**ANTONIO TITO PALADINO FILHO**

# Avaliação de fibrose miocárdica pelo *strain*, comparado ao achado de realce tardio da ressonância magnética cardíaca, em pacientes portadores de cardiopatia chagásica crônica

Tese apresentada ao Instituto Dante Pazzanese de Cardiologia – Entidade Associada da Universidade de São Paulo, para obtenção do título de Doutor em Ciências

Programa de Medicina, Tecnologia e Intervenção em Cardiologia.

Orientador: Prof. Dr. Ibraim Masciarelli Francisco Pinto

**SÃO PAULO**
**2016**

**Dados Internacionais de Catalogação na Publicação (CIP)**
Preparada pela Biblioteca do Instituto Dante Pazzanese de Cardiologia

©reprodução autorizada pelo autor

Paladino Filho, Antonio Tito

Avaliação de fibrose miocárdica pelo *strain*, comparado ao achado de realce tardio da ressonância magnética cardíaca, em pacientes portadores de cardiopatia chagásica crônica / Antonio Tito Paladino Filho -- São Paulo, 2016.

Tese(doutorado)--Instituto Dante Pazzanese de Cardiologia Universidade de São Paulo
Área de Concentração: Medicina, Tecnologia e Intervenção em Cardiologia
Orientador: Prof. Dr. Ibraim Masciatelli Francisco Pinto

Descritores: 1. Ressonância Magnética Cardíaca 2. Ecocardiograma Bidimensional 3. Doença de Chagas 4. *Speckle-traking.* 5. Realce Tardio.

USP/IDPC/Biblioteca/059/16

*À Família, amigos-irmãos e profissionais deste Instituto que transformaram minha vida definitivamente.*

## AGRADECIMENTOS

*A meu pai, Antonio Tito, amigo e herói, exemplo de força, dedicação, alegria e simplicidade, que, muitas vezes, abriu mão de seus próprios sonhos para estar sempre por perto. Agradeço por tudo. Sem o senhor não teria em quem me apoiar para enxergar mais longe.*

*À minha mãe Valquíria, exemplo de garra e determinação, sempre mostrando a importância da carreira profissional na vida do ser humano.*

*À minha esposa Luana, pelo exemplo de companheirismo, amor incondicional e dedicação. Sem você nada disso seria possível.*

*A meus irmãos Antonella e Raffaello, seres humanos ímpares, íntegros, que andam comigo a vida inteira.*

*A meus sobrinhos "Paulão" e "Tunica" pela energia e alegria que nos trazem todos os dias.*

*A meu grande amigo e irmão Nackle, companheiro de residência, de estudo e da vida. Da formação profissional até a tese de doutorado, sua ajuda foi imprescindível.*

*Ao grande amigo Roberto Candia, pelos inúmeros ensinamentos durante a residência. Símbolo de simplicidade e genialidade. Um exemplo a ser seguido.*

*O mais profundo agradecimento a meu Orientador, Prof. Dr. Ibraim Masciarelli Francisco Pinto, pelo estímulo e pela oportunidade de trabalharmos juntos.*

*À equipe do setor de Ecocardiografia, em especial, a Dr. Rodrigo Barretto, a Dr. David LeBihan, à Dra. Andrea Vilella, a Dr. Leonardo Toledo, à Dra. Marcela Paganelli e a Dr. Jorge Assef, por tornarem este projeto factível.*

*À equipe do setor de Tomografia e Ressonância, em especial, ao Dr. Tiago Senra e à Biomédica Deise Miyake, por tornarem este projeto factível.*

*Ao Dr. Afonso Akio Shiozaky, o médico mais incrível que conheci. Muito obrigado por me ajudar a enxergar a vida e a Medicina de outra maneira.*

*Aos residentes do Instituto Dante Pazzanese de Cardiologia que em muito me ajudaram a viver, crescer e aprender nesses 8 anos de "casa".*

*Às secretárias do Programa de Pós-Graduação, Valquíria Dias e Janeide Alves Santos, por todas as informações e pela atenção dispensada durante o meu Doutorado.*

*A todos aqueles que contribuíram direta ou indiretamente para a elaboração desta Tese.*

*"...and for all the roads you followed*
*and for all you did not find*
*and for all the things you had to leave behind...*

*...and for all the years you borrowed*
*and for all the tears you cried*
*and for all the fears you had to keep inside...".*
*(Jon Oliva, 1991)*

## NORMALIZAÇÃO ADOTADA

Esta tese está de acordo com as seguintes normas, em vigor no momento desta publicação:

Referências: adaptado de *International Committee of Medical Journals Editors* (Vancouver).

Universidade de São Paulo. Faculdade de Medicina. Divisão de Biblioteca e Documentação. *Guia de apresentação de dissertações, teses e monografias*. Elaborado por Anneliese Carneiro da Cunha, Maria Julia de A. L. Freddi, Maria F. Crestana, Marinalva de Souza Aragão, Suely Campos Cardoso, Valéria Vilhena. 3a ed. São Paulo: Divisão de Biblioteca e Documentação; 2011.

Abreviaturas dos títulos dos periódicos de acordo com *List of Journals Indexed in Index Medicus.*

SUMÁRIO

**LISTA DE SIGLAS E ABREVIATURAS**
**LISTA DE FIGURAS**
**LISTA DE TABELAS**
**RESUMO**
***ABSTRACT***
**1 INTRODUÇÃO.....2**
**1.1 Aspectos epidemiológicos da doença de Chagas.....2**
**1.2 Diagnóstico e aspectos clínicos da doença de Chagas.....3**
**1.2.1 Diagnóstico clínico e laboratorial.....3**
**1.2.2 Aspectos clínicos da doença de Chagas.....5**
**1.3 Métodos complementares.....8**
**1.3.1 Ecocardiografia bidimensional.....8**
*1.3.1.1 Princípios físicos*.....8
*1.3.1.2 Análises pelo ecocardiograma transtorácico*.....10
1.3.2 Ressonância magnética cardíaca (RMC).....23
*1.3.2.1* Sequências utilizadas nos exames de Ressonância Magnética Cardíaca .....25
**1.4 Fundamentação científica.....30**
**1.4.1 Doença de Chagas.....30**
**1.4.2 Ressonância Magnética Cardíaca .....33**
*1.4.2.1 Ressonância Magnética Cardíaca em diversos cenários*.....33
*1.4.2.1.1 Ressonância Magnética Cardíaca na Doença de Chagas*.....36
**1.4.3 *Strain* miocárdico.....37**
**2 HIPÓTESE.....42**
**3 OBJETIVOS .....44**
**3.1 Objetivos primários .....44**
**3.2 Objetivos secundários.....44**
**4 CASUÍSTICA.....46**
**4.1 Delineamento do estudo e população-alvo .....46**

**4.2 Critérios de inclusão .....47**
**4.3 Critérios de exclusão.....47**
**5 MÉTODOS.....50**
**5.1 Diagnóstico de cardiopatia chagásica.....50**
**5.2 Ressonância Magnética Cardíaca .....50**
**5.2.1 Preparo e posicionamento dos pacientes para RMC .....50**
**5.2.2 Imagens da Ressonância Magnética Cardíaca (RMC) .....50**
**5.3 Ecocardiograma bidimensional *(Speckle tracking)* .....52**
**6 ESTATÍSTICAS E RESULTADOS .....55**
**6.1 Analise estatística.....55**
**6.2 Resultados.....57**
**7 DISCUSSÃO.....61**
**7.1 Objetivos primários .....63**
**7.2 Objetivos secundários.....64**
**8 CONCLUSÕES.....67**
**9 ANEXOS.....69**
**9.1 ANEXO A – Termo de Consentimento Livre e Esclarecido. .....69**
**9.2 ANEXO B – Aprovação do Comitê de Ética em Pesquisa .....72**
**10 REFERÊNCIAS .....74**

## LISTA DE SIGLAS E ABREVIATURAS

| | |
|---|---|
| AHA | *American Heart Association* |
| AVE | Acidente Vascular Encefálico |
| BRE | Bloqueio de Ramo Esquerdo |
| CCC | Cardiopatia Chagásica Crônica |
| ECG | Eletrocardiograma |
| ECO | Ecocardiograma |
| ELISA | Ensaio Imunoenzimático |
| FE | Fração de Ejeção |
| FEVE | Fração de Ejeção do Ventrículo Esquerdo |
| HAI | Hemaglutinação Indireta |
| IC | Insuficiência Cardíaca |
| ICC | insuficiência Cardíaca Crônica |
| IDPC | Instituto Dante Pazzanese de Cardiologia |
| IDT | Imagem de Doppler Tecidual |
| IFI | Imunofluorescência Indireta |
| MS | Morte Súbita |
| NYHA | *New York Heart Association* |
| RMC | Ressonância Magnética Cardíaca |
| RT | Realce Tardio |
| RX | Raio-X |
| SR | *Strain Rate* |
| ST | *Speckle Tracking* |
| *T. cruzi* | *Trypanosoma cruzi* |
| TVNS | Taquicardia Ventricular não Sustentada |
| TVS | Taquicardia Ventricular Sustentada |
| VE | Ventrículo Esquerdo |

## LISTA DE FIGURAS


**Figura 1** Método de Simpson ..... 11

**Figura 2** Esquema de *strain* miocárdico ..... 15

**Figura 3** *Tissue tracking* ..... 16

**Figura 4** *Strain rate x Tissue velocity* ..... 18

**Figura 5** Imagem ilustrativa dos tipos de strain miocárdico (vetores) .... 20

**Figura 6** Formas de representação do *Speckle tracking* ..... 22

**Figura 7** Sequência SSFP (bright blood) – 4 câmaras - própria tese ..... 26

**Figura 8** Método de Simpson – RMC – avaliação da função e massa ventriculares (biventricular) ..... 27

**Figura 9** Tagging (fases da contração ventricular- deformidade miocárdica) - eixo curto ..... 27

**Figura 10** Paciente da tese: (A) Realce Tardio vs (B) Strain ..... 29

**Figura 11** Segmentação padrão do ventrículo esquerdo ..... 52

**Figura 12** Analise de concordância via Coeficiente de Lin ..... 59

## LISTA DE TABELAS

**Tabela 1** Contraindicações e dúvidas comuns em Cardiologia para exames de ressonância magnética cardiovascular (RMC)*.....25

**Tabela 2** Tabela demográfica .....57

## RESUMO

**Paladino Filho AT**. *Avaliação de fibrose miocárdica pelo strain, comparado ao achado de realce tardio da ressonância magnética cardíaca, em pacientes portadores de cardiopatia chagásica crônica* [Tese]. São Paulo: Instituto Dante Pazzanese de Cardiologia, Entidade Associada da Universidade de São Paulo; 2016.

Desde o primeiro relato a Doença de Chagas permanece endêmica na América Latina com 18 milhões de pessoas cronicamente infectadas e, aproximadamente, 200.000 novos casos por ano. Doença parasitária causada por *Trypanosoma cruzi*, tem como transmissor "natural" da doença um inseto hematófago, o Reduris (barbeiro). Este inseto se torna infectado ao ingerir o sangue de um animal ou indivíduo infectado com o *Trypanosoma cruzi*. O contágio ocorre basicamente nas áreas rurais nas quais o homem, frequentemente, está em contato com hospedeiros e vetores ao destruir a mata nativa. Apesar da infecção geralmente ocorrer nos primeiros anos de vida, os pacientes infectados podem manifestar os sinais e sintomas da cardiopatia chagásica até 20 anos mais tarde. O custo propriamente dito e o sofrimento humano representados pela Doença de Chagas são grandes. Medicamentos, internações hospitalares frequentes e tratamento com dispositivos de alto custo (ex: marcapasso/ cardiodesfibrilador). Com quadro clínico insidioso, os pacientes podem apresentar insuficiência cardíaca franca, eventos tromboembólicos, arritmias ventriculares, dor torácica atípica e morte súbita. Seu diagnóstico baseia-se em epidemiologia positiva, anamnese, exame físico, alterações eletrocardiográficas, radiológicas e testes sorológicos. O envolvimento cardíaco é a principal causa de morte, sendo que a fisiopatologia e a evolução clínica da doença não são completamente compreendidas e a estratificação de risco permanece um desafio. A presença de disfunção miocárdica associada ou não à doença arterial aterosclerótica vem acompanhada de áreas de fibrose miocárdica e tem se mostrado como importante fator de pior prognóstico. A Ressonância Magnética Cardíaca (RMC) é um método já consagrado na detecção de fibrose miocárdica pela técnica de realce tardio (RT). Os objetivos dessa tese são: 1-Correlacionar o *strain* miocárdico nos segmentos do ventrículo esquerdo com as áreas de realce tardio detectadas na Ressonância Magnética Cardíaca, 2- Correlacionar o *strain* global do ventrículo esquerdo avaliado pela técnica de *Speckle Tracking* com a extensão de fibrose (numero de segmentos) avaliada pela Ressonância Magnética Cardíaca; 3- Comparar a Fração de ejeção avaliada pelo Ecocardiograma bidimensional e a Ressonância Magnetica Cardíaca em pacientes com cardiopatia chagásica crônica; 4- Avaliar se existe relação entre a fração de ejeção avaliada pelo ecocardiograma bidimensional e a extensão de fibrose (número de segmentos) pela Ressonância Cardíaca. Foram selecionados 31 pacientes

com o diagnóstico confirmado de Doença de Chagas. 27 pacientes que respeitaram os critérios de inclusão e exclusão, e que assinaram o termo de consentimento livre e esclarecido realizaram Ressonância Magnética Cardíaca com a técnica de realce tardio. De todos os pacientes selecionados, 27 completaram o protocolo da RMC e ralizaram em sequencia o Ecocardiograma transtorácico para avaliar o *strain* miocárdico (*speckle tracking*) em intervalo máximo de 5 dias. Todos que completaram o protocolo nao apresentaram efeitos adversos e os exames foram considerados interpretáveis. Para calcular a amostra de pacientes necessária, os cálculos foram feitos pela estatística de teste t, com distribuição t de *Student*, para comparação entre duas médias, com poder de teste de 80% e nível de significância de 5%, o que resultou numa estimativa de tamanho mínimo de amostra de 22 lesões por grupo (44 lesões) para que seja possível identificar diferenças significativas em todas as regiões numa amostra com medidas de mesmo comportamento que as observadas em Yajima *et al e Jitsuo Higaki et al.* Com isso, a amostra mínima seria de 22 pacientes. Para avaliar a concordância entre variáveis quantitativas, utilizou-se o coeficiente de concordância de Lin com intervalo de confiança(IC) 95% estimado segundo método Bootstrap. O coeficiente de concordância de Lin (Rc) combinada precisão e acurácia para determinar se observações desviam-se significativamente da linha de perfeita concordância (linha de 45 graus com origem no 0 dos eixos x e y). O coeficiente de Kappa de Cohen com IC95% foi utilizado em analises de concordância para variáveis categóricas. Valores de *p* foram calculados utilizando-se método exato. Os critérios de Landis & Koch foram utilizados na interpretação dos coeficientes de concordância, assim definidos: (a) quase-perfeita, para valores de 0,81 a 1,00; (b) substancial, para valores de 0,61 a 0,80; (c) moderada, para valores entre 0,41 e 0,60; (d) regular, para valores entre 0,21 e 0,40; (d) discreta, para valores de 0 a 0,20. As estimações de intervalos de confiança 95% via bootstrap basearam-se em 1000 replicações. Estimativas de sensibilidade, especificidade, valores preditivo positivo e negativo com IC95% foram determinados. Variáveis quantitativas foram comparadas entre 2 grupos independentes utilizando-se testes não-paramétrico de Mann-Whitney com métodos exatos de cálculo do valor-*p*. Variáveis quantitativas comparadas com Mann-Whitney foram descritas com mediana e intervalo interquartil. Dado o reduzido tamanho de amostra, analise de regressão logística binaria univariada foi conduzida utilizando método exato. Para covariável quantitativa foi testada, a suposição de linearidade com o log-odds no modelo de regressão logística através da construção de "Smoothed Scatter Plots". Quando suposição não foi satisfeita , covariável originalmente quantitativa foi dicotomizadas segundo a mediana da distribuição. Odds ratios e seus respectivos intervalos de confiança 95% foram estimados. Analises de correlação entre variaveis quantitativas foram conduzidas utilizando-se coeficiente de correlação de Spearman(rho)(com IC95%). Forte correlação foi definida como |rho| >=0.70;correlacao moderada para 0.5 <= |rho| <0.7 ; correlação fraca a moderada para 0.3<= |rho| <0.5; e fraca para |rho| <0.3. Normalidade foi avaliada com a inspeção visual de histogramas e aplicação do teste de normalidade Shapiro-Wilks. Todos os valores de *p*

apresentados são do tipo bilateral: $p < 0.05$ e $0.05<p<= 0.10$ foram considerados significantes e marginalmente significantes respectivamente. O software R (R Foundation, Vienna, Austria) foi utilizado na análise estatística de dados. Resultados: Dos 27 pacientes do estudo temos a idade média dos pacientes de 53,1 +- 7,0 anos, com mediana de 54 anos, sendo 08 (29,7%) homens e 19 (70,3%) mulheres. A fração de ejeção média pelo ecocardiograma foi de 55,1 +- 14,7%, e pela Ressonância Magnética Cardíaca foi de 55,8 +- 13,4%. O número total de segmentos avaliados foi 453 (98,7%), com interpretação não realizada em apenas 6 segmentos (1,3%) pelo ecocardiograma, de um total de 459. Encontramos realce tardio em 61 segmentos analisados e do total, 86 segmentos apresentaram alteração do *strain*. Tendo como padrão ouro o realce tardio na RMC, comparamos segmento a segmento o resultado entre essa e o ecocardiograma (*speckle tracking*). Levamos em conta a literatura que descreve uma prevalência da fibrose em portadores de cardiopatia chagásica crônica de aproximadamente 40%. Com esses dados obtivemos uma sensibilidade de 95%, especificidade de 91%, Valor preditivo positivo de 88,6% e valor preditivo negativo de 96,6%. Correlacionando o *Strain Global Longitudinal* (SGL) e a extensão (número de segmentos com realce tardio pela RMC) da fibrose neste trabalho, não observou-se diferença nas medianas de *número de segmentos na CMR comparadas entre os grupos* Strain Global Longitudinal – normal x alterado ($p=0.287$ , teste exato de Mann-Whitney). Utilizando como limites de fração de ejeção do ventrículo esquerdo >= 55% como normal e <55% alterada, comparamos à extensão de fibrose- numero de segmentos- ( realce tardio) pela CMR. Observou-se uma diferença marginalmente significativa na comparação das medianas do numero de segmentos com realce tardio na CMR entre os 2 grupos ($p=0.064$). [1]*based on exact Mann-Whitney test.* Comparamos também a fração de ejeção do ventrículo esquerdo pela RMC e pelo Ecocardiograma transtorácico utilizando o método de Simpson. Ao nível de significância de 5% ( coeficiente de Lin), observou-se uma quase perfeita concordância entre FEVE pela Ressonância Magnética Cardíaca e FEVE pelo Ecocardiograma transtorácico utilizando em ambos o método de Simpson. ( Rc = 0.9335 IC95% 0.878-0.957; N=27).

**Descritores:** Ressonância Magnética Cardíaca; Ecocardiograma bidimensional; *Speckle Tracking*; Doença de Chagas; Realce tardio.

## ABSTRACT

**Paladino Filho AT**. *Assessment of myocardial fibrosis by strain, compared with late enhancement by the cardiac magnetic resonance imaging in patients with chronic cardiopathy Chagas' disease.* [Thesis]. Sao Paulo: Dante Pazzanese Institute of Cardiology, Associate Entity of the University of São Paulo; 2016.

Since the first report, Chaga's disease remains endemic in Latin America with 18 million chronically infected people and approximately 200,000 new cases per year. Parasitic disease caused by Trypanosoma cruzi, is "natural" transmitter disease of a hematophagous insect, the Reduris (barber). This insect becomes infected by ingesting blood of an animal or individual infected with Trypanosoma cruzi. The infection occurs primarily in rural areas where men often are in touch with hosts and vectors by destroying the native forest. Despite the infection usually occurs early in life, infected patients may exhibit signs and symptoms of Chagas disease 20 years later. The cost itself and human suffering represented by Chagas disease are a public issue. Medication, frequent hospitalization and treatment with costly devices (eg pacemaker / defibrillator) are frequently necessary. With insidious clinical signs and symptons, patients may present with heart failure, thromboembolic events, ventricular arrhythmias, atypical chest pain and sudden death. Its diagnosis is based on positive epidemiology, history, physical examination, electrocardiographic, radiological and serological changes. Cardiac involvement is the leading cause of death, and the pathophysiology and clinical course of the disease are not fully understood and the risk stratification remains a challenge. The presence of myocardial dysfunction with or without atherosclerotic arterial disease is accompanied by myocardial fibrosis areas and has been an important factor of poor prognosis. Cardiac Magnetic Resonance (CMR) is a method already established in the detection of myocardial fibrosis by delayed gadolinium enhancement technique (DGE). The objectives of this thesis are: 1-To correlate myocardial strain in left ventricular segments with areas of late enhancement detected in Cardiac Magnetic Resonance, 2- correlate the global left ventricular strain measured by Speckle Tracking technique with fibrosis extension ( number of segments) evaluated by Cardiac Magnetic Resonance; 3- Compare the ejection fraction assessed by Two-dimensional echocardiography and cardiac Magnetic Resonance in patients with chronic cardiac Chagas' disease; 4- To assess whether there is a relationship between the ejection fraction assessed by two-dimensional echocardiography and fibrosis extension (number of segments) by CMR. We selected 31 patients with confirmed diagnosis of Chagas' disease. 27 patients who complied with the inclusion and exclusion criteria, and who signed the informed consent , performed Cardiac Magnetic Resonance with late gadolinium enhancement (DGE) technique. Of all the

selected patients, 27 completed the RMC protocol and were in sequence directed to the transthoracic echocardiogram to assess myocardial strain (speckle tracking) in maximum interval of 5 days. Everyone who completed the protocol showed no adverse effects and the tests were considered interpretable. To calculate the sample required patients, we used the test statistic *t*, with *t Student* distribution for comparison between two averages, with the power to test 80% and 5% significance level, which resulted in an estimate minimum sample of 22 injuries per group size (44 injuries) so you can identify significant differences in all regions in a sample with the same measures of behavior than those observed in Yajima et al and Jitsuo Higaki et al. Thus, the minimum sample size would be 22 patients. To evaluate the correlation between quantitative variables, we used the Lin's concordance coefficient (1,2) with a confidence interval (CI) 95% estimated second method Bootstrap (4). The correlation coefficient Lin (Rc) combines precision and accuracy to determine if observations deviate significantly from perfect correlation line (45 degree line with origin 0 of the x and y axes). Cohen's kappa coefficient with 95% (3) was used for analysis of agreement for categorical variables. *P* values were calculated using the exact method. The Landis and Koch criteria (5) were used in the interpretation of correlation coefficients defined as follows: (a) quasi-perfect for values 0.81 to 1.00; (b) substantial amounts of 0.61 to the 0.80; (c) Moderate to values between 0.41 and 0.60; (d) regular, to between 0.21 and 0.40; (d) mild to values from 0 to 0.20. The estimation of 95% confidence intervals by bootstrap based on 1000 replicates. Quantitative variables were compared between two independent groups using non-parametric Mann-Whitney test with exact methods of calculating the p-value. (6-8) Quantitative variables compared with Mann-Whitney were described as median and interquartile range. Given the small sample size, regression analysis univariate binary logistic regression was conducted using exact method (9-11). For quantitative covariate was tested, the linearity assumption with the log-odds in the logistic regression model by building "Smoothed Scatter Plots". (9) When assumption was not met, originally quantitative covariate was dichotomized according to the median of the distribution. Odds ratios and their 95% confidence intervals were estimated. All significance probabilities (*p* values) presented are the bilateral type and values less than 0.05 considered statistically significant. The R (R Foundation, Vienna, Austria) software was used for statistical analysis of data. In order to measure the correlation between the results of both tests in the study were calculated sensitivity, specificity, positive predictive value and negative predictive value considering the CMR as the gold standard. Results: Of the 27 study patients have a average age of 53.1 + - 7.0 years and median of 54 years. 08 (29.7%) men and 19 (70.3%) women. The average ejection fraction by echocardiography was 55.1 + - 14.7%, and by Cardiac Magnetic Resonance was 55.8 + - 13.4%. The total number of evaluated segments was 453 (98.7%), with no interpretation performed in only 6 segments (1.3%) on echocardiography, a total of 459 segments. Delayed enhancement by Cardiac Magnetic Ressonance was found in 61 segments analyzed. In the other “side” 86 segmets registered an altered strain. As the gold standard the delayed enhancement in the MRC, compared to segment

studied segment. We take into account the literature describing the prevalence of fibrosis in patients with chronic Chagas' heart disease of approximately 40%. With this data we obtained a sensitivity of 95%, specificity 91%, positive predictive value of 88.6% and a negative predictive value of 96.6%. Correlating the Global Longitudinal Strain (SGL) and extent (number of segments with delayed enhancement by CMR) of fibrosis in this study, no difference was observed in the number of segments of medians in the CMR compared between Strain Global Longitudinal groups - Normal x changed (p = 0.287, exact Mann-Whitney). Using as an ejection fraction of the left ventricle limits > = 55% as normal and < 55% changed, compared to the extent of fibrose- number of segments- (delayed enhancement) by CMR. There was a marginally significant difference when comparing the median number of segments with delayed enhancement on CMR between the 2 groups (p = 0.064). [1]based on exact Mann-Whitney test. We also compared the ejection fraction of the left ventricle by CMR and transthoracic echocardiography using the Simpson method. At a significance level of 5% (Lin coefficient), there was an almost perfect correlation between LVEF by Cardiac Magnetic Resonance and LVEF by using transthoracic echocardiography in both the Simpson method. (Rc = 0.9335 95% CI 0878-0957; N = 27)

**Descriptors:** Cardiac Magnetic Resonance; Two-dimensional echocardiography; Speckle Tracking; Chagas disease; Delayed enhancement.

# 1 INTRODUÇÃO

# 1 INTRODUÇÃO

## 1.1 Aspectos epidemiológicos da doença de Chagas

Desde a publicação dos primeiros trabalhos de Carlos Chagas[1], a doença que recebeu seu nome persiste como importante causa de mortalidade e morbidade no Brasil e outros países.[1] A Doença de Chagas permanece endêmica na América Latina com 18 milhões de pessoas cronicamente infectadas e, aproximadamente, 200.000 novos casos por ano, representando uma contaminação de 4 a 7% dos latino-americanos.[2,3] O primeiro caso desta infecção em humanos foi relatado em 1909, por Carlos Chagas, em uma criança de nove meses.[4]

Doença parasitária causada por Trypanosoma cruzi tem como transmissor "natural" da doença um inseto hematófago, o Reduris ("barbeiro"), o qual sempre se abriga em fendas de paredes e telhados de casas com estrutura precária, conhecidas como casas de "pau a pique", encontradas na América do Sul e Central. O inseto se torna infectado ao ingerir o sangue de um animal ou indivíduo infectado com o *Trypanosoma cruzi*. O contágio humano ocorre quando, após a picada, o inseto evacua. O prurido ocasionado pela mínima lesão da pele promove o contato das fezes com o sangue exposto pela ferida da picada, olhos ou boca (mais raro) do indivíduo, ocasionando a infecção.[5]

A Doença de Chagas permanece a terceira parasitose mais comum do mundo. Sua forma crônica é causa comum de cardiomiopatia dilatada e de importante morbimortalidade na América Latina.[6] Estima-se que de 10 a 12 milhões de pessoas estão infectadas e 21% a 31% delas irão desenvolver cardiomiopatia subsequentemente. A doença de Chagas contribui com 15.000 mortes anuais, e, aproximadamente, 200.000 novos casos por ano.[7] No Estado de São Paulo, em 2006, a etiologia chagásica foi responsável por 0,49% dos óbitos devido à Insuficiência Cardíaca (IC).[8]

Apesar da infecção geralmente ocorrer nos primeiros anos de vida, os pacientes infectados com a Doença de Chagas podem manifestar os sinais e sintomas da cardiopatia chagásica crônica (CCC) em até 20 anos. O custo propriamente dito e o sofrimento humano representados pela Doença de Chagas são grandes, com necessidade de equipes multidisciplinares. Além disso, nos indivíduos que manifestam cardiopatia, tem-se o custo do uso crônico de medicamentos, internações hospitalares frequentes e tratamento especializado (ablação de focos arrítmicos, implante de marca-passos, desfibriladores automáticos implantáveis e transplante cardíaco).[9]

As etapas fundamentais para uma abordagem terapêutica mais eficaz, que poderão beneficiar os pacientes infectados, são: identificar, precocemente, o acometimento cardíaco; conhecer as formas clínicas da doença; avaliar sua gravidade; conhecer suas taxas de mortalidade e morbidade; conhecer os mecanismos de óbito; e determinar preditores prognósticos. O envolvimento cardíaco é a principal causa de morte. O curso clínico da doença é variável e a identificação de pacientes de alto risco para eventos cardíacos continua sendo a chave para um melhor desfecho desses indivíduos.[9]

## 1.2 Diagnóstico e aspectos clínicos da doença de Chagas

### 1.2.1 Diagnóstico clínico e laboratorial

Como referido acima, a CCC pode manifestar-se por IC, eventos tromboembólicos, arritmias ventriculares e morte súbita (MS).[6] Seu diagnóstico baseia-se em epidemiologia positiva, anamnese, exame físico, alterações eletrocardiográficas, radiológicas e testes sorológicos.[7,8,10]

Sintomas mais comuns da CCC: dispneia progressiva, fadiga, astenia, edema de membros inferiores, aumento do volume abdominal e desconforto epigástrico. Sintomas de baixo débito cardíaco, como intolerância ao esforço, tendem a aparecer tardiamente. História sugestiva de eventos

arrítmicos (bradiarritmias ou taquiarritmias), com palpitações, pré-síncope e síncope são frequentes.[11-13]

Dor anginosa de caráter atípico é, frequente, decorrente de isquemia na ausência de obstrução coronariana angiograficamente detectável, sendo explicada por alterações inflamatórias, tromboses e outros distúrbios da microcirculação coronariana.[14-16]

O exame semiológico segue o padrão de cardiomiopatia dilatada com sopros de regurgitação mitral e tricuspidea, e a presença de 3ª bulha.[17-19]

Os exames laboratoriais indicados para o diagnóstico da doença de Chagas vão depender da fase da doença em que o paciente se encontra: aguda ou crônica.

A fase aguda seria diagnosticada, preferencialmente, pelos exames parasitológicos, já que a alta parasitemia é a regra.

Dada a baixa parasitemia na fase crônica da doença, os testes parasitológicos não são utilizados e testes sorológicos baseados na detecção de anticorpos contra o *T. cruzi* devem ser rotineiramente empregados para o estabelecimento da etiologia da cardiopatia.[7,20]

Para diagnóstico do T. cruzi ser confirmado, são necessários resultados positivos de, pelo menos, dois testes sorológicos com princípios diferentes, comprovando a existência de anticorpos anti *T. cruzi*. Os testes mais empregados na prática clínica são: ensaio imunoenzimático (ELISA), Imunofluorescência Indireta (IFI) e Hemaglutinação Indireta (HAI).

Observações:

a) A presença de anticorpos anti-*T.cruzi* apenas confirma que o paciente é portador da doença de Chagas. Fica a cargo de o médico discernir se existe correlação clínico-laboratorial;
b) Não existe correlação entre anticorpos e o nível parasitêmico.

### 1.2.2 Aspectos clínicos da doença de Chagas

a) Fisiopatologia:

A fisiopatologia da doença de Chagas continua um desafio para a Cardiologia.[21] Persistência parasitária intramiocárdica, resposta autoimune e disautonomia cardíaca são as hipóteses mais aceitas e estudadas da patogenia da doença cardíaca crônica. A CCC é, classicamente, uma miocardiopatia dilatada, com características histológicas de inflamação crônica arrastada, com destruição tissular progressiva e fibrose cardíaca.[22,23] Sem ainda uma causa única definida para a doença cardíaca, a disautonomia tem papel semelhante. Frequentemente, encontram-se alterações nos gânglios autonômicos e no sistema nervoso cardíaco. A Disautonomia parassimpática é um fenômeno precoce, e pode preceder a disfunção ventricular sistólica. Com a ausência do sistema parassimpático e um sistema simpático atuante, a cardiotoxicidade relacionada ao estimulo simpático contínuo resulta em dano miocárdico pela toxicidade catecolaminérgica. A lesão e consequente disfunção do sistema simpático ocorre em fases mais tardias da doença de Chagas.[24,25] Frequentemente, encontramos defeito do nó sinusal, nó atrioventricular e do feixe de His, pelas alterações inflamatórias, degenerativas e fibróticas, podendo levar à disfunção sinusal e a bloqueios variados atrioventriculares e intraventriculares.

Focos inflamatórios e áreas de fibrose no miocárdio, especialmente nas regiões posterior-lateral e inferior-basal, podem produzir alterações eletrofisiológicas e favorecer o aparecimento de reentrada, principal mecanismo eletrofisiológico das taquiarritmias ventriculares malignas, que acarretam morte súbita em pacientes sem insuficiência cardíaca ou, ainda, sem grave disfunção do ventrículo esquerdo (VE).[22-25]

b) Aspectos Clínicos da Doença de Chagas (cardíaca)

A miocardiopatia chagásica apresenta sinais e sintomas originados dos quadros de insuficiência cardíaca, arritmias e tromboembolismos arterial e venoso, que venham a ocorrer no curso da patologia; dor torácica atípica e quadro comum nas emergências, nos pacientes chagásicos. A insuficiência cardíaca relacionada à Doença de Chagas é, geralmente, biventricular, com padrão diastólico ou sistólico e apresenta um prognóstico menos favorável que as outras causas de falência cardíaca, com maiores taxas de mortalidade.[39,42]

Evolutivamente, podemos dividir a doença chagásica em duas fases: aguda e crônica.[39-42]

b.1) Fase Aguda:

Essa fase pode ser caracterizada no momento da primo infecção ou reativação de infecção crônica. Do momento da infecção, a fase aguda dura 6 a 8 semanas. Observa-se acometimento cardíaco nesta fase de 90% dos casos (miocardite).

O diagnóstico da fase aguda é, na maioria das vezes, feito em crianças, evoluindo para óbito 5-10% dos casos sem tratamento, por insuficiência cardíaca, meningoencefalite e, raramente, morte súbita.[21,22]

b.2) Fase Crônica:

Depois da fase aguda, a doença de Chagas pode seguir 3 tipos de evolução: a forma indeterminada, a forma cardíaca com disfunção ventricular e a forma cardíaca sem disfunção ventricular. Dentre todas as características da doença, em qualquer fase, o principal marcador prognóstico é a presença de disfunção ventricular.[30]

b.2.1) Fase Indeterminada

Nesta fase, os pacientes apresentam sorologia e/ou exames parasitológicos positivos para *Trypanosoma cruzi*, mas não manifestam sintomas, sinais físicos ou evidências de lesões orgânicas aos exames complementares. Pode ser que o portador nunca venha a desenvolver a doença propriamente dita, mas, geralmente, dura de 10 a 30 anos.[31]

b2.2) Forma Cardíaca sem disfunção ventricular

Sinais e sintomas dessa forma são decorrentes da insuficiência cardíaca, arritmias, e tromboembolismo arterial e venoso. A dor torácica, apesar de atípica, é, frequentemente, observada. Insuficiência cardíaca é a manifestação mais frequente e de pior prognóstico, associada à alta mortalidade quando comparada à insuficiência cardíaca por outras causas.[32]

Mesmo sendo mais comum a presença de arritmias nos pacientes com disfunção ventricular, os fenômenos arrítmicos (intra ou atrioventriculares) podem ser encontrados em corações com função ventricular normal. Mesmo as arritmias malignas podem ocorrer neste cenário, constituindo um marcador prognóstico importante.[33]

Palpitações, Síncopes e lipotimia são sintomas relacionados a episódios arrítmicos, tanto por taquiarritmias ventriculares quanto por disfunção sinusal e bloqueios atrioventriculares, inclusive assistolia.[34]

A principal causa de óbito é a morte súbita. O mecanismo seria múltiplo (taquicardia ou fibrilação ventricular e assistolia), estando associado a diversas áreas de cicatriz no miocárdio (fibrose).[30,36]

b2.3) Forma Cardíaca com disfunção ventricular

Como sabemos, a forma cardíaca é caracterizada por um acometimento predominantemente inflamatório, com uma miocardite crônica fibrosante, com destruição progressiva do sistema de condução e dos miócitos. Alterações segmentares de diferentes regiões e intensidades são observadas ao ecocardiograma (frequentemente, em região apical, paredes inferior e póstero-lateral do ventrículo esquerdo), podendo ou não haver dilatação ventricular. Trombos murais podem ser vistos mesmo sem insuficiência cardíaca (alteração Segmentar).[37]

## 1.3 Métodos complementares

### 1.3.1 Ecocardiografia bidimensional

O exame ecocardiográfico é amplamente utilizado em Medicina e essencial na área da Cardiologia. Dentre as vantagens do ecocardiograma transtorácico, podemos citar: aquisição de fácil realização, baixo custo operacional e interpretação de resultados já difundida entre os cardiologistas clínicos.

#### *1.3.1.1 Princípios físicos*

O ultrassom (US) é constituído por ondas acústicas com mais de 20.000 c/s (além do limite da audição humana), obedecendo às leis da reflexão e refração. Pode ser utilizado na forma de feixe localizado e mesmo estruturas de tamanho reduzido refletem o US, e podem, assim, ser detectadas.

Dentre as limitações do US, citamos: má transmissão em meio gasoso, penetração dificultada em meios muito densos (ex: osso) e nos meios sólidos associados a uma interface com gás (alta reflexão). Durante o exame cardíaco, a “janela” acústica depende de todos os fatores acima citados, e pode ser um limitante, dificultando medidas geométricas tanto quanto das velocidades de fluxo. Para entendermos melhor, vamos analisar as características da propagação do ultrassom.

*Impedância acústica* de um meio é o produto de sua densidade pela velocidade com que o atravessa. **I = d x V**.

O US atravessa um meio homogêneo em linha reta. Quando ultrapassa meios diferentes, ocorrem reflexão e refração. A quantidade de energia refletida é diretamente proporcional à diferença de densidade entre os dois meios. Quanto maior a impedância, maior a energia refletida e maior a energia transmitida.

Parte da energia não refletida penetra no meio e progride em linha reta, se a incidência não for perpendicular, ocorre refração com desvio da trajetória. Considerando a água como o meio com menor atenuação ao ultrassom (380cm), podemos por exemplo dizer que o pulmão é um péssimo tecido para ser avaliado pelo método, com atenuação de 0,05cm.

Outro ponto importante para se ter em mente quando se raciocina em cima de imagens ultrassonográficas é que, quanto maior a diferença entre as impedâncias acústicas dos meios, mais intenso será o eco produzido. A intensidade muito grande prejudica a definição de objetos mais profundos. O ideal é que haja reflexão especular de pequena parte da energia do feixe incidente suficiente para produzir um sinal nítido, assim, o feixe pode prosseguir produzindo eco em estruturas mais profundas.

#### *1.3.1.2 Análises pelo ecocardiograma transtorácico*

**A) Ecocardiograma bidimensional**

Por meio da avaliação bidimensional, conseguimos realizar medidas lineares das câmaras cardíacas, assim como de seus volumes. Para um maior detalhamento da anatomia e função cardíacas, durante o exame de ecocardiograma, são realizadas aquisições em vários planos. Como imagens padrão, temos: 2 câmaras, 3 câmaras, 4 câmaras e eixo curto em todo o comprimento do ventrículo esquerdo.[38]

Dentre todas as medidas factíveis de serem realizadas durante um exame de imagem, a função sistólica ventricular é a informação mais importante que se pode obter, independente da indicação da sua realização. Como medida da função ventricular, analisamos, principalmente, o débito cardíaco, volume sistólico final e a fração de ejeção do ventrículo esquerdo (FEVE), parâmetro mais utilizado na prática clínica. Existem vários fatores que influenciam a função ventricular sistólica, como a pré-carga, a pós-carga, fármacos, fatores metabólicos (ex.: infecções) e a frequência cardíaca. Dentre todos os parâmetros descritos, a fração de ejeção é o mais utilizado pela facilidade de realização e relação direta com diagnóstico e prognóstico da maioria das doenças cardíacas.[38-40]

Existem diversas maneiras de calcularmos os volumes e a fração de ejeção do ventrículo esquerdo – método do cubo, método de teicholz, área comprimento, avaliação tridimensional e o método de *Simpson*.

O método de *Simpson* ou método da somação dos discos é o mais utilizado. Divide, hipoteticamente, o ventrículo esquerdo em vários discos. São calculados os volumes sistólico e diastólico de cada um em 2 câmaras e 4 câmaras. Assim, definimos o volume diastólico final, volume sistólico e a fração de ejeção (Figura 1). Uma grande vantagem deste método é ser independente do tamanho e da forma do ventrículo.[38,39,41,42]

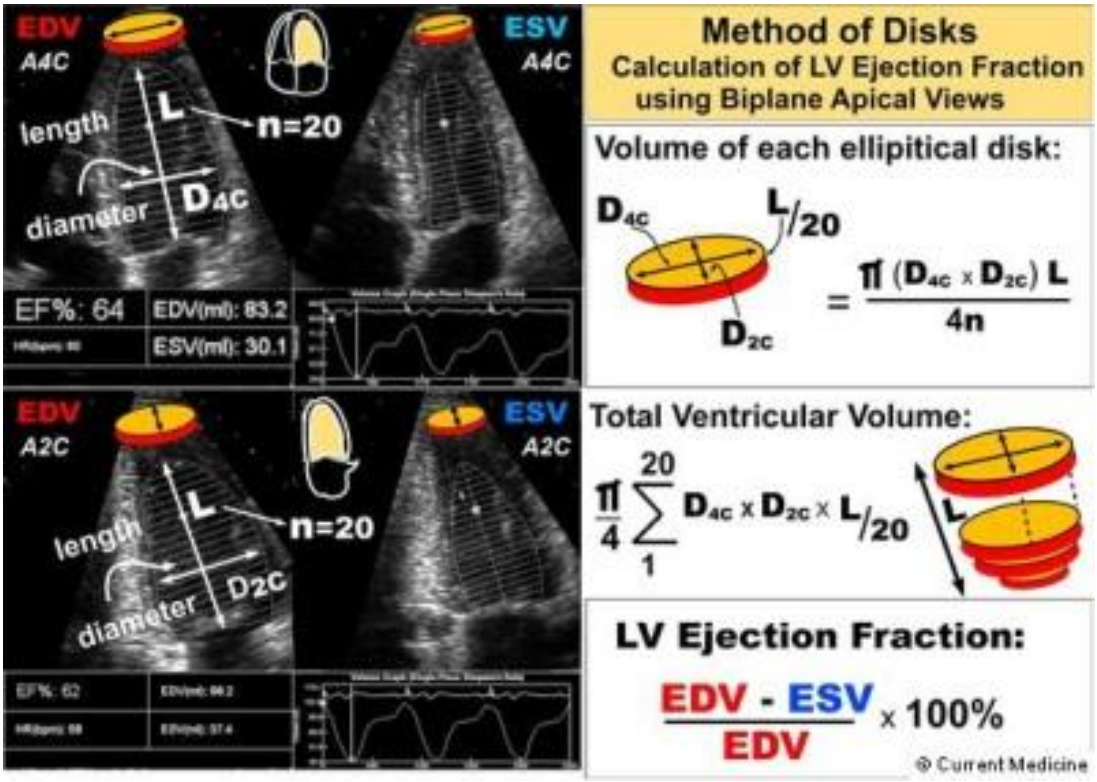


**Fonte:** Figura do livro: Echocardiography. Autor: Feigenbaum. 7ed

**Figura 1 –** Método de *Simpson*

**B) Doppler**

**B1) Doppler colorido**

O Doppler é, de maneira sucinta, a análise da variação da frequência ultrassônica (FUS) nos ecos refletidos pelas hemácias (aumento ou diminuição na frequência pela movimentação relativa entre o transdutor e o alvo). Quando uma hemácia se afasta da fonte, após ser atingida pela primeira onda US, a segunda onda demora mais tempo para atingi-la, pois ela se afastou. O comprimento de onda refletida é maior e a FUS é menor. Quando as hemácias se aproximam da fonte, vão de encontro às ondas sonoras, diminuindo o intervalo de tempo entre duas ondas contíguas que chegam a ela com redução do comprimento de onda e maior FUS.

**Desvio Doppler ou Doppler Shift:** $\Delta f_d = \frac{2f \times V \times \cos \theta}{C}$

Onde:

V= velocidade do sangue; C= velocidade do US no meio;

f = frequência do US emitido; $\Delta$= ângulo formado entre a direção do fluxo sanguíneo e a direção do FUS.

Quando o movimento do objeto se faz em paralelo ao feixe e na direção do FUS, o ângulo de interceptação é zero grau e o cos $\theta$ = +1, a velocidade encontrada será igual à velocidade real do sangue e o seu valor será positivo. Caso o movimento seja paralelo, mas em direção contrária à da fonte, $\theta$ = 180° e o cos $\theta$ = -1; a velocidade encontrada será igual à velocidade real do sangue, mas com valor negativo. Se a direção do movimento for perpendicular ao feixe, $\theta$ = 90° e o cos $\theta$ = zero.

Na prática, para uma imagem ecocardiográfica mais adequada, é necessário que as estruturas estudadas estejam perpendiculares ao feixe ultrassônico. Já, com o Doppler, se conseguem melhores registros com o feixe posicionado paralelamente à direção do fluxo.

O Doppler colorido, diferentemente do ecocardiograma bidimensional, se beneficia de uma frequência mais baixa, permitindo que altas velocidades de fluxo possam ser registradas. Tem grande importância no diagnóstico e na graduação de lesões regurgitantes valvares e *shunts* intracardíacos.[43-45]

**B2) Doppler pulsátil**

Este tipo de Doppler utiliza apenas um cristal que atua tanto como transmissor quanto receptor de energia.

Podemos direcionar a avaliação do Doppler para uma avaliação bem localizada – *volume de amostragem*.

O transdutor precisa emitir pulsos de energia US com certa frequência para se observar variações de velocidade do fluxo no decorrer do tempo. O número de pulsos por segundo é chamado *frequência de repetição de pulso*.

O PFR deveria ser, então, o maior possível para obter-se o maior número de informações sobre um fluxo em um determinado intervalo de tempo.

Limitação: Para cada frequência de repetição, há um limite de velocidade que se pode medir (*limite de Nyquist*), que é igual à metade desta frequência (velocidade que pode ser medida acuradamente). Para ser acurada certa frequência, deve ser amostrado, pelo menos, duas vezes o valor correspondente ao maior desvio Doppler (pois o pulso tem que ir e voltar ao transdutor).44,47,48,

**B3) Doppler contínuo**

Neste método, temos dois cristais, um para formação contínua do US e o outro para recepção da energia. Como diferença principal para o pulsátil, esse tipo de Doppler avalia uma linha contínua de sinais refletidos e amostrados simultaneamente. Tem a grande vantagem de avaliar velocidades mais altas sem ambiguidade de sinal. Observa-se a curva *spectral* toda preenchida, resultado da gravação de todas as velocidades.[50-52]

**B4) Doppler tecidual**

A grande vantagem do Doppler tecidual (DT) é poder quantificar as velocidades dos tecidos. Permite uma avaliação direta do segmento em que é colocada a amostra a ser estudada. Para isto, são ajustados os filtros de modo a registrar velocidades menores e com alta amplitude. Necessita de um alto *frame rate* (100-140 cm/s). [51-53]

Por ser um método robusto, e de fácil realização, o DT continua sendo essencial na prática diária. Em alguns estudos, o DT longitudinal mostrou correlação com Fração de ejeção e com dP/dT pico.[53,54]

Na doença coronária, também tem sua importância, tanto no diagnóstico de alterações mais precoces de sofrimento miocárdico como também na detecção de miocárdio hibernante.[54]

Por último, podemos citar a utilização do DT na disfunção diastólica (diagnóstico e graduação), e, também, no diagnóstico diferencial entre constricção (pericárdio) e restrição (miocárdio), que consiste em um desafio clínico.[55]

As limitações do método são: dependência do ângulo de insonação e interferência da contratilidade do segmento adjacente (*tethering*).[56-60]

### C) Técnicas Ecocardiográficas "recentes" para avaliação da mecânica ventricular

O músculo cardíaco é, na verdade, formado por um feixe muscular único, enrolado em si mesmo e ancorado nas suas extremidades nos anéis pulmonar e aórtico com reflexão no septo interventricular. As fibras musculares cardíacas se apresentam de maneira muito peculiar.

Se dividirmos o miocárdio em 3 regiões, teremos as fibras subendocárdicas dispostas quase paralelas à parede, sendo responsáveis por um movimento de rotação direito, as fibras mesocárdicas com direção radial e as fibras subepicárdicas formam um ângulo aproximado de 60 graus com as fibras subendocárdicas, desenvolvendo uma rotação esquerda.

Resumindo, na sístole, observa-se rotação horária do subendocárdio e anti-horário do subepicárdio. Essas fibras, ao se contraírem, produzem o "efeito de torção" com a região apical girando no sentido anti-horário e região basal no sentido horário.[61,62]

Além de toda a dinâmica durante as contrações cardíacas, devemos lembrar as propriedades intrínsecas do miocárdio:

a) Incompressibilidade;
b) Anisotropismo;
c) Viscoelasticidade;
d) Não uniformidade.

Para se avaliar o músculo cardíaco dinamicamente, devemos sempre ter em mente os eixos da cavidade ventricular:

a) Eixo Longitudinal;
b) Eixo Radial;
c) Eixo circunferencial.

Toda a avaliação de contração e função miocárdica leva em conta essas propriedades e esse eixos para uma melhor compreensão do evento como um todo (Figura 2).[61,63]

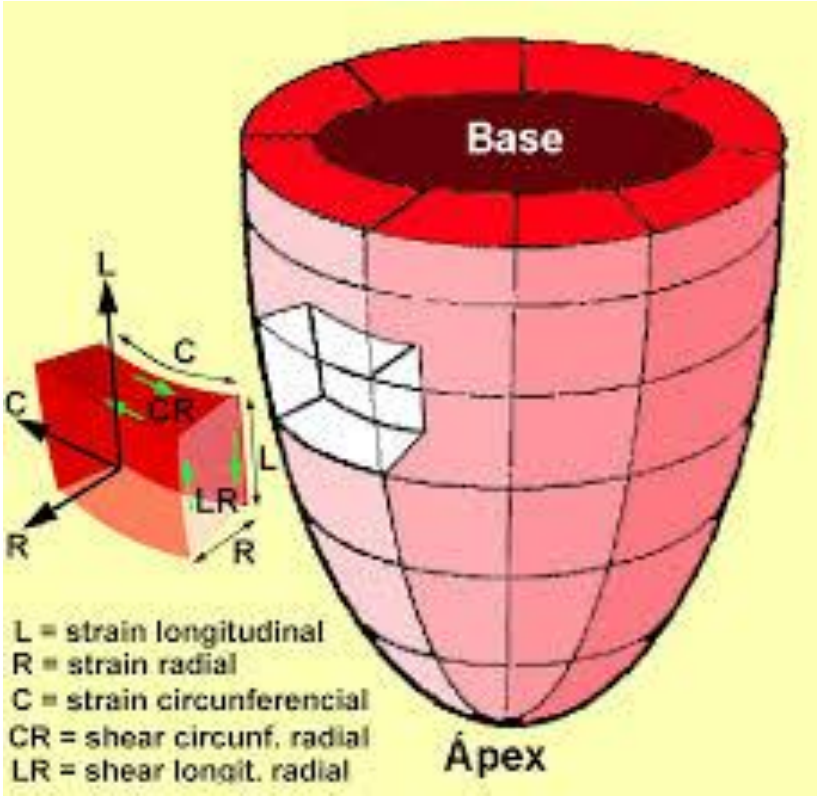


**Fonte:** Livro: Técnicas avançadas em ecocardiografia. Hota VT, Vieira MLC.

**Figura 2 –** Esquema de *strain* miocárdico

Com base nas limitações da avaliação de função global ou segmentar pelas técnicas tradicionais, foram desenvolvidas novas tecnologias embasadas, principalmente, em estudos quantitativos da mecânica do miocárdio, levando em conta todas essas características das fibras e suas nuances. Inicialmente, eram todas obtidas por meio do Doppler tecidual.

**C1) *Tissue tracking*:**

Esta técnica ecocardiográfica é bastante simples. Utilizamos o Doppler tecidual, e mapeamos o miocárdio e suas velocidades (cm/s) nos diferentes segmentos. O *Tissue Tracking* consiste na integral da velocidade de cada um dos pontos marcados/avaliados. Isso representa a distância percorrida (mm) pelas fibras musculares de cada segmento.[64] Os resultados são disponibilizados em 2 formas:

- Em cores, com as cores frias (violeta, azul e verde) associadas a um maior deslocamento e cores quentes (laranja, amarelo e vermelho) a um deslocamento discreto.
- Forma espectral (Figura 3).

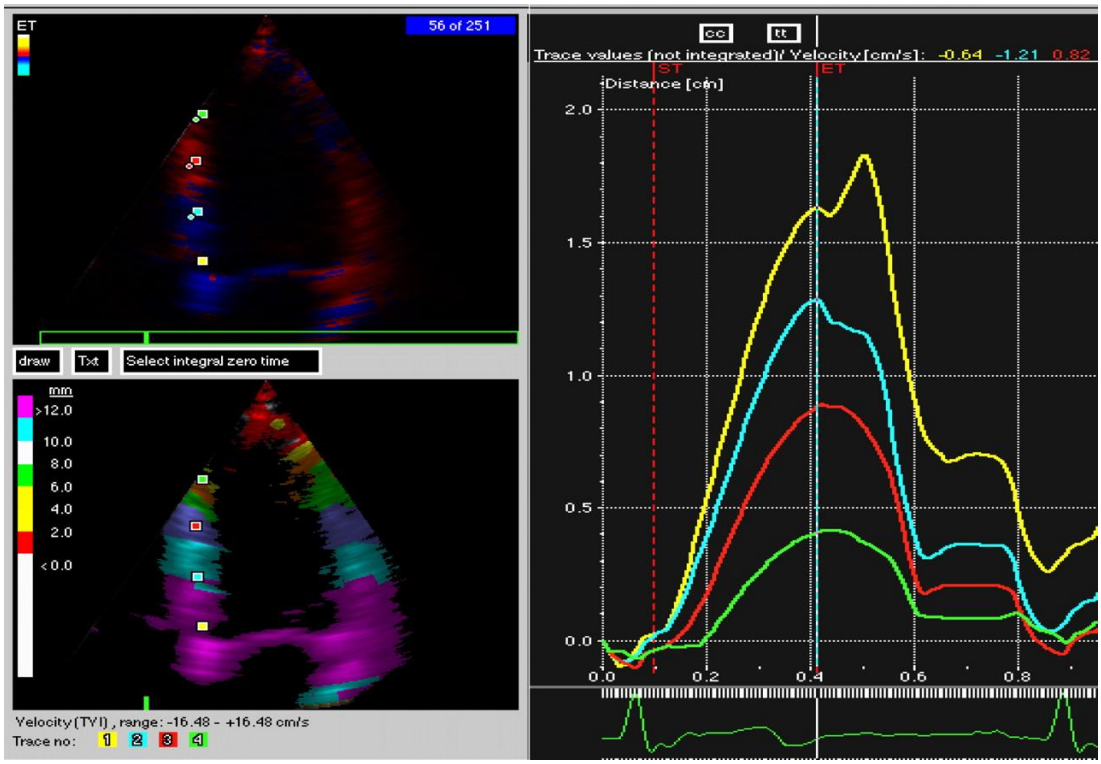


**Fonte:** Sengupta *et al.*, 2004[65]

**Figura 3 -** *Tissue tracking*

O *Tissue Tracking*, por definição, é apenas uma medida de deslocamento regional (segmento). Porém, pode ser usado para interpretar uma série de alterações.

Esse mapa de cores segue um padrão simétrico. Um exemplo de alteração seria um distúrbio elétrico de condução, causando padrões de contratilidade divergentes. Uma série de estudos foram realizados para demonstrar a utilidade desta técnica em algumas situações clínicas. Definir áreas isquêmicas, correlação com função ventricular, dissincronia ventricular, avaliação pós-ressincronização e Hipocinesia difusa do ventrículo esquerdo são algumas das mais estudadas. [63-65]

As limitações do método são as mesmas do Doppler tecidual: dependência do ângulo de insonação e interferência da contratilidade do segmento adjacente são os principais detalhes a serem cuidadosamente observados.[66-70]

**C2) *Strain rate (SR)***

Técnica também derivada do Doppler tecidual. Tem como característica principal quantificar a velocidade de movimentação de entre 2 pontos do miocárdio, localizados a uma distância preestabelecida. Essa distância fica em torno de 9mm. Distâncias menores causam mais ruído e distâncias maiores diminuem a resolução do método. Esta análise pode ser feita longitudinalmente, com curvas negativas indicando encurtamento das fibras (contração) ou distensão (alongamento). Ao analisarmos o componente radial da contratilidade, observamos o inverso, como já explicado anteriormente (ver definição de *strain* radial).[71]

Simplificando, SR pode ser expresso da seguinte maneira:

**(V2 – V1) / *d***, em que V1 e V2 são as velocidades de encurtamento do miocárdio (cm/s) em 2 pontos, separados por uma distância *d.*

Com isso, o SR nos fornece o gradiente intramiocárdico de velocidade por unidade de tempo e representa o grau de deformidade da fibra cardíaca. Como é definida por uma diferença entre 2 pontos dividida pela distância, sua unidade é s -1.

Em alguns trabalhos, a técnica do SR se mostrou superior ao Doppler tecidual nas avaliações de contratilidade local, e eliminou uma das limitações deste método: a influência do movimento dos tecidos sadios adjacentes (*tethering*).

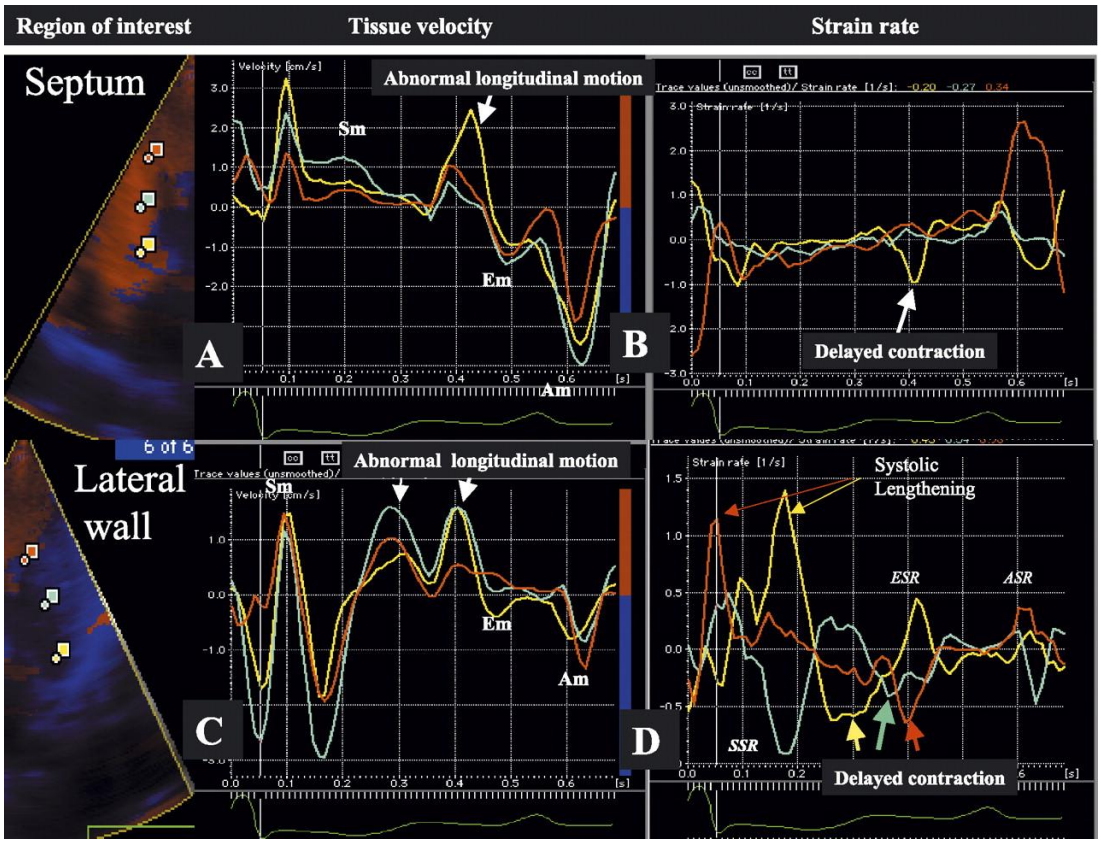


**Fonte:** Sengupta *et al.*, 2004[65]

**Figura 4** - *Strain rate x Tissue velocity*

Suas indicações principais são encontradas na doença coronária. Função diastólica, Função sistólica regional e viabilidade miocárdica fazem parte do seu espectro de indicações.[71-75]

Limitações: a maior limitação ainda são os ruídos que dificultam a análise dos resultados. A resolução espacial também é uma limitação que pode ser contornada realizando análises das paredes separadamente. Por

último, um limitante importante é o ângulo de insonação. Nesta técnica, é ainda mais importante, visto que a deformação miocárdica se faz em 3 dimensões.[76]

**C3) *Strain (St)***

Uma outra maneira de se analisar a deformação do miocárdio é a análise do *strain.* Enquanto o *strain rate* mede a velocidade de deformação do tecido estudado em relação ao tempo (taxa de deformidade), o *strain* quantifica esse percentual de deformação. É um parâmetro sem unidade, expresso em porcentagem. Matematicamente, *St* é a integral de strain rate, com encurtamento expresso em valor negativo e expansão em valor positivo. A depender da direção que tomamos como referência, avaliando uma deformação (em relação ao eixo longo cardíaco), estes parâmetros podem ser longitudinais, circunferenciais e radiais. É chamada de "global" a medida de *strain* ou SR de todo miocárdio, que pode ser obtida de forma aproximada com a média resultante dos segmentos na direção de interesse (ex.: strain global longitudinal ou strain global circunferencial).[77]

Na avaliação segmentar de todo o miocárdio, os valores de *strain* são homogêneos, tendo o *strain* radial valor aproximado ao dobro do longitudinal. Um cuidado especial deve-se ter na aquisição das imagens. Lembrar que as limitações desse método são relacionadas ao uso do Doppler tecidual, e o cuidado com o ângulo de insonação continua sendo essencial, principalmente na aquisição dos segmentos apicais. O septo interventricular merece atenção especial por se tratar de uma área de interseção entre fibras dos ventrículos esquerdo e direito, que possuem diferentes disposições. Essa "mistura" pode atrapalhar as medidas obtidas.[71,78,79]

Na análise do *Strain* longitudinal pelo Doppler tissular, é feita pela posição apical avaliando 2 câmaras, 4 câmaras e 3 câmaras, alinhando o Doppler em cada parede do ventrículo esquerdo (VE).

O *Strain* radial, quando avaliado, tem relação com o espessamento das paredes cardíacas. Como sua aquisição é feita pela posição paraesternal, e devemos respeitar a limitação do ângulo do Doppler, só são avaliadas as paredes inferolateral e Anterosseptal do ventrículo esquerdo (VE).

Completando, o *Strain* circunferencial avalia as paredes infrosseptal e anterolateral, direção tangencial às paredes ventriculares.[56,80]

Se observarmos os valores obtidos nas medidas de *strain*, vamos ter valores negativos no longitudinal e circunferencial, e valores positivos no radial. Isto explica-se pelo fato de que o comprimento da cavidade e a circunferência ventriculares são menores na sístole do que na diástole, enquanto a espessura parietal é maior em contração máxima (sístole do VE) (Figura 5).

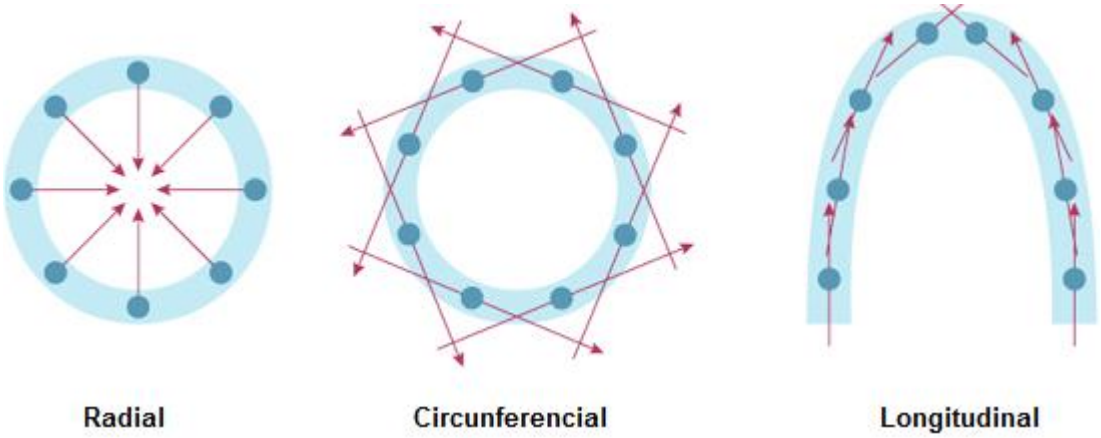


**Fonte:** Adaptado de Olaya *et al*., 2011[81]

**Figura 5 -** Imagem ilustrativa dos tipos de strain miocárdico (vetores)

**C4) *Speckle tracking* (*strain* bidimensional)**

Todas as técnicas descritas anteriormente são “derivadas” de medidas pelo Doppler tecidual (DT). Portanto, apresentando as mesmas limitações na aquisição das imagens, como descrito anteriormente.

Com o objetivo de eliminar as limitações do DT, *softwares* foram desenvolvidos para buscar as mesmas informações por meio da imagem derivada do ecocardiograma transtorácico (bidimensional). Esses novos *softwares* são capazes de dar informações da posição de cada ponto

brilhante do miocárdio (*speckles*) durante a aquisição da imagem bidimensional, e analisar a deformação do músculo em 2 dimensões (podendo ser em 3D dependendo do transdutor), não em apenas 1, como no DT.

Comparando ao *Tagging* da Ressonância Magnética Cardíaca (RMC), tem custo mais baixo, maior disponibilidade, maior resolução temporal e pode ser analisado em todo ciclo cardíaco, não apenas na sístole ou diástole.

Podemos citar como vantagens (*Speckle Tracking* x Doppler Tecidual) :

a) Independência do ângulo de insonação;
b) Relação sinal-ruído mais satisfatória;
c) Parece ferramenta mais eficiente para avaliação do strain radial;
d) Avaliação do *strain* em 2 ou 3 dimensões.

O princípio utilizado para medir a velocidade pela técnica do *Speckle Tracking* baseia-se na diferença de tons de cinza. Todo o segmento miocárdico quando insonado pelo ecocardiograma transtorácico origina uma imagem com certo padrão de cinza, chamado *Speckle Pattern.*[66]

Com a possibilidade de um *software* que “segue” esses padrões, podemos dizer que isso se tornaria a “impressão digital” deste segmento. Com isso, conseguimos identificar a movimentação desses *speckle patterns* durante as diversas fases do ciclo cardíaco. Essa capacidade de quantificar a deformidade miocárdica com a imagem adquirida pelo ecocardiograma bidimensional convencional pelo *Speckle Tracking* tem como condições essenciais para que esta avaliação aconteça de maneira mais fidedigna:[78,82,83]

a) Velocidade de aquisição do ultrassom seja maior que a do músculo;
b) Boa qualidade de imagem bidimensional, “cobrindo” todos os segmentos a serem avaliados.

Métodos para se avaliar o *Speckle Tracking*:

a) *Block-matching* - Definida uma região da imagem (chamada *kernel).* Procura, no quadro subsequente, a região com a disposição de pixels que mais se assemelha com a primeira, estabelecendo a posição atualizada para aquele *speckle*.
b) *Optical flow* – Baseado na conservação do valor de cinza. Admite-se que o "cinza" não muda em relação ao tempo, a não ser que tenha se movimentado.

Esses dois métodos são repetidos quadro a quadro, possibilitando calcular deformidade miocárdica, (*strain* e *strain rate*), velocidade de movimentação do músculo e seu deslocamento (análise vetorial).[84,85]

Para uma aquisição padrão, necessitamos de alguns cuidados, tais como eletrocardiograma bem acoplado, ritmo cardíaco constante, frame rate entre 60-100 quadros por segundo e um ajuste do aparelho adequado conforme sugestão do fabricante.[76]

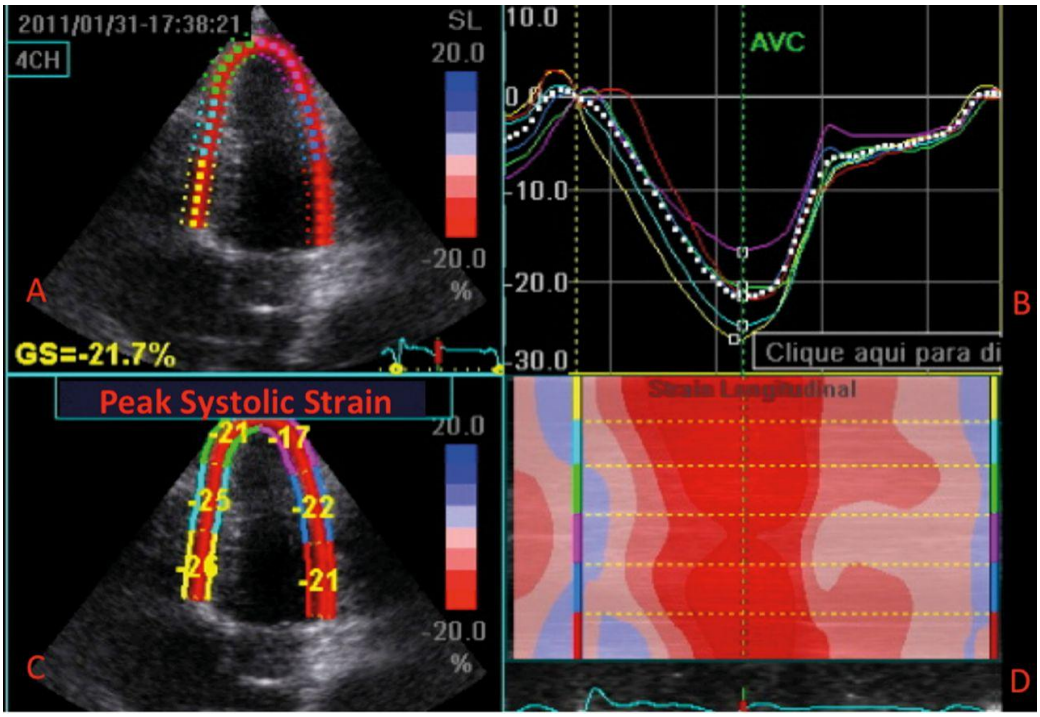


**Fonte:** Barbosa *et al.*, 2013[86]

**Figura 6** – Formas de representação do *Speckle tracking*

De acordo com as diretrizes atuais, o *strain* global longitudinal (SGL) é o único validado e com algumas indicações clínicas embasadas pela literatura. Seus valores aumentam em direção ao ápice, sendo explicado este fenômeno pela existência, em maior número, de fibras longitudinais e oblíquas na região apical.[62,76]

Os valores obtidos nos aparelhos de diferentes marcas é variável, sendo demonstrado em uma metanálise de 2.597 exames de 24 estudos uma média de -19,7% (variando de -15,9 a -22,1%).

De maneira geral, leva-se em conta um ponto de corte, em pacientes saudáveis, de -17% a -18% no SLG.[62,76,87]

As velocidades do miocárdio, diferentemente do SGL, são menores quanto mais próximo do ápice, tendo suas velocidades máximas próximo ao anel mitral.[87]

### 1.3.2 Ressonância magnética cardíaca (RMC)

Apresentando um mecanismo de funcionamento um pouco mais complicado, a RMC age nos núcleos dos átomos, e se comportam como magnetos, com polo norte e polo sul (dipolos), gerando pequenos campos magnéticos orientados ao acaso. Estimulados por um campo magnético externo de maior intensidade (campo estável e homogêneo medido em Tesla), seus vetores de magnetização se alinham a este na mesma direção.

Nessa situação, os núcleos continuam em movimento giratório alinhados com o campo magnético externo, o que é chamado de precessão. Cada núcleo possui uma frequência desse movimento giratório, e depende da intensidade do campo magnético.[88]

Após a aplicação de pulsos de Radiofrequência (RF), de um dado núcleo, ele absorve a energia e desvia seu vetor de magnetização da posição inicial. A energia absorvida é liberada pelo núcleo na forma de RF, assim que o pulso de RF é desligado, quando seu vetor volta à sua

angulação de repouso, alinhada com o campo magnético externo de maior intensidade.

O retorno do vetor de magnetização apresenta dois componentes. Um paralelo ao campo magnético gerado pelo magneto conhecido como relaxação T1. O outro componente tem orientação transversa ao campo magnético principal, e o seu retorno é mais rápido, resultando da interação dos prótons; é denominado relaxação T2.[88,89]

As imagens de RM podem ser ponderadas de forma a demonstrar a distribuição predominante de T1, T2 ou apenas a densidade de prótons dos diferentes tecidos. Essa energia liberada na forma de onda de RF pode ser captada por antenas ou bobinas e decodificada por meio da transformada rápida de Fourier, gerando a imagem.

Pelas características físicas eletromagnéticas específicas e densidade, o núcleo do hidrogênio é o utilizado para a geração da imagem de RMC.

Os pulsos de RF podem ser organizados e repetidos de certas formas, sendo chamados de sequências de pulso. Cada uma das delas permite a análise das diferentes estruturas e caracterização histológica sem sofrer influência da “janela” acústica ou do biotipo do paciente.[88,90]

Para a aquisição das imagens, os pacientes realizam apneias expiratórias, geralmente bem toleradas pelos pacientes. As principais contraindicações ao estudo por RM estão listadas na Tabela 1.

**Tabela 1** – Contraindicações e dúvidas comuns em Cardiologia para exames de ressonância magnética cardiovascular (RMC)*

| **Não podem realizar exames.** |
|---|
| Portadores de marca-passos não compatíveis com RM |
| Portadores de cardiatides briladores implantáveis não compatíveis com RM<br>Pacientes com clipes cerebrais |
| Pacientes com implantes cocleares |
| Pacientes com fragmentos metálicos nos olhos |
| **Podem realizar exames.** |
| Pacientes com stents coronários |
| Portadores de proteses valvares (biológicas ou metálicas)<br>Pacientes com sutura metálica no esterno |
| Pacientes com próteses de aorta |
| Próteses ortopédicas (por exemplo: prótese de quadril) |

Fonte: Sara *et al.*, 2014[91]

*1.3.2.1* Sequências utilizadas nos exames de Ressonância Magnética Cardíaca

**A) Cinerressonância cardíaca magnética (*bright blood*)**

Para avaliação da função ventricular, a sequência mais utilizada é a de Gradiente-ECO (GRE), com aquisição fracionada, em estado de equilíbrio (SSFP), sincronizado ao eletrocardiograma.[92]

Com essa técnica, podemos fazer cortes em 2, 3 e 4 câmaras, além do eixo curdo do ventrículo esquerdo, proporcionando uma avaliação bem detalhada da função cardíaca. Tem como características:

1- Excelente resolução temporal;
2- Definição clara das bordas endocárdicas e epicárdicas;
3- O sangue nessa sequência aparece “branco” (Bright blood).

Quando se avalia cada segmento individualmente durante esta sequência, podemos classificá-la qualitativamente em: normal, hipocinesia, acinesia e discinesia. Em casos como da Cardiomiopatia Hipertrófica,

consideramos a possibilidade de algum segmento apresentar “hipercinesia”. Outros exemplos em que a avaliação da contratilidade segmentar pode ajudar no diagnóstico seria a presença de um movimento paradoxal do septo, encontrado em situações como a pericardite constrictiva (*septal bouncing*).

A definição das bordas, sendo de fácil realização, permite uma avaliação da função sistólica, volumes das cavidades cardíacas e massa ventricular, superior a outros métodos conhecidos (ecocardiograma, cineventriculografia e cintilografia). O método de Simpson (sobreposição de discos), já citado anteriormente, é calculado dessa maneira, sem suposições de volumes cavitários.[93-95]

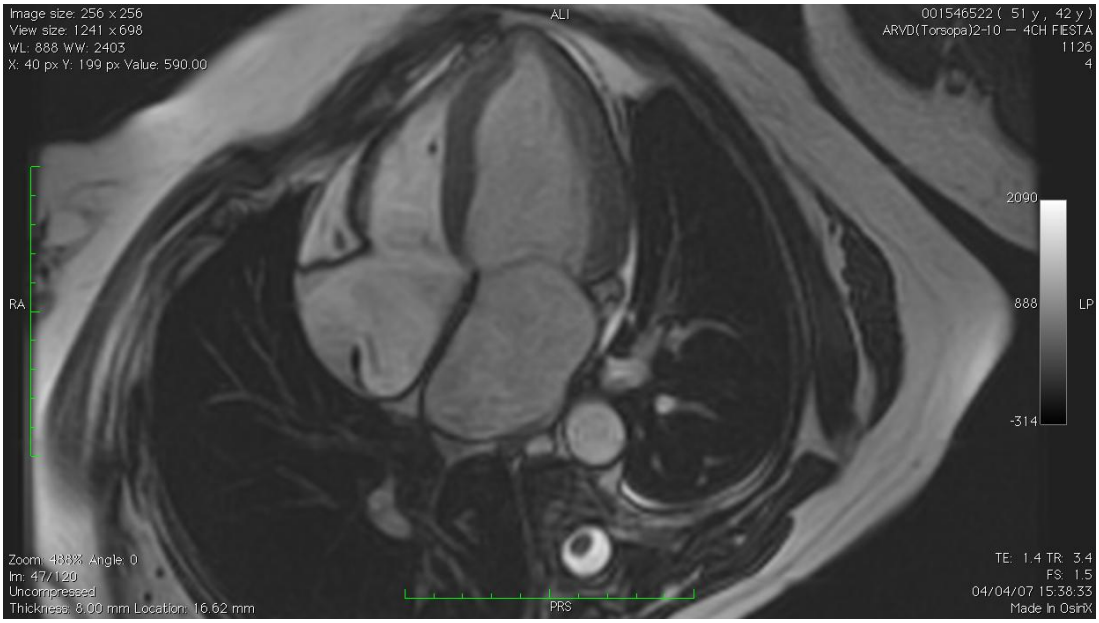


**Figura 7** – Sequência SSFP (bright blood) – 4 câmaras – própria tese

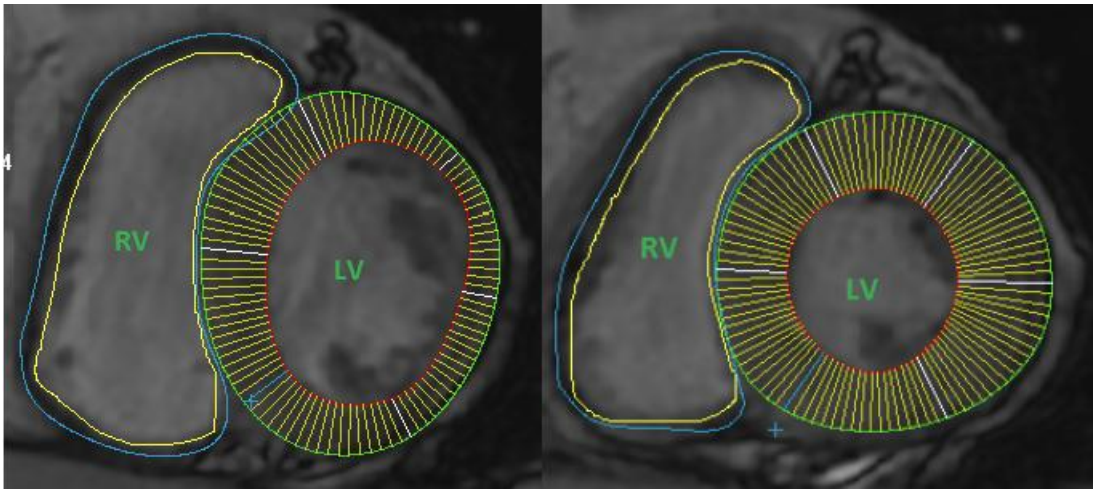


**Fonte:** Chuang *et al.*, 2000[93]; Ioannidis *et al.*, 2002[94]

**Figura 8 -** Método de Simpson – RMC – avaliação da função e massa ventriculares (biventricular)

Um subtipo dessa técnica é o *tagging* miocárdico, que consiste em uma sequência de *fast gradient-echo* com linhas de saturação formando uma grade sobre a imagem, a qual se deforma com o movimento, permitindo a quantificação objetiva da contração do miocárdio durante o ciclo cardíaco (*strain* miocárdico). Foi validada em 2001 por Susan Yeon, comparando este método à sonomicrometria.[96]

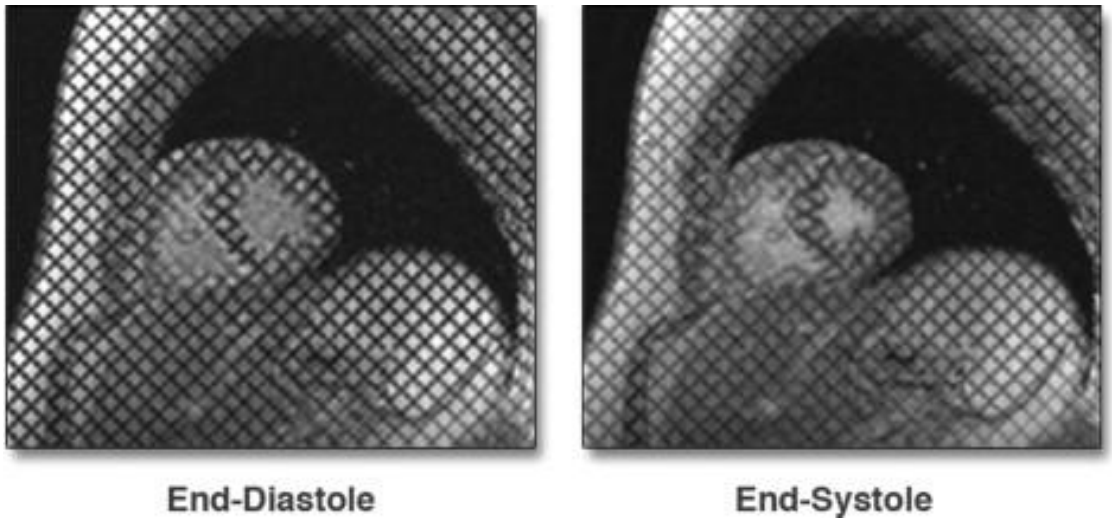


**Fonte:** Chuang *et al.*, 2000[93]; Ioannidis *et al.*, 2002[94]

**Figura 9 -** Tagging (fases da contração ventricular – deformidade miocárdica) – eixo curto

Basicamente, o *tag* serve como marcador do miocárdio adjacente. Não só é uma ferramenta visual, como existem *softwares* específicos que avaliam a movimentação e a deformidade do miocárdio (*strain*).[89,97,98]

**B) Realce tardio do miocárdico**

A técnica de realce tardio se baseia numa sequência de pulsos do tipo GRE rápida ponderada em T1, com um pré-pulso de inversão-recuperação e um Tempo de Inversão (TI) ajustado para anular o sinal do miocárdio normal, após a infusão do contraste baseado em Gd (0,02 a 0,04 mmol/kg).

Nas membranas íntegras, o gadolínio não penetra. Já nos tecidos lesionados, inflamados ou necróticos, o contraste penetra e se impregna, permitindo que se delimitem as áreas com este contraste. Além disso, a necrose dos miócitos também causa alteração da cinética de distribuição do contraste, de modo que a saída do Gd das áreas de infarto ocorre mais lentamente (*delayed washout*).[99-100]

Nas áreas necróticas, a concentração de contraste é muito mais duradoura, cerca de 10 a 15 minutos após a injeção inicial.[102]

Atualmente, como o gadolínio consegue se infiltrar em áreas de inflamação, fibrose ou necrose, tem sido utilizado para diagnóstico de doença coronária isquêmica crônica e aguda, além de Doenças do miocárdio em geral e como adjunto no prognóstico de valvulopatias.[103-108]

Em resumo, ao aumentar a intensidade de sinal do infarto, e diminuir a intensidade de sinal do miocárdio normal, a técnica do realce tardio permite, com grande eficácia, a diferenciação entre o miocárdio íntegro (escuro) e as áreas de infarto (brancas).[100]

Considerada em vários trabalhos como o padrão-ouro, essa técnica tem ganhado, cada vez mais, espaço nos estudos de viabilidade miocárdica associado à avaliação de isquemia miocárdica ou isoladamente.[109-113]

A

B

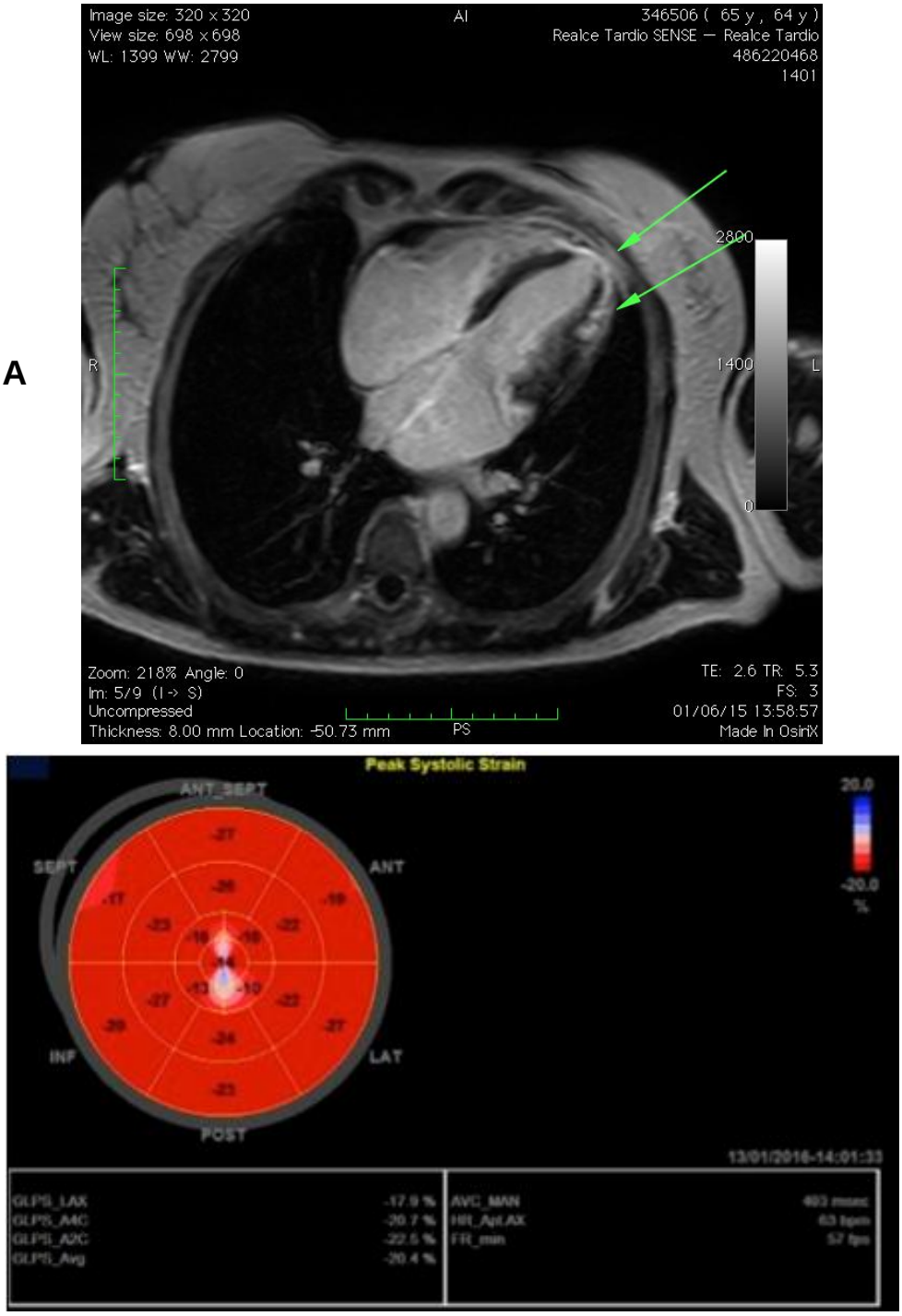


**Figura 10 -** Paciente da tese: (A) Realce Tardio vs (B) *Strain*

## 1.4 Fundamentação científica

A literatura segue no caminho para se tentar descobrir precocemente os pacientes que se beneficiariam de terapias mais adequadas de acordo com a avaliação clínica e com o resultado dos exames complementares. O diagnóstico, tratamento e prognóstico dos pacientes chagásicos, invariavelmente, dependem do aparato tecnológico disponível atualmente, para se proporcionar cuidados adequados. Desde o evento da morte súbita às arritmias benignas frequentes, esses pacientes são uma teia de processos fisiopatológicos de difícil compreensão.

### 1.4.1 Doença de Chagas

A comprovação do mecanismo exato da morte súbita na doença de Chagas é um grande desafio.

A natureza predominantemente arritmogênica da cardiopatia chagásica crônica, caracterizada por elevada densidade e complexidade de arritmias ventriculares,[33,114,115] seu caráter fibrosante, com áreas acinéticas ou discinéticas entremeadas de fibras miocárdicas preservadas[116,117] e o mecanismo reentrante da taquicardia ventricular sustentada, em grande número de casos, à estimulação ventricular programada, sugerem fortemente que a fibrilação ventricular constitui o evento terminal na maioria dos casos de morte súbita na doença de Chagas.

Mendoza e cols.[118] analisaram o Holter de 10 chagásicos com morte súbita ambulatorial, identificando a fibrilação ventricular como evento final em nove pacientes e bradiarritmia em apenas um. O precursor da fibrilação ventricular foi Torsades de pointes em seis pacientes e taquicardia ventricular sustentada nos outros três.[118]

Xavier, em 2005, descreveu, em uma coorte de pacientes chagásicos com pouca lesão miocárdica, a incidência de morte súbita. Considerou-se pouca lesão miocárdica pacientes com fração de ejeção normal ou pouco

alterada e ausência de sinais clínicos de insuficiência cardíaca. A morte súbita inesperada nesse grupo de pacientes ocorreu em uma incidência de 0,56/100 pacientes/ano, sendo o mecanismo de morte mais comum neste grupo de pacientes.[119]

As arritmias são frequentes nos chagásicos, desde as extrassístoles atriais e ventriculares até bloqueios de ramo, como o bloqueio de ramo direito concomitante ao bloqueio divisional anterossuperior esquerdo, que são altamente sugestivos da miocardiopatia dessa doença. Os bloqueios combinados associados a arritmias ventriculares implicam em risco aumentado de morte súbita, o que também pode ocorrer em corações considerados como estruturalmente normais ao ECO, mas com alterações no eletrocardiograma (ECG).[119]

Estudos com estresse farmacológico têm demonstrado redução da resposta inotrópica e cronotrópica à infusão de dobutamina, incluindo resposta contrátil bifásica. O ECO de estresse pode também induzir arritmias ventriculares complexas, mesmo em pacientes em fases mais precoces da cardiopatia.[36]

Como gatilho para a morte súbita, existem alguns fatores que são considerados essenciais. Como exemplo, citamos o modelo biológico clássico de morte súbita proposto por Myerburg e cols.,[120] que se baseia em três fatores fundamentais para a ocorrência de fibrilação ventricular:

a) Substrato arritmogênico;
b) Elementos deflagradores (extrassístoles ventriculares);
c) Alguns fatores funcionais, como anormalidades estruturais miocárdicas (focos de inflamação, áreas de fibrose, dilatação ventricular e zonas acinéticas ou discinéticas que promovem o aparecimento de arritmias ventriculares por reentrada).

Em 1998, um grupo da Venezuela apresentou resultados importantes em relação a achados ecocardiográficos para prognóstico de pacientes portadores de CCC. Dentre 960 soropositivos para Chagas, 283 realizaram

ecocardiograma transtorácico com acompanhamento de 48,3 +- 36,4 meses. Dos achados, temos os diâmetros diastólico e sistólico ventriculares, fração de encurtamento, relação raio e espessura miocárdica, além da massa ventricular esquerda, como preditores de morte em análise univariada. Outra observação deste trabalho, em análise de regressão múltipla, demonstrou que bloqueio AV 1 ou 2 grau, índice cardiotorácico >= 0,55, Elevação do segmento ST nas derivações precordiais, idade >= 56anos e aneurisma apical ventricular também apresentam tendência à maior taxa de mortalidade.[121]

Seguindo essa linha de pensamento (prognóstico), Rassi e cols.[11] publicaram um escore de risco que consiste em:

1- Grau de insuficiência cardíaca pela classificação de *NYHA (New York Heart Association)*;
2- Evidência de cardiomegalia ao Raio-X (RX) de tórax;
3- Disfunção sistólica ao ecocardiograma (ECO);
4- TVNS (Taquicardia Ventricular não Sustentada) no Holter de 24h;
5- QRS de baixa amplitude ao eletrocardiograma;
6- Sexo feminino.

Avalia mortalidade em 10 anos, sendo que os pacientes considerados de baixo risco obtiveram mortalidade de 10%, os de risco intermediário, 44%, e os de alto risco tiveram mortalidade de 84% em 10 anos.[11]

Além das arritmias e da morte súbita, eventos tromboembólicos são comuns na Doença de Chagas. Os trombos se formam nas cavidades dilatadas e hipocontráteis, ou, quando não há dilatação significativa, podem se formar nos característicos aneurismas ventriculares apicais, implicando em embolização tanto para a circulação pulmonar (quando nas cavidades direitas) quanto para a circulação sistêmica, com os infartos viscerais e os acidentes vasculares encefálicos.[122]

Trombos podem ser visibilizados com o ecocardiograma transtorácico ou transesofágico também nos átrios, especialmente em vigência de fibrilação atrial. Todos esses aspectos ecocardiográficos são relevantes para o prognóstico de pacientes com cardiopatia chagásica crônica (CCC).[121,123,124]

### 1.4.2 Ressonância Magnética Cardíaca

#### *1.4.2.1 Ressonância Magnética Cardíaca em diversos cenários*

De maneira geral, a ressonância magnética cardíaca tem a capacidade de avaliar a função miocárdica (volumes, medidas lineares e FEVE), sendo ferramenta importante para se acompanhar a evolução da doença, como outros estudos já demonstraram.[125,126]

Como a fração de ejeção, a presença de fibrose miocárdica começou nos últimos anos a ganhar espaço no que diz respeito ao prognóstico/à estratificação de pacientes de diferentes doenças cardíacas. Vários artigos em diferentes cenários têm sido publicados fortalecendo a ideia de que a presença e quantidade de fibrose têm relação direta com arritmias e com mortalidade.[125-129]

A Hipertensão Arterial, condição extremamente prevalente na população mundial, tem, na hipertrofia ventricular, um dos fatores de pior prognóstico (doença cardíaca hipertensiva). Embora a presença de fibrose miocárdica demonstrada pelo realce tardio não tenha relação direta com as medidas lineares ventriculares, ela guarda relação com a massa ventricular.[130,131]

Com o aumento da massa ventricular, maiores as chances de evoluir com disfunção diastólica. Com isso, podemos dizer que, além de ajudar na estratificação prognóstica, o realce tardio (fibrose) pode direcionar ou aprimorar o tratamento na cardiopatia hipertensiva.[132]

Em outro cenário, Clério e colaboradores selecionaram 54 pacientes portadores de estenose aórtica sem história de doença coronariana. Foram submetidos à RMC, anteriormente à cirurgia, com realce tardio para pesquisa de fibrose miocárdica. Foi repetido o exame de CMR 27 +- 22 meses após a cirurgia. Pacientes foram avaliados por 52 +- 17 meses. Durante o procedimento cirúrgico, foi realizada biópsia para quantificar fibrose.

Dos resultados, concluiu-se que tanto a quantidade de fibrose pela CMR ou pela biópsia foram relacionadas ao grau de recuperação da função do ventrículo esquerdo e, também, com a mortalidade tardia por todas as causas. A idade dos pacientes e a quantidade de fibrose foram fatores independentes da mortalidade por todas as causas.[108]

Ainda sobre realce tardio em pacientes portadores de cardiomiopatia não isquêmica (CMNI), Kwong *et al*. avaliaram 162 pacientes com CMNI, com fração de ejeção de 26+-8% e idade média de 55 anos. Realizado acompanhamento para eventos cardíacos maiores e terapia do desfibrilador implantável adequada por 29+-18 meses. A análise multivariada mostrou o realce tardio como o mais forte preditor de eventos cardíacos maiores.[133]

Considerando todas as cardiomiopatias, nenhuma tem sido tão estudada quanto a Cardiomiopatia Hipertrófica (CMH) em relação à fibrose. Cronologicamente, foi-se descobrindo a importância não só para o diagnóstico, como também prognóstico e, mais recentemente, prevenção primária de morte súbita em doentes selecionados.

Maron e cols. avaliaram por holter de 24 horas 177 portadores de CMH assintomáticos ou oligossintomáticos. Extrassístoles ventriculares incluindo taquicardia ventricular não sustentada (TVNS) foram mais prevalentes nos pacientes que apresentavam ao realce tardio fibrose com risco 7 vezes maior de experimentar TVNS.[134]

Resultado semelhante, correlacionando achados na histopatologia, foram encontrados em outro estudo na mesma época.[135]

Cronologicamente, Ronen Rubinshtein, em 2010, analisou 424 portadores de HCM comparando o achado de realce tardio com teste genético, sintomas e arritmias ventriculares. Dentre os doentes, o realce tardio foi identificado, mais frequentemente, em “gens positivos”, e não estava associado a sintomas mais severos.

Mais uma vez, episódios de arritmias ventriculares, morte súbita e terapia adequada do desfibrilador estiveram relacionados à presença de realce tardio.[136]

Finalmente, em 2014, foi publicado o trabalho que praticamente demonstrou que não só a presença, mas a quantidade de fibrose, como se supunha, tem relação direta com morte súbita e arritmias ventriculares. Mil duzentos e noventa e três (1.293) pacientes (vários centros) com HCM realizaram RMC e foram acompanhados por 3,3 anos (mediana).

Dentre estes, observou-se evento (morte súbita e terapia elétrica adequada) em 3%. Uma relação linear foi vista entre o percentil de realce tardio em relação à massa do ventrículo esquerdo e o risco de morte súbita. Foi encontrado um valor de corte de 15% da massa ventricular esquerda como definidor de uma chance 2x maior de apresentar evento (morte súbita).[137] Colocando a fibrose no patamar de fator de risco importante a se considerar para implante de cardiodesfibrilador implantável.

Outra conclusão deste trabalho foi a relação da extensão do realce tardio com evolução para fase terminal da doença. Detalhe importante que esses pacientes, na imensa maioria, eram de baixo risco pela classificação atual.[138]

O realce tardio pela Ressonância Magnética Cardíaca (RMC) tem fundamental importância em outras doenças com acometimento cardíaco (diagnóstico/prognóstico), também com relação à presença e quantidade de fibrose.

Podemos citar: Amiloidose, Doença de Anderson-Fabry, Doença arritmogênica do ventrículo direito, sarcoidose e miocardite. Outra situação em que a avaliação cardíaca é fundamental, e o realce tardio junto com a fração de ejeção (função ventricular) tem papel importante é na

quimioterapia. Avaliações rotineiras ajudam no diagnóstico de complicações pós-tratamento.[107,139-145]

#### *1.4.2.1.1 Ressonância Magnética Cardíaca na Doença de Chagas*

Como já descrito anteriormente, 30-40% dos infectados desenvolverão algum acometimento cardíaco durante a vida, sendo sintomáticos em 10-20% dos casos. ECG e ecocardiograma tradicional são os métodos mais comumente utilizados para se definir alteração cardíaca. Porém, já observamos em estudos que a ressonância magnética cardíaca pode identificar áreas de fibrose miocárdica antes de alterações consistentes nesses 2 métodos.[146,147]

Na Doença de Chagas, temos como fator de risco importante o grau de disfunção miocárdica. O fato do indivíduo manifestar clínica de insuficiência cardíaca agrega um pior prognóstico ao caso. Além da função ventricular, considerando-se todas as miocardiopatias, a DC apresenta maior relação com arritmias ventriculares e morte súbita.[148]

Na histologia, tem-se uma miocardite crônica, com achados de fibrose não apenas no miocárdio, como também no sistema de condução cardíaco. Essa fibrose miocárdica segue, muitas vezes, um padrão, acometendo, preferencialmente, o ápice do ventrículo esquerdo e o segmento basal da parede inferolateral. Alguns estudos já demonstraram que tais áreas não apresentavam relação direta com coronariopatia, apresentando isquemia com coronárias angiograficamente normais, reforçando, ainda mais, a teoria que, na grande maioria das vezes, decorreriam do processo inflamatório inerente à doença. Alterações na microvasculatura coronária, com fibrose difusa nesses territórios e dilatação arteriolar fazem parte do espectro de alterações encontradas histologicamente.[128,129]

Carlos Rochitte e colaboradores haviam avaliado 51 pacientes divididos em 3 grupos: (1) assintomáticos na fase indeterminada da doença, (2) portadores com doença cardíaca chagásica estabelecida e (3) portadores com doença cardíaca chagásica estabelecida e taquicardia ventricular

documentada. Todos os pacientes tinham baixo risco cardiovascular e nunca haviam apresentado infarto do miocárdio. Como resultado, pode-se concluir que não só a CMR pode demonstrar fibrose em fases precoces da cardiomiopatia chagásica, como também, neste estudo, 100% dos pacientes que tinham taquicardia ventricular apresentavam ao realce tardio sinal de fibrose.[146]

Eduardo e cols. estudaram 61 pacientes chagásicos em 3 grupos diferentes: 1) ECG normal e RMC normal, 2) ECG anormal e RMC normal e 3) RMC alterada independente do ECG. Comparando-se fibrose e fração de ejeção do ventrículo esquerdo (FEVE), apenas o achado de fibrose foi significativo para correlacionar com arritmias, com um ponto de corte de 11,78% ($p<0,001$).[149]

De maneira geral, a ressonância magnética cardíaca (RMC) tem a capacidade de avaliar a função miocárdica (volumes, medidas lineares e FEVE), sendo ferramenta importante para se acompanhar a evolução da doença, como demonstrado em vários estudos. Com o advento do realce tardio, conseguimos avaliar, de maneira mais eficaz, o prognóstico do paciente, conseguindo um tratamento mais adequado e individualizado.[125,126]

### 1.4.3 *Strain* miocárdico

A avaliação do *strain* miocárdico tem sido correlacionado a diferentes desfechos nas cardiopatias. Tem como característica intrínseca a capacidade de avaliar função segmentar ventricular de modo mais eficaz, e tem como uma de suas propriedades mais interessantes, sugerir a presença de fibrose miocárdica.

Brunvand e cols. estudaram 111 pacientes com suspeita de síndrome coronariana aguda. Foram realizados o *strain* longitudinal e circunferencial territorial. Dentre as conclusões, temos que o *strain* territorial circunferencial permite uma melhor identificação dos pacientes com oclusão coronariana e que necessitem de intervenção precoce.[150]

Na Noruega, Harald e cols. compararam a fração de ejeção do ventrículo esquerdo e o *strain* global longitudinal em 39 pacientes na fase aguda e após revascularização tratados com fibrinólise. O valor de -15% foi achado como *cut off* para infartos mais extenso que 20% da massa ventricular calculada pela RMC (fibrose), com especificidade de 86% e sensibilidade de 90%. Nesse estudo, o SLG avaliado após a revascularização se mostrou mais reprodutível e mais preciso que a FEVE em avaliar o dano miocárdico.[151]

Ainda no cenário de síndromes coronarianas agudas, *Helge Skulstad* e cols. analisaram 150 pacientes com quadro de síndrome coronariana aguda sem elevação do segmento ST. Semelhante aos achados na literatura geral (30%), 22% destes apresentavam oclusão coronária aguda. Com 4 ou mais segmentos disfuncionantes (>=-14%), o *strain* apresentou sensibilidade de 85% e especificidade de 70% para oclusão aguda coronariana. Sabidamente, esses pacientes se beneficiam de uma revascularização precoce.

Causa de morte súbita, as arritmias ventriculares são temidas em todo o coronariopata. A implantação de cardiodesfibrilador implantável está, basicamente, relacionada a uma FEVE< 35%.[152,153]

Com o intuito de tentar relacionar arritmias ventriculares pós-evento coronariano e alterações na contratilidade segmentar, um estudo multicêntrico com 569 pacientes e história de infarto agudo do miocárdio há mais de 40 dias avaliou o *strain* global longitudinal (SGL) destes indivíduos. Nos 3% de doentes que apresentaram taquicardia ventricular sustentada (TVS) ou morte súbita (MS), o SGL apresentava-se reduzido consideravelmente. Mesmo nos pacientes com FEVE>35%, o strain mostrou correlação estatisticamente significativa com arritmias ventriculares (TVS/MS).[154]

Makoto e colaboradores estudaram 48 portadores de Cardiomiopatia Hipertrófica com função ventricular preservada. Foram realizadas as medidas de *strain* logitudinal global (SLG) pelo *speckle tracking* em 2 câmaras, 4 câmaras e 3 câmaras. O percentil de realce tardio e a massa

ventricular foram obtidos pelo método de Simpson e *software* adequado pela Ressonância Magnética Cardíaca (RMC).

O SLG foi maior nos pacientes com presença de fibrose e apresentou relação direta com o percentil de realce tardio (p< 0,001). Acompanhados por um período de 42+-12 meses para eventos cardíacos, pacientes com os maiores valores ("menos negativos") do SLG. Mostrando, assim, uma relação do SLG com fibrose e eventos cardíacos em portadores de HCM.[155]

Desai também estudou pacientes Hipertróficos (HCM) com FEVE preservada. Foi avaliada a relação entre o realce tardio na RMC e o *strain* miocárdico. Em 23 dos exames, foi demonstrada fibrose nos doentes. O *strain* e o realce tardio alcançaram correlação significativa estatisticamente (p=0.002). Além disso, a presença de fibrose e de hipertrofia ventricular foram associados a um reduzido *strain* longitudinal.[156]

Correia, em estudo pequeno de 32 pacientes portadores de cardiomiopatia hipertrófica, demonstrou que o SLG reduzido tem relação direta com taquicardia ventricular não sustetada.[157]

Christer Engvall e cols.[158] tentaram, por meio da avaliação do *strain*, diferenciar causas de hipertrofia de septo (doença de depósito, HCM ou estenose aórtica). Neste ensaio, não houve conclusão positiva. Uma explicação plausível foi a de o *strain* radial ser mantido normal em todos os grupos estudados. Utilizando a mesma técnica em pacientes com Cardiomiopatia Hipertrófica, e comparando áreas de fibrose e não fibróticas nestes pacientes, Rei Yajima *et al*. demonstraram que o *strain* longitudinal foi menor nas áreas com fibrose do que em pacientes sem fibrose, demonstrada em realce tardio pela tomografia coronária de múltiplos detectores.[159]

A Oncologia tem se utilizado do strain miocárdico para avaliação da lesão por quimioterapia ou radioterapia. Como regra geral, uma queda basal de até 8% do SLG é esperada. Acima de 15% configura provável lesão cardíaca.[160,161] No tratamento do câncer de mama, por exemplo, o uso de antraciclina pode levar à cardiotoxicidade.[162]

Outros cenários vêm demonstrando associação do *strain* miocárdio com a presença de fibrose, presença de arritmias malignas ou pior prognóstico em evoluções a médio e longo prazo. Podemos citar doenças valvulares aórtica[163] e mitrais.[164.]Presença de fibrose atrial em pacientes com insuficiência mitral importante secundária a prolapso desta.[165]

O envolvimento cardíaco continua sendo a principal causa de morte na Doença de Chagas. O curso clínico da doença é variável e a identificação de pacientes de alto risco para eventos cardíacos permanece desafiadora.

Esta tese discute a possibilidade de encontrar uma nova relação entre alterações estruturais identificadas ao ecocardiograma por uma técnica relativamente recente (*Strain* cardíaco pela técnica do *Speckle Tracking*), e a presença de fibrose miocárdica em segmentos com ou sem disfunção contrátil aparente em um grupo de pacientes chagásicos Cronicos, unindo avanço tecnológico a um equipamento relativamente barato, de fácil realização e de reprodutibilidade bastante significativa.

# 2 HIPÓTESE

# 2 HIPÓTESE

A hipótese desta tese é a de que a avaliação do *strain* miocárdico (técnica do *Speckle Tracking)* pelo Ecocardiograma Transtorácico pode definir os segmentos miocárdicos acometidos por fibrose, quando comparado aos resultados do realce tardio pela Ressonância Magnética Cardíaca, em pacientes chagásicos crônicos.

# 3 OBJETIVOS

# 3 OBJETIVOS

## 3.1 Objetivos primários

1. Correlacionar o *Strain* miocárdico nos segmentos do ventrículo esquerdo, pela técnica do *Speckle Tracking,* com as áreas de realce tardio (fibrose) detectadas pela Ressonância Magnética Cardíaca em pacientes portadores de Cardiopatia Chagásica Crônica;

2. Correlacionar o *Strain* longitudinal global do ventrículo esquerdo com a extensão de fibrose pela Ressonância Magnética Cardíaca.

## 3.2 Objetivos secundários

1. Comparar a fração de ejeção (FE) avaliada pelo Ecocardiograma com a FE avaliada pela Ressonância Magnética Cardíaca;

2. Comparar a FE avaliada pelo ecocardiograma e a extensão de fibrose avaliada pela Ressonância Magnética Cardíaca.

# 4 CASUÍSTICA

# 4 CASUÍSTICA

## 4.1 Delineamento do estudo e população-alvo

Trata-se de um estudo observacional longitudinal para correlacionar o resultado do *Strain* miocárdico pela técnica de *Speckle Tracking*, e a presença de realce tardio na Ressonância Magnética Cardíaca em pacientes portadores de cardiopatia chagásica crônica.

Foram selecionados 31 pacientes portadores de miocardiopatia chagásica confirmada sorologicamente, em acompanhamento pelo Setor de Miocardiopatias do Instituto Dante Pazzanese de Cardiologia (IDPC) que realizaram Ressonância Magnética Cardíaca com contraste (realce tardio). Os pacientes foram selecionados entre o período de setembro de 2014 e agosto 2015. Do total, 27 pacientes cumpriram os critérios de inclusão e exclusão determinados previamente. Realizaram, posteriormente, Ecocardiograma Transtorácico avaliando o *strain* miocárdico pela técnica do *Speckle Tracking*. Todos os pacientes aceitaram participar, e assinaram o termo de consentimento livre e esclarecido (Anexo A). O estudo foi aprovado pela Comissão de Ética em Pesquisa do IDPC (Anexo B). Não obteve suporte financeiro de fonte nenhuma. Dos 4 pacientes excluídos, 2 apresentavam fibrilação atrial e nos outros 2 as imagens do ecocardiograma não foram adequadas para análise.

## 4.2 Critérios de inclusão

Os critérios de inclusão utilizados para a elaboração desta tese foram:

1. Idade > 18 anos;
2. Diagnóstico clínico de Cardiopatia Chagásica, confirmada por testes sorológicos/ complementares;
3. No caso de mulher em idade gestacional, ter prova negativa de gravidez;
4. Ausência de diagnóstico clínico de coronariopatia;
5. Aceitar ser submetido à Ressonância Magnética Cardíaca e ao Ecocardiograma Transtorácico;
6. Capacidade de ler e compreender o termo de consentimento livre e esclarecido;
7. Aceitar participar desta investigação.

## 4.3 Critérios de exclusão

Os critérios de exclusão utilizados para a elaboração desta tese foram:

1. História de intolerância ao meio de contraste da Ressonância Magnética Cardíaca;
2. Alteração da função renal, caracterizada por elevação da creatinina acima de 1,5mg/dl e ureia acima de 50mg/dl, e/ou clearence de creatinina < que 60ml/kg/min, estimado pela fórmula de Cockroft e Gaulet;
3. Pacientes com fibrilação atrial;
4. Pacientes portadores de marca-passo ou Cardiodesfibrilador implantável;
5. Janela acústica inadequada para ecocardiograma transtorácico;

6. Presença de evento coronariano no intervalo entre a realização da Ressonância Magnética Cardíaca e do ecocardiograma transtorácico;
7. Outras cardiopatias ou valvulopatias com gravidade maior que “discreta”, concomitantes;
8. Recusa em participar do estudo.

# 5 MÉTODOS

# 5 MÉTODOS

## 5.1 Diagnóstico de cardiopatia chagásica

O diagnóstico de Cardiopatia Chagásica foi baseado na história clínica do paciente, com indícios de infecção pelo Tripanossoma cruzi, e esta sempre confirmada por exames sorológicos.

## 5.2 Ressonância Magnética Cardíaca

### 5.2.1 Preparo e posicionamento dos pacientes para RMC

Os pacientes foram orientados a comparecer ao setor da RMC em jejum de, pelo menos, 4 horas.

Foi obtido acesso venoso periférico calibroso o suficiente com material específico, localizado, preferencialmente, na fossa cubital do membro superior direito de cada paciente.

Os pacientes foram posicionados na mesa da RMC em posição de decúbito dorsal, discretamente deslocados para a direita. Colocada a bobina cardíaca no tórax, receberam monitorização eletrocardiográfica adequada na face anterior do hemitórax esquerdo para sincronização da imagem pela RMC. Os movimentos respiratórios também são monitoramos para uma melhor aquisição de imagem.

### 5.2.2 Imagens da Ressonância Magnética Cardíaca (RMC)

A imagens de *Cine* da Ressonância foram feitas em um aparelho Philips (3.0-T system- Philips Ingenia). Adquiridas imagens de *scout*, e

imagens SSFP eixo longo e eixo curto. Parâmetros utilizados foram flip angle 45°, matrix 188 x 174, FOV 320 mm, 8 mm de espessura de corte com intervalo de 2 mm entre eles. O Realce também foi realizado em eixo longo e eixo curto, sendo a aquisição feita 5-7 minutos após a injeção de 0,3mmol/kg de gadolínio. (Parâmetros: flip angle 25°, TR 5.1, TE 2.5, matrix 180 x 115, FOV 350 mm). Imagens realizadas em cortes de 8mm com intervalo de 2mm entre os cortes.

A análise das imagens foi realizada por 2 especialistas, cegos entre seus resultados, utilizando-se o programa OsiriX versão 5.6 para Macintosh.

Tanto para a avaliação funcional como para a localização do realce tardio, as imagens foram adquiridas cobrindo toda a extensão dos ventrículos (10 a 13 cortes), possibilitando a análise dos 17 segmentos miocárdicos, conforme classificação e orientação da *American Heart Association (AHA)*.

Na porção basal, os segmentos: anterior – 1, anterosseptal – 2, inferosseptal – 3, inferior – 4, inferolateral – 5, anterolateral – 6; na porção média, os segmentos: anterior – 7, anterosseptal – 8, inferosseptal – 9, inferior – 10, inferolateral – 11, anterolateral – 12, anterior; na porção apical, os segmentos: anterior – 13, septal – 14, inferior 15, lateral – 16 e, finalmente, o segmento 17 – o ápice (Figura 11).[166]

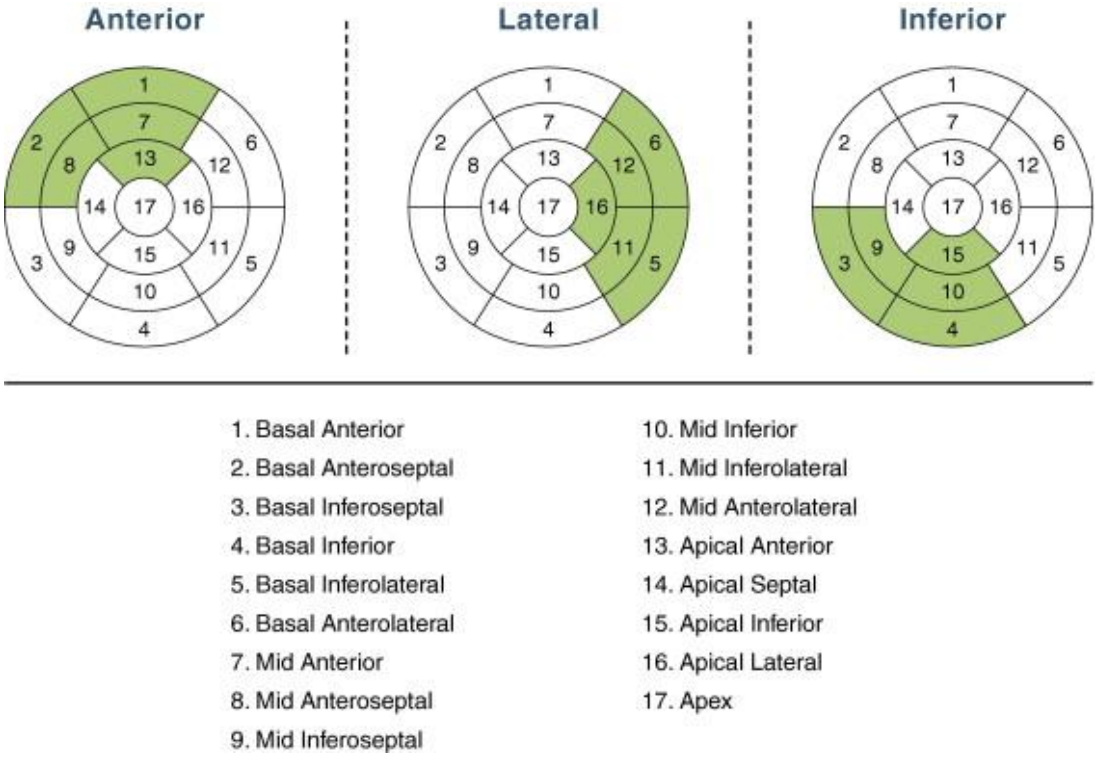


**Figura 11** - Segmentação padrão do ventrículo esquerdo- AHA

O realce tardio foi avaliado como presente ou ausente, sendo definido o segmento acometido para correlação posterior com o resultado do *Speckle Tracking*. A FEVE foi calculada pelo método de *Simpson* já detalhado acima.

## 5.3 Ecocardiograma bidimensional *(Speckle tracking)*

O ecocardiograma foi realizado em aparelho Vivid E9 ® (GE Vingmed, System VII*), por 2 ecocardiografistas experientes de maneira aleatória. As imagens foram adquiridas na forma de clipes digitais e armazenadas em DVDs. Posteriormente, as medidas foram realizadas em estação de trabalho* EchoPAC PC version 6.0.1® (GE Vingmed Ultrasound), utilizando-se uma média de quatro ciclos consecutivos.

O exame ecocardiográfico seguiu as orientações, de planos de corte e de imagem, publicadas pela Sociedade Americana de Ecocardiografia,[38] assim como, as recomendações quanto às medidas lineares, volumétricas do ventrículo esquerdo e as medidas convencionais das imagens ao

Doppler. A avaliação quantitativa do *strain* miocárdico também foi realizado de acordo com a Sociedade Americana de Ecocardiografia.[76]

Os pacientes eram convocados para realizar o exame em até 05 dias após seu exame de Ressonância Magnética Cardíaca. Após ler atentamente e assinar o termo de consentimento, era monitorizado com eletrocardiograma, posicionado na maca, e o exame era realizado e gravado no mesmo dia. Depois da gravação, os exames eram avaliados na estação de trabalho EchoPAC PC por 2 experientes ecocardiografistas, cegos em relação ao resultado da Ressonância Magnética Cardíaca.

Durante a análise, foi calculada a Fração de ejeção do ventrículo esquerdo pelo método de Simpson.

O *Strain* (*Speckle tracking*) miocárdio foi avaliado de duas maneiras:

- Segmento por segmento para correlacionarmos com o achado do realce tardio (RMC);
- Longitudinal Global para se correlacionar com a extensão (quantidade de segmentos) da fibrose pela RMC.

# 6 ESTATÍSTICAS E RESULTADOS

# 6 ESTATÍSTICAS E RESULTADOS

## 6.1 Análise estatística

Para avaliar a concordância entre variáveis quantitativas, utilizou-se o coeficiente de concordância de Lin[167,168] com intervalo de confiança (IC) 95% estimado segundo método Bootstrap.[169] O coeficiente de concordância de Lin (Rc) combina precisão e acurácia para determinar se observações desviam-se significativamente da linha de perfeita concordância (linha de 45 graus com origem no 0 dos eixos x e y).

O coeficiente de Kappa de Cohen com IC95%[170] foi utilizado em análises de concordância para variáveis categóricas. Valores de *p* foram calculados utilizando-se método exato. Os critérios de Landis & Koch[171] foram utilizados na interpretação dos coeficientes de concordância, assim definidos: (a) quase-perfeita, para valores de 0,81 a 1,00; (b) substancial, para valores de 0,61 a 0,80; (c) moderada, para valores entre 0,41 e 0,60; (d) regular, para valores entre 0,21 e 0,40; (d) discreta, para valores de 0 a 0,20.

As estimações de intervalos de confiança 95% via bootstrap basearam-se em 1.000 replicações.

Estimativas de sensibilidade, especificidade, valores preditivo positivo e negativo com IC95% foram determinados.

Variáveis quantitativas foram comparadas entre 2 grupos independentes utilizando-se testes não paramétricos de Mann-Whitney com métodos exatos de cálculo do valor-p.[172-174] Variáveis quantitativas comparadas com Mann-Whitney foram descritas com mediana e intervalo interquartil.

Dado o reduzido tamanho de amostra, análise de regressão logística binária univariada foi conduzida utilizando método exato.[175-177] Para covariável quantitativa, foi testada a suposição de linearidade com o log-

odds no modelo de regressão logística por meio da construção de "Smoothed Scatter Plots".[175] Quando suposição não foi satisfeita, covariável originalmente quantitativa foi dicotomizada segundo a mediana da distribuição. Odds ratios e seus respectivos intervalos de confiança 95% foram estimados.

Analises de correlação entre variaveis quantitativas foram conduzidas utilizando-se coeficiente de correlação de Spearman(rho) (com IC95%). Forte correlação foi definida como |rho| >=0.70;correlacao moderada para 0.5 <= |rho| <0.7; correlação fraca a moderada para 0.3<= |rho| <0.5; e fraca para |rho| <0.3.

Normalidade foi avaliada com a inspeção visual de histogramas e aplicação do teste de normalidade Shapiro-Wilks.

Todos os valores de *p* apresentados são do tipo bilateral : $p < 0.05$ e $0.05 < p < = 0.10$ foram considerados significantes e marginalmente significantes respectivamente. O software R (R Foundation, Vienna, Austria) foi utilizado na análise estatística de dados.

No presente estudo, dois examinadores experientes foram responsáveis pela análise das imagens ecocardiográficas e da Ressonância Magnética Cardíaca. O primeiro examinador (investigador principal) procedeu à verificação das imagens dos 27 participantes e, após 5 dias, reavaliou os exames, sem reconhecer o sujeito avaliado, para se obter a variabilidade intraobservador.

Nessa mesma ocasião, um segundo examinador realizou a avaliação das imagens, nas mesmas condições do primeiro examinador, tornando possível determinar a variabilidade interobservador. Estas análises foram realizadas para todos os exames da tese (ecocardiograma e RMC).

Utilizou-se o coeficiente de correlação intraclasse (*intraclass correlation coefficient* – ICC) para mensuração da confiabilidade entre as medidas, estimando-se a grandeza da proporção da variabilidade total atribuída ao objeto medido.

Verificou-se elevada concordância na variabilidade intraobservador e interobservador:

- Intraobservador para ecocardiograma – 0,97 (0,96-0,99)
- Interobservador para ecocardiograma - 0,91 (0,90- 0,99)
- Intraobservador para RMC (RT) – 0,99 (0,99-0,99)
- Interobservador para RMC (RT) - 0,98 (0,98- 0,99)

Selecionamos 27 pacientes com diagnóstico confirmado de Doença de Chagas que cumpriram os critérios de inclusão do estudo. A idade dos pacientes era 53,1 +- 7,0 anos, e eram 08 (29,7%) homens e 19 (70,3%) mulheres. A fração de ejeção pelo ecocardiograma foi de 55,1 +- 14,7%, e pela Ressonância Magnética Cardíaca foi de 55,8 +- 13,4%. O número total de segmentos avaliados foi 453 (98,7%), com interpretação não realizada em apenas 6 segmentos pelo ecocardiograma em um total de 459 (Tabela 2).

## 6.2 Resultados

**Tabela 2 -** Tabela demográfica

| | **Média** | **Mediana** | **Desvio Padrão** | **Mínimo** | **Máximo** |
|---|---|---|---|---|---|
| Idade | 53,1 | 54 | 8,5 | 39 | 71 |
| Fração de ejeção Eco | 55,1 | 58 | 10,7 | 34 | 70 |
| Fração de ejeção RMC | 55,8 | 77 | 9,25 | 37 | 68 |

Encontramos realce tardio em 61 segmentos analisados e do total, 86 segmentos apresentaram alteração do *strain*.

Tendo como padrão ouro o realce tardio na RMC, comparamos segmento a segmento estudado. Levamos em conta a literatura que descreve uma prevalência da fibrose em portadores de cardiopatia chagásica crônica de aproximadamente 40%. Com esses dados obtivemos uma sensibilidade de 95%, especificidade de 91%, Valor preditivo positivo de 88,6% e valor preditivo negativo de 96,6%.

Para correlacionarmos o *Strain Global Longitudinal* (SGL) e a extensão (número de segmentos com realce tardio pela RMC) da fibrose neste trabalho, fizemos a comparação entre medianas de 2 grupos dado o número reduzido da amostra para outras avaliações. Não se observou diferença nas medianas de *número de segmentos na CMR comparadas entre os grupos* Strain Global Longitudinal – normal x alterado (p=0.287, teste exato de Mann-Whitney).

Comparação de medianas de *num_seg_MR I entre 2 grupos.*

| *Variable* | *STRAIN_GAVG_CAT = 0 (N=22)* | *AIN_GAVG_CAT = 1 (N=5)* | *P-Value* |
|---|---|---|---|
| *num_seg_MRI (Median (q1-q3))* | 1.00 (0.00-4.00) (N=22) | 3.00 (3.00-4.00) (N=5) | 0.287[1] |

[1]*based on exact Mann-Whitney test*

De maneira similar, foi avaliada a correlação entre fração de ejeção avaliada pelo ecocardiograma transtorácico e a extensão de fibrose (realce tardio) pela CMR. Utilizou-se como referência uma FEVE >= 55% como normal e < 55% como alterada. De maneira que se observou uma diferença marginalmente significativa na comparação das medianas do número de segmentos com realce na CMR entre os 2 grupos (p=0,064).

Resultado análise comparativa entre 2 grupos. Comparação de medianas de *num_seg_MR I entre 2 grupos.*

| *Variable* | *FEVE_SCAT3 = 0 (N=16)* | *FEVE_SCAT3 = 1 (N=11)* | *P-Value* |
|---|---|---|---|
| *num_seg_MRI (Median (q1-q3))* | 0.50 (0.00-3.00) (N=16) | 3.00 (0.00-6.00) (N=11) | 0.064[1] |

[1] *based on exact Mann-Whitney test*

Comparamos, também, a fração de ejeção do ventrículo esquerdo pela RMC e pelo Ecocardiograma transtorácico utilizando o método de Simpson.

Ao nível de significância de 5% (coeficiente de Lin), observou-se uma quase perfeita concordância entre FEVE pela Ressonância Magnética Cardíaca e FEVE pelo Ecocardiograma transtorácico (Rc = 0.9335 IC95% 0.878-0.957; N=27) (Figura 12).

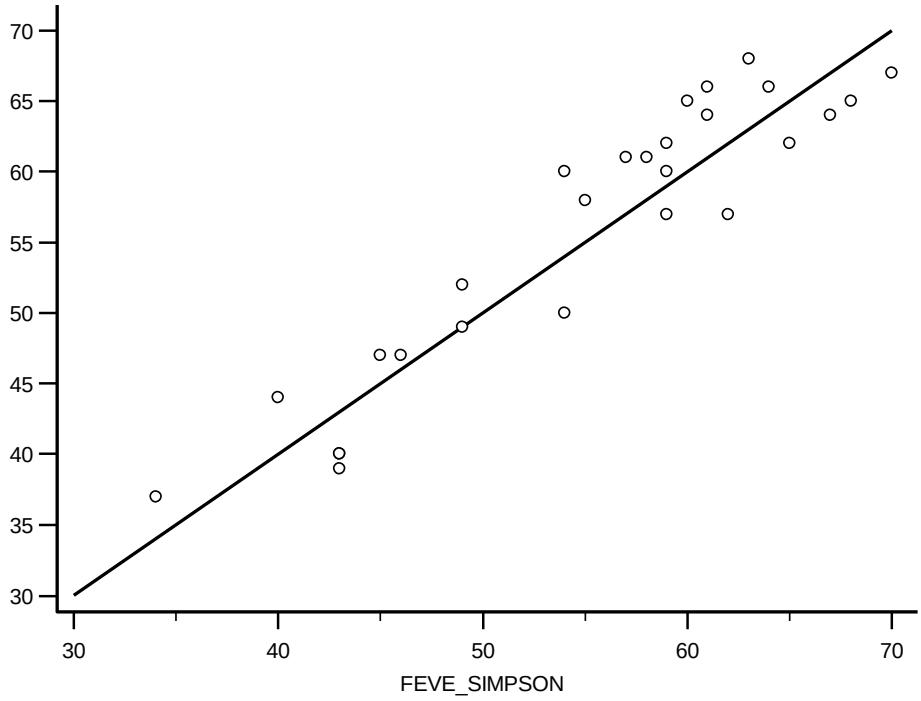


| N | Rc | 95% boostrap CI |
|---|---|---|
| 27 | 0.9335 | 0.878-0.957 |

Rc= Coeficiente de concordância de Lin.

**Figura 12** - Analise de concordância via Coeficiente de Lin

.

# 7 DISCUSSÃO

# 7 DISCUSSÃO

Neste trabalho, procuramos, de maneira pioneira, encontrar a correlação entre o achado de realce tardio pela RMC (fibrose) em pacientes chagásicos Crônicos e o *strain* miocárdio pelo ecocardiograma transtorácico (*Speckle Tracking*). Temos como foco a fibrose, por ter sido implicada sua presença uma série de alterações citadas previamente, como morte súbita, arritmias frequentes, disfunção cardíaca e diagnóstico, e prognóstico de algumas cardiomiopatias.[133,178,179]

Além disso, avaliamos a relação entre a fração de ejeção entre os métodos e sua relação com a fibrose e o *SGL*.[95,133]

A Resonância Magnética Cardíaca tem sido usada há muito tempo como referência para pesquisa de realce tardio (fibrose) em várias doenças na cardiologia, além da avaliação da função ventricular e alterações anatômicas.[180]

Raymond Kim demonstrou a relação entre a presença de realce tardio e o percentil de acometimento do segmento miocárdio e a reversibilidade após evento coronariano. Este trabalho deu início a uma valorização do realce como provável fator prognóstico e direcionador de terapias em coronariopatias.[181]

Com o tempo, outras cardiopatias foram sendo associadas à presença de realce tardio, assim como seu padrão e localização. Podemos analisar sua indicação como essencial em Miocardites,[182] Doenças Valvares, doenças de “depósito” e outras cardiomiopatias.[183,184]

Nesta tese, utilizamos o ecocardiograma transtorácico para avaliar o *strain* miocárdico (*Speckle tracking*) na tentativa de localizar fibrose miocárdica, comparando com o método padrão ouro não invasivo, a RMC (realce tardio). Como técnica emergente, o ST tem sido utilizado em outros cenários com certo sucesso, tendo futuro promissor por ser mais barato e de fácil realização à beira leito.

Desde doenças valvares a cardiomiopatias, o *strain* vem demonstrando seu valor no diagnóstico e prognóstico. Podemos citar como exemplo doenças valvares em que o *strain* global longitudinal alterado é mais um fator para troca valvar, Cardiomiopatia hipertrófica[155] em que temos fortes indícios de que os locais de fibrose apresentam *strain* alterado, e doença isquêmica cardíaca,[151] aonde o strain alterado tem relação com pior prognóstico e disfunção ventricular esquerda. Um estudo menor, de Suaide et. al., mostrou também importância do *strain* em avaliar contratilidade segmentar do ventrículo esquerdo em pacientes chagásicos.[151,184,185] Avaliando fibrose miocárdica em chagásicos pela RMC, Rochitte e cols. (2007)[186] demonstraram a presença de áreas de fibrose e a sua relação inversa com a fração de ejeção e, além de importante correlação entre a quantidade de fibrose com os preestabelecidos fatores prognósticos da miocardiopatia chagásica, definindo fibrose como um marcador de severidade da doença e que esta pode estar presente mesmo em pacientes na fase subclínica da doença.

Estudos anatomopatológicos confirmam a presença de áreas de fibrose miocárdica na miocardiopatia chagásica, com infiltrado mononuclear rodeado de miócitos em diferentes fases de degeneração, necrose e fibrose. A presença de fibrose focal e difusa existe no miocárdio e no sistema de condução.

Em nossa amostra de 27 pacientes analisados, a presença de realce tardio, independente de sua quantificação, foi encontrado em 14 pacientes com discreto acometimento preferencial dos segmentos ínfero lateral e apical, o que está de acordo com os estudos anatomopatológicos[187-189] e com os estudos de RM.[190]

Com um valor preditivo negativo de 96,6%, podemos estar diante de um método candidato à *screening.* Dessa maneira conduziríamos a investigação tendo como referência este resultado. Com isso, ficamos confiantes que, por meio deste estudo, podemos considerar a utilização do *strain* pela técnica do *Speckle Tracking* como avaliação complementar em pacientes chagásicos no que diz respeito à detecção e localização de fibrose

miocárdica. Como invariavelmente todo o paciente portador de Cardiopatia Chagásica Crônica realizará um ecocardiograma transtorácico convencional, podemos analisar e incluir esta nova avaliação do *strain*, já que é realizado pelo mesmo aparelho, sem causar danos maiores ao paciente e estendendo por poucos minutos a duração do exame.

## 7.1 Objetivos primários

O envolvimento miocárdico progressivo leva à disfunção ventricular progressiva e ao aparecimento de arritmias, que são fatores importantes de prognóstico da doença.

A miocardiopatia chagásica pode ter uma grande variedade de manifestações clínicas, mas uma parte pode ser resultante das lesões fibróticas segmentares. Tanto na contratilidade, quanto na condução elétrica a fibrose parece ser o gatilho para a propagação da doença cardíaca. Quando o dano ao miocárdio é pequeno, anormalidades ventriculares podem não ser vistas pelos métodos usuais. À medida que o dano miocárdio progride, anormalidades de contração segmentar podem ser notadas. E talvez estejamos agindo em momento tardio.

É importante lembrar que as áreas de contratilidade segmentar anormal devido à fibrose miocárdica podem preceder sintomas, aumento da área cardíaca e mesmo alterações no eletrocardiograma, sendo a primeira manifestação de envolvimento cardíaco da doença. Rochitte e cols. (2007)[186] demonstraram que até 40% de pacientes com eletrocardiograma normal que estão classificados como forma indeterminada da doença, e que, a princípio, não recebem tratamento ou acompanhamento rigoroso, possuem déficit de contração segmentar devido a áreas de fibrose não observadas previamente.

Como demonstrado pela primeira vez neste estudo, o *strain* miocárdico pelo speckle tracking apresenta uma boa sensibilidade e especificidade em relação à RMC, no quesito localização da fibrose, mesmo em um grupo de

pacientes chagásicos com função cardíaca pouco comprometida (média) e com “pouca” quantidade de fibrose à RMC. A boa correlação entre a quantidade de fibrose e o curso clínico da doença suporta sua detecção para melhor avaliar a gravidade e evolução da doença, levando à possibilidade de diagnóstico mais precoce do acometimento cardíaco com possibilidades de alterar a história natural da doença. Sendo de menor custo e com disponibilidade amplamente superior, o *speckle tracking* passa a ser mais uma tecnologia a favor do paciente. Importância também ao valor preditivo negativo que sendo tão elevado, permite excluir fibrose miocárdica com maior segurança do que o Eletrocardiograma ou ecocardiograma transtorácico.

Diferentemente da literatura atual, em que o *strain* longitudinal global tem sido relacionado com prognóstico, cardiotoxicidade e fração de ejeção, nesta tese, não se observou uma relação direta entre o valor do SLG e a extensão de fibrose pela Ressonância Magnética Cardíaca.[191]

Dentro das limitações, podemos citar:

- Número reduzido do total de pacientes da amostra para este objetivo, dificultando a análise estatística;
- Número reduzido de pacientes com disfunção ventricular significativa. Como sabemos, existe uma relação direta entre extensão da fibrose e disfunção ventricular[191], dessa maneira, não atingimos um número de eventos (disfunção) capaz de tornar realizável a estatística.

## 7.2 Objetivos secundários

Em relação ao primeiro objetivo secundário descrito na Tese, foi encontrada relação entre a fração de ejeção do ventrículo esquerdo avaliada pela Ressonância Magnética Cardíaca e o Ecocardiograma transtorácico,

pelo Método de *Simpson* em paciente portadores de cardiopatia chagásica crônica. Assim como outros trabalhos na literatura, aqui, a relação entre os métodos foi estatisticamente significativa. Alguns pontos são importantes para serem salientados. Como poucos pacientes apresentavam alterações da fração de ejeção e, consequentemente, da geometria ventricular, o método de *Simpson* pelo ecocardiograma transtorácico fica mais fácil de se realizar e com maior acurácia. [34-36] Outro ponto importante é o ritmo sinusal, critério de inclusão desta tese, e que facilita a medida[38], utilizou-se como referência uma FEVE >= 55% como normal e < 55% como alterada. Desta maneira, observou-se uma diferença marginalmente significativa na comparação das medianas do número de segmentos com realce na CMR entre os 2 grupos.

Em relação ao segundo objetivo secundário descrito na Tese, foi encontrada correlação entre a fração de ejeção avaliada pelo ecocardiograma transtorácico (*Simpson*) e o número de segmentos com fibrose pela RMC (extensão) como o número de pacientes era insuficiente para se utilizar a graduação convencional da sociedade Americana. Utilizamos como referência uma FEVE >= 55% como normal e < 55% como alterada. De maneira que se observou uma diferença marginalmente significativa na comparação das medianas do número de segmentos com realce na CMR entre os 2 grupos (p=0,064). Mesmo com esta análise limitada pelo número de indivíduos em análise, o trabalho tende a seguir a literatura internacional, aonde observa-se uma relação quase linear entre fibrose miocárdica de qualquer causa, e fração de ejeção, respeitando a extensão e localização anatômica do acometimento. Em regra geral quanto mais fibrose, quanto mais extensa e quanto maior o acometimento da parede anterior, menor é a fração de ejeção do ventrículo esquerdo.[151,179,180,181,183]

# 8 CONCLUSÕES

# 8 CONCLUSÕES

Após a análise de todos os dados abordados durante a execução desta tese, chegamos às seguintes conclusões:

**1.** O Ecocardiograma transtorácico pela técnica de *Speckle Tracking* nos permite identificar áreas de fibrose miocárdica demonstradas pela Ressonância Magnética Cardíaca (realce tardio) em pacientes com Cardiopatia chagásica crônica com boa sensibilidade e especificidade alem de excelente valor preditivo negativo;

**2.** Nesta tese, não encontramos relação do *Strain* Global Longitudinal do ventrículo esquerdo e a extensão da fibrose (número de segmentos) pela RMC;

**3.** A Fração de ejeção do ventrículo esquerdo calculada por *Simpson*, seja pelo ecocardiograma transtorácico seja pela Ressonância Magnética Cardíaca, é equivalente no grupo de pacientes chagásicos estudados nesta tese;

**4.** A Fração de ejeção avaliada pelo ecocardiograma transtorácico (Simpson) mostrou relação com a extensão de fibrose pela RMC quando categorizada em <55% (alterada) ou >=55% (normal/preservada).

# 9 ANEXOS

# 9 ANEXOS

## 9.1 ANEXO A – Termo de Consentimento Livre e Esclarecido.

SECRETARIA DE ESTADO DA SAÚDE

Coordenadoria de Serviços de Saúde

INSTITUTO DANTE PAZZANESE DE CARDIOLOGIA

**TERMO DE CONSENTIMENTO LIVRE E ESCLARECIDO**

TÍTULO DO ESTUDO: "**Avaliação de fibrose miocárdica pelo *strain, comparado ao achado de realce tardio da Ressonância Magnética Cardíaca, em pacientes portadores de Cardiopatia Chagásica Crônica*".**

CENTRO: Instituto Dante Pazzanese De Cardiologia – Seção Médica De Ressonância Magnética / Tomografia e Ecocardiografia

INVESTIGADOR: Dr. Antonio Tito Paladino Filho

NÚMERO DO PACIENTE: _____

INICIAIS DO PACIENTE: _____

OBJETIVO DESTE ESTUDO:

Você está sendo convidado a participar deste estudo por ser portador (a) de cardiomiopatia chagásica no intuito de identificar, através de novas tecnologias ecocardiográficas, se existem alterações no seu miocárdio (músculo do coração) que se correlacionem com a presença de fibrose ao realce tardio à Ressonância Cardíaca. Pretendemos com essa informação adicional, tentar separar os pacientes que possam estar em risco aumentado de arritmias ou evolução desfavorável (disfunção ventricular). Com isso, um melhor tratamento e acompanhamento poderão ser realizados.

PROCEDIMENTOS DO ESTUDO:

Caso voce queira participar deste estudo, será realizado um ultrassom do coração (ecocardiograma transtorácico) por uma técnica nova chamada Speckle Tracking, para avaliar o miocárdio (coração) e sua deformidade. Depois do Ecocardiograma você será direcionado para a Ressonância Magnética Cardíaca. Na Ressonância Cardíaca faremos a avaliação de função ventricular e o Realce Tardio.

Não há necessidade de acompanhamento posterior deste estudo.

RISCOS E DESCONFORTO

A realização do ecocardiograma transtorácico é um procedimento isento de riscos ao paciente e não requer preparo do paciente.

A Ressonância Magnética Cardíaca tem como efeitos adversos descritos a alergia ao contraste (evitada pela anamnese previa), náuseas, broncoespasmo, agitação principalmente em pacientes com claustrofobia, e Nefrose sistêmica (evitada pela exclusão de pacientes com

1/3

**SECRETARIA DE ESTADO DA SAÚDE**

Coordenadoria de Serviços de Saúde

**INSTITUTO DANTE PAZZANESE DE CARDIOLOGIA**

disfunção renal). Todos os pacientes são avaliados por médicos experientes nos métodos para evitar alguma intercorrência.

## CONFIDENCIALIDADE

Se você aceitar participar deste estudo, todos os seus registros médicos serão verificados pela equipe de pesquisa em busca de dados para o estudo.

Assinando o Termo de Consentimento Livre e Esclarecido você está dando permissão para que isso seja feito. Sua identidade será mantida em segredo quando os resultados do estudo forem publicados, pois, você está autorizando os seus dados a serem publicados em revistas, artigos e serem debate de aulas. As informações coletadas durante o estudo serao armazenadas em um computador, mas seu nome não. Seu medico sera informado de sua participação neste estudo.

Esta pesquisa foi autorizada pelo Comitê de Ética e pesquisa do Instituto Dante Pazzanese de Cardiologia.

## NOVOS ACHADOS

Você será informado sobre quaisquer novos achados importantes que se tornarem disponíveis durante o estudo que possam influenciar seu desejo de continuar ou não na pesquisa.

## PARTICIPAÇÃO VOLUNTÁRIA E CONSENTIMENTO

Sua participação neste estudo e voluntária. Você pode se recusar a participar ou pode desistir, a qualquer momento durante o estudo, sem ter que dar explicações. Isso não mudará a qualidade de atendimento que recebe no instituto, muito menos algum tipo de penalidade.

## SOLICITAÇÃO DE INFORMAÇÕES ADICIONAIS

O investigador, Dr. Antonio Tito Paladino Filho, tel. (011) 5085-6060 irá responder suas dúvidas sobre a participação do estudo. Em caso de dúvidas ou preocupações quanto aos seus direitos como participante deste estudo, você pode entrar em contato com o Comitê de Ética e Pesquisa do Instituto Dante Pazzanese de Cardiologia no tel. (11) 5085- 6040. Uma cópia deste termo será entregue a você.

**SECRETARIA DE ESTADO DA SAÚDE**

Coordenadoria de Serviços de Saúde

**INSTITUTO DANTE PAZZANESE DE CARDIOLOGIA**

TRATAMENTO MÉDICO/INDENIZAÇÃO

Ao Assinar este termo você não abre mão de nenhum direito legal.

Li e compreendi este termo de consentimento e todas as minhas dúvidas foram resolvidas. Recebi explicações sobre o objetivo da pesquisa, os procedimentos de estudo a que serei submetido e os possíveis riscos e desconfortos, além dos benefícios que posso apresentar. As alternativas à minha participação neste estudo também foram discutidas. Portanto concordo voluntariamente em fornecer meu consentimento para participar deste estudo clínico.

| | | |
|---|---|---|
| _____ | ___/___/___ | _____:_____ h |
| Assinatura do paciente | Data | Hora |
| _____ | ___/___/___ | _____:_____ h |
| Assinatura do médico/ pesquisador | Data | Hora |

3/3

## 9.2 ANEXO B – Aprovação do Comitê de Ética em Pesquisa

**SECRETARIA DE ESTADO DA SAÚDE**
Coordenadoria de Serviços de Saúde
**INSTITUTO DANTE PAZZANESE DE CARDIOLOGIA**
**Comitê de Ética em Pesquisa**

**Ao**
**Dr. Antonio Tito Paladino Filho**
**Investigador Principal**
**Prof.Dr. Ibraim Masciarelli F. Pinto**
**Orientador**
**Nº DO PROTOCOLO NO CEP: 4327**
**(este nº deverá citar nas correspondências referentes a este projeto)**

**Titulo Original - Projeto de Pesquisa Clinica/ Tese Doutorado:** "Avaliação da presença e localização de fibrose avaliada pela técnica do Speckle Tracking, comparando com o achado de realce tardio da angiotomografia de coronarias com múltiplos detectores, em pacientes portadores de Cardiopatia Chagásica".

**Titulo Atual - Projeto de Pesquisa Clinica/ Tese Doutorado:** "Avaliação de fibrose miocárdica pelo strain, comparado ao achado de realce tardio da Ressonância Magnética Cardíaca, em pacientes portadores de Cardiopatia Chagásica Crônica".

**Referente: Emenda/ TCLE**

Conforme orientação da banca examinadora da qualificação foi necessário à troca do título e em parte da tese de doutorado.
Será realizada Ressonância Magnética Cardíaca para avaliar realce tardio, ao invés de Tomografia Cardíaca, e haverá a comparação ao ecocardiograma transtorácico.
O Comitê de Ética em Pesquisa do Instituto Dante Pazzanese de Cardiologia diante de suas atribuições analisou e aprovou em reunião ordinária a emenda ao projeto de pesquisa supracitado e a nova versão do Termo de Consentimento Livre e Esclarecido.

Pedro Silvio Farsky
Coordenador CEP
CRM 55073

São Paulo, 07 de outubro de 2014.

**Dr. Pedro Silvio Farsky**
**Coordenador do CEP**
**Instituto Dante Pazzanese de Cardiologia**

Av. Dr. Dante Pazzanese, 500 • Ibirapuera • São Paulo – SP • CEP: 04012-909 • Fone: (11) 5085 6040 • E-mail: cep@dantepazzanese.org.br

**FORM 001IDPC Mar/09 rev.1**

# 10 REFERÊNCIAS

# 10 REFERÊNCIAS


1. Chagas C. Nova tripanozomiaze humana. Estudos sobre a morfologia e o ciclo evolutivo do Shizotrypanum cruzi n. gen., n. sp., agente etiológico de nova entidade mórbida do homem. *Mem Inst Oswaldo Cruz*. 1908;1(2):159-28.

2. Chagas C. Tripanosomiase americana: forma aguda da moléstia. *Mem Inst Oswaldo Cruz*. 1916;8:37-60.

3. DATA-SUS. *Casos confirmados notificados no Sistema de Informação de Agravos de Notificação - SINAN*. Disponível em: http://dtr2004.saude.gov.br/sinanweb/index.php?name=Tnet. Acesso em: 20 jun. 2012.

4. Coura JR, De Abreu LL, Dubois LE, Lima FD, De Arruda Júnior E, Willcox HP, Anunziato N, Petana W. Morbidity of Chagas' disease. II - Sectional studies in 4 field areas in Brazil. *Mem Inst Oswaldo Cruz*. 1984 Jan-Mar;79(1):101-24.

5. World Health Organization, Expert Committee on the Control of Chagas Disease. *Second report of the WHO expert committee. WHO Technical Report Series.* Gênova. 2002;1-120.

6. Punukollu G, Gowda RM, Khan IA, Navarro VS, Vasavada BC. Clinical aspects of the Chagas heart disease. *Int J Cardiol.* 2007;115(3):279-83.

7. Ministério da Saúde Secretaria de Vigilância em Saúde. Consenso Brasileiro em Doença de Chagas. *Ver Soc Bras Med Trop.* 2005;38(Supl 3):7-29.

8. Ianni BM, Arteaga E, Frimm CC, Pereira Barreto ACP, Mady C. Chagas heart disease: evolutive evaluation of electrocardiographic and echocardiographic parameters in patients with the indeterminate form. *Arq Bras Cardiol.* 2001;77(1):59-62.

9. Oliveira Jr WO. Forma indeterminada da doença de Chagas. Implicações trabalhistas. *Arq Bras Cardiol.* 1990;54(2):89-91.

10. Laranja FS. Observações clínicas e experimentais. In: Cançado JR, Chuster M. (eds). *Cardiopatia chagásica.* Belo Horizonte: Fundação Carlos Chagas; 1985. p. 61-78.

11. Rassi A Jr, Rassi A, Little WC, Xavier SS, Rassi SG, Rassi AG, et al. Development and validation of a risk score for predicting death in Chagas' heart disease. *N Engl J Med.* 2006;355(8):799-808.

12. Oliveira-Filho J, Viana LC, Vieira-de-Melo RM, Faiçal F, Torreão JÁ, Villar JA, et al. Chagas disease is an independent risk factor for stroke: baseline characteristics of a Chagas disease cohort. *Stroke.* 2005;36(9):2015-7.

13. Rassi A Jr, Rassi A, Rassi SG. Predictors of mortality in chronic Chagas disease: a systematic review of observational studies. *Circulation.* 2007;115(9):1101-8.

14. Simões MV, Pintya AO, bromber-Marin G, Sarabanda AV, Antloga CM, Pazin-Filho A, et al. Relation of regional sympathetic denervation and myocardial perfusion disturbance to Wall motion impairment in Chagas cardiomyopathy. *Am J Cardiol.* 2000;86(9):975-81.

15. Marin-Neto JA, Simões MV, Ayres-Neto EM, Attab-Santos JL, Gallo L Jr, Amorim DS, et al. Studies of the coronary circulation in Chagas heart disease. *São Paulo Med J.* 1995;113(2):826-34.

16. Marin-Neto JA, Marzullo P, Marcassa C, Gallo L Jr, Maciel BC, Bellina CR, et al. Myocardial perfusion abnormalities in chronic Chagas disease as detected by thallium-201 scintilography. *Am J Cardiol.* 1992;69(8):780-4.

17. Marin-Neto JA, Marzullo P, Sousa ACS, Marcassa C, Maciel BC, Iazigi N, et al. Radionuclide angiographic evidence for early predominant right ventricular involvement in patients with Chagas disease. *Can J Cardiol.* 1988;4(5):3231-6.

18. Nunes MC, Rocha MO, Ribeiro AL, Colosimo EA, Rezende RA, Carmo GA, et al. Right ventricular dysfunction is an independent predictor of survival in patients with dilated chronic Chagas' cardiomyopathy. *Int J Cardiol.* 2008;127(3):372-9.

19. Marin-Neto JÁ, Andrade ZA. Porque é usualmente predominante a insuficiência cardíaca direita da Doença de Chegas. *Arq Bras Cardiol*. 1991;57(3):181-3.

20. Camargo ME, Takeda GKF. *Diagnostico de laboratório. In: Trypanosoma cruzi e Doença de Chagas.* Rio de Janeiro: Brener Z. E. Andrade Z. Guanabara Koogan; 1979.

21. Prata A. Clinical and epidemiological aspects of Chagas disease. *Lancet Infect Dis.* 2001;1:92-100.

22. Rossi MA, Bestetti RB. The Challenge of Chagasic cardiomyopathy. the pathologic roles of autonomic abnormalities, autoimmune mechanism and microvascular changes, and therapeutic implications. *Cardiology.* 1995;86:1-7.

23. Bellotti G, Bocchi, EA, de Moraes AV, Higuchi ML, Barbero-Marcial M, Sosa E, et al. In vivo detection of Trypanosoma cruzi antigens in hearts of patients with chronic Chagas heart disease. *Am Heart J.* 1996;131:301-7.

24. Oliveira JS. A natural human model of intrinsic heart nervous system denervation: Chagas cardiopathy. *Am Heart J.* 1985;110:1092-8.

25. Ribeiro AL, Moraes RS, Ribeiro JP, Ferlin EL, Torres RM, Oliveira E, Rocha MO. Parasympathetic dysautonomia precedes left ventricular systolic dysfunction in Chagas disease. *Am Heart J.* 2001;141:260-5.

26. Rassi A, Luquetti AO, Rassi A Jr. Chagas disease: clinical features. In: Wendel S, Brener Z, Camargo ME, Rassi E, editors*. Chagas disease (American trypanosomiasis): its impact on transfusion and clinical medicine.* São Paulo: ISBT Brazil; 1992. p. 81.

27. Benchimol PRB. The oral transmission of Chagas' disease: an acute form of infection responsible for regional outbreaks. *Int J Cardiol.* 2006;112(1):132-3.

28. Simões MV, Soares FA, Marin-Neto JA. Severe myocarditis and esophagitis during reversible long standing Chagas' disease recrudescence in immunocompromised host. *Int J Cardiol.* 1995;49(3):271-3.

29. Gopikrishna P, Ramesh MG, Ijaz A, Khan VS, Navarro BCV. Clinical aspects of the Chagas heart disease. *Int J Cardiology.* 2007:115. 279-83.

30. Rassi A Jr, Rassi SG, Rassi A. Sudden death in Chagas Disease. *Arq Bras Cardiol.* 2001;76(1):75-96.

31. Dias JC. The indeterminate form of human chronic Chagas' disease: a clinical epidemiological study. *Rev Soc Bras Med Trop.* 1989;22:147-57.

32. Bestetti RB, Muccillo G. Clinical course of Chagas' heart disease: a comparison with dilated cardiomyopathy. *Int J Cardiol.* 1997;60:187-93.

33. Rassi A Jr, Rassi AG, Rassi SG, Rassi Jr L, Rassi A. Ventricular arrhythmia in Chagas disease: diagnostic, prognostic, and therapeutic features. *Arq Bras Cardiol.* 1995;65(4):377-87.

34. Mendoza I, Camardo J, Moleiro F, Castellanos A, Medina V, Gomez J. et al. Sustained ventricular tachycardia in chronic Chagasic myocarditis: electrophysiologic and pharmacologic characteristics. *Am J Cardiol.* 1986;57(6):423-7.

35. Barretto AC, Ianni BM. The undetermined form of Chagas' heart disease: concept and forensic implications. *São Paulo Med J.* 1995;113:797-801.

36. Acquatella H, Perez JE, Condado JA, Sanchez I. Limited myocardial contractile reserve and chronotropic incompetence in patients with chronic Chagas' disease. *J Am Coll Cardiol.* 1999;33(2):522-9.

37. Castro I, Andrade JP, Paola AAV, Vilas-Boas F, Oliveira GMM, Marin Neto JA, et al. I Diretriz Latino-Americana para o Diagnóstico e Tratamento da Cardiopatia Chagásica. *Arq Bras Cardiol.* 2011;97(2):1-48.

38. Lang RM, Badano LP, Mor-Avi V, Afilalo J, Armstrong A, Ernande L, et al. Guidelines and Standards: Recommendations for Cardiac Chamber Quantification by Echocardiography in Adults: an Update from the American Society of Echocardiography and the European Association of Cardiovascular Imaging. *J Am Soc Echocardiogr*. 2015 Jan;28(1):1-39.e14

39. St John Sutton MG, Plappert T, Rahmouni H. Assessment of left ventricular systolic function by echocardiography. *Heart Fail Clin***.** 2009; 5(2):177-90.

40. Porter TR, , Shillcutt SK, Adams MS, Desjardins G, Glas KE, lson JJ, et al. ASE Guidelines and Standards: Guidelines for the Use of Echocardiography as a Monitor for Therapeutic Intervention in Adults: a Report from the American Society of Echocardiography. *J Am Soc Echocardiogr.* 2015;28(1):40-56.

41. Zacà V, Ballo P, Galderisi M, Mondillo S. Echocardiography in the assessment of left ventricular longitudinal systolic function: current methodology and clinical applications. *Heart Fail Rev.* 2010 Jan;15(1):23-37.

42. Yancy CW, Jessup M, Bozkurt B, Butler J, Casey DE Jr, Drazner MH, Fonarow GC, et al. 2013 ACCF/AHA guideline for the management of heart failure: a report of the American College of Cardiology Foundation/American Heart Association Task Force on Practice Guidelines. *Circulation*. 2013 Oct 15;128(16):e240-327.

43. Schiller NB, Shah PM, Crawford M, DeMaria A, Devereux R, Feigenbaum H, et al. Recommendations for quantitation of the left ventricle by two-dimensional echocardiography: American Society of Echocardiography Committee on Standards, Subcommittee on Quantitation of Two-Dimensional Echocardiograms. *J Am Soc Echocardiogr.* 1989;2(5):358-67.

44. Quiñones MA, Otto CM, Stoddard M, Waggoner A, Zoghbi WA. Recommendations for quantification of Doppler echocardiography: a report from the Doppler Quantification Task Force of the Nomenclature and Standards Committee of the American Society of Echocardiography. *J Am Soc Echocar.* 2002;15:167-84.

45. Sahn DJ. Instrumentation and physical factors related to visualization of stenotic and regurgitant jets by Doppler color flow mapping. *J Am Coll Cardiol.* 1988;12(5):1354-65.

46. Baumgartner H, Schima H, Kuhn P. Value and limitations of proximal jet dimensions for the quantitation of valvular regurgitation: an in vitro study using Doppler flow imaging. *J Am Soc Echocardiogr*. 1991;4:57-66.

47. Lewis JF, Kuo LC, Nelson JG, Limacher MC, Quiñones MA. Pulsed Doppler echocardiographic determination of stroke volume and cardiac output: clinical validation of two new methods using the apical window. *Circulation.* 1984;70(3):425-31.

48. Enriquez-Sarano M, Tajik AJ, Bailey KR, Seward JB. Color flow imaging compared with quantitative Doppler assessment of severity of mitral regurgitation: influence of eccentricity of jet and mechanism of regurgitation. *J Am Coll Cardiol.* 1993; 21(5):1211-29.

49. Fehske W, Omran H, Manz M, Kohler J, Hagendorff A, Luderitz B. Color-coded Doppler imaging of the vena contracta as a basis for quantification of pure mitral regurgitation. *Am J Cardiol.* 1994;73(4):268-74.

50. Currie PJ, Seward JB, Reeder GS, Vlietstra RE, Bresnahan DR, Bresnahan JF, et al. Continuous-wave Doppler echocardiographic assessment of severity of calcific aortic stenosis: a simultaneous Doppler-catheter correlative study in 100 adult patients. *Circulation*. 1985;71(6):1162-9.

51. Smith MD, Kwan OL, DeMaria AN. Value and limitations of continuous-wave Doppler echocardiography in estimating severity of valvular stenosis. *J Am Med Assoc*. 1986;255(22):3145-51.

52. Burwash IG, Forbes AD, Sadahiro M, Verrier ED, Pearlman AS, Thomas R, et al. Echocardiographic volume flow and stenosis severity measures with changing flow rate in aortic stenosis. *Am J Physiol*. 1993;265(5 Pt 2):H1734-43.

53. McDicken WN, Sutherland GR, Moran CM, Gordon LN. Colour Doppler velocity imaging of the myocardium. *Ultrasound Med Biol*. 1992;18(6-7):651-4.

54. Sutherland GR, Stewart MJ, Groundstroem KW, Moran CM, Fleming A, Guell-Peris FJ, et al. Color Doppler myocardial imaging: a new technique for the assessment of myocardial function. *J Am Soc Echocardiogr.* 1994 Sep-Oct;7(5):441-58.

55. Kadappu KK, Thomas L. Tissue Doppler imaging in echocardiography: value and limitations. Heart Lung Circ. 2015 Mar;24(3):224-33.

56. Storaa C, Aberg P, Lind B, Brodin LA. Effect of angular error on tissue Doppler velocities and strain. *Echocardiography*. 2003 Oct;20(7):581-7

57. Sutherland GR, Bijnens B, Mc Dicken WN. Tissue Doppler echocardiography: historical perspective and technological considerations. *Echocardiography*. 1999; 16(5): 445-53.

58. Palka P, Lange A, Sutherland GR. Doppler tissue imaging: myocardial wall motion in normal subjects. *J Am Soc Echocardiogr.* 1995;8(5 PT1):659-68

59. Lisauskas J, Singn J, Courtais. The relation of the peak Doppler E-wave to peak mitral annulus velocity ratio to diastolic function. *Ultrasound Med Biol.* 2001;27(4):499-507

60. Møller JE, Pellikka PA, Hillis GS, Oh JK. Prognostic importance of diastolic function and filling pressure in patients with acute myocardial infarction. *Circulation*. 2006;114(5):438-44.

61. Torrent Guasp F. [Macroscopic structure of the ventricular myocardium]. *Rev Esp Cardiol*. 1980;33(3):265-87.

62. Geyer H, Caracciolo G, Abe H, Wilansky S, Carerj S, Gentile F, et al. Assessment of myocardial mechanics using speckle tracking echocardiography: fundamentals and clinical applications. *J Am Soc Echocardiogr*. 2010 Apr;23(4):351-69; quiz 453-5.

63. LeGrice IJ, Takayama Y, Covell JW. Transverse shear along myocardial cleavage planes provides a mechanism for normal systolic wall thickening. *Circ Res*. 1995 Jul;77(1):182-93.

64. Mor-Avi V, Lang RM, Badano LP, Belohlavek M, Cardim NM, Derumeaux G, et al. Current and evolving echocardiographic techniques for the quantitative evaluation of cardiac mechanics: ASE/EAE consensus statement on methodology and indications endorsed by the Japanese Society of Echocardiography. *J Am Soc Echocardiogr*. 2011 Mar;24(3):277-313.

65. Sengupta PP, Mehta V, Mohan JC, Arora R, Khandheria BK. Regional myocardial function in an arrhythmogenic milieu: tissue velocity and strain rate imaging in a patient who had hypertrophic cardiomyopathy with recurrent ventricular tachycardia. *Eur J Echocardiogr*. 2004 Dec;5(6):438-42.

66. Wita K, Filipecki A, Drzewiecka-Gerber A, Wróbel W, Rybicka-Musialik A, Nowak M, et al. Diagnostic utility of tissue tracking echocardiography for the diagnosis of ischaemic heart disease. *Kardiol Pol*. 2006 Mar;64(3):259-65; discussion 266-7.

67. Tada H, Toide H, Naito S, Ito S, Kurosaki K, Kobayashi Y, et al. Tissue tracking imaging as a new modality for identifying the origin of idiopathic ventricular arrhythmias. *Am J Cardiol.* 2005 Mar 1;95(5):660-4.

68. Saha S, Nowak J, Storaa C, Mädler CF, Fraser A, Roumina S, Lind B, et al. Functional diagnosis of coronary stenosis using tissue tracking provides best sensitivity and specificity for left circumflex disease: experience from the MYDISE (myocardial Doppler in stress echocardiography) study. *Eur J Echocardiogr*. 2005 Jan;6(1):54-63.

69. Borges AC, Kivelitz D, Walde T, Reibis RK, Grohmann A, Panda A, et al. Apical tissue tracking echocardiography for characterization of regional left ventricular function: comparison with magnetic resonance imaging in patients after myocardial infarction. *J Am Soc Echocardiogr*. 2003 Mar;16(3):254-62.

70. Sogaard P, Egeblad H, Kim WY, Jensen HK, Pedersen AK, Kristensen BO, et al. Tissue Doppler imaging predicts improved systolic performance and reversed left ventricular remodeling during long-term cardiac resynchronization therapy. *J Am Coll Cardiol.* 2002 Aug 21;40(4):723-30.

71. Urheim S, Edvardsen T, Torp H, Angelsen B, Smiseth OA. Myocardial strain by Doppler echocardiography. Validation of a new method to quantify regional myocardial function. *Circulation*. 2000 Sep 5;102(10):1158-64.

72. Voigt JU, Arnold MF, Karlsson M, Hübbert L, Kukulski T, Hatle L, et al. Assessment of regional longitudinal myocardial strain rate derived from doppler myocardial imaging indexes in normal and infarcted myocardium. *J Am Soc Echocardiogr*. 2000 Jun;13(6):588-98.

73. Edvardsen T, Gerber BL, Garot J, Bluemke DA, Lima JA, Smiseth OA. Quantitative assessment of intrinsic regional myocardial deformation by Doppler strain rate echocardiography in humans: validation against three-dimensional tagged magnetic resonance imaging. *Circulation.* 2002 Jul 2;106(1):50-6.

74. Stoylen A, Heimdal A, Bjornstad K, Wiseth R, Vik-Mo H, Torp H, et al. Strain rate imaging by ultrasonography in the diagnosis of coronary artery disease. *J Am Soc Echocardiogr*. 2000 Dec;13(12):1053-64.

75. Stoylen A, Slordahl S, Skjelvan GK, Heimdal A, Skjaerpe T. Strain rate imaging in normal and reduced diastolic function: comparison with pulsed Doppler tissue imaging of the mitral annulus. *J Am Soc Echocardiogr*. 2001 Apr;14(4):264-74.

76. Mor-Avi V, Lang RM, Badano LP, Belohlavek M, Cardim NM, Derumeaux G, et al. Current and evolving echocardiographic techniques for the quantitative evaluation of cardiac mechanics: ASE/EAE consensus statement on methodology and indications endorsed by the Japanese Society of Echocardiography. *Eur J Echocardiogr*. 2011 Mar;12(3):167-205.

77. Mor-Avi V, Lang RM, Badano LP, Belohlavek M, Cardim NM, Derumeaux G, et al. Current and evolving ecochardiografic techniques for the quantitative evaluation of cardiac mechanics: ASE/EAE consensus statement on methodology and indications endorsed by the Japanese Society of Echocardiography. *J Am Soc Echocardiogr.* 2011;24:277-313.

78. Heimdal A, Stoylen A, Torp H, Skjaerpe T. Real-time strain rate imaging of the left ventricle by ultrasound. J Am Soc Echocardiogr 1998;11(11):1013–9.

79. D'Hooge J, Heimdal A, Jamal F, et al. Regional strain and strain rate measurements by cardiac ultrasound: principles, implementation and limitations. Eur J Echocardiogr 2000;1:154–70.

80. Teske AJ, De Boeck BW, Melman PG, Sieswerda GT, Doevendans PA, Cramer MJ. Echocardiographic quantification of myocardial function using tissue deformation imaging, a guide to image acquisition and analysis using tissue Doppler and speckle tracking. *Cardiovasc Ultrasound*. 2007 Aug 30;5:27.

81. Olaya P, Sánchez J, Osio LF. Strain and strain rate for dummies. *Rev Colomb Cardiol.* 2011; 18(6):340-4.

82. Leitman M, Lysyansky P, Sidenko S, Shir V, Peleg E, Binenbaum M, et al. Two-dimensional strain-a novel software for real-time quantitative echocardiographic assessment of myocardial function. J Am Soc Echocardiogr. 2004 Oct;17(10):1021-9.

83. Notomi Y, Lysyansky P, Setser RM, Shiota T, Popović ZB, Martin-Miklovic MG, et al. Measurement of ventricular torsion by two-dimensional ultrasound speckle tracking imaging. *J Am Coll Cardiol*. 2005 Jun 21;45(12):2034-41.

84. Langeland S, D'hooge J, Torp H, Bijnens B, Suetens P. Comparison of time-domain displacement estimators for two-dimensional RF tracking. *Ultrasound Med Biol*. 2003 Aug;29(8):1177-86.

85. Mailloux GE, Bleau A, Bertrand M, Petitclerc R. Computer analysis of heart motion from two-dimensional echocardiograms. *IEEE Trans Biomed Eng*. 1987 May;34(5):356-64.

86. Barbosa JA, Mota CC, Simões e Silva AC, Nunes MC, Barbosa MM. Assessing pre-clinical ventricular dysfunction in obese children and adolescents: the value of speckle tracking imaging. *Eur Heart J Cardiovasc Imaging.* 2013 Sep;14(9):882-9.

87. Yingchoncharoen T, Agarwal S, Popović ZB, Marwick TH. Normal ranges of left ventricular strain: a meta-analysis. *J Am Soc Echocardiogr.* 2013 Feb;26(2):185-91.

88. Ridgway JP: Cardiac magnetic resonance physics for clinicians: part I. *J Card Magn Reson.* 2010, 12(1):71.

89. Biglands JD, Radjenovic A, Ridgway JP. Cardiac magnetic resonance physics for clinicians: part 2. J Card Magn Reson. 2012, 14:66

90. Hundley WG, Bluemke DA, Finn JP, Flamm SD, Fogel MA, Friedrich MG, et al; American College of Cardiology Foundation Task Force on Expert Consensus Documents. ACCF/ACR/AHA/NASCI/SCMR 2010 expert consensus document on cardiovascular magnetic resonance: a report of the American College of Cardiology Foundation Task Force on Expert Consensus Documents. *Circulation*. 2010;121(22):2462-508.

91. Sara L, Szarf G, Tachibana A, Shiozaki AA, Villa AV, Oliveira AC, et al. II Diretriz de Ressonância Magnética e Tomografia Computadorizada Cardiovascular da Sociedade Brasileira de Cardiologia e do Colégio Brasileiro de Radiologia. *Arq Bras Cardiol.* 2014; 103(6Supl.3):1-86.

92. Bluemke DA, Boxerman JL, Atalar E, McVeigh ER. Segmented K-space cine breath-hold cardiovascular MR imaging: Part 1. Principles and technique. *AJR Am J Roentgenol*. 1997;169(2):395-400.

93. Chuang ML, Hibberd MG, Salton CJ, Beaudin RA, Riley MF, Parker RA, et al. Importance of imaging method over imaging modality in noninvasive determination of left ventricular volumes and ejection fraction: assessment by two- and three-dimensional echocardiography and magnetic resonance imaging. *J Am Coll Cardiol*. 2000 Feb;35(2):477-84

94. Ioannidis JP, Trikalinos TA, Danias PG. Electrocardiogram-gated single-photon emission computed tomography versus cardiac magnetic resonance imaging for the assessment of left ventricular volumes and ejection fraction: a meta-analysis. *J Am Coll Cardiol*. 2002;39:2059–2068.

95. Hoffmann R, von Bardeleben S, Kasprzak JD, Borges AC, ten Cate F, Firschke C, et al. Analysis of regional left ventricular function by cineventriculography, cardiac magnetic resonance imaging, and unenhanced and contrast-enhanced echocardiography: a multicenter comparison of methods. *J Am Coll Cardiol*. 2006 Jan 3;47(1):121-8.

96. Yeon SB, Reichek N, Tallant BA, Lima JA, Calhoun LP, Clark NR, et al. Validation of in vivo myocardial strain measurement by magnetic resonance tagging with sonomicrometry. *J Am Coll Cardiol*. 2001 Aug;38(2):555-6.

97. Axel L, Dougherty L. MR imaging of motion with spatial modulation of magnetization. *Radiology*. 1989;171(3):841-5.

98. Zerhouni EA, Parish DM, Rogers WJ, Yang A, Shapiro EP. Human heart: tagging with MR imaging - a method for noninvasive assessment of myocardial motion. *Radiology*. 1988;169(1):59-63.

99. Saeed M, Wendland MF, Masui T, Higgins CB. Reperfused myocardial infarctions on T1- and susceptibility-enhanced MRI: evidence for loss of compartmentalization of contrast media. *Magn Reson Med.* 1994;31(1):31-9.

100. Simonetti OP, Kim RJ, Fieno DS, Hillenbrand HB, Wu E, Bundy JM, et al. An improved MR imaging technique for the visualization of myocardial infarction. *Radiology.* 2001;218(1):215-23.

101. Kim RJ, Chen EL, Lima JA, Judd RM. Myocardial Gd-DTPA kinetics determine MRI contrast enhancement and reflect the extent and severity of myocardial injury after acute reperfused infarction. *Circulation.* 1996;94(12):3318-26.

102. Diesbourg LD, Prato FS, Wisenberg G, Drost DJ, Marshall TP, Carroll SE, et al. Quantification of myocardial blood flow and extracellular volumes using a bolus injection of Gd-DTPA: kinetic modeling in canine ischemic disease. *Magn Reson Med*. 1992;23(2):239-53.

103. Wu KC, Kim RJ, Bluemke DA, Rochitte CE, Zerhouni EA, Becker LC, et al. Quantification and time course of microvascular obstruction by contrast-enhanced echocardiography and magnetic resonance imaging following acute myocardial infarction and reperfusion. *J Am Coll Cardiol.* 1998;32(6):1756-64.

104. Crean A, Khan SN, Davies LC, Coulden R, Dutka DP. Assessment of myocardial scar; comparison between F-FDG PET, CMR and Tc-sestamibi. *Clin Med Cardiol.* 2009;3:69-76.

105. Yan AT, Shayne AJ, Brown KA, Gupta SN, Chan CW, Luu TM, et al. Characterization of the peri-infarct zone by contrast-enhanced cardiac magnetic resonance imaging is a powerful predictor of post-myocardial infarction mortality. *Circulation.* 2006;114(1):32-9.

106. Moon JC, Reed E, Sheppard MN, Elkington AG, Ho SY, Burke M, et al. The histologic basis of late gadolinium enhancement cardiovascular magnetic resonance in hypertrophic cardiomyopathy. *J Am Coll Cardiol.* 2004;43(12):2260-4.

107. Mahrholdt H, Wagner A, Deluigi CC, Kispert E, Hager S, Meinhardt G, et al. Presentation, patterns of myocardial damage, and clinical course of viral myocarditis. *Circulation.* 2006;114(15):1581-90.

108. Azevedo CF, Nigri M, Higuchi ML, Pomerantzeff PM, Spina GS, Sampaio RO, et al. Prognostic significance of myocardial fibrosis quantification by histopathology and magnetic resonance imaging in patients with severe aortic valve disease. *J Am Coll Cardiol*. 2010;56(4):278-87.

109. Kuhl HP, Beek AM, van der Weerdt AP, Hofman MB, Visser CA, Lammertsma AA, et al. Myocardial viability in chronic ischemic heart disease: comparison of contrast-enhanced magnetic resonance imaging with (18)F-fluorodeoxyglucose positron emission tomography. *J Am Coll Cardiol.* 2003;41(8):1341-8.

110. Kuhl HP, Lipke CS, Krombach GA, Katoh M, Battenberg TF, Nowak B, et al. Assessment of reversible myocardial dysfunction in chronic ischaemic heart disease: comparison of contrast-enhanced cardiovascular magnetic resonance and a combined positron emission tomography-single photon emission computed tomography imaging protocol. *Eur Heart J*. 2006;27(7):846-53.

111. Rochitte CE. Viabilidade do miocárdio. Ressonância magnética: a palavra final? *Rev Soc Cardiol Estado de Säo Paulo.* 2012;22(1):22-30.

112. Regenfus M, Schlundt C, von Erffa J, Schmidt M, Reulbach U, Kuwert T, et al. Head-to-head comparison of contrast-enhanced cardiovascular magnetic resonance and 201Thallium single photon emission computed tomography for prediction of reversible left ventricular dysfunction in chronic ischaemic heart disease. *Int J Cardiovasc Imaging.* 2012;28(6):1427-34.

113. Wagner A, Mahrholdt H, Holly TA, Elliott MD, Regenfus M, Parker M, et al. Contrast-enhanced MRI and routine single photon emission computed tomography (SPECT) perfusion imaging for detection of subendocardial myocardial infarcts: an imaging study. *Lancet.* 2003;361(9355):374-9.

114. Chiale PA, Halpern S, Nau GJ, Przybylski J, Tambussi AM, Lázzari JO, et al. Malignant ventricular arrhythmias in chronic Chagasic myocarditis. *PACE.* 1982;5:162-72.

115. Guerrero L, Carrasco H, Polina C, Chuecos R. Mecanic ventriculary arritmias cardíacas em pacientes chagásicos y com miocardiopatias dilatadas primarias. Seguimiento eco-eletrocardiografico. *Arq Bras Cardiol.* 1991;56:465-9.

116. Barretto ACP, Higuchi ML, Luz PL, Lopes EA, Belotti GMV, Mady C, et al. Comparação entre alterações histológicas da miocardiopatia da doença de Chagas e cardiomiopatia dilatada. *Arq Bras Cardiol.* 1989;52:79-83.

117. Lopes ER, Chapadeiro E. Patogenia das manifestações cardíacas na doença de Chagas. *Arq Bras Cardiol.* 1995;65:367-75.

118. Mendoza I, Moleiro F, Marques J. Morte súbita na doença de Chagas. *Arq Bras Cardiol.* 1992;59:3-4.

119. Xavier SS, Sousa AS, Americano do Brasil PEA, Gonçalves Gabriel F, Holanda MT, et al. Incidência e preditores de morte súbita na cardiopatia chagásica crônica com função sistólica preservada. *Rev SOCERJ*. 2005 set/out;457-63.

120. Myerburg RJ, Kessler KM, Bassett AL, Castellanos A. A biological approach to sudden cardiac death: structure, function and cause. *Am J Cardiol.* 1989;63:1512-6.

121. Rodriguez-SalasLA, KleinE, AcquatellaH, CataliotiF, DavalosV, Gomez-Mancebo JR, et al. Echocardiographic and clinical predictors of mortality in chronic Chagas Disease. *Echocardiography*. 1998;15(3):271-8.

122. Pallisera A, Ortiz-de-Zárate L, Moral A, Rey F, López S, López MC, et al. Chagas disease in the differential diagnosis of megacolon. *Rev Esp Enferm Dig*. 2011;103(10):554-5.

123. Acquatella H. Echocardiography in Chagas heart disease. *Circulation.* 2007;115(9):1124-31.

124. Viotti RJ, Vigliano C, Laucella S, Lococo B, Petti M, Bertocchi G, et al. Value of echocardiography for diagnosis and prognosis of chronic Chagas disease cardiomyopathy without heart failure. *Heart.* 2004;90(6):655-60.

125. Mady C, Cardoso RH, Barretto AC, da Luz PL, Bellotti G, Pileggi F. Survival and predictors of survival in patients with congestive heart failure due to Chagas' cardiomyopathy. *Circulation.* 1994;90:3098-102.

126. Pereira Barreto AC, Arteaga E, Mady C, Ianni BM, Bellotti G, Pileggi F. Sexo masculino. Fator prognóstico na doença de Chagas. *Arq Bras Cardiol* 1993;60:225-7.

127. Kim RJ, Judd RM. Gadolinium-enhanced magnetic resonance imaging in hypertrophic cardiomyopathy: in vivo imaging of the pathologic substrate for premature cardiac death? *J Am Coll Cardiol* 2003;41:1568–72.

128. Macedo R, Schmidt A, Rochitte CE, Lima JA, Bluemke DA. MRI to assess arrhythmia and cardiomyopathies. *J Magn Reson Imaging* 2006;24:1197–206.

129. Mahrholdt H, Wagner A, Judd RM, Sechtem U, Kim RJ. Delayed enhancement cardiovascular magnetic resonance assessment of non-ischaemic cardiomyopathies. *Eur Heart J* 2005;26:1461–74.

130. Myerson SG, Bellenger NG, Pennell DJ: Assessment of left ventricular mass by cardiovascular magnetic resonance. *Hypertension*. 2002, 39:750-5.

131. Yusuf S, Teo KK, Pogue J, Dyal L, Copland I, Schumacher H, Dagenais G, Sleight P, Anderson C: Telmisartan, ramipril, or both in patients at high risk for vascular events. *N Engl J Med*. 2008, 358:1547-59.

132. Martos R, Baugh J, Ledwidge M, O'Loughlin C, Conlon C, Patle A, Donnelly SC, McDonald K: Diastolic heart failure: evidence of increased myocardial collagen turnover linked to diastolic dysfunction. *Circulation*. 2007, 115:888-95.

133. Neilan TG, Coelho-Filho OR, Danik SB, Shah RV, Dodson JA, Verdini DJ, et al. CMR quantification of myocardial scar provides additive prognostic information in nonischemic cardiomyopathy. *JACC Cardiovasc Imaging.* 2013 Sep;6(9):944-54.

134. Adabag AS, Maron BJ, Appelbaum E, Harrigan CJ, Buros JL, Gibson CM, et al. Occurrence and frequency of arrhythmias in hypertrophic cardiomyopathy in relation to delayed enhancement on cardiovascular magnetic resonance. *J Am Coll Cardiol*. 2008 Apr 8;51(14):1369-74.

135. Kwon DH, Smedira NG, Rodriguez ER, Tan C, Setser R, Thamilarasan M, et al. Cardiac magnetic resonance detection of myocardial scarring in hypertrophic cardiomyopathy: correlation with histopathology and prevalence of ventricular tachycardia. *J Am Coll Cardiol*. 2009 Jul 14;54(3):242-9.

136. Rubinshtein R[1], Glockner JF, Ommen SR, Araoz PA, Ackerman MJ, Sorajja P, et al. Characteristics and clinical significance of late gadolinium enhancement by contrast-enhanced magnetic resonance imaging in patients with hypertrophic cardiomyopathy. Circ Heart Fail. 2010 Jan;3(1):51-8.

137. Chan RH, Maron BJ, Olivotto I, Pencina MJ, Assenza GE, Haas T, et al. Prognostic value of quantitative contrast-enhanced cardiovascular magnetic resonance for the evaluation of sudden death risk in patients with hypertrophic cardiomyopathy. Circulation. 2014 Aug 5;130(6):484-95.

138. Task Force members, Elliott PM, Anastasakis A, Borger MA, Borggrefe M, Cecchi F, Charron P, et al. 2014 ESC Guidelines on diagnosis and management of hypertrophic cardiomyopathy: the Task Force for the Diagnosis and Management of Hypertrophic Cardiomyopathy of the European Society of Cardiology (ESC). *Eur Heart J.* 2014 Oct 14;35(39):2733-79.

139. Friedrich MG, Sechtem U, Schulz-Menger J, Holmvang G, Alakija P, Cooper LT, et al.: Cardiovascular magnetic resonance in myocarditis: A JACC White Paper. *J Am Coll Cardiol* 2009, 53:1475–1487.

140. Leonardi S, Raineri C, De Ferrari GM, Ghio S, Scelsi L, Pasotti M, Tagliani M, et al. Usefulness of cardiac magnetic resonance in assessing the risk of ventricular arrhythmias and sudden death in patients with hypertrophic cardiomyopathy. *Eur Heart J.* 2009, 30:2003–2010.

141. De Cobelli F, Esposito A, Belloni E, Pieroni M, Perseghin G, Chimenti C, et al. Delayed-enhanced cardiac MRI for differentiation of Fabry's disease from symmetric hypertrophic cardiomyopathy. AJR Am J Roentgenol 2009, 192:W97–W102.

142. Marcus FI, McKenna WJ, Sherrill D, Basso C, Bauce B, Bluemke DA, et al. Diagnosis of arrhythmogenic right ventricular cardiomyopathy/dysplasia: proposed modification of the Task Force Criteria. *Eur Heart J.* 2010, 31:806–814.

143. Ichinose A, Otani H, Oikawa M, Takase K, Saito H, Shimokawa H, Takahashi S: MRI of cardiac sarcoidosis: basal and subepicardial localization of myocardial lesions and their effect on left ventricular function. *AJR Am J Roentgenol.* 2008, 191:862–869.

144. Fallah-Rad N, Lytwyn M, Fang T, Kirkpatrick I, Jassal DS: Delayed contrast enhancement cardiac magnetic resonance imaging in trastuzumab induced cardiomyopathy. *J Cardiovasc Magn Reson.* 2008, 10:5.

145. Fallah-Rad N, Walker JR, Wassef A, Lytwyn M, Bohonis S, Fang T, Tian G, Kirkpatrick ID, Singal PK, Krahn M, et al.: The utility of cardiac biomarkers, tissue velocity and strain imaging, and cardiac magnetic resonance imaging in predicting early left ventricular dysfunction in patients with human epidermal growth factor receptor II-positive breast cancer treated with adjuvant trastuzumab therapy. *J Am Coll Cardiol.* 2011, 57:2263–2270.

146. Rochitte CE, Oliveira PF, Andrade JM, et al. Myocardial delayed enhancement by magnetic resonance imaging in patients with Chagas' disease: a marker of disease severity. *J Am Coll Cardiol* 2005;46:1553–8.

147. Rochitte CE, Pinto IM, Fernandes JL, et al. Line of direction of resonance and cardiovascular CAT scan of the Brazilian Society of Cardiologia—Summary Executive. *Arq Bras Cardiol* 2006;87:e48–e59.

148. Marin Neto JA, Simoes MV, Sarabanda AV. Chagas' heart disease. *Arq Bras Cardiol*1999;72:247–80.

149. Tassi EM, Continentino MA, Nascimento EM, Pereira BB, Pedrosa RC. Relationship between fibrosis and ventricular arrhythmias in Chagas heart disease without ventricular dysfunction. *Arq Bras Cardiol.* 2014 May;102(5):456-64.

150. Grenne B, Eek C, Sjøli B, Dahlslett T, Uchto M, Hol PK, et al. Acute coronary occlusion in non-ST-elevation acute coronary syndrome: outcome and early identification by strain echocardiography. *Heart.* 2010 Oct;96(19):1550-6.

151. Sjøli B, Ørn S, Grenne B, Vartdal T, Smiseth OA, Edvardsen T, Brunvand H. Comparison of left ventricular ejection fraction and left ventricular global strain as determinants of infarct size in patients with acute myocardial infarction. *J Am Soc Echocardiogr*. 2009 Nov;22(11):1232-8.

152. Task Force Members, Priori SG, Blomström-Lundqvist C, Mazzanti A, Blom N, Borggrefe M, Camm J. 2015 ESC Guidelines for the management of patients with ventricular arrhythmias and the prevention of sudden cardiac death: The Task Force for the Management of Patients with Ventricular Arrhythmias and the Prevention of Sudden Cardiac Death of the European Society of Cardiology (ESC)Endorsed by: Association for European Paediatric and Congenital Cardiology (AEPC). *Eur Heart J.* 2015 Aug 29. pii: ehv316. [Epub ahead of print].

153. Yousuf O, Chrispin J, Tomaselli GF, Berger RD. Clinical management and prevention of sudden cardiac death. *Circ Res.* 2015 Jun 5;116(12):2020-40.

154. Haugaa KH, Grenne BL, Eek CH, Ersbøll M, Valeur N, Svendsen JH, et al. Strain echocardiography improves risk prediction of ventricular arrhythmias after myocardial infarction. *JACC Cardiovasc Imaging.* 2013 Aug;6(8):841-50.

155. Saito M, Okayama H, Yoshii T, Higashi H, Morioka H, Hiasa G, et al. Clinical significance of global two-dimensional train as a surrogate parameter of myocardial fibrosis and cardiac events in patients with hypertrophic cardiomyopathy. *Heart.* 2014;0:1-8.

156. Popović ZB, Kwon DH, Mishra M, Buakhamsri A, Greenberg NL, Thamilarasan M, et al. Association between regional ventricular function and myocardial fibrosis in hypertrophic cardiomyopathy assessed by speckle tracking echocardiography and delayed hyperenhancement magnetic resonance imaging. *J Am Soc Echocardiogr*. 2008 Dec;21(12):1299-305.

157. Correia E, Rodrigues B, Santos LF, Moreira D, Gama P, Cabral C, Santos O. Longitudinal left ventricular strain in hypertrophic cardiomyopathy: correlation with nonsustained ventricular tachycardia. *Echocardiography.* 2011 Aug;28(7):709-14.

158. Engvall CB, Henein M, Holmgren A, Suhr OB, Mörner S, Lindqvist P. Can myocardial strain differentiate hypertrophic from infiltrative etiology of a thickened septum? *Echocardiography*. 2011;28(4):408-15.

159. Yajima R, Kataoka A, Takanashi A, Uehara M, Saito M, Yamaguchi C, et al. Distinguishing focal fibrotic lesions and non-fibrotic lesions in hypertrophic cardiomyopathy by assessment of regional myocardial strain using two-dimensional speckle tracking echocardiography: comparison with multislice CT. *Int J Cardiol.* 2012;158(3):423-32.

160. Lancellotti P, Nkomo VT, Badano LP, Bergler-Klein J, Bogaert J, Davin L, et al. Expert consensus for multi-modality imaging evaluation of cardiovascular complications of radiotherapy in adults: a report from the European Association of Cardiovascular Imaging and the American Society of Echocardiography. *J Am Soc Echocardiogr.* 2013 Sep;26(9):1013-32.

161. Sawaya H, Sebag IA, Plana JC, Januzzi JL, Ky B, Cohen V, et al. Early detection and prediction of cardiotoxicity in chemotherapy-treated patients. *Am J Cardiol.* 2011 May 1;107(9):1375-80.

162. Sawaya H, Sebag IA, Plana JC, Januzzi JL, Ky B, Tan TC, et al. Assessment of echocardiography and biomarkers for the extended prediction of cardiotoxicity in patients treated with anthracyclines, taxanes, and trastuzumab. *Circ Cardiovasc Imaging*. 2012 Sep 1;5(5):596-603.

163. Kearney LG, Lu K, Ord M, Patel SK, Profitis K, Matalanis G, et al. Global longitudinal strain is a strong independent predictor of all-cause mortality in patients with aortic stenosis. *Eur Heart J Cardiovasc Imaging.* 2012 Oct;13(10):827-33.

164. Witkowski TG, Thomas JD, Debonnaire PJ, Delgado V, Hoke U, Ewe SH, et al. Global longitudinal strain predicts left ventricular dysfunction after mitral valve repair. *Eur Heart J Cardiovasc Imaging*. 2013 Jan;14(1):69-76.

165. Cameli M, Lisi M, Righini FM, Massoni A, Natali BM, Focardi M, et al. Usefulness of atrial deformation analysis to predict left atrial fibrosis and endocardial thickness in patients undergoing mitral valve operations for severe mitral regurgitation secondary to mitral valve prolapse. *Am J Cardiol.* 2013 Feb 15;111(4):595-601.

166. Chinitz JS, Chen D, Goyal P, Wilson S, Islam F, Nguyen T, et al. Mitral apparatus assessment by delayed enhancement CMR: relative impact of infarct distribution on mitral regurgitation. *JACC Cardiovasc Imaging.* 2013 Feb;6(2):220-34.

167. Lin LIK. A concordance correlation coefficient to evaluate reproducibility. *Biometrics*. 1989; 45:255-68.

168. Lin LIK. A note on the concordance correlation coefficient. *Biometrics.* 2000; 56:324-5.

169. Efron B, Tibshirani RJ. *An introduction to the bootstrap*. New York: Chapman & Hall, 1993.

170. Cohen J. A coefficient of agreement for nominal scales. *Ed Psychol Measurem*. 1960; 20:37-46.

171. Landis JR, Koch GG. The measurement of observer agreement for categorical data. *Biometrics*. 1977; 33:159-174.

172. Weerahandi S. *Exact statistical methods for data analysis*, Springer Series in Statistics, Springer - Verlag New York, 1995.

173. Gibbons JD, Chakraborti S. *Nonparametric statistical inference*, 5th edition,CRC press, 2010.

174. Neuhäuser M. *Nonparametric statistical tests: a computational approach.* Chapman & Hall/CRC, Boca Raton, 2012.

175. Hosmer DW Jr, Lemeshow SA, Sturdivant RX. *Applied logistic regression.* 3rd ed. Hoboken,NJ: Wiley, 2013.

176. Hirji KF, Mehta CR, Patel NR. Computing distributions for exact logistic regression. *JASA*. 1987;82:1110-7.

177. Mehta C, Patel N. Exact logistic regression: theory and examples. *Stat Med.* 1995; 14:2143-60.

178. Gulati A, Jabbour A, Ismail TF, Guha K, Khwaja J, Raza S, et al. Association of fibrosis with mortality and sudden cardiac death in patients with nonischemic dilated cardiomyopathy. *JAMA.* 2013 Mar 6;309(9):896-908.

179. Perazzolo Marra M, De Lazzari M, Zorzi A, Migliore F, Zilio F, Calore C, et al. Impact of the presence and amount of myocardial fibrosis by cardiac magnetic resonance on arrhythmic outcome and sudden cardiac death in nonischemic dilated cardiomyopathy. *Heart Rhythm*. 2014 May;11(5):856-63.

180. Kim HW, Farzaneh-Far A, Kim RJ. Cardiovascular magnetic resonance in patients with myocardial infarction: current and emerging applications. *J Am Coll Cardiol*. 2010;55:1-16.

181. Kim RJ, Wu E, Rafael A, Chen EL, Parker MA, Simonetti O, et al. The use of contrast-enhanced magnetic resonance imaging to identify reversible myocardial dysfunction. *N Engl J Med.* 2000 Nov 16;343(20):1445-53.

182. Bogun FM, Desjardins B, Good E, Gupta S, Crawford T, Oral H, et al. Delayed-enhanced magnetic resonance imaging in nonischemic cardiomyopathy: utility for identifying the ventricular arrhythmia substrate. *J Am Coll Cardiol*. 2009 Mar 31;53(13):1138-45.

183. Andrade JP, Marin-Neto JA, Paola AAV, Vilas-Boas F, Oliveira GMM, Bacal F, et al. Sociedade Brasileira de Cardiologia. I Diretriz Latino Americana para o Diagnóstico e Tratamento da Cardiopatia Chagásica. *Arq Bras Cardiol*. 2011; 97(2 supl.3):1-48.

184. Baumgartner H, Hung J, Bermejo J, Chambers JB, Evangelista A, Griffin BP, et al. Echocardiographic assessment of valve stenosis: EAE/ASE recommendations for clinical practice. *Eur J Echocardiogr.* 2009 Jan;10(1):1-25

185. Silva CES, Ferreira LDC, Peixoto LB, Monaco CG, Gil MA, Ortiz J, et al. Avaliação da contratilidade segmentar na Doença de chagas utilizando a integral do gradiente intramiocárdico de velocidade (strain miocárdico) obtida pela ecocardiografia com doppler tecidual. *Arq Bras Cardiol.* 2005; 84(4):285-91.

186. Rochitte CE, Nacif MS, Oliveira Jr AC, Siqueira-Batista R, Marchiori E. Cardiac magnetic resonance in Chagas' disease. *Artificial Organs.* 2007; 31(4):259-67.

187. Higuchi ML, Fukasawa S, De Brito T, Parzianello LC, Bellotti G, Ramires JA. Different microcirculatory and interstitial matrix patterns in idiopathic dilated cardiomyopathy and Chagas' disease: a three dimensional confocal microscopy study. *Heart*. 1999;82:279-85.

188. Rossi MA. Patterns of myocardial fibrosis in idiopathic cardiomyopathies and chronic Chagasic cardiopathy. *Can J Cardiol.* 1991;7:287-94.

189. Ketelsen D, Buchgeister M, Korn A, Fenchel M, Schmidt B, Flohr TG, Thomas C, Schabel C, Tsiflikas I, Syha R, Claussen CD, Heuschmid M. High-pitch computed tomography coronary angiography-a new dose-saving algorithm: estimation of radiation exposure. *Radiol Res Pract.* 2012; 2012:724129.

190. Basquiera AL, Sembaj A, Aguerri AM, Omelianiuk M, Guzman S, Moreno-Barral J, Caeiro TF, Madoery RJ, Salomone OA. Risk progression to chronic Chagas cardiomyopathy: influence of male sex and of parasitaemia detected by polymerase chain reaction. *Heart*. 2003; 89(10):1186-90.

191. Sengeløv M, Jørgensen PG, Jensen JS, Bruun NE, Olsen FJ, Fritz-Hansen T, et al. Global longitudinal strain is a superior predictor of all-cause mortality in heart failure with reduced ejection fraction. *JACC Cardiovasc Imaging.* 2015 Dec;8(12):1351-9.