ERIC MARCEL GUZOVSKY

Análise de alterações histopatológicas e celulares em tecidos de camundongos C57BL/6J inoculados com células de melanoma experimental B16F10 por via subcutânea e tratados com o imunomodulador Imiquimod 5%

Dissertação apresentada ao Programa de Pós-Graduação Interunidades em Biotecnologia USP/Instituto Butantan/IPT, para obtenção do Título de Mestre em Biotecnologia.

São Paulo
2011

ERIC MARCEL GUZOVSKY

Análise de alterações histopatológicas e celulares em tecidos de camundongos C57BL/6J inoculados com células de melanoma experimental B16F10 por via subcutânea e tratados com o imunomodulador Imiquimod 5%

Dissertação apresentada ao Programa de Pós-Graduação Interunidades em Biotecnologia USP/Instituto Butantan/IPT, para obtenção do Título de Mestre em Biotecnologia.

Área de concentração: Biotecnologia

Orientadora: Dra. Ruth Camargo Vassão

Versão original

São Paulo
2011

DADOS DE CATALOGAÇÃO NA PUBLICAÇÃO (CIP)
Serviço de Biblioteca e Informação Biomédica do
Instituto de Ciências Biomédicas da Universidade de São Paulo

© reprodução total

Guzovsky, Eric Marcel.
Estudo dos efeitos da aplicação tópica de Imiquimod 5% em camundongos C57BL/6J / Eric Marcel Guzovsky. -- São Paulo, 2011.

Orientador: Ruth Camargo Vassão.

Dissertação (Mestrado) – Universidade de São Paulo. Instituto de Ciências Biomédicas. Programa de Pós-Graduação Interunidades em Biotecnologia USP/IPT/Instituto Butantan. Área de concentração: Biotecnologia. Linha de pesquisa: Imunologia de tumores e histologia.

Versão do título para o inglês: Study of the effects by topical application of Imiquimod 5% in C57BL/6J mice

Descritores: 1. Melanoma 2. Histopatologia 3. Imunomodulação I. Vassão, Ruth Camargo II. Universidade de São Paulo. Instituto de Ciências Biomédicas, Programa de Pós-Graduação Interunidades em Biotecnologia USP/IPT/Instituto Butantan III. Título.

ICB/SBIB0127/2011

UNIVERSIDADE DE SÃO PAULO
Programa de Pós-Graduação Interunidades em Biotecnologia
Universidade de São Paulo, Instituto Butantan, Instituto de Pesquisas Tecnológicas

---

Candidato(a): Eric Marcel Guzovsky.

Título da Dissertação: Estudo dos efeitos da aplicação tópica de Imiquimod 5% em camundongos C57BL/6J.

Orientador(a): Ruth Camargo Vassão.

A Comissão Julgadora dos trabalhos de Defesa da **Dissertação de Mestrado,** em sessão pública realizada a ...../...../.....,

( ) Aprovado(a) **( ) Reprovado(a)**

Examinador(a): Assinatura: .....
Nome completo: .....
Instituição: .....

Examinador(a): Assinatura: .....
Nome completo: .....
Instituição: .....

Presidente: Assinatura: .....
Nome completo: .....
Instituição: .....

COMISSÃO DE ÉTICA NO USO DE ANIMAIS
INSTITUTO BUTANTAN
Av. Vital Brazil, 1500, CEP 05503-900, São Paulo, SP, Brazil
Telefone: (55) (011) 3726-7222 ramal 2106 - Fax: (55) (011) 3726-1505

CERTIFICADO

Certificamos que o Projeto intitulado "Imunomodulação no desenvolvimento, invasão e metástase de melanoma murino", protocolo nº **533/08**, sob a responsabilidade de Ruth Camargo Vassão e Durvanei Augusto Maria, está de acordo com os Princípios Éticos na Experimentação Animal adotado pelo Colégio Brasileiro de Experimentação Animal (COBEA), e foi aprovado pela COMISSÃO DE ÉTICA NO USO DE ANIMAIS DO INSTITUTO BUTANTAN (CEUAIB) em reunião de **08/10/2008.**

Vigência do Projeto: 10/2008 – 10/2010	**N° de animais/espécie**
	40 / camundongo C57BL/6- macho

São Paulo, 10 de outubro de 2008.

Dra. Denise V. Tambourgi
Presidente da CEUAIB

De acordo:

Dr. Otávio Azevedo Mercadante
Diretor do Instituto Butantan

AGRADECIMENTOS

A minha orientadora Ruth Camargo Vassão, pelos ensinamentos, paciência e carinho.

Ao meu amor, Isabel barata Adler, pela companhia, carinho, amor, cumplicidade e conselhos.

Aos meus pais pela educação, carinho, conhecimento e valores.

Aos colegas de laboratório, pela troca de experiências.

Aos professores do curso pelas aulas.

RESUMO

GUZOVSKY, E. M. **Análise de alterações histopatológicas e celulares em tecidos de camundongos C57BL/6J inoculados com células de melanoma experimental B16F10 por via subcutânea e tratados com o imunomodulador Imiquimod 5%**. 2011. 96 f. Dissertação (Mestrado em Biotecnologia) - Instituto de Ciências Biomédicas, Universidade de São Paulo, São Paulo, 2011.

Aldara® (Imiquimod 5%, 1-(2-methylpropyl)-1H-imidazo[4,5- c]quinolin-4-amine) é uma imidazoquinolina modificador da resposta imune usado principalmente no tratamento de verrugas genitais causadas por herpes vírus, é um agonista do TLR-7, ativador de células dendríticas (DC) e indutor da transcrição de diversas citocinas que favorecem a imunidade mediada por Th1. O objetivo deste estudo é avaliar o crescimento tumoral, a formação de metástases em órgãos internos, a atividade do sistema imune e o tipo de morte celular induzido devido ao tratamento tópico com Imiquimod 5%. Camundongos da linhagem C57BL/6J, machos, de 2 meses de idade e peso entre 19g e 22g, provenientes do Biotério Central do Instituto Butantan foram inoculados com $5x10^4$ células de melanoma murino B16F10 por via subcutânea na região dorsal. O fármaco Imiquimod 5%, na dose de 5mg, foi aplicado topicamente no local da inoculação uma vez por dia até o fim do experimento, em dois grupos experimentais, um inoculado com células tumorais e outro não. Em paralelo, outros dois grupos, um inoculado com células tumorais e outro saudável, não receberam tratamento, para fins comparativos do efeito do fármaco somente, do desenvolvimento tumoral sem tratamento e de animais saudáveis sem intervenção. Os animais foram pesados e seus tumores medidos a cada 2 dias com paquímetro para o cálculo do volume tumoral pela fórmula: (comprimento) x $(\text{largura})^2$ x (π/6). Para observar a progressão do tumor e do respectivo tratamento, animais foram sacrificados em quatro tempos diferentes, imediatamente submetidos à necropsia para a identificação macroscópica de nódulos ou massas tumorais em órgãos internos, vascularização e posterior inclusão em parafina para análise histológica. Tumor, pele, Baço, linfonodo e pulmão foram observados em histologia pela coloração HE para observar a migração das células do sistema imune e das células tumorais nos diversos órgãos e sua integridade. Por fim foram feitas análises dos tumores por citometria de fluxo com caspase-3 e anexina-v para investigar a indução de apoptose e/ ou necrose nos tumores desenvolvidos nos animais.

Palavras-chave: Melanoma. Imiquimod. Apoptose. Histologia. Citometria de fluxo. Camundongo. B16F10. C57BL/6J.

ABSTRACT

GUZOVSKY, E. M. **Histopathologic analysis of murine C57BL/6J tissues and cells innoculated with B16F10 melanoma cells subcutaneously, treated with the immunemodulator Imiquimod 5%.** 2011. 96 p. Masters thesis (Biotechnology) - Instituto de Ciências Biomédicas, Universidade de São Paulo, São Paulo, 2011.

Aldara® (Imiquimod 5%, 1-(2-methylpropyl)-1H-imidazo[4,5- c]quinolin-4-amine) is an imidazoquinolin known as an immune response modifier used mainly on genital warts caused by herpes virus infection. It is a TLR-7 agonist and activator of dendritic cells (DC), and by the induction of transcription of several cytokines involved on Th1 immunity mediation. This study`s objective is to evaluate tumor growth, development of metastasis within internal organs and the immune system`s function, due to the topical treatment with imiquimod 5%. C57BL/6J mice, male, with about two month of age, with weight arround 20g, were aquired at the central animal laboratory of the Butantan Institute. Two groups were inoculated with $5x10^4$ B16F10 mice melanoma cells subcutaneously at the dorso region, and only one of them treated with 5mg of imiquimod 5%, applied topically at the injection site once a day until the end of the experiment. Followed by a second round of two groups without treatment, one of then injected with cells and the other one as a healthy group, establishing control groups for the experiment, evaluating the effects of the treatment and tumoral growth alone. In order to evaluate tumor growth, every two days animals got their tumors measured with a paquimeter and tumor volume established by the formula: (width) x $(\text{length})^2$ x (π/6). In order to observe the tumor progression and treatment effects, groups of animals were sacrificed on four days apart and immediately submitted to necropsy and observed for its tumor development within internal organs, vascularization and posterior inclusion of the organs in paraffin for histological analysis. Tumor, skin, spleen, limph node and lung were colored with HE for histological analysis of migrating immune system cells and tumoral cells in the organs and describing its integrity. For the investigation of the induction of apoptosis and/ or necrosis, tumors were analyzed by flow citometry with caspase-3 and anexin-v antibody.

Key words: Melanoma. Imiquimod. Apoptosis. Histology. Flow Cytometry. Mouse. Mice. B16F10. C57BL/6J.

LISTA DE ABREVIATURAS

ABCB5 - *ATP-Binding Cassette sub-family B member 5*.

ADC – Analogic-Digital Conversor – conversor analógico-digital.

AIF – *Apoptose Inducing Factor* – fator indutor de apoptose.

Apaf-1 – *Apoptosis-activating factor 1* – Fator 1 de ativação da apoptose.

APC – *Antigen Presenting Cell* – Célula Apresentadora de Antígeno.

ATCC - *American Type Cell Collection.*

B16 – Linhagem de melanoma murino espontâneo.

B16F1 – Linhagem de melanoma B16 de primeira passagem de metástase pulmonar.

B16F10 – Linhagem de melanoma B16 de décima passagem de metástase pulmonar.

Bad – *BCL2-associated agonist of cell death.*

Bax – *BCL2-associated x protein.*

Bcl-2 – *B-cell lymphoma 2* – Linfoma de célula B 2.

Bcl-XL – *B-cell lymphoma* XL – Linfoma de Célula B XL.

Bid – *BH3 interacting domain death agonist.*

C57BL/6 – Linhagem isogênica de camundongo com pelagem escura.

$CaCl_2$ – Cloreto de Cálcio.

CAD – *Caspase Activated DNAse.*

CBC – Carcinoma Basocelular.

CD – Célula Dendrítica.

CEC – Carcinoma Espinocelular.

CL – Célula de Langerhans.

CO_2 – Dióxido de Carbono.

CTL – *Cytotoxic T Lymphcyte* – Linfócito T Citotóxico.

CTLA – *Cytotoxic T Lymphcyte Antigen* – Antígeno Linfocitário T de Citotoxicidade.

CTT – Célula Tronco Tumoral.

DC – *Dendritic Cell* – Célula dendrítica.

dCD – Célula Dendrítica dermal.

DEVD-FMK – Ligante irreversível de caspase-3 ativa.

DNA – *Desoxiribonucleic Acid* – Ácido Desoxiribonucleico.

Fas – Membro 6 da superfamília dos recetores de TNF.

FasL – Ligante do Fas.

FasR – Receptor do membro Fas.

FCS – *Flow Cytometry Standard.*

FITC – Fluorocromo Isotiocianato de Fluoresceína.

FL1 – Canal de fluorescência 1.

FL2 – Canal de fluorescência 2.

FSc – *Forward Scatter.*

HE – Hematoxilina e Eosina.

HSV – *Herpes Simplex Vírus* – Vírus Herpes Simplex.

IFN – Interferon.

Ig – Imunoglobulina.

IL – Interleukin – Interleucina.

LPS – Lipopolissacarídeo.

mCD – Célula Dendrítica mielóide.

MDM2 – *Murine Double Minute 2* – Minuto Duplo Murino 2.

MHC – Complexo Principal de Histocompatibilidade.

MM – Melanoma Maligno.

MMP – Metaloproteinase de Matriz.

NaCl – Cloreto de Sódio.

NaOH – Hidróxido de Sódio.

NF-κβ – *Nuclear Factor Kappa Beta* – Fator de transcrição Nuclear Kappa-Beta.

NK – Célula *Natural Killer*.

NKT – Célula *Natural Killer* com marcadores de linfócito T.

PAMP – *Pathogen Associated Molecular Pattern* – Padrão Molecular Associado à Patógeno.

PARP – *Poly ADP-Ribose Polymerase.*

pCD – Célula Dendrítica plasmacitóide.

PI – Iodeto de Propídio.

PRR – *Pattern Recognition Receptor* – Receptor Reconhecedor de Padrão.

PS – Fosfatidilserina.

PT *pore* – *Permeability Transition pore* - poro de transição de permeabilidade.

RNA – *Ribonucleic Acid* – Ácido Ribonucleico.

RNAm – Ácido Ribonucleico mensageiro.

RPMI – Rotações Por Minuto.

s.c. – Subcutâneo.

sd – Desvio padrão.

SSc – *Side Scatter*.

TCR – *T Cell* Receptor – Receptor de Células T.

Th1 – *Type 1 helper T cells.*

Th2 – *Type 2 helper T cells.*

TIDC – *Tumor-Infiltrating Dendritic Cell* – Célula Dendrítica Infiltrante Tumoral.

TLR – *Toll Like Receptor* – Receptor do Tipo Toll.

tms – Tempo médio de sobrevida.

TNF – *Tumor Necrosis Factor* – Fator de Necrose Tumoral.

TRAIL – *TNF Related Apoptose Inducing Ligand* – Ligante Indutor de Apoptose Relacionado ao TNF.

T^{reg} – Célula T regulatória.

UV – Ultravioleta.

VEGF – *Vascular Endothelial Growth Factor* – Fator de Crescimento Vascular Endotelial.

LISTA DE ILUSTRAÇÕES

Figura 1: Vigilância imunológica e mecanismos de resistência para sobrevivência tumoral. Com o sistema imunológico é possível eliminar tumores através de seus antígenos alterados por variações genéticas, eliminando o tumor antes de se tornar aparente. Segundo esta teoria, o tumor precisa enganar a vigilância imunológica se adaptando ao ambiente**,** invadindo tecidos ou inativando supressores tumorais. O tumor pode sobreviver induzindo a tolerância aos novos antígenos no início de seu desenvolvimento 28

Figura 2: Em resposta ao recrutamento do Sistema Imune, ocorre hipertrofia de Linfonodos e baço por consequente produção de citocinas pró-inflamatórias: TNF-alfa, IL-2, IL-4, IL-5, IL-6 e IL-12 34

Figura 3: Estrutura química do imiquimod 35

Figura 4: Mecanismo de ação do imunomodulador Imiquimod. O fármaco se liga ao TLR-7 de mastócitos e pCDs estimulando a produção de TNF-alfa pelos mastócitos e à maturação e migração das pCDs. O TNF-alfa induz a migração e maturação das CLs da pele. CDs (pCD e CL) nos linfonodos recrutam linfócitos T citotóxicos (principalmente CD8), que migram ao tumor e desempenham um efeito anti-tumoral. As pCDs ativadas pelo Imiquimod secretam IFN-alfa e recrutam células NK, que desempenham uma atividade anti-tumoral. A presença de IFN-alfa e TNF-alfa causam uma resposta ainda maior ao estimular a produção de citocinas IL-2, IL-4, IL-5 e IL-6 36

Figura 5: Correlação entre volume tumoral de animais inoculados com $5x10^4$ células B16F10 s.c. e tratados com aplicação tópica diária de imiquimod 5%, do 1° ao 32° dia, em comparação com o grupo controle. *** = p<0.001 49

Figura 6: Gráfico referente ao experimento de sobrevida de animais tratados em relação ao grupo controle em porcentagem por dias 50

Figura 7: Representação gráfica da média do peso de animais tratados em relação ao controle ao longo do experimento de sobrevida e do experimento controle do tratamento. Havendo uma pequena diminuição no peso dos animais tratados em relação ao controle com tumor, caracterizada pela ativação da resposta imune. Significância calculada em relação ao grupo de animais saudáveis (sem tumor e sem tratamento). *** = p<0.001** = p<0.01 51

Figura 8: Fotografias de tumor de animal do grupo controle (A) e de tumor de animal do grupo tratado (B), ambos eutanasiados no 33º dia e imediatamente submetidos à necropsia. Cada traço da régua representa um milímetro 52

Figura 9: Corte histológico da pele de camundongo C57BL/6 controle saudável. Fotomicrografia evidenciando: 1.Melanócitos (na camada basal com citoplasma claro e núcleo densamente basofílico); 2.Camada córnea; 3.Camada granulosa; 4.Camada espinhosa; 5.Camada basal; 6.Fibras colágenas; 7.Fibroblastos; 8.Bulbo de folículo piloso; 9.Glândula écrina; 10.Músculo esquelético. Coloração H.E. 200x 53

Figura 10: Corte histológico da pele de camundongo C57BL/6 tratado sem tumor. Fotomicrografia evidenciando diversas células de Langerhans (setas), com citoplasma claro na camada espinhosa. Coloração H.E. 200x 54

Figura 11: Corte histológico da pele de camundongo C57BL/6 tratado sem tumor. Fotomicrografia evidenciando uma célula de Langerhans na ponta da seta. Coloração H.E. 1000x 55

Figura 12: Corte histológico da pele de camundongo C57BL/6 tratado com tumor. Fotomicrografia evidenciando tumor pequeno e restrito abaixo da hipoderme sem evidência de neovascularização. Coloração H.E. 40x 55

Figura 13: Corte histológico da pele de camundongo C57BL/6 com tumor sem tratamento. Fotomicrografia evidenciando: 1.Tumor invadindo a hipoderme através de neovascularização (seta); 2.Tumor com células em proliferação; 3.Porção do tumor com tecido tumoral necrosado. Coloração H.E. 100x 56

Figura 14: Fotografia de linfonodo inguinal de animal inoculado com células tumorais e sem tratamento (A), e fotografia de linfonodo inguinal de animal inoculado com células de melanoma murino B16F10 e tratado com o Imiquimd 5% (B) 57

Figura 15: Corte histológico de linfonodo inguinal de camundongo saudável. Fotomicrografia evidenciando: 1.Cápsula; 2.Seio capsular; 3.Tecido adiposo; 4.Centro germinativo de nódulo; 5.Trabécula; 6.Córtex; 7.Medula. Coloração H.E. 40x 58

Figura 16: Corte histológico de linfonodo inguinal de camundongo saudável. Fotomicrografia da borda do linfonodo evidenciando: 1.córtex; 2.medula; 3.cápsula e 4.vaso. Coloração H.E. 200x 59

Figura 17: Corte histológico de linfonodo inguinal de camundongo tratado sem tumor. Fotomicrografia evidenciando: 1.Cápsula; 2.Seio capsular; 3.Centro germinativo de nódulo; 4.Trabécula; 5.Córtex; 6.Medula. Coloração H.E. 40x 60

Figura 18: Corte histológico de linfonodo inguinal de camundongo tratado com tumor. Fotomicrografia evidenciando: 1.Cápsula; 2.Seio capsular; 3.Centro germinativo de nódulo; 4.Trabécula; 5.Córtex; 6.Medula; 7.Seio medular. Coloração H.E. 40x 61

Figura 19: Corte histológico de linfonodo inguinal de camundongo com tumor sem tratamento. Fotomicrografia evidenciando linfonodo aparentemente exaurido, com centros germinativos de nódulos e córtex pouco evidentes, com região central da medula comprometida por metástase. Coloração H.E. 40x 62

Figura 20: Corte histológico de linfonodo inguinal de camundongo com tumor sem tratamento. Fotomicrografia evidenciando linfonodo com região central da medula comprometida por metástase e infiltrado inflamatório nas diversas regiões destacadas. Coloração H.E. 200x 63

Figura 21: Representação gráfica da média do volume em mm^3 dos baços dos animais do experimento de evolução do tratamento (tópico 3.1.2) , com uma diferença altamente significante. *** = $p<0.001$ 64

Figura 22: Fotografias de exemplares de baço de animais inoculados com células de melanoma murino, com tratamento (A) e sem tratamento (B) 64

Figura 23: Corte histológico de baço de camundongo saudável. Fotomicrografia evidenciando: 1.Cápsula; 2.Polpa vermelha; 3.Polpa branca; 4.Trabécula. Coloração H.E. 40x 65

Figura 24: Corte histológico de baço de camundongo saudável. Fotomicrografia evidenciando: 1.Nódulo linfático de polpa branca; 2.Polpa vermelha. Coloração H.E. 400x 66

Figura 25: Corte histológico de baço de camundongo tratado sem tumor. Fotomicrografia evidenciando: 1.Cápsula; 2.Polpa vermelha; 3.Polpa branca. Coloração H.E. 40x 66

Figura 26: Corte histológico de baço de camundongo tratado com tumor. Fotomicrografia evidenciando: 1.Cápsula; 2.Polpa vermelha; 3.Polpa branca. Baço com polpa branca e vermelha aumentados. Coloração H.E. 40x 67

Figura 27: Corte histológico de baço de camundongo com tumor, tratado. Fotomicrografia evidenciando macrófagos nas setas, ao redor de um vaso na polpa vermelha. Coloração H.E. 400x 68

Figura 28: Corte histológico de baço de camundongo com tumor sem tratamento. Fotomicrografia evidenciando: 1.Cápsula; 2.Polpa vermelha; 3.Polpa branca. Baço com nódulos linfáticos de polpa branca pouco evidentes. Coloração H.E. 40x 69

Figura 29: Corte histológico de baço de camundongo com tumor sem tratamento. Fotomicrografia evidenciando: 1.Macrófago; 2.Arteríola central, em nódulo linfático. Coloração H.E. 400x 69

Figura 30: Fotografia do pulmão de camundongos inoculados com células de melanoma murino B16F10 via s.c. tratado com Imiquimod 5% (B) e sem tratamento (A). Na ponta das setas amarelas destaque para pontos de metástases 70

Figura 31: Corte histológico de pulmão de camundongo saudável. Fotomicrografia evidenciando vasos sanguineos com a presença de hemácias e poucos leucócitos. Coloração H.E. 200x 71

Figura 32: Corte histológico de pulmão de camundongo saudável com tratamento. Fotomicrografia evidenciando vasos sanguineos e a presença de hemácias e poucos leucócitos. Coloração H.E. 200x 72

Figura 33: Corte histológico de pulmão de camundongo com tumor e tratamento. Fotomicrografia evidenciando vasos sanguineos e a presença de hemácias e muitos leucócitos, caracterizando a presença de uma resposta imune. Coloração H.E. 200x 73

Figura 34: Corte histológico de pulmão de camundongo com tumor sem tratamento. Fotomicrografia evidenciando vaso sanguineo com a presença de hemácias e alguns leucócitos, caracterizando a presença de alguma resposta imune, no caso em menor proporção em relação a verificada no animal tratado. Coloração H.E. 200x 74

Figura 35: Cinética da proporção de células tumorais em apoptose marcadas pela presença de PS ligada a anexina V-FITC na superfície de suas membranas. **p<0.01 75

Figura 36: Representação da intensidade de fluorescência da análise por citometria de fluxo com exemplo para cada dia de necropsia. A leitura foi efetuada no canal FL-1 (530nm) para o FITC conjugado a anexina V. Quanto maior o deslocamento da curva para a direita, maior é a intensidade de fluorescência e conseqüentemente maior é número de células ligadas pelo anticorpo..... 76

Figura 37: Cinética da proporção de células tumorais em apoptose caracterizada pela intensidade de fluorescência do fluorocromo FITC, conjugado ao ligante de caspase 3 ativa DEVD-FMK. Houve um aumento de apoptose significante a partir do dia 26 e altamente significante no 33º dia em animais tratados em relação ao grupo controle.* p<0.05 *** p<0.001 77

Figura 38: Representação da intensidade de fluorescência da análise por citometria de fluxo com exemplos para cada dia de necropsia. A leitura foi efetuada no canal FL-1 (530nm) para quantificar a intensidade de fluorescência do fluorocromo FITC conjugado com DEVD-FMK ligado a caspase 3 ativa. Quanto maior o deslocamento da curva para a direita, maior é a intensidade de fluorescência e conseqüentemente maior é número de células ligadas pelo anticorpo..... 78

Figura 39: Comparação de células em apoptose tardia entre tratado e controle, representadas pela presença concomitante dos marcadores anexina V-FITC e PI por citometria de fluxo. * p<0.05 *** p<0.001 79

Figura 40: Comparação de células em necrose marcadas somente por PI em análise por citometria de fluxo. É evidente a significância da maior proporção de células em necrose nos animais controle em relação aos tratados. *** p<0.001 79

LISTA DE TABELAS

Tabela 1 - Efeito da administração tópica de imiquimod 5% na sobrevida de camundongos inoculados com o tumor 50

SUMÁRIO

1 INTRODUÇÃO ……..……..…….. 18
1.1 Câncer …….....…… 18
1.1.1 Câncer de pele …….....…….. 19
1.1.1.1 Principais causas …….....……. 19
1.1.1.2 Melanoma maligno …….....…… 21
1.1.1.2.1 Metastatização …….....….. 22
1.1.1.3 Melanoma murino 23
1.2 Sistema Imune …….....…… 24
1.2.1 Vigilância imunológica e imunoedição …….....…….. 27
1.2.2 Complexo de Histocompatibilidade Principal (MHC) 29
1.2.3 Células do sistema imune 29
1.2.3.1 Linfócitos …….....… 29
1.2.3.2 Células Dendriticas …….....…… 30
1.2.3.3 Mastócitos 31
1.2.4 Imunomodulação 31
1.2.4.1 Toll-like receptors …….....……. 32
1.2.4.2 Imidazoquinolina …….....…… 33
1.2.4.2.1 Imiquimod 5% …….....…… 34
1.3 Morte Celular e Apoptose 38
1.3.2 Citometria de Fluxo 40
1.3.2.1 Detecção de Apoptose ex vivo..... 41
2 OBJETIVOS 42
3 METODOLOGIAS 43
3.1. Cultura Celular 43
3.1.1 Inoculação 43
3.2 Grupos experimentais 43
3.2.1 Experimento Sobrevida 43
3.2.2 Experimento de evolução do tratamento 44
3.3 Tratamento 44
3.4 Volume Tumoral 45
3.5 Análise Estatística 45

3.6 Análise Morfológica e Histológica 45
3.6.1 Necrópsia 45
3.6.2 Histologia 46
3.6.2.1 Preparação dos tecidos 46
3.6.2.2 Inclusão 46
3.6.2.3 Microtomia e Coloração 46
3.7 Citometria de Fluxo 47
3.7.1 Detecção de Apoptose 47
3 RESULTADOS 49
3.1 Volume Tumoral 49
3.2 Sobrevida Kaplan-Meier 50
3.3 Peso 51
3.4 Histologia 52
3.4.1 Tumor 52
3.4.2 Pele 53
3.4.3 Linfonodo inguinal 57
3.4.4 Baço 64
3.4.5 Pulmão 70
3.5 Citometria de Fluxo 74
4 DISCUSSÃO 80
6 CONCLUSÕES 85
REFERÊNCIAS 86

1 INTRODUÇÃO

1.1 Câncer

Todas as forças químicas e físicas provindas de populações celulares ao redor do tumor, ou seja, o microambiente molda o desenvolvimento e a progressão das neoplasias. A manipulação destas forças é uma opção terapêutica bastante atrativa, dada a complexidade dos tecidos. Tumores que tiveram sucesso em seu local de origem passaram a influir e/ou depender de fatores do microambiente. Atualmente, células precursoras que sofreram mutação são grandes suspeitas por iniciar um tumor.

É convencional o discurso de que o tumor é proveniente de célula somática que adquire mutações que fazem com que prolifere mais do que as células vizinhas. Portanto as células tumorais são vulneráveis a algum agente cuja atuação se dá na interrupção do ciclo celular como radioterapia, quimioterápicos citotóxicos e recentemente terapias alvo, com maior especificidade. Mas esta é uma visão simplificada. Tumores existentes se adaptam, como se estivessem em simbiose com o ambiente celular, cooperando com diversos processos fisiológicos, o que facilita seu crescimento e progresso.

A organogênese se dá através de sinais químicos entre diversos tecidos de um órgão, tal qual entre o epitélio e o estroma. A complexidade deste ambiente é devido à presença de moléculas solúveis como fatores de crescimento, citocinas, hormônios e proteases, moléculas insolúveis como componentes da matriz extracelular e interações diretas célula-célula. Tanto células normais, mas especialmente as células tumorais, habitam um ambiente celular complexo e heterogêneo com células do estroma, endoteliais, linfócitos, macrófagos, mastócitos, e outras. É de senso comum atualmente que a biogênese do tumor se dá através da adaptação do tecido tumoral aos componentes celulares disponíveis no tecido.

Desde as primeiras investigações em casos de câncer (ROUS; KIDD, 1941), macrófagos são observados no microambiente de diversos tumores sólidos, portanto, acredita-se que seria uma tentativa de ataque ao tumor através da resposta imune. Estudos indicam que este infiltrado de células imunológicas é um péssimo prognóstico, já que as mesmas, como macrófagos, secretam fatores de crescimento, citocinas e proteases que acabam por facilitar a progressão do tumor (POLLARD, 2004).

Foram observadas similaridades entre o estroma tumoral e feridas (DVORAK, 1986), e foi observado que feridas e inflamação podem estimular a progressão de tumor. Portanto o tecido normal com sua arquitetura e microambiente intacto pode ser considerado um supressor tumoral, já que a disrupção desta harmonia através de feridas, inflamação ou ruptura da membrana basal por proteases, facilitam a expansão de células com mutações ou podem até causar instabilidade genômica (KENNY; BISSELL, 2003).

Estudos epidemiológicos indicam que um sexto dos casos de câncer em humanos, estão associados a processo inflamatório crônico devido a infecção viral ou bacteriana (COUSSENS; WERB, 2002). São casos que apontam a inflamação crônica causada pelos agentes como um dos responsáveis pela tumorigênese.

1.1.1 Câncer de pele

1.1.1.1 Principais causas

Células em tecidos normais mantêm um balanço homeostático ao longo de sua existência, no qual crescimento e diferenciação são dinamicamente controlados por morte celular. Para o estabelecimento e manutenção da função e estrutura de um órgão normal, as células devem permanecer em suas localizações pré-determinadas. O balanço entre as células é alterado durante uma lesão celular ou desenvolvimento tumoral.

Existem atualmente descritos três tipos de câncer de pele: carcinoma de célula basal (carcinoma basocelular - CBC), carcinoma de célula escamosa (carcinoma espinocelular - CEC) e melanoma maligno (MM) que é originado por transformações sofridas pelo melanócito. A etiologia das neoplasias cutâneas está relacionada, principalmente, com a exposição crônica à radiação solar desde a infância e também à predisposição genética, à pré-existência de doenças congênitas como nevo congênito, nevo displásico, o xerodema pigmentoso, apresentando a mesma prevalência entre homens e mulheres.

Além da relação direta entre o surgimento destas neoplasias e a maior exposição aos raios ultravioleta (UV), no melanoma, esta relação é mais complexa, pois o fator principal é a exposição sem proteção intermitente e não contínua que possui um efeito cumulativo (BUXTON, 2003).

Na pele, a radiação UV pode danificar ou modificar um ou mais genes, como algum responsável pelo crescimento ou divisão celular. Se estes genes não forem reparados pelos diversos mecanismos de reparo de nosso organismo e acumularem mutações, as células afetadas podem dar origem a um tumor. O câncer é caracterizado pelo acúmulo de mutações no decorrer da vida de um indivíduo, portanto a maior incidência de melanomas é em adultos e idosos.

Freedberg et al. (2003) encontraram mutações freqüentes em determinados genes característicos em melanomas. Algumas são mutações tipicamente herdadas, e a maioria é devido à exposição aos raios UV. Um indivíduo que possui melhor atividade dos mecanismos de reparo do DNA (ácido desoxiribonucleico) pode evitar o desenvolvimento de lesões.

A evidência de que as pessoas de pele clara têm maior pré-disposição para o desenvolvimento deste tipo de câncer é fortalecida ao verificar que os coeficientes de ocorrência, em populações de raça negra e amarela, são inferiores às de raça branca, mas a relação entre o melanoma e a exposição solar ainda não foi totalmente esclarecida (GREEN; O'ROURKE, 1985), não parecendo ser tão direta como no caso dos outros tumores de pele não-melanocíticos. A hipótese de que o melanoma esteja relacionado a exposições solares intermitentes intensas já foi descrita por muitos autores (ELWOOD et al., 1985; OSTERLIND et al., 1988).

Outros fatores devem estar envolvidos dentro da etiologia do melanoma cutâneo. O trabalho rural, bem como os hábitos de lazer e de atividades esportivas ao ar livre, favorece enormemente a exposição solar no Brasil. Por outro lado, a grande miscigenação de etnias no país dilui, em parte, o risco de ter pele clara, originária da raça branca (SCHOTTENFELD; FRAUMENI, 1982). No entanto, há no país populações de maior risco para o câncer de pele, em geral, representadas por descendentes de europeus. Nas regiões sudeste e sul, onde foi mais intensa a concentração de imigrantes da Europa Central, existem comunidades que, por razões geográficas, sociais e culturais sofreram pouca ou quase nenhuma miscigenação racial. Conseqüentemente, estas comunidades expressam risco importante, por suas características raciais, para o desenvolvimento de câncer de pele.

1.1.1.2 Melanoma maligno

O estabelecimento do melanoma maligno é um processo que envolve várias fases. O primeiro estágio da neoplasia seria o estabelecimento de um nevo displásico, que apresenta uma estrutura atípica. A fase de crescimento radial da neoplasia é considerada a primeira fase maligna. A fase do crescimento vertical se dá com o rompimento da camada basal da epiderme e invasão da derme pelas células tumorais. Estas células já apresentam capacidade metastática, podendo chegar até os vasos sanguíneos e disseminar a doença para outros órgãos, formando as metástases (HERLYN et al., 1985).

Dentre as maneiras pelas quais melanócitos normais podem se tornar malignos estão as mutações somáticas, como a que ativa o gene *BRAFV600E*, presente em alto percentual de melanomas malignos (SONDERGAARD et al., 2010), demonstrando o papel fundamental da via de sinalização da map-quinase (proteína ativada por mitógeno), na qual estão incluídas diversas moléculas sinalizadoras do ciclo celular. Alguns destes genes apresentam mutações em casos de melanoma maligno (ELLERHORST et al., 2011; ROSSO et al., 2009). Diversos genes importantes para a proliferação celular são ativados por esta via, como as ciclinas *D1, D2 e D3* (conferem autosuficiência no crescimento tumoral), *VEGF* (*Vascular Endothelial Growth Factor* - fator de crescimento vascular endotelial, responsável pela angiogênese), *MYC* (causa perda de sensibilidade aos sinais de parada do crescimento celular), integrinas (atuam na invasão tecidual e metástase) e *MDM2* (*Murine Double Minute* 2 - proto-oncogene que atua na evasão da apoptose, proliferação acelerada e angiogênese) (POULIKAKOS; ROSEN, 2011).

Células-tronco tumorais (CTTs), descritas pela primeira vez em câncer de células hematopoiéticas, são células que teriam a capacidade de originar metástases, que não podem ser estabelecidas por qualquer célula tumoral (HAMBURGER; SALMON, 1977; ZABIEROWSKI et al., 2011; REYA et al., 2001). No caso do melanoma, houve controvérsia quanto a existência das CTTs (QUINTANA et al., 2008), mas pesquisas recentes confirmam que existem melanócitos com marcadores de células progenitoras (CD271 ou ABCB5) que podem ser caracterizados como células tronco tumorais (GIROUARD; MURPHY, 2011).

1.1.1.2.1 Metastatização

O câncer é amplamente estudado pelas suas habilidades de invasão e metástase. Ambos os processos são baseados na alteração da integridade do tecido onde se encontra. Esta alteração tecidual causa uma resposta inflamatória sinalizada por citocinas, que representam um estimulo para a ativação da resposta imune inata assim como também recruta células dendríticas através de antígenos específicos que por sua vez ativam células T (KULKARNI; KARLSSON, 1993). Se durante a invasão tecidual o tumor em desenvolvimento gerar um antígeno novo conseqüente da instabilidade genética, é possível que este antígeno seja apresentado ao sistema imune como parte do ambiente inflamatório associado à lesão tecidual. Se o indivíduo estiver imunocompetente, este antígeno será visto como estranho, desencadeando uma forte resposta imune de célula T para eliminar o tumor. Neste caso, o tumor pode ser eliminado antes de se tornar perceptível.

A habilidade de metástase e invasão de tecidos é uma característica importante em células tumorais, freqüentemente complicando as terapias e determinando o prognóstico do paciente. Embora sejam mecanismos complexos, o aumento da motilidade celular é um fato que pode influenciar na metástase e invasão. A motilidade celular é controlada principalmente pela reorganização do citoesqueleto de actina e pela adesão a proteínas da matriz extracelular (LAUFFENBURGER; HORWITZ, 1996; MITCHISON; CRAMER, 1996; SCHWARZBAUER, 1997).

Sob condições normais, a homeostase determina a disposição da célula para permanecer estável, proliferar, se diferenciar ou se submeter á apoptose. Os queratinócitos contribuem para o controle do crescimento e comportamento dos melanócitos, através de um complexo sistema de fatores de crescimento parácrinos e moléculas de adesão entre células. Alterações neste delicado balanço homeostático podem induzir variações nas moléculas de adesão e comunicação entre células para o desenvolvimento do melanoma (HAASS et al., 2005).

Um processo denominado transição epitélio-mesenquimal, é considerado principal responsável pela característica metastática do melanoma (ALONSO et al., 2007; TURLEY et al., 2008), por causar a perda de adesão do melanócito, através da diminuição da expressão de E-caderina e aumento da expressão de N-caderina, conferindo às células tumorais

caracteristica morfológica de célula mesenquimal e afinidade por fibroblastos e células endoteliais do estroma tumoral (MIKESH et al., 2010), contribuindo para o processo de invasão tumoral e metastatização.

O estroma do tumor é de extrema importância para o seu desenvolvimento e invasão. No estroma de tumores malignos é freqüente o aumento da expressão de metaloproteinases de matriz (MMPs – *Matrix Metalloproteinases*), que tem como característica funcional, a degradação de colágeno da matriz extracelular (KAHARI; ALA-AHO, 2009).

Numa linhagem de camundongo transgênico com expressão aumentada de MMP-3, houve o aparecimento de um tumor de glândula mamária, por instabilidade gênica dependente de produção de espécies reativas do oxigênio (RADISKY et al, 2005). Este e outros modelos experimentais (LEDERLE et al., 2010; BALSAMO et al., 2009) sugerem que uma desordem no microambiente pode promover a tumorigênese. Camundongos *knockout* para o gene da *MMP-13* não apresentavam fator de crescimento vascular endotelial (VEGF), embora tivessem RNAm para VEGF sendo expresso, indicando a importância desta MMP no processo de neo-vascularização em carcinoma espinocelular (LEDERLE et al., 2010).

1.1.1.3 Melanoma murino

O melanoma murino em questão é um melanoma que possui grande afinidade pelo microambiente pulmonar. Foi isolado por Fidler (1973), que estudava o potencial de metastatização de melanoma maligno em camundongos C57BL/6. Começando com um melanoma murino denominado B16, com baixo potencial de metastatização *in vivo*, variantes foram selecionados por suas características de implantação, invasão, sobrevivência e crescimento, a fim de formar metástase em pulmão após injeção subcutânea em camundongos C57BL/6. Com os tumores desenvolvidos no pulmão, que eram identificados pela sua pigmentação (melanina) e retirados para adaptação de crescimento em cultura, foi obtida a designada linhagem B16-F1. Este processo foi repetido mais nove vezes até a obtenção da linhagem B16F10, que apresentava um maior potencial de metástase no pulmão em relação a B16 (FIDLER, 1973; FIDLER, 1975; FIDLER; NICOLSON, 1978).

A linhagem tumoral B16F10 constitui um modelo biológico muito útil no estudo do melanoma, pois: (a) o tumor surgiu espontaneamente na linhagem murina C57BL/6 e possui o

mesmo MHC (“Major Histocompatibility Complex” – Complexo de Histocompatibilidade Principal); (b) o tumor pode ser visto facilmente na pele e órgãos pela presença de muita melanina; (c) as células podem ser cultivadas facilmente *in vitro* e injetadas por diferentes vias *in vivo* para observação de diversas interações.

Uma pequena dificuldade observada ao utilizar estes modelos para estudar o melanoma é o fato de que as células são aplicadas de forma subcutânea, e isto não reflete o surgimento natural do tumor na epiderme, portanto alguns processos de invasão das células para a derme são ignorados, mas a sua capacidade de metástase pode ser avaliada e terapias para sua prevenção podem ser testadas.

A linhagem B16F10 é especializada em invadir a circulação e induzir metástases, portanto é um modelo ideal para estudar o tratamento de melanoma maligno metastático.

1.2 Sistema Imune

Desde os primeiros estudos com mediadores de inflamação, é discutido o papel das células imunológicas na eliminação dos tumores. Foi demonstrada a importância do mediador de inflamação interferon-gama (IFN-gama) na inibição de tumores bem como a perforina (KAPLAN et al., 1998). Era claro que independente destes fatores conhecidos por eliminar tumores estarem presentes, de alguma maneira, um tumor bem sucedido independe destes fatores. Para uma melhor compreensão dos fatores envolvidos, surgiu o termo imuno edição tumoral (DUNN et al., 2002), caracterizado pela habilidade da célula tumoral perdurar independente dos esforços do sistema imune através de uma adaptação. Induzindo tumores com carcinógeno em animais normais e em animais imunodeficientes, foi observado que o tumor desenvolvido em animal normal não era facilmente reconhecido por células imunológicas como o tumor provindo de animal imuno-deficiente ao serem reimplantados em outros animais saudáveis, indicando que no caso do tumor extraído de animal imuno-deficiente, o tumor não teve a oportunidade de se moldar de acordo com a presença das células imunológicas (SHANKARAN et al., 2001).

Embora seja aceito pela comunidade científica o fato de que o câncer é normalmente suprimido pelo sistema imune, é de interesse tornar esta resposta mais vigorosa, através da manipulação da mobilização das células imunológicas. Por exemplo, pacientes com

melanoma maligno, submetidos à vacinação com antígenos tumorais, tem o tumor regredido e passam a apresentar característica de vitiligo, pela morte de melanócitos normais que possuem o mesmo antígeno específico de células tumorais (STEINMAN; MELLMAN, 2004). O maior desafio é elucidar os mecanismos envolvidos na resposta imune e otimizar seus efeitos minimizando os efeitos colaterais.

Em resumo, são duas forças opostas que atuam na resposta imune: imunidade e tolerância. Estas forças se encontram normalmente em equilíbrio, permitindo respostas vigorosas e específicas contra micro-organismos (imunidade) enquanto evita prejuízos as próprias proteínas, células e tecidos (tolerância). Atualmente as terapias imunológicas contra o câncer são baseadas no aumento da imunidade, já que pouco se sabe sobre a implicação da tolerância no câncer. Por isso é freqüente a utilização de antígenos específicos para a imunização.

O sistema imune evoluiu para proteger o organismo contra tudo que ele considera não próprio (*non self*). A primeira linha de defesa do sistema imune na pele é representada por células dendríticas (CDs) que, ao entrar em contato com o organismo estranho, o fagocitam e migram através dos vasos linfáticos para os linfonodos. Sua maturação se dá em trânsito, converte fragmentos do organismo em antígenos expressos em sua membrana através das moléculas do complexo de histocompatibilidade principal classe I e II, para posterior recrutamento de linfócitos citotóxicos. Células dendríticas maduras também produzem moléculas coestimulatórias (CD80, CD86) e citocinas, necessárias para estimular linfócitos T em linfonodos a se tornarem citotóxicos para o antígeno específico apresentado (CELLA; SALLUSTO; LANZAVECCHIA, 1997).

A maturação de CDs é fundamental para uma resposta antitumoral por diversas razões, sendo mais importante o reconhecimento de antígenos e o processamento para a detecção de microorganismos (via receptores do tipo *toll*) ou de ambiente inflamatório. Estes sinais de inflamação ou infecção ativam a maturação, cuja função pode ser mimetizada por moléculas como o Imiquimod, que se liga ao receptor do tipo toll-7 (e -8 em camundongos) das CDs (STARY et al., 2007), mimetizando a presença de DNA de fita simples de herpes simplex vírus. Existem outras maneiras de ativar CDs como alteração na adesão e interação com células *natural killers* (NKs) ou linfócitos NKT (linfócitos T que também expressam marcadores de NKs). Como estas células tem a habilidade de reconhecer e matar células

tumorais, sua relação com CDs é considerada importante, já que atuam em conjunto para o aumento da resposta imune (ADEMA, 2009).

Ao tentar desenvolver uma vacina contra o câncer, alguns pontos devem ser levados em consideração. (1) Qual célula imunológica deve ser estimulada? (2) como os antígenos serão entregues? (3) para qual compartimento intracelular eles devem ser levados? e (4) qual estímulo de maturação será dado? Ambas as respostas, CD4 e CD8, são necessárias para prover uma imunidade contra o câncer, ou seja, células devem carregar antígenos no contexto das moléculas de MHC classe I (apresenta antígeno para receptor CD8 em linfócitos T citotóxicos) e MHC classe II (apresenta antígeno para receptor CD4 em linfócito T *helper*) (TROMBETTA; MELLMAN, 2005).

A escolha de antígenos para o desenvolvimento de uma vacina contra o câncer é também complexa. Antígenos associados a tumores são em geral proteínas afetadas por mutações específicas, proteínas expressas somente em células tumorais e em células precursoras, ou proteínas específicas do tumor em questão (antígenos de diferenciação). Se um tumor específico não é associado a nenhum antígeno tumoral conhecido, é sugerida a utilização das células tumorais em apoptose ou homogenizados de células tumorais para tentar despertar uma resposta imune.

Recentemente, a comunidade cientifica vem utilizando CDs de maneira abrangente e direta (WHITESIDE; ODOUX, 2004). CDs são isoladas de pacientes com câncer, estimuladas *ex-vivo* com antígenos específicos, e reintroduzidas no paciente (NAKAI *et al*, 2006). Apesar de haver uma resposta imune e uma melhora clínica, esta é uma técnica em desenvolvimento. Em diversas terapias comerciais com CDs, pouco cuidado se tem em relação à caracterização da população de células utilizadas para vacinação ou a resposta imune desencadeada por conseqüência (FUJII et al., 2009).

Uma estratégia elegante foi desenvolvida para ativar CDs (NESTLE et al., 1998), utilizando antígenos acoplados a anticorpos monoclonais anti-CDs mimetizando a maneira como CDs usam receptores para identificar e internalizar antígenos microbianos. Esta técnica resultou em dados interessantes, aumentando a eficiência e cinética da resposta imune em camundongos comparando-se com a utilização de antígenos solúveis somente (BOCZKOWSKI; NAIR; SNYDER, 1996). A utilização de anticorpos monoclonais anti-CD de alta afinidade como veículo para uma vacina, confere vantagem aos antígenos tumorais

administrados, uma vez que a técnica procura gerar uma resposta imune contra proteínas mais próxima de ser considerada própria (*self*) do que estranha (*non- self*) (BONIFAZ et al., 2004).

Muitos procuram por maneiras de potencializar a resposta imune contra tumores sem levar em conta que alguns tumores passam a ser tolerados pelo sistema imune. Embora as CDs contribuam para a tolerância, existe uma população de linfócitos T denominada célula T regulatória *(regulatory T cell* - T^{regs}) CD4, que modulam a resposta imune. Este linfócito pouco conhecido tem a característica de inibir a resposta imune antígeno- específica *in vitro* e *in vivo*. Em camundongos onde as T^{regs} são removidas ou tem suas funções inibidas, a resposta imune aumenta, potencializando o efeito de terapias que estimulam a resposta imune (KO et al., 2005). Em teoria, esta abordagem funcionaria em humanos também, embora ainda seja necessário investigar as características das T^{regs} de humanos.

Como exemplo, em casos de transplante de medula, a imunossupressão induz a diminuição da atividade das T^{regs}, por conseqüência, ao se induzir a imunidade após o transplante, a resposta imune é mais robusta, beneficiando pacientes com câncer que se submeteram a transplante de medula óssea (KURSAR et al., 2002; PENG et al., 2005). O papel das T^{regs} tem um potencial relevante para as terapias contra tumores, já que a tolerância tumoral à resposta imune depende, ao menos em parte, delas. Anticorpo monoclonal que inibe uma proteína de membrana denominada CTLA4 (*Cytotoxic T Lymphocyte Antigen 4*), cuja função é suprimir a atuação dos linfócitos T teve sucesso em teste clínico (HODI et al., 2003).

1.2.1 Vigilância imunológica e imunoedição

O conceito de reconhecimento e eliminação de tumores primários pelo sistema imune existe desde 1909 (EHRLICH, 1909), mas na época não era possível testar esta teoria. Com os avanços da imunologia, o conceito de vigilância imunológica foi estabelecido (THOMAS, 1959; BURNET 1970), mas testes com animais comprometidos imunologicamente através de mutações espontâneas falharam por não induzirem uma imunodeficiência plena (STUTMAN, 1974). Com o advento da engenharia genética, animais transgênicos *knockout* e a capacidade de produção de anticorpos recombinantes para bloquear receptores específicos do sistema imunológico, permitiram uma descrição da função específica de cada componente do sistema imune. Uma prova fundamental para a existência da vigilância imunológica é a maior incidência de tumores em indivíduos imunodeficientes (OUTZEN et al., 1975).

Posteriormente surgiu o termo imunoedição do câncer, baseado na eliminação, equilíbrio e fuga (figura 1).

A eliminação é baseada na ativação do sistema imune, através da interação de citocinas no tumor com macrófagos e células NK que reconhecem antígenos tumorais. Após o reconhecimento de antígenos, as células apresentadoras de antígeno (APC), entre as quais as CDs, migram para os linfonodos para recrutar as células T CD8 e/ou CD4 (DUNN; OLD; SCHREIBER, 2004).

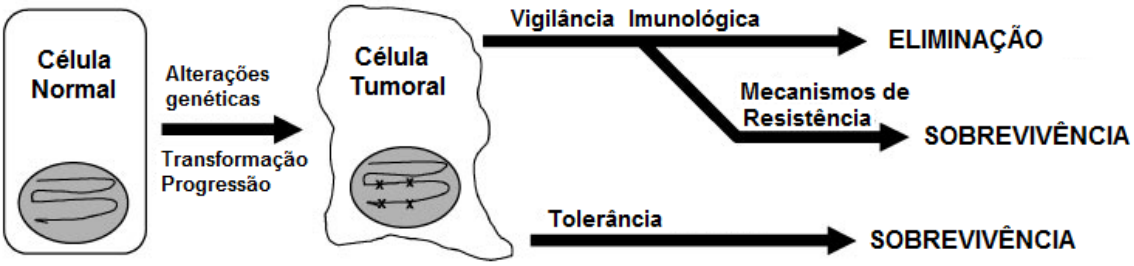

Figura 1: Vigilância imunológica e mecanismos de resistência para sobrevivência tumoral. Com o sistema imunológico é possível eliminar tumores através de seus antígenos alterados por variações genéticas, eliminando o tumor antes de se tornar aparente. Segundo esta teoria, o tumor precisa enganar a vigilância imunológica se adaptando ao ambiente**,** invadindo tecidos ou inativando supressores tumorais. O tumor pode sobreviver induzindo a tolerância aos novos antígenos no início de seu desenvolvimento.
Fonte: Dunn; Old; Schreiber, 2004.

O equilíbrio é baseado na sobrevivência de algumas células tumorais com mutações que permitem uma menor interação com os mecanismos imunológicos como diminuição da expressão de antígenos tumorais ou pela dificuldade das células imunológicas entrarem em contato com a área afetada. Neste caso, as células podem permanecer no hospedeiro por muitos anos até caracterizarem alguma patologia ou invadir outros tecidos, através da fuga.

A migração das células tumorais para outros órgãos é baseada na aquisição de mutações que permitem uma interação com as membranas e vasos para proliferação. Além disso, existem casos onde o tumor adquire a habilidade de secretar citocinas inibidoras da resposta imune como fator de crescimento tumoral beta (TNF-beta) e interleucina 10 (IL-10) ou interagem com células T^{regs}, facilitando a proliferação tumoral (SHANKARAN et al., 2001).

Terapias que auxiliem a vigilância imunológica na eliminação de tumores devem ser consideradas e seus mecanismos avaliados, pois as interações são diversas e específicas para cada tipo de câncer. Conhecer a defesa natural do organismo viabiliza uma melhor aplicação das terapias contra tumor existentes e facilita o desenvolvimento de novas terapias.

1.2.2 Complexo de Histocompatibilidade Principal (MHC)

O MHC foi primeiramente descrito como um locus genético, cujos produtos eram responsáveis pela rejeição dos enxertos de tecidos transplantados entre diferentes linhagens isogênicas de camundongo. Existem genes que estão presentes em formas alternativas ou variantes, em frequências estáveis, nos diferentes membros da população de uma dada espécie. Esses genes são considerados polimórficos.

Os genes responsáveis pela rejeição de tecidos enxertados em outro organismo foram chamados genes de histocompatibilidade, e as diferenças entre estranho e próprio foram atribuídas a polimorfismos genéticos entre diferentes alelos de histocompatibilidade.

Os genes que determinam o destino dos tecidos enxertados estão presentes em todas as espécies de mamíferos e são homólogos aos genes H-2, que foram primeiro identificados nos camundongos, e todos são designados como MHC (ABBAS; LICHTMAN; POBER, 2003).

1.2.3 Células do sistema imune

1.2.3.1 Linfócitos

Os principais tipos de células efetoras antitumorais são os linfócitos T citotóxicos e linfócitos *natural killer* (NK). A maioria dos linfócitos T citotóxicos humanos são células T efetoras CD8+ ativadas, e a maioria dos antígenos tumorais humanos se apresentam pelo MHC-I (RENKVIST; CASTELLI; ROBBINS, 2001). Os linfócitos T citotóxicos parecem usar dois diferentes meios para destruir as células-alvo durante reações citolíticas que ocorrem em poucas horas. Estas incluem grânulos de exocitose e estimulação de receptores das células-alvo por ligantes relacionados ao fator de necrose tumoral (TNF - *tumor necrosis factor)*, como o ligante Fas [FasL, pertence à família do TNF, e sua ligação ao receptor Fas (FasR)

induz a apoptose] e o ligante indutor de apoptose relacionado ao fator de necrose tumoral (TRAIL – TNF-*related apoptosis-inducing ligand*) (HENKART; SITKIVSKY, 2003).

As células NK são um grupo de linfócitos distintos dos T e B, geralmente grandes e granulares, originários da medula óssea, que tem progenitor comum com as células T, mas não requerem maturação tímica, e não expressam – diferentemente dos linfócitos T – o complexo TCR / CD3 (T-*cell receptor / CD3*) (SPITS; LANIER; PHILLIPS, 1995). As células NK representam o maior grupo de atividade citotóxica antitumoral mediada por células que não é ativado por reconhecimento antígeno-específico, faz parte do mecanismo de defesa inato, pois para agir não requer adaptação antígeno- específica do hospedeiro ou imunização. Não apresentam resposta de memória, e seu mecanismo de citotoxicidade parece ser similar ao dos linfócitos T citotóxicos (CD8+) (LANIER; PHILLIPS, 1992).

1.2.3.2 Células Dendriticas

As células dendríticas (CDs) são eficientes apresentadoras de antígenos para as células T. Elas têm o potencial de induzir uma resposta tumoral especifica, induzindo um ataque ao tumor pelo sistema imunológico. As CDs capturam células tumorais, migram para os linfonodos, onde entram em contato com as células T, expressando antígenos tumorais e induzindo sua diferenciação em linfócitos T citotóxicos específicos contra o tumor previamente reconhecido (BANCHEREAU; STEINMAN, 1998; STEINMAN, 1991; CELLUZZI et al., 1996).

Diversos trabalhos científicos descrevem terapias contra tumores baseados na vacinação com células dendríticas carregadas com antígenos tumorais *ex vivo* (NESTLE et al., 1998; BOCZKOWSKI; NAIR; SNYDER, 1996). As células dendríticas podem ser mielóides (mCD) ou plasmacitóides (pCD). As pCD são caracterizadas pela expressão de receptores tipo *toll* (TLR – *Toll-like Receptor*) - 7, -9 e -10, e são importantes secretoras de IFN-alfa (Interferon-alfa) em resposta a infecções virais e pela ativação do TLR-7. Foi sugerido que elas ajudam na resposta imune mediada por anticorpos (BANCHEREAU; BRIERE; CAUX, 2000; JEGO; PALUCKA; BLANCK, 2003). As mCDs, como células de Langerhans (CL) e CDs intersticiais expressam TLR-1, -6 e -8 (BANCHEREAU BRIERE; CAUX, 2000).

Em condições fisiológicas CDs podem ser encontradas na epiderme (CL) e na derme (célula dendrítica dermal - dCD) (NAGAO et al., 2008). Em casos de neoplasias também é encontrada um tipo de pCD denominada *tumor-infiltrating dendritic cell* (TIDC) (GERNER; MESCHER, 2009).

1.2.3.3 Mastócitos

Mastócitos são comumente descritos como células efetoras de resposta imune adaptativa, devido a sua atuação em reações alérgicas, mas também possuem um papel na resposta imune inata, já que camundongos deficientes em mastócitos foram altamente susceptíveis a infecção bacteriana em relação a camundongos com mastócitos que secretam fator de necrose tumoral alfa (TNF-alfa – *Tumor Necrose Factor alpha*) (MALAVIYA et al., 1996).

Recentemente foi descrito que mastócitos na pele, ao serem ativados por um ligante do TLR-7 (imiquimod), são essenciais para iniciar uma reação inflamatória através da secreção de TNF-alfa e ativar a maturação e migração de células dendríticas pela secreção de interleucina-1beta (IL-1beta) (HEIB et al., 2007). Entretanto, ainda não está clara a magnitude da resposta imune adaptativa por células T, desencadeada indiretamente pelos mastócitos (HEIB et al., 2007).

Em um modelo de anafilaxia cutânea passiva, foi relatado que a ativação de mastócitos mediada por IgE/antígeno é um forte sinal para a migração de células de Langerhans (CLs) para os linfonodos drenantes. Isto foi parcialmente dependente da ação da histamina nos receptores H2, mas a administração local de histamina não induziu a migração das CLs, indicando que outros produtos derivados de mastócitos desempenham um papel neste processo (SUTO; NAKAE; KAKURAI, 2006).

1.2.4 Imunomodulação

Até algum tempo, drogas que manipulavam o sistema imune eram conhecidas como imunossupressores. Os transplantes ampliaram o uso e desenvolvimento desses fármacos. Fato é que o crescimento do conhecimento em imunologia clínica tem revelado a

fisiopatologia de doenças causadas tanto por exacerbação da resposta imune como por imunodeficiências em diversas áreas, entre as quais a dermatologia.

A terapia imunológica moderna envolve o uso de imunomoduladores, drogas que podem exacerbar ou reduzir a resposta imune, de uso tópico e/ ou sistêmico, para tratamento de doenças causadas por hipersensibilidades ou imunodeficiências. Elas são divididas em dois grupos básicos: o dos imunoestimuladores, que conduzem ao aumento da imunidade inata e adaptativa, e o dos imunossupressores, que diminuem a atividade do sistema imune (LIMA, 2004).

1.2.4.1 Toll-like receptors

"Toll" deriva da homologia da seqüência dos TLR com o gene *Toll* da drosófila (*Drosophila melanogaster*), importante na embriogênese por estabelecer a linha central dorsoventral. Mutações nesse gene geram drosófilas com alterações aberrantes (ANDERSON; BOKLA; NUSSLEIN-VOLHARD, 1985). Um papel na imunidade das moscas contra infecções fúngicas também foi descrito para o gene *Toll* (LEMAITRE et al., 1995).

Os genes de TLR nos mamíferos, foram identificados em 1997 Os TLRs já foram identificados em células de mamíferos, peixes, aves e até plantas (TAGUCHI et al., 1996), portanto têm origem evolucionária antiga, e podem ser um dos componentes mais velhos do sistema imune, servindo à imunidade muito antes de participar da aparência da drosófila.

Os TLR são proteínas transmembranares do tipo I, hoje consideradas receptores de reconhecimento de padrões (PRRs - *Pattern Recognition Receptors*). Esses PRRs ligam-se a pequenas sequências moleculares encontradas consistentemente em patógenos conhecidas como padrões moleculares associados à patógenos (PAMPs - *pathogen-associated molecular patterns*). A função dos PRRs é a identificação de microorganismos por células do hospedeiro. Portanto, essas proteínas têm papel central no início da resposta do sistema imune inato, sendo que nos vertebrados, podem também estimular a ativação do sistema imune adaptativo, ligando, portanto, a resposta imune inata e a adquirida (JANEWAY JR; MEDZHITOV, 1999).

O ligante natural para o TLR-7 era desconhecido até 2004, quando dois grupos relataram que RNA de fita simples viral é o ligante fisiológico para esse receptor (LUND et al., 2004; DIEBOLD et al., 2004).

Como outros exemplos de reconhecimento de patógenos por TLRs estão partículas virais de RNA de fita dupla pelo TLR-3 (ALEXOPOULOU et al., 2001), lipopolissacarídeo (LPS) de membrana bacteriana que é reconhecido por TLR-4 (HOSHINO et al., 1999) e flagelos de bactérias por TLR-5 (HAYASHI et al., 2001).

1.2.4.2 Imidazoquinolina

Imidazoquinolinas são ligantes dos TLR-7 e -8 em humanos e do TLR-7 em camundongos, e estão sendo usadas amplamente na dermatologia e outras áreas como modificadores da resposta imune, já que o efeito agonista das imidazoquinolinas em TLRs promove a maturação de células dendríticas, induz a liberação de citocinas como interferon-alfa (IFN-alfa) e aumenta a apresentação de antígenos (SCHILLER et al., 2006).

A primeira observação da imunomodulação de uma imidazoquinolina foi com o Imiquimod, sua ação antitumoral foi descrita em carcinomas e sarcomas (SIDKY et al., 1992). Em seguida, por uma ação ao acaso na infecção por HSV (*Herpes Simplex Virus*) (TOMAI et al., 1995). O mecanismo antitumoral é associado à indução de IFN-alfa e Interleucina-6 (IL-6), produzidos por células dendríticas e TNF-alfa por mastócitos, cujo TLR-7 foi ativado pela ligação do imunomodulador. Depois o IFN-gama é secretado por linfócitos T e *natural killers* (NKs) em resposta ao recrutamento pelas CDs previamente estimuladas e maduras; a presença de IFN-alfa aumenta a expressão de moléculas de MHC classe I, aumenta a atividade de NKs e aumenta a ativação de macrófagos. (REITER et al., 1994; TESTERMAN et al., 1995). O conjunto de respostas desencadeia o aumento da expressão de diversas citocinas (figura 2).

A relação dos PAMPs, PPRs e imidazoquinolinas é o efeito agonista sobre TLR-7 (HEMMI et al., 2002). Além de induzir citocinas inflamatórias e moduladoras da resposta imune, as imidazoquinolinas agem ao restabelecer o sistema de apoptose das células tumorais (SCHON, M. P.; SCHON, M.,2004) e possuem efeito antiangiogênico recentemente descrito (LI et al., 2005).

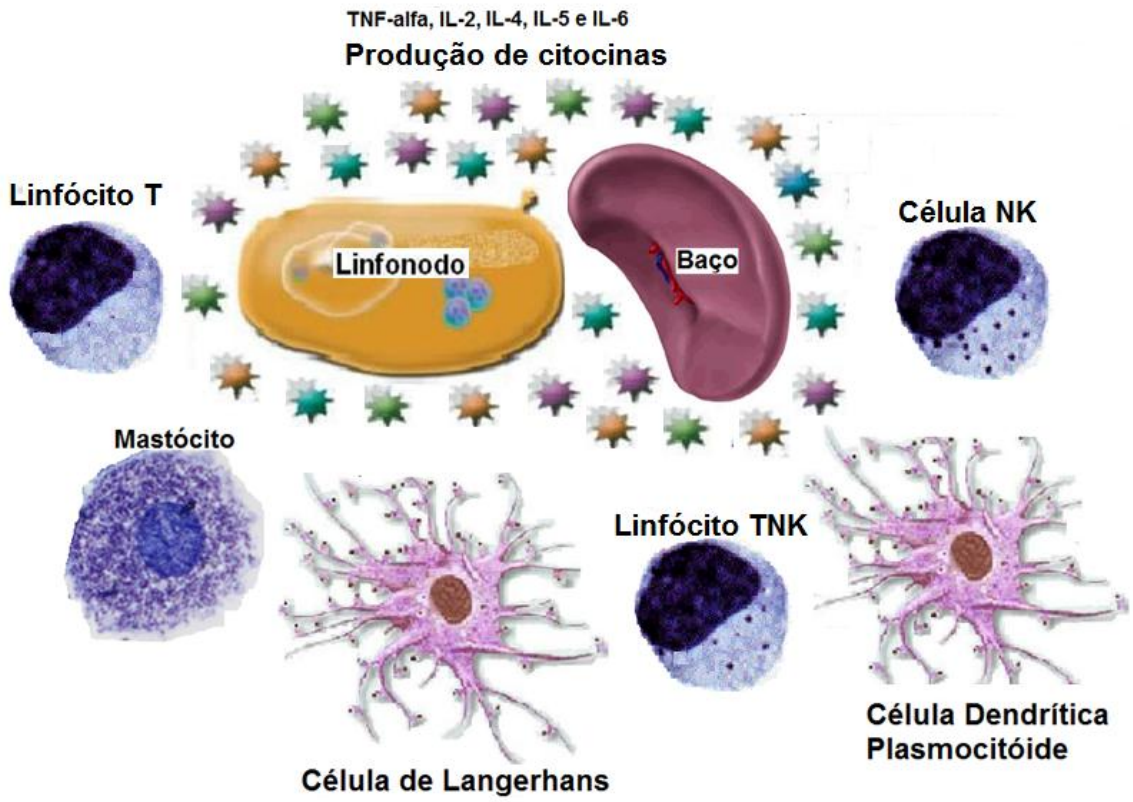

Figura 2: Em resposta ao recrutamento do Sistema Imune, ocorre hipertrofia de Linfonodos e baço por consequente produção de citocinas pró-inflamatórias: TNF-alfa, IL-2, IL-4, IL-5, IL-6 e IL-12.

1.2.4.2.1 Imiquimod 5%

Aldara® é o nome comercial do Imiquimod (Figura 3), apresentado com 5% de princípio ativo. É uma amina heterocíclica, branca, sólida e cristalina, praticamente insolúvel em água ou em solventes orgânicos comuns, mas se torna mais solúvel como sal. É uma droga relativamente estável. A sua molécula não apresenta átomo de carbono assimétrico e não apresenta estereoisomerismo. Nenhuma forma polimórfica foi identificada (SLADE, 1998).

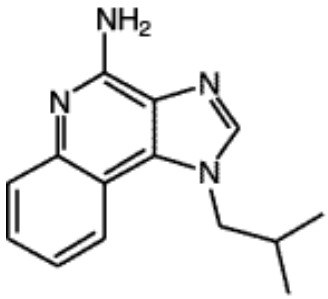

Imiquimod

Figura 3: Estrutura química do imiquimod.

O Imiquimod é um modificador da resposta imune da família das Imidazoquinolinas, que desempenha um papel na resposta antiviral e antitumoral (BERNSTEIN; HARISON, 1989; SIDKY, 1992). Tem seu uso aprovado para o tratamento de verrugas genitais e queratose actinica, e tem sido usado em diversas infecções e neoplasias da pele, como lentigo maligno (NAYLOR, 2003).

Imiquimod é considerado imunomodulador porque modifica o balanço de citocinas Th1 versus Th2 pela indução da produção de IFN-gama, IFN-alfa, IL-12 e TNF-alfa (WAGNER et al., 1999). Nesse sentido, há proposta de seu uso para tratamento da asma (BIAN et al., 2006). Além do mais, podem estimular a resposta humoral diretamente (BISHOP et al., 2001). Quando aplicado topicamente, a indução de citocinas leva a fenômenos inflamatórios locais (SAUDER, 2000). Efeitos antitumorais estão representados na figura 4.

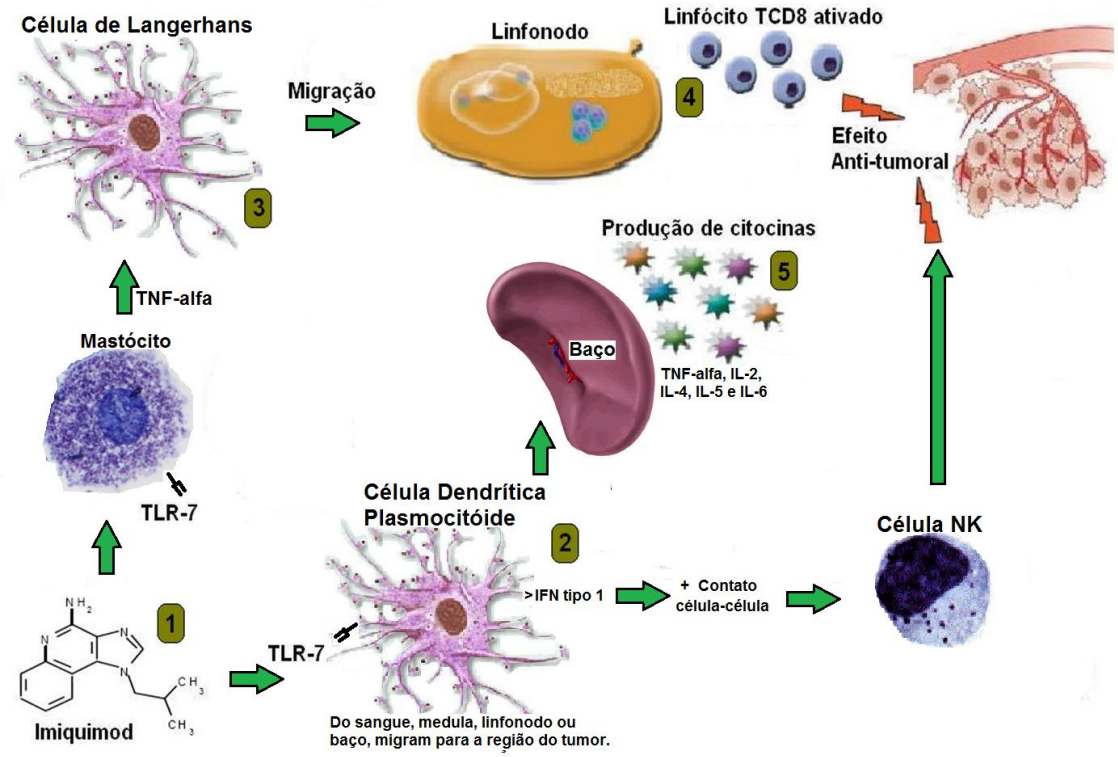

Figura 4: Mecanismo de ação do imunomodulador Imiquimod. O fármaco se liga ao TLR-7 de mastócitos e pCDs estimulando a produção de TNF-alfa pelos mastócitos e à maturação e migração das pCDs. O TNF-alfa induz a migração e maturação das CLs da pele. CDs (pCD e CL) nos linfonodos recrutam linfócitos T citotóxicos (principalmente CD8), que migram ao tumor e desempenham um efeito anti-tumoral. As pCDs ativadas pelo Imiquimod secretam IFN-alfa e recrutam células NK, que desempenham uma atividade anti-tumoral. A presença de IFN-alfa e TNF-alfa causam uma resposta ainda maior ao estimular a produção de citocinas IL-2, IL-4, IL-5 e IL-6.

Células dendríticas imaturas possuem menor capacidade de estimular a proliferação de células T e de induzir linfócitos T citotóxicos (CTL) antígeno-específicos em relação à célula madura. (BROSSART; WIRTHS; BRUGGER, 2001; SCHULER; SCHULDER-THURNER, 2003). A aplicação tópica de Imiquimod pode induzir a maturação e migração de células dendríticas (SUZUKI; WANG; SHIVJI, 2000), através da indução de citocinas derivadas de mastócitos, como TNF-alfa (SUTO; NAKAE; KAKURAI, 2006; HEIB et al., 2007).

Em camundongos, não houve letalidade com a aplicação tópica máxima de Imiquimod na concentração de 5g/kg, mas sim toxicidade caracterizada por irritação no local da aplicação (RICHWALD, 1999) e foi observado o aumento da presença de IFN-alfa e TNF-alfa no local da aplicação (IMBERTSON et al., 1998). O Imiquimod induz a produção de citocinas dependente do Fator de transcrição Nuclear kappa-Beta (NF-κβ) (SUZUKI et al., 2000). O Imiquimod induz direta e indiretamente a secreção de citocinas antivirais e

imunomodulatórias de monócitos, macrófagos, mastócitos e células dendríticas, potencializando a imunidade Th1 (RICHWALD, 1999).

Uma característica descrita em pele de camundongo tratada com Imiquimod é a presença de células de Langerhans (CLs) maiores, com dendritos expandidos e em menor proporção (aproximadamente 40% de CLs no local de aplicação a menos no dia 8 de tratamento, voltando ao normal após doze dias sem tratamento) em relação ao controle, indicando sua ativação e migração (PALAMARA et al., 2004). A aplicação tópica de Imiquimod em camundongos também exerce uma depressão da síntese de DNA de células epiteliais no local da aplicação, dependente de receptor opióide (MCLAUGLIN et al., 2010).

Em humanos o Imiquimod induz apoptose de melanoma ao atuar diretamente na clivagem da procaspase-3 em caspase-3 e na mediação da expressão de proteínas Bcl-2 (*B-cell Lymphoma* 2) e map-kinase, que participam da ativação da apoptose mediada pela liberação de citocromo c pela mitocôndria (SCHON, M. P.; SCHON, M., 2006).

1.3 Morte Celular e Apoptose

Apoptose é um fenômeno de morte celular programada, reconhecida morfologicamente como um fenômeno distinto de morte há mais de 30 anos por Kerr, Wyllie e Durrie (1972), que ocorre individualmente, sendo que a morte de uma célula não leva à morte de outras células. A morte celular por apoptose participa de várias situações fisiológicas tais como o colapso endometrial durante a menstruação, a deleção de células nas criptas intestinais e na embriogênese. Assim, é um mecanismo rigidamente controlado por expressões genéticas decorrente da interação célula e meio externo, levando à produção de várias moléculas com atividades específicas que resultam em alterações celulares funcionais expressas morfologicamente por condensação e fragmentação cromatínica e formação de protuberâncias na superfície celular (ISRAELS L. G.; ISRAELS E. D., 1999).

Este processo de morte celular possui um papel essencial na manutenção da homeostase tecidual e é importante em certas condições patológicas, incluindo o câncer. Após o reconhecimento do processo apoptótico como um mecanismo celular fundamental, a biologia da apoptose continuou a ser investigada avaliando-se as alterações morfológicas e bioquímicas características (WYLLIE, 1985), a natureza das vias intracelulares (HALE et al., 1996), a complexa biologia molecular de genes e elementos efetores (BAKER; REDDY, 1996; FRASER; EVAN, 1996), a sua relação no desenvolvimento embrionário (BRILL et al., 1999), o seu papel na homeostase celular e o seu envolvimento na patogênese de várias doenças (THOMPSON, 1995), tais como doenças auto imunes, infecções parasitárias, doenças neurodegenerativas, lesões isquêmicas e o câncer (MAKIN, 2002; REED, 2003). Com o surgimento de novos conhecimentos na biologia do câncer e, conseqüentemente, na indução química da apoptose, os tratamentos tornam-se mais eficazes, pois terapias utilizando drogas anti-tumorais convencionais são pouco seletivas e efetivas (HICKMAN, 1996).

Existem diversas maneiras de indução de apoptose celular. A sensibilidade à apoptose varia dependendo da severidade do estímulo, do estágio do ciclo celular e da expressão de proteínas pró- e anti-apoptóticas (família Bcl-2 de proteínas). Em alguns casos o estímulo vem de sinais extrínsecos como ligantes de receptores de morte (*death receptors*), que podem ser fatores solúveis como, por exemplo, a enzima granzima B secretada por linfócitos T citotóxicos, FAS, TNF-alfa ou TRAIL (GOTTLIEB, 2000). A apoptose também pode ser iniciada por fatores intrínsecos produzidos em resposta ao estresse celular causado por radiação, produtos químicos ou infecções virais, e também pode ocorrer devido a ausência de fatores de crescimento ou estresse oxidativo por radicais livres (HERR; DEBATIN, 2001). Em geral os sinais intrínsecos iniciam a apoptose via mitocôndria.

A mitocôndria é fundamental na regulação da morte celular, contendo diversas proteínas pró-apoptoticas como fator indutor de apoptose (*apoptose inducing factor* – AIF) e citocromo C (LI et al., 1997). Estes fatores são liberados quando é formado um poro de transição de permeabilidade (*permeability transition pore* – PT pore), através da mediação de membros da família de proteínas bcl-2, que podem ser pró-apoptóticas (bcl-2, bcl-XL) e outras anti-apoptóticas (Bad, Bax ou Bid). A sensibilidade da célula a estímulos de apoptose pode depender do balanço entre as proteínas bcl-2 (DESAGHER; MARTINOU, 2000).

A liberação de citocromo C pela mitocôndria é importante para a sinalização da apoptose, através da formação de um complexo protéico composto por citocromo C, *apoptosis-activating factor 1* (Apaf-1) e pro-caspase 9, denominado apoptosomo, que ativa a caspase 9 e consequentemente a cascata das caspases, induzindo a apoptose (GOTTLIEB, 2000).

A caspase 9 ativa a caspase 3, que também pode ser ativada por granzima B de linfócitos T citotóxicos. A caspase 3 quando ativa inibe uma enzima responsável pelo reparo do DNA, a enzima *poly ADP-ribose polymerase* (PARP), favorecendo o surgimento de mutações. A caspase 3 também cliva o inibidor de uma DNAse, enzima que degrada DNA, denominada *caspase activated DNAse* (CAD). Seguindo a cascata das caspases, é ativada a caspase 6, que degrada as lâminas nucleares levando a condensação da cromatina. (ENARI et al., 1998; BOATRIGHT; SALVESEN, 2003).

1.3.2 Citometria de Fluxo

A Citometria de Fluxo é uma técnica para a análise de diversos parâmetros celulares em populações heterogêneas. Citômetros de Fluxo são usados para imunofenotipagem, análise de cromossomos, contagem celular e análise da expressão de fluorescências em tipos celulares. O citômetro analisa milhares de células ou partículas microscópicas por segundo através de um feixe de raio laser, ao capturar a luz que é deslocada por cada partícula que passa por ele.

O material biológico deve ser macerado (se for sólido) e homogeneizado em um tampão antes de ser submetido à análise por citometria de fluxo. O líquido com a amostra passa por uma espécie de funil dentro de outro funil maior contendo somente tampão, cuja velocidade também é maior, criando um efeito que arrasta as partículas de maneira ordenada, e ao sair, as partículas (entre 0.2 e 150 µm) passam pelo feixe de luz uma por vez, refletindo aos diversos detectores um padrão que determinará tamanho, granulosidade ou complexidade interna, intensidade de fluorescências, fenótipo e integridade, características definidas por um sistema ótico e eletrônico que transforma a incidência de luz refletida pelas partículas em dados a serem analisados por software. Dos receptores de luz refletida, o FSc (*forward scatter*) fica em frente ao feixe de luz, e é o responsável por determinar o tamanho da partícula; diversos receptores laterais, denominados SSc (*side scatter*), determinam a complexidade interna da partícula; e um ou mais receptor de fluorescência, que detectam fluorocromos.

A energia é captada pelos receptores na medida em que a partícula passa pelo feixe de luz, e é convertida em sinal eletrônico (voltagem) por fotodetectores. Um conversor analógico-digital (ADC) converte o pulso de 0 a 1000 mV em valor numérico digital. De acordo com a sociedade de citologia analítica (COMMITTEE OF THE SOCIETY FOR ANALYTICAL CYTOLOGY, 1990), os dados adquiridos pelo ADC são armazenados em arquivo padronizado denominado FCS (*Flow Cytometry Standard*). O arquivo pode ser visualizado por diversos softwares, exibindo em gráficos e dados estatísticos, as informações das partículas analisadas.

1.3.2.1 Detecção de Apoptose ex vivo

O ensaio para identificar células em apoptose se dá através da ligação da fosfatidilserina (PS) à Anexina V, que é conjugada ao fluorocromo isotiocianato de fluoresceína (FITC) a fim de visualizar a ligação entre a Anexina V e a PS. A PS é translocada para fora da membrana plasmática no momento da apoptose e se liga à Anexina V com FITC, possibilitando a análise da fluorescência por citometria de fluxo. O uso de iodeto de propídio (PI), uma molécula fluorescente, no mesmo ensaio possibilita a identificação de células em necrose, uma vez que o PI se adere a fragmentos de DNA. A célula que é positiva para Anexina V e para o PI é considerada uma célula em apoptose tardia, uma célula que é positiva para Anexina V e negativa para PI é uma célula apoptótica, e uma célula negativa para Anexina V e positiva para PI é uma célula necrótica (WADA et al., 2003).

As anexinas são um grupo de proteínas homólogas, que se ligam a fosfolipídeos na presença de cálcio (TROTTER; ORCHARD; WALKER, 1995). A conjugação do corante FITC à anexina-V (KOOPMAN, 1994) permite identificar e quantificar as células apoptóticas, através da citometria de fluxo (ENGELAND et al., 1998). A utilização concomitante do marcador nuclear fluorescente PI, por sua vez, torna possível verificar as alterações nucleares características dos estágios tardios da apoptose (WILLINGHAM, 1999). O procedimento consiste na ligação da anexina V-FITC à fosfatidilserina, na membrana das células que estão iniciando o processo apoptótico, e na ligação do PI ao DNA das células necróticas ou em apoptose tardia. A anexina V-FITC é detectada como uma fluorescência verde e o PI, como fluorescência vermelha através da leitura do comprimento de onda de luz emitido.

Outro marcador importante de apoptose é a caspase 3, que quando ativa é responsável pela condensação da cromatina e pela fragmentação do DNA. A caspase 3 faz parte da cascata das caspases para a ativação da apoptose e pode ser ativada pela pelo apoptossomo ou pela cascata das caspases, portanto é um marcador importante para a identificação de células em apoptose (ALENZI; LOTFY; WYSE, 2010).

2 OBJETIVOS

Comparar em experimento de cinética do crescimento tumoral, os efeitos da aplicação tópica de Imiquimod 5% em animais C57BL/6 inoculados via subcutânea com melanoma B16F10, com animais inoculados sem tratamento, animais tratados sem células tumorais inoculadas e animais saudáveis. Essas comparações foram efetuadas por meio dos parâmetros: volume tumoral, resposta imune, resposta inflamatória e características histológicas.

Um segundo experimento, intitulado experimento de sobrevida, teve por objetivo medir e estabelecer parâmetros de comparação do tempo médio de sobrevida de dois grupos de animais, inoculados com a linhagem tumoral: um grupo tratado com o imunomodulador Imiquimod 5%, em comparação com outro grupo que não recebeu este tratamento.

Evidenciar aspectos histopatológicos, de grupos do experimento de evolução, nos seguintes tecidos: pele, tumor, linfonodo inguinal, pulmão e baço, a fim de estabelecer as características morfológicas da resposta do organismo ao fármaco e ao desenvolvimento tumoral.

Quantificar as células em necrose e em apoptose nos tumores de camundongos tratados em relação aos tumores dos animais sem tratamento em análise por citometria de fluxo, para averiguar se o tratamento foi indutor de morte celular por apoptose.

3 METODOLOGIAS

3.1 Cultura Celular

A linhagem celular B16F10 de melanoma murino foi adquirida na ATCC (*American Type Cell Collection*). As células foram descongeladas e cultivadas em meio RPMI (CULTILAB S.A. Campinas, SP, Brasil) suplementado com 10% de soro fetal bovino (CULTILAB S.A.), 2 mM de glutamina (CULTILAB S.A.), 10 U de penicilina e 10 µg de estreptomicina GIBCO® (Lifescience S.A. São Paulo, SP, Brasil), mantidas em estufa a 37 ^{o}C com 5% de CO_2 em atmosfera úmida.

Para a contagem das células foi utilizado azul de tripan (MERCK) para exclusão de células inviáveis e contagem de células viáveis em câmara de Neubauer. Utilizou-se a concentração de $5x10^5$ células/ mL.

3.1.1 Inoculação

Animais foram depilados/raspados na região dorsal para visualizar o local de inoculação e posterior desenvolvimento tumoral.

O local da inoculação foi limpo com solução de álcool a 70 %.

Utilizando seringas Insulina U-100 de 1 mL com agulhas pequenas (0,45x13) foram inoculadas por animal, $5x10^4$ células B16F10 em 100 µL, via subcutânea, entre camadas papilar e reticular da pele na região dorsal.

3.2 Grupos experimentais

3.2.1 Experimento Sobrevida

Vinte animais da linhagem C57BL/6 com dois meses de vida foram separados em dois grupos com dez animais em cada, Grupo Controle e Grupo Experimental. Foram inoculadas $5x10^4$ células B16F10 em cada animal no dia zero (Dia 0). Animais do Grupo Experimental

receberam o tratamento com Imiquimod diariamente a partir do dia um, e tiveram seus pesos e tumores medidos em dias alternados, até a morte natural.

3.2.2 Experimento de evolução do tratamento

Trinta animais da linhagem C57BL/6 com dois meses de vida foram separados em grupo Controle com 10 animais e Grupo Experimental com 20 animais. Foram inoculadas $5x10^4$ células B16F10 em cada animal no dia zero. Animais do Grupo Experimental receberam o tratamento a partir do dia um, uma vez por dia, até a morte.

A fim de estabelecer o efeito do Imiquimod em animais saudáveis foi realizado um experimento controle composto por dois grupos de cinco animais C57BL/6J com dois meses de vida. Um dos grupos foi tratado com Imiquimod na região dorsal uma vez ao dia, seguindo o mesmo protocolo estabelecido no grupo experimental, exceto pela ausência de inoculação de células tumorais, e o outro grupo foi mantido no mesmo ambiente, nas mesmas condições ambientais e disposição de alimento, sem tratamento e sem inoculação de células tumorais como grupo controle de animais saudáveis sem intervenções.

Dois animais do grupo controle com tumor, quatro do grupo experimental com tumor e tratamento, um do grupo controle com tratamento sem tumor e um do grupo controle saudável foram eutanasiados nos dias 11, 18, 26 e 33, para investigação da progressão do crescimento tumoral e/ou respectiva modulação da resposta imune pelo tratamento com Imiquimod.

Os animais foram pesados e seus tumores foram medidos em dias alternados, sendo observados diariamente, até sua morte por eutanásia.

3.3 Tratamento

Cada dose aplicada correspondeu ao volume suficiente para cobrir toda a região posterior do dorso dos camundongos. O Imiquimod 5 % (ALDARA®) foi aplicado no local de inoculação, massageando a fim de cobrir a região posterior do dorso, uma vez ao dia, a partir da data estimada até o final do experimento segundo metodologia descrita para cada experimento no item 3.2.

3.4 Volume Tumoral

A cada dois dias, os animais foram pesados em balança analítica e os tumores visíveis foram medidos com paquímetro digital, para determinação do volume tumoral através da fórmula: largura x comprimento^2 x $\pi/6$, e para o estabelecimento de uma curva de crescimento tumoral.

3.5 Análise Estatística

Foi utilizado o software Graphpad Prism 5 para elaborar os gráficos (figuras 5, 7, 17, 18, 20, 22 e 23) deste trabalho, inclusive a média, o desvio padrão e a significância dos dados, que foram realizados por análise de variância pelo método two-way ANOVA e pós teste pela técnica seqüencial de Bonferroni. Para elaborar o gráfico de sobrevida (figura 6) foi feita análise pelo método Kaplan-Meier.

A análise entre os grupos mostrada na tabela 1 foi feita pelo teste t de Student (SCHEFLER, 1980), sendo adotado o nível mínimo de 5% de probabilidade ($p<0,05$).

Os gráficos representativos da intensidade de fluorescência da citometria de fluxo (figuras 19 e 21), foram feitos utilizando o programa WinMDI na função histograma.

3.6 Análise Morfológica e Histológica

3.6.1 Necrópsia

Os espécimes sacrificados em câmara de CO_2 foram colocados em base de isopor e fixados pelas extremidades dos membros anteriores e posteriores com o emprego de alfinetes.

Primeiramente foi removido o tumor da região dorsal, utilizando pinça e bisturi. Em seguida, com tesoura cirúrgica e com o auxilio de pinça, foi realizado um corte que seguiu a mediana da porção ventral do corpo, partindo da região pubiana no sentido da porção divisória entre a cavidade abdominal e a caixa torácica, para a remoção e armazenamento, em solução com 10 % de formaldeído, do tumor, linfonodos inguinais, baço e pulmão.

3.6.2 Histologia

3.6.2.1 Preparação dos tecidos

Para a inclusão dos órgãos em parafina, foi feito um plano de corte para cada peça, utilizando pinça, bisturi e tesoura cirúrgica.

Tumor: Quando maior que 1 cm de diâmetro, foi dividido em três ou quatro cortes paralelos, sendo um corte interno utilizado para inclusão.

Linfonodo inguinal: Devido ao tamanho pequeno dos tecidos, foram incluídos em parafina intactos.

Baço: Corte longitudinal separando-o em duas partes iguais.

Pulmão: Lobo esquerdo superior foi selecionado para a inclusão, sem plano de corte.

3.6.2.2 Inclusão

Para o procedimento de inclusão das peças em parafina, foi utilizado um equipamento histotécnico no Laboratório de Patologia Bucal da Faculdade de Odontologia da USP.

3.6.2.3 Microtomia e Coloração

Para o corte das peças e confecção das lâminas foi utilizado um micrótomo (SAKURA) e as peças dos tecidos em parafina cortadas em cinco micrometros de espessura. Os cortes foram colocados em solução com 30% de álcool e posteriormente em água destilada a 55 °C para a captura dos cortes em lâminas novas. Toda a manipulação foi feita com o auxilio de pinças e pincéis. As lâminas foram mantidas por até 24 horas em estufa a 66 ^{o}C para a melhor adesão do corte à lâmina, em seguida as lâminas foram armazenadas em temperatura ambiente por aproximadamente três semanas antes de serem coradas com Hematoxilina e Eosina (HE).

3.7 Citometria de Fluxo

3.7.1 Detecção de Apoptose

Uma pequena porção dos tumores de animais tratados e controle foram armazenados, imediatamente após a necrópsia, em meio de cultura RPMI e mantidos refrigerados por até três horas para a posterior análise por citometria de fluxo.

Foram utilizados os conjuntos reativos *ANNEXIN* V-FITC *kit*® (SIGMA Chemical, Co., *St. Louis*, MO, EUA) contendo anexina V-FITC, PI e tampão de ligação (10 mM Hepes/NaOH; 140 mM NaCl; 2,5 mM $CaCl_2$; pH=7,4), e o anticorpo DEVD-FMK (inibidor, ligante de caspase 3) conjugado a FITC (Biovision, *Mountain View*, CA, EUA) e citômetro de fluxo FACS Canto BD (*Franklin Lake*, NJ, EUA).

Uma porção das células foi incubada com Anexina V conjugado com FITC e PI, e outra porção foi incubada com FITC-DEVD-FMK, visando a identificação de células apoptóticas, necróticas e viáveis.

As células foram centrifugadas em PBS por sete minutos a 200 G a uma temperatura de 20 ºC, e o *pellet* foi ressuspendido em 0,2 mL de tampão de ligação, dos quais metade da solução contendo as células foi utilizada para cada um dos dois anticorpos.

Foi adicionado 0,5 μL de Anexina V conjugado com FITC e 79 μL de água deionizada a 0,1 mL da solução tampão de ligação contendo as células e incubado por 15 minutos na ausência de luz à temperatura ambiente. Posteriomente foram adicionados 400 μL de tampão de ligação e as células foram centrifugadas a 200 G por cinco minutos, o sobrenadante foi removido e as células ressuspendidas em 400 μL de tampão de ligação e mantidas em gelo até a leitura em citômetro de fluxo. No momento anterior a leitura no citômetro de fluxo foi adicionado 10 μL de solução de PI a 100 μg/mL. A fluorescência verde do FITC foi mensurada a 530±30nm (detector FL1) e a fluorescência vermelha do PI foi mensurada a 585±42nm (FL2).

Para a detecção da caspase 3 ativa foi adicionado 0,5 μL de FITC-DEVD-FMK e 79 μL de água deionizada a 0,1 mL da solução contendo as células e incubado por 45 minutos na ausência de luz à 37 ^{o}C com 5 % de CO_2. Posteriomente foram adicionados 400 μL de tampão

de ligação e as células foram centrifugadas a 200 G por cinco minutos, o sobrenadante foi removido e as células ressuspendidas em 300 μL de tampão de ligação e mantidas em gelo até a leitura em citômetro de fluxo. A fluorescência verde do FITC foi mensurada a 530±30 nm (detector FL1).

4 RESULTADOS

4.1 Volume Tumoral

É evidente a inibição do crescimento tumoral devido ao tratamento com imiquimod 5 %, sendo altamente significante ($p<0.001$) a diferença entre a média do volume dos tumores de animais tratados em relação aos tumores medidos em animais do grupo controle, a partir do 25º dia (figura 5).

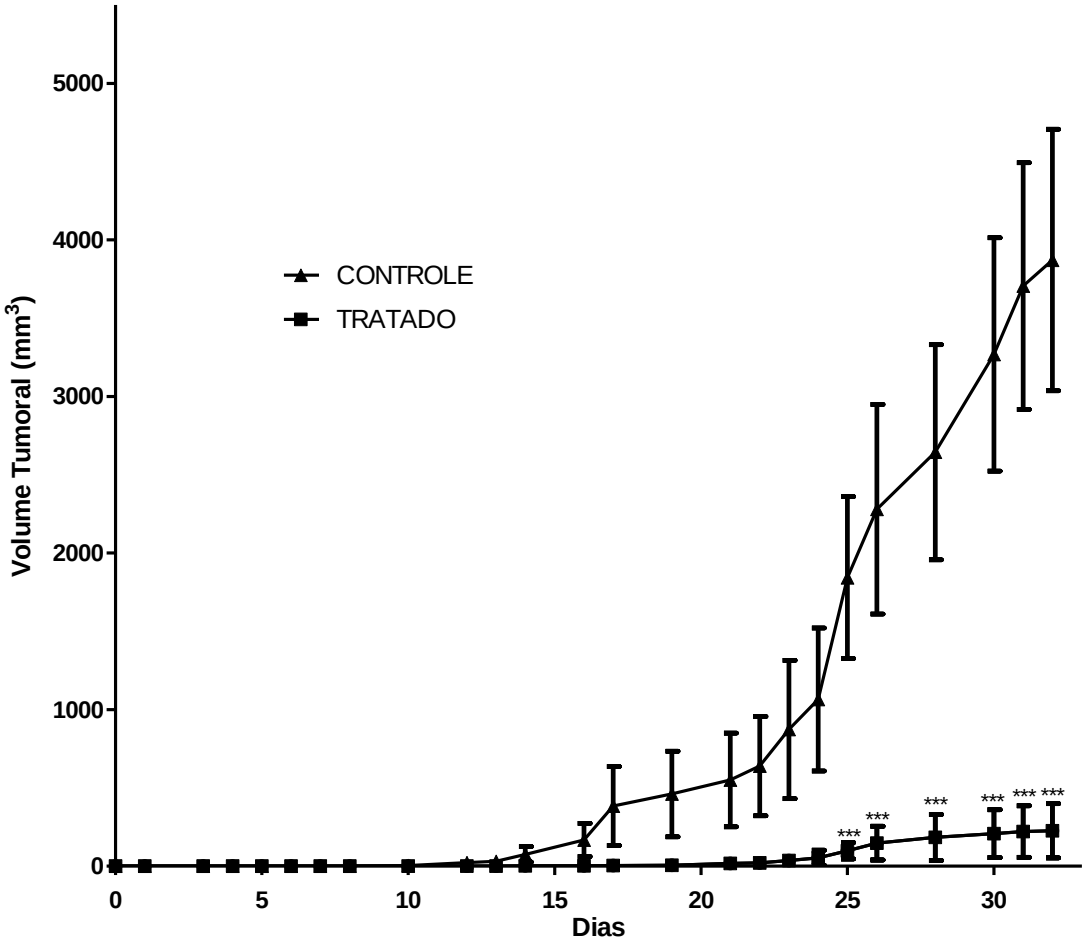

Figura 5: Correlação entre volume tumoral de animais inoculados com $5x10^4$ células B16F10 s.c. e tratados com aplicação tópica diária de imiquimod 5%, do 1º ao 32º dia, em comparação com o grupo controle. *** = $p<0.001$

4.2 Sobrevida Kaplan-Meier

Ficou evidente no experimento de sobrevida, um aumento devido ao tratamento com o imiquimod 5%, sendo o tempo médio de sobrevida altamente significante nos animais tratados em relação aos animais controle (figura 6 e tabela 1).

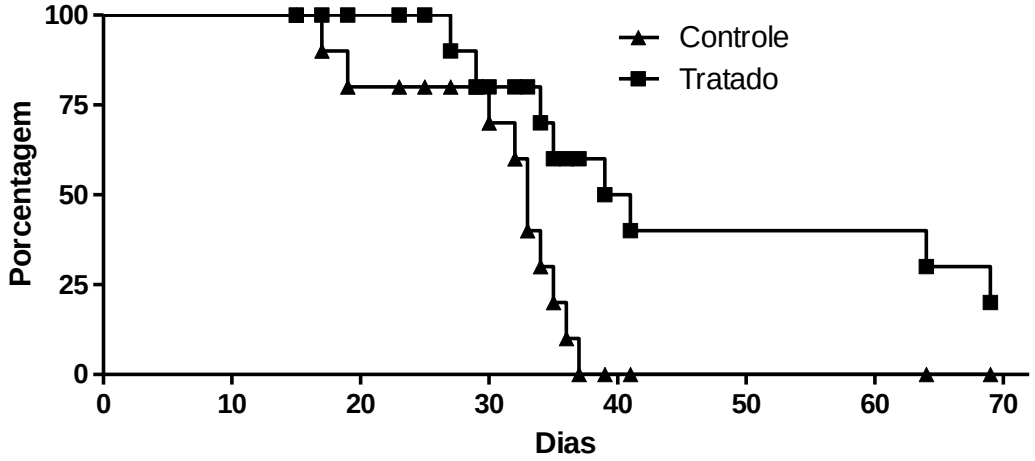

Figura 6: Gráfico referente ao experimento de sobrevida de animais tratados em relação ao grupo controle em porcentagem por dias.

Tabela 1 - Efeito da administração tópica de imiquimod 5 % na sobrevida de camundongos inoculados com o tumor

Grupo	n	Mortalidade %	tms (dias) média ± sd	
Controle	10/10	100	30,6 ± 7	p<0.001
Tratado	8/10	80	47,8 ± 18	

Correlação de tempo médio de sobrevida entre grupos controle e tratado no último dia do experimento (dia 70).
tms: tempo médio de sobrevida.
sd: desvio padrão.

4.3 Peso

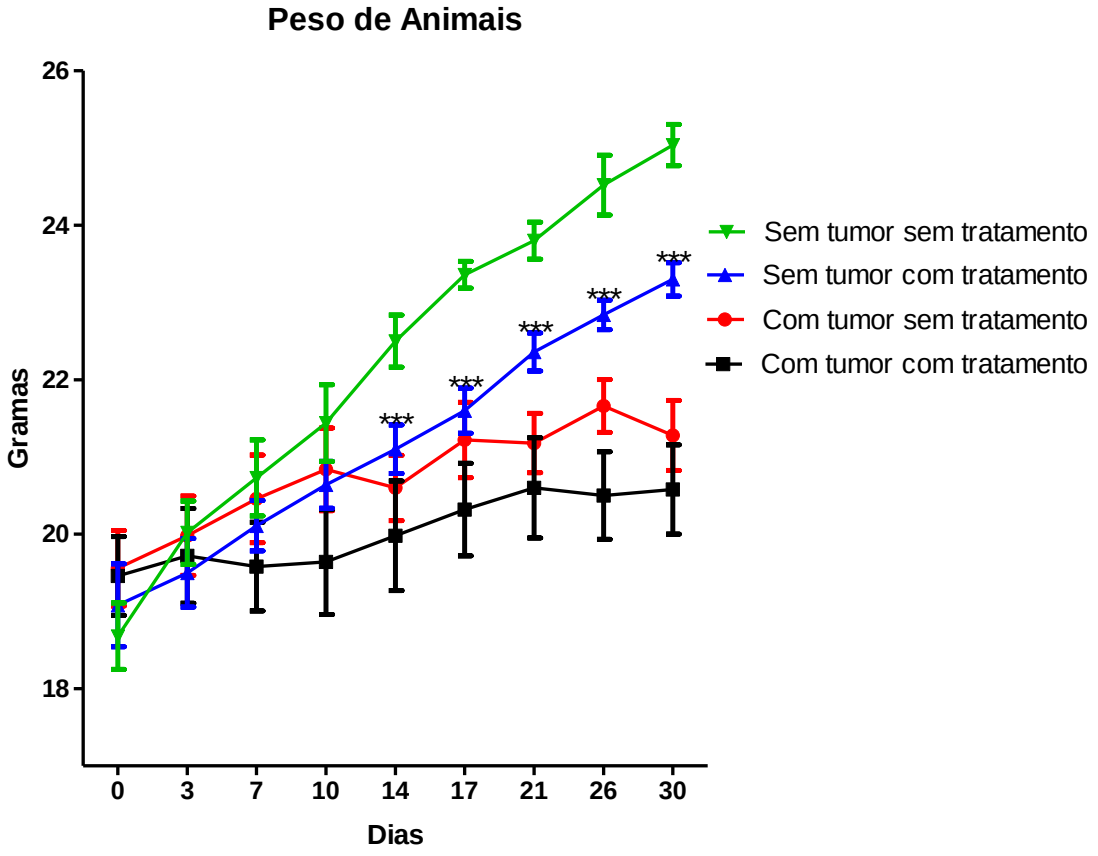

Figura 7: Representação gráfica da média do peso de animais tratados em relação ao controle ao longo do experimento de sobrevida e do experimento controle do tratamento. Havendo uma pequena diminuição no peso dos animais tratados em relação ao controle com tumor, caracterizada pela ativação da resposta imune. Significância calculada em relação ao grupo de animais saudáveis (sem tumor e sem tratamento). *** = $p<0.001$

Devido ao tratamento foi observada uma pequena diminuição no peso dos animais (figura 7), dado que animais sem tumor tratados com Imiquimod também tiveram uma pequena diminuição do peso em relação ao grupo controle saudável (sem tratamento e sem tumor). A diferença entre a média do peso dos animais saudáveis em relação a todos os grupos experimentais foi estatisticamente significante a partir do 14º dia do experimento.

4.4 Histologia

Os cortes de tecidos dos animais experimentais foram corados com hematoxilina e eosina (HE), para a investigação histopatológica e descrição das diferenças devido ao desenvolvimento tumoral e/ou tratamento com Imiquimod. Foram utilizados somente os tecidos dos animais sacrificados no 33º dia de experimento, por representarem os exemplares com maior variação e com maior tempo para a evolução tumoral e o respectivo acometimento dos tecidos estudados.

4.4.1 Tumor

4.4.1.1 Fotografias de tumor tratado e controle

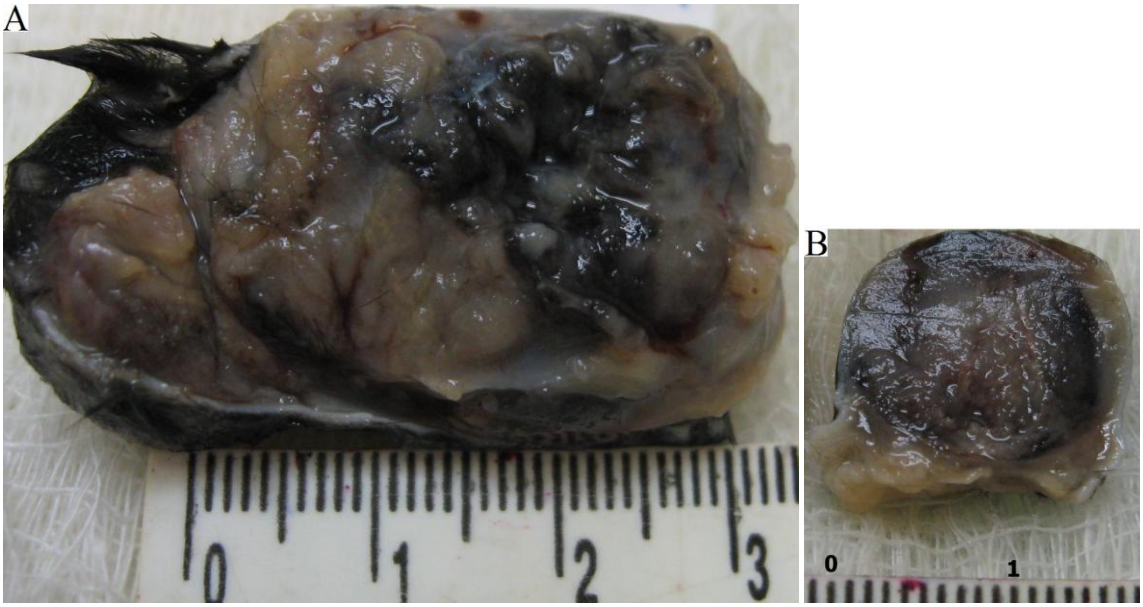

Figura 8: Fotografias de tumor de animal do grupo controle (A) e de tumor de animal do grupo tratado (B), ambos eutanasiados no 33º dia e imediatamente submetidos à necropsia. Cada traço da régua representa um milímetro.

Em fotografia de exemplares de tumores extraídos de animal tratado e controle (Figura 8), fica evidente a presença de diversas populações de células tumorais, caracterizadas por nódulos com variação de cor no mesmo tumor, de preto a tons marrons e ao branco amelanótico.

4.4.2 Pele

4.4.2.1 Fotomicrografia da pele de animal sem tumor e sem tratamento

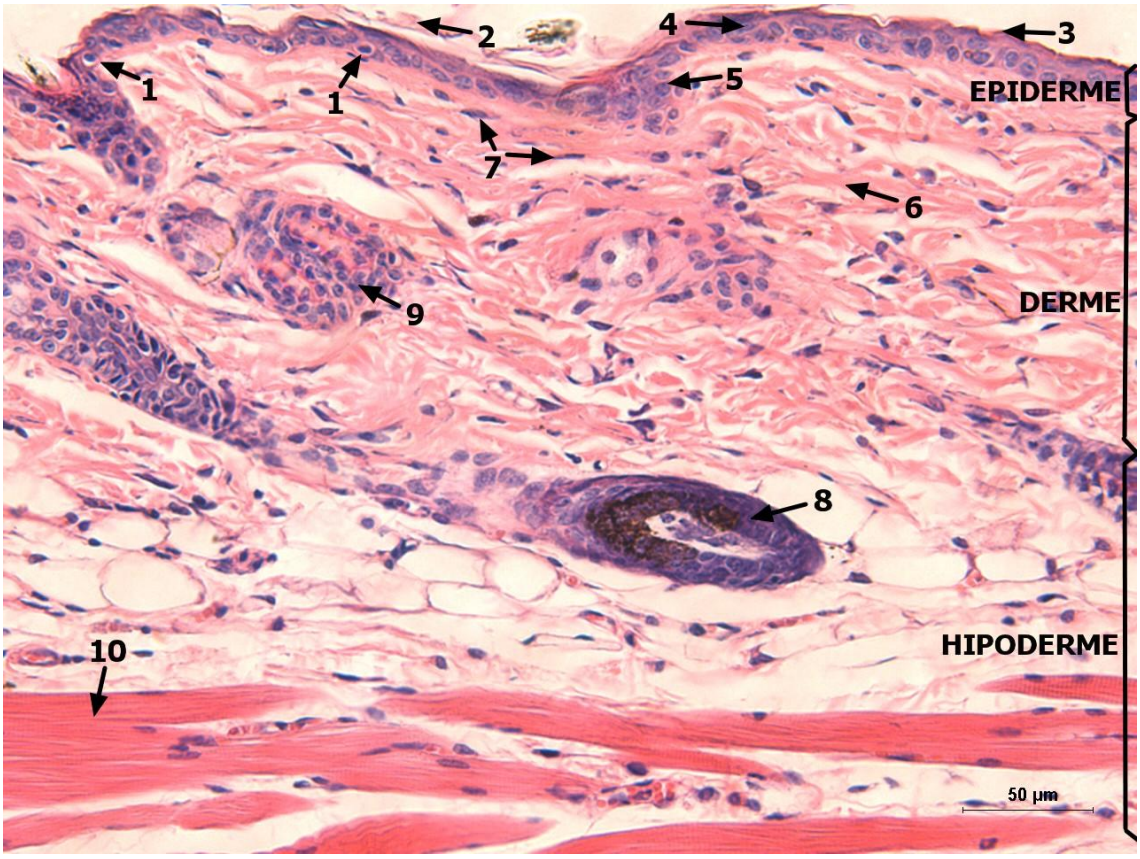

Figura 9: Corte histológico da pele de camundongo C57BL/6 controle saudável. Fotomicrografia evidenciando: 1.Melanócitos (na camada basal com citoplasma claro e núcleo densamente basofílico); 2.Camada córnea; 3.Camada granulosa; 4.Camada espinhosa; 5.Camada basal; 6.Fibras colágenas; 7.Fibroblastos; 8.Bulbo de folículo piloso; 9.Glândula écrina; 10.Músculo esquelético. Coloração H.E. 200x.

Acima um corte de pele da região dorsal de um camundongo C57BL/6 saudável (Figura 9). Pontos relevantes foram destacados para se ter como base de comparação com os cortes da mesma região de animais dos grupos experimentais.

A seguir observam-se dois cortes de pele da região dorsal de animal sem tumor tratado com Imiquimod 5% (Figuras 10 e 11), com a presença de uma célula de Langerhans na camada espinhosa da epiderme, destacada por seta (Figura 11).

4.4.2.2 Fotomicrografias da pele de animal sem tumor com tratamento

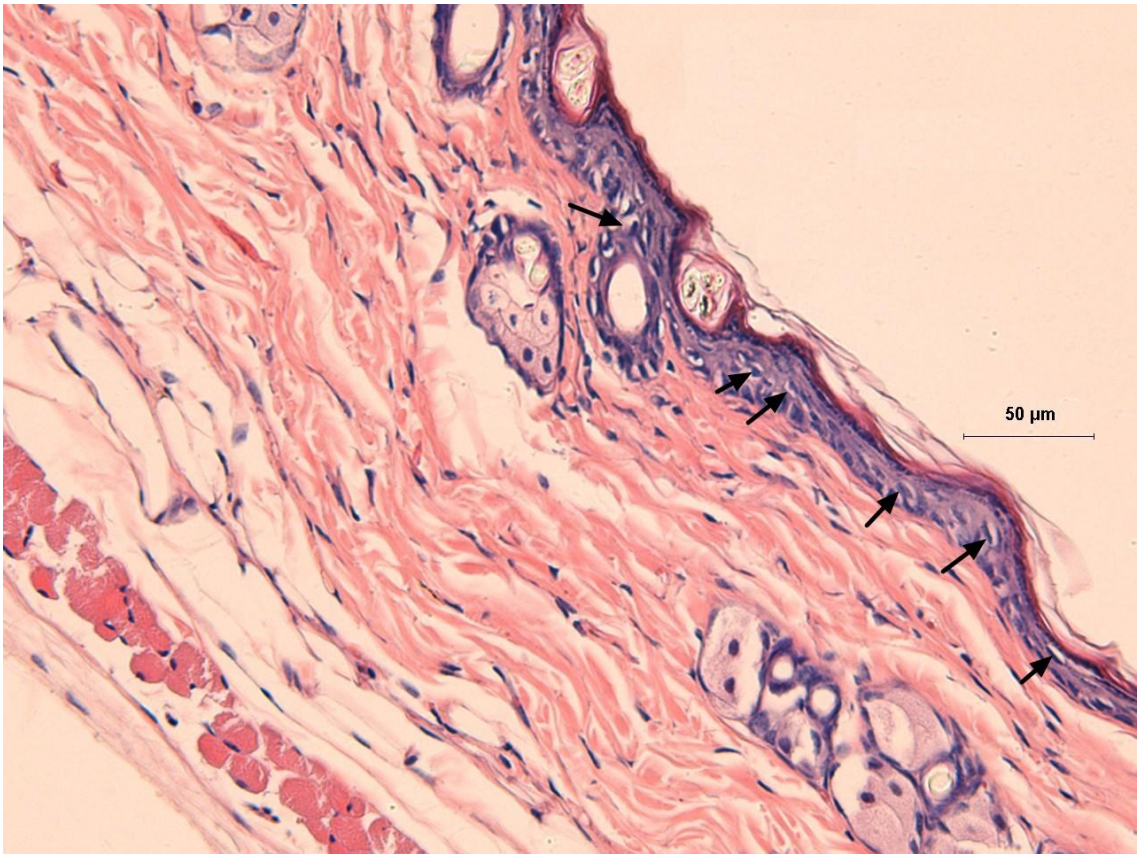

Figura 10: Corte histológico da pele de camundongo C57BL/6 tratado sem tumor. Fotomicrografia evidenciando diversas células com citoplasma claro e núcleo densamente basofílico, característica de célula dendrítica, na camada espinhosa e basal. Coloração H.E. 200x.

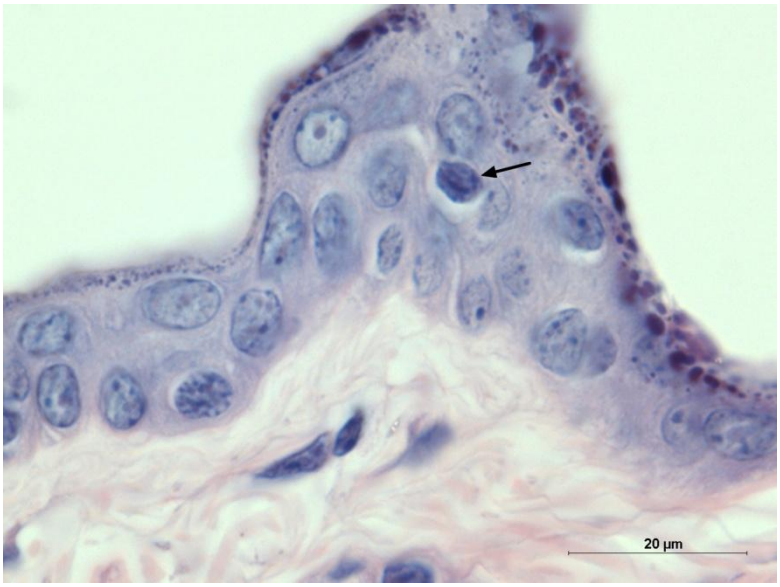

Figura 11: Corte histológico da pele de camundongo C57BL/6 tratado sem tumor. Fotomicrografia evidenciando uma célula de Langerhans na ponta da seta. Coloração H.E. 1000x.

4.4.2.3 Fotomicrografia da pele de animal com tumor tratado

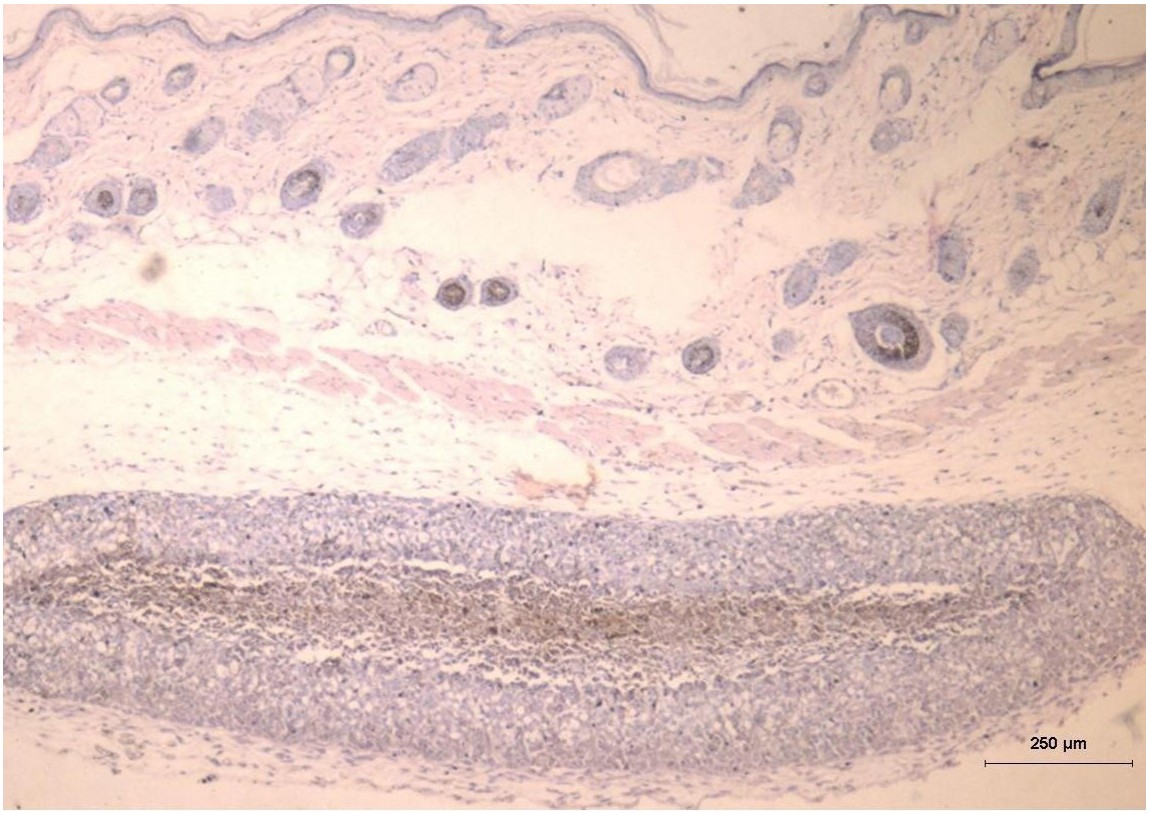

Figura 12: Corte histológico da pele de camundongo C57BL/6 tratado com tumor. Fotomicrografia evidenciando tumor pequeno e restrito abaixo da hipoderme sem evidência de neovascularização. Coloração H.E. 40x.

No corte da pele de um camundongo inoculado por via subcutânea com $5x10^4$ células de melanoma B16F10 e tratado com imiquimod 5% (Figura 12), o tumor se encontra restrito a camada adiposa abaixo do músculo esquelético da hipoderme, não apresenta vascularização e somente a região periférica está em aparente proliferação, uma vez que em contato com a hipoderme as células tumorais recebem aporte sanguíneo. A região central do tumor apresenta características de morte celular, com fragmentos de células e perda de adesão.

4.4.2.4 Fotomicrografia da pele de animal com tumor sem tratamento

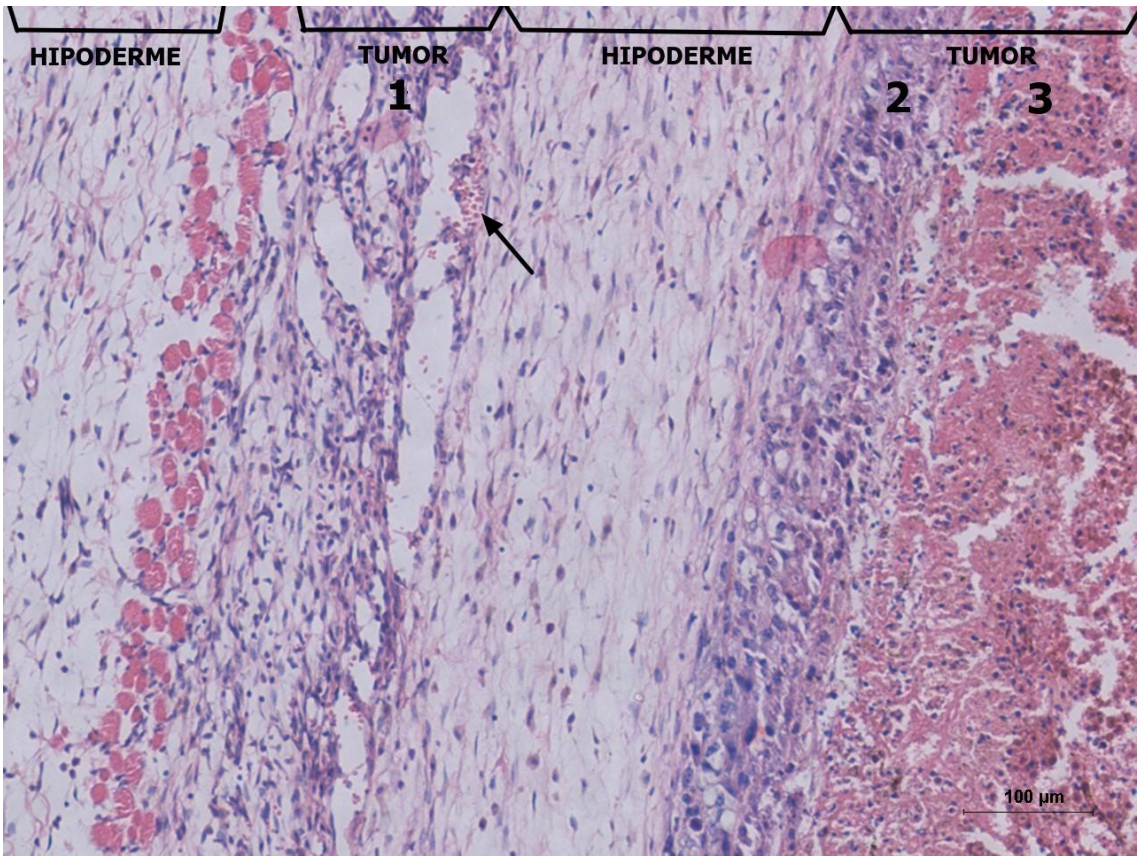

Figura 13: Corte histológico da pele de camundongo C57BL/6 com tumor sem tratamento. Fotomicrografia evidenciando: 1.Tumor invadindo a hipoderme através de neovascularização (seta); 2.Tumor com células em proliferação; 3.Porção do tumor com tecido tumoral necrosado. Coloração H.E. 100x.

Em uma fotomicrografia do corte da pele de um animal inoculado com células de melanoma nas mesmas condições, porém sem tratamento (Figura 13), o volume do tumor é bem maior em relação ao volume do tumor de animal sem tratamento, e sua proliferação é desorganizada e sem restrições, uma vez que é observada uma segunda camada tumoral abaixo do músculo esquelético da hipoderme, com evidente vascularização (Figura 13, 1). Abaixo da camada mais profunda da hipoderme se nota uma camada de células tumorais em proliferação (Figura 13, 2) e mais abaixo uma região com células mortas (Figura 13, 3), devido à notável perda de adesão e a fragmentação dos núcleos.

4.4.3 Linfonodo inguinal

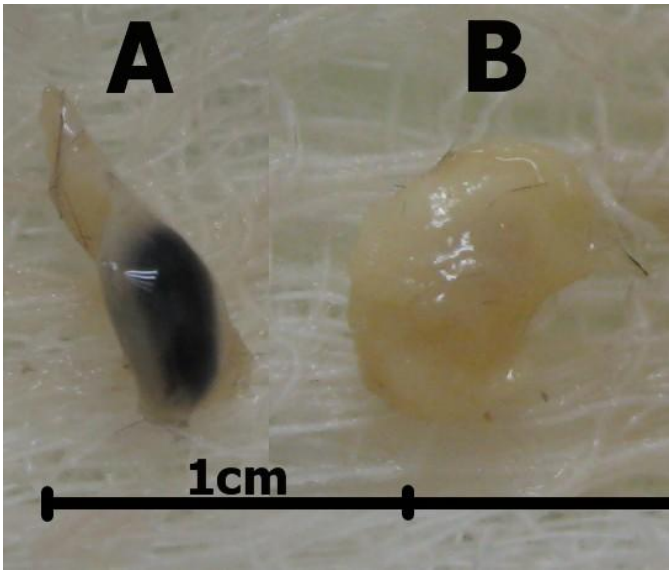

Figura 14: Fotografia de linfonodo inguinal de animal inoculado com células tumorais e sem tratamento (A), e fotografia de linfonodo inguinal de animal inoculado com células de melanoma e tratado com o Imiquimd 5% (B).

Devido a proximidade da região de inoculação das células tumorais com os linfonodos inguinais, foi possível observar neste tecido de alguns animais a presença de metástases, representadas pela coloração escura no linfonodo acometido, como na Figura 14 A, onde pode-se observar um linfonodo inguinal de animal que recebeu células de melanoma por via subcutânea na região dorsal e apresenta grande proliferação de tecido tumoral em seu interior, caracterizado pela coloração negra, em comparação com o linfinodo inguinal de animal tratado sem metástase visível macroscopicamente (Figura 14 B) e com tamanho aumentado, indicando intensa proliferação e circulação celular.

4.4.3.1 Fotomicrografias de linfonodo de animal sem tumor nem tratamento

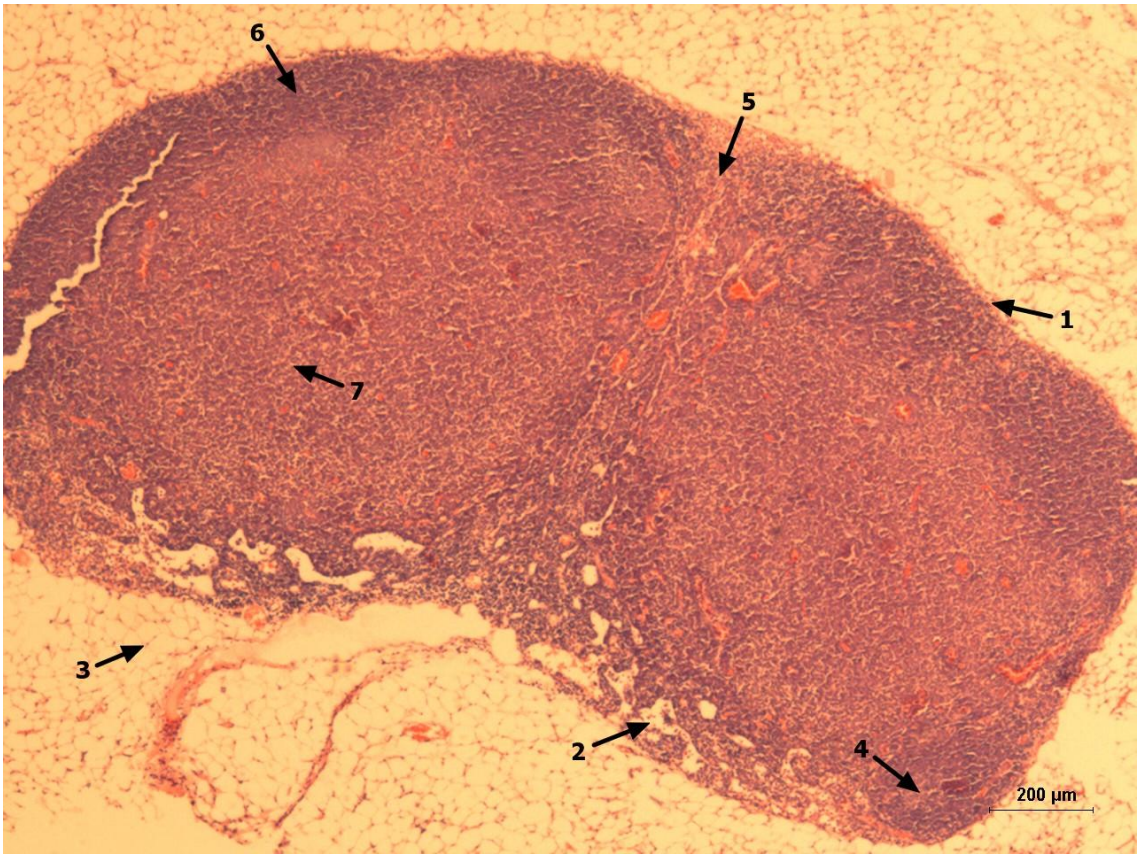

Figura 15: Corte histológico de linfonodo inguinal de camundongo saudável. Fotomicrografia evidenciando: 1.Cápsula; 2.Seio capsular; 3.Tecido adiposo; 4.Centro germinativo de nódulo; 5.Trabécula; 6.Córtex; 7.Medula. Coloração H.E. 40x.

A fim de se ter um padrão para comparação, foram confeccionado cortes de linfonodo inguinal de um animal saudável, e duas fotomicrografias (Figuras 15 e 16) foram analisadas e suas porções descritas, para a comparação com os cortes do mesmo tecido de animais dos grupos experimentais (Figuras 17, 18, 19 e 20).

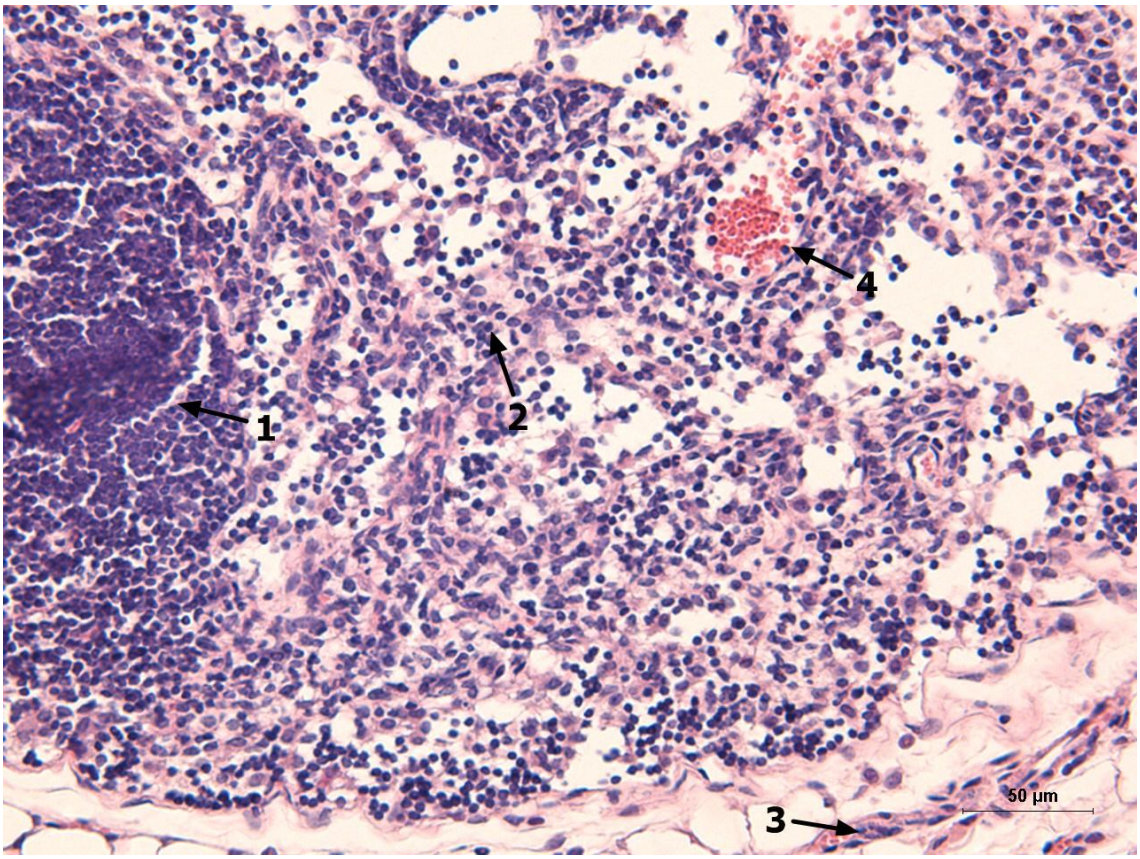

Figura 16: Corte histológico de linfonodo inguinal de camundongo saudável. Fotomicrografia da borda do linfonodo evidenciando: 1.córtex; 2.medula; 3.cápsula e 4.vaso. Coloração H.E. 200x.

4.4.3.2 Fotomicrografia de linfonodo de animal sem tumor com tratamento

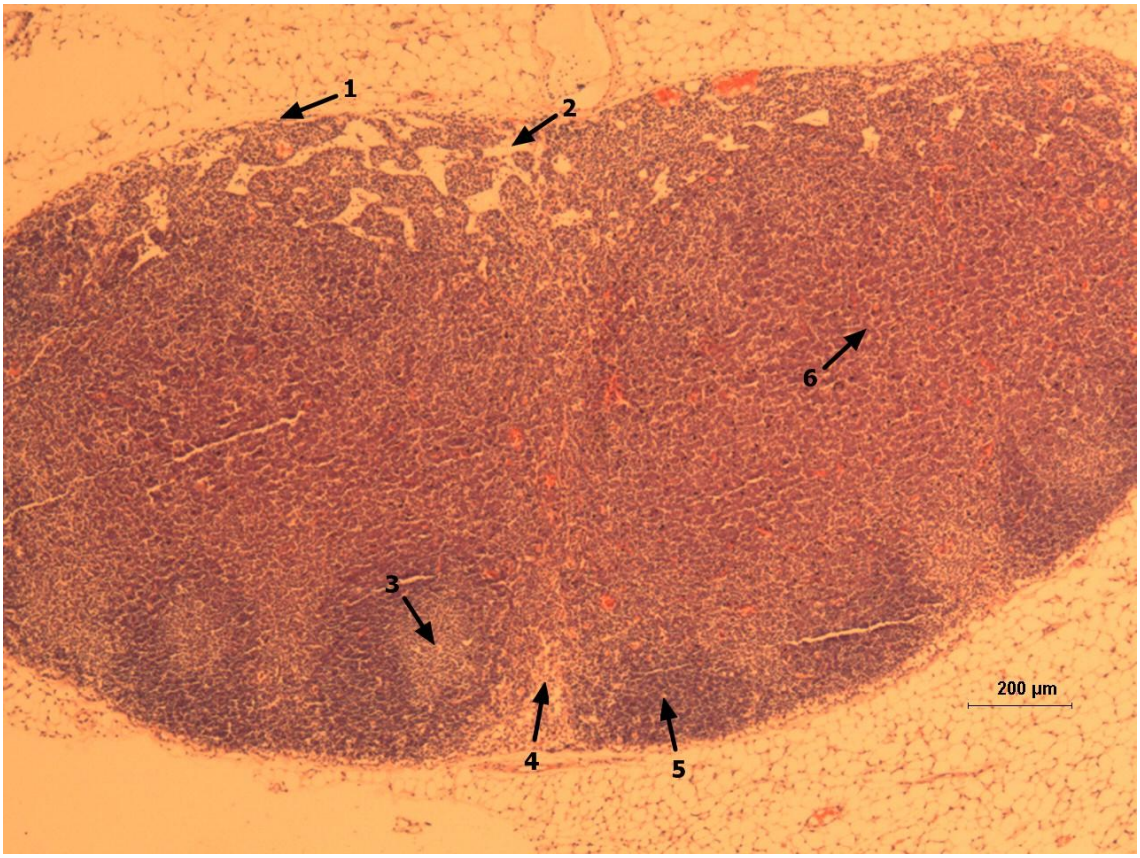

Figura 17: Corte histológico de linfonodo inguinal de camundongo tratado sem tumor. Fotomicrografia evidenciando: 1.Cápsula; 2.Seio capsular; 3.Centro germinativo de nódulo; 4.Trabécula; 5.Córtex; 6.Medula. Coloração H.E. 40x.

Em corte histológico de linfonodo inguinal de animal que não foi inoculado com células tumorais e recebeu tratamento (Figura 17), é visível que o tamanho da região medular está um pouco aumentado em relação ao do animal saudável (Figura 15), e suas características estruturais estão aparentemente normais.

4.4.3.3 Fotomicrografia de linfonodo de animal com tumor, tratado

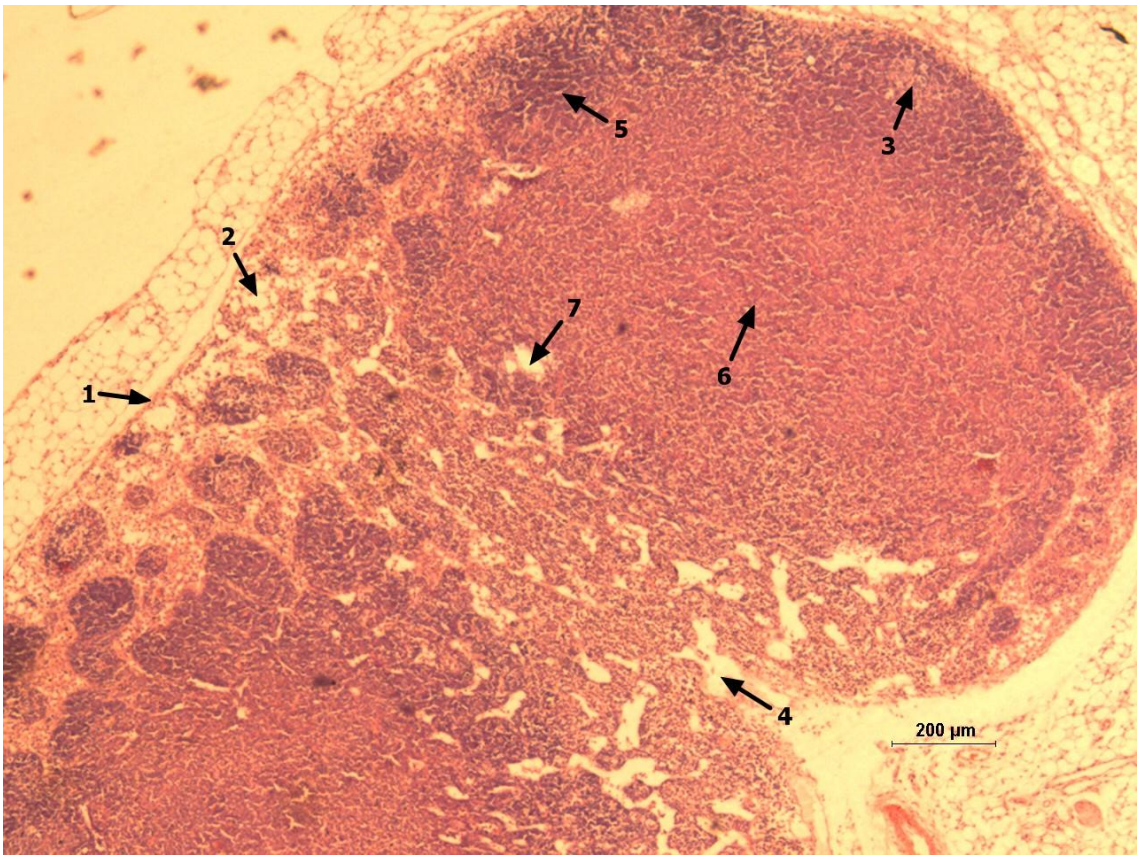

Figura 18: Corte histológico de linfonodo inguinal de camundongo tratado com tumor. Fotomicrografia evidenciando: 1.Cápsula; 2.Seio capsular; 3.Centro germinativo de nódulo; 4.Trabécula; 5.Córtex; 6.Medula; 7.Seio medular. Coloração H.E. 40x.

Em um corte histológico do linfonodo inguinal de um animal inoculado com células tumorais e tratado com Imiquimod 5% (Figura 18), o linfonodo está nitidamente aumentado em relação ao de animal controle (Figura 15) e ao de animal que recebeu somente o tratamento (Figura 17), apresentando um maior número de centros germinativos no córtex, de seios medulares e capsulares (Figura 18).

4.4.3.4 Fotomicrografia de linfonodo de animal com tumor, sem tratamento

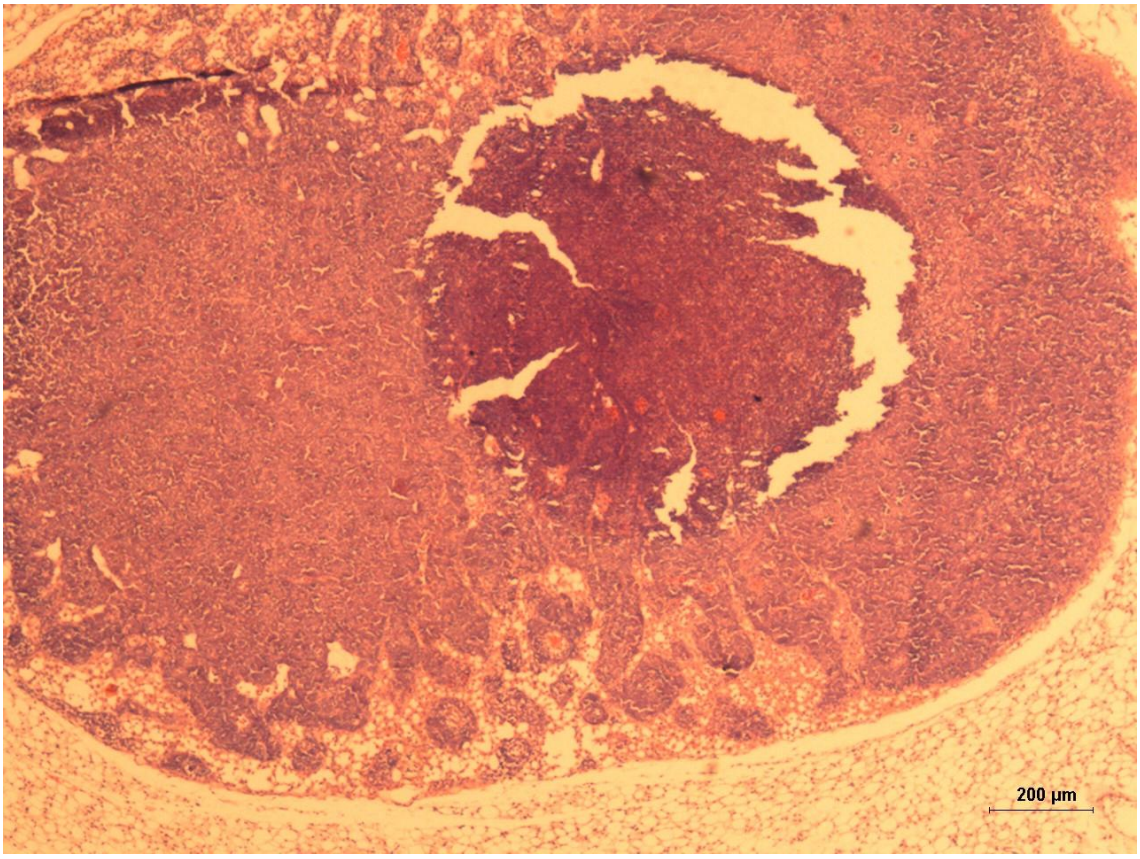

Figura 19: Corte histológico de linfonodo inguinal de camundongo com tumor sem tratamento. Fotomicrografia evidenciando linfonodo aparentemente exaurido, com centros germinativos de nódulos e córtex pouco evidentes, com região central da medula comprometida por metástase. Coloração H.E. 40x.

Acima e abaixo, cortes histológicos do linfonodo inguinal de um camundongo inoculado com células B16F10 que não recebeu tratamento (Figuras 19 e 20) e foi evidentemente acometido por metástase. É visível (círculos) a presença de infiltrado inflamatório no linfonodo, oriundo da região vascularizada da região medular.

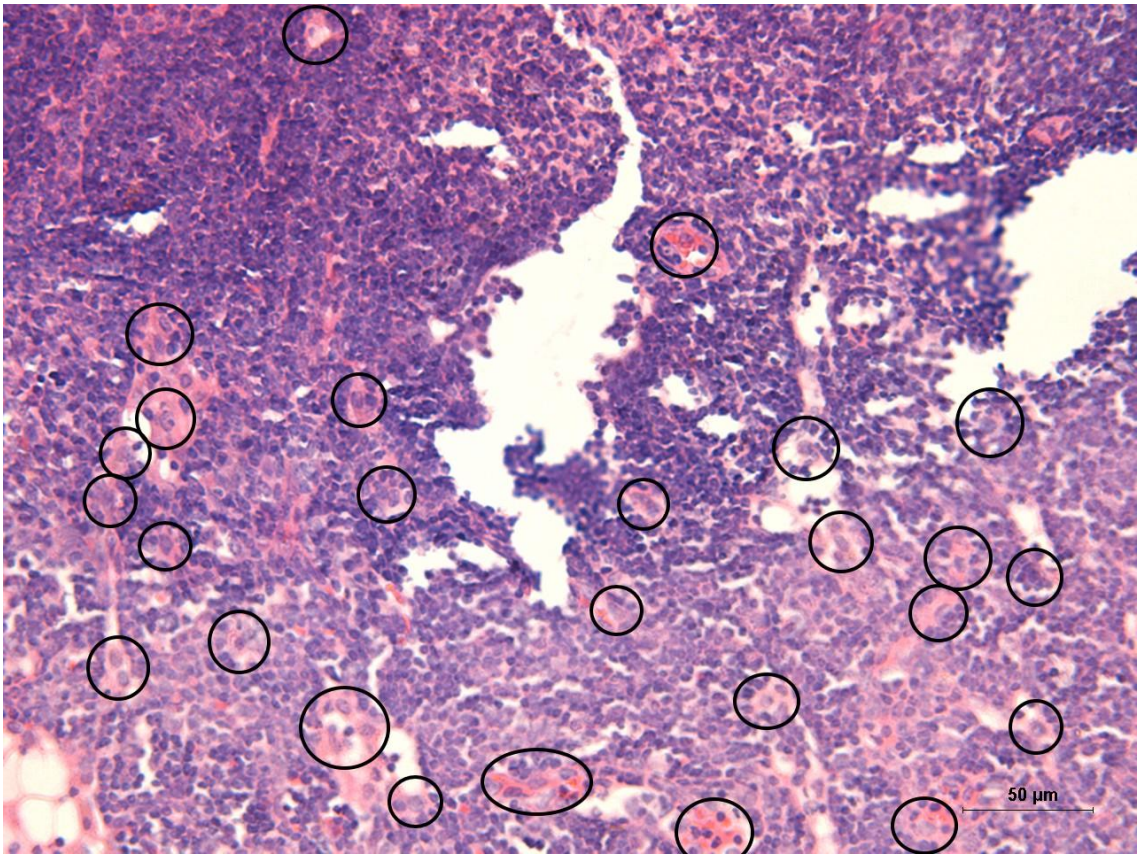

Figura 20: Corte histológico de linfonodo inguinal de camundongo com tumor sem tratamento. Fotomicrografia evidenciando linfonodo com região central da medula comprometida por metástase e infiltrado inflamatório nas diversas regiões destacadas. Coloração H.E. 200x.

4.4.4 Baço

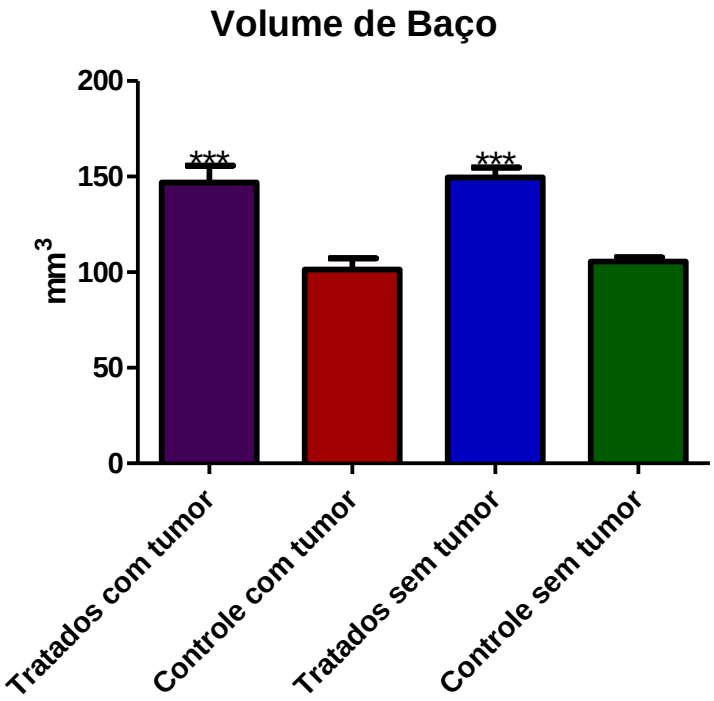

Figura 21: Representação gráfica da média do volume em mm^3 dos baços dos animais do experimento de evolução do tratamento (tópico 3.1.2), com uma diferença altamente significante. *** = $p<0.001$

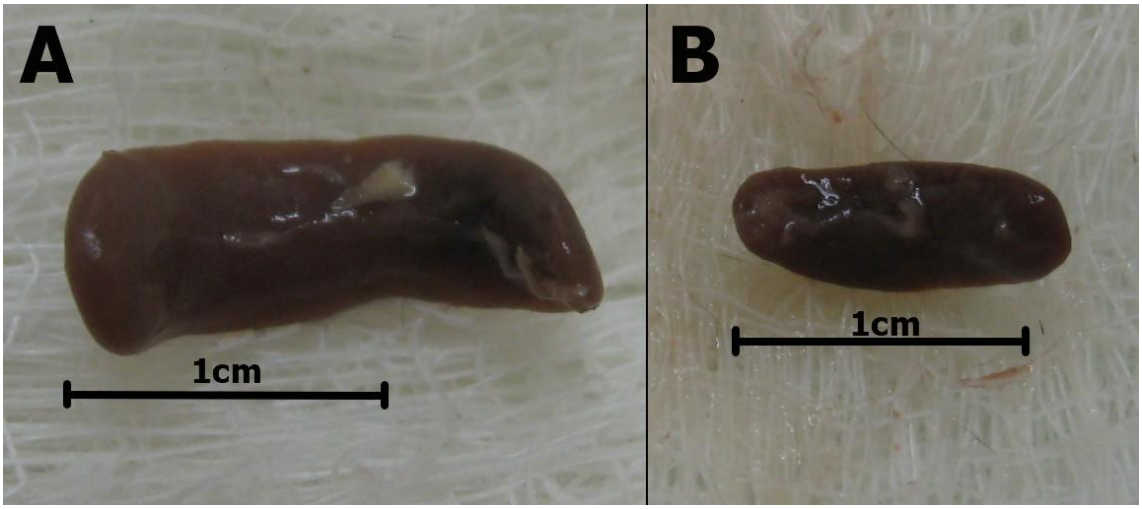

Figura 22: Fotografias de exemplares de baço de animais inoculados com células de melanoma murino, com tratamento (A) e sem tratamento (B).

Durante as necropsias, as três dimensões dos baços foram medidas com paquímetro para o cálculo aproximado dos volumes, representado por gráfico da figura 21, evidenciando que a hiperplasia observada no baço dos animais que foram tratados com Imiquimod 5% (Figura 22) foi dependente do tratamento tópico com o imunomodulador, e independente da presença do tumor induzido.

4.4.4.1 Fotomicrografias de baço de animal sem tumor e sem tratamento

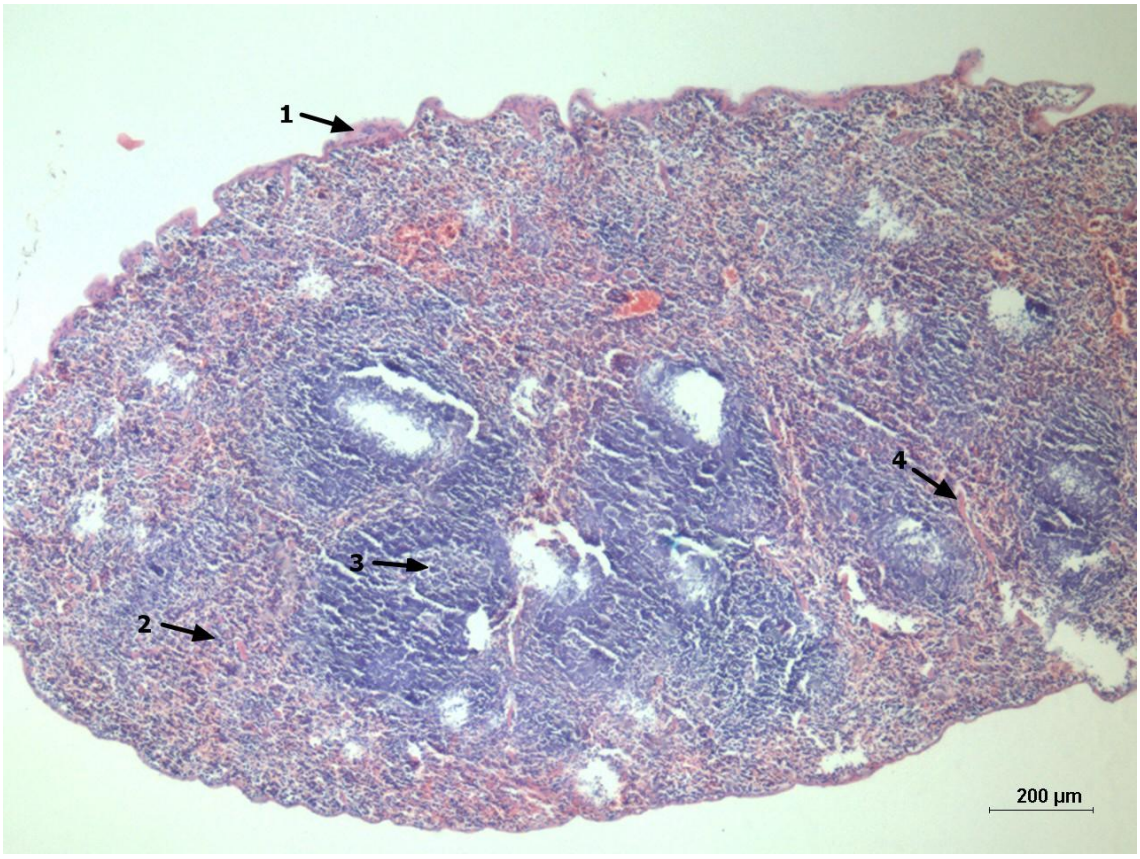

Figura 23: Corte histológico de baço de camundongo saudável. Fotomicrografia evidenciando: 1.Cápsula; 2.Polpa vermelha; 3.Polpa branca; 4.Trabécula. Coloração H.E. 40x.

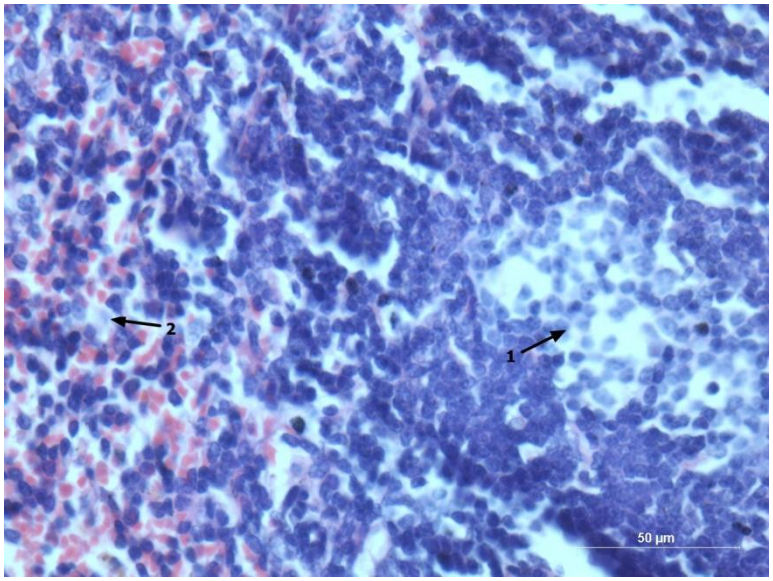

Figura 24: Corte histológico de baço de camundongo saudável. Fotomicrografia evidenciando: 1.Nódulo linfático de polpa branca; 2.Polpa vermelha. Coloração H.E. 400x.

4.4.4.2 Fotomicrografia de baço de animal sem tumor com tratamento

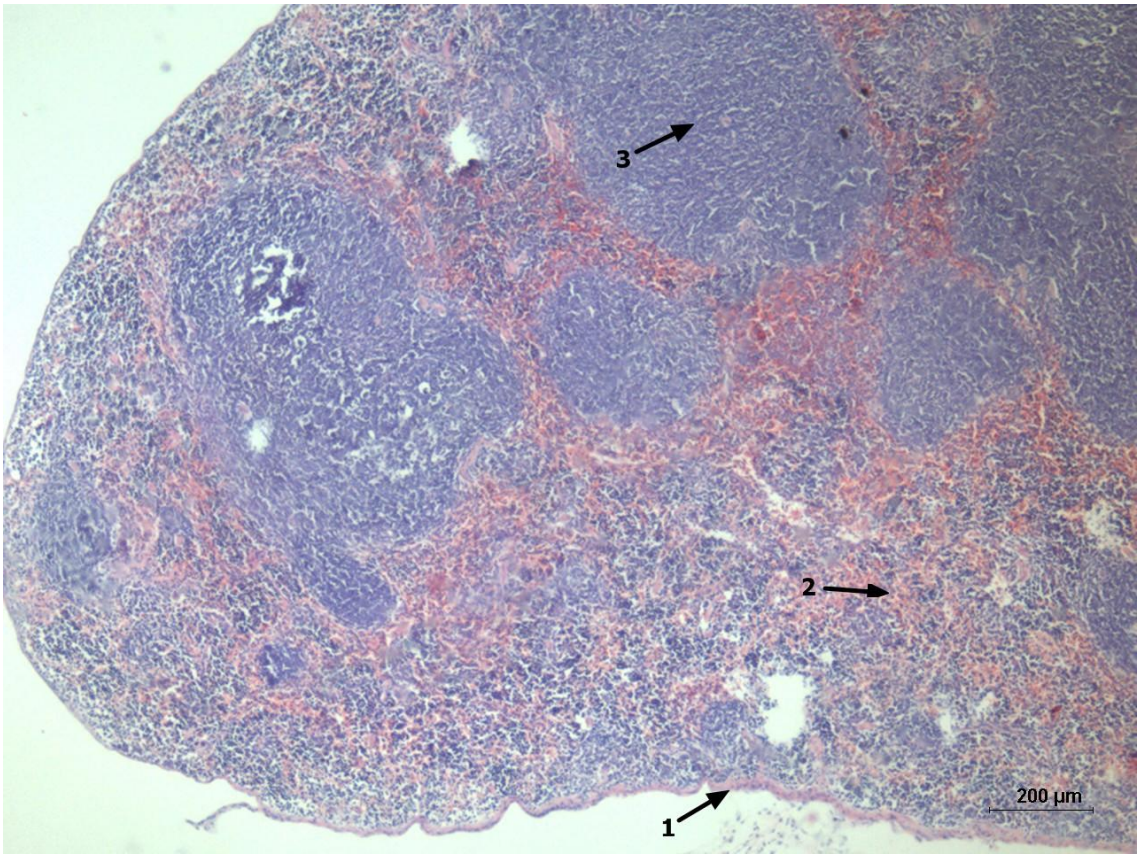

Figura 25: Corte histológico de baço de camundongo tratado sem tumor. Fotomicrografia evidenciando: 1.Cápsula; 2.Polpa vermelha; 3.Polpa branca. Coloração H.E. 40x.

4.4.4.3 Fotomicrografias de baço de animal com tumor e tratamento

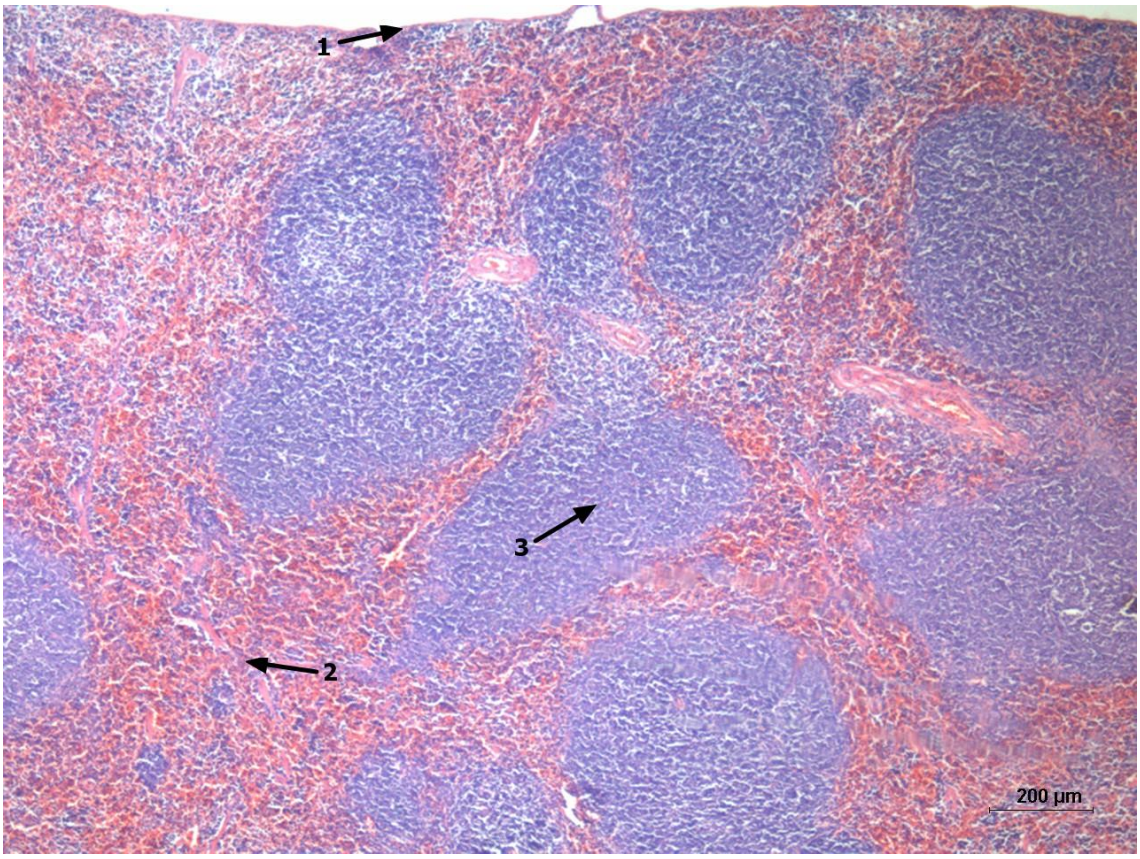

Figura 26: Corte histológico de baço de camundongo tratado, com tumor. Fotomicrografia evidenciando: 1.Cápsula; 2.Polpa vermelha; 3.Polpa branca. Baço com polpa branca e vermelha aumentados. Coloração H.E. 40x.

O baço de animal tratado com Imiquimod 5% (figura 25 e 26) tem a polpa branca muito aumentada em relação ao baço de animal saudável (figuras 23 e 24), evidenciando grande proliferação de leucócitos.

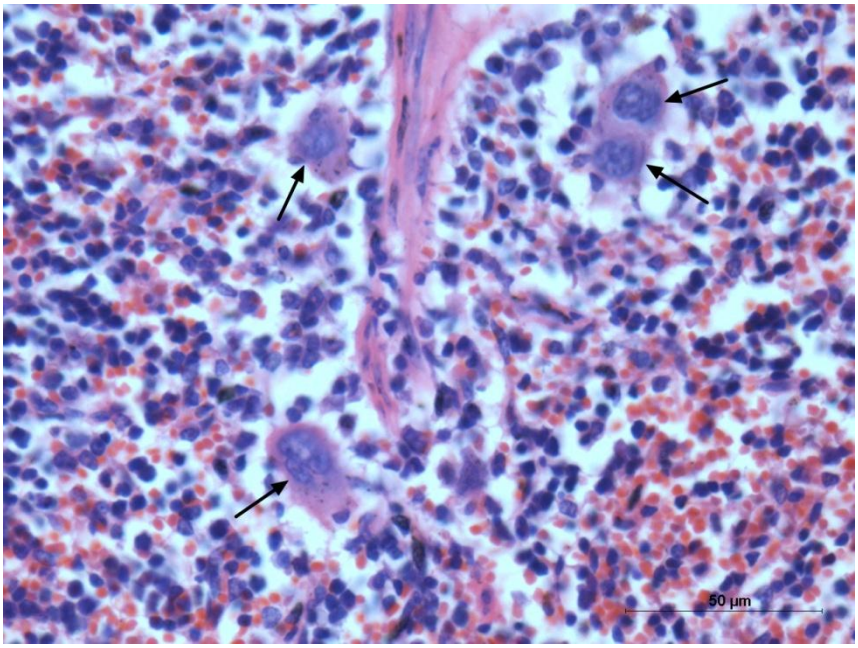

Figura 27: Corte histológico de baço de camundongo com tumor, tratado. Fotomicrografia evidenciando macrófagos nas setas, ao redor de um vaso na polpa vermelha. Coloração H.E. 400x.

No baço de animal inoculado com células tumorais B16F10 e tratado (figura 26), além do aumento da proliferação de leucócitos, é evidente a presença de macrófagos perto de vaso na polpa vermelha (figura 27), e a proporção destas células é maior no baço de animal tratado em relação ao baço de animal com tumor induzido e sem tratamento (figura 29), e este animal com tumor e sem tratamento tem o baço com polpas brancas pequenas, ou seja, com menor proliferação de leucócitos (figura 28).

4.4.4.4 Fotomicrografias de baço de animal com tumor, sem tratamento

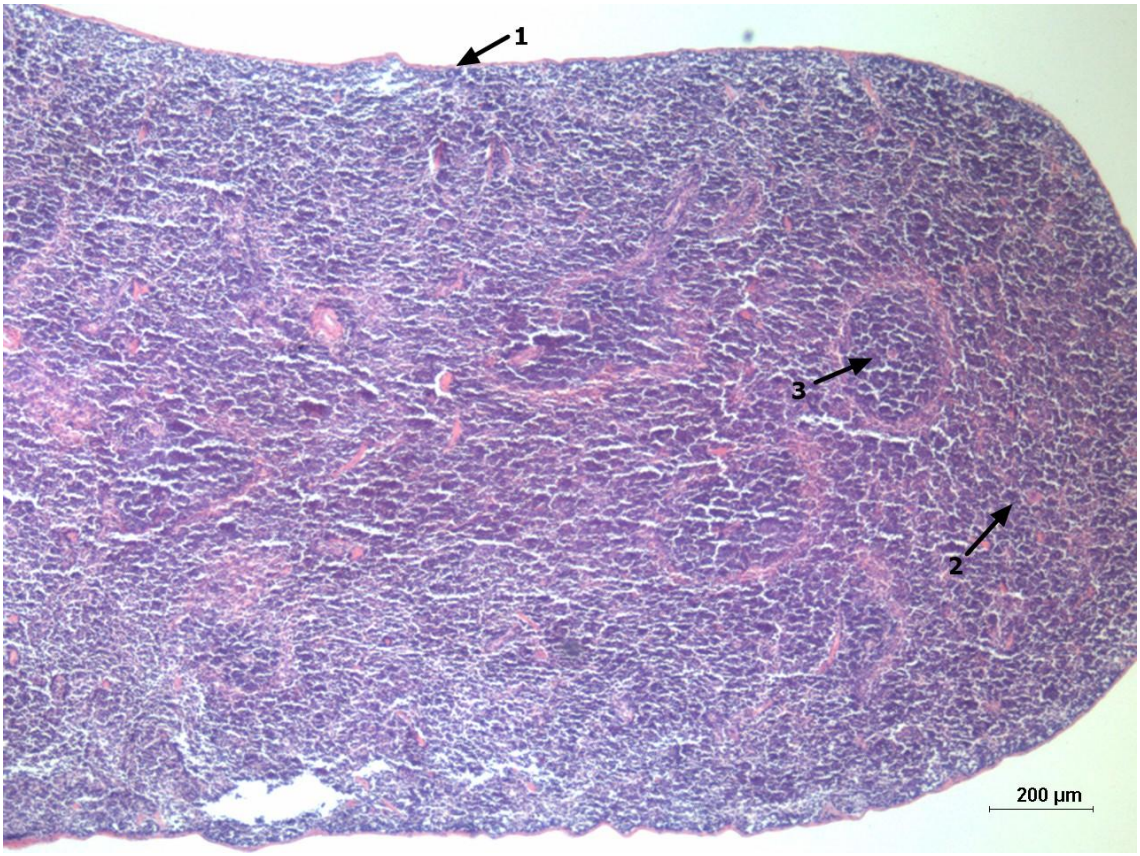

Figura 28: Corte histológico de baço de camundongo com tumor sem tratamento. Fotomicrografia evidenciando: 1.Cápsula; 2.Polpa vermelha; 3.Polpa branca. Baço com nódulos linfáticos de polpa branca pouco evidentes. Coloração H.E. 40x.

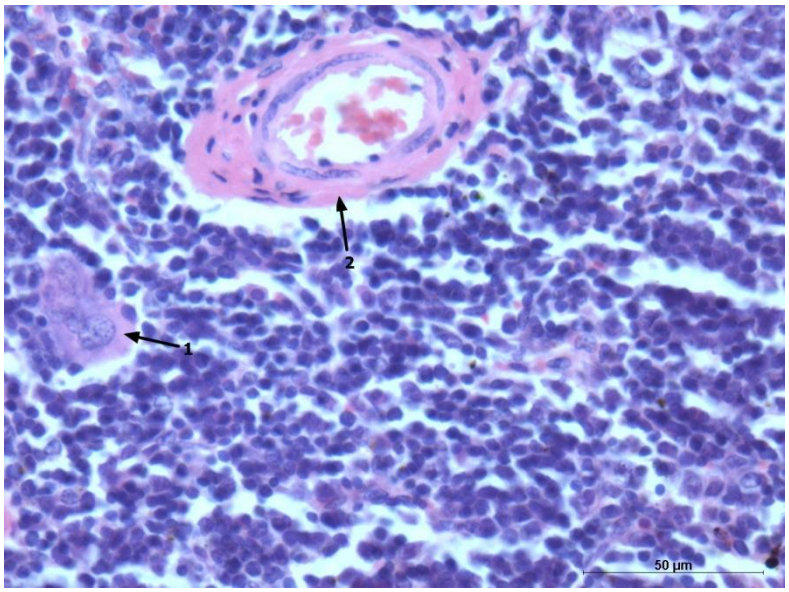

Figura 29: Corte histológico de baço de camundongo com tumor sem tratamento. Fotomicrografia evidenciando: 1.Macrófago; 2.Arteríola central, em nódulo linfático. Coloração H.E. 400x.

4.4.5 Pulmão

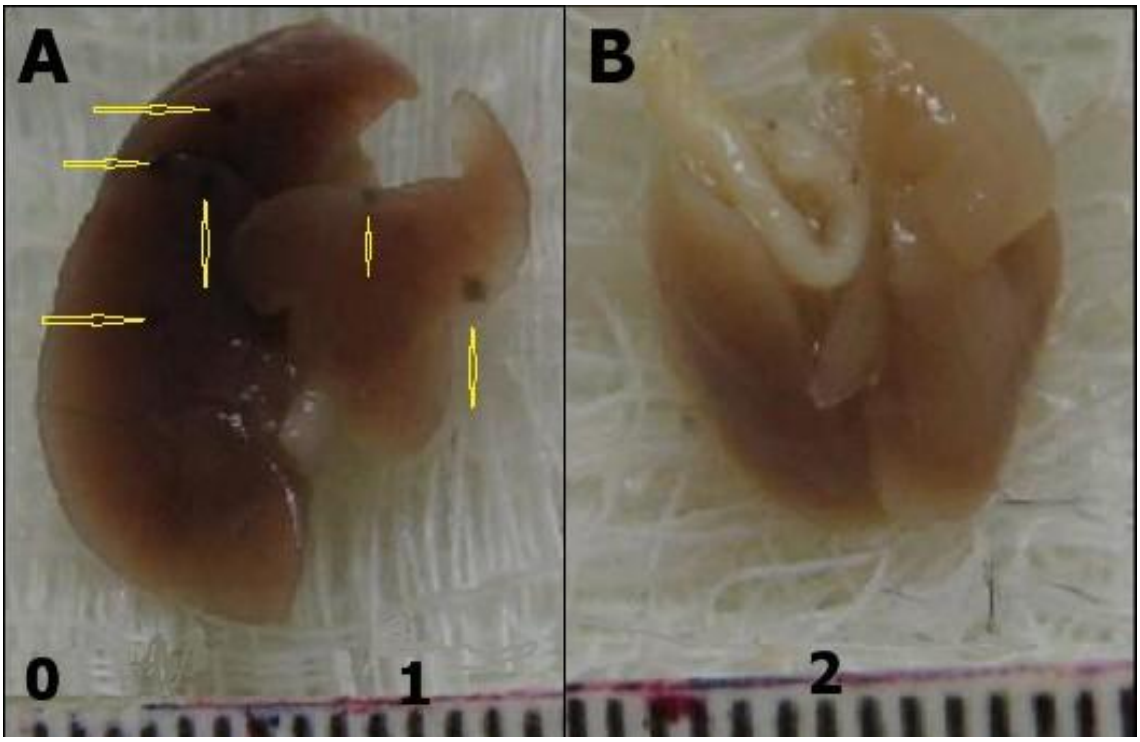

Figura 30: Fotografia do pulmão de camundongos inoculados com células de melanoma murino B16F10 via s.c. tratado com Imiquimod 5% (B) e sem tratamento (A). Na ponta das setas amarelas destaque para pontos de metástases.

No pulmão de animais tratados foi possível verificar macroscopicamente tumores livres de metástases em maior proporção em relação ao pulmão de animais sem tratamento (exemplo em Figura 30).

4.4.5.1 Fotomicrografia de pulmão de animal sem tumor nem tratamento

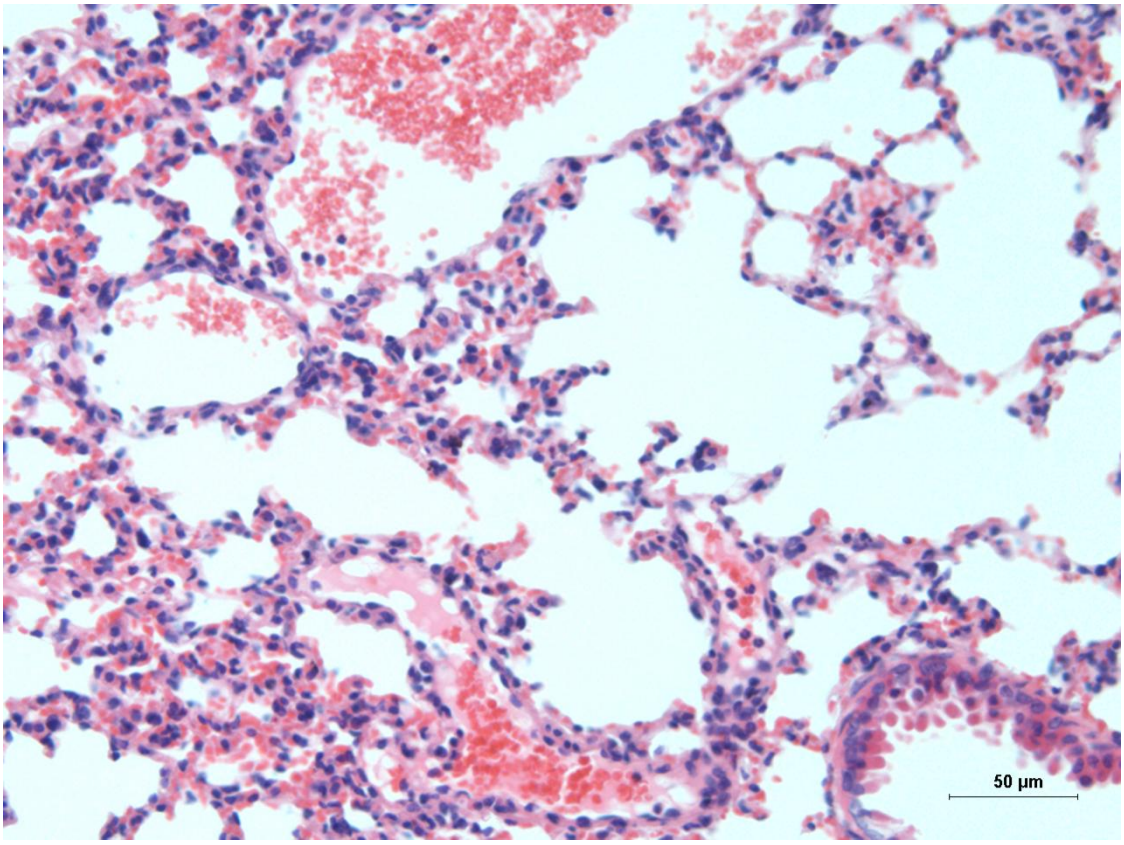

Figura 31: Corte histológico de pulmão de camundongo saudável. Fotomicrografia evidenciando vasos sanguineos com a presença de hemácias e poucos leucócitos. Coloração H.E. 200x.

Ao observar o pulmão dos animais experimentais em cortes histológicos corados com H.E. (Figuras 31, 32, 33 e 34), não foi possível distinguir as células tumorais das células do parênquima pulmonar, mesmo em tecidos com metástases evidentes macroscopicamente.

4.4.5.2 Fotomicrografia de pulmão de animal sem tumor com tratamento

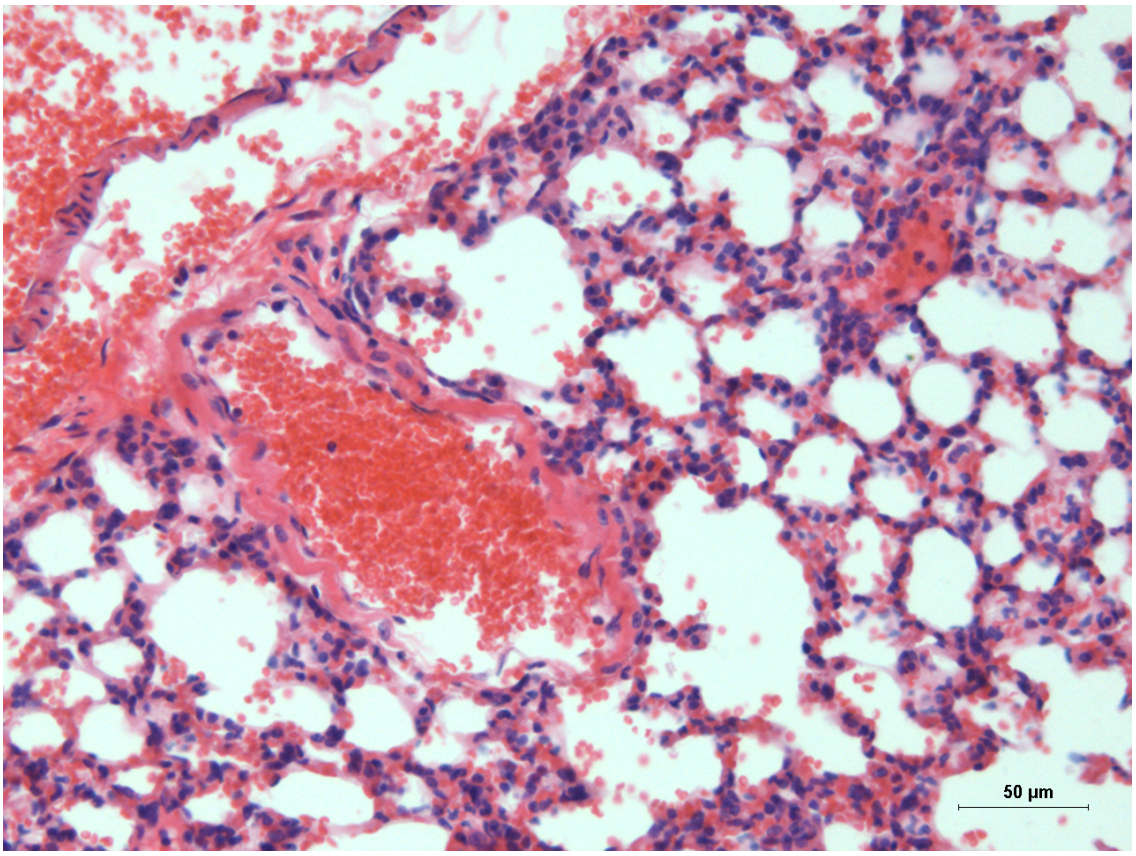

Figura 32: Corte histológico de pulmão de camundongo saudável com tratamento. Fotomicrografia evidenciando vasos sanguineos e a presença de hemácias e poucos leucócitos. Coloração H.E. 200x.

4.4.5.3 Fotomicrografia de pulmão de animal com tumor e tratamento

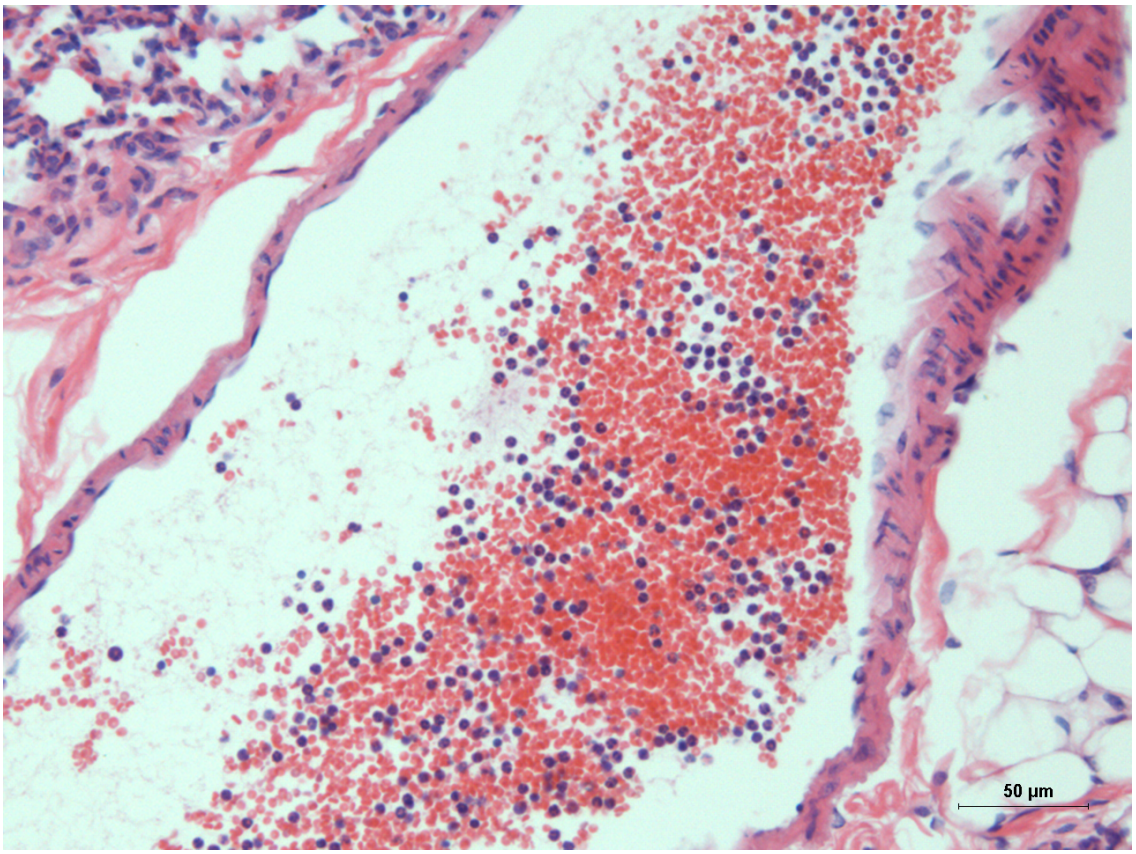

Figura 33: Corte histológico de pulmão de camundongo com tumor e tratamento. Fotomicrografia evidenciando vasos sanguineos e a presença de hemácias e muitos leucócitos, caracterizando a presença de uma resposta imune. Coloração H.E. 200x.

Os vasos sanguíneos destes tecidos revelaram um aumento no numero de leucócitos em animais inoculados com as células tumorais (Figuras 33 e 34), e principalmente no pulmão de animal tratado com imiquimod (Figura 33), em relação ao tecido pulmonar de animais sem tumor inoculado (Figuras 31 e 32).

4.4.5.4 Fotomicrografia de pulmão de animal com tumor, sem tratamento

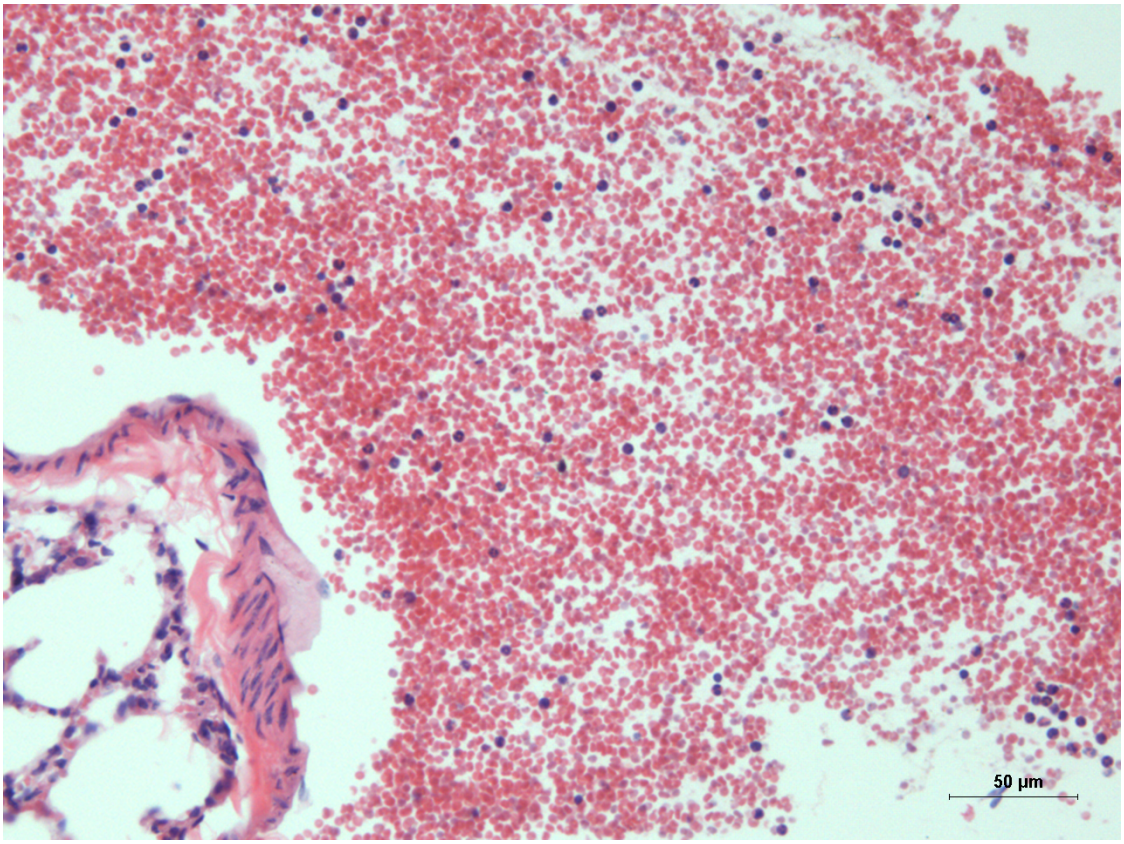

Figura 34: Corte histológico de pulmão de camundongo com tumor sem tratamento. Fotomicrografia evidenciando vaso sanguineo com a presença de hemácias e alguns leucócitos, caracterizando a presença de alguma resposta imune, no caso em menor proporção em relação a verificada no animal tratado. Coloração H.E. 200x.

4.5 Citometria de Fluxo

Os tumores de animais inoculados previamente via subcutânea com células de melanoma murino B16F10 foram removidos em quatro tempos distintos (dias 11, 18, 26 e 33) e submetidos à citometria de fluxo de acordo com protocolo descrito na metodologia 3.7, para investigar o tipo de morte celular que acometeu os tumores dos grupos experimentais.

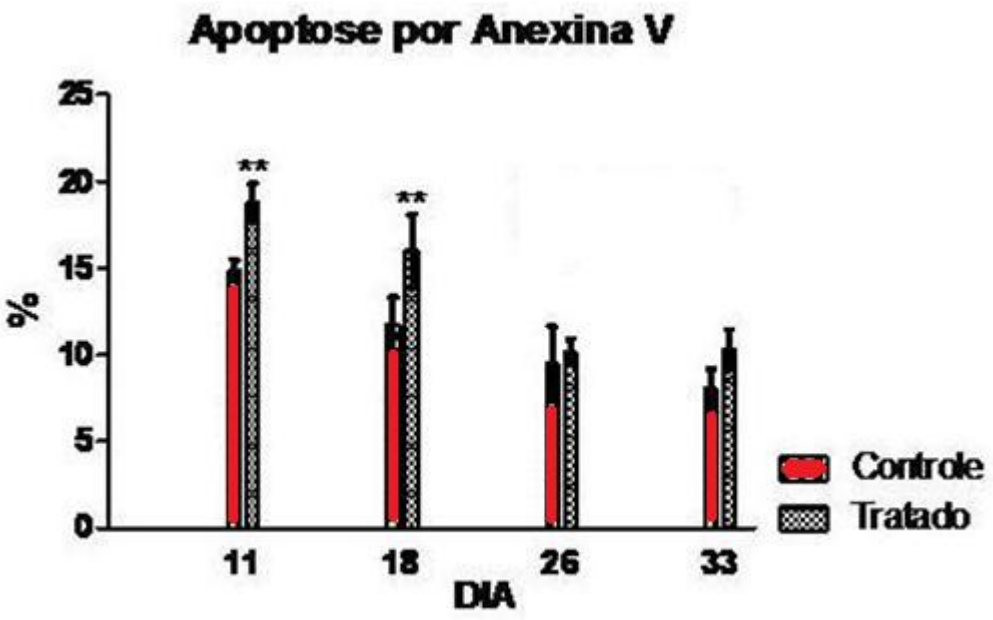

Figura 35: Cinética da proporção de células tumorais em apoptose marcadas pela presença de PS ligada a anexina V-FITC na superfície de suas membranas. ** $p<0.01$

O tecido tumoral de animais tratados com o imunomodulador apresentaram um maior número de células em apoptose em relação ao tumor de animais sem tratamento, principalmente nos primeiros 20 dias, onde esta diferença foi significante (Figura 35).

Em análise de intensidade da fluorescência FITC conjugada a anexina V (Figura 36), quanto maior o deslocamento da curva para a direita, maior é a intensidade de fluorescência e conseqüentemente maior é número de células positivas para o anticorpo, indicado pela presença de PS na membrana.

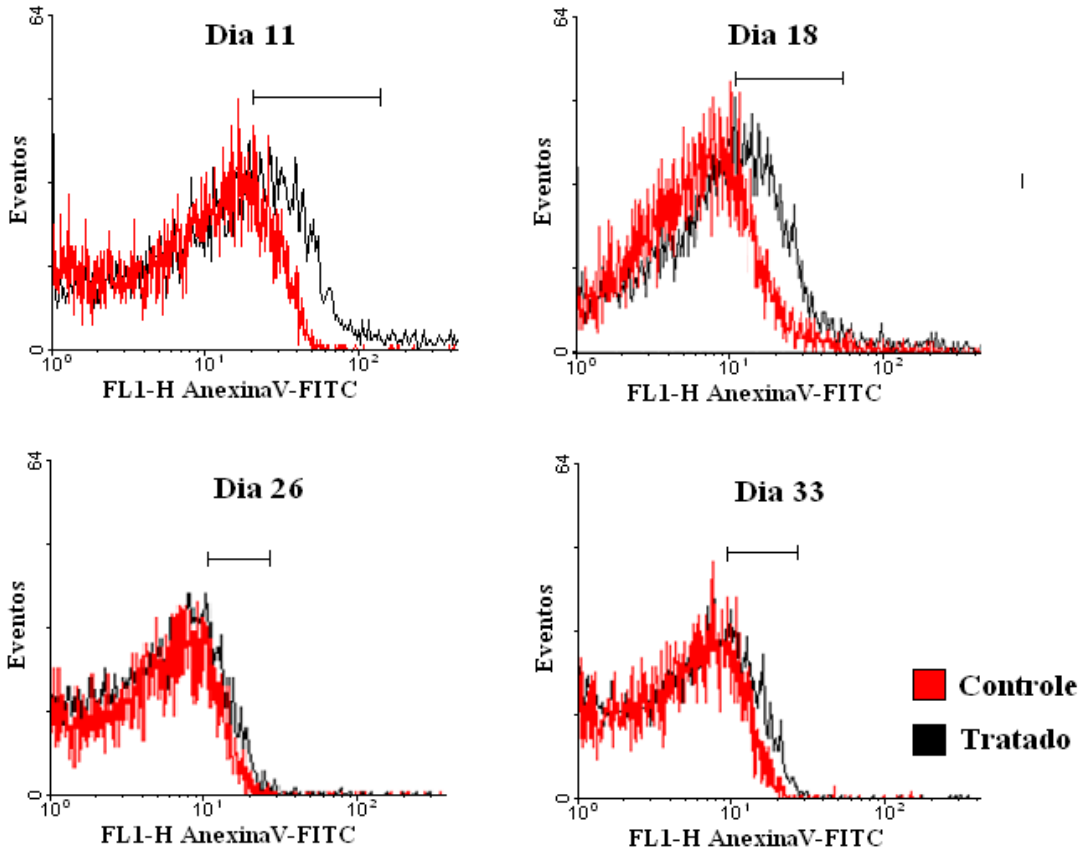

Figura 36: Representação da intensidade de fluorescência da análise por citometria de fluxo com exemplo para cada dia de necropsia. A leitura foi efetuada no canal FL-1 (530nm) para o FITC conjugado a anexina V. Quanto maior o deslocamento da curva para a direita, maior é a intensidade de fluorescência e conseqüentemente maior é número de células ligadas pelo anticorpo.

.

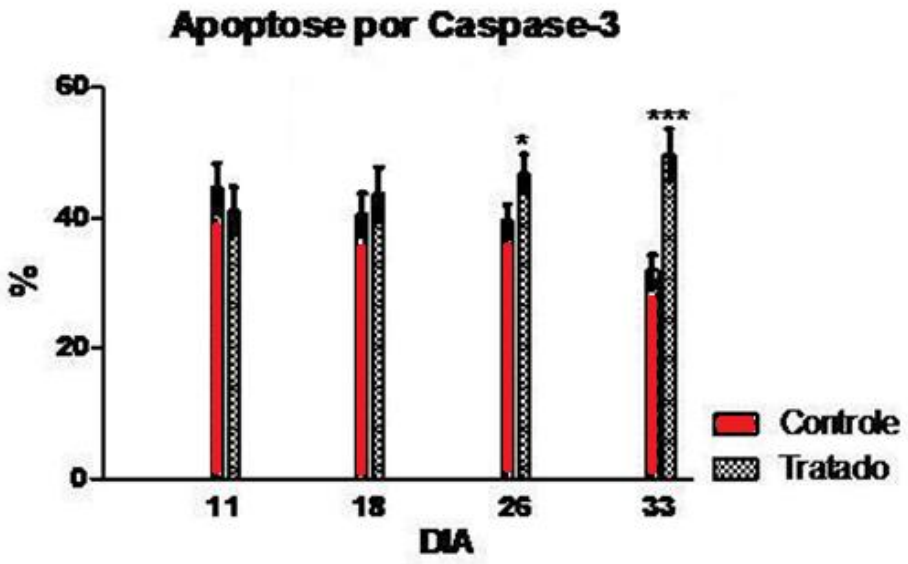

Figura 37: Cinética da proporção de células tumorais em apoptose caracterizada pela intensidade de fluorescência do fluorocromo FITC, conjugado ao ligante de caspase 3 ativa DEVD-FMK. Houve um aumento de apoptose significante a partir do dia 26 e altamente significante no 33º dia em animais tratados em relação ao grupo controle. * $p<0.05$ *** $p<0.001$

Exemplares de tumores de animais tratados com o imunomodulador e de camundongos sem tratamento foram analisados nos dias 11, 18, 26 e 33, e submetidos à citometria de fluxo de acordo com os protocolos descritos na metodologia 3.7. A partir do 18º dia é possível afirmar que os tumores de animais tratados sofreram morte celular por apoptose em maior proporção em relação aos animais sem tratamento, devido ao aumento da intensidade de fluorescência FITC, conjugada ao ligante da caspase 3 ativa DEVD-FMK (Figura 38), sendo significante a partir do 26º dia e altamente significante no 33º dia (Figura 37).

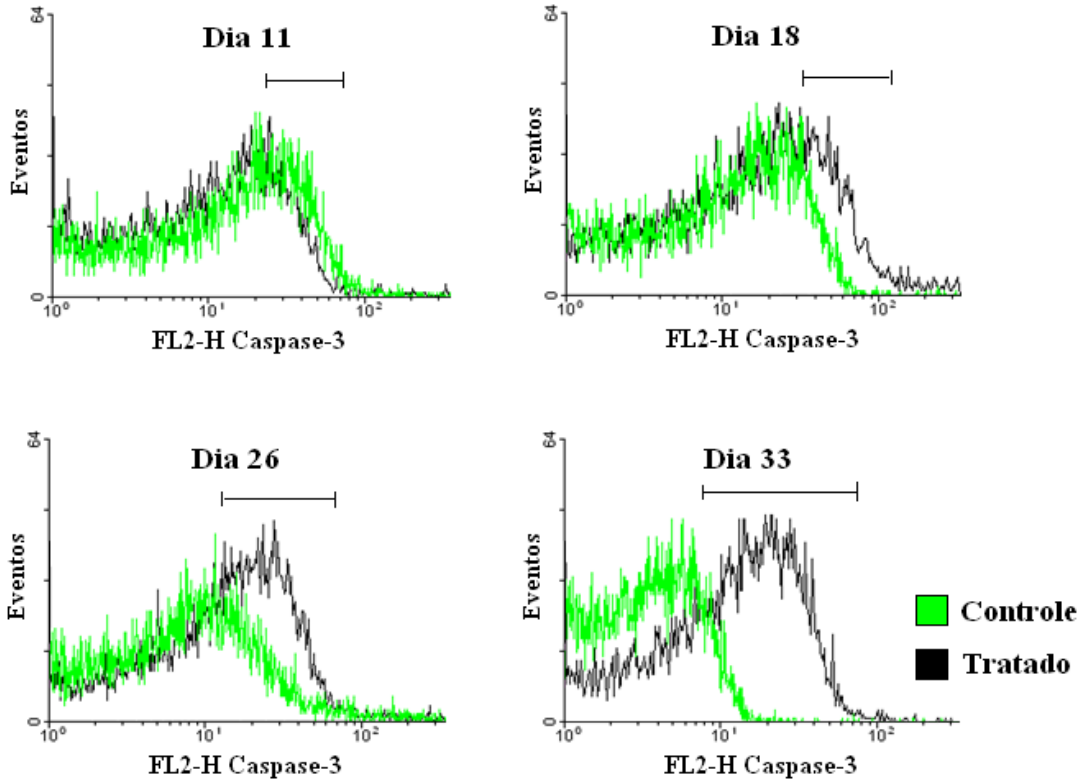

Figura 38: Representação da intensidade de fluorescência da análise por citometria de fluxo com exemplos para cada dia de necropsia. A leitura foi efetuada no canal FL-1 (530nm) para quantificar a intensidade de fluorescência do fluorocromo FITC conjugado com DEVD-FMK ligado a caspase 3 ativa. Quanto maior o deslocamento da curva para a direita, maior é a intensidade de fluorescência e conseqüentemente maior é número de células ligadas pelo anticorpo.

A utilização da molécula fluorescente iodeto de propídio (PI) junto com a anexina V conjugada ao FITC, possibilitou quantificar as células que sofreram apoptose devido a marcação pelo FITC, e ao mesmo tempo apresentam fragmentos de DNA expostos, caracterizando células em apoptose tardia (Figura 39), e também verificar as células que sofreram morte por necrose, apresentando somente a fluorescência do PI em análise por citometria de fluxo. Sendo evidente que os tumores de animais sem tratamento sofreram morte por necrose em uma proporção maior e altamente significativa em relação aos animais tratados (Figura 40).

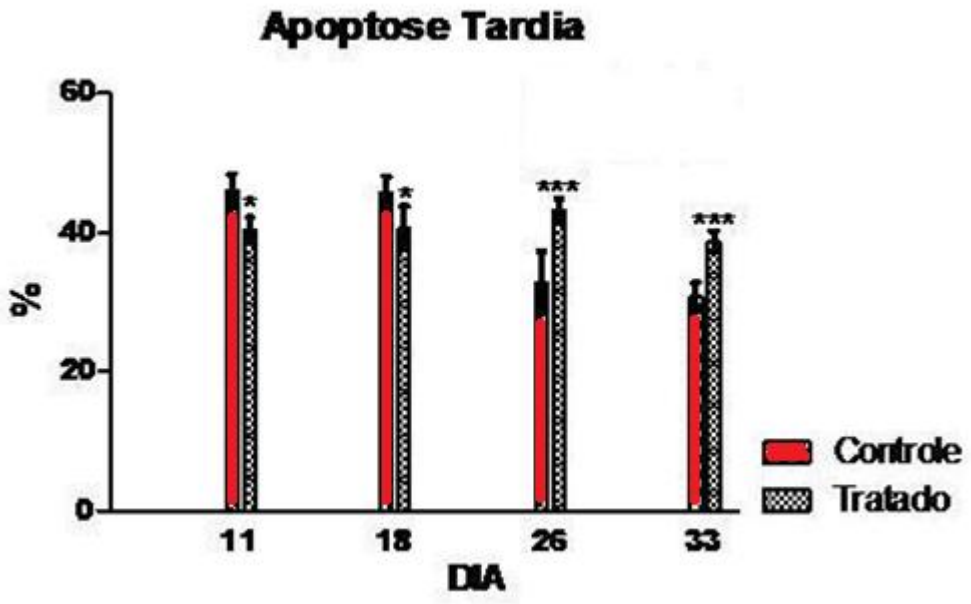

Figura 39: Comparação de células em apoptose tardia entre tratado e controle, representadas pela presença concomitante dos marcadores anexina V-FITC e PI por citometria de fluxo. * $p<0.05$ *** $p<0.001$

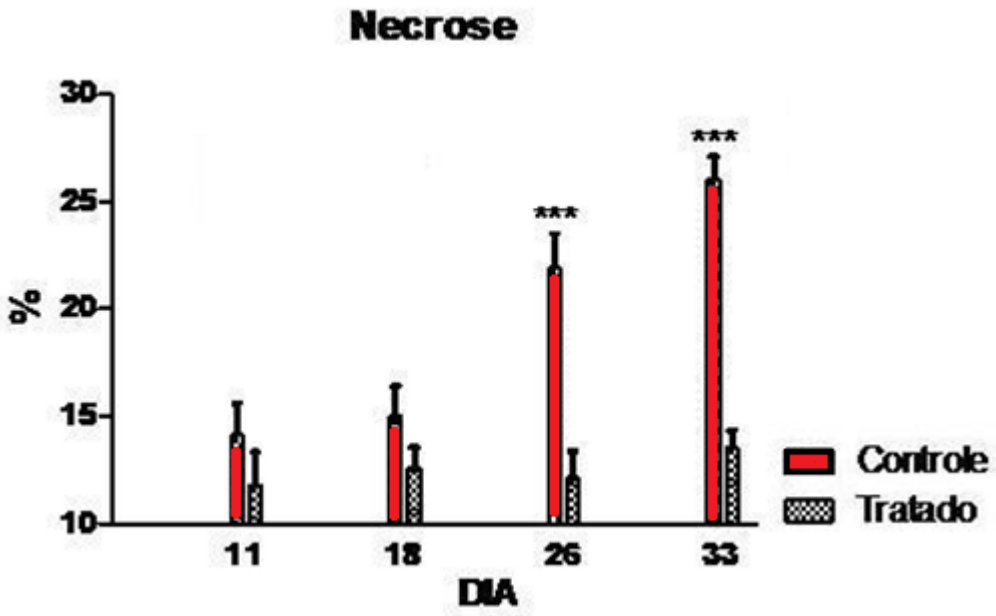

Figura 40: Comparação de células em necrose marcadas somente por PI em análise por citometria de fluxo. É evidente a significância da maior proporção de células em necrose nos animais controle em relação aos tratados. *** $p<0.001$

5 DISCUSSÃO

Os resultados do experimento intitulado experimento de evolução tumoral (seção 3.2.2) demonstraram uma desaceleração da evolução do tumor induzido, devido ao tratamento tópico com Imiquimod, evidente pela diferença altamente significante ($p<0.001$) do volume dos tumores (Figura 5). O tratamento retardou, mas não impediu o desenvolvimento tumoral, e devido ao tratamento, houve uma diminuição no peso dos animais (Figura 7), dado que animais sem tumor tratados com Imiquimod também tiveram uma diminuição do peso em relação ao grupo controle saudável (sem tratamento e sem tumor), sendo a diferença entre os grupos estatisticamente significante. A dose utilizada pôde ser considerada de baixa toxicidade, uma vez que os animais não apresentaram efeitos colaterais comumente descritos para esse quadro (SANTOS-JUANES et al., 2010), como caquexia, eritema ou ulceração (exceto animais com tumores grandes, onde a ulceração é inevitável devido a necrose tumoral e tecidual por hipóxia) e apesar da pequena perda de peso (Figura 7) se mantiveram aparentemente saudáveis.

Em experimento de sobrevida, nenhum camundongo do grupo controle sobreviveu por mais de 37 dias, enquanto no grupo tratado ainda restavam 60% dos animais vivos neste dia (Figura 6). No ultimo dia do experimento (dia 70), restavam 20% dos animais tratados (Tabela 1), sendo evidente e altamente significante o aumento do tempo de sobrevida em animais tratados em relação aos animais controle inoculados com as células tumorais. Os animais tratados apresentaram um tempo médio de sobrevida de aproximadamente 48 dias, com diferença estatística altamente significante ($p<0.001$), quando comparado ao tempo médio de sobrevida do grupo controle (Tabela 1).

Macroscopicamente durante a necrópsia dos animais foi possível observar algumas diferenças entre tecidos de animais tratados em comparação aos de animais controle (Figuras 8, 14, 22 e 30). Tanto os tumores de animais tratados quanto os de animais controle apresentaram neovascularização ao seu redor, proporcional ao tamanho do tumor, sendo o tamanho do tumor tratado menor em relação ao controle (Figura 8), e tanto tumores tratados como controle apresentaram diversas populações de células tumorais evidenciadas macroscopicamente pela presença de nódulos e pela variação de cores no mesmo tumor, de preto a tons marrons e ao branco amelanótico na figura 8.

A pele da região dorsal de um camundongo C57BL/6 saudável, sem intervenções, possui uma camada fina da epiderme, com uma fila única de células na camada basal, na camada espinhosa e na camada granulosa, com muito pigmento de melanina na camada granulosa. A derme é rica em fibras colágenas e glândulas. A hipoderme é a porção vascularizada da pele e possui muitos folículos pilosos com muita melanina produzida em seus bulbos (Figura 9). Devido à espessura fina da epiderme dos camundongos, a inoculação das células tumorais foi feita abaixo do músculo esquelético da pele, na hipoderme, e por ser uma região vascularizada, facilitou a migração das células tumorais para a circulação.

Uma característica descrita em pele de camundongo tratada com Imiquimod é a presença de células de Langerhans (CLs) maiores, com dendritos expandidos, indicando sua ativação e migração (PALAMARA et al., 2004), que foi evidenciada em corte histológico de pele tratada com o Imiquimod (Figura 11).

A aplicação tópica de Imiquimod em camundongos também exerce uma depressão da síntese de DNA de células epiteliais no local da aplicação, dependente de receptor opióide (MCLAUGLIN et al., 2010), o que pode explicar a característica das células das camadas basal e espinhosa da epiderme de animais tratados, com um grande número de células com citoplasma claro e núcleo densamente basofílico, de formato oval (Figura 11).

Em corte histológico da pele de um animal tratado com tumor (Figura 12), é evidente que o tumor foi contido na hipoderme, sem neovascularização no seu interior evidente. A região central do tumor se apresentava mais escura, com fragmentos celulares, perda de adesão entre as células e presença de inúmeros núcleos picnóticos, caracterizando morte celular.

Na pele de camundongos inoculados com as células tumorais, que não receberam tratamento, foram observados tumores em proliferação expansiva, acometendo diversas porções da pele, com bastante neovascularização e um aumento da espessura da hipoderme (Figura 13). As células tumorais em contato com a hipoderme apresentaram núcleos e citoplasmas densos, em visível proliferação, e a camada tumoral que não estava em contato com a hipoderme apresentava perda de adesão, núcleos picnóticos e fragmentos celulares.

Segundo Sauder (2000) e Richwald (1999), a aplicação tópica de Imiquimod na pele de camundongos desencadeia uma resposta imune sistêmica, e comumente leva a fenômenos inflamatórios locais, induzindo direta e indiretamente a secreção de citocinas antivirais e imunomodulatórias de monócitos, macrófagos, mastócitos e células dendríticas, potencializando a imunidade Th1. Houve uma resposta imune sistêmica nos camundongos tratados, caracterizada pela exacerbação da proliferação celular nos órgãos imunológicos investigados: baço e linfonodo (Figuras 14, 17, 18, 22, 25, 26 e 27).

Animais tratados apresentaram em geral linfonodos inguinais aumentados em relação ao controle (Figura 14 B), embora o caso controle de maior volume tumoral tenha apresentado linfonodo hiperplásico com metástase. Em animais com tumor e sem tratamento, a presença de metástase nos linfonodos (Figura 14 A) ocorreu em maior proporção com desintegração parcial desses órgãos, ao contrários dos animais tratados onde a integridade dos linfonodos foi mantida.

Os linfonodos de animais que receberam somente o tratamento, apresentaram um aumento das regiões medulares nestes órgãos (Figura 17) em relação aos linfonodos de animais saudáveis (Figura 15). Os linfonodos de animais inoculados com células tumorais e tratados apresentaram uma hiperplasia maior ainda, com aumento dos centros germinativos das zonas corticais além de aumento do volume nas regiões medulares. Os linfonodos de animais com tumor sem tratamento foram acometidos por metástases e apresentaram infiltrados inflamatórios (Figura 20), apesar de terem sido ineficazes em evitar a proliferação tumoral em seu interior.

Foi observado um aumento significante do volume dos baços de animais tratados em relação ao controle (Figura 22), evidenciando a hiperplasia descrita na literatura caracterizada pelo aumento da presença de células dendríticas, granulócitos, neutrófilos e macrófagos devido ao tratamento com Imiquimod (PALAMARA et al., 2004). Este aumento de volume ocorreu na polpa branca do baço, região de proliferação linfocitária, devido ao efeito imunomodulador do Imiquimod (Figura 25). Os baços de animais inoculados com células tumorais tratados apresentaram um aumento tanto da polpa branca quanto da polpa vermelha (Figura 26), uma vez que haviam células tumorais a serem combatidas e portanto algumas células imunológicas, como macrófagos, foram recrutados (Figura 27).

Os baços de animais inoculados com células tumorais que não receberam tratamento apresentaram uma polpa branca escassa (Figura 28), muito provavelmente devido ao recrutamento das células imunológicas a fim de combater o tumor (Figura 29), mas se mostraram deficientes em manter uma produção celular que suprisse a necessidade do organismo.

Sendo o pulmão o órgão de maior afinidade da linhagem tumoral utilizada, foi possível verificar macroscopicamente pontos escuros no pulmão de alguns animais (Figura 30). Não foi possível verificar metástases nos cortes histológicos obtidos no experimento, pois a coloração H.E. não evidencia a distinção entre células tumorais e as células do parênquima pulmonar. Observando os vasos sanguíneos dos pulmões, ficou evidente o aumento de leucócitos na circulação dos animais inoculados com células tumorais sem tratamento (figuras 33 e 34), e um aumento leucocitário maior ainda no pulmão de animais tratados (Figura 33).

Utilizando a conjugação do fluorocromo FITC à anexina-V e a caspase3, foi possível quantificar as células em apoptose pela intensidade da fluorescência analisada por citometria de fluxo. A utilização concomitante do marcador nuclear fluorescente PI junto à anexina V-FITC possibilitou verificar a alteração nuclear característica do estágio tardio de apoptose, mostrando em animais tratados, a persistência do processo ao longo do tempo. A apoptose identificada pela presença de caspase 3 ativa (Figuras 37 e 38) representa a ativação da apoptose pela formação do apoptossomo e/ou pela presença de linfócitos T citotóxicos. A apoptose identificada pela anexina-V representa aquela que está ocorrendo de fato, através da presença de PS na membrana das células tumorais (Figuras 35 e 36).

O aumento do número de células em necrose ao longo do tempo é compreensível devido à resposta fisiológica desencadeada pelo crescimento desenfreado do tumor. Aparentemente, em animais tratados, o sistema imune está trabalhando eficientemente para eliminar células necróticas ou induzi-las a apoptose. Nos animais que não receberam tratamento, o TNF pode ser um de poucos recursos adotados pelo organismo para tentar eliminar o tumor, e tumores grandes passam a apresentar grandes áreas com pouca vascularização, levando o tecido a necrose por hipóxia, o que explicaria a maior proporção de células em necrose de animais controle (Figura 40).

Células em apoptose inicial apresentam marcação positiva para anexina-V e negativa para PI. Devido à conjugação do corante FITC à anexina-V em fosfatidilserina externalizada,

e o fato de a integridade da membrana celular estar mantida, a ligação do PI a fragmentos de DNA foi impedida, e portanto foi possível observar um maior número de células em apoptose nos animais tratados em relação ao controle nos dias 11 e 18 (Figuras 35 e 36).

Devido à análise por citometria de fluxo da ligação do DEVD-FMK-FITC à caspase 3 ativa, foi possível observar um aumento altamente significativo ($p<0.001$) de células tumorais em apoptose pela cascata das caspases, no 33º dia do experimento (Figuras 37 e 38).

O baixo número de células em apoptose tardia dos animais controle (Figura 39) está relacionado ao maior número de células em necrose. Em contrabalanço, nos animais tratados a proporção de células em apoptose é maior.

6 CONCLUSÕES

O Imiquimod 5% foi efetivo na inibição parcial do crescimento do tumor induzido e no aumento do tempo médio de sobrevida, devido à indução de morte celular tumoral por apoptose observada em análise por citometria de fluxo.

Animais tratados apresentaram metástases evidentes macroscopicamente em menor proporção em relação ao controle, e a linhagem tumoral B16F10 se demonstrou altamente proliferativa e danosa aos tecidos adjacentes, sendo um modelo experimental extremo e de alta patogenicidade, uma vez que os animais são acometidos pelas células tumorais de forma sistêmica, afetando diversos tecidos, e com uma sobrevida muito baixa.

A presença do tumor em si, causou uma resposta imune sistêmica caracterizada pelo aumento de leucócitos circulantes e recrutamento evidente das células do baço e linfonodos inguinais. O tratamento potencializou esta resposta imune dando um suporte para que os tecidos imunológicos tivessem uma proliferação celular mais eficiente, evidenciado em cortes histológicos, fotografias dos tecidos e pelo aumento da taxa de células tumorais em apoptose.

REFERÊNCIAS*

ABBAS, A. K.; LICHTMAN, A. H.; POBER, J. S. **Imunologia celular e molecular**. Rio de Janeiro: Revinter, 2003.

ADEMA, G. J. Dendritic cells from bench to bedside and back**. Immunology Letters**, v. 122, p. 128-130, 2009.

ALENZI, F. Q.; LOTFY, M.; WYSE, R. K. H. Swords of cell death: caspase activation and regulation. **Asian Pacific J. Cancer Prev.**, v. 11 p. 271-280, 2010.

ALEXOPOULOU, L.; HOLT, A. C.; MEDZHITOV, R.; FLAVELL, R. A. Recognition of Double-stranded RNA and activation of NF-κβ by toll-like receptor 3. **Nature**, v. 18, p. 732-738, 2001.

ALONSO, S. R.; TRACEY, L.; ORTIZ, P.; PIRIS, M. A.; RODRIGUEZ-PERALTO, J. L. A high-throughput study in melanoma identifies epithelial-mesenchymal transition as s major determinant of metastasis. **Cancer Research,** v. 67, p. 3450-3460, 2007.

AMBLER, C. A.; MAATTA, A. Epidermal stem cells: location, potential and contribution to cancer. **J. Pathol.**, v. 217, p. 206–216, 2009.

ANAZETTI, M. C. et al. Comparative Cytotoxicity of Dimethylamide-Crotonin in the Promyelocytic Leukemia Cell Line (HL60) and Human Peripheral Blood Mononuclear. **Cells Toxicology**, v. 188, p. 261-274, 2003.

ANDERSON, K. V.; BOKLA L.; NUSSLEIN-VOLHARD, C. Establishment of dorsal-ventral polarity in the Drosophila embryo: the induction of polarity by the Toll gene product. **Cell,** v. 42, p. 791-798, 1985.

BAKER, S. J.; REDDY, E. P. Transducers of life and death: TNF receptor superfamily and associated proteins. **Oncogene**, v. 12, p. 1-9, 1996.

BALSAMO, M.; SCORDAMAGLIA, F.; PIETRA, G.; MANZINI, C.; CANTONI, C.; BOITANO, M.; QUEIROLO, P.; VERMI, W.; FACCHETTI, F.; MORETTA, A.; MORETTA, L.; MINGARI, M. C.; VITALE, M. Melanoma-associated fibroblasts modulate NK cell phenotype and antitumor cytotoxicity. **PNAS**, v. 11, n. 19, p. 1-6, 2009.

BANCHEREAU, J.; BRIERE, F.; CAUX, C. Immunobiology of dendritic cells. **Annu. Rev. Immunol.,** v. 18, p. 767- 811, 2000.

BANCHEREAU, J.; STEINMAN, R. M. Dendritic cells and the control of immunity. **Nature**, v. 392, p. 245- 252, 1998.

BERNSTEIN, D. I.; HARISON, C. J. Effects of the immunomodulating agent R837 on acute and latent herpes simplex virus type 2 infections. **Antimicrob. Agents Chemother.**, v. 33, p. 1511-1515, 1989.

*De acordo com: ASSOCIAÇÃO BRASILEIRA DE NORMAS TÉCNICAS. **NBR 6023:** informação e documentação: referências: elaboração. Rio de Janeiro, 2002.

BIAN, T.; YIN, K. S.; JIN, S. X.; ZHANG, X. L.; ZHOU, J. Y.; MA, X. Q. Treatment of allergic airway inflammation and hyperresponsiveness by imiquimod modulating transcription factors T-bet and GATA- 3. **Chin. Med. J.**, v. 119, p. 640-648, 2006.

BISHOP, G. A.; RAMIREZ, L. M.; BACCAM, M.; BUSCH, L. K.; PEDERSON, L. K.; TOMAI, M. A. The immune response modifier resiquimod mimics CD40-induced B cell activation. **Cell Immunol.**, v. 208, p. 9-17, 2001.

BOATRIGHT, K. M.; SALVESEN, G. S. Mechanisms of caspase activation. **Curr. Opin. Cell Biol.**, v. 15, p. 725-731, 2003.

BOCZKOWSKI, D.; NAIR, S.K.; SNYDER, D. Dendritic cells pulsed with RNA are potent antigen-presenting cells in vitro and in vivo. **J. Exp. Med.**, v. 184, p. 465-472, 1996.

BONIFAZ, L.C.; BONNYAY, D. P.; CHARALAMBOUS, A.; DARGUSTE, D. I.; FUJII, S.; SOARES, H.; BRIMNES, M. K.; MOLTEDO, B.; MORAN, T. M.; STEINMAN R. M. In vivo targeting of antigens to maturing dendritic cells via the DEC- 205 receptor improves T cell vaccination. **J. Exp. Med.**, v. 199, p. 815- 824, 2004.

BRILL, A. et al. The role of apoptosis in normal and abnormal embryonic development. **J. Assist. Reprod. Genet.,** v. 16, p. 512-519, 1999.

BROSSART, P.; WIRTHS S.; BRUGGER, W. Dendritic cells in cancer vaccines. **Exp. Hematol.**; v. 29, p. 1247-1255, 2001.

BUFAN, B.; MOJSILOVIC, S.; VUCICEVIC, D.; VUCEVIC, D.; VASILIJIC, S.; BALINT, B.; COLIC, M. Comparative effects of aspirin and NO-releasing aspirins on differentiation, maturation and function of human monocyte-derived dendritic cells in vitro. **Int. Immunopharmacol.**, v. 9, p. 910-917, 2009.

BURNET, F. M. The concept of immunological surveillance. **Prog. Exp. Tumor Res**, v. 13, p. 1-27, 1970.

BUXTON, P. K. **ABC of Dermatology**. 4th ed. Edinburgh: Royal infirmary, 2003.

CELLA, M.; SALLUSTO, F.; LANZAVECCHIA A. Origin, maturation and antigen presenting function of dendritic cells. **Curr. Opin. Immunol**, v. 9, p. 10, 1997.

COMMITTEE OF THE SOCIETY FOR ANALYTICAL CYTOLOGY. Data file standard for flow cytometry. **Cytometry**, v. 11, p. 323-332, 1990.

COSNES, J. Can we modulate the clinical course of inflammatory bowel diseases by our current treatment strategies? **Dig. Dis.**, v. 27, p. 516-521, 2009.

COUSSENS, L. M.; WERB, Z. Inflammation and cancer. **Nature**, v. 420, p. 860-867, 2002.

CRISTOFOLINI, M.; FRANCESCHI, S.; TASIN, L.; ZUMIANI, G.; PISCIOLI, F.; TALAMINI, R.; LA VECCHIA, C. Risk factors for cutaneous malignant melanoma in a northern Italian population**.** **Int. J. Cancer**, v. 39, p. 150-154, 1987.

DEBATIN, K. M. Activation of apoptosis pathways by anticancer treatment**. Toxicol. Lett.,** v. 113, p. 41-48, 2000.

DESAGHER, S.; MARTINOU, J. C. Mitochondria as central control point of apoptosis. **Trends in Cell Biol.**, v. 10, p. 369-377, 2000.

DIEBOLD, S.; KAISHO, T.; HEMMI, H.; AKIRA, S.; REIS SOUSA, C. Innate antiviral responses by means of TLR7-mediated recognition of single-stranded RNA. **Science**, v. 303, p. 1529-1531, 2004.

DUNN, G. P.; BRUCE, A. T.; IKEDA, H.; OLD, L. J.; SCHREIBER R. D. Cancer immunoediting: from immunosurveillance to tumor escape. **Nat. Immunol.**, v. 3, p. 991-998, 2002.

DUNN, G.P.; OLD, L. J.; SCHREIBER R. D. The three es of Cancer Immunoediting. **Annu. Rev. Immunol.**, v. 22, p. 329-360, 2004.

DVORAK, H. F. Tumors: wounds that do not heal. Similarities between tumor stroma generation and wound healing. **N. Engl. J. Med.**, v. 315, p. 1650-1659, 1986.

EISCHEN, C. M. Comparison of apoptosis in wild-type and Fas-resistant cells: chemotherapy-induced apoptosis is not dependent on Fas/Fas ligand interactions. **Blood,** v. 90, p. 935-943, 1997.

ELLERHORST, J. A.; GREENE, V. R.; EKMEKCIOGLU, S.; WARNEKE, C. L.; JOHNSON, M. M.; COOKE, C. P.; WANG, L.; PRIETO, V. G.; GERSHENWALD, J. E.; WEI, Q.; GRIMM, E. A. Clinical Correlates of *NRAS* and *BRAF* Mutations in Primary Human Melanoma. **Clin. Cancer Res.**, v. 17, p. 229-235, 2011.

ELWOOD, J. M.; GALLAGHER, R. P.; DAVISON, J.; HILL, G. B. Sunburn, suntan and the risk of cutaneous malignant melanoma: the Western Canada Melanoma Study. **Brit. J. Cancer**, v. 51, p. 543-549, 1985.

ENARI, M.; SAKAHIRA, H.; YOKOYAMA, H.; OKAWA, K.; IWAMATSU, A.; NAGATA, S. A caspase-activated DNase that degrades DNA during apoptosis, and its inhibitor ICAD. **Nature**, v. 391, p. 43-50, 1998.

ENG, C. The evolving role of monoclonal antibodies in colorectal cancer: early presumptions and impact on clinical trial development. **Oncologist**, v. 15, p. 73-84, 2010.

ENGELAND, M.; NIELAND, L. J.; RAMAEKERS, F. C.; SCHUTTE, B.; REUTELINGSPERGER, C. P. Annexin V-affinity assay: a review on an apoptosis detection system based on phosphatidylserine exposure. **Cytometry**, v. 31, p. 1-9, 1998.

FIDLER, I. J. Biological Behavior of Malignant Melanoma Cells Correlated to Their Survival in Vivo. **Cancer Res.**, v. 35, p. 218-224, 1975.

FIDLER, I. J. Selection of Successive Tumor Lines for Metastasis. **Nature New Biol.**, v. 242, p. 148-149, 1973.

FIDLER, I. J.; NICOLSON, G. L. The Immunobiology of Experimental Metastatic Melanoma. In: HANNA JR, M. (Ed.). **Basic Immunologie Mechanisms in Cancer**. New York: Marcel Dekker, 1978. p. 123-138.

FRASER, A.; EVAN, G. A license to kill. **Cell**, v. 85, p. 781-784, 1996.

FREEDBERG, I. M.; EISEN, A. Z.; WOLFF, K.; AUSTEN, F. K.; GOLDSMITH, L. A.; KATZ, S. **Fitzpatrick's Dermatology In General Medicine**. 6th ed. New York: McGraw-Hill Professional, 2003.

FUJII, S.; TAKAYAMA, T.; ASAKURA, M.; AKI, K.; FUJIMOTO, K.; SHIMIZU, K. Dendritic cell- based câncer immunotherapies. **Arch. Immunol. Ther. Exp**, v. 57, p. 189-198, 2009.

GERNER, M. Y.; MESCHER, M. F. Antigen processing and MHC-II presentation by dermal and tumor-infiltrating dendrítica cells. **J. Immunol.**, v. 182 p. 2726-2737, 2009.

GIROUARD, S. D.; MURPHY, G. F. Melanoma stem cells: not rare, but well done. **Laboratory Investigation**, v. 91, p. 647-664, 2011.

GOTTLIEB, R. A. Role of mitochondria in apoptosis. **Crit. Rev. Eukaryot. Gen. Expr.**, v. 10, p. 231-239, 2000.

GREEN, A.; O'ROURKE, M. G. E. Cutaneous malignant melanoma in association with other skin cancers. **J. Nat. Cancer Inst.**, v. 74, p. 977-980, 1985.

GREENE, V. R.; JOHNSON, M. M.; GRIMM, E. A.; ELLERHORST, J. A. Frequencies of *NRAS* and *BRAF* mutations increase from the radial to the vertical growth phase in cutaneous melanoma. **Journal of Investigative Dermatology**, v. 129, p. 1483-1488, 2009.

HAASS, N. K.; SMALLEY, K. S.; LI, L.; HERLYN, M. Adhesion, migration and communication in melanocytes and melanoma. **Pigment Cell Res.**, v. 18, p. 150-159, 2005.

HALE, A. J. Apoptosis: molecular regulation of cell death. **Eur. J. Biochem.**, v. 236, p. 1-26, 1996.

HAMBURGER, A. W.; SALMON, S. E. Primary bioassay of human tumor stem cells. **Science**, v. 197, p. 461-463, 1977.

HEIB, V.; BECKER, M.; WARGER, T.; RECHTSTEINER, G.; TERTILT, C.; KLEIN, M.; BOPP, T.; TAUBE, C.; SCHILD, H.; SCHMITT, E.; STASSEN, M. Mast cells are crucial for early inflammation, migration of Langerhans cells, and CTL responses following topical application of TLR7 ligand in mice. **Blood**, v. 110, n.3, p. 946-953, 2007.

HEMMI, H.; KAISHO, T.; TAKEUCHI, O.; SATO, S.; SANJO, H.; HOSHINO, K. Small anti-viral compounds activate immune cells via the TLR7 MyD88-dependent signaling pathway. **Nat. Immunol.**, v. 3, p. 196- 200, 2002.

HENGARTNER, M. O. The biochemistry of apoptosis. **Nature**, v. 407, p. 770-776, 2000.

HENKART, P. A.; SITKOVSKY, M. V. Cytotoxic T-lymphocytes. In: PAUL, W. E. (Ed.). **Fundamental Immunology**. 5th ed. Philadelphia: Lippincott Williams & Wilkins, 2003. p. 1127.

HERLYN, M.; THURIN, J.; BALABAN, G.; BENNICELLI, J. L.; HERLYN, D.; ELDER, D. E.; BONDI, E.; GUERRY, D.; NOWELL, P.; CLARK, W. H. Characteristics of cultured human melanocytes isolated from different stages of tumor progression. **Cancer Res**., v. 145, p. 5670-5676, 1985.

HERR, I.; DEBATIN, K. M. Cellular stress response and apoptosis in cancer therapy. **Blood**, v. 98, p. 2603-2614, 2001.

HICKMAN, J. A. Apoptosis and chemotherapy resistence. **Eur. J. Cancer**, v. 324, p. 921-926, 1996.

HODI, F.S.; MIHM, M. C.; SOIFFER, R. J.; HALUSKA, F. G.; BUTLER, M.; SEIDEN, M. V.; DAVIS, T.; HENRY-SPIRES, R.; MACRAE, S.; WILLMAN, A.; PADERA, R.; JAKLITSCH, M. T.;

SHANKAR, S.; CHEN, T. C.; KORMAN, A.; ALLISON, J. P.; DRANOFF, G. Biologic activity of cytotoxic T lymphocyte- associated antigen 4 antibody blockade in previously vaccinated metastatic melanoma and ovarian carcinoma patients. **Proc. Natl. Acad. Sci.**, v. 100, p. 4712-4717, 2003.

HOLLAND, J. M.; MITCHELL, T. J.; GIPSON, L. C.; WHITAKER, M. S. Survival and cause of death in aging germfree athymic nude and normal inbred C3Hf/He mice. **J. Natl. Cancer Inst.**, v. 61, p. 1357-1361, 1978.

HOSHINO, K.; TAKEUCHI, O.; KAWAI, T.; SANJO, H.; OGAWA, T.; TAKEDA, Y.; TAKEDA, K.; AKIRA, S. Toll- like receptor 4 deficient mice are hyporesponsive to lipopolysaccharide: evidence for TLR4 as the LPS gene product. **J. Immunol.**, v. 162, p. 3749-3752, 1999.

IMBERTSON, L. M.; BEAURLINE, J. M.; COUTURE, A. M.; GIBSON, S. J.; SMITH, R. M.; MILLER, R. L.; REITER, M. J.; WAGNER, T. L.; TOMAI, M. A. Cytokine induction in hairless mouse and rat skin after topical application of the immune response modifiers imiquimod and S-28463. **J. Invest. Dermatol.**, v. 110, p. 734-739, 1998.

ISRAELS, L. G.; ISRAELS, E. D. Apoptosis. **Stem Cells**, v. 17, p. 306-313, 1999.

JACOBS, K.; FEYS, L.; VANHOECKE, B.; VAN MARCK, V.; BRACKE, M. P-cadherin expression reduces melanoma growth, invasion, and responsiveness to growth factors in nude mice. **European Journal of Cancer Prevention**, v. 20, p. 207-216, 2011.

JANEWAY JR C. A.; MEDZHITOV, R. D. Lipoproteins take their toll on the host. **Curr. Biol.**, v. 9, p. 879- 882, 1999.

JEGO, G.; PALUCKA, A. K.; BLANCK, J. P. Plasmacytoid dendritic cells induce plasma cell differentiation through type I interferon and interleukin 6. **Immunity**, v. 19, p. 225-234, 2003.

KAHARI, V.; ALA-AHO, R. Stromal Collagenase in Melanoma: A Vascular Connection. **Journal of Investigative Dermatology**, v. 129, p. 2545-2547, 2009.

KAPLAN, D. H.; SHANKARAN, V.; DIGHE, A. S.; STOCKERT, E.; AGUET, M.; ALD, L. J.; SCHREIBER, R. D. Demonstration of an interferon gamma-dependent tumor surveillance system in immunocompetent mice. **Proc Natl Acad Sci U S A**, v. 95, p. 7556-7561, 1998.

KENNY, P. A.; BISSELL, M. J. Tumor reversion: correction of malignant behavior by microenvironmental cues. **Int. J. Cancer.**, v. 107, p. 688-695, 2003.

KERR, J. F. R.; WYLLIE, A. H.; DURRIE, A. R. Apoptosis: a basic biological phenomenon with wide ranging implications in tissue kinetics. **Br. J. Cancer**, v. 26, p. 239-257, 1972.

KO, K.; YAMAZAKI, S.; NAKAMURA, K.; NISHIOKA, T.; HIROTA, T.; YAMAGUCHI, T.; SHIMIZU, J.; NOMURA, T.; CHIBA, T.; SAKAGUCHI, S. Treatment of advanced tumors with agonistic anti-GITR mAb and its effects on tumor- infiltrating Foxp3+CD25+CD4+ regulatory T cells. **J. Exp. Med.**, v. 202, p. 885-891, 2005.

KOOPMAN, G.; REUTELINGSPERGER, C. P.; KUIJTEN, G. A.; KEEHNEN, R. M.; PALS, S. T.; VAN OERS, M. H. Annexin V for flow cytometric detection of phosphatidylserine expression on B cells undergoing apoptosis. **Blood**, v. 84, p. 1415-1420, 1994.

KULKARNI, A.; KARLSSON, S. Transforming growth factor-beta 1 knockout mice. A mutation in one cytokine gene causes a dramatic inflammatory disease. **Am. J. Pathol**, v. 143, p. 3-9, 1993.

KURSAR, M. Regulatory CD4+CD25+ T cells restrict memory CD8+ T cell responses. **J. Exp. Med.**, v. 196, p. 1585-1592, 2002.

KUYPERS, F. A.; LEWIS, R. A.; HUA, M.; SCHOTT, M. A.; DISCHER, D.; ERNST, J. D. Detection of altered membrane phospholipid asymmetry in subpopulations of human red blood cells using fluorescently labeled annexin V. **Blood**, v. 87, p. 1179-1187, 1996.

LANIER, L. L.; PHILLIPS, J. H. Natural killer cells. **Curr. Opin. Immunol**., v. 4, n. 1, p. 38-42, 1992.

LAUFFENBURGER, D. A.; HORWITZ , A. F. Cell migration: a physically integrated molecular process. **Cell**, v. 84, p. 359-369, 1996.

LEDERLE, W.; HARTENSTEIN, B.; MEIDES, A.; KUNZELMANN, H.; WERB, Z.; ANGEL, P.; MUELLER, M. M. MMP13 as a stromal mediator in controlling persistent angiogenesis in skin carcinoma. **Carcinogenesis**, v. 31, n. 7, p. 1175-1184, 2010.

LEE, J. R.; SHIN, J. H.; PARK, J. H.; SONG, S. U.; CHOI, G. S. Combined treatment with intratumoral injection of dendritic cells and topical application of imiquimod for murine melanoma. **Experimental dermatology**, v. 6, p. 36-40, 2007.

LEMAITRE, B.; MEISTER, M.; GOVIND, S.; GEORGEL, P.; STEWARD, R.; REICHHART, J. M. Functional analysis and regulation of nuclear import of dorsal during the immune response in Drosophila. **EMBO J.**, v. 14, p. 536-545, 1995.

LI, L.; FUKUNAGA-KALABIS, M.; YU, H.; et al. Human dermal stem cells differentiate into functional epidermal melanocytes. **J. Cell Sci.**, v. 123, p. 853–860, 2010.

LI, P. Cytochrome c and ATP-dependent formation of Apaf-1/capase-9 complex initiates an apoptotic protease cascade. **Cell**, v. 91, p. 479-489, 1997.

LI, V. W.; LI, W. W.; TALCOTT, K. E.; ZHAI, A. W. Imiquimod as an antiangiogenic agent. **J. Drugs. Dermatol**., v. 4, p. 708-717, 2005.

LIMA, H. C. Imunologia clínica dos imunomoduladores. In: LIMA, H. C. (Ed.). **Tópicos em Imunodermatologia Clínica**. São Paulo: Segmento Farma, 2004. p. 121-132.

LIU, C.; LOU, Y.; LIZZE, G.; QIN, H.; LIU, S.; RABINOVICH, B.; KIM, G. J.; WANG, Y.; YE, Y.; SIKORA, A. G.; OVERWIJK, W.; LIU, Y.; WANG, G.; HWU, P. Plasmacytoid dendritic cells induce NK cell-dependent, tumor antigen-specific T cell cross-priming and tumor regression in mice. **J. Clin. Investigation**., v. 118, n. 3, p. 1165-1175, 2006.

LUND, J. M.; ALEXOPOULOU, L.; SATO, A.; KAROW, M.; ADAMS, N. C.; GALE, N. W.; IWASAKI, A.; FLAVELL, R. A. Recognition of sigle-stranded RNA viruses by toll-like receptor 7. **Proc. Natl. Acad. Sci. U.S.A.**, v. 13, n. 101, p. 5598-5603, 2004.

MAKIN, G. Targeting apoptosis in cancer chemotherapy. **Expert Opin. Ther. Targets**, v. 6, p. 73-84, 2002.

MALAVIYA, R.; IKEDA, T.; ROSS, E.; ABRAHAM, S. N. Mast cell modulation of neutrophil influx and bacterial clearance at sites of infection through TNF-alpha. **Nature**, v. 381 p. 77-80, 1996.

MANIOTIS, A. J.; FOLBERG, R.; HESS, A.; SEFTOR, E. A.; GARDNER, L. M.; PE'ER, J.; TRENT, J. M.; MELTZER, P. S.; HENDRIX, M. J. Vascular channel formation by human melanoma cells in vivo and in vitro: vasculogenic mimicry. **Am. J. Pathol.**, v. 155, p. 739-752, 1999.

MIKESH, L. M.; KUMAR, M.; ERDAG, G.; HOGAN, K. T.; MOLHOEK, K. R.; MAYO, M. W.; SLINGLUFF JR, C. L. Evaluation of molecular markers of mesenchymal phenotype in melanoma. **Melanoma Research**, v. 20, n. 6, p. 485-495, 2010.

MITCHISON, T. J.; CRAMER, L. P. Actin- based cell motility and cell locomotion. **Cell**, v. 84, p. 371- 379, 1996.

MOLLER, G. Experiments and the concept of immunological surveillance. **Transplant Rev**., v. 28, p. 1-97, 1976.

NAGAO, K.; GINHOUX, F.; LEITNER, W. W.; MOTEGI, S.; BENNETT, C. L.; CLAUSEN, B. E.; MERAD, M.; UDEY, M. C. Murine epidermal langerhans cells and langerin-expressing dermal dendrítica cells are unrelated and exhibit distinct functions. **PNAS**, v. 106, n. 9, p. 3312-3317, 2009.

NAKAI, N.; ASAI, J.; UEDA, E.; TAKENAKA, H.; KATOH, N.; KISHIMOTO, S. Vaccination of Japanese patients with advanced melanoma with peptide, tumor lysate or both peptide and tumor lysate- pulsed mature, monocyte-derived dendritic cells. **Journal of Dermatology**, v. 33, p. 462-472, 2006.

NAYLOR, M. F.; CROWSON, N. R.; KUWAHARA, K.; TEAGUE, C.; GARCIA, C.; MACKINNIS, R.; HAQUE, C.; ODOM, C.; JANKEY, R. L.; CORNELISON, R. L. Treatment of lentigo maligna with topical imiquimod. **Br. J. Dermatol.**, v. 149, p. 66-70, 2003.

OSTERLIND, A.; TUCKER, M. A.; STONE, B. J.; JENSEN, O. M. The Danish case-control study of cutaneous malignant melanoma. II - Importance of UV light exposure. **Int. J. Cancer**, v. 42, p. 319-324, 1988.

OUTZEN, H. C.; CUSTER, R. P.; EATON, G. J.; PREHN, R. T. Spontaneous and induced tumor incidence in germfree "nude" mice**. J. Reticuloendothel. Soc**., v. 17, p. 1-9, 1975.

PALAMARA, F.; MEINDL, S.; HOLEMANN, M.; LUHRS, P.; STINGL, G.; SIBILIA, M. Identification and Characterization of pDC-like cells in normal mouse skin and melanomas treated with imiquimod. **The Journal of Immunology**, v. 173, p. 3051-3061, 2004.

PASZEK, M. J.; ZAHIR, N.; JOHNSON, K. R.; LAKINS, J. N.; ROZENBERG, G. I.; GEFEN, A.; REINHART-KING, C. A.; MARGULIES, S. S.; DEMBO, M.; BOETTIGER, D.; HAMMER, D. A.; WEAVER, V. M. Tensional homeostasis and the malignant phenotype. **Cancer Cell**, v. 8, p. 241-254, 2005.

PATEL, U.; MARK, N. M.; MACHLER, B. C.; LEVINE, V. J. Imiquimod 5% cream induced psoriasis: a case report, summary of the literature and mechanism. **Br. J. Dermatol.**, v. 164, p. 670-672, 2011.

PENG, G.; GUO, Z.; KINIWA, Y.; VOO, K. S.; PENG, W.; FU, T.; WANG, D. Y.; LI Y.; WANG, H. Y.; WANG, R. F. Toll- like receptor 8-mediated reversal of CD4+ regulatory T cell function. **Science**, v. 309, p. 1380-1384, 2005.

PICCART-GEBHART, M. J.; PROCTER, M.; LEYLAND-JONES, B.; GOLDHIRSCH, A.; UNTCH, M.; SMITH, I.; GIANNI, L.; BASELGA, J.; BELL, R.; JACKISCH, C.; CAMERON, D.;

DOWSETT, M.; BARRIOS, C. H.; STEGER, G.; HUANG, C. S.; ANDERSSON, M.; INBAR, M.; LICHINITSER, M.; LANG, I.; NITZ, U.; IWATA, H.; THOMSSEN, C.; LOHRISCH, C.; SUTER, T. M.; RUSCHOFF, J.; SUTO, T.; GREATOREX, V.; WARD, C.; STRAEHLE, C.; MCFADDEN, E.; DOLCI, M. S.; GELBER, R. D. ↓Trastuzumab after adjuvant chemotherapy in HER2- positive breast cancer. **N. Engl. J. Med.**, v. 353, p. 1659-1672, 2005.

PIGAULT, C.; FOLLENIUS-WUND, A.; SCHMUTZ, M.; FREYSSINET, J. M.; BRISSON, A. Formation of two-dimensional arrays of annexin V on phosphatidylserine-containing liposomes. **J. Mol. Biol.**, v. 236, p. 199-208, 1994.

POLLARD, J.W. Tumour-educated macrophages promote tumour progression and metastasis. **Nat. Rev. Cancer**, v. 4, p. 71-78, 2004.

POULIKAKOS, P. I.; ROSEN, N. Mutant BRAF melanomas-dependence and resistance. **Cancer Cell**, v. 19, p. 11-15, 2011.

QUINTANA, E.; SHACKLETON, M.; SABEL, M. S.; FULLEN, D. R.; JOHNSON, T. M.; MORRISON, S. J. Efficient tumor formation by single human melanoma cells. **Nature**, v. 456, p. 593-598, 2008.

RADISKY, D.C.; LEVY, D. D.; LITTLEPAGE, L. E.; LIU, H.; NELSON, C. M.; FATA, J. E.; LEAKE, D.; GODDEN, E. L.; ALBERTSON, D. G.; NIETO, M. A.; WERB, Z.; BISSELL, M. J. Rac1b and reactive oxygen species mediate MMP-3 induced EMT and genomic instability. **Nature**, v. 436, p. 123-127, 2005.

RAJAGOPAL, D.; PATUREL, C.; MOREL, Y.; UEMATSU, S.; AKIRA, S.; DIEBOLD, S. Plasmacytoid dendrítica cell-derived type 1 interferon is crucial for the adjuvant activity of toll-like receptor 7 agonists. **Blood**, v. 115, p. 1949-1957, 2010.

REED, J. C. Apoptosis-targeted therapies for cancer. **Cancer Cell**, v. 3, p. 17-22, 2003.

REITER, M. J.; TESTERMAN, T. L.; MILLER, R. L.; WEEKS, C. E.; TOMAI, M. A. Cytokine induction in mice by the immunomodulator imiquimod. **J. Leukoc. Biol**., v. 55, p. 234-240, 1994.

RENKVIST, N.; CASTELLI, C.; ROBBINS, P. F. A listing of human tumor antigens recognized by T cells. **Cancer Immunol. Immunother**., v. 50, n. 1, p. 3-15, 2001.

REYA, T.; MORRISON, S. J.; CLARKE, M. F.; WEISSMAN, I. L. Stem cells, cancer, and cancer stem cells. **Nature**, v. 414, p. 105-111, 2001.

RHODES, A. R.; WEINSTOCK, M. A.; FITZPATRICK, T. B.; MIHM, M. C. JR.; SOBER, A. J. Risk factors for cutaneous melanoma: a pratical method of recognizing individuals. **J. Amer. Med Ass**., v. 285, p. 3146-3154, 1987.

RICHWALD, G. A. Imiquimod. **Drugs of Today**, v. 35, p. 497-511, 1999.

ROMOND, E. H.; PEREZ, E. A.; BRYANT, J.; SUMAN, V. J.; GEYER, C. E. JR.; DAVIDSON, N. E.; TAN-CHIU, E.; MARTINO, S.; PAIK, S.; KAUFMAN, P. A.; SWAIN, S. M.; PISANSKY, T. M.; FEHRENBACHER, L.; KUTTEH, L. A.; VOGEL, V. G.; VISSCHER, D. W.; YOTHERS, G.; JENKINS, R. B.; BROWN, A. M.; DAKHIL, S. R.; MAMOUNAS, E. P.; LINGLE, W. L.; KLEIN, P. M.; INGLE, J. N.; WOLMARK, N. ↓Trastuzumab plus adjuvant chemotherapy for operable HER2-positive breast cancer. **N. Engl. J. Med.**, v. 353, p. 1673-1684, 2005.

ROUS, P.; KIDD, J. Conditional neoplasms and subthreshold neoplastic states: a study of the tar tumors of rabbits. **J. Exp. Med**., v. 73, p. 365-389, 1941.

RUSSO, C.; CORNELLA-TARACIDO, I.; GALLI-STAMPINO, L.; JAIN, R.; HARRINGTON, E.; ISOME, Y.; TAVARINI, S.; SAMMICHELI, C.; NUTI, S.; MBOW, M. L.; VALIANTE, N. M.; TALLARICO, J.; DE GREGORIO, E.; SOLDANI, E. Small molecule toll-like receptor 7 agonists localize to the MHC class II loading compartment of human plasmacytoid dendritic cells. **Blood**, v. 117, p. 5683-5691, 2011.

SAUDER, D. N. Immunomodulatory and pharmacologic properties of Imiquimod. **J Am. Acad. Dermatol.**, v. 43, p. S6-S11, 2000.

SCHEFLER, W. C. **Statistics for the biologic sciences**. New York: Addison-Wesley Publishing Co., 1980. p. 227.

SCHILLER, M.; METZE, D.; LUGER, T. A.; GRABBE, S.; GUNZER, M. Response modifiers - mode of action. **Exp. Dermatol**., v. 15, p. 331-341, 2006.

SCHON, M. P.; SCHON, M. Immune modulation and apoptosis induction: two sides of the antitumoral activity of imiquimod. **Apoptosis**, v. 9, p. 291-298, 2004.

SCHON, M. P.; SCHON, M. The small-molecule immune response modifier imiquimod – its mode of action and clinical use in the treatment of skin cancer. **Informa Health Care**, v. 10, n. 1, p. 69-76, 2006.

SCHOTTENFELD, D.; FRAUMENI, J. F. **Cancer epidemiology and prevention**. Philadelphia: Saunders, 1982.

SCHULER, G.; SCHULDER-THURNER, B. The use of dendritic cells in caner immunotherapy. **Curr. Opin. Immunol**., v. 15, p. 138-147, 2003.

SCHWARZBAUER, J. E. Cell migration: may the force be with you. **Curr. Biol**., v. 7, p. 292-294, 1997.

SHANKARAN, V.; IKEDA, H.; BRUCE, A. T.; WHITE, J. M.; SWANSON, P. E. IFNgamma and lymphocytes prevent primary tumour development and shape tumour immunogenicity. **Curr. Opin. Immunol**., v. 8, p. 65-71, 2001.

SIDKY, Y. A.; BORDEN, E. C.; WEEKS, C. E.; REITER, M. J.; HATCHER, J. F.; BRYAN, G. T. Inhibition of murine tumor growth by an interferon-inducing imidazoquinolinamine. **Cancer Res**., v. 52, p. 3528-3533, 1992.

SLADE, H. B.; OWENS, M. L.; TOMAI, M. A.; MILLER, R. L. Imiquimod 5% cream (AldaraTM). **Exp. Opin. Invest. Drugs**, v. 7, p. 437-449, 1998.

SLEE, E. A. Ordering the cytochrome c-initiated caspase cascade: hierarchical activation of caspases-2, -3, -6, -7, -8, and -10 in a caspase-9-dependent manner**. J. Cell Biol**., v. 144, p. 281-292, 1999.

SONDERGAARD, J. N.; NAZARIAN, R.; WANG, Q.; GUO, D.; HSUEH, T.; MOK, S.; SAZEGAR, H.; MACCONAILL, L. E.; BARRETINA, J. G.; KEHOE, S. M.; ATTAR, N.; VON EUW, E.; ZUCKERMAN, J. E.; CHMIELOWSKI, B.; COMIN-ANDUIX, B.; KOYA, R. C.; MISCHEL, P. S.; LO, R. S.; RIBAS, A. Differential sensitivity of melanoma cell lines with BRAFV600E mutation to the specific Raf inhibitor PLX4032. **J. Transl. Med.**, v. 8, p. 39, 2010.

SPITS, H.; LANIER, L. L.; PHILLIPS, J. H. Development of human T and natural killer cells. **Blood**, v. 85, n. 10, p. 2654-2670, 1995.

STANLEY, M. A. Imiquimod and the imidazoquinolones: mechanism of action and therapeutic potential. **Clin. Exp. Dermatol**., v. 27, p. 571-577, 2002.

STARY, G.; BANGERT, C.; TAUBER, M.; STROHAL, R.; KOPP, T.; STINGL, G. Tumoricidal activity of TLR7/8- activated inflammatory dendritic cells**. J. Exp. Med**., v. 204, p. 1441-1451, 2007.

STEINMAN, R. M.; MELLMAN, I. Immunotherapy: bewitched, bothered, and bewildered no more. **Science**, v. 305, p. 197-200, 2004.

STUTMAN, O. Tumor development after 3-methylcholanthrene in immunologically deficient athymic-nude mice. **Science**, v. 183, p. 534-536, 1974.

SUTO, H.; NAKAE, S.; KAKURAI, M. Mast cell-associated TNF promotes dendritic cell migration. **J. Immunol**., v. 176, p. 4102-4112, 2006.

SUZUKI, H.; WANG, B.; SHIVJI, G. M. Imiquimod, a topical immune response modifier, induces migration of langerhans cells. **J. Invest. Dermatol**., v. 114, p. 135-141, 2000.

TAGUCHI, T.; MITCHAM, J. L.; DOWER, S. K.; SIMS, J. E.; TESTA, J. R. Chromosomal localization of TIL, a gene encoding a protein related to the Drosophila transmembrane receptor Toll, to human chromosome 4p14. **Genomics**, v. 32, p. 486-488, 1996.

TESTERMAN, T. L.; GERSTER, J. F.; IMBERTSON, L. M.; REITER, M. J.; MILLER, R. L.; GIBSON, S. J. Cytokine induction by the immunomodulators imiquimod and S- 27609. **J. Leukoc. Biol.**, v. 58, p. 365-372, 1995.

THOMAS, L. **Discussion In Cellular and Humoral Aspects of the Hypersensitive States**. New York: Hoeber-Harper, 1959.

THOMPSON, C. B. Apoptosis in the pathogenesis and treatment of disease. **Science**, v. 267, p. 1456-1462, 1995.

TOMAI, M. A.; GIBSON, S. J.; IMBERTSON, L. M.; MILLER, R. L.; MYHRE, P. E.; REITER, M. J. Immunomodulating and antiviral activities of the imidazoquinoline S-28463. **Antiviral Res.**, v. 28, p. 253-264, 1995.

TROMBETTA, E. S.; MELLMAN, I. Cell biology of antigen processing in vitro and in vivo. **Annu. Rev. Immunol.**, v. 23, p. 975-1028, 2005.

TROTTER, P. J.; ORCHARD, M. A.; WALKER, J. H. Ca2+ concentration during binding determines the manner in which annexin V binds to membranes. **Biochem. J.**, v. 308, p. 591-598, 1995.

TURLEY, E. A.; VEISEH, M.; RADISKY, D. C.; BISSELL M. J. Mechanisms of Disease: epithelial-mesenchymal transition- does cellular plasticity fuel neoplastic progression? **Nat. Clin. Pract. Oncol**., v. 5, p. 280-290, 2008.

VERNON, A.; LABONNE, C. Tumor metastasis: a new twist on epithelial-mesenchymal transitions. **Current Biology**, v. 14, p. 719–721, 2004.

WADA, S. Detection of radiation-induced apoptosis using the comet assay. **J. Vet. Med. Sci.**, v. 65, n. 11, p. 1161-1166, 2003.

WAGNER, T. L.; AHONEN, C. L.; COUTURE, A. M.; GIBSON, S. J.; MILLER, R. L.; SMITH, R. M. Modulation of TH1 and TH2 cytokine production with the immune response modifiers, R-848 and imiquimod. **Cell Immunol**., v. 191, p. 10-19, 1999.

WEINSTOCK, M. A. Melanoma and the sun: the effect of swimsuits and a "healthy" tan on the risk of nonfamilial malignant melanoma in women. **Amer. J. Epidem**., v. 134, p. 462-470, 1991.

WHITESIDE, T.L.; ODOUX, C. Dendritic cell biology and câncer therapy. **Cancer Immunol. Immunother.,** v. 53, p. 240-248, 2004.

WIEDMANN, M. W.; MOSSNER, J.; BAERWALD, C.; PIERER, M. TNF alpha inhibition as treatment modality for certain rheumatologic and gastrointestinal diseases. **Endocr. Metab. Immune. Disord. Drug Targets**, v. 9, p. 295-314, 2009.

WILLINGHAM, M. C. Cytochemical methods for the detection of apoptosis. **J. Histochem. Cytochem.**, v. 47, p. 1101-1110, 1999.

WYLLIE, A. H. The biology of cell death in tumors. **Anticancer Res**., v. 5, p. 131-142, 1985.

ZABIEROWSKI, S. E.; FUKUNAGA-KALABIS, M.; LI, L.; HERLYN, M. Dermis-derived stem cells: a source of epidermal melanocytes and melanoma? **Pigment Cell Melanoma Res.**, v. 24, p. 422-429, 2011.