HELTON HIROSHI HIRATA

VIABILIDADE DAS MATRIZES DE COLÁGENO DERIVADAS DO PERICÁRDIO E DA SEROSA DE INTESTINO BOVINO NO REPARO DE DEFEITOS CRANIANOS EM RATAS OVARIECTOMIZADAS

Dissertação de mestrado apresentada ao Programa de Pós–Graduação Interunidades Bioengenharia - Escola de Engenharia de São Carlos / Faculdade de Medicina de Ribeirão Preto / Instituto de Química de São Carlos da Universidade de São Paulo como parte dos requisitos para a obtenção do título de mestre em Ciências.

Área de Concentração: Bioengenharia

Orientador: Prof. Dr. Marcelo Rodrigues da Cunha

São Carlos,
2013

AUTORIZO A REPRODUÇÃO TOTAL OU PARCIAL DESTE TRABALHO, POR QUALQUER MEIO CONVENCIONAL OU ELETRÔNICO, PARA FINS DE ESTUDO E PESQUISA, DESDE QUE CITADA A FONTE.

Hirata, Helton Hiroshi
H668v Viabilidade das matrizes de colágeno derivadas do pericárdio e da serosa de intestino bovino no reparo de defeitos cranianos em ratas ovariectomizadas / Helton Hiroshi Hirata; orientador Marcelo Rodrigues da Cunha. São Carlos, 2013.

Dissertação (Mestrado) - Programa de Pós-Graduação Interunidades Bioengenharia e Área de Concentração em Bioengenharia -- Escola de Engenharia de São Carlos; Faculdade de Medicina de Ribeirão Preto; Instituto de Química de São Carlos, da Universidade de São Paulo, 2013.

1. Biomaterial. 2. Colágeno. 3. Osteointegração. 4. Osteoporose. I. Título.

Programa de Pós-Graduação Interunidades em Bioengenharia
EESC / FMRP / IQSC

Helton Hiroshi Hirata

Título: "Viabilidade das matrizes de colágeno derivadas do pericárdio e da serosa de intestino bovino no reparo de defeitos cranianos em ratas ovariectomizadas".

DISSERTAÇÃO APRESENTADA AO PROGRAMA DE PÓS - GRADUAÇÃO INTERUNIDADES BIOENGENHARIA - EESC/FMRP/IQSC DA UNIVERSIDADE DE SÃO PAULO PARA OBTENÇÃO DO TÍTULO DE MESTRE EM CIÊNCIAS NA ÁREA DE BIOENGENHARIA.

Aprovado em: 13/12/2013

Prof. Dr. Marcelo Rodrigues da Cunha (Orientador) — Faculdade de Medicina de Jundiaí - FMJ

Resultado: APROVADO — Assinatura:

Prof. Dr. Itibagi Rocha Machado — Faculdade de Medicina de Jundiaí - FMJ

Resultado: APROVADO — Assinatura:

Profa. Dra. Virginia da Conceição Amaro Martins — Instituto de Química de São Carlos - USP

Resultado: APROVADO — Assinatura:

Homologado em: ____/____/____

Av. Trabalhador São-carlense, 400 - Centro - São Carlos - SP - 13566-590
Telefone/Fax: (16) 3373-9586 - E-mail: bioeng@sc.usp.br

DEDICATÓRIA

Dedico este trabalho,

À minha esposa Maristela, pelo eterno companheirismo, amor, compreensão, apoio e incentivo em todos os momentos.

Aos meus pais, pela educação, apoio incondicional e principalmente pelos valores que sigo em vida.

AGRADECIMENTOS

Agradeço a todos que contribuíram de alguma forma para a realização deste trabalho, em especial:

Ao Prof. Dr. Marcelo Rodrigues da Cunha pela orientação, competência, dedicação, contribuindo para meu crescimento científico e intelectual, paciência e principalmente pela amizade.

Ao Prof. Dr. Itibagi Rocha Machado pelo grande incentivo, seus ensinamentos que foram fundamentais nesta realização, pela colaboração, além da amizade.

Ao amigo Marcelo de Azevedo de Souza Munhoz, pelo companheirismo, colaboração, apoio e momentos de descontração.

Aos professores do Programa de Pós-Graduação Interunidades em Bioengenharia - EESC/FMRP/IQSC-USP, sempre dedicados à arte de ensinar e com muita competência.

Aos professores Dra. Virgínia da Conceição Amaro Martins e Dr. Itibagi Rocha Machado pelas contribuições importantes no Exame de Qualificação.

À Prof. Dra. Ana Maria de Guzzi Plepis pela ótima oportunidade de participar neste programa de pós-graduação.

À secretária Tábata Aline de Oliveira, do Instituto Jundiaiense de Ortopedia e Traumatologia, pela grande ajuda indispensável ao cumprimento deste trabalho.

À secretária Janete Ferreira Rodrigues dos Santos, do Programa de Pós-Graduação Interunidades em Bioengenharia – EESC/FMRP/IQSC-USP pelas orientações, grande ajuda e paciência.

Aos funcionários do Departamento de Morfologia e Patologia Básica, Faculdade de Medicina de Jundiaí (FMJ), Jundiaí/SP pela ajuda e orientações. Em especial à Damaris e Geovane Ribeiro dos Santos.

Ao Departamento de Morfologia e Patologia Básica, Faculdade de Medicina de Jundiaí (FMJ), Jundiaí/SP, por colocar à disposição a área experimental e o laboratório.

RESUMO

HIRATA, H.H. **Viabilidade das matrizes de colágeno derivadas do pericárdio e da serosa de intestino bovino no reparo de defeitos cranianos em ratas ovariectomizadas**, 2013. 80f. Dissertação (Mestrado), Programa de Pós-Graduação Interunidades Bioengenharia – EESC / FMRP / IQSC, Universidade de São Paulo, São Carlos, 2013.

Introdução: O desenvolvimento e aperfeiçoamento de biomateriais têm aumentado consideravelmente, devido às limitações clínicas do uso do enxerto ósseo autólogo em casos de reparo de graves lesões ósseas. Porém, as condições de saúde do tecido ósseo podem influenciar na capacidade osteogênica desses implantes como nos casos de osteoporose provocada por deficiência hormonal. **Objetivos**: O presente trabalho avaliou a capacidade osteogênica de matrizes de colágeno aniônicas derivadas do pericárdio bovino e da serosa do intestino bovino, quando implantadas em lesões cranianas de ratas ovariectomizadas. **Material e Métodos:** Foram utilizadas 30 ratas (*Rattus norvegicus,* Wistar), com aproximadamente, 12 semanas de idade e peso médio de 300 gramas. Os animais foram submetidos ao procedimento cirúrgico com a finalidade de criação de um defeito na calota craniana. As ratas foram distribuídas em grupo controle (não ovariectomizados) e grupo ovariectomizado. Cada grupo foi dividido em 3 subgrupos, sendo que um deles teve as falhas não preenchidas com biomateriais e os outros 2 subgrupos receberam as matrizes de colágeno de pericárdio bovino e da serosa de intestino bovino, respectivamente. O sacrifício dos animais ocorreu 8 semanas pós-cirúrgico da calota craniana. Em seguida, as amostras foram fotodocumentadas, radiografadas e submetidas aos procedimentos histotécnicos de rotina para a confecção das lâminas histológicas. A pesquisa foi aprovada pelo Comitê de Ética da Faculdade de Medicina de Jundiaí, protocolo nº 301/12. **Resultados**: As análises macroscópica, radiológica e microscópica demonstraram a biocompatibilidade das matrizes de colágeno implantadas. Histologicamente, observou-se que nas ratas não ovariectomizadas, houve discreta neoformação óssea na área cirúrgica preenchida com as matrizes sendo ainda menor nas ratas ovariectomizadas. O volume de osso formado com defeito, nos grupos não ovariectomizados, foi 7,83±1,32, 21,33±1,96, 22,83±0,98, sendo estatisticamente maiores ao comparar com os valores dos grupos ovariectomizados que foram 3,16±0,75, 16,83±0,98 e 16,16±0,75. **Conclusões**: As matrizes de colágeno utilizadas foram biocompatíveis com o tecido ósseo receptor, porém com baixa capacidade osteogênica, não ocorrendo sua osteointegração. Nos animais ovariectomizados, ficou ainda mais acentuado o comprometimento do reparo ósseo.

Palavras-chave: biomaterial, colágeno, osteointegração, osteoporose.

ABSTRACT

HIRATA, H.H. **Viability of collagen matrices derived from bovine intestine pericardium and serous repair in cranial defects in ovariectomized rats**, 2013. 80f. Dissertação (Mestrado), Programa de Pós-Graduação Interunidades Bioengenharia – EESC / FMRP / IQSC, Universidade de São Paulo, São Carlos, 2013.

Introduction: The development and improvement of biomaterials have increased considerably due to the limitations of the clinical use of autologous bone graft in cases of serious repair bone injuries. However the health of the bone can influence the osteogenic capacity of these implants as in osteoporosis caused by hormone deficiency. **Objectives**: This study evaluated the osteogenic capacity of anionic collagen sponges derived from the bovine pericardium and serous bovine intestine when implanted in head injuries of ovariectomized rats. **Material and Methods:** We used 30 female rats (Rattus norvegicus, Wistar), with approximately 12 weeks of age and weighing 300 grams. The animals underwent the surgical procedure for the purpose of creating a defect in the skull. The rats were divided into control group (non-ovariectomized) and ovariectomized group. Each group was divided into 3 subgroups, one of which had not filled the gaps with biomaterials and the other two subgroups received the collagen sponges bovine pericardium and serous bovine intestine, respectively. The animals were sacrificed 8 weeks after surgery of the skull. Then the samples were photo documented, radiographed and submitted to routine histotechnical procedures for the preparation of histological slides. The study was approved by the Ethics Committee of the Faculty of Medicine of Jundiaí, protocol number 301/12. **Results**: The macroscopic, microscopic and radiological demonstrated the biocompatibility of collagen sponges implanted. Histologically, it was observed that the non-ovariectomized rats, there was a slight new bone formation at the surgical site filled with mothers being even lower in ovariectomized rats. The volume of bone formed defective, non-ovariectomized groups groups was 7.83 ± 1:32, 21:33 ± 1.96, 22.83 ± 0.98, being statistically higher when compared with the values of ovariectomized animals that were 3.16 ± 0.75, 16.83 ± 0.98 and 0.75 ± 16:16. **Conclusions**: Collagen sponges were biocompatible with bone tissue receptor, but with lower osteogenic capacity, not its osseointegration occurring. In ovariectomized animals, became even more pronounced impairment of bone repair.

Keywords: biomaterials, collagen, osseointegration, osteoporosis.

LISTA DAS FIGURAS

Figura 1 Diagrama de formação e estrutura do colágeno **20**

Figura 2 Procedimento cirúrgico da ovariectomia bilateral **29**

Figura 3 Procedimento cirúrgico da criação de defeito craniano nas ratas.... **30**

Figura 4 Vista superior da calota craniana dos grupos de animais sadios (G1 a G3) e ovariectomizadas (G4 a G6) utilizados, após o sacrifício **36**

Figura 5 Radiografia da calota craniana dos grupos (G1 a G6) estudados . **37**

Figura 6 Fotomicrografia das extremidades da área cirúrgica dos grupos sadios (G1 a G3) **39**

Figura 7 Fotomicrografia da área cirúrgica dos grupos sadios (G1 a G3) **40**

Figura 8 Fotomicrografia do centro da área cirúrgica dos grupos sadios (G1 a G3) **41**

Figura 9 Fotomicrografia das extremidades da área cirúrgica dos grupos sadios (G1 a G3) **42**

Figura 10 Fotomicrografia do centro da área cirúrgica dos grupos sadios (G1 a G3) **43**

Figura 11 Fotomicrografia da extremidade da área cirúrgica dos grupos ovariectomizados (G4 a G6) **45**

Figura 12 Fotomicrografia da extremidade da área cirúrgica dos grupos ovariectomizados (G4 a G6) **46**

Figura 13 Fotomicrografia do centro da área cirúrgica dos grupos ovariectomizados (G4 a G6) **47**

Figura 14 Fotomicrografia das extremidades da área cirúrgica dos grupos ovariectomizados (G4 a G6) **48**

Figura 15 Fotomicrografia do centro da área cirúrgica dos grupos ovariectomizados (G4 a G6) **49**

Figura 16 Fotomicrografias por MEV da esponja aniônica derivada do pericárdio bovino **78**

Figura 17 Fotomicrografias por MEV da esponja aniônica derivada do pericárdio bovino **79**

Figura 18 As médias e desvios-padrão do volume percentual relativo de osso neoformado no defeito craniano dos grupos (G1 a G6) **50**

LISTA DAS ABREVIATURAS

BMP	Proteínas Ósseas Morfogenéticas
EDTA	Ácido Etilenodiamino Tetra-Acético
IGF	Fator de Crescimento Semelhante à Insulina
IMC	Índice de Massa Corporal
HIV	Vírus da Imunodeficiência Humana
MEC	Matriz Extracelular
MEV	Microscopia Eletrônica Varredura
O	Osso Original
PB	Pericárdio Bovino
PBS	Tampão Fosfato Salino
PDGF	Fator de Crescimento Derivados de Plaquetas
PMMA	Polimetilmetacrilato
SB	Serosa do Intestino Bovino
TC	Tecido Conectivo
TGF- β	Fator de crescimento transformador

SUMÁRIO

1. INTRODUÇÃO **13**
1.1. Biologia Óssea **13**
1.2. Enxertos Ósseos Naturais **16**
1.3. Enxertos Ósseos Sintéticos: Biomateriais **17**
1.4. Polímeros como Substituto Ósseo **19**
1.5. Características Estruturais do Colágeno **19**
1.6. Colágeno como Biomaterial **21**
1.7. Colágeno Polianiônico **22**
1.8. A Osteoporose **23**

2. OBJETIVOS **26**

3. MATERIAL E MÉTODOS **27**
3.1. Preparação de Matrizes de Colágeno **27**
3.2. Animais e Planejamento Experimental **27**
3.3. Procedimentos Cirúrgicos **28**
3.3.1. Ovariectomia Bilateral **28**
3.3.2. Procedimento para Realização da Falha Craniana **29**
3.3.3. Controle Pós-Operatório **31**
3.3.4. Sacrifício dos Animais **31**
3.4. Análise Macroscópica **31**
3.5. Análise Radiológica **32**
3.6. Análise Histológica por Microscopia de Luz Transmitida (Óptica) **32**
3.7. Análise Histológica por Microscopia de Luz Polarizada **33**
3.8. Análise Morfométrica **33**
3.9. Análise Estatística **34**

4. RESULTADOS **35**
4.1. Análise Comportamental e Física dos Animais **35**
4.2. Análise Macroscópica **35**
4.3. Análise Radiológica **36**
4.4. Análise Histológica **37**

4.4.1. Ratas Não Ovariectomizadas (G1 a G3) **37**
4.4.2. Ratas Ovariectomizadas (G4 a G6) **44**
4.5. Análise Morfométrica **50**

5. DISCUSSÃO **51**

6. CONCLUSÕES **56**

7. REFERÊNCIAS **58**

8. ANEXOS **74**
ANEXO A - Tabela de classes, tipos e características distintas dos colágenos **74**
ANEXO B - Vantagens e desvantagens de biomateriais com base em colágeno **76**
ANEXO C - Confecção das Matrizes Poliméricas **77**
ANEXO D - Comitê de Ética para Uso de Animais **80**

1. INTRODUÇÃO

1.1. Biologia Óssea

O tecido ósseo é o constituinte principal do esqueleto e suas funções estão relacionadas à sustentação e proteção dos órgãos vitais do organismo. Proporciona apoio aos músculos esqueléticos, transformando suas contrações em movimentos úteis, e constitui um sistema de alavancas que amplia as forças geradas pela contração muscular. Além disso, constitui um depósito de cálcio, fosfato e outros íons, liberando-os de forma controlada (MARTINI, 1998; BRYAN; TORTORA, 2005; CONFAVREUX, 2010).

O tecido ósseo é formado por células e material extracelular calcificado, chamado de matriz óssea. A nutrição de uma das células formadoras do tecido ósseo (osteócitos) depende dos canalículos presentes na matriz, que possibilitam as trocas de íons e moléculas entre os capilares e estas células ósseas. Os ossos são recobertos na sua face interna (endósteo) e externa (periósteo) por uma camada de tecido que possui células osteogênicas. Quatro tipos de células compõem a matriz celular do tecido ósseo: osteoprogenitoras, osteoblastos, osteócitos e osteoclastos (KIERSZENBAUM, 2008).

As células osteoprogenitoras são células tronco mesenquimais, encontradas na camada mais interna do periósteo, cavidades medulares, canais de Havers e de Volkmann. A sua capacidade de proliferação e diferenciação dão origem aos osteoblastos (SMITH *et al.*, 2012). Os osteoblastos são responsáveis pela produção da matriz óssea durante a formação ou a regeneração do tecido ósseo. Atuam na síntese e secreção da matriz orgânica extracelular do osso, incluindo o colágeno – principalmente do tipo I, osteocalcina, osteopontina, osteonectina, fosfatase alcalina, proteoglicanos, bem como os fatores de regulação do crescimento que são armazenados dentro da matriz óssea (EVERTS *et al.*, 2002; UCHIHASHI *et al.*, 2012). Os osteócitos são alguns osteoblastos que, após a calcificação, ficam aprisionados em lacunas na matriz óssea mineralizada e em um estado morfofuncional diferente dos osteoblastos. As lacunas possuem uma série de canalículos que são ocupados por finas extensões do citoplasma dos osteócitos, permitindo o contato entre as células adjacentes e as trocas

metabólicas intercelulares. Uma das funções do osteócito é a sua participação como célula responsável pela tradução da força mecânica imposta ao osso em sinais bioquímicos que regulam o metabolismo ósseo. (PALUMBO *et al.*, 2001; MACKIE, 2003; BONEWALD, 2004; TATE *et al.*, 2004; RUBIN; RUBIN; JACOBS, 2006; ERIKSEN, 2010). Os osteoclastos são células gigantes móveis, multinucleadas e promotoras da osteólise, que degradam o osso para iniciar a remodelação óssea normal e mediar a perda óssea em condições patológicas, aumentando a sua atividade de reabsorção. São encontrados em valas na superfície do osso, chamadas de baías de reabsorção ou lacunas de Howship, e são caracterizados por um citoplasma com uma solução homogênea. São originados a partir da diferenciação de células mononucleadas hematopoiéticas, portanto é o grupo celular ósseo que não apresenta a mesma linhagem celular dos demais grupos de células ósseas. (VAANANEN *et al.*, 2000; BOYCE; YAO; XING, 2009, PASTOR, 2013).

A matriz extracelular do osso contém componentes orgânicos (30%), inorgânicos (60%) e células ósseas (10%) (ROBEY; BOSKEY, 2008). A parte orgânica é determinante para a estrutura e propriedades mecânicas ósseas, sendo composta pelas células do tecido ósseo e osteoide (pré-osso). A matriz óssea é formada principalmente por colágeno tipo I e II e por outras moléculas como citoquinas, fatores de crescimento e proteínas (BOSMAN; STAMENKOVIC, 2003; LAURENCIN, 2004; FERNANDEZ *et al.*, 2006; ROBEY; BOSKEY, 2008). A parte inorgânica (mineral) é composta por grandes quantidades de cálcio, fosfato e carbonato na forma de pequenos cristais de hidroxiapatita e menores quantidades de magnésio, sódio, potássio, manganês e flúor em associação às fibras de colágeno (FERNANDEZ *et al.*, 2006; ALLORI; SAILON; WARREN, 2008). A parte inorgânica também confere a sua resistência biomecânica, porém os ossos estão sujeitos a sofrer lesões devido à solicitação de cargas e impacto de alta energia a que são submetidos como no caso das fraturas (ALLORI; SAILON; WARREN, 2008).

As fraturas resultam na perda da estabilidade mecânica, descontinuidade e destruição parcial do suprimento sanguíneo do tecido ósseo (EINHORN, 1996). Este processo envolve as fases de coagulação, inflamação, formação do calo mole e duro e a remodelação. Após o trauma, sempre há lesão dos vasos seguida

por hemorragia, além da perda da matriz e morte celular do local da lesão, eventos que desencadeiam a fase inflamatória (DIMITRIOU *et al.*, 2011).

Na fase de reparo, o coágulo que se forma devido ao extravasamento de sangue é reabsorvido com os restos celulares e de matriz extracelular. O pico da resposta inflamatória aguda ocorre dentro das primeiras vinte e quatro horas, quando ocorre a proliferação das células do periósteo, iniciando assim a fase de reparação óssea e remodelação (LUDWIG; BODEN, 1999; ALLORI; SAILON; WARREN, 2008). Durante a remodelação, ocorre aumento no número de vasos e células, produção de colágeno, proteoglicanos e lipídeos, determinando o início da fase de formação do calo cartilaginoso (KLEIN *et al.*, 2003), que será substituído pelo calo ósseo ainda irregular e sob remodelação constante, ao mesmo tempo em que aumenta a revascularização (SCHINDELER *et al.*, 2008; HUTMACHER; SITTINGER, 2003). Esse período é chamado de fase de formação do calo ósseo e representa a forma mais atuante da osteogênese, com altos níveis de ação osteoblástica e de formação de matriz óssea mineralizada, o que resulta em áreas de estabilidade óssea (NASCIMENTO *et al.*, 2006; AI-AQ *et al.*, 2008).

Após a substituição completa de tecido ósseo, inicia-se a fase da remodelação com fibras de colágeno mais denso e orientação determinada e ordenada entre as lamelas. Quando a extensão da lesão óssea é significativa, a região é rapidamente preenchida por tecido conjuntivo adjacente, pois, apesar do alto potencial de regeneração do tecido ósseo, o conjuntivo apresenta maior velocidade de proliferação e migração (GROENEVELD *et al.*, 1999).

A ruptura óssea é restabelecida dentro de um processo regenerativo biológico. O rompimento dos vasos promove áreas de isquemia e necrose óssea. O hematoma formado carrega plaquetas contendo citoquinas (IL-1 e IL-2) e diversos fatores de crescimento (TGF-β, PDGF, IGF, BMP´s) para estimular a formação de matriz óssea e de osso imaturo (ANDERSON, 2001). Imediatamente, células osteoclásticas iniciam a fase de absorção do material necrótico, proporcionando condições para angiogênese e transformação de células osteogênicas em osteoblastos, produtor de matriz de colágeno extracelular. A comunicação entre os osteoblastos envolvidos pela matriz extracelular ocorre pela formação de canalículos responsáveis pela nutrição e mais tarde dará origem ao trabeculado ósseo. A proliferação osteoblástica originará a reparação entre as

extremidades da fratura e, por fim, a fase de maturação e remodelação com a deposição maciça de cálcio em todo o trabeculado arquitetônico na formação de calo ósseo que posteriormente será reabsorvido, completando assim a cicatrização óssea (DAVIES, 2000; ANDERSON, 2001). Porém, nos casos em que a fratura seja de alta energia ou do tipo cominutiva, ambas as situações acompanhadas por perda de massa óssea, todo o processo biológico natural torna-se comprometido e incapaz de promover o reparo ósseo total. Neste caso, faz-se necessária a utilização de implantes metálicos para estabilização das extremidades, e/ou enxertos ósseos para preenchimento ósseo e como fonte aceleradora e osteoindutora do reparo ósseo.

1.2. Enxertos Ósseos Naturais

Enxerto ósseo é um arcabouço que direciona e facilita a proliferação de células regeneradoras de osso e vasos, além de ocupar o espaço impedindo a formação de tecido conjuntivo fibroelástico que compromete a consolidação óssea. Os enxertos relacionados a genética são classificados como autoenxertos ou enxerto autólogo, isoenxertos ou enxerto homólogo, aloenxertos e os xenoenxertos. Dentre esses, o padrão ouro de escolha definido por muitos autores é o enxerto ósseo autólogo pelo fato de não induzir reação imunológica, proporcionar a osteogênese e ser substituído totalmente por osso do leito receptor (KELLER; TRIPLETT, 1987; YOUNGER; CHAPMANN, 1989). Também tem a vantagem de ser um osteocondutor como meio que viabiliza a formação óssea e um osteoindutor pela capacidade de estimular a proliferação e diferenciação de células mesenquimatosas em tecido ósseo. Comumente, os enxertos autólogos provêm de ossos da crista ilíaca e costelas e podem ser compostos de substância cortical, esponjosa ou a combinação de ambos.

Apesar das vantagens do enxerto autólogo, existem algumas limitações que comprometem a sua utilização em vários procedimentos cirúrgicos, como morbidade da área doadora, reabsorção do enxerto pós-operatória, contornos irregulares dos enxertos angulares (BAUER; MUSCHLER, 2000; GIANNOUDIS; DINOPOULOS; TSIRIDIS, 2005), complicações como dor crônica e lesões vasculares, (YOUNGER; CHAPMAN, 1989), formação de hérnia abdominal,

hemorragia difusional, parestesia por lesão do nervo cutâneo lateral da coxa, complicações na cicatrização de feridas, cirurgia adicional, dor de doadores e uma oferta insuficiente de osso para preencher a lacuna (KELLER, TRIPLETT, 1987; YOUNGER; CHAPMANN, 1989; MONTGOMERY *et al.*, 1990; BANWART; ASCHER; HASSANEIN, 1995). Além disso, a incorporação deste tipo de enxerto sofre influências de outros fatores como o periósteo, orientação do enxerto, vascularização, tipo de fixação e origem embrionária (HARDESTY; MARSH, 1990). Pacientes idosos com morbidades realçam as desvantagens anteriores (LANE; SAFDAR, 2000) e, em criança, o uso é limitado pelo baixo volume de reserva óssea com risco de sangramento excessivo e cicatrizes dolorosas. Existem outros tipos de enxertos naturais derivados de ossos cadavéricos, mas têm problemas de reações imunogênicas e risco de contraírem doenças transmissíveis (HIV e hepatite), a partir de tecidos e fluidos. Essas limitações e preocupações criaram um interesse substancial no desenvolvimento de materiais artificiais como substitutos ósseos. Diversas pesquisas na área de engenharia de materiais e tecidos vêm explorando o desenvolvimento de biomateriais com a capacidade osteogênica, osteoindutora e osteocondutora necessária para sua osteointegração com o tecido ósseo (REGNER *et al.*, 1998; FINKEMEIER, 2002).

1.3. Enxertos Ósseos Sintéticos: Biomateriais

O termo Biomaterial foi oficializado na conferência de Chester em 1991, como “material destinado a interagir ou interfacear com sistemas biológicos para avaliar, tratar, aumentar ou substituir qualquer tecido, órgão ou função do organismo” (WILLIAMS *et al.*, 1991; RATNER; BRYANT, 2004). Para ser considerado um biomaterial eletivo, alguns critérios importantes são necessários: manter suas propriedades e características estruturais; permitir adesão celular a sua superfície; ter resistência mecânica adequada; grande disponibilidade; baixo custo; ser biocompatível (PROUBASTA; MUR; PLANELL, 1997), biodegradável, bioabsorvível, esterilizável; não ter indícios oncológicos; mimetizar o formato desejado; estrutura estável; rapidez na incorporação com o tecido ósseo; promoção de osteocondução e gerar pouca ou nenhuma complicação associada ao seu uso (WILLIAMS, 1999).

O comportamento biológico dos biomateriais, em relação à resposta do tecido hospedeiro, foi classificado da seguinte maneira (BAUER; MUSCHLER, 2000):

- Bioinertes: não provocam reação de corpo estranho no organismo e tem ligação direta ao tecido receptor. Exemplos: titânio, zircônia e alumina.
- Biotolerados: moderadamente aceitos pelo tecido receptor, sendo geralmente envolvidos por uma cápsula fibrosa. Exemplos: aço inoxidável, ligas de cromo-cobalto e o polimetilmetacrilato (PMMA).
- Bioativos: interação direta aos tecidos vivos como no caso das cerâmicas à base de hidroxiapatita, possuindo em sua composição os íons de cálcio e fósforo que vão estabelecer uma ponte química com o osso envolvente.
- Reabsorvíveis: lentamente degradáveis e gradualmente substituídos pelos tecidos onde são implantados. Exemplos: fosfato tricálcico e vidros bioativos.

Pesquisa com biomateriais para implantação óssea e substituição foi ampliado consideravelmente ao longo das últimas quatro décadas. Nos últimos anos, um progresso significativo tem sido notado no transplante de órgãos, cirurgia de reconstrução e o uso de próteses artificiais para tratar a perda ou falha de um órgão ou de tecido ósseo. Porém na conceituação moderna, biomateriais não devem ter como função apenas o preenchimento de espaço (HENCH; WILSON, 1998; WILLIAMS, 1999). Eles devem estimular uma resposta biológica específica, a qual depende de algumas propriedades particulares intrínsecas do material, como a distribuição eletrônica, arranjo tridimensional, formação molecular, propriedades piezoelétricas, porosidade e as propriedades físico-químicas específicas. Atendendo a estas exigências, alguns biomaterias vêm se destacando na Engenharia Tecidual como no caso dos polímeros (NAIR; LAURENCIN, 2007).

Materiais compostos de polímeros naturais estão se tornando cada vez mais importantes como substrato ou plataforma para a engenharia de tecido ósseo. A nova geração de biomateriais deve combinar materiais bioativos e reabsorvíveis, que imitam a função natural do osso e ativam mecanismos *in vivo* de regeneração tecidual. Os materiais compostos com base em combinações de polímeros biodegradáveis e cerâmicas bioativas, incluindo a hidroxiapatita são

discutidos como materiais apropriados para a fabricação de suporte para crescimento e regeneração óssea. Estes compostos exibem propriedades físicas, biológicas e mecânicas adaptadas, bem como comportamento de degradação previsível. A seleção apropriada de um composto em particular para uma determinada aplicação requer um entendimento detalhado de células competentes e/ou a resposta do tecido (CHUNG *et al.*, 2007).

1.4. Polímeros como Substituto Ósseo

Os polímeros são produtos formados pela união de muitas moléculas pequenas de cadeia longa (monômeros). Desde 1960, membranas poliméricas têm sido usadas em animais para facilitar a reparação de defeitos ósseos. Tem sido aceito que essas membranas agem como barreira na prevenção do crescimento de tecido conjuntivo junto ao defeito, permitindo somente a neoformação óssea. A aplicação de membranas poliméricas tem sido direcionada ao tratamento de grandes defeitos na diáfise óssea, podendo ser usadas sozinhas ou associadas a substâncias osteogênicas (BENNETT *et al.*, 1996; NAIR; LAURENCIN, 2007; PACHENCE, 2007). Polímeros naturais como colágeno, proteoglicanos, glicosamionoglicanos e elastina, além de sua biocompatibilidade, participam no controle da estrutura do tecido e na regulação do fenótipo celular simulando a matriz extracelular (GRIFFITH, 2000; RAMSHAW; VAUGHAN; WERKMEISTER, 2001; SHALABY; BURG, 2003).

1.5. Características Estruturais do Colágeno

O colágeno é uma proteína sintetizada em vários tipos de células (fibroblastos, osteoblastos e condroblastos) e secretada no espaço extracelular. É a proteína mais abundante do organismo humano e representa 70% do peso seco do tendão e pele. No osso, 90% da matriz extracelular é de colágeno. Sua função é proporcionar resistência tênsil e integridade estrutural a diversos tecidos e órgãos. (RAMSHAW; VAUGHAN; WERKMEISTER, 2001; ALBERTS, 2002).

A estrutura molecular do colágeno consiste em três cadeias polipeptídicas do mesmo tamanho, arranjadas em sequência por ligações covalentes entre aminoácidos. A ocorrência do aminoácido glicina a cada terceira posição confere um aspecto helicoidal à cadeia. Existe um elevado teor de aminoácidos prolina e hidroxiprolina, formando uma cadeia polipeptídica fibrilar. A molécula de colágeno é longa, rígida e apresenta configuração espacial de hélice tripla, formada pelo enrolamento de três cadeias polipeptídicas, unidas entre si por meio de ligações de hidrogênio (MOREIRA *et al.*, 2004). As diferenças na estrutura química dessas cadeias são responsáveis pelos vários tipos de colágeno (ALBERTS, 2002; BECKMAN; SHIELDS; DIEGELMANN, 2004). O colágeno ósseo é composto de duas cadeias α1 e uma cadeia α2 (figura 1).

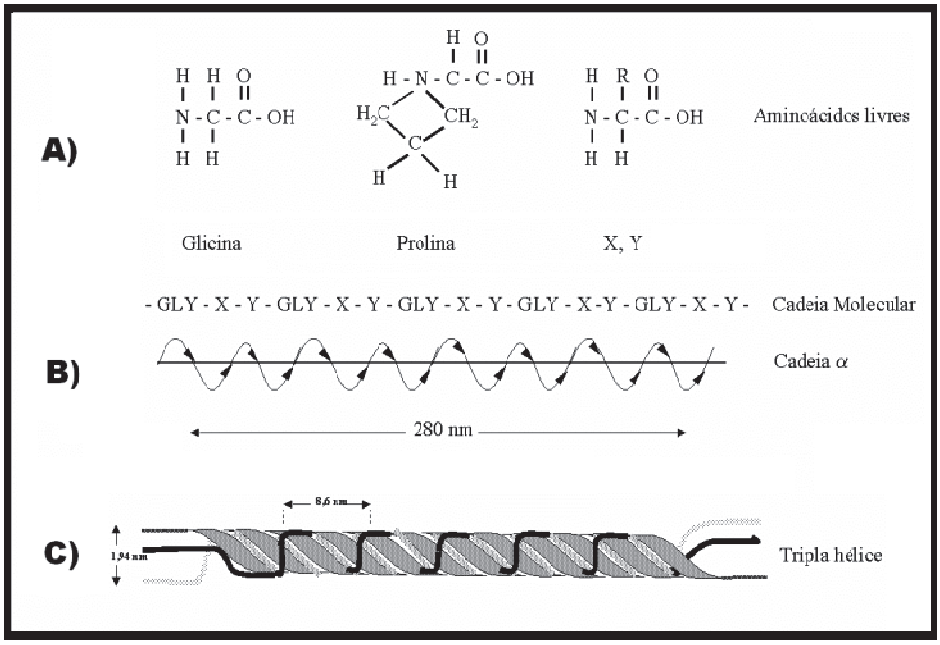

Figura 1. Diagrama da formação e estrutura do colágeno; A) fórmula estrutural dos aminoácidos mais comuns à molécula do colágeno; B) Estrutura primária da molécula do colágeno; C) Representação da estrutura secundária da molécula do colágeno, com a configuração espacial de uma hélice tripla (Extraído e modificado de MOREIRA *et al.*, 2004).

Atualmente são conhecidos vinte e nove tipos de colágeno (SÖDERHÄLL *et al.*, 2007), os quais se diferenciam na composição de aminoácidos, nos domínios de cada molécula e nos diferentes arranjos estruturais. Eles são classificados

baseados na estrutura polimérica que forma ou que está relacionada às características estruturais como mostrado no Anexo A.

1.6. Colágeno como Biomaterial

O colágeno como biomaterial apresenta várias vantagens (Anexo B) e pode ser preparado de diferentes formas, como membranas, folhas, esponjas e esferas (FRIESS, 1998; SANO *et al.*, 1998; RAMSHAW; VAUGHAN; WERKMEISTER, 2001; MOREIRA *et al.*, 2013). No entanto, seu custo de purificação é extremamente alto e, quando isolado, apresenta alguma variabilidade quanto ao tamanho das fibras, impurezas e densidade de ligações cruzadas que estabilizam a estrutura de suas fibrilas (WERKMEISTER; RAMSHAW, 1992). Algumas modificações podem ser necessárias para superar essas desvantagens, por exemplo, incluir o aumento de ligações cruzadas para melhorar a força de tensão (GOISSIS *et al.*, 1999; SUH *et al.*, 2001); a associação do colágeno a outros materiais (TAKAOKA *et al.*, 1988; TAN; KRISHNARAJ; DESAI, 2001); a inclusão de cultura celular e fatores de crescimento (ZELLIN *et al.*, 1996; KIMURA *et al.*, 2000; REDDI, 2000; MOREIRA *et al.*, 2013); glicosaminoglicanos (van SUSANTE *et al.*, 2001) e outras moléculas como a elastina (LEFEBVRE *et al.*, 1992) e fibronectina (DOILLON; SILVER, 1986) à sua estrutura.

Em estudo clínico, Schlegel *et al.* (1997) implantaram membranas de colágeno em fissuras bucais de pacientes com o intuito de avaliar a ossificação do defeito ósseo após cirurgia na boca. Dentro de um período de nove meses, observaram maior formação óssea na área receptora da membrana comparada com o grupo de controle. Além disso, a membrana não induziu resposta imunológica. Este resultado sugere que essas membranas constituam uma nova ferramenta para aplicação em cirurgias odontológicas como guia para regeneração óssea

O colágeno em combinação com outros materiais ou fatores de crescimento também pode ser usado nos defeitos ortopédicos. Em estudo feito por Takaoka *et al.* (1988), foi utilizado colágeno de osso desmineralizado com hidroxiapatita para o tratamento de defeitos ortopédicos congênitos e adquiridos. Em seus resultados, notaram que o colágeno de osso desmineralizado enxertado em combinação com

a hidroxiapatita foi um excelente material osteoindutivo em associação à proteína morfogenética do osso (BMP) (NAUTH *et al.*, 2010; GIANNOUDIS; EINHORN, 2009).

Em estudo feito por Nakagawa e Tagawa (2000), quando células osteogênicas foram colocadas na matriz de colágeno associada com BMP, observaram osteoindução. Implantaram membrana de colágeno com BMP em ossos fraturados e observaram bom contato entre osso neoformado e implante (HOLLINGER; ULUDAG; WINN, 1998). Chao *et al.* (2005), implantaram um composto de colágeno/tricálcio fosfato em defeitos produzidos na mandíbula de coelhos e após 12 semanas observaram completa regeneração do tecido ósseo e atribuíram os bons resultados à capacidade osteocondutiva do colágeno (REDDI, 1998; CHEVALLAY; HERBAGE, 2000).

1.7. Colágeno Polianiônico

A facilidade na modificação química da molécula de colágeno, sem perder sua propriedade estrutural, confere uma matriz carregada positiva ou negativamente, refletindo diretamente nas propriedades cicatrizantes do colágeno (REID; GORHAM; LACKIE, 1993; JAYAKRISHNAM; JAMEELA, 1996; MIGUEL *et al.*, 2013).

O tratamento alcalino, que causa hidrólise seletiva nas cadeias carboxiamidas de aspargina e glutamina, aumenta o número de cargas negativas superficiais na molécula do colágeno, elevando as propriedades piezoelétricas do colágeno com importante função osteogênica. Além disso, esse tratamento transforma a matriz colagênica nativa em uma estrutura porosa e ainda promove a remoção das células que poderiam provocar rejeição imunológica (ROCHA; GOISSIS; ROSSI, 2002). Estas modificações não promovem alterações na estrutura da hélice tripla na molécula do colágeno, porém alteram o padrão de autoagregação de suas microfibrilas e as propriedades dielétricas. Além disso, faz com que o ponto isoelétrico do colágeno seja entre 4,6 e 5,0, inferior ao colágeno nativo que é ao redor de 6,7 e 7,1. Assim, essas matrizes são negativas em pH (PLEPIS; GOISSIS; DAS-GRUPTA, 1996; GOISSIS *et al.*, 1999; BET; GOISSIS;

LACERDA, 2001). Estudos utilizando essas membranas em defeitos ósseos, provocados em animais, observaram ausência de resposta inflamatória, caracterizando assim a sua biocompatibilidade e indicação viável como substrato alternativo para a regeneração óssea (ROCHA *et al.*, 2002; ROSA *et al.*, 2003, MIGUEL *et al.*, 2013).

Avaliando o colágeno polianiônico como suporte à reconstrução de tecido ósseo, observou-se que este material, *in vitro,* foi capaz de induzir depósito de sais de fosfato de cálcio, sugerindo assim que mudanças dielétricas na matriz colagênica podem ter sido o indutor ao processo de mineralização do colágeno como um sistema semelhante ao estágio de mineralização do osso (GOISSIS; MAGINADOR; MARTINS, 2003).

Apesar da viável aplicabilidade do colágeno como implante ósseo nas terapias regenerativas (KOMATSU; WARDEN, 2010), existem alguns fatores que podem comprometer os bons resultados já demonstrados na literatura, como as patologias associadas à deficiência de minerais ósseos, como a osteoporose (TARANTINO *et al.*, 2009). As condições de saúde do osso são fundamentais para a sua interação com o biomaterial, quando usado como implante (FRAYSSINET, 1992; CUNHA *et al.*, 2008).

1.8. A Osteoporose

A osteoporose é definida como uma doença sistêmica, caracterizada por baixa massa óssea e deterioração da microarquitetura do tecido ósseo, com consequente aumento da fragilidade óssea e da suscetibilidade à fratura e sendo considerada como um dos problemas de saúde pública (HOLROYD; COOPER; DENNISON, 2008; TRANAH *et al.*, 2008; PATSCH; DEUTSCHMANN; PIETSCHMANN, 2011).

A Fundação Nacional de Osteoporose Americana (*National Osteoporosis Foundation*, 2010) classificou os fatores de risco mais importantes envolvidos na osteoporose: idade, sexo feminino, histórias prévia e familiar de fratura, tabagismo, baixo índice de massa corporal (IMC < 19), ingestão de álcool ≥ a três unidades ao dia, uso de glicocorticoide oral (dose ≥ 5,0 mg/dia de prednisona por

período superior a três meses), diabetes e artrite reumatoide (HOFBAUER *et al.*, 2007; DY *et al.*, 2011; PATSCH; DEUTSCHMANN; PIETSCHMANN, 2011; DUQUE, 2013; RIESCO *et al.*, 2013). Outros fatores foram citados como de risco para o desenvolvimento da osteoporose, tais como a falta de atividade física, hipoganadismo e distúrbios resultante da menopausa precoce ou menarca tardia (*SHEN et al., 2000).* O risco de osteoporose também pode aumentar no caso de ovarectomia (CHO *et al.*, 2004; WANG *et al.*, 2005), uma vez que os hormônios sexuais femininos, como o estrogênio estimula o crescimento e mineralização óssea (LINCOLN; TYLER, 1999; RIGGS *et al.*, 2003).

A osteoporose pode ser classificada em primária e secundária. A primária, que ocorre com mais frequência, pode ser dividida em tipo I e tipo II. Na osteoporose primária tipo I, classificação da osteoporose pós-menopausa, ocorre alta reabsorção óssea em estágio precoce, o que denota potente ação dos osteoclastos e atinge predominante osso trabecular (GALLAGHER; LEVINE, 2011). Já na osteoporose tipo II, classificação da osteoporose senil relacionada ao envelhecimento, a perda óssea ocorrerá de forma mais gradual. Sugere-se, neste caso, que haja atividade diminuída dos osteoblastos, deficiência crônica de cálcio, entre outros fatores (ALONSO-BOUZON; DUQUE, 2011). A osteoporose secundária normalmente é decorrente de processos inflamatórios e doenças que podem ocasionar má absorção intestinal de cálcio ou hipoestrogenismo precoce. São exemplos: hipertireoidismo, mieloma múltiplo, câncer, doenças inflamatórias intestinais crônicas, síndrome de Cushing, diabetes mellitus, doenças renais crônicas, doenças hermatológicas, doenças reumatológicas, doenças do tecido conjuntivo e anorexia nervosa (HOFBAUER *et al.*, 2007; HOFBAUER; HAMANN; EBELING, 2010; BARTL; BARTL, 2011).

A osteoporose pós-menopausa é geralmente referida como uma “epidemia silenciosa”, cuja consequência, em última instância, é a fratura. O risco de uma mulher de 50 anos, ou mais, apresentar uma fratura ao longo da vida é de mais de 40% (DOHERTY *et al.*, 2001). Nos primeiros anos da menopausa, a privação hormonal constitui o principal fator na determinação da fisiopatologia da osteoporose, sendo responsável por 15% da perda óssea (BRAIDMAN *et al.*, 1995; LANE *et al.*, 1999). Desta maneira, a reposição hormonal é um evento importante na prevenção e tratamento da perda óssea, não apenas por reequilibrar o metabolismo ósseo, mas por elevar a absorção de cálcio e diminuir

a excreção do mesmo (HEANEY *et al.*, 1989). A vasta informação a respeito da associação entre osteoporose e deficiência hormonal de estrógeno assegura a importância do estrogênio na homeostasia do tecido ósseo (SZEJNFELD, 2000; GENNARI *et al.*, 2003; LORMEAU *et al.*, 2004).

Uma grave consequência da osteoporose são as fraturas patológicas, resultantes da diminuição mineral e deterioração da microarquitetura devido às alterações em relação à quantidade e espessura do trabeculado ósseo (MAUGARS *et al.*, 1995; HAWKER, 1996). A utilização de implantes de biomateriais tem se mostrado como método coadjuvante no tratamento dessas fraturas, principalmente se houver necessidade de preenchimento de falhas ósseas ou quando as fraturas não são consolidadas. Alguns estudos relatam que o estado de saúde do osso é essencial para que tenha a sua interação com os biomateriais, caso contrário os resultados esperados poderão ser insatisfatórios (ALBREKTSSON *et al.*, 1981). Para esta confirmação, um estudo induziu osteoporose em ratas ovariectomizadas e observou a reação óssea frente ao implante de titânio e hidroxiapatita no côndilo femoral. Verificou-se, nos achados morfológicos, que a interface osso-implante ficou comprometida pela baixa e lenta neoformação óssea, este resultado confirmou a importância da qualidade do tecido ósseo no processo de osteointegração do implante (FINI *et al.*, 1997).

Em pesquisa, referente à influência da deficiência hormonal de estrógeno na remodelação óssea adjacente ao implante de hidroxiapatita na tíbia de ratas ovariectomizadas, notou-se a redução do volume ósseo formado na área receptora bem como diminuição do contato osso-implante (PAN *et al., 20*00). A diminuição da massa óssea em ratas ovariectomizadas interfere no contato osso-implante e também prejudica o suporte do implante devido a qualidade do osso circunvizinho (YAMAZAKI *et al.*, 1999; OZAWA *et al.*, 2002).

Esses resultados em ratas com osteoporose, induzida pela ovariectomia, podem sugerir que mulheres com alteração hormonal de estrógeno poderão ter o prognóstico comprometido em casos de fraturas patológicas. Neste caso, há necessidade de uma intervenção cirúrgica com a utilização de enxertos ósseos naturais ou sintéticos (PAN *et al.,* 2000). Desta maneira, torna-se viável a exploração pela Engenharia Tecidual por novos materiais alternativos para as terapias regenerativas, seja do tecido ósseo normal ou com osteoporose.

2. OBJETIVOS

Objetivo Geral

Caracterizar por meio de análises macroscópica, radiológica e histomorfométrica a viabilidade das matrizes de colágeno no processo de neoformação óssea ocorrida durante o reparo de defeitos provocados na calota craniana de ratas ovariectomizadas.

Objetivos Específicos

1. Avaliar a biocompatibilidade das matrizes de colágeno derivada do pericárdio e da serosa de intestino bovino, que são mineralizadas.
2. Analisar a capacidade osteogênica das matrizes utilizadas.
3. Caracterizar a morfologia da neoformação óssea e caracterização da birrefringência das fibras colágenas na área da lesão óssea.
4. Avaliar o processo de osteointegração das matrizes utilizadas.
5. Quantificar o volume relativo do osso neoformado nas áreas cirúrgicas.
6. Determinar a influência da ovariectomia no processo de reparo ósseo.

3. MATERIAL E MÉTODOS

3.1. Preparação de Matrizes de Colágeno

As matrizes aniônicas de colágeno e mineralizadas utilizadas nesta pesquisa foram confeccionadas a partir do pericárdio bovino e da serosa de intestino bovino. O procedimento foi realizado no Instituto de Química de São Carlos da Universidade de São Paulo, sob a responsabilidade das Profª Dra. Ana Maria de Guzzi Plepis e Profª Dra. Virgínia da Conceição Amaro Martins (Anexo C).

3.2. Animais e Planejamento Experimental

Foram utilizadas 30 ratas (*Rattus norvegicus*, Wistar), 12 semanas de idade, peso médio de 300 g, fornecidas pelo Centro Multi-Institucional de Bioterismo (CEMIB/UNICAMP) e mantidos no biotério da Faculdade de Medicina de Jundiaí. Os animais foram alojados em caixas, recebendo ração balanceada (ração Purina) e água *ad-libitum.* O ambiente teve a temperatura controlada (23 ±1ºC) e ciclo claro/escuro de 12/12 horas, sendo o início do período de claro às 7 horas. Este projeto foi aprovado pela Comissão de Ética em Experimentação Animal da Faculdade de Medicina de Jundiaí (CEUA/FMJ), protocolo 300/12 (Anexo D). Os animais foram distribuídos da seguinte maneira:

- **Grupo 1 (G1)**: ratas sadias (não ovariectomizadas), com falha no osso parietal esquerdo do crânio e sem preenchimento de implante;
- **Grupo 2 (G2)**: ratas sadias (não ovariectomizadas), com falha no osso parietal esquerdo do crânio e preenchida com membrana de colágeno polianiônico calcificada, derivada do pericárdio bovino;
- **Grupo 3 (G3):** ratas sadias (não ovariectomizadas), com falha no osso parietal esquerdo do crânio e preenchida com membrana de colágeno polianiônico calcificada, derivada da serosa do intestino bovino;
- **Grupo 4 (G4)**: ratas ovariectomizadas, com falha no osso parietal esquerdo do crânio, sem preenchimento de implante;

- **Grupo 5 (G5)**: ratas ovariectomizadas, com falha no osso parietal esquerdo do crânio e preenchida com membrana de colágeno polianiônico calcificada, derivada do pericárdio bovino;
- **Grupo 6 (G6)**: ratas ovariectomizadas, com falha no osso parietal esquerdo do crânio e preenchida com membrana de colágeno polianiônico calcificada, derivada da serosa do intestino bovino;

3.3. Procedimentos Cirúrgicos

3.3.1. Ovariectomia Bilateral

Os animais dos grupos 4, 5 e 6 foram pesados e anestesiados com solução de Ketamina – Francotar (Sespo Ind.e Com., Jacareí/SP) e Cloridrato de Xylazina - Virbaxyl 2% (Virbac Brasil Ind. e Com., São Paulo/SP), na proporção 1:1 e na dose 0,10 mg/100 g de massa corporal, via intraperitoneal (CUNHA *et al*., 2008). Após a tricotomia e assepsias com Clorexidine Degermante da região lombar, foi realizada com auxílio de bisturi uma incisão na pele a 2 cm em ambos os lados da coluna vertebral. A pele foi afastada para a musculatura local ser seccionada dando acesso ao retroperitônio. Desta maneira, os ovários foram identificados e removidos através da secção da extremidade dos lóbulos do útero e tubas uterinas. Após a cirurgia, procedeu-se a sutura dos tecidos e cada animal recebeu uma dose via intramuscular de 0,1 mg/100 g de peso do antibiótico Pentabiotic Veterinário Pequeno Porte (Fort Dodge®, Campinas, SP, Brasil). No local da ferida cutânea da região cirúrgica, foi aplicado o antibiótico Rifamicina Spray (figura 2). Também foi dado uma dosagem de analgésico (paracetamol) na dose de 20 mg/kg de peso do animal, por via oral, duas a três vezes por dia (LAPCHIK; MATTARIA; KO, 2009).

As ratas ovariectomizadas foram submetidas ao procedimento cirúrgico na calota craniana após 4 meses da retirada dos ovários, visto ser o tempo suficiente para provocar perda de massa e mineral ósseo em função da deficiência estrogênica (WRONSKI *et al*., 1989; CUNHA *et al*., 2008).

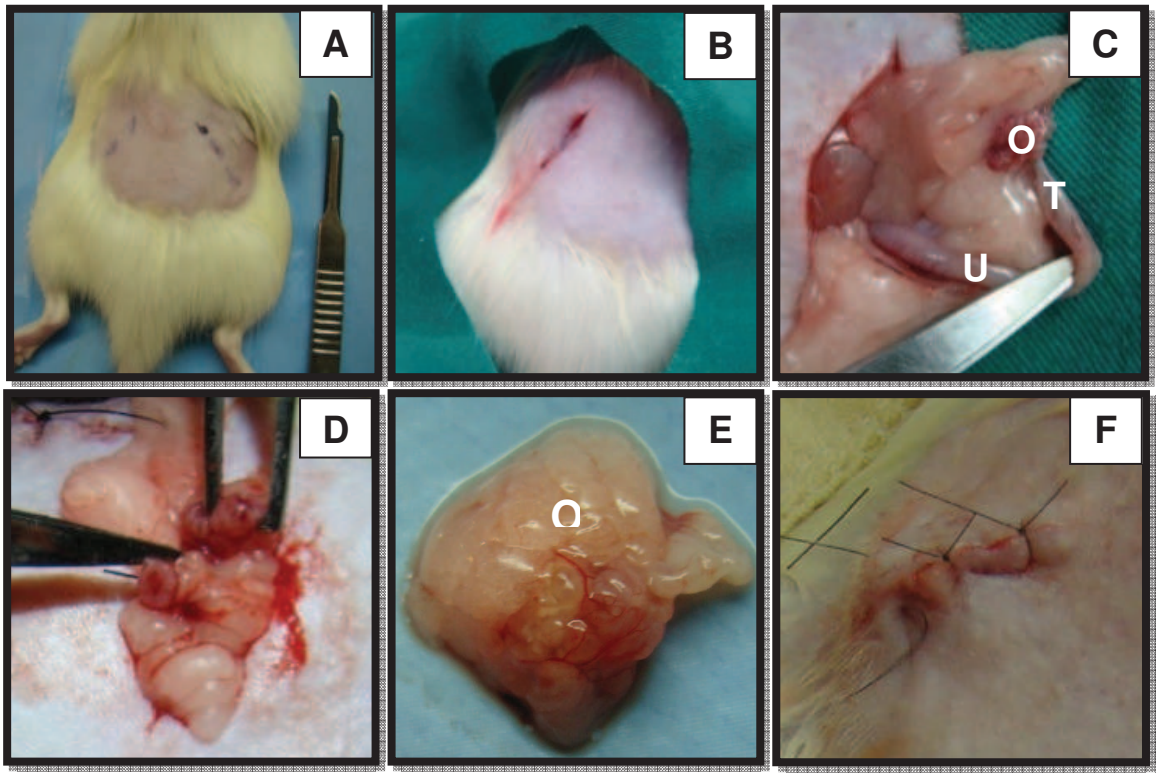

Figura 2. Procedimento cirúrgico da ovariectomia bilateral. Nota-se a tricotomia lombar (A) seguida da incisão cirúrgica (B) para o acesso ao retroperitônio com a identificação do ovário (O), tuba uterina (T) e ao lóbulo do útero bicorno (U). Em seguida, a exérese do ovário (D,E) e a confecção da sutura (F).

3.3.2. Procedimento para Realização da Falha Craniana

Inicialmente, os animais foram anestesiados com a solução anestésica de Coopazine (Xylazina) - sedativo, analgésico e relaxante muscular; e Dopalen (Ketamina) - anestésico geral, fornecido pela Agibrands do Brasil LTDA - Campinas, SP, Brasil, na proporção de 1:1 e na dose de 0.10 mg/100 g de massa corpórea, via intraperitoneal (CUNHA *et al.*, 2008). Também foi aplicada, em ambos os olhos dos animais, durante a cirurgia, uma gaze estéril embebida em soro fisiológico a 0,9% com o objetivo de prevenir o ressecamento das córneas.

Os animais foram colocados em decúbito ventral e realizada a tricotomia e assepsia com Clorexidine Degermante da região da calota craniana, tendo a pele seccionada longitudinalmente e afastada lateralmente para expor os ossos parietais. O periósteo foi descolado por meio de material cirúrgico apropriado e por

meio de uma broca cirúrgica trefina acoplada a um minimotor (ELTEC LB-100), foi realizado um defeito (falha/lesão) de 5 mm de diâmetro (POTIJANYAKUL *et al.*, 2010; LI *et al.*, 2011; RODRIGUEZ *et al.*, 2011; ROJBANI *et al.*, 2011; PEREIRA *et al.*, 2012) no osso parietal esquerdo da calota craniana das ratas, ocupando praticamente toda a largura do referido osso desde sua borda lateral até sua borda medial na sutura sagital (interparietal) (figura 3).

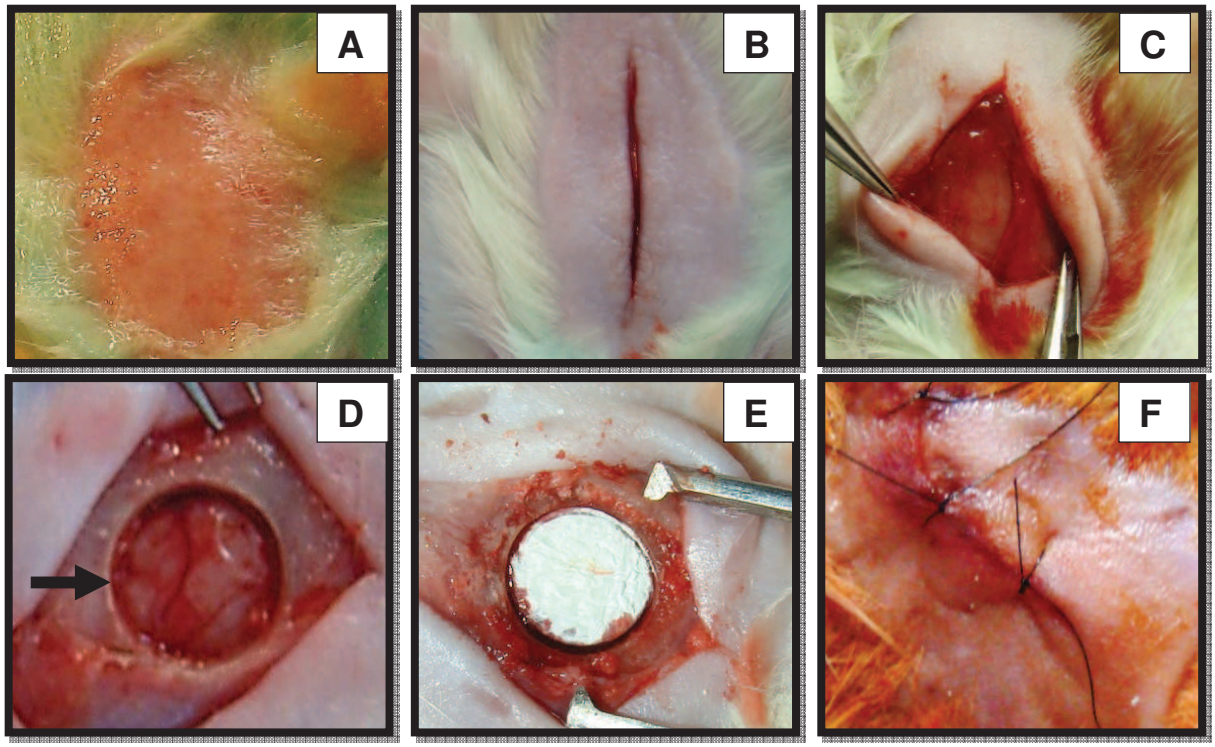

Figura 3: Procedimento cirúrgico da criação do defeito craniano nas ratas. Nota-se a tricotomia (A) seguida da incisão cutânea longitudinal (B) para a exposição da calota craniana (C). Em seguida, realizou-se a falha óssea circular (seta) (D) para o preenchimento com as matrizes confeccionadas (E) e a sutura na pele (F).

Sutura dos Tecidos e Medicação

Após a cirurgia, procedeu-se a sutura dos tecidos, sendo o periósteo e a pele reposicionados e suturados com fio de seda 5.0 (Ethicon, Johnson & Johnson, São José dos Campos, SP, Brasil). Em seguida, cada animal recebeu uma dose de 0,1 mg/100 g de peso do antibiótico Pentabiotic Veterinário Pequeno Porte (Fort Dodge®, Campinas, SP, Brasil). No local da ferida cutânea da região

cirúrgica, foi aplicado o antibiótico Rifamicina Spray. Também foi dada uma dosagem de analgésico (paracetamol) na dose de 20 mg/kg de peso do animal, por via oral, duas a três vezes por dia (LAPCHIK; MATTARIA; KO, 2009).

3.3.3. Controle Pós-Operatório

Os animais operados ficaram sozinhos e isolados em gaiolas separadas, sob observação constante e receberam ração comum, água *ad libitum*, sendo feita a limpeza de suas caixas com troca da maravalha três vezes na semana ou até quatro, quando necessário. Além disso, foram monitorados constantemente no pós-cirúrgico, tomando os cuidados com o estresse e dor (LAPCHIK; MATTARIA; KO, 2009).

3.3.4. Sacrifício dos Animais

Todos os animais foram sacrificados com inalação de gás carbônico (CO_2) após oito semanas do procedimento cirúrgico no crânio. As calotas cranianas foram analisadas após a secção da pele e, em seguida, removidas cirurgicamente com o auxílio de uma serra oscilatória portátil, a bateria, Taymin, modelo YDJZ-IID.

3.4. Análise Macroscópica

As calotas cranianas foram fotodocumentadas e avaliadas a presença de alguma alteração patológica ou qualquer outra condição anormal que possa sugerir rejeição às matrizes utilizadas

3.5. Análise Radiológica

As calotas cranianas dos animais foram radiografadas com aparelho Odel 300 mA. Técnica de foco com 100 mA, tempo de 0,06 s e radiação de 40 kv. As imagens radiográficas foram digitalizadas pelo sistema Agfa. As imagens radiográficas foram visualizadas com objetivo de avaliar a integridade da falha (lesão) óssea, bem como a regeneração através do aspecto radiopaco e radiolúcido da área cirúrgica (VITAL; BORGES; FONSECA, 2006; CUNHA *et al.*, 2011).

3.6. Análise Histológica por Microscopia de Luz Transmitida (Óptica)

As amostras foram imersas no fixador de medula óssea (Allkimia®) por 10 dias e, em seguida, no descalcificador (Allkimia®). Após este procedimento, os materiais foram desidratados em série crescente de concentração de álcool: 70, 80, 85, 90, 95 e 100%. Após esta etapa, as amostras foram colocadas em partes iguais de álcool e xilol e diafanizadas em xilol, com trocas a cada 2 horas, sendo executadas três trocas; e em seguida, incluídas em parafina. Em cada amostra, foram realizados cortes semisseriados de 5 µm de espessura e corados com os seguintes corantes:

- Hematoxilina e eosina: para marcação do tecido ósseo original, osso neoformado e diferenciação das células ósseas;
- Tricrômico de Masson: para diferenciação do osso maturo original corado em vermelho e do osso neoformado (jovem), que se cora em azul. Esta técnica tradicional para tecido conjuntivo cora também fibras colágenas em azul, destacando-as dos outros elementos do tecido;

O estudo qualitativo das lâminas permitiu avaliar o reparo da falha óssea através da observação do osso neoformado na área de criação do defeito ósseo, bem como diferenciar o osso existente e o neoformado nos grupos experimentais. Foi utilizado Fotomicroscópio Nikon Eclipse E200® (Nikon - Japão) e as imagens digitais foram analisadas através de objetivas com 4, 10 e 40 vezes de aumento.

3.7. Análise Histológica por Microscopia de Luz Polarizada

Após a preparação dos cortes, estes também foram corados com o método histoquímico de PicrosiriusRed (solução aquosa saturada de ácido pícrico adicionada de 0,1 g de vermelho da Síria F3b, Síriusred F3B-Bayer) para avaliação dos constituintes fibrilares da matriz extracelular na área da lesão óssea (ISSA *et al*., 2009). Os colágenos do tipo I, II e III mostraram interferências de cores e intensidades de birrefringências diferentes. O tipo I forma fibras espessas e sua birrefringência gera cores que vão do vermelho ao amarelo e representa um marcador molecular do estágio inicial de diferenciação osteoblástica (COHEN JR, 2006). O tipo III forma fibras finas com tons esverdeados. O tipo II pode estar associado ao tipo I, sendo mais amarelo (JUNQUEIRA; BIGNOLAS; BRENTANI, 1979).

3.8. Análise Morfométrica

A análise quantitativa do osso neoformado na área receptora foi embasada no método de estereologia, o qual permitiu determinar parâmetros tridimensionais de um órgão, tecido ou estrutura morfológica por meio de contagem de pontos de imagens bidimensionais. Para quantificação do osso neoformado na interface osso/implante, foi utilizado o método de estereologia e realizada de acordo com o princípio de DELESSE, observando-se a fórmula Vv=Pp/Pt (%), em que Vv é a densidade de volume ou volume relativo; Pp é a quantidade de pontos (intersecção de linhas) sobre o osso neoformado; Pt é o número total de pontos do sistema (MANDARIM DE LACERDA, 1999). Estas medidas foram realizadas através de uma ocular 10 x, contendo um retículo de integração quadrilátero com 100 pontos acoplados ao microscópio de luz Nikon Eclipse E200® (Nikon - Japão).

3.9. Análise Estatística

Os valores obtidos para as análises do percentual do volume ósseo relativo neoformado serão submetidos ao teste ANOVA. Quando houve diferença entre os grupos, utilizamos o Tukey (MONTGOMERY, 1991).

4. RESULTADOS

4.1. Análise Comportamental e Física dos Animais

Os animais apresentaram evolução clínica estável no pós-cirúrgico, mantendo o consumo regular de líquidos e sólidos, além de uma boa cicatrização da ferida cutânea, sem quaisquer sinais de infecção ou complicação secundária ao procedimento.

4.2. Análise Macroscópica

Todos os grupos que receberam as matrizes nas falhas ósseas não apresentaram sinais de rejeição, visto a fácil visualização das matrizes e áreas adjacentes sem focos inflamatórios. Notou-se também a integridade anatômica da calota craniana, bem como o contorno definido das margens da lesão óssea e a ausência de calo ósseo visível macroscopicamente. Ficou nítida a permanência do defeito ósseo criado experimentalmente, o que indica que não houve reparo total da lesão óssea. Nos grupos G2 e G5, as matrizes de pericárdio bovino apresentaram-se com aspecto homogêneo e liso, quando comparadas com as matrizes de serosa de intestino implantadas nos grupos G3 e G6, tiveram um aspecto irregular e fragmentado (figura 4).

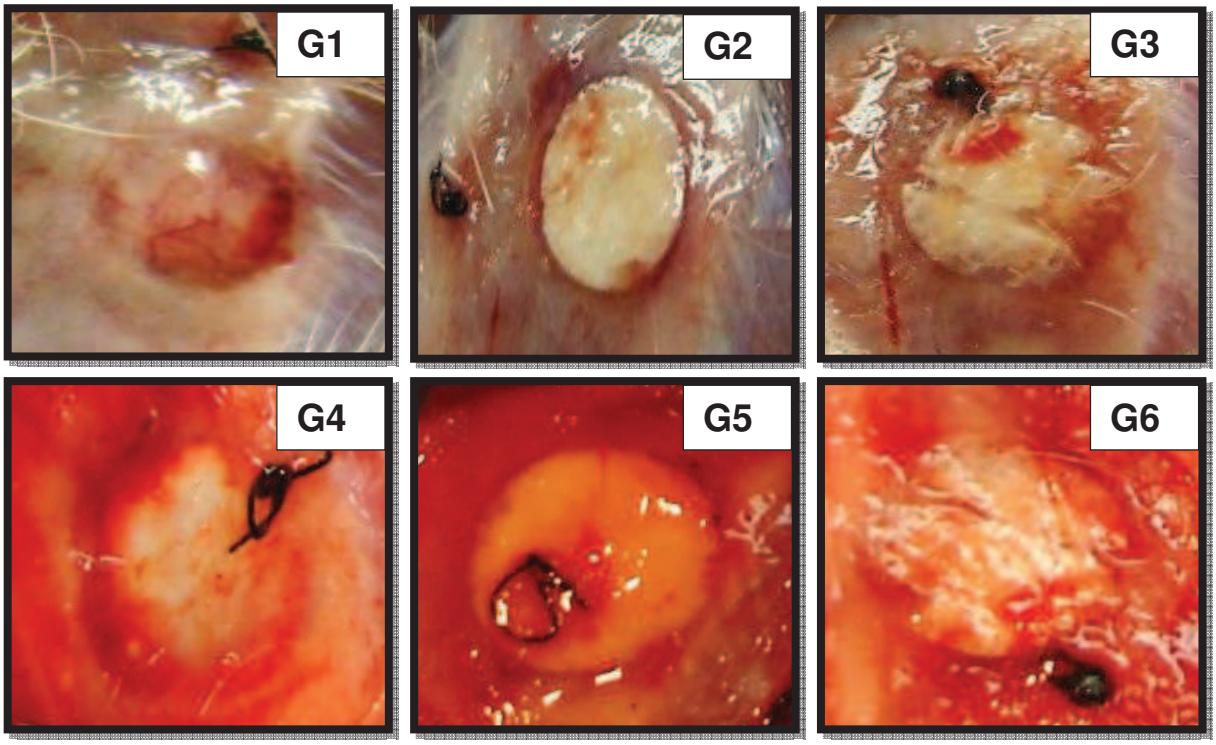

Figura 4. Vista superior da calota craniana dos grupos de animais sadios (G1 a G3) e ovariectomizadas (G4 a G6) utilizados, após o sacrifício. Verificou-se a permanência e normalidade anatômica da falha óssea e ausência de focos inflamatórios na área cirúrgica. Em G2 e G5 observou-se as matrizes com aspecto homogêneo, liso e com boa coaptação. Nos grupos G3 e G6, as matrizes apresentaram-se de forma irregular e fragmentada.

4.3. Análise Radiológica

Em todos os grupos estudados, não se presenciaram sinais radiológicos de alterações patológicas na área cirúrgica, sugerindo assim a compatibilidade das matrizes de colágeno com o tecido ósseo adjacente. Nota-se também a manutenção da arquitetura da calota craniana. Não houve deformidades ou outras complicações, como osteomielite, reabsorção óssea, cistos e fraturas secundárias. Presenciou-se também a definição radiopaca das margens do contorno da falha óssea criada experimentalmente. Na interface osso/implante dos grupos que receberam as matrizes, notou-se imagem radiolúcida indicativa da infiltração e proliferação de tecido conjuntivo e pouca neoformação óssea de baixo peso atômico, pelo qual não confere o aspecto radiopaco. Nos grupos G2, G3, G5 e G6,

observou-se imagem de opacidade no interior da lesão óssea, indicando a permanência das matrizes. Entretanto, as matrizes de pericárdio bovino (G2, G5) apresentaram aspecto radiológico homogêneo enquanto que as matrizes da serosa do intestino bovino (G3, G6) expressaram imagem irregular da opacidade, devido à fragmentação da mesma (figura 5).

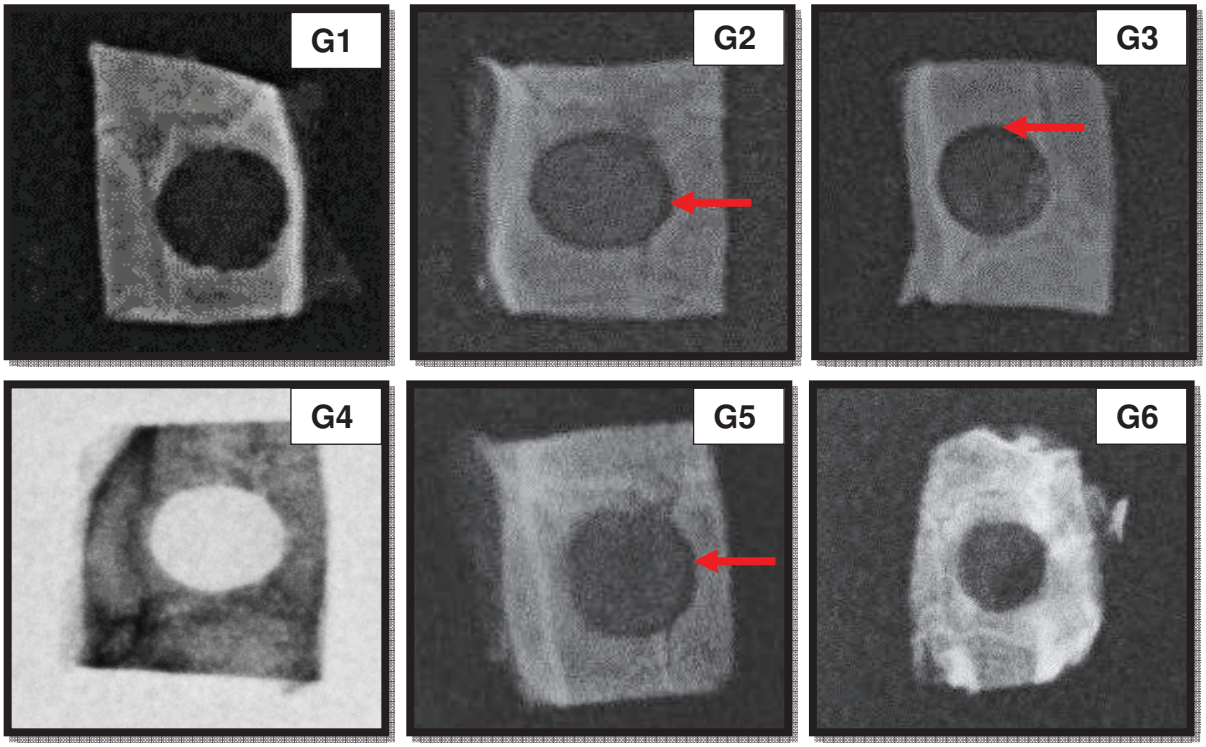

Figura 5. Radiografia da calota craniana dos grupos (G1 a G6) estudados. Notou-se a normalidade anatômica da área cirúrgica em todos os grupos. Em G1 e G4, observou-se uma imagem translúcida no centro da falha óssea. A opacidade no interior da lesão óssea ficou notória nos grupos G2, G3, G5 e G6, devido à presença das matrizes implantadas e um contorno radiolúcido na interface osso/implante (seta vermelha).

4.4. Análise Histológica

4.4.1. Ratas Não Ovariectomizadas (G1 a G3)

A lesão óssea, criada experimentalmente nos grupos das ratas sadias (G1 a G3), não apresentou reparação óssea, tendo em vista a proliferação de abundante

tecido conectivo e elementos celulares como os fibroblastos. Não se observaram células inflamatórias nas áreas cirúrgicas e adjacentes (figura 6).

A discreta neoformação óssea na área cirúrgica ocorreu em todos os grupos a partir das margens da lesão óssea. Este osso jovem apresentou-se com características imaturas devido à desorganização das fibras colágenas e à disposição irregular das lacunas ovaladas com e sem osteócitos e em grande quantidade. Nos grupos G2 e G3 presenciou-se também osso lamelar, porém ocorreu a maturação óssea devido à presença de lacunas organizadas, orientadas e em pequena quantidade. Destaca-se ainda a presença de ilhas de osso jovem descontínuo com o osso original nestes grupos que receberam as matrizes de colágeno (figura 6 e 7).

No interior da lesão óssea, notou-se o predomínio de tecido conectivo, sem indícios de neoformação óssea. Em G1, evidenciou-se uma delgada camada de tecido conectivo. Em G2, o tecido formado foi volumoso devido à presença de tecido conectivo neoformado e a matriz de colágeno com arranjo linear, condensado, regular e orientado. No grupo G3, também observou-se tecido volumoso, porém mais espaçado (figura 8).

A coloração de Picrossirus Red permitiu observar o amadurecimento das fibras colágenas do osso jovem na área do implante, representado pela boa birrefringência óssea. O osso neoformado apresentou-se com birrefrigência de suas fibras colágenas, com predomínio de tom vermelho ao amarelo, caracterizando colágeno tipo I. Porém, notaram-se também pequenos e dispersos focos em tom verde, representando o colágeno III. No osso original, ocorreu predomínio de coloração verde (Figura 9). Quanto à birrefrigência do colágeno do tecido conjuntivo presente na falha óssea, notou-se a predominância das fibras do colágeno tipo I pela coloração vermelha em todos os grupos. Em G2, essas fibras apresentaram-se mais condensadas e no G3 mais espaçadas, devido ao tipo de matriz de colágeno implantada. Em G2 e G3, poucos pontos verdes foram detectados e de localização mais próxima da superfície periosteal (figura 10).

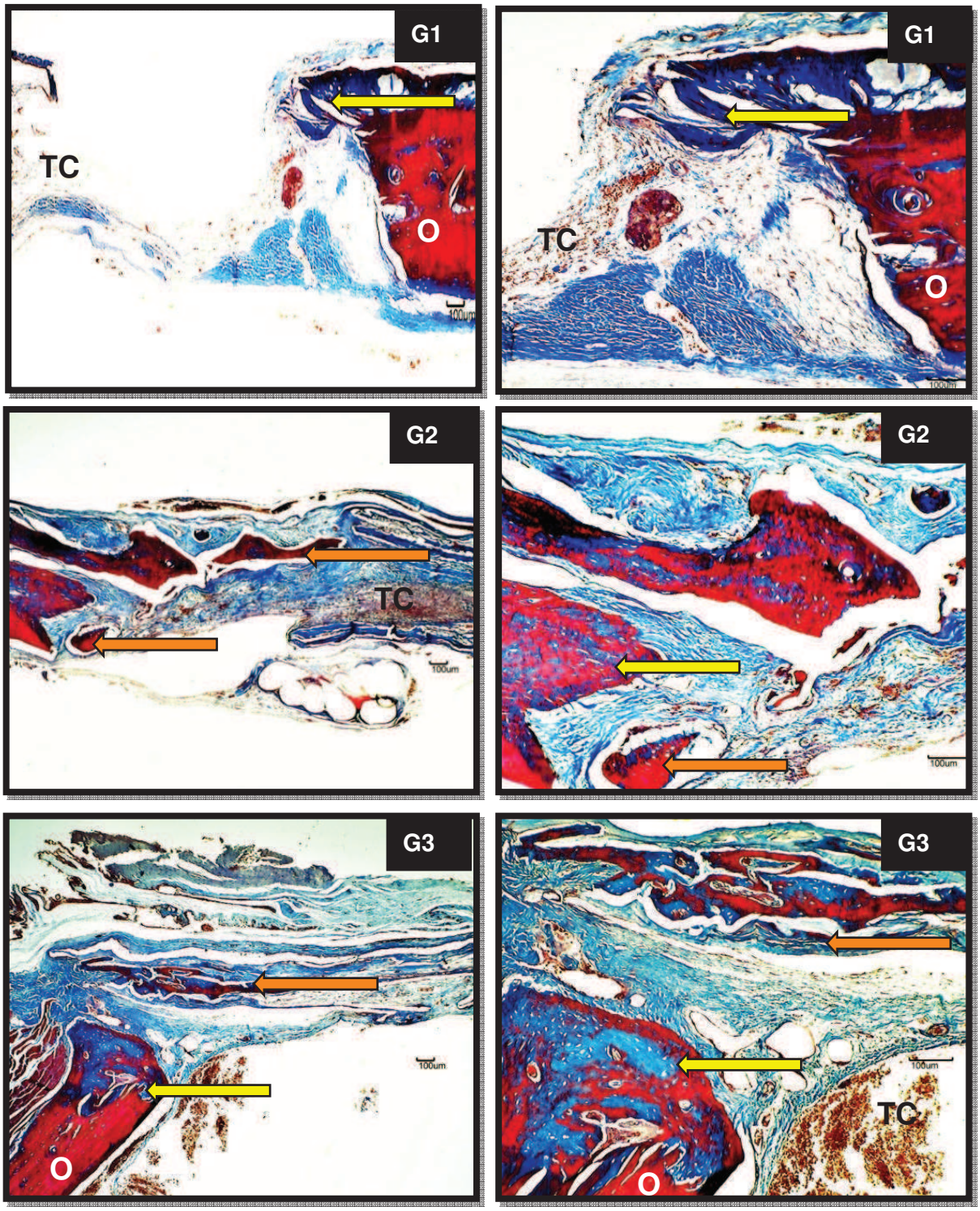

Figura 6. Fotomicrografia das extremidades da área cirúrgica dos grupos sadios (G1 a G3). Notou-se em G1 vestígio de neoformação óssea (seta amarela) projetando-se da margem da falha óssea a partir do osso original (O) e presença de tecido conectivo (TC). Em G2 e G3, destacou-se a presença de osso neoformado mais exuberante (seta amarela) e ilhas ósseas descontínuas do osso original (seta laranja). Coloração de Tricrômico de Masson. Aumento de 4 x e 10 x.

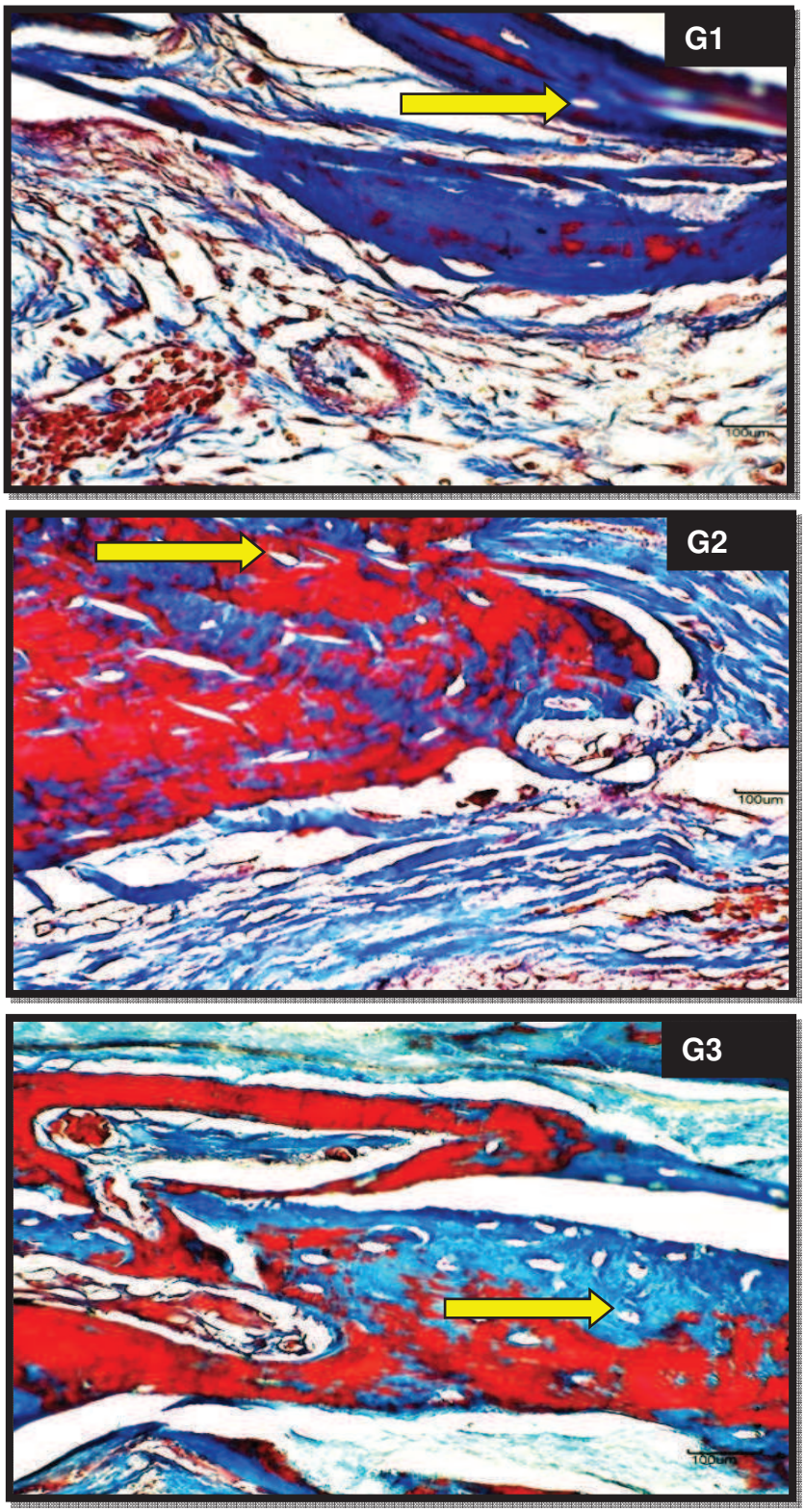

Figura 7. Fotomicrografia da área cirúrgica dos grupos sadios (G1 a G3). Notou-se no interior do osso neoformado imaturo, a presença da disposição irregular das lacunas (setas amarelas) com e sem osteócitos. Coloração de Tricrômico de Masson. Aumento de 40 x.

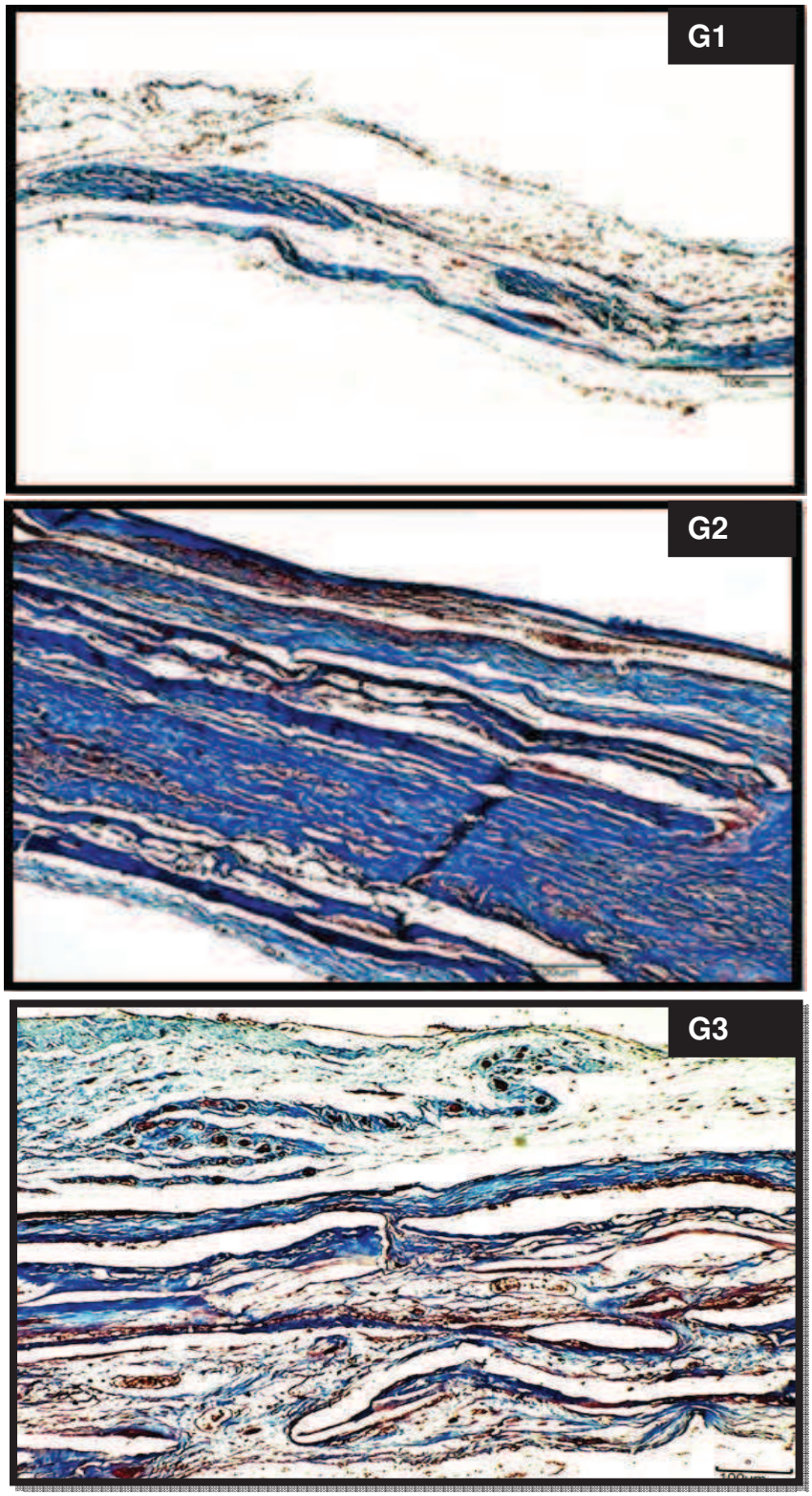

Figura 8. Fotomicrografia do centro da área cirúrgica dos grupos sadios (G1 a G3). O tecido conectivo em G1 apresentou-se de forma delgado, enquanto que no G2 um arranjo linear condensado, regular e orientado. No G3, observou-se um tecido conectivo mais espaçado. Coloração de Tricrômico de Masson. Aumento de 10 x.

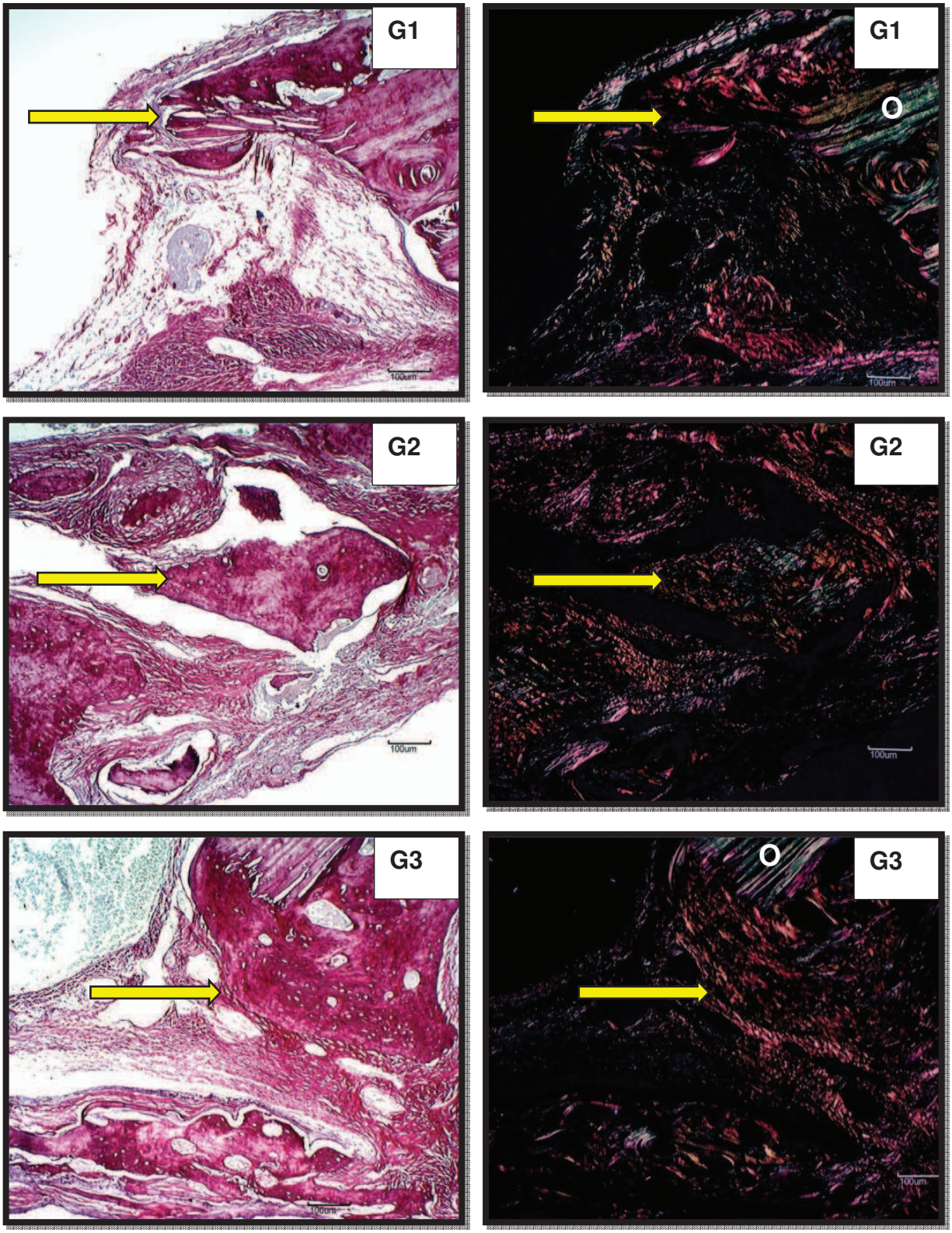

Figura 9. Fotomicrografia das extremidades da área cirúrgica dos grupos sadios (G1 a G3). Em todos os grupos, o osso neoformado (setas amarelas) apresentou-se com birrefrigência de suas fibras colágenas em predomínio de tom vermelho ao amarelo, caracterizando colágeno tipo I. No osso original (O) ocorreu predomínio de coloração verde, característico de colágeno III. Coloração de Picrossirus Red e Luz Polarizada. Aumento de 10 x.

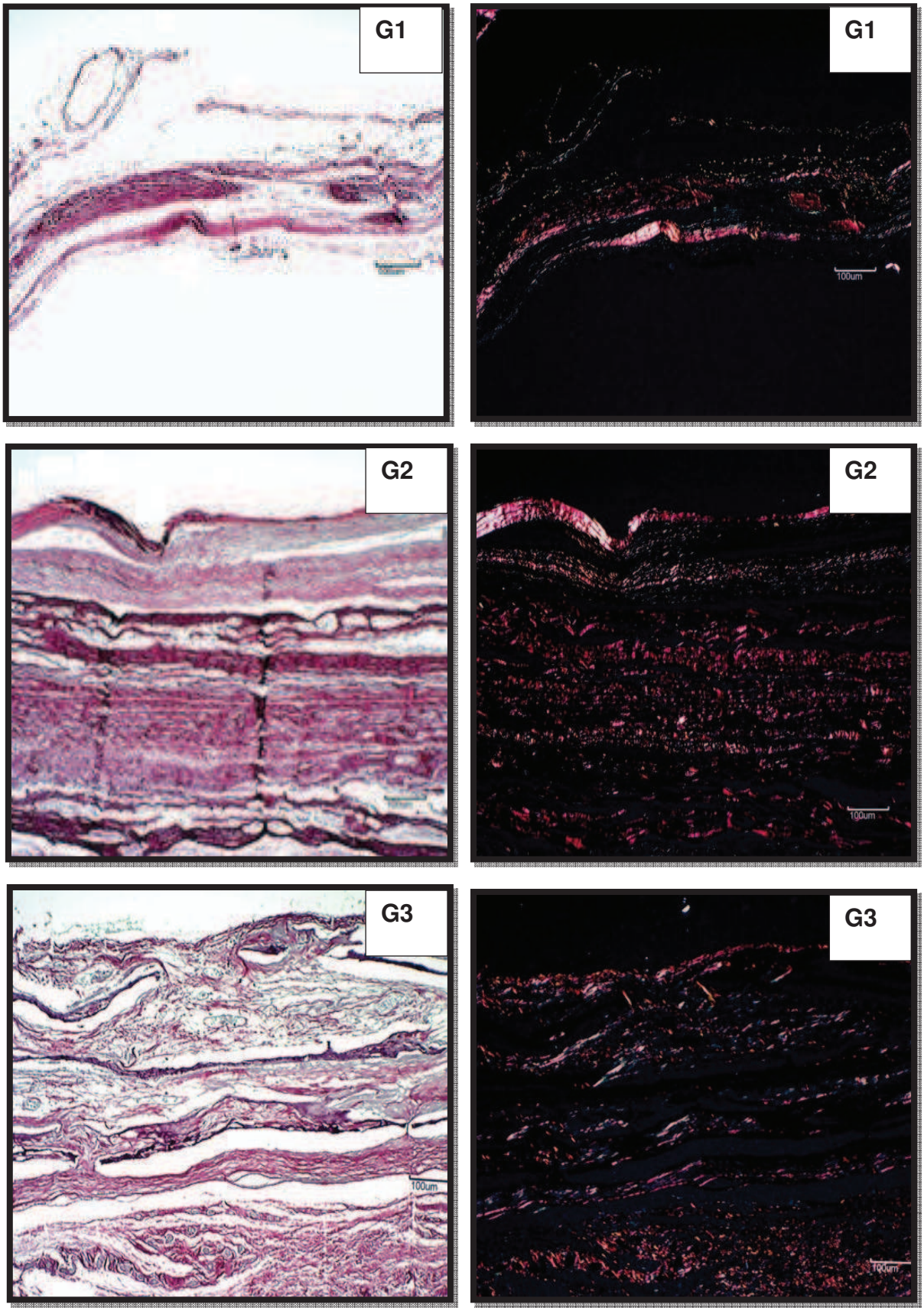

Figura 10. Fotomicrografia do centro da área cirúrgica dos grupos sadios (G1 a G3). Verificou-se o predomínio da birrefringência das fibras de colágeno tipo I em tom vermelho, sendo mais acentuado em G2 e G3. Coloração de Picrossirus Red e Luz Polarizada. Aumento de 10 x.

4.4.2. Ratas Ovariectomizadas (G4 a G6)

A lesão óssea criada experimentalmente nos grupos das ratas ovariectomizadas (G4 a G6) não mostrou consolidação do defeito craniano e sim formação em grande quantidade de tecido conectivo. Não houve a presença de células inflamatórias nas áreas cirúrgicas e adjacências (figura 11). Observaram-se vestígios de formação óssea no grupo controle G4 (sem a matriz) e discreta neoformação óssea em G5 e G6 nas áreas cirúrgicas a partir das margens da lesão óssea. Este osso jovem apresentou-se com características de imaturidade, devido à desorganização das fibras colágenas e à disposição irregular das lacunas ovaladas com e sem osteócitos. Nos grupos G5 e G6, presenciou-se osso imaturo e processos de maturação óssea lamelar, devido à presença de lacunas organizadas, orientadas e em pequena quantidade (figuras 11 e 12).

No interior da lesão óssea, notou-se o predomínio de tecido conectivo, sem indícios de neoformação óssea. Em G4, evidenciou-se uma delgada camada de tecido conectivo. Em G5, observou-se um tecido volumoso devido à presença de tecido conectivo neoformado com a matriz de colágeno em arranjo linear, organizado, condensado, regular e orientado. No grupo G6, observou-se também tecido volumoso desarranjado, espaçado e direcionado (figura 13).

A coloração de Picrossirus Red permitiu notar o amadurecimento das fibras colágenas do osso jovem na área do implante, representado pela boa birrefringência óssea. O osso neoformado apresentou-se com birrefrigência de suas fibras colágenas em predomínio de tom vermelho ao amarelo, caracterizando colágeno tipo I. Porém, notaram-se também pequenos e dispersos focos em tom verde, representando o colágeno III. No osso original, ocorreu predomínio de coloração verde (Figura 14). Quanto à birrefrigência do colágeno do tecido conjuntivo presente no centro da falha óssea, notou-se a predominância das fibras do colágeno tipo I pela coloração vermelha em todos os grupos. Em G5, estas fibras apresentaram-se mais condensadas e no G6 mais espaçadas devido ao tipo de matriz de colágeno implantada. Em G5 e G6, poucos pontos verdes foram detectados próximos à superfície periosteal (figura 15).

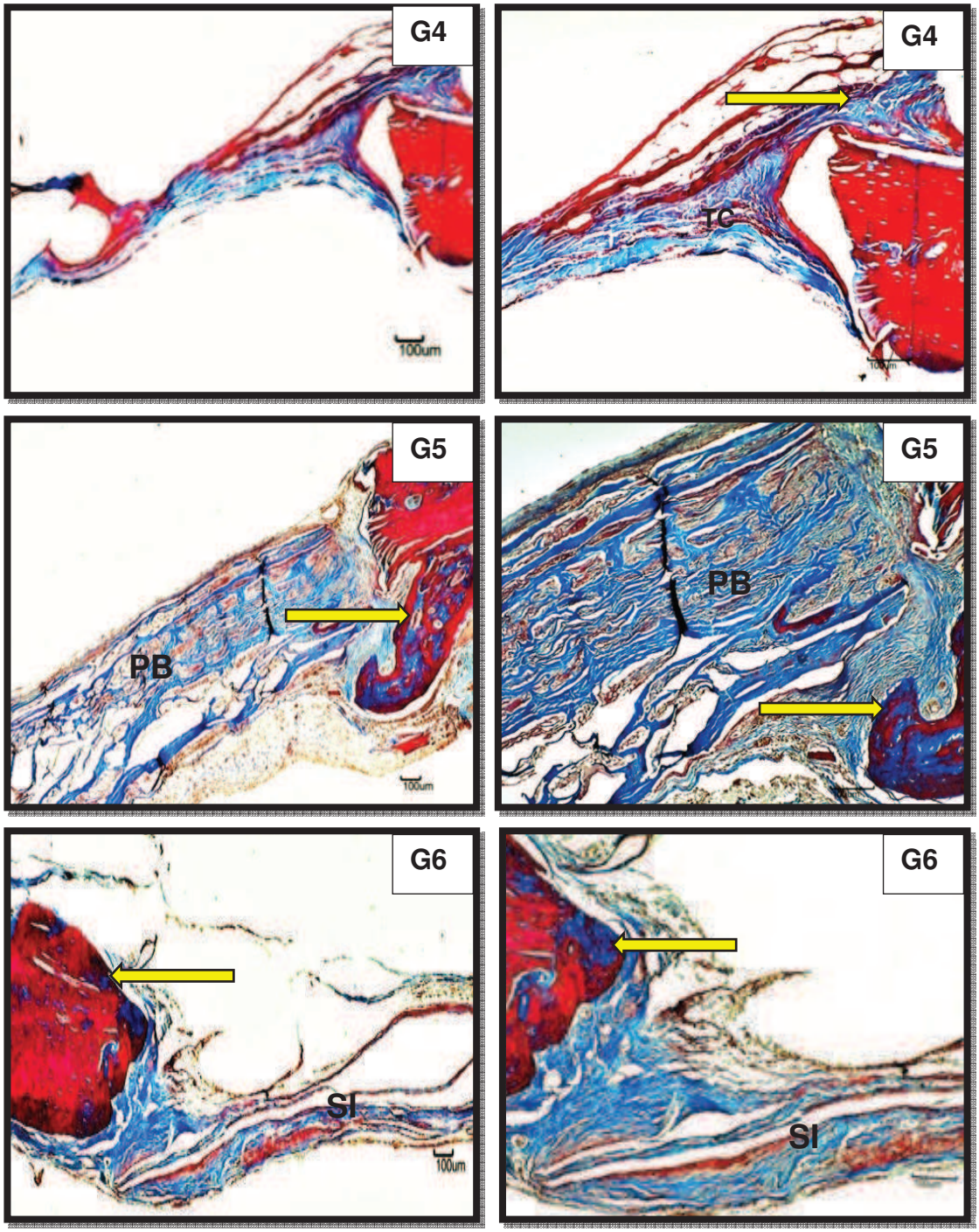

Figura 11. Fotomicrografia da extremidade da área cirúrgica dos grupos ovariectomizados (G4 a G6). Notou-se ausência de formação óssea em G4. Em G5 e G6, houve discreta neoformação óssea (setas) de natureza imatura corada em azul e matura de coloração vermelha, estando em continuidade com o osso original. Verificou-se a presença dos compostos das matrizes derivadas do pericárdio (PB) e da serosa do intestino bovino (SB). Houve abundante tecido conectivo (TC) em todos os animais. Coloração Tricrômico de Masson. Aumento de 4 x e 10 x.

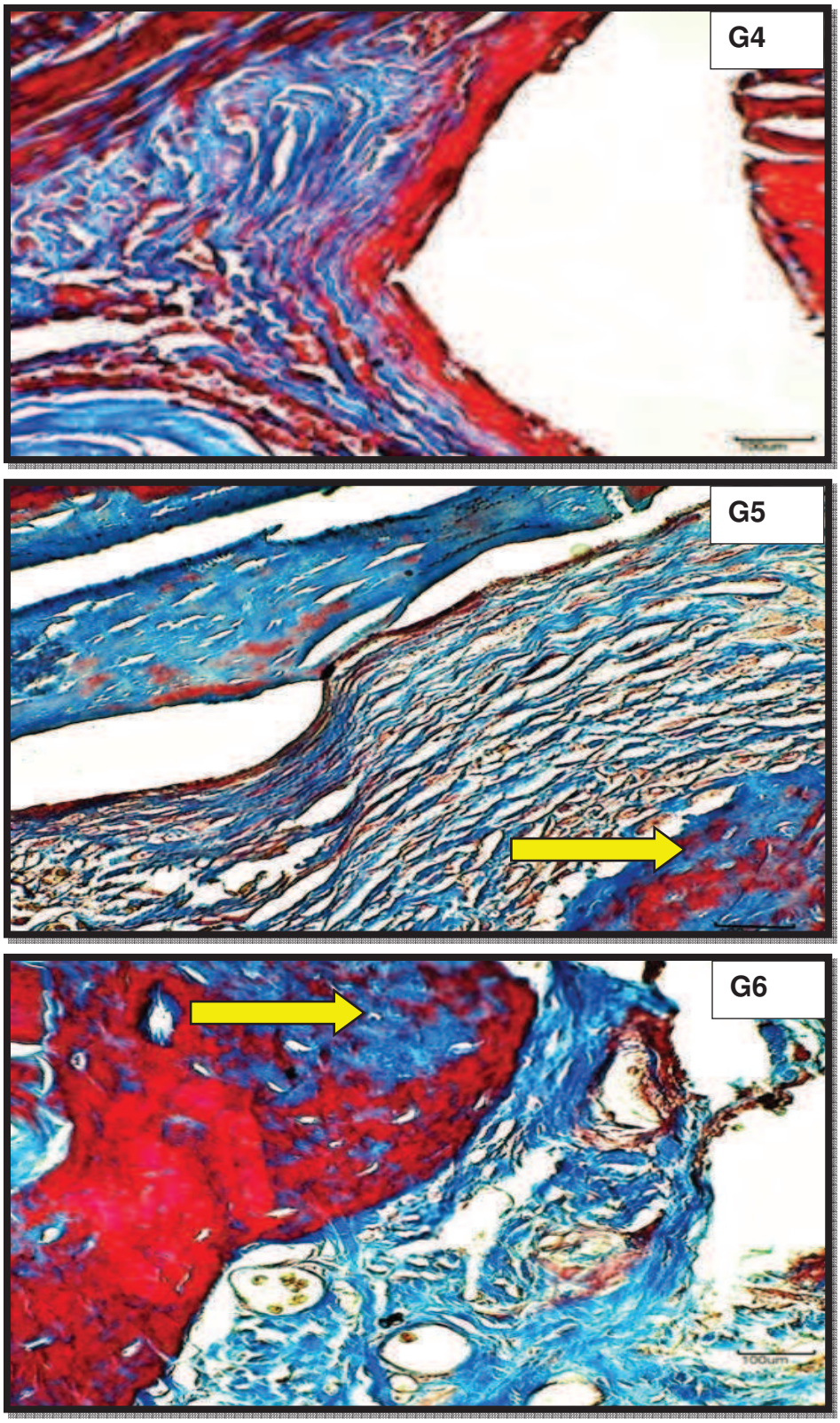

Figura 12. Fotomicrografia da extremidade da área cirúrgica dos grupos ovariectomizados (G4 a G6). Observou-se pouca quantidade e disposição mais regular das lacunas com e sem osteócitos do osso neoformado. Coloração de Tricrômico de Masson. Aumento de 40 x.

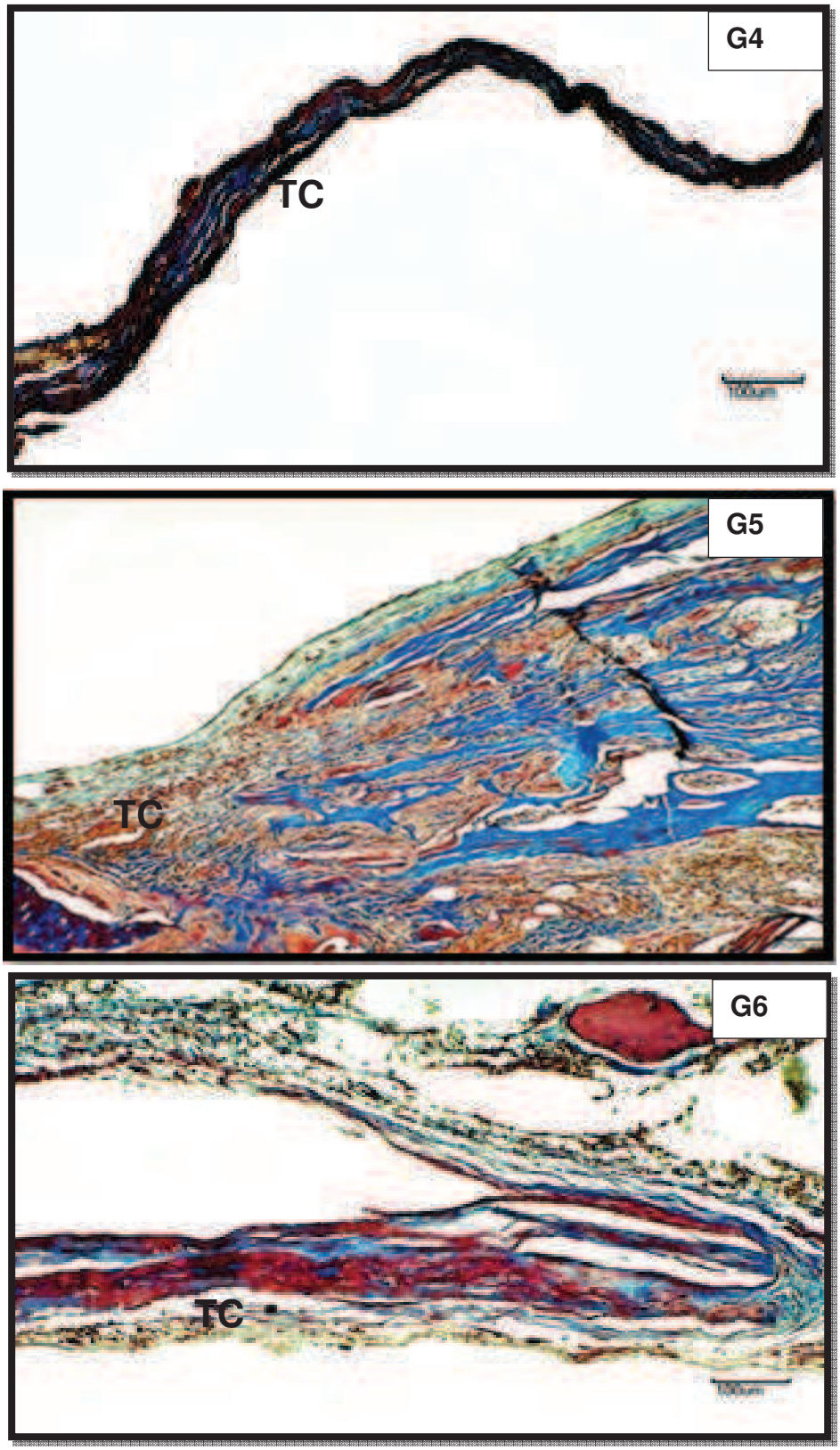

Figura 13. Fotomicrografia do centro da área cirúrgica dos grupos ovariectomizados (G4 a G6). Verificou-se a delgada camada de tecido conectivo (TC) em G4, porém mais espessa e concentrada nos grupos G5 e G6. Coloração de Tricrômico de Masson. Aumento de 10 x.

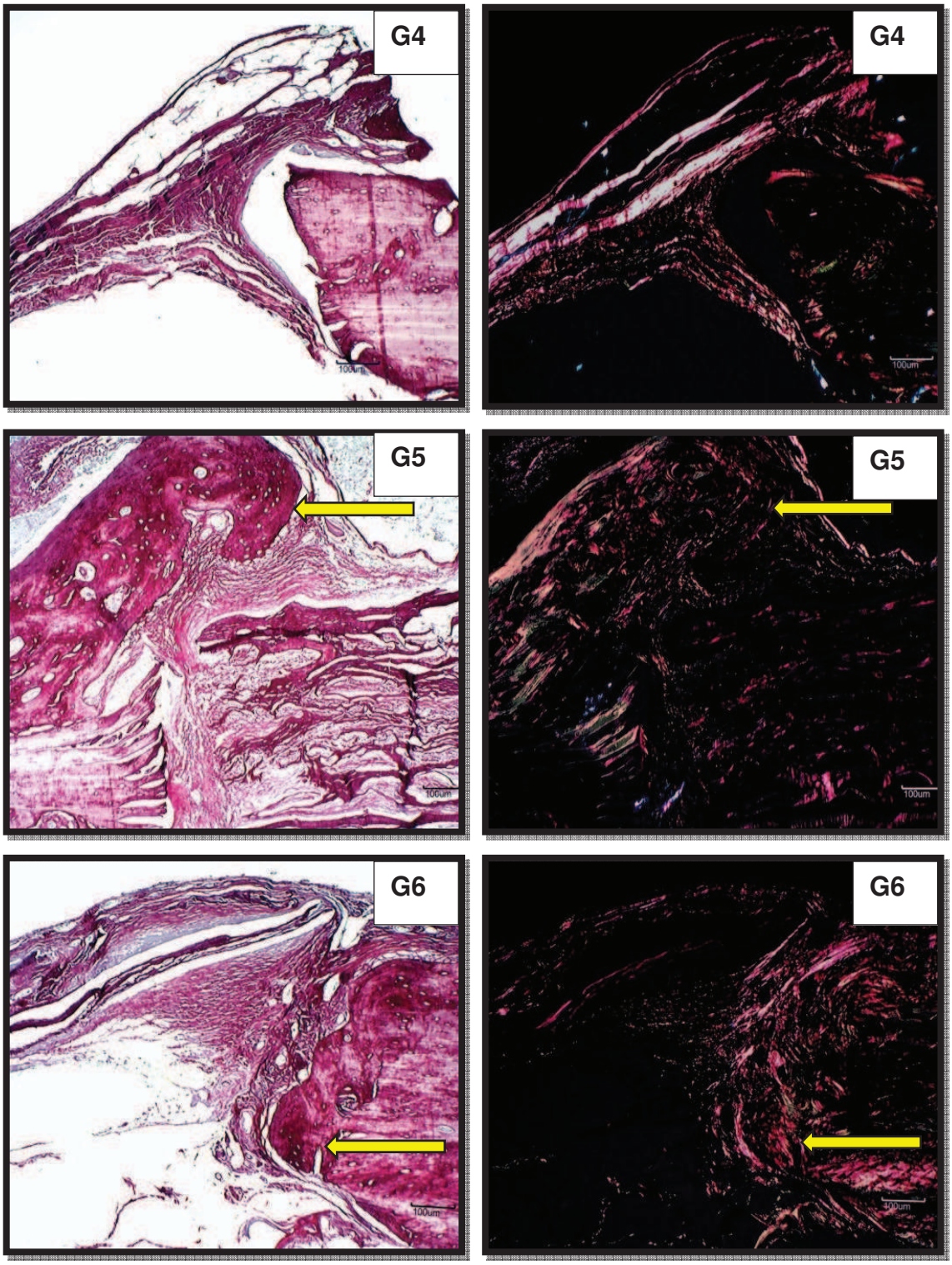

Figura 14. Fotomicrografia das extremidades da área cirúrgica dos grupos ovariectomizados (G4 a G6). Notou-se a birrefringência do colágeno tipo I de coloração vermelha no osso neoformado (setas amarelas) em G5 e G6. Coloração de Picrossirus Red e Luz Polarizada. Aumento de 10 x.

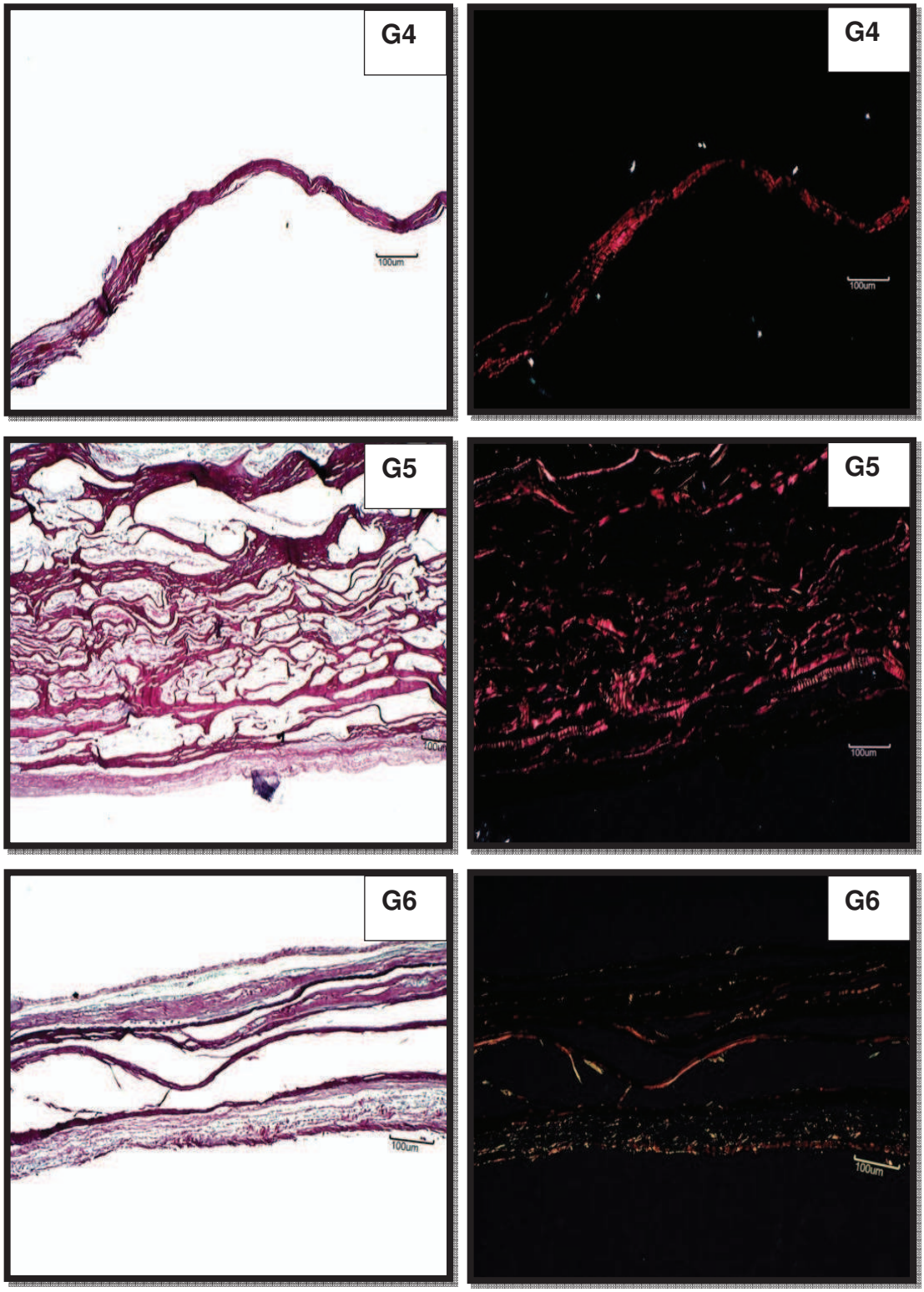

Figura 15. Fotomicrografia do centro da área cirúrgica dos grupos ovariectomizados (G4 a G6). Verificou-se a birrefringência do colágeno tipo I de coloração vermelha no tecido conectivo presente, sendo mais acentuado em G5 pela presença dos compostos da esponja implantada. Coloração de Picrossirus Red e Luz Polarizada. Aumento de 10 x.

4.5. Análise Morfométrica

As médias e desvios-padrão do volume percentual relativo de osso neoformado no defeito craniano dos grupos não ovariectomizados (G1 a G3) foram 7,83±1,32, 21,33±1,96, 22,83±0,98, enquanto que nos grupos ovariectomizados (G4 a G6) os valores foram 3,16±0,75, 16,83±0,98 e 16,16±0,75, respectivamente (Figura 18). Ao comparar os valores entre os grupos não ovariectomizados, notou-se menor valor ($p<0,01$) para o grupo controle que não recebeu o implante (G1) em relação ao G2 e G3 com enxerto das matrizes poliméricas. Resultado semelhante também ocorreu ao fazer a mesma análise entre os grupos ovariectomizados. Ao analisar os efeitos da ovariectomia na osteogênese, verificou-se que os valores morfométricos dos grupos ovariectomizados foram inferiores ao grupo não ovariectomizado.

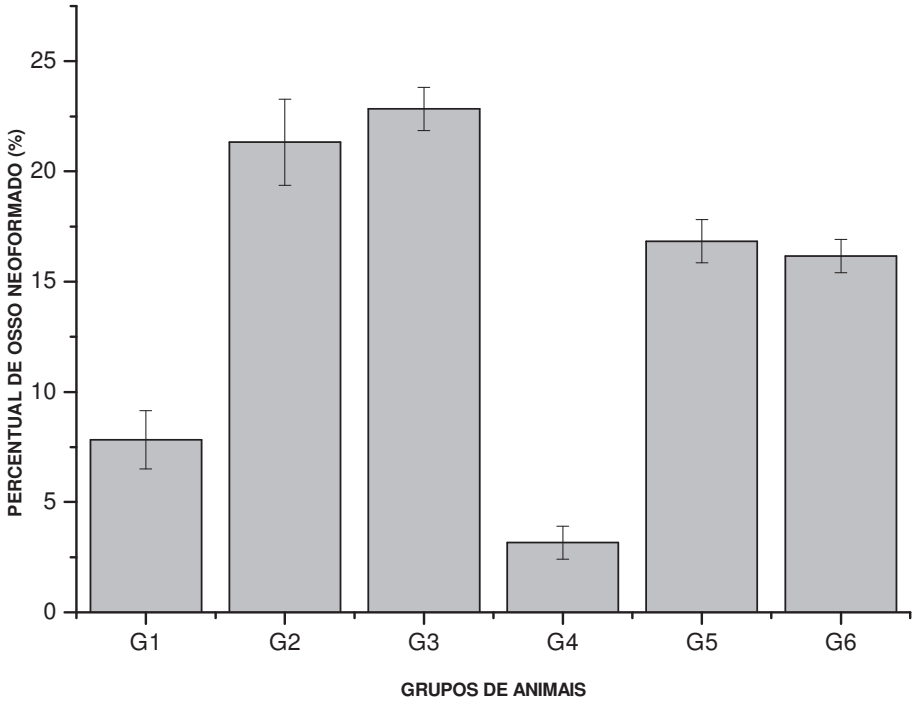

Figura 18. As médias e desvios-padrão do volume percentual relativo de osso neoformado no defeito craniano dos grupos (G1 a G6).

5. DISCUSSÃO

O enxerto ósseo autólogo ainda é considerado o modelo ideal para reconstrução óssea, devido às suas propriedades osteoindutivas que otimizam a osteogênese. Entretanto, o avanço no desenvolvimento tecnológico dos biomateriais e da compreensão da biologia molecular e celular tem sido promissor para solucionar alguns problemas relacionados ao reparo de fraturas graves ou deformidades acentuadas congênitas e adquiridas do esqueleto (KONIG JR, 2010). Desta maneira, os biomateriais tornaram-se uma boa alternativa na terapia reconstrutiva óssea por favorecerem o crescimento de osso novo por meio de suas propriedades osteocondutivas e promovendo a rápida osteointegração.

O sucesso dos biomateriais na cicatrização tecidual depende tanto das características físicas quanto químicas do material, devendo ainda ser compatíveis com as reações fisiológicas do osso (BORGES; REZENDE; RIBEIRO, 2000). Melloning (1991) acrescenta que o biomaterial aceitável deve ser degradável, absorvível e atuar como uma matriz para o crescimento do tecido ósseo regenerado. Billström *et al.* (2013) afirmam que um arcabouço ideal não deve somente manter, induzir e restaurar as funções biológicas mas também ter as características certas no que diz respeito à degradação, a absorção celular, ligação celular, resistência mecânica e principalmente a não imunogenicidade. Konig Jr (2010) afirma que a aceitação clínica do biomaterial está na sua capacidade de osteointegração, caracterizada pelo contato direto do osso com o implante, sem interposição de tecido conectivo.

Com estas afirmações descritas, faz-se necessária a discussão sobre a biocompatibilidade, degradação, reabsorção**,** osteogênese e osteointegração para determinar o grau de eficiência que irá refletir diretamente na indicação do biomaterial para as terapias regenerativas (VENKATESAN; KIM, 2010).

Quanto à biocompatibilidade, Willians (1999) e Shue, Yufeng e Mony (2012) definem como a capacidade de um material desempenhar uma resposta apropriada em uma função específica com o mínimo de reações alérgicas, inflamatórias ou tóxicas, quando em contato com os tecidos vivos ou fluidos orgânicos.

Corroborando com estas afirmações citadas anteriormente, notou-se nesta pesquisa que as matrizes de colágeno utilizadas nos reparos cranianos foram biocompatíveis, devido à ausência macroscópica de reações inflamatórias e a ausência de rarefação óssea típica de absorção óssea conforme demonstrado nas análises radiológicas. Os resultados histológicos também confirmam a ausência de infiltrado celular característico de inflamação. Além disso, as matrizes mantiveram alojadas no sítio receptor e com aparência e coloração tecidual local clinicamente aceitável. Outras pesquisas também relataram resultados de biocompatibilidade usando semelhantes matrizes de colágeno (CUNHA *et al.,* 2008; MIGUEL *et al*., 2013). Entretanto, o sucesso de qualquer tipo de biomaterial não depende apenas da biocompatibilidade, mas de outros fatores como a sua velocidade de degradação e absorção pelo tecido receptor.

De acordo com Konig Jr (2010), é importante que o processo de reabsorção do biomaterial não ocorra tão rapidamente para que o material possa exercer sua função de osteocondução e osteoindução durante o reparo ósseo. Schliephake e Kage (2001) também relataram que o equilíbrio entre degradação do biomaterial e o processo da neoformação óssea é muito delicado e reações químicas e celulares durante a degradação podem agir como antagonista à formação óssea. Outros estudos *in vivo* reforçam a idéia da necessidade de reabsorção rápida do enxerto para permitir a formação óssea em grande volume (SHUE; YUFENG; MONY 2012). Babensee *et al.* (1998), Pan e Ding (2012) relataram que o tempo de degradação das matrizes porosas afeta a viabilidade e o crescimento das células, sendo que o ideal *in vivo* é a taxa de degradação ser semelhante à da formação do tecido. De acordo com Lim, Lee e Yeo (2000), a atividade de formação de osso novo depende do efeito da barreira física que a membrana possa proporcionar. Assim observaram que ainda há conflitos nesta importante propriedade do material, quanto a seu tempo e forma de reabsorção, influenciando diretamente no processo de neoformação óssea e osteointegração adequada para o reparo ósseo.

Nesta pesquisa, as matrizes derivadas do pericárdio bovino (G2, G5) mostraram-se mais bem preservadas e compactas. Entretanto, as originadas da serosa de intestino bovina (G3, G6) apresentaram-se macroscopicamente com fragmentações e formações de fissuras no seu interior em processo de

degradação. Nas análises histológicas, verificou-se uma invasão de tecido conectivo nos espaçamentos entre as fibras colágenas componentes dessa esponja, sem indícios de osteogênese e angiogênese no centro da lesão. Ao contrário do observado nesta pesquisa, Miguel *et al*. (2013) observaram adequada biodegradação das matrizes de colágeno implantadas na calota de ratos. Segundo esses pesquisadores, a degradação das matrizes foi compatível com a neoformação óssea associado à angiogênese local. Cunha *et al.* (2008) descreveram que houve processo de reabsorção das matrizes após 2 meses da implantação no fêmur de ratas, sugerindo assim, que o tempo de tratamento em hidrólise alcalina por 48 e 96 horas influenciou o processo de reabsorção do biomaterial. Desta maneira, o tratamento alcalino por 24 horas das matrizes pode ter influenciado no aspecto negativo da reabsorção e consequente osteogênese nas áreas enxertadas nesta pesquisa.

Na medicina regenerativa, um arcabouço deve manter sua integridade estrutural na fase inicial após a implantação e fornecer um estímulo apropriado para as células. Vários grupos relataram que as propriedades mecânicas de matrizes porosas de diferentes biomateriais fabricados por diferentes abordagens podem sofrer influências de diversos fatores ainda não muito bem estabelecidos, comprometendo a função de substrato do biomaterial para a cicatrização óssea. Entre as hipóteses relacionadas com a degradação do biomaterial, encontram-se a composição do copolímero, grau de cristalização, temperatura, pH e a capacidade do biomaterial em exibir uma certa hidrofilia de absorver água e, portanto, degradar por clivagem de ligações hidroliticamente sensíveis (KIM; MOONEY, 1998; PAN; DING, 2000; AGRAWAL; RAY, 2001; MA; CHOI, 2001; ZEIN *et al*., 2002; SANDER *et al*., 2004; ZHAO *et al*., 2004).

Nordstrom *et al*. (1998) mostraram que a neoformação óssea é uma resposta do tecido pela ativação de células osteogênicas desencadeada pela lesão na cortical e nas trabéculas ósseas. Nesta pesquisa, notou-se pouca neoformação óssea dos grupos implantados com as matrizes sendo ainda menor nos grupos sem implantes. O osso neoformado projetou-se a partir da margem do defeito cortical do osso original e a maior parte da área cirúrgica foi preenchida com tecido conectivo. Desta maneira, descaracteriza o processo de

osteointegração que significa o contato íntimo entre osso e implante sem a interposição de tecido conectivo (KONIG JR, 2010).

A osteointegração dos biomateriais está diretamente ligada a porosidade ideal para o crescimento celular. Existem vários tamanhos de poros descritos na literatura como ideal, variando de 100 a 500µm (SOPYAN *et al*., 2007; BLOKHUIS; ARTS, 2011; JANICKI; SCHMIDMAIER, 2011). No caso das matrizes de colágeno, a porosidade pode ser modificada através do processo de hidrólise alcalina. Além do aumento do número de cargas negativas superficiais na molécula do colágeno, este método eleva as propriedades piezoelétricas fundamentais para a osteogênese (ROCHA *et al*., 2002).

Rocha *et al*. (2002) observaram que o processo de hidrólise da membrana de colágeno abriu espaços, criando canais e poros na estrutura que permitiram a migração celular. Goissis *et al*. (2001), avaliando colágeno polianiônico como suporte à reconstrução de tecido ósseo, notaram que este material *in vitro* foi capaz de induzir depósito de sais de fosfato de cálcio. Desta maneira, os autores sugerem que as mudanças dielétricas na matriz colagenosa possam ter sido o indutor do processo de mineralização do colágeno *in vitro*, como um sistema semelhante ao estágio de mineralização do osso.

Cunha *et al.* (2008) implantaram matrizes de colágeno tratadas em 96 horas em hidrólise alcalina em defeitos femorais de ratos. Nos resultados, verificaram degradação das matrizes simultaneamente com o crescimento ósseo satisfatório para o reparo da lesão. Moreira *et al*. (2013) obtiveram melhores resultados ao cultivarem osteoblastos em matrizes polianiônicas tratadas em 48 horas quando comparadas aquelas em 24 horas. Os promissores resultados mostrados nas pesquisas citadas anteriormente, demonstraram a superioridade osteogência das matrizes tratadas em 48 e 96 horas em meio alcalino.

De acordo com os autores acima citados, o sucesso dos polímeros de colágeno deve-se a porosidade promovida pelo alto tempo de tratamento alcalino. Desta maneira, torna-se uma forte hipótese quanto ao baixo volume ósseo neoformado nesta pesquisa ao terem sido utilizadas as matrizes tratadas em 24 horas, mesmo sendo mineralizadas. Entretanto, o preenchimento osso/implante é complexo e envolve além desses fatores intrínsecos, também os extrínsecos

como a carga aplicada, técnica cirúrgica, tipo de ossificação embrionária, vascularização e preservação do periósteo, condições do paciente e patologias associadas à deficiência de minerais ósseos, como a osteoporose (DUCHEYNE; HEALY, 1998; CAMILLI *et al.*, 2004; CUNHA *et al.*, 2008).

Segundo Frayssinet (1992), as condições de saúde do osso são fundamentais para a sua interação com o biomaterial. Nesta pesquisa, notou-se discreta neoformação óssea nos animais não ovariectomizados, sendo ainda menor nos ovariectomizados. Desta maneira, confirmou-se a influência da deficiência hormonal gonadal no metabolismo ósseo, como descritos também por Cunha *et al.* (2008). Outro fator extrínseco, que também influencia no processo de osteogênese do reparo ósseo é o tipo de origem embrionária do osso.

Nordstron *et al.* (1988), Ohashi *et al.* (2000) e Camilli *et al.* (2004) observaram que o fêmur de origem endocondral respondeu melhor ao implante de hidroxiapatita do que a calota craniana, na qual se origina a partir de uma ossificação membranosa. Cunha *et al.* (2008) descreveram o sucesso das matrizes polianiônicas tratadas em 96h, ao implantarem em defeitos femorais. Sendo assim, nota-se na literatura que a maioria dos trabalhos com biomateriais usou fêmur e tíbias de ratos devido à sua boa capacidade biomecânica e origem endocondral, importantes para a função osteogênica do osso (BOYAN *et al.*, 1998; KHAN; TOMIN; LANE, 2000). Várias pesquisas também relataram a importância da preservação da camada interna do periósteo nas terapias regenerativas por conter células osteoprogenitoras essenciais para a neoformação óssea. Nesta pesquisa, ocorreu uma dificuldade na manipulação cirúrgica da delicada e fina camada do periósteo da calota craniana durante o procedimento técnico da falha óssea. Isto pode ter contribuído para a baixa neoformação óssea apresentada nos resultados histológicos em todos os grupos de animais.

Apesar dos resultados insatisfatórios quanto à baixa neoformação óssea proporcionadas pelas matrizes utilizadas nesta pesquisa, nota-se que na literatura ainda existem relatos recentes *in vitro* e *in vivo* que indicam a aplicação clínica dessas matrizes de colágeno (CUNHA *et al.*, 2008; MOREIRA *et al.*, 2013) nas terapias regenerativas do esqueleto. Desta maneira, acredita-se que além da necessidade de aperfeiçoar as propriedades químicas e físicas dessas matrizes,

também são necessárias novas pesquisas que avaliem melhor os fatores extrínsecos *in vivo* que possam influenciar diretamente na capacidade osteogênica e osteointegradora do biomaterial.

6. CONCLUSÕES

1. As matrizes derivadas do pericárdio e da serosa de intestino bovino demonstraram biocompatibilidade em ratas,
2. As matrizes demonstraram insatisfatória capacidade osteogênica,
3. A neoformação óssea apresentou-se de forma tanto imatura como lamelar. Houve predominância e boa birrefrigência de fibras de colágeno primordialmente tipo I,
4. Não houve a osteointegração das matrizes devido a presença de tecido conectivo na área cirúrgica,
5. Não houve diferença quanto à capacidade osteogênica entre as matrizes estudadas,
6. O volume de osso formado nos grupos ovariectomizados foi menor que nos grupos não ovariectomizados.

7. REFERÊNCIAS[1]

AGRAWAL, C.M.; RAY, R.B. Biodegradable polymeric scaffolds for musculoskeletal tissue engineering. **J Biomed Mater Res**, 55(2):141-50, 2001.

AI-AQ, Z.S.; ALAGL, A.S.; GRAVES, D.T.; GERSTENFELD, L.C.; EINHORN, T.A. Molecular mechanisms controlling bone formation during fracture healing and distraction osteogenesis. **J Dent Res**, 87(2):107-18, 2008.

ALBERTS, B. **Biologia molecular da célula**. Porto Alegre: Artmed, 2002.

ALBREKTSSON, T.; BRANEMARK, P.I.; HANSSON, H.A.; LINDSTROM, J. Osseointegrated titanium implants. **Acta Orthop Scand**, 52: 155-70, 1981.

ALLORI, A.C.; SAILON, A.M.; WARREN, S.M. Biological basis of bone formation, remodeling, and repair-part II: extracellular matrix. **Tissue Eng Part B Rev**, 14(3):275-83, 2008.

ALONSO-BOUZON, C.; DUQUE, G. Senile osteoroposis: an update. **Rev Esp Geriatr Gerontol**, 46(4):223-9, 2011.

ANDERSON, J.M. Biological responses to materials. **Annual Review of Materials Research**, vol. 31:81-110, 2001.

BABENSEE, J.E.; ANDERSON, J.M.; MCINTIRE, L.V.; MIKOS, A.G.. Host response to tissue engineered devices. **Drug Deliver Rev**, 33, 111-39, 1998.

BANWART, J.C.; ASCHER, M.A.; HASSANEIN, R.S. Iliac crest bone graft harvest donor site morbidity. A statistical evaluation. **Spine** (Phila Pa 1976), 20(9): 1055-60, 1995.

BARTL, C.; BARTL, R. Secondary osteoporosis: pathogenesis, types, diagnostics and therapy. **Radiologe**, 51(4):307-24, 2011.

BATISTA, T.M.; MARTINS, V.C.A.; PLEPIS, A.M.G. Thermal behavior of in vitro

[1]De acordo com a Associação Brasileira de Normas Técnicas. NBR 6023.

mineralized anionic collagen matrices. **Journal of Thermal Analysis and Calorimetry**, 95(3):945-9, 2009.

BAUER, T.W.. MUSCHLER, G.F. Bone graft materials. An overview of the basic science. **Clin Orthop Relat Res**, 371:10-27, 2000.

BECKMAN, M.J.; SHIELDS, K.J.; DIEGELMANN, R.F. **Collagen. In Encyclopedia of Biomaterials and Biomedical Engineering**. Marcel Dekker Inc**.**, eds Gary Wnek and Gary Bowlin, 2004.

BENNETT, S.; CONNOLLY, K.; LEE, D.R.; JIANG, Y.; BUCK, D.; HOLINGER, J.O.; GRUSKIN, E.A. Initial biocompatibility studies of a novel degradable polymeric bone substitute that hardens in situ. **Bone**, 101-7, 1996.

BET, M.R.; GOISSIS, G.; LACERDA, C.A. Characterization of polyanionic collagen prepared by selective hydrolyssis of asparagine and glutamine carboxyamide side chains. **Biomacromolecules,** 2(4):1074-9, 2001.

BILLSTRÖM, G.H.; BLOM, A.W.; LARSSON, S.; BESWICK, A.D. Application of scaffolds for bone regeneration strategies: current trends and future directions. **Injury**, 44 Suppl 1:S28-33, 2013.

BLOKHUIS, T.J.; ARTS, J.J. Bioactive and osteoinductive bone graft substitutes: Definitions, facts and myths. **Injury**, 42 S26–S29, 2011.

BONEWALD, L. F. Osteocyte biology: its implications for osteoporosis. **Journal of Musculoskeletal Neural Interactions**, v.4, n.1, p. 101-4, 2004.

BORGES, A.P.B.; REZENDE, C.M.F.; RIBEIRO, M.F.B. Hidroxiapatita sintética como substituto ósseo em defeito experimental provocado no proximal da tíbia de cão: aspectos à microscopia de transmissão. **Arq Bras Med Vet Zootec**, 52:616-20, 2000.

BOSMAN, F.T.; STAMENKOVIC I. Functional structure and composition of the extracellular matrix. **J Pathol**, 200(4):423-8, 2003.

BOYAN, B.D.; NASATZKY, E.; KELLER, T.A.; SCHARTZ, Z. Substitutos del injerto osseo. **Curr Opin Orthop**, III:17-3, 1998.

BOYCE, B.F.; YAO, Z..; XING, L. Osteoclasts have multiple roles in bone in addition to bone resorption. **Crit Rev Eukaryot Gene Expr**, 19(3):171-80, 2009,

BRAIDMAN, I.P.; DAVENPORT, L.K.; CARTER, D.H.; SELBY, P.L.; MAWER, E.B.; FREEMONT, A.J. Preliminary in situ identificationm of strogen targert cells in bone. **J Bone Miner Res**, 10: 74-80, 1995.

BRYAN, H.D.; TORTORA, G.J. **Principles of anatomy and physiology**. John Wiley & Sons Inc**,** 2005**.**

CAMILLI, J.A.; CUNHA, M.R.; BERTRAN, C.A.; KAWACHI, E.Y. Subperiosteal hydroxyapatite implants in rats submitted to ethanol ingestion. **Archives of Oral Biol**, 49(9):747-53, 2004.

CHAO, Z.; WENJIAN, W.; XULIANG, D.; KUI, C.; XINGGANG, L.; PIYI, D.; GE, S.; GAORONG, H. Preparation and characterization f porous tricalcium phosphate / collagen composites with an integrated structure. **Biomaterials**, 26: 5276-84, 2005.

CHEVALLAY, B; HERBAGE, D. Collagen-based biomaterials as 3D scaffold for cell cultures: applications for tissue engineering and gene therapy. **Med Biol Eng Comput**, 38, 211-8, 2000.

CHO, P.; SCHNEIDER, G.B.; KRIZAN, K.; KELLER, JC. Examination of the bone-implant interface in experimentally induced osteoporotic bone. **Implant Dent,** 13(1):79-87, 2004.

CHUNG, U.; ITAKA, K.; NISHIYAMA, N.; TAKATO, T.; KAWAGUCHI, H.; NAKAMURA, K.; KATAOKA, K. **Scaffolds for Skeletal Regeneration**. NanoBioTechnology, Vol.3, No.2, pp. 104-6, 2007.

COHEN JR, M. M. The new bone biology: pathologic, molecular and clinical correlates. **American Journal of Medical Genetics A**, 140(23):2646-706, 2006.

CONFAVREUX, C.B. Interactions between bone tissue and energy metabolism. **Joint Bone Spine**, 77(4):287-9, 2010.

CUNHA, M. R., GUSHIKEN, V.O.; MARDEGAN ISSA, J.P.; IATECOLA, A.; PETTIAN, M.; SANTOS JR, A.R. Osteoconductive capacity of hydroxyapatite implanted into the skull of diabetics. **J Craniofac Surg**, 22(6):2048-52, 2011.

CUNHA, M.R.; SANTOS JR, A.R.; GOISSIS, G.; GENARI, S.C. Implants of polyanionic collagen matrix in bone defects of ovariectomized rats. **J Mater Sci Mater Med**, 19(3):1341–8, 2008.

DAVIES, J.E. **Bone Engineering**, Toronto: em Squared Inc, 215-22, 2000.

DIMITRIOU R.; CARR, I.M.; WEST, R.M.; MARKHAM, A.F.; GIANNOUDIS, P.V. Genetic predisposition to fracture non-union: a case control study of a preliminary single nucleotide polymorphisms analysis of the BMP pathway. **BMC Musculoskelet Disord**, 10:12:44, 2011.

DOHERT, D.A.; SANDERS, K.M.; KOTOWICZ, M.A.; PRINCE, R.L. Lifetime and five-year age-specific risks of first and subsequent osteoporotic fractures in postmenopausalwomen. **Osteoporos Int**, 12(1):16-23, 2001.

DOILLON, C.J.; SILVER, F.H. Collagen-based wound dressing: effects of hyaluronic acid and fibronectin on wound healing. **Biomaterials**, 7(1):3-8, 1986.

DUCHEYNE, P.; HEALY, K.E. **Surface spectroscopy of calcium phosphate ceramic and titanium implant material**. In: Katner B. (ed). Surface Characterization of Biomaterials. Amsterdam, p. 175-92, 1998.

DUQUE, G. Osteoporosis in older persons: current pharmacotherapy and future directions. **Expert Opin Pharmacother**, 14(14):1949-58, 2013.

DY, C.J.; LAMONT, L.E.; TON, Q.V.; LANE, J.M.; Sex and gender considerations in male patient with osteoporis. **Clin Orthop Relat Res**, 469(7):1906-12, 2011.

EINHORN, T.A. **The bone organ system: form and function**. In: Marcus, R.; Feldman, D.; Kelsey, J. Eds. Osteoporosis, Academic Press. 3-22, 1996.

ERIKSEN, E.F. Cellular mechanisms of bone remodeling. **Rev Endocr Metab Disord**, 11(4):219-27, 2010.

EVERTS, V.; DELAISSÉ, J.M.; KORPER, W.; JANSEN, D.C.; TIGCHELAAR, G.W.; SAFTIG, P.; BEERTSEN, W. The bone lining cell: its role in cleaning Howship's lacunae and initiating bone formation. **J Bone Miner Res,** 17(1):77-90, 2002.

FERNANDEZ, I.; ALOBERA-GRACIA, M.A.; DEL-CANTO-PINGARRÓN, M.; BLANCO-JEREZ, L. Physiological bases of bone regeneration I. Histology and physiology of bone tissue. **Medicina Oral Patologia Oral y Cirurgia Bucal**, 11(1):E47-51, 2006.

FINI, M.; NICOL, I.; ALDINI, N.; GANDOLFI, M.G.; MATTIOLI BELMONTE, M.; GIAVARESI, G.; ZUCCHINI, C.; De BENEDITTIS, A.; AMATI, S.; RAVAGLIOLI, A.; KRAYEWSKI, A.; ROCCA, M.; GUZZARDELLA, G.A.; BIAGINI, G.; GIARDINO, R. Biomaterials for orthopedic surgery in osteoporotic bone: a comparative study in osteopenic rats. **Int J Artif Organs**, 20 (5); 291-7, 1997.

FINKEMEIER, C.G. Bone-grafting and bone-graft substitutes. **J Bone Joint Surg Am**, 84(3):454-64, 2002.

FRAYSSINET, P. New observation on middle term hydroxyapatite coated titanium alloy hip prostheses. **Biomaterials**, 13(10):668-73, 1992.

FRIESS, W. Collagen-biomaterial for drug delivery. **Eur J Pharm Biopharm**, 45(2):113-36, 1998.

GALLAGHER, J.C.; LEVINE, J.P. Preventing osteoporosis in symptomatic postmenopausal women. **Menopause**, 18(1):109-18, 2011.

GENNARI, L.; MERLOTTI, D.; MARTINI, G.; GONNELLI, S.; FRANCI, B.; CAMPAGNA, S.; LUCANI, B.; DAL CANTO, N.; VALENTI, R.; GENNARI, C.; NUTI, R. Longitudinal association between sex hormone levels, bone loss, and bone turnover in elderly men. **J Clin Endocrinol Metab**, 88(11): 5327-33, 2003.

GIANNOUDIS, P.V.; EINHORN, T.A. Bone morphogenetic proteins in musculoskeletal medicine. **Injury**, 40, Suppl 3:s1-3, 2009.

GIANNOUDIS, P.V.; DINOPOULOS, H.; TSIRIDIS, E. Bone substitutes: an update. **Injury**, 36, Suppl 3:S20-7, 2005.

GOISSIS, G., MARCANTONIO JR, E.; MARCANTONIO, R.A.; LIA, R.C.; CANCIAN, D.C.; DE CARVALHO, W.M. Biocompatibility studies of anionic collagen membranes with different degree of glutaraldehyde cross-linking. **Biomaterials**, 20(1):27-34, 1999.

GOISSIS, G.; SUZIGAN, S.; PARREIRA, D.R. *et al*. Malhas de polipropileno recobertas com colágeno polianiônico ou com dupla camada com poli (cloreto de vinila) para a reconstrução da parede abdominal. **Rev Bras Eng Biomédica**, v.17, p.69-78, 2001.

GOISSIS, G.; MAGINADOR, V.S.; MARTINS, V.C.A. Biomimetic Mineralization of Charged Collagen Matrices: in vitro and in vivo study. **Artif Organs**, 27:437-43, 2003.

GRIFFITH, L.G. **Polymeric biomaterials**. Elsevier. Acta Materialia. Volume 48, Number 1,1, pp 263-77(15), 2000.

GROENEVELD, E.H.J.; VAN DEN BERGH, J.P.A.; HOLZMANN, P.; TEN BRUGGENKATE, C.M.; TUINZING, D.B.; BURGER, E.H. Histomorphometrical analysis of bone formed in human maxillary sinus floor elevations grafted with OP-1 device, demineralized bone matriz or autogenous bone. **Clin Oral Impl Res**, 10(6):499-509, 1999.

HARDESTY, R.A.; MARSH, J.L. Craniofacial onlay bone grafting: a prospective evaluation of graft morphology, orientation, and embryonic origin. **Plast Reconstr Surg,** 85(1):5-14, 1990.

HAWKER, G.A. The epidemiology of osteoporosis. **J Rheumatol Suppl**, 45,2-5, 1996.

HEANEY, R.P., RECKER, R.R., STEGMAN, M.R., MOY, A.J. Calcium absorption in oemen: relationships to calcium intake, strogen status and age. **J Bone Miner Res**, 4(4):469-75, 1989.

HENCH, L.L; WILSON, J. Bioactive Glasses: Present and Future. **Bioceramics**, 11:31-6, 1998.

HOFBAUER, L.C.; BRUECK, C.C.; SINGH, S.K.; DOBNIG, H. Osteoporosis in patients with diabetes mellitus. **J Bone Miner Res**, 22(9):1317-28, 2007.

HOFBAUER, L.C.; HAMANN, C.; EBELING, P.R. Approach to the patient with secondary osteoporosis. **Eur J Endocrinol**, 162(6):1009-20, 2010.

HOLLINGER, J.O.; ULUDAG, H.; WINN, S.R. Sustained release emphasizing recombinant human bone morphogenetic protein-2. **Adv Drug Deliv Rev**, 31(3):303-18, 1998.

HOLROYD, C.; COOPER, C.; DENNISON, E. Epidemiology of osteoporosis. **Best Pract Res Clin Endocrinol Metab,** 22(5):671-85, 2008.

HUTMACHER DW, SITTINGER M. Periosteal cells in bone tissue engineering. **Tissue Eng**, 9(1):545-64, 2003.

ISSA, J.P.; PITOL, D.L.; IYOMASA, M.M.; BARBOSA, A.P.; DEFINO, H.L.; VOLPON, J.B.; SHIMANO, A.C.; SILVA, P. Collagen fibers evaluation after rhBMP-2 insertion in critical-sized defects. **Micron**, 40(5):560-2, 2009.

JANICKI, P.; SCHMIDMAIER, G. What should be the characteristics of the ideal bone graft substitute? Combining scaffolds with growth factors and/or stem cells. **Injury**, 42, S77–S81, 2011.

JAYAKRISHNAM, A.; JAMELA, S.R. Glutaraldehyde as a fixative in bioprostheses and drug delivery matrices. **Biomaterials,** 17(5):471-84, 1996.

JUNQUEIRA, L. C.; BIGNOLAS, G.; BRENTANI, R. R. Picrosirius staining plus polarization microscopy, a specific method for collagen detection in tissue sections. **Histochem J**, 11(4):447-55, 1979.

KELLER, E.E.; TRIPLETT, W.W. Iliac bone grafting: review of 160 consecutive cases. **J Oral Maxillofac Surg**, 45(1):11-4, 1987.

KHAN, S.N.; TOMIN, E.; LANE, J.M. Clinical applications of bone graft substitutes. **Orthop Clin North Am**, 31(3):389-98, 2000.

KIERSZENBAUM, A.L. **Histologia e Biologia Celular: uma Introdução à patologia.** Rio de Janeiro: Elsevier, 2ed, p.696, 2008.

KIM, B.S.; MOONEY, D.J. Development of biocompatible synthetic extracellular matrices for tissue engineering. **Trends Biotechnol**, 16(5):224–30, 1998.

KIMURA, M.; ZHAO, M.; ZELLIN, G.; LINDE, A. Bone-inductive efficacy of recombinant human bone morphogenetic protein- 2 expressed in Escherichia coli: an experimental study in rat mandibular defects. **Scand J Plast Reconstr Surg Hand Surg**, 34(4):289-99, 2000.

KLEIN, P.; SCHELL, S.H.; STREITPARTH, F.; HELLER, M.; KASSI, J.P.; KANDZIORA, F. The initial phase of fracture healing is specifically sensitive to mechanical conditions. **J Orthop Res**, 21(4):662-9, 2003.

KOMATSU, D.E.; WARDEN, S.J. The control of fracture healing and its therapeutic targeting: improving upon nature. **J Cell Biochem**, 109(2):302-11, 2010.

KONIG JR, B. **Implantologia e Osteointegração**. Editora Roca, 1ª edição, 337 p, 2010.

LANE, J.M.; SAFDAR, N.K. **Bone Grafts of the 20th Century: Multiple purposes, materials and goals**. Orthopedics Today, 2000.

LANE, N.E.; HAUPT, D.; KIMMEL, D.B.; MODIN, G.; KINNEY, J.H. Early estrogen replacement therapy reverses the rapid loss of trabecular bone volume and prevents further deterioration of connectivity in the rat. **J Bone Miner Res**, 14(2):206-14, 1999.
.

LAPCHIK, V.B.V.; MATTARIA, V.G.M.; KO, G.M. **Cuidados e manejo de animais de laboratório**. São Paulo: Editora Atheneu, 2009.

LAURENCIN, C.T. **Chapter I - Bone graft and bonegraft substitutes a brief history**. In: Laurencin CT, editors. Bone graft substitute, ASTM International, 2004.

LEFEBVRE, F.; GORECKI, S.; BAREILLE, R.; AMEDEE, J.; BORDENAVE, L.; RABAUD, M. New artificial connective matrix-like structure made of elastin solubilized peptides and collagens: elaboration, biochemical and structural properties. **Biomaterials**, 13(1):28-33, 1992.

LI J.; HONG J, ZHENG Q, GUO X, LAN S, CUI F, PAN H, ZOU Z, CHEN C. Repair of rat cranial bone defects with nHAC/PLLA and BMP-2-related peptide or rhBMP-2. **J Orthop Res**, 29(11):1745-52, 2011.

LINCOLN, G.A.; TYLER, N.J. Role of oestradiol in the regulation of the seasonal antler cycle in female reindeer, Rangifer tarandus. **J Reprod Fertil**, 115(1):167-74, 1999.

LIM, S.C.; LEE, M.J.; YEO, H.H. Effects of various implant materials on regeneration of calvarial defects in rats. **Pathol Int**, 50(8):594-602, 2000.

LORMEAU, C., SOUDAN, B., D'HERBOMEZ, M., PIGNY, P., DUQUESNOY, B., CORTET, B. Sex hormonebinding globulin, estradiol, and bone turnover markers in male osteoporosis. **Bone**, 34(6):933-9, 2004.

LUDWIG, S.C.; BODEN, S.D. Osteoinductive bone graft substitutes for spinal fusion: A basic Science Summary. **Orthop Clin North Am Oct**., 30(4):635-45, 1999.

MA, P.X.; CHOI, J.W. Biodegradable polymer scaffolds with well-defined interconnected spherical pore network. **Tissue Eng**, 7(1):23-33, 2001.

MACKIE, E.J. **Osteoblasts: novel roles in orchestration of skeletal architecture**. The International Journal of Biochemistry & Cell Biology, v.35, p.1301-5, 2003.

MANDARIM DE LACERDA, C. A. Whats is the interest of normal and pathological morphological to be quantitative? The exemple of the stereology. **Braz J Morphol**, 16(2):131-9, 1999.

MARTINI, F.H. **Fundamentals of anatomy and physiology**. 4a edition. New Jersey, Prentice Hall, 1123 p, 1998.

MAUGARS, Y.; BERTHELOT, J.M.; DELÉCRIN, J.; TRÉCANT, M.; PASSUTI, N.; DACULSSI, G.; PROST, A. Dualenergy X-ray absorptiometry: value in orthopedics. **Rev Chir Orthop Reparatrice Appar Mot**, 81(4):326-32, 1995.

MELLONING JT. Freeze-dried bone allografts in periodontal reconstructive surgery. **Dent Clin North Am**, 35(3):505-20, 1991.

MIGUEL, F.B.; de ALMEIDA BARBOSA JR, A.; de PAULA, F.L.; BARRETO, I.C.; GOISSIS, G.; ROSA, F.P. **Regeneration of critical bone defects with anionic collagen matrix as scaffolds**. J Mater Sci Mater Med, 2013.

MONTGOMERY, D.M.; ARONSON, D.D.; LEE, C.L.; LAMONT, R.L. Posterior spinal fusion: Allograft versus autografts bone. **J Spine Disord**, 3(4):370-5, 1990.

MONTGOMERY, D.C. **Desing and analysis of experiments**. Ed. John Wiley and Sons, Inc. Canadá, 3.ed., p.649, 1991.

MOREIRA, P.L.; AN, Y.H.; SANTOS JR, A.R.; GENARI, S.C. In vitro analysis of anionic collagen scaffolds for bone repair. **J Biomed Mater Res B Appl Biomater**, 71(2):229-37, 2004.

MOREIRA, P.L.; GENARI, S.C.; GOISSIS, G.; GALEMBECK, F.; AN, Y.H.; SANTOS JR, A.R. Bovine osteoblasts cultured on polyanionic collagen scaffolds: An ultrastructural and immunocytochemical study. **J Biomed Mater Res B Appl Biomater**, 101(1):18–27, 2013.

NAIR, L.S.; LAURENCIN, C.T. Biodegradable polymers as biomaterials. **Prog Polym Sci**, 32:762-98, 2007.

NAKAGAWA, T.; TAGAWA, T. Ultrastructural study of direct bone formation induced by BMPs-collagen complex implanted into an ectopic site. **Oral Dis**, 6(3):172-9, 2000.

NASCIMENTO, G.J.F.; EMILIANO, G.B.G.; SILVA, I.G.M.; CARVALHO, R.A.; GALVÃO, H.C. Mecanismo, classificação e etiologia das reabsorções radiculares. **Revista Fac Odontol**, 47(3):17-22, 2006.

NAUTH, A.; GIANNOUDIS, P.V.; EINHORN, T.A.; HANKENSON, K.D.; FRIEDLAENDER, G.E.; LI, R.; SCHEMITSCH, E.H. Growth factors: beyond bone morphogenetic proteins. **Orthop Trauma**, (9):543-6, 2010.

NORDSTRON P, PIHLAJAMAKI H, TOIVONEN T, TORMALA P, ROKKANEN P. Tissue response to polyglycolide and polylactide pinis in cancellous bone. **Arch Orthop Trauma Surg**, 117(4-5):197-204, 1998.

OHASHI, H.; KOBAYASHI, A,; KADOYA, Y.; YAMANO, Y.; OONISHI, H.; IWAKI, H. Effect of particles and interface conditions on fibrous tissue interposition between bone and implant. A particle challenge model in rabbit. **J Mater Sci Mater Med**, 11(4):255-9, 2000.

OZAWA, S.; OGAWA, T.; LIDA, K.; SUKOTJO, C.; HASEGAWAM, H.; NISHIMURA, R.D.; NISHIMURA, I. Ovariectomy hinders the early stage of bone-implant integration: histomorphometric, biomechanical, and molecular analyses. **Bone**, 30 (1):137-43, 2002.

PACHENCE, J.M. Biodegradable polymers, in Principles of Tissue Engineering**.** 3rd Edition, **Academic Press: Burlington**, 2007.

PALUMBO, C.; FERRETTI, M.; ARDIZZONI, A.; ZAFFE, D.; MAROTTI, G. Osteocyte-osteoclast morphological relationships and the putative role of osteocytes in bone remodeling. **J Musculoskelet Neuronal Interact**, 1(4):327-32, 2001.

PAN J.; SHIROTA, T.; OHNO, K.; MICHI, K. Effect of ovariectomy on bone remodeling adjacent to hydroxyapatite-coated implants in the tibia of mature rats. **J Oral Maxillofac Surg**, 58 (8): 877-82, 2000.

PAN, Z.; DING, J. Poly(lactide-co-glycolide) porous scaffolds for tissue engineering and regenerative medicine**. Interface Focus**, 2(3):366–77, 2012.

PASTOR, F. **Avaliação dos efeitos da hidroxiapatita e do resveratrol sobre o tecido ósseo de ratos contaminados com acetato de chumbo**. Universidade Federal de São Carlos, Centro de Ciências Biológicas e da Saúde. Tese de Doutorado, 142 p., 2013.

PATSCH, J.M.; DEUTCHMANN, J.; PIETSCHMANN, P. Gender aspects of osteoporis and bone strength. **Wien Med Wochenschr**, 161(5-6):117-23, 2011.

PEREIRA, N.T.; ISSA, J.P.; NASCIMENTO, C.D.; PITOL, D.L.; ERVOLINO, E.; CUNHA, M.R.; PEDRAZZI, V. Effect of alveolex on the bone defects repair stimulated by rh-BMP-2: Histomorphometric study. **Microsc Res Tech**, 75(1):36-41, 2012.

PLEPIS, A.M.G.; GOISSIS, G.; DAS-GRUPTA, D.K., Dielectric and Pyroelectric Characterization of anionic and native collagen. **Polym Eng Science**, 36: 2932-38, 1996.

POTIJANYAKUL, P.; SATTAYASANSAKUL, W.; PONGPANICH, S.; LEEPONG, N.; KINTARAK, S. Effects of enamel matrix derivative on bioactive glass in rat calvarium defects. **J Oral Implantol**, 36(3):195-204, 2010.

PROUBASTA, J.; MUR, J.G.; PLANELL, J.A. **Biocompatibilidad, materiales implantables, tipos de implante**. In: Fundamentos de Biomecânica y Biomateriales, Ediciones Ergon. Madrid. pp. 271-350, 1997.

RAMSHAW, J.A.M.; VAUGHAN, P.R.; WERKMEISTER, J.A. Applications of collagen in medical devices. **Biomed Engineering**, 13:14-26, 2001.

RATNER, B.D.; BRYANT, S.J. Biomaterials: where we have been and where we are going. **Annu Rev Biomed Eng**, 6:41-75, 2004.

REGNÉR, L.; CARLSSON, L.; KARRHOLM, J.; HERBERT, P. Ceramic coating improves tibial component fixation in total knee arthroplasty. **J Arthroplasty**, 13(8):882-9, 1998.

REDDI, A.H. Role of morphogenetic proteins in skeletal tissue engineering and regeneration. **Biotechnol,** 16(3):247-52, 1998.

REDDI, A.H. Morphogenesis and tissue engineering of bone and cartilage: inductive signals, stem cells, and biomimetic biomaterials. **Tissue Eng**, 6, 351-9, 2000.

REID, G.G.; GORHAM, S.D.; LACKIE, J.M. The attachment, spreading and growth of baby hamster kidney cells on collagen, chemically modified collagen-composite substrata. **J Mat Sci**, Materials in Medicine; 4: 201-9, 1993.

RIESCO, M.; MANZANO, F.; FONT, P.; GARCIA, A.; NOLLA, J.M. **Osteoporosis in psoriatic arthritis: an assessment of densitometry and fragility fractures**. Clin Rheumatol., 2013.

RIGGS, B.L.; KHOSLA, S.; ATKINSO, E.J.; DUNSTAN, C.R.; MELTON, L.J. Evidence that type I osteoporosis results from enhanced responsiveness of bone to estrogen deficiency. **Osteoporos Int**, 14(9):728-33, 2003.

ROBEY, P.G.; BOSKEY, A.L. **The composition of bone**, In: Primer on the Metabolic Bone Diseases and Disorders of Mineral Metabolism, American Society for Bone and Mineral Research, C.J.Rosen (ed.), pp.32-6, 2008.

ROCHA, L.B.; GOISSIS, G.; ROSSI, M.A. Biocompatibility of anionic collagen matrix as scaffold for bone healing. **Biomaterials**, 23(2):449-56, 2002.

RODRIGUEZ, R.; KONDO, H.; NYAN, M.; HAO, J.; MIYAHARA, T.; OHYA, K.; KASUGAI, S. Implantation of green tea catechin a-tricalcium phosphate combination enhances bone repair in rat skull defects. **J Biomed Mater Res B Appl Biomater**, 98(2):263-71, 2011.

ROJBANI, H.; NYAN, M.; OHYA, K.; KASUGAI, S. Evaluatin of the osteoconductivity of a-tricalcium phosphate, B-tricalcium phosphate, and hydroxyapatite combined with or without simvastatin in rat calvarial defect. **J Biomed Mater Res A**, 98(4):488-98, 2011.

ROSA, F.P.; LIA, R.C.; SOUZA, K.O.; GOISSIS, G.; MARCANTONIO JR, E. Tissue response to polyanionic collagen:elastin matrices implanted in rat calvaria. **Biomaterials**, 24(2):207-12, 2003.

RUBIN, J; RUBIN, C; JACOBS, C. R. **Molecular pathways mediating mechanical singnaling in bone**. Gene, v. 367, p. 1-16, 2006.

SANDER, E.A.; ALB, A.M.; NAUMAN, E.A.; REED, W.F.; DEE, K.C. Solvent effects on the microstructure and properties of 75/25 poly(d,l-lactide-co-glycolide) tissue scaffolds. **J Biomed Mater Res A**, 70:506-13, 2004.

SANO, A.; HOJO, T.; MAEDA, M.; FUJIOKA, K. Protein release from collagen matrices. **Adv Drug Deliv Rev**, 31(3):247-66, 1998.

SCHLEGEL, A.K.; MÖHLER, H,; BUSCH, F.; MEHL, A. Preclinical and clinical studies of a collagen membrane. **Biomaterials**, 18(7):535- 8, 1997.

SCHLIEPHAKE, H.; KAGE. T. Enhancement of bone regeneration using resorbable ceramics and a polymer-ceramic composite material. **J Biomed Mater Res**, 56(1):128-36, 2001.

SCHINDELER, A; MCDONALD, M.M.; BOKKO, P.; LITTLE, D.G. Bone remodeling during fracture repair: The cellular picture. **Semin Cell Dev Biol**, 19(5):459-66, 2008.

SHALABY, S.W.; BURG, K.J.L. **Absorbable and biodegradable polymers (advances in polymeric materials)**. CRC press, 2003.

SHEN, V.; BIRCHMAN, R.; WU, D.D.; LINDSAY, R. Skeletal effects of parathyroid hormone infusion in ovariectomized rats with or without estrogen repletion. **J Bone Miner Res**, 15(4):740-46, 2000.

SHUE, L.; YUFENG, Z.; MONY, U. Biomaterials for periodontal regeneration: a review of ceramics and polymers. **Biomatter**., 2(4):271-7, 2012.

SMITH, D.M.; CRAY JR, J.J.; WEISS, L.E.; DAI FEI, E. K.; SHAKIR, S.; ROTTGERS, S.A.; LOSEE, J.E.; CAMPBELL, P.G.; COOPER, G.M. Precise control of osteogenesis for craniofacial defect repair: the role of direct osteoprogenitor contact in BMP-2-based bioprinting. **Ann Plast Surg**, 69(4):485-8, 2012.

SÖDERHÄLL, C.; MARENHOLZ, I., KERSCHER, T.; RÜSCHENDORF, F.; ESPARZA-GORDILLO, J.; WORM, M.; GRUBER, C.; MAYR, G.; ALBRECHT, M.; ROHDE, K.; SCHULZ, H.; WAHN, U.; HUMBNER, N.; LEE, Y. Variants in a novel epidermal collagen gene (COL29A1) are associated with atopic dermatitis. **PLoS Biology**, 5(9), e242.1952-61, 2007.

SOPYAN, I.; MEL, M.; RAMESH, S.; KHALID, K.A. Porous hydroxyapatite for artificial bone applications. **Science and Technology of Advanced Materials,** 8:116–23, 2007.

SUH, H.; PARK, J.C.; HAN, D.W.; LEE, D.H.; HAN, C.D. A bone replaceable artificial bone substitute: cytotoxicity, cell adhesion, proliferation, and alkaline phosphatase activity. **Artif Organs**, 25(1):14-21, 2001.

SZEJNFELD, V.L. **Osteoporose. Diagnóstico e tratamento**. Ed. Sarvier, São Paulo, 1 ed., 2000.

TAKAOKA, K.; NAKAHARA, H.; YOSHIKAWA, H.; MASUHARA, K.; TSUDA T.; ONO, K. Ectopic bone induction on and in porous hydroxyapatite combined with collagen and bone morphogenetic protein. **Clin Orthop Relat Res**, (234):250-4, 1988.

TAN, R.; SHE, Z.; WANG, M.; YU, X.; JIN, H.; FENG, Q. Repair of rat calvarial bone defects by controlled release of rhBMP-2 from an injectable bone regeneration composite. **J Tissue Eng Regen Med.**, 6(8):614-21, 2012.

TARANTINO, U.; CEROCCHI, I.; CELI, M.; SCIALDONI, A.; SATURNINO, L.; GASBARRA, E. Pharmacological agents and bone healing. **Clin Cases Miner Bone Metab**, 6(2):144–8, 2009.

TATE, M. L. K.; ADAMSON, J.R.; TAMI, A.E.; BAUER, T.W. The osteocyte. **The International Journal of Biochemistry & Cell Biology**, 36(1):1-8, 2004.

TRANAH, G.J.; TAYLOR, B.C.; LUI L.Y.; ZMUDA J.M.; CAULEY J.A.; ENSRUD K.E.; HILLIER, T.A.; HOCHBERG, M.C.; LI J.; RHEES, B.K.; ERLICH H.A.; STERNLICHT, M.D.; PELTZ, G.; CUMMINGS, S.R. Genetic variation in candidate osteoporosis genes, bone mineral density, and fracture risk: the study of osteoporotic fractures. **Calcif Tissue Int,** 83(3):155-66, 2008.

UCHIHASHI K.; AOKI S.; MATSUNOBU A.; TODA S. Osteoblast migration into type I collagen gel and differentiation to osteocyte-like cells within a self-produced mineralized matrix: A novel system for analyzing differetiation from osteoblast to osteocyte. **Bone**, 52(1):102-10, 2012.

VAANANEN, H.K.; ZHAO, H.; MULARI, M.; HALLEEN, J.M. The cell biology of osteoclast function. **J Cell Sci**, 113 (Pt 3):377-81, 2000.

van SUSANTE, J.L.C.; PIEPER, J.; BUMA, P.; van KUPPEVELT, T.H.; van BEUNINGEN, H.; van DER KRAAN, P.M.; VEERKAMP, J.H.; van den BERG, W.B.; VETH, R.P.H. Linkage of chondroitin-sulfate to type I collagen scaffolds stimulates the bioactivity of seeded chondrocytes in vitro. **Biomaterials**, 22(17):2359-69, 2001.

VENKATESAN J, KIM SK. Chitosan composites for bone tissue engineering--an overview. **Mar Drugs**, 8(8):2252-66, 2010.

VITAL, C. C.; BORGES, A. P. B.; FONSECA, C. C. Biocompatibilidade e comportamento de compósitos de hidroxiapatita em falha óssea na ulna de coelhos. **Arq Bras Med Vet Zootec**, 58:175, 2006.

WANG, J.W.; LI, W.; XU, S.W.; YANG, D.S.; WANG, Y, LIN, M.; ZHAO, G.F. Osteoporosis influences the middle and late periods of fracture healing in a rat osteoporotic model. **Chin J Traumatol**, 8(2):111-6, 2005.

WERKMEISTER, J.A.; RAMSHAW, J.A. Collagen-based biomaterials. **Clin Materials**, 9(3-4):137-8, 1992.

WILLIAMS, D.F.; DOHERTY, P. J.; WILLIAMS , R.L.; LEE, A.J.C. **Biomaterial-Tissue Interfaces: Proceedings of the Ninth European Conference on Biomaterials**, Chester, U.K., 1991.

WILLIAMS, D.F. **The Williams dictionary of biomaterials**. Liverpool University Press, 1999.

WRONSKI, T.J.; DANN, L.M.; SCOTT, K.S.; CINTRON, M. Long-term effects of ovariectomy and aging on the rat skeleton. **Calcif Tissue Int**. 45(6):360-6, 1989.

YAMAZAKI, M.; SHIROTA, T.; TOKUGAWA, Y.; MOTOHASHI, M.; OHNO K.; MICHI K.; YAMAGUCHI, A. Bone reactions to titanium screw implants in

ovariectomized animals. **Oral Surg Oral Med Oral Pathol Oral Radiol Endod**, 87(4):411-8, 1999.

YANG, C.; HILLAS, P.J.; BÁEZ, J.A.; NOKELAINEN, M.; BALAN, J.; TANG, J.; SPIRO, R.; POLAREK, J.W. The application of recombinant human collagen in tissue engineering. **Biodrugs**, 18(2):103-19, 2004.

YOUNGER, E.M.; CHAPMAN, M.W. Morbity at bone graft donor sites**. J Orthop Trauma**, 3(3):192-5, 1989.

ZEIN, I.; HUTMACHER, D.W.; TAN, K.C.; TEOH, S.H. Fused deposition modeling of novel scaffold architectures for tissue engineering applications. **Biomaterials**, 23(4):1169-85, 2002.

ZELLIN, G.; HEDNER, E.; LINDE, A. Bone regeneration by a combination of osteopromotive membranes with different BMP preparations: a review. **Connect Tissue Res**, 35(1-4):279-84, 1996.

ZHAO, J.; YUAN, X.Y.; CUI, Y.L.; GE, Q.B.; YAO, K.D. Preparation and characterization of poly(l-lactide)/poly(ε-caprolactone) fibrous scaffolds for cartilage tissue engineering. **J Appl Polym Sci**, 91:1676-84, 2004.

8. ANEXOS

ANEXO A - Tabela de classes, tipos e características distintas dos colágenos

Classe	Tipo	Características
Colágenos formadores de fibrilas	I	Encontrado no tecido conjuntivo. Tipo mais abundante encontrado na pele, osso, ligamento e tendão. Heterotrimérico (duas cadeias α1 e 1 cadeia α2)
	II	Colágeno da cartilagem, encontrado no disco intervertebral e humor vítreo. Homotrimérico
	III	Prevalente nos vasos sanguíneos, pele e intestino. Contaminante principal de produtos à base de colágeno. Homotrimérico
	V	Associado com o colágeno tipo I no osso
	XI	Forma fibrilas com o colágeno tipo II na cartilagem e disco intervertebral. Potente agente estimulador de células mononucleadas do sangue humano para a produção de prostaglandina E2 e interleucina – 1
	XXIV	Relacionado aos colágenos do tipo V, IX e XI. Co-expressado com o colágeno tipo I no osso em desenvolvimento e olhos. Apresenta pequena imperfeição na hélice tripla.
	XXVII	Apresenta a mesma estrutura básica que o tipo V, XI. Apresenta pequena região com interrupção da hélice. Expressado por condrócitos, células epiteliais em tecidos em desenvolvimento incluindo estômago, pulmão, gônadas, pele e dente
Colágenos associados aos colágenos formadores de fibrilas com interrupções nas triplas hélices	IX	Apresenta três domínios de hélice tripla e três domínios não helicais. Coexiste com o colágeno tipo II na cartilagem e no humor vítreo
	XII	Associado com o colágeno tipo I nos ligamentos e tendões
	XIV	Associado com o colágeno tipo I na pele e nos tendões
	XVI	Apresenta domínios interrompidos da hélice tripla. Expressado em fibroblastos e queratinócitos
	XIX	Homologia limitada ao colágeno tipo XVI. Apresenta cinco domínios de hélice tripla. Expresso em fibroblastos
	XX	Similar aos colágenos tipos XII e XIV. Encontrado no epitélio da córnea, pele e tendão

	XXI	Apresenta um único domínio para o fator de Willembrand e domínios para a trombospondina. Encontrado no coração, estômago, rim, músculos e placenta
	XXII	Contém quatro domínios de hélice tripla
Colágenos formadores de rede	IV	Encontrado na membrana basal
	VIII	Encontrado em muitos tecidos, especialmente no endotélio. Pode formar uma treliça hexagonal
	X	Colágeno com cadeia pequena, encontrado na cartilagem hipertrófica, com estrutura polimérica similar ao colágeno tipo VIII
Colágenos multiplexin	XV	Colágeno da membrana basal. Deve tomar parte no controle da angiogênese. Expresso por fibroblastos e células musculares lisas
	XVIII	Colágeno da membrana basal. Seu domínio C-terminal (NC1), endostatina, é um inibidor da angiogênese. Encontrado em tecidos vascularizados
Colágenos com domínios transmembrana	XIII	Encontrado em muitos tecidos com um único domínio transmembrana N-terminal
	XV	Encontrado primariamente na pele com um único domínio transmembrana N-terminal no colágeno tipo XIII
	XVII	Consiste de um domínio citoplasmático amino-terminal, uma região transmembrana e três domínios colagenosos intercalados por pequenos domínios não-colagênicos
	XXIII	Interage com CLAC e seu precursor como CLAC-P/colágeno tipo XXV
Colágeno formador de filamentos “em contas”	VI	Contem um pequeno domínio de hélice tripla com domínios globulares em ambas regiões terminais. Muito difundido
Colágeno formador de fibrilas de ancoragem	VII	Forma filamentos de ancoragem que liga a membrana basal epitelial ao tecido fibrilar adjacente
Outros	XXVI	Contêm dois “clusters” de repetições colagênicas de Gly-X-Y e três domínios não-colagênicos. Expresso nos testículos e ovários de tecidos adultos e mais abundante em neonatos
CLAC = colágeno como componente de placa amilóide de Alzheimer; NC1 = domínio não-colagênico		

Fonte: Yang *et al.*, 2004

ANEXO B - Vantagens e desvantagens de biomateriais com base em colágeno

Vantagens	Desvantagens
Grande disponibilidade (1/3 de todas as proteínas nos tecidos)	Alto custo de purificação (principalmente do colágeno tipo I)
Obtido em diversas formas (membrana, folhas, esponjas, esferas, feixes).	Variabilidade nas fibras de colágeno e densidade de ligações cruzadas
Não-tóxico e não-antigênico	Altamente hidrofílico, causando inchamento e liberação rápida
Biodegradável (controlado) e bioreabsorvível	
Alta força de tensão	
Idêntico a componentes bioativos	
Compatível Com Polímeros Sintéticos	
Facilmente modificado pelos seus grupos funcionais	

Fonte: Moreira; An, 2002.

ANEXO C - Confecção das Matrizes Poliméricas

A serosa bovina (SB) e o pericárdio bovino (PB) foram lavados exaustivamente com solução salina 0,9% e água destilada. A serosa e o pericárdio, denominadas de matriz, foram submetidos a tratamento alcalino como se segue: A matriz foi imersa em uma solução alcalina (hidrólise) por um período de 24 h a temperatura não maior que 25 ºC. Esta solução contém sais (sulfatos e cloretos) e hidróxidos de metais alcalinos e alcalinos terrosos, conforme procedimento usual do Grupo de Bioquímica e Biomateriais do Instituto de Química de São Carlos - USP. Após este período de tempo, a matriz foi equilibrada em outra solução contendo sulfatos e cloretos dos íons Na^+, K^+e Ca^{2+}. O excesso de sais foi removido por lavagens em 3% de solução de ácido bórico, água desionizada, seguida por solução de EDTA 0,3% e água desionizada (LACERDA; PLEPIS; GOISSIS, 1998).

Após o procedimento de hidrólise a matriz aniônica foi equilibrada em solução de H_3PO_4 0,01 mol L^{-1} por 24 h para intumescimento sendo então liofilizada e estocada a 25 ºC. As matrizes de SB e PB foram mineralizadas por imersão alternada como descrito a seguir:

Mineralização por Imersão alternada

A mineralização *in vitro* foi realizada pelo processo de imersão alternada, em soluções de $CaCl_2$ 0,2 mol L^{-1} (pH 7,4) e Na_2HPO_4 0,12 mol L^{-1} (pH 9,0), por 30 min cada, repetindo-se por 6x, a 37ºC. Após a mineralização, as matrizes foram lavadas com água desionizada e liofilizadas (BATISTA, MARTINS, PLEPIS, 2009), obtendo assim a configuração estrutural definitiva dessas matrizes (figuras 16 e 17). Depois da liofilização, as matrizes mineralizadas foram cortadas amostra de 5 mm de diâmetro e embaladas para esterilização em envelopes contendo 5 amostras cada, num total de 40 amostras de cada matriz.

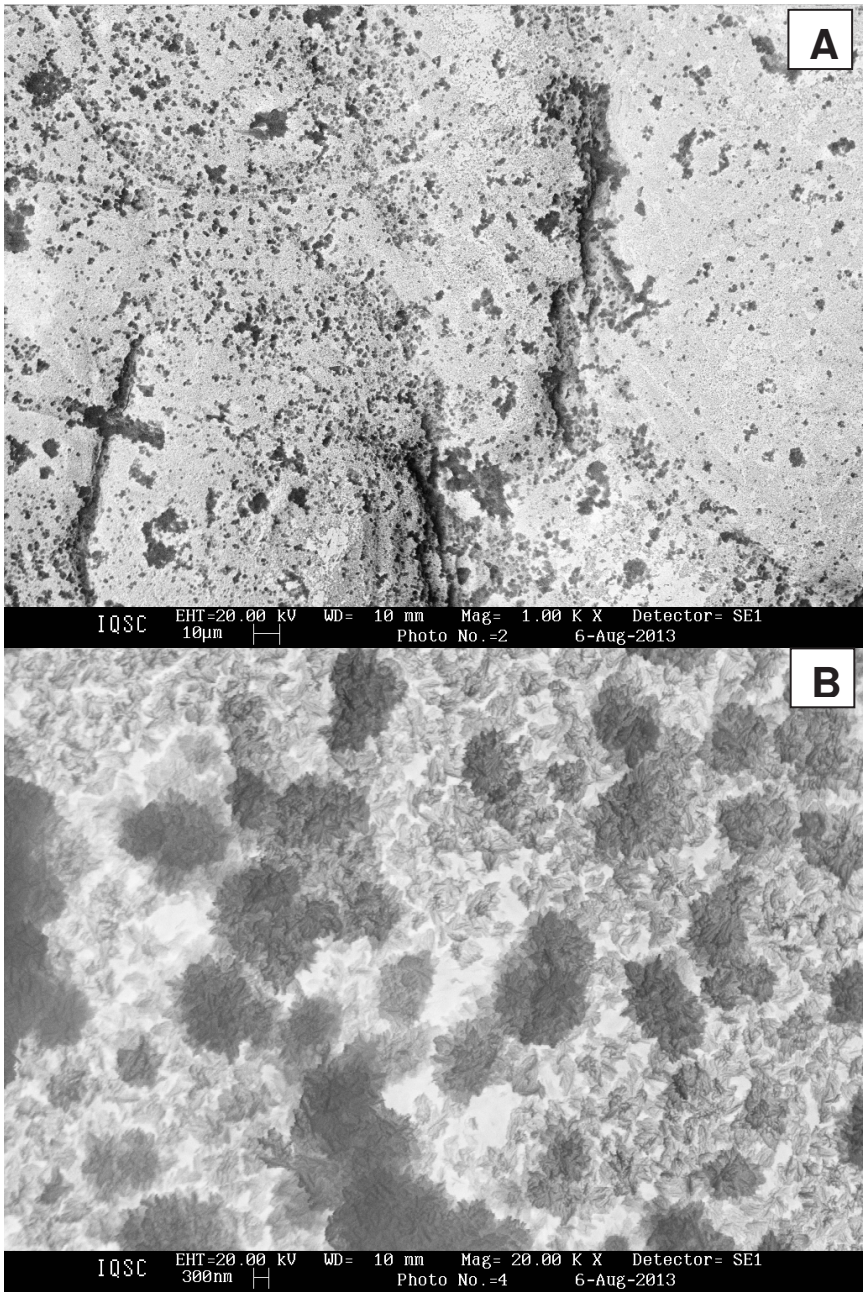

Figura 16. Fotomicrografias por MEV da esponja aniônica derivada do pericárdio bovino.



Figura 17. Fotomicrografias por MEV da serosa bovina aniônica: (A) mineralizada (aumento de 1000 x); (B) mineralizada (aumento de 35000 x).

ANEXO D - Comitê de Ética para Uso de Animais

FACULDADE DE MEDICINA DE JUNDIAÍ
Autarquia Municipal criada por Lei Municipal Nº 1506 de 12 de março de 1968 C.N.P.J. Nº 50.985.266/0001-09
Reconhecimento Federal Decreto Nº 71656 de 04/01/1973
Rua Francisco Telles, 250 - Fone: (11) 4587-1095 - Fax: (11) 4587-1376 - Cx. Postal 1295 - CEP 13202-550 - Jundiaí - SP

COMITÊ DE ÉTICA PARA USO DE ANIMAIS

Jundiaí, 17 de outubro de 2013.

Ilustríssimo Senhor
MARCELO RODRIGUES DA CUNHA

Ref.: Aprovação de Projeto de Pesquisa

TÍTULO: "VIABILIDADE DAS MATRIZES DE COLÁGENO DERIVADAS DO PERICÁRDIO E DA SEROSA DE INTESTINO BOVINO, NO REPARO DE DEFEITOS CRANIANOS EM RATAS OVARIECTOMIZADAS"

Prezado Pesquisador

O Comitê de Ética para Uso de Animais – CEUA desta Faculdade, em reunião no dia 17 de outubro, no cumprimento de suas atribuições e após revisão ao seu protocolo de pesquisa em epígrafe, emitiu o parecer APROVANDO o seguinte documento:

>> Protocolo para Uso de Animais em Pesquisa n° 300/2012

Lembramos a V.Sa. que é necessário enviar a este CEUA relatórios de eventos adversos, caso estes venham a ocorrer, assim como relatório final com os resultados da pesquisa, para finalização do processo. Quaisqueis dúvidas estamos á disposição.

Atenciosamente,

Prof. Dr. Eduardo José Caldeira
Vice-coordenador do Comitê de Ética para Uso de Animais

Prof. Dr. Eduardo José Caldeira
Morfologia e Patologia Básica
FMJ