ANA ELISA SERAFIM JORGE

Terapia fotodinâmica em pele fotoenvelhecida de camundongo *hairless*: avaliação por técnicas óptica e histopatológica

Tese apresentada ao Programa de Pós-Graduação Interunidades Bioengenharia - Escola de Engenharia de São Carlos/ Faculdade de Medicina de Ribeirão Preto/ Instituto de Química de São Carlos da Universidade de São Paulo para obtenção do título de Doutora em Ciências.

Área de Concentração: Bioengenharia

Orientador: Prof. Dr. Nivaldo Antônio Parizotto
Coorientador: Prof. Dr. Vanderlei Salvador Bagnato

São Carlos
2014

AUTORIZO A REPRODUÇÃO TOTAL OU PARCIAL DESTE TRABALHO, POR QUALQUER MEIO CONVENCIONAL OU ELETRÔNICO, PARA FINS DE ESTUDO E PESQUISA, DESDE QUE CITADA A FONTE.

Jorge, Ana Elisa Serafim
J82t Terapia fotodinâmica em pele fotoenvelhecida de camundongo hairless: avaliação por técnicas óptica e histopatológica / Ana Elisa Serafim Jorge; orientador Prof. Nivaldo Antônio Parizotto; coorientador Prof. Vanderlei Salvador Bagnato. São Carlos, 2014.

Tese (Doutorado) - Programa de Pós-Graduação Interunidades Bioengenharia e Área de Concentração em Bioengenharia -- Escola de Engenharia de São Carlos; Faculdade de Medicina de Ribeirão Preto; Instituto de Química de São Carlos, da Universidade de São Paulo, 2014.

1. Fotoenvelhecimento. 2. Camundongo Hairless. 3. Terapia fotodinâmica. 4. Espectroscopia de fluorescência. 5. Imagem de fluorescência. 6. Tomografia por coerência óptica. 7. Histopatologia. I. Título.

Programa de Pós-Graduação Interunidades em Bioengenharia
EESC / FMRP / IQSC

Ana Elisa Serafim Jorge
Título: "Terapia fotodinâmica em pele fotoenvelhecida de camundongo *hairless*: avaliação por técnicas óptica e histopatológica".

TESE APRESENTADA AO PROGRAMA DE PÓS-GRADUAÇÃO INTERUNIDADES BIOENGENHARIA - EESC/FMRP/IQSC DA UNIVERSIDADE DE SÃO PAULO PARA OBTENÇÃO DO TÍTULO DE DOUTORA EM CIÊNCIAS NA ÁREA DE BIOENGENHARIA.

Aprovado em: 02 / 06 / 2014

Prof. Dr. Nivaldo Antonio Parizotto (Orientador) — Universidade Federal de São Carlos - UFSCar

Resultado: APROVADA — Assinatura:

Profa. Dra. Maria Claudia Almeida Issa — Universidade Federal Fluminense - UFF

Resultado: APROVADA — Assinatura:

Prof. Dr. Airton Abrahao Martin — Universidade do Vale do Paraíba - UNIVAP

Resultado: APROVADA — Assinatura:

Profa. Dra. Cristina Kurachi — Universidade de São Paulo - USP

Resultado: Aprovada — Assinatura: Cristina Kurachi

Prof. Dr. Anderson Zanardi de Freitas — Instituto de Pesquisas Energéticas e Nucleares - IPEN

Resultado: Aprovada — Assinatura:

Homologado em:____/____/____

Av. Trabalhador São-carlense, 400 - Centro - São Carlos - SP - 13566-590
Telefone/Fax: (16) 3373-9586 - E-mail: bioeng@sc.usp.br

Dedico carinhosamente este trabalho à minha família,

Ricardo, Joana, Letícia e Marcelo.

AGRADECIMENTOS

À minha família, pelo amor incondicional;

Ao meu orientador, Prof. Dr. Nivaldo Antônio Parizotto, do Departamento de Fisioterapia da Universidade Federal de São Carlos (UFSCar), pela orientação, atenção, disposição e ajuda durante toda minha jornada estudantil, desde a graduação até agora;

Ao meu coorientador, Prof. Dr. Vanderlei Salvador Bagnato, do Instituto de Física de São Carlos (IFSC)/USP, pela orientação, ajuda, disposição, ensinamentos, dedicação, confiança a mim depositados e por disponibilizar seu laboratório e toda infraestrutura necessária para a realização deste trabalho;

À Prof^{a}. Dr^{a}. Cristina Kurachi, do IFSC/USP, pela orientação, ajuda, e valiosas contribuições durante estes anos;

Ao Prof. Dr. Anderson Zanardi de Freitas, do Centro de Lasers e Aplicações do Instituto de Pesquisas Energéticas (IPEN)/USP, pela imensa ajuda e colaboração com esta pesquisa;

Ao Prof. Dr. Michael Hamblin, do Wellman Center for Photomedicine - Harvard Medical School, Massachusetts General Hospital, Boston/MA, pela confiança em aceitar-me como aluna de doutorado sanduiche em seu laboratório e pelas contribuições;

À CAPES, pelo apoio financeiro no Brasil e no exterior;

À Prof^{a}. Dr^{a}. Mônica Levy Andersen, do Departamento de Psicobiologia da Universidade Federal de São Paulo (UNIFESP) e à Prof^{a}. Dr^{a}. Lúcia Helena Faccioli, do Departamento de Ciências Farmacêuticas da USP de Ribeirão Preto, por terem gentilmente concedido os preciosos camundongos hairless, sem os quais este trabalho não teria sentido;

Às especialistas do Laboratório de Biofotônica do Grupo de Óptica do IFSC/USP, Dr^{a}. Lilian Tan Moriyama e Dr^{a}. Natália Mayumi Inada, pelas ajudas constantes durante todo o meu doutorado;

Ao pessoal do Laboratório de Biofotônica, por toda ajuda, amizade, contribuição, ensinamentos, palavras amigas, em especial, Clóvis Grecco, Dilleys Ferreira, José Dirceu Vollet Filho, Layla Pires e Sebastião Pratavieira;

À Carolina de Paula Campos, pelas ajudas constantes, pela amizade, discussões referentes ao trabalho, ideias, contribuições, palavras de carinho e apoio;

Ao pessoal do Laboratório de Apoio Tecnológico (LAT) e do Laboratório de Instrumentação Eletrônica (LIEPO) do Grupo de Óptica, que gentilmente ajudaram com as instrumentações;

Aos pacientes que carinhosamente estiveram presentes na minha jornada no Laboratório de Biofotônica como aluna de doutorado e fisioterapeuta;

Ao pessoal do Programa de Pós-Graduação Interunidades em Bioengenharia (PPGIB), principalmente ao biólogo Nelson Ferreira da Silva Júnior, ao Prof. Dr. Orivaldo Lopes da Silva e ao Prof. Dr. José Marcos Alves, pela ajuda, apoio, amizade e contribuições durante toda minha jornada no programa;

À secretária do PPGIB, Janete Ferreira Rodrigues dos Santos, pelos auxílios prestados desde o mestrado;

Às funcionárias da secretaria do Grupo de Óptica do IFSC, Cristiane Aparecida Cagnin (Cris), Isabel de Cássia De Vitro Sertori (Bel) e Maria Benedita de Souza Gomes da Silva (Benê), por todo auxílio;

Aos meus queridos amigos do PPGIB, Alessandro Hakme, Heloyse Kuriki e Uziel Silva, por todo o carinho, palavra amiga, força e companheirismo desde o início do mestrado;

À amiga Wanessa de Cássia Martins Antunes de Melo, que me acolheu e ajudou muito durante o período em que estivemos em Boston;

Aos meus queridos colegas de laboratório do Wellman Center, Elisa Carrasco Cerro, Magesh Sadasivam e Rakkiyappan Sai, que me surpreenderam com tamanho carinho, amizade, apoio, ajuda e momentos abençoados;

Ao Prof. Dr. João Alexandre Widmer, do Departamento de Transportes da Escola de Engenharia de São Carlos (EESC), pelas palavras de apoio e carinho na reta final do doutorado e ao Prof. Dr. Alberto Cliquet Júnior, do Departamento de Engenharia Elétrica da EESC, pelos constantes incentivos e por aceitar-me como monitora PAE de sua disciplina;

À Diana Nyad (http://www.ted.com/talks/diana_nyad_never_ever_give_up);

E ao André Luiz Barbosa Nunes da Cunha, pessoa iluminada que Deus colocou no meu caminho para eu aprender e crescer, constantemente. Agradeço toda dedicação, ajuda, compreensão, paciência, carinho, esmero, apoio e alegrias que me proporcionou durante estes anos. Levarei este sentimento de gratidão pelo resto de minha vida!

A todos, MUITO OBRIGADA!!

"It matters not how strait the gate,
How charged with punishments the scroll.
I am the master of my fate:
I am the captain of my soul."
Invictus, William Ernest Henley

RESUMO

JORGE, A. E. S. (2014). **Terapia fotodinâmica em pele fotoenvelhecida de camundongo *hairless*: avaliação por técnicas óptica e histopatológica.** 187 f. Tese (Doutorado) - Programa de Pós-Graduação Interunidades Bioengenharia – Escola de Engenharia de São Carlos/ Faculdade de Medicina de Ribeirão Preto/ Instituto de Química de São Carlos – Universidade de São Paulo, São Carlos, 2014.

A exposição crônica à radiação ultravioleta (UV) resulta no fotoenvelhecimento da pele humana. A fim de tratá-lo, a terapia fotodinâmica (TFD) - técnica que utiliza luz, um fotossensibilizador (FS) e oxigênio molecular - tem sido utilizada em ambientes clínicos, no entanto são escassas as investigações que revelam os achados histopatológicos desse tratamento na pele fotoenvelhecida. Com isso, o objetivo deste trabalho foi analisar experimentalmente os efeitos da TFD na pele fotoenvelhecida de camundongos por meio de técnicas ópticas e histológicas. Portanto, foram utilizados camundongos *hairless* (sem pelo) distribuídos aleatoriamente em diferentes grupos, tais como: *Controle*, animais de pele sadia envelhecida intrinsecamente, não irradiados com luz UV e não tratados; *UV*, animais irradiados com luz UV e não tratados; *UV/Luz*, animais irradiados com luz UV e tratados com fototerapia; *UV/TFD*, animais fotoenvelhecidos (irradiados com luz UV) e tratados com a TFD; e *Controle/TFD*, animais de pele sadia envelhecida intrinsecamente e tratados com TFD. A indução do fotoenvelhecimento foi realizada por diferentes fontes de luz contendo, principalmente, a banda espectral UV; para a TFD, foram utilizadas fontes de luz com comprimento de onda de 415, 630 e 635 nm (azul e vermelho) juntamente com o ácido 5-aminolevulínico (ALA), precursor do FS endógeno protoporfirina IX (PpIX). Para fazer o seguimento da TFD por técnicas ópticas, foram realizadas espectroscopia de fluorescência, imagem de fluorescência de campo amplo e tomografia por coerência óptica (OCT, do inglês *optical coherence tomography*). A avaliação histopatológica pós-TFD foi realizada com os corantes *HE, Tricrômio de Masson (TM) e Verhoeff* a fim de analisar a espessura da epiderme, o infiltrado inflamatório, o conteúdo de colágeno na derme e sua espessura e a qualidade das fibras elásticas. Como resultado, observou-se aumento significativo da espessura da epiderme pela regeneração dos queratinócitos e deposição de novas fibras colágenas dérmicas apenas nos animais tratados com ALA-TFD, tanto irradiados quanto não-irradiados com luz UV (grupos *UV/TFD* e *Controle/TFD*, respectivamente). Assim, torna-se evidente que a TFD trata a pele fotoenvelhecida do camundongo *hairless* pelos achados histopatológicos e através das imagens de OCT. Com isso, este trabalho agrega informação às investigações clínicas a respeito da TFD no tratamento da pele fotoenvelhecida, atestando seu uso para o fotorrejuvenescimento cutâneo.

Palavras-chave: Fotoenvelhecimento. Camundongo *Hairless*. Terapia Fotodinâmica. Espectroscopia de Fluorescência. Imagem de Fluorescência. Tomografia por Coerência Óptica. Histopatologia.

ABSTRACT

JORGE, A. E. S. (2014). **Photodynamic therapy on photoaged skin of hairless mouse: optical and histopathologic assessments.** 187 s. Thesis (Doctorate) – Programa de Pós-Graduação Interunidades Bioengenharia – Escola de Engenharia de São Carlos/ Faculdade de Medicina de Ribeirão Preto/ Instituto de Química de São Carlos – Universidade de São Paulo, São Carlos, 2014.

The chronic exposure to ultraviolet radiation (UVR) leads to photoaging of the human skin. As a treatment, the photodynamic therapy (PDT) – which brings together light, a photosensitizer, and molecular oxygen – has been extensively used on clinical trials; however, there are few studies that highlight the histopathologic findings regarding this technique on photoaged skin. Thus, the aim of this study was to analyze experimentally the effects of PDT on photoaged skin of hairless mice by means of optical and histopathologic assessments. For this, hairless mice were randomly allocated in different groups, such as: *Control*, animals with healthy aged skin, neither exposed to an UV lamp nor treated; *UV*, animals exposed to an UV lamp with no treatment; *UV/Light*, animals exposed to an UV lamp and treated just with light; *UV/PDT*, animals exposed to an UV lamp and treated with PDT; and *Control/PDT*, animals with healthy aged skin treated with PDT. The photoaging process was induced by different light sources, which had mainly the UV spectrum; for the PDT, light sources of different wavelengths (415, 630, 635 nm) were used (blue and red light sources) and the 5-aminolevulinic acid (ALA), PS precursor of the endogenous protoporphyrin IX (PpIX). In order to follow the PDT protocol up by means of optical techniques, we used fluorescence spectroscopy, fluorescence images and optical coherence tomography. The histopathologic assessment after the PDT procedure was performed with H&E, Masson's Trichrome and Verhoeff stains for epidermal thickness, inflammatory infiltrate, dermal collagen content, dermal thickness, and quality of elastic fibers. As a result, it has been observed a significant epidermal thickening due to keratinocytes regeneration and newly formed dermal collagen fibers only on the groups treated with PDT-ALA (*UV/PDT* and *Control/PDT* groups). Therefore, it is evident that PDT treats the photoaged skin of hairless mice since histopatologic findings and OCT images have shown those morphology changes. In conclusion, this work add information to the clinical trials regarding the PDT as a reliable technique to treat photoaged skin, proving its use for the skin photorejuvenation.

Keywords: Photoaging. Hairless Mouse. Photodynamic Therapy. Fluorescence Spectroscopy. Fluorescence Image. Optical Coherence Tomography. Histopathology.

SUMÁRIO

1 INTRODUÇÃO **17**

Justificativa do projeto *20*

Objetivo *20*

Objetivos específicos *20*

2 REVISÃO BIBLIOGRÁFICA **21**

Fotoenvelhecimento *23*

Terapia fotodinâmica *27*

Terapia fotodinâmica na pele fotoenvelhecida *30*

Diagnóstico óptico *34*

3 EXPERIMENTOS **39**

Fase 1: Estudo Piloto **43**

MATERIAL E MÉTODOS ***43***

Modelo animal *43*

Grupos *44*

Fotoenvelhecimento *44*

Terapia fotodinâmica *47*

Avaliação da pele *50*

Análise dos resultados *54*

RESULTADOS ***54***

Grupos *54*

Fotoenvelhecimento *54*

Terapia fotodinâmica *68*

DISCUSSÃO ***80***

CONCLUSÃO ***86***

Fase 2: Doutorado Sanduíche **87**

MATERIAL E MÉTODOS ***87***

Animais *87*

Planejamento do estudo *88*

Fotoenvelhecimento *88*

Terapia fotodinâmica *90*

Avaliação da pele *93*

Análise dos resultados *97*

RESULTADOS ***97***

Grupos *97*

Fotoenvelhecimento *99*

Terapia fotodinâmica *100*

DISCUSSÃO ***117***

CONCLUSÃO ***123***

Fase 3: Avaliação da TFD por OCT **124**

MATERIAL E MÉTODOS ***124***

Animais *124*

Tape stripping *124*

Terapia fotodinâmica *125*

Tomografia por coerência óptica *126*

RESULTADOS ***127***

DISCUSSÃO ***131***

CONCLUSÃO ***133***

4 CONSIDERAÇÕES FINAIS E CONCLUSÃO **135**

REFERÊNCIAS **139**

APÊNDICES **147**

ANEXOS **175**

1 Introdução

A exposição crônica à luz solar e, consequentemente, à radiação ultravioleta (UV) agrava o envelhecimento natural da pele (FISHER et al., 1997; RABE et al., 2006). Essa afecção não tem apenas cunho estético, mas também exerce impacto na saúde pública do Brasil, país tropical em que a população expõe-se ao sol contínua e abusivamente por lazer (prática do bronzeamento ou atividades físicas) e a atividades laborais em ambientes externos. Fator de difícil controle, essa exposição muitas vezes é realizada sem uma proteção adequada, como filtro solar, roupa apropriada e chapéu, o que predispõem os indivíduos ao fotoenvelhecimento cutâneo e, em casos mais severos, ao câncer de pele.

Com o crescente aumento da expectativa média de vida da população brasileira, é de se esperar que as pessoas procurem cada vez mais qualidade de vida e tratamentos que revertam o quadro do fotoenvelhecimento cutâneo, por motivos funcionais ou estéticos. Dentre as terapias rejuvenescedoras da pele, encontra-se a terapia fotodinâmica (TFD), técnica inicialmente centrada no tratamento de câncer e que associa uma fonte de luz apropriada, um fotossensibilizador (FS) e o oxigênio molecular presente na célula para promover um efeito citotóxico, culminando na apoptose celular e necrose do tecido-alvo (ALLISON, BAGNATO e SIBATA, 2010).

Na dermatologia, a TFD é utilizada para tratar o câncer de pele não-melanoma (BAGNATO et al., 2005), lesões pré-cancerosas como a queratose actínica (QA) (KENNEDY e POTTIER, 1992), algumas afecções cutâneas não-tumorais, como acne *vulgaris*, psoríase, verrugas e, recentemente, com propósitos estéticos na pele fotoenvelhecida (KOHL et al., 2010). Essa nova abordagem terapêutica teve início no ano de 2000, quando Bitter publicou o primeiro estudo clínico sobre a TFD no fotorrejuvenescimento da pele. Sua eficácia é explicada pela reação fototóxica, que desencadeia a neocolagênese dérmica, efeito semelhante ao *peeling* químico de média penetração (BITTER, 2000; TOUMA e GILCHREST, 2003).

Protocolos para o uso da TFD no rejuvenescimento facial têm sido publicados por diversos dermatologistas nos últimos anos (RUIZ-RODRIGUEZ, SANZ-SANCHEZ e CORDOBA, 2002; SZEIMIES et al., 2002; TOUMA e GILCHREST, 2003; ALSTER, TANZI e WELSH, 2005; DOVER et al., 2005; MARMUR, PHELPS e GOLDBERG, 2005; GOLD et al., 2006), no entanto a avaliação do tratamento tem se restringido a aspectos clínicos qualitativos devido à limitação imposta pela biópsia da pele do rosto em humanos, por questões funcionais e estéticas.

Justificativa do projeto

Devido ao crescente interesse na busca da validação da TFD como tratamento da pele fotoenvelhecida, este trabalho justifica-se ao avaliar com técnicas ópticas e histopatológica as alterações na pele fotoenvelhecida de camundongos *hairless* submetidos à TFD. A abordagem dessa modalidade emergente faz-se importante não só pelo cunho estético, mas também por tratar o campo de cancerização que compreende a pele fotodanificada, a qual pode apresentar lesões pré-cancerosas e culminar no câncer de pele não-melanoma.

Objetivo

Analisar os efeitos da TFD na pele fotoenvelhecida de camundongos *hairless* a partir de técnicas ópticas e histopatológica.

Objetivos específicos

- Avaliar as alterações da pele fotoenvelhecida a partir do diagnóstico óptico e compará-las ao estudo histopatológico pré e pós TFD;

- Verificar a conversão do precursor ALA em protoporfirina IX (PpIX) na pele fotoenvelhecida comparada à pele normal do camundongo.

2 Revisão Bibliográfica

Fotoenvelhecimento

O envelhecimento da pele (Figura 1) é um processo complexo e multifatorial, o qual ocorre em todos os indivíduos numa taxa variável. Tal processo é influenciado por fatores intrínsecos - como genéticos e hormonais (cronológico) - e extrínsecos (ambientais) que resultam em alterações cutâneas, ainda que qualitativa e quantitativamente distintas. Especificamente no fotoenvelhecimento, a luz solar é o fator ambiental mais determinante dessas mudanças, cujo principal componente agressor é a radiação UV (RABE et al., 2006). Diferentemente do envelhecimento cronológico, o fotoenvelhecimento pode ser prevenido e regulado por meio de ações paliativas e terapêuticas.

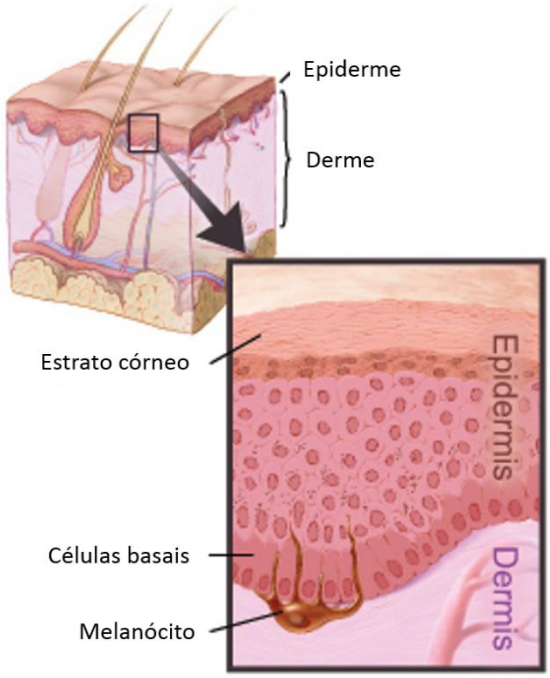

Figura 1. Representação histológica da pele e suas camadas.
Fonte: Adaptado de National Institutes of Health (U.S. National Library of Medicine, 2014).

Os efeitos da radiação solar na pele estão extensivamente estabelecidos na literatura. Essencial para a vida na Terra, a radiação solar é fonte de energia e seu efeito terapêutico pode ser traçado por milênios na Índia, China e Egito. Com o tempo, a prática de banhar-se com os raios solares foi chamada de *helioterapia* pelo famoso grego Heródoto. Ademais, a exposição adequada ao sol estimula a síntese de vitamina D3 pelo organismo, nutriente essencial para a absorção de cálcio pelo tecido ósseo (HOLICK et al., 1980).

Em contrapartida, como efeitos adversos agudos e crônicos advindos do excesso de exposição, o sol pode causar queimadura (eritema), bronzeamento, fotoenvelhecimento e, em

última instância, lesões (pré) cancerosas. Quanto ao fotoenvelhecimnento, sua primeira documentação data do século XIX, quando Unna[1] (1894 apud KLIGMAN, 1996, p.183) e Dubreuilh[2] (1896 apud KLIGMAN, 1996, p.183) descreveram os efeitos deletérios da luz solar ao comparar o aspecto da pele de camponeses com o de trabalhadores não expostos ao sol. A pele fotoenvelhecida é visível e histologicamente distinta da pele envelhecida cronologicamente e, no ser humano, é responsável pela aparência envelhecida (GILCHREST, 1989).

Simplificadamente, pelo ponto de vista bioquímico, o fotoenvelhecimento é explicado pela teoria dos radicais livres, os quais causam uma reação oxidativa exacerbada no sistema biológico. A radiação UV, ao interagir com a pele, gera espécies reativas de oxigênio (EROs), moléculas que alteram, direta ou indiretamente, estruturas e funções da pele via interação com proteínas e componentes celulares. Assim, devido à exposição solar contínua e/ou abusiva ao longo da vida, esse efeito oxidativo acumula-se e, associado à depleção de antioxidantes relacionada à idade avançada, desencadeia alterações histopatológicas na pele (MIYACHI, 1995).

Em nível histológico, as alterações dos componentes estruturais do tecido conjuntivo dérmico são majoritariamente responsáveis pela aparência fotoenvelhecida. Há perda de fibras colágenas maduras e disfunção na síntese e reposição das mesmas; aumento da quantidade de glicosaminoglicanas (GAGs) e proteoglicanas, moléculas que se ligam a moléculas de água na matriz extracelular (MEC); as fibras elásticas tornam-se espessas, emaranhadas e apresentam alta taxa de proliferação, caracterizando a elastose solar, marca registrada do fotoenvelhecimento, concomitante com infiltrado inflamatório crônico (WLASCHEK et al., 2001). Outro achado histológico, é o espessamento da camada epidérmica como mecanismo de defesa inerente frente à radiação UV, principalmente da camada córnea. Há aumento da proliferação de melanócitos e, consequentemente, de melanina (melanogênese), proteína que desempenha importante proteção natural como cromóforo absorvedor e espalhador dos raios UV (WULF et al., 2004; RABE et al., 2006; SEITE et al., 2006).

Com tais modificações histológicas, clinicamente a pele fotoenvelhecida é caracterizada por presença de rugas acentuadas, flacidez aumentada, aspecto grosseiro, pigmentação alterada

---

[1] UNNA, P.G. (1894). **Histopathologie der Hautkrankeiten**. Berlin: A. Herschwald.

[2] DUBREUILH W. (1896). Des hyperkeratoses circonscrites. **Ann Derm Syph** (series 3). v.7, p.1158-1204.

(hiper ou hipopigmentação) e, em última instância, surgimento de tumores (LEYDEN, 1990; WLASCHEK et al., 2001).

Apesar de haver uma literatura extensa sobre o fotoenvelhecimento cutâneo, poucas são as investigações que abordam a relação entre a dose acumulada de radiação UV e seus efeitos histopatológicos na pele humana, mesmo porque tais alterações requerem décadas para se instalarem. Além de questões éticas, estudos sistemáticos no indivíduo são impraticáveis. Por esse motivo, um modelo animal de fotoenvelhecimento é desejável, visto que o processo metabólico nesse animal é acelerado e intervenções histopatológicas são factíveis.

Estudos experimentais atestam que o camundongo *hairless* (sem pelo) é o modelo ideal para fotoenvelhecimento e carcinogênese, ou seja, para estudos que envolvam interação de raios UV com o tecido. Como observado pelos pesquisadores, esses animais mimetizam as mudanças ocorridas na pele humana exposta ao sol; ademais, a dose de radiação UV e, consequentemente, sua relação com as alterações teciduais, pode ser controlada com certa acuidade. Outra vantagem é que esses animais são caracterizados pela ausência de pelo, o que permite uma análise direta da pele. Dentre as diferentes linhagens, encontram-se o albino SKH1 (*Charles River Laboratories International, Inc.*), SKH2 (pigmentado) e o HRS/J (*The Jackson Laboratory*), dentre outras (BENAVIDES et al., 2009).

O primeiro trabalho a examinar as alterações histológicas advindas do fotoenvelhecimento em pele de camundongos *hairless* foi realizado por Kligman e colaboradores em 1982. Eles constataram que após exposições contínuas com luz UVB (três vezes por semana e durante 30 semanas) os achados histopatológicos dos animais (SKH-1 e SKH-2) apresentaram alterações semelhantes às encontradas na pele humana danificada pelo sol. Dentre essas mudanças, as principais foram hiperplasia da epiderme, aumento das glândulas sebáceas, elastose, dano ao colágeno e aumento de GAGs na derme (KLIGMAN, AKIN e KLIGMAN, 1982).

Logo após a esse trabalho, compararam as alterações no tecido conjuntivo (derme) da linhagem SKH-1 advindas do efeito de diferentes bandas do espectro solar. Brevemente, relataram que o espectro inteiro UVA (320 a 400 nm), tanto quanto a que simulava a luz solar, aumentou as fibras elásticas e GAGs, mas qualitativamente diferente do padrão visto pela radiação UVB; que a porção de banda-larga UVA (pico em 365 nm) produziu mínimo dano, apesar das altas doses de luz (dose cumulativa de 13000 J/cm^2); e que o espectro inteiro UVB

(pico em 313 nm) induziu as mesmas alterações que no trabalho anterior (supracitado), mas com grau mais leve devido a doses de luz menos intensas. Com isso, eles afirmam que a contribuição das porções de UVA e UVB intensificam o dano à pele do camundongo, porém seus mecanismos de ação são qualitativa e quantitativamente distintos (KLIGMAN, AKIN e KLIGMAN, 1985).

Outro importante estudo foi o de Bissett e colaboradores, no qual examinaram, além das alterações histopatológicas, mudanças físicas e visíveis no modelo animal SKH-1 após exposição crônica à radiação UV. Eles administraram doses suberitematosas de luz UVB, UVA e a combinação das duas fontes de luz por 16 semanas em camundongos fêmeas e observaram, em linhas gerais, aumento da prega cutânea (realizado por um compasso de calibre); indução de rugas, com um padrão dose-dependente de UVB e UVA/UVB, as quais ocorriam perpendicularmente ao eixo longitudinal do tronco do animal; e flacidez de pele pronunciada nos animais expostos apenas à fonte UVA. Mais uma vez, as alterações histológicas remeteram ao que já havia na literatura, como espessamento da epiderme, disfunção do conteúdo elástico, perda de colágeno maduro e aumento de GAGs. Com isso, o trabalho reafirma o uso do modelo animal para estudar o fotoenvelhecimento e a eficácia de tratamentos tópicos (BISSETT, HANNON e ORR, 1987).

Na tentativa de associar as alterações visíveis ao conteúdo proteico dérmico, Moloney e colaboradores avaliaram o efeito de doses suberitematosas de radiação UVB na linhagem SKH-1. Para tanto, camundongos fêmeas com idade de 6 a 8 semanas foram submetidas a um protocolo de fotoenvelhecimento utilizando-se uma fonte de luz UVB 3 vezes por semana por um período de até 20 semanas, atingindo uma dose total de 4,4 J/cm^2 na décima semana e de 9,8 J/cm^2 na vigésima semana. A fim de quantificar as alterações na pele, análises morfométricas da espessura das camadas da epiderme, derme e tecido subcutâneo foram realizadas, além de estudos bioquímicos, como quantificação de elastina e fibras colágenas do tipo I e III. Como resultado, sinais visíveis de rugas estavam presentes nos animais irradiados a partir da semana 6, as quais intensificaram-se à medida que se estendia a exposição à radiação UV. Concomitantemente, houve um aumento da espessura epidérmica – 22 µm nos animais controles contra 38 µm nos animais com 6 semanas de irradiação e 54 µm no animais com 10 semanas de irradiação – na mesma taxa de evolução do surgimento das rugas. Com isso, os autores concluíram que o desenvolvimento de rugas parece estar relacionado com o espessamento da pele, e não com as mudanças no conteúdo proteico dérmico (principalmente

com o colágeno total), as quais ocorreram posteriormente ao aparecimento desses sinais clínicos (MOLONEY et al., 1992).

Terapia fotodinâmica

Em linhas gerais, a TFD é uma técnica que associa luz em um comprimento de onda apropriado, um fotossensibilizador (FS) e o oxigênio molecular a fim de promover um efeito tóxico pela formação de produtos altamente reativos em estruturas membranosas celulares e vasculares *in situ*, culminando em apoptose celular e porventura necrose tecidual (ALLISON, BAGNATO e SIBATA, 2010). Dessa maneira, o tecido anormal composto por células atípicas é eliminado. Adiante, o princípio básico da TFD será abordado com mais detalhes.

O conceito de combinar a luz com um agente químico data de 3000 anos atrás, de acordo com registros que abordam a interação da luz solar com psoralenos na tentativa de tratar a pele de indivíduos com vitiligo no Egito e na Índia, segundo Fitzpatrick[3] (1959 apud CELLI et al., 2010, p.2797). No entanto, a TFD apenas tomou rigor científico em 1900, quando Oscar Raab[4] (1900 apud ALLISON, BAGNATO e SIBATA, 2010, p.929) observou o efeito tóxico em paramécio (micro-organismo) ao conjugar luz a um corante (laranja de acridina) em local arejado. Desde então, por ser oxigênio-dependente, a técnica ficou conhecida como *reação fotodinâmica* e, em 1907, teve sua primeira indicação clínica para o tratamento de câncer - von Tappeiner e Joldlbauer[5] (1907 apud ALLISON, BAGNATO e SIBATA, 2010, p.929) utilizaram o corante eosina associado à luz para tratar tumores. Na década de 70 do século passado, Dougherty "redescobriu" a TFD e trouxe-a para o cenário mundial ao alcançar aprovações regulatórias (DOUGHERTY, 1993), aplicabilidades clínicas e, por fim, produção comercial. As aplicabilidades clínicas, inicialmente para destruir tumores sólidos, vão desde o tratamento de câncer de bexiga, pulmão, esôfago, colo do útero e pele, principalmente o tipo mais comum – carcinoma basocelular (CBC) (RAMIREZ et al., 2014). Além da aplicabilidade em câncer, a TFD também atua em infecções localizadas (HAMBLIN e HASAN, 2004), degeneração macular e, recentemente, vem tomando visibilidade no campo dermatológico (MACCORMACK, 2008).

---

[3] FITZPATRICK, T.B.; PATHAK, M.A. (1959). **J. Invest. Dermatol**. 32, 229.

[4] RAAB, O. (1900). On the effect of fluorescent substances on infusoria (German). **Z. Biol**. 39, 524.

[5] von TAPPEINER, H.; JOLDLBAUER, A. (1907). **The sensitizing action of fluorescent substances. An overall account of investigations on photodynamic phenomena**. Vogel FCW, Leipzig, Germany.

A fim de ser alcançar sua máxima eficiência, a TFD depende de diversos fatores, como o FS utilizado e sua habilidade seletiva no tecido-alvo, tempo de incubação do mesmo, oxigenação tecidual, escolha da fonte de luz adequada e seu período de exposição (dose) e os tipos celulares envolvidos na terapia (AGOSTINIS et al., 2011).

O FS é um composto endógeno ou exógeno ao organismo que, ao absorver a luz no comprimento de onda apropriado, inicia uma reação fotoquímica ou fotofísica. Como ilustra a Figura 2, essa molécula em seu estado fundamental absorve a energia proveniente dos fótons e converte-se para um estado energético excitado, em que essa molécula instável apresenta duas rotas possíveis: retorna para o estado fundamental ao perder energia na forma de calor ou fluorescência (fotodiagnóstico); ou, através do cruzamento interssistema, decai para um estado mais estável (tripleto), porém ainda excitado. Nesse momento, duas reações podem ocorrer: *tipo I*, em que o FS tripleto transfere elétrons para as biomoléculas do substrato, gerando radicais livres; ou *tipo II*, em que o FS tripleto transfere energia para a molécula de oxigênio, gerando oxigênio singleto ($^1O_2$), espécie altamente reativa e supostamente de grande papel na citotoxicidade da TFD (AGOSTINIS et al., 2011).

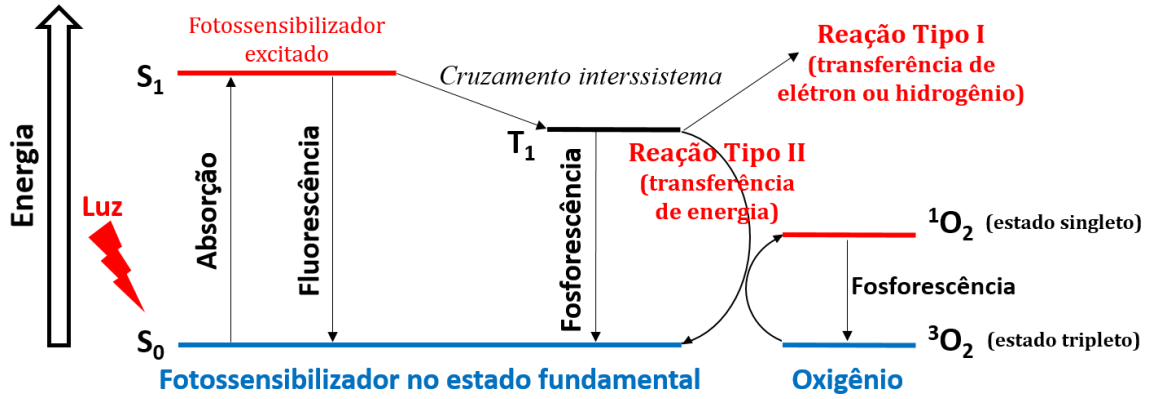

Figura 2. Diagrama de Jablonski modificado.
Fonte: Adaptado de AGOSTINIS et al.,2011.

Em relação à excitação do FS, o requisito básico é coincidir o comprimento de onda de excitação da luz com o espectro de absorção (ativação) do FS, o qual pode ser na região espectral do UV, no visível (VIS) ou no infravermelho próximo (NIR, do inglês *near infrared*), dependendo da molécula. Um FS ideal deve apresentar algumas características, como: seu maior pico de absorção deve estar compreendido na região do vermelho e NIR para que a luz penetre no tecido; alta eficiência quântica, ou seja, alta taxa de conversão de oxigênio molecular em $^1O_2$; ausência de toxicidade no escuro; alta seletividade no tecido-alvo; e pureza química

para garantir um controle de qualidade comercial com baixos custos e estabilidade molecular no armazenamento (AGOSTINIS et al., 2011).

De grande interesse na dermatologia, o ácido 5-aminolevulínico (ALA) foi introduzido por Kennedy e colaboradores no início da década de 90 para tratar lesões tumorais de pele (KENNEDY e POTTIER, 1992). O ácido em questão é precursor metabólico da biossíntese do grupo heme e sua administração exógena leva ao acúmulo intracelular de PpIX, especialmente em tecidos alterados. Tal porfirina atua como FS ao ser irradiada por comprimentos de onda adequados, apresentando cinco picos de absorção. Em 1999, o *Food and Drug Administration* (FDA), órgão governamental americano, aprovou o uso do ALA como seguro e eficaz para o tratamento de QA (TOUMA et al., 2004).

Quanto à luz, além de seu comprimento de onda estar centrado no espectro de absorção do FS, ela deve apresentar boa penetração e gerar intensidade luminosa adequada de modo a abranger uniformemente toda a extensão do tecido a ser tratado. Devido aos constituintes do tecido biológico serem altamente absorvedores na região que compreende a região espectral de 400 a 600 nm (Figura 3), há uma certa limitação na penetração da luz e por isso tipicamente são utilizadas radiações eletromagnéticas de comprimento de onda na região do vermelho e NIR (GRECCO, 2013). No caso da pele, fontes de luz azul ou verde (400-570 nm) limitam-se às lesões epidérmicas, já as fontes com emissão na faixa do vermelho, bem como a luz intensa pulsada (IPL, do inglês *intense pulsed light*) e o laser pulsado (PL, do inglês *pulsed laser*), atingem profundidades maiores, que permitem alcance à derme (MACCORMACK, 2006).

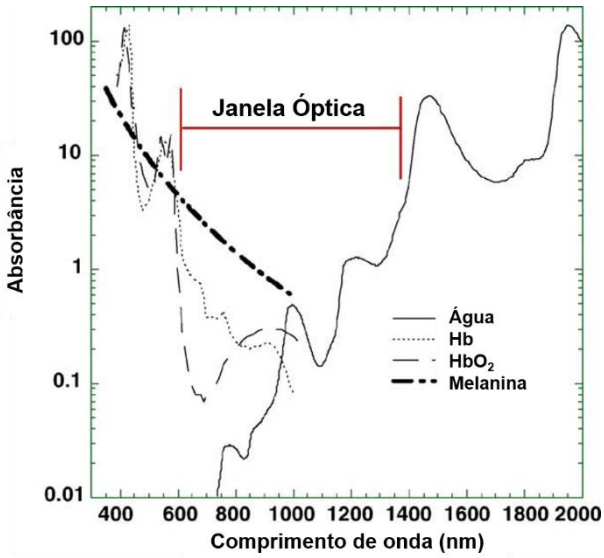

Figura 3. Janela óptica no tecido. Espectro de absorção de importantes absorvedores presentes na pele, como água, desoxihemoglobina, oxihemoglobina e melanina em escala logarítmica. Fonte: Adaptado de CASTANO; DEMIDOVA; HAMBLIN, 2004.

Como fontes de luz na TFD, são utilizados lasers, LEDs ou lâmpadas que emitam radiação numa região espectral específica, cada qual com sua aplicabilidade clínica. Área ou volume a serem tratados, localização, acessibilidade e características morfológicas teciduais devem ser levados em conta, bem como o custo e a portabilidade do equipamento. Outrossim, a potência da luz, o tempo de irradiação e o modo de iluminação (contínuo ou pulsado) também são fatores que afetam a resposta da TFD. Especificamente na dermatologia, o uso de LEDs destaca-se devido ao baixo custo (quando comparado ao laser) e à facilidade de montar arranjos que facilitem o acoplamento a diferentes geometrias de irradiação.

A partir dessa evolução da TFD e baseados em resultados cosméticos satisfatórios na pele fotodanificada, pesquisadores atentaram-se à capacidade rejuvenescedora da TFD (RUIZ-RODRIGUEZ, SANZ-SANCHEZ e CORDOBA, 2002).

Terapia fotodinâmica na pele fotoenvelhecida

Desde que Ruiz-Rodriguez e colaboradores (RUIZ-RODRIGUEZ, SANZ-SANCHEZ e CORDOBA, 2002) demonstraram excelentes resultados cosméticos ao tratar o fotodano cutâneo oriundo de uma QA com a TFD, uma nova opção de tratamento ao fotoenvelhecimento da pele surgiu e assim foi denominado como *fotorrejuvenescimento fotodinâminco*. Desde então, pesquisadores passaram a verificar e reportar a ação da ALA-TFD ou MAL-TFD utilizando diferentes fontes de luz em testes clínicos denominados *split-face* (terapia aplicada

apenas numa metade do rosto do paciente, comparando-a a outra metade, essa tratada com outra terapia ou simplesmente não tratada).

Ainda utilizando a pró-droga ALA, Goldman, Atkin e Kincad (GOLDMAN, ATKIN e KINCAID, 2002) trataram 32 pacientes diagnosticados com fotoenvelhecimento moderado e múltiplas lesões de QA utilizando luz azul. Como resultado, houve melhora em 90% da QA, em 72% na textura da pele e em 59% na pigmentação.

Alguns estudos clínicos utilizaram a pró-droga MAL como precursora da PpIX e luz vermelha (570-670 nm) não-coerente no tratamento da QA e também observaram bons resultados cosméticos. Um deles investigou a taxa de cura juntamente com a resposta cosmética de lesões de QA (n= 699), principalmente na face, em 193 pacientes submetidos à TFD ou à crioterapia com nitrogênio líquido (tratamento convencional). Os pesquisadores observaram que a taxa de eliminação das lesões foi praticamente a mesma (TFD 75% versus crioterapia 80%), porém o resultado cosmético da TFD foi muito além do esperado, bem como a satisfação do paciente (SZEIMIES et al., 2002). Outro estudo randomizado, controlado e duplo-cego foi realizado em 5 centros nos Estados Unidos, no qual foram tratados 80 pacientes, todos brancos, 70 homens e 10 mulheres, com idade média de 65 anos e com um total de 260 lesões. As taxas de resposta ao tratamento de MAL (89%) versus grupo placebo - apenas creme e luz, sem o MAL - (38%) foi consistente com taxas de resposta de tratamentos convencionais, como a criocirurgia, porém com uma resposta cosmética mais satisfatória (PARISER et al., 2003). Tais estudos demonstram clinicamente que o uso da MAL é eficaz e geralmente bem tolerado como tratamento para QA, apresentando excelente resultado estético.

Utilizando uma fonte de luz azul e três protocolos distintos de incubação do ALA (1, 2 e 3 horas), Touma e colaboradores trataram múltiplas lesões de QA e fotoenvelhecimento moderado da face de 18 pacientes. Como resultado, após um mês já evidenciaram um grau cosmético satisfatório nos pacientes que foram alocados no grupo de um hora de incubação do creme ALA (não houve diferença estatística entre os diferentes tempos de incubação do ALA), com significantes melhoras na qualidade da pele, na flacidez e nas linhas finas, além da redução do número de QAs. Os autores afirmam que tais mudanças provavelmente ocorreram devido à renovação epidérmica e deposição de novas fibras colágenas na derme, porém lastimaram-se por não haver uma avaliação histológica (TOUMA et al., 2004).

Alster e colaboradores (ALSTER, TANZI e WELSH, 2005) aplicaram ALA-TFD utilizando IPL apenas numa metade do rosto de 10 pacientes e observaram uma melhora substancial quando comparada ao lado tratado apenas com IPL. Marmur e colaboradores (MARMUR, PHELPS e GOLDBERG, 2005) também utilizaram o mesmo protocolo ALA-TFD/IPL em 7 pacientes e realizaram biópsias nos indivíduos, as quais evidenciaram um aumento expressivo na produção de colágeno tipo I no lado da face que recebeu a PDT. Do mesmo modo, Dover e colaboradores (DOVER et al., 2005) compararam os dois lados da face (ALA/IPL e somente IPL) de 29 sujeitos e observaram uma melhora geral para: o fotoenvelhecimento (80% vs 50%), hiperpigmentação (95% vs 65%) e linhas finas (55% vs 20%).

Em outro estudo similar, Gold e colaboradores também compararam os dois lados da face de 13 sujeitos, em que o creme ALA foi aplicado apenas numa metade do rosto. Após um tempo de incubação de 30 a 60 minutos, o creme foi removido e todo o rosto foi irradiado pela IPL com uma fluência de 34 J/cm^2. Foram realizadas três sessões intervaladas por um mês e, após a última sessão, houve acompanhamento dos casos de um e três meses. Os pesquisadores analisaram a resposta clínica através de fotografias e exames físicos. Após 3 meses da última sessão, ao comparar os lados ALA/IPL e IPL, depararam-se com uma melhora geral do aspecto fotoenvelhecido da pele, especificamente em: “pés-de-galinha” (55% vs 29,5%), aparência rugosa (55% vs 29,5%), hiperpigmentação (60,3% vs 37,2%) e telangectasias (84,6% vs 53,8%), respectivamente. A taxa de eliminação de lesões de QA também foi alta (78%) no lado ALA/IPL quando comparada ao lado tratado apenas com IPL (53,6%). Com isso, os autores afirmaram que a associação de ALA com IPL é uma grande aliada no fotorrejuvenescimento (GOLD et al., 2006).

Com intuito de agregar a uma terapia fotorrejuvenescedora já existente, Ruiz-Rodriguez e colaboradores adicionaram a TFD ao tratamento convencional com laser fracionado não-ablativo na região perioral de 4 pacientes do sexo feminino. Após o tratamento com o laser, ocluíram MAL por 3 horas apenas em um lado da boca e logo após irradiaram com LED vermelho com uma dose de 37 J/cm^2. O resultado foi significantemente melhor na região que foi realizada a TFD-MAL (RUIZ-RODRIGUEZ et al., 2007).

Outro estudo analisou o efeito da ALA-TFD utilizando LED vermelho (37 J/cm^2) para tratar QA e a pele severamente fotodanificada de 20 pacientes. Clinicamente, observaram uma melhora estatisticamente significante com respeito a hiperpigmentação, linhas finas, rugosidade

e pele amarelada e, através de ecografia de alta-frequência, revelou-se aumento significante da espessura da pele e redução da banda de baixa-refletividade logo abaixo à epiderme, que tomados juntos levaram à conclusão de que houve deposição de colágeno e consequentemente regeneração dérmica (ZANE et al., 2007).

Como se pode observar, há diversos trabalhos clínicos na literatura que confirmam a eficácia da TFD na pele fotoenvelhecida e seus resultados promissores, porém carecem de uma avaliação histopatológica, que ainda é o padrão-ouro de diagnóstico.

A fim de contribuir histologicamente a esses achados, Issa e colaboradores trataram 14 pacientes do sexo feminino com LED vermelho (635 nm, 37 J/cm^2) e MAL em duas sessões e seguiram o pós-tratamento com avaliações clínicas e histopatológicas (inclusive morfométricas). Clinicamente, houve uma melhora global na aparência de 10 das 14 pacientes, como textura, rugas e firmeza da pele, bem como eliminação de QA. Histologicamente, observaram diminuição do material elastótico e, após 6 meses, um aumento estatisticamente significante de fibras colágenas na derme superior, concluindo que a TFD é uma modalidade segura e efetiva para rejuvenescer a pele (ISSA et al., 2010).

Na mesma linha, outro estudo avaliou a indução de mudanças histológicas em 14 pacientes asiáticos tratados com ALA-TFD. Para isso, os investigadores realizaram 2 sessões com ALA-TFD, sendo 4 horas de incubação do ALA e luz vermelha não-coerente com uma dose de 100 J/cm^2. Realizaram biópsia antes e 1 mês após o tratamento. Clinicamente verificaram a remoção de 19 das 23 QAs. Histologicamente, a epiderme tornou-se mais fina e o volume total de colágeno e a expressão de procolágenos tipo I e III significantemente aumentaram após 1 mês da última sessão. Como conclusão, eles afirmaram que tais alterações histológicas indicam regeneração da pele fotoenvelhecida, atestando a TFD como uma técnica efetiva para o fotorrejuvenescimento (PARK et al., 2010).

Recentemente, um estudo piloto conduzido por Torezan avaliou clinicamente o efeito da MAL-TFD convencional associada a um pré-tratamento em pele com múltiplas lesões de QA e fotodanificada. Como técnica de pré-tratamento, utilizou microagulhas de 1,5 mm de profundidade apenas numa metade do rosto; logo após, aplicou o creme contendo MAL e manteve incubado por 90 minutos e, por fim, LED vermelho com uma dose de luz de 37 J/cm^2. Como resultado, após 30 dias do tratamento, observaram melhora global no aspecto da pele, como diminuição da rugosidade, hiperpigmentação e flacidez, porém apenas no lado do rosto

tratado com as microagulhas pode-se observar diminuição das linhas finas. Após 90 dias, o lado tratado com MAL-TFD convencional apresentou diminuição das linhas finas, enquanto o lado tratado previamente com microagulhas apresentou diminuição das rugas profundas. Em relação à taxa de eliminação das QAs (88,3%), não houve diferença entre os dois lados. Com isso provaram que o pré-tratamento com microagulhas é seguro e eficaz, alcançando resultados cosméticos superiores ao do tratamento convencional com TFD para tratar a pele fotoenvelhecida, porém há necessidade de mais estudos prospectivos que envolvam a técnica de microagulhas associada à TFD (TOREZAN et al., 2013).

Diagnóstico óptico

As técnicas ópticas estão sendo cada vez mais empregadas a fim de realizar o diagnóstico e mapeamento de lesões e afecções clínicas, principalmente devido a seu caráter não-invasivo, realizadas em tempo real e com pouca ou nenhuma influência do avaliador. Inicialmente, a tecnologia óptica servia como um guia adicional para localizar a melhor região para efetuar a biópsia; hoje em dia, uma das grandes motivações é eliminar a necessidade de remoção cirúrgica de amostras teciduais para fins histológicos. Ademais, há uma intenção em reduzir os custos relacionados à infraestrutura necessária para tal processamento histopatológico (BIGIO e MOURANT, 1997).

A discriminação tecidual através das técnicas ópticas ocorre devido à interação dos fótons de luz com o tecido biológico de acordo com sua característica óptica, que é definida pela sua informação bioquímica e/ou estrutural. Portanto, a luz interage especificamente com moléculas ou componentes denominados cromóforos, que podem ser caracterizados como *absorvedores*, que absorvem a luz e não produzem fluorescência, que é o caso da hemoglobina, melanina e água; como *fluoróforos*, que absorvem a luz e a convertem em fluorescência, como colágeno, elastina, aminoácidos aromáticos (triptofano e tirosina), porfirinas, nicotinamida adenina dinucleotídeo (NADH) e flavina adenina dinucleotídeo (FAD); e como *espalhadores*, que alteram a direção do fóton incidente, porém conservam sua energia (KOLLIAS et al., 1998).

Portanto, a informação bioquímica do tecido analisado pode ser obtida medindo sinais de absorção, fluorescência e espalhamento Raman. Já a informação estrutural/morfológica pode ser obtida pela análise das propriedades de espalhamento desse tecido (BIGIO e MOURANT, 1997). Na sequência, serão descritas três técnicas de diagnóstico óptico, as quais foram utilizadas neste trabalho: duas delas que acessam a pele através de seu componente bioquímico,

como a espectroscopia e a imagem de fluorescência; e a outra técnica utiliza o componente estrutural da pele para providenciar informações a respeito de sua característica morfológica, denominada tomografia por coerência óptica (OCT).

A espectroscopia de fluorescência é um dos métodos de diagnóstico óptico no qual utiliza a emissão espectral dos fluoróforos - endógenos e exógenos - do tecido-alvo a fim de acessar suas propriedades ópticas. Amplamente utilizada para caracterizar a pele, a espectroscopia de fluorescência utiliza fluoróforos endógenos para discriminar a pele envelhecida intrínseca e extrinsecamente e a proliferação epidérmica, dentre outras alterações (KOLLIAS et al., 1998; KOLLIAS, ZONIOS e STAMATAS, 2002). Também auxilia no monitoramento *in vivo* da TFD, visto que o FS emite fluorescência ao ser excitado por um comprimento de onda específico. O acompanhamento em tempo real do FS possibilita o monitoramento da cinética, ou seja, entrega, acúmulo (intensidade de fluorescência) e eliminação dessa molécula no tecido; e de sua fotodegradação. Tais observações são de extrema importância na TFD a fim de que haja uma alta eficiência quântica com fins citotóxicos ao tecido-alvo (AF KLINTEBERG et al., 1999; VOLLET-FILHO, 2011).

Em termos de instrumentação, esse sistema utiliza uma fonte de luz de excitação, geralmente um laser, conduzida por uma fibra óptica até o tecido-alvo, onde a mesma fibra coleta a fluorescência emitida pelos fluoróforos constituintes da região e, por fim, conduz a um espectrômetro. Após processamento imediato do sinal, o perfil espectral das condições teciduais é fornecido em tempo real e sem qualquer interferência humana no diagnóstico final (WAGNIERES, STAR e WILSON, 1998).

Em contrapartida à análise pontual que a espectroscopia de fluorescência oferece, a imagem de fluorescência de campo amplo também fornece informação *in vivo* a respeito dos fluoróforos do tecido analisado, porém possibilita uma investigação tecidual de uma área mais extensa. A fluorescência de moléculas endógenas ou fluorescência nativa, como já citado anteriormente, também apresenta um papel importante na aplicação da técnica. Ademais, a técnica também é amplamente utilizada em estudos com TFD a fim de monitorar espacialmente o acúmulo do FS no tecido, sendo este endógeno (como no caso da PpIX) ou exógeno ao organismo (ANDERSSON-ENGELS et al., 1997).

Outra técnica que vem sendo utilizada como ferramenta de diagnóstico óptico é a tomografia por coerência óptica (OCT, do inglês *optical coherence tomography*). Denominada

de ‘biópsia óptica’, produz imagens *in situ* de cortes transversais do tecido biológico em tempo real e com alta resolução. Descrita pela primeira vez em 1991 por Huang e colaboradores[6] (1991 apud FUJIMOTO, 2001, p.1099), é uma modalidade óptica análoga à ultrassonografia capaz de gerar imagens porém, ao invés de som, sua fonte de interação é a luz. Isso é possível medindo-se o tempo de atraso das ondas por técnicas interferométricas e a intensidade da luz retroespalhada de microestruturas internas teciduais (FUJIMOTO, 2001).

O alcance axial (vertical) da fonte luminosa do OCT é definido pela característica do tecido analisado. No caso da pele, por ser um meio altamente heterogêneo e possuir propriedades espalhadoras, a luz sofre uma importante atenuação ao penetrar na pele devido a sua morfologia estratificada (em camadas) e à interação com moléculas absorvedoras e espalhadoras contidas na mesma. Dessa forma, a técnica de OCT gera imagens de pele humana até 2 mm de profundidade. Essas imagens, denominadas de mapas tomográficos, apresentam tons de cinza claros e escuros, que correspondem respectivamente a áreas de alta e baixa refletividade do tecido (FREITAS, 2007).

Clinicamente, Gambichler e colaboradores investigaram em um estudo piloto a espessura da epiderme das costas de 16 sujeitos sadios. Brevemente, os pesquisadores mediram a distância do pico de entrada ao segundo pico do sinal *A-scan*, depois compararam com a análise histológica. Eles não encontraram nenhuma correlação entre o sinal do OCT e as imagens histopatológicas, indicando que o algoritmo utilizado não foi um método válido a fim de se obter a espessura epidérmica (GAMBICHLER et al., 2006).

Contrariamente, Mogensen e colegas fizeram a aquisição da imagem de 12 regiões anatômicas diferentes da pele de 20 sujeitos saudáveis a fim de mensurar a espessura epidérmica, porém calculando-a através da própria imagem, e não do sinal *A-scan*. Como resultado, os pesquisadores avaliaram a morfometria das diferentes regiões de pele e puderam correlacionar as imagens de acordo com o gênero, a idade e a cor de pele do sujeito (MOGENSEN et al., 2008).

Como abordado por Celli e colaboradores, a técnica de OCT é vista como aliada em potencial da TFD para detectar alterações estruturais desse tratamento, tanto no monitoramento online quanto para avaliar o resultado terapêutico. Um dos principais atrativos é que a aquisição

---

[6] HUANG, D.; SWANSON, E.A.; LIN, C.P.; SCHUMAN, J.S.; STINSON, W.G.; CHANG, W.; HEE, M.R.; FLOTTE, T.; GREGORY, K.; PULIAFITO, C.A.; FUJIMOTO, J.G. (1991). Optical coherence tomography. **Science**, v.254, p.1178–1181.

da imagem é favorecida pelo fato do OCT ser uma plataforma de imagem que não perturba o meio em que ocorre a TFD, ou seja, é possível fazer imagens sem a interferência dessa ferramenta de diagnóstico (CELLI et al., 2010).

Um dos poucos trabalhos que demonstra o uso do OCT no seguimento da TFD em pele é o de Buggiani e colaboradores. No estudo preliminar, eles analisaram a resposta da TFD na pele fotoenvelhecida de 25 pacientes do sexo feminino. O único resultado abordado foi o reaparecimento do padrão ondulado na junção dermo-epidérmica (papilas dérmicas) após 45 dias da última quarta sessão de TFD (BUGGIANI et al., 2008). Apesar de ser um estudo clínico, o potencial da tecnologia de OCT aliada à TFD na área dermatológica ainda é um campo não investigado.

3 Experimentos

Este capítulo abordará o estudo experimental - realizado em 3 fases - proposto no doutorado. A primeira fase consta do estudo piloto, no qual as técnicas de diagnóstico óptico abordadas neste trabalho, como espectroscopia e imagem de fluorescência e OCT, são empregadas na tentativa de caracterizar a pele fotoenvelhecida, bem como monitorar a TFD; também compreende a padronização e delineamento dos protocolos do fotoenvelhecimento e da TFD, como escolha da fonte de luz adequada, doses, regime de irradiação, etc. A segunda fase, relativa aos experimentos realizados no período do doutorado sanduíche, consta da execução experimental do estudo piloto, bem como do aprimoramento da técnica histopatológica. Por fim, a terceira fase consta do acompanhamento da TFD na pele do modelo animal pela técnica de OCT, abordando com certo teor inédito que tal ferramenta de diagnóstico óptico propicia o monitoramento da terapia, especificamente na abordagem do fotorrejuvenescimento. Com isso, a tese de que a TFD trata a pele fotoenvelhecida do camundongo *hairless* será defendida.

FASE 1: ESTUDO PILOTO

Inicialmente, esta etapa favoreceu à familiarização com o modelo animal, bem como ao estudo das técnicas ópticas utilizadas. O estudo foi realizado no Laboratório de Biofotônica do Grupo de Óptica do Instituto de Física de São Carlos (IFSC)/USP, sob co-orientação do Prof. Dr. Vanderlei Salvador Bagnato e colaboração da Profª Drª Cristina Kurachi. O projeto deste estudo foi aprovado pela Comissão de Ética no Uso de Animais (CEUA) da Universidade Federal de São Carlos (UFSCar), como consta no documento n° 056/2010 (ANEXO A), e eticamente conduzido.

MATERIAL E MÉTODOS

Modelo animal

O camundongo *hairless* (linhagem HRS/J ou SKH-1) é estabelecido na literatura como o modelo animal ideal para estudar a histopatologia do fotoenvelhecimento cutâneo (KLIGMAN, 1996). Portanto, camundongos *hairless* machos foram adquiridos do Biotério de Produção e Experimentação de Animais da Faculdade de Ciências Farmacêuticas e Instituto de Química da USP – linhagem HRS/J (*The Jackson Laboratory*, Farmington, CT, USA); e do Departamento de Psicobiologia da Universidade Federal de São Paulo (UNIFESP) - linhagem SKH-1 (*Charles River Laboratories*, Wilmington, MA, USA) com aproximadamente 15 semanas de idade (Figura 4) em tempos distintos.

Figura 4. Camundongos hairless (sem pelo) machos da linhagem HRS/J.

Os camundongos permaneceram na posse de ração própria para roedores e água *ad libitum* em gaiolas de policarbonato e/ou polipropileno de dimensões 30 x 20 x 13 cm forradas com maravalha (serragem). Ademais, o bem-estar do animal foi respeitado, visto que qualquer alteração externa, como ventilação, umidade, temperatura, iluminação, ruído, transporte e

manipulação, poderia afetar a validade dos resultados da pesquisa (ANDERSEN et al., 2004). Dessa forma, além do devido cuidado no manejo com os camundongos, uma técnica de enriquecimento ambiental foi empregada a fim de proporcionar ao animal um menor nível de estresse – neste caso, foram colocados pedaços de papel-toalha amassados dentro das gaiolas.

A fim de estabelecer o protocolo de fotoenvelhecimento mais adequado ao trabalho proposto, foi realizado um estudo piloto envolvendo três fontes de luz UV distintas e 10 camundongos *hairless*.

Grupos

Os camundongos foram distribuídos em 4 grupos de acordo com a data de aquisição: no primeiro grupo estudado, denominado *G0*, os animais pertenciam à linhagem HRS/J; já nos três grupos restantes (*G1*, *G2* e *G3*), os animais pertenciam à linhagem SKH-1. Para todos os efeitos, não há diferença no genótipo – e consequentemente no fenótipo – quanto à alopecia desses camundongos, fora o fato de a primeira linhagem (HRS/J) ser proveniente de um cruzamento consanguíneo, o que confere homogeneidade fenotípica das proles.

Fotoenvelhecimento

Como ocorre no ser humano, o procedimento para envelhecer precocemente a pele do animal fundamenta-se na administração de radiação UV durante um regime crônico e cumulativo com o fim de danificar morfológica e funcionalmente a pele, porém evitando-se lesões carcinogênicas (fotocarcinogênese). Para isso faz-se necessário o estudo da dose mínima eritematosa (MED, *minimal erythema dose*), que é a quantidade de radiação UV necessária para causar eritema perceptível a olho nu 24 horas após a irradiação. Portanto, as doses de luz UV utilizadas nos protocolos eram incrementadas gradativamente até o limite de um mínimo eritema visível na pele do animal, denominadas doses suberitematosas. Ademais, sob radiação UV, os animais permaneciam sem restrição de movimento dentro da gaiola e/ou recipiente, conscientes e sem necessidade de anestesiá-los, visto que tal procedimento não causava dor ou sofrimento ao mesmo. Dois ensaios foram propostos, a saber:

Protocolo 1

O fotoenvelhecimento de um dos animais (n=2) do grupo G0 foi induzido por duas lâmpadas fluorescentes compactas: uma de banda espectral UVA larga (320 a 400 nm) –

modelo *PL9 BLB 9W UVA* (genérica) e uma de banda espectral UVB larga (280 a 320 nm) – modelo *PLS 9W/01/2P UVB (Philips®)*, ais quais foram posicionadas sobre a gaiola do animal (Figura 5) 5 vezes por semana, durante 32 semanas (8 meses). Com uma potência de 0,09 mW aferida a 25 cm, relativa à distância do dorso do animal à lâmpada, a dose diária de luz UVB foi de aproximadamente 0,20 J/cm^2 (10 minutos) e, com a mesma distância, a potência de luz UVA aferida foi de 0,02 mW, gerando uma dose diária de 0,12 J/cm^2 (30 minutos). As medidas foram realizadas pelo medidor de potência *LabMax-TOP with GPIB* (*Coherent Inc.*, Santa Clara, CA, USA) com um sensor próprio para aferir radiação UV (LM2-UV).



Figura 5. Animal posicionado sob as lâmpadas fluorescentes UVA (A) e UVB (B).

Protocolo 2

O fotoenvelhecimento dos animais dos grupos G1 e G2 foi induzido por outra fonte de luz UV, uma lâmpada incandescente (Figura 6) - *Ultra-Vitalux 300W* (OSRAM, Augsburg, Alemanha) semelhante no seu espectro de emissão ao perfil espectral da luz solar, conforme especificações técnicas (ANEXO B).



Figura 6. Lâmpada Ultra-Vitalux, que simula a luz solar (A); e posicionamento dos animais sob a radiação dessa lâmpada (B).

A lâmpada possui 18,5 cm de comprimento e 12,7 cm de diâmetro e sua luz é gerada por um filamento de tungstênio e uma descarga de alta pressão. A fim de simular apenas a radiação UVA e UVB contida na luz solar, seu vidro recebe uma dopagem especial.

Neste protocolo, duas doses distintas foram aplicadas em seus devidos grupos. Utilizando-se a mesma fonte de luz, variaram-se: a distância entre a lâmpada e o dorso do animal; o tempo de irradiação (dose diária); e a frequência de sessões durante a semana.

O primeiro grupo (G1) foi irradiado 3 vezes por semana (segundas, quartas e sextas-feiras), durante 21 semanas. Para esse grupo, foi estabelecida uma distância entre a lâmpada e o dorso do animal de 70 cm, o que fornecia uma irradiância ao nível da pele de 4,5 (UVA) e 5,1 (UVB) mW/cm^2, que com 5 minutos de irradiação totalizava uma dose diária de 1,3 (UVA) e 1,5 (UVB) J/cm^2. Já o segundo grupo (G2) foi irradiado 5 vezes por semana, durante 12 semanas, e a distância lâmpada-dorso aumentou para 80 cm, diminuindo a irradiância ao nível da pele - 3,5 (UVA) e 3,9 (UVB) mW/cm^2 - porém com 15 minutos de irradiação, o que aumentava a dose diária para 3,1 (UVA) e 3,5 (UVB) J/cm^2. Os animais controles (n=2) receberam os mesmos cuidados que os outros animais, porém não foram irradiados com luz UV.

A fim de calcular somente a dose de luz UV depositada no dorso do animal, foi necessário medir previamente a irradiância total emitida pela lâmpada com o medidor de potência *LabMax-TOP with GPIB* com o sensor *LM2-UV*. Essa irradiância foi calculada ao integrar toda a área do gráfico do perfil espectral da lâmpada (Figura 7), aferida no Laboratório de Apoio Tecnológico (LAT). A fim de determinar apenas a irradiação UV, foi calculada a área que abrange o comprimento de onda UVB (280 – 315 nm) ao UVA (315 – 400 nm).

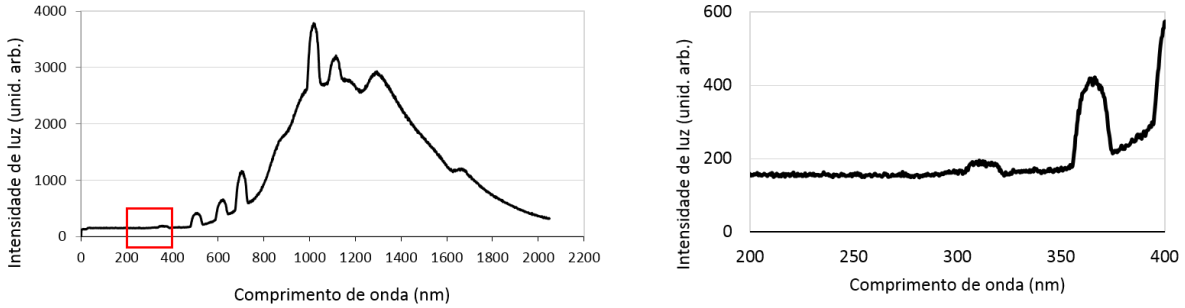

Figura 7. Espectros da lâmpada Ultra-Vitalux. Espectro total (esquerda) e espectro da banda UV (direita) referente à seleção do primeiro gráfico.

Considerando a banda espectral de UVB, ao integrar a área sob o gráfico entre 292,29 nm e 322,58 nm, temos $A_{parcial}$=5243,05 u.a.; e ao integrar tudo (entre 180,3 nm e 866,82 nm), temos A_{total}= 805840,81 u.a. Então, a fração da área representada foi $\mathbf{A_{parcial}/A_{total}= 0,65\%}$. Se a potência da lâmpada for de 300 W, então teremos aproximadamente 1,95 W de potência de UVB.

Complementando essa análise, foi utilizado um medidor de radiação UV (*MUV 100*, Minipa Eletronics USA Inc., Houston, Texas, USA), instrumento digital portátil que indica o nível de exposição à radiação UV solar, graduado em *Baixo*, *Moderado*, *Alto*, *Muito Alto* ou *Extremo*, como mostra a Figura 8.



Figura 8. Aparelho medidor do índice de radiação UV (A); posicionado sob a lâmpada Ultra-Vitalux (B) durante irradiação dos animais (C), graduando um nível alto de radiação UV (D).

Após a etapa do fotoenvelhecimento, uma parcela dos animais foram submetidos a uma sessão de TFD.

Terapia fotodinâmica

Quanto ao fármaco, o ALA em pó (*PDT Pharma*, Sertãozinho, Brasil) foi incorporado na proporção de 20% ao creme base, que continha na sua formulação: 3% de dimetilsulfóxido (DMSO), que auxilia na penetração do creme na pele; 1 mM de ácido etilenodiamino tetra-acético (EDTA), agente quelante responsável por inibir a ferroquelatase que, na presença de íons ferro, transforma a PpIX em heme; Polawax (emulsificante); propilenoglicol (emoliente); conservantes e antioxidantes.

Escolhido o FS, a cinética da PpIX na pele sadia (envelhecida intrinsecamente) e na pele fotoenvelhecida dos camundongos foi analisada pela espectroscopia de fluorescência e sua localização observada pela imagem de fluorescência de campo amplo. Assim, a partir desse estudo e conforme literatura (TAKEUCHI et al., 2010), foi possível definir o tempo adequado de incubação do creme ALA 20% na pele do modelo animal.

Como fontes de luz, foram utilizados um laser de diodo (*Eagle Earon*, Quantum Tech, São Carlos, Brasil) de comprimento de onda de 630 nm (vermelho) e um protótipo de LED (MM Optics, São Carlos, Brasil), com emissão de luz centrada em 630 nm (Figura 9).



Figura 9. Laser de diodo (A) e LED (B) de comprimentos de onda semelhantes (630 nm).

Quanto à dose de luz, apenas no tratamento com o laser foram aplicadas fluências distintas, incrementadas pelo tempo e mantendo-se a mesma irradiância de 80 mW/cm^2: 25, 50, 75 e 100 J/cm^2. Já com o LED, foi estabelecida uma única dose de luz, 75 J/cm^2, gerada por 125 mW/cm^2 de irradiância. Essas doses foram baseadas em estudos prévios realizados no laboratório de Biofotônica.

Adicionalmente, como a TFD pode induzir dor, para anestesia geral dos animais foram utilizados dois fármacos: 100 mg/kg de cloridrato de cetamina 10% (agente anestésico) e 10 mg/kg de xilazina (agente sedativo, analgésico e relaxante muscular) pelas vias intraperitoneal (IP) e intramuscular (IM), esta última quando o animal continha o creme em seu dorso.

Ensaio com laser

Inicialmente, os animais utilizados foram 1 camundongo de pele sadia (ou seja, não irradiada com UV) e 1 camundongo fotoenvelhecido por lâmpadas fluorescentes UVA e UVB. A pele dos animais foi limpa com gaze embebida em soro fisiológico 0,9% e demarcada em 4 regiões circulares no dorso dos animais, 2 superiores e 2 inferiores (Figura 10), nas quais o

creme ALA 20% foi aplicado em um diâmetro de 8 mm e ocluído com uma máscara durante 4 horas.

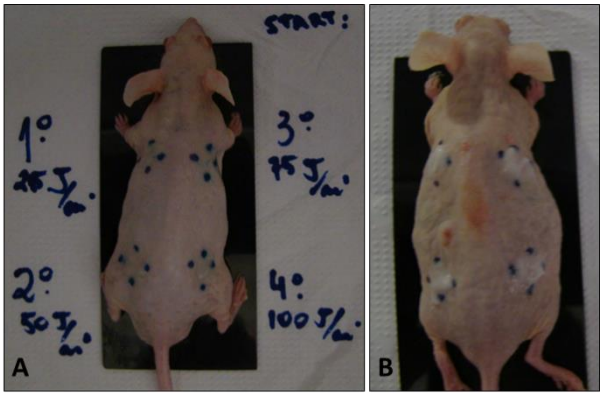

Figura 10. Animais controle antes (A) e fotoenvelhecido após(B) a aplicação do creme contendo ALA 20%.

Foi utilizado o laser de diodo de 630 nm de comprimento de onda (vermelho), com uma potência média de 200 mW quando distante de 4 cm do dorso dos animais, e irradiância de 80 mW/cm^2 (Figura 11). Com isso, as doses foram definidas em 25, 50, 75 e 100 J/cm^2, que correspondem respectivamente a 312, 625, 937 e 1250 segundos (aproximadamente 5, 10, 15 e 20 minutos).



Figura 11. Posicionamento do animal sob a luz guia do laser para definir a distância correta a fim de se obter a irradiância de 80 mW/cm^2 (A); e animal durante a TFD (B).

Ensaio com LED

Nesta etapa foram utilizados 5 animais, sendo: 1 camundongo de pele sadia e 4 camundongos fotoenvelhecidos pela lâmpada que simula a luz solar (*Ultra-Vitalux*). Novamente, o ALA 20% foi aplicado topicamente em um diâmetro de 8 mm, porém apenas na região central do dorso, permanecendo 4 horas ocluído. Logo após o LED de potência média de 100 mW e irradiância de 125 mW/cm^2 em contato com a pele dos animais (Figura 12) foi aplicado durante 600 segundos (10 minutos), alcançando uma dose de 75 J/cm^2.

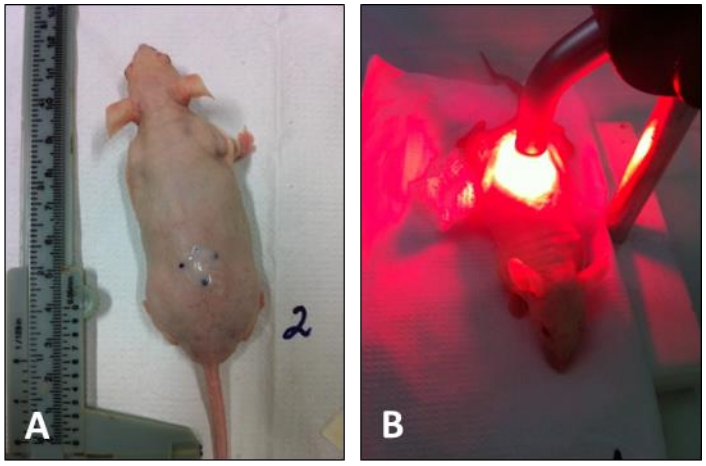

Figura 12. Creme ALA 20% aplicado centralmente no dorso do animal (A); e animal sob o LED durante a TFD (B).

Avaliação da pele

Diagnóstico óptico

A pele dos animais foi analisada através de imagens de fluorescência de campo amplo, espectroscopia de fluorescência e OCT. Inicialmente, esses métodos foram utilizados para observar possíveis alterações morfológicas advindas da irradiação crônica com luz UV e, finalmente, a fim de acessar o efeito da TFD na pele dos animais controle e fotoenvelhecido.

A ferramenta de diagnóstico por imagem de fluorescência de campo amplo utilizada neste trabalho foi desenvolvida no laboratório de Biofotônica do Grupo de Óptica. Brevemente, o sistema óptico consiste de um arranjo de LEDs de alta potência com emissão na região espectral do violeta-azul (400±20 nm) e possui 3 filtros ópticos acoplados a fim de otimizar o contraste da fluorescência emitida pelo tecido biológico. Essa imagem de fluorescência gerada pode ser registrada através de uma câmera fotográfica acoplada ao sistema óptico. O acúmulo da PpIX na pele era detectado pela fluorescência vermelha (Figura 13), de acordo com o espectro de emissão dessa molécula.

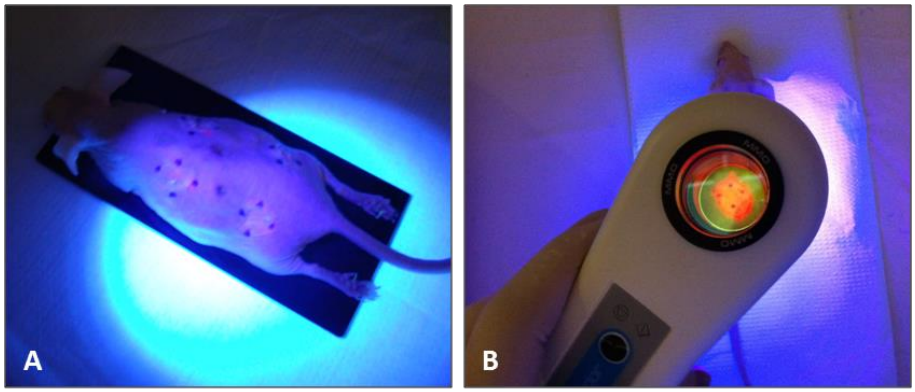

Figura 13. Animal com ALA 20% tópico; iluminado pelo evidenciador (Evince), que exibe o acúmulo da PpIX na pele através da fluorescência de cor vermelha.

A espectroscopia de fluorescência foi empregada a fim de observar em tempo real a cinética da PpIX após a aplicação do creme ALA 20%, bem como na tentativa de extrair informações sobre a condição da pele dos animais controle e irradiado durante o protocolo de fotoenvelhecimento. Para isso, foi utilizado o sistema *Spectr-Cluster* (Cluster, Moscou, Rússia), com o laser verde (532 nm) como fonte de excitação; uma sonda de investigação tipo Y, que apresenta uma fibra de entrega central com fibras coletoras ao seu redor; um espectrômetro; e um programa de computador (*LightView*) para a aquisição do sinal. Em cada região analisada foram coletados 6 espectros de fluorescência, dos quais obteve-se a média a fim de gerar o espectro, como ilustra a Figura 14.



Figura 14. Fibra difusora sobre a região de interesse da pele do animal (A); processamento em tempo real do sinal e respectivo perfil espectral (B).

Por fim, a análise pela tomografia por coerência óptica (OCT) foi realizada com a colaboração do Prof. Dr. Anderson Zanardi de Freitas no *Centro de Lasers e Aplicações do Instituto de Pesquisas Energéticas e Nucleares* (IPEN). A Figura 15 ilustra o OCT utilizado, com sistema de varredura rápida de Fourier equipado com um diodo superluminescente de comprimento de onda centrado em 930 nm como fonte de radiação. Este sistema apresenta resolução axial de aproximadamente 6,0 microns no ar e penetração máxima de 1,6 mm na pele,

o que permite a aquisição de imagens de 2000 x 512 pixels em 4 frames por segundo (protótipo OCP930SR, Thorlabs Inc, Newton, NJ) – em Anexo C.



Figura 15. Sistema de OCT utilizado. A seta vermelha indica o probe do equipamento.

Os mapas tomográficos obtidos pelo OCT propiciam a visualização das camadas da pele – por esse motivo, a técnica foi cunhada como 'biópsia óptica' – e da rugosidade da superfície mesma, facilitando a avaliação de sua morfologia (Figura 16). A vantagem dessa ferramenta óptica é a aplicação em tempo real, realizada *in vivo*, e com alta resolução, sem necessidade de extrair amostra tecidual e sem causar dor ou incômodo.

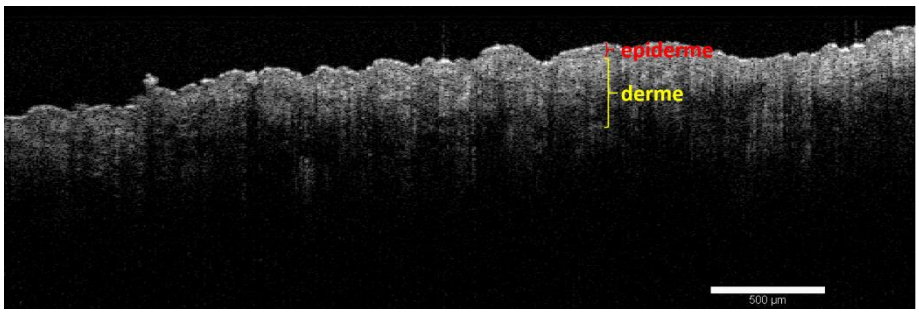

Figura 16. Exemplo de imagem gerada pelo OCT da secção transversal da pele de um camundongo hairless (barra de escala: 500µm).

Dessa maneira, foram examinados 3 animais, sendo um deles controle (grupo G3) e dois animais fotoenvelhecidos por protocolos diferentes (grupos G1 e G2). Os animais eram posicionados sem contato sob o sonda do equipamento. O primeiro ensaio constou da análise de um animal de pele sadia (não irradiada com luz UV) no seguimento da ALA-TFD antes e durante (Figura 17), imediatamente após, 20 horas e 2 semanas após a terapia.



Figura 17. Animal posicionado sob OCT antes da TFD (A); e animal durante a TFD (B).

O segundo ensaio analisou dois animais fotoenvelhecidos por protocolos distintos (grupos G1 e G2), como ilustra a Figura 18.



Figura 18. Animal fotoenvelhecido posicionado sob OCT durante aquisição da imagem.

Estudo histopatológico

Adicionalmente ao diagnóstico óptico, foi realizado um estudo histopatológico com amostras de pele dos animais. As amostras de pele dos animais foram coletadas 14 dias após a TFD (concomitante com as amostras dos animais controles e fotoenvelhecidos), armazenadas em solução de formaldeído 10% tamponado e posteriormente desidratadas e emblocadas em parafina. Os blocos de parafina foram cortados em seções de 4 µm de espessura, coradas por: *Hematoxilina-Eosina* (HE), a fim de avaliar o estado geral da pele, bem como o infiltrado inflamatório, fibroblastos, vasos sanguíneos e a espessura da epiderme e da derme; *Tricrômio de Masson* (TM), para analisar as fibras colágenas; e *Verhoeff*, para analisar fibras elásticas.

Análise dos resultados

Devido ao número reduzido de animais nesta etapa experimental, os resultados foram avaliados em termos qualitativos.

RESULTADOS

Grupos

A Tabela 1 mostra a distribuição dos animais nos devidos grupos.

Tabela 1. Classificação e distribuição dos animais nos grupos G0, G1, G2 e G3.

Gaiolas/ Grupos	*Controle*	*UV*	*UV/TFD*	*Controle/TFD*
G0 (n=2)	1	-	1 (laser)	-
G1 (n=4)	1	1	2 (LED)	-
G2 (n=4)	1	1	2 (LED)	-
G3 (n=1)	-	-	-	1 (LED)

Fotoenvelhecimento

O fotoenvelhecimento foi induzido em três grupos (G0, G1 e G2) a partir dos protocolos mencionados anteriormente. O primeiro grupo (G0) está incluído no *Protocolo 1* e os grupos G1 e G2 estão inseridos no *Protocolo 2*, descritos a seguir.

Protocolo 1

O camundongo *hairless* estava com 16 semanas idade no início do processo de irradiação, que ocorreu durante 32 semanas. Os aspectos clínicos mais evidentes durante o protocolo foram eritema de leve a intenso (principalmente após 24 horas), edema e rugas transversais em toda extensão dorsal. Apenas em uma ocasião, em que a dose de luz foi aumentada intencionalmente, houve ulceração no dorso do animal (Figura 19). Após o protocolo de fotoenvelhecimento, o animal apresentava rugas transversais difusas pelo dorso, flacidez e aspereza cutânea (Figura 20). A pele tornou-se mais espessa ao toque.

Figura 19. Lado esquerdo: comparação da pele dos animais controle e irradiado, o qual apresenta eritema, ulceração da pele e formação de rugas. Lado direito: animal irradiado, com presença de rugas, edema e ulceração (imagem inferior).

Figura 20. Último dia do protocolo de fotoenvelhecimento. Notam-se muitas rugas transversais profundas, pele com aspectos flácido e áspero.

Em relação à avaliação por espectroscopia de fluorescência, em geral observou-se que a intensidade da fluorescência endógena (nativa) estava reduzida no animal irradiado, tanto no dorso quanto no ventre, quando comparada ao animal controle (Figura 21 e Figura 22); o mesmo acontece ao se comparar o dorso do próprio animal (seja controle ou irradiado) com seu ventre - a intensidade da fluorescência endógena do dorso é inferior (Figura 21, Figura 22 e Figura 23).

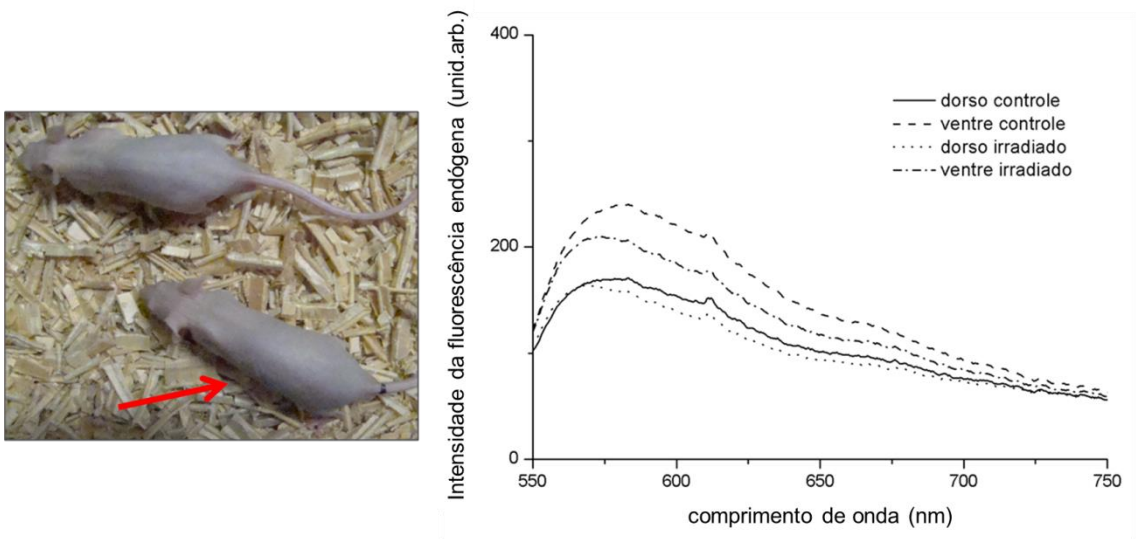

Figura 21. À esquerda, os animais controle e irradiado (seta) na 3ª semana do protocolo de fotoenvelhecimento; à direita, espectro da fluorescência endógena da pele desses animais. Observa-se que a intensidade é menor no dorso do animal irradiado.

Excepcionalmente em duas avaliações distintas, a intensidade da fluorescência endógena apresentou-se superior no animal irradiado comparado ao animal controle, tanto no dorso quanto no ventre (Figura 22).

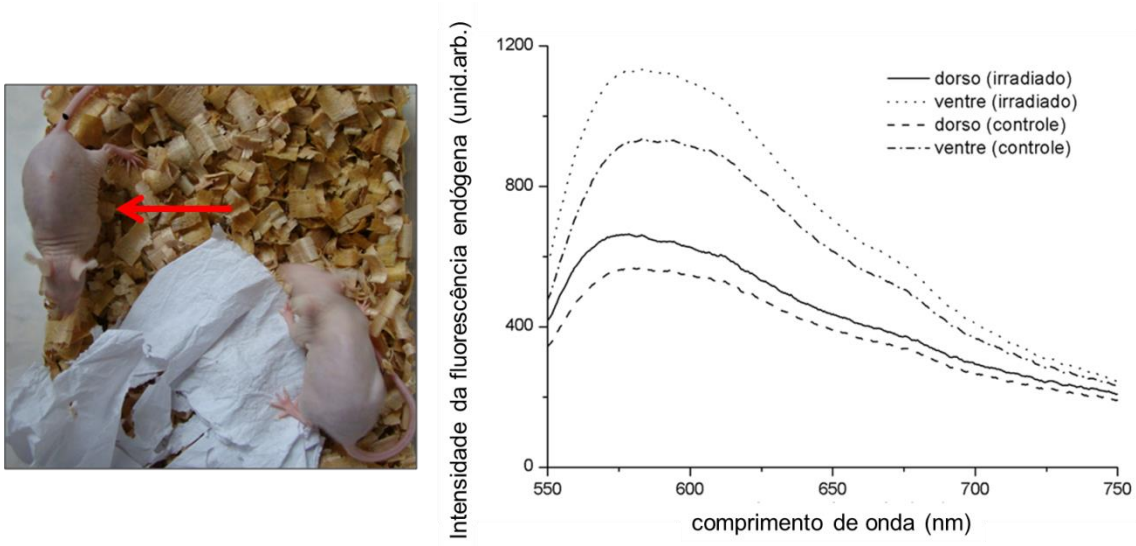

Figura 22. À esquerda, os animais controle e irradiado (seta) na 12ª semana do protocolo de fotoenvelhecimento; à direita, espectro da fluorescência endógena da pele desses animais. Observa-se que a intensidade de fluorescência do animal irradiado, neste caso, é maior que do animal controle, tanto no dorso quanto no ventre.

Logo mais, os espectros são restabelecidos, ou seja, a intensidade da fluorescência endógena volta a ser superior no animal controle (Figura 23).

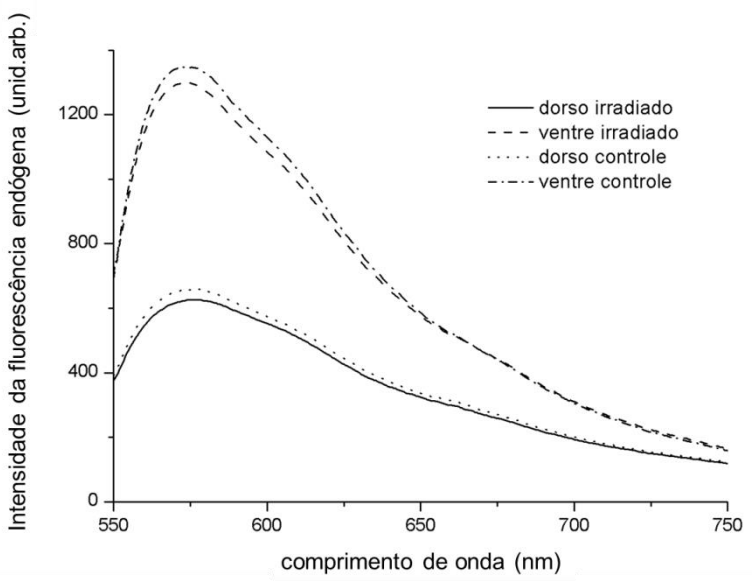

Figura 23. Espectro da fluorescência endógena da pele dos animais na 19ª semana do protocolo de fotoenvelhecimento. Observa-se que a intensidade é menor no animal irradiado, tanto no dorso quanto no ventre, e que a intensidade é maior no ventre, para ambos os animais.

Durante as 32 semanas do protocolo de fotoenvelhecimento, temos o seguinte espectro da pele do dorso do animal irradiado (Figura 24):

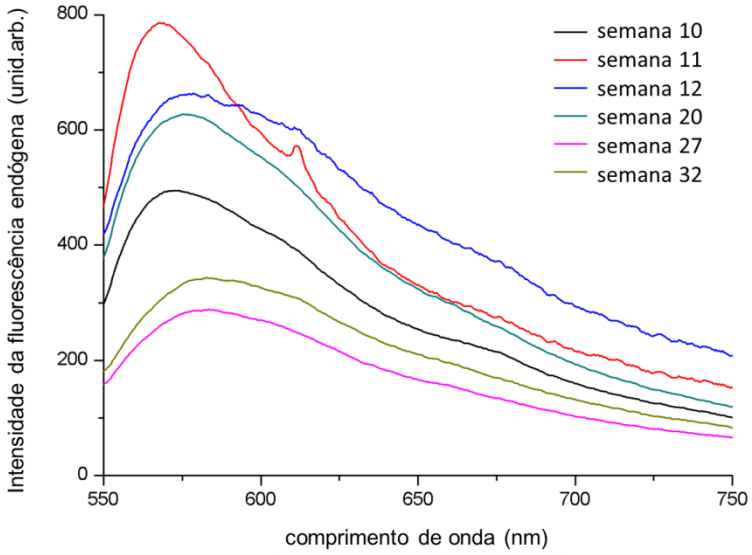

Figura 24. Perfil espectral da fluorescência endógena da pele do dorso do animal irradiado durante o protocolo de fotoenvelhecimento.

A fim de confirmar o efeito da radiação UV, amostras de pele do dorso e do ventre do mesmo animal foram coletadas no final do protocolo de fotoenvelhecimento e processadas e coradas com HE, TM e Verhoeff. Como resultado, a pele submetida à radiação UV (dorso) apresentou espessamento da epiderme devido à hiperplasia de queratinócitos, acantose (atipia celular quanto à forma e ao volume nas camadas inferiores da epiderme), hiperqueratose

(espessamento do estrato córneo), presença acentuada de infiltrado inflamatório e proliferação acentuada de fibroblastos na derme superior quando comparada à pele do ventre do próprio animal, confirmado pela coloração de HE (Figura 25). A Figura 26 ilustra uma imagem da lâmina corada com TM, em que se observa degradação de fibras colágenas na pele irradiada com luz UV, quando comparada à pele não irradiada (ventre). Em relação à elastina, com a coloração de Verhoeff foi possível identificar uma deposição desordenada de fibras elásticas na pele irradiada por UV (Figura 27), que caracteriza a elastose actínica, novamente confirmando o fotoenvelhecimento.

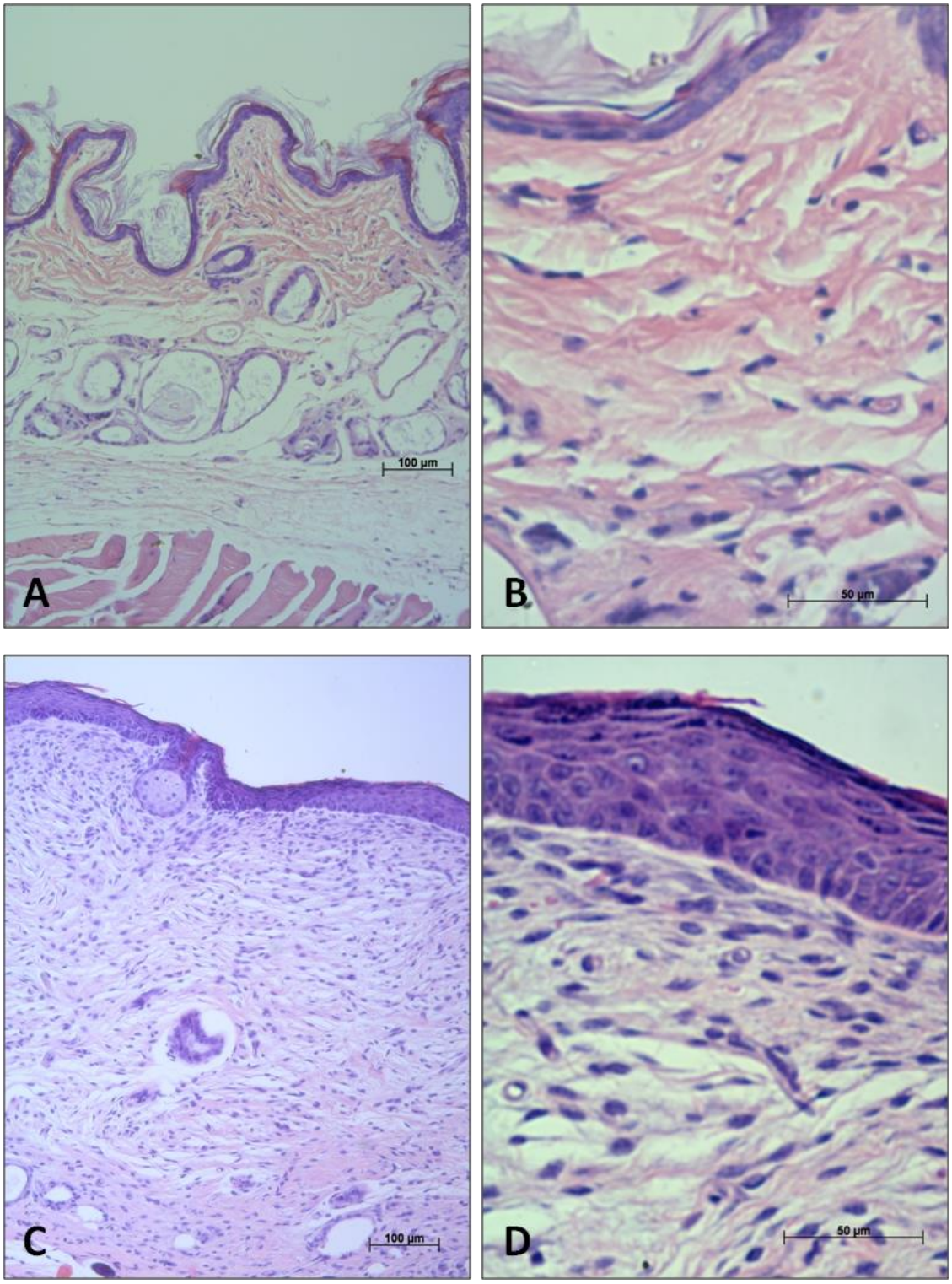

Figura 25. Coloração: HE (exame geral). A e B: ventre do animal (pele não irradiada com luz UV); C e D: dorso do animal (pele fotoenvelhecida). Coluna da esquerda: barra de escala de 100 µm (100x); coluna da direita: barra de escala de 50 µm (400x).

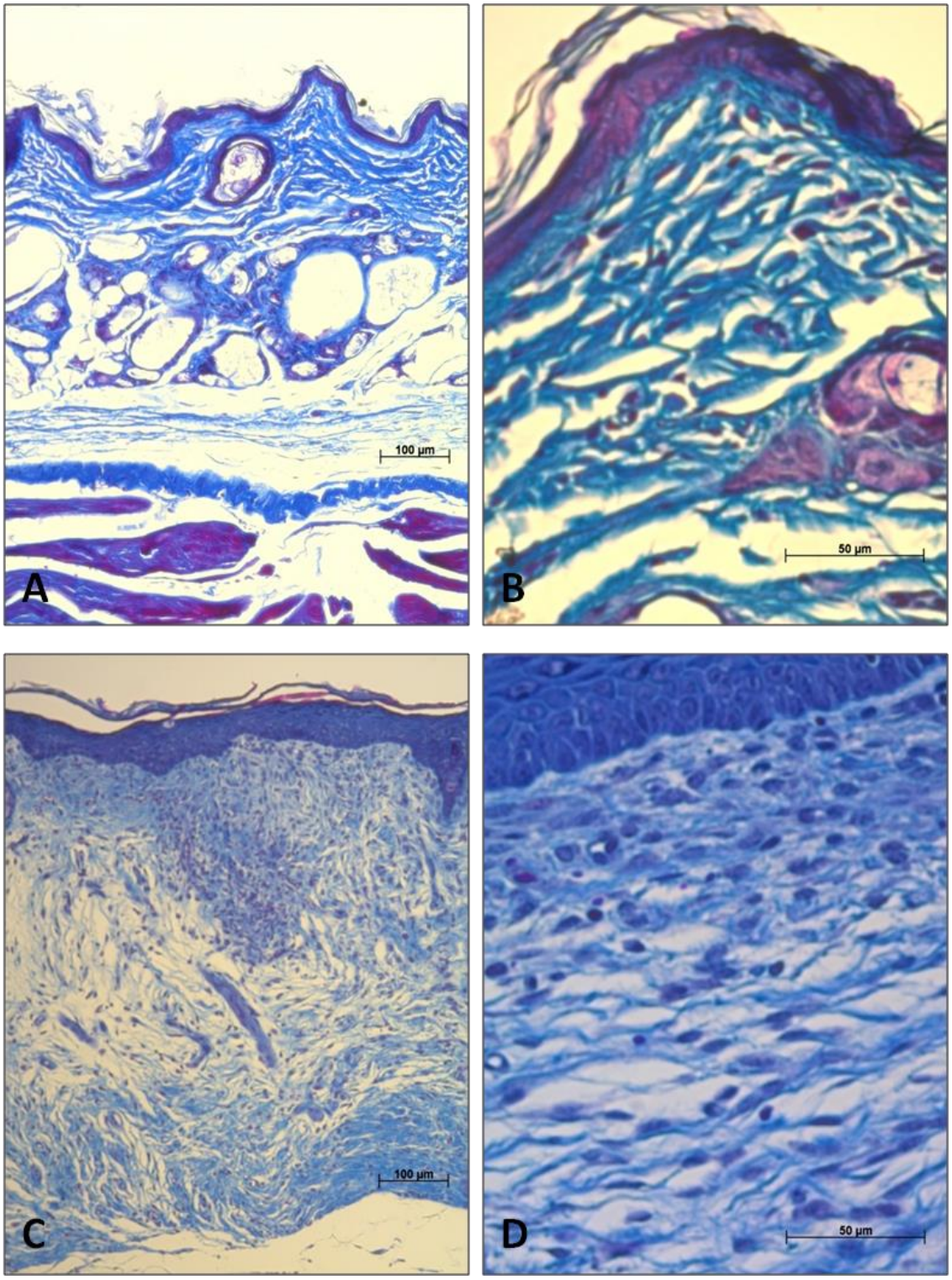

Figura 26. Coloração: TM (colágeno). A e B: ventre do animal (pele não irradiada com luz UV); C e D: dorso do animal (pele fotoenvelhecida). Coluna da esquerda: barra de escala de 100 µm (100x); coluna da direita: barra de escala de 50 µm (400x).

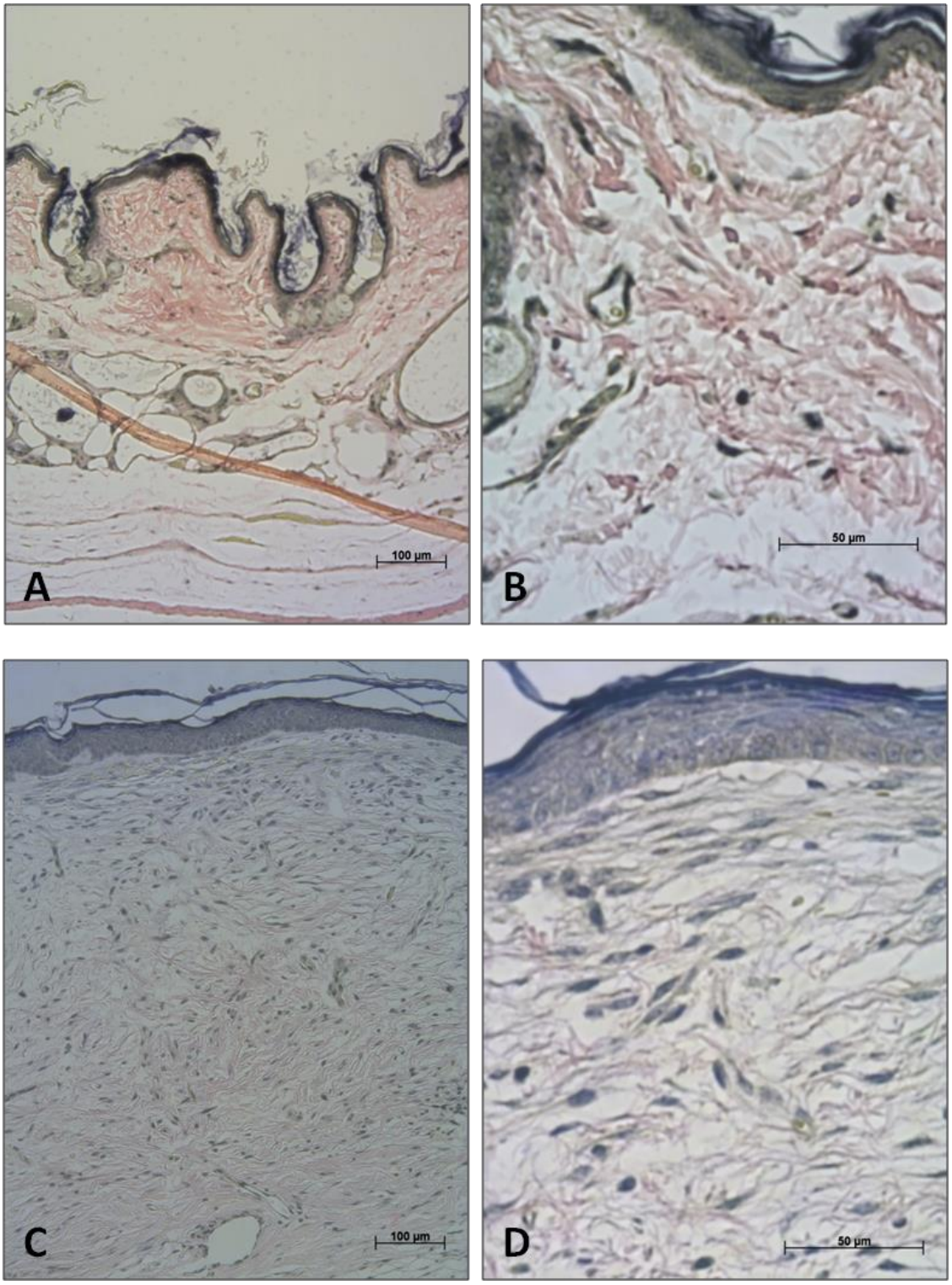

Figura 27. Coloração: Verhoeff (fibras elásticas). A e B: ventre do animal (pele não irradiada com luz UV); C e D: dorso do animal (pele fotoenvelhecida). Coluna da esquerda: barra de escala de 100 µm (100x); coluna da direita: barra de escala de 50 µm (400x).

Protocolo 2

Como dito anteriormente, neste protocolo foi utilizada a lâmpada que simula a luz solar em duas doses distintas. Foram selecionados aleatoriamente 2 grupos (G1 e G2), com 4 animais da mesma idade (Figura 28), sendo que 1 animal de cada grupo foi isolado para servir de controle (pele não irradiada).

Figura 28. Grupos G1 e G2 contendo 4 animais cada.

Ao iniciar o protocolo de irradiação, os camundongos do G1 estavam com 29 semanas e do G2 estavam com 43 semanas. O processo de fotoenvelhecimento do primeiro grupo ocorreu durante 21 semanas, contra 12 semanas do segundo grupo. Os aspectos clínicos evidenciados, em ambos os grupos, durante esse período foram: eritema de leve a intenso (principalmente após 24 horas), edema e, em alguns animais, rugas transversais em toda extensão do dorso.

A seguir, alguns exemplos clínicos da reação cutânea frente à irradiação com luz UV dos grupos G1 (Figura 29, Figura 30 e Figura 31) e G2 (Figura 31 e Figura 32):

Figura 29. G1 após 3 sessões (dias alternados) de doses elevadas de luz. Dois animais apresentam forte eritema.

Figura 30. G1 após 13 semanas do início da irradiação. Notam-se rugas transversais na região superior do dorso, porém sem presença de eritema.

Figura 31. Animais do grupo G2 após 12 semanas de irradiação. Evidencia-se eritema intenso e difuso no dorso.

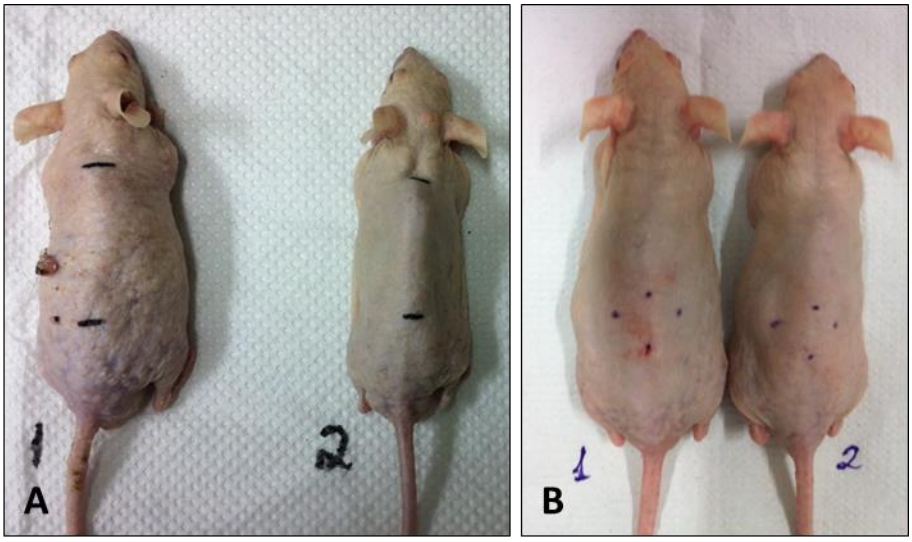

Figura 32. Animas dos grupos G1 (esquerda) e G2 (direita) ao término do protocolo de fotoenvelhecimento. Na primeira imagem (A), os animais tiveram apenas a pele fotoenvelhecida (sem tratamento); e na segunda imagem (B), os animais foram destinados à TFD.

Em relação às análises ópticas, a espectroscopia de fluorescência não foi utilizada para observar a autofluorescência, apenas formação e acúmulo endógeno da PpIX (será detalhada no tópico seguinte).

Ainda como diagnóstico não-invasivo, foi utilizada o OCT para demonstrar a rugosidade e espessura da epiderme dos animais após o término do protocolo de fotoenvelhecimento. As análises foram realizadas perpendicularmente e sem contato nos dorsos dos animais G1 (n=1) e G2 (n=1), nas regiões superior, média e inferior. A seguir, imagens obtidas a partir dessa técnica (Figura 33 e Figura 34).

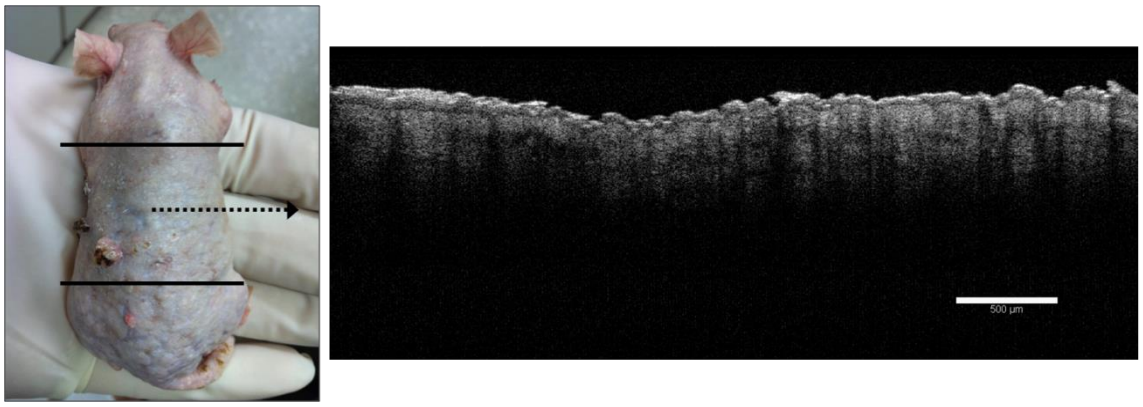

Figura 33. Animal fotoenvelhecido (G1) e sua respectiva imagem obtida pelo OCT.

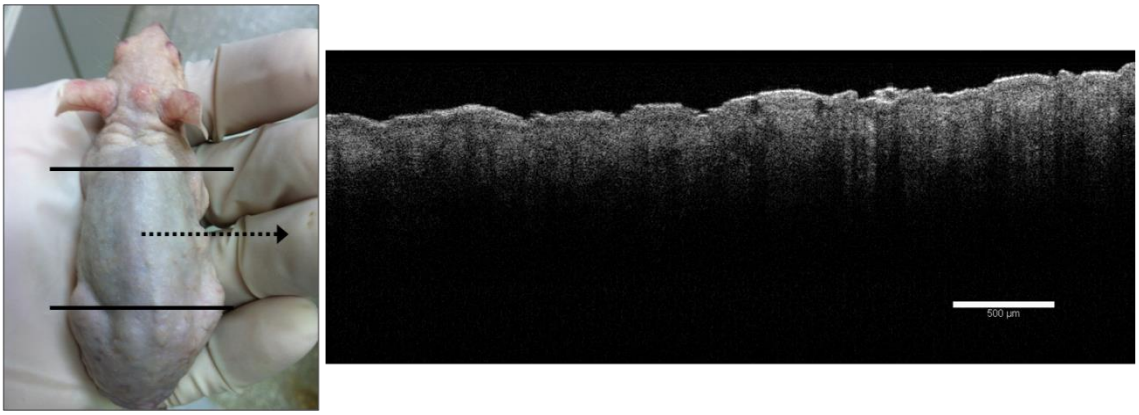

Figura 34. Animal fotoenvelhecido (G2) e sua respectiva imagem obtida pelo OCT.

Quanto ao estudo histopatológico, as amostras de pele foram coletadas da região central (Figura 35) do dorso dos animais no final do protocolo de fotoenvelhecimento e coradas com HE, TM e Verhoeff (Figura 36 e Figura 37).

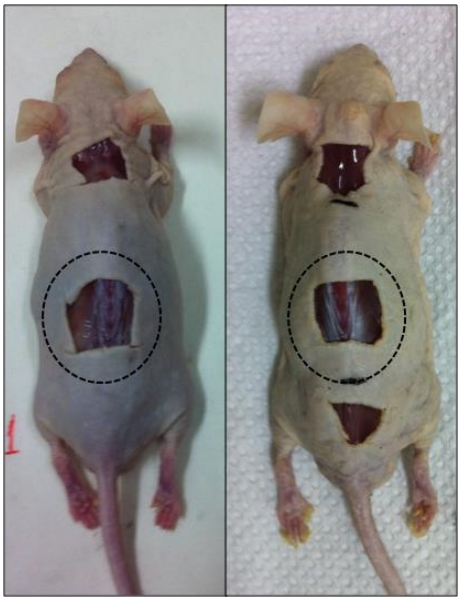

Figura 35. Excisão da pele para análise histopatológica nos animais controle (esquerda) e fotoenvelhecido (direita).

A Figura 36 e a Figura 37 ilustram a comparação entre a pele não irradiada e irradiada com UV dos grupos G1 e G2, respectivamente. Como observado no protocolo 1, a pele submetida à irradiação UV do protocolo 2 também apresentou características que definem a pele fotoenvelhecida.

Ao analisar a coloração de HE (**A**), observa-se espessamento da epiderme devido à hiperplasia de queratinócitos, acantose e hiperqueratose quando comparada à pele do animal não irradiado com luz UV; no entanto a presença de infiltrado inflamatório e fibroblastos na derme não foi tão acentuada ao comparar com a pele fotoenvelhecida pelo protocolo 1. Em relação à coloração de TM (**B**), qualitativamente houve uma discreta diminuição das fibras colágenas da pele irradiada com UV, comparada à pele não irradiada. Na coloração de Verhoeff (**C**), notam-se fibras elásticas difusas na pele irradiada do G1 (Figura 36), o que não é observado para o G2.

Tanto para o G1 quanto para o G2, as características da pele irradiada com UV mostraram-se semelhantes, porém foi detectado um pequeno tumor no dorso de um dos animais do G1 (Figura 33), possivelmente pela irradiância mais alta comparada à do G2.

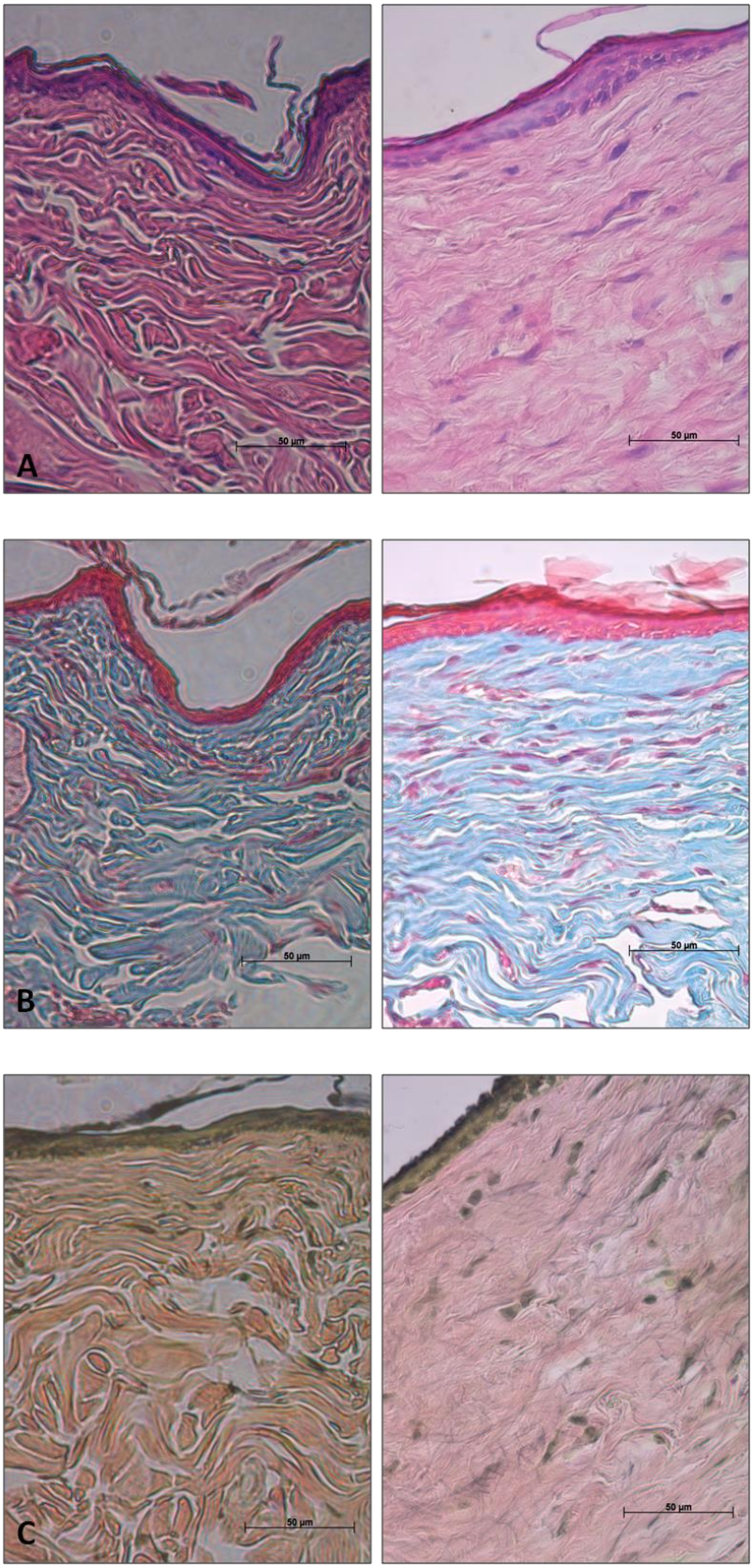

Figura 36. Prancha histopatológica dos animais com mesma idade do grupo G1, sendo: coluna esquerda - animal controle; e coluna direita - animal fotoenvelhecido. A: HE; B: TM; C: Verhoeff. Barras de escala de 50 µm (400x).

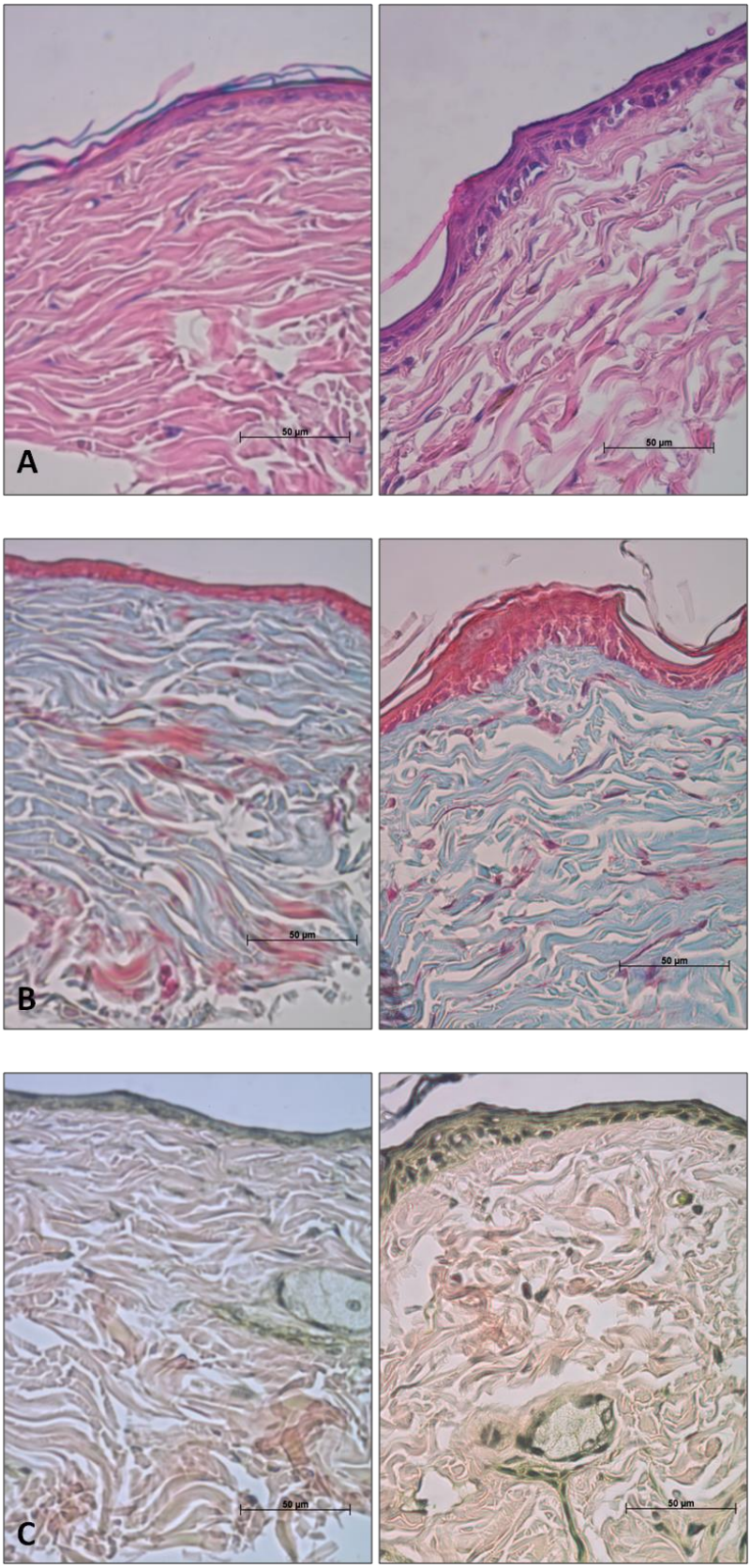

Figura 37. Prancha histopatológica dos animais com mesma idade do grupo G2, sendo: coluna esquerda - animal controle; e coluna direita - animal fotoenvelhecido. A: HE; B: TM; C: Verhoeff. Barras de escala de 50 µm (400x).

Terapia fotodinâmica

Ensaio com laser

Os animais submetidos à TFD com laser de 630 nm de comprimento de onda (vermelho) foram 1 camundongo controle do grupo G3 e 1 camundongo de pele fotoenvelhecida (grupo G0) pelas lâmpadas fluorescentes UVA e UVB. Os parâmetros da terapia estão sintetizados na Tabela 2.

Tabela 2. Parâmetros da TFD realizada nos camundongos dos grupos G0 e G3.

FS	**Diâmetro tratado** (mm)	**Irradiância** (mW/cm^2)	**Tempo** (min)	**Dose de luz** (J/cm^2)
ALA 20%	8	80	5/10/15/20	25/50/75/100

A seguir, espectros da cinética da PpIX nos animais fotoenvelhecido (G0) e controle (G3). Nota-se que a maior concentração de PpIX (maior intensidade de fluorescência), para o animal fotoenvelhecido, ocorre após 4 horas da aplicação tópica de ALA 20% (Figura 38).

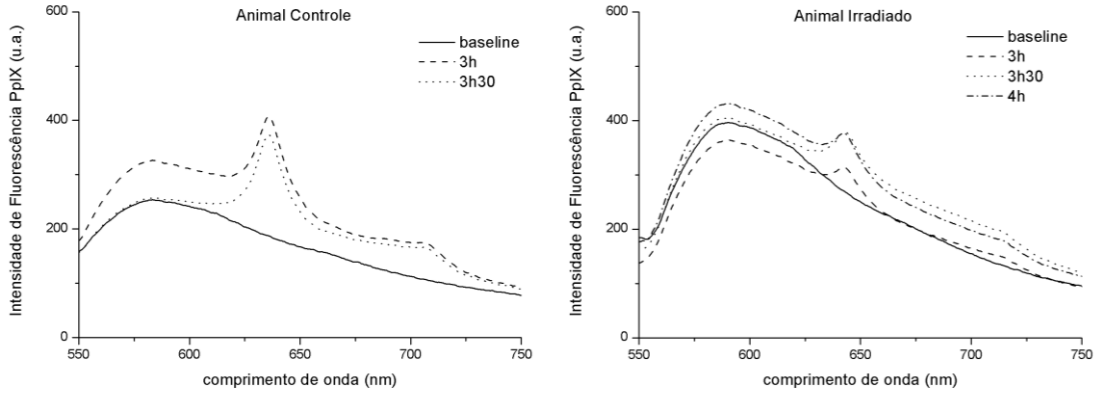

Figura 38. Cinética da PpIX após incubação do creme ALA 20% nos animais controle (primeiro gráfico); e fotoenvelhecido (segundo gráfico).

A imagem representativa da quantificação relativa da PpIX do animal fotoenvelhecido está ilustrada a seguir (Figura 39).

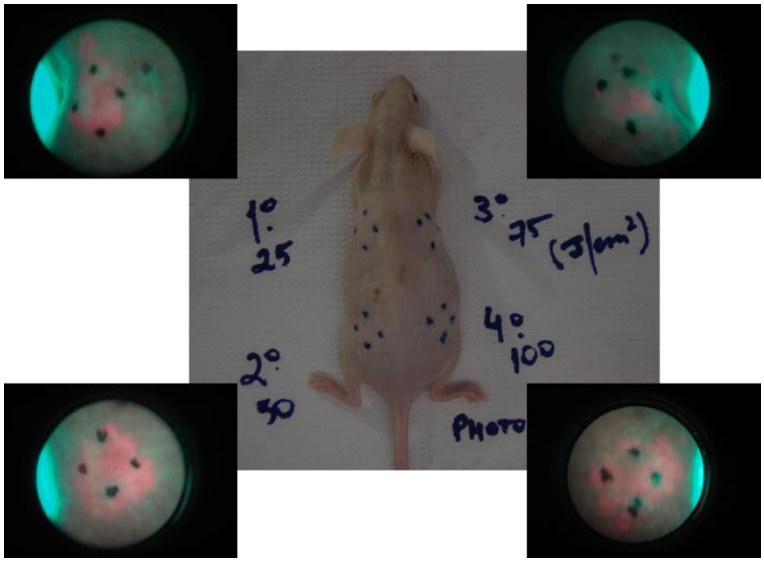

Figura 39. Animal fotoenvelhecido e suas respectivas imagens de fluorescência da PpIX acumulada na região da pele onde o creme ALA 20% permaneceu por 4 horas de incubação.

A TFD foi realizada após as 4 horas de incubação do creme ALA 20%, e os animais foram observados durante 14 dias, tempo necessário para recuperação das peles. A seguir, imagens dos seguimentos clínicos após a TFD (Figura 40 e Figura 41) e aspecto clínico após 2 semanas da terapia (Figura 42).

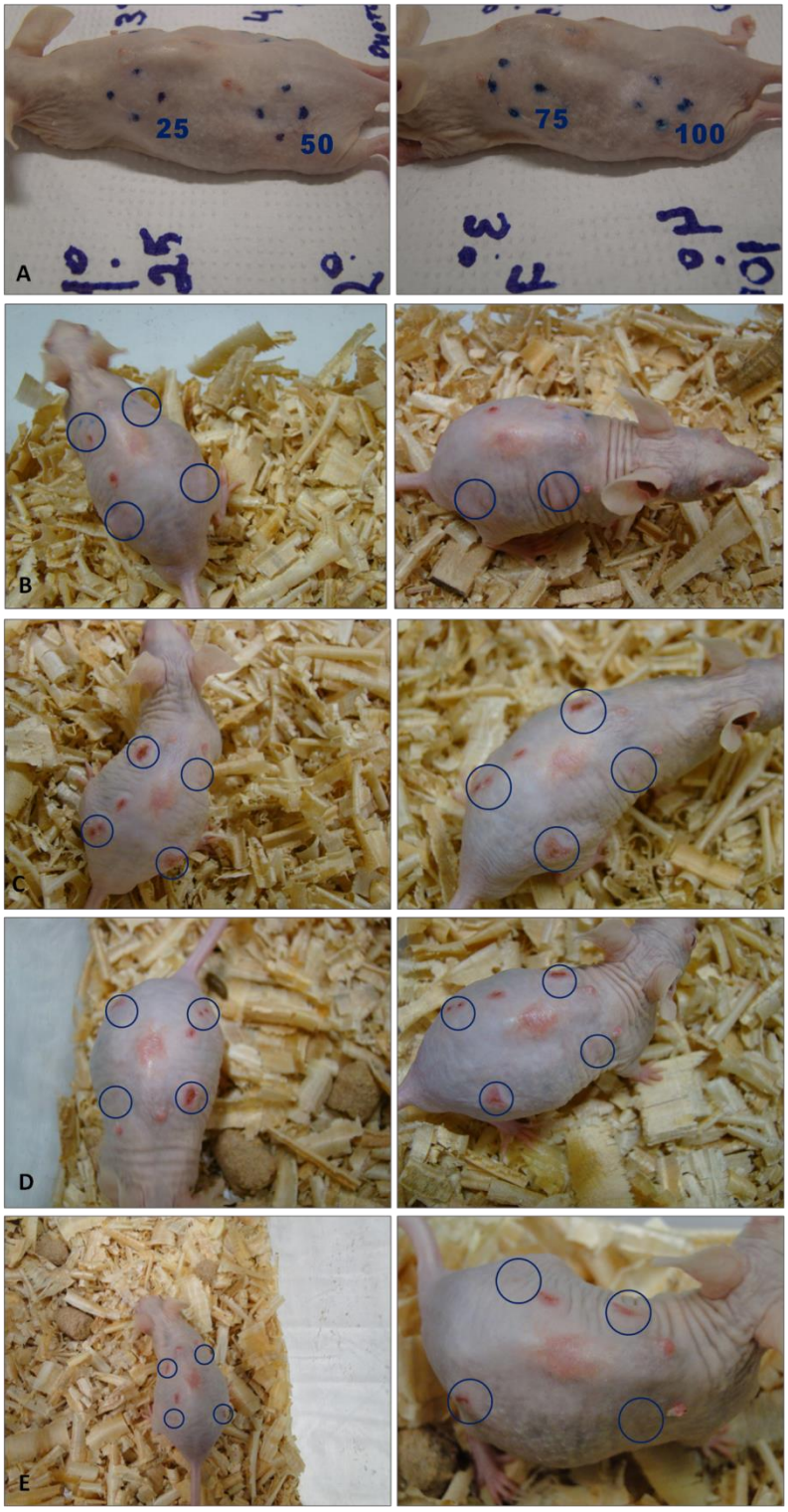

Figura 40. Seguimento clínico pós-TFD no animal fotoenvelhecido. As regiões circuladas no dorso identificam a dose do tratamento (25, 50, 75 e 100 J/cm^2, respectivamente), iniciando pelo dorso superior esquerdo e finalizando no dorso inferior direito (imagem invertida no segundo quadrante da figura A). A: pós-imediato (ausência de sinal clínico); B: 24h (início de eritema e lesão); C:4 dias; D: 6 dias (início da cicatrização); E: 10 dias (pele cicatrizando).

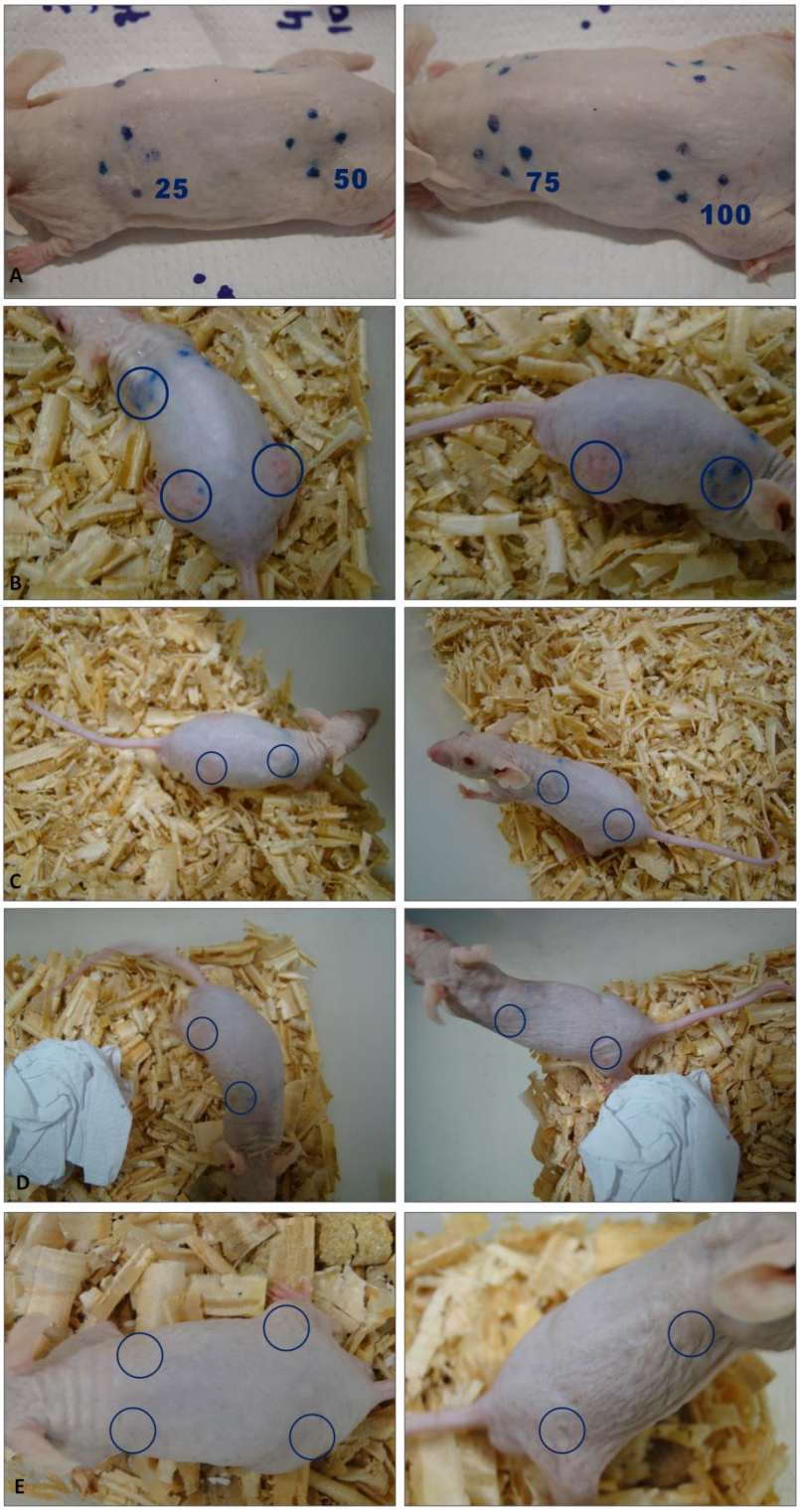

Figura 41. Seguimento clínico pós-TFD no animal controle. A: pós-imediato; B: 24h (leve eritema); C:4 dias (leve eritema no dorso inferior esquerdo); D: 6 dias (já não há sinais); E: 10 dias. Nota-se que os sinais clínicos deste animal são atenuados em relação ao animal fotoenvelhecido.

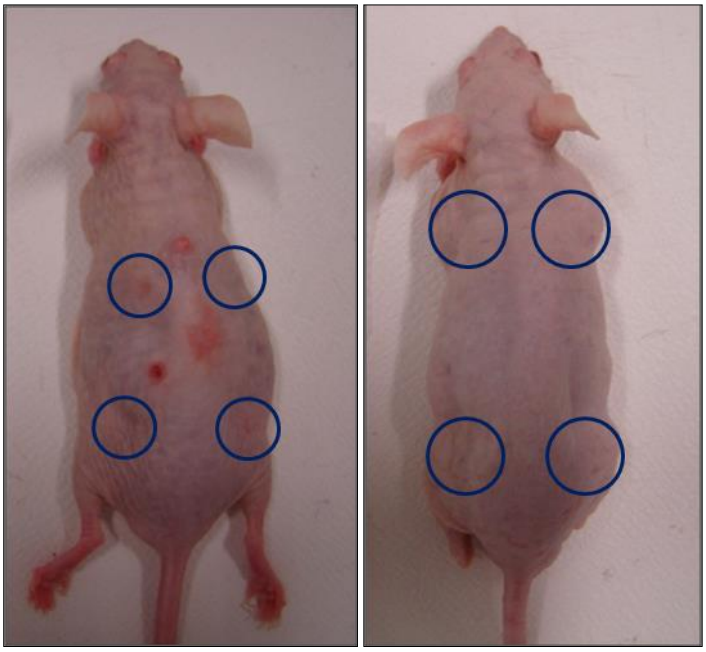

Figura 42. Animais fotoenvelhecido (esquerda) e controle (direita) 16 dias após a TFD. Ausência de sinais clínicos.

Ensaio com LED

Os animais submetidos à TFD com LED de 630 nm de comprimento de onda (vermelho) foram 2 camundongos fotoenvelhecidos pela lâmpada que simula a luz solar (protocolo 1) do grupo G1; 2 camundongos fotoenvelhecidos (protocolo 2) do grupo G2 e 1 camundongo controle do grupo G3. Os parâmetros da terapia estão sintetizados na Tabela 3.

Tabela 3. Parâmetros da TFD realizada nos camundongos dos grupos G1, G2 e G3.

FS	**Diâmetro tratado** (mm)	**Irradiância** (mW/cm^2)	**Tempo** (min)	**Dose de luz** (J/cm^2)
ALA 20%	8	125	10	75

A TFD foi realizada inicialmente no animal controle (G3), o qual foi analisado concomitantemente com o OCT. A seguir, ilustrações do seguimento clínico após a TFD (Figura 43), da análise por OCT durante a terapia (Figura 44) e, posteriormente, da análise histopatológica (Figura 45) desse camundongo.

Figura 43. Seguimento clínico pós-TFD do animal controle do grupo G3. A: pós-imediato (sem sinal clínico); B:24h (leve eritema); C: 48h (eritema mais intenso); D: 7 dias (início da cicatrização da pele); E: 9 dias (leve eritema); F: 14 dias (biópsia).

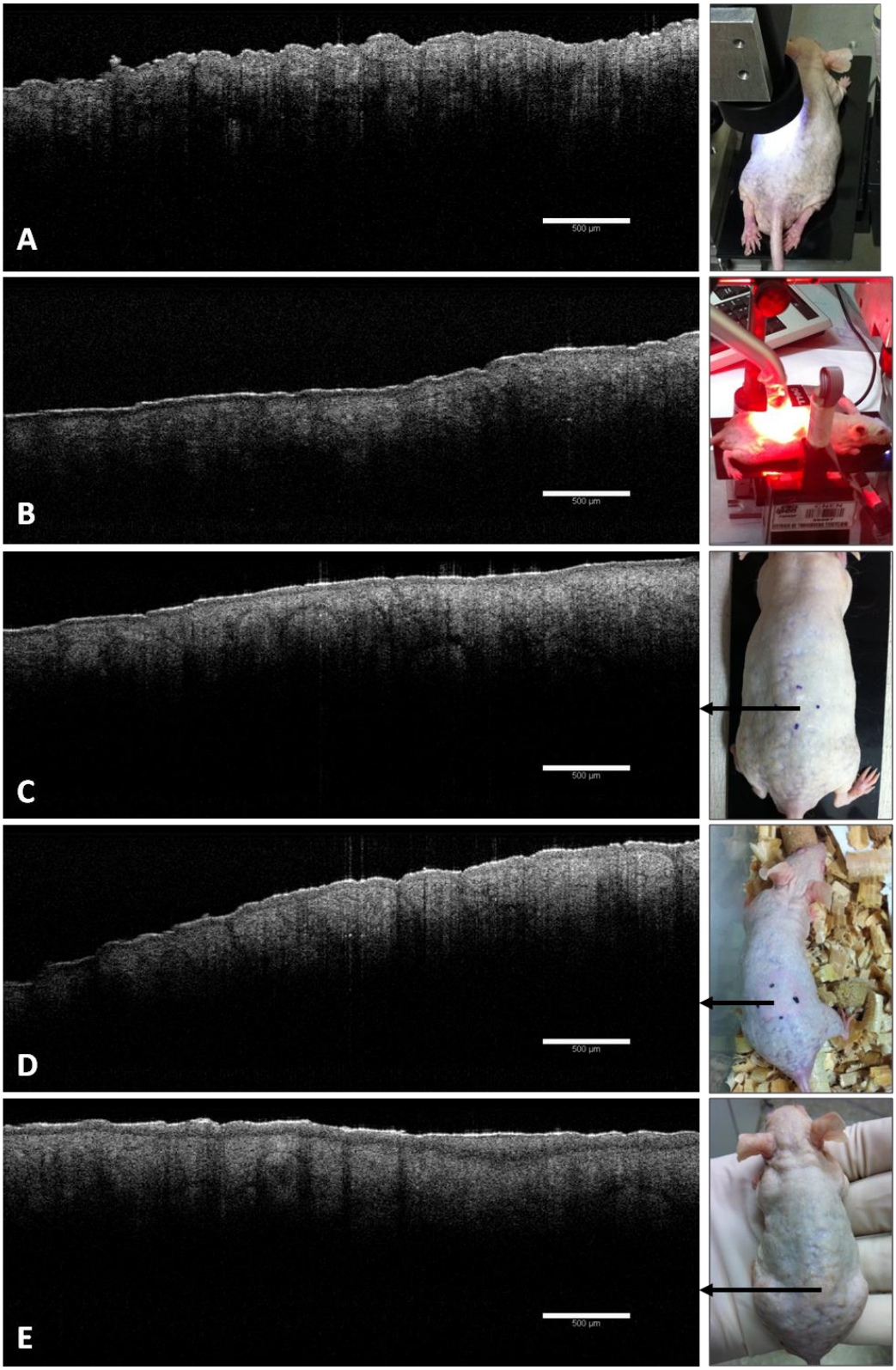

Figura 44. Mapas tomográficos do seguimento da TFD no animal controle. A: momento anterior à TFD, notar a rugosidade acentuada da pele; B: durante a TFD (interrupção no 6° minuto); C: pós-imediato da TFD, espessura da epiderme é mantida; D: 24h pós-TFD, nota-se espessamento da epiderme; E: 14 dias pós-TFD, a espessura da epiderme está mais acentuada e a superfície da pele menos rugosa em comparação à pele antes da terapia.

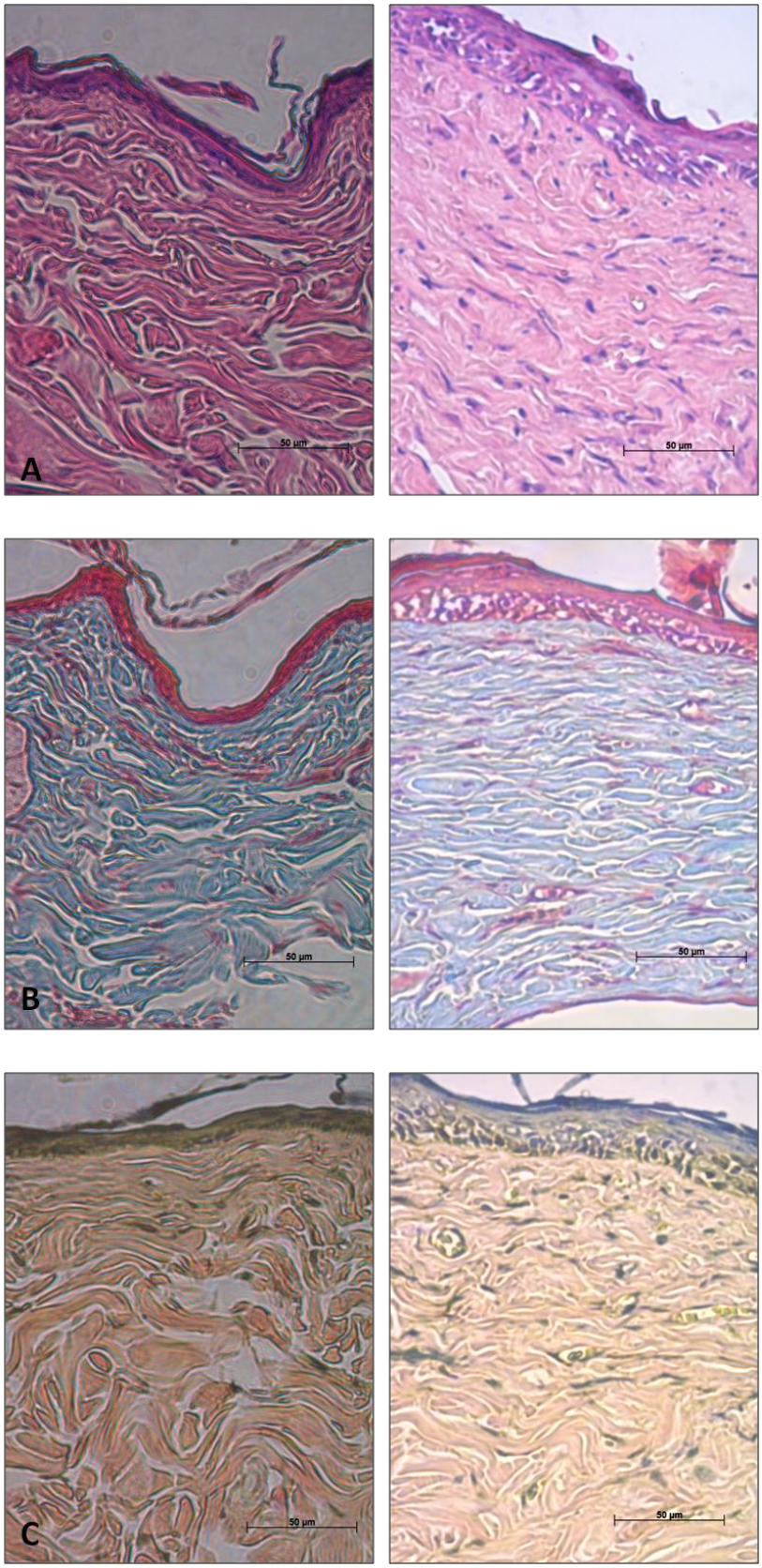

Figura 45. Prancha histopatológica da pele de animais controle da mesma idade. Coluna esquerda: pele sem tratamento (controle); coluna direita: pele tratada com TFD (G3). A: HE; B: TM; C: Verhoeff. Nota-se intensa proliferação ordenada de queratinócitos na epiderme, proliferação de fibroblastos e aumento da deposição de colágeno na derme. Barras de escala de 50 µm (400x).

Em relação aos animais irradiados com UV, a Figura 46 ilustra a cinética da PpIX dos animais fotoenvelhecidos (G1 e G2) e a Figura 47 ilustra uma imagem representativa da fluorescência correspondente ao acúmulo de PpIX após incubação do creme ALA 20%. Logo mais, a Figura 48 ilustra seus respectivos seguimentos clínicos após a TFD.

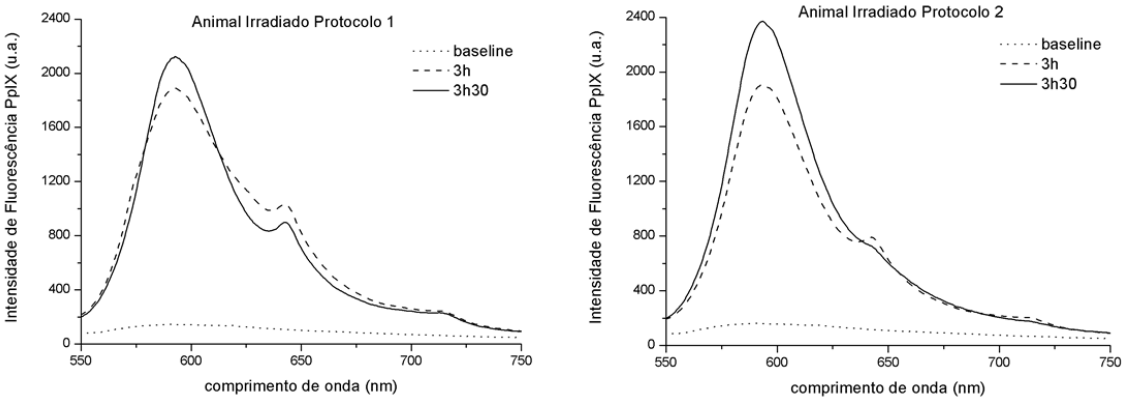

Figura 46. Cinética da PpIX nos animais irradiados com doses distintas de luz UV – protocolo 1 (G1, primeiro gráfico); e protocolo 2 (G2, segundo gráfico). Nota-se que a intensidade da fluorescência da formação e acúmulo de PpIX foi mais intensa no animal do protocolo 1.

Figura 47. Imagem de fluorescência da PpIX acumulada na pele do animal fotoenvelhecido, onde o creme ALA 20% permaneceu por 4 horas de incubação.

*Figura 48. Seguimento clínico pós-TFD dos animais fotoenvelhecidos dos grupos **G1**(quadro esquerdo) e **G2** (quadro direito). A:24h; B: 48h; C: 7 dias; D: 9 dias; E: 14 dias (biópsia). Nota-se que a reação foi mais intensa no primeiro animal do G1 e no segundo animal do G2; ao fim do seguimento (2 semanas) todos estavam com a pele completamente cicatrizada.*

Após duas semanas, amostras da pele submetida à TFD foram coletadas (Figura 49) para devida análise histopatológica.

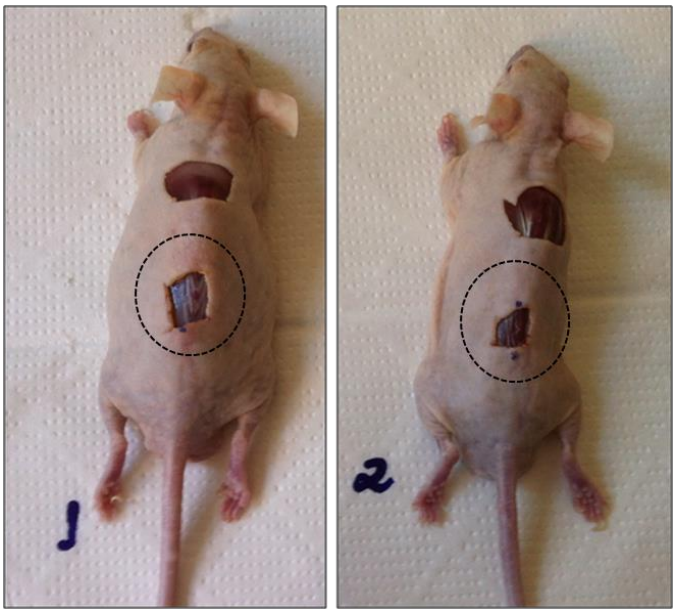

Figura 49. Locais de biópsia após 14 dias da TFD nos animais fotoenvelhecidos por protocolos diferentes (grupos G1 e G2).

Tanto para o G1 (Figura 50) quanto para o G2 (Figura 51), qualitativamente a TFD regenerou a pele fotoenvelhecida. Essa condição pode ser verificada pelo aumento da espessura epidérmica devido à proliferação ordenada dos queratinócitos e pela aumento da densidade de fibras colágenas depositadas na derme.

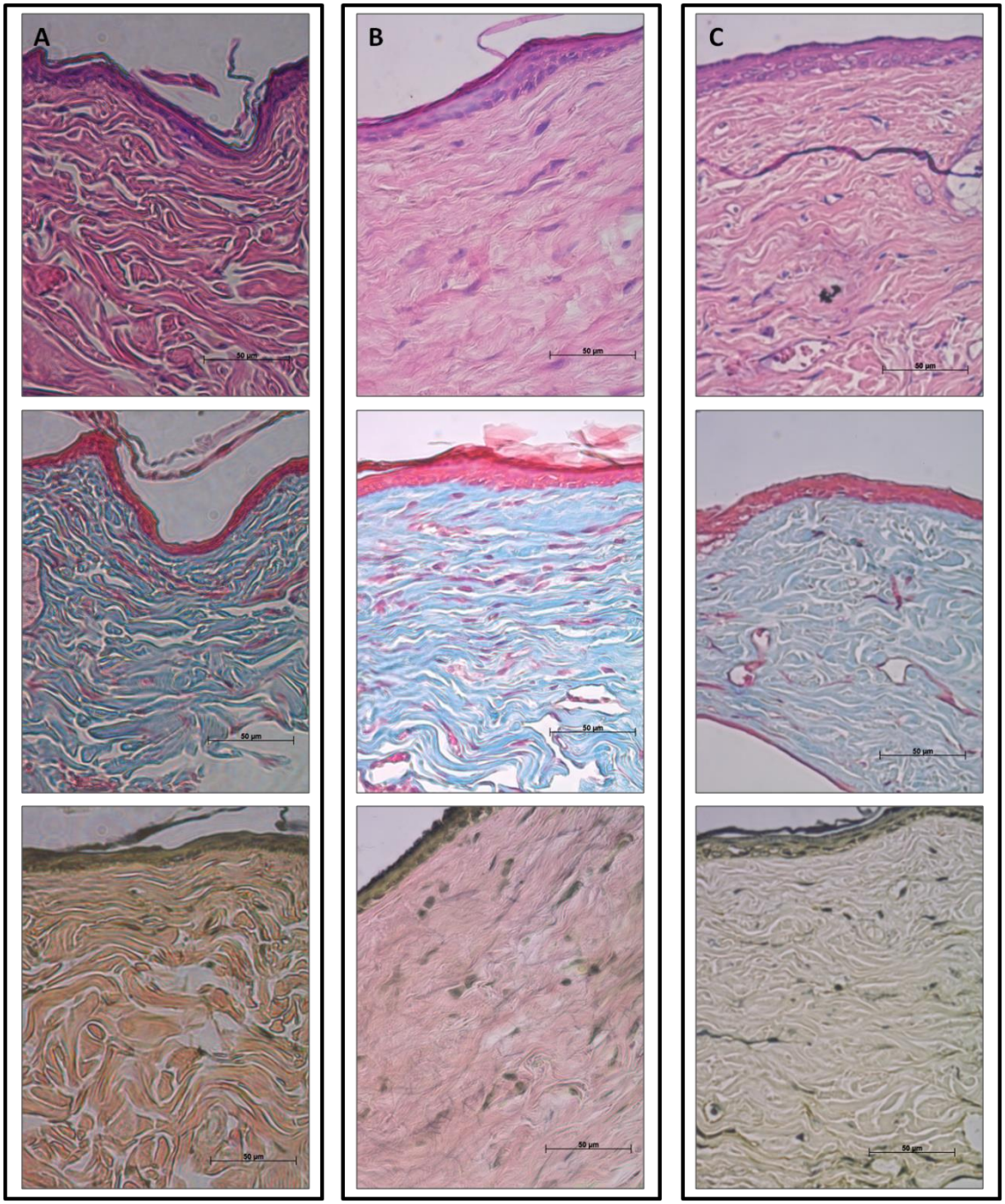

*Figura 50. Prancha histopatológica dos animais do grupo **G1**, sendo Coluna A: animal controle; Coluna B: animal fotoenvelhecido; e Coluna C: animal fotoenvelhecido e posteriormente tratado com TFD. Colorações: HE, Masson e Verhoeff, de cima para baixo, respectivamente [barras de escala de 50 µm, 400x].*

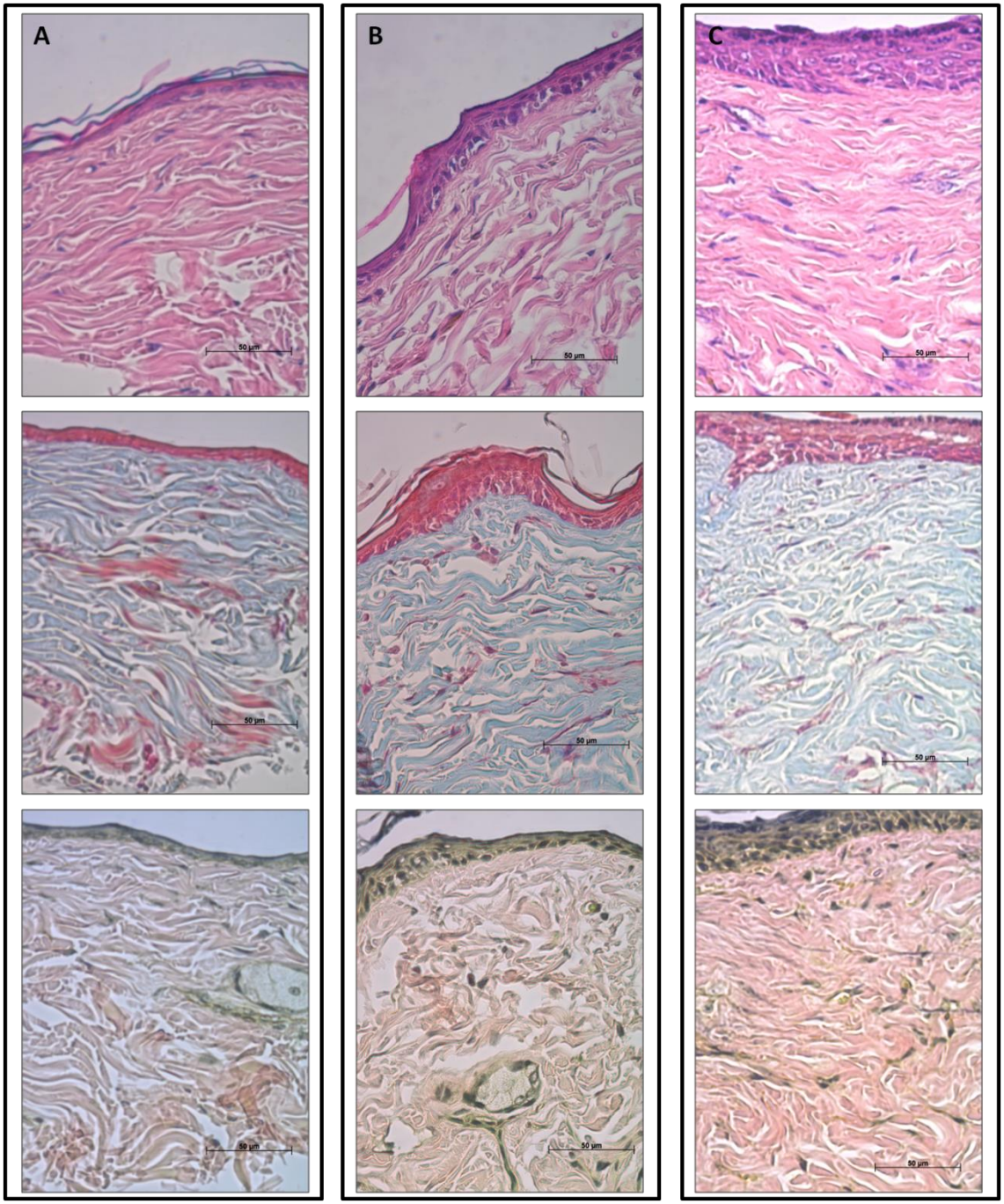

*Figura 51. Prancha histopatológica dos animais do grupo **G2**, sendo Coluna A: animal controle; Coluna B: animal fotoenvelhecido; e Coluna C: animal fotoenvelhecido e posteriormente tratado com TFD. Colorações: HE, Masson e Verhoeff, de cima para baixo, respectivamente [barras de escala de 50 µm, 400x].*

DISCUSSÃO

Esta etapa foi necessária para estabelecer os parâmetros do protocolo de fotoenvelhecimento e da TFD, bem como definir qual a técnica óptica mais adequada para avaliar a condição da pele submetida à irradiação UV quanto para monitorar a TFD.

Quanto ao modelo animal utilizado no trabalho, o camundongo *hairless* (sem pelo), linhagem HRS/J ou SKH-1, é o modelo animal bem estabelecido na literatura utilizado para analisar as características histológicas da pele exposta à radiação UV (BISSETT, HANNON e ORR, 1987; KLIGMAN, 1996; BENAVIDES et al., 2009).

Estabelecido o modelo animal, alguns trabalhos afirmam que a escolha dos parâmetros da irradiação com luz UV está relacionada com o propósito do estudo. Como exemplo, o processo de carcinogênese depende em maior grau da dose de luz empregada do que do comprimento de onda da fonte utilizada. De Laat e colaboradores reuniram uma série de dados sobre indução de tumores de pele em camundongos SKH-1. Nesse estudo, compilaram informações sobre o efeito de 14 fontes de luz UV distintas, desde baixas exposições de radiação UVB (50 J/m^2/dia) até excessivas exposições com radiação UVA em comprimentos de onda mais longos (240.000 J/m^2/dia). Ainda que com um vasto conjunto de dados, os autores afirmaram que há uma grande variabilidade na correlação entre comprimento de onda (principalmente acima de 340 nm e abaixo de 280 nm) e indução de lesões carcinogênicas, isso devido ao fato da fotocarcinogênese ser um processo complexo e dinâmico (DE GRUIJL et al., 1993). Por fim, tais estudos utilizam altas irradiâncias em um curto espaço de tempo (altas doses) de luz UV (acima de 1 MED), tanto UVB quanto UVA, a fim de induzir câncer de pele nesse modelo animal (DE LAAT, VAN DER LEUN e DE GRUIJL, 1997).

Em contrapartida, estudos sobre o fotoenvelhecimento cutâneo em camundongos *hairless* utilizam regimes crônicos e de baixa dose de irradiação UV, na qual não há indução de eritema nem tumor superficial de pele, visto que simulam a radiação solar na qual o ser humano é comumente exposto no dia-a-dia. Brevemente, tais estudos demonstram que esse modelo animal exposto a um regime crônico de radiação UV apresenta hiperplasia epidérmica, aumento no volume de glândulas sebáceas e danos no tecido conjuntivo dérmico, características percebidas na pele humana danificada pelo sol (KLIGMAN, 1996). Por essa razão adicionada ao fato de ser eticamente incorreto o estudo da irradiação UV a longo prazo na pele humana, este estudo utilizou o camundongo *hairless* para investigar o efeito da TFD na pele exposta cronicamente à radiação UV.

Portanto, foi estabelecido para o trabalho um protocolo de doses diárias baixas de luz UV durante um regime crônico de irradiação. No caso do estudo piloto, a lâmpada *Ultra-Vitalux*, fonte de luz UV que simula a radiação solar, foi escolhida pelos seguintes motivos: (i) seu perfil espectral é semelhante ao do sol; (ii) a potência de saída da lâmpada (300 W) é maior

comparada às lâmpadas fluorescentes UVA e UVB utilizadas no *protocolo 1*, o que reduziu o tempo de exposição total a fim de fotoenvelhecer a pele dos animais; (iii) por ter uma área de alcance maior da luz que a das lâmpadas fluorescentes, permite abranger uma quantidade maior de animais por irradiação; (iiii) a radiação infravermelha contida nessa lâmpada potencializa o fotoenvelhecimento ocasionado pela radiação UV, conforme estudo de Kim e colaboradores (KIM et al., 2005). Apesar de ser fabricada fora do país, é uma lâmpada comercializada no mercado nacional a um custo acessível, diferente de outras fontes que simulam a luz solar.

Estabelecida a fonte, a dose de luz UV empregada foi definida após constantes verificações de diferentes doses suberitematosas. Durante o protocolo de fotoenvelhecimento, foram analisados aspectos *clínico*, como toque e aparência física, *histopatológico* e *óptico* a fim de verificar a condição da pele.

No geral, a textura da pele dos animais irradiados com luz UV ficou mais áspera e espessa quando comparada aos animais não irradiados. Esse achado está de acordo com a maioria dos experimentos com esse modelo animal para fotoenvelhecimento. Bisset e colaboradores descreveram as alterações cutâneas de camundongos SKH-1 expostos a doses suberitematosas de radiação UVA ou UVB. Brevemente, eles relataram que, apesar dos efeitos das radiações serem distintos, foi possível verificar o fotodano através de réplicas da superfície da pele, na qual a microtopografia da pele indica o grau de rugosidade. Ademais, constataram *in vivo* um espessamento geral da pele através da prega cutânea medida por um compasso de calibre. Apesar da técnica não ter sido empregada neste trabalho, houve um aumento de espessura notável no animais irradiados com UV ao realizarmos a prega cutânea (BISSETT, HANNON e ORR, 1987).

Quanto aos aspectos visíveis, apenas nos animais submetidos à radiação UV foi observado: flacidez cutânea, característica também observada por Bissett e colaboradores, que já na década de 80 descreveram as alterações cutâneas de camundongos SKH-1 expostos a doses suberitematosas de radiação UVA ou UVB (BISSETT, HANNON e ORR, 1987); e rugas transversais em maior número e profundidade. Quanto às rugas, Kligman e colaboradores afirmaram que tal achado clínico não fornece relação direta com o comportamento histológico da derme, pela ruga não ser uma entidade histopatológica em si, e sim um conjunto de fatores estruturais advindos da derme e epiderme que, juntos, levam à formação de sulcos na superfície da pele. Essa mudança estrutural está intrinsecamente ligada ao conteúdo e à qualidade das fibras elásticas, que com o tempo deterioram-se e emaranham-se, principalmente na pele

exposta por muito tempo à radiação UV (KLIGMAN, ZHENG e LAVKER, 1985). Ademais, alguns autores afirmaram que não houve correlação entre o surgimento de rugas e a quantidade de colágeno dérmico em camundongos SKH-1 submetidos a doses suberitematosas de luz UVB por 20 semanas (MOLONEY et al., 1992). Outro trabalho reafirmou que as rugas não estão intrinsecamente relacionadas com o conteúdo de fibras colágenas na derme de camundongos irradiados cronicamente com baixa dose de luz UV (KAMBAYASHI et al., 2003).

Por esse motivo faz-se imperativa a avaliação histopatológica no modelo animal. Histologicamente, em conformidade com a literatura (LV et al., 2012), a pele do animal submetida à irradiação UV apresentou espessamento da epiderme, acantose - atipia celular quanto à forma e ao volume nas camadas inferiores da epiderme, hiperqueratose - espessamento do estrato córneo, presença acentuada de infiltrado inflamatório e proliferação de fibroblastos na derme superior. Como pôde-se observar, as doses de luz utilizadas nos grupos G1 e G2 foram eficazes para fotoenvelhecer a pele dos animais, contudo apresentavam irradiâncias e doses distintas. Podemos supor que, se aumentássemos o tempo do protocolo do G1, talvez o dano tivesse sido mais pronunciado pelo fato da irradiância ser maior, levando ao surgimento de lesões carcinogênicas. Prova disso foi o indício de um pequeno tumor em um dos animais desse grupo; contudo, não podemos seguramente afirmar tal diferença, visto que o número de animais estudados foi baixo.

Em relação às técnicas ópticas utilizadas neste estudo, a imagem de fluorescência de campo amplo não foi elucidativa o bastante para avaliar o grau de fotoenvelhecimento. Não observamos nenhuma diferença de intensidade de fluorescência entre a pele irradiada e não-irradiada com UV. Em contrapartida, a técnica foi satisfatória ao monitorar a cinética da PpIX na pele dos animais. Quanto à produção de PpIX em animais irradiados e não irradiados com luz UV, houve maior intensidade de fluorescência da PpIX nos animais irradiados nas imagens de campo amplo. Esse achado está de acordo com a literatura, em que a pele exposta cronicamente à radiação UV apresenta alteração do estrato córneo e, com isso, a penetração do ALA aumenta e, consequentemente, intensifica a produção de PpIX nos queratinócitos atípicos (KENNEDY e POTTIER, 1992).

Já em relação à espectroscopia de fluorescência, observamos decaimento da intensidade da fluorescência endógena da pele submetida à radiação UV (pele do dorso) quando comparada à pele não irradiada (pele do ventre). Tal informação não foi suficiente para definir um padrão absoluto de pele sadia e pele fotoenvelhecida, visto que a análise foi realizada apenas com um

animal. Ademais, por avaliar apenas a intensidade da fluorescência, não caracterizou a pele de acordo com a alteração das bandas de emissão de fluorescência, como é o caso do trabalho de Kollias e colaboradores, em que averiguaram marcadores quantitativos em pele envelhecida cronologicamente e fotoenvelhecida de camundongos *hairless*. Nessa investigação, os autores provaram a mudança do padrão de fluorescência da pele fotoenvelhecida, na qual a exposição crônica à radiação UV induziu a ocorrência de novos fluoróforos na pele, como o triptofano, que está correlacionado com o aumento da taxa de proliferação dos queratinócitos; e da pepsina digestiva de colágeno, que está correlacionada com a degradação das fibras de colágeno da derme (KOLLIAS et al., 1998).

No entanto, a espectroscopia foi fundamental na detecção de fluorescência da PpIX. Após 4 horas de incubação do ALA creme, foi possível observar um aumento da intensidade de fluorescência da PpIX na pele dos animais, principalmente no animal fotoenvelhecido. O acompanhamento em tempo real da cinética da PpIX e de sua fotodegradação é de extrema importância na TFD a fim de que haja uma alta eficiência quântica com fins citotóxicos ao tecido-alvo (AF KLINTEBERG et al., 1999).

Em relação ao OCT, através das imagens geradas foi possível observar o padrão de rugosidade da superfície da pele dos animais irradiados com UV, que apresentaram maior grau de rugosidade. Esse achado também está de acordo com o de Bissett e colaboradores, que verificaram o fotodano através de réplicas da superfície da pele, na qual a microtopografia da pele indica o grau de rugosidade (BISSETT, HANNON e ORR, 1987). Em contrapartida, o animal não irradiado com UV e tratado com TFD apresentou uma superfície menos rugosa. Ademais, foi possível verificar um espessamento da epiderme no animal tratado com TFD. Essa ferramenta de diagnóstico óptico será abordada com mais detalhes na *fase experimental 3*.

Em relação à TFD, o LED foi escolhido como fonte de luz para os experimentos seguintes devido à possibilidade de maior área de pele tratada; à portabilidade e facilidade de manuseio; e ao custo reduzido quando comparado ao laser de diodo. Quanto ao comprimento de onda, foi escolhido o de 630 nm por ser um dos picos de absorção da PpIX (KENNEDY, POTTIER e PROSS, 1990) e por estar compreendido na janela terapêutica, o que garante a penetração da luz até a derme do animal sem que haja predominância na absorção por outros cromóforos endógenos. Ademais, na literatura há estudos clínicos que utilizaram o LED vermelho a fim de ativar a PpIX.

Quanto à dose de luz para a TFD, a partir deste piloto, a dose de 75 foi considerada suficiente para causar o efeito esperado da TFD. Este dado está de acordo com o trabalho de Stender e colaboradores, que verificaram a incidência de tumores de pele após algumas sessões de ALA-TFD tópico e sistêmico em camundongos *hairless* irradiados com luz UV. Eles aplicaram uma dose de aproximadamente 73 J/cm^2 a partir de uma lâmpada halógena de ampla banda espectral a fim de fotodegradar a PpIX. Perceberam que, quanto maior o dano causado pela radiação na pele do animal, maior a alteração na permeabilidade no estrato córneo e, consequentemente, maior o dano advindo da ALA-TFD. Como resultado, afirmaram que tratamentos sucessivos com ALA-TFD atrasam o surgimento de novas lesões carcinogênicas no animal (STENDER et al., 1997).

Como resultado da TFD na pele fotoenvelhecida dos camundongos, houve um estímulo da proliferação ordenada dos queratinócitos na epiderme, aumentando sua espessura, e a deposição de fibras colágenas na derme dos animais, corroborando com estudos recentes que também apontaram os efeitos positivos da TFD na pele fotoenvelhecida de humanos.

Brevemente, Ruiz-Rodriguez e colaboradores adicionaram a TFD ao tratamento convencional com laser fracionado não-ablativo na região perioral de 4 pacientes do sexo feminino com intuito de fotorrejuvenescer a pele. Após o tratamento com o laser, ocluíram MAL por 3 horas apenas em um lado da boca e logo após irradiaram com LED vermelho com uma dose de 37 J/cm^2. O resultado foi significantemente melhor na região que foi adicionada a MAL-TFD (RUIZ-RODRIGUEZ et al., 2007).

Outro estudo analisou o efeito da MAL-TFD e LED vermelho (37 J/cm^2) para tratar QA e pele severamente fotodanificada de 20 pacientes. Clinicamente, observaram uma melhora estatisticamente significante com respeito a hiperpigmentação, linhas finas, rugosidade e pele amarelada e, através de ecografia de alta-frequência, revelou-se aumento significante da espessura da pele – como observado neste trabalho – e redução da banda de baixa-refletividade logo abaixo à epiderme, que tomados juntos levaram à conclusão de que houve deposição de colágeno e consequentemente regeneração dérmica (ZANE et al., 2007).

Também utilizando LED vermelho (635 nm, 37 J/cm^2) na MAL-TFD, Issa e colaboradores trataram em duas sessões 14 pacientes do sexo feminino e seguiram o pós-tratamento com avaliações clínicas e histopatológicas (inclusive morfométricas). Clinicamente, houve uma melhora global na aparência de 10 das 14 pacientes, como textura, rugas e firmeza

da pele, bem como eliminação de QA. Histologicamente, observaram diminuição do material elastótico e, após 6 meses, um aumento estatisticamente significante de fibras colágenas na derme superior, concluindo que a TFD é uma modalidade segura e efetiva para rejuvenescer a pele (ISSA et al., 2010).

CONCLUSÃO

Quanto às técnicas ópticas, a imagem de fluorescência de campo amplo não foi suficiente o bastante para diferenciar a pele sadia (não irradiada com luz UV) da fotoenvelhecida, porém de extrema relevância para detectar o acúmulo de PpIX na superfície da pele, como a espectroscopia de fluorescência. Já a técnica de OCT demonstrou confiabilidade para definir as camadas da pele, como epiderme e derme, mostrando-se um modalidade útil para a quantificação da morfologia cutânea no seguimento da TFD.

As técnicas de fluorescência foram suficientes para guiar a TFD, porém não elucidativas o bastante para caracterizar a qualidade da pele, a qual é bem definida pelo estudo histopatológico, abordado extensivamente na próxima etapa (*fase experimental 2*). Em contrapartida, a técnica de OCT foi suficiente para avaliar a pele pós-terapia e será mais detalhada na *fase experimental 3*.

FASE 2: DOUTORADO SANDUÍCHE

Esta etapa foi realizada no laboratório do pesquisador Michael Hamblin, *PhD*, no *Wellman Center for Photomedicine/ Harvard Medical School, Massachusetts General Hospital (MGH), Boston, MA*, Estados Unidos. Com isso, foi possível ampliar o tamanho das amostras, mantendo-se o mesmo propósito experimental do estudo piloto, e enfatizar a análise histopatológica. O estudo foi aprovado pelo *Subcommittee on Research Animal Care* (SRAC) do MGH (ANEXO D) anteriormente ao início dos experimentos e foi eticamente conduzido.

MATERIAL E MÉTODOS

Animais

Do mesmo modo como foi empregado na *fase experimental 1*, utilizou-se a linhagem do camundongo *hairless* SKH-1. Para o presente estudo, camundongos fêmeas com 6 semanas de idade foram adquiridas do *Charles River Laboratories* (Wilmington/MA, Estados Unidos). Os animais permaneciam alojados em racks ventilados, mantidos em microisoladores (gaiola) com lotação máxima de 5 animais, alimentados com ração própria para roedores e água potável *ad libitum*, cama de sabugo de milho processado e tiras de papel reciclado, mantidos sob temperatura entre 18 e 23 graus Celsius, dentro de uma sala com ciclo de luz de 12 horas claro/escuro (Figura 52).

Figura 52. Sala climatizada com racks ventilados (laterais) e microisoladores sobre o carrinho contendo os camundongos para transporte até a sala de experimentos.

Planejamento do estudo

A Figura 53 representa o esboço do estudo experimental realizado nesta etapa.

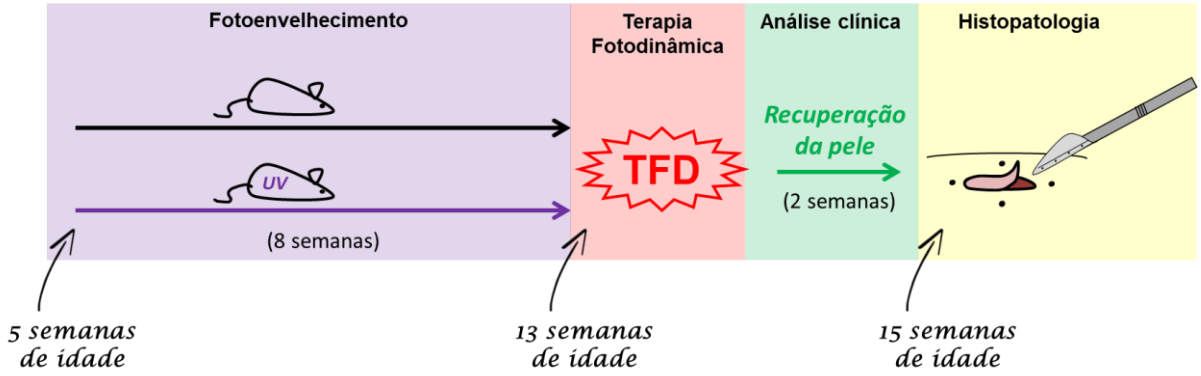

Figura 53. Desenho experimental em etapas: fotoenvelhecimento do animal, terapia fotodinâmica, análise clínica e biópsia excisional para posterior estudo histopatológico.

Como planejamento do estudo, foi proposta uma distribuição aleatória dos animais nos devidos grupos de acordo com cada intervenção, a saber: ***controle***, animal não irradiado com luz UV e não tratado (seja com TFD ou só com luz); ***controle/TFD***, animal não irradiado com luz UV e tratado com TFD com fontes de luz vermelha (635 nm) ou azul (415 nm); ***UV***, animal irradiado apenas com luz UV; ***UV/Luz***, animal irradiado com luz UV e tratado apenas com as fontes de luz (635 e 415 nm); e ***UV/TFD***, animal irradiado com luz UV e tratado com TFD com distintas fontes de luz (635 e 415 nm), totalizando 25 camundongos (Figura 54).

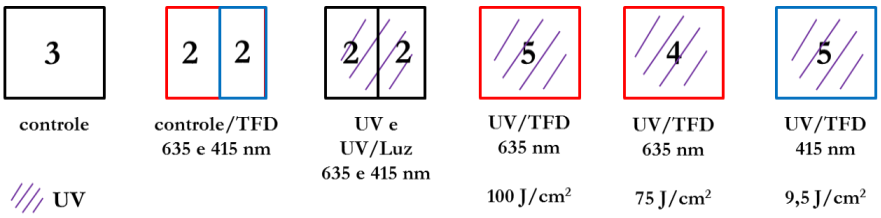

Figura 54. Quantidade de animais inicialmente distribuídos nos devidos grupos.

Fotoenvelhecimento

Pela impossibilidade de utilizar a lâmpada estabelecida anteriormente pelo estudo piloto (*Ultra-Vitalux, OSRAM*), como fonte artificial de luz UV foi empregado um arranjo de lâmpadas fluorescentes tubulares (Figura 55) de banda espectral com predominância de luz UVA (315 a 400 nm), com pico de emissão centrado em 350 nm, como ilustra a Figura 56 (*Photochemical Lamp RPR-3500, Southern New England Ultraviolet Company*, Branford, CT, USA). Este aparato foi gentilmente cedido pela pesquisadora *Irene Kochevar, Ph.D.*, do *Wellman Center for Photomedicine/ MGH*, Boston, MA.



Figura 55. Vistas inferior (A) e frontal (B) do aparato utilizado, composto por quatro lâmpadas fluorescentes tubulares.

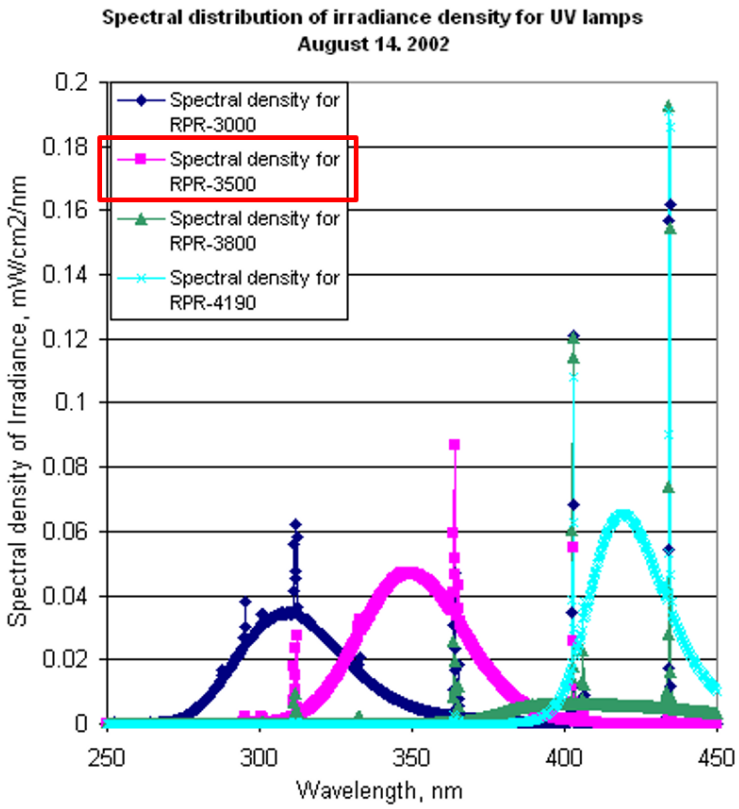

Figura 56. Densidade espectral da irradiância da lâmpada utilizada, com pico de emissão no UVA (dado fornecido pela empresa Southern New England Ultraviolet Company em dezembro de 2012). Nota: considerar apenas o espectro na cor rosa.

A fim de medir a irradiância dessa fonte de luz UV para o estudo proposto, foi utilizado um espectrorradiômetro (*Luzchem SPR-01*/ 235-850 nm) com a ajuda do especialista de laboratório Bill Farinelli, também do *Wellman Center*. A uma distância da lâmpada para o dorso do animal de aproximadamente 16 cm (Figura 57), foi constatada uma irradiância de 1,57 mW/cm^2 de UVA e 0,01 mW/cm^2 de UVB. Determinada a irradiância, foi possível verificar a MED para esta etapa a partir de diferentes doses de luz UV administradas nos animais. Após devida observação de qualquer sinal de eritema, foi estabelecida uma dose de

luz suberitematosa de aproximadamente 5,4 J/cm^2 (UVA) e 0,03 J/cm^2 (UVB). Com isso, os animais eram colocados dentro de um b*ecker* com capacidade de 2000 ml (*Kimax Griffin Beaker*) posicionado sob a fonte de luz 5 dias na semana, por um período de 8 semanas. Nesse procedimento, os animais permaneciam durante 60 minutos sem qualquer restrição de movimento, conscientes e sem necessidade de anestesia, visto que tal intervenção não causa dor ou sofrimento aos mesmos.



Figura 57. Animais posicionados sob o arranjo das lâmpadas acesas (A), a uma distância de aproximadamente 16 cm (B).

Após a etapa do fotoenvelhecimento, os animais foram submetidos à TFD, à fototerapia ou permaneceram como controle.

Terapia fotodinâmica

Os parâmetros do protocolo da TFD foram atrelados a fatores investigados na *fase experimental 1*, como tempo de incubação do ALA tópico e dose de luz utilizada na TFD.

Com insumos de outro fabricante, como o ALA em pó e o creme base, porém nas mesmas proporções utilizadas na *fase experimental 1*, o ALA tópico foi preparado com as seguintes características: ALA em pó (*Sigma-Aldrich*, Saint Louis, MO, USA) em concentração de 20% misturado a uma emulsão (*Eucerin Lotion*, Beiersdorf Inc., Norwalk, CT, USA), adicionado de EDTA a 1 mM (*Bio-Rad Laboratories*, Life Science Group, Hercules, CA) como agente quelante, e de DMSO a 3%, que auxilia a penetração do creme na pele. Após o preparo, a solução foi conservada no refrigerador para posterior uso.

A fim de retirar parcialmente a camada de estrato córneo para facilitar a penetração do creme na pele dos animais submetidos à TFD, foi realizada uma técnica denominada *tape stripping*. Para tanto, os animais foram anestesiados (quetamina e xilazina) e 8 porções de fita

adesiva (*Scotch Brand*, 3M, USA) foram grudadas e retiradas sucessivamente na mesma região, tentando-se aplicar sempre a mesma força contra o dorso do animal. Imediatamente após posicionada, a fita era retirada delicadamente no sentido caudo-cranial (Figura 58).

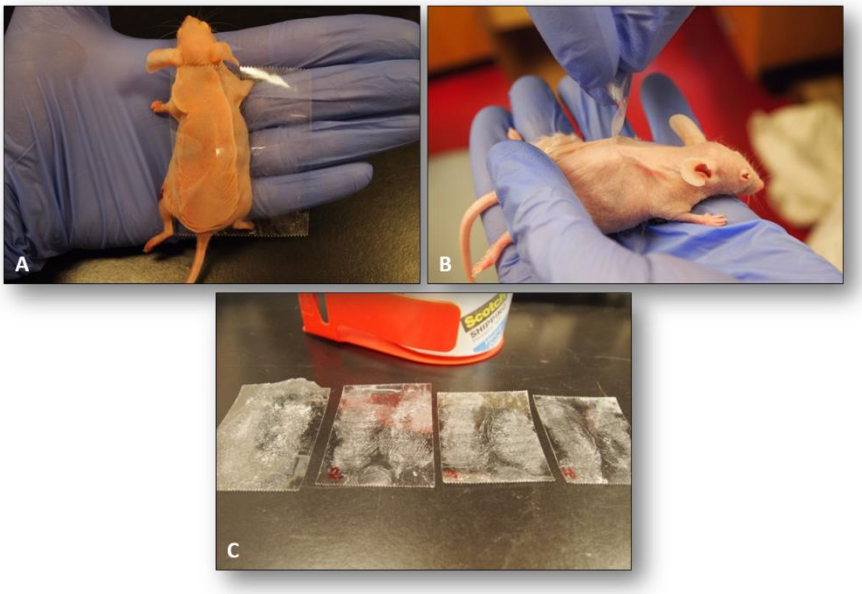

Figura 58. Técnica de tape stripping. Posicionamento da fita sobre o dorso do animal (A); retirada da fita no sentido caudo-cranial (B); e pedaços de fita após o procedimento (C).

Após a técnica de retirada do estrato córneo, o creme ALA 20% foi aplicado topicamente na região central do dorso dos animais (diâmetro de 10 mm) e permaneceu ocluído pelo curativo por 4 horas (Figura 59), a fim de assegurar adequado acúmulo de PpIX no tecido. Nessa etapa, não foram realizadas medidas de espectroscopia nem imagens de fluorescência. Portanto, a fim de verificar se houve acúmulo de PpIX na pele dos animais, eles foram posicionados sob uma fonte de luz UV (*Burton*, Chatsworth, CA, USA) a fim de se observar a fluorescência da PpIX a olho nu (Figura 60).

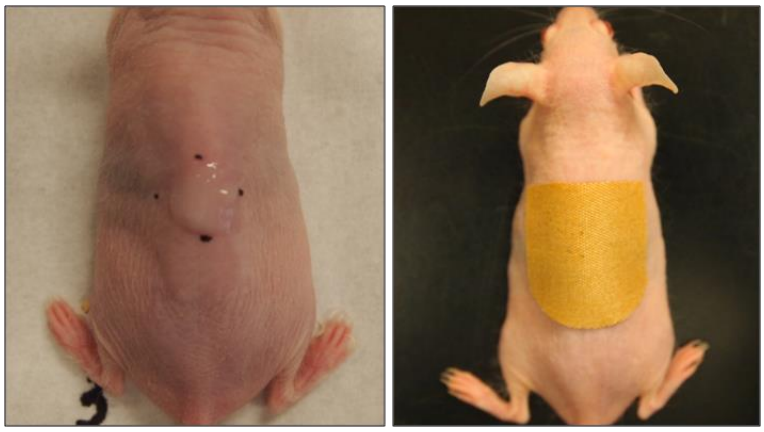

Figura 59. Aplicação do creme ALA 20% na região central do dorso (esquerda) e oclusão com curativo (direita).



Figura 60. Fonte de luz UV (A); e animal posicionado sob a luz, após 4 horas de incubação do creme ALA 20% (B). Nota-se a fluorescência da PpIX.

Logo após incubação do creme, os animais dos grupos controle/TFD, UV/Luz e UV/TFD foram submetidos à irradiação. A princípio foram utilizadas duas fontes de luz distintas, a saber:

1ª) Fonte de luz vermelha (Figura 61), que consistiu de uma lâmpada halógena não-coerente acoplada a uma fibra óptica de 635 nm de comprimento de onda (*LumaCare LC122*, MBG Technologies, USA) (ANEXO E) A fim de medir sua irradiância, foi empregado um medidor de potência (PM100D) equipado com um sensor S310C (*Thorlabs*, Newton, NJ, USA). Com uma irradiância de 70 mW/cm^2 com um tempo de exposição de 18 e 24 minutos, as doses de luz permaneceram com 75 J/cm^2 e 100 J/cm^2, respectivamente.

2ª) Fonte de luz azul (Figura 62), que consistiu de um aparelho *hand-held* com um arranjo de LEDs de comprimento de onda centrado em 415 nm (*Omnilux Clear-U*, UK). Foi utilizada uma irradiância de 16 mW/cm^2 em 10 minutos, totalizando uma dose de luz de 9,5 J/cm^2.



Figura 61. Primeira fonte de luz utilizada na TFD (A); animal posicionado sob fibra de comprimento de onda 635 nm (B).

Figura 62. Segunda fonte de luz utilizada na TFD; animal posicionado sob radiação de comprimento de onda 415 nm.

Após o tratamento, os animais foram analisados clinicamente, com suas respectivas imagens fotográficas e, após 2 semanas de seguimento clínico, biópsias da região central do dorso foram coletadas para posterior análise histopatológica e por TEM.

Avaliação da pele

Análise clínica (macroscópica)

Nesta etapa, os animais foram observados diariamente a fim de analisar a recuperação da pele após a terapia. Além da observação a olho nu, o tato e imagens fotográficas obtidas pela câmera digital (*Olympus Digital Camera*, modelo E-PL1) fizeram parte do acompanhamento clínico. A fim de se evitar estresse devido à manipulação excessiva, ficou estabelecido que os animais não seriam anestesiados para o registro fotográfico, que foi realizado nos dias 0 (dia da terapia), 1, 2, 7, 10 e 14. Com isso, o seguimento clínico constou de 14 dias, compreendido entre a TFD e a posterior coleta de amostras de pele para histopatologia.

Estudo histopatológico (microscópica)

As amostras de pele de todos os animais (grupos *controle, UV, controle/TFD, UV/TFD e UV/Luz*) foram coletadas no 14° dia pós-TFD, armazenadas em solução de formaldeído 10% tamponado e posteriormente emblocadas em parafina. Estes blocos foram cortados em seções de 5 µm de espessura para confecção das lâminas histológicas, as quais foram coradas por: HE, a fim de avaliar o estado geral da pele, bem como o infiltrado inflamatório, fibroblastos e espessuras da epiderme e da derme; TM, para analisar fibras colágenas; e *Verhoeff*, para analisar fibras elásticas (elastina). Suas respectivas imagens microscópicas foram obtidas através do *slide scanner* digital *NanoZoomer 2.0RS* (Figura 63), e processadas pelo próprio software

NanoZoomer Digital Pathology NDP.view version 1.2.36 (Hamamatsu Corp., Bridgewater, NJ).

Figura 63. Equipamento utilizado para aquisição das imagens de microscopia (NanoZoomer).

Após obtenção das imagens, foram realizadas análises qualitativas e quantitativas, as quais compreendem: espessuras da epiderme (a) e da derme papilar (b), e densidade de fibras colágenas na derme papilar (c). A espessura da epiderme foi definida como a média de 10 medidas, aferidas a cada 100 µm, da membrana basal até o estrato córneo na imagem proveniente da lâmina corada com HE obtida com aumento original de 100x (Figura 64). A espessura da derme papilar foi definida como a média de 10 medidas, aferidas a cada 100 µm, da junção dermo-epidérmica à derme inferior (no camundongo, compreende a região de células adiposas) na imagem proveniente da lâmina corada com TM obtida com aumento original de 100x (Figura 65). Ambas análises foram realizadas no próprio software do *scanner*. Por fim, a densidade de fibras colágenas foi processada pelo software livre analisador de imagem *ImageJ* (Figura 66), versão 1.36b (*Research Services Branch*, U.S. National Institutes of Health, Bethesda, MD, USA). Para cada animal foram processadas 5 imagens, onde as fibras colágenas coradas com TM foram estabelecidas como *foreground* versus o *background* não corado (Figura 67) e apresentadas como percentagem da área no campo da imagem obtida com aumento original de 400x (JORGE, 2009).

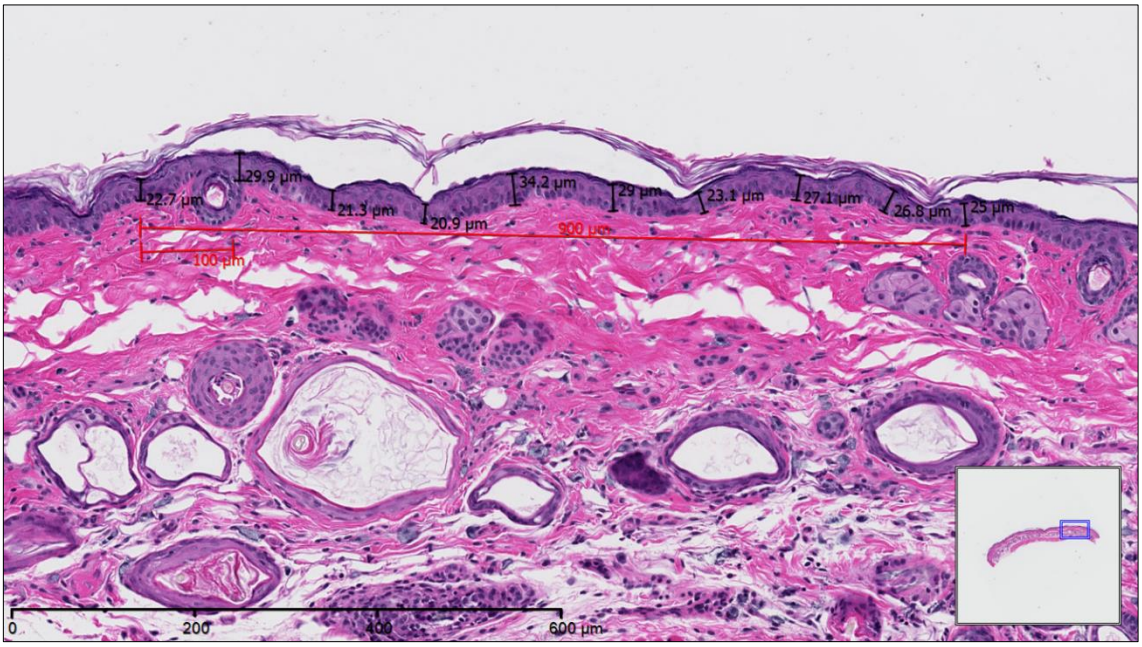

Figura 64. Imagem proveniente da lâmina corada com HE e seus respectivos valores da espessura da epiderme obtidos a cada 100 µm de distância (aumento original de 100x).

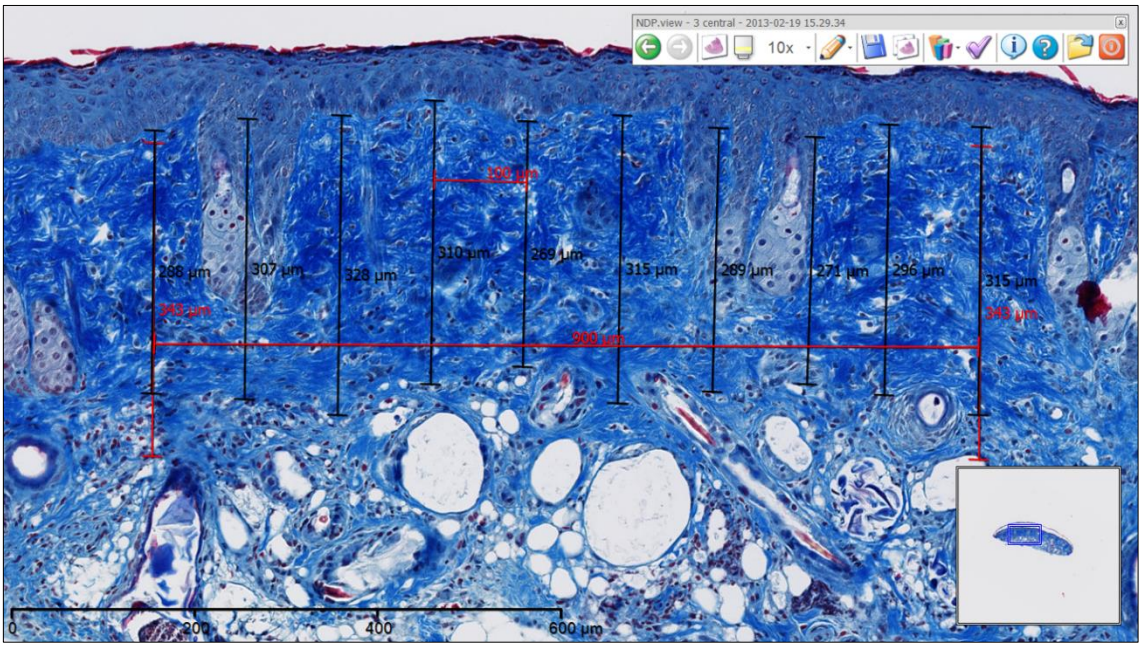

Figura 65. Imagem proveniente da lâmina corada com TM e seus respectivos valores da espessura da derme papilar obtidos a cada 100 µm de distância (aumento original de 100x).

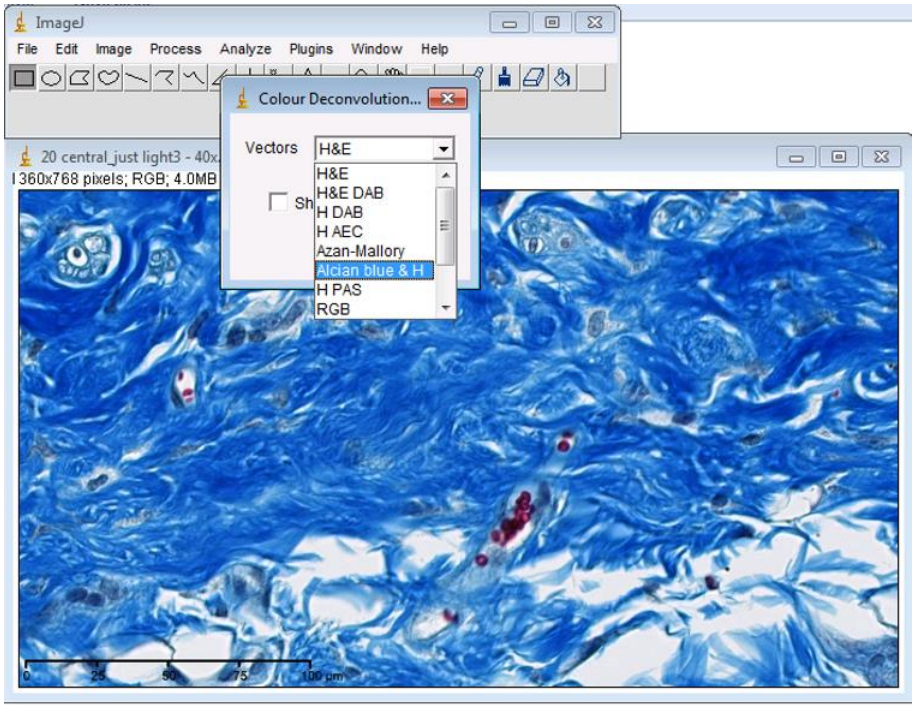

Figura 66. Procedimento para análise da densidade de colágeno utilizando o plugin 'Colour Deconvolution' do ImageJ a partir da imagem proveniente de uma lâmina corada com TM (400x).

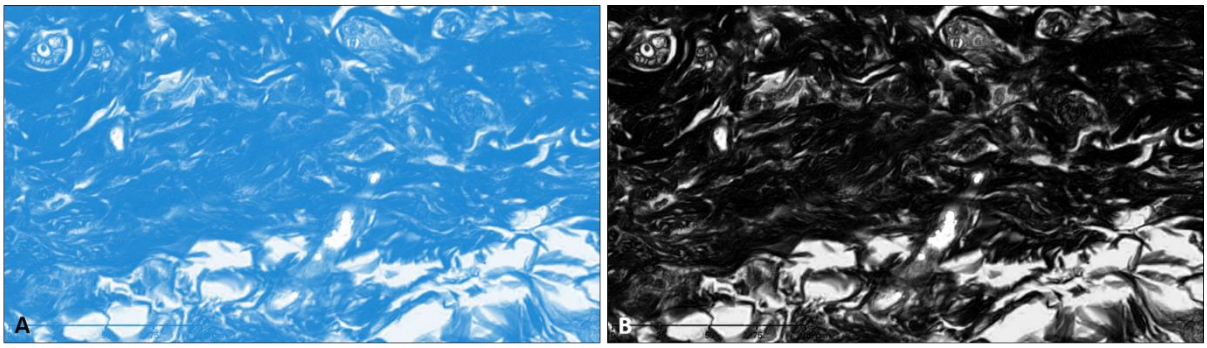

Figura 67. Após seleção da cor azul da imagem (A); o programa a converte em imagem de 8 bits, na qual o colágeno está representado pela cor preta (B).

Microscopia eletrônica de transmissão (TEM)

A fim de examinar a ultraestrutura da pele dos animais, amostras das mesmas regiões de análise histopatológica foram fixadas em glutaraldeído 2,5% e processadas pelo *Photopathology Core* do *Wellman Center*. Secções ultrafinas foram coradas com uma solução de ácido tânico e, após confeccionadas, observadas sob um microscópio eletrônico de transmissão (Figura 68), modelo CM10 (*Philips*, Amsterdam, Netherlands) para análise qualitativa.



Figura 68. Microscópio eletrônico de transmissão (TEM).

Análise dos resultados

A partir dos dados obtidos foi realizada uma estatística descritiva a fim de sintetizar em média e desvio padrão (DP) os valores provenientes das morfometrias; ademais, para análise do comportamento dessas variáveis, o teste de *Kolmogorov-Smirnov* foi realizado como ferramenta estatística, considerando o nível de confiança de 95%, a fim de verificar possíveis diferenças significantes entre os grupos.

RESULTADOS

Grupos

Do total de 25 animais incluídos no planejamento do estudo, 18 foram de fato investigados e distribuídos nos seus respectivos grupos, de acordo com a Figura 69. Essa diminuição do número de animais deve-se ao fato de que, 1 dia após a TFD, 7 animais (4 do grupo UV/TFD$_{415nm}$; 2 do grupo UV/TFD$_{635nm}$; e 1 do grupo controle/TFD$_{635nm}$) apresentaram sinais de extrema letargia, perda de massa corpórea e arqueamento da coluna, fatores que sugeriram sofrimento dos mesmos, e tiveram que ser eutanasiados.

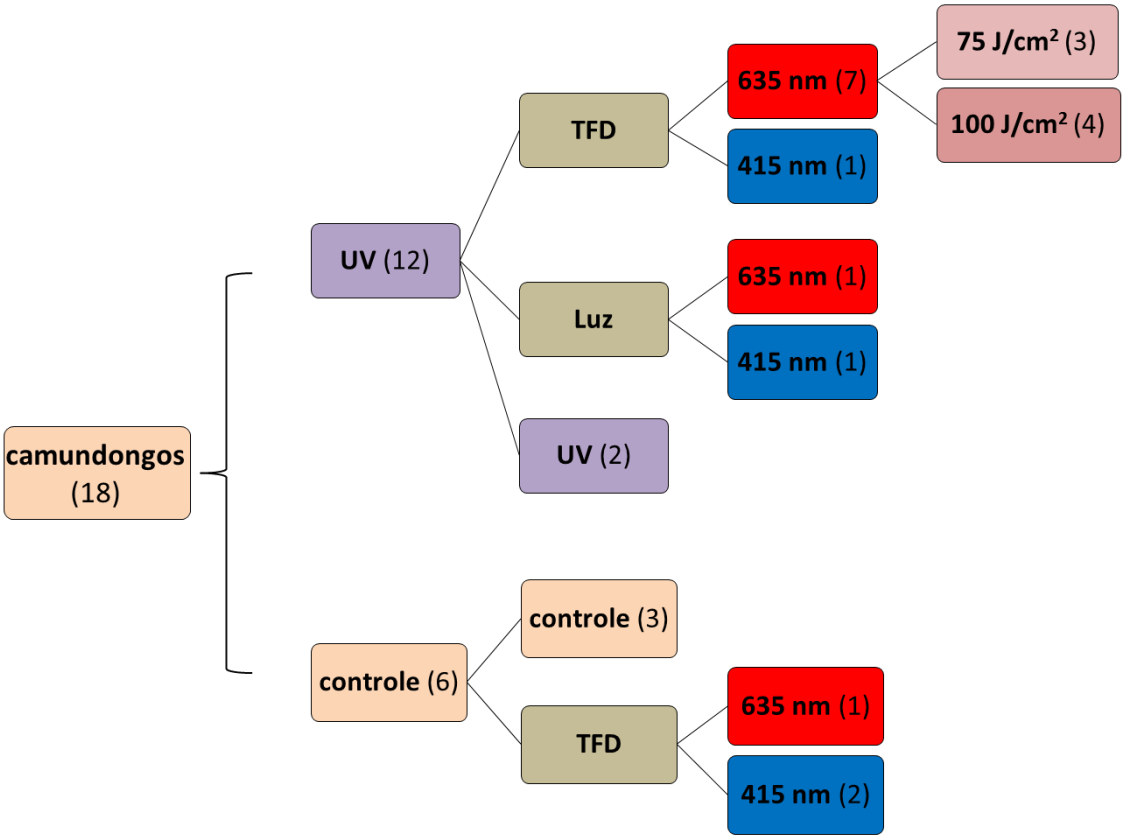

Figura 69. Distribuição dos animais e classificação dos respectivos grupos.

A seguir, as figuras ilustram todos os animais investigados neste estudo, como animais dos grupos controle e UV (Figura 70) e animais tratados (Figura 71).

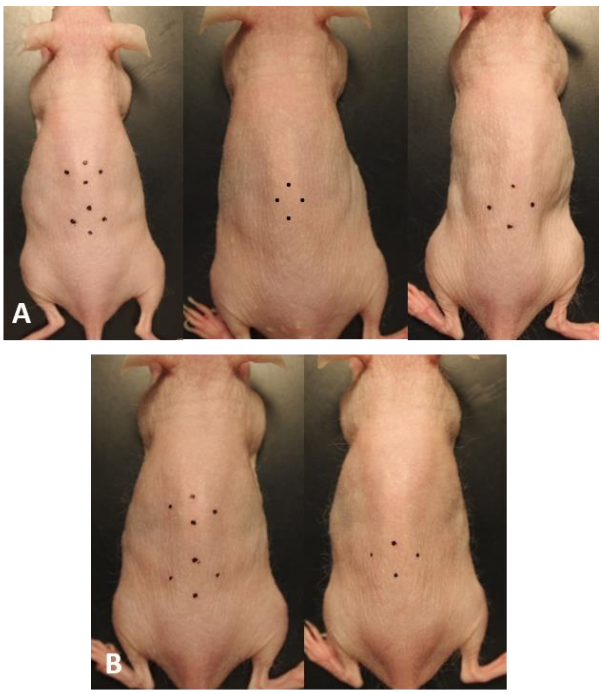

Figura 70. Animais dos grupos controle (A) e UV (B) após fim do protocolo.

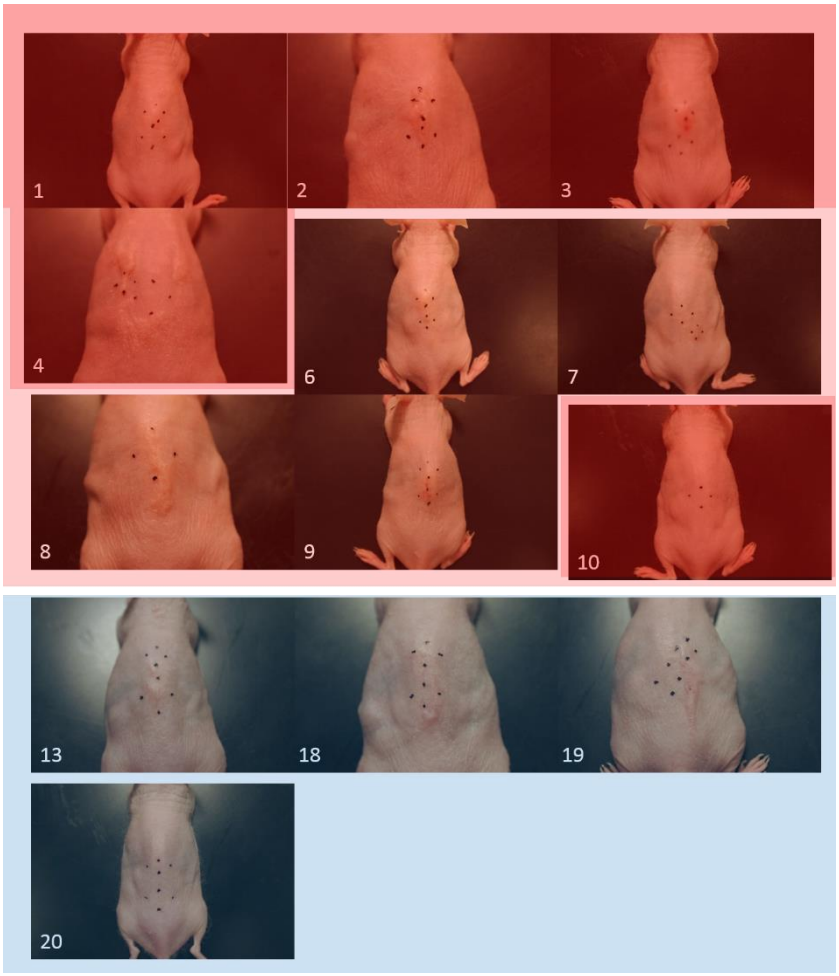

Figura 71. Animais dos grupos UV/TFD$_{635nm}$ (1-4, 100 J/cm^2; 6-8, 75J/cm^2); controle/TFD$_{635nm}$ (9); UV/Luz$_{635nm}$ (10); UV/TFD$_{415nm}$ (13); controle/TFD$_{415nm}$ (18 e 19); e UV/Luz$_{415nm}$ (20) após fim do protocolo.

Fotoenvelhecimento

Após 8 semanas de irradiação com luz UV, os animais foram clinicamente avaliados quanto à presença de sinais de fotoenvelhecimento. Todos os animais irradiados com a luz UV apresentaram características semelhantes entre si, como rugas transversais, flacidez, aspereza e espessamento da pele ao toque em toda extensão do dorso; diferentemente dos animais não irradiados (Figura 72). Com isso, pode-se afirmar que a irradiação com luz UV foi eficaz quanto ao protocolo de fotoenvelhecimento.

Figura 72. Animais não irradiado (esquerda) e irradiado (direita) com luz UV após 4 dias do término do protocolo de fotoenvelhecimento. No animal irradiado, notam-se rugas transversais mais visíveis e pele com aspecto de flacidez cutânea.

Terapia fotodinâmica

Tabela 4. Parâmetros da TFD realizada nos animais.

Comprimento de onda (nm)	**Irradiância** (mW/cm^2)	**Tempo** (min)	**Dose de luz** (J/cm^2)
635	70	18/ 24	75/ 100
415	16	10	9,5

Análise clínica

A observação macroscópica indicou reação fototóxica moderada em todos os animais do grupo UV/TFD, representada por reação inflamatória em intensidades diferentes. Em geral, 24 horas após a TFD os animais não apresentavam nenhum sinal, apenas após 48 horas era possível notar moderado edema e eritema. No dia 7, ulceração, formação de crosta e descamação eram vistos nos animais, diferentemente do dia 10, em que apenas um discreto eritema podia ser observado. Já no dia 14, a pele do dorso estava recuperada em todos os animais, porém, dependendo da intensidade da reação fototóxica, alguns animais apresentaram cicatrizes. Em contrapartida, os dois animais do grupo UV/Luz (635 e 425 nm) permaneceram com rugas aparentes transversalmente ao dorso e flacidez cutânea, semelhantes aos animais do grupo UV. Em relação aos animais não irradiados com luz UV (controle) e tratados com TFD, esses apresentaram um quadro fototóxico intenso quando comparado ao grupo UV/TFD, porém também resolvido em 2 semanas. A seguir seguem ilustrações dos seguimentos clínicos de animais dos grupos UV/TFD$_{635nm}$ a 100 J/cm^2 (Figura 73), UV/Luz$_{635nm}$ (Figura 74) e controle/TFD$_{635nm}$ a 75 J/cm^2 (Figura 75). O seguimento clínico-fotográfico de todos os animais submetidos à TFD ou à fototerapia estão contidos no Apêndice A.

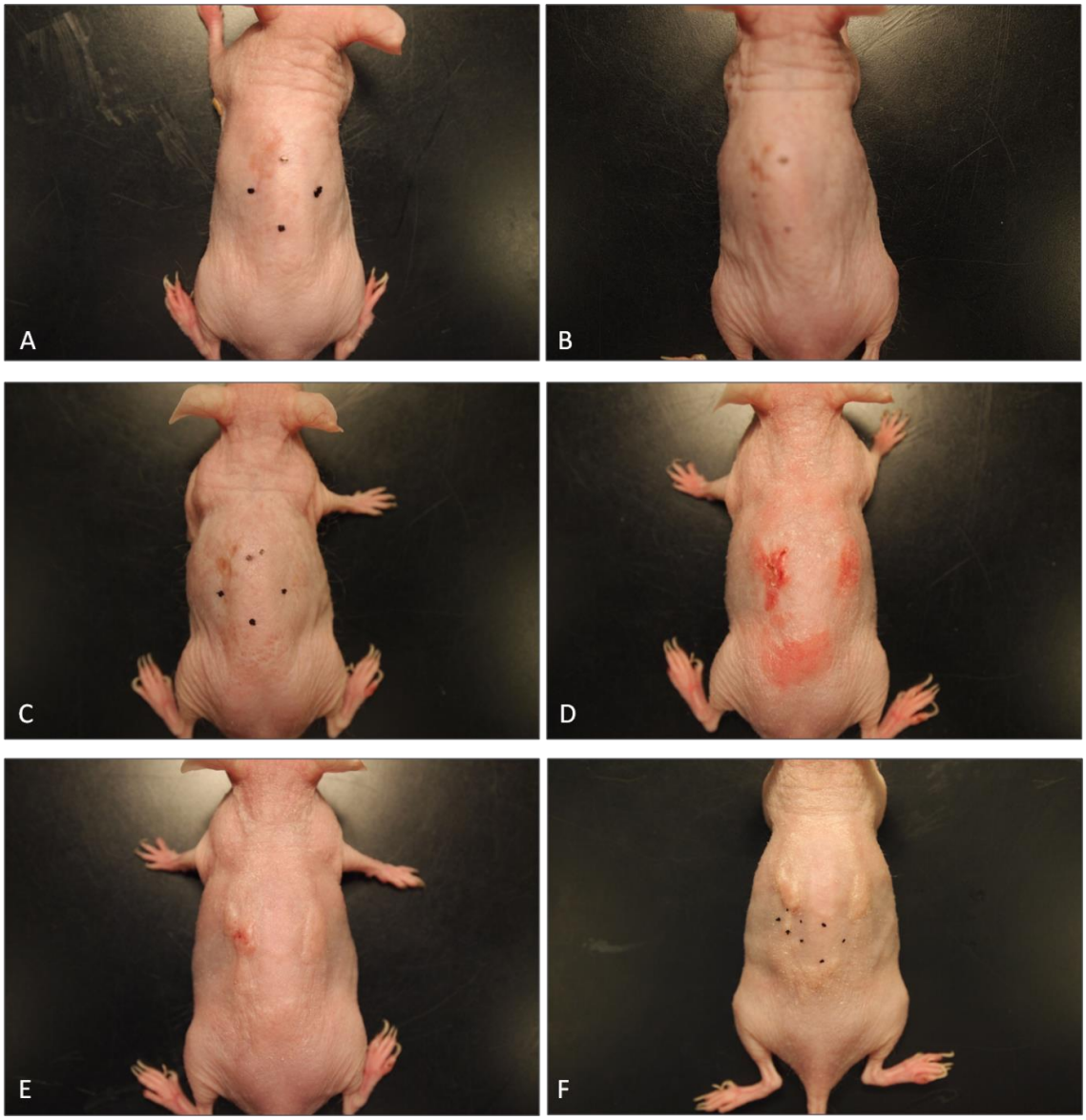

Figura 73. Animal do grupo UV/TFD$_{635nm}$ (100 J/cm^2). A (pós-imediato): nenhum sinal clínico; B (24h): eritema leve; C (48h): nenhum sinal clínico; D (dia 7): intenso eritema e leve ulceração; E (dia 10): eritema leve; e F (dia 14): cicatrizes perceptíveis, seguido de biópsia.

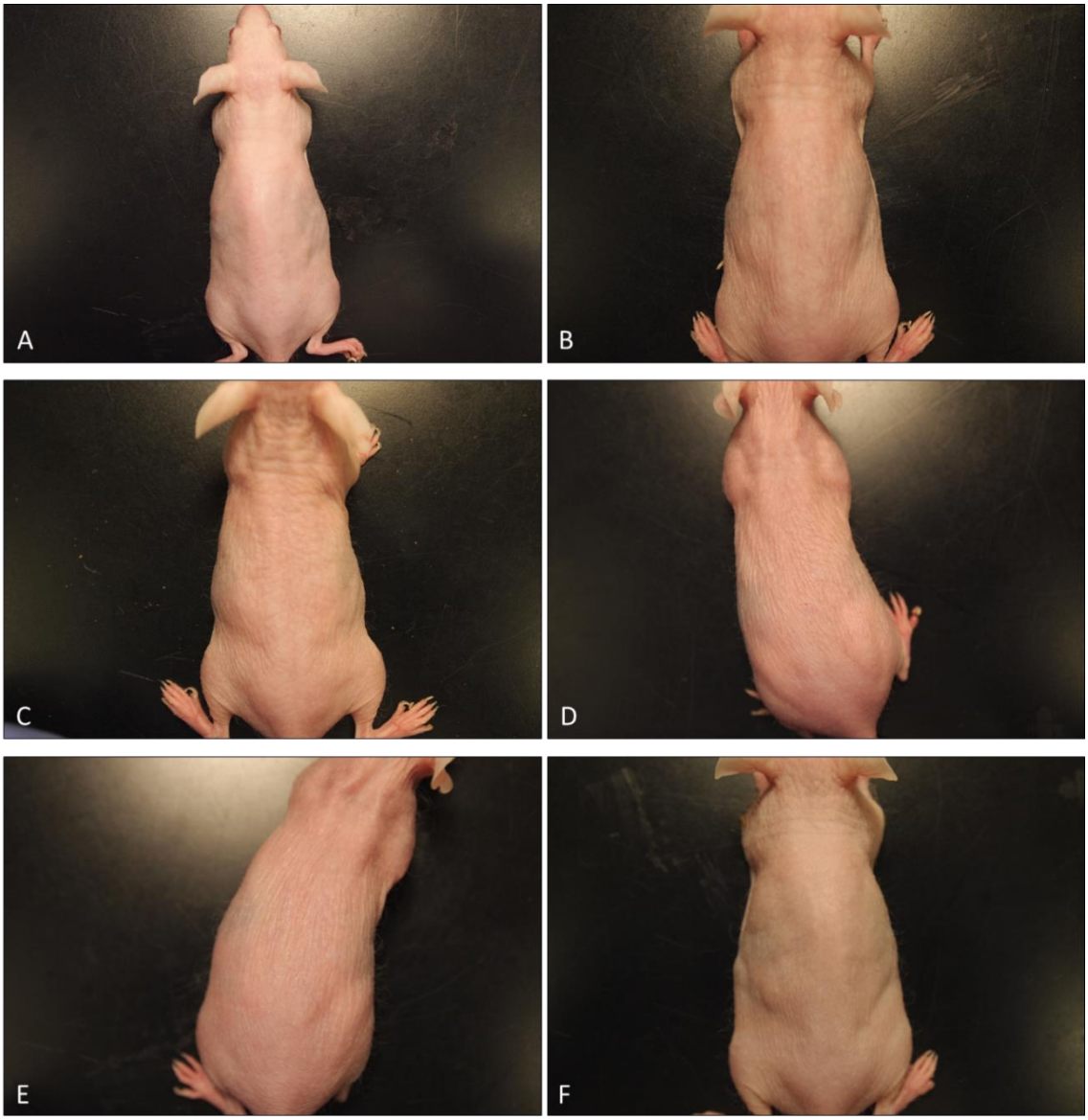

Figura 74. Animal do grupo UV/Luz$_{635nm}$ (100 J/cm^2). A (pós-imediato): nenhum sinal clínico; B (24h): nenhum sinal clínico; C (48h): nenhum sinal clínico; D (dia 7): nenhum sinal clínico; E (dia 10): nenhum sinal clínico; e F (dia 14): nenhum sinal clínico, seguido de biópsia.

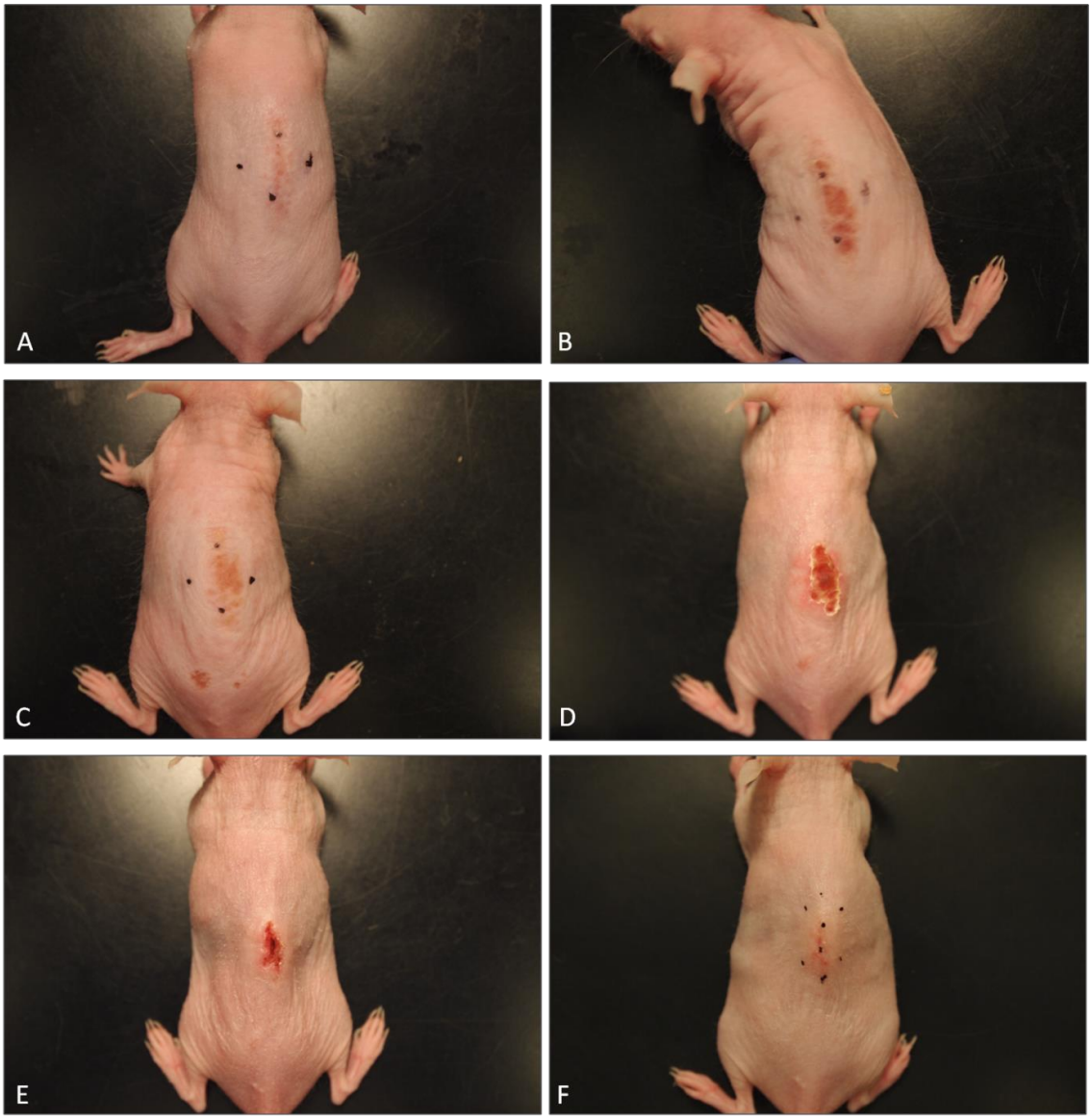

Figura 75. Animal do grupo controle/TFD$_{635nm}$ (75 J/cm^2). A (pós-imediato): eritema leve; B (24h): eritema intenso e edema; C (48h): eritema moderado; D (dia 7): eritema e formação de crosta; E (dia 10): ulceração; e F (dia 14): cicatriz e eritema leves, seguido de biópsia.

A recuperação da pele pós-TFD ocorre pela regeneração do tecido, ou seja, há reparo tecidual com células idênticas às lesadas. No entanto, onde a reação da pele frente à terapia foi mais intensa, há formação de cicatriz. Como exemplo, a Figura 76 ilustra a intensa vascularização que ocorreu adjacente à cicatriz na pele de dois animais de grupos distintos (UV/TFD$_{635nm}$ e controle/TFD$_{415nm}$).

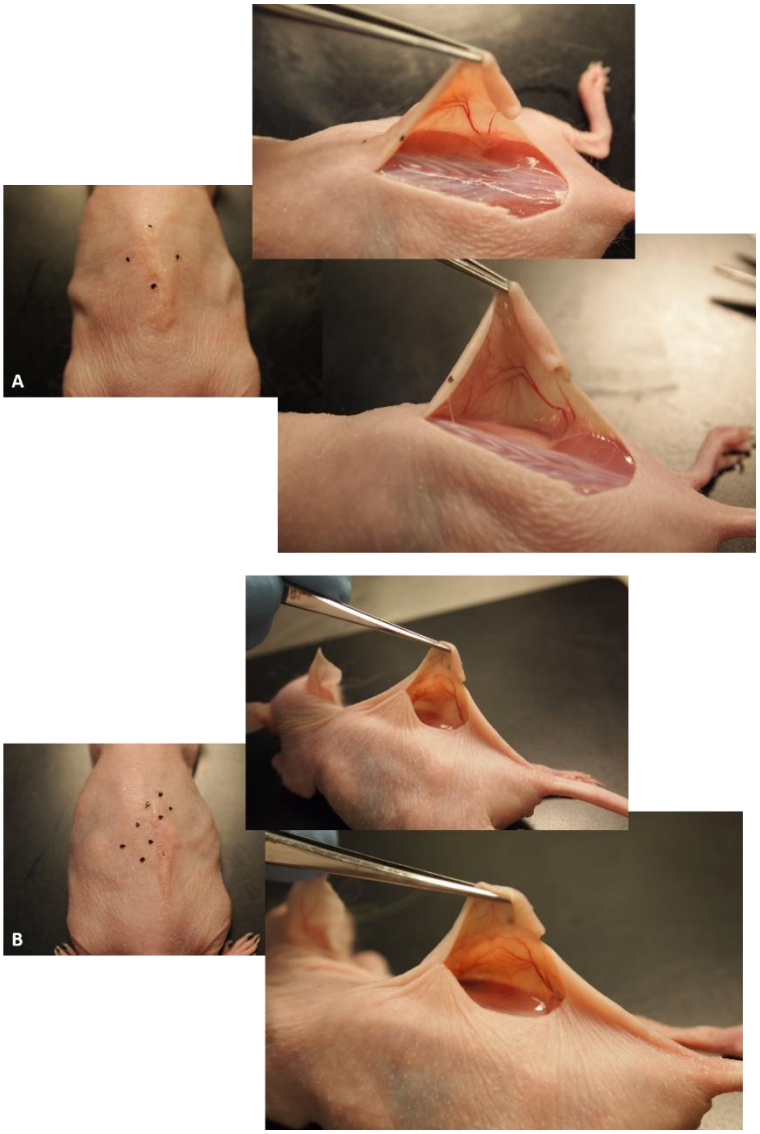

Figura 76. Animais dos grupos UV/TFD$_{635nm}$ 75 J/cm^2 (A) e controle/TFD$_{415nm}$ (B). Momento da biópsia. Notar intensa vascularização adjacente à cicatriz.

Histopatologia

A partir daqui, apenas os grupos tratados pelo comprimento de onda *635 nm* serão abordados, visto que a maioria dos animais do grupo UV/TFD *415 nm* foram perdidos. Portanto, quando aparecer a definição *controle/TFD*, *UV/TFD* ou *UV/Luz*, tratam-se dos grupos tratados com fonte de luz de comprimento de onda de 635 nm (vermelho).

a) Epiderme

Todos animais submetidos à TFD, tanto os irradiados quanto os não-irradiados com UV, apresentaram intensa proliferação ordenada dos queratinócitos, culminando no espessamento epidérmico quando comparados aos animais dos grupos *Controle*, *UV* e *UV/Luz* (Figura 77).

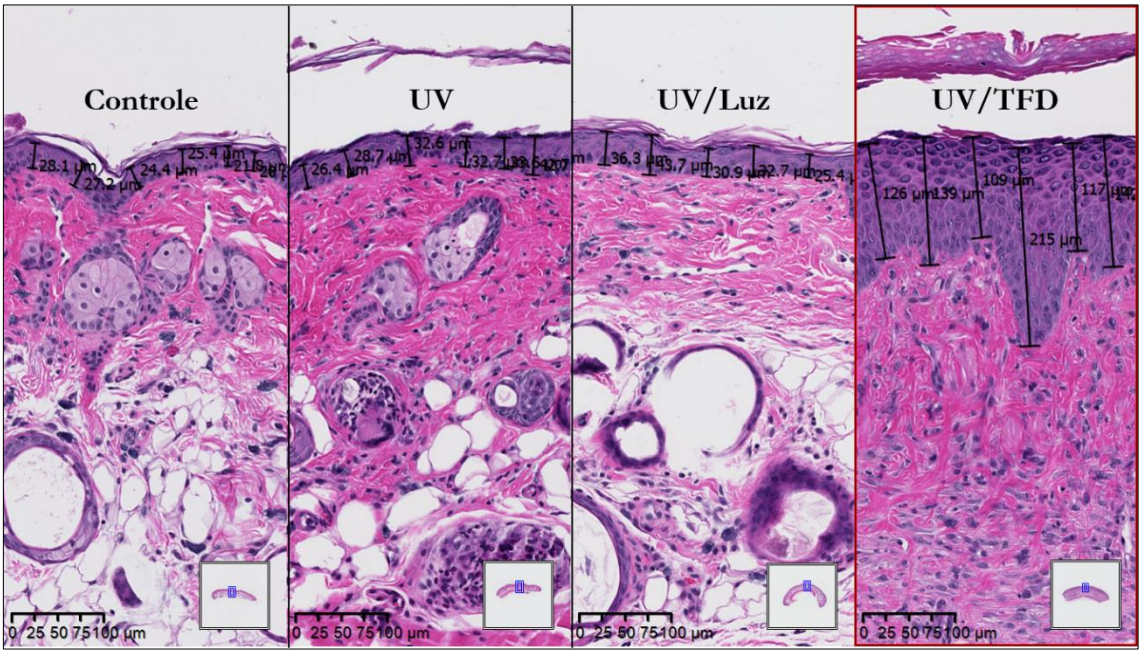

Figura 77. Imagens representativas dos animais dos grupos controle, UV, UV/Luz$_{635nm}$ e UV/TFD$_{635nm}$ (100 J/cm^2), respectivamente, após 14 dias do tratamento. Visão geral (HE, aumento original 100x).

Abaixo, a Figura 78 ilustra a diferença das espessuras epidérmicas entre um animal irradiado com UV (31 µm) e um animal irradiado com UV e tratado com TFD$_{635nm}$ a 100 J/cm^2 (64 µm).

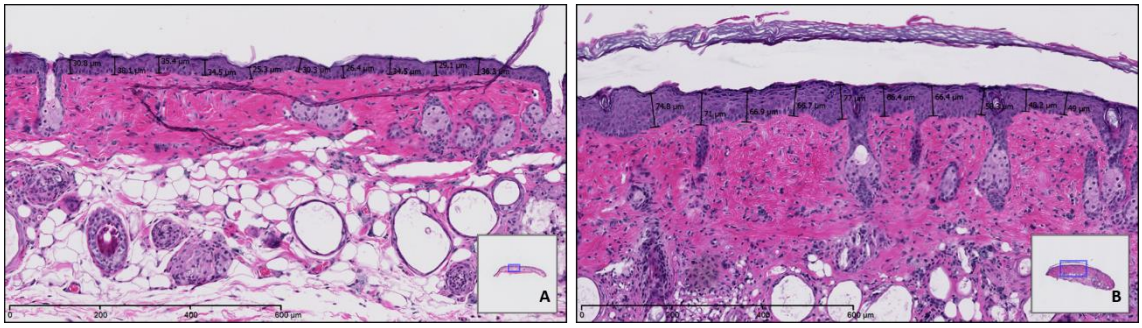

Figura 78. Imagens representativas de um animal do grupo UV (A) e outro do grupo UV/TFD$_{635nm}$ 100 J/cm^2 (B) após 14 dias do tratamento (HE, aumento original 100x).

Da mesma maneira, a Figura 79 ilustra a diferença das espessuras epidérmicas entre um animal irradiado com UV (34 µm) e um animal irradiado com UV e tratado com TFD$_{635nm}$ a 75 J/cm^2 (49 µm).

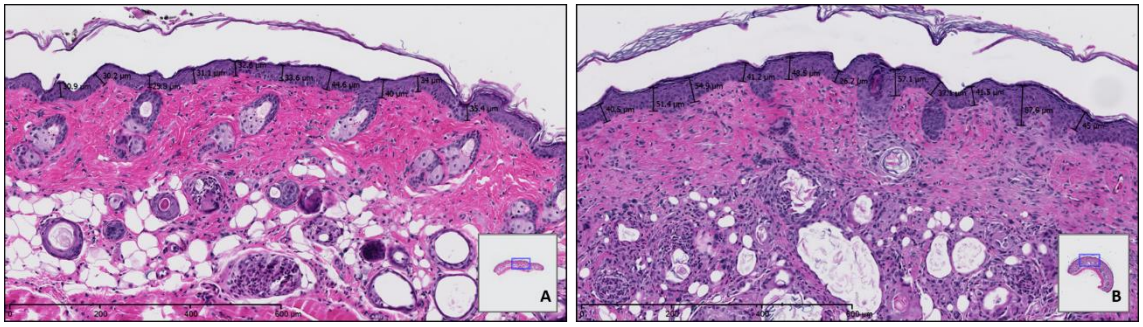

Figura 79. Imagens representativas de um animal do grupo UV (A) e outro do grupo UV/TFD$_{635nm}$ 75 J/cm^2 (B) após 14 dias do tratamento (HE, aumento original 100x).

Já a Figura 80 ilustra a diferença das espessuras epidérmicas entre um animal não-irradiado com UV (26 µm) e um animal não-irradiado com UV e tratado com TFD$_{635nm}$ a 75 J/cm^2 (86 µm). Importante notar o aumento expressivo da espessura epidérmica após a TFD.

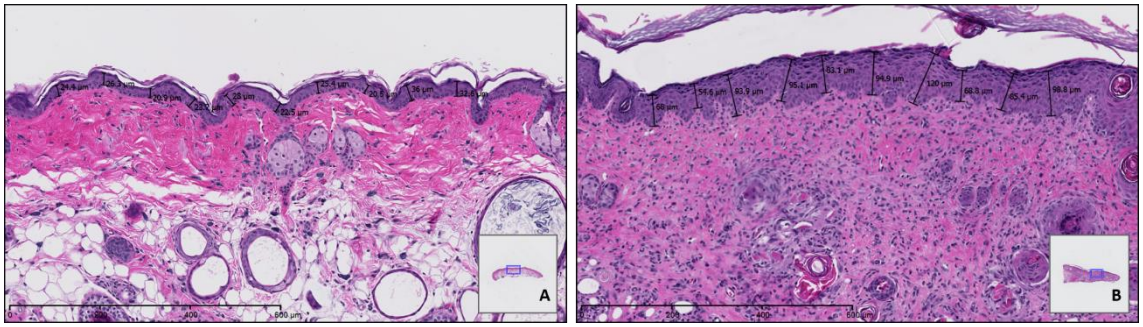

Figura 80. Imagens representativas de um animal do grupo controle (A) e outro do grupo controle/TFD$_{635nm}$ 75 J/cm^2 (B) após 14 dias do tratamento (HE, aumento original 100x).

A Tabela 5 sumariamente reúne os valores expressos em média e desvio padrão (DP) referentes à espessura epidérmica dos animais de cada grupo. Os dados da espessura epidérmica de cada animal encontram-se no Apêndice B.

Tabela 5. Média e DP ($n_{medidas}$=10/animal) dos grupos referentes à espessura da epiderme.

Grupos	**Espessura da Epiderme** - Média e DP (µm)			
Controle	*Controle/TFD*	*UV*	*UV/Luz*	*UV/TFD*
26 ± 5	86 ± 19	32 ± 5	32 ± 5	55 ± 16

Pelo teste de Kolmogorov-Smirnov, com um nível de significância de *0,05*, houve diferença estatisticamente significante entre os animais do grupo controle ($n_{medidas}$=30) e do grupo *UV* ($n_{medidas}$=20), o qual apresentou uma média de espessura epidérmica maior que a do primeiro grupo (Figura 81).

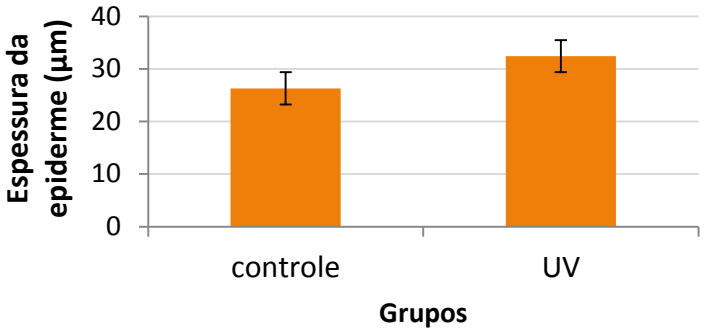

Figura 81. Espessura da epiderme dos animais dos grupos controle e UV.

Houve diferença estatisticamente significante entre os animais do grupo *UV* ($n_{medidas}$=20) e os animais do grupo *UV/TFD* ($n_{medidas}$=70), o qual apresentou uma média de espessura epidérmica maior que a do primeiro grupo (Figura 82).

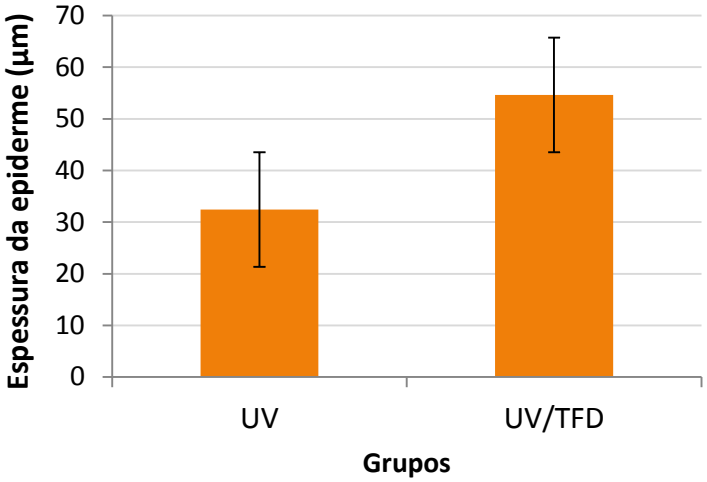

Figura 82. Espessura da epiderme dos animais dos grupos UV e UV/TFD.

Em relação às doses de luz utilizadas para a TFD (75 e 100 J/cm^2), houve diferença estatisticamente significante entre tais subgrupos (Figura 83), em que o subgrupo dos animais que receberam a dose de 100 J/cm^2 ($n_{medidas}$=40) apresentou uma média de espessura epidérmica maior que a do outro subgrupo (dose de 75 J/cm^2, $n_{medidas}$=30).

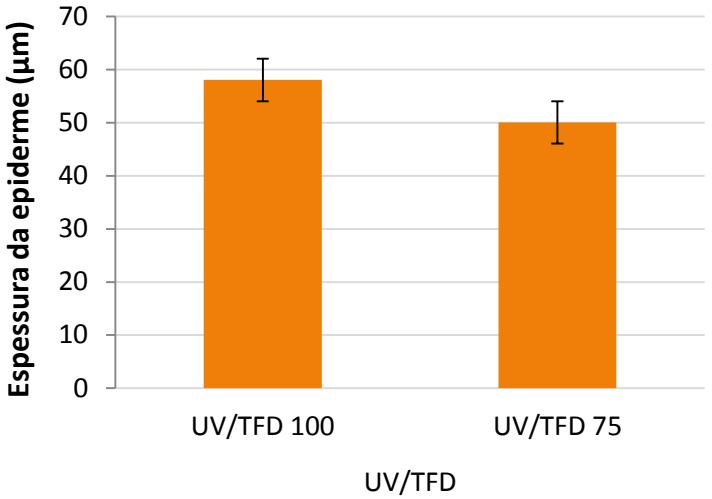

Figura 83. Espessura da epiderme dos animais dos subgrupos UV/TFD 100 e 75 J/cm^2, respectivamente.

Houve diferença estatisticamente significante entre o animal do grupo *UV/Luz* ($n_{medidas}$=10) e os animais do grupo *UV/TFD* ($n_{medidas}$=70), o qual apresentou uma média de espessura epidérmica maior que a do primeiro grupo (Figura 84).

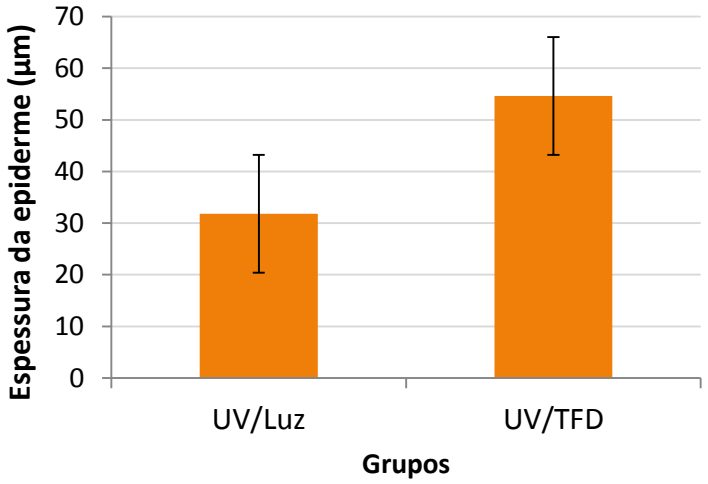

Figura 84. Espessura da epiderme dos animais dos grupos UV/Luz e UV/TFD.

Outro achado histopatológico foi a diminuição do número de glândulas sebáceas nos grupos submetidos à TFD, principalmente nos animais irradiados com UV, que é responsável pelo aumento considerável desses anexos epidérmicos (hiperplasia), como ilustra a Figura 85.

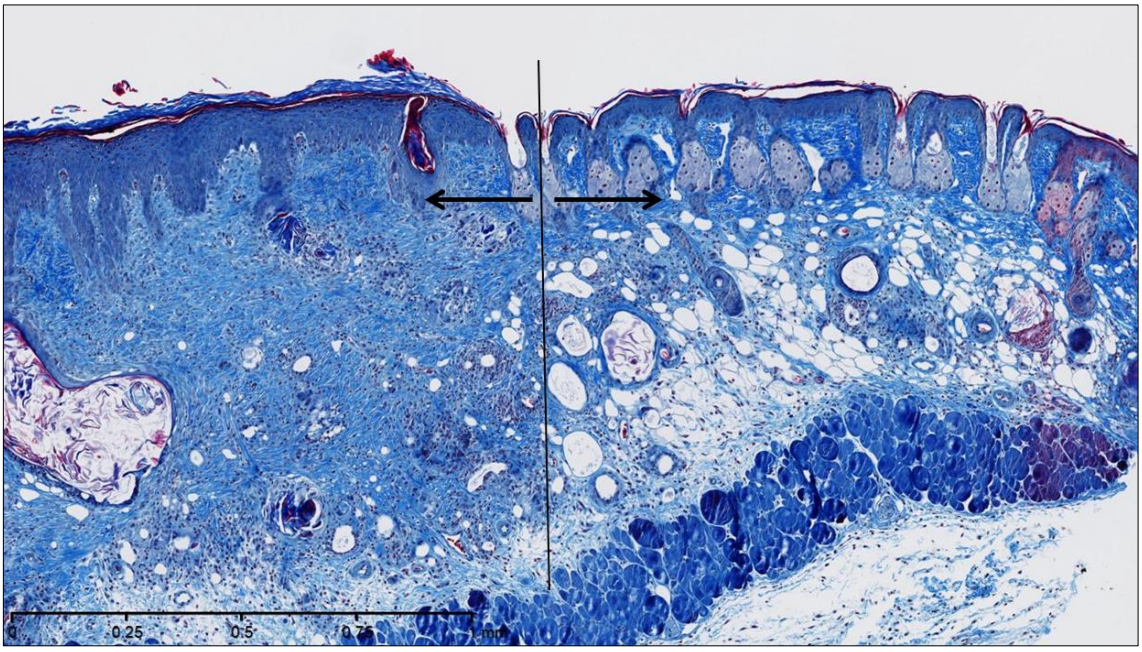

Figura 85. Imagem microscópica da interface entre a pele tratada (esquerda) e não-tratada (direita) pela TFD de um animal irradiado com UV. Nota-se que na região em que o efeito da TFD foi mais intenso (esquerda), houve redução drástica de glândulas sebáceas [TM, aumento original 50x, barra de escala 1mm].

b) Derme

No geral, todos os animais tratados com TFD apresentaram deposição de novas fibras colágenas na derme, principalmente na região papilar (derme superior). A Figura 86 ilustra o conteúdo de fibras colágenas na derme dos animais dos grupos *Controle*, *UV*, *UV/Luz*$_{635nm}$ (dose 100 J/cm^2) e *UV/TFD*$_{635nm}$ 100 J/cm^2 (respectivamente) e, com isso, a diferença entre as espessuras dérmicas. Notar a diminuição do conteúdo de colágeno (e consequentemente da espessura dérmica) da pele dos animais dos grupos UV (B) e UV/Luz (C).

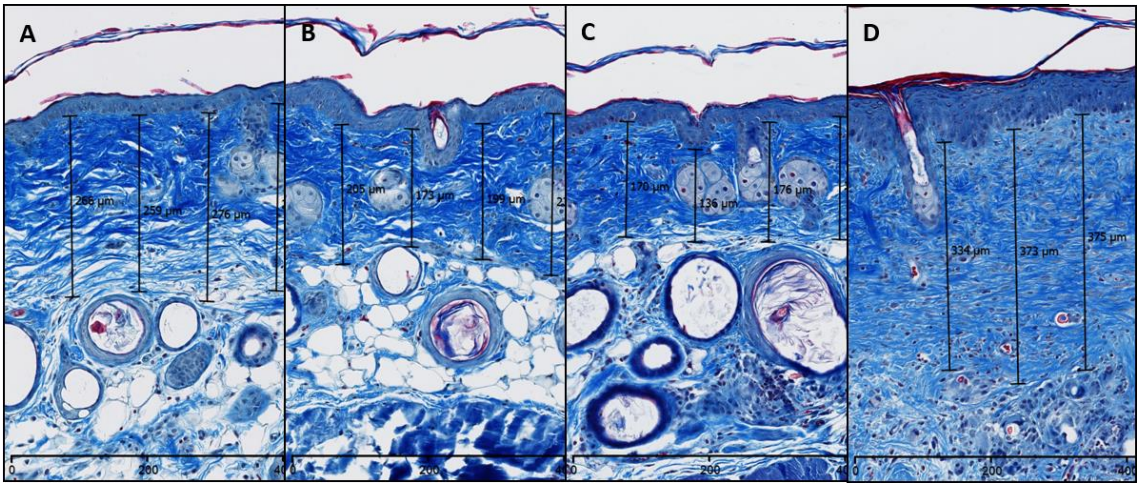

Figura 86. Espessuras das dermes dos animais dos grupos controle (A), UV (B), UV/Luz$_{635nm}$ *(C) e UV/TFD*$_{635nm}$ *100 J/cm*^{2} *(D) [TM, aumento original 100x].*

A Figura 87 compara um animal irradiado com UV com um animal irradiado com UV e tratado com TFD_{635nm} a 75 J/cm^2. Notar no animal tratado com TFD a intensa deposição de novas fibras de colágeno (neocolagênese) na derme e consequentemente aumento de sua espessura.

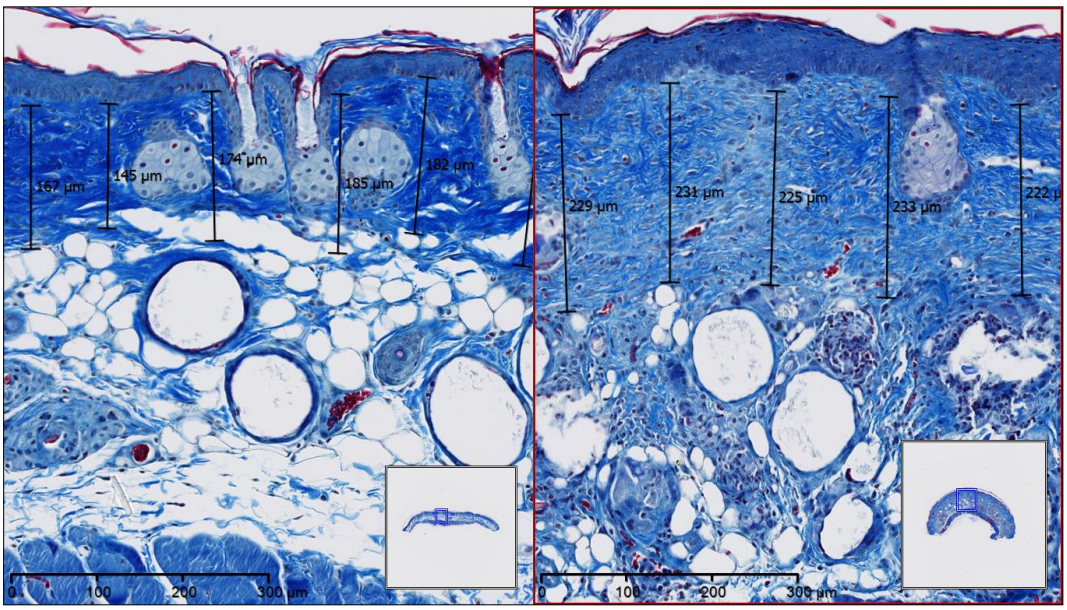

Figura 87. Imagens representativas dos animais dos grupos UV e UV/TFD_{635nm} (75 J/cm^2), respectivamente, após 14 dias do tratamento. Verifica-se intensa deposição de fibras colágenas na derme do animal tratado com TFD (à direita) (TM, aumento original 100x).

Com mesmo efeito, a Figura 88 compara um animal irradiado com UV com um animal irradiado com UV, porém tratado com TFD_{635nm} a 100 J/cm^2. Novamente, notar no animal tratado com TFD a intensa deposição de novas fibras de colágeno na derme e consequentemente aumento de sua espessura.

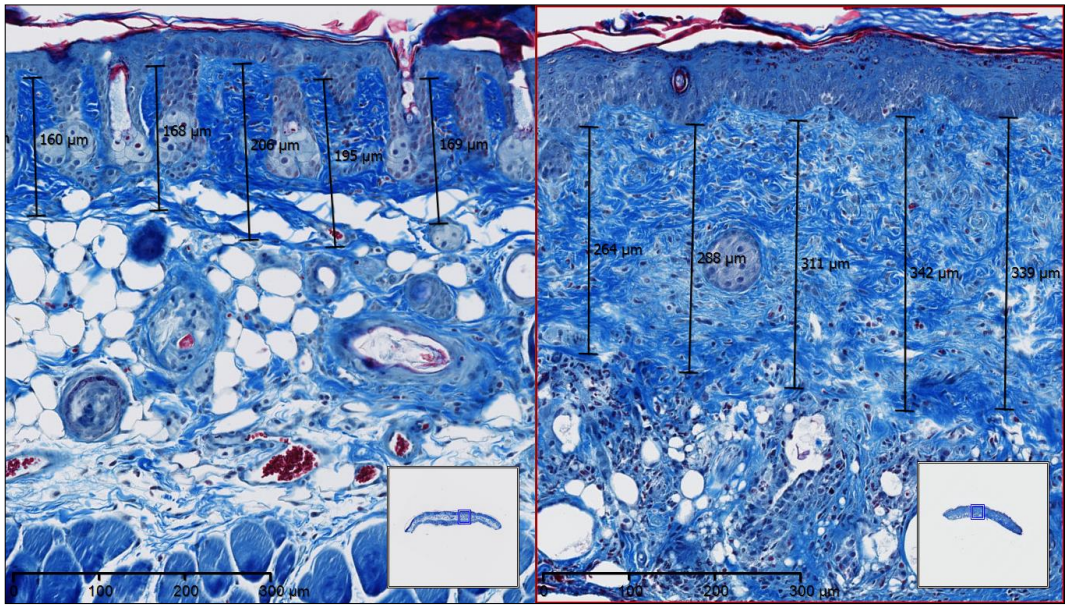

Figura 88. Imagens representativas dos animais dos grupos UV e UV/TFD$_{635nm}$ (100 J/cm^2), respectivamente, após 14 dias do tratamento. Verifica-se intensa deposição de fibras colágenas na derme do animal tratado com TFD (à direita) (TM, aumento original 100x).

A Figura 89 ilustra a diferença entre um animal irradiado com UV e um animal não-irradiado com UV (controle), tratado com TFD$_{635nm}$ a 75 J/cm^2. Houve um aumento expressivo da espessura dérmica após a TFD devido à intensa deposição de novas fibras colágenas na derme.

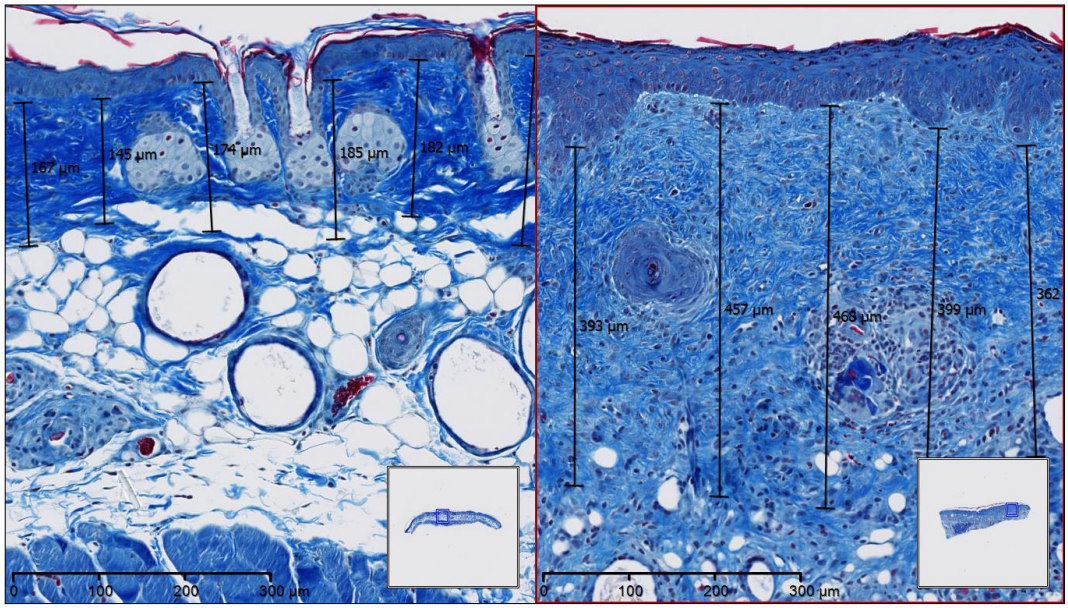

Figura 89. Imagens representativas dos animais dos grupos UV e controle/TFD$_{635nm}$ (75 J/cm^2), respectivamente, após 14 dias do tratamento. Verifica-se intensa deposição de fibras colágenas na derme do animal tratado com TFD (à direita) (TM, aumento original 100x).

Já a Figura 90 compara um animal não-irradiado com UV com um animal não-irradiado com UV, tratado com TFD_{635nm} a 75 J/cm^2. Novamente, notar o aumento expressivo da espessura dérmica devido à intensa deposição de novas fibras colágenas após a TFD.

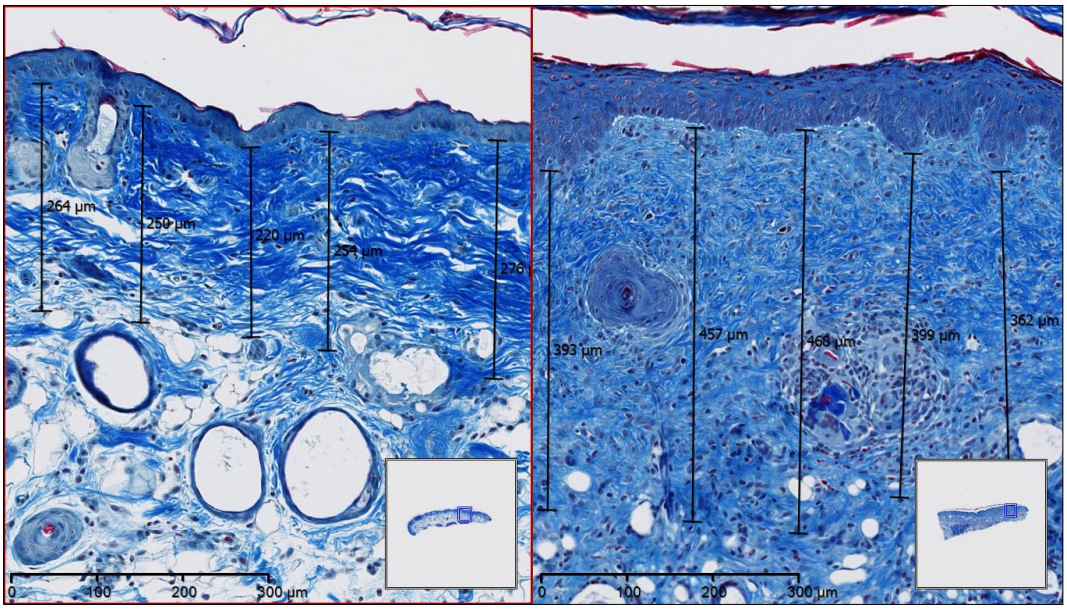

Figura 90. Imagens representativas dos animais dos grupos controle e controle/TFD_{635nm} (75 J/cm^2), respectivamente, após 14 dias do tratamento. Verifica-se intensa deposição de fibras colágenas na derme do animal tratado com TFD (à direita) (TM, aumento original 100x).

No entanto, o animal irradiado com UV e tratado apenas com luz 635 nm a 100 J/cm^2 não apresentou tais alterações morfológicas, tanto na epiderme quanto na derme (Figura 91).

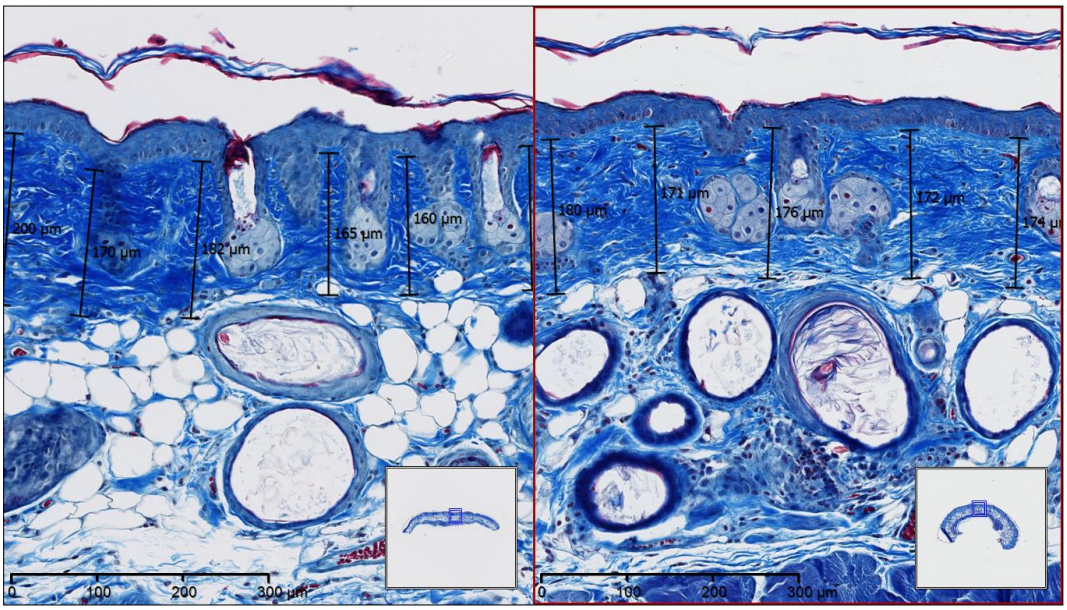

Figura 91. Imagens representativas dos animais dos grupos UV e UV/Luz_{635nm} (100 J/cm^2), respectivamente, após 14 dias do tratamento. Não há diferença evidente na densidade de fibras colágenas e, consequentemente, na espessura dérmica entre eles (TM, aumento original 100x).

Os valores das espessuras dérmicas (média e DP) dos animais de cada grupo estão descritos na Tabela 6. Os dados de cada animal encontram-se no Apêndice C.

Tabela 6. Média e DP ($n_{medidas}$=10) dos grupos referentes à espessura da derme.

Grupos	**Espessura da Derme** - Média e DP (µm)			
Controle	*Controle/TFD*	*UV*	*UV/Luz*	*UV/TFD*
254 ± 32	385 ± 52	194 ± 25	165 ± 15	278 ± 50

Pelo teste de Kolmogorov-Smirnov, com um nível de significância de *0,05*, houve diferença estatisticamente significante entre os animais do grupo controle ($n_{medidas}$=30) e do grupo *UV* ($n_{medidas}$=20), o qual apresentou uma média de espessura dérmica menor que a do primeiro grupo (Figura 92).

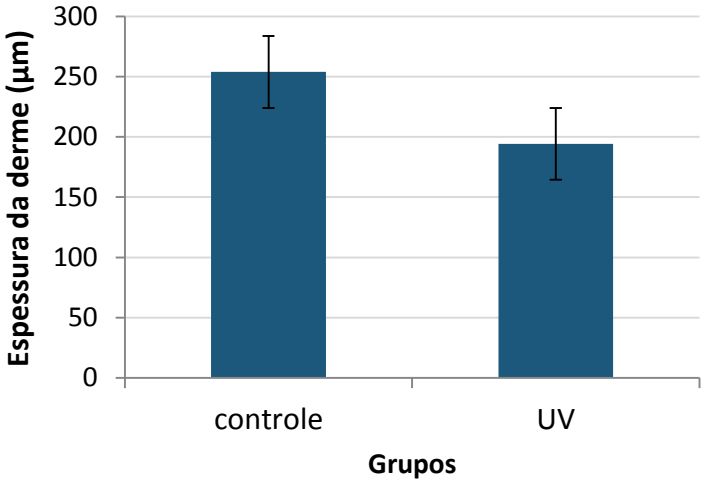

Figura 92. Espessura da derme dos animais dos grupos controle e UV.

Houve diferença estatisticamente significante entre os animais do grupo *UV* ($n_{medidas}$=20) e os animais do grupo *UV/TFD* ($n_{medidas}$=70), o qual apresentou uma média de espessura dérmica maior que a do primeiro grupo (Figura 93).

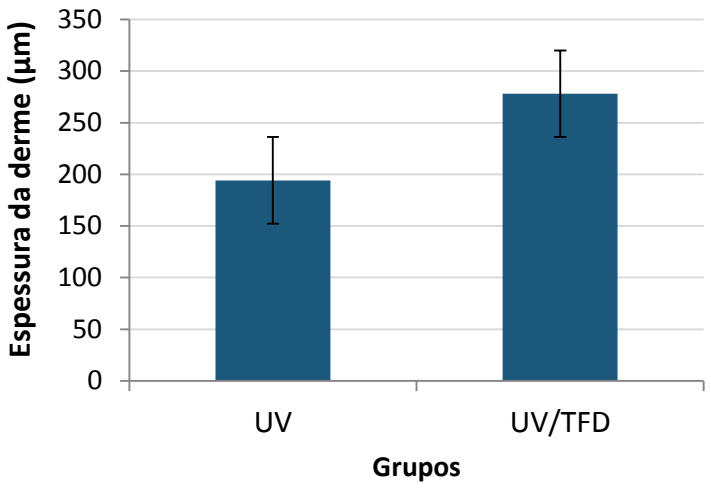

Figura 93. Espessura da derme dos animais dos grupos UV e UV/TFD.

Em relação às doses de luz utilizadas para a TFD (75 e 100 J/cm^2), houve diferença estatisticamente significante entre tais subgrupos (Figura 94), em que o subgrupo dos animais que receberam a dose de 100 J/cm^2 ($n_{medidas}$=40) apresentou uma média de espessura dérmica maior que a do outro subgrupo (dose de 75 J/cm^2, $n_{medidas}$=30).

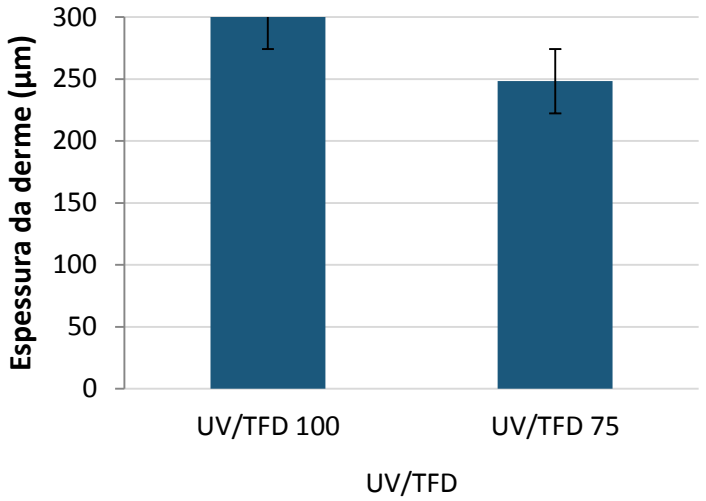

Figura 94. Espessura da derme dos animais dos subgrupos UV/TFD 100 e 75 J/cm^2, respectivamente.

Houve diferença estatisticamente significante entre o animal do grupo *UV/Luz* ($n_{medidas}$=10) e os animais do grupo *UV/TFD* ($n_{medidas}$=70), o qual apresentou uma média de espessura dérmica maior que a do primeiro grupo (Figura 95).

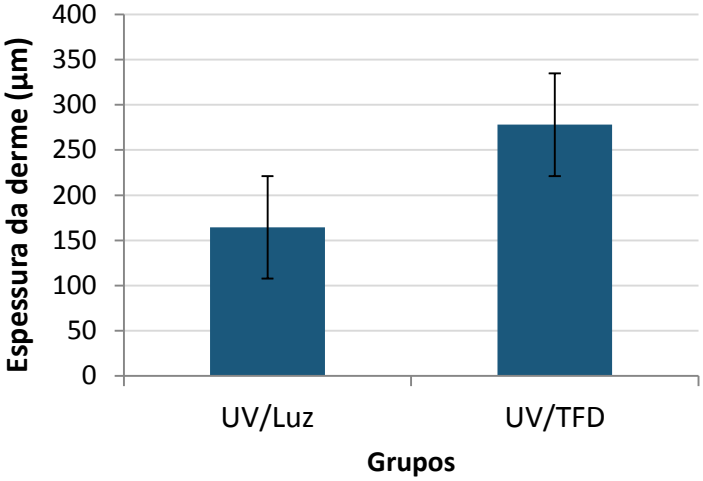

Figura 95. Espessura da derme dos animais dos grupos UV/Luz e UV/TFD.

c) Densidade de fibras colágenas

Em termos de densidade de colágeno dérmico, pode-se notar intensa deposição de fibras colágenas delgadas densamente agrupadas e orientadas na derme papilar dos animais tratados com TFD, como ilustra a Figura 96.

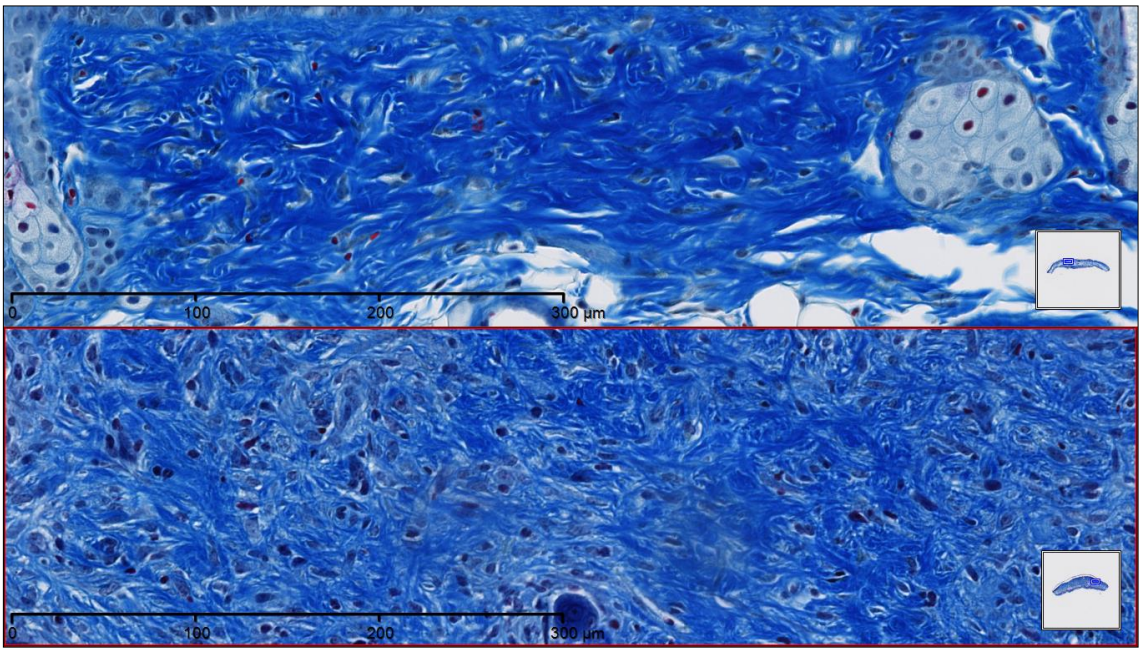

Figura 96. Imagens representativas de animais dos grupos UV (acima) e UV/TFD$_{635nm}$ 100 J/cm^2 (abaixo). (TM, aumento original 400x).

Abaixo, a Figura 97 ilustra o tratamento da imagem realizado pelo programa *ImageJ*.

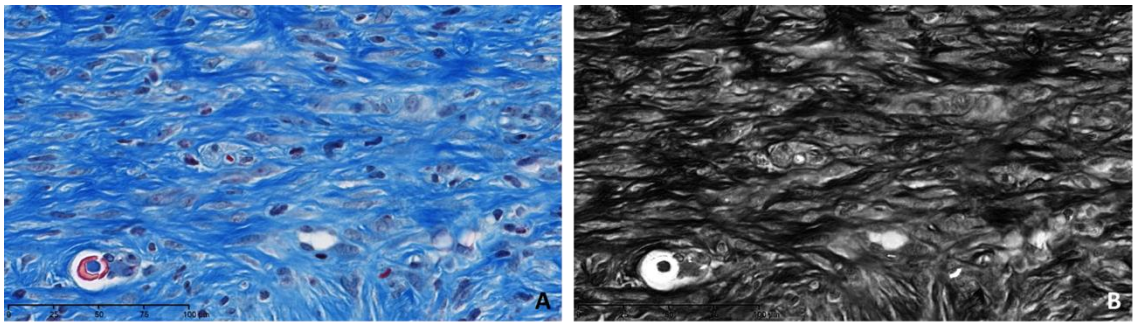

Figura 97. Imagens antes (A) e após (B) o processamento pelo programa ImageJ. Notar a orientação das fibras colágenas evidenciada pela imagem em preto e branco (aumento original 400x).

Os valores médios ($n_{medidas}$=5) da densidade de fibras colágenas das imagens de TM da cada grupo processadas pelo *ImageJ* estão descritos na Tabela 7.

Tabela 7. Densidade de fibras colágenas (%) dos grupos expressa em porcentagem média.

Controle	***Controle/TFD***	***UV***	***UV/Luz***	***UV/TFD***
71,8	66,4	71,9	73,6	72,7

TEM

A análise por microscopia de transmissão eletrônica da derme foi realizada apenas em um animal dos grupos *controle*, *UV* e *UV/TFD$_{635nm}$* (100 J/cm^2) e suas respectivas imagens estão ilustradas pela Figura 98.

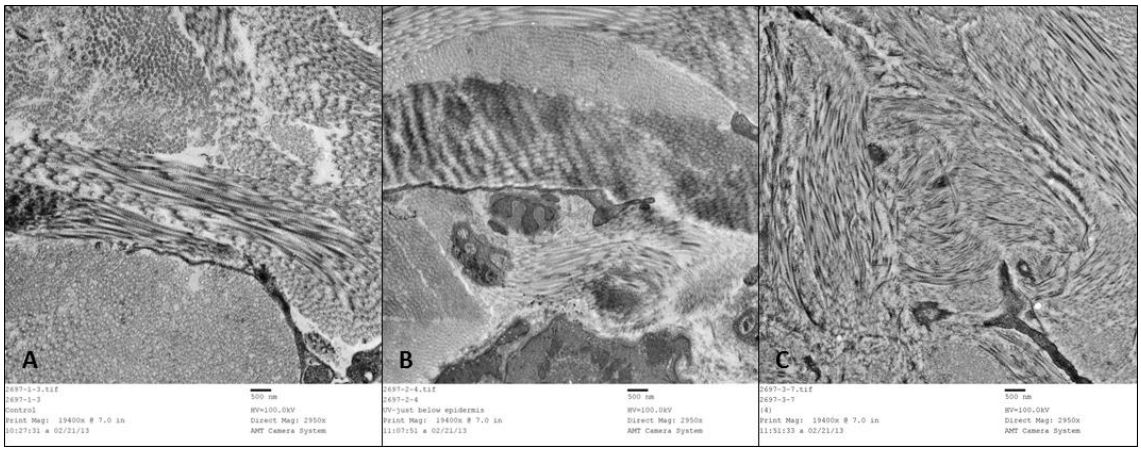

Figura 98. Imagens de TEM. Animais controle, UV e UV/TFD, respectivamente (aumento original 40000x, barra de escala: 500 nm).

DISCUSSÃO

Em termos de alterações física e visível após o término do protocolo de fotoenvelhecimento, os animais apresentaram espessamento da pele, conferido pelo toque, flacidez cutânea, cor amarelada e rugas profundas. Os animais do grupo controle não apresentaram essas características, visto que não foram irradiados com luz UV.

Tais achados estão de acordo com o extenso trabalho de Bissett e colaboradores, no qual camundongos *hairless* albinos (SKH-1) foram expostos a doses suberitematosas de radiação UVA/UVB e seus aspectos físicos, visíveis e histopatológicos foram avaliados. Os pesquisadores utilizaram dois tipos distintos de lâmpadas fluorescentes em diferentes protocolos: uma que simula a luz solar (Westinghouse FS-40) e a outra luz negra (General Eletric F-40), a qual não apresentava nenhuma emissão abaixo de 340 nm (ou seja, sua emissão consistia apenas de radiação UVA). A dose diária máxima de UVA foi de 7,5 J/cm^2 e de UVB foi de 60 mJ/cm^2 (o que representa 8% da dose de UVA), as quais eram administradas três vezes por semana durante dois períodos: 16 ou 33 semanas. Após subsequente tempo de recuperação da pele sem irradiação UV, observou-se espessamento da pele dos animais irradiados com UVA e UVB de até 2 vezes quando comparados aos animais controles, medida realizada por um compasso de calibre. Em relação ao aspecto visível, os animais irradiados apenas com UVA apresentavam a pele mais flácida e amarelada, enquanto que os animais irradiados apenas com UVB apresentavam rugas profundas. Quanto às mudanças histológicas, à medida que se acumulava a dose de radiação UV ao longo das semanas, ocorria espessamento e hiperplasia da epiderme; hiperproliferação do conteúdo celular dérmico, como fibroblastos e mastócitos, e de glândulas sebáceas na derme superior, cistos na derme inferior e, em toda a derme, infiltrado inflamatório; quanto às estruturas proteicas, degradação do colágeno e aumento do material elastótico na derme superior. Todos esses achados eram dose-dependentes (BISSETT, HANNON e ORR, 1987).

Diante dessas alterações histológicas na pele do camundongo (as quais se assemelham à pele humana) devido à exposição crônica à radiação UV, a barreira cutânea torna-se alterada. Por um lado fica reduzida ao estimular a hiperplasia e atipia dos queratinócitos, modificando suas interações e consequentemente aumentando a penetração do ALA. Neste estudo, observou-se intenso acúmulo da PpIX após 4 horas de incubação do creme nos animais irradiados com UV. Por outro lado a barreira aumenta ao apresentar hiperqueratose (espessamento do estrato

córneo), que dificulta a penetração do creme (KENNEDY e POTTIER, 1992; BOIY, ROELANDTS e DE WITTE, 2011).

Gerritsen e colaboradores abordaram em um trabalho de revisão os possíveis pré-tratamentos realizados na pele humana a fim de aprimorar os resultados clínicos da TFD com ALA e MAL tópicos. Os autores afirmam que um importante fator que impede a captação de ALA pelas células epidérmicas é a hiperqueratose, a qual pode ser removida com queratolíticos, curetagem, *debulking*, *tape stripping*, microdermabrasão ou ablação por lasers (GERRITSEN et al., 2009). Em relação ao *tape stripping*, a técnica consiste em grudar um pedaço de fita adesiva à pele e, após uma leve pressão, puxa-la cuidadosamente a fim de retirar camadas do estrato córneo. No estudo clínico de Ibbotson e colaboradores, a intensidade da fluorescência da PpIX após aplicação tópica de ALA creme na pele normal de indivíduos sadios foi avaliada. Os pesquisadores demonstraram que o *tape stripping* significantemente aumentou a fluorescência da PpIX na pele tratada com a técnica quando comparada com a pele não tratada (IBBOTSON et al., 2006).

Portanto, o *tape stripping* foi realizado em todos os grupos deste estudo: controle, UV, controle/UV, UV/luz e UV/TFD, nesse último foi feito previamente à aplicação do creme contendo ALA. Como observado na literatura, a técnica favoreceu a penetração do creme na pele fotoenvelhecida do animal, comprovado no exame clínico pela presença de eritema e ulceração na pele dos animais, e no estudo histopatológico, que será abordado adiante. Outrossim, não havia necessidade de se retirar qualquer formação de crosta como, por exemplo, no pré-tratamento do câncer de pele não-melanoma realizado por curetagem para que o creme ALA fosse absorvido (SOUZA et al., 2009), e também por ser uma opção econômica.

Ainda em relação à permeabilidade cutânea, a pele do camundongo *hairless* é mais fina - portanto mais permeável a moléculas exógenas- que a pele humana (BENAVIDES et al., 2009). Diante desse fato, o estudo não se ocupa do entendimento da penetração do creme ALA na pele do animal, mas sim da dinâmica histológica do processo de remodelamento da pele fotoenvelhecida tratada pela TFD. Inclusive, nesse modelo animal, observamos que o ALA administrado topicamente torna-se sistêmico, visualizado pela fluorescência da PpIX por toda a superfície corporal do camundongo. Esse achado vai ao encontro do trabalho de Moan e colaboradores, no qual os autores investigam a cinética da PpIX após aplicação tópica do ALA e MAL em camundongos da linhagem *nude*, concluindo que o ALA, mas não o MAL, encontra-

se distribuído sistemicamente após aplicação, levando à formação de PpIX em regiões distantes da qual havia sido incubado (MOAN et al., 2003).

Em relação aos achados clínicos pós-TFD, uma reação fototóxica moderada foi observada em todos os animais tratados com TFD (incluindo os animais controles) representada por uma reação inflamatória cutânea de diferentes intensidades. Já os animais controles (não irradiados com UV) tratados com TFD apresentaram um quadro fototóxico intenso quando comparado ao grupo UV/TFD. Tal característica pode ser explicada pelo fato de que o *tape stripping* removeu o estrato córneo de uma pele normal, ou seja, menos espessa que a pele irradiada com UV. Tal procedimento tornou a pele mais permeável ao creme, acumulando mais PpIX e, consequentemente, a reação fototóxica foi mais intensa (GOFF et al., 1992). No estudo piloto (fase 1), no qual não foi realizado *tape stripping* em nenhum animal, notamos uma reação fototóxica mais intensa nos animais irradiados com UV. Como descrito por Stender e colaboradores, a permeabilidade do estrato córneo ficou alterada pela exposição crônica à radiação UV e, consequentemente, a pele tornou-se mais permeável ao ALA, e isso explica porque o animal fotoenvelhecido ficou mais sensível à TFD (STENDER et al., 1997).

Visto que os achados clínicos não são elucidativos por si só a fim de concluir quando a TFD atingiu seu propósito, o estudo histopatológico foi de fundamental importância. Embora existam muitos estudos clínicos que se referem ao tratamento da pele fotoenvelhecida com TFD, poucos são aqueles que realizam uma análise histopatológica extensiva referente ao mecanismo do fotorrejuvenescimento da pele. Por esse motivo, este estudo foca na avaliação histopatológica e morfométrica das mudanças na pele do camundongo exposta cronicamente à radiação UV submetida a uma sessão de ALA-TFD. Embora haja muitas investigações com tal modelo animal que abordam protocolos de carcinogênese (STENDER et al., 1997; LIU, VIAU e BISSONNETTE, 2004; BOIY, ROELANDTS e DE WITTE, 2011), poucos são os que estudam exclusivamente o tratamento da pele fotoenvelhecida com TFD.

Por motivos didáticos, a discussão será conduzida da camada mais externa da pele para a mais interna. A espessura da epiderme é utilizada na histopatologia como um parâmetro quantitativo a fim de avaliar a inflamação e o fotoenvelhecimento (GILCHREST, 1996). Nesta fase experimental, os animais submetidos à TFD apresentaram intensa proliferação de queratinócitos, na qual levou ao aumento da espessura epidérmica, tanto no grupo UV/TFD quanto no grupo controle/TFD, mas principalmente nesse último possivelmente pelo efeito mais intenso da TFD devido ao *tape stripping*. Ademais, a análise histopatológica foi feita 14

dias após a TFD, o que pode ser considerado como uma resposta ainda aguda frente à lesão citotóxica. Podemos levantar a hipótese de que duas semanas de recuperação (*short-term*) da pele do camundongo seja insuficiente para verificar o resultado final da terapia.

Ainda em relação à espessura epidérmica, um estudo comparou o efeito de dois diferentes tipos de FS na TFD aplicada a lesões pré-cancerosas em camundongos *hairless* fêmeas. Carcinoma espinocelular (CEC) e QA foram induzidos por lâmpadas UV de banda larga (TL12/20W, Philips, Eindhoven, Holanda), com uma dose de luz diária de 150 mJ/cm^2 durante 12 semanas. Após o aparecimento das lesões, hipericina e/ou MAL foram administrados topicamente nos animais do grupo irradiado com UV e do grupo controle, após devido período de incubação de cada FS (24 e 4 horas, respectivamente), os animais foram expostos a um arranjo de LEDs 630-636 nm (Omnilux PDT lamp, Phototherapeutics, Cheshire, UK) com uma dose de luz de 40 J/cm^2. Realizaram biópsias na região tratada antes e 1 dia, 4 dias e 3 semanas após a TFD. A análise histopatológica das lesões antes da TFD indicou presença de queratinócitos atípicos, característica da QA; após 1 dia da terapia, foi observada necrose na lesão e na epiderme adjacente a ela, em alguns casos estendendo-se até a derme superior, com presença de um marcante infiltrado inflamatório; após 4 dias, iniciou-se o processo de re-epitelização do local da lesão; e em 14 dias a epiderme estava totalmente regenerada por queratinócitos típicos, porém a pele ainda apresentava células inflamatórias e uma intensa quantidade de fibroblastos na derme. Tais características histológicas ocorreram para ambos FS, isto é, hipericina e MAL, porém o último apresentou um efeito mais pronunciado e uniforme (BOIY, ROELANDTS e DE WITTE, 2011).

Apresentando o mesmo raciocínio, um estudo realizado em camundongos com pelo, porém não expostos à radiação UV, demonstrou através de análises molecular e histopatológica que a MAL-TFD induz o remodelamento cutâneo. Quanto à histologia, o espessamento epidérmico foi visualizado nos animais submetidos a uma sessão de TFD, tendo como FS a PpIX, no oitavo dia, achado que vai ao encontro do que observamos neste estudo (CHOI et al., 2010).

Rabe e colaboradores afirmaram que o espessamento epidérmico é um processo natural adaptativo que limita o dano da exposição à radiação UV subsequente, principalmente em pessoas de pele clara (RABE et al., 2006). Com tal afirmação, podemos inferir que o espessamento da epiderme nos animais submetidos à TFD supostamente aumenta a proteção contra a radiação UV, funcionando até como uma terapia profilática, no entanto seria necessário

um seguimento mais estendido com os animais deste estudo a fim de verificar se a ALA-TFD exerceria um papel profilático na indução de tumores.

Em um protocolo carcinogênico com camundongos *hairless* fêmeas, investigadores demonstraram o efeito preventivo da TFD ao tratar os animais com ALA e luz azul. Eles compararam a habilidade da ALA-TFD, tanto tópica quanto sistêmica, no tratamento de lesões múltiplas de QA por toda a extensão do dorso do animal, o qual era exposto diariamente à radiação UV e tratado semanalmente pela ALA-TFD. Como resultado, tanto a aplicação do ALA tópico ou sistêmico retardou o surgimento de novos tumores (QAs e CECs) nos camundongos tratados com TFD. Com tal achado clínico, afirmam que a TFD tem o potencial para tratar a pele extensamente fotodanificada e com múltiplas lesões de QA (LIU, VIAU e BISSONNETTE, 2004).

De maneira contrária, recentemente Togsverd-Bo e colaboradores chegaram à conclusão de que repetidas sessões de TFD com baixas concentrações de PpIX e luz do dia artificial parece não haver impacto na prevenção de CECs clinicamente. Para tanto, expuseram três vezes por semana camundongos *hairless* fêmeas pigmentadas a uma radiação UV que simula a luz solar no verão. Para a TFD, utilizaram creme contendo hexyl aminolevulinato (HAL) em diferentes concentrações como precursor da PpIX e luz do dia artificial com uma dose de 6 J/cm^2 (2,5 horas) em diferentes regimes de tratamento. Resumidamente, verificaram que baixas concentrações de HAL (0,05 e 0,02%) não influenciaram no surgimento do primeiro CEC, mesmo quando a TFD era realizada 3 vezes por semana, quando comparadas à concentração de 0,1%, a qual apenas retarda o surgimento de CEC (TOGSVERD-BO et al., 2013).

Neste trabalho também foi observado diminuição das unidades pilossebáceas nos animais tratados com TFD devido ao efeito citotóxico, o que vai ao encontro do trabalho de Bruijn e colaboradores, que demonstraram a alta intensidade de fluorescência da PpIX nas unidades pilossebáceas na pele sadia de camundongos *hairless* (DE BRUIJN et al., 2008). As glândulas sebáceas estão consideravelmente aumentadas na pele dos camundongos *hairless* cronicamente irradiada com UV (KLIGMAN, 1996). Tal característica interfere na qualidade da pele, visto que aumenta o tamanho dos poros na superfície cutânea, deixando-a com aspecto grosseiro. Portanto, a TFD contribui com a diminuição desses poros, melhorando a aparência da pele. Ademais, como apontado pelo estudo clínico de Touma e Gilchrest, a TFD é uma

técnica eficiente para remoção de pelos, com a vantagem de não depender da pigmentação da pele e da fibra capilar (TOUMA e GILCHREST, 2003).

Em relação à derme, todos os animais submetidos à TFD apresentaram aumento da densidade de colágeno. Essa observação foi provada através do aumento da espessura da derme e pela morfologia das novas fibras de colágeno depositado. A melhora do conteúdo de colágeno e, consequente remodelamento dérmico, implica diretamente na qualidade cosmética da pele. Tal achado está de acordo com um estudo que avalia a distribuição espacial de PpIX e sua correlação com os achados histológicos na pele de camundongos *hairless*, porém não irradiados com UV. Os autores mostraram regiões na derme com intensa resposta inflamatória após a ALA ou MAL-TFD, as quais apresentaram posteriormente processo de remodelamento dérmico (DE BRUIJN et al., 2008).

Em outro estudo, Choi e colaboradores observaram uma melhora no aspecto histológico da pele de camundongos com pelo tratados com MAL-TFD, observado pelo aumento da espessura da epiderme (como já abordado anteriormente) e aumento significante na densidade de fibras colágenas na derme após 12 dias do tratamento (CHOI et al., 2010). Com isso, atestam também o remodelamento da MEC dérmica, a qual está intimamente relacionada com o rejuvenescimento da pele.

Em relação aos estudos clínicos que avaliam histologicamente a pele fotoenvelhecida tratada com TFD, já abordado anteriormente, o trabalho de Issa e colaboradores também apontou um aumento estatisticamente significante de fibras colágenas na derme superior após 6 meses da última sessão de MAL-TFD (LED vermelho e 37 J/cm^2) em pacientes com a pele fotodanificada, concluindo que tal modalidade é segura e eficaz para rejuvenescer a pele (ISSA et al., 2010).

Park e colaboradores também verificaram aumento significante no volume total de colágeno após 1 mês da última sessão de ALA-TFD (luz vermelha não-coerente com uma dose de 100 J/cm^2). Com isso, afirmaram que tal alteração histológica indica regeneração da pele fotoenvelhecida, atestando a TFD como uma técnica efetiva para o fotorrejuvenescimento (PARK et al., 2010).

Um estudo mais recente também corroborou com esses achados histopatológicos. Szeimes e colaboradores trataram com 3 sessões de MAL-TFD (LED vermelho, 37 J/cm^2) 26 pacientes com a pele severamente fotodanificada, com múltiplas lesões de QA. Como resultado,

também verificaram diminuição na severidade e extensão da atipia dos queratinócitos, associada ao aumento da deposição de colágeno na derme. Com esses achados, afirmaram que há possibilidades de diminuir o potencial carcinogênico no campo de cancerização da pele humana, como abordamos anteriormente, e de reverter parcialmente os sinais dos envelhecimentos intrínseco e extrínseco da pele (SZEIMIES et al., 2012).

Em termos da disposição das fibras de colágeno, essas apresentam espessuras variáveis, distribuição desordenada e, principalmente, quantidade reduzida (devido à destruição das fibras maduras concomitante à deficiência de síntese de novas fibras colágenas) na pele fotoenvelhecida (WULF et al., 2004). Com a coloração de TM foi observado que novas fibras delgadas e orientadas foram depositadas na derme dos animais tratados com TFD. As regiões de azul mais claro indicam deposição de fibras mais delgadas, o que explica a diminuição da porcentagem da área de colágeno no processamento das imagens pelo programa *ImageJ*.

Quanto à análise histopatológica realizada com corante de Verhoeff, para este trabalho não foi possível visualizar importantes modificações.

Por fim, a TEM foi utilizada a fim de visualizar a ultraestrutura da pele, principalmente da derme. Pode-se visualizar que no animal tratado com TFD, o diâmetro das fibras colágenas apresenta um padrão mais homogêneo e espesso quando comparado aos demais grupos (controle e UV), porém nada conclusivo devido ao número reduzido de amostras.

CONCLUSÃO

Conclui-se a partir das análises histopatológicas realizadas nesta fase experimental que a TFD remodela a pele fotoenvelhecida de maneira segura e efetiva pela deposição de novas fibras colágenas e regeneração da epiderme com queratinócitos típicos, atestando seu uso para fins estéticos. Ademais, por aumentar a espessura epidérmica, sugere-se ter carácter preventivo tanto para futuros danos no tecido conjuntivo dérmico quanto para o surgimento de lesões pré-malignas, como QA, e malignas, como o câncer de pele não-melanoma.

FASE 3: AVALIAÇÃO DA TFD POR OCT

Esta etapa foi realizada em colaboração com o Prof. Dr. Anderson Zanardi de Freitas, pesquisador do Centro de Lasers e Aplicações do Instituto de Pesquisas Energéticas (IPEN), físico com experiência em tomografia por coerência óptica (OCT) nas áreas de odontologia e dermatologia. Assunto pouco descrito na literatura, esta investigação aborda o emprego da técnica de OCT como ferramenta de diagnóstico óptico no monitoramento em tempo real da TFD na pele do camundongo *hairless*. Para isso, o estudo foi baseado na *fase experimental 1* (piloto), em que 3 animais foram analisados, sendo um animal de pele não irradiada com luz UV e tratado com TFD; e dois animais submetidos apenas a um protocolo de irradiação crônica com luz UV. A etapa experimental a seguir adiciona ao estudo prévio a análise da morfometria da epiderme dos animais.

MATERIAL E MÉTODOS

Animais

No total, 12 camundongos de pele sadia (não-irradiada com luz UV) com 8 semanas de idade (jovens) foram aleatoriamente separados em 3 grupos de acordo com cada procedimento, a saber: grupo *controle* (n=4), no qual os animais não receberam nem fotossensibilizador nem irradiação com luz; grupo LED (n=4), animais tratados apenas com LED, com os mesmos parâmetros utilizados na TFD; e grupo TFD (n=4), animais tratados em uma única sessão com ALA-TFD.

Tape stripping

Do mesmo modo realizado na *fase experimental 2*, porém com uma fita distinta (Fita Mágica, Scotch, 3M, Brasil), a técnica de *tape stripping* foi feita em todos os animais, os quais foram anestesiados previamente. Brevemente, 8 pedaços iguais foram retirados do rolo da fita e posicionados um de cada vez uniformemente na região central do dorso (Figura 99), tentando-se aplicar sempre a mesma força. Imediatamente após grudada, a fita era retirada suavemente no sentido caudo-cranial.

Figura 99. Animal anestesiado com a fita sobre seu dorso. Momento anterior à retirada da fita.

Tal procedimento não tinha a intenção de causar nenhuma lesão ou escoriação na pele, apenas de retirar parcialmente o estrato córneo a fim de auxiliar na penetração do creme ALA. Portanto, no caso do grupo TFD, o procedimento foi realizado anteriormente à aplicação do creme na região central (1 cm de diâmetro) do dorso dos animais. Logo após, os animais dos três grupos foram submetidos a uma avaliação no OCT.

Terapia fotodinâmica

Como na primeira fase experimental, o ALA em pó foi incorporado ao creme base, que já continha DMSO e EDTA em sua formulação, na proporção de 20% do produto final, sendo cuidadosamente misturado a fim de se obter um creme homogêneo. Esse creme foi aplicado uniformemente na região central do dorso dos animais do grupo TFD e logo em seguida realizado um curativo de oclusão. Após 4 horas de incubação, o creme foi retirado com gaze embebida em soro fisiológico 0,9% e verificado o acúmulo de PpIX na pele do animal através das técnicas ópticas de espectroscopia e imagem de fluorescência. Para concluir a terapia, foi utilizado um LED de comprimento de onda de 630 nm (vermelho), com irradiância de 125 mW/cm^2, num período de 10 minutos (600 segundos), totalizando uma dose de 75 J/cm^2 (Figura 100). Da mesma maneira, todos os animais foram submetidos a uma avaliação no OCT.



Figura 100. Animal irradiado pelo LED 630 nm durante a TFD.

Tomografia por coerência óptica

O mesmo sistema de OCT utilizado na *fase experimemtal 1* foi utilizado nesta fase. Brevemente, consta como fonte de radiação um diodo superluminescente centrado em 930 nm de comprimento de onda, apresenta resolução axial no ar de aproximadamente 6,0 microns e penetração máxima de 1,6 mm na pele, o qual produz imagens de 2000 x 512 pixels em 4 frames por segundo (protótipo OCP930SR, Thorlabs Inc, Newton, NJ).

Para aquisição das imagens, a sonda do OCT era posicionada cuidadosamente em contato com a pele na região de interesse. Por fim, as imagens eram processadas e geradas pelo próprio *software* do equipamento (Figura 101).

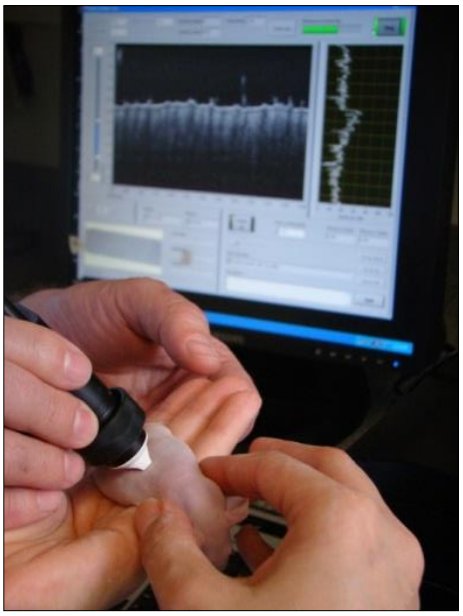

Figura 101. Sonda do OCT levemente posicionado sobre a região de interesse no dorso do animal e seu respectivo mapa tomográfico gerado no programa de aquisição das imagens (ao fundo).

Dessa maneira, os 3 grupos foram examinados antes, imediatamente após, 24 horas e 2 semanas após o procedimento correspondente a cada grupo. Primeiramente, eles eram avaliados quanto aos sinais clínicos e logo após eram submetidos à avaliação pelo OCT. Os mapas tomográficos adquiridos foram então analisados qualitativamente e processados pelo programa *ImageJ* a fim de quantificar a espessura da epiderme de cada animal. Brevemente, cada mapa era exportado para o programa e 10 medidas eram realizadas por toda a extensão da imagem nos locais em que o estrato córneo e a membrana basal eram nítidos, o que garantiu apenas a seleção da epiderme.

RESULTADOS

Em relação à efetividade da TFD com base no consumo da PpIX, a Figura 102 ilustra o seguimento com imagens de fluorescência de campo amplo dos animais do grupo TFD. A PpIX foi consumida na região em que foi posicionado o LED, confirmando a reação fotoquímica esperada pelo consumo do FS.

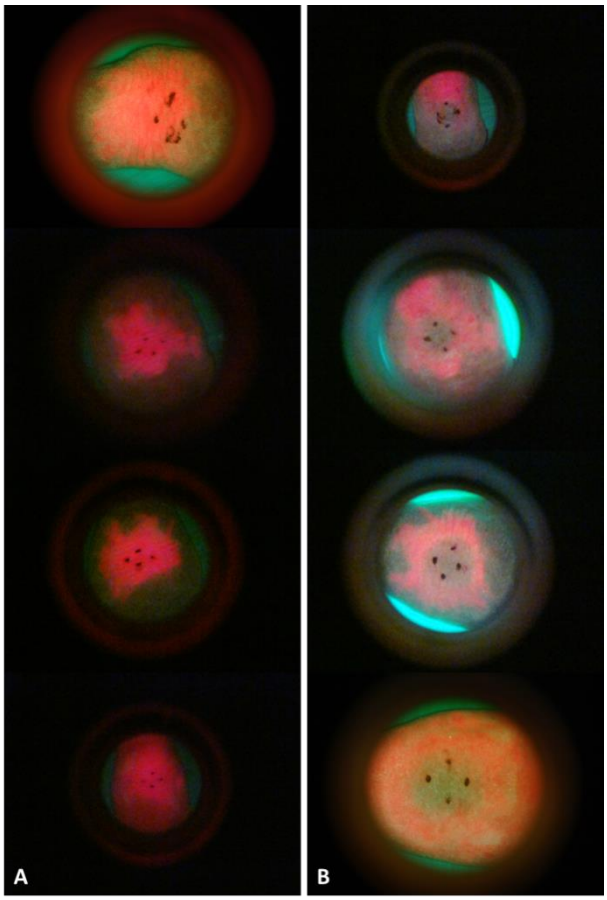

Figura 102. Imagens de fluorescência da PpIX acumulada na pele dos animais do grupo TFD. Capturadas após 4 horas de incubação do creme ALA 20% (A) e imediatamente após a TFD (B) nos quatro animais (eixo vertical), essas imagens ilustram o consumo da PpIX após a terapia na região central demarcada no dorso (B).

Clinicamente, os animais do grupo TFD apresentaram sinais clínicos compatíveis ao procedimento, como edema, eritema, descamação e, em última instância, regeneração da pele (Figura 103). Os animais dos grupos controle e LED não apresentaram nenhuma sinal clínico durante todo o seguimento.

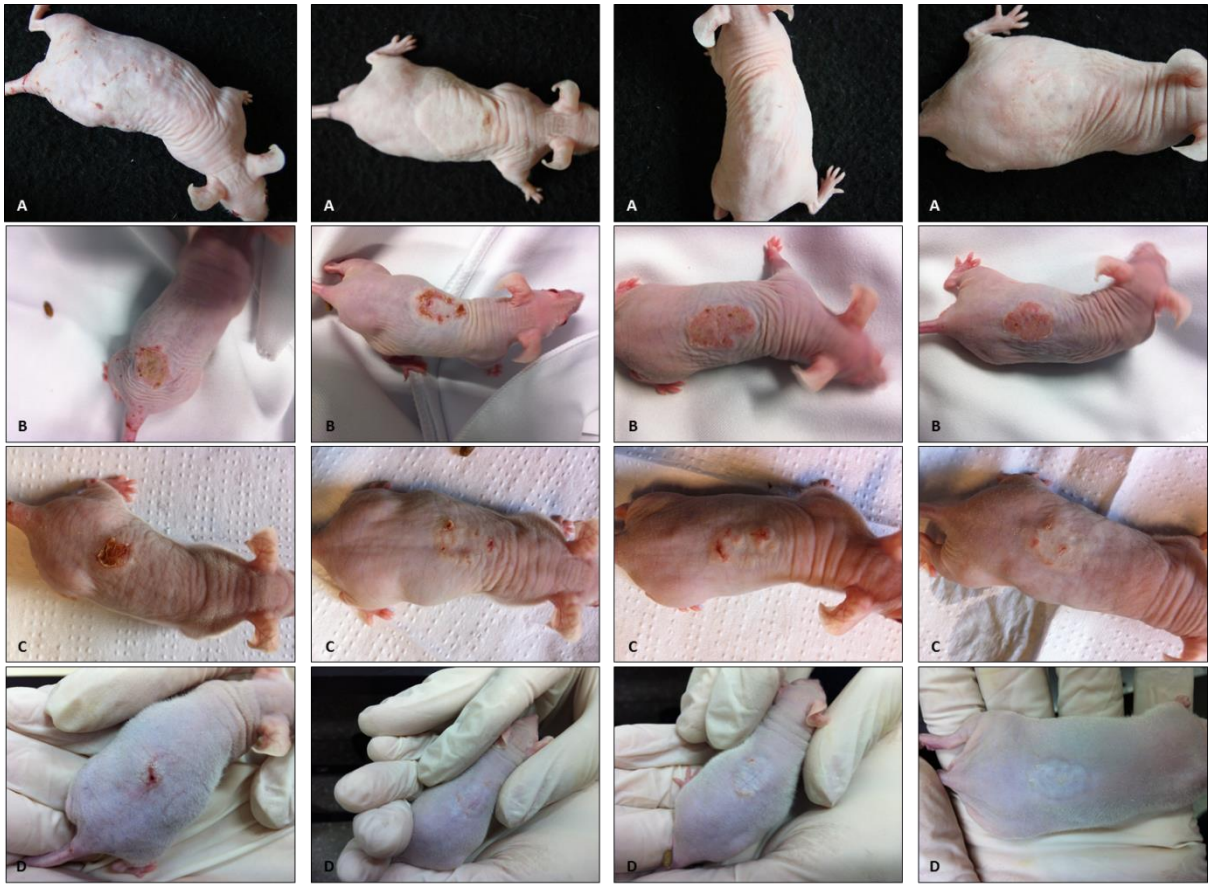

Figura 103. Seguimento clínico dos quatro animais (eixo vertical) do grupo TFD em cada momento: 24 horas (A), 4 dias (B), 7 dias (C) e 2 semanas (D) após a terapia.

As imagens de OCT representativas da morfologia cutânea de um animal de cada grupo nos diferentes momentos da avaliação estão demonstradas na Figura 104. Os mapas tomográficos de todos os animais estão reunidos no Apêndice D.

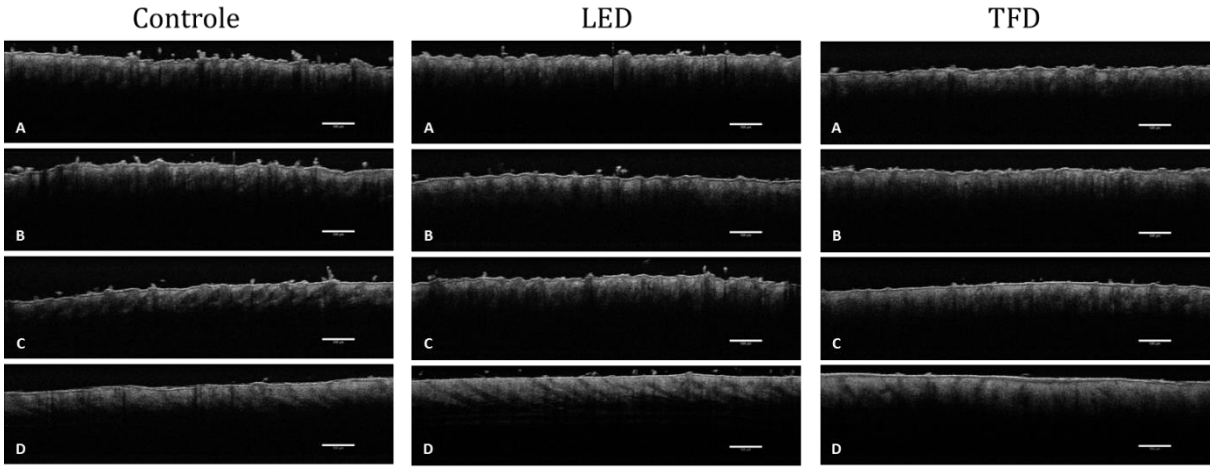

Figura 104. Imagens de OCT representativas de cada grupo nos momentos antes (A), imediatamente após (B), 24 horas após (C) e 2 semanas após (D) o procedimento realizado em cada grupo [barra de escala: 500 µm].

Analisando os quatro momentos (A, B, C e D), temos que: no primeiro momento (*antes*), os grupos não apresentam diferenças em relação à espessura epidérmica visto que a manipulação, i.e. *tape stripping*, foi semelhante para todos os animais. Já no segundo momento (*imediatamente após*), as médias da espessura da epiderme aumentam em todos os grupos devido à resposta da pele frente ao processo irritativo (e consequentemente inflamatório) advindo do *tape stripping*, contudo observamos aumento mais pronunciado no grupo TFD, visto que esse procedimento provoca uma reação inflamatória muito mais intensa. No terceiro momento (*24 horas*) a média da espessura epidérmica do grupo TFD diminui sutilmente, porém ainda aumentada, enquanto há diminuição das médias dos grupos Controle e LED visto que o processo inflamatório tende a resolver-se com o tempo. Finalmente no quarto momento (*2 semanas*) a diferença é notoriamente significativa no grupo TFD (Figura 105) quando comparado aos outros grupos, que têm suas espessuras epidérmicas restabelecidas.

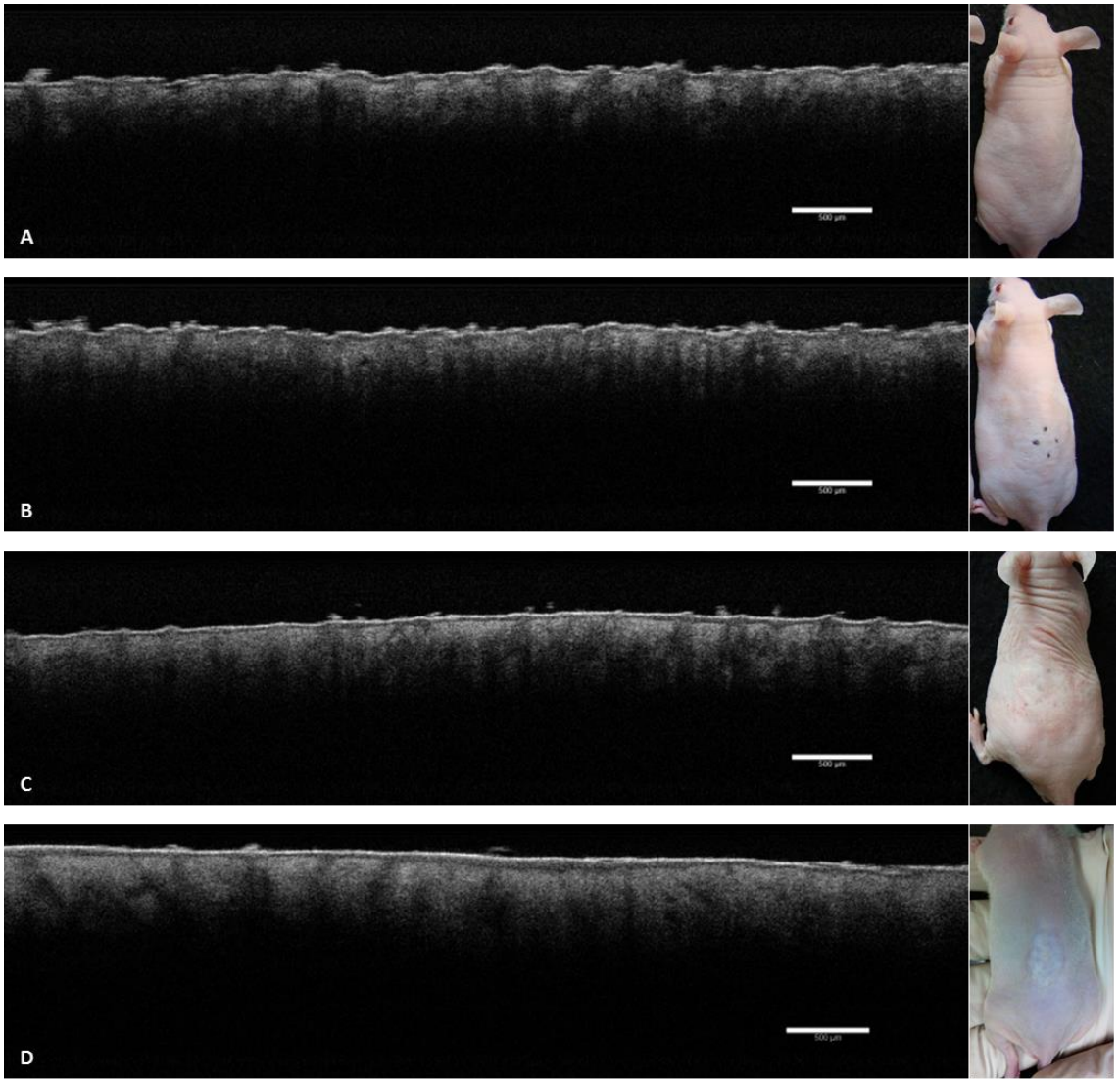

Figura 105. Seguimento representativo de um animal do grupo TFD nos momentos antes (A), imediatamente após (B), 24 horas após (C) e 2 semanas após (D) após a TFD [barra de escala: 500 µm].

Quantitativamente, a Tabela 8 sumariamente reúne os dados descritivos como média e desvio padrão (DP) referentes à morfometria da espessura epidérmica dos três grupos, confirmando o aumento observado no grupo TFD (Figura 106). Os dados da espessura epidérmica de cada animal encontram-se no Apêndice E.

Tabela 8. Dados descritivos (média ± DP, n=10) referentes à espessura epidérmica dos grupos Controle, LED e TFD em diferentes momentos.

Grupos	**Espessura da Epiderme** - Média e DP (µm)			
Animais	*Antes*	*Imediatamente após*	*24 horas*	*2 semanas*
Controle	41 ± 8	51 ± 10	44 ± 6	38 ± 5
LED	49 ± 8	55 ± 7	41 ± 7	36 ± 5
TFD	48 ± 7	63 ± 10	54 ± 7	88 ± 18

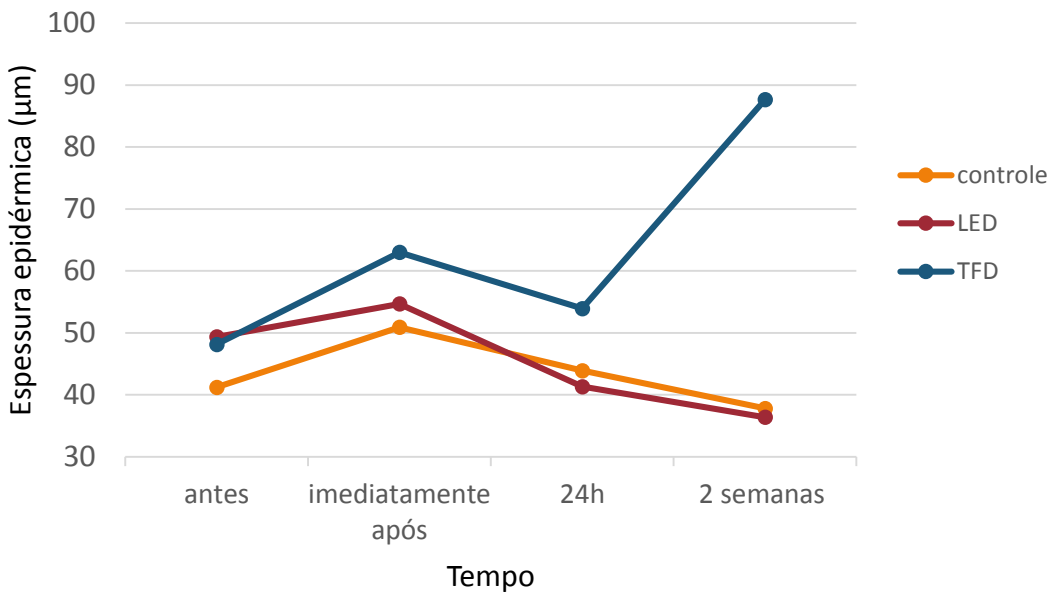

Figura 106. Espessura epidérmica dos animais dos grupos controle, LED e TFD em diferentes tempos.

A partir desses dados foi feito um estudo exploratório a fim de analisar o comportamento da variável *espessura epidérmica*. Para tanto, o teste de hipótese aplicado foi o ANOVA *one-way*, estabelecido 0,05 de nível de significância, a fim de verificar possíveis diferenças estatisticamente significantes entre os grupos (n=40 para cada grupo). O aumento da espessura epidérmica observado nos três grupos imediatamente após cada procedimento pode estar relacionado com o processo inflamatório induzido pelo *tape stripping*. Houve diferença após 2 semanas da intervenção na espessura epidérmica do grupo tratado com TFD, o qual apresentou diferença estatisticamente significante quando comparado aos grupos controle e LED (Figura 106).

Discussão

A técnica de OCT vem despertando interesse entre cientistas e profissionais da área médica pelo fato de proporcionar uma avaliação não-invasiva em tempo real, na região de interesse e com boa resolução espacial (FUJIMOTO, 2001). Portanto, essa técnica foi utilizada a fim de medir a espessura da epiderme, a qual pode ser facilmente delimitada no mapa tomográfico gerado. Ademais, alguns autores afirmam que amostras de pele retiradas para posterior processamento histopatológico podem sofrer redução de tamanho, distorção ou até dilatação, portanto não é aconselhável realizar a morfometria a partir de tal procedimento (MOGENSEN et al., 2008).

A profundidade com que o OCT é capaz de formar uma imagem é definida pela característica do tecido analisado. No caso da pele, por ser um meio altamente heterogêneo e possuir propriedades espalhadoras, a luz sofre uma importante atenuação ao penetrar na pele devido a sua morfologia estratificada (em camadas) e à interação com moléculas absorvedoras e espalhadoras contidas na mesma. Dessa forma, a técnica de OCT pode gerar mapas tomográficos de até 2 mm subjacente à superfície da pele humana (MOGENSEN et al., 2008). Consequentemente, o acesso a camadas mais profundas é comprometido, como a junção da derme com o panículo carnoso, no caso do camundongo *hairless*. Porém, neste estudo, tal informação não se faz necessária, visto que as principais modificações advindas da TFD ocorrem na epiderme e derme da pele do animal.

Como o aumento da espessura epidérmica é um dos principais achados histopatológicos em modelos animais submetidos à TFD (LV et al., 2012), este trabalho analisou a pele de camundongos *hairless* no seguimento clínico da TFD. Vale ressaltar que esta investigação é uma das poucas a ilustrar tal seguimento com imagens de OCT.

Outro trabalho que demonstrou o uso do OCT no seguimento da TFD em pele é o de Buggiani e colaboradores. No estudo preliminar, eles analisaram a resposta da TFD na pele fototenvelhecida de 25 pacientes do sexo feminino. O único resultado abordado foi o reaparecimento das papilas dérmicas após 45 dias da última quarta sessão de TFD (BUGGIANI et al., 2008).

Diferentemente, este trabalho analisa não só a morfologia das camadas da pele, mas também adiciona informação ao medir a espessura da pele através das imagens de OCT, como o trabalho de Mogensen e colaboradores, que também quantificaram a espessura epidérmica de diferentes regiões do corpo. Com isso, puderam correlacionar as imagens obtidas pelo OCT de acordo com o gênero, a idade e a cor de pele do sujeito (MOGENSEN et al., 2008).

Por convenção, a cor clara no mapa tomográfico está associada à área de alto espalhamento do tecido analisado e a cor escura associada ao baixo espalhamento (FREITAS, 2007). Com essa informação podemos especular que houve um acúmulo da quantidade de colágeno dérmico devido ao aumento gradativo da claridade após a TFD na área que compreende a derme (APÊNDICE D).

A técnica de OCT é vista como aliada em potencial da TFD para detectar alterações estruturais desse tratamento, tanto no monitoramento online quanto para avaliar o resultado

terapêutico. Um dos principais atrativos é que a aquisição da imagem é favorecida pelo fato do OCT ser uma plataforma de imagem que não perturba o meio em que ocorre a TFD, ou seja, é possível fazer imagens sem a interferência dessa ferramenta de diagnóstico (CELLI et al., 2010).

CONCLUSÃO

Em conclusão, é possível obter imagens das camadas da pele de camundongo *hairless*, especificamente das modificações morfológicas no seguimento da TFD, como o espessamento epidérmico. Este trabalho atesta a viabilidade da técnica de OCT como coadjuvante no acompanhamento em tempo real do seguimento clínico da TFD e como ferramenta de diagnóstico óptico na dermatologia.

4 Considerações Finais e Conclusão

O objetivo deste trabalho de doutorado foi analisar as alterações teciduais da pele fotoenvelhecida de camundongos *hairless* tratada com TFD a partir de técnicas ópticas e histopatológica. A partir dos experimentos realizados, podemos ressaltar os seguintes achados:

1) Quanto às ferramentas ópticas, as técnicas de fluorescência (imagem de campo amplo e espectroscopia) mostraram-se eficientes para monitorar a TFD na detecção da PpIX. Já a técnica de OCT demonstrou confiabilidade para definir as camadas da pele do camundongo *hairless*, mostrando-se uma modalidade útil para a quantificação da morfologia epidérmica no acompanhamento em tempo real do seguimento clínico da TFD e com grande potencial de diagnóstico óptico na dermatologia.

2) Em relação à análise histopatológica, foi observado deposição de novas fibras colágenas e regeneração da epiderme com queratinócitos típicos e reordenados, o que demonstra que a TFD remodela a pele fotoenvelhecida de camundongos *hairless* de maneira segura e efetiva. Ademais, por aumentar a espessura epidérmica, sugere-se ter carácter preventivo tanto para futuros danos no tecido conjuntivo dérmico quanto para o surgimento de lesões pré-malignas (QA) e malignas (câncer de pele não-melanoma).

Portanto, a tese de que a TFD trata a pele fotoenvelhecida do camundongo *hairless* é defendida pelos achados histopatológicos e através das imagens de OCT. Com isso, este trabalho agrega informação às investigações clínicas a respeito da TFD no tratamento da pele fotonevelhecida, atestando seu uso para fins estéticos e preventivos.

Referências[1]

[1] De acordo com a Associação Brasileira de Normas Técnicas. NBR 6023.

AF KLINTEBERG, C.; ENEJDER, A.M.K.; WANG, I. et al. (1999). Kinetic fluorescence studies of 5-aminolaevulinic acid-induced protoporphyrin IX accumulation in basal cell carcinomas. **Journal of Photochemistry and Photobiology B-Biology**, v.49, n.2-3, p.120-128. Apr.

AGOSTINIS, P.; BERG, K.; CENGEL, K.A. et al. (2011). Photodynamic Therapy of Cancer: An Update. **Cancer Journal for Clinicians**, v.61, n.4, p.250-281. Jul-Aug.

ALLISON, R.R.; BAGNATO, V.S.; SIBATA, C.H. (2010). Future of oncologic photodynamic therapy. **Future Oncology**, v.6, n.6, p.929-940. Jun.

ALSTER, T.S.; TANZI, E.L.; WELSH, E.C. (2005). Photorejuvenation of facial skin with topical 20% 5-aminolevulinic acid and intense pulsed light treatment: a split-face comparison study. **J Drugs Dermatol**, v.4, n.1, p.35-8. Jan-Feb.

ANDERSEN, M.L.; D'ALMEIDA, V.; KO, G.M. et al. (2004). Princípios éticos e práticos do uso de animais de experimentação. In: (Ed.). **Cuidados e manutenção dos animais de laboratório**. São Paulo: Universidade Federal de São Paulo. Cap. 2, p.17-33.

ANDERSSON-ENGELS, S.; KLINTEBERG, C.; SVANBERG, K. et al. (1997). In vivo fluorescence imaging for tissue diagnostics. **Phys Med Biol**, v.42, n.5, p.815-24. May.

BAGNATO, V.S.; KURACHI, C.; FERREIRA, J. et al. (2005). PDT experience in Brazil: A regional profile. **Photodiagnosis and Photodynamic Therapy**, v.2, n.2, p.107-118. Jun.

BENAVIDES, F.; OBERYSZYN, T.M.; VANBUSKIRK, A.M. et al. (2009). The hairless mouse in skin research. **Journal of Dermatological Science**, v.53, n.1, p.10-18. Jan.

BIGIO, I.J.; MOURANT, J.R. (1997). Ultraviolet and visible spectroscopies for tissue diagnostics: Fluorescence spectroscopy and elastic-scattering spectroscopy. **Phys Med Biol**, v.42, n.5, p.803-814. May.

BISSETT, D.L.; HANNON, D.P.; ORR, T.V. (1987). An Animal-Model of Solar-Aged Skin - Histological, Physical, and Visible Changes in Uv-Irradiated Hairless Mouse Skin. **Photochemistry and Photobiology**, v.46, n.3, p.367-378. Sep.

BOIY, A.; ROELANDTS, R.; DE WITTE, P.A.M. (2011). Photodynamic therapy using topically applied hypericin: Comparative effect with methyl-aminolevulinic acid on UV induced skin tumours. **Journal of Photochemistry and Photobiology B-Biology**, v.102, n.2, p.123-131. Feb 7.

BUGGIANI, G.; TROIANO, M.; ROSSI, R. et al. (2008). Photodynamic therapy: off-label and alternative use in dermatological practice. **Photodiagnosis Photodyn Ther**, v.5, n.2, p.134-8. Jun.

CELLI, J.P.; SPRING, B.Q.; RIZVI, I. et al. (2010). Imaging and Photodynamic Therapy: Mechanisms, Monitoring, and Optimization. **Chemical Reviews**, v.110, n.5, p.2795-2838. May.

CHOI, J.Y.; PARK, G.T.; NA, E.Y. et al. (2010). Molecular changes following topical photodynamic therapy using methyl aminolaevulinate in mouse skin. **Journal of Dermatological Science**, v.58, n.3, p.198-203. Jun.

DE BRUIJN, H.S.; MEIJERS, C.; VAN DER PLOEG-VAN DEN HEUVEL, A. et al. (2008). Microscopic localisation of protoporphyrin IX in normal mouse skin after topical application of 5-aminolevulinic acid or methyl 5-aminolevulinate. **Journal of Photochemistry and Photobiology B-Biology**, v.92, n.2, p.91-97. Aug 21.

DE GRUIJL, F.R.; STERENBORG, H.J.; FORBES, P.D. et al. (1993). Wavelength dependence of skin cancer induction by ultraviolet irradiation of albino hairless mice. **Cancer Res**, v.53, n.1, p.53-60. Jan 1.

DE LAAT, A.; VAN DER LEUN, J.C.; DE GRUIJL, F.R. (1997). Carcinogenesis induced by UVA (365-nm) radiation: the dose-time dependence of tumor formation in hairless mice. **Carcinogenesis**, v.18, n.5, p.1013-20. May.

DOUGHERTY, T.J. (1993). Photodynamic Therapy. **Photochemistry and Photobiology**, v.58, n.6, p.895-900. Dec.

DOVER, J.S.; BHATIA, A.C.; STEWART, B. et al. (2005). Topical 5-aminolevulinic acid combined with intense pulsed light in the treatment of photoaging. **Archives of Dermatology**, v.141, n.10, p.1247-1252. Oct.

FISHER, G.J.; WANG, Z.Q.; DATTA, S.C. et al. (1997). Pathophysiology of premature skin aging induced by ultraviolet light. **New England Journal of Medicine**, v.337, n.20, p.1419-1428. Nov 13.

FREITAS, A.Z. (2007). **Caracterização de Tecidos Biológicos Através de Tomografia por Coerência Óptica**. 118f. Tese (Doutorado). Instituto de Pesquisas Energéticas e Nucleares (IPEN), Universidade de São Paulo, São Paulo, 2007.

FUJIMOTO, J.G. (2001). Optical coherence tomography. **Comptes Rendus De L Academie Des Sciences Serie Iv Physique Astrophysique**, v.2, n.8, p.1099-1111. Oct.

GAMBICHLER, T.; BOMS, S.; STUCKER, M. et al. (2006). Epidermal thickness assessed by optical coherence tomography and routine histology: preliminary results of method comparison. **J Eur Acad Dermatol Venereol**, v.20, n.7, p.791-5. Aug.

GERRITSEN, M.J.P.; SMITS, T.; KLEINPENNING, M.M. et al. (2009). Pretreatment to Enhance Protoporphyrin IX Accumulation in Photodynamic Therapy. **Dermatology**, v.218, n.3, p.193-202.

GILCHREST, B.A. (1989). Skin Aging and Photoaging - an Overview. **Journal of the American Academy of Dermatology**, v.21, n.3, p.610-613. Sep.

GILCHREST, B.A. (1996). A review of skin ageing and its medical therapy. **British Journal of Dermatology**, v.135, n.6, p.867-875. Dec.

GOFF, B.A.; BACHOR, R.; KOLLIAS, N. et al. (1992). Effects of Photodynamic Therapy with Topical Application of 5-Aminolevulinic Acid on Normal Skin of Hairless Guinea-Pigs. **Journal of Photochemistry and Photobiology B-Biology**, v.15, n.3, p.239-251. Aug 31.

GOLD, M.H.; BRADSHAW, V.L.; BORING, M.M. et al. (2006). Split-face comparison of photodynamic therapy with 5-aminolevulinic acid and intense pulsed light versus intense pulsed light alone for photodamage. **Dermatologic Surgery**, v.32, n.6, p.795-803. Jun.

GOLDMAN, M.P.; ATKIN, D.; KINCAID, S. (2002). PDT/ALA in the treatment of actinic damage: Real world experience. **Lasers in Surgery and Medicine**, p.24-24.

GRECCO, C. (2013). **Estudo comparativo da terapia fotodinâmica utilizando laser CW e de femtossegundos em diferentes intensidades e comprimentos de onda**. 112f. Tese (Doutorado). Instituto de Física de São Carlos, Universidade de São Paulo, São Carlos, 2013.

HAMBLIN, M.R.; HASAN, T. (2004). Photodynamic therapy: a new antimicrobial approach to infectious disease? **Photochemical & Photobiological Sciences**, v.3, n.5, p.436-450. May.

HOLICK, M.F.; MACLAUGHLIN, J.A.; CLARK, M.B. et al. (1980). Photosynthesis of Previtamin-D3 in Human-Skin and the Physiologic Consequences. **Science**, v.210, n.4466, p.203-205.

IBBOTSON, S.H.; JONG, C.; LESAR, A. et al. (2006). Characteristics of 5-aminolaevulinic acid-induced protoporphyrin IX fluorescence in human skin in vivo. **Photodermatology Photoimmunology & Photomedicine**, v.22, n.2, p.105-110. Apr.

ISSA, M.C.; PINEIRO-MACEIRA, J.; VIEIRA, M.T. et al. (2010). Photorejuvenation with topical methyl aminolevulinate and red light: a randomized, prospective, clinical, histopathologic, and morphometric study. **Dermatologic Surgery**, v.36, n.1, p.39-48.

JORGE, A.E.S. (2009). **Ultrassom pulsado de baixa intensidade na cicatrização de úlcera venosa crônica: estudo comparativo de duas técnicas de aplicação**. 99f. Dissertação (Mestrado). Programa de Pós-Graduação Interunidades Bioengenharia - Escola de Engenharia de São Carlos/ Faculdade de Medicina de Ribeirão Preto/ Instituto de Química de São Carlos, Universidade de São Paulo, São Carlos, 2009.

KAMBAYASHI, H.; ODAKE, Y.; TAKADA, K. et al. (2003). Involvement of changes in stratum corneum keratin in wrinkle formation by chronic ultraviolet irradiation in hairless mice. **Experimental Dermatology**, v.12, p.22-27.

KENNEDY, J.C.; POTTIER, R.H. (1992). Endogenous Protoporphyrin-Ix, a Clinically Useful Photosensitizer for Photodynamic Therapy. **Journal of Photochemistry and Photobiology B-Biology**, v.14, n.4, p.275-292. Jul 30.

KENNEDY, J.C.; POTTIER, R.H.; PROSS, D.C. (1990). Photodynamic Therapy with Endogenous Protoporphyrin .9. Basic Principles and Present Clinical-Experience. **Journal of Photochemistry and Photobiology B-Biology**, v.6, n.1-2, p.143-148. Jun.

KIM, H.H.; LEE, M.J.; LEE, S.R. et al. (2005). Augmentation of UV-induced skin wrinkling by infrared irradiation in hairless mice. **Mechanisms of Ageing and Development**, v.126, n.11, p.1170-1177. Nov.

KLIGMAN, A.M.; ZHENG, P.; LAVKER, R.M. (1985). The Anatomy and Pathogenesis of Wrinkles. **British Journal of Dermatology**, v.113, n.1, p.37-42.

KLIGMAN, L.H. (1996). The hairless mouse model for photoaging. **Clinics in Dermatology**, v.14, n.2, p.183-195. Mar-Apr.

KLIGMAN, L.H.; AKIN, F.J.; KLIGMAN, A.M. (1982). Prevention of Ultraviolet Damage to the Dermis of Hairless Mice by Sunscreens. **Journal of Investigative Dermatology**, v.78, n.2, p.181-189.

KLIGMAN, L.H.; AKIN, F.J.; KLIGMAN, A.M. (1985). The Contributions of Uva and Uvb to Connective-Tissue Damage in Hairless Mice. **Journal of Investigative Dermatology**, v.84, n.4, p.272-276.

KOHL, E.; TOREZAN, L.A.R.; LANDTHALER, M. et al. (2010). Aesthetic effects of topical photodynamic therapy. **Journal of the European Academy of Dermatology and Venereology**, v.24, n.11, p.1261-1269. Nov.

KOLLIAS, N.; GILLIES, R.; MORAN, M. et al. (1998). Endogenous skin fluorescence includes bands that may serve as quantitative markers of aging and photoaging. **Journal of Investigative Dermatology**, v.111, n.5, p.776-780. Nov.

KOLLIAS, N.; ZONIOS, G.; STAMATAS, G.N. (2002). Fluorescence spectroscopy of skin. **Vibrational Spectroscopy**, v.28, n.1, p.17-23. Feb 28.

LEYDEN, J.J. (1990). Clinical-Features of Aging Skin. **British Journal of Dermatology**, v.122, p.1-3. Apr.

LIU, Y.N.; VIAU, G.; BISSONNETTE, R. (2004). Multiple large-surface photodynamic therapy sessions with topical or systemic aminolevulinic acid and blue light in UV-exposed hairless mice. **Journal of Cutaneous Medicine and Surgery**, v.8, n.2, p.131-139. Mar-Apr.

LV, T.; HUANG, Z.F.; WANG, H.W. et al. (2012). Evaluation of collagen alteration after topical photodynamic therapy (PDT) using second harmonic generation (SHG) microscopy -in vivo study in a mouse model. **Photodiagnosis Photodyn Ther**, v.9, n.2, p.164-9. Jun.

MACCORMACK, M.A. (2006). Photodynamic therapy. **Adv Dermatol**, v.22, p.219-58.

MACCORMACK, M.A. (2008). Photodynamic therapy in dermatology: An update on applications and outcomes. **Seminars in Cutaneous Medicine and Surgery**, v.27, n.1, p.52-62. Mar.

MARMUR, E.S.; PHELPS, R.; GOLDBERG, D.J. (2005). Ultrastructural changes seen after ALA-IPL photorejuvenation: a pilot study. **J Cosmet Laser Ther**, v.7, n.1, p.21-4. Mar.

MIYACHI, Y. (1995). Photoaging from an Oxidative Standpoint. **Journal of Dermatological Science**, v.9, n.2, p.79-86. Mar.

MOAN, J.; MA, L.W.; JUZENIENE, A. et al. (2003). Pharmacology of protoporphyrin IX in nude mice after application of ALA and ALA esters. **International Journal of Cancer**, v.103, n.1, p.132-135. Jan 1.

MOGENSEN, M.; MORSY, H.A.; THRANE, L. et al. (2008). Morphology and epidermal thickness of normal skin imaged by optical coherence tomography. **Dermatology**, v.217, n.1, p.14-20.

MOLONEY, S.J.; EDMONDS, S.H.; GIDDENS, L.D. et al. (1992). The Hairless Mouse Model of Photoaging - Evaluation of the Relationship between Dermal Elastin, Collagen, Skin Thickness and Wrinkles. **Photochemistry and Photobiology**, v.56, n.4, p.505-511. Oct.

PARISER, D.M.; LOWE, N.J.; STEWART, D.M. et al. (2003). Photodynamic therapy with topical methyl aminolevulinate for actinic keratosis: Results of a prospective randomized multicenter trial. **Journal of the American Academy of Dermatology**, v.48, n.2, p.227-232. Feb.

PARK, M.Y.; SOHN, S.; LEE, E.S. et al. (2010). Photorejuvenation induced by 5-aminolevulinic acid photodynamic therapy in patients with actinic keratosis: A histologic analysis. **Journal of the American Academy of Dermatology**, v.62, n.1, p.85-95. Jan.

RABE, J.H.; MAMELAK, A.J.; MCELGUNN, P.J.S. et al. (2006). Photoaging: Mechanisms and repair. **Journal of the American Academy of Dermatology**, v.55, n.1, p.1-19. Jul.

RAMIREZ, D.P.; KURACHI, C.; INADA, N.M. et al. (2014). Experience and BCC subtypes as determinants of MAL-PDT response: Preliminary results of a national Brazilian project. **Photodiagnosis Photodyn Ther**, v.11, n.1, p.22-6. Mar.

RUIZ-RODRIGUEZ, R.; LOPEZ, L.; CANDELAS, D. et al. (2007). Enhanced efficacy of photodynamic therapy after fractional resurfacing: fractional photodynamic rejuvenation. **J Drugs Dermatol**, v.6, n.8, p.818-20. Aug.

RUIZ-RODRIGUEZ, R.; SANZ-SANCHEZ, T.; CORDOBA, S. (2002). Photodynamic photorejuvenation. **Dermatologic Surgery**, v.28, n.8, p.742-744. Aug.

SEITE, S.; MEDAISKO, C.; CHRISTIAENS, F. et al. (2006). Biological effects of simulated ultraviolet daylight: a new approach to investigate daily photoprotection. **Photodermatology Photoimmunology & Photomedicine**, v.22, n.2, p.67-77. Apr.

SOUZA, C.S.; FELICIO, L.B.; FERREIRA, J. et al. (2009). Long-term follow-up of topical 5-aminolaevulinic acid photodynamic therapy diode laser single session for non-melanoma skin cancer. **Photodiagnosis Photodyn Ther**, v.6, n.3-4, p.207-13. Sep-Dec.

STENDER, I.M.; BECHTHOMSEN, N.; POULSEN, T. et al. (1997). Photodynamic therapy with topical delta-aminolevulinic acid delays UV photocarcinogenesis in hairless mice. **Photochemistry and Photobiology**, v.66, n.4, p.493-496. Oct.

SZEIMIES, R.M.; KARRER, S.; RADAKOVIC-FIJAN, S. et al. (2002). Photodynamic therapy using topical methyl 5-aminolevulinate compared with cryotherapy for actinic keratosis: A prospective, randomized study. **Journal of the American Academy of Dermatology**, v.47, n.2, p.258-262. Aug.

SZEIMIES, R.M.; TOREZAN, L.; NIWA, A. et al. (2012). Clinical, histopathological and immunohistochemical assessment of human skin field cancerization before and after photodynamic therapy. **British Journal of Dermatology**, v.167, n.1, p.150-159. Jul.

TAKEUCHI, H.; GOMI, T.; SHISHIDO, M. et al. (2010). Neutrophil elastase contributes to extracellular matrix damage induced by chronic low-dose UV irradiation in a hairless mouse photoaging model. **Journal of Dermatological Science**, v.60, n.3, p.151-158. Dec.

TOGSVERD-BO, K.; LERCHE, C.M.; PHILIPSEN, P.A. et al. (2013). Artificial daylight photodynamic therapy with "non-inflammatory" doses of hexyl aminolevulinate only marginally delays SCC development in UV-exposed hairless mice. **Photochemical & Photobiological Sciences**, v.12, n.12, p.2130-2136.

TOREZAN, L.; CHAVES, Y.; NIWA, A. et al. (2013). A Pilot Split-Face Study Comparing Conventional Methyl Aminolevulinate-Photodynamic Therapy (PDT) With Microneedling-Assisted PDT on Actinically Damaged Skin. **Dermatologic Surgery**, v.39, n.8, p.1197-1201. Aug.

TOUMA, D.; YAAR, M.; WHITEHEAD, S. et al. (2004). A trial of short incubation, broad-area photodynamic therapy for facial actinic keratoses and diffuse photodamage. **Archives of Dermatology**, v.140, n.1, p.33-40. Jan.

TOUMA, D.J.; GILCHREST, B.A. (2003). Topical photodynamic therapy: A new tool in cosmetic dermatology. **Seminars in Cutaneous Medicine and Surgery**, v.22, n.2, p.124-130. Jun.

U.S. National Library of Medicine. (2014). Disponível em: < http://www.nlm.nih.gov >. Acesso em: 10 Fev 2014.

VOLLET-FILHO, J.D. (2011). **Correlação de fluorescência superficial e profundidade de necrose em terapia fotodinâmica: possibilidade de dosimetria em tempo real**. 127f. Tese (Doutorado). Instituto de Física de São Carlos, Universidade de São Paulo, São Carlos, 2011.

WAGNIERES, G.A.; STAR, W.M.; WILSON, B.C. (1998). In vivo fluorescence spectroscopy and imaging for oncological applications. **Photochemistry and Photobiology**, v.68, n.5, p.603-632. Nov.

WLASCHEK, M.; TANTCHEVA-POOR, I.; NADERI, L. et al. (2001). Solar UV irradiation and dermal photoaging. **Journal of Photochemistry and Photobiology B-Biology**, v.63, n.1-3, p.41-51. Oct.

WULF, H.C.; SANDBY-MOLLER, J.; KOBAYASI, T. et al. (2004). Skin aging and natural photoprotection. **Micron**, v.35, n.3, p.185-191.

ZANE, C.; CAPEZZERA, R.; SALA, R. et al. (2007). Clinical and echographic analysis of photodynamic therapy using methylaminolevulinate as sensitizer in the treatment of photodamaged facial skin. **Lasers in Surgery and Medicine**, v.39, n.3, p.203-209. Mar.

Apêndices

APÊNDICE A - Seguimento clínico-fotográfico dos animais tratados com TFD ou fototerapia (*fase 2*)

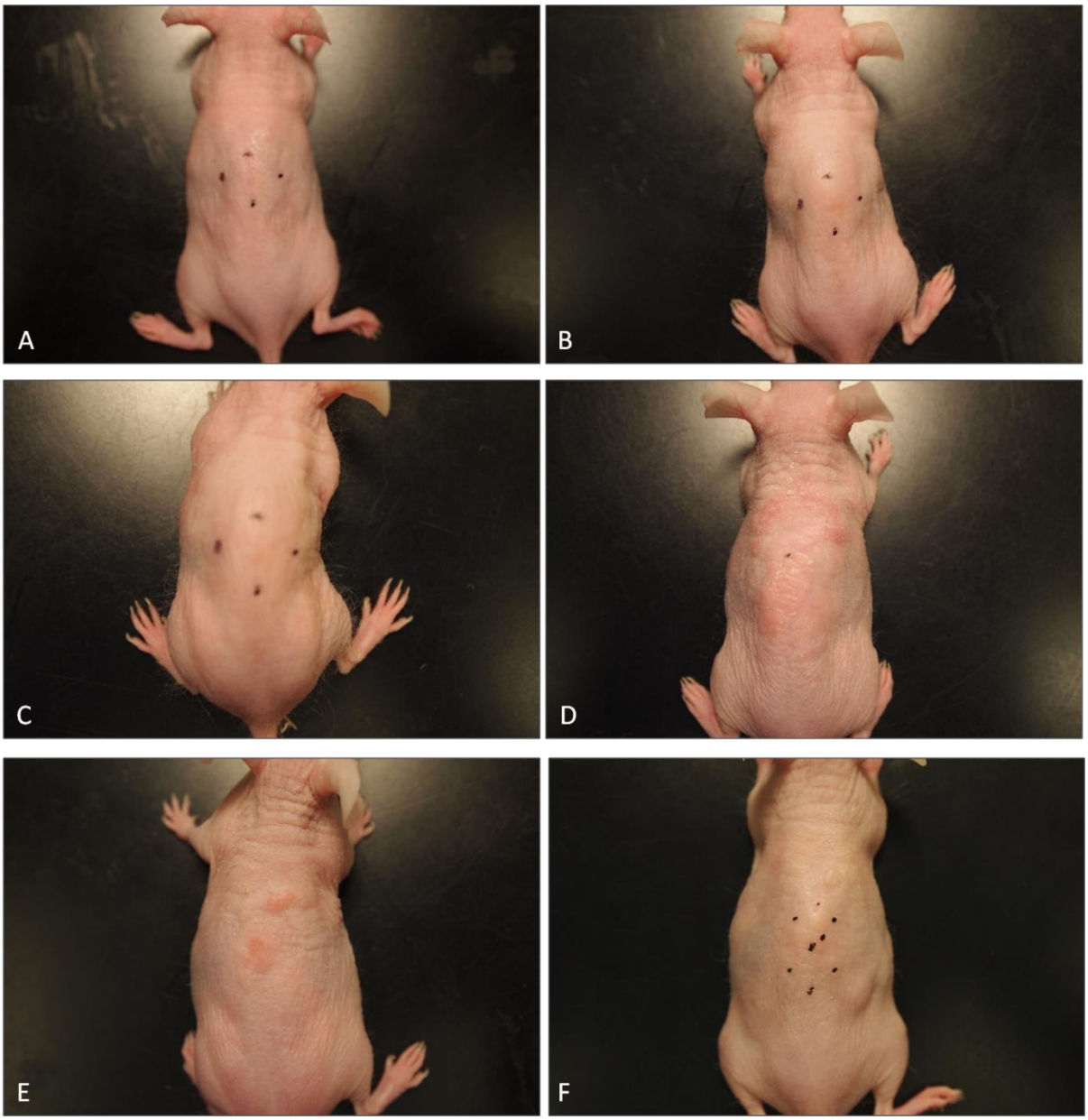

Figura 107. ***Animal 1_Grupo UV/TFD$_{635nm}$ (100 J/cm^2)***. ***A*** *(pós-imediato): nenhum sinal clínico;* ***B*** *(24h): leve eritema;* ***C*** *(48h): nenhum sinal clínico;* ***D*** *(dia 7): leve eritema e edema;* ***E*** *(dia 10): leve eritema; e* ***F*** *(dia 14): nenhum sinal clínico, seguido de biópsia.*

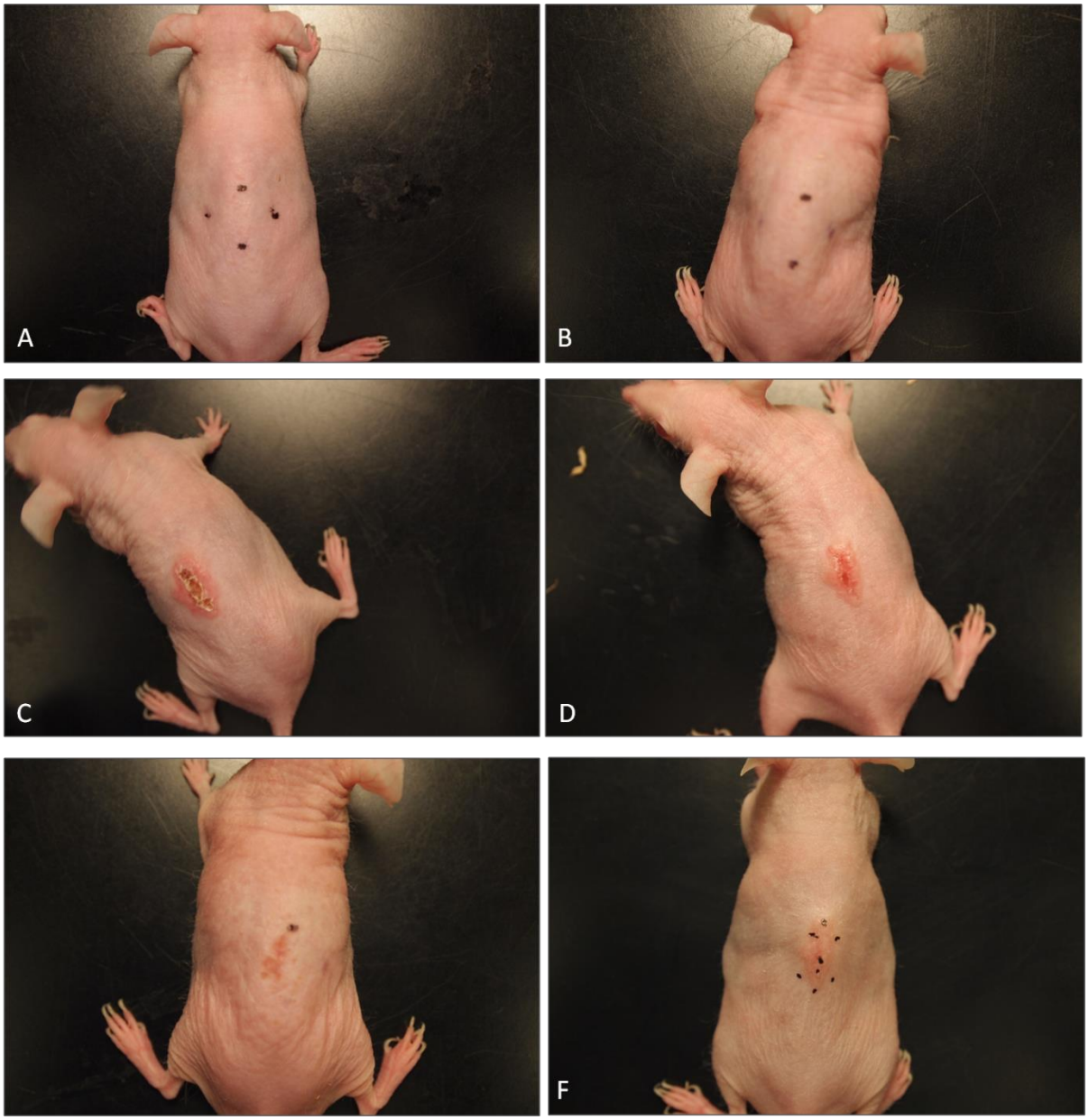

Figura 108. ***Animal 2_Grupo UV/TFD$_{635nm}$ (100 J/cm^2)***. ***A*** *(pós-imediato): nenhum sinal clínico;* ***B*** *(24h): nenhum sinal clínico;* ***C*** *(48h): intenso eritema e formação de crosta;* ***D*** *(dia 7): leve ulceração e eritema;* ***E*** *(dia 10): leve eritema; e* ***F*** *(dia 14): cicatriz mínima, seguido de biópsia.*

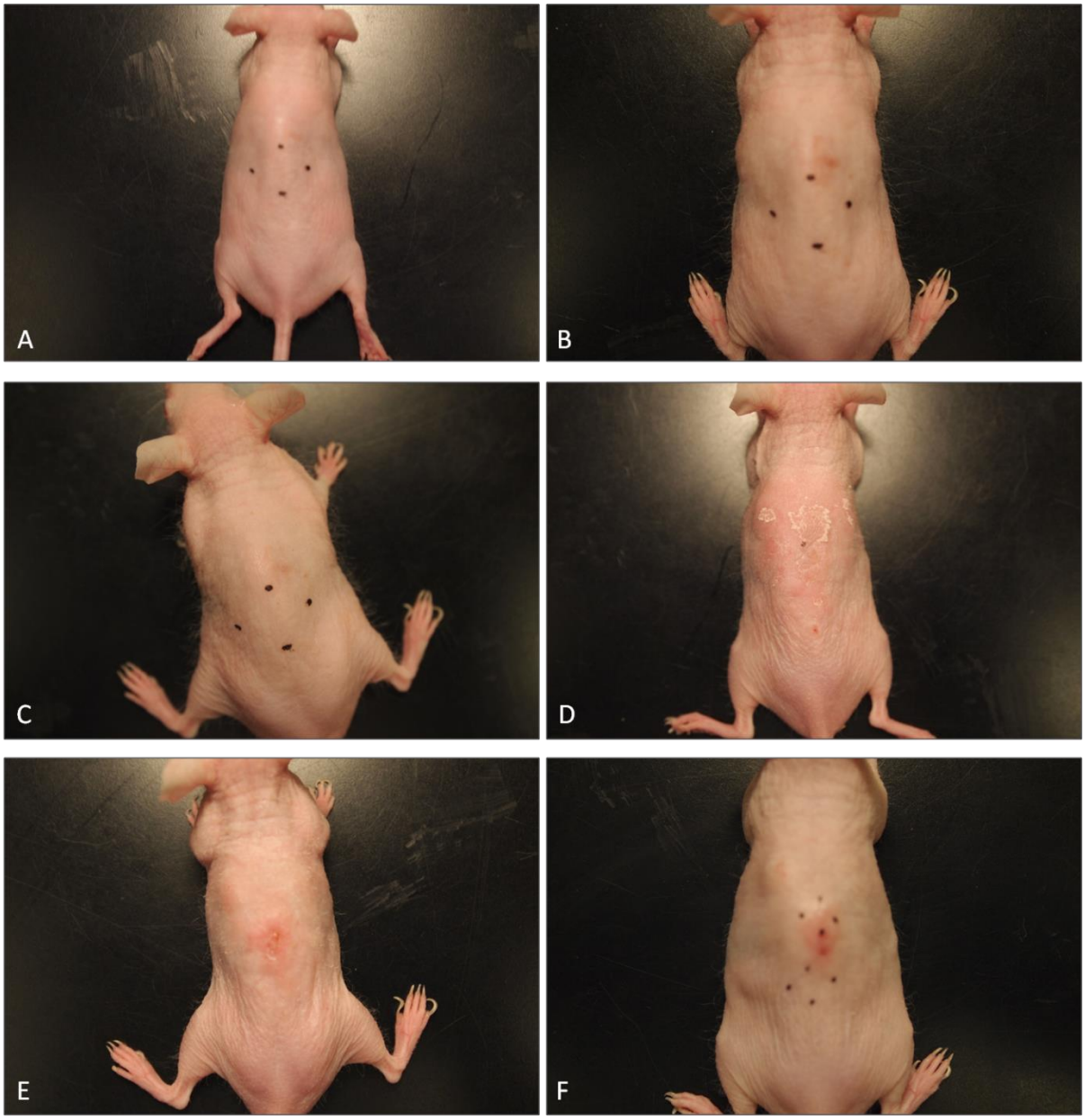

Figura 109. ***Animal 3_Grupo UV/TFD$_{635nm}$ (100 J/cm^2)***. ***A*** *(pós-imediato): nenhum sinal clínico;* ***B*** *(24h): leve eritema;* ***C*** *(48h): nenhum sinal clínico;* ***D*** *(dia 7): leve eritema e descamação;* ***E*** *(dia 10): leve eritema; e* ***F*** *(dia 14): leve eritema, seguido de biópsia.*

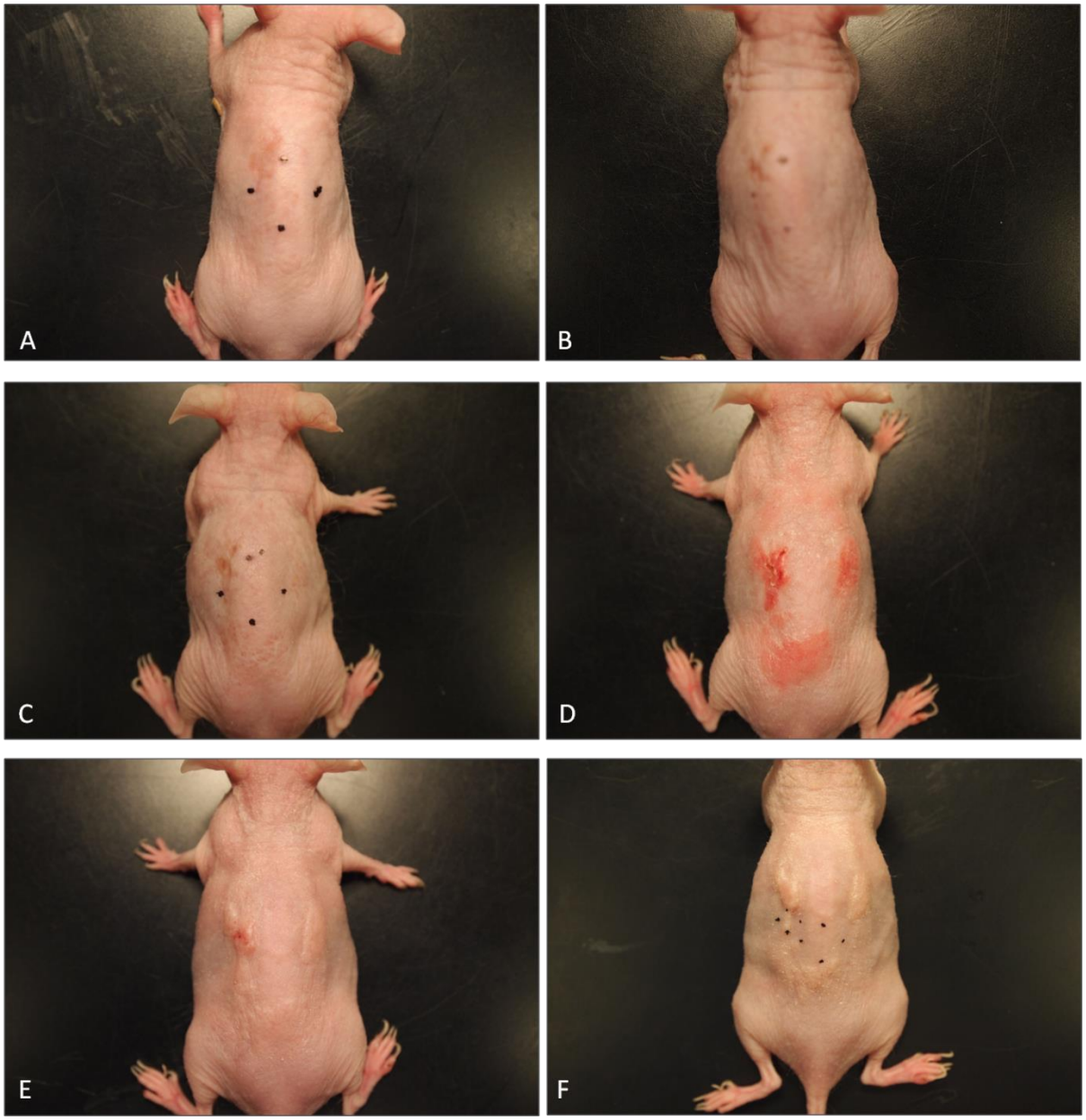

Figura 110. ***Animal 4_Grupo UV/TFD$_{635nm}$ (100 J/cm^2)***. ***A*** *(pós-imediato): nenhum sinal clínico;* ***B*** *(24h): eritema leve;* ***C*** *(48h): nenhum sinal clínico;* ***D*** *(dia 7): intenso eritema e leve ulceração;* ***E*** *(dia 10): eritema leve; e* ***F*** *(dia 14): cicatrizes perceptíveis, seguido de biópsia.*

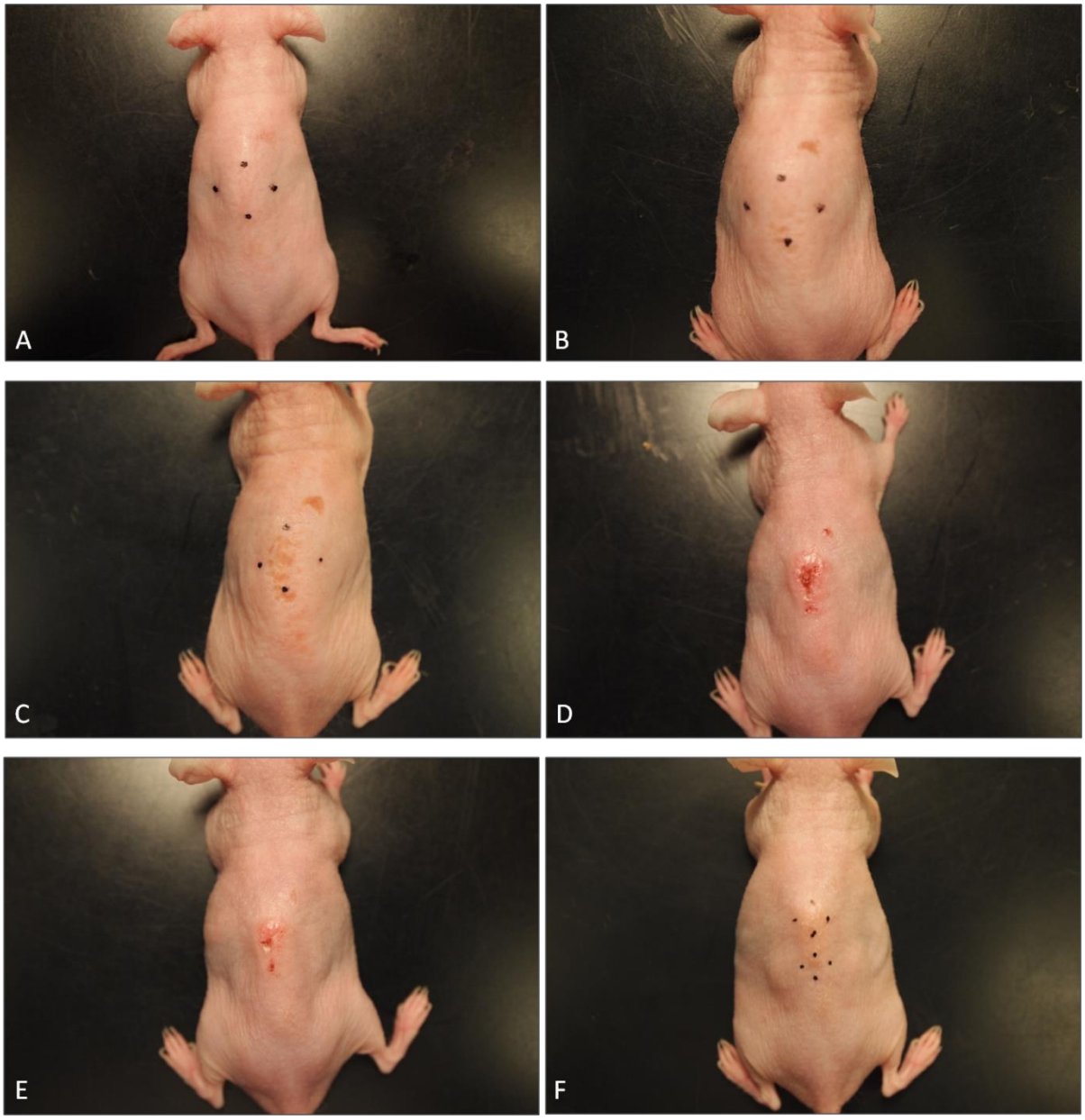

Figura 111. ***Animal 6_Grupo UV/TFD$_{635nm}$ (75 J/cm^2)***. ***A*** *(pós-imediato): nenhum sinal clínico;* ***B*** *(24h): eritema leve;* ***C*** *(48h): eritema leve e formação de crosta;* ***D*** *(dia 7): ulceração, eritema e edema;* ***E*** *(dia 10): eritema leve; e* ***F*** *(dia 14): nenhum sinal clínico, seguido de biópsia.*

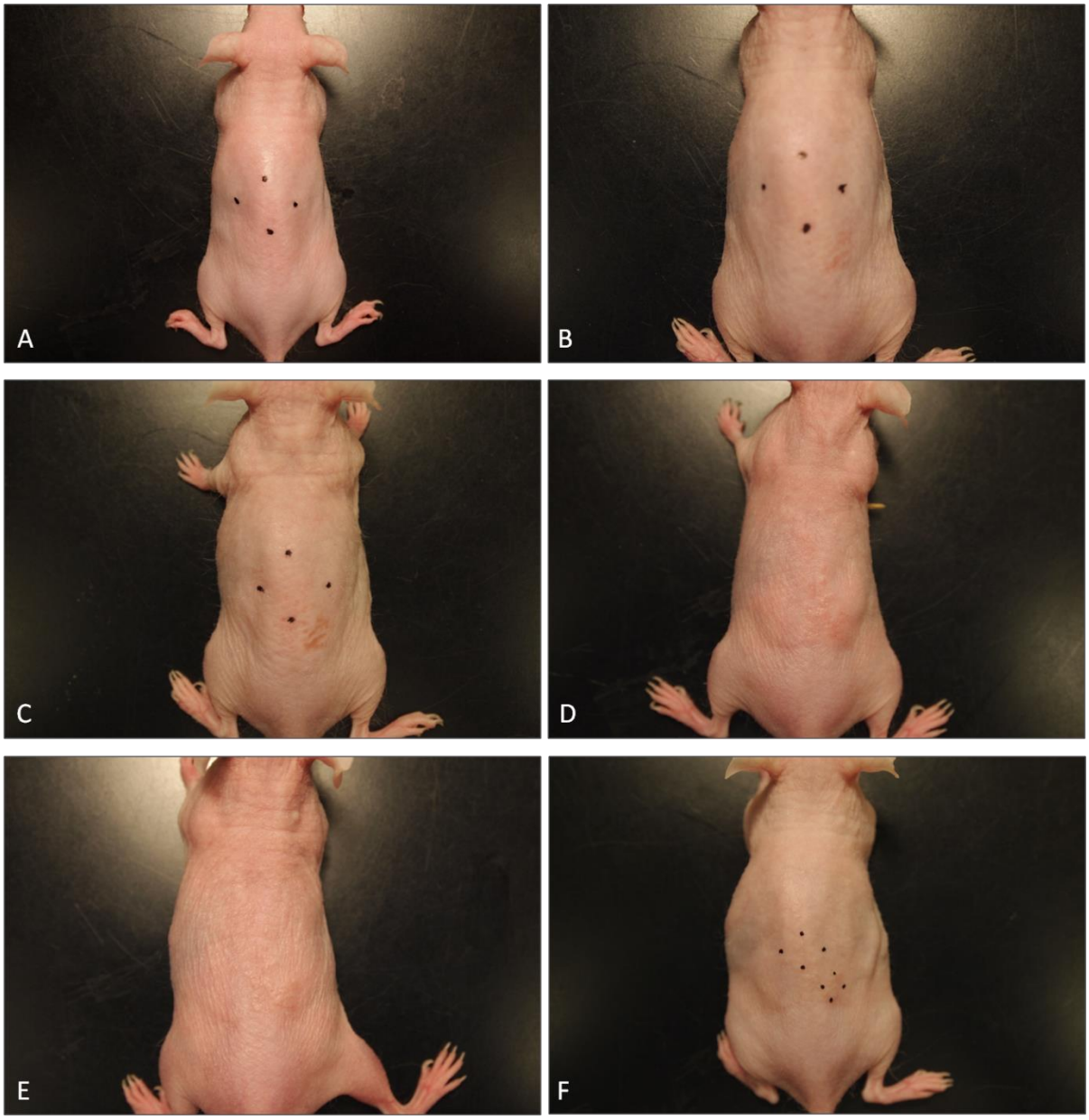

Figura 112. ***Animal 7_Grupo UV/TFD$_{635nm}$ (75 J/cm^2)***. ***A*** *(pós-imediato): nenhum sinal clínico;* ***B*** *(24h): nenhuma sinal clínico;* ***C*** *(48h): eritema leve;* ***D*** *(dia 7): edema leve;* ***E*** *(dia 10): nenhum sinal clínico; e* ***F*** *(dia 14): nenhum sinal clínico, seguido de biópsia.*

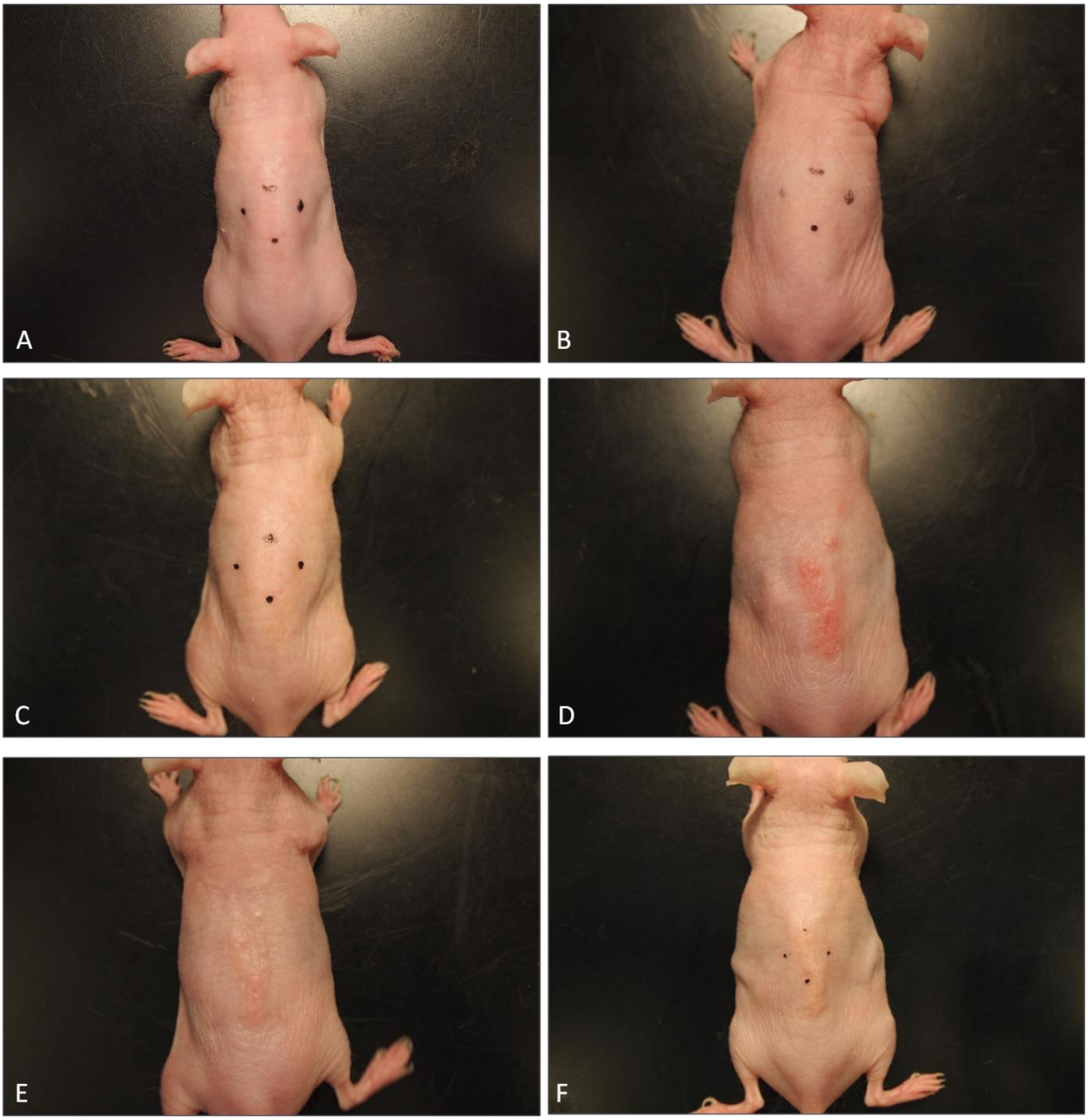

Figura 113. ***Animal 8_Grupo UV/TFD$_{635nm}$ (75 J/cm^2)***. ***A*** *(pós-imediato): nenhum sinal clínico;* ***B*** *(24h): nenhum sinal clínico;* ***C*** *(48h): nenhum sinal clínico;* ***D*** *(dia 7): eritema e edema leves;* ***E*** *(dia 10): edema leve; e* ***F*** *(dia 14): cicatriz mínima, seguido de biópsia.*

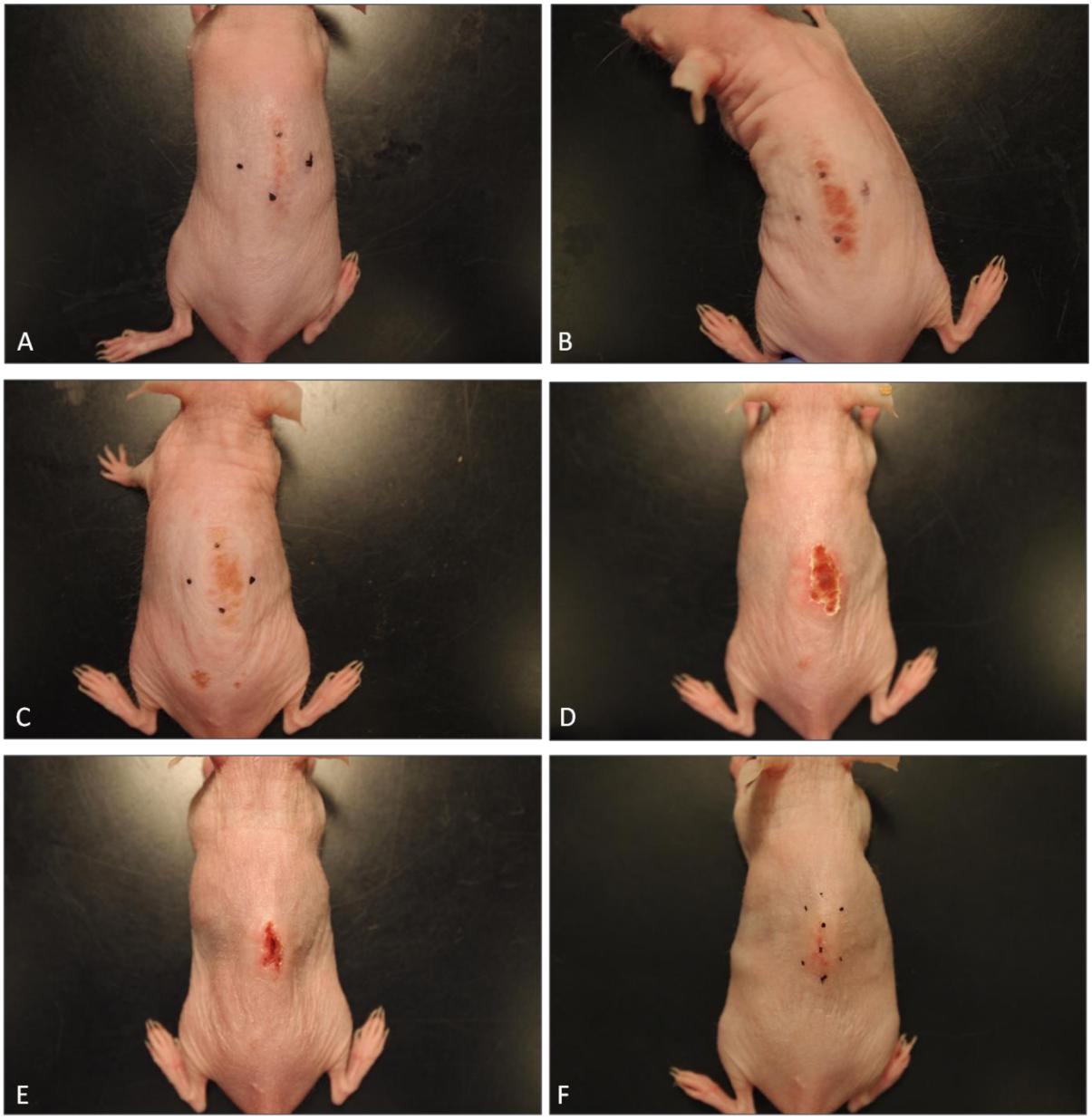

Figura 114. ***Animal 9_Grupo controle/TFD$_{635nm}$ (75 J/cm^2)***. ***A*** *(pós-imediato): eritema leve;* ***B*** *(24h): eritema intenso e edema;* ***C*** *(48h): eritema moderado;* ***D*** *(dia 7): formação de crosta e eritema;* ***E*** *(dia 10): ulceração e eritema; e* ***F*** *(dia 14): cicatriz e leve eritema, seguido de biópsia.*

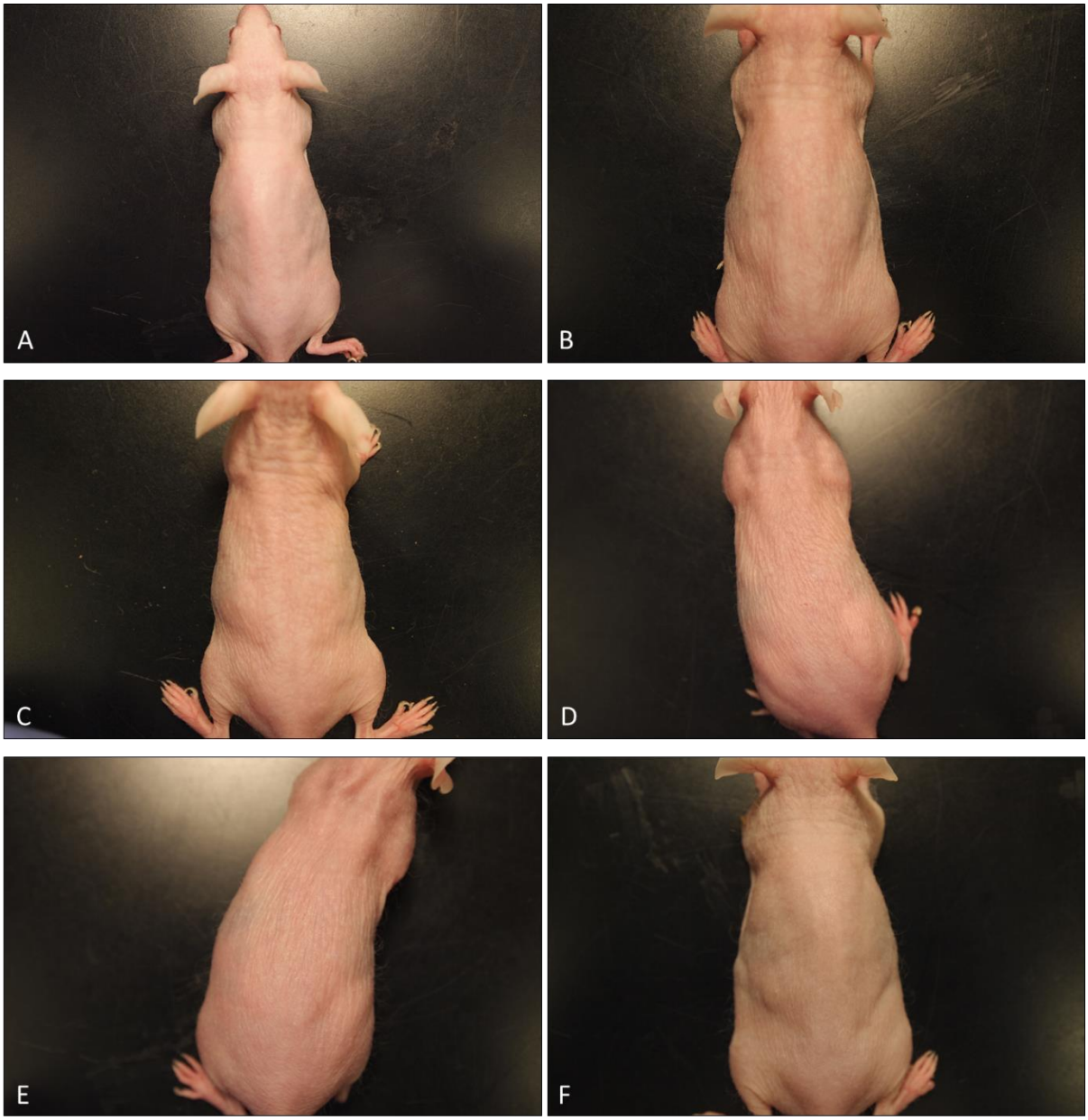

Figura 115. ***Animal 10_Grupo UV/Luz$_{635nm}$ (100 J/cm^2)***. ***A*** *(pós-imediato): nenhum sinal clínico;* ***B*** *(24h): nenhum sinal clínico;* ***C*** *(48h): nenhum sinal clínico;* ***D*** *(dia 7): nenhum sinal clínico;* ***E*** *(dia 10): nenhum sinal clínico; e* ***F*** *(dia 14): nenhum sinal clínico, seguido de biópsia.*

Figura 116. ***Animal 13_Grupo UV/TFD$_{415nm}$ (9,5 J/cm^2)***. ***A*** *(pós-imediato): nenhum sinal clínico;* ***B*** *(24h): nenhum sinal clínico;* ***C*** *(48h): eritema leve e descamação;* ***D*** *(dia 7): formação de crosta e ulceração;* ***E*** *(dia 10): cicatrização; e* ***F*** *(dia 14): cicatriz mínima, seguido de biópsia.*

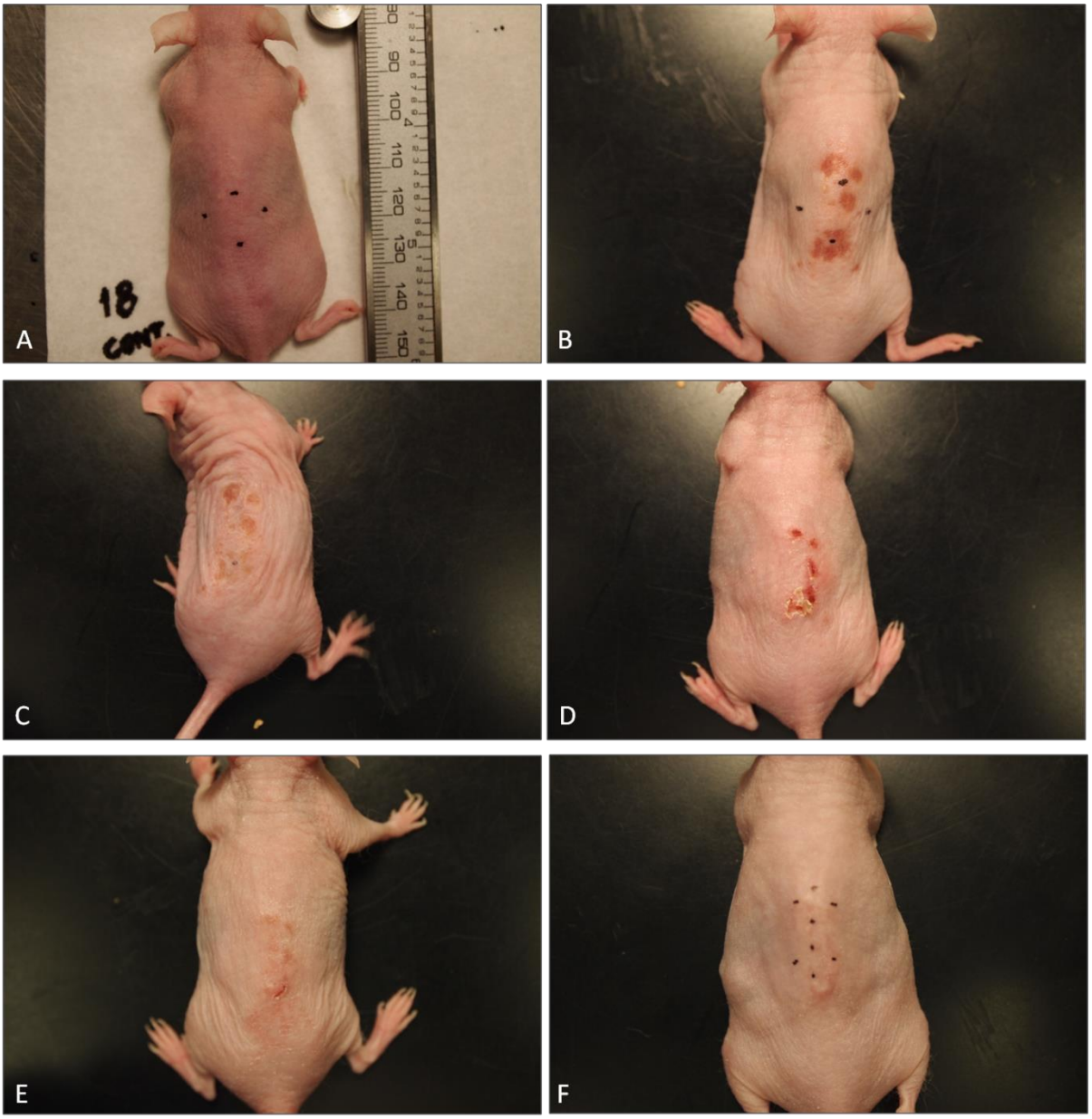

Figura 117. ***Animal 18_Grupo controle/TFD$_{415nm}$ (9,5 J/cm^2)***. ***A*** *(pós-imediato): edema leve;* ***B*** *(24h): eritema intenso e edema;* ***C*** *(48h): formação de crosta;* ***D*** *(dia 7): ulceração e descamação;* ***E*** *(dia 10): cicatrização; e* ***F*** *(dia 14): cicatriz mínima, seguido de biópsia.*

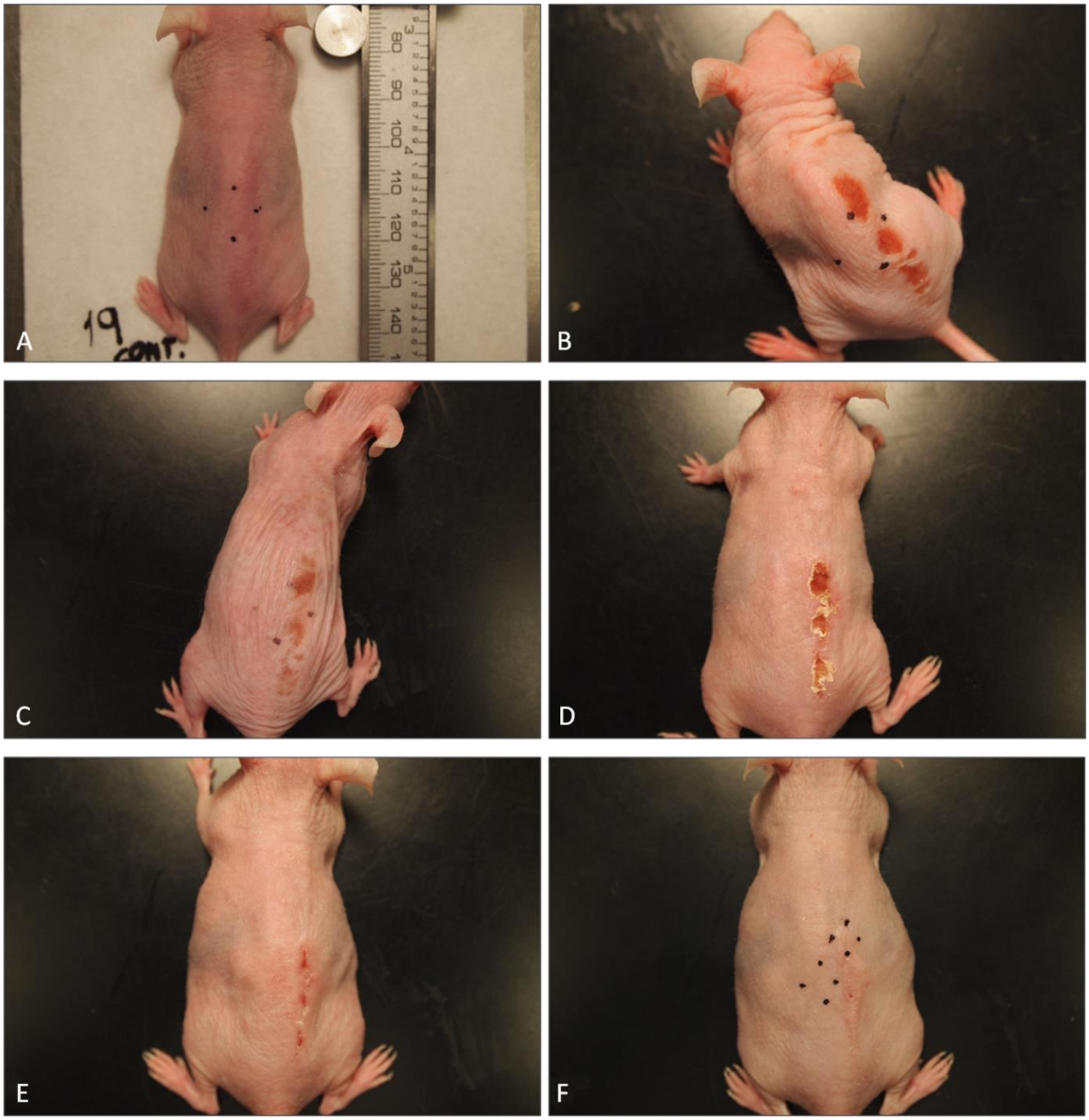

Figura 118. ***Animal 19_Grupo controle/TFD$_{415nm}$ (9,5 J/cm^2)***. ***A*** *(pós-imediato): edema e eritema leves;* ***B*** *(24h): eritema intenso;* ***C*** *(48h): eritema e formação de crosta;* ***D*** *(dia 7): formação de crosta e descamação;* ***E*** *(dia 10): cicatrização; e* ***F*** *(dia 14): cicatriz aparente, seguido de biópsia.*

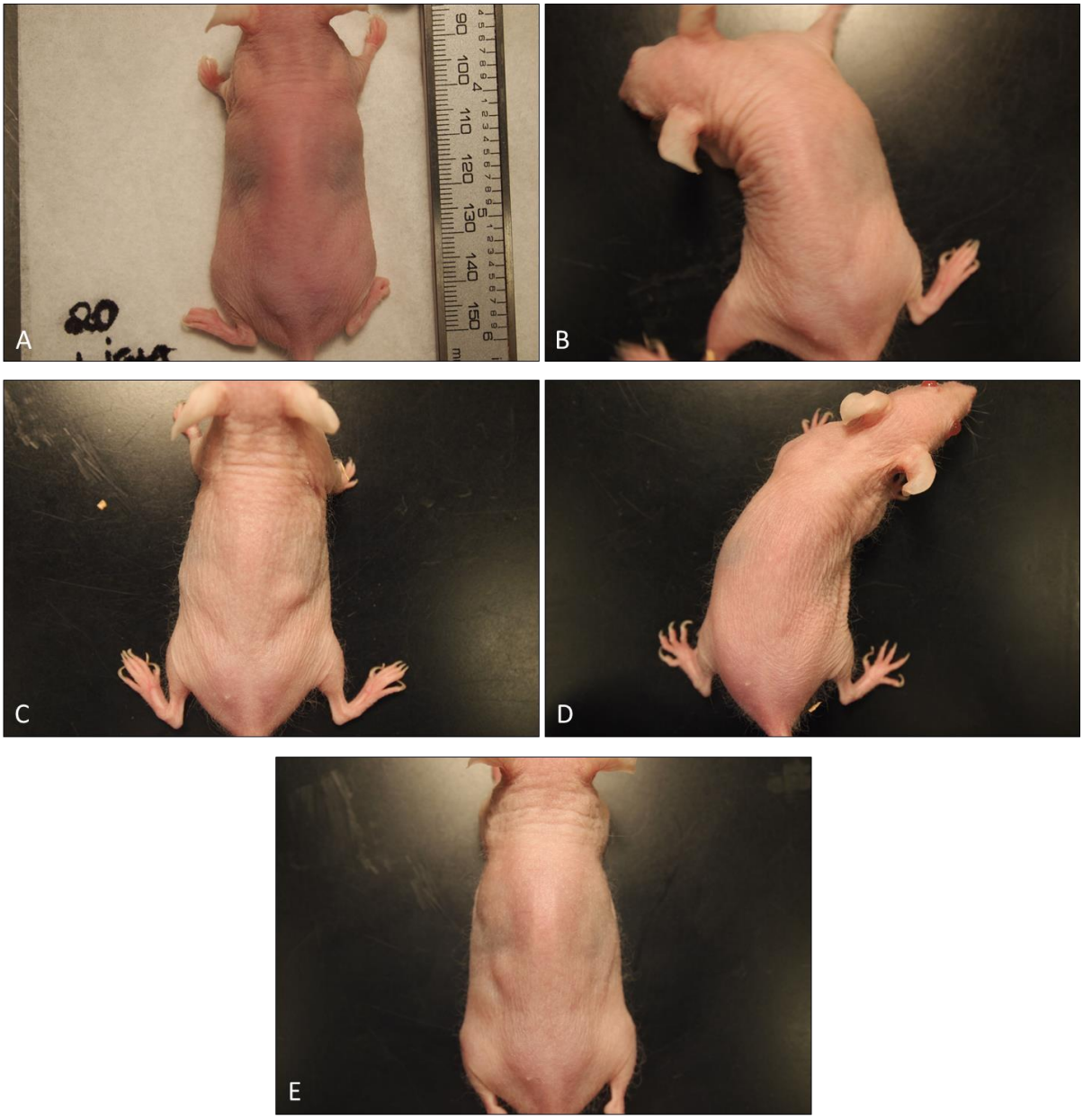

Figura 119. ***Animal 20_Grupo UV/Luz$_{415nm}$ (100 J/cm^2)***. ***A*** *(pós-imediato): nenhum sinal clínico;* ***B*** *(24h): nenhum sinal clínico;* ***C*** *(48h): nenhum sinal clínico;* ***D*** *(dia 7): nenhum sinal clínico; e* ***E*** *(dia 14): nenhum sinal clínico, seguido de biópsia.*

APÊNDICE B - Espessura da epiderme: morfometria por histopatologia (*fase 2*)

Tabela 9. Dados descritivos (média ± DP, n=10) referentes à espessura epidérmica de cada animal dos grupos Controle, UV, UV/TFD, controle/TFD e UV/Luz.

Grupos - Animais	**Espessura da epiderme** – média e DP (µm)
Controle	**26 ± 5**
C1	26 ± 5
C2	26 ± 4
C3	27 ± 6
UV	**32 ± 5**
UV1	34 ± 5
UV2	31 ± 5
UV/TFD$_{635m}$	**55 ± 16**
#1	73 ± 14
#2	58 ± 14
#3	64 ± 10
#4	37 ± 7
#6	47 ± 6
#7	49 ± 16
#8	54 ± 15
Controle/TFD$_{635m}$	**86 ± 19**
#9	86 ± 19
UV/Luz$_{635nm}$	**32 ± 5**
#10	32 ± 5

APÊNDICE C - Espessura da derme: morfometria por histopatologia (*fase 2*)

Tabela 10. Dados descritivos (média ± DP, n=10) referentes à espessura dérmica de cada animal dos grupos Controle, UV, UV/TFD, controle/TFD e UV/Luz.

Grupos - Animais	**Espessura da derme** – média e DP (µm)
Controle	**254 ± 32**
C1	250 ± 21
C2	235 ± 24
C3	277 ± 35
UV	**194 ± 25**
UV1	205 ± 21
UV2	183 ± 24
UV/TFD$_{635m}$	**278 ± 50**
#1	323 ± 29
#2	343 ± 38
#3	299 ± 20
#4	236 ± 28
#6	222 ± 30
#7	250 ± 30
#8	272 ± 25
Controle/TFD$_{635m}$	**385 ± 52**
#9	385 ± 52
UV/Luz$_{635nm}$	**165 ± 15**
#10	165 ± 15

APÊNDICE D - Mapas tomográficos dos grupos controle, LED e TFD (*fase 3*)

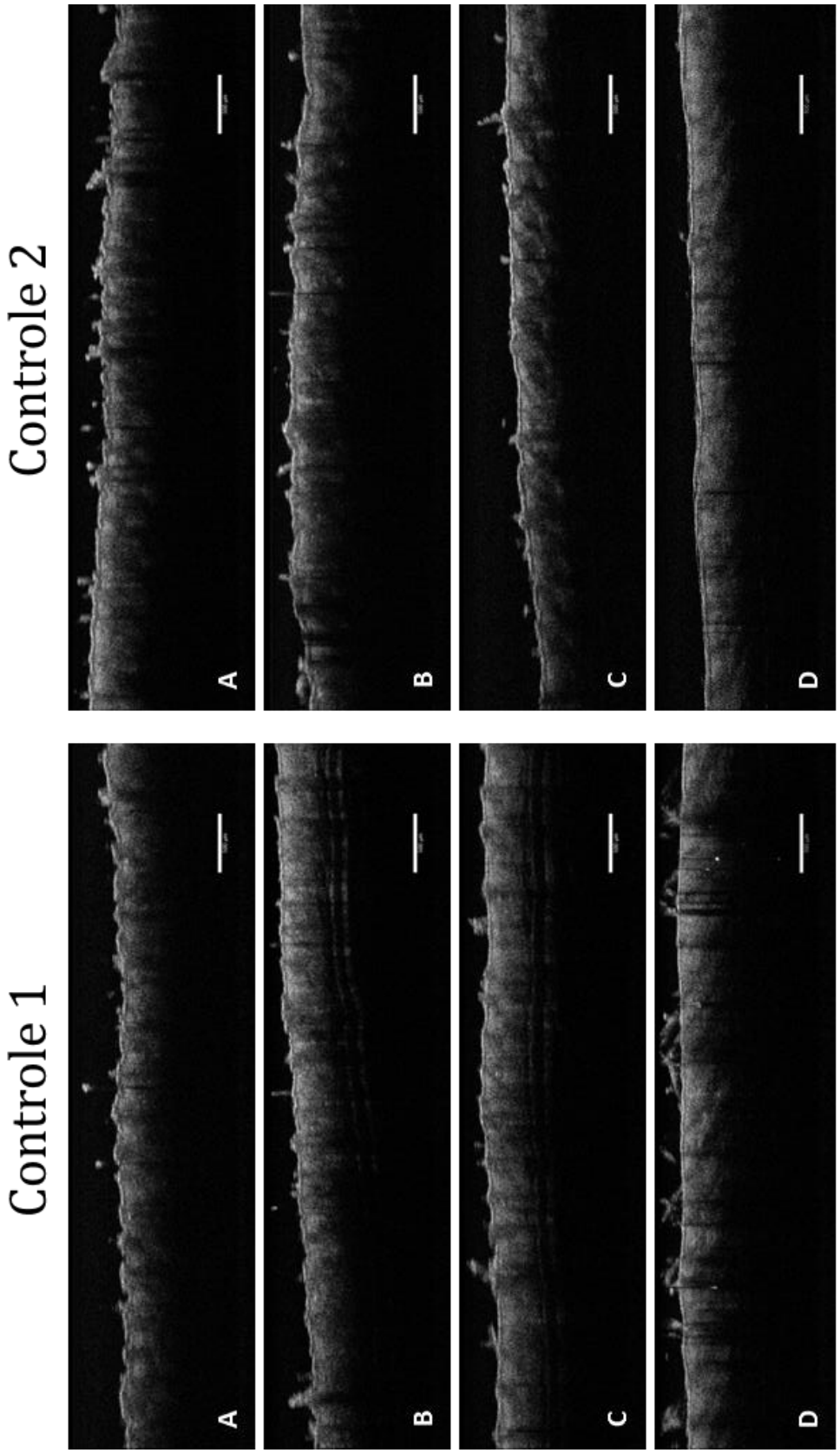

Figura 120. Seguimentos representativos de dois animais do grupo controle nos momentos antes (A); imediatamente após (B); 24 horas (C); e 2 semanas após (D) após a TFD [barra de escala: 500 µm].

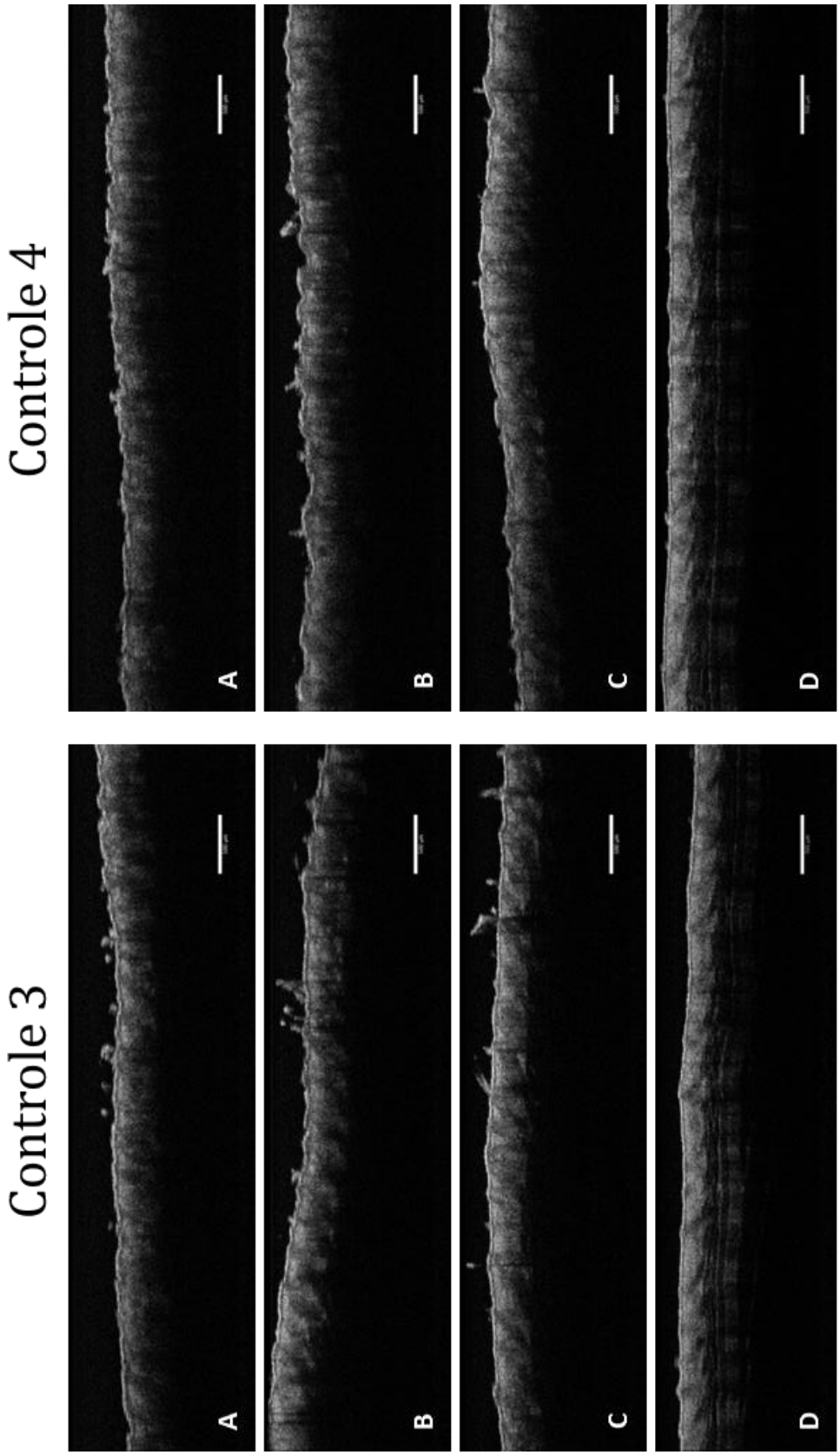

Figura 121. Seguimentos representativos de dois animais do grupo controle nos momentos antes (A); imediatamente após (B); 24 horas (C); e 2 semanas após (D) após a TFD [barra de escala: 500 µm].

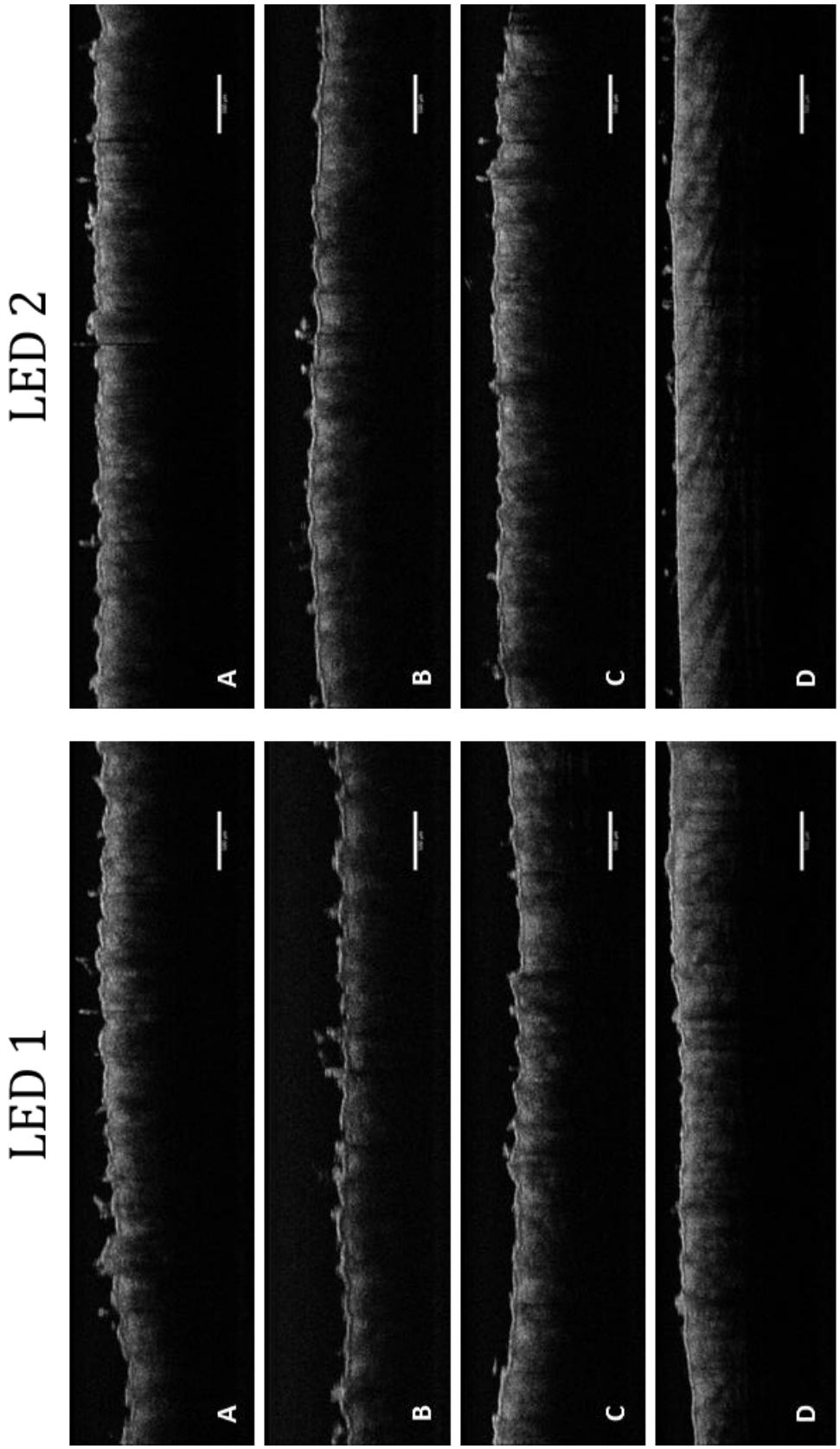

Figura 122. Seguimentos representativos de dois animais do grupo LED nos momentos antes (A); imediatamente após (B); 24 horas (C); e 2 semanas após (D) após a TFD [barra de escala: 500 µm].

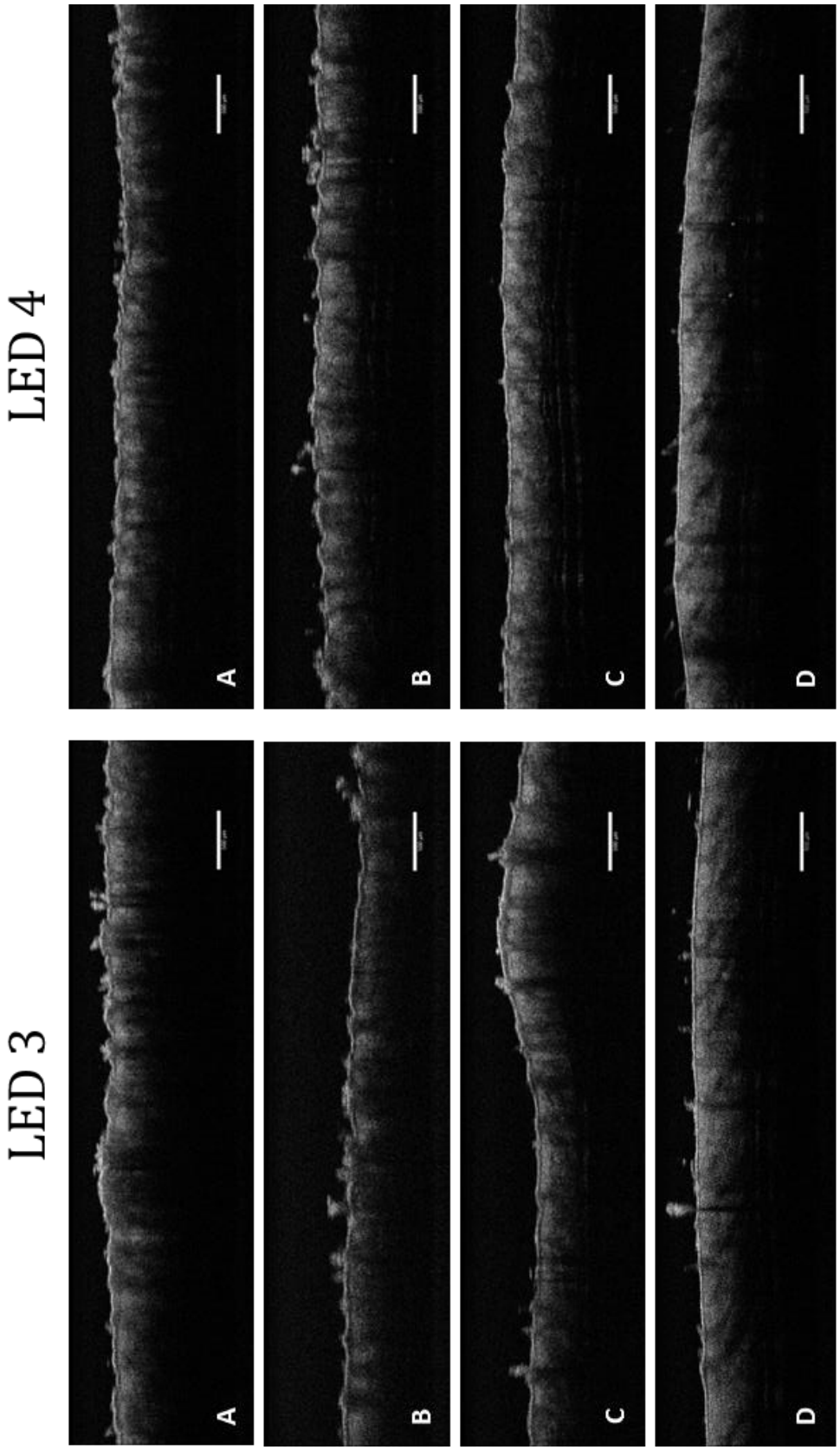

Figura 123. Seguimentos representativos de dois animais do grupo controle nos momentos antes (A); imediatamente após (B); 24 horas (C); e 2 semanas após (D) após a TFD [barra de escala: 500 µm].

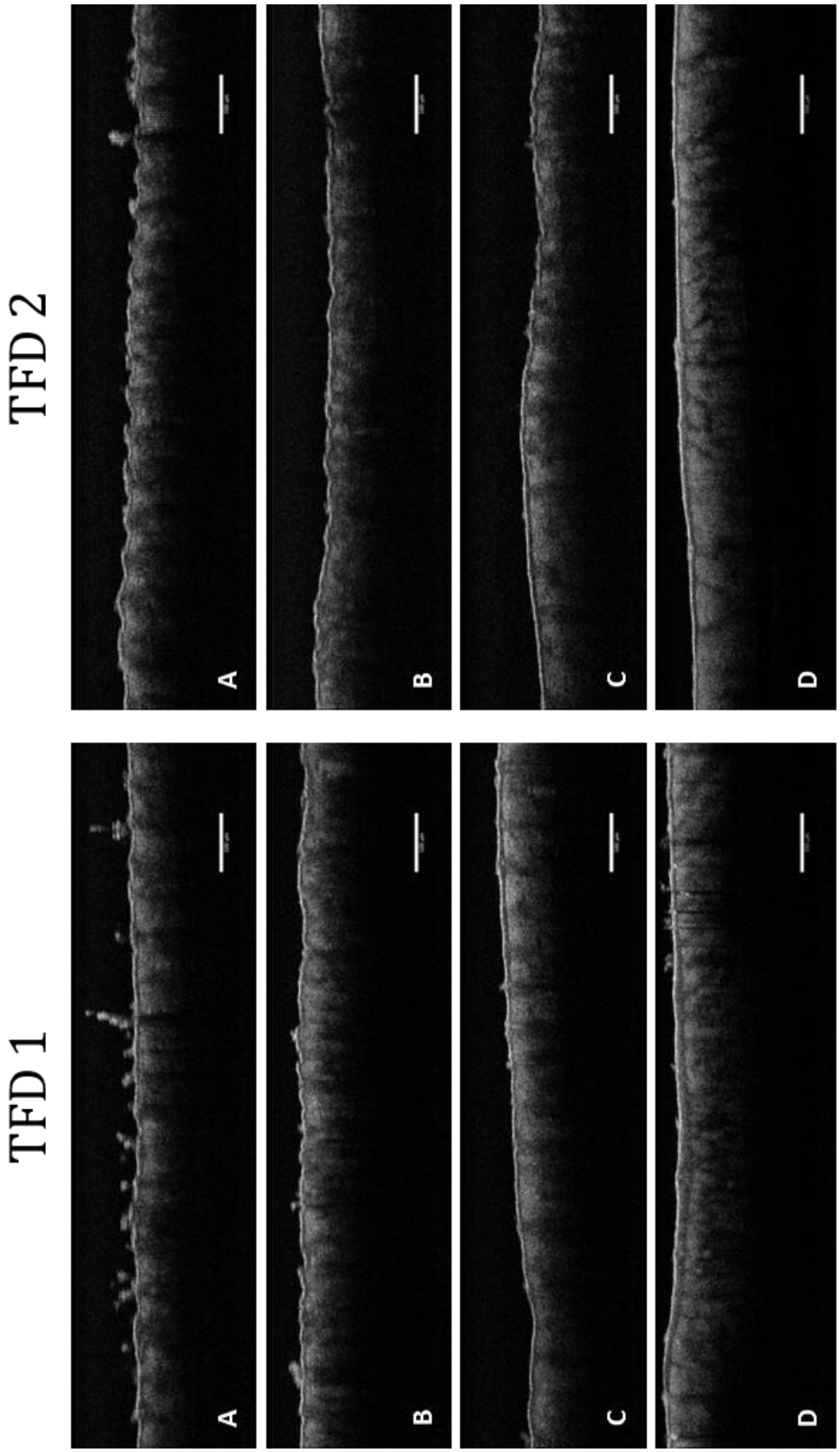

Figura 124. Seguimentos representativos de dois animais do grupo TFD nos momentos antes (A); imediatamente após (B); 24 horas (C); e 2 semanas após (D) após a TFD [barra de escala: 500 µm].

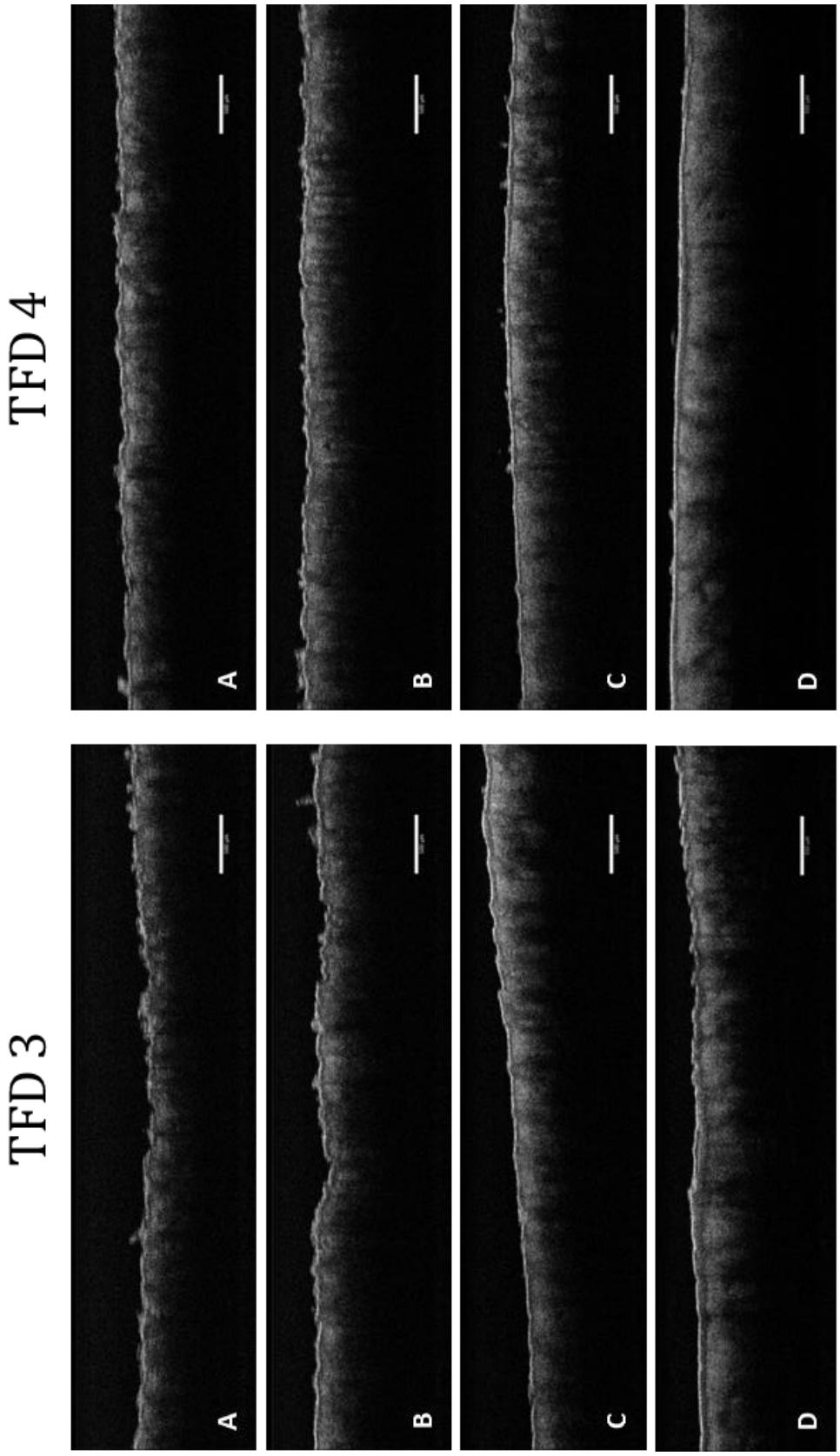

Figura 125. Seguimentos representativos de dois animais do grupo TFD nos momentos antes (A); imediatamente após (B); 24 horas (C); e 2 semanas após (D) após a TFD [barra de escala: 500 µm].

APÊNDICE E - Espessura da epiderme: morfometria por OCT (*fase 3*)

Tabela 11. Dados descritivos (média ± DP, n=10) referentes à espessura epidérmica de cada animal dos grupos Controle, LED e TFD em diferentes momentos.

Grupos	**Espessura da Epiderme** – média e DP (µm)			
Animais	*Antes*	*Imediatamente após*	*24 horas após*	*2 semanas após*
Controle	41 ± 8	51 ± 10	44 ± 6	38 ± 5
C1	33 ± 3	44 ± 7	40 ± 7	37 ± 5
C2	42 ± 7	54 ± 7	45 ± 6	43 ± 4
C3	42 ± 6	44 ± 6	42 ± 4	36 ± 5
C4	48 ± 5	62 ± 8	48 ± 6	36 ± 4
LED	49 ± 8	55 ± 7	41 ± 7	36 ± 5
L1	50 ± 4	59 ± 5	39 ± 8	42 ± 2
L2	50 ± 8	50 ± 4	47 ± 7	33 ± 3
L3	54 ± 10	59 ± 6	40 ± 5	39 ± 4
L4	43 ± 5	50 ± 7	39 ± 4	31 ± 4
TFD	48 ± 7	63 ± 10	54 ± 7	88 ± 18
T1	48 ± 6	66 ± 11	54 ± 6	100 ± 20
T2	48 ± 9	58 ± 8	48 ± 6	77 ± 10
T3	46 ± 7	63 ± 6	57 ± 8	95 ± 14
T4	50 ± 6	66 ± 11	56 ± 6	78 ± 14

Anexos

ANEXO A – Apreciação da Comissão de Ética no Uso de Animais (*fases 1 e 3*)

UNIVERSIDADE FEDERAL DE SÃO CARLOS
PRÓ-REITORIA DE PESQUISA
Comissão de Ética no Uso de Animais
Via Washington Luís, km. 235 - Caixa Postal 676
Fones: (016) 3351.8109 / 3351.8110
Fax: (016) 3361.3176
CEP 13560-970 - São Carlos - SP - Brasil
ceua@ufscar.br - www.propq.ufscar.br

Protocolo nº. 056/2010

A Presidente da Comissão de Ética no Uso de Animais da Universidade Federal de São Carlos – CEUA/UFSCar analisou e **APROVOU** "ad referendum" o pedido formulado pelo (a) pesquisador (a) *Ana Elisa Serafim Jorge* referente ao projeto "*Terapia fotodinâmica na pele envelhecida de camundongo hairless: avaliação por técnicas óptica e histológica.*".

São Carlos, 1 de março de 2011.

p/ Azair Liane Matos do Pinto de Souza

Profa. Dra. Luciana Thie Seki Dias

Presidente da Comissão de Ética no Uso de Animais

ANEXO B – Especificações técnicas da lâmpada Ultra-Vitalux

Test field with 16 ULTRA-VITALUX® lamps

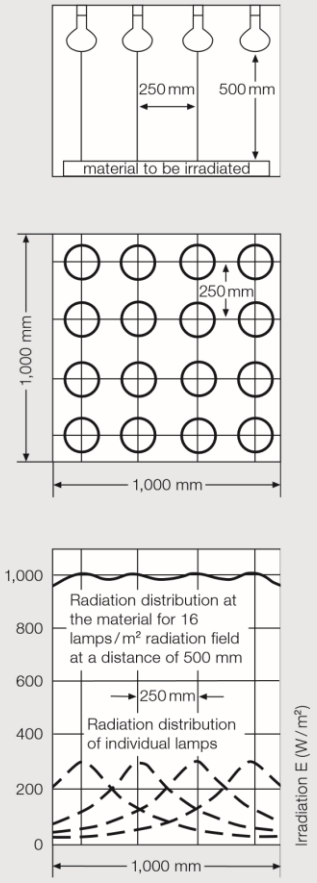

Spectral radiation distribution

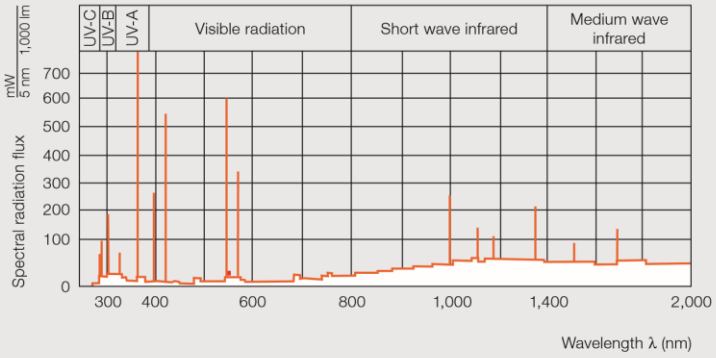

Illuminance and irradiance of the ULTRA-VITALUX® lamp
(Distance = 0.5 m)

Operating time illuminance		UVB 280 – 315 nm	UVA 315 – 400 nm	Visible 380 – 780 nm
h	lx	W/m²	W/m²	W/m²
1	14,400	3.0	13.6	41.4
500	13,700	1.8	11.0	39.0
1,000	10,800	1.1	7.3	29.7

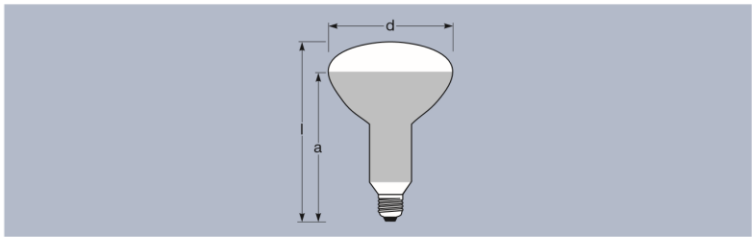

Product reference	Product number	W	V	∠°	UVA/W	UVB/W	l [mm]	a [mm]	d [mm]			t [h]*	
OSRAM ULTRA-VITALUX® UV-lamp													
ULTRA-VITALUX	4050300**003313**	300	230	30	13.6[1]	3[1]	185	150	127	S180	E27	1,000	6

[1] After 1 hour

* Economic lifetime

OSRAM ULTRA-VITALUX® with special bulb and internal reflector for a wide range of applications.

Technical applications:
- Curing of special adhesives and plastics
- Sunlight simulation in industrial material testing
- Exposure of UV-sensitive photoresist coatings
- Testing for suitability for use in the tropics
- Artificial aging/weathering

Safety information.
Because of the intense heat produced the lamps should be operated only in suitable fixtures. Protect the lamps against moisture and splashes. If used incorrectly, UV radiation may lead to sunburn and conjunctivitis.

ANEXO C – Especificações técnicas do protótipo OCP930SR

ASOM
Spectral Radar OCT
Swept Source OCT
Video-Rate Laser Scanning Microscope
Swept Source Lasers
OCT Components
Laser Microscopy Optics
Microscopy Tools

Spectral Radar OCT Systems — Page 1 of 4



OCP930SR

Real-Time 2D and 3D OCT Imaging

Application-specific versions of the spectral radar OCT systems are available from our design team at Thorlabs HL AG.

Please contact: info@thorlabs-hl.de.

Spectral Radar OCT System Features

- Integrated Michelson Interferometer in Probe Minimizes Mode Dispersion
- Telecentric Optics Keep the Beam Perpendicular, Eliminating Image Distortion Over a Broad Scanning
- Compact System Design Ready for OEM Applications
- Real-Time *In-situ* Imaging of Biological and Industrial Samples

The Thorlabs Spectral Radar OCT system was developed in collaboration with Thorlabs (USA) and two German-based organizations: Thorlabs Lübeck AG and the Medical Laser Center Lübeck. This system combines a broadband light source with a high-speed spectrometer to perform Fourier domain detection of the OCT interference fringe signals. The Spectral Radar OCT System is available with two imaging options: the standard handheld probe or an application-specific microscope design (info@thorlabs-hl.de). Both systems have an integrated CCD camera for sample monitoring. The handheld OCT provides high-resolution 2D imaging, while the microscope version is capable of providing 3D images. The system can be fully operational within minutes of being received.

Standard SR Model

OCP930SR

- General Purpose
- Imaging Depth ~1.6mm
- Axial Resolution 6.2µm

Enhanced Resolution SR Model

OCP900SR

- Ideal for Imaging Small Features Close to the Surface
- Imaging Depth ~1.1mm
- Axial Resolution 4.5µm

Deep Imaging SR Model

OCP840SR

- Ideal for Larger Features and for Deep Imaging
- Imaging Depth ~3.2mm
- Axial Resolution 15µm

OCT Images of Human Skin

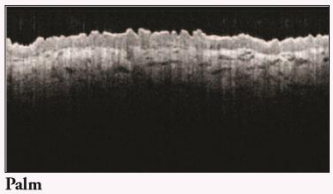

Palm

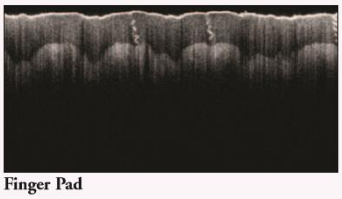

Finger Pad

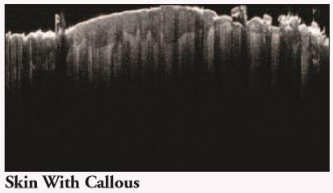

Skin With Callous

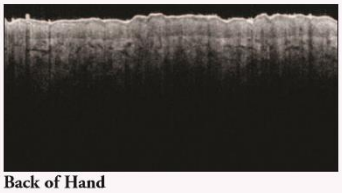

Back of Hand

Application of the Handheld Probe for *In Vivo* Human Skin Imaging

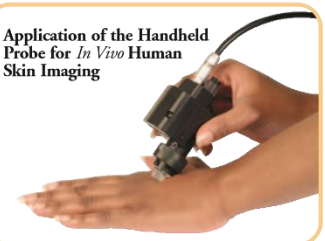

Spectral Radar OCT Systems — Page 2 of 4

Introduction

Fourier Domain Optical Coherence Tomography (FD-OCT) is used to obtain subsurface cross-sectional images with micron-level resolution by analyzing the interference pattern created by the mixing of light in a Michelson interferometer (see Figure 1). FD-OCT systems are able to obtain a direct measurement of the scattering amplitude along a vertical axis within a bulk sample. One exposure provides the complete scattering profile from the surface into the bulk of the sample; this measurement is commonly referred to as an "A-scan." A series of A-scans can be combined to form a cross-sectional image, which is commonly referred to as a "B-scan." Adjacent cross-sectional images (B-scans) can then be combined to reconstruct a 3D image. Typical scan depths for highly scattering biological samples range from 1mm to several millimeters, depending on the scattering properties of the sample.

FD-OCT is more sensitive than earlier OCT systems, which were based on time-domain optical coherence tomography (TD-OCT). This increase in sensitivity significantly improves the data acquisition speed and image quality. The current spectral radar FD-OCT system offered by Thorlabs operates at a maximum speed of 8 frames per second, which makes it a feasible solution for real-time imaging in clinical, surgical, industrial, and material science applications. For even higher frame rates, see the section on swept source OCT systems starting on page 596.

The spectral radar OCT is a complete imaging system that can be easily installed without any special requirements. The system includes a handheld probe, an OCT engine, a computer, a monitor, and an integrated software suite, which provides a graphical interface for the control of the hardware and image processing functions. The system was developed collaboratively with the Medical Laser Center Lübeck and the University of Lübeck located in Germany as well as the Thorlabs engineering labs in the US and Germany.

Simplified Operating Principle of Spectral OCT

Figure 1 (see below) graphically depicts the basic design of the Thorlabs OCP930SR spectral OCT engine and probe. The output of a broadband Super Luminescent Diode (SLD) light source is guided into a handheld Michelson interferometer probe, which splits the light into two separate optical paths. The reference arm path is terminated with a mirror, while the other path contains an imaging lens that focuses the light onto the sample. This same imaging lens is also used to collect light that is backscattered or reflected from the sample. The light returning from the end of both paths is recombined and directed into a spectrometer, which spatially separates the light to form the interference pattern that is then analyzed to yield the spectral OCT image. If the length of the sample arm were fixed, the interference pattern would be a simple sinusoidally-varying function of wavelength, for which the Fourier transform is a single peak. However, due to the fact that the backscattered and reflected light originates from various depths within the sample, a modulation in the amplitude of the sinusoidally varying interference pattern arises. Since the amplitude modulation is depth dependent, the Fourier transform yields the intensity of the backscattered or reflected light as a function of depth (i.e. an A-scan).

Figure 1 Schematic Spectral Radar With Handheld Probe

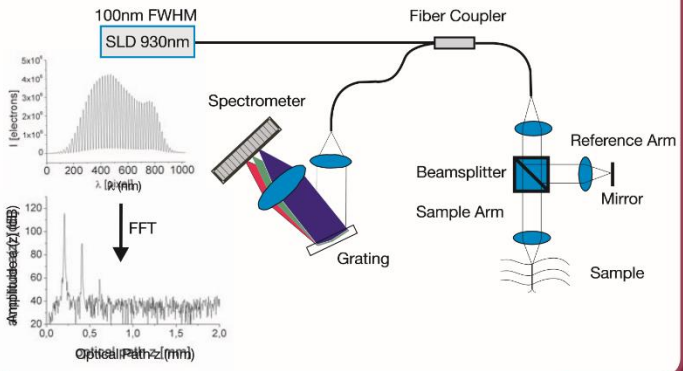

Spectral Radar Application



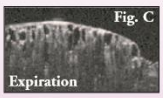

The 3D reconstruction of the sub-pleural area (Fig. A) and cross-sectional images of a ventilated mouse lung (Figs. B and C) are shown. These images were taken with Thorlabs' 930nm spectral radar system.

Image courtesy of Prof. Stefan Uhlig (Department of Pulmonary Pharmacology, Research Center Borstel, Germany) and E. Lankenau and G. Hüttmann (Institute of Biomedical Optics, University of Luebeck, Germany).

ASOM
Spectral Radar OCT
Swept Source OCT
Video-Rate Laser Scanning Microscope
Swept Source Lasers
OCT Components
Laser Microscopy Optics
Microscopy Tools

Spectral Radar OCT Systems — Page 3 of 4

System Description

The Thorlabs **OCP930SR** Spectral Radar OCT imaging system is depicted schematically in Figure 2. It comes standard with a handheld probe, but a microscope model is available upon request (see the price box on page 595 for all available models and wavelengths). The base unit includes the broad super luminescent diode (SLD) light source, the spectrometer, analog and digital timing circuitry, and drive electronics for the galvanometer scanner within the handheld probe.

A fiber optic coupler is used to direct light from the broadband SLD source into a handheld probe, which contains a Michelson interferometer. Both the probe and reference light travel back through the same fiber to the spectrometer and imaging sensor, both of which are located in the base unit. The spectrometer has 0.14nm resolution, which corresponds to a theoretical (calculated) imaging depth of 1.63mm, but actual results will depend on individual sample characteristics.

Data Acquisition and Software

The base unit is connected to the PC, which is equipped with two high-performance data acquisition cards. All required data acquisition and processing is performed via the integrated software package, which contains a complete set of functions for controlling data measurement, collection, and processing as well as for displaying and managing OCT image files. The resulting 2D or 3D images (in the microscope model) can be displayed on the PC at rates of up to 8 frames per second.

The software packaged with the OCP390SR includes a library of parameters for sample applications. In addition, this system offers a high degree of flexibility by allowing the user to modify experimental parameters to suit experimental needs; for example, the lateral scanning range and the step width are both user controlled. In addition, the data sets are easily accessed off-line for further image processing and data analysis.

Applications of Spectral Radar OCT

The center wavelength of our standard model Spectral Radar OCT system is 930nm. Thorlabs also offers other wavelengths to accommodate special imaging requirements (see the application descriptions and the price box on the next page). The choice of a near-IR broadband source is ideal for most biological samples due to the low scattering losses associated with IR radiation.

Spectral-based OCT can be applied to a wide range of biological and industrial imaging applications. Cross-sectional and 3D images of samples ranging from the human retina or cochlea (see the figure to the right) to laminated packaging films or mechanical parts can be obtained in real time, making this system ideal for many clinical and industrial applications. Please visit our homepage and click on the link to our online Image Gallery for up-to-date applications (www.thorlabs.com).

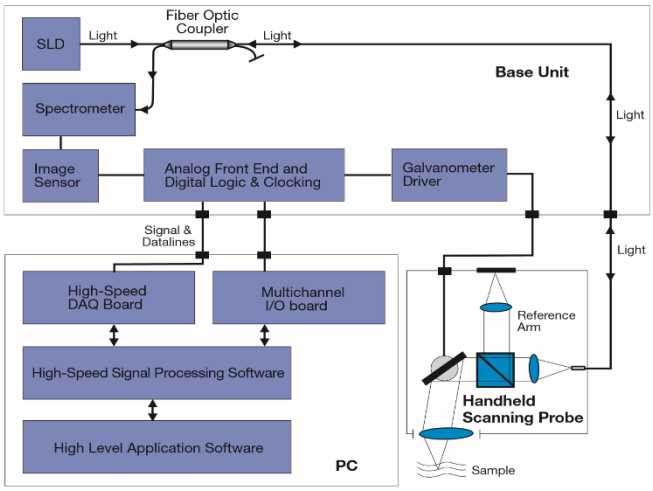

Figure 2 Schematic showing all the major component parts of the SR-OCT system

Spectral Radar Application

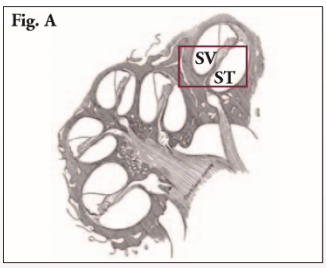

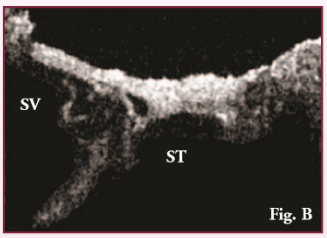

An anatomical drawing of human cochlea (Fig. A) and the OCT scan of the lateral part of an exposed cochlea (Fig. B) imaged with a modified Thorlabs' spectral radar system and a Möller-Wedel HR1000 microscope.

Ref: Pau, H. W., Lankenau, E., Just, T., Behrend, D., and Hüttmann, G. *Acta Oto-Laryngologica* accepted, 2007.

Spectral Radar System Specifications by Model

Optical:	**Standard**	**Enhanced Resolution**	**Deep Imaging**
Center Wavelength:	930 ± 5nm	900 ± 5nm	840 ± 5nm
Spectral Width (FWHM):	100 ± 5nm	140 ± 5nm	50 ± 5nm
Axial Scan Rate:		~5kHz	
Spectrometer Resolution:	0.14nm	0.18nm	0.06nm
Optical Power:	~2mW	~1.5mW	~1.5mW
Imaging:	**Standard**	**Enhanced Resolution**	**Deep Imaging**
Imaging Speed:		8 fps	
Maximum Image Size:		1024 x 512 Pixels	
Maximum Imaging Width:		6.0mm	
Maximum Imaging Depth:	1.6mm	1.1mm	3.2mm
Axial Resolution:[1]	6.2µm	4.5µm	15µm
Dynamic Range:[1]		>90dB	

[1] Axial resolution and dynamic range are specified in air. This value may vary depending on the absorption and scattering characteristics of the sample.

ANEXO D – Apreciação do *Subcommittee on Research Animal Care/ MGH* (*fase 2*)

MASSACHUSETTS GENERAL HOSPITAL

Subcommittee on Research Animal Care
Massachusetts General Hospital
149 13th Street
Charlestown, MA 02129
Tel: (617) 726-3495
Fax: (617) 724-2475

Notification of IACUC Review

Protocol #: 2004N000001 / 24

Date: October 17, 2012

To: Michael R Hamblin, Ph.D
MGH, Dermatology
BAR 314

From: Diane McCabe, IACUC Manager
Research Management

Title of Protocol:	Photodynamic Therapy and Anti-tumor Immunity in Mouse Models
Sponsor:	Departmental Funds
Species / Number:	Mice / 2520
Amendment # / ID:	21 / 92520
Amendment Approval Date:	10/15/2012
Expiration Date:	12/16/2012
Annual Report Due:	12/16/2012

This Amendment has been reviewed and approved by the MGH Subcommittee on Research Animal Care (SRAC) – OLAW Assurance # A3596-01. The protocol as submitted and reviewed conforms to the USDA Animal Welfare Act, PHS Policy on Humane Care and Use of Laboratory Animals, the "ILAR Guide for the Care and Use of Laboratory Animals" and other applicable laws and regulations. The protocol is approved for a three-year period, subject to submission of annual reports.

Please note that if a SRAC member had a conflict of interest with regard to the review of this protocol, that member left the room during the discussion and the vote on this project.

As Principal Investigator you are responsible for the following:

1. Compliance with MGH SRAC/CCM Policies governing the care and use of animals.
2. Submission in writing of changes to this project for SRAC review and approval prior to initiation of the change.
3. Submission of annual progress reports to the SRAC for review and approval.
4. Submission of a copy of this approval to CCM when ordering animals.
5. Adherence to safety requirements for the use of the following hazardous agents:
   TOXIC CHEMICALS OR CARCINOGENS
   TISSUE TESTING
   Contact the Safety Office and the CCM Facility Manager when animals are ordered to begin the protocol.

NOTE: Added: Jorge, Ana

MASSACHUSETTS GENERAL HOSPITAL

MASSACHUSETTS GENERAL HOSPITAL

Subcommittee on Research Animal Care
Massachusetts General Hospital
149 13th Street
Charlestown, MA 02129
Tel: (617) 726-3495
Fax: (617) 724-2475

The SRAC can and will terminate projects that are not in compliance with these requirements. Direct questions, correspondence and forms to Diane McCabe, the IACUC Manager, Tel: (617) 724-9718, Fax: (617) 724-2475.

cc: Andrea L. Johnston, BS, Dermatology, Bartlett 603

ANEXO E – Fonte de luz *LumaCare*

LC-122
A Single Source for Maximum Protocol Flexibility for PDT

- The Affordable PhotoDynamic Therapy Activation Method
- Total Protocol Flexibility ANY Frequency (400nm - 800nm)
- Capable of Performing Fluorescent Diagnostics
- Utilize PDT Procedures in Clinician or Practitioner Office
- Safer than a Laser
- The Low Cost Effective Replacement to Laser Activation

Single Solution

The LumaCare LC-122 is making Photodynamic Therapy (PDT) an affordable and practical treatment methodology. This single device can produce the entire spectrum of visible light. Multiple protocols can now be activated by one LC-122, eliminating the high cost of lasers.

The LumaCare LC-122 is a non-coherent light source. It is NOT a laser. The LC-122 does not require special training, special facilities, nor does it have the safety risks of a laser. Further reducing the cost of implementing PDT for doctors and practitioner.

This patented technology has two key components; the Light Source produces the full spectrum of visible light, and the Probe(s) filter and focus the light to specific frequencies, beam patterns and power levels.

Probes

PDT protocols require a wide variety of light frequencies, power densities and beam patterns for activation. Doctors and Practitioners planning to utilize a wide variety of PDT protocols would require multiple expensive lasers. LumaCare LC-122 solves this problem with interchangeable probes. Each probe is protocol specific and is easily connected with a simple interlocking connection.

Doctors can now implement PDT into their existing practice in a cost effective and safe manner. The probes can meet any frequency or power requirements that the basic unit can operate within and are cost effective and easily changed in seconds. This allows Doctors to utilize many PDT drugs, compounds and protocols without purchasing numerous lasers.

The Light Source

The Light Source is simple, consisting of the non-coherent light source capable of producing almost the entire spectrum of visible light. Having the entire visible light spectrum available allows the LC -122 to produce almost any frequency of light for a wide variety of PDT protocols.

The LC-122 is compact, lightweight, and portable. The LC-122 can be taken to multiple treatment rooms and increase the number of patients treated. The LC-122 is the only Light source you need for your entire PDT practice!