UNIVERSIDADE DE SÃO PAULO
FACULDADE DE ZOOTECNIA E ENGENHARIA DE ALIMENTOS

TAMIRIS DISSELLI

Efeito do emagrecimento nos parâmetros ultrassonográficos modo B e Doppler colorido do fígado e veia hepática direita de cadelas obesas

Pirassununga
2019

TAMIRIS DISSELLI

Efeito do emagrecimento nos parâmetros ultrassonográficos modo B e Doppler colorido do fígado e veia hepática direita de cadelas obesas

Versão Corrigida

Dissertação apresentada à Faculdade de Zootecnia e Engenharia de Alimentos da Universidade de São Paulo, como parte dos requisitos para a obtenção do título de Mestre em Ciências do Programa de pós-graduação em Biociência Animal.

Área de concentração: Biociência Animal

Orientadora: Profa. Dra. Vera Letticie de Azevedo Ruiz

Orientadora *in memoriam*: Profa. Dra. Maria Cristina Ferrarini Nunes Soares Hage

Pirassununga
2019

Ficha catalográfica elaborada pelo
Serviço de Biblioteca e Informação, FZEA/USP,
com os dados fornecidos pelo(a) autor(a)

D613e

Disselli, Tamiris
Efeito do emagrecimento nos parâmetros ultrassonográficos modo B e Doppler colorido do fígado e veia hepática direita de cadelas obesas / Tamiris Disselli ; orientadora Vera Letticie de Azevedo Ruiz, orientadora *in memoriam* Maria Cristina Ferrarini Nunes Soares Hage -- Pirassununga, 2019. 101 f.

Dissertação (Mestrado - Programa de Pós-Graduação em Biociência Animal) -- Faculdade de Zootecnia e Engenharia de Alimentos, Universidade de São Paulo.

1. Dieta. 2. Doença hepática gordurosa não alcoólica (DHGNA). 3. Esteatose. 4. Obesidade. 5. Ultrassom. I. de Azevedo Ruiz, Vera Letticie, orient.; II. Título.

Permitida a cópia total ou parcial deste documento, desde que citada a fonte - o autor

TAMIRIS DISSELLI

Efeito do emagrecimento nos parâmetros ultrassonográficos modo B e Doppler colorido do fígado e veia hepática direita de cadelas obesas

Dissertação apresentada à Faculdade de Zootecnia e Engenharia de Alimentos da Universidade de São Paulo, como parte dos requisitos para a obtenção do título de Mestre em Ciências do Programa de Pós-Graduação em Biociência Animal.

Área de concentração: Biociência Animal

Orientadora: Profa. Dra. Vera Letticie de Azevedo Ruiz

Orientadora *in memoriam*: Profa. Dra. Maria Cristina Ferrarini Nunes Soares Hage

Banca Examinadora:

_____

Prof. Dr. Sílvio Henrique de Freitas

_____

Profa. Dra. Sâmara Turbay Pires

_____

Dra. Cibely Galvani Sarto

AGRADECIMENTOS

À Deus, por me permitir essa conquista.

À Profa. Dra. Maria Cristina Hage, um exemplo de pessoa e professora, por ter sido além de orientadora uma amiga, por toda ajuda e incentivo incondicionais, por partilhar seus conhecimentos e me ensinar a ser paciente e profissional - que seu nome não seja esquecido e seu amor pelo diagnóstico por imagem sempre lembrado. Que esteja em paz em sua nova jornada. Fica a saudade e meu muito obrigada!

À minha grande amiga e professora Sâmara Turbay Pires, pelo suporte e ajuda incondicionais durante todo o mestrado, independente do dia ou hora. Obrigada pela paciência e por me dar forças e apoio sempre que precisei! Você foi fundamental para que eu pudesse finalizar este projeto.

À professora Dra. Vera Letticie de Azedo Ruiz, por ter aceitado me orientar e por todo auxílio na conclusão deste trabalho.

À professora Cibele Figueira Carvalho, por toda ajuda durante o mestrado, sempre disposta a me auxiliar e sanar dúvidas, seja qual fosse a ocasião. É uma honra poder compartilhar de seus conhecimentos na área de diagnóstico por imagem!

Ao professor Márcio Antonio Brunetto pela contribuição no projeto com seus vastos conhecimentos na área de nutrição de cães e gatos.

Aos professores Adriano Rogério Bruno Tech e César Gonçalves de Lima, por toda disponibilidade, paciência e ajuda - sem os senhores a finalização desse trabalho não teria sido possível.

Aos professores Felipe Perecin, Luciano Andrade Silva e Ricardo Strefezzi, por todo apoio acadêmico e ajuda, especialmente nos momentos finais do mestrado.

Ao professor Eduardo Harry Birgel Júnior, pela oportunidade de participação em sua disciplina de Semiologia Animal, auxiliando alunos de graduação.

À médica veterinária Danielle Passarelli, por realizar todas as análises laboratoriais do projeto, por toda amizade e ajuda incondicional.

Aos amigos que o mestrado me deu: Sâmara, Ana Carolina, Camila, Amanda, Karina, Wellington, Thais e Amanda Komada – Obrigada pela amizade e apoio em todas as etapas!

Aos estagiários do Setor de Diagnóstico por Imagem da UDCH FZEA, sobretudo Raíza, Raíra, Cinthia, Camilla, Rafaelle e Jessica pela amizade e toda disposição em ajudar com os animais.

À minha amiga Eloise Ramos por sua fundamental contribuição na avaliação e acompanhamento nutricional dos cães do projeto – sem você esse projeto não ia sair!

À minha amiga Natasha, com quem dividi não somente uma moradia, mas também partilhei bons momentos. Você sempre esteve disposta a ouvir e conversar, e nossa convivência fez de mim uma pessoa melhor!

A todos funcionários da UDCH e da FZEA, médicos veterinários, secretárias, profissionais da limpeza e de outros setores, que contribuíram direta ou indiretamente na conclusão deste projeto.

À cada tutor que se disponibilizou em trazer seu animal para participar desse projeto, por toda a dedicação e comprometimento, e aos animais que participaram das avaliações, sem os quais esse trabalho não teria sido finalizado.

À minha família, especialmente meus pais, Pedro e Denise, por todo carinho e paciência e compreensão que sempre tiveram, pois vocês são minha razão para sempre seguir adiante. Amo vocês!

À Faculdade de Zootecnia e Engenharia de Alimentos da Universidade de São Paulo, por contribuir em toda a minha formação como médica veterinária.

À Coordenação de Aperfeiçoamento de Pessoal de Nível Superior (CAPES) pela concessão de bolsa durante o período de realização deste mestrado.

O presente trabalho foi realizado com apoio da Coordenação de Aperfeiçoamento de Pessoal de Nível Superior - Brasil (CAPES) - Código de Financiamento 001

RESUMO

TAMIRIS, D. **Efeito do emagrecimento nos parâmetros ultrassonográficos modo B e Doppler colorido do fígado e veia hepática direita de cadelas obesas**. 2019. 101 p. Dissertação (Mestrado) – Faculdade de Zootecnia e Engenharia de Alimentos, Universidade de São Paulo, Pirassununga, 2019.

A ultrassonografia é um método diagnóstico acessível e economicamente viável, sendo o método de eleição para a avaliação hepática, especialmente em locais onde exames de imagens mais onerosos não estão disponíveis. Pretendeu-se com este estudo avaliar o fígado de cadelas obesas e correlacionar os achados ultrassonográficos modo B (visibilidade e diâmetro da veia hepática direita e espessura do ligamento falciforme); Doppler colorido (presença ou ausência de sinal Doppler da veia hepática direita) e histograma (análise quantitativa da ecogenicidade hepática) com o escore de condição corporal dos cães submetidos ao emagrecimento. Pretendeu-se ainda verificar a correlação entre a aferição da pressão arterial sistólica antes e após a dieta de perda de peso, bem como avaliar a concentração sérica de fosfatase alcalina (FA) e alanina aminotransferase (ALT) antes, durante e após a dieta, correlacionando-a com o escore de condição corporal. A eficácia do programa de perda de peso e o emagrecimento dos animais avaliados no grupo obeso levou a redução do escore de condição corporal, porém não houve relação com visibilidade e diâmetro da veia hepática direita, espessura do ligamento falciforme, concentrações séricas de fosfatase alcalina (FA) e alanina aminotransferase (ALT), e pressão arterial sistólica. A análise da ecogenicidade hepática e do ligamento falciforme por meio do software e geração dos histogramas se mostrou um método útil e de fácil aplicação para a predição da presença de gordura no fígado, entretanto o pequeno número de animais em que esse método foi testado não permitiu nessa pesquisa o estabelecimento de índices que pudessem indicar o grau de esteatose hepática dos animais.

Palavras-chave: Dieta. Doença hepática gordurosa não alcoólica (DHGNA). Esteatose. Obesidade. Ultrassom.

ABSTRACT

TAMIRIS, D. **Impact of weight loss on B mode and color Doppler ultrasonographic parameters of the liver and right hepatic vein of obese female dogs**. 2019. 101 p. M. Sc. Dissertation – Faculdade de Zootecnia e Engenharia de Alimentos, Universidade de São Paulo, Pirassununga, 2019.

Ultrasonography is an affordable and economically feasible diagnostic method, being the method of choice for liver evaluation, especially at sites where expensive imaging tests are not available. The aim of this study was to evaluate the liver of female obese dogs and to correlate the mode B ultrasonographic findings (degrees of hepatic steatosis, visibility and diameter of the right hepatic vein and thickness of the falciform ligament); color Doppler (presence or absence of Doppler signal of the right hepatic vein) and histogram (quantitative analysis of hepatic echogenicity) with the body condition score of dogs submitted to weight loss. It is also intended to verify the correlation between the blood pressure measurement before and after the weight loss diet, as well as to evaluate the serum alkaline phosphatase (ALF) and alanine aminotransferase (ALT) levels before, during and after the diet, correlating it with the body condition score. The effectiveness of the weight loss program of the animals evaluated in the obese group led to a reduction in body condition score, but there was no relationship with right hepatic vein visibility and diameter, falciform ligament thickness, serum alkaline phosphatase concentrations (AF) and alanine aminotransferase (ALT), and systolic blood pressure. The software analysis of liver echogenicity and falciform ligament and histogram generation proved to be a useful and easy method for predicting the presence of fat in the liver, however the small number of animals in which this method was tested did not allow in this research the establishment of index that could indicate the degree of hepatic steatosis in the animals.

Keywords: Diet. Obesity. Nonalcoholic fatty liver disease (NAFLD). Steatosis. Ultrasound.

LISTA DE FIGURAS

Figura 1 - Evolução natural da doença hepática gordurosa não alcoólica (DHGNA) 31
Figura 2. Folder de divulgação do projeto para recrutamento de animais.....49
Figura 3. Organograma do delineamento experimental dos grupos de cadelas participantes do projeto 50
Figura 4. Comparação ultrassonográfica entre a ecogenicidade do parênquima hepático e córtex renal direito em cão.....56
Figura 5. Imagens ultrassonográficas do fígado de cães apresentando-se normal ou com presença de esteatose hepática em seus diferentes graus.....57
Figura 6. Diferentes aquisições da veia hepática direita ao modo B, obtidas de cães com diferentes escores de condição corporal e graus de esteatose hepática 59
Figura 7. Imagem ultrassonográfica ao modo B da mensuração do diâmetro da veia hepática direita de cão 59
Figura 8. Imagem ultrassonográfica da veia hepática direita de cão ao modo Doppler colorido.....60
Figura 9. Imagem ultrassonográfica ao modo B da mensuração do ligamento falciforme em cão 61
Figura 10. Histograma de um fígado sem esteatose (deslocamento à esquerda) 63
Figura 11. Histograma de um fígado sem esteatose (sobreposição) 64
Figura 12. Histograma de um fígado com esteatose (deslocamento à direita).....64
Figura 13. *Box-plot* da comparação das variáveis analisadas entre os grupos controle, sobrepeso e obesos 69
Figura 14. Gráfico de dispersão (grupo obesos) indicando o escore de condição corporal em relação às concentrações séricas (UI/L) de fosfatase alcalina (gráfico 1) e alanina aminotransferase (gráfico 2) ao longo do tratamento (dias). 71
Figura 15. *Box-plot* dos escores de condição corporal (ECC) dos grupos controle, sobrepeso e obeso (pós-tratamento). 72
Figura 16. Gráfico de dispersão (grupo obesos) indicando o comportamento do ECC em relação ao peso (kg) e ao tempo de tratamento (dias).....73
Figura 17. Gráfico de dispersão (grupo obesos) indicando a visibilização da veia hepática direita ao modo B e Doppler colorido em relação ao escore de condição corporal durante o tratamento (dias). 74

Figura 18. Gráfico de dispersão (grupo obesos) indicando a visibilização da veia hepática direita ao modo B e Doppler colorido em relação ao grau de esteatose hepática durante o tratamento (dias). 75
Figura 19. Gráfico de dispersão (grupo obesos) indicando os graus de esteatose hepática em relação ao escore de condição corporal (gráfico 1) e ao peso (kg) (gráfico 2) durante o tratamento (dias). 76
Figura 20. Gráfico de dispersão (grupo obesos) indicando o diâmetro da veia hepática direita (cm) em relação ao comportamento do escore de condição corporal ao longo do tempo de tratamento (dias). 77
Figura 21. Gráfico de dispersão (grupo obesos) indicando a espessura do ligamento falciforme (cm) em relação ao comportamento do escore de condição corporal ao longo do tempo de tratamento (dias). 78
Figura 22. Histograma do parênquima hepático e do ligamento falciforme dos animais controle e sobrepeso que apresentaram valores negativos da relação da média do fígado em relação à média do ligamento falciforme. 79
Figura 23. Histograma do parênquima hepático e do ligamento falciforme dos animais obesos que apresentaram valores positivos da relação da média do fígado em relação à média do ligamento falciforme. 81

LISTA DE TABELAS

Tabela 1. Análise descritiva das variáveis avaliadas de acordo com os grupos estudados (controle, sobrepeso e obesos) 67
Tabela 2. Análise descritiva das variáveis avaliadas ultrassonograficamente de acordo com os grupos estudados (controle, sobrepeso e obesos) 68
Tabela 3. Valores de média, desvio padrão e p-valor dos exames bioquímicos pré e pós-tratamento do grupo de obesos.....70
Tabela 4. Avaliação dos graus de esteatose, da relação da ecogenicidade do fígado em relação ao ligamento falciforme e média gerada pelo histograma relacionando ecogenicidade do fígado e LF dos grupos controle e sobrepeso. 79
Tabela 5. Avaliação dos graus de esteatose, da relação da ecogenicidade do fígado em relação ao ligamento falciforme e média gerada pelo histograma relacionando ecogenicidade do fígado e LF do grupo obesos na primeira e última avaliações. 80

LISTA DE QUADROS

Quadro 1. Sistema de avaliação de escore de condição corporal (ECC) para cães . 28
Quadro 2. Aspectos ultrassonográficos do fígado normal e do fígado com acúmulo de gordura hepática 57

LISTA DE ABREVIATURAS E SIGLAS

AD - adrenal direita
ADN - adiponectina
AE - adrenal esquerda
AGLs - ácidos graxos livres
ALB - albumina sérica
ALT - alanina aminotransferase
AST - aspartato aminotransferase
CC - Circunferência da cintura
CEH - células estreladas hepáticas
CEUA - Comitê de Ética para o Uso de Animais
CHC - carcinoma hepatocelular
Cm - centímetros
Cm/s - centímetros por segundo
CP - ceruloplasmina ferroxidase
DHGNA - doença hepática gordurosa não alcoólica
DMRO - disfunção metabólica relacionada à obesidade
Dp - desvio padrão
ECC - escore de condição corporal
EH - esteatose hepática
EHNA - esteato-hepatite não alcoólica
EIC - espaço intercostal
FA - Fosfatase alcalina
FID - Federação Internacional de Diabetes
FZEA - Faculdade de Zootecnia e Engenharia de Alimentos
g/dL - grama por decilitro
GGT - gamaglutamiltransferase
GLDH - glutamato desidrogenase
HAS - hipertensão arterial sistêmica
HDL – lipoproteína de baixa densidade
IL-6 -interleucina-6
IMM – índice de massa muscular
IP - índice de pulsatilidade
IR - índice de resistividade
kg - quilograma
kcal - quilocaloria

LF - ligamento falciforme

LDL – lipoproteína de alta densidade

mg/dL - miligrama por decilitro

MHz - mega-hertz

mm - milímetros

mRNA - micro ácido ribonucleico

NEM - necessidades energéticas diárias de manutenção

NEPP - necessidade energética para perda de peso

OC - obesidade central

PAS - pressão arterial sistólica

PC - peso corporal

PI - peso ideal

PRF – frequência de repetição de pulso

PT - proteína total

RM - ressonância magnética

ROI - região de interesse

ROS - espécies reativas de oxigênio

SDH - sorbitol desidrogenase

SM - síndrome metabólica

TAMax - média das velocidades máximas de fluxo

TC - tomografia computadoriza

TCLE – termo de consentimento livre e esclarecido

TGIH - triglicerídeos intra-hepáticos

TGO - transaminase glutâmico-oxalacética

TGP - transaminase glutâmico-pirúvica

TNF-α - fator de necrose tumoral alfa

UDCH - Unidade Didático Clínico Hospitalar

UI/L - unidades internacionais por litro

USP - Universidade de São Paulo

VDF - velocidade diastólica final

VHD - veia hepática direita

VM - velocidade média

VPS - velocidade de pico sistólico

WSAVA - *World Small Animal Veterinary Association*

SUMÁRIO

1. INTRODUÇÃO 23

2. REVISÃO DE LITERATURA 25

2.1. Obesidade em pequenos animais 25

2.2. Doença hepática gordurosa não alcoólica (DHGNA) 29

2.2.1. Etiologia 29

2.2.2. Patogenia 34

2.2.3. Diagnóstico 36

2.2.4. Exames de imagem 38

2.2.4.1. Anatomia hepática, anatomia ultrassonográfica hepática e aspectos ultrassonográfico hepáticos 39

2.2.4.2. Alterações hepáticas ultrassonográficas 41

2.2.4.3. Anatomia e aspectos ultrassonográficos das veias hepáticas 45

2.2.5. Tratamento 46

3. OBJETIVOS 48

4. MATERIAL E MÉTODOS 49

4.1. Local 49

4.2. Delineamento experimental 50

4.2.1. Animais participantes do experimento 50

4.2.2. Critérios de inclusão 51

4.2.3. Critérios de exclusão 52

4.3. Protocolos de exame 52

4.3.1. Protocolo nutricional e triagem 52

4.3.2. Exame ultrassonográfico modo B e Doppler colorido 54

4.3.2.1. Exame ultrassonográfico modo B 54

4.3.2.2. Exame ultrassonográfico modo B e Doppler colorido da veia hepática direita (VHD), do ligamento falciforme e das glândulas adrenais 58

4.3.3. Histograma 62

4.4. Análise dos dados 64

5. RESULTADOS 66

5.1. Características amostrais 66

5.2. Análise das variáveis entre os grupos controle, sobrepeso e obesos 66

5.3. Análise das variáveis do grupo de cães obesos 70

5.4. Histogramas 78

6. DISCUSSÃO 81

6.1. Protocolo de exame 81

6.2. Análise das variáveis dos grupos de estudos 83

6.3. Histograma 86

7. CONCLUSÃO 88

8. PERSPECTIVAS 89

REFERÊNCIAS BIBLIOGRÁFICAS 90

APÊNDICE 1 – Ficha de exame clínico 101

1. INTRODUÇÃO

A obesidade é uma doença cuja incidência tem aumentado muito nas últimas décadas, tanto na população humana, quanto na população de cães e gatos. Muitas alterações estão associadas à obesidade, como doenças cardiovasculares e osteoarticulares, hipertensão arterial, diabetes e hepatopatias (LAFLAMME, 2006; LUND et al. 2006; ROBERTSON, 2003; SANDOE; COOR; PALMER, 2016).

As principais doenças hepáticas, relacionadas ao acúmulo de gordura são a doença hepática gordurosa não alcoólica (DHGNA) em sua fase inicial (esteatose) e a infiltração gordurosa. Como a deposição de gordura é capaz de afetar de formas diferentes o fígado, é importante que se diferencie as duas alterações. Enquanto na esteatose os lipídios se encontram no interior dos hepatócitos, na infiltração gordurosa eles são depositados no tecido conjuntivo. Em ambos, quando essa deposição é excessiva, ocorre hiperplasia dos adipócitos para que seu armazenamento seja possível (ZACHARY; MCGAVIN, 2012).

A DHGNA engloba várias alterações que acometem o tecido hepático e ocorre inicialmente por depósito de gordura nos hepatócitos, caracterizando um quadro inicial de esteatose hepática (EH) sem inflamação. A evolução da esteatose ocasiona processos inflamatórios com presença de fibrose, como a esteato-hepatite não alcoólica (EHNA), que naturalmente pode agravar-se para cirrose, carcinoma hepatocelular e falência hepática (MARCHESINI et al., 2008). Em estágios mais avançados da doença, as células de gordura levam à compressão dos hepatócitos e da tríade portal (artéria hepática, veia hepática e veia porta) culminando em um quadro de isquemia e necrose (MISHRA; YOUNOSSI, 2007).

A maioria dos portadores do quadro inicial da DHGNA é assintomática e quando ocorrem sinais clínicos, estes são muito inespecíficos, o que ressalta a importância da busca por métodos diagnósticos que, além de possibilitarem a detecção precoce dessas alterações, sejam acessíveis e economicamente viáveis. O exame ultrassonográfico modo B e Doppler suprimem essas necessidades e permitem uma extensa avaliação hepática, tanto da morfologia quanto da vascularização do órgão, podendo fornecer dados imprescindíveis para o estadiamento e monitoramento da evolução clínica da doença (SZATMÁR; SÓTONY; VÖRÖS et al., 2001).

Ainda não se tem estabelecido na literatura uma relação entre os achados ultrassonográficos em cães obesos e cães em processo de emagrecimento. Sendo

assim, deseja-se com esse estudo averiguar a hipótese de que a perda de peso em cães exerce influência positiva no restabelecimento dos parâmetros ultrassonográficos e laboratoriais normais do fígado e na redução do acúmulo de tecido adiposo hepático. Espera-se, também, detectar precocemente o acúmulo de gordura em sua fase inicial (esteatose) por meio da elaboração de histogramas (análise quantitativa da ecogenicidade hepática), o que muitas vezes não é possível por meio do exame ultrassonográfico modo B e exames laboratoriais.

Desse modo, se houver a constatação de que os parâmetros avaliados melhoram ou até mesmo retornam ao normal após o emagrecimento dos cães, o exame ultrassonográfico poderá ser utilizado como um parâmetro de estadiamento da esteatose hepática para cães obesos em programa de perda de peso. Além disso, os resultados obtidos poderão ser extrapolados para outros mamíferos, incluindo a espécie humana, na qual a esteatose hepática, na maioria das vezes, não pode ser diagnosticada precocemente.

2. REVISÃO DE LITERATURA

2.1. Obesidade em pequenos animais

A obesidade tem aumentado nas últimas décadas, tanto na população humana, quanto na população de cães e gatos (KLIMENTIDIS et al., 2011; OLIVEIRA; ZIMMERMANN, 2016). A prevalência da obesidade em cães é de aproximadamente 33 a 60% (COURCIER; THOMSON; MELLOR, 2010), enquanto que em gatos estudos mais recentes mostram valores na faixa de 45,5% (CORBEE, 2014).

Sabe-se que a obesidade está associada ao aumento das células produtoras de fatores inflamatórios, como a interleucina-6 (IL-6) e o fator de necrose tumoral alfa (TNF-α). Esses fatores promovem inflamação persistente secundária de baixo grau que, juntamente com o estresse oxidativo, contribui para que outras doenças correlacionadas se manifestem (LAFLAMME, 2006; LUND et al. 2006; ROBERTSON, 2003; SANDOE; COOR; PALMER, 2016).

As doenças mais comuns relacionadas a obesidade são: cardiorrespiratórias (colapso traqueal, paralisia de laringe, redução da complacência de vias aéreas, hipertensão arterial e síndrome da obstrução de vias aéreas dos braquicefálicos); osteoarticulares (osteoartrite e doença do disco intervertebral) (JERICÓ; LORENZINI; KANAYAMA, 2014; LAFLAMME, 2006; LUND et al., 2006; ROBERTSON, 2003; SANDOE; CORR; PALMER, 2016); tegumentares (alopecia e dermatite seborreica); urogenitais (urolitíase, infecções do trato urinário, incontinência urinária e partos distócicos) (JERICÓ; LORENZINI; KANAYAMA, 2014).

A obesidade pode ainda estar relacionada ao desenvolvimento de hipotireoidismo, hiperadrenocorticismo, diabetes mellitus, insulinoma e hiperlipidemias (HOLST; GUSTAVSSON, 2016; JERICÓ; LORENZINI; KANAYAMA, 2014; XENOULIS; STEINER, 2010). Resistência insulínica, aumento do risco anestésico, imunossupressão e redução da qualidade de vida também podem ser citados (JERICÓ; LORENZINI; KANAYAMA, 2014). Estudos epidemiológicos também demonstraram uma relação com o desenvolvimento de tumores, cuja participação na gênese tumoral ainda não está totalmente esclarecida (JERICÓ; LORENZINI; KANAYAMA, 2014).

Além disso, o excesso de peso também pode levar ao desenvolvimento de doenças hepáticas relacionadas ao acúmulo de gordura (GERMAN; HOLDEN;

MORRIS, 2012). Ludwig, Viggiano e McGill (1980) descreveram a sequência de eventos clínicos e histológicos relacionados ao acúmulo de gordura hepática como a doença hepática gordurosa não alcoólica (DHGNA). A DHGNA se inicia com a fase de esteatose hepática (EH), de caráter benigno e reversível que, caso não seja revertida, evolui com inflamação e fibrose para um quadro de esteato-hepatite não-alcóolica (EHNA). Posteriormente, a EHNA pode progredir para processos crônicos e não reversíveis, como cirrose, carcinoma hepatocelular e falência hepática (MARCHESINI et al., 2008).

Atualmente os tutores estão mais conscientes em relação à qualidade da dieta e ao manejo alimentar de seus animais, porém, a superalimentação combinada à pouca ou nenhuma prática de exercícios físicos ainda é um problema recorrente, resultando em impactos psicológicos e financeiros negativos (OLIVEIRA; ZIMMERMANN, 2016; SANDOE; CORR; PALMER, 2016).

De acordo com estudos em longo prazo realizados Lawler et al. (2005), cães que consumiram de forma restrita uma quantidade de dieta balanceada tiveram uma sobrevida de quase dois anos em relação a cães que receberam *ad libtum*. Além disso, esses animais apresentaram menor porcentagem de gordura corporal e da concentração sérica de triglicérides, triiodotironina, insulina e glicose após a dieta. Doenças como a osteoartrite também se mostraram mais incidentes em animais que não receberam dieta restrita, devido ao ganho de peso e sobrecarga articular (LAWLER et al., 2005).

Com isso, a obesidade pode ser considerada uma doença nutricional multifatorial, sendo classificada em dois tipos: hipertrófica (simples), na qual ocorre deposição de tecido adiposo por aumento do volume dos adipócitos; ou hiperplásica, mais comum, relacionada à ingestão excessiva e precoce de alimentos por animais jovens, o que ocasiona um aumento do número de adipócitos (LORENZ, 1996).

Além da alimentação, outros fatores podem estar associados à obesidade em cães como a raça, sexo, idade (DÍEZ; NGUYEN, 2006; JERICÓ, 2011; ZORAN, 2010) e fatores genéticos (HOLST; GUSTAVSSON, 2016). De modo geral, as raças labrador retriever, beagle, cocker spaniel, pastor-de-shetland (CORBEE, 2012; LUND et al., 2006), dachshund, dálmata, golden retriever, pastor alemão e rottweiler são consideradas de alto risco para o desenvolvimento de sobrepeso e obesidade (LUND et al., 2006). Algumas raças gigantes, como o sheepdog, bullmastiff, dogue alemão e fila brasileiro (DÍEZ; NGUYEN, 2006; JERICÓ, 2011; ZORAN, 2010), e de pequeno

porte como pug, poodle, shih-tzu e lhasa apso (PICCIONE et al., 2011), também são consideradas predispostas (DÍEZ; NGUYEN, 2006; ZORAN, 2010; JERICÓ, 2011; PICCIONE et al., 2011).

Apesar dos fatores não estarem totalmente esclarecidos, fêmeas se mostram mais suscetíveis ao ganho de peso, provavelmente, pelo fato dos hormônios sexuais (em especial estrogênios) regularem a ingestão energética e o gasto metabólico (JERICÓ; LORENZINI; KANAYAMA, 2014). Além disso, fêmeas castradas são mais suscetíveis ao desenvolvimento de obesidade em relação aos machos castrados, devido à redução dos hormônios sexuais após a castração (NELSON; ELLIOT, 2006).

Assim, enquanto os estrógenos são responsáveis pela limitação da adipogênese e da ingestão alimentar, os andrógenos aumentam o anabolismo de proteínas, levando a maior deambulação e aumento do gasto metabólico (JERICÓ; LORENZINI; KANAYAMA, 2014). Consequentemente, a redução desses hormônios promove, de modo geral, aumento do apetite, perda de massa magra e redução do gasto energético (DÍEZ; NGUYEN, 2006; HOLST; GUSTAVSSON, 2016).

Em relação à faixa etária, cães com idade entre cinco e doze anos são os mais acometidos (BROOKS et al., 2014). Em animais adultos e idosos ocorre maior perda de massa magra, que leva à redução da taxa metabólica basal e das necessidades energéticas. Animais idosos também tendem a reduzir sua atividade física voluntária, o que os predispõe à obesidade (BRANAM, 1998; HOLST; GUSTAVSSON, 2016; WILKINSON; MOONNEY, 1990).

Clinicamente, a obesidade pode ser avaliada por inspeção direta, por meio do peso corporal, escore de condição corporal (ECC), avaliação do índice de massa muscular (IMM) e realização de análises morfométricas (JERICÓ; LORENZINI; KANAYAMA, 2014). O diagnóstico da obesidade também pode ser realizado por meio de exames capazes de avaliar a composição corporal, como a ultrassonografia, ressonância magnética, tomografia computadorizada, hidrodensitometria, impedância bioelétrica e densitometria por duplo feixe de raios X (JERICÓ; LORENZINI; KANAYAMA, 2014).

A avaliação do escore de condição corporal (ECC) é a mais amplamente utilizada e consiste em uma escala subjetiva e semiquantitativa de nove pontos estimada por meio da observação visual, exame físico e palpação do animal. Essa escala tem por finalidade avaliar o ECC pela porcentagem estimada de gordura e massa magra ideal para um determinado peso (LAFLAMME et al., 1997). Em relação

a esse sistema, para cada aumento de unidade no ECC considera-se um aumento de 10% a 15% do peso corporal ideal. No escore considerado ideal, o animal deve apresentar uma porcentagem de gordura ótima, entre 20 a 30% para gatos (BJORNVAD et al., 2011; HARPER et al., 2001; LAFLAMME, 1997a); e 15 a 25% para cães (KEALY et al., 2002; LAFLAMME, 1997b).

De acordo com essa escala, o animal pode ser classificado em: abaixo do peso (escores de 1 a 3), ideal (escores 4 e 5), sobrepeso (escores 6 e 7) e obeso (escores 8 ou 9), como demonstrado no Quadro 1.

Quadro 1. Sistema de avaliação de escore de condição corporal (ECC) para cães

CONDIÇÃO	ESCORE	CARACTERÍSTICAS	
Abaixo do peso	1	Costelas, vértebras lombares, ossos pélvicos e todas as saliências ósseas visíveis à distância Nenhuma gordura corporal discernível Perda evidente de massa muscular	
	2	Costelas, vértebra lombar e ossos pélvicos facilmente visíveis Ausência de gordura palpável Algumas proeminências ósseas visíveis à distância Perda mínima de massa muscular	
	3	Costelas facilmente palpáveis podendo ser visíveis na ausência de gordura palpável Extremidades superiores das vértebras lombares visíveis, com ossos pélvicos se tornando proeminentes Cintura e reentrância abdominal evidentes	
Ideal	4	Costelas facilmente palpáveis, com presença de pouca cobertura de gordura Cintura observada com facilidade na visão dorsoventral Reentrância abdominal evidente	
	5	Costelas palpáveis sem camada excessiva de gordura Cintura observada na visão dorsoventral Abdome enxuto quando visto lateralmente	
Sobrepeso	6	Costelas palpáveis com leve excesso de camada de gordura Cintura discernível na visão dorsoventral, mas não proeminente Reentrância abdominal aparente	
	7	Costelas palpáveis com dificuldade, pela camada excessiva de gordura Depósitos notáveis de gordura sobre a região das vértebras lombares e base da cauda Cintura ausente ou quase imperceptível Reentrância abdominal pode estar presente	
Obeso	8	Costelas não palpáveis sob camada muito excessiva de gordura ou palpáveis somente com compressão acentuada Depósitos maciços de gordura sobre a região das vértebras lombares e base da cauda Cintura ausente Não há reentrância abdominal Pode haver distensão abdominal evidente	
	9	Depósitos maciços de gordura sobre o tórax, coluna e base da cauda Cintura ausente Não há reentrância abdominal Depósitos de gorduras no pescoço e membros Distensão abdominal evidente	

Legenda: As pontuações de 1 a 9 indicam o ECC em que o animal se encontra, de acordo com a condição apresentada. Fonte: Adaptado de WSAVA NUTRITIONAL ASSESSMENT GUIDELINES TASK FORCE MEMBERS, 2011.

A importância no tratamento da obesidade visa evitar os efeitos deletérios do excesso de tecido gorduroso no metabolismo fisiológico e nos órgãos, uma vez que muitas doenças estão associadas ao ganho de peso e acometem vários sistemas do organismo. Dessa forma, preconiza-se realizar mudanças no estilo de vida não somente do animal como também do proprietário, uma vez que a conscientização do tutor é de suma importância para o êxito no tratamento da obesidade. Um programa de emagrecimento efetivo deve estabelecer uma dieta adequada, instruir o proprietário na mensuração da quantidade correta do alimento e fracionamento da quantidade diária recomendada em pelo menos de 2 a 4 refeições e, além disso, estabelecer um planejamento de atividades físicas (JERICÓ; LORENZINI; KANAYAMA, 2014).

Além dessas recomendações, um estudo recente envolvendo crianças e animais obesos sugeriu que as causas de obesidade em ambos são muito similares e, com isso, os métodos de perda de peso implementados pelos pais às crianças também seriam eficazes para os animais de estimação. No caso dos cães e gatos, o denominado “modelo de adição” foi proposto para auxiliar no controle da obesidade (PRETLOW; CORBEE, 2016).

Esse modelo inclui estratégias simples, como manter o animal longe do local de preparo do alimento ou durante as refeições dos proprietários; pesar e fornecer porções decrescentes de alimento, bem como retirar sobras da vasilha imediatamente após o consumo (PRETLOW; CORBEE, 2016). Além disso, cães e gatos podem aumentar sua ingestão devido ao estresse e ansiedade, por exemplo, quando ficam sozinhos. Nesse sentido, podem-se adotar estratégias comportamentais, como levá-los a “creche para animais” ou a passeios, permitindo sua socialização (PRETLOW; CORBEE, 2016).

2.2. Doença hepática gordurosa não alcoólica (DHGNA)

2.2.1. Etiologia

A doença hepática gordurosa não alcoólica (DHGNA) é uma doença crônica que está em progressão no mundo, principalmente devido às mudanças nos hábitos alimentares e no estilo de vida da população humana, o que também reflete no estilo de vida e alimentação dos cães e gatos devido a convivência cada vez maior entre

esses animais e seus tutores (VERNON et al., 2011). A DHGNA pode ser definida como um acúmulo excessivo de lipídios no fígado, mais comumente triglicerídeos, em mais de 80% dos hepatócitos, com percentual acima de 5% do peso total do fígado na análise histológica (KLEINER et al., 2005; LANKARANI et al., 2013; MATON, 2017; SODER; BALDISSEROTTO, 2009).

A relação entre a obesidade e o desenvolvimento da DHGNA ainda não está totalmente esclarecido em humanos (FABBRINI et al., 2016) e em outros mamíferos, como, por exemplo, os ruminantes, em que se pode encontrar mais informações científicas em relação a sua associação com essa doença (MACLACHLAN; CULLEN, 1998). De acordo com Maclachlan e Cullen (1998), as potenciais causas do desequilíbrio metabólico que culminam no acúmulo de gordura hepática nos ruminantes ocorrem provavelmente por:

- Excesso de mobilização de ácidos graxos provenientes da alimentação ou do tecido adiposo para o fígado, por exemplo, no período de lactação;
- Redução da oxidação de ácidos graxos, levando ao acúmulo de triglicerídeos nos hepatócitos e anormalidades de sua função;
- Excesso de ingestão de carboidratos na alimentação com consequente aumento da síntese de ácidos graxos e formação excessiva de triglicerídeos nos hepatócitos;
- Aumento na esterificação de ácidos graxos e triglicerídeos;
- Diminuição na síntese de apoproteínas com posterior redução da produção e exportação de lipoproteínas pelo hepatócito e;
- Secreção reduzida de lipoproteínas pelo fígado, as quais são compostas em sua maior parte por triglicerídeos, algumas moléculas de colesterol e fosfolipídios e uma molécula de apoB100.

Em relação à espécie humana, a causa primária do desenvolvimento da DHGNA está associada ao ganho de peso. O excesso de peso promove um aumento da concentração de triglicerídeos intra-hepáticos (TGIH) e, com isso, o acúmulo de gordura no fígado, o que leva a um desequilíbrio entre a disponibilidade e a eliminação de ácidos graxos do fígado. Por consequência há aumento da lipogênese hepática, redução da oxidação intra-hepática de ácidos graxos e elevação inadequada na exportação de TGIH por secreção de lipoproteínas de baixa densidade (FABBRINI et al., 2016).

A etiologia da DHGNA abrange mudanças clínicas e histológicas hepáticas e envolve diversos estágios, sendo caracterizada pelo estágio inicial de esteatose hepática simples, que consiste na deposição isolada de gordura nos hepatócitos, ou associada à inflamação esteato-hepatite não alcoólica (EHNA) (esteatose com inflamação e fibrose). Caso não seja tratada adequadamente, pode progredir naturalmente para processos crônicos e não reversíveis que incluem cirrose, insuficiência hepática, carcinoma hepatocelular (CHC) e falência hepática (BROWNING; HORTON, 2004; MARCHESINI et al., 2008) (Figura 1).

Figura 1 - Evolução natural da doença hepática gordurosa não alcoólica (DHGNA)

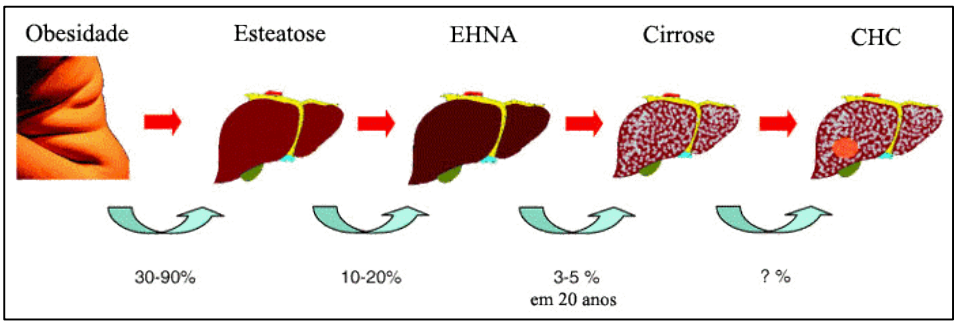

Fonte: Adaptado de DE SOUZA, A. V. et al. Doença hepática gordurosa não alcoólica: Revisão de literatura/ Nonalcoholic fatty liver disease: literature review. **Revista Ciências em Saúde**, v. 4, n. 1, p. 47-56, 2014. Legenda: Progressão natural da doença hepática gordurosa não alcoólica e porcentagens de indivíduos obesos que evoluem para os diferentes estágios da doença. EHNA: Esteato-hepatite não alcoólica; CHC: Carcinoma hepatocelular.

A esteatose hepática (fase inicial da DHGNA) é definida pelo acúmulo anormal de gordura nos hepatócitos (KLEINER et al., 2005) e comumente apresenta caráter benigno e não progressivo (HASHIMOTO, TOKUSHIGE, LUDWIG et al., 2014; WATANABE et al., 2015). Entretanto, a esteato-hepatite não alcoólica (EHNA), apresenta etiologia multifatorial com caráter progressivo e crônico, que inclui fatores ambientais e endógenos. O diagnóstico diferencial entre ambas é importante para o estabelecimento do prognóstico e conduta terapêutica adequada (HASHIMOTO, TOKUSHIGE, LUDWIG et al., 2014; WATANABE et al., 2015).

Apesar desse acúmulo de lipídios acometer o fígado, principal órgão metabolizador dessa substância, também pode ocorrer deposição no músculo cardíaco, músculo esquelético e nos rins, sendo considerada uma doença multissistêmica (BYRNE; TARGHER, 2015; ZACHARY; MCGAVIN, 2012). Em humanos, existem evidências de que a DHGNA pode estar envolvida com outras

doenças de caráter crônico, como apneia do sono (CHALASANI; YOUNOSSI; LAVINE, 2014; MUSSO et al., 2015; SANYAL, 2002), câncer colorretal, psoríase (MUSSO et al., 2015) e doença renal crônica (BYRNE; TARGHER, 2015). Além disso, acredita-se ainda que exista um fator genético associado às lesões hepáticas, especialmente nos casos em que há inflamação (SUMIDA; NAKAJIMA; ITOH, 2014).

A hepatite hereditária associada ao cobre (doença de Wilson) é um exemplo de doença genética relacionada à DHGNA na espécie humana (ZACHARY; MCGAVIN, 2012). Em relação aos cães, essa espécie pode apresentar a doença autossômica recessiva relacionada ao cobre (DIRKSEN; FIETEN, 2017). O bedlington terrier descrito como a primeira raça a apresentar a doença (DIRKSEN; FIETEN, 2017), no entanto sendo também descrita em dálmatas (WEBB; TWEDT; MEYER, 2002) e dobermann (MANDIGERS; VAN DEN INGH; BODE, 2004).

A doença autossômica recessiva relacionada ao cobre na espécie canina é ocasionada pela deleção no segundo éxon do gene COMMD1, denominada mutação causal (VAN DE SLUIS et al., 2002). Essa mutação promove uma toxicose autossômica recessiva por cobre caracterizada pelo acúmulo massivo e centrolobular desse mineral, levando a cirrose hepática (DIRKSEN; FIETEN, 2017). No labrador retriever, a patogênese está associada não somente a fatores hereditários, como também a fatores nutricionais. Nessa raça, o acúmulo de cobre tem sido relacionado à mutação no transportador ATP7B, como ocorre na doença de Wilson em humanos (DIRKSEN; FIETEN, 2017).

A incidência e prevalência da DHGNA não são precisas, uma vez que essa doença normalmente se constitui de um achado clínico e a escassez de meios diagnósticos precisos e de baixo custo dificultam estudos com grandes populações (KENNEALLY; SIER; MOORE, 2017). A maior importância atribuída à DHGNA se fundamenta em sua íntima associação com a síndrome metabólica (SM) (SCHWENZER et al., 2009), que representa atualmente um grave problema de saúde pública, com altas taxas de morbidade e mortalidade na população humana (BARRETO; PASSOS; GIATTI, 2009).

A SM tem por base a resistência insulínica, estreitamente relacionada à esteatose hepática. Em indivíduos que apresentam resistência insulínica, ocorre um aumento da lipólise nos adipócitos, fazendo com que ocorra maior liberação de ácidos graxos livres (AGLs) e, deste modo, maior captação destes pelos hepatócitos para a lipogênese (MANTON et al., 2000).

Desse modo, o excesso de ácidos graxos presentes no fígado promove condições de inflamação, o que aumenta a produção de glicose hepática e a secreção de fetuína-A, proteína indutora de resistência à insulina em humanos e animais, secretada pelo fígado em condições de esteatose hepática (HENNIGE et al., 2008). Por sua vez, o aumento sérico dessa proteína tem sido associado ao desenvolvimento de diabetes, infarto miocárdico e acidente vascular cerebral (SCHWENZER et al., 2009).

Sabe-se que para humanos que apresentam a SM, duplica-se o risco de desenvolvimento de doenças cardiovasculares e aumenta em cinco vezes o desenvolvimento de diabetes mellitus tipo 2 (GRUNDY et al., 2004). Além disso, estudos indicaram relação entre a SM e alterações na função renal, já que esses indivíduos também apresentam proteinúria (CHENG et al., 2012). Na medicina veterinária, a SM também tem relação com o desenvolvimento de doenças secundárias e seu conceito já é bem estabelecido em algumas espécies, como nos equinos e nos felinos (FRANK, 2009; OKADA et al., 2017).

Na espécie equina, a síndrome metabólica é considerada um fator de risco para a ocorrência de laminite, alterações de função reprodutiva e na pressão sanguínea (FRANK, 2009). Nos felinos, sua patogênese é semelhante à dos humanos, além disso, existem algumas particularidades que os tornam mais suscetíveis a distúrbios metabólicos em comparação aos cães (OKADA et al., 2017).

Uma dessas particularidades é que os gatos não possuem uma enzima de velocidade reguladora da glicólise no fígado, a hexoquinase VI (glucoquinase). A ausência dessa enzima faz com que a glicose sanguínea não seja processada em altas concentrações e, dessa forma, o excesso de energia (triglicerídeos) é acumulado no tecido adiposo (OKADA et al., 2017). Além disso, apresentam uma menor expressão de micro ácido ribonucleico (mRNA) sinalizadores de vias de resistência insulínica comparativamente aos cães, e baixos níveis da adiponectina (ADN), que aumentam a probabilidade de desenvolver resistência insulínica (VERKEST et al., 2011).

Na espécie canina, utiliza-se uma denominação modificada daquela utilizada para humanos, sendo denominada disfunção metabólica relacionada à obesidade (DMRO), baseada nas diretrizes da Federação Internacional de Diabetes (INTERNATIONAL DIABETES FEDERATION, 2006). A DMRO inclui parâmetros

semelhantes ao da espécie humana, tais como concentrações séricas de colesterol, triglicérides e glicose, e inclui o escore de condição corporal utilizado para os cães.

O tipo de colesterol predominante nos cães e seu perfil lipídico são diferentes daquele encontrado nos humanos. Enquanto o colesterol dominante nos cães é a lipoproteína de alta densidade (HDL), os humanos apresentam um padrão de lipoproteína de baixa densidade (LDL). Desse modo, a DMRO em cães engloba a concentração total plasmática de colesterol ao invés do colesterol HDL. Além disso, com o ganho de peso ocorre um aumento do colesterol LDL, nos humanos, já em cães, um aumento de ambas as frações do colesterol (TVARIJONAVICIUTE; TECLES; CERON, 2010).

A DMRO em cães obesos também foi caracterizada, por meio de exame laboratorial, pela hipoadiponectinemia e hiperinsulinemia, sendo que a relação entre a hipoadiponectinemia e a DHGNA em cães não está bem estabelecida (TVARIJONAVICIUTE et al, 2012). A hipoadiponectinemia em humanos está relacionada ao aumento de enzimas hepáticas e necrose de hepatócitos e em pacientes com doença hepática gordurosa é responsável pela ativação de TNF-α (MENDEZ-SANCHEZ et al., 2005), podendo ser utilizada como um marcador prognóstico de esteatose hepática (BUGIANESI et al., 2005).

2.2.2. Patogenia

A patogênese da doença hepática gordurosa não alcoólica (DHGNA) ocorre inicialmente devido ao acúmulo de gordura, dependente da recirculação de ácidos graxos livres (AGLs) do tecido adiposo. O tecido adiposo visceral possui maior potencial lipolítico que o tecido adiposo subcutâneo, e os AGLs provenientes da gordura visceral são depositados diretamente na circulação portal (MARCHESINI et al., 2008). Esse depósito pode promover hipertensão portal e resultar em quadros mais graves de esplenomegalia, ascite e circulação venosa colateral (KARANJIA et al., 2016).

Estudos demonstram que a quantidade de lipídios nos hepatócitos é elevada em aproximadamente 20% para qualquer aumento de 1,0% no tecido adiposo total ou subcutâneo, e que essa quantidade é duplicada para qualquer acréscimo de 1,0% no tecido adiposo visceral (MARCHESINI et al., 2008; THOMAS et al., 2005). Isso explica o porquê pequenos aumentos na quantidade de gordura visceral, sem que ocorram

mudanças no índice de massa corporal (IMC), podem levar ao desenvolvimento da DHGNA (BUGIANESI et al., 2005).

As vias bioquímicas de formação de AGLs, derivados dos triglicerídeos, são consideradas a base da patogênese desse desequilíbrio metabólico. Fisiologicamente, os AGLs são obtidos dos processos digestórios, a partir de quilomícrons na corrente sanguínea ou do tecido adiposo. Os quilomícrons são responsáveis pelo transporte de lipídios do trato gastrointestinal para o fígado e outros tecidos, como músculo e tecido adiposo e, em conjunto com as lipases, ocorre a liberação de triglicerídeos dos ácidos graxos, para utilização como fonte de energia (ZACHARY; MCGAVIN, 2012).

Ainda no fígado, os triglicerídeos são convertidos em colesterol e fosfolipídios, ou oxidados em corpos cetônicos. Caso uma apoproteína atue, esses produtos também podem alcançar a circulação extra-hepática na forma de lipoproteínas. Quando alguma dessas vias é alterada, devido a desequilíbrios metabólicos, pode ocorrer um acúmulo de gordura hepática que leva aos quadros iniciais da DHGNA (ZACHARY; MCGAVIN, 2012).

Outras células, fundamentais para o entendimento da patogênese dessa doença, são as células estreladas hepáticas (CEH) que constituem 15% da massa celular do fígado (NIKI et al., 1999). Quando o fígado sofre uma lesão, essas células modificam o seu fenótipo lipídico para um padrão miofibroblástico, com propriedades contráteis, proliferativas e de fibrogênese (KARANJIA et al., 2016). Consequentemente, se inicia uma superprodução de espécies reativas de oxigênio (ROS) que, por sua vez, levam à peroxidação lipídica das membranas celulares e aumentam a ativação das células estreladas hepáticas iniciando o quadro de fibrose (KARANJIA et al., 2016).

Quando a DHGNA, se instala sob a forma de vacúolos lipídicos no citoplasma dos hepatócitos, isso ocasiona um aumento de volume celular e leva ao estreitamento do lúmen dos sinusoides hepáticos, instalando-se uma microcirculação local (KARABULUT et al., 2004; THOMSON, 1990). Caso a doença não seja revertida, a microcirculação hepática promove um quadro de isquemia e evolui para os estágios mais crônicos e irreversíveis (MISHRA; YOUNOSSI, 2007). Desse modo, uma vez que as doenças hepáticas são capazes de lesionar até dois terços do fígado, sem que o indivíduo apresente qualquer manifestação clínica, torna-se imprescindível a busca

por métodos diagnósticos acessíveis e capazes de detectá-las de forma precisa, segura e precoce (SZATMÁRI et al., 2001).

2.2.3. Diagnóstico

O diagnóstico da DHGNA é realizado por meio da anamnese e exame físico do paciente em associação a métodos diagnósticos complementares, como os exames de imagem, laboratoriais, exame histopatológico e biópsia hepática (TOSTES; BANDARRA, 2002). Segundo Hashimoto, Tokushige e Ludwig (2014), três etapas são fundamentais para o diagnóstico nos seres humanos: presença de esteatose hepática em exames de imagem ou exame histopatológico, exclusão de outras doenças hepáticas e taxa de ingestão de álcool inferior a 20 gramas ao dia para mulheres e inferior a 30 gramas ao dia para homens.

Ao exame físico em humanos, a medida da circunferência da cintura (CC) tem sido considerada um importante marcador para a triagem de pacientes com alto risco para desenvolver esteatose hepática e doenças cardiovasculares associadas à obesidade (CLEMENTE et al., 2016). Além disso, demonstrou-se que a CC possui alta correlação com exames de imagem, também utilizados para o diagnóstico de obesidade central em pacientes mais jovens (DE KONING et al., 2007).

De acordo com a Federação Internacional de Diabetes (FID), atualmente a CC é igualmente importante no diagnóstico da síndrome metabólica em adolescente, sendo que medidas de CC acima de 80 cm para meninas e 94 cm para meninos, são altamente preditivas de seu desenvolvimento (ZIMMET et al., 2007). Já em adultos, pode ser utilizada como parte do diagnóstico e acompanhamento de DHGNA, cujos valores de risco são de 84 cm para mulheres e 89 cm para homens (YOO et al., 2010).

Apesar da CC ser uma medida simples e facilmente aplicável, ainda existe a necessidade de estudos com maiores amostras e que englobem ambientes geográficos e socioculturais diversificados, considerando-se as variações existentes entre as populações humanas (CLEMENTE et al., 2016). Da mesma forma, em relação aos cães, a mensuração da CC para avaliação da obesidade central é de difícil aplicação, devido à grande variedade de tamanhos e formas dentre as raças existentes (TVARIJONAVICIUTE et al., 2012).

Em relação aos exames laboratoriais para a detecção de lesão nos hepatócitos, dosa-se comumente a atividade sérica das enzimas de extravasamento, que podem

ser encontradas no citosol, em organelas, ou em ambos (RIBEIRO et al., 2009; THRALL, 2007). Em humanos, quatro enzimas de extravasamento são mais específicas para o fígado: alanina aminotransferase (ALT) ou transaminase glutâmico-pirúvica (TGP); aspartato aminotransferase (AST) ou transaminase glutâmico-oxalacética (TGO); sorbitol desidrogenase (SDH) e glutamato desidrogenase (GLDH) (THRALL, 2007).

Em cães e gatos, a ALT é considerada hepato-específica e algumas condições podem lesionar os hepatócitos e promover o extravasamento dessa enzima para o soro. A hipóxia, uso prolongado de glicocorticoides, acúmulo de lipídios nos hepatócitos, toxinas bacterianas, inflamação e neoplasia hepática podem ser causas do aumento dessa enzima. No entanto, a ALT também pode apresentar-se em concentrações normais na presença de doença hepática significativa. Já a AST não é considerada hepato-específica, pois também pode ser encontrada nas células musculares esqueléticas e cardíacas e nas membranas mitocondriais. Em doenças hepáticas crônicas com acentuada perda de massa hepática, a atividade sérica da AST pode se encontrar normal ou discretamente elevada (RIBEIRO et al., 2009; THRALL, 2007).

A SDH e a GLDH são enzimas hepato-específicas presentes de forma livre no citoplasma dos hepatócitos em altas concentrações no fígado de várias espécies, como cães, gatos, equinos e ruminantes. Apesar de sensíveis na detecção de lesão hepática, essas enzimas não são comumente dosadas em cães e gatos devido a alguns fatores, como baixa estabilidade, alto custo de “kits” comerciais e por serem consideradas menos específicas que a ALT em pequenos animais (THRALL, 2015).

De modo geral, em animais e humanos, a presença de gordura hepática pode aumentar tanto a atividade sérica de ALT e AST, quanto as concentrações de fosfatase alcalina (FA) (SILVA; GONÇALVES, 2008; THRALL, 2007). Além disso, podem apresentar concentrações elevadas (THRALL, 2007) ou normais (SILVA; GONÇALVES, 2008) de gamaglutamiltransferase (GGT).

A FA não é hepato-específica, sendo sintetizada também nos osteoblastos, placenta, epitélios intestinal e renal. A elevação sérica das concentrações dessa enzima já foi descrita em cães obesos (MORI et al., 2011) e pode estar associada à hiperlipidemia, uma vez que na presença de colestase ou mucocele de vesícula biliar ocorre naturalmente o aumento de FA presente nos ductos biliares (KUTSUNAI et al., 2014).

A GGT, por sua vez, é sintetizada em maiores concentrações no pâncreas e nos rins, e encontrada em baixas quantidades nos hepatócitos e epitélios de ductos biliares. A elevação sérica de FA e GGT pode ser decorrente de doenças que resultem em tumefação de hepatócitos, como esteatose hepática ou inflamação do parênquima hepático, levando à compressão de canalículos biliares e colestase (THRALL, 2007).

Os cães também podem apresentar outras alterações laboratoriais, dependendo da gravidade do acometimento do fígado. Em processos hepáticos crônicos, com perda de 60 a 80% da função hepática, pode haver hipoalbuminemia (SILVA; GONÇALVES, 2008; THRALL, 2007), hipercolesterolemia, em casos de colestase, ou hipocolesterolemia quando já houver insuficiência hepática (THRALL, 2007).

Apesar da importância da realização dos exames laboratoriais, alterações extra-hepáticas, como doenças cardiovasculares, metabólicas e gastrointestinais podem levar a alterações nos testes hepáticos (MEYER et al., 1995). Ademais, a mensuração das enzimas hepáticas de forma isolada não é suficiente para o diagnóstico da presença de gordura no fígado, sendo fundamental, portanto, a realização de exames complementares adicionais, como a ultrassonografia (SAGI et al., 2007).

A biópsia hepática e a análise histopatológica são padrão ouro na detecção da DHGNA, porém a biópsia hepática é considerada um método invasivo que pode levar a algumas complicações, como hemorragias e dispersão de células tumorais em pacientes com carcinoma hepatocelular (SCHWENZER et al., 2009). Devido ao risco deste procedimento (CARVALHO et al., 2015), a inespecificidade dos exames laboratoriais na detecção isolada da esteatose hepática (PADILHA et al., 2010), e a variação entre raças que limita a utilização da medida da CC como parte do diagnóstico de DHGNA em cães (TVARIJONAVICIUTE et al., 2012), opta-se rotineiramente por outros métodos diagnósticos não invasivos, como o exame ultrassonográfico (CARVALHO et al., 2015).

2.2.4. Exames de imagem

Os exames ultrassonográficos bidimensionais (modo B) e Doppler são amplamente utilizados por se mostrarem pouco onerosos, bastante disponíveis, não invasivos e sem necessidade de sedação (CHARATCHAROENWITTHAYA; LINDOR,

2007). O tríplex Doppler, que combina a ultrassonografia modo B, Doppler colorido e Doppler de fluxo (pulsado ou contínuo), é o método diagnóstico de eleição para avaliação anatômica e vascular do fígado (SZATMÁRI et al., 2001).

A ultrassonografia modo B é utilizada para detectar alterações em topografia e parênquima do órgão, avaliar a arquitetura dos vasos e possíveis estruturas anormais perivasculares ou intraluminais, como trombos e tumores (CARVALHO et al., 2012; KANTROWITZ; NYLAND; FISCHER, 1989). A ultrassonografia Doppler, por sua vez, é uilizada para se obter informações sobre a hemodinâmica e algumas doenças do parênquima hepático (NYLAND; MATTON, 2002).

O Doppler colorido facilita a distinção e visibilização dos vasos hepáticos, sendo que o fluxo portal centrípeto (hepatopetal) aparece como um sinal vermelho, enquanto que o fluxo venoso hepático (hepatofugal) como um sinal azul. Dependendo do tamanho das artérias e ajustes do Doppler, o fluxo arterial centrífugo também pode apresentar-se como um sinal vermelho (PENNINCK; D´ANJOU, 2015).

2.2.4.1. Anatomia hepática, anatomia ultrassonográfica hepática e aspectos ultrassonográfico hepáticos

A divisão do fígado na maioria dos cães é caracterizada por quatro lobos, quatro sublobos e dois processos: lobo esquerdo (lateral e medial), lobo quadrado, lobo direito (lateral e medial) e lobo caudado, composto pelos processos caudado e papilar (POPESKO, 2012; WEBSTER, 2005). Os processos caudado e papilar somente podem ser distinguíveis ao exame ultrassonográfico se houver efusão peritoneal (PENNINCK; D´ANJOU, 2015).

O lobo esquerdo e medial direito estão, respectivamente, em contato com a porção esquerda e direita da vesícula biliar. O lobo esquerdo ocupa de um terço até metade da massa hepática e o lobo quadrado está localizado centralmente e circunda a vesícula biliar. O processo caudado do lobo caudado se encontra no lado direito do fígado e se estende até o rim direito (PENNINCK; D´ANJOU, 2015).

Na porção ventral do órgão tem-se uma fissura transversal denominada *porta hepatis* e é através dela que a veia porta, artéria hepática, ducto biliar e vasos linfáticos penetram ou egressam do fígado (POPESKO, 2012). As veias porta e hepáticas se encontram em toda a extensão do fígado e são relativamente constantes em cães,

podendo ser úteis à avaliação ultrassonográfica na detecção e diagnóstico de doenças hepáticas (CARLISLE et al., 1995).

O volume hepático é difícil de ser avaliado em cães e gatos, especialmente devido à variação de conformidade corporal. Nessas espécies, o fígado encontra-se em sua maior parte localizado dentro do arco costal, cranialmente ao estômago. Sua margem cranial está em contato com o diafragma, sendo este visibilizado ultrassonograficamente como uma linha curva e hiperecogênica, que pode estar associada à imagem de artefato em espelho. No lado esquerdo, sua porção caudal se encontra em contato com o baço e, no lado direito, com o rim direito (PENNINCK; D´ANJOU, 2015).

Outra estrutura que pode ser avaliada juntamente o fígado é o ligamento falciforme. Esse ligamento é uma estrutura entremeada por gordura, de quantidade variável entre os animais, que está localizada ventralmente ao fígado entre a porção direita e esquerda, e dorsal ao processo xifoide. Ultrassonograficamente, em animais normais, a gordura presente nesse ligamento pode ser isoecogênica ou hiperecogênica e com ecotextura grosseira em relação ao fígado (PENNINCK; D´ANJOU, 2015).

A vesícula biliar apresenta-se como uma estrutura localizada do lado direito do fígado (KEALY; MCALLISTER; GRAHAM, 2010), em forma de gota ou pera, com conteúdo anecogênico referente à bile, e com uma extensão cônica que corresponde ao ducto cístico (PENNINCK; D´ANJOU, 2015). Sua forma pode variar em gatos, sendo que aproximadamente 5% podem apresentar vesícula biliar bilobada ou dupla (KEALY; MCALLISTER; GRAHAM, 2010). A parede da vesícula biliar apresenta-se normalmente delgada apresentando normalmente entre 1,0 e 2,0 mm. Alguns artefatos podem ocorrer ao exame ultrassonográfico da vesícula biliar, como reforço acústico posterior, artefato de lobo lateral e sombreamento de borda (KEALY; MCALLISTER; GRAHAM, 2010).

De modo geral, nos pequenos animais, o fígado pode ser acessado por uma abordagem subcostal, nos planos transversal e longitudinal, sendo que em animais com estômago muito distendido por conteúdo alimentar ou gás (PENNINCK; D´ANJOU, 2015), ou em animais obesos (KEALY; MCALLISTER; GRAHAM, 2010), essa avaliação pode ser prejudicada (KEALY; MCALLISTER; GRAHAM, 2010; PENNINCK; D´ANJOU, 2015). A abordagem intercostal pode ser utlizada para cães de grande porte com tórax profundo (PENNINCK; D´ANJOU, 2015), cães de pequeno

porte, ou quando há presença de grande quantidade de gás estomacal (KEALY; MCALLISTER; GRAHAM, 2010).

Em condições normais, o fígado deve apresentar-se ultrassonograficamente com ecotextura homogênea, hipoecogênico em relação ao baço (KEALY; MCALLISTER; GRAHAM, 2010) e com ecogenicidade igual ou discretamente superior ao córtex renal direito (ZWIEBEL, 1995) à avaliação qualitativa. Embora muito utilizada, a comparação entre ecogenicidades deve ser feita com cautela, uma vez que são necessários exames complementares, como exames de sangue, para a exclusão de possíveis alterações nos órgãos de interesse (KEALY; MCALLISTER; GRAHAM, 2010). Além disso, durante a avaliação, o diafragma e os vasos intra-hepáticos (veia porta e veias hepáticas) devem ser facilmente visibilizados (ZWIEBEL, 1995).

A vascularização aferente hepática é dupla e majoritariamente proveniente da veia porta (80%) e das artérias hepáticas, e o fluxo eferente segue das veias hepáticas em direção à veia cava caudal. As ramificações das veias são visíveis ao exame ultrassonográfico e são influenciadas por alguns fatores, tais como: diâmetro vascular luminal e fluxo portal, pressão na veia cava caudal, tamanho do paciente, ecogenicidade do parênquima hepático, além da qualidade e resolução da imagem (PENNINCK; D´ANJOU, 2015).

2.2.4.2. Alterações hepáticas ultrassonográficas

Na avaliação ultrassonográfica de distúrbios hepáticos, devem-se incluir parâmetros como: tamanho e contorno hepático, ecogenicidade do parênquima, atenuação do feixe de ultrassom e distribuição das alterações encontradas (PENNINCK; D´ANJOU; 2015).

Estudos têm demonstrado que a ultrassonografia possui sensibilidade de 60-95% e especificidade de 66-95% na detecção da presença de gordura (GRAIF et al., 2000), podendo-se encontrar uma especificidade ainda mais alta, variando de 84-95% (MEHTA et al., 2008). Alguns autores relatam que a acurácia da ultrassonografia (modo B e Doppler) na diferenciação entre os graus de esteatose hepática é comparável ao da tomografia computadorizada (TC), da ressonância magnética (RM) e do exame histopatológico, apresentando sensibilidade que varia de 89 a 94% e

especificidade entre 94 a 100% (EIFLER, 2013; JOY; THAVA; SCOOT, 2003; SAADEH et al., 2002).

Entretanto, em pacientes considerados obesos mórbidos, sua sensibilidade é reduzida para menos de 30% (STERN; CASTERA, 2017). Da mesma forma, a presença de fibrose ou inflamação diminui a especificidade do exame (CHARTAMPILAS, 2018). Esse fato pode ser explicado por uma camada mais espessa de gordura, presente no subcutâneo desses pacientes, que permite maior absorção do feixe sonoro e impedância acústica entre os tecidos, dificultando assim a visibilização do fígado (WEIJERS et al., 2016). Além disso, a gordura falciforme excessiva pode prejudicar a visualização ultrassonográfica hepática, ocasionando aumento da distância entre o transdutor e o órgão e, consequentemente, atenuação do feixe sonoro (PENNINCK; D´ANJOU, 2015).

Nos casos em que há presença de gordura hepática, a propagação do feixe sonoro é alterada, ocasionando acentuação dos fenômenos de reflexão e atenuação. Isso resulta em mais ecos retornantes ao transdutor, e faz com que o fígado apareça como uma imagem mais hiperecogênica (AWAI et al., 2014). No entanto, é importante lembrar que o aumento da ecogenicidade pode estar associada a outras doenças, como a hepatopatia vacuolar, hepatite crônica e neoplasias, como mastocitoma e linfossarcoma (LARSON et al., 2016).

Ainda assim, apesar das características ultrassonográficas descritas anteriormente, pacientes com presença de gordura em grau moderado também podem apresentar um fígado com ecogenicidade habitual ao exame ultrassonográfico (SAADEH et al., 2002). Desse modo, a avaliação da ecogenicidade hepática pode ser considerada subjetiva e deve ser sempre associada a análises séricas e sinais clínicos do paciente (LARSON et al., 2016).

Ultrassonograficamente, de acordo com Paige et al. (2017), a esteatose hepática é classificada em três graus ao modo B, sendo: grau um (esteatose leve), caracterizado pelo contraste positivo entre parênquima hepático e córtex renal direito, fígado apresentando-se hiperecogênico, clara visibilização da borda diafragmática e visibilização normal da parede dos vasos portais; grau dois (esteatose moderada), caracterizado pelo contraste positivo entre parênquima hepático e córtex renal direito, com borramento da visibilização do diafragma e perda da visibilização dos ramos principais dos vasos portais e grau três (esteatose grave), definido pela perda da

visibilização do diafragma e da maioria das paredes dos vasos portais, incluindo seus ramos principais.

A ultrassonografia é considerada um importante método de estadiamento clínico e o diagnóstico precoce favorece a condução do caso de maneira adequada (D'IPPOLITO, 2013; EIFLER, 2013; FERNANDES et al., 2013; XIAOZHOU et al., 2009). No entanto, a ultrassonografia modo B possui algumas desvantagens, como a incapacidade de se estimar quantitativamente a gordura hepática e de diferenciar quadros de esteatose e fibrose (SCHWENZER et al., 2009). Além do mais, pode-se considerá-la subjetiva, por ser um exame diagnóstico operador dependente (CHARTAMPILAS, 2018; SAADEH et al., 2002; SCHWENZER et al., 2009), bem como devido à inexistência de medidas padronizadas de ecogenicidade (CHARTAMPILAS, 2018).

Desse modo, opta-se rotineiramente pela realização do exame ultrassonográfico modo B em conjunto ao Doppler, reduzindo tanto a subjetividade do exame, quanto a variação entre aparelhos utilizados (SCHEINFELD; BILALI; KOENIGSBERG, 2009). Isso é possível por meio da análise da vascularização hepática, da quantificação de índices hemodinâmicos (SACERDOTI et al., 1997) e de informações acerca da resistividade e direção do fluxo sanguíneo (SCHEINFELD; BILALI; KOENIGSBERG, 2009).

De modo geral, os índices hemodinâmicos passíveis de mensuração por dopplervelocimetria são: velocidade de pico sistólico (VPS), velocidade diastólica final (VDF), velocidade média (VM), média das velocidades máximas de fluxo (TAMax), e índices de impedância vascular, utilizando-se o índice de resistividade (IR) e índice de pulsatilidade (IP) (CARVALHO et al., 2009).

Alternativamente, também se pode utilizar para essa finalidade *softwares* de pós-processamento de imagem, que permitem uma análise quantitativa de características relacionadas à amplitude do eco, atenuação e textura ao modo B (STERN; CASTERA, 2017). Como exemplo tem-se o índice hepatorrenal, definido pela razão entre o nível médio de brilho dentro da região de interesse (ROI) no fígado e no rim direito, sendo considerado o melhor parâmetro até o momento.

Em humanos, esse índice apresentou 100% de sensibilidade e 91% de especificidade na detecção de esteatose leve, ou seja, quantidade de gordura superior a 5% à análise histopatológica, mesmo na presença de infamação ou fibrose hepática (WEBB et al., 2009). Em cães normais, o índice hepatorrenal também já foi estudado

e indicou que o córtex renal direito pode se apresentar discretamente hipoecogênico em relação ao parênquima hepático (IVANČIĆ; MAI, 2008).

Desse modo, para sua correta aplicação, a ROI precisa atender a alguns requisitos. Segundo Webb et al. (2009), em relação ao fígado, a ROI não deve abranger vasos e ductos biliares e, no caso do rim, localizar-se preferencialmente na cortical, entre as pirâmides renais. Além disso, é interessante que a região de interesse seja delimitada, quando possível, no mesmo plano sonográfico e, a partir de então, alguns parâmetros podem ser calculados para cada órgão, tais como: circunferência e área, nível de brilho total, nível de brilho médio, nível de brilho mais frequente, desvio padrão (dp) e histograma (WEBB et al., 2009).

Esse índice mostrou-se efetivo no acompanhamento da esteatose hepática e na avaliação da eficácia do tratamento, no entanto algumas de suas limitações incluem: inviabilidade de aplicação em pacientes com alterações em rim direito, como doenças estruturais (doença renal crônica); presença de lesões focais ou múltiplas em região de córtex renal direito (hemangioma, hiperplasia nodular focal), e pacientes com rim ectópico ou ausente (WEBB et al., 2009).

Outros autores sugerem a realização de histogramas em escala de cinza, que não necessitam de softwares específicos de pós-processamento de imagem. Esses histogramas podem ser obtidos em programas de edição de imagem e utilizados para padronização dos graus de ecogenicidade hepática em comparação à gordura falciforme (CARVALHO et al., 2015). De acordo com os mesmos autores, o aumento da distribuição dos níveis de cinza obteve correlação ultrassonográfica direta com o grau de presença de gordura hepática em cães obesos.

Além do exame ultrassonográfico, outros métodos de imagem como a tomografia computadorizada (TC) e a ressonância magnética (RM), podem ser utilizados para a detecção do conteúdo de gordura hepática em humanos (HU et al., 2010).

A TC consegue diagnosticar com precisão a presença de gordura, tanto focal, quanto difusa, quando esta é superior a 30%. Utilizando-se o exame histopatológico como padrão-ouro, a TC apresentou 100% de especificidade e 82% de sensibilidade nessa detecção. Para o diagnóstico de esteatose hepática são realizadas três medidas, que incluem os valores absolutos de atenuação, dados em unidades Hounsfield (HUs), o cálculo da taxa atenuação do fígado e baço, e a diferença nos valores de atenuação entre esses órgãos (SCHWENZER et al., 2009).

A RM, por sua vez, tem sido relatada como o método de maior acurácia no diagnóstico de esteatose hepática, pois possibilita a detecção de gordura em locais específicos (AWAI et al., 2014; CHARTAMPILAS, 2018). Essa técnica se baseia em picos de ressonância de água e gordura, enquanto a água possui um único pico, a gordura possui diversos espectros de ressonância. Isso ocorre devido as diferentes ligações químicas e campos magnéticos que acontecem quando os prótons estão presentes na gordura (complexidade espectral da gordura) (CHARTAMPILAS, 2018). Estudos recentes também demonstraram que a RM é capaz de detectar mudanças na quantidade de lipídios intra-hepáticos em pacientes obesos, após a instituição de dieta alimentar (OTTEN et al., 2016).

Apesar de ambas as modalidades oferecerem um diagnóstico preciso, existem aspectos negativos que devem ser considerados. A TC expõe o paciente à radiação ionizante, o que limita a realização de estudos seriados em longo prazo e, assim como a RM, é considerada um método de alto custo, requer anestesia e que não se encontra amplamente disponível (HU et al. 2010; SCHWENZER et al., 2009).

2.2.4.3. Anatomia e aspectos ultrassonográficos das veias hepáticas

As veias hepáticas levam sangue dos sinusoides hepáticos no sentido da veia cava caudal e sua morfologia é influenciada pelas alterações do fluxo das câmaras cardíacas direitas durante o ciclo cardíaco e nos casos de regurgitação da válvula tricúspide (BELOTTA et al., 2015; VON HERBAY; FRIELING; HÄUSSINGER, 2001). Nos cães, essas veias são divididas em: veia hepática esquerda, veia hepática média e veias hepáticas do lobo lateral direito e do processo caudado do lobo caudado (SALGADO; MARIANA, 2005).

Ultrassonograficamente, as veias hepáticas são facilmente distinguidas das veias portais, pois enquanto apresentam paredes anecogênicas, as veias portais possuem a parede hiperecogênica (UZUN et al., 2009). No entanto, quando o feixe sonoro é posicionado perpendicularmente, as veias hepáticas também podem apresentar-se com paredes hiperecogênicas (PENNINCK; D´ANJOU, 2015).

Dentre as veias hepáticas existentes, a veia hepática direita (VHD) é preferida para a análise da vascularização hepática, devido a sua proximidade da veia cava

caudal (CARVALHO et al., 2015; COULDEN et al., 1994) e por apresentar-se mais complacente em relação à veia hepática média e esquerda (COULDEN et al., 1994).

Ultrassonograficamente, ao modo B, esse vaso pode ser acessado com o transdutor posicionado ao longo do eixo longitudinal da coluna, com o animal posicionado em decúbito dorsal ou lateral esquerdo (SMITHENSON et al., 2004 CARVALHO et al., 2015), preferencialmente entre o 9° e 11° espaços intercostais (EIC) (SMITHENSON et al., 2004). Nesses decúbitos, os ramos quadrado e médio da veia hepática direita são facilmente visibilizados nos cães, devido a sua proximidade da vesícula biliar (SMITHENSON et al., 2004).

Em humanos e cães, a análise quantitativa das veias hepáticas ao Doppler pulsado é considerada um método sensível para auxiliar no diagnóstico de doenças cardíacas direitas, como regurgitação da válvula tricúspide, cardiomiopatia dilatada e pericardite constritiva. Nesses casos, há repercussão hemodinâmica hepática e o paciente pode apresentar sinais clínicos de hepatomegalia, ascite e aumento da atividade das enzimas hepáticas ao exame laboratorial bioquímico (SMITHENSON et al., 2004).

Quanto às modificações morfológicas de onda das veias hepáticas ao Doppler pulsado, sabe-se que sua ocorrência normalmente está relacionada a doenças que acometem o parênquima hepático, tornando-o mais rígido. Essa rigidez reduz a complacência das veias hepáticas e, por conseguinte, altera seu padrão normal do espectro de onda (BOLONDI et al., 1991; COLLI et al., 2003).

Estudos com cães que apresentavam esteatose hepática moderada a grave mostraram que as morfologias anormais de onda da VHD obtidas ao Doppler pulsado, não somente estavam correlacionadas à esteatose, como também aos seus graus (CARVALHO et al., 2012, 2015; SCHEINFELD; BILALI; KOENIGSBERG, 2009). Também se verificou que é possível o acompanhamento do padrão hemodinâmico dos vasos intra-hepáticos e do grau de acúmulo de gordura por meio da ultrassonografia modo B e Doppler pulsado (CARVALHO et al., 2012, 2015; BELOTTA et al., 2017).

2.2.5. Tratamento

O tratamento primário da esteatose hepática consiste na mudança do estilo de vida e dos hábitos alimentares (PADILHA et al., 2010), o que inclui uma restrição

calórica e realização de atividades físicas regulares, resultando em perda de peso (CAPORASO et al., 2012). Acredita-se que uma perda de 10% do peso inicial contribua para a melhora dos testes de função hepática e da sensibilidade à insulina (HARRISON et al., 2004; LAM; YOUNOSSI, 2010). Outros autores relatam que uma perda acima de 7% já melhora consideravelmente o estado clínico da doença (ROMERO-GÓMEZ; ZELBER-SAGI; TRENELL, 2017). É importante que se trate não somente a esteatose hepática, como também os componentes da síndrome metabólica associada (LAM; YOUNOSSI, 2010).

Em relação à dieta instituída nesses casos, ela deve ser altamente proteica, com equilíbrio de nutrientes e calorias (SILVA; GONÇALVES, 2008) e possuir baixo teor de gordura e carboidratos, possibilitando a redução calórica. Embora não leve a uma perda significativa de peso hepático, a opção mais aceitável em termos de adaptação para a maioria dos pacientes humanos, ainda é modificar os componentes da dieta sem necessariamente se instituir uma restrição calórica (ROMERO-GÓMEZ; ZELBER-SAGI; TRENELL, 2017).

Estudos revelaram que a introdução de alguns componentes na dieta pode contribuir para a melhora da doença e do perfil lipídico sanguíneo. Além disso, ocorre uma redução das concentrações séricas de ALT, AST, GGT, colesterol e triglicérides e diminui resistência à insulina (CAPORASO et al., 2012; KAPRAVELOU et al., 2017; ROCHA et al., 2007; SOFI et al., 2010). Outros estudos ainda reportam a melhora da ecotextura e o índice de perfusão hepático ao Doppler (SOFI et al., 2010).

O enfoque das pesquisas tem sido a busca por tratamentos relacionados aos componentes da síndrome metabólica (diabetes, obesidade, hipertensão e dislipidemias) e às vias de patogênese dessas doenças, como o estresse oxidativo, resistência insulínica, citocinas pró-inflamatórias, apoptose, proliferação bacteriana e vias de angiotensina (LAM; YOUNOSSI, 2010).

Sendo assim, a importância do estudo das alterações hemodinâmicas das veias hepáticas e da necessidade de se instituir um diagnóstico e tratamento precoces, fundamenta-se na progressão da DHGNA para doenças hepáticas de caráter maligno e irreversível, como a cirrose hepática e o carcinoma hepatocelular (MOHAMMADINIA et al., 2010).

3. OBJETIVOS

Os objetivos dessa pesquisa foram:

Objetivo geral:

- ✓ Avaliar qualitativamente e quantitativamente os parâmetros ultrassonográficos do fígado de cadelas obesas durante o processo de emagrecimento.

Objetivos específicos:

- ✓ Verificar a relação entre os achados ultrassonográficos modo B (graus de esteatose hepática, visibilidade e diâmetro da veia hepática direita (VHD), espessura do ligamento falciforme) e escore de condição corporal (ECC) dos cães submetidos ao emagrecimento;
- ✓ Verificar a relação entre os achados ultrassonográficos modo Doppler colorido (presença ou ausência de sinal Doppler na VHD) e ECC dos cães submetidos ao emagrecimento;
- ✓ Avaliar a viabilidade da utilização do histograma (análise quantitativa da ecogenicidade hepática) na detecção precoce da presença de gordura hepática;
- ✓ Verificar a relação entre as concentrações séricas de fosfatase alcalina (FA) e alanina aminotransferase (ALT) antes, durante e após a dieta de perda de peso, e ECC dos cães submetidos ao emagrecimento;
- ✓ Verificar a relação entre a pressão arterial sistólica (PAS) e o ECC dos animais antes e após a dieta de perda de peso.

4. MATERIAL E MÉTODOS

O projeto em questão foi aprovado devidamente pelo Comitê de Ética em Experimentação Animal (CEUA) da Faculdade de Zootecnia e Engenharia de Alimentos da Universidade de São Paulo (FZEA/USP) com número de protocolo 4409150817.

4.1. Local

O estudo foi desenvolvido no Setor de Diagnóstico por Imagem da Unidade Didático Clínico Hospitalar (UDCH) da FZEA/USP. Os animais foram recrutados de agosto de 2017 até setembro de 2018, a partir de divulgação do projeto junto à comunidade do campus, que envolveu alunos, funcionários e seus familiares e áreas circunvizinhas à faculdade, por meio de diferentes mídias, como e-mails e redes sociais, além da distribuição de panfletos (Figura 2).

Figura 2. Folder de divulgação do projeto para recrutamento de animais

Fonte: Própria autoria.

4.2. Delineamento experimental

4.2.1. Animais participantes do experimento

Todos os cães participantes tinham como requisito serem fêmeas, castradas, com idade entre um e oito anos, desconsiderando-se porte e raça.

Para o projeto foram avaliados 49 indivíduos (vinte do grupo controle; dezesseis do grupo de sobrepeso e treze do grupo obeso) dos quais 28 atenderam aos critérios de inclusão, sendo distribuídos da seguinte forma: nove cadelas com peso ideal, recrutadas para o grupo controle; oito fêmeas foram alocadas no grupo sobrepeso e onze animais foram designados para o grupo obesos (Figura 3).

Figura 3. Organograma do delineamento experimental dos grupos de cadelas participantes do projeto

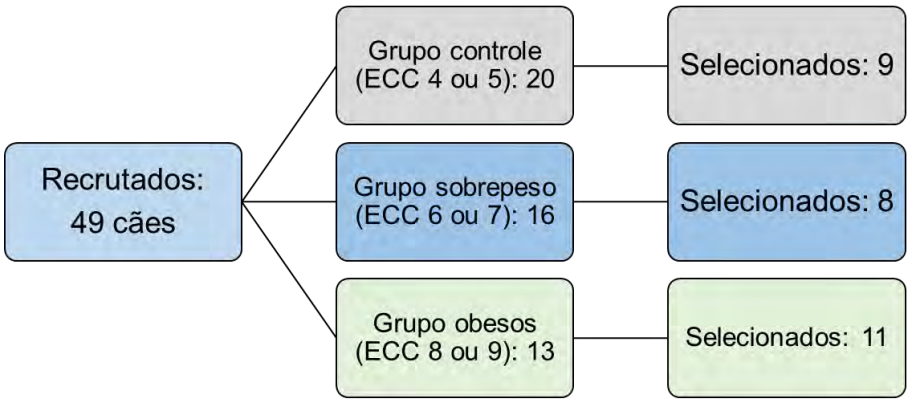

Legenda: Ao todo 49 cadelas foram recrutadas para o projeto, sendo divididas em grupos com base em seu escore de condição corporal (ECC). Desse total, 28 atenderam os requisitos para a inclusão, sendo 8 do grupo controle; 9 do grupo em sobrepeso e 11 do grupo de obesos. Fonte: Própria autoria.

4.2.2. Critérios de inclusão

Os cães do grupo controle serviram para a padronização da imagem ultrassonográfica hepática em relação à ecogenicidade, ecotextura e vascularização do órgão. Os critérios de inclusão para esse bloco foram:

- ✓ Escore de condição corporal (ECC) 4 ou 5 (escala de 1 a 9), de acordo com Laflamme et al. (1997);
- ✓ Média da pressão arterial sistólica (PAS) menor ou igual a 150 mmHg, de acordo com Brown et al. (2007);
- ✓ Hemograma e bioquímica sérica sem alterações;
- ✓ Exame ultrassonográfico do fígado e da veia hepática direita (VHD):
    - Ausência de imagem sugestiva de esteatose hepática (grau 0);
    - VHD visível tanto ao modo B quanto ao modo Doppler colorido.

O grupo <u>sobrepeso</u> tinha como finalidade a comparação dos parâmetros avaliados com os demais grupos. Os critérios de inclusão para esse bloco foram:

- ✓ ECC de 6 ou 7 (escala de 1 a 9), de acordo com Laflamme et al. (1997);
- ✓ Hemograma normal e bioquímica sérica podendo apresentar alterações inerentes ao sobrepeso, como aumento de colesterol e triglicérides ou ao acúmulo de gordura hepática (aumento de FA, ALT, GGT);
- ✓ Aspecto ultrassonográfico do fígado e da VHD:
    - Ausência (grau 0) ou presença de imagem sugestiva de esteatose hepática (graus 1, 2 ou 3);
    - VHD visível ao modo B, podendo ser visível ou não ao modo Doppler colorido.

Por fim, o bloco de animais do grupo de <u>obesos</u> foi comparado com os demais grupos e com ele mesmo ao longo do tempo de tratamento. Os critérios de inclusão para esse bloco foram:

- ✓ ECC de 8 ou 9 (escala de 1 a 9), de acordo com Laflamme et al. (1997);
- ✓ Hemograma sem alterações e bioquímica sérica podendo apresentar alterações inerentes à obesidade, como aumento de colesterol e triglicérides, ou ao acúmulo de gordura hepática (aumento de FA, ALT, GGT);
- ✓ Aspecto ultrassonográfico do fígado e da VHD:

- Presença de imagem sugestiva de esteatose hepática (graus 1, 2 ou 3);
- VHD visível ou não ao modo B e ao modo Doppler colorido.

Em todos os grupos os animais não deveriam apresentar histórico ou suspeita clínica de doenças hepáticas, endócrinas ou uso de medicações hepatotóxicas. Além disso, foram avaliados os aspectos ultrassonográficos das glândulas adrenais, nas quais as medidas deveriam estar dentro dos valores de referência para a espécie, de acordo com Soulsby et al. (2015), considerando-se o peso ideal estimado. Em adição, ao exame ultrassonográfico, não ter imagens sugestivas de lesões focais ou difusas no parênquima hepático e cálculos ou mucocele da vesícula biliar.

4.2.3. Critérios de exclusão

Foram excluídos cães com escore de condição corporal abaixo do ideal (1, 2 ou 3). Os animais apresentaram diferentes critérios de exclusão, de acordo com o grupo para os quais foram designados. Sendo assim, as principais causas que levaram à exclusão dos indivíduos foram alterações: hemograma (trombocitopenia, linfopenia, leucopenia, neutropenia, eosinofilia, eosinopenia, eritrocitose); bioquímico (hipercolesterolemia, elevação da concentração sérica de FA, ALT e GGT); uso de medicações (anticonvulsivantes) e alteração ultrassonográfica hepática (nódulos e heterogeneidade do parênquima).

4.3. Protocolos de exame

4.3.1. Protocolo nutricional e triagem

Inicialmente os animais foram submetidos à avaliação nutricional prévia no setor de nutrição animal da UDCH-FZEA/USP por pesquisadores experientes e com projetos vinculados à perda de peso em cães.

O protocolo de exames consistiu em: anamnese nutricional, exame físico para avaliação do estado geral e determinação do escore de condição corporal (ECC), de acordo com Laflamme (1997). Durante a avaliação nutricional os cães foram classificados em: ideal (ECC 4 e 5); em sobrepeso (ECC 6 e 7) ou obesos (ECC 8 e

9). Após avaliação, o proprietário foi orientado quanto ao manejo alimentar de acordo as necessidades específicas e ECC do animal.

Após a assinatura do termo de consentimento livre e esclarecido (TCLE) pelo proprietário, as próximas etapas do projeto foram:

- Anamnese;
- Pesagem;
- Exame físico;
- Aferição da pressão arterial sistólica;
- Colheita de sangue;
- Exame ultrassonográfico de fígado e glândulas adrenais.

A etapa inicial do projeto referiu-se à primeira triagem dos animais que consistiu em anamnese e posteriormente exame físico (Apêndice 1). A anamnese incluiu perguntas sobre a saúde do animal, ingestão de água e alimento, defecação e micção, histórico de doença prévia, uso de medicações, imunoprofilaxia, controle de ectoparasitas e dieta. No exame físico os cães foram avaliados quanto aparência geral, hidratação, coloração das mucosas e ECC.

Após a anamnese, os cães selecionados foram pesados e realizaram-se exame físico e aferição da pressão arterial sistólica (PAS) (de três vezes a cinco vezes), de forma não invasiva (Doppler vascular), de acordo com Brown et al. (2007). Para a obtenção da pressão arterial os animais foram posicionados em decúbito lateral direito e os manguitos foram selecionados de acordo com o diâmetro do membro (40% da circunferência do membro). A pressão arterial sistólica final foi determinada a partir da média das avaliações obtidas. Esse parâmetro foi medido no grupo controle e sobrepeso apenas uma vez e no grupo obesos antes e após o término do tratamento.

Após jejum alimentar prévio de 12 horas coletou-se sangue da veia jugular ou cefálica para os seguintes exames: hemograma completo e exame bioquímico com dosagem de alanina aminotransferase (ALT), aspartato aminotransferase (AST), fosfatase alcalina (FA), gamaglutamiltransferase (GGT), proteína total (PT), albumina sérica (ALB), colesterol e triglicérides.

Os exames bioquímicos citados anteriormente foram realizados nos cães do grupo controle e sobrepeso uma única vez, enquanto que nos animais obesos foram mensurados antes e ao término do tratamento. Ainda no grupo dos obesos, a FA e ALT foram dosadas em intervalos de quinze a 21 dias, de acordo com a disponibilidade do tutor, por um período de 77 a 178 dias. Optou-se pela avaliação de

quinze a 21 dias, pois no início da dieta ocorre uma grande mobilização de gordura corporal para fígado através da veia porta, que pode ocasionar uma piora momentânea da presença de gordura hepática. Preferencialmente as avaliações dos cães obesos eram feitas no mesmo dia da avaliação nutricional, de modo que pudesse se associar quaisquer alterações ultrassonográficas ou laboratoriais com o escore de condição corporal (ECC) avaliado.

Os cães obesos foram submetidos à dieta de perda de peso baseada em 60% de suas necessidades energéticas diárias de manutenção (NEM), estimadas para o peso ideal (PI), utilizando-se o protocolo segundo Brunetto et al. (2011). O peso ideal foi calculado através do peso do animal subtraindo-se 15% para animais com escores 6 e 7 (sobrepeso), e 20% para animais que apresentarem escores 8 e 9 (obesos) (BRUNETTO et al., 2011; CARCIOFI et al., 2005).

A necessidade calórica foi estimada pela equação:

NEPP (kcal/dia) = 70 x PC^{75}

De modo que: NEPP = necessidade energética para perda de peso e PC = peso corporal.

Durante o experimento foi indicado aos proprietários que oferecessem duas marcas de alimentos secos que atendiam aos critérios mínimos nutricionais e que são indicadas para o controle de peso em cães. Após avaliação nutricional e exames de triagem, os cães selecionados prosseguiram para avaliação do exame ultrassonográfico hepático.

4.3.2. Exame ultrassonográfico modo B e Doppler colorido

4.3.2.1. Exame ultrassonográfico modo B

Os exames ultrassonográficos foram realizados em equipamento de ultrassom modelo MyLab® ClassCVet da marca Esaote® com software para abdômen em modo B e Doppler colorido, equipado com os seguintes transdutores: microconvexo CA123 de 5 - 9 MHz e macroconvexo CA541 de 3,5 - 5 MHz, sendo a frequência escolhida de acordo o porte do animal.

Os exames foram realizados após jejum alimentar prévio de 12 horas, com a utilização de álcool e gel acústico, sem a tricotomia do animal. Todas as imagens em modo B foram capturadas em triplicata, exceto as imagens das glândulas adrenais, e

a quantidade de brilho utilizado foi em média 54%, sendo ajustada conforme a necessidade. O ajuste foi realizado com o intuito de melhorar a visibilidade das estruturas de interesse, visto que houve atenuação do feixe sonoro pela gordura, no caso dos animais em sobrepeso e obesos, e possível artefato de falta de contato devido a não realização de tricotomia.

Para o exame os cães foram contidos fisicamente pelos proprietários e posicionados em decúbito dorsal ou lateral esquerdo e lateral direito para a avaliação do fígado, rins e glândulas adrenais. Primeiramente, realizou-se a ultrassonografia modo B do fígado por meio da abordagem subxifoide ou intercostal, em que foram avaliados: tamanho do fígado, aspecto das bordas, ecotextura e ecogenicidade do parênquima hepático em relação à cortical renal direita, bem como a visibilização da linha diafragmática e da parede dos vasos intra-hepáticos.

Os rins direito e esquerdo foram avaliados ultrassonograficamente, em relação aos parâmetros de normalidade, utilizando-se transdutor microconvexo de 5 - 9 MHz, em todos os planos de imagem (dorsal, longitudinal e transversal). O rim direito foi acessado por uma abordagem subcostal ventrolateral direita ou lateral, através do 11º ou 12º espaço intercostal. Por se encontrar mais cranialmente em relação ao rim esquerdo, em alguns cães com tórax profundo, o rim direito foi melhor visibilizado com o transdutor macroconvexo, de menor frequência. Sua topografia permite a comparação da ecogenicidade da cortical em relação ao parênquima hepático, pois esses órgãos apresentam-se próximos ou em contato, pela fossa do lobo caudado. Desse modo, a ecogenicidade cortical foi avaliada obtendo-se imagens simultâneas dos dois órgãos no mesmo plano (Figura 4), e classificada em diferentes graus, sendo: grau 0 (ecogenicidade da cortical inferior à do fígado (hipoecogênico); grau 1 (ecogenicidade da cortical igual à do fígado (isoecogênico) e grau 2 (ecogenicidade da cortical superior à do fígado (hiperecogênico).

Figura 4. Comparação ultrassonográfica entre a ecogenicidade do parênquima hepático e córtex renal direito em cão

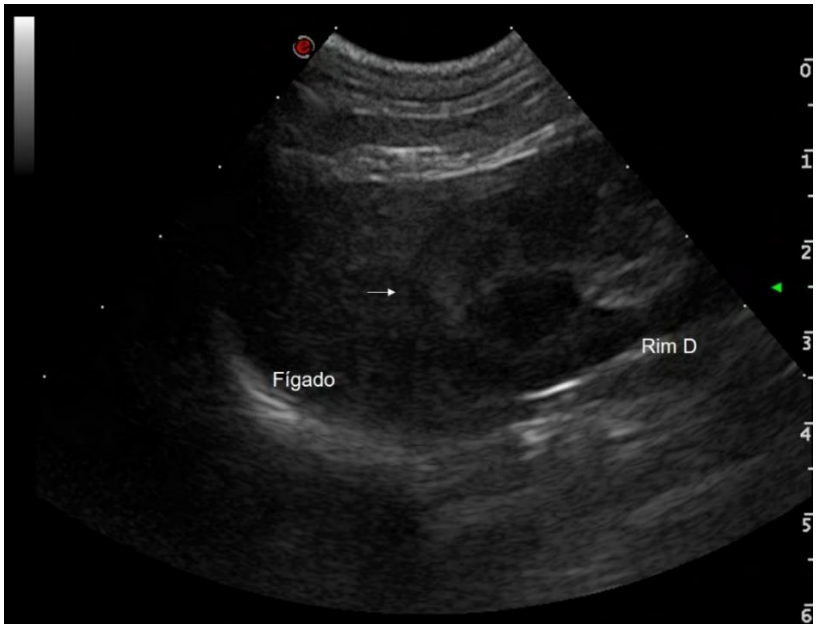

Legenda: Imagem ultrassonográfica ao modo B de fígado e rim direito de cão. Fígado e rim direito se apresentam em plano longitudinal, no mesmo plano de imagem, em que o córtex renal direito apresenta-se com ecogenicidade igual à do parênquima hepático. Seta aponta a região do limite entre cortical renal e fígado. Fonte: Própria autoria.

A partir dessas análises classificou-se o fígado quanto à presença ou ausência de gordura hepática, de acordo com o proposto na literatura (CARVALHO et al., 2015; PAIGE et. al., 2017). Dessa forma, o grau 0 representou um fígado normal, enquanto os graus 1, 2 ou 3 se referiram à presença de gordura hepática. A classificação é feita em relação às diferentes características ultrassonográficas apresentadas pelo fígado na presença de gordura (Quadro 2 e Figura 5).

Quadro 2. Aspectos ultrassonográficos do fígado normal e do fígado com acúmulo de gordura hepática

Aspecto ultrassonográfico hepático	
Fígado normal (grau zero)	
Ecotextura homogênea e ecogenicidade igual ou discretamente superior ao córtex renal direito, com fácil visibilização do diafragma e dos vasos intra-hepáticos.	
Esteatose hepática	
Grau 1 (leve)	Aumento difuso da ecogenicidade do parênquima hepático, com visibilização normal das paredes dos vasos intra-hepáticos e fácil visibilização da interface diafragmática.
Grau 2 (moderada)	Aumento da ecogenicidade do parênquima hepático, perda da visibilização normal das paredes dos vasos intra-hepáticos e borramento da visibilização do diafragma.
Grau 3 (grave)	Aumento da ecogenicidade do parênquima hepático com perda da visibilização da região mais profunda do fígado, da maioria das paredes dos vasos intra-hepáticos e do diafragma.

Fonte: Adaptado de CARVALHO et al., 2015 e PAIGE et al. 2017.

Figura 5. Imagens ultrassonográficas do fígado de cães apresentando-se normal ou com presença de esteatose hepática em seus diferentes graus

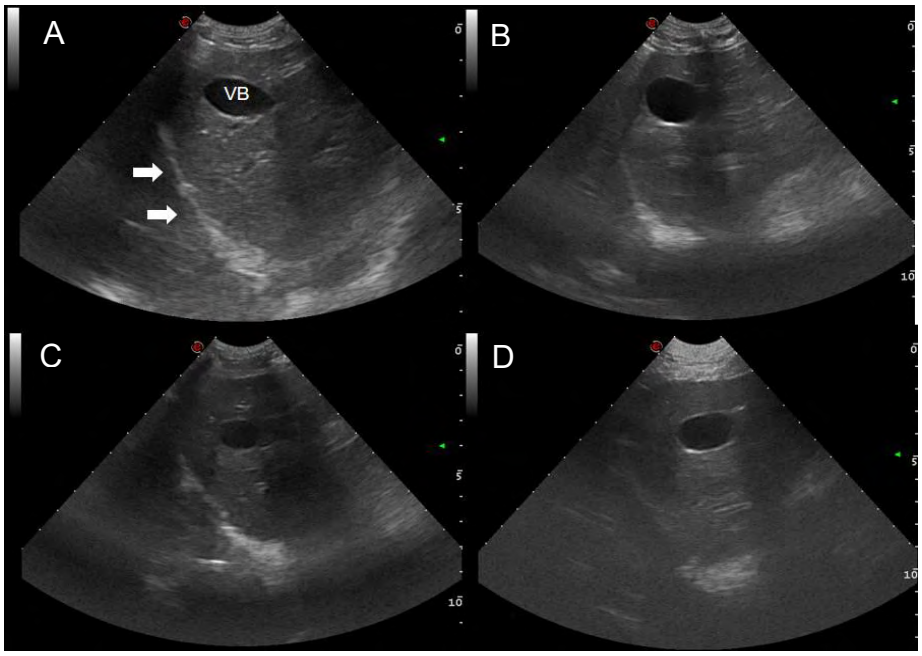

Legenda: Imagens ultrassonográficas ao modo B em plano longitudinal do fígado de cães, sem presença de gordura ou com diferentes graus de esteatose hepática (grau 1, 2 ou 3), de acordo com Carvalho et al. (2015) e Paige et al (2017). (A) Fígado normal. Setas brancas indicam a interface diafragmática. (B) esteatose hepática grau 1. (C) esteatose hepática grau 2. (D) esteatose hepática grau 3. Observar o aumento da ecogenicidade hepática e a perda de visibilização dos vasos intra-hepáticos conforme aumento do grau de esteatose. VB, vesícula biliar. Fonte: Própria autoria.

Além da avaliação ultrassonográfica do fígado foram obtidas imagens ao modo B do ligamento falciforme, da vesícula biliar para se verificar as características do conteúdo luminal e aspectos morfológicos da parede, bem como imagens da veia hepática direita (VHD) ao modo B e Doppler colorido.

4.3.2.2. Exame ultrassonográfico modo B e Doppler colorido da veia hepática direita (VHD), do ligamento falciforme e das glândulas adrenais

A veia hepática direita (VHD) foi avaliada ultrassonograficamente ao modo B e ao modo Doppler colorido. As imagens da VHD foram adquiridas com o animal posicionado em decúbito lateral direito pela janela intercostal ou subcostal direita, utilizando-se transdutor microconvexo e macroconvexo, a depender do porte e escore de condição corpórea do cão.

A VHD foi inicialmente avaliada ao modo B quanto a sua visibilização (visível ou não visível), trajeto, perveidade luminal (pérvio ou não pérvio), aspecto da parede (regular ou irregular) e diâmetro. Ao modo Doppler colorido foi observada a presença ou ausência de fluxo sanguíneo e sentido do fluxo. Para os cães do grupo controle e sobrepeso foi realizada uma avaliação única, diferentemente dos cães obesos, cuja avalição se deu de forma seriada, quinzenalmente ou a cada vinte um dias, durante 77 a 178 dias.

Em relação à VHD ao modo B, os animais avaliados não diferiram quanto ao trajeto, perveidade luminal e aspecto da parede, que se apresentaram normais, no entanto, diferiram quanto à visibilização e ao diâmetro da veia e sua apresentação (Figura 6). Desse modo, para a avaliação da visibilidade da VHD designou-se por “zero” quando não era possível visibiliza-la e “um” quando era visibilizada. As mensurações da VHD foram obtidas manualmente, em triplicata, na região de maior diâmetro e foi calculada a média dos valores para se estabelecer o diâmetro final em centímetros (Figura 7).

Figura 6. Diferentes aquisições da veia hepática direita ao modo B, obtidas de cães com diferentes escores de condição corporal e graus de esteatose hepática

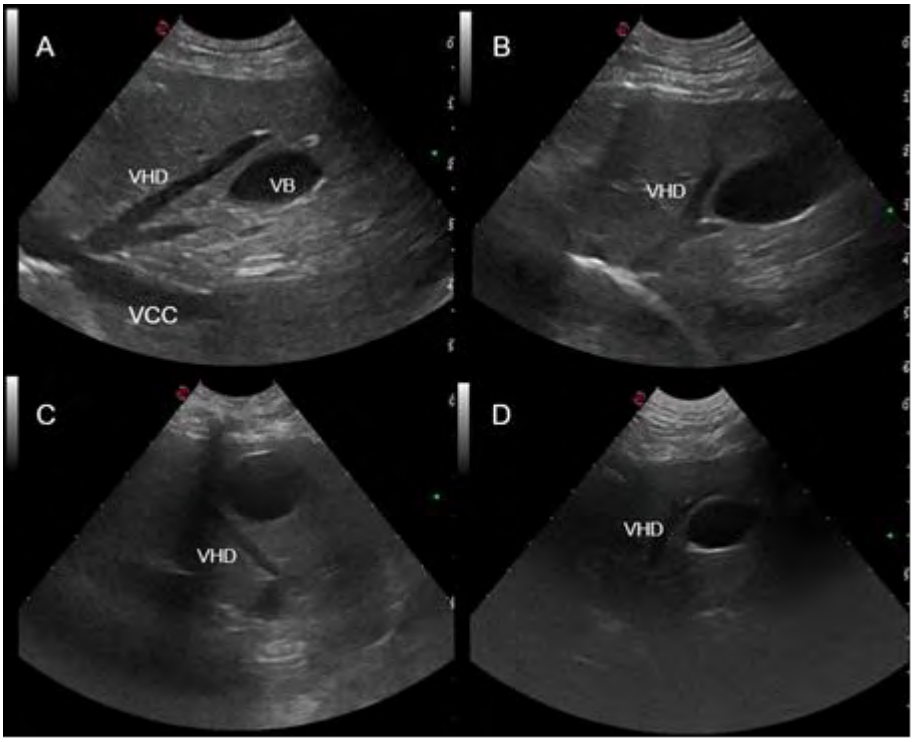

Legenda: Imagens ultrassonográficas ao modo em planos longitudinais A, B, C e D mostram diferentes aquisições da veia hepática direita (VHD) ao modo B de cães com diferentes escores de condição corporal (ECC) e graus de esteatose hepática (grau 1, 2 ou 3). (A) ECC 4; fígado normal. (B) ECC 6; grau 1. (C) ECC 9; grau 2. (D) ECC 8; grau 3. VB, vesícula biliar; VCC, veia cava caudal; VHD, veia hepática direita. Fonte: Própria autoria.

Figura 7. Imagem ultrassonográfica ao modo B da mensuração do diâmetro da veia hepática direita de cão

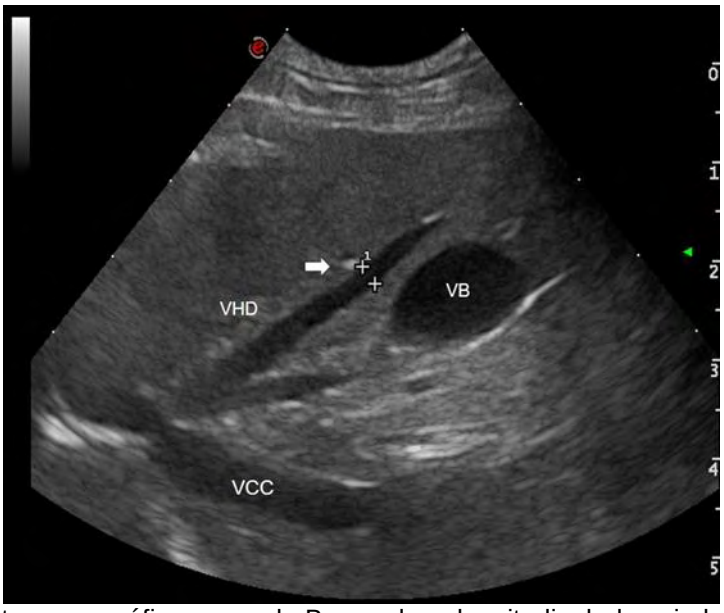

Legenda: Imagem ultrassonográfica ao modo B, em plano longitudinal, da veia hepática direita (VHD) de cão. Seta delineia local de mensuração do diâmetro da VHD, indicado pelas duas cruzes (+). VB, vesícula biliar; VCC, veia cava caudal; VHD, veia hepática direita. Fonte: Própria autoria.

Posteriormente a veia hepática direita (VHD) foi avaliada ao modo Doppler colorido quanto à presença ou ausência de sinal, designando-se “zero” para a ausência e “um” para a presença do sinal, e quanto ao sentido do fluxo (hepatopetal ou hepatofugal). Ultrassonograficamente a VHD normalmente apresenta sinal ao Doppler colorido e presença de fluxo no sentido do fígado (hepatopetal), sendo drenada para a veia cava caudal. Em pessoas normais podem ocorrer alternância de cores nas veias hepáticas referentes a variações do ciclo cardíaco (diástole atrial e ventricular) (IRANPOUR et al., 2016; MACHADO et al., 2004). O fluxo das veias hepáticas é demonstrado por um sinal azul (para longe do transdutor), enquanto que as veias portais apresentam sinal vermelho (em direção ao transdutor) (CARVALHO et al., 2015) (Figura 8).

Figura 8. Imagem ultrassonográfica da veia hepática direita de cão ao modo Doppler colorido

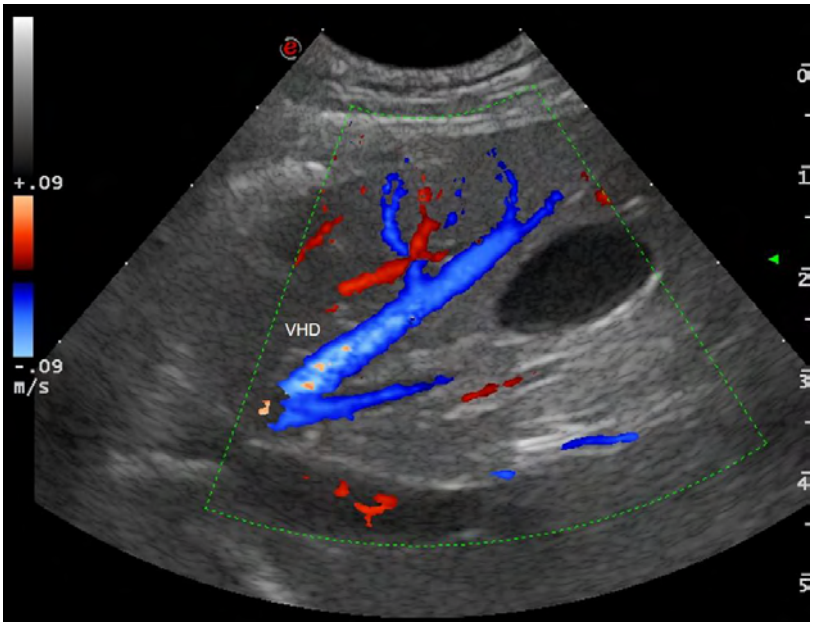

Legenda: Imagem ultrassonográfica em plano longitudinal da veia hepática direita apresentando sinal ao Doppler colorido. O sentido do fluxo hepatopetal pode ser identificado pelo sinal azul (para longe do transdutor). VHD, veia hepática direita. Fonte: Própria autoria.

Alguns ajustes foram realizados durante o exame ultrassonográfico, como os ajustes da caixa colorida (*colour box*) e da frequência de repetição de pulso (PRF), a fim de se obter maior amplificação do sinal Doppler colorido e também evitar a ocorrência de artefatos. Os artefatos relacionados ao Doppler colorido podem ser devidos tanto à própria movimentação do animal durante o exame e sua amplitude respiratória, quanto a ajustes incorretos durante a captação das imagens.

O melhor acesso para a identificação e mensuração do ligamento falciforme foi por via subxifoide, devido à anatomia do ligamento em relação ao fígado. O local de mensuração da espessura do ligamento foi padronizado de modo que as medidas fossem as mais homogêneas possíveis, sendo realizadas manualmente, em triplicata, a 1 cm da porção cranial do ligamento falciforme, conforme a seguir (Figura 9).

Figura 9. Imagem ultrassonográfica ao modo B da mensuração do ligamento falciforme em cão

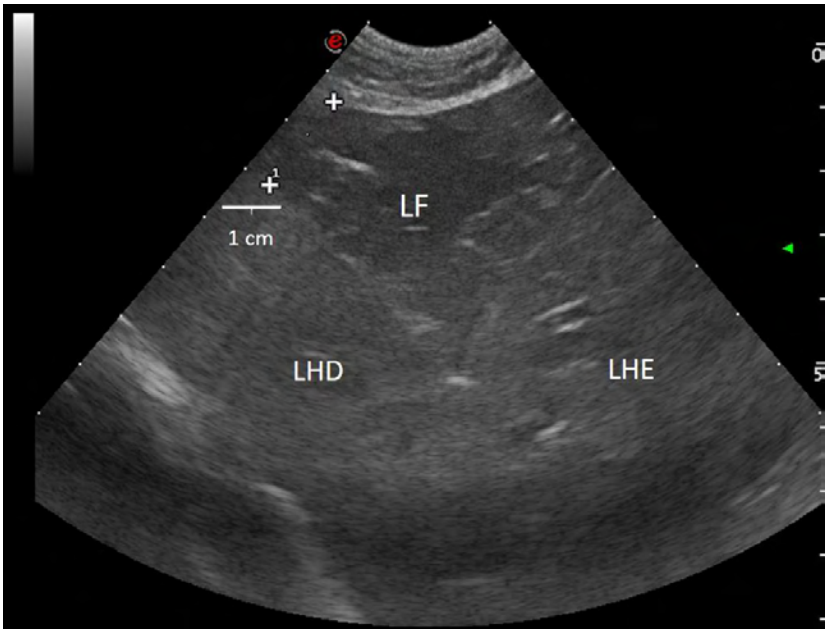

Legenda: Imagem ultrassonográfica ao modo B do fígado e ligamento falciforme de cão. Imagem adquirida abaixo do xifoide, em plano transversal. A espessura do ligamento falciforme é indicada pelas duas cruzes (+), sendo mensurada a 1 cm da porção cranial da imagem, indicada pela marca vermelha no canto superior esquerdo. LF, ligamento falciforme; LHD, lobo hepático direito; LHE, lobo hepático esquerdo. Fonte: Própria autoria.

Todos os exames ultrassonográficos e a colheita de sangue, que constam no protocolo de exame desse projeto, foram realizados pela pós-graduanda com a supervisão da pesquisadora responsável. As mensurações ultrassonográficas foram realizadas por avaliador único.

4.3.3. Histograma

Os histogramas representam a distribuição gráfica das tonalidades de cinza, em pixels, da imagem analisada, e sua utilização fornece informações quantitativas sobre a ecogenicidade da estrutura avaliada. Além disso, permitem uma análise visual mais simplificada da área de interesse, uma vez que se torna possível visualizar os histogramas individualmente e verificar a sua posição no eixo de controle, no caso o eixo X (abscissa). O eixo X consiste na escala de cinza, que abrange de 0 a 255 pixels, sendo 0 a cor branca e 255 a cor preta.

Para reduzir a subjetividade da avaliação da ecogenicidade do parênquima hepático ao exame ultrassonográfico, as imagens digitais foram submetidas a uma análise quantitativa. Para o processamento dos dados referentes às imagens em análise, foram implementados algoritmos de processamentos de imagem escrito em linguagem de programação Matlab (versão 2015a). Essa programação teve como objetivo a geração do histograma bem como para o cálculo da média e padronização dos graus de ecogenicidade hepática quando comparada ao ligamento falciforme.

Para a utilização do software, primeiramente foi selecionado a região de interesse do fígado e, em seguida, a região de interesse do ligamento falciforme, obtendo-se posteriormente suas médias e histogramas. Preferencialmente, essas regiões foram delimitadas com tamanhos próximos e englobando as áreas mais homogêneas possíveis, sem presença de vasos e ductos biliares.

A média calculada permite inferir o menor ou maior grau de esteatose hepática, pois quanto maior a diferença entre a média do fígado em relação à média do ligamento, maior quantidade de elementos brancos, caracterizando assim, maior grau. Em outras palavras, para se estabelecer uma relação entre as regiões de interesse analisadas e facilitar o entendimento, realizou-se o cálculo da média do fígado (MD_Fígado) menos a média do ligamento falciforme (MD_LF) (Delta_X = MD_Figado – MD_LF). Valores negativos (mais próximos de 0) indicaram fígado sem presença de gordura, enquanto valores positivos (mais próximos de 255) sugeriram esteatose hepática.

Ultrassonograficamente, de acordo com Penninck e D´Anjou (2015), em animais normais, a gordura presente no ligamento falciforme (LF) pode ser isoecogênica ou hiperecogênica e com ecotextura grosseira em relação ao fígado.

Dessa forma, para esta avaliação, caracterizou-se a ecogenicidade do parênquima hepático em relação ao ligamento falciforme (LF) da seguinte forma:

- ✓ 0 - Parênquima hepático isoecogênico ou hipoecogênico em relação ao LF (fígado sem gordura): tons mais escuros de cinza, com o histograma referente ao fígado à esquerda do histograma referente ao LF, com ou sem sobreposição parcial (Figuras 10 e 11);
- ✓ 1 - Parênquima hepático hiperecogênico em relação ao LF (fígado com gordura): tons mais claros de cinza, com o histograma referente ao fígado posicionado à direita do histograma referente ao LF (Figura 12).

Dessa forma, o histograma referente ao parênquima hepático foi representado com a cor vermelha, enquanto o histograma referente ao ligamento falciforme pode ser visualizado pela cor azul. Vale ressaltar que, quanto mais ampla a base do histograma, maior a dispersão (variabilidade) de tons de cinza, enquanto uma base mais estreita se refere à maior concentração de uma mesma tonalidade da cor cinza.

O histograma foi realizado em todos os animais dos grupos controle e sobrepeso, porém no grupo de obesos, essa avaliação foi obtida apenas na primeira (pré-dieta) e última (pós-dieta) avaliações. A hipótese era que a redução do ECC nos animais em programa de perda de peso causaria uma diminuição da quantidade de gordura hepática, demonstrada de forma quantitativa por mudanças no histograma.

Figura 10. Histograma de um fígado sem esteatose (deslocamento à esquerda)

Legenda: Histograma do fígado (vermelho) à esquerda do histograma do ligamento falciforme (LF) (azul), indicando um fígado sem esteatose hepática. Observar que os valores do fígado na escala de cinza se aproximam de zero, ou seja, apresenta-se mais escuro que o LF (0 - hipoecogênico). Eixo X corresponde à escala de cinza e eixo Y à quantidade de tons de cinza. Fonte: própria autoria.

Figura 11. Histograma de um fígado sem esteatose (sobreposição)

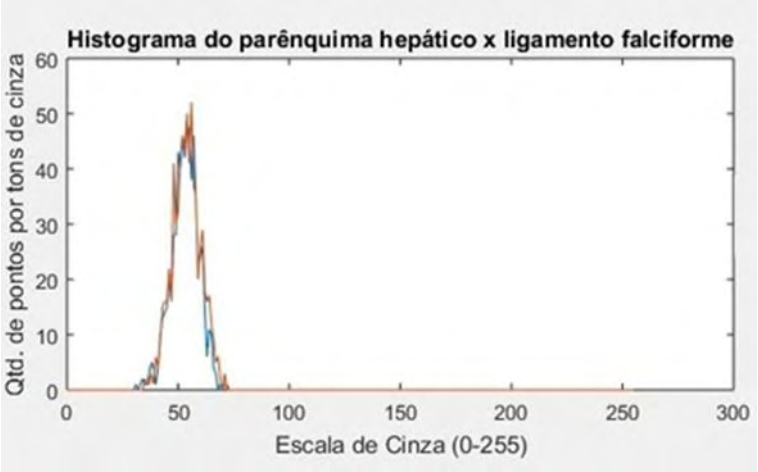

Legenda: Histograma do fígado (vermelho) sobreposto ao histograma do ligamento falciforme (LF) (azul), com presença de um único pico, indicando mesma tonalidade de cinza (0 – isoecogênicos). Eixo X corresponde à escala de cinza e eixo Y à quantidade de tons de cinza.

Figura 12. Histograma de um fígado com esteatose (deslocamento à direita)

Legenda: Histograma do fígado (vermelho) à direita do histograma do ligamento falciforme (LF) (azul), indicando um fígado com esteatose hepática. Observar que os valores do fígado na escala de cinza se aproximam de zero, ou seja, apresenta-se mais claro que o LF (1 - hiperecogênico). Eixo X corresponde à escala de cinza e eixo Y à quantidade de tons de cinza.

4.4. Análise dos dados

Os dados das variáveis quantitativas foram submetidos a uma análise de variância (ANOVA), visando à comparação das médias dos três grupos de animais (controle, sobrepeso e obesos). O modelo matemático incluiu somente um fator de efeito fixo, Grupo. Quando necessário, as médias dos grupos foram comparadas duas-a-duas pelo teste de Tukey. Em todas as comparações utilizou-se o nível de significância de 5%. As variáveis quantitativas foram: idade, peso, escore de condição corporal, concentrações séricas de FA e ALT, média do diâmetro da veia hepática

direita ao modo B, média da espessura do ligamento falciforme, média do polo caudal das glândulas adrenais direita e esquerda e média da pressão arterial sistólica. As pressuposições da ANOVA foram verificadas utilizando o software SAS/LAB.

Uma análise descritiva das variáveis qualitativas baseou-se em tabelas de contingência evidenciando as frequências e porcentagens separadas por grupo. As variáveis qualitativas analisadas nesse estudo foram: ECC (1, 2 e 3 = abaixo do peso; 4 e 5 = ideal; 6 e 7 = sobrepeso e 8 e 9 = obeso); visibilidade da VHD ao modo B (não visível = 0; visível = 1) e Doppler colorido (ausência de fluxo = 0; presença de fluxo = 1); graus de esteatose hepática (0, 1, 2 ou 3) e ecogenicidade do parênquima hepático em relação ao córtex renal direto (hipoecogênico = 0; isoecogênico = 1; hiperecogênico = 2).

Com o intuito de verificar a eficiência do tratamento para o grupo de animais obesos avaliados mais de uma vez durante o período experimental foram feitas comparações das respostas médias dos momentos inicial e final por meio do teste t pareado, das variáveis: ECC, concentrações séricas de ALT; AST; FA, GGT, proteína total, albumina sérica, colesterol e triglicérides, diâmetro da VHD ao modo B, espessura do ligamento falciforme e do polo caudal das glândulas adrenais direita e esquerda e média da PAS.

Foram construídos gráficos de dispersão para auxiliar na análise do comportamento durante o período experimental do peso dos animais, ECC, espessura do ligamento falciforme (cm), FA, ALT e grau de esteatose, identificando os valores de VHD-B, VHD-Cor, ECC e grau de esteatose.

Nas análises estatísticas realizadas utilizou-se o Minitab© 18.

5. RESULTADOS

5.1. Características amostrais

O projeto foi realizado no período de agosto de 2017 a setembro de 2018, no qual foram analisados 28 cães em três grupos, de acordo com seu escore de condição corporal (ECC), sendo: oito animais recrutados para o grupo controle (ECC 4 ou 5), nove cães selecionados para o grupo sobrepeso (ECC 6 ou 7) e onze para o grupo de obesos (ECC 8 ou 9). A média de idade dos animais selecionados nos três grupos foi de quatro anos e dois meses.

5.2. Análise das variáveis entre os grupos controle, sobrepeso e obesos

As variáveis foram analisadas para os animais controle, em sobrepeso e obesos a fim de se estabelecer uma comparação entre os grupos. A idade dos animais (anos); escore de condição corporal; peso (kg); concentrações séricas (UI/L) das enzimas hepáticas ALT e FA e pressão arterial sistólica estão representadas na Tabela 1.

Os animais foram distribuídos de forma homogênea entre os três grupos quando se considerou: idade (p-valor = 0,015); peso (p-valor = 0,124); concentrações séricas de ALT (p-valor = 0,122) e FA (p-valor = 0,361).

Em relação ao ECC, os animais do grupo controle (n = 9) estavam distribuídos nos escores 4 (n = 3; 33,3%) e 5 (n = 6; 66,6%), os animais do grupo sobrepeso (n = 8) encontravam-se nos escores 6 (n = 6; 75%) e 7 (n = 2; 25%) e os cães do grupo obesos (n = 11) dividiram-se nos escores 8 (n = 5; 45,45%) e 9 (n =6; 54,54%).

Quando comparados os grupos controle, sobrepeso e obesos observou-se predomínio de cães jovens e peso médio homogêneo. A homogeneidade do peso demonstra que esse não pode ser utilizado isoladamente para se afirmar se o cão está acima ou não do peso ideal, uma vez que não foram padronizados porte ou raça. Assim, as comparações são mais fidedignas com a avaliação do ECC que, apesar de ser considerada subjetiva, não sofre interferência de outras variáveis (porte, sexo, idade, raça).

A maior variação de valores entre as médias de ALT e FA foi entre os animais do grupo obesos (ALT mínima = 28UI/L e máxima = 367 UI/L; FA mínima = 21 UI/L e máxima = 454 UI/L).

A pressão arterial sistólica não apresentou variação entre os grupos.

Tabela 1. Análise descritiva das variáveis avaliadas de acordo com os grupos estudados (controle, sobrepeso e obesos)

Variável	Grupo	N	Média	DP	CV %	Mediana	Mínimo	Máximo
IDADE (ANOS)	Controle	8	2,91	1,94	-	2,00	1,00	7,00
	Sobrepeso	9	3,88	2,23	-	3,50	1,00	7,00
	Obesos	11	5,61	1,70	-	6,00	2,00	7,00
	Total	28	4,25	2,21	51,96	4,50	1,00	7,00
ECC	Controle	8	4,67	0,50	-	5,00	4,00	5,00
	Sobrepeso	9	6,25	0,46	-	6,00	6,00	7,00
	Obesos	11	8,55	0,52	-	9,00	8,00	9,00
	Total	28	6,64	1,73	26,31	6,00	4,00	9,00
PESO (kg)	Controle	8	11,72	4,25	-	10,50	7,20	21,00
	Sobrepeso	9	18,21	12,01	-	15,85	5,20	39,50
	Obesos	11	21,19	11,57	-	17,10	10,50	49,10
	Total	28	17,04	4,84	28,41	13,60	5,20	49,10
ALT (UI/L)	Controle	8	45,56	15,88	-	47,00	23,00	72,00
	Sobrepeso	9	59,75	30,17	-	50,00	30,00	112,00
	Obesos	11	110,73	109,89	-	82,00	28,00	367,00
	Total	28	75,21	75,24	100	50,50	23,0	367,00
FA (UI/L)	Controle	8	49,11	16,44	-	51,00	29,00	87,00
	Sobrepeso	9	69,38	47,78	-	45,00	21,00	133,00
	Obesos	11	111,18	124,28	-	55,00	25,00	454,00
	Total	28	65,41	42,58	65,10	51,00	21,00	454,00
PAS (mmHg)	Controle	8	121,78	23,69	-	120,00	93,00	153,00
	Sobrepeso	9	126,25	18,99	-	133,50	100,00	147,00
	Obesos	11	125,45	20,86	-	130,00	90,00	150,00
	Total	28	124,50	20,60	16,55	130,00	90,0	153,00

Legenda: ECC, escore de condição corporal; ALT, alanina aminotransferase; FA, fosfatase alcalina; PAS, pressão arterial sistólica; n, número total de animais; dp, desvio padrão; CV, coeficiente de variação), %, porcentagem; cm, centímetro; Mín., valor mínimo e Máx., valor máximo. O coeficiente de variação foi calculado apenas da média total. O ECC, ALT e PAS foram calculadas em relação a primeira avaliação. Fonte: Própria autoria.

Ultrassonograficamente foram avaliadas: média do diâmetro da veia hepática direita (cm); média do ligamento falciforme (cm); espessura do polo caudal das glândulas adrenais esquerda e direita (cm); visibilidade da veia hepática direita (VHD)

ao modo B (não visível = 0; visível = 1); visibilidade da VHD ao modo Doppler colorido (ausência de fluxo = 0; presença de fluxo = 1); ecogenicidade do fígado em relação ao córtex renal direito (isoecogênico = 0; hipoecogênico = 1; hiperecogênico = 2) e análise qualitativa e quantitativa (histograma) dos graus de esteatose hepática (0, 1, 2 ou 3).

A média do diâmetro da veia hepática direita no modo B, média da espessura do ligamento falciforme e mensuração do polo caudal das adrenais esquerda e direita estão representadas na tabela 2.

Tabela 2. Análise descritiva das variáveis avaliadas ultrassonograficamente de acordo com os grupos estudados (controle, sobrepeso e obesos)

Variável	Grupo	N	Média	DP	CV %	Mediana	Mínimo	Máximo
MÉDIA VHD B (cm)	Controle	8	0,17	0,07	-	0,16	0,08	0,31
	Sobrepeso	9	0,20	0,06	-	0,21	0,10	0,28
	Obesos	11	0,20	0,04	-	0,18	0,16	0,27
	Total	28	0,19	0,06	32,89	0,18	0,08	0,31
MÉDIA LF (cm)	Controle	8	1,03	0,50	-	0,97	0,46	1,84
	Sobrepeso	9	1,24	0,33	-	1,25	0,78	1,70
	Obesos	11	1,34	0,45	-	1,25	0,81	2,11
	Total	28	1,21	0,44	36,36	1,25	0,46	2,11
AD (cm)	Controle	8	0,47	0,10	-	0,46	0,35	0,66
	Sobrepeso	9	0,46	0,05	-	0,48	0,37	0,52
	Obesos	11	0,52	0,10	-	0,49	0,43	0,76
	Total	28	0,48	0,07	15,25	0,47	0,35	0,76
AE (cm)	Controle	8	0,46	0,07	-	0,43	0,39	0,58
	Sobrepeso	9	0,44	0,07	-	0,45	0,36	0,55
	Obesos	11	0,50	0,08	-	0,47	0,40	0,67
	Total	28	0,47	0,08	16,87	0,46	0,36	0,67

Legenda: Média VHD B, média do diâmetro da veia hepática direita ao modo B; Média LF, média da espessura do ligamento falciforme; AD, adrenal direita; AE, adrenal esquerda. O coeficiente de variação (CV) foi calculado apenas da média total. As variáveis foram calculadas em relação a primeira avaliação. Fonte: Própria autoria.

A distribuição dos animais nos três grupos também foi homogênea para a média do diâmetro da VHD (p-valor = 0,609); média da espessura do LF (p-valor = 0,320); espessura do polo caudal da AD (p-valor = 0,277) e AE (p-valor = 0,228) e média da PAS (p-valor = 0,895).

A visibilidade da VHD ao modo B e Doppler colorido foi possível em todos os animais do grupo controle e sobrepeso. Entretanto, a VHD não foi visível no início do tratamento em três animais (27,3%) e visível em oito cães (72,7%) no grupo de obesos. O panorama dos resultados encontrados para os grupos controle, sobrepeso e obesos em relação a todos os parâmetros indicados nas tabelas 1 e 2 pode ser observado na figura 13.

Figura 13. *Box-plot* da comparação das variáveis analisadas entre os grupos controle, sobrepeso e obesos

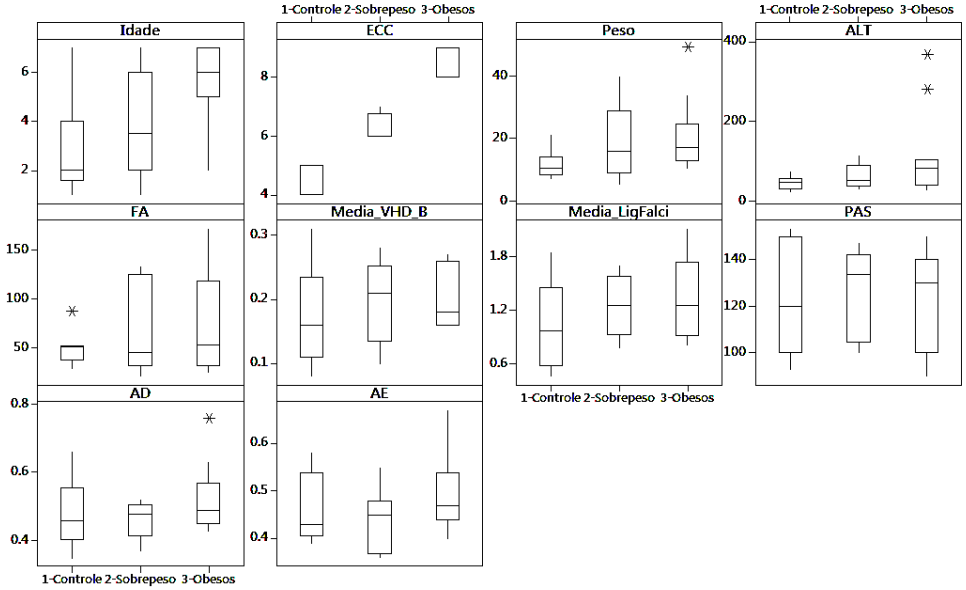

Legenda: Distribuição dos parâmetros avaliados para os grupos controle, sobrepeso e obesos. (*) indicam valores extremos. ECC, escore de condição corporal; ALT, alanina aminotransferase; FA, fosfatase alcalina; VHD B, veia hepática direita ao modo B; Ligfalci, ligamento falciforme; PAS, pressão arterial sistólica; AD, adrenal direita; AE, adrenal esquerda. Fonte: Própria autoria.

Na avaliação ultrassonográfica não foi observada esteatose hepática nos animais do grupo controle. Entretanto, nos cães com sobrepeso obteve-se grau 0 (n = 2; 25%); grau 1 (n = 3; 37,5%) e grau 2 (n = 3; 37,5%) e nos animais do grupo de obesos os graus 2 (n = 6; 54,54%) e 3 (n = 4; 36,36%). Houve diferença estatística em relação ao ECC e ao grau de esteatose hepática (p = 0,000).

Sobre a ecogenicidade do parênquima hepático em relação ao córtex renal direito nos animais do grupo controle e sobrepeso esses dois órgãos apresentaram-se isoecogênicos. No grupo de cães obesos, dentre as avaliações, 11,11% dos animais apresentaram o fígado hipoecogênico (classificação 0); em 77,78% o parênquima hepático apresentou-se isoecogênico (classificação 1) e, em 11,11%, hiperecogênico (classificação 2) em relação ao córtex renal direito.

5.3. Análise das variáveis do grupo de cães obesos

Para o grupo de cães obesos submetidos à perda de peso todas as variáveis foram acompanhadas desde o início até o final do processo de emagrecimento, exceto a PAS e a espessura do polo caudal das glândulas AD e AE, mensuradas antes e após a dieta de perda de peso.

A perda de peso nos animais não teve influência na mensuração da PAS ou da espessura do polo caudal das glândulas adrenais (p-valor = 0,906). Os valores médios de PAS inicial e final, foram de, respectivamente, 124,64 mmHg (± 22,29) e 125,45 mmHg (± 20,86). O mesmo resultado foi obtido para as glândulas adrenais, sendo os valores médios antes e após o tratamento de respectivamente, 0,54 cm (± 0,10 cm) e 0,52 cm (± 0,10 cm) para a adrenal direita (p-valor = 0,227) e 0,51 cm (± 0,08 cm) e 0,50 cm (± 0,09 cm) para a adrenal esquerda (p-valor = 0,228).

Nesse grupo também foi realizado exame bioquímico completo pré e pós-tratamento para a avaliação do efeito do emagrecimento nas concentrações séricas de ALT; AST; FA; GGT; proteína total; albumina sérica; colesterol e triglicérides. Dentre as variáveis analisadas houve diferença estatística apenas na concentração sérica de proteína total (p-valor = 0,006). No entanto, observa-se que houve redução dos valores absolutos de todas as variáveis, indicando que o tratamento de perda de peso foi efetivo, uma vez que os valores finais se encontraram dentro da normalidade.

As médias e p-valores estão representados na Tabela 3.

Tabela 3. Valores de média, desvio padrão e p-valor dos exames bioquímicos pré e pós-tratamento do grupo de obesos.

	Média		**Desvio padrão**		**p-valor**	**Valor de referência**
	Pré	Pós	Pré	Pós		
ALT (TGP)	116,8	79,7	129,5	81,9	**0,421**	7-92 UI/L
AST (TGO)	35,10	31,40	7,13	4,43	**0,075**	7-92 UI/L
FA	112,9	72,6	115,6	62,7	**0,079**	10-96 UI/L
GGT	4,300	3,400	2,791	2,319	**0,404**	1-5 UI/L
PT	6,579	6,106	0,505	0,638	**0,006**	5,3-7,7 g/dL
ALB	3,524	3,458	0,614	0,330	**0,726**	2,3-3,8 g/dL
COL	310,8	242,0	227,3	102,3	**0,279**	125-270 mg/dL
TRIG	122,6	91,8	108,8	52,7	**0,371**	40-169 g/dL

Legenda: ALT, alanina aminotransferase; AST, aspartato aminotransferase; FA, fosfatase alcalina; GGT, gamaglutamiltransferase; PT, proteína total; ALB, albumina sérica; COL, Colesterol; TRIG, triglicérides. Fonte: Própria autoria.

Na análise isolada do comportamento da FA e ALT em relação ao ECC não se observou variação significativa em suas concentrações séricas ao longo do tempo de tratamento.

Alguns animais apresentaram redução nos valores de FA e ALT coincidentes com a queda do ECC. Quatro cães (18, 19, 25 e 28) apresentaram redução nas concentrações séricas de FA e os animais 19, 25 e 28 diminuíram os valores séricos de ALT. Nos demais cães avaliados não houve relação entre essas variáveis, o que indica que a mudança de ECC não necessariamente implica na melhora desses parâmetros (Figura 14).

Figura 14. Gráfico de dispersão (grupo obesos) indicando o escore de condição corporal em relação às concentrações séricas (UI/L) de fosfatase alcalina (gráfico 1) e alanina aminotransferase (gráfico 2) ao longo do tratamento (dias).

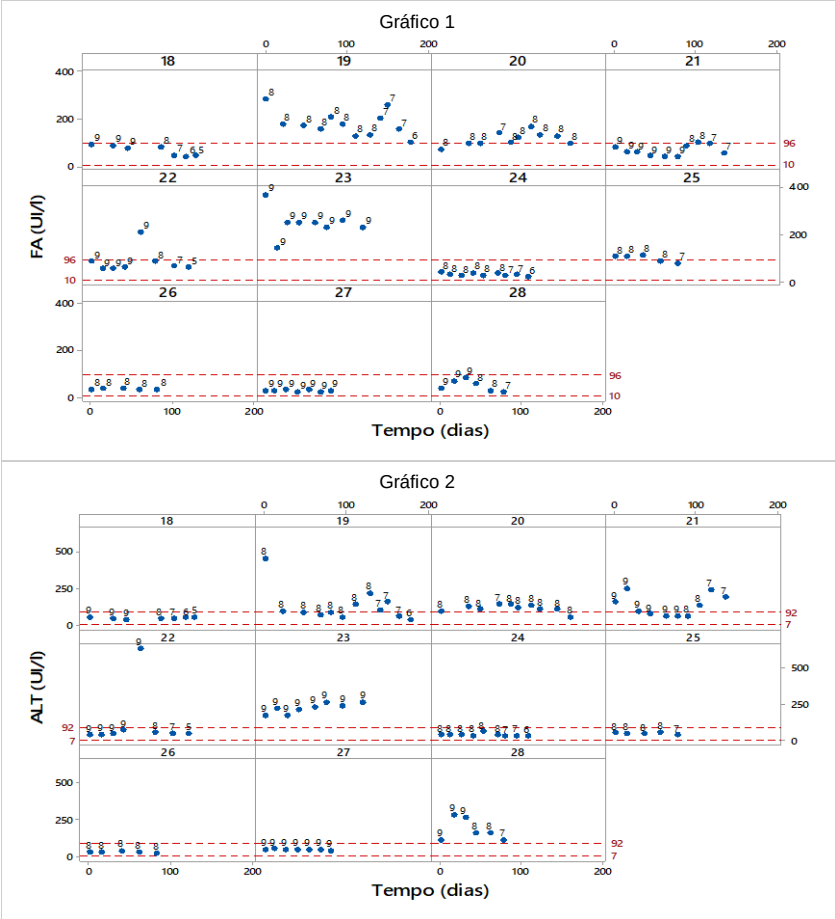

Legenda: Pontos azuis indicam os escores de condição corporal em relação às concentrações séricas (UI/L) de FA (gráfico 1) e ALT (gráfico 2) (eixo Y) ao longo do tempo (eixo X). Linhas vermelhas tracejadas representam os valores de referência mínimo e máximo de FA (10-96 UI/L) e ALT (7-92 UI/L). Os cães 19, 18, 25 e 28 apresentaram redução nas concentrações séricas de FA, enquanto os animais 19, 25 e 28 nos valores de ALT, em ambos os casos com queda do ECC. Nos demais cães avaliados não houve relação entre esses parâmetros. FA, fosfatase alcalina. ALT, alanina aminotransferase. Fonte: própria autoria.

No que se refere ao ECC, como já citado anteriormente, o grupo de obesos apresentou diferença de ECC (média de 8,54 (± 0,52)) em relação aos demais grupos antes do tratamento. Entretanto, quando esse grupo foi analisado isoladamente, observou-se redução significativa do ECC (p-valor = 0,006) após o tratamento, com média de 7,18 (± 1,25) (Figura 15). Com isso, o grupo de obesos alcançou um ECC de cães em sobrepeso, o que demonstra a efetividade do programa de perda de peso instituído.

Figura 15. *Box-plot* dos escores de condição corporal (ECC) dos grupos controle, sobrepeso e obeso (pós-tratamento).

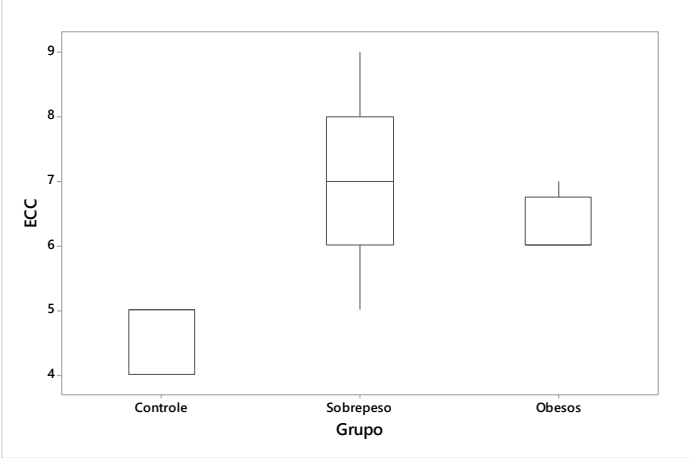

Fonte: Própria autoria.

Durante o tratamento, os animais do grupo obeso apresentaram peso médio de 21,19 kg (± 11,57 kg) no início do estudo, com redução para média de 19,48 kg (± 11,34 kg) ao final do tratamento. A velocidade média de perda de peso foi significativa (p < 0,001), com redução média de 0,01750 kg/dia. Vale destacar que o cão número 19 perdeu peso com menor velocidade (0,0075 kg/dia) e o animal número 25 de forma mais rápida (0,0359 kg/dia).

O tempo de tratamento (número de avaliações) não influenciou significativamente na velocidade de perda de peso, porém houve influência no ECC. O cão acompanhado por maior período (178 dias) perdeu peso mais lentamente e atingiu o ECC ideal, enquanto o animal avaliado por menos tempo (77 dias), embora tenha perdido peso mais rápido, baixou o ECC apenas de 8 para 7 (Figura 16). Desse modo, pode-se considerar a influência de outros fatores relacionados ao indivíduo (genética, metabolismo, idade, ECC, endocrinopatias, atividade física) e ao tutor (comprometimento na realização correta dieta), que influenciem a perda de peso.

Figura 16. Gráfico de dispersão (grupo obesos) indicando o comportamento do ECC em relação ao peso (kg) e ao tempo de tratamento (dias).

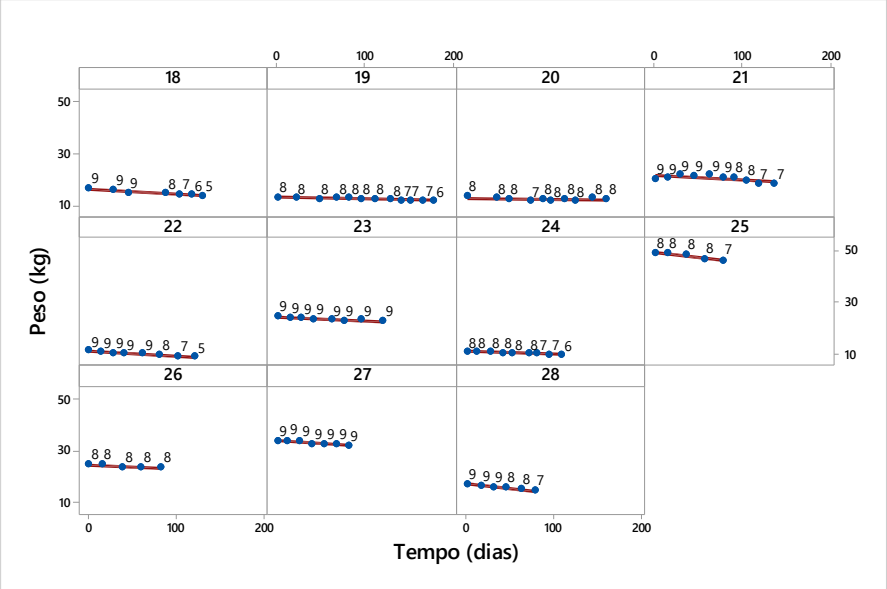

Legenda: Linhas vermelhas representam o peso (eixo Y) durante o tratamento e pontos azuis os ECC ao longo do tempo (eixo X). Nota-se que o cão 19, acompanhado por maior período, perdeu peso mais lentamente e atingiu o ECC ideal, enquanto o cão 25, avaliado por menos tempo, embora tenha perdido peso mais rápido, baixou apenas um ponto na escala do ECC. Fonte: Própria autoria.

A visibilidade da veia hepática direita (VHD) ao modo B e Doppler colorido também foi avaliada ao longo do tempo de tratamento, perfazendo um total de 87 análises para cada modo, sendo visibilizada 80 vezes (91,95%) ao modo B e 81 vezes (93,10%) ao modo Doppler colorido. Observa-se que o peso não interferiu na visibilidade da VHD nos dois modos de imagem, apresentando p-valores iguais a 0,889 para o modo B e de 0,948 para o modo Doppler colorido.

Além disso, avaliou-se se haveria a influência da redução do peso na avaliação da VHD nos dois modos de imagem. Não houve diferença estatística entre a visibilidade (p-valor = 0,820) ou não (p-valor = 0,860) da VHD antes ou após o tratamento, ou seja, a perda de peso não é um fator facilitador de sua visibilização. A média de redução de peso dos cães em que se visibilizou ou não a VHD ao modo B foi de, respectivamente, 0,020 kg e 0,018 kg. Para o modo Doppler colorido, os valores encontrados foram de, respectivamente, 0,019 kg e 0,017 kg.

Ao se realizar essa comparação com o escore de condição corporal (ECC), observa-se que a VHD não foi visibilizada ao modo B e ao modo Doppler colorido no início do tratamento dos animais 19 e 27, porém a VHD foi visibilizada nesses animais durante o tratamento mesmo sem a mudança no ECC. Apenas no cão 18, a VHD

começou a ser visível quando o ECC reduziu de 9 para 8. Desse modo, pode-se inferir que não houve influência da diminuição do ECC na visibilização da VHD em ambos os modos de imagem (Figura 17).

Figura 17. Gráfico de dispersão (grupo obesos) indicando a visibilização da veia hepática direita ao modo B e Doppler colorido em relação ao escore de condição corporal durante o tratamento (dias).

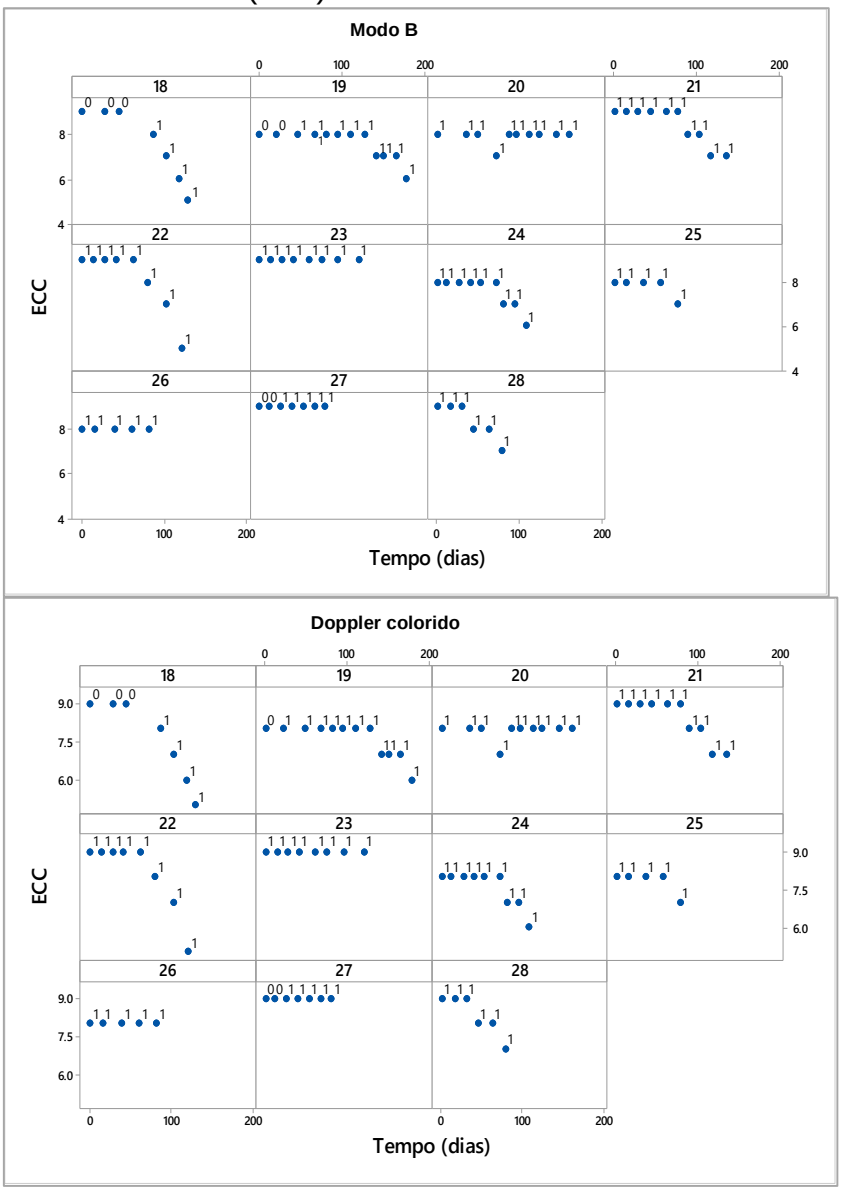

Legenda: Pontos azuis indicam a visibilização (1) ou não (0) da VHD ao modo B e ao modo Doppler colorido, comparando-se ao ECC (eixo Y) ao longo do tempo de tratamento (eixo X). Vale ressaltar que no cão 18 a VHD começou a ser visível quando o ECC reduziu de 9 para 8, o mesmo não ocorreu nos cães 19 e 27. ECC, escore de condição corporal. Fonte: Própria autoria.

Da mesma forma, não houve relação entre a visibilidade da VHD ao modo B e ao modo Doppler colorido quando comparada aos graus de esteatose hepática ao longo do tratamento. Nos animais 18 e 19 mesmo ocorrendo a redução do grau de

esteatose hepática, houve a visibilização da VHD nos dois modos de imagem (Figura 18).

Figura 18. Gráfico de dispersão (grupo obesos) indicando a visibilização da veia hepática direita ao modo B e Doppler colorido em relação ao grau de esteatose hepática durante o tratamento (dias).

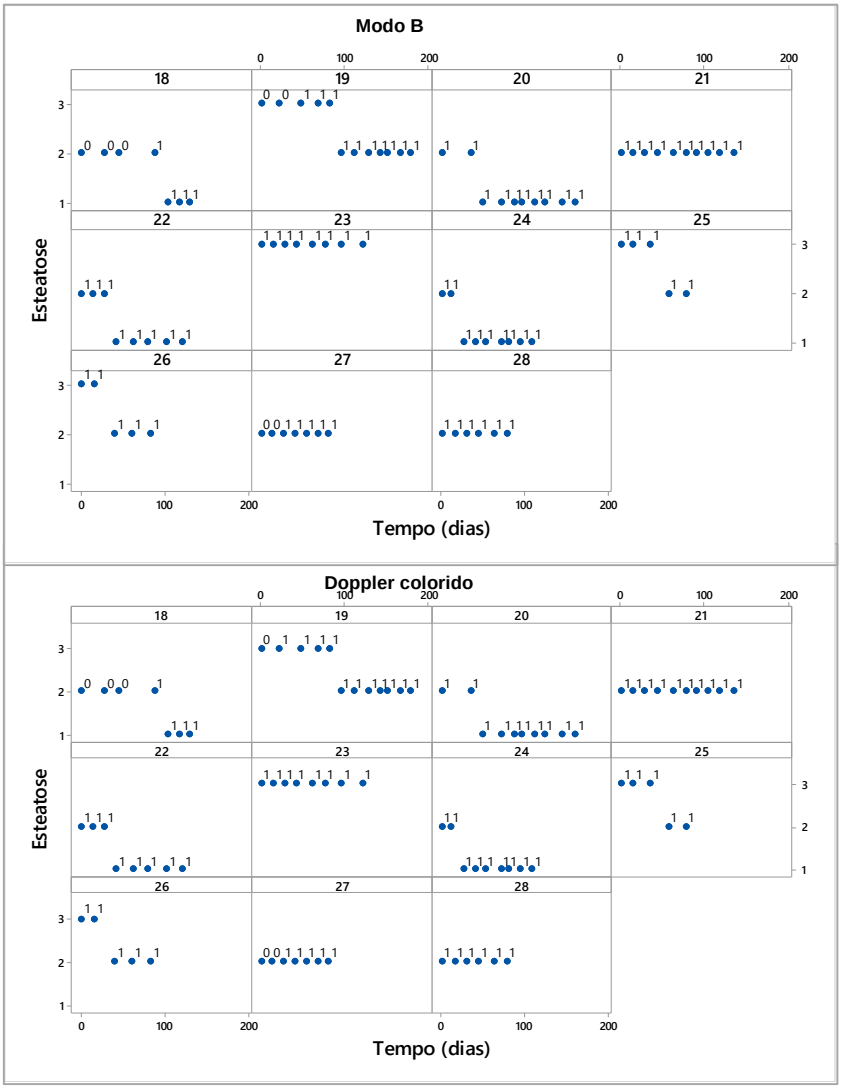

Legenda: Pontos azuis indicam a visibilização (1) ou não (0) da VHD ao modo B e ao modo Doppler colorido, comparando-se o grau de esteatose hepática (1 – leve; 2 – moderado; 3 - grave) (eixo Y) ao longo do tempo de tratamento (eixo X). Vale ressaltar que, a VHD não foi visível nos animais 18,19 e 27 no início do tratamento e começou a ser visibilizada independente da redução do ECC nos dois modos de imagem. Fonte: Própria autoria.

O comportamento dos graus de esteatose hepática também foi comparado ao ECC e ao peso ao longo do tratamento.

Observou-se redução do grau de esteatose (grau 2 para grau 1) com queda considerável do ECC apenas no animal 18. Entretanto, observa-se que nos animais 19, 20, 22, 24, 25 e 26 houve redução do grau de esteatose, mesmo sem ter diminuído

o ECC. Alguns animais não mudam de ECC mesmo com a perda de peso, por isso na avaliação ultrassonográfica esses podem ter reduzido o acúmulo de gordura hepática, ainda que classificados no mesmo ECC.

Sendo assim, como esperado, a diminuição do grau de esteatose hepática foi mais frequente em relação à perda de peso, como ocorreu em cinco animais (18, 22, 24, 25 e 26). Nos demais animais avaliados, não houve relação entre a redução do peso e os graus de esteatose hepática (Figura 19).

Figura 19. Gráfico de dispersão (grupo obesos) indicando os graus de esteatose hepática em relação ao escore de condição corporal (gráfico 1) e ao peso (kg) (gráfico 2) durante o tratamento (dias).

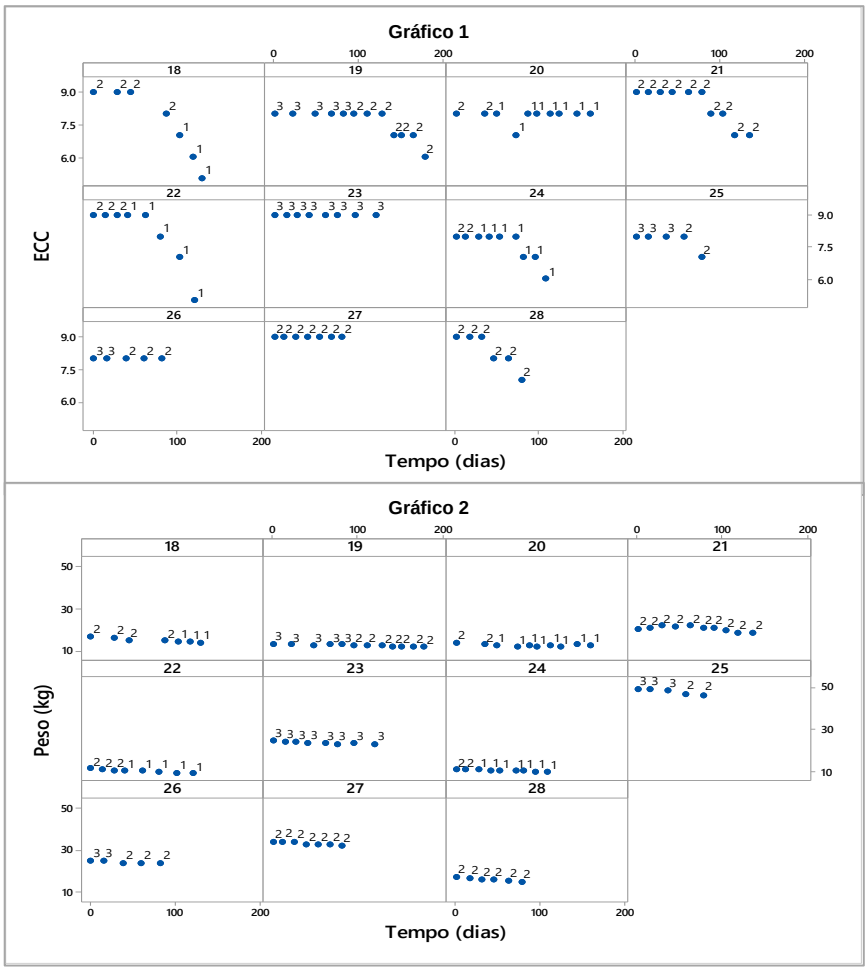

Legenda: Pontos azuis indicam os graus de esteatose hepática (1 – leve; 2 – moderado; 3 - grave) comparados ao ECC (gráfico 1) e ao peso (gráfico 2) (eixos Y) ao longo do tempo de tratamento (eixo X). Observa-se redução do grau de esteatose (grau 2 para grau 1) com queda considerável do ECC apenas no animal 18 e diminuição do acúmulo de gordura relacionada à perda de peso nos cães 18, 22, 24, 25 e 26. ECC, escore de condição corporal. Fonte: Própria autoria.

Outra avaliação realizada foi a relação entre o diâmetro da VHD e a espessura do ligamento falciforme (LF) e o ECC. Essas mensurações ultrassonográficas foram realizadas em triplicata antes, durante e após o tratamento.

No que se refere ao diâmetro da VHD, houve o aumento desse em relação à diminuição do ECC durante o tempo de tratamento nos animais 18, 19, 21, 22, 24, 25 e 28 (Figura 20).

Figura 20. Gráfico de dispersão (grupo obesos) indicando o diâmetro da veia hepática direita (cm) em relação ao comportamento do escore de condição corporal ao longo do tempo de tratamento (dias).

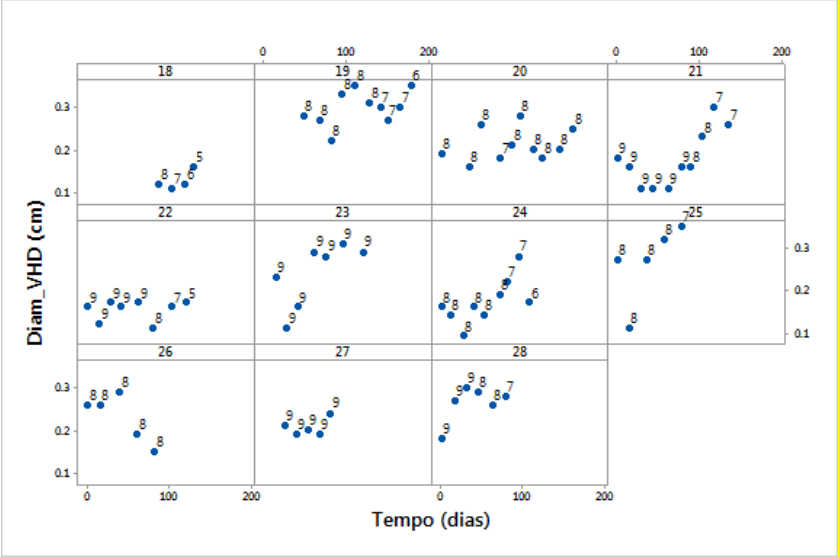

Legenda: Pontos azuis indicam o ECC em relação ao diâmetro da VHD (cm) (eixo Y) ao longo do tempo (eixo X). Observa-se que os cães 18, 19, 21, 22, 24, 25 e 28 houve um aumento do diâmetro da VHD em relação à redução do ECC. ECC, escore de condição corporal. VHD, veia hepática direita. Fonte: Própria autoria.

As médias de LF dos cães obesos não diferiram estatisticamente (p-valor = 0,241) comparando-se os valores da primeira (1,29 cm ± 0,45 cm) em relação à última (1,34 cm ± 0,45 cm) avaliação do tratamento. Na análise ao longo do tempo de tratamento, nos cães 18, 19 e 25 houve redução da espessura do LF com diminuição do ECC. Nos demais animais não houve relação entre essas variáveis durante o período avaliado, o que indica que a espessura do LF não pode ser utilizada como parâmetro de avaliação do ECC (Figura 21).

Figura 21. Gráfico de dispersão (grupo obesos) indicando a espessura do ligamento falciforme (cm) em relação ao comportamento do escore de condição corporal ao longo do tempo de tratamento (dias).

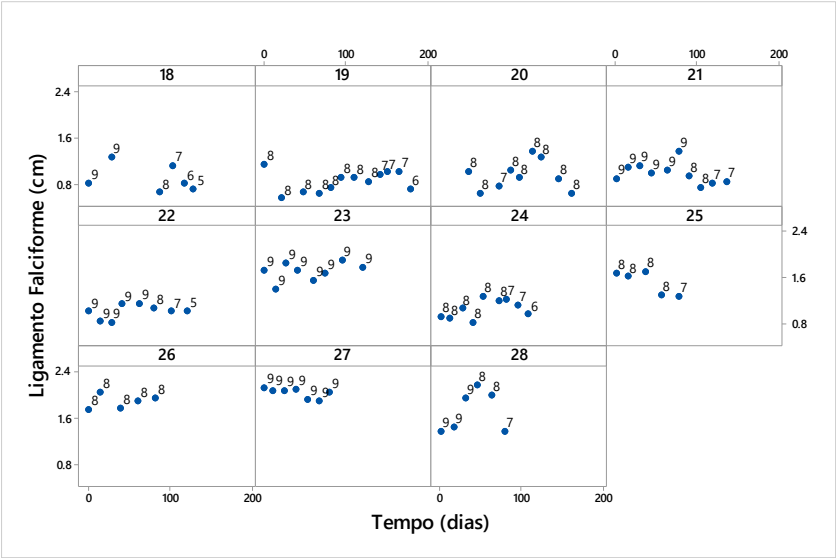

Legenda: Pontos azuis indicam o ECC em relação à espessura do LF (cm) (eixo Y) ao longo do tempo (eixo X). Observa-se que os cães 18, 19 e 25 apresentaram redução da espessura do LF com diminuição do ECC, no entanto, apenas quando comparadas a última e penúltima mensurações. Nos demais animais não houve relação entre esses parâmetros durante o período avaliado. ECC, escore de condição corporal. LF, ligamento falciforme. Fonte: Própria autoria.

5.4. Histogramas

Comparando-se o grau de ecogenicidade do fígado em relação ao ligamento falciforme (LF) (avaliação qualitativa), com a média gerada pelo histograma, relacionando a ecogenicidade hepática e do LF (avaliação quantitativa), observa-se uma forte relação dessas avaliações em todos os grupos. No grupo controle apenas um animal foi classificado com presença de gordura hepática qualitativamente e, no entanto, na avaliação quantitativa foi observado fígado sem presença de gordura. Nos grupos sobrepeso e obesos houve concordância em todas as avaliações qualitativas e quantitativas, destacando-se dois animais do grupo obeso em que os resultados foram positivos nas duas avaliações (Tabela 4, Figura 22).

Entretanto, nos grupos sobrepeso e obesos, houve uma baixa relação entre o resultado do histograma e a avaliação qualitativa do fígado em relação à cortical renal, indicando que a análise subjetiva pode ter uma grande variação de acordo com o avaliador (Tabela 5, Figura 23).

Tabela 4. Avaliação dos graus de esteatose, da relação da ecogenicidade do fígado em relação ao ligamento falciforme e média gerada pelo histograma relacionando ecogenicidade do fígado e LF dos grupos controle e sobrepeso.

Grupos	Nº animal	ECC	Graus esteatose hepática	Relação Fíg-LF	MD_Figado – MD_LF
controle	1	5	0	0	-26,3508
	2	5	0	0	-17,0422
	3	4	0	0	-31,1982
	4	4	0	0	-50,5625
	5	5	0	0	-32,5064
	6	4	0	0	-15,4148
	7	5	0	0	-26,1604
	8	5	0	0	-54,779
	9	5	0	1	-10,8051
sobrepeso	10	7	2	0	-9,3767
	11	6	0	0	-7,3594
	12	6	1	0	-19,0689
	13	6	1	0	-17,0447
	14	7	2	0	-16,2571
	15	6	1	0	-15,5397
	16	6	0	0	-15,5397
	17	6	2	0	-2,5009

Legenda: Graus de esteatose hepática 0 (fígado sem presença de gordura); 1 (grau leve de acúmulo de gordura); 2 (grau moderado de acúmulo de gordura), 3 (grau grave de acúmulo de gordura). Relação fígado / LF 0 (fígado hipoecogênico ou isoecogênico em relação ao LF); 1 (fígado hiperecogênico em relação ao LF). Valores negativos indicam um fígado sem presença de gordura. ECC, escore de condição corporal. MD, média. LF, ligamento falciforme. Fonte: Própria autoria.

Figura 22. Histograma do parênquima hepático e do ligamento falciforme dos animais controle e sobrepeso que apresentaram valores negativos da relação da média do fígado em relação à média do ligamento falciforme.

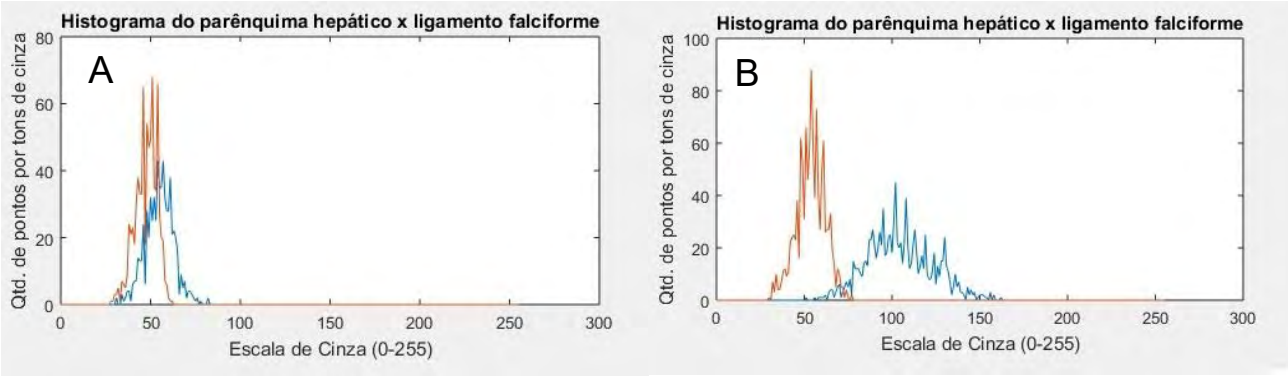

Legenda: Histograma do fígado (linha vermelha) e do ligamento falciforme (linha azul) indicando fígado sem esteatose hepática. Eixo X corresponde à escala de cinza (0-255) e eixo Y à quantidade de pontos de cinza. A. Cadela do grupo controle. B. Cadela do grupo sobrepeso. Fonte: Própria autoria.

Tabela 5. Avaliação dos graus de esteatose, da relação da ecogenicidade do fígado em relação ao ligamento falciforme e média gerada pelo histograma relacionando ecogenicidade do fígado e LF do grupo obesos na primeira e última avaliações.

Nº animal	Tempo	ECC	Graus esteatose hepática	Grau Fíg-LF	MD_Figado – MD_LF
18	0	9	2	0	-12,8121
18	129	5	1	0	-18,3722
19	0	8	3	0	-10,3792
19	178	6	2	0	-18,0277
20	34	8	2	0	-0,99325
20	160	8	1	0	-46,6514
21	0	9	2	0	-12,4568
21	135	7	2	0	-15,662
22	0	9	2	0	-12,7637
22	121	5	1	0	-25,7075
23	0	9	3	1	24,4966
23	120	9	3	1	17,0909
24	0	8	2	0	-13,1593
24	108	6	1	0	-28,1927
25	0	8	3	0	-12,0983
25	77	7	2	0	-11,4656
26	0	8	3	0	-21,6285
26	82	8	2	0	-12,3893
27	0	9	2	0	-16,801
27	80	9	2	0	-26,3559
28	0	9	2	0	-12,3928
28	78	7	2	1	5,8137

Legenda: Graus de esteatose hepática 0 (fígado sem presença de gordura); 1 (grau leve de acúmulo de gordura); 2 (grau moderado de acúmulo de gordura), 3 (grau grave de acúmulo de gordura). Relação fígado / LF 0 (fígado hipoecogênico ou isoecogênico em relação ao LF); 1 (fígado hiperecogênico em relação ao LF). No animal 20, na primeira avaliação não se obteve a imagem do ligamento falciforme (erro de técnica). Valores negativos indicam um fígado sem presença de gordura e valores positivos correspondem à presença de gordura. ECC, escore de condição corporal. MD, média. LF, ligamento falciforme. Fonte: Própria autoria.

Figura 23. Histograma do parênquima hepático e do ligamento falciforme dos animais obesos que apresentaram valores positivos da relação da média do fígado em relação à média do ligamento falciforme.

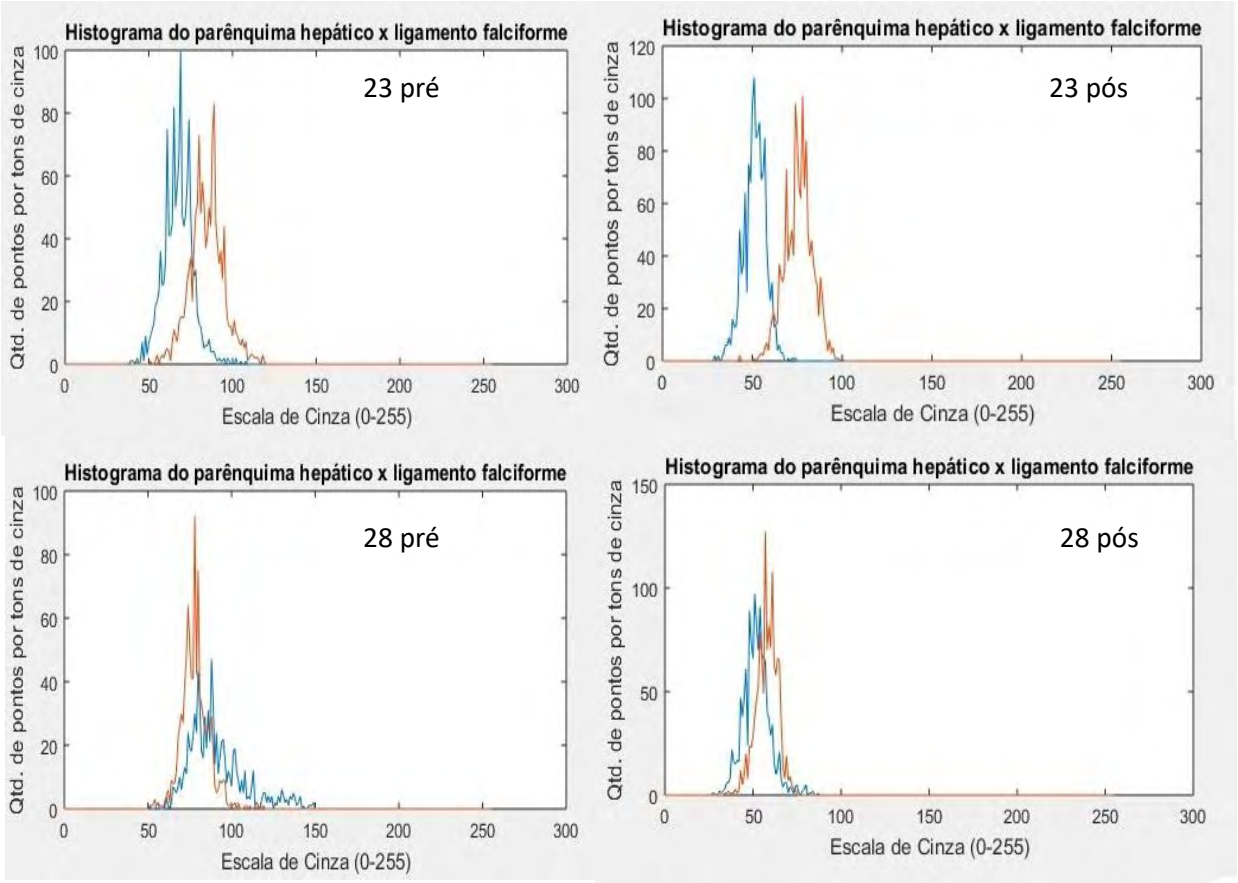

Legenda: Histogramas do fígado (linha vermelha) e do ligamento falciforme (linha azul) indicando fígado com esteatose hepática. Eixo X corresponde à escala de cinza (0-255) e eixo Y à quantidade de pontos de cinza. 23 pré e 23 pós. Primeira e última avaliação do animal 23. 28 pré e 28 pós. Primeira e última avaliação do cão 28. Fonte: Própria autoria.

6. DISCUSSÃO

6.1. Protocolo de exame

Sobre o protocolo de exame, iniciou-se a avaliação dos animais preferencialmente com a aferição da pressão arterial sistólica (PAS), seguida da colheita de sangue e por último o exame ultrassonográfico.

Essa configuração foi proposta para evitar alteração na aferição da pressão arterial devido ao estresse fisiológico causado pela manipulação do animal. Alguns animais se apresentavam mais agitados e dificultando a contenção física, o que

poderia refletir num estresse transitório com consequente aumento da pressão arterial, fornecendo valores errôneos.

Quando aferida a PAS nos diferentes grupos, os cães obtiveram valores homogêneos e não houve diferenças entre a PAS dos animais obesos antes e após a perda de peso, considerando-se o valor de referência de 150 mmHg (BROWN et al., 2007), diferentemente dos resultados obtidos por Brown et al. (2007), em que cães com ECC ideal apresentaram valores de PAS inferiores a cães obesos. Os resultados obtidos corroboram com outras pesquisas envolvendo pressão arterial sistólica e cães obesos, em que animais com ECC alto não se mostraram hipertensos e que, portanto, a PAS não pode ser diretamente relacionada à obesidade (NETO et al., 2010; ROCCHINI et al., 2004).

Para o exame ultrassonográfico padronizou-se a realização do exame com os animais posicionados nos decúbitos laterais esquerdo e direito, de modo que esse posicionamento pareceu ser mais adequado para os cães obesos, já que apresentavam maior desconforto respiratório quando posicionados em decúbito dorsal. Em alguns casos específicos, quando houve dificuldade na localização e visibilização de algum órgão de interesse, os animais foram colocados em decúbito dorsal.

A visibilização dos órgãos e da veia hepática direita foi mais difícil nos animais de tórax profundo e nos cães de grande porte e obesos. Uma hipótese para a dificuldade de visibilização da veia hepática direita ao modo B nos animais obesos seria sua compressão devido ao acúmulo de gordura hepática, já que essa veia é complacente e suscetível às alterações no parênquima hepático. Essa hipótese corrobora com resultados obtidos por Carvalho et al. (2015) no estudo Doppler pulsado da veia hepática direita em animais obesos com esteatose hepática.

Como não houve a tricotomia do abdômen para a realização do exame ultrassonográfico utilizou-se álcool 70% e gel acústico para aumentar o contato do transdutor com a pele. A não realização da tricotomia, apesar de aumentar a adesão de proprietários ao projeto, levou a uma perda na qualidade da imagem, seja pelo distanciamento da pele e transdutor ou por áreas de não formação da imagem (pouco contato). Nos animais de pelo curto houve maior perda na qualidade das imagens obtidas em relação aos animais de pelo longo. Uma justificativa para esse fato é que nos animais de pelo longo há maior facilidade em expor a pele, aumentando-se a superfície de contato.

A visibilização dos rins, principalmente nos animais obesos, era melhor quando se optava pela abordagem intercostal em detrimento da abordagem ventral, com o animal em decúbito lateral. A menor quantidade de gordura subcutânea e visceral na região das costelas pode explicar uma menor atenuação do feixe sonoro e melhor visibilização dessas estruturas. O uso das janelas do baço e do fígado também se mostrou útil para localização dos rins nesses animais com alto escore de condição corporal.

6.2. Análise das variáveis dos grupos de estudos

A padronização pelo sexo e idade dos cães objetivou tornar os grupos de estudos o mais homogêneo possível. Sabe-se que fêmeas são mais suscetíveis ao ganho de peso, o que pode ser justificado pelo fato dos hormônios sexuais (em especial estrogênios) regularem a ingestão energética e o gasto metabólico (JERICÓ; LORENZINI; KANAYAMA, 2014). Além disso, fêmeas castradas têm mais chances de se tornarem obesas em relação aos machos castrados (NELSON; ELLIOT, 2006) devido à redução dos hormônios sexuais após a castração.

Enquanto os estrógenos são responsáveis pela limitação da adipogênese e da ingestão alimentar, os andrógenos aumentam o anabolismo de proteínas, levando a maior deambulação e aumento do gasto metabólico (JERICÓ; LORENZINI; KANAYAMA, 2014). Consequentemente, a redução desses hormônios promove, de modo geral, aumento do apetite, perda de massa magra e redução do gasto energético (DÍEZ; NGUYEN, 2006; HOLST; GUSTAVSSON, 2016).

A faixa etária padronizada foi instituída de acordo com o programa de emagrecimento associado a esse experimento. Não foram selecionados animais com menos de um ano de idade, pois sua inclusão em programas de emagrecimento, assim como a utilização de alimentos para perda de peso, não é recomendada nessa faixa etária, uma vez que na fase de crescimento é necessário que se atinja determinadas taxas de nutrientes essenciais para completar a maturidade esquelética (BROOKS et al., 2014).

Além disso, sabe-se que cães com idade entre cinco e doze anos são mais predispostos ao ganho de peso (BROOKS et al., 2014), por consequência da maior perda de massa magra, apresentando consequente redução da taxa metabólica basal,

das necessidades energéticas e, aqueles mais idosos, redução da atividade física voluntária (GUSTAVSSON, 2016).

Nos grupos controle e sobrepeso a média de idade foi menor comparativamente ao grupo de obesos. Os cães com idade entre cinco e doze anos são mais acometidos pela obesidade, devido à perda de massa magra, redução da taxa metabólica basal e das necessidades energéticas (BROOKS et al., 2014). Com a avançada idade, também ocorre a redução da atividade física voluntária, o que predispõe à obesidade (WILKINSON; MOONNEY, 1990; BRANAM, 1998; HOLST; GUSTAVSSON, 2016).

A escolha pela avaliação do ECC como padrão ouro se deve ao fato dos cães não apresentarem mesmo porte ou raça. Ainda que considerada uma avaliação subjetiva, esse sistema de avaliação é amplamente utilizado e inclui a observação visual, o exame físico e a palpação do animal (LAFLAMME et al., 1997).

No que se refere aos exames bioquímicos realizados no grupo de obesos, antes e após o tratamento, observou-se que não houve mudanças estatísticas nos parâmetros analisados, exceto pela redução da concentração sérica de proteína total. No entanto, ao se observar os valores absolutos de cada animal, ocorreu redução de todos os parâmetros analisados, o que demonstra que a perda de peso foi efetiva quando se realiza essa análise individual.

Os resultados absolutos obtidos para cada cão corroboram com outros estudos em que cães obesos apresentaram melhora nos parâmetros bioquímicos após restrição calórica (DE MARCHI et al., 2018; TVARIJONAVICIUTE et al., 2012; VERKEST et al., 2012). Alguns fatores podem ser considerados em relação a pouca resposta dos animais em perda de peso nos resultados dos exames bioquímicos: tempo em que o animal se encontra na condição de obesidade, alimentação oferecida pré-tratamento e o tempo estabelecido pelo programa de perda de peso.

Além disso, a utilização de cães de proprietários permite que exista uma grande variabilidade em relação à perda de peso do animal e a rotina alimentar. A rotina de exercícios, por exemplo, pode influenciar na taxa de velocidade de perda de peso e refletir nos parâmetros bioquímicos analisados. A quantidade de alimento seco previamente calculado para o cão em dieta, também é muitas vezes superestimada pelos proprietários, prejudicando a perda de peso do animal.

Nesse estudo, também não foram realizados testes hormonais para exclusão de endocrinopatias associadas ao ganho de peso, como hipotireoidismo e

hiperadrenocorticismo. Desse modo, cães que poderiam apresentar alguma dessas alterações hormonais teriam maior dificuldade em perder peso.

Dentre onze animais obesos avaliados, apenas um cão, de 7 anos de idade, apresentou hiperlipidemia com extrema elevação de colesterol (941 mg/dL) e triglicérides (389,80 mg/dL) na avaliação antes do início da restrição calórica. Essa baixa incidência de hiperlipidemia pode ser explicada, pois segundo Mori et. al (2011), a maior incidência dessa alteração ocorre em animais obesos com idade superior a oito anos.

Em relação à visibilização da veia hepática direita (VHD) ao modo B e Doppler colorido, no grupo de cães obesos, a VHD não foi visível no início do tratamento em três animais (27,3%) e visível em oito (72,7%). Alguns fatores que podem ter influenciado na dificuldade de visibilização foram o acúmulo de gordura hepática e o fato de alguns animais se mostrarem agitados (taquipneicos) durante o exame ultrassonográfico. Além disso, pode estar relacionada ao treinamento técnico do operador e à aprendizagem dos ajustes referentes ao Doppler, uma vez que a dificuldade de visibilização da VHD ocorreu no início do projeto.

Sobre a mensuração do diâmetro da VHD, o fato de não ter existido diferença estatística entre os grupos estudados refuta a hipótese de que quanto maior o acúmulo de gordura hepática, menor o diâmetro da VHD. Da mesma forma, não ocorre uma maior espessura do ligamento falciforme em animais com maior acúmulo de gordura hepática. Assim, o diâmetro da VHD e a espessura do ligamento falciforme, apesar de ser um depósito de tecido adiposo, não podem ser utilizados como parâmetros de avaliação do ECC.

Apesar do diâmetro da VHD ser influenciada pelo porte do animal, no estudo em questão não foi observada relação entre essas variáveis, sendo encontrados desde maiores diâmetros para cães de porte pequeno, quanto menores medidas para cães de médio ou grande porte. O ligamento falciforme, por sua vez, por se prolongar entre o fígado e o diafragma, tem sua espessura alterada conforme a fase respiratória do animal, podendo ser obtidos diferentes valores quando a imagem ultrassonográfica é adquirida na fase inspiratória (menor espessura) ou expiratória (maior espessura).

Nos animais que se mostraram taquipneicos durante o exame ultrassonográfico, a aquisição dessas imagens também foi mais difícil, sendo, portanto, um entrave à padronização de uma das fases respiratórias para a mensuração.

6.3. Histograma

Apesar do embasamento científico acerca da classificação ultrassonográfica dos graus de esteatose hepática ao modo B, o exame ultrassonográfico ainda é considerado subjetivo e dependente da experiência do operador.

A utilização da classificação dos graus de esteatose proposta por Paige et al. (2017) está sujeita a influências dos ajustes do modo B, que podem levar a interpretações errôneas dos exames. Além do mais, condições inerentes aos cães, como obesidade e sobrepeso, naturalmente dificultam a avaliação do fígado. Sabe-se também que a presença de esteatose hepática com fibrose também ocasiona heterogeneidade do parênquima e modifica o padrão de brilho, dificultando a avaliação da esteatose de forma isolada (PALMENTIERI et al., 2006).

Dessa forma, assim como proposto nesse estudo, foram desenvolvidos métodos quantitativos com a finalidade de fazer com que a avaliação da esteatose hepática fosse menos subjetiva. Alguns estudos propuseram avaliações quantitativas por meio de histogramas em escala de cinza para determinação de esteatose hepática, e utilizaram como referência a análise do parênquima hepático (MANCINI et al., 2009; XIA et al., 2012), a quantificação da atenuação dos feixes sonoros (GRAIF et al. 2000; XIA et al., 2012) ou análises da textura hepática (ACHARYA et al., 2012; EDENS et al., 2009). No entanto, todos esses estudos envolveram a comparação de ecogenicidade entre o parênquima hepático e o córtex renal direito e, na maioria dos casos, não foram realizados exames que excluíssem doenças renais.

A proposta desse estudo foi utilizar o ligamento falciforme para sua comparação com a ecogenicidade hepática e, posteriormente, para a detecção da presença de gordura no fígado por meio de histogramas em escala de cinza.

Os valores obtidos por meio do histograma foram compatíveis com a análise da ecogenicidade entre fígado e ligamento falciforme em todos os grupos, no entanto, houve discrepância quando se comparou a ecogenicidade do fígado com o rim direito.

Verificou-se que a utilização do histograma foi de suma importância para a avaliação da presença de gordura no fígado e que a implementação dessa análise quantitativa para a complementação do exame ultrassonográfico habitual reduz as chances de erros do operador. Ademais, uma vez detectada a presença de gordura hepática, pode-se estabelecer um tratamento precoce e o acompanhamento de sua

evolução ao longo desse período. Esse exame quantitativo também se mostra importante em cães obesos e em sobrepeso, cuja avaliação ultrassonográfica do fígado já é normalmente prejudicada pelo excesso de gordura corpórea e visceral.

No entanto, é importante ressaltar que o uso do histograma não exclui a realização da biópsia para o diagnóstico definitivo de esteatose hepática, porém pode ser útil nos casos em que esse exame é contraindicado, como em animais convalescentes e cães com problemas graves de coagulação sanguínea. Além disso, é interessante que em estudos futuros se possa desenvolver uma escala para quantificação da gordura hepática e correlacioná-la com os graus de esteatose descritos na literatura, seja utilizando-se o rim, na exclusão de nefropatias, ou o ligamento falciforme proposto nesse estudo.

A construção de uma escala permitiria que fosse estimado um índice de gordura presente no fígado e a utilização mais fidedigna do histograma. O uso do ligamento falciforme na comparação de ecogenicidade com o fígado para a predição de gordura deve ser considerada, pois esse é constituído basicamente de gordura, vasos sanguíneos e linfáticos e não apresenta grande variação de ecogenicidade entre os animais. Além do mais, pode ser facilmente localizado e acessado ao exame ultrassonográfico.

7. CONCLUSÃO

Houve eficácia do programa de perda de peso instituído, e o emagrecimento dos cães permitiu o estudo sobre o efeito da perda de peso nos parâmetros ultrassonográficos avaliados. Apesar da redução do escore de condição corporal, não houve relação entre as variáveis estudadas (visibilidade e diâmetro da veia hepática direita e espessura do ligamento falciforme).

As mensurações do diâmetro da veia hepática direita e da espessura do ligamento falciforme não foram consideradas bons parâmetros para a avaliação da redução do escore de condição corporal.

A análise da ecogenicidade hepática e do ligamento falciforme por meio do software e geração dos histogramas, se mostrou um método útil e de fácil aplicação para a predição da presença de gordura no fígado. As avaliações qualitativas foram condizentes com as avaliações quantitativas, o que ressalta a eficácia do método. O ligamento falciforme é facilmente acessível ao exame ultrassonográfico e não requer exames laboratoriais adicionais, necessários quando a comparação entre ecogenicidades é realizada com o rim direito.

No entanto, para a obtenção de mais resultados acerca da utilização do software e histogramas é necessário que se utilize um maior número amostral de cães. O pequeno número de animais em que esse método pode ser testado, não permitiu nessa pesquisa o estabelecimento de índices que pudessem indicar o grau de esteatose hepática dos animais. Espera-se que o aprimoramento desse software possa, no futuro, ser implementado na rotina de ultrassonografistas, complementando o exame ultrassonográfico por meio de avaliações quantitativas.

A redução do escore de condição corporal não influenciou nas concentrações séricas de fosfatase alcalina (FA) e alanina aminotransferase (ALT) após a dieta de perda de peso.

A pressão arterial sistólica, quando mensurada antes e após o tratamento, permaneceu com os mesmos valores médios, independente do valor do escore de condição corporal.

8. PERSPECTIVAS

Espera-se que o estudo em questão possa contribuir para a melhor compreensão do exame ultrassonográfico hepático em animais em sobrepeso e obesos, nos quais há maior dificuldade de avaliação do fígado devido ao acúmulo de gordura corporal e visceral e os artefatos por ela produzidos. Além disso, espera-se que seja possível utilizar o histograma na rotina de exames ultrassonográficos, não somente para complementar a análise qualitativa da presença de gordura hepática, mas que se possa expandir sua utilização para outros órgãos em que realize a comparação de ecogenicidades. Embora não seja possível fornecer um diagnóstico definitivo da presença de gordura no fígado, a utilização do histograma pode permitir um diagnóstico ultrassonográfico mais preciso e um tratamento mais precoce, auxiliando na saúde dos animais.

REFERÊNCIAS BIBLIOGRÁFICAS

ACHARYA, U. R. et al. Data mining framework for fatty liver disease classification in ultrasound: a hybrid feature extraction paradigm. **Medical physics**, v. 39, n. 7Part1, p. 4255-4264, 2012.

ATLAS, Diabetes. International diabetes federation. **Press Release, Cape Town, South Africa**, v. 4, 2006.

AWAI, H. I. et al. Evidence and recommendations for imaging liver fat in children, based on systematic review. **Clinical Gastroenterology and Hepatology**, v. 12, n. 5, p. 765-773, 2014.

BARRETO, S. M.; PASSOS, U. M.; GIATTI, L. Comportamento saudável entre adultos jovens no Brasil. **Revista de Saúde Pública**, v. 43, n. 2, p. 9-17, 2009.

BELOTTA, A. F. **Avaliação ultrassonográfica hepática ao modo B, dúplex e tríplex Doppler de cães com sobrepeso e obesos**. 2015. 65 f. Dissertação (mestrado) - Universidade Estadual Paulista Júlio de Mesquita Filho, Faculdade de Medicina Veterinária e Zootecnia, 2015. [acesso em 24 jul. 2019]. Disponível em: https://repositorio.unesp.br/handle/11449/126384.

BJORNVAD, C. R. et al. Evaluation of a nine-point body condition scoring system in physically inactive pet cats. **American Journal of Veterinary Research**, v. 72, n. 4, p. 433-437, 2011.

BOLONDI, L. et al. Liver cirrhosis: changes of Doppler waveform of hepatic veins. **Radiology**, v. 178, n. 2, p. 513-516, 1991.

BUGIANESI, E. et al. Insulin resistance in non-diabetic patients with non-alcoholic fatty liver disease: sites and mechanisms. **Diabetologia**, v. 48, n. 4, p. 634-642, 2005.

BUGIANESI, E. et al. Plasma adiponectin in nonalcoholic fatty liver is related to hepatic insulin resistance and hepatic fat content, not to liver disease severity. **The Journal of Clinical Endocrinology & Metabolism**, v. 90, n. 6, p. 3498-3504, 2005.

BRANAM, J. E. In: Case LP, Carey DP, Hirakawa DA. **Nutrição Canina e Felina. Manual para Profissionais**, Madrid – Espanha: Harcourt Brace de España S. A., 424 p., 1998.

BROOKS, D. et al. AAHA weight management guidelines for dogs and cats. **Journal of the American Animal Hospital Association**, v. 50, n. 1, p. 1-11, 2014.

BROWN, S. et al. Guidelines for the identification, evaluation, and management of systemic hypertension in dogs and cats. **Journal of veterinary internal medicine**, v. 21, n. 3, p. 542-558, 2007.

BROWNING, Jeffrey D.; HORTON, Jay D. Molecular mediators of hepatic steatosis and liver injury. **The Journal of clinical investigation**, v. 114, n. 2, p. 147-152, 2004.

BRUNETTO, M. A. et al. Correspondência entre obesidade e hiperlipidemia em cães. **Ciência Rural**, v. 41, n. 2, 2011.

BYRNE, C. D.; TARGHER, G. NAFLD: a multisystem disease. **Journal of hepatology**, v. 62, n. 1, p. S47-S64, 2015.

CAPORASO, N. et al. Dietary approach in the prevention and treatment of NAFLD. **Frontiers in bioscience (Landmark edition)**, v. 17, p. 2259-2268, 2012.

CARCIOFI, A. C. et al. A weight loss protocol and owners participation in the treatment of canine obesity. **Ciência Rural**, v. 35, n. 6, p. 1331-1338, 2005.

CARLISLE, C. H.; WU, J.X., HEATH, T. J. Anatomy of the portal and hepatic veins of the dog: a basis for systematic evaluation of the liver by ultrasonography. **Veterinary Radiology & Ultrasound**, v. 36, n. 3, p. 227-233, 1995.

CARVALHO, C. F. Ultrassonografia Doppler em pequenos animais. **São Paulo: Roca**, p. 87-97, 2009.

CARVALHO, C. F. et al. Ultrassonografia doppler de veias hepáticas em cães obesos. I Simpósio Internacional de Ultrassonografia em Pequenos Animais, 01 a 03 de julho de 2011, Botucatu, SP, Brasil. **Veterinária e Zootecnia**, v. 19, n.1-S.1, 2012.

CARVALHO, C. F. et al. Association of Doppler wave pattern of hepatic veins and fatty liver disease degree. **Journal of Liver**, v. 4, n. 174, p. 2167-0889, 2015.

CHALASANI, N. et al. The diagnosis and management of non-alcoholic fatty liver disease: practice guideline by the American Gastroenterological Association, American Association for the Study of Liver Diseases, and American College of Gastroenterology. **Gastroenterology**, v. 142, n. 7, p. 1592-1609, 2012.

CHARATCHAROENWITTHAYA, P.; LINDOR, K. D. Role of radiologic modalities in the management of non-alcoholic steatohepatitis. **Clinics in Liver Disease**, v. 11, n. 1, p. 37-54, 2007.

CHARTAMPILAS, E. Imaging of nonalcoholic fatty liver disease and its clinical utility. **Hormones**, p. 1-13, 2018.

CHENG, H. et al. Metabolic syndrome and insulin resistance as risk factors for development of chronic kidney disease and rapid decline in renal function in elderly. **The Journal of Clinical Endocrinology & Metabolism**, v. 97, n. 4, p. 1268-1276, 2012.

CLEMENTE, A. P. G et al. Circunferência da cintura como marcador para triagem de doença hepática gordurosa não alcoólica em adolescentes obesos. **Revista Paulista de Pediatria**, v. 34, n. 1, p. 47-55, 2016.

CLOUSTON, A. D.; POWELL, E. E. Nonalcoholic fatty liver disease: is all the fat bad?. **Internal medicine journal**, v. 34, n. 4, p. 187-191, 2004.

COLDITZ, G. A. Economic costs of obesity and inactivity. **Medicine and science in sports and exercise**, v. 31, n. 11, p. S663-S667, 1999.

COLLI, A. et al. Severe liver fibrosis or cirrhosis: accuracy of US for detection—analysis of 300 cases. **Radiology**, v. 227, n. 1, p. 89-94, 2003.

CORBEE, R. J. Obesity in show dogs. **Journal of Animal Physiology and Animal Nutrition**, v. 97, n. 5, p. 904-910, 2012.

CORBEE, R. J. Obesity in show cats. **Journal of animal physiology and animal nutrition**, v. 98, n. 6, p. 1075-1080, 2014.

COULDEN, R. A. et al. Doppler ultrasound of the hepatic veins: normal appearances. **Clinical radiology**, v. 45, n. 4, p. 223-227, 1992.

COURCIER, E. A. et al. An epidemiological study of environmental factors associated with canine obesity. **Journal of Small Animal Practice**, v. 51, n. 7, p. 362-367, 2010.

DE KONING, L. et al. Waist circumference and waist-to-hip ratio as predictors of cardiovascular events: meta-regression analysis of prospective studies. **European heart journal**, v. 28, n. 7, p. 850-856, 2007.

DE SOUZA, A. V. et al. Doença hepática gordurosa não alcoólica: Revisão de literatura/ Nonalcoholic fatty liver disease: literature review. **Revista Ciências em Saúde**, v. 4, n. 1, p. 47-56, 2014.

DÍEZ, M, NGUYEN, P. Obesity: epidemiology, pathophysiology and management of the obese dog.
In: PIBOT, P. et al., **Encyclopedia of canine clinical nutrition**. France: Aniwa SAS, p.2-57, 2006.

DI LASCIO, N. et al. Steato-score: non-invasive quantitative assessment of liver fat by ultrasound imaging. **Ultrasound in medicine & biology**, v. 44, n. 8, p. 1585-1596, 2018.

D´IPPOLITO, G. A avaliação ultrassonográfica da esquistossomose mansônica. **Radiologia Brasileira**, São Paulo, v. 46, n. 1, p. V-VI, fev. 2013.

DIRKSEN, K.; FIETEN, H. Canine copper-associated hepatitis. **Veterinary Clinics: Small Animal Practice**, v. 47, n. 3, p. 631-644, 2017.

EDENS, M. A. et al. Ultrasonography to quantify hepatic fat content: validation by 1H magnetic resonance spectroscopy. **Obesity**, v. 17, n. 12, p. 2239-2244, 2009.

EIFLER, R. V. The role of ultrasonography in the measurement of subcutaneous and visceral fat and its correlation with hepatic steatosis. **Radiologia Brasileira**, v. 46, n. 5, p. 273-278, 2013.

FABBRINI, E. et al. Physiological Mechanisms of Weight Gain− Induced Steatosis in People With Obesity. **Gastroenterology**, v. 150, n. 1, p. 79-81. e2, 2016.

FERNANDES, D. A.; CHAGAS, A. C. P.; JESUS, A. R. et al. Sonographic features associated with morbidity of chronic clinical presentations of *schistosomiasis mansoni* using the protocol proposed by the World Health Organization. **Radiologia Brasileira**, v. 46, n. 1, p. 1–6, 2013.

FRANK, N. Equine metabolic syndrome. **Journal of Equine Veterinary Science**, 29:259–267. 2009.

GERMAN, A. J. et al. Long-term follow-up after weight management in obese dogs: the role of diet in preventing regain. **The veterinary journal**, v. 192, n. 1, p. 65-70, 2012.

GRAIF, M. et al. Quantitative estimation of attenuation in ultrasound video images: correlation with histology in diffuse liver disease. **Investigative radiology**, v. 35, n. 5, p. 319-324, 2000.

GRUNDY, S. M. et al. Clinical management of metabolic syndrome: report of the American Heart Association/National Heart, Lung, and Blood Institute/American Diabetes Association conference on scientific issues related to management. **Circulation**, v. 109, n. 4, p. 551-556, 2004.

HARPER, E. J. et al. Effects of feeding regimens on body weight, body composition and condition score in cats following ovariectomy. **Journal of Small Animal Practice**, v. 42, p. 433-438, 2001.

HARRISON, S. A. et al. A pilot study of orlistat treatment in obese, non-alcoholic steatohepatitis patients. **Alimentary pharmacology & therapeutics**, v. 20, n. 6, p. 623-628, 2004.

HASHIMOTO, E; TOKUSHIGE, K; LUDWIG, J. Diagnosis and classification of non-alcoholic fatty liver disease and non-alcoholic steatohepatitis: Current concepts and remaining challenges. **Hepatology Research**, v. 45, n. 1, p. 20-28, 2014.

HENNIGE, A. M. et al. Fetuin-A induces cytokine expression and suppresses adiponectin production. **PloS one**, v. 3, n. 3, p. e1765, 2008.

HERNAEZ, R. et al. Diagnostic accuracy and reliability of ultrasonography for the detection of fatty liver: a meta-analysis. **Hepatology**, v. 54, n. 3, p. 1082-1090, 2011.

HOLST, B. S.; GUSTAVSSON, M. H. Animal obesity: causes, consequences and comparative aspects. **Acta Veterinaria Scandinavica**, v. 58, n.1, p. 56, 2016.

HU, H. H et al. Comparison of fat-water MRI and single-voxel MRS in the assessment of hepatic and pancreatic fat fractions in humans. **Obesity (silver spring)**, v. 18, n. 4, p. 841-847, 2010.

IRANPOUR, P. et al. Altered Doppler flow patterns in cirrhosis patients: an overview. **Ultrasonography**, v. 35, n. 1, p. 3, 2016.

IVANČIĆ, M.; MAI, W. Qualitative and quantitative comparison of renal vs. hepatic ultrasonographic intensity in healthy dogs. **Veterinary radiology & ultrasound**, v. 49, n. 4, p. 368-373, 2008.

JERICÓ, M. M. Obesidade e hiperlipidemias. **Vets Today**, n.5, Abril, 2011.

JOY, D.; THAVA, V. R.; SCOTT, B. B. Diagnosis of fatty liver disease: is biopsy necessary? **European Journal of Gastroenterology and Hepatology**, v. 15, n. 5, p. 539-543, 2003.

KANTROWITZ, B. M, NYLAND, T. G.; FISCHER, P. Estimation of portal blood flow using duplex real-time and pulsed Doppler ultrasound imaging in the dog. **Veterinary Radiology**, v.30, n.5, p.222-226, 1989.

KAPRAVELOU, G. et al. The Combined Intervention with Germinated Vigna radiata and Aerobic Interval Training Protocol Is an Effective Strategy for the Treatment of Non-Alcoholic Fatty Liver Disease (NAFLD) and Other Alterations Related to the Metabolic Syndrome in Zucker Rats. **Nutrients**, v. 9, n. 7, p. 774, 2017.

KARABULUT, N. et al. Doppler waveform of the hepatic veins in an obese population. **European Radiology**, v. 14, n. 12, p. 2268-2272, 2004.

KARANJIA, R. N et al. Hepatic steatosis and fibrosis: Non-invasive assessment. **World journal of gastroenterology**, v. 22, n. 45, p. 9880, 2016.

KEALY, R. D et al. Effects of diet restriction on life span and age-related changes in dogs. **Journal of American Veterinary Medicine Association**, v. 220, n. 9, p. 1315-1320, 2002.

KEALY, J. K.; MCALLISTER, H.; GRAHAM, J. P. **Diagnostic Radiology and Ultrasonography of the Dog and Cat-E-Book**. Elsevier Health Sciences, 2010.

KENNEALLY, S.; SIER, J. H..; MOORE, J. B. Efficacy of dietary and physical activity intervention in non-alcoholic fatty liver disease: a systematic review. **BMJ open gastroenterology**, v. 4, n. 1, p. e000139, 2017.

KLEINER, D. et al. Design and validation of a histological scoring system for nonalcoholic fatty liver disease. **Hepatology**, v. 41, n. 6, p. 1313-1321, 2005.

KLIMENTIDIS, Y. C. et al. Canaries in the coal mine: a cross-species analysis of the plurality of obesity epidemics. **Proceedings Biological Science**, v. 278, n. 1712, p. 1626-1632, 2011.

LAFLAMME, D. P. Development and validation of a body condition score system for dogs. **Canine Practice**, v. 22, p. 10-15, 1997.

LAFLAMME, D. Development and validation of a body condition score system for cats: A clinical tool. **Feline Practice**, v. 25, n. 5-6, p. 13-18, 1997a.

LAFLAMME, D. Development and validation of a body condition score system for dogs. **Canine Practice**, v. 22, n. 4, p. 10-15, 1997b.

LAFLAMME, D. P. Understanding and managing obesity in dogs and cats. **Veterinary Clinics of North America: Small Animal Practice**, v. 36, n. 6, p. 1283-1295, 2006.

LAM, B.; YOUNOSSI, Z. M. Treatment options for nonalcoholic fatty liver disease. **Therapeutic advances in gastroenterology**, v. 3, n. 2, p. 121-137, 2010.

LANKARANI, K. B. et al. Non alcoholic fatty liver disease in southern Iran: a population based study. **Hepatology Monthly**, v. 13, n. 5, p. e9248, 2013.

LARSON, M. M. Ultrasound imaging of the hepatobiliary system and pancreas. **Veterinary Clinics: Small Animal Practice**, v. 46, n. 3, p. 453-480, 2016.

LAWLER, Dennis F. et al. Influence of lifetime food restriction on causes, time, and predictors of death in dogs. **Journal of the American Veterinary Medical Association**, v. 226, n. 2, p. 225-231, 2005.

LORENZ, M. Problemas gerais (polissistêmicos): Pirexia, Anorexia, Perda de peso e obesidade. In:

LORENZ, M.; CORNELIUS, L. M.; FERGUSSON, D. C. **Terapêutica clínica em pequenos animais**, Rio de Janeiro: Interlivros edições Ltda, p.18-22, 1996.

LUDWIG, J.; VIGGIANO, T. R.; MCGILL, D. B. Nonalcoholic steatohepatitis: Mayo Clinic experience with an hitherto unnamed disease. **Mayo Clinics Proceedings**, v. 55, p. 434-438, 1980.

LUND, E. et al. Prevalence and risk factors for obesity in adult dogs from private US veterinary practices. **The International Journal of Applied Research in Veterinary Medicine**, v. 4, n. 2, p. 177-186, 2006.

MACHADO, M. M.et al. Estudo Doppler na hipertensão portal. **Radiologia Brasileira**, v. 37, n. 1, p. 35-39, 2004.

MACHADO, M. V.; CORTEZ-PINTO, H. Non-invasive diagnosis of non-alcoholic fatty liver disease. A critical appraisal. **Journal of hepatology**, v. 58, n. 5, p. 1007-1019, 2013.

MACLACHLAN, N. J.; CULLEN, J. M. Fígado, Sistema Biliar e Pâncreas Exócrino. In: CARLTON, W. W.; McGAVIN, M. D. **Patologia Veterinária Especial de Thomson**. 2 ed. Porto Alegre: ARTMED, 1998.

MANCINI, M. et al. Sonographic hepatic-renal ratio as indicator of hepatic steatosis: comparison with 1H magnetic resonance spectroscopy. **Metabolism**, v. 58, n. 12, p. 1724-1730, 2009.

MANDIGERS, P. J. J. et al. Association between liver copper concentration and subclinical hepatitis in Doberman Pinschers. **Journal of veterinary internal medicine**, v. 18, n. 5, p. 647-650, 2004.

MARCHESINI, G. et al. Obesity and liver disease. **The Journal of Clinical Endocrinology Metabolism**, v. 93, n. 11, p. S74-S80, 2008.

MÉNDEZ-SÁNCHEZ, N. et al. Adiponectin as a protective factor in hepatic steatosis. **World journal of gastroenterology: WJG**, v. 11, n. 12, p. 1737, 2005.

MEYER, D. J.; COLES, E. H.; RICH, L. J. **Medicina de Laboratório Veterinária: Interpretação e Diagnóstico**. 1 ed. São Paulo: Roca, p. 47-61, 1995.

MISHRA P, YOUNOSSI, Z. M. Abdominal ultrasound for diagnosis of nonalcoholic fatty liver disease (NAFLD). **American Journal of Gastroenterology,** v.102, n. 12, p. 2716-2717, 2007.

MOHAMMADINIA, A. R. et al. Correlation of hepatic vein Doppler waveform and hepatic artery resistance index with the severity of nonalcoholic fatty liver disease. **Journal of Clinical Ultrasound**, v. 38, n. 7, p. 346-352, 2010.

MUSSO, G. et al. Association of obstructive sleep apnoea with the presence and severity of non-alcoholic fatty liver disease. A systematic review and meta-analysis. **Obesity Reviews**, v. 14, n. 5, p. 417-431, 2013.

NELSON, R. W. Distúrbios metabólicos e dos eletrólitos. In: NELSON, R. W.; COUTO, C. G. **Fundamentos de Medicina Interna de Pequenos Animais**, 3 ed. Rio de Janeiro: Elsevier, 2006 p.782-787.

NIKI, T. et al. Class VI intermediate filament protein nestin is induced during activation of rat hepatic stellate cells. **Hepatology**, v. 29, n. 2, p. 520-527, 1999.

NYLAND, T. G.; MATTOON, J. S. **Small Animal Diagnostic Ultrasound**. (2NDED). W. B. Saunders company, Philadelphia, London, v. 93, p. 127, 2002.

OKADA, Y. et al. Comparison of visceral fat accumulation and metabolome markers among cats of varying BCS and novel classification of feline obesity and metabolic syndrome. **Frontiers in veterinary science**, v. 4, p. 17, 2017.

OLIVEIRA, J. S.; ZIMMERMANN, M. Principais aspectos da obesidade em cães. **REVET - Revista Científica do Curso de Medicina Veterinária** – Brasília - DF, v.3, n. 1, 2016.

OTTEN, J. et al. Strong and persistent effect on liver fat with a Paleolithic diet during a two-year intervention. **International Journal of Obesity**, v. 40, p. 747-753, 2016.

PADILHA, P. C. et al. Prevalência de doença hepática não-alcoólica em crianças e adolescentes obesos: uma revisão sistemática. **Revista paulista de pediatria**, v. 28, n. 4, p. 387-393, 2010.

PALMENTIERI, B. et al. The role of bright liver echo pattern on ultrasound B-mode examination in the diagnosis of liver steatosis. **Digestive and Liver Disease**, v. 38, n. 7, p. 485-489, 2006.

PAIGE et al. A pilot comparative study of quantitative ultrasound, conventional ultrasound, and MRI for predicting histology-determined steatosis grade in adult nonalcoholic fatty liver disease. **American Journal of Roentgenology**, v. 208, n. 5, p. W168-W177, 2017.

PENNINCK, D.; D'ANJOU, M. A. (Ed.). **Atlas of small animal ultrasonography**. John Wiley & Sons, 2015.

PICCIONE, G. et al. Association between obesity and reduced body temperature in dogs. **International Journal of Obesity,** v. 35, n. 8, p. 1011-1018, 2011.

POPESKO, P**. Atlas de anatomia topográfica dos animais domésticos**. 5. ed. São Paulo: Manole, 2012.

PRETLOW, R. A.; CORBEE, R. J. Similarities between obesity in pets and children: the addiction model. **British Journal of Nutrition**, v. 116, n. 5, p. 944-949, 2016.

RIBEIRO, T. B. Hepatopatias em cães: Relato de cinco casos clínicos. **Revista Científica Eletrônica de Medicina Veterinária,** v. 7, n.13, 2009.

ROBERTSON, I. D. The association of exercise, diet and other factors with owner-perceived obesity in privately owned dogs from metropolitan Perth, WA. **Preventive Veterinary Medicine**, v. 58, n. 1-2, p. 75-83, 2003.

ROCHA, R. et al. Fibras solúveis no tratamento da doença hepática gordurosa não-alcoólica: estudo piloto. **Arquivos de Gastroenterologia**, v. 44, n. 4, 2007.

ROMERO-GÓMEZ, M.; ZELBER-SAGI, S.; TRENELL, M. Treatment of NAFLD with diet, physical activity and exercise. **Journal of Hepatology**, v. 67, n. 4, p. 829-846, 2017.

SAADEH, S. et al. The utility of radiological imaging in nonalcoholic fatty liver disease. **Gastroenterology**, v. 123, n. 3, p. 745-750, 2002.

SACERDOTI, D. et al. Interobserver and interequipment variability of hepatic, splenic, and renal arterial Doppler resistance indices in normal subjects and patients with cirrhosis. **Journal of hepatology**, v. 27, n. 6, p. 986-992, 1997.

SAGI, R. et al. Nonalcoholic fatty liver disease in overweight children and adolescents. **Acta Paediatrica**, V. 96, N. 8, P. 1209-1213, 2007.

SALGADO, A. B.; MARIANA, A. N. B. Identificação das veias e vasos portais dos lobos hepáticos de cães por meio da ultra-sonografia. **Revista de Educação Continuada em Medicina Veterinária e Zootecnia do CRMV-SP**, v. 8, n. 1, p. 82-92, 2005.

SANDOE, P.; CORR, S.; PALMER, C. Obesity in dogs and cats: welfare and ethics. In **22ND FECAVA Eurocongress, 31. VÖK Jahrestagung 31ST VOEK Annual Meeting: Animal Welfare, Proceedings**. p. 19-22, 2016.

SANYAL, A. J. et al. Endpoints and clinical trial design for nonalcoholic steatohepatitis. **Hepatology**, v. 54, n. 1, p. 344-353, 2011.

SCHEINFELD, M. H.; BILALI, A.; KOENIGSBERG, M. Understanding the spectral Doppler waveform of the hepatic veins in health and disease. **Radiographics**, v. 29, n. 7, p. 2081-2098, 2009.

SCHWENZER, N. F. et al. Non-invasive assessment and quantification of liver steatosis by ultrasound, computed tomography and magnetic resonance. **Journal of hepatology**, v. 51, n. 3, p. 433-445, 2009.

SILVA, L. B.; GONÇALVEZ, P. Degeneração gordurosa (lipidose hepática). **Revista Científica Eletrônica de Medicina Veterinária,** v**.** 6, n. 10, 2008.

SMITHENSON, B. T. et al. Pulsed-wave Doppler ultrasonographic evaluation of hepatic veins during variable hemodynamic states in healthy anesthetized dogs. **American Journal of Veterinary Research**, v. 65, n. 6, p. 734-740, 2004.

SODER, R. B.; BALDISSEROTTO, M. Esteatose hepática na obesidade infantil: investigação por imagem. **Scientia Médica**, v. 19, n. 4, p. 202-208, 2009.

SOFI, F. et al. Effects of a 1-year dietary intervention with n-3 polyunsaturated fatty acid-enriched olive oil on non-alcoholic fatty liver disease patients: a preliminary study. **International journal of food sciences and nutrition**, v. 61, n. 8, p. 792-802, 2010.

SOULSBY, S. N. et al. Ultrasonographic evaluation of adrenal gland size compared to body weight in normal dogs. **Veterinary Radiology & Ultrasound**, v. 56, n. 3, p. 317-326, 2015.

STERN, C.; CASTERA, L. Non-invasive diagnosis of hepatic steatosis. **Hepatology international**, v. 11, n. 1, p. 70-78, 2017.

STRAUSS, S. et al. Interobserver and intraobserver variability in the sonographic assessment of fatty liver. **American Journal of Roentgenology**, v. 189, n. 6, p. W320-W323, 2007.

SUMIDA, Y.; NAKAJIMA, A.; ITOH, Y. Limitations of liver biopsy and non-invasive diagnostic tests for the diagnosis of nonalcoholic fatty liver disease/nonalcoholic steatohepatitis. **World journal of gastroenterology: WJG**, v. 20, n. 2, p. 475, 2014.

SZATMÁRI, V; SÓTONYI, P; VÖRÖS, K. Normal duplex Doppler waveforms of major abdominal blood vessels in dogs: a review. **Veterinary Radiology & Ultrasound**, v. 42, n. 2, p. 93-107, 2001.

THOMAS, E. L. et al. Hepatic triglyceride content and its relation to body adiposity: a magnetic resonance imaging and proton magnetic resonance spectroscopy study. **Gut**, v. 54, n. 1, p.122–127, 2005.

THOMSON, R. **Patologia Veterinária Especial**. São Paulo: Editora Manole Ltda., 1990. 753p.

THRALL, M. A. Classificação e abordagem diagnostica da anemia. **Trhall MA, Weiser G, Allison RW, Campbell TW. Hematologia e bioquímica clínica veterinária. São Paulo: Ed. Roca**, p. 65-68, 2015.

THRALL, M. **Hematologia e Bioquímica Clínica Veterinária** 1 ed. Roca: São Paulo, p. 335-354, 2007.

TOSTES, A.; BANDARRA, P. Biopsia hepática em cães: relação entre qualidade da amostra e grau de conclusão do diagnóstico. **Arquivo Brasileiro de Medicina Veterinária e Zootecnia**. v. 54, n. 5, p. 468-472, 2002.

TVARIJONAVICIUTE, A. et al. Obesity-related metabolic dysfunction in dogs: a comparison with human metabolic syndrome. **BMC veterinary research**, v. 8, n. 1, p. 147, 2012.

TVARIJONAVICIUTE, A.; TECLES, F.; CERON, J. J. Relationship between serum butyrylcholinesterase and obesity in dogs: a preliminary report. **The Veterinary Journal**, v. 186, n. 2, p. 197-200, 2010

UZUN, M. A. et al. The effect of ursodeoxycholic acid on liver regeneration after partial hepatectomy in rats with non-alcoholic fatty liver disease. **Hepatology Research**, v. 39, n. 8, p. 814-821, 2009.

VERKEST, K. R. et al. Distinct adiponectin profiles might contribute to differences in susceptibility to type 2 diabetes in dogs and humans. **Domestic animal endocrinology**, v. 41, n. 2, p. 67-73, 2011.

VERNON, G.; BARANOVA, A.; YOUNOSSI, Z. M. Sistematic review: the epidemiology and natural history of non-alcoholic fatty liver disease and non-alcoholic steatohepatitis in adults. **Alimentary Pharmacology & Therapeutics**, v. 34, n. 3, p. 274-85, 2011.

VON HERBAY, A.; FRIELING, T.; HÄUSSINGER, D. Association between duplex Doppler sonographic flow pattern in right hepatic vein and various liver diseases. **Journal of clinical ultrasound**, v. 29, n. 1, p. 25-30, 2001.

WSAVA NUTRITIONAL ASSESSMENT GUIDELINES TASK FORCE MEMBERS et al. WSAVA nutritional assessment guidelines. **Journal of Feline Medicine & Surgery**, v. 13, n. 7, p. 516-525, 2011.

WATANABE, S. et al. Evidence-based clinical practice guidelines for nonalcoholic fatty liver disease/nonalcoholic steatohepatitis. **Hepatology Research**, v. 45, n. 4, p. 363-377, 2015.

WEBB, C. B.; TWEDT, D. C.; MEYER, D. J. Copper-associated liver disease in Dalmatians: a review of 10 dogs (1998–2001). **Journal of veterinary internal medicine**, v. 16, n. 6, p. 665-668, 2002.

WEBB, M. et al. Diagnostic value of a computerized hepatorenal index for sonographic quantification of liver steatosis. **American Journal of Roentgenology**, v. 192, n. 4, p. 909-914, 2009.

WEBSTER, C. R. L. Liver and pancreatic diseases. In: ETTINGER, S.; FELDMAN E.C. (Eds.). **Textbook of veterinary internal medicine**. 6.ed. St. Louis: Saunders, 2005. v. 2, p. 1453-1464.

WEIJERS, G. et al. Quantitative ultrasound for staging of hepatic steatosis in patients on home parenteral nutrition validated with magnetic resonance spectroscopy: a feasibility study. **Ultrasound in Medicine and Biology**, v. 42, n. 3, p. 637-644, 2016.

WILKINSON, M. J.; MOONNEY, C. T. Obesity in the dog. A monograph. University of Glasgow, Department of Veterinary Medicine. Walthan. 19 p., 1990.

XENOULIS, P. G.; STEINER, J. M. Lipid metabolism and hyperlipidemia in dogs. **Veterinary Journal**, v. 183, n. 1, p. 12-21, 2010.

XIA, M. et al. Standardized ultrasound hepatic/renal ratio and hepatic attenuation rate to quantify liver fat content: an improvement method. **Obesity**, v. 20, n. 2, p. 444-452, 2012.

XIAOZHOU, M. A. et al. Imaging-based Quantification of Hepatic Fat: Methods and Clinical Applications. Recipient of a Cum Laude award for an education exhibit at the 2005. **RSNA Annual Meeting**, v. 29, n. 5, p. 1253-1277, 2009.

YOO, H. J. et al. Cutoff points of abdominal obesity indices in screening for non-alcoholic fatty liver disease in Asians. **Liver International**, v. 30, n. 8, p. 1189-1196, 2010.

ZACHARY, J. F.; MCGAVIN, D.; MCGAVIN, M. D. **Bases da patologia em veterinária**. Elsevier Brasil, 2012.

ZIMMET, P. et al. The metabolic syndrome in children and adolescents. **The Lancet**, v. 369, n. 9579, p. 2059-2061, 2007.

ZORAN, D. L. Obesity in dogs and cats: A metabolic and endocrine disorder. **Veterinary Clinics of North America: Small Animal Practice**, v. 40, n. 2, p. 221-239, 2010.

ZWIEBEL, W. J. Sonographic diagnosis of hepatic vascular disorders. In: **Seminars in Ultrasound, CT and MRI**. WB Saunders, p. 34-48, 1995.

APÊNDICE 1 – Ficha de exame clínico

UNIVERSIDADE DE SÃO PAULO
FACULDADE DE ZOOTECNIA E ENGENHARIA DE ALIMENTOS
DEPARTAMENTO DE MEDICINA VETERINÁRIA

Projeto: Efeito do emagrecimento nos parâmetros ultrassonográficos modo B e Doppler colorido do fígado e veia hepática direita de cadelas obesas
Mestranda: Tamiris Disselli
Orientadora: Profa. Dra. Maria Cristina Ferrarini Nunes Soares Hage

PA: _____ **Data:** _____

Nome do animal: _____ **Peso atual:** _____ **Peso meta:** _____ **Idade:** _____
Raça: _____
Proprietário: _____
Tel: _____ **Cel:** _____ **E-mail:** _____

ANAMNESE

Histórico de doença anterior: _____
Faz uso de alguma medicação? ( ) Não ( ) Sim _____
Vacinação: ( ) Não ( ) Sim _____ Vermifugação: ( ) Não ( ) Sim _____
Controle de ectoparasitas: ( ) Não ( ) Sim _____
Ingestão de água: ( ) Normodipsia ( ) Oligodipsia ( ) Polidipsia ( ) Adipsia
Ingestão de alimento: ( ) Normorexia ( ) Hiporexia ( ) Hiperorexia ( ) Anorexia
Defecação e fezes: ( ) Normoquesia ( ) Outro: _____
Micção: ( ) Normúria ( ) Outro: _____
Dieta: _____

EXAME CLÍNICO

Aparência Geral: ( ) Alerta ( ) Apático
Hidratação: ( ) Adequada ( ) Desidratação: _____
Escore Condição Corporal (ECC) (1 a 9): _____

EXAMES COMPLEMENTARES

- Pressão arterial: _____

OBSERVAÇÕES:
_____
_____
_____
_____
_____