UNIVERSIDADE DE SÃO PAULO

ESCOLA DE ENFERMAGEM

DANIEL MALISANI MARTINS

RESVERATROL ATENUA A NEFROTOXICIDADE DO CONTRASTE NA DOENÇA RENAL CRONICA

São Paulo

2016

DANIEL MALISANI MARTINS

RESVERATROL ATENUA A NEFROTOXICIDADE DO CONTRASTE NA DOENÇA RENAL CRONICA

Dissertação apresentada ao Programa de Pós-Graduação em Enfermagem na Saúde do Adulto da Escola de Enfermagem da Universidade de São Paulo para obtenção do Título de Mestre em Ciências.

Área de Concentração:

Enfermagem na Saúde do Adulto

Orientadora:

Profª Drª Maria de Fátima Fernandes Vattimo

São Paulo

2016

AUTORIZO A REPRODUÇÃO E DIVULGAÇÃO TOTAL OU PARCIAL DESTE TRABALHO, POR QUALQUER MEIO CONVENCIONAL OU ELETRÔNICO, PARA FINS DE ESTUDO E PESQUISA, DESDE QUE CITADA A FONTE.

Assinatura: _____

Data:___/____/___

Catalogação na Publicação (CIP)

Biblioteca "Wanda de Aguiar Horta"

Escola de Enfermagem da Universidade de São Paulo

Martins, Daniel Malisani

Resveratrol atenua a nefrotoxidade do contraste na doença renal crônica / Daniel Malisani Martins. São Paulo, 2016.
77 p.

Dissertação (Mestrado) – Escola de Enfermagem da Universidade de São Paulo.
Orientadora: Prof.ª Dr.ª Maria de Fátima Fernandes Vattimo
Área de concentração: Enfermagem na Saúde do Adulto

1. Nefropatias. 2. Contraste. 3. Iodo. 4. Doença crônica. 5. Rim. I. Título.

Nome: Daniel Malisani Martins.

Título: Resveratrol atenua a nefrotoxicidade do contraste na doença renal crônica.

Dissertação apresentada ao Programa de Pós-Graduação em Enfermagem na Saúde do Adulto da Escola de Enfermagem da Universidade de São Paulo para obtenção do Título de Mestre em Ciências.

Aprovado em: ____ /____ /_____

Banca Examinadora

Prof. Dr. _____ Instituição: _____

Julgamento: _____ Assinatura: _____

Prof. Dr. _____ Instituição: _____

Julgamento: _____ Assinatura: _____

Prof. Dr. _____ Instituição: _____

Julgamento: _____ Assinatura: _____

Dedicatória

A Deus que me concedeu a oportunidade, saúde, sabedoria e pessoas incríveis para me ajudarem na realização deste sonho!

A minha esposa Thais, que além de ser amiga, companheira, confidente, suportou pacientemente minha ausência, lidou com carinho e amor com minhas frustrações, e compartilhou das minhas alegrias no período deste estudo.

Agradecimentos

Primeiramente gostaria de agradecer a minha orientadora, Prof. Dra. Maria de Fátima Fernandes Vattimo, pela oportunidade e paciência que demonstrou comigo diariamente. Pela dedicação, empenho e inúmeras horas despendidas no processo de ensinar, lapidar e extrair o meu melhor como pessoa e pesquisador!

Às queridas Mirian Watanabe e Cassiane Dezoti, por me ensinarem a arte da pesquisa experimental! Obrigado pelas inúmeras dicas, incentivos, desabafos, aulas ministradas, amizade e pela parceria que possibilitou a realização de inúmeros projetos!

À super parceira de mestrado Sheila Fernandes, que em todos os momentos me ajudou na realização deste projeto! Seja nas disciplinas que cursamos, na execução dos experimentos, cuidando dos animais, na elaboração dos artigos ou simplesmente batendo papo no laboratório.

Às amigas de laboratório Neuza Oliveira e Fátima Freire pela ajuda na organização, limpeza e manutenção de toda a estrutura do Laboratório de Experimentação em Modelo Animal (LEMA)!

Ao Departamento de Enfermagem do Hospital Universitário da USP, em especial ao Enfermeiro Dr. Paulo Garcia pelo apoio e suporte que possibilitaram a realização deste estudo!

Ao Dr. Felício Roque pelo insight de estudar o Resveratrol!

À Dra. Heloísa Shimizu e toda a equipe do LIM 12 pela paciência em me ensinar novas técnicas utilizadas neste trabalho!

À Dra. Cassiane Dezoti, Dra. Lilia Nogueira e Dra. Heloíza Shimizu pelas valorosas colaborações no projeto de pesquisa.

A todos os meus familiares e amigos que me apoiaram, estimularam e torceram por mim!

Aos meus queridos pais, Sidnei e Helenita. Meus irmãos, Rafão, Damaris e Rafinha. Aos meus segundos pais, Marcos e Maria. E a minha amada esposa, Thais.

A todos os animais que contribuíram para a realização deste estudo! Que as suas vidas não tenham sido em vão!

“Há tempo para tudo debaixo do sol.”

Eclesiastes 3

Martins DM. Resveratrol atenua a nefrotoxicidade do contraste na doença renal crônica. [dissertação]. São Paulo: Escola de Enfermagem da Universidade de São Paulo; 2016.

RESUMO

Introdução: A nefropatia induzida por contraste iodado (NIC) é um efeito adverso comum em pacientes com doença renal crônica (DRC). Caracteriza-se por uma síndrome de doença renal crônica agudizada. Resultado da vasoconstrição renal, hipóxia, ativação da cascata inflamatória, lesão celular oxidativa, a NIC deteriora a função renal, aumenta os dias de hospitalização, os custos hospitalares e a mortalidade do paciente portador de DRC. **Objetivo:** Avaliar o efeito renoprotetor do resveratrol, um polifenol com propriedades vasodilatadoras e anti-inflamatórias em ratos com doença renal crônica que receberam contraste iodado. **Métodos:** Ratos Wistar, machos, adultos randomizados em quatro grupos: SHAM: controle do modelo de doença renal crônica; Nx: ratos com nefrectomia 5/6 (modelo experimental de DRC); Nx+C: ratos Nx que receberam 6 ml/Kg de contraste iodado; Nx+C+R: animais Nx que foram pré-medicados com resveratrol 25 mg/Kg e 6 ml/Kg de contraste iodado. Foram avaliadas a função (clearance de inulina) e hemodinâmica renal (fluxo sanguíneo renal e resistência vascular renal), estresse oxidativo (peróxidos, óxido nítrico e substâncias reativas ao ácido tiobarbitúrico urinário e tióis no tecido renal) e análise histológica. **Resultados**: O uso de contraste resultou em deterioração da função renal, redução do fluxo sanguíneo renal, aumento da resistência vascular renal, lesão oxidativa e lesão túbulo intersticial dos ratos com DRC. O uso do resveratrol resultou na manutenção da taxa de filtração glomerular, do fluxo sanguíneo e resistência vascular renal, reduziu a lesão oxidativa e a lesão túbulo intersticial após a exposição ao contraste. **Conclusões:** O resveratrol apresentou efeito renoprotetor, hemodinâmico e antioxidante, na NIC em ratos com doença renal crônica.

Palavras-chave: Lesão renal aguda. Contraste iodado. Doença renal crônica. Resveratrol.

Martins DM. Resveratrol reduces the iodinated contrast nephrotoxicity in the chronic kidney disease. [dissertation]. São Paulo: Escola de Enfermagem da Universidade de São Paulo; 2016.

ABSTRACT

Introduction: Contrast-Induced acute kidney injury (CI-AKI) is a common adverse effect in patients with chronic kidney disease (CKD). Result of renal vasoconstriction, hypoxia, activation of inflammatory cascade, oxidative cell damage, CI-AKI promote impaired renal function, increased length of hospitalization, hospital costs and mortality. **Objective:** This study evaluated the renoprotection of resveratrol, a polyphenol with vasodilating and anti-inflammatory properties in rats with chronic kidney disease receiving iodinated contrast media. **Methods:** Wistar, adult, male rats randomized into four groups; Sham: control of chronic renal injury model; Nx: rats with 5/6 nefrectomy (experimental model of CKD); Nx+IC: Nx rats that received 6 ml/kg of iodinated contrast; Nx+IC+R: Nx rats that received 6 ml/kg of iodinated contrast and resveratrol 25 mg/Kg. Renal function (inulin *clearance*), renal hemodynamics (renal blood flow and renal vascular resistance), oxidative profile (peroxides, urinary nitric oxide, reactive substances to thiobarbituric acid in urine, thiols in renal tissue) and histological analysis were evaluated. **Results:** Iodinated contrast led to impaired renal function, reduced renal blood flow, intensified renal vascular resistance, and promoted oxidative and tubular injury in CKD rats. Resveratrol maintained glomerular filtration rate, renal blood flow and vascular resistance, reduced oxidative and tubular injury after contrast exposition. **Conclusion:** Resveratrol showed a renoprotective effect, with antioxidant and hemodynamics impact, on CI-AKI in rats with CKD.

Keywords: Acute renal injury. Iodinated contrast. Chronic kidney disease. Resveratrol.

LISTA DE ILUSTRAÇÕES

Quadro 1 – Estadiamento da doença renal crônica (DRC) proposta pelo KDOQI e atualizado pelo National Collaborating Center for Chronic Condition. 23

Figura 1 – Principais mecanismos fisiopatológicos da nefropatia induzida por contrastes. 27

Figura 2 – Ilustração gaiola metabólica. 37

Figura 3 – Protocolo Experimental. 39

Figura 4 – Imagens das lâminas para avaliação da área túbulo intersticial (aumento de 400x) dos grupos: SHAM (A), Nx (B), Nx+C (C) e Nx+C+R (D). 54

LISTA DE TABELAS

Tabela 1 – Resultados do peso, peso do rim e da relação peso do rim/peso animal dos grupos: SHAM, Nx, Nx+C e Nx+C+R. 45
Tabela 2 – Resultados do fluxo urinário e do *clearance* de inulina dos grupos: SHAM, Nx, Nx+C e Nx+C+R. São Paulo - 2016. 46
Tabela 3 – Resultados da hemodinâmica global e renal dos grupos: SHAM, Nx, Nx+C e Nx+C+R. 48
Tabela 4 – Resultados dos peróxidos urinários dos grupos: SHAM, Nx, Nx+C e Nx+C+R. 49
Tabela 5 – Resultados dos tióis proteicos no tecido renal dos grupos: SHAM, Nx, Nx+C e Nx+C+R. 51
Tabela 6 – Resultado do TBRAS urinários dos grupos: SHAM, Nx, Nx+C e Nx+C+R. 52
Tabela 7 – Resultados do óxido nítrico (NO) urinário dos grupos: SHAM, Nx, Nx+C e Nx+C+R. 53
Tabela 8 – Resultados da área intersticial relativa renal dos grupos: SHAM, Nx, Nx+C e Nx+C+R. 55

LISTA DE ABREVIATURAS

ADMA	Dimetilargenina assimétrica
AINE's	Anti-inflamatórios não esteroidais
ANOVA	Análise de variância
cAMP	Monofosfato de adenosina cíclico 3´-5´
DM	Diabetes mellitos
DMSO	Dimetilsulfóxido
DNA	Ácido desoxirribonucleico
DRC	Doença renal crônica
DTNB	5,5´-ditio-bis(2-ácido nitrobenzóico)
DTPA	Dietilenotriamina-N,N,N´,N´-pentaacetato
ed.	Edição
eNOS	Óxido nítrico endotelial
EROS	Espécies reativas de óxigênio
et al	E colaboradores
EUA	Estados Unidos da América
FOX	Ferro-xilenol laranja
FSR	Fluxo sanguíneo renal
HAS	Hipertensão arterial sistólica
i.p.	Intraperitoneal
IMS	Ioxitalamato de meglulina e de sódio
iNOS	Óxido nítrico-sintase induzida

KDOQI	Kidney Disease Outcome Quality Initiative
LRA	Lesão renal aguda
MAPK	Proteína quinase ativada por mitógeno
MDA	Malondeldeídeo
NAD	Dinucleótido de nicotinamida e adenina
NIC	Nefropatia induzida por contraste
NO	Óxido nítrico
NO_2^-	Nitrito
$O_2^{\cdot -}$	Ânion peróxido
$OH^\bullet$	Radical hidroxila
$ONOO^-$	Peroxinitrito
p.	Página
PAM	Pressão arterial média
PBS	Tampão fosfato salino
RVR	Resistência vascular renal
SC	Subcutânea
TBARS	Substâncias reativas com ácido tiobarbitúrico
TCA	Ácido tricloroacético
TFG	Taxa de filtração glomerular
TRS	Terapia renal substutiva
v.	Volume

LISTA DE SIGLAS

CEUA	Comitê de Ética em Uso de Animais
EEUSP	Escola de Enfermagem da Universidade de São Paulo
FMUSP	Faculdade de Medicina da Universidade de São Paulo
ICB	Instituto de Ciências Biomédicas
LEMA	Laboratório Experimental de Modelos Animais

LISTA DE SÍMBOLOS

%	Porcentagem
+	Mais
<	Menor
=	Igual
>	Maior
±	Mais ou menos
dl	Decilitro
Fe^{2+}	Ferro
g	Grama
K^{+}	Potássio
Kg	Quilograma
mmHg	Milimetros de mercúrio
M	Molar
Mg	Miligramas
min	Minuto
Ml	Mililitros
mM	Milimolar
N	Número de animais estudados
Na^{+}	Sódio
Nm	Nanômetro
nmol	Nanomolar

nº	Número
ºC	Graus Celsius
p	Nível de significância estatística
pH	Potêncial hidrogeniônico
rpm	Rotações por minuto
µl	Microlitro
µM	Micromolar

SUMÁRIO

1 INTRODUÇÃO..... 20

2 OBJETIVOS..... 32

2.1 OBJETIVO GERAL..... 33

2.2 OBJETIVO ESPECÍFICOS..... 33

3 MATERIAIS E MÉTODOS..... 34

3.1 MATERIAIS..... **35**

3.1.1 Reagentes..... 35

3.1.2 Animais..... 35

3.2 PROCEDIMENTOS..... 36

3.2.1 Modelo de lesão renal crônica..... 36

3.2.2 Administração do contraste..... 36

3.2.3 Administração do resveratrol..... 36

3.2.4 Apresentação dos grupos experimentais..... 36

3.2.5 Gaiola metabólica..... 37

3.2.6 Estudo de *clearance* de inulina..... 38

3.2.7 Hemodinâmica renal..... 38

3.2.8 Coleta de amostra e preparo do tecido renal..... 39

3.3 MÉTODOS..... 40

3.3.1 Função renal..... 40

3.3.1.1 *Clearance* de inulina..... 40

3.3.2 Estresse oxidativo..... 40

3.3.2.1 Método FOX-2 para peróxidos urinários..... 40

3.3.2.2 Análise de tióis soluveis não protéicos no tecido renal..... 41

3.3.2.3 Dosagem de substâncias reativas ao ácido tiobarbitúrico (TBARS) na urina..... 42

3.3.2.4 Determinação do óxido nítrico (NO)..... 42

3.3.2.5 Dosagem da creatinina urinária..... 43

3.3.3 Análise histológica do tecido renal..... 43

3.4 ANÁLISE ESTATÍSTICA..... 43
4 RESULTADOS..... 44
4.1 FUNÇÃO RENAL GLOBAL..... 45
4.1.1 Dados corporais..... 45
4.1.2 Fluxo urinário e c*learance* de inulina..... 46
4.2 HEMODINÂMICA RENAL..... 47
4.3 PERFIL OXIDATIVO..... 49
4.3.1 Estresse oxidativo..... 49
4.3.2 TIÓIS solúveis não proteicos no tecido renal..... 50
4.3.3 Substâncias reativas ao ácido tiobarbitúrico (TBARS)..... 52
4.4 ÓXIDO NÍTRICO URINÁRIO..... 53
4.5 ANÁLISE HISTOLÓGICA..... 54
5 DISCUSSÃO..... 56
6 CONCLUSÕES..... 64
REFERÊNCIAS..... 66
ANEXOS..... 76

Daniel Malisani Martins

1 INTRODUÇÃO

1. INTRODUÇÃO

Nas duas últimas décadas, os diagnósticos por imagem contrastados como ventriculografia, angiografia de coronária e tomografias computadorizadas aumentaram substancialmente em decorrência da redução de custo, menor burocracia e por resultarem em maior acurácia. A acurácia de diagnósticos e tratamentos, se por um lado, colaborou para um acréscimo na expectativa de vida[1], por outro lado, incorreu em complicações clínicas decorrentes do uso de contrastes. Isso decorre da toxicidade desses fármacos que podem desencadear desde uma simples urticária ou sensação de calor até nefropatia secundária[2].

A nefropatia induzida por contraste (NIC) é a terceira causa mais comum de lesão renal aguda (LRA)[1]. Caracteriza-se, clinicamente, pelo aumento relativo de 25% ou 0,5 mg/dl do valor absoluto da creatinina sérica em relação aos valores prévios até 48 horas após a administração de contrastes intravenosos na ausência de outras causas de nefropatia relacionadas[3]. É prevalente em pacientes idosos, portadores de diabetes, de doença renal crônica[4] e está associada a um aumento da morbidade, mortalidade, tempo de internação e custos hospitalares[1].

Nos últimos anos, muitos estudos foram desenvolvidos para reduzir a prevalência da NIC. Dentre as estratégias mais convencionais, destacam-se a hidratação prévia com solução fisiológica de cloreto de sódio ou bicarbonato de sódio, bem como a utilização de medicamentos antioxidantes, sendo a N-acetilcisteína a mais utilizada por diminuir o estresse oxidativo que induz lesão dos túbulos renais[5].

Como, apenas uma parcela dos pacientes pode receber hidratação e estudos mais conclusivos que demonstrem a eficácia do uso N-acetilcisteína na prevenção da NIC[6] ainda precisam ser realizados, abre-se uma lacuna para estudos que identifiquem medicamentos que demonstrem algum efeito protetor sobre a preservação da função renal em situações em que a indicação do contraste iodado é absoluta. Ressalte-se que, como mencionado anteriormente, o uso de contrastes iodados é mais frequentemente utilizado em

pacientes de risco para lesão renal e são essas circunstâncias clínicas que mais se beneficiariam de uma intervenção preventiva para evitar a ocorrência da NIC.

A doença renal crônica (DRC) é um problema mundial, que afeta cerca de 10-16% da população adulta na Ásia, Europa, Austrália e Estados Unidos da América. Caracteriza-se pela diminuição do ritmo de filtração glomerular, aumento progressivo da albuminúria e está associada a um aumento da mortalidade e morbidade por doenças cardiovasculares e falência renal[7]. Dentre as síndromes renais que mais se relacionam com o desenvolvimento da DRC, estão as glomerulonefrites, a hipertensão arterial sistêmica (HAS), o diabetes mellitus (DM), as nefropatias hereditárias (ex: doença renal policística), as doenças sistêmicas (como lúpus eritematoso) e as nefrites intersticiais crônicas[8].

Atualmente, a condição inflamatória pré-existente tem sido aludida como componente fisiopatológico que contribui para a progressão da lesão renal. Esse ramo fisiopatológico da DRC pode ser descrito pelos seguintes eventos[9]: a lesão glomerular persistente contribui para a instalação de um quadro de hipertensão capilar, que resulta em aumento da filtração glomerular e passagem de proteínas para o fluido tubular; a proteinúria de origem glomerular aumenta a produção de angiotensina II e liberação de mediadores inflamatórios (citocinas e quimiocinas), que favorecem o acúmulo de células mononucleares no interstício renal; a nefrite intersticial é desencadeada pela resposta imune gerada pela substituição dos neutrófilos pelos macrófagos e linfócitos T; as células tubulares respondem ao processo inflamatório por meio de lesão da membrana basal e pela transição epitelial mesenquimal se transformando em fibroblastos intersticiais e, por fim, os fibroblastos formados produzem colágeno, que lesam os vasos dos túbulos renais, formando uma cicatriz acelular, fibrose intersticial e perda progressiva da filtração glomerular.

Buscando a padronização do conceito e do estadiamento da DRC, em 2002, foi proposta pela Kidney Disease Outcome Quality Initiative (KDOQI) uma diretriz que conceituou a DRC baseada em três componentes: (1) um componente anatômico ou estrutural (marcadores de dano renal); (2) um

componente funcional baseado na taxa de filtração glomerular (TFG) e (3) um componente temporal. Sendo assim, ficou definido que um indivíduo seria considerado portador de DRC se apresentasse TFG menor que 60 mL/min/1,73m^2, resultante de uma lesão renal, por um período mínimo de três meses[10]. O estadiamento da doença atualizado pela National Collaborating Center for Chronic Condition está baseado na TFG e descrito no Quadro 1[11].

Quadro 1 - Estadiamento da doença renal crônica (DRC) proposta pelo KDOQI e atualizado pelo National Collaborating Center for Chronic Condition. São Paulo – 2016.

Estágios da DRC	Taxa de Filtração Glomerular*	Proteinúria
1	≥ 90	Presente
2	60-89	Presente
3A	45-59	Presente ou ausente
3B	30-44	Presente ou ausente
4	15-29	Presente ou ausente
5	<15	Presente ou ausente

*ml/min/1,73m2

Fonte: Kidney Disease: Improving Global Outcomes (KDIGO) CKD Work Group. KDIGO 2012 Clinical Practice Guideline for the Evaluation and Management of Chronic Kidney Disease. Kidney Int (Suppl) 2013;3:1-150.

Conforme dados da Sociedade Brasileira de Nefrologia, é crescente o número de brasileiros portadores da DRC em estágio 5 que necessitam de terapia renal substutiva (TRS). Dados do último censo (2014) revelaram que 112.004 pessoas estavam em uso de TRS. Desses, 91% realizavam hemodiálise, 9% diálise peritoneal e 29% aguardavam na fila por um transplante renal. As estimativas das taxas de prevalência e incidência de DRC em tratamento dialítico no Brasil foram de 552 e 180 pacientes por milhão da população, com uma taxa anual de mortalidade bruta de 19%[12].

A partir da década de 60, a abordagem clínica no Brasil reforçou a TRS, diálise peritoneal e transplante renal, como ferramentas para promover melhor qualidade de vida e sobrevida dos pacientes portadores de DRC em estágio terminal. Há que se investir ainda em propostas e adoção de políticas públicas de saúde para a prevenção da diminuição da TFG, ou seja, possibilitar que

pacientes com DRC mantenham função residual que os afaste da necessidade absoluta da TRS.

Dentre as estratégias para interromper ou retardar a progressão da DRC, destacam-se o controle rigoroso da pressão arterial e do DM; o uso de medicamentos que bloqueiam o eixo renina-angiotensina-aldosterona; a monitorização da anemia; a revisão dos hábitos alimentares, restringindo o uso de sódio, fosfatos e potássio de acordo com estágio da doença; o uso criterioso e ajuste da dose de medicamentos que sejam nefrotóxicos como anti-inflamatórios não esteroidais (AINE´s), antibióticos, anticoagulantes, hipoglicemiantes; o preparo adequado e a redução do uso indiscriminado de contrastes intravenosos[8].

Muitos avanços tecnológicos ocorreram desde a descoberta das radiografias em 1895 por Roentgen até as mais modernas intervenções guiadas por radioscopia. Tais avanços só foram possíveis pela utilização de contrastes nos diversos exames de imagem realizados hoje.

Os contrastes são materiais terapêuticos amplamente utilizados no setor de radiologia por propiciar uma visualização de estruturas com opacidades semelhantes não diferenciáveis. Deste modo, estruturas como vasos, tecidos e órgãos podem ser diferenciadas com grande precisão determinando melhor a presença e a extensão das doenças ou lesões[13].

De maneira geral, os contrastes podem ser classificados de acordo com a sua dissociação em água (iônicos e não iônicos), concentração de iodo, tamanho da molécula (monômero ou dímero) e quanto a sua osmolaridade. Essa última classificação é a mais utilizada na prática clínica. Baseada nela, os contrastes podem ser classificados da seguinte forma[3,13]:

- Hiper-osmolares (>1600 mOsm/L): Nesta categoria estão os primeiros contrastes iônicos desenvolvidos a base de iodo conjugado com um cátion de sódio ou meglumina. Por possuirem osmolaridade mais alta que a do plasma humano (290 mOsm/L), manifesta muitos efeitos adversos. Dentre os contrastes comerciais nessa categoria, estão o Ioxitalamato (Telebrix ® e Conray®) e o Diatrizoato (Hypaque®).

- Hipo-osmolares (<850 mOsm/L): Esses contrastes podem ou não serem iônicos. Possuem elevada viscosidade e têm sido mais utilizados na prática clínica por possuírem menos efeitos adversos. Na sua maioria, são monômeros, não iônicos, com exceção dos dímeros: Ioxaglato (Hexabrix ®) que é iônico e o Iodixanol (Visipaque ®) que não é iônico.

- Iso-osmolar (<300 mOsm/L): Composto por contrastes não iônicos, estes agentes correspondem a terceira geração de contrastes como Iodixanol (Visipaque ®).

Quanto ao metabolismo, cerca de 99% das moléculas de contraste são eliminadas pela urina, sem metabolização, por meio da filtração glomerular, sem reabsorção tubular. Em um adulto saudável, a meia vida de um contraste é de cerca de duas horas. Após quatro horas, aproximadamente 75% deste material será depurado, mas a excreção de 98% deste contraste só correrá após vinte quatro horas. Na existência de TGF diminuída, a excreção dos compostos contrastados pode durar semanas e contará com o auxílio de excreção extra-renal, sendo as vias biliar e intestinal as mais importantes[14].

As modificações químicas na composição e conformação molecular dos contrastes resultaram em diminuição da osmolaridade, tornando-os mais fisiológicos. Uma dessas intervenções determinou a elevação da viscosidade dos contrastes. Esses cuidados tornaram os contrastes iso e hipo-osmolares mais seguros quando comparados aos contrastes hiper-osmolares, pois induzem menor depressão da contratilidade ventricular e da concentração do cálcio nas coronárias, reduzem as reações de hipersensibilidade, demonstram menor efeito prejudicial na parede dos vasos e redução na sensação de calor após a administração do contraste endovenoso[3].

Mesmo com os mais recentes avanços tecnológicos, o Colégio Americano de Radiologia e a Sociedade Europeia de Radiologia Urogenital reconhecem a ausência de um contraste no mercado que seja isento de toxicidade renal, bem como, desconhecem um consenso de qual categoria de contraste poderia, de fato, prevenir a NIC[15]. Desta forma, a NIC se mantém como a terceira causa mais comum de LRA em pacientes hospitalizados,

sendo superada apenas pela hipoperfusão renal e uso de outros agentes nefrotóxicos, como antibióticos e quimioterápicos[4]. A sua incidência está próxima de 10%[16], no entanto, este valor pode aumentar para até 50% em pacientes diabéticos ou com azotemia renal[17].

Dentre os fatores que colaboram para o aumento da incidência da NIC destacam-se[3]:

- *Doença renal crônica (DRC) pré-existente:* A DRC é o primeiro fator predisponente para a NIC. Estudos demonstram que a NIC aumenta gradativamente à medida que a creatinina sérica basal aumenta. Enquanto a incidência da NIC em pacientes saudáveis é descrita como em torno de 5,3%, esta incidência eleva-se para 15,7%, 22% e 30% em pacientes que possuem função renal normal, com creatinina sérica basal menor que 1,2 mg/dl, entre 2,0-2,9 mg/dl e maior que 3 mg/dl respectivamente[17].

- Diabetes mellitus (DM)*:* A incidência da NIC em pacientes diabéticos varia de 5,7%-29,4% mas está associado à diminuição da TGF[18].

- *Tipos de contrastes:* Estudos sugerem que contrastes hiper-osmolares geralmente são mais nefrotóxicos que os hipo-osmolares e que o segundo seja mais benéfico em pacientes com falência renal. Nos pacientes com alto risco de desenvolver NIC, portadores DRC ou DM, o uso de contrastes não iônicos e iso-osmolares está associado a um menor risco da NIC. Existem ainda evidências clínicas que sugerem que contrastes iônicos demonstram maior toxicidade em condições de maior viscosidade sanguínea[19]. Ainda com relação a esses fármacos, outros aspectos já foram destacados como predisponentes de maior toxicidade como:

- *Volume do contraste:* A infusão de altos volumes de contraste (acima de 100 ml) está associada a maior incidência de NIC[19].

- *Hidratação:* Pacientes com deficiência de volume ou desidratados confirmam-se como fator de risco para toxicidade por cotrastes[3].

- *Idade:* Pacientes idosos, principalmente os com idade superior a 75 anos, apresentam maior predisposição para o desenvolvimento de NIC[18].

A fisiopatologia da NIC está fundamentada em duas teorias: vasoconstrição renal mediada pela alteração de óxido nítrico (NO), endotelina e adenosina que induzem hipóxia medular, além do efeito tóxico direto do contraste sobre os túbulos renais. A toxicidade direta dos contrastes sobre os túbulos pode estar associada ao desequilíbrio redox que se estabelece em resposta a desorganização celular desencadeada quando esse agente se insere na célula tubular. O aumento da viscosidade do fluido tubular promove uma obstrução dos túbulos, diminuição da TFG e fluxo urinário, aumento da pressão intersticial e da exposição tóxica do contraste resultando em isquemia renal[3,20] (Figura 1).

Figura 1 – Principais mecanismos fisiopatologicos da nefropatia induzida por contrastes.

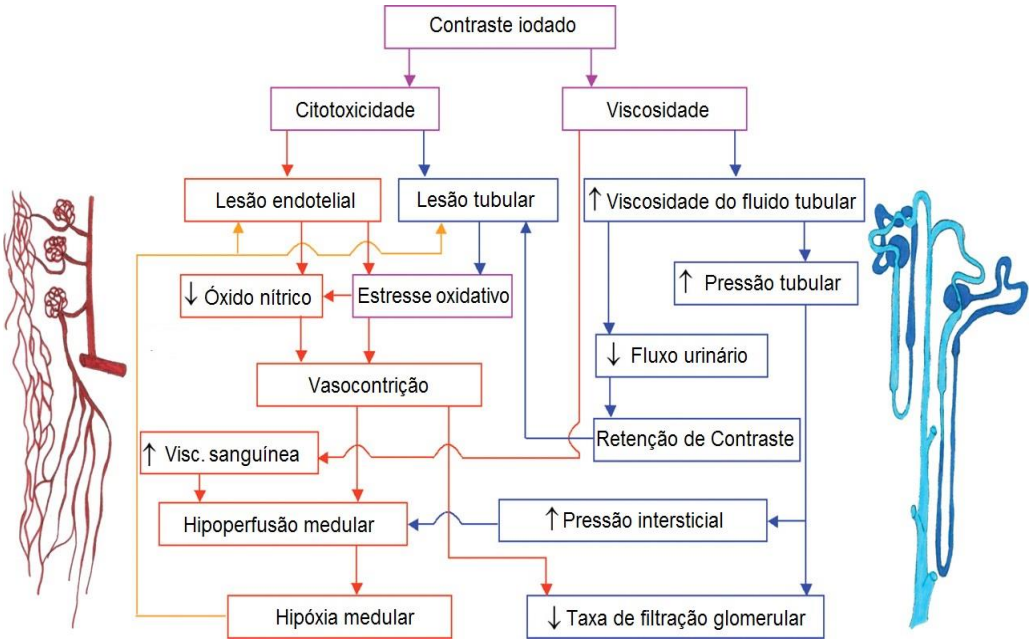

Legenda: Setas em azul: Principais efeitos do contraste no néfron; Setas em vermelho: Principais efeitos do contraste na perfusão sanguínea e oxigenação de tecidos; Setas em laranja: Indicam um feedback que pode resultar em um ciclo vicioso. Ex: A hipóxia medular agrava o dano celular que, por diversos fatores, aumenta a vasoconstrição.

Fonte: Seeliger E, Sendeski M, Rihal CS, Persson PB. Contrast-induced kidney injury: mechanisms, risk factors, and prevention. Eur Heart 2012; 33:2007-2015.

Os contrastes administrados por via endovenosa ou arterial chegam rapidamente aos rins onde são absorvidos pelo filtro glomerular. As pequenas partículas de contraste são facilmente filtradas, de modo que a concentração urinária primária será a mesma da entrada do plasma sanguíneo renal. A inexistência de mecanismos tubulares que promovam a reabsorção do contraste resulta em aumento de sua concentração e consequentemente elevam sua osmolaridade e viscosidade, à medida que a água é reabsorvida na rota tubular[21].

Esta reabsorção é impulsionada pela diferença de gradientes osmóticos entre o lúmen dos túbulos e o fluido intersticial, de modo que à medida que o gradiente osmótico aumenta ao longo do túbulo, a concentração de iodo e a viscosidade do contraste aumentam progressivamente[22].

Uma vez que os túbulos renais são longos e com raio pequeno, a alteração na viscosidade do fluido contrastado resulta em aumento da resistência e da pressão tubular, acarretando redução TGF e diminuição do fluxo urinário[23]. Estudos recentes associam também a diminuição da TGF à vasoconstrição das artérias glomerulares aferentes e eferentes após o uso de contrastes[24]. Por sua vez, o aumento da pressão tubular pela viscosidade pode contribuir para a hipoperfusão medular e hipóxia por compressão da vasa recta[25].

Estes mecanismos resultantes do aumento da viscosidade do contraste contribuem para a retenção dos meios contrastados no túbulo renal e se intensificam na presença de estados de hipovolemia pela ação da angiotensina II e vasopressina. O aumento da reabsorção do fluido tubular nestes estados resulta em elevação da concentração dos meios contrastados e agrava seu potencial citotóxico pela exposição prolongada de células epiteliais tubulares. Estudos *in vitro* demonstraram claramente que todas as classes de contrastes exercem efeitos citotóxicos com danos celulares ao epitélio tubular e vascular renal, estresse oxidativo ou apoptose[26,27].

As células do túbulo proximal e da porção espessa medular da alça ascendente de Henle são ricas em mitocôndrias e possuem uma forte

expressão da Na^+, K^+ ATPase na membrana basal, o que lhes permite a realização de grande parte do transporte iônico do Na^+ [28]. Nestes segmentos, onde o consumo enérgico é acentuado, acredita-se que a soma de dois principais mecanismos de lesão tubular possam agir concomitantemente, mas, principalmente na porção espessa medular da alça ascendente de Henle: a disfunção endotelial da vasa recta medular mediada pela produção excedente de superóxido O_2^- e a apoptose de células tubulares.

A vasa recta medular exterior é responsável pela perfusão medular. Seu revestimento endotelial com pericitos constritores proporcionam regulação vasodilatadora sob ação do óxido nítrico, sendo contrabalanceado pela ação constritora endógena do superóxido, principalmente na vasa recta descendente[29].

Os meios contrastados promovem vasoconstrição dos pericitos na vasa recta, diminuem a produção e biodisponibilidade de óxido nítrico, aumentam a constrição mediada pela angiotensina e a produção de espécies reativas de oxigênio (EROS) no endotélio vascular. Os peróxidos (O_2^-) causam lesão do endotélio e alteração da permeabilidade da barreira como resultado de grandes alterações na resistência elétrica e aumento da fosforilação quinase da cadeia leve da miosina[30]. A lesão endotelial dos vasos retos e outros vasos renais justificariam o aumento dos níveis de endotelina e redução do óxido nítrico no rim na NIC[20].

A apoptose é um mecanismo pelo qual células indesejadas são eliminadas. Esse mecanismo pode ser ativado por via extrínseca, por meio de receptores celulares externos e por via intrínseca, resultante de desequilíbrio intra e extracelular[31].

Estudos recentes mostram que as moléculas JNK1/2 e p38 têm sido ativadas em resposta ao estado redox e estresse oxidativo intracelular e influenciado a sobrevivência ou a morte celular. Quintavalle e Yang (2011) demonstraram que os meios de contraste aumentam a produção de EROS, do Ca^{2+} citosólico e consequentemente a apoptose por meio da ativação da estresse quinase JNK 1/2 e a MAPK p38 [32,33,34].

O resveratrol (3,5,4´-trihydroxystilbene) é um polifenol e uma fitoalexina encontrado nas uvas, vinhos tintos, frutas e na pele de amendoins[35]. Inicialmente sua descoberta estava associada ao fenômeno conhecido como paradoxo francês, que descrevia o baixo índice de doenças cardiovasculares em uma população que consumia uma dieta rica em gorduras saturadas. Tal fenômeno parecia estar relacionado à presença de resveratrol [36].

Recentemente, foi demonstrado que a SIRT1 é uma das moléculas presentes em restrições calóricas que proporcionam aumento da longevidade. A SIRT1 é uma NAD^+ dependente da enzima deacetylase que após sua ativação, promove efeitos citoprotetores como antiapoptose, antioxidação, antiinflamação, bem como regulação da biogênese mitocondrial, autofagia e metabolismo celular frente ao estado redox e alterações de energia celular.

Por ser um ativador do SIRT1, o resveratrol tem demonstrado proteção em doenças como DM, desordens neurodegenerativas e cognitivas, câncer, doenças cardiovasculares e renais[37].

O resveratrol é um potente antioxidante uma vez que neutraliza as espécies reativas de oxigênio, como o peróxido (O_2^-), a radical hidroxila ($OH^\bullet$) e o peroxinitrito ($ONOO^-$)[38]. A sua outra via de proteção é a expressão de enzimas antioxidantes como superóxido dismutase, glutationa peroxidase e catalase por meio da transcrição nuclear do fator E-2, ativador de proteína (AP)-1, forkhead box, o FOXO e a SP-1 ou alteração enzimática[39].

O resveratrol está ainda relacionado ao aumento da produção de óxido nítrico (NO), essencial para hemostase do corpo humano por atuar diretamente em mecanismos inflamatórios, neurotransmissores, citotoxicidade e vasodilatação. O NO é sintetizado pelo endotélio vascular a partir do substrato do amino ácido L-argenina por meio da enzima óxido nítrico endotelial (eNOS)[40]. Foi demonstrado que, em ratos normotensos, a inibição do NO resultou em hipertensão e vasoconstrição renal[41]. O resveratrol aumentou a expressão eNOS e a produção de NO[42] e também reverteu disfunções endoteliais em ratos espontaneamente hipertensos[43].

Recentemente, Gordish e Beierwaltes (2014) estudaram o efeito do NO do resveratrol na hemodinâmica renal e demonstraram um aumento do fluxo sanguíneo e redução da resistência vascular renal[44].

O mecanismo do qual o resveratrol promove a elevação do NO ainda não esta totalmente claro, mas evidências pressupõem que esteja relacionado à sua ação nos receptores de estrogênio e atuação de alvos intracelulares, como monofosfato de adenosina cíclico 3´-5´ (cAMP), um ativador da proteína quinase, que resulta na ativação do eNOS pela fosforilação via Ser 1117, ou SIRT1. Essa fosforilação ativa a dimetilargenina dimetilamino hidrolase II que diminui o estresse oxidativo pela redução intracelular da dimetilargenina assimétrica (ADMA) um inibidor da atividade da enzima produtora de óxido nítrico (NO)[37].

A hipótese desse estudo é que o resveratrol possa demonstrar ação antioxidante e vasodilatadora, com efeito renoprotetor na LRA por contraste em situação de risco pela existência de doença renal prévia.

Estudos experimentais que permitam analisar as minúcias fisiopatológicas de síndromes, cujos mecanismos ainda não são totalmente elucidados na clínica, correspondem a iniciativas precursoras para o advento de tecnologias de cuidados que possam trazer benefícios reais ao controle de doenças ainda inabordáveis. O conhecimento da história celular, fisiologia e clínica das doenças renais e suas interfaces com outros eventos mórbidos são de responsabilidade de toda equipe multidisciplinar de atenção à saúde, com destaque para o papel do enfermeiro, ao qual compete demonstrar sabedoria consistente para a tomada de decisões na assistência junto ao paciente grave.

2 OBJETIVOS

2. OBJETIVOS

2.1 OBJETIVO GERAL

Verificar o efeito do resveratrol na nefropatia induzida por contrastes (NIC) em ratos com doença renal crônica.

2.2 OBJETIVOS ESPECÍFICOS

- Avaliar a função, hemodinâmica, perfil oxidativo e histologia renais nos animais com DRC.

- Avaliar a função, hemodinâmica, perfil oxidativo e histologia renais nos animais com DRC submetidos a NIC.

- Avaliar o efeito do resveratrol na função, hemodinâmica, perfil oxidativo e histologia renais nos animais com DRC submetidos a NIC.

3 MATERIAIS E MÉTODOS

3. MATERIAIS E MÉTODOS

3.1 MATERIAIS

3.1.1 Reagentes

A água utilizada em todos os experimentos foi tratada com o sistema Nanopure da Barnsead e os reagentes empregados eram de grau analítico.

3.1.2 Animais

Ao longo do estudo, foram adotados os princípios éticos de experimentação animal recomendados pelo Conselho Nacional de Controle de Experimentação Animal[45], conforme aprovação, ofício nº 041/15 (Anexo I) pelo Comitê de Ética em Uso de Animais da Faculdade de Medicina da Universidade de São Paulo (CEUA-FMUSP).

Foram utilizados ratos da raça Wistar, machos, adultos, com peso oscilando entre 264-315 g. Tais animais foram fornecidos pelo biotério do Instituto de Ciências Biomédicas (ICB) da Universidade de São Paulo e permaneceram acondicionados no biotério do Laboratório Experimental de Modelos Animais (LEMA) da Escola de Enfermagem da USP (EEUSP) em gaiolas coletivas com no máximo 05 animais, em ambiente térmico adequado, com livre acesso a água, alimentos e ciclos alternados de dia e noite.

3.2 PROCEDIMENTOS

3.2.1 Modelo de lesão renal crônica

Os animais foram anestesiados com 2 µl/g da solução 2,5 ml de Xilazina (20 mg/ml - Anasedan®, Vetbrands) e 7,5 ml de Ketamina (50 mg/ml - Dopalen®, Ceva)[46] via intraperitoneal (i.p.) e submetidos à técnica cirúrgica de ablação renal 5/6. Esta técnica consistia na realização de uma laparotomia por linha mediana, nefrectomia total direita, clampeamento com fio cirúrgico de dois ramos da artéria renal esquerda e sutura da incisão abdominal. Após a recuperação anestésica, os ratos foram medicados para dor com sulfato de morfina via subcutânea (SC) com intervalos de 2-4 horas por 48 horas[46]. Após a analgesia, os roedores foram acondicionados nas gaiolas coletivas do biotério, onde permaneceram por vinte e oito dias[47].

3.2.2 Administração do contraste

Os ratos receberam dose única de 6 ml/kg de contraste iodado Ioxitalamato de meglumina e de sódio (IMS) - Telebrix Coronar® - via i.p. no vigésimo oitavo dia do experimento[48].

3.2.3 Administração de resveratrol

O Resveratrol (Sigma – EUA) foi diluído com DMSO 50% e salina (0,9%) na concentração de 20 mg resveratrol/ml e em seguida foi administrada a dose de 25 mg/kg via i.p., 30 minutos antes da administração do contraste[49].

3.2.4 Apresentação dos grupos experimentais

Os animais foram randomizados em quatro grupos, como descrito abaixo:

SHAM (controle): Simulação do ato cirúrgico do modelo de lesão renal crônica, sem comprometimento das estruturas renais.

Nx: ratos submetidos à técnica de ablação de 5/6 e que após 28 dias receberam dose única de 6 ml/kg de soro fisiológico 0,9% via i.p.

Nx+C: ratos submetidos à técnica de ablação de 5/6 e que após 28 dias receberam dose única de 6 ml/kg de contraste IMS via i.p.

Nx+C+R: ratos submetidos à técnica de ablação de 5/6 e que após 28 dias receberam dose única de resveratrol 25 mg/kg, 30 minutos antes da administração de 6 ml/kg de IMS via i.p.

3.2.5 Gaiola metabólica

No vigésimo nono dia de experimento, os animais foram colocados em gaiolas metabólicas (Figura 3), com livre acesso a água e comida, para a obtenção de urina de 24 horas. Essa amostra urinária foi centrifugada e congelada a -81°C para a realização posterior de estudos de estresse oxidativo urinário.

Figura 2 - Ilustração gaiola metabólica.

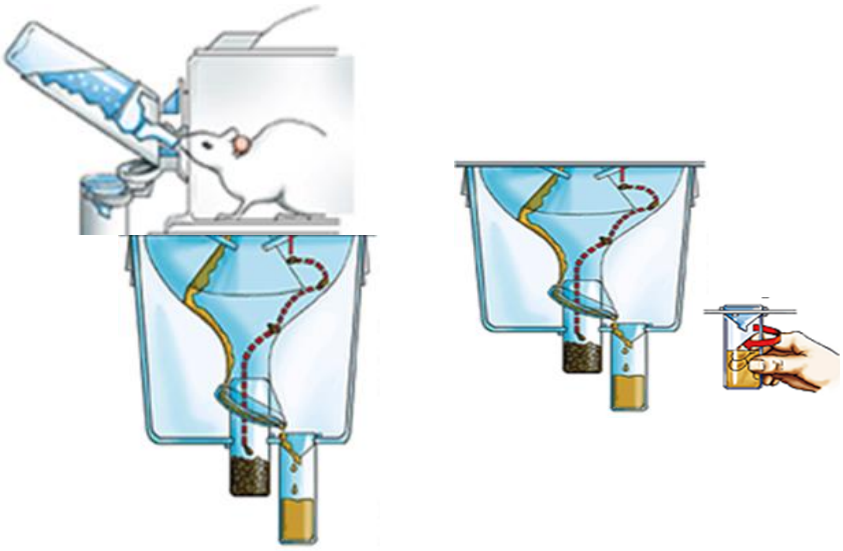

Fonte: Ilustração da gaiola metabólica. São Paulo: Tecnoplast.

3.2.6 Estudo de *clearance* de inulina

No trigésimo dia, todos os animais foram anestesiados com Thiopentax® (tiopental sódico: 50 mg/kg, i.p) e foram submetidos ao estudo de *clearance* de inulina para avaliar a função renal global. Neste estudo, para garantir a permeabilidade das vias aéreas e respiração espontânea do animal, a traquéia foi canulada com um catéter PE-240. Para a coleta de sangue e controle da pressão arterial média (PAM), um cateter PE-60 foi introduzido na carótida direita. Na veia jugular esquerda foi inserido outro cateter PE-60 para administração de inulina e outros fluidos como soro fisiológico 0,9% necessários para estabilizar a PAM. As amostras de urina foram coletadas por meio de um cateter PE-240, que foi inserido na bexiga por uma incisão supra púbica. Após este procedimento cirúrgico, os animais receberam pela veia jugular esquerda uma dose em bôlus de inulina de 100 mg/kg e uma infusão contínua de 0,04 ml/min de inulina de 10 mg/kg durante todo o experimento. Após trinta minutos com infusão continua de inulina (fase de equilíbrio), iniciou-se a coleta de duas amostras de sangue (no tempo 30´ e 90´) e três amostras de urina, sendo que cada amostra de urina consistia no volume urinário de trinta minutos[50].

3.2.7 Hemodinâmica renal

Todos os animais foram monitorizados quanto às hemodinâmicas global e renal durante o procedimento de *clearance* de inulina. A frequência cardíaca (FC) e a PAM foram medidas por meio do cateter inserido na artéria carótida direita conectado ao sistema hemodinâmico da Biopac Systems MP100 (Santa Barbara, CA). Os valores da FC e PAM eram registrados no inicio do experimento e a cada 30 minutos.

A mensuração do fluxo sanguíneo renal (FSR) exigiu uma nova laparotomia mediana. O pedículo renal esquerdo foi dissecado para exposição da artéria renal. Em seguida, um probe de fluxo ultrassônico foi colocado ao redor da artéria renal e o FSR em ml/min mensurado por meio de um medidor de fluxo ultrassônico (T402; Transonic Systems, Bethesda, MD, USA). A

resistência vascular renal (RVR) foi calculada dividindo a PAM pelo FSR e o valor obtido foi expresso em mmHg/ml/min.

3.2.8 Coleta de amostra e preparo do tecido renal

Após o término da medição do FSR, foi coletada uma amostra de sangue por punção da aorta abdominal para estudos da função renal. Em seguida, procedeu-se a perfusão do rim esquerdo com solução de tampão fosfato salino – PBS (0,15 M NaCl e 0,01 M tampão de fosfato de sódio, pH 7,4), nefrectomia total do rim esquerdo, desencapsulamento e pesagem deste órgão. O rim extraído foi seccionado em duas partes. Uma parte do rim esquerdo foi imediatamente resfriado e acondicionado a -81°C para a análise posterior de tióis solúveis não proteicos no tecido renal. A outra parte foi resfriada a -4°C em uma solução de metacarne por 24 horas. Após esse período, o tecido renal foi desidratado com álcool 70%, embebido em parafina e emblocado para a realização das lâminas.

Ao término do procedimento, o animal foi eutanasiado por meio de anestesia profunda com solução de 70-100 mg/kg de tiopental sódico por via endovenosa na veia jugular esquerda, com posterior descarte da carcaça conforme preconizado pelo Conselho Nacional de Controle de Experimentação Animal[51].

Um resumo do protocolo experimental pode ser visualizado a seguir:

Figura 3 - Protocolo Experimental.

1° DIA	2° DIA	3° DIA	4° DIA	5° DIA	6° DIA	7° DIA
8° DIA	9° DIA	10° DIA	11° DIA	12° DIA	13° DIA	14° DIA
15° DIA	16° DIA	17° DIA	18° DIA	19° DIA	20° DIA	21° DIA
22° DIA	23° DIA	24° DIA	25° DIA	26° DIA	27° DIA	28° DIA
29° DIA	30° DIA					

LEGENDA
Técnica cirúrgica 5/6
Gaiola coletiva
Contraste / tratamento
Gaiola metabólica
Técnica *clearance* inulina

Fonte: Martins DM. Resveratrol atenua a nefrotoxidade do contraste na doença renal crônica [dissertação]. São Paulo. EEUSP; 2016.

3.3 MÉTODOS

3.3.1 Função renal

3.3.1.1 *Clearance* de Inulina

A taxa de filtração glomerular foi mensurada pelo método de clearance de inulina. A dosagem da inulina urinária e sérica foi realizada atráves do método calorimétrico Anthrone, com leitura em espectometria com obserbância de 620 nm. Para o cálculo do *clearance* foi utilizado a seguinte fórmula - $\mathbf{C_{in} = (U_{in} \times V_u) / P_{in}}$ onde:

U_{in} = Concentração urinária de inulina em mg/dl

P_{in} = Concentração plasmática de inulina em mg/dl

V_u = Volume uniário em ml/min

O *clearance* de inulina foi expresso corrigindo por 100 gramas de peso corpóreo, sendo expresso em ml/min/100g[52].

3.3.2 Estresse Oxidativo

3.3.2.1 Método FOX-2 para peróxidos urinários

Os peróxidos urinários foram obtidos pela mensuração dos níveis de hidroperóxido utilizando o método ferro-xilenol laranja (Fox-2). Caracterizado pela alta seletividade com íons de ferro, os hidroperóxidos através da reação de Fenton oxidam o íon Fe^{2+} em íon Fe^{3+} ($Fe^{2+} + H_2O_2 \rightarrow Fe^{3+} + OH^{\bullet} + OH^{-}$). O sal tetrasódico 3,3´-Bis[N,N-bis(carboximetil)aminometil]-o-cresolsulfonaftalina tem alta seletividade pelo íon Fe^{3+} produzindo uma reação com coloração azul-arroxeada.

Para obter essa reação foram realizadas as seguintes etapas: 10 ml de água bidestilada, 90 ml de metanol, 100 µM xilenol laranja, 4 mM BHT (2[6]-di-tert-butil-p-cresol), 25 mM da solução de ácido sulfúrico e 250 µM de sulfato

ferroso de amônio. A soma de todos esses reagentes constituiu a solução FOX. A reação foi realizada homogeneizando 100 µl de urina com 900 µl da solução FOX com um repouso de 30 minutos em temperatura ambiente. A leitura foi obtida por espectofotometria em obserbância de 560 nm e os valores estabilizados em nmol de peróxidos urinários por grama de creatinina urinária[53].

3.3.2.2 Análise de tióis soluveis não protéicos no tecido renal

Para a mensuração do grupo tiólico no tecido renal dos diferentes grupos estudados, foi extraído, triturado e homogeneizado uma pequena porção do rim esquerdo com 2 ml da seguinte solução: 10 mM de acetato de sódio, tween-20 a 0,5% e 100 µM DTPA (dietilenotriamina-N,N,N´,N´-pentaacetato) em pH 6,5. Este produto homogeneizado foi centrifugado a 5000 rpm por 10 minutos a 4°C e o sobrenadante foi retirado e dividido em duas quotas, uma para a mensuração dos tióis totais e outra para a mensuração das proteínas totais.

Os tióis totais foram mensurados através de um novo sobrenadante obtido pela precipitação da solução com ácido tricloroacético (TCA) 10% (1:1) e uma nova centrifugação a 5000 rpm por 10 minutos a 4°C. Após essa etapa 400 µl deste sobrenadante foi homogeneizado em 200 µl da solução contendo 1 mM de DTNB [5,5´-ditio-bis(2-ácido nitrobenzóico)] e 100 mM de tampão Tris em pH 8,0. Após 10 minutos em temperatura ambiente a amostra foi lida em espectofotometria com absorbância em 412 nm[54].

As proteínas totais foram calculadas por um Kit (BioRad, EUA) que utiliza o método Brad-ford e a albumina bovina sérica como padrão[55].

O grupo tiólico foi equacionado e ajustado para a contagem de proteínas totais e foram expressos em nmol de tióis por mg de proteínas totais[54].

3.3.2.3 Dosagem de substâncias reativas ao ácido tiobarbitúrico (TBARS) na urina

A dosagem de TBARS na urina consiste na mensuração da excreção urinária de malondealdeído (MDA) uma dos principais produtos da peroxidação lipidica através de uma reação com o ácido tiobarbitúrico. Para a detecção deste produto foi necessário a realização de três etapas:

- Primeira etapa: Um amostra de 0,4 ml de urina foi diluída com 0,6 ml de água destilada. Em seguida foi acrescentado 1 ml de TCA 17,5% e 1 ml de ácido tiobarbitúrico 0,6% (pH 2). Esta solução foi homogeneizada e colocada em água fervente por 20 minutos.

- Segunda etapa: Após os 20 minutos com a água em ebulição, a solução foi resfriada em gelo e 1 ml de TCA 70% foi acrescentado a solução. O tubo de ensaio foi lacrado, homogezeizado e deixado por 20 minutos em temperatura ambiente.

- Terceira etapa: A solução foi centrifugada a 3000 rpm por 15 minutos e a leitura feita em espectofotometro com absorbância de 534 nm.

Os valores obtidos foram expressos nmol de TBARS por grama de creatinina urinária[56].

3.3.2.4 Determinação do óxido nítrico (NO)

A determinação do óxido nítrico foi realizada por meio da quantificação de nitrito (NO_2^-) pelo método de Griess. Nesta reação colorimétrica 100 µl de urina reagiram com 100 µl da solução com ácido sulfanílico e cloridrato de alfa-naftilamina por um período de 15 minutos em temperatura ambiente. O resultado desta reação foi o ácido alfa-naftilamino-p-azobenzeno-p-sulfônico que possui uma coloração rósea.

Os valores de NO foram mensurados utilizando-se obserbância de 545 nm em leitor ELISA. Os valores foram estabilizados em nmol de NO por grama de creatinina urinária[57].

3.3.2.5 Dosagem da creatinina urinária

A dosagem da creatinina urinária empregada na estabilização de alguns marcadores de estresse oxidativo foi realizada através de calorimetria pelo método de *Jaffé*[58]. A creatinina urinária reagiu com o ácido pícrico em meio alcalino formando um composto corado que foi lido em espectofotometria com abserbância de 520 nm. Os valores obtidos foram descritos em mg/dl.

3.3.3 Análise histológica do tecido renal

O tecido renal emblocado em parafina foi cortado em 4-µm e a montagem final das lâminas foi realizada após a coloração do tecido renal com hematoxilina – eosina. As lâminas de todos os animais foram analisadas através de imagens captadas por meio de vídeo-câmera acoplada a um microscópio (Axioskop 40 - Carl Zeiss, Alemanha). Foram observados 30 campos com área de 0,245 mm^2 na busca de lesão túbulo intersticial. As lesões encontradas tiveram suas alterações quantificadas pela seguinte escala: edema epitelial tubular, degeneração vacuolar, necrose e descamação. Estas variáveis foram graduadas em percentuais de lesão em uma escala de 0-4 sendo que: 0= <5%; 1 = 5-25%; 2 = 26-50% do córtex renal; 3 26-75%; e 4= >75%.

Visando minimizar um viés do observador o exame morfológico das lâminas foi cegado[59].

3.4 ANÁLISE ESTATÍSTICA

Neste estudo quantitativo com delineamento experimental, os resultados encontrados entre os grupos estudados foram tabulados e submetidos ao teste de Análise de Variância (ANOVA) e ao Teste de Comparações Newman-Keuls. Os resultados foram apresentados com média e desvio padrão. Foram considerados significantes os valores com $p<0,05$.

4 RESULTADOS

4. RESULTADOS

4.1 FUNÇÃO RENAL GLOBAL

4.1.1 Dados corporais

O estudo mostrou que os grupos não apresentaram diferenças significativas quanto ao peso (SHAM: 372±40, Nx: 349±22, Nx+C: 333±23 e Nx+C+R: 349±36) (Tabela 1).

A análise do peso renal demonstrou que todos os animais Nx apresentaram hipertrofia renal quando comparados com o grupo controle (Nx: 1,73±0,12 e Nx+C: 1,56±0,19 vs SHAM 1,26±0,17, $p< 0,05$). O grupo Nx+C+R apresentou uma elevação deste parâmetro quando comparado com o grupo SHAM e Nx+C (Nx+C+R: 1,80±0,31 vs SHAM 1,26±0,17 e Nx+C: 1,56±0,19, $p< 0,05$)

Quando relacionado o peso do animal com o peso renal, todos os grupos nefrectomizados também demonstraram aumento nesta relação (Nx: 0,50±0,04 e Nx+C: 0,47±0,07 vs SHAM: 0,34±0,06, $p< 0,05$). O grupo Nx+C+R comportou-se como os demais animais Nx, com elevação deste parâmetro quando comparado com o grupo SHAM (Nx+C+R: 0,52±0,09 vs SHAM: 0,34±0,06, $p< 0,05$)

Tabela 1 – Resultados do peso, peso do rim e da relação peso do rim/peso animal dos grupos: SHAM, Nx, Nx+C e Nx+C+R. São Paulo - 2016.

Grupos	n	Peso animal (g)	Peso do rim (g)	Peso rim/Peso animal
SHAM	8	372 ± 40	1,26 ± 0,17	0,34 ± 0,06
Nx	8	349 ± 22	1,73 ± 0,12[a]	0,50 ± 0,04[a]
Nx+C	10	333 ± 23	1,56 ± 0,19[a]	0,47 ± 0,07[a]
Nx+C+R	9	349 ± 36	1,80 ± 0,31[ab]	0,52 ± 0,09[a]

[a] $p< 0,05$ vs SHAM
[b] $p< 0,05$ vs Nx+C
Os dados apresentam médias ± desvio padrão.

4.1.2 Fluxo urinário e c*learance* de inulina

No que se refere ao fluxo urinário, todos os animais Nx apresentaram elevação desse parâmetro quando comparados com o grupo controle (Nx: 0,019±0,006 e Nx+C: 0,022±0,005 vs SHAM: 0,013±0,003, p<0,05). O tratamento com resveratrol manteve o grupo Nx+C+R semelhante aos demais Nx e diferente do grupo SHAM (Nx+C+R: 0,018±0,004 vs SHAM: 0,013±0,003, p<0,05) (Tabela 2).

A TFG foi mensurada por meio do *clearance* de inulina. Nessa análise, observou-se que grupo SHAM apresentou valores considerados de normalidade (0,63±0,13). Todos os animais dos grupos Nx apresentaram redução do *clearance* de inulina quando comparados com o grupo SHAM (Nx: 0,30±0,07 e Nx+C: 0,12±0,06 vs SHAM: 0,63±0,1, p< 0,05). A administração do contraste intensificou a lesão demonstrada pelo grupo Nx (Nx+C: 0,12±0,06 vs Nx: 0,30±0,07, p<0,05). O tratamento com resveratrol determinou melhora desse marcador quando comparados os grupos Nx+C+R e Nx+C. No entanto, apesar desse incremento, o resveratrol não tornou o grupo Nx+C+R semelhante ao SHAM (Nx+C+R: 0,24±0,06 vs Nx+C: 0,12±0,06 e vs SHAM: 0,63 ± 0,13, p<0,05).

Tabela 2 – Resultados do fluxo urinário e do *clearance* de inulina dos grupos: SHAM, Nx, Nx+C e Nx+C+R. São Paulo - 2016.

Grupos	N	Fluxo urinário (ml/min)	*Clearance* de inulina (ml/min/100g)
SHAM	8	0,013 ± 0,003	0,63 ± 0,13
Nx	8	0,019 ± 0,006[a]	0,30 ± 0,07[a]
Nx+C	7	0,022 ± 0,005[a]	0,12 ± 0,06[ab]
Nx+C+R	8	0,018 ± 0,004[a]	0,24 ± 0,06[ac]

[a] p< 0,05 vs SHAM
[b] p< 0,05 vs Nx
[c] p< 0,05 vs Nx+C
Os dados apresentam médias ± desvio padrão.

4.2 HEMODINÂMICA RENAL

A Tabela 3 apresenta os valores da hemodinâmica renal dos diversos grupos. Os grupos Nx não apresentaram diferenças significativas de frequência cardíaca quando comparados com o grupo SHAM (SHAM: 456±35, Nx: 444±49 e Nx+C: 529±56). Da mesma forma, o tratamento com resveratrol não alterou a FC quando esse grupo foi comparado ao grupo controle (Nx+C+R: 495±65 vs SHAM: 456±35).

Todos os animais Nx apresentaram discreta elevação da pressão arterial média (PAM), sem significância estatística, quando comparados ao grupo controle (Nx: 118±21 e Nx+C: 113±10 vs SHAM: 108±12). O grupo tratado com resveratrol comportou-se da mesma forma, tendendo a elevar a PAM quando comparado ao grupo SHAM (Nx+C+R: 112±15 vs SHAM: 108±12).

Quanto ao fluxo sanguíneo renal (FSR), constatou-se que animais dos grupos Nx apresentaram diminuição do FSR quando comparados ao grupo SHAM (Nx: 7,9±2,4 e Nx+C: 4,3±1,0 vs SHAM: 11,5±3,8, $p<0,05$). Observou-se ainda que os animais do grupo Nx+C apresentaram diminuição desse parâmetro quando comparados ao grupo Nx (Nx+C: 4,3±1,0 vs Nx: 7,9±2,4, $p<0,05$). O tratamento com resveratrol manteve o FSR do grupo Nx+C+R semelhante ao grupo Nx, porém ainda inferior ao grupo SHAM (Nx+C+R: 6,8±0,9 vs Nx: 7,9±2,4 e vs SHAM: 11,5±3,8, $p<0,05$). Apesar da diferença entre os grupos Nx+C e Nx+C+R nesse parâmetro, não se constatou significância estatística nessa comparação (Nx+C+R: 6,8±0,9 vs Nx+C: 4,3±1,0).

Para o parâmetro resistência vascular renal (RVR), constatou-se que o grupo SHAM apresentou resultados considerados de normalidade e que o grupo Nx, apesar de valores mais elevados, não demonstrou diferença com confirmação estatística. Na análise dos demais grupos, observou-se elevação da RVR do grupo Nx+C quando comparado com o Nx e SHAM (Nx+C: 28,0 ±9,1 vs Nx: 16,0±4,5 e SHAM: 10,3±3,5, $p< 0,05$). O tratamento com resveratrol induziu atenuação da elevação da RVR, tornando o grupo Nx+C+R semelhante aos SHAM e Nx (Nx+C+R: 16,6± 2,2 vs SHAM:10,3±3,5 e vs Nx: 16,0±4,5) e

bem diferente do grupo Nx+C (Nx+C+R: 16,6± 2,2 vs Nx+C: 28,0 ± 9,1, p<0,05).

Tabela 3 – Resultados da hemodinâmica global e renal dos grupos: SHAM, Nx, Nx+C e Nx+C+R. São Paulo - 2016.

Grupos	N	Frequência cardíaca (bpm)	Pressão arterial média (mmHg)	Fluxo sanguíneo renal (ml/min)	Resistência vascular renal (mmHg/ml/min)
SHAM	8	456 ± 35	108 ± 12	11,5 ± 3,8	10,3 ± 3,5
Nx	7	444 ± 49	118 ± 21	7,9 ± 2,4[a]	16,0 ± 4,5
Nx+C	6	529 ± 56	113 ± 10	4,3 ± 1,0[ab]	28,0 ± 9,1[ab]
Nx+C+R	6	495 ± 65	112 ± 15	6,8 ± 0,9[a]	16,6 ± 2,2[c]

[a] p< 0,05 vs SHAM
[b] p< 0,05 vs Nx
[c] p< 0,05 vs Nx+C
Os dados apresentam médias ± desvio padrão.

4.3 PERFIL OXIDATIVO

4.3.1 Estresse oxidativo

Constituído principalmente por hidroperóxidos, o peróxido urinário é um marcador de estresse oxidativo e sua presença pode ter origem renal ou como fator compensatório de outra alteração metabólica[60]. Os hidroperóxidos em meio ácido são reduzidos com os íons de ferro. A quantidade deste produto férrico foi mensurada por meio do método ferro xilenol laranja permitindo fazer uma correlação com os hidroperóxidos presentes no peróxido urinário.

O grupo SHAM apresentou valores de normalidade para os peróxidos urinários (10,52 ± 5,83). O grupo Nx mostrou valores semelhantes ao SHAM nesse parâmetro. Os animais do grupo Nx+C apresentaram elevação dos peróxidos urinários quando comparados aos grupos SHAM e Nx (Nx+C: 31,32 ±16,06 vs SHAM: 10,52±5,83 e Nx: 8,80±4,45, p<0,001). O tratamento com resveratrol (Nx+C+R) contribuiu para reduzir os peróxidos quando esse grupo foi comparado ao grupo Nx+C (Nx+C+R: 12,61±7,19 vs Nx+C: 31,32±16,06, p<0,001) e os manteve próximos dos valores de normalidade (Nx+C+R: 12,61±7,19 vs SHAM: 10,52±5,83 e vs Nx: 8,80±4,45) (Tabela 4).

Tabela 4 – Resultados dos peróxidos urinários dos grupos: SHAM, Nx, Nx+C e Nx+C+R. São Paulo - 2016.

Grupos	n	Peróxidos Urinários (nmol / g de creatinina urinária)
SHAM	8	10,52 ± 5,83
Nx	8	8,80 ± 4,45
Nx+C	8	31,32 ± 16,06[ab]
Nx+C+R	8	12,61 ± 7,19[c]

[a] p< 0,001 vs SHAM
[b] p< 0,001 vs Nx
[c] p< 0,001 vs Nx+C
Os dados apresentam médias ± desvio padrão.

4.3.2 TIÓIS solúveis não proteicos no tecido renal

Distribuídas por toda a célula as enzimas do sistema glutationa (oxidase, peroxidase e redutase) são responsáveis pela neutralização dos radicais livres que não foram convertidos em oxigênio e água pela ação enzimática das catalases e peroxidases. A glutationa oxidase transforma o peróxido em peróxido de hidrogênio através da conversão da glutationa reduzida em glutationa dissulfeto. Seguindo o ciclo a glutationa peroxidase transforma o peróxido de oxigênio em duas moléculas de água. Finalizando e restabelecendo o ciclo catalítico a glutationa redutase regenera a glutationa dissulfeto convertendo o dissulfeto em glutationa reduzida à custa da conversão de NADPH para $NADP^+$ [61].

A Tabela 5 apresenta os valores de tióis dos diversos grupos. Observa-se que o grupo SHAM apresenta os maiores níveis de tióis, tornando a referência de normalidade. O grupo Nx demonstrou resultados semelhantes ao grupo SHAM (Nx: 10,06±2,44 vs SHAM: 14,13±6,75).

O grupo Nx+C apresentou diminuição da reserva antioxidante quando comparado ao grupo SHAM e ao grupo Nx (Nx+C: 3,03±2,12 vs SHAM 14,13±6,75 e vs Nx: 10,06 ± 2,44, $p<0,05$).

O tratamento com resveratrol induziu elevação dos tióis na comparação entre Nx+C+R e Nx+C (Nx+C+R: 8,54±3,90 vs Nx+C: 3,03±2,12, $p< 0,05$). É curioso observar que o impacto do tratamento com o resveratrol só se confirmou quando instituída lesão nefrotóxica com contraste.

Tabela 5 – Resultados dos tióis proteicos no tecido renal dos grupos: SHAM, Nx, Nx+C e Nx+C+R. São Paulo - 2016.

Grupos	n	Tióis (nmol /mg de proteína)
SHAM	6	14,13 ± 6,75
Nx	7	10,06 ± 2,44
Nx+C	8	3,03 ± 2,12[ab]
Nx+C+R	8	8,54 ± 3,90[ac]

[a] p< 0,05 vs SHAM
[b] p< 0,05 vs Nx
[c] p< 0,05 vs Nx+C
Os dados apresentam médias ± desvio padrão.

4.3.3 Substâncias reativas ao ácido tiobarbitúrico (TBARS)

Observa-se na Tabela 6 que o grupo SHAM confirma-se como controle por apresentar resultados de normalidade dos TBARS. Os resultados do grupo Nx se assemelharam ao SHAM (Nx: 0,012±0,003 vs SHAM: 0,007±0,002). Por outro lado, o grupo Nx+C apresentou elevação significativa nos níveis de TBARS urinários quando comparado aos grupos SHAM e Nx (Nx+C: 0,030±0,016 vs SHAM: 0,007±0,002 e vs Nx: 0,012±0,003, p<0,01). O grupo Nx+C+R demonstrou redução significativa nesse parâmetro quando comparado com o grupo Nx+C (Nx+C+R: 0,012±0,004 vs Nx+C: 0,030±0,016, p<0,001), tornando-se semelhante aos grupos SHAM e Nx (Nx+C+R: 0,012±0,004 vs SHAM: 0,007±0,002 e vs Nx: 0,012±0,003).

Tabela 6 – Resultados dos TBARS urinários dos grupos: SHAM, Nx, Nx+C Nx+C+R. São Paulo - 2016.

Grupos	n	TBARS Urinários (nmol / g de creatinina urinária)
SHAM	7	0,007 ± 0,002
Nx	7	0,012 ± 0,003
Nx+C	10	0,030 ± 0,016[ab]
Nx+C+R	9	0,012 ± 0,004[c]

[a] p< 0,001 vs SHAM
[b] p< 0,01 vs Nx
[c] p< 0,001 vs Nx+C
Os dados apresentam médias ± desvio padrão.

4.4 ÓXIDO NÍTRICO URINÁRIO

A Tabela 7 apresenta os valores obtidos de NO urinário em que se constata que o grupo SHAM se confirma como referência de normalidade. O grupo Nx apresentou valores semelhantes aos do SHAM (Nx: 17,75±5,84 vs SHAM: 17,01±9,13). O grupo Nx+C apresentou elevação do NO urinário em relação aos grupos SHAM e Nx (Nx+C: 70,17±24,47 vs SHAM: 17,01±9,13 e vs Nx: 17,75±5,84, p<0,01). A administração prévia de resveratrol induziu a redução da liberação de NO no grupo com lesão dupla de Nx e contraste (Nx+C: 70,17±24,47 vs Nx+C+R: 39,25±32,40, p< 0,05).

Tabela 7 – Resultados do óxido nítrico (NO) urinário dos grupos: SHAM, Nx, Nx+C e Nx+C+R. São Paulo - 2016.

Grupos	n	NO urinário (µmol / g de creatinina urinária)
SHAM	6	17,01 ± 9,13
Nx	5	17,75 ± 5,84
Nx+C	5	70,17 ± 24,47[ab]
Nx+C+R	5	39,25 ± 32,40[c]

[a] p< 0,01 vs SHAM
[b] p< 0,01 vs Nx
[c] p< 0,05 vs Nx+C
Os dados apresentam médias ± desvio padrão.

4.5 ANÁLISE HISTOLÓGICA

A Figura 4 é uma imagem representativa da análise histológica renal encontrada nos diferentes grupos estudados. O grupo SHAM apresenta um corte histológico normal, sem alterações funcionais. Os animais do grupo Nx apresentaram discreta dilatação tubular e infiltrado túbulo intersticial provenientes do processo inflamatório do insulto cirúrgico. A análise histológica dos animais do grupo Nx+C revelou atrofia e dilatação tubular, além de infiltrado túbulo intersticial em grande parte dos campos observados como resultado da ação do contraste. Por sua vez, os animais pré-medicados com resveratrol apresentaram moderada dilatação tubular e redução de infiltrado túbulo intersticial.

Figura 4 - Imagens das lâminas para avaliação da área túbulo intersticial (aumento de 400x) dos grupos: SHAM (A), Nx (B), Nx+C (C) e Nx+C+R (D). São Paulo - 2016.

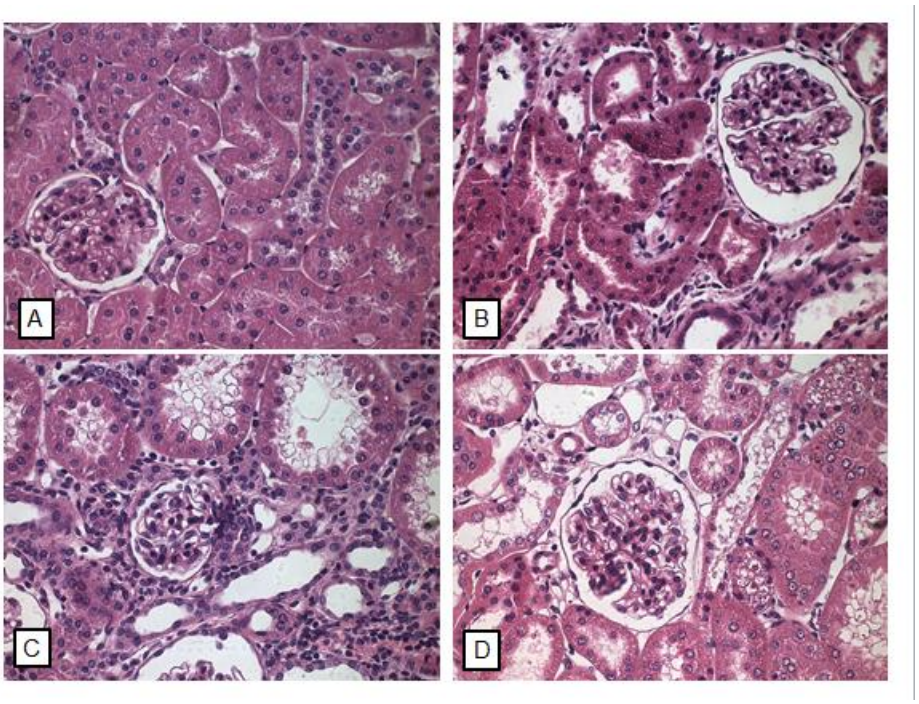

Fonte: Martins DM. Resveratrol atenua a nefrotoxidade do contraste na doença renal crônica [dissertação]. São Paulo. EEUSP; 2016.

Após a tabulação das médias de escore de lesão túbulo intersticial (Tabela 8) encontradas nas lâminas de todos os grupos estudados, o grupo SHAM demonstrou os valores mais baixos de lesão túbulo intersticial. O grupo Nx apresentou valores mais altos de lesão quando comparado ao SHAM, porém sem significância estatística (Nx: 0,41±0,30 vs SHAM: 0,14±0,09). Foi possível constatar que os animais que receberam contraste apresentaram maiores escores de lesão quando comparados com o grupo SHAM (Nx+C: 1,55±0,20 vs SHAM: 0,14±0,09, p<0,001). Por outro lado, o grupo que recebeu resveratrol apresentou menor score de lesão túbulo intersticial na comparação com o Nx+C (Nx+C+R: 0,97±0,28 vs Nx+C: 1,55±0,20, p<0,01), porém ainda diferente do grupo SHAM (Nx+C+R: 0,97±0,28 vs SHAM: 0,14±0,09, p<0,001).

Tabela 8 – Resultados da área intersticial relativa renal dos grupos: SHAM, Nx, Nx+C e Nx+C+R. São Paulo - 2016.

Grupos	n	AIR (%) (área intersticial relativa)
SHAM	5	0,14 ± 0,09
Nx	5	0,41 ± 0,30
Nx+C	5	1,55 ± 0,20[ab]
Nx+C+R	5	0,97 ± 0,28[abc]

[a] p< 0,001 vs SHAM
[b] p< 0,01 vs Nx
[c] p< 0,01 vs Nx+C
Os dados apresentam médias ± desvio padrão.

DISCUSSÃO

5. DISCUSSÃO

Diariamente são publicados inúmeros estudos científicos envolvendo modelos experimentais com animais. Por meio dessas pesquisas é possível conhecer mecanismos fisiopatológicos relacionados com manifestações humanas, identificar e testar novos biomarcadores e tratamentos, bem como compreender as associações entre marcadores celulares, tecidos e órgãos. O esclarecimento dessas lacunas de conhecimento exige a padronização de modelos de baixo custo, fácil manipulação, mas que, acima de tudo, permitam reproduzir de forma fidedigna os desafios encontrados no ambiente clínico[62].

A proteção contra a nefropatia induzida por contraste (NIC) é um desses inúmeros desafios para a prática clínica que, pela inexistência de evidências clínicas, recorrem aos modelos experimentais na busca por sua elucidação.

Com incidência menor que 2% na população geral, mas com aumento expressivo de até 30% em pacientes com DRC, diabéticos, portadores de insuficiência cardíaca congestiva e idosos, a NIC é causa comum de comprometimento da função renal e aumento da morbidade e mortalidade[63]. Mesmo sendo a DRC uma síndrome com expansão mundial (prevalência de 10,5-13% ao redor do mundo) e de elevado fator de risco para NIC, poucos estudos conseguiram obter resultados concretos sobre a situação de sobreposição de lesão[64].

A escolha de ratos machos da linhagem Wistar se deu primeiramente pela possibilidade de reproduzir um modelo de doença crônica em um curto período de tempo. A técnica de nefrectomia 5/6 foi selecionada por corresponder a um modelo de ablação de massa renal que reduz drasticamente a taxa de filtração glomerular (TFG) e em poucas semanas confere ao animal a condição de portador de DRC[65]. O custo acessível, a fácil manipulação e manutenção foram outros fatores que colaboraram para escolha deste roedor[66].

A evolução para DRC após a ablação renal se justifica pela redução abrupta da quantidade de néfrons. Nesse modelo, inicialmente, o animal desenvolve uma lesão renal aguda seguida de mecanismo de hiperfiltração

glomerular compensatório. Esse mecanismo adaptativo aumenta a renina plasmática resultando em hipertensão glomerular, lesão segmentar com progressiva glomerulosclerose e deterioração da função renal[67]. Liu e colaboradores (2014) em estudo envolvendo animais nefrectomizados 5/6 tratados com contraste isosmolar, demonstrou crescente aumento da pressão arterial e decréscimo da TFG progressiva ao longo de 10 semanas, com uma estabilização desses parâmetros a partir da quarta semana[47]. Santos (2006) confirmou por meio de análises morfológica e funcional de modelos de ablação de massa renal, que os animais nefrectomizados apresentavam hipertrofia renal compensatória proporcional ao volume renal remanescente[68].

Esse estudo demonstrou que os animais Nx demonstraram hipertrofia renal, elevação do fluxo urinário, possivelmente relacionado à hiperfiltração inicial, associados ao decréscimo da TFG, evidenciado pela diminuição do *clearance* de inulina. Adicionalmente, os animais do grupo Nx apresentaram tendência à resposta vasoconstritora renal com elevação da resistência vascular e redução do fluxo sanguíneo renal. Esses dados reproduziram achados de estudos anteriores e confirmaram o êxito na padronização do modelo de DRC.

Atualmente ainda não está disponível um consenso quanto à definição da nefropatia induzida por contraste (NIC). No entanto, todas as classificações convergem para o aumento da creatinina sérica em decorrência da diminuição da TFG após um período pré determinado de até 72 horas após a infusão do contraste[69].

Com relação à TFG, sabe-se que sua deterioração pela exposição ao radiocontraste é resultado de diversos fatores. Destaque-se entre eles o aumento de mediadores vasonconstritores (adenosina e endotelina) e diminuição de vasodilatoderes (óxido nítrico e prostaglandinas) pelos radicais livres, além de seu efeito citotóxico direto sobre os túbulos renais induzindo alterações mitocondriais, vacuolização e ativação de mecanismos apoptóticos[70].

Nesse estudo, a NIC foi manifestou-se de forma inquestionável no grupo de animais DRC tratados com contraste, com diminuição de 60% da TFG, redução do FSR e elevação da RVR. Sabe-se que em condições fisiológicas, a maior parte da perfusão renal oferecida pelo débito cardíaco é dirigida para o córtex para garantir a filtração glomerular e a reabsorção de água e sódio. Essa irrigação é proveniente das arteríolas eferentes do glomérulo que na porção corticomedular originam a vasa recta que gradualmente forma um leito vascular que penetra na medula.[71] Sedenski e colaboradores (2010), utilizando técnicas de microdissecção renal da vasa recta descendente de ratos, concluiu que todos os tipos de contraste diminuíram seu diâmetro luminal em resposta a angiotensina II[72].

Estudos reforçam que os mecanismos de vasoconstrição renal são exacerbados por agentes contrastados na presença de DRC ou diabetes mellitus. O aumento do estímulo do nervo renal faz com que a vasculatura renal se torne mais vulnerável aos estímulos da angiotensina II, endotelina e serotonina. Somado a isso, ocorre a diminuição do óxido nítrico (NO) à medida que os superóxidos aumentam. Na presença de redução do fluxo sanguíneo renal, a pressão intraglomerular é mantida pela vasodilatação das arteríolas aferentes e vasoconstrição das arteríolas eferentes que são reguladas pelo sistema renina angiontesina intra renal[73].

HSU e colaboradores (2010) demonstraram a relação entre o uso de contraste hiperosmolar e o aumento da atividade do nervo eferente renal. Essa estimulação resultou no aumento da vasoconstrição renal (diminuição do FSR e aumento da RVR) por maior expressão da renina e produção de espécies reativas ao oxigênio (EROS)[74]. Nesse estudo, o grupo Nx+C apresentou diminuição do FSR acompanhado por elevação da RVR, reproduzindo o quadro acima descrito de elevação da constrição renal em resposta ao contraste.

Associado à redução da TGF e alteração da hemodinâmica renal, observou-se que na vigência do modelo de DRC os marcadores de oxidação analisados nesse estudo, peróxidos e TBARS urinários, óxido nítrico, além de tióis se mantiveram estáveis, próximos aos valores do grupo controle. No

entanto, após se instituir o tratamento com contraste, o modelo de sobreposição de lesão resultou em desequilíbrio redox, caracterizado por elevação dos metabólitos oxidantes e redução da reserva antioxidante (tióis).

Uma grande quantidade de antioxidantes visa manter a homeostase celular frente aos danos ocasionados pelo estresse oxidativo. Todavia quando a produção de EROS supera a capacidade de neutralização dos mecanismos antioxidantes, danos patológicos ao tecido se iniciam. Em processos patológicos ou de injúria renal, o aumento do estresse oxidativo, peroxidação lipídica e da peroxidação urinária estão associados à ativação das vias de sinalização de necrose, apoptose, expressão de genes alterados, progressão de dano tecidual e alteração da função renal[75].

Estudos com cultura de células confirmaram a capacidade antioxidante do resveratrol em neutralizar radicais O_2^-, $OH^\bullet$ e sua peroxidação lipídica, danos ao DNA causados pela reação de Fenton e diminuição da ativação do fator n uclear kB após estresse celular induzida por metais[37].

No sentido de se investigar o efeito do resveratrol nessa lesão renal de causa multifatorial, instituiu-se o pré condicionamento com esse agente aos animais do grupo Nx+C. Dessa forma, o grupo Nx+C+R demonstrou resposta significativa na TFG, bem como na hemodinâmica renal.

Gordish e Beierwaltes (2014) demonstraram que o resveratrol interfere na hemodinâmica renal promovendo aumento do FSR e diminuição da RVR por meio da estimulação da produção de NO endotelial e aumentando a disponibilidade do NO pela redução de EROS[76].

Demonstrou-se ainda que o resveratrol modula a expressão de diversas enzimas antioxidantes como a superóxido dismutase, glutationa peroxidase e catalase, além de participar da ativação da SIRT1 na regulação de uma série de processos celulares como respostas ao estresse, sobrevivência celular, biogênese mitocondrial e estado redox[77].

Nesse estudo, o resveratrol demonstrou induzir menor peroxidação urinária, menores índices de TBARS urinários, além da manutenção da reserva

antioxidante de tióis no tecido renal, o que corrobora achados já mencionados anteriormente.

O NO é um mediador de inúmeras funções celulares. No rim o NO participa da regulação da hemodinâmica renal, secreção de renina, reabsorção de sódio e água e no feedback tubuloglomerular[78].

Por possuir um elétron livre, o NO é considerado um radical livre. Em situações fisiológicas o superóxido é convertido pela superóxido dismutase em peróxido de hidrogênio. No entanto, quando ocorre um desequilíbrio nessa reação e os níveis de superóxidos aumentam, esse reage rapidamente com o NO formando o peróxido nitrito ($ONOO^-$). Estudos apontam que o NO tem um efeito inibitório da peroxidação lipídica, enquanto que o peróxido nitrito ativa este processo[79].

Em condições de infecção ou inflamação, o NO tem sua expressão aumentada pela iNOS por meio de ocitocinas pró-inflamatórias. Esse aumento nas células epiteliais renais aumenta a formação de peróxido nitrito, que por sua ação oxidante alimenta a cascata de lesão renal[80]. O aumento do NO urinário do grupo Nx+C pressupõe que o mecanismo oxidativo é componente determinante dessa lesão integrada de toxicidade e DRC. Esse achado confirma dados de literatura que demonstraram que o resveratrol diminuiu a ação de peróxidos nitritos em meio de cultura células epiteliais renais. Por ser um polifenol, o resveratrol pode ser nitrado via reação direta com ácido peroxinitroso ou através de dióxido de azoto[38].

Por outro lado, o grupo o tratamento com resveratrol aos animais com lesão renal dupla induziu valores de NO urinário inferiores aos do grupo nefrectomizado que também recebeu contraste. Tal fato pode estar relacionado com diminuição da hipóxia renal por uma vasodilatação mediada pelo NO endotelial, redução da produção de EROS e consequente menor formação de peróxido nitrito pela ação antioxidante, além da ação antioxidante direta do resveratrol nos peróxidos nitritos.

Diversos modelos experimentais apontam para uma proteção morfológica renal do resveratrol a múltiplos insultos. Palsamy (2011)

demonstrou que o resveratrol atenuou as principais alterações morfológicas renais (edema epitelial tubular, degeneração vacuolar, necrose, infiltrado túbulo intersticial) causadas pelo insulto oxidativo mediado pela hiperglicemia em modelo diabético por estreptozotocina em ratos[81]. Em outro estudo experimental com modelo de lesão renal aguda por glicerol em ratos, constatou-se supressão do processo inflamatório e a peroxidação lipídica após a infusão de resveratrol[82].

Recentemente, estudo *in vitro* com células epiteliais do túbulo proximal de seres humanos expostas ao contraste ioxitalamato, demonstrou aumento das células apoptóticas e necrose após o insulto contrastado. Neste mesmo estudo, o resveratrol diminuiu significativamente a citotoxidade do ioxitalamato por meio do aumento da produção da proteína anti-apoptótica Bcl-2 e survivina, prevenção da autofagia celular pela caspase-3 e supressão da produção de EROS[83].

Nesse contexto, observou-se que animais nefrectomizados submetidos ao insulto pelo contraste hiperosmolar apresentaram diferentes graus de lesão túbulo intersticial em decorrência de processos inflamatórios e oxidativos. O resveratrol foi capaz de proteger as estruturas morfológicas do tecido renal ao diminuir a ação nefrotóxica do contraste.

Em síntese, os achados desse estudo confirmam a instalação da DRC em animais submetidos ao modelo de ablação de massa renal de 5/6 e reforçam que o contraste se caracteriza como estímulo adicional de lesão, protagonizando um efeito oxidante tóxico ao rim, sobrepondo-se ao comprometimento de função determinado pela DRC. O tratamento com resveratrol possibilitou melhora de parâmetros funcionais, de oxidação e histológicos, sobressaindo-se como mecanismo principal de proteção o seu efeito antioxidante sobre a nefrotoxicidade do contraste.

O estudo reproduziu com sucesso a condição de sobreposição de riscos clínicos para a LRA, sendo eles a nefrotoxicidade de fármacos, aqui representado pelo contraste, e a existência de doença renal prévia. Avançou ainda na proposição de intervenção terapêutica para prevenir a agudização da

DRC e sua progressão por meio do tratamento com resveratrol, um polifenol de fácil acesso, baixo custo e poucos ou nenhum efeito indesejável.

6 CONCLUSÕES

6. CONCLUSÕES

- O modelo de ablação de massa renal 5/6 induziu a diminuição da função renal, redução do fluxo sanguíneo renal com aumento da resistência vascular renal, além de comprometimento da histologia renal.

- O uso de contraste iodado desencadeou um maior decréscimo da função renal, redução adicional do fluxo sanguíneo renal e elevação da resistência vascular renal. Nessa associação, DRC e NIC, constatou-se lesão oxidativa com elevação dos peróxidos urinários, TBARS, NO e diminuição da reserva antioxidante no tecido renal. A análise histológica revelou aumento no escore de lesão túbulo intersticial.

- O pré condicionamento com resveratrol proporcionou preservação da função e hemodinâmica renal, proteção contra lesão oxidativa e manutenção da reserva antioxidante no tecido renal induzida pelo uso do contraste iodado. Esse efeito mostrou impacto sobre a histologia, com menor lesão túbulo intersticial.

REFERÊNCIAS

REFERÊNCIAS

1. Alessandri N, Lanzi L, Garante CM, Tersigni F, Sergiacomi R, Petrassi M, et al. Prevention of acute renal failure post-contrast imaging in cardiology: a randomized study. European review for medical and pharmacological sciences. 2013 Feb;17 Suppl 1:13-21.

2. Juchem BC, Dall'Agnol CM. Immediate adverse reactions to intravenous iodinated contrast media in computed tomography. Revista latino-americana de enfermagem. 2007 Jan-Feb;15(1):78-83.

3. Kaul A. Contrast-Induced acute kidney injury. Clinical Queries: Nephrology. 2012 January–March;1(1)34-41.

4. Chang CF, Lin CC. Current concepts of contrast-induced nephropathy: a brief review. Journal of the Chinese Medical Association: JCMA. 2013 Dec;76(12):673-81.

5. Briguori C, Airoldi F, D'Andrea D, Bonizzoni E, Morici N, Focaccio A, et al. Renal Insufficiency Following Contrast Media Administration Trial (REMEDIAL): a randomized comparison of 3 preventive strategies. Circulation. 2007 Mar 13;115(10):1211-7.

6. Berwanger O, Cavalcanti AB, Sousa AM, Buehler A, Castello-Junior HJ, Cantarelli MJ, et al. Acetylcysteine for the prevention of renal outcomes in patients with diabetes mellitus undergoing coronary and peripheral vascular angiography: a substudy of the acetylcysteine for contrast-induced nephropathy trial. Circulation Cardiovascular interventions. 2013 Apr;6(2):139-45.

7. Mahmoodi BK, Matsushita K, Woodward M, Blankestijn PJ, Cirillo M, Ohkubo T, et al. Associations of kidney disease measures with mortality and end-stage renal disease in individuals with and without hypertension: a meta-analysis. Lancet. 2012 Nov 10;380(9854):1649-61.

8. Martinez-Castelao A, Gorriz JL, Segura-de la Morena J, Cebollada J, Escalada J, Esmatjes E, et al. Consensus document for the detection and management of chronic kidney disease. Nefrologia : publicacion oficial de la Sociedad Espanola Nefrologia. 2014;34(2):243-62.

9. Vianna HR, Soares CM, Tavares MS, Teixeira MM, Silva AC Inflamação na doença renal crônica: papel de citocinas. Jornal brasileiro de nefrologia : órgão

oficial da Sociedade Brasileira e Latino-Americana de Nefrologia. 2011 Jul-Sep;33(3):351-64.

10. Bastos MG, Kirsztajn GM. Chronic kidney disease: importance of early diagnosis, immediate referral and structured interdisciplinary approach to improve outcomes in patients not yet on dialysis. Jornal brasileiro de nefrologia: órgão oficial da Sociedade Brasileira e Latino-Americana de Nefrologia. 2011 Mar;33(1):93-108.

11. Stevens PE, Levin A, Kidney Disease: Improving Global Outcomes Chronic Kidney Disease Guideline Development Work Group M. Evaluation and management of chronic kidney disease: synopsis of the kidney disease: improving global outcomes 2012 clinical practice guideline. Annals of internal medicine. 2013 Jun 4;158(11):825-30.

12. Sesso RC, Lopes AA, Thome FS, Lugon JR, Martins CT. Brazilian Chronic Dialysis Census 2014. Jornal brasileiro de nefrologia: órgão oficial da Sociedade Brasileira e Latino-Americana de Nefrologia. 2016 Mar;38(1):54-61.

13. Santos AP, Gaivão AM, Tavares A, Ferreira S. Produtos de contraste iodados. Acta Med Port. 2009;22(3):261-274.

14. Christiansen C. X-ray contrast media an overview. Toxicology. 2005 Apr 15;209(2):185-7.

15. Sendeski MM. Pathophysiology of renal tissue damage by iodinated contrast media. Clinical and experimental pharmacology & physiology. 2011 May;38(5):292-9.

16. Vattimo M, dos Santos JG. O efeito protetor do bicarbonato de sódio na nefropatia induzida por contraste radiológico em ratos. Revista da Escola de Enfermagem da USP. 2013 Jun;47(3):722-7.

17. McCullough PA, Bertrand ME, Brinker JA, Stacul F. A meta-analysis of the renal safety of isosmolar iodixanol compared with low-osmolar contrast media. Journal of the American College of Cardiology. 2006 Aug 15;48(4):692-9.

18. Mehran R, Nikolsky E. Contrast-induced nephropathy: definition, epidemiology, and patients at risk. Kidney international Supplement. 2006 Apr(100):S11-5.

19 Davidson C, Stacul F, McCullough PA, Tumlin J, Adam A, Lameire N, et al. Contrast medium use. The American journal of cardiology. 2006 Sep 18;98(6A):42K-58K.

20. Seeliger E, Sendeski M, Rihal CS, Persson PB. Contrast-induced kidney injury: mechanisms, risk factors, and prevention. European heart journal. 2012 Aug;33(16):2007-15.

21. Seeliger E, Lenhard DC, Persson PB. Contrast media viscosity versus osmolality in kidney injury: lessons from animal studies. BioMed research international. 2014;2014:358136.

22. Jost G, Lengsfeld P, Lenhard DC, Pietsch H, Hutter J, Sieber MA. Viscosity of iodinated contrast agents during renal excretion. European journal of radiology. 2011 Nov;80(2):373-7.

23. Seeliger E, Becker K, Ladwig M, Wronski T, Persson PB, Flemming B. Up to 50-fold increase in urine viscosity with iso-osmolar contrast media in the rat. Radiology. 2010 Aug;256(2):406-14.

24. Liu ZZ, Viegas VU, Perlewitz A, Lai EY, Persson PB, Patzak A, et al. Iodinated contrast media differentially affect afferent and efferent arteriolar tone and reactivity in mice: a possible explanation for reduced glomerular filtration rate. Radiology. 2012 Dec;265(3):762-71.

25. Beierwaltes WH. Endothelial dysfunction in the outer medullary vasa recta as a key to contrast media-induced nephropathy. American journal of physiology Renal physiology. 2013 Jan 1;304(1):F31-2.

26. Heinrich MC, Kuhlmann MK, Grgic A, Heckmann M, Kramann B, Uder M. Cytotoxic effects of ionic high-osmolar, nonionic monomeric, and nonionic iso-osmolar dimeric iodinated contrast media on renal tubular cells in vitro. Radiology. 2005 Jun;235(3):843-9.

27. Lenhard DC, Frisk AL, Lengsfeld P, Pietsch H, Jost G. The effect of iodinated contrast agent properties on renal kinetics and oxygenation. Investigative radiology. 2013 Apr;48(4):175-82.

28. Andreucci M, Faga T, Pisani A, Sabbatini M, Michael A. Acute kidney injury by radiographic contrast media: pathogenesis and prevention. BioMed research international. 2014;2014:362725.

29. Cao C, Edwards A, Sendeski M, Lee-Kwon W, Cui L, Cai CY, et al. Intrinsic nitric oxide and superoxide production regulates descending vasa recta contraction. American journal of physiology Renal physiology. 2010 Nov;299(5):F1056-64.

30. Sendeski MM, Persson AB, Liu ZZ, Busch JF, Weikert S, Persson PB, et al. Iodinated contrast media cause endothelial damage leading to vasoconstriction of human and rat vasa recta. American journal of physiology Renal physiology. 2012 Dec 15;303(12):F1592-8.

31. Hengartner MO. The biochemistry of apoptosis. Nature. 2000 Oct 12;407(6805):770-6.

32. Quintavalle C, Brenca M, De Micco F, Fiore D, Romano S, Romano MF, et al. In vivo and in vitro assessment of pathways involved in contrast media-induced renal cells apoptosis. Cell death & disease. 2011;2:e155.

33. Wilson DR, Arnold PE, Burke TJ, Schrier RW. Mitochondrial calcium accumulation and respiration in ischemic acute renal failure in the rat. Kidney international. 1984 Mar;25(3):519-26.

34. Yang D, Yang D. Role of intracellular Ca2+ and Na+/Ca2+ exchanger in the pathogenesis of contrast-induced acute kidney injury. BioMed research international. 2013;2013:678456.

35. Bertelli AA, Das DK. Grapes, wines, resveratrol, and heart health. Journal of cardiovascular pharmacology. 2009 Dec;54(6):468-76.

36. Catalgol B, Batirel S, Taga Y, Ozer NK. Resveratrol: French paradox revisited. Frontiers in pharmacology. 2012;3:141.

37. Kitada M, Koya D. Renal protective effects of resveratrol. Oxidative medicine and cellular longevity. 2013;2013:568093.

38. Holthoff JH, Woodling KA, Doerge DR, Burns ST, Hinson JA, Mayeux PR. Resveratrol, a dietary polyphenolic phytoalexin, is a functional scavenger of peroxynitrite. Biochemical pharmacology. 2010 Oct 15;80(8):1260-5.

39. Pervaiz S, Holme AL. Resveratrol: its biologic targets and functional activity. Antioxidants & redox signaling. 2009 Nov;11(11):2851-97.

40. Palmer RM, Ashton DS, Moncada S. Vascular endothelial cells synthesize nitric oxide from L-arginine. Nature. 1988 Jun 16;333(6174):664-6.

41. Baylis C, Harton P, Engels K. Endothelial derived relaxing factor controls renal hemodynamics in the normal rat kidney. Journal of the American Society of Nephrology : JASN. 1990 Dec;1(6):875-81.

42. Wallerath T, Deckert G, Ternes T, Anderson H, Li H, Witte K, et al. Resveratrol, a polyphenolic phytoalexin present in red wine, enhances

expression and activity of endothelial nitric oxide synthase. Circulation. 2002 Sep 24;106(13):1652-8.

43. Bhatt SR, Lokhandwala MF, Banday AA. Resveratrol prevents endothelial nitric oxide synthase uncoupling and attenuates development of hypertension in spontaneously hypertensive rats. European journal of pharmacology. 2011 Sep 30;667(1-3):258-64.

44. Bhatt SR, Lokhandwala MF, Banday AA. Resveratrol prevents endothelial nitric oxide synthase uncoupling and attenuates development of hypertension in spontaneously hypertensive rats. European journal of pharmacology. 2011 Sep 30;667(1-3):258-64.

45. Brasil. Ministério da Ciência e Tecnologia. Conselho Nacional de Controle de Experimentação Animal – Resolução normativa nº 12 de 20 setembro de 2013. Institui a diretriz brasileira para o cuidado e utilização de animais para fins científicos e didáticos. Diário Oficial da União, Brasília, 25 set 2013. Seção 1. p.52-59.

46. Damy SB, Camargo RS, Chammas R, Figueiredo LF. Aspectos fundamentais da experimentação animal - aplicações em cirurgia experimental. Revista da Associação Médica Brasileira. 2010 Jan-Feb;56(1):103-11.

47. Liu TQ, Luo WL, Tan X, Fang Y, Chen J, Zhang H, et al. A novel contrast-induced acute kidney injury model based on the 5/6-nephrectomy rat and nephrotoxicological evaluation of iohexol and iodixanol in vivo. Oxidative medicine and cellular longevity. 2014;2014:427560.

48. Šochman J, Peregrin JH, Bürgelová M, Kopkan L, Kramer HJ, Červenka L. N-acetylcysteine attenuates iodine contrast agent-induced nephropathy in 5/6-nephrectomized rats. Kidney & blood pressure research. 2010;33(2):149-56.

49. Do Amaral CL, Francescato HD, Coimbra TM, Costa RS, Darin JD, Antunes LM, et al. Resveratrol attenuates cisplatin-induced nephrotoxicity in rats. Archives of toxicology. 2008 Jun;82(6):363-70.

50. Pereira LV, Shimizu MH, Rodrigues LP, Leite CC, Andrade L, Seguro AC. N-acetylcysteine protects rats with chronic renal failure from gadolinium-chelate nephrotoxicity. PloS one. 2012;7(7):e39528.

51. Brasil. Ministério da Ciência e Tecnologia. Conselho Nacional de Controle de Experimentação Animal – Resolução normativa nº 13 de 20 setembro de 2013. Institui a diretriz da prática de eutanásia do Conselho Nacional de

Controle de Experimentação Animal - CONCEA. Diário Oficial da União, Brasília, 26 set 2013. Seção 1, p.5-12.

52. Fuhr J, Kaczmarczyk J, Kruttgen CD. [A simple colorimetric method of inulin determination in renal clearance studies on metabolically normal subjects and diabetics]. Klinische Wochenschrift. 1955 Aug 1;33(29-30):729-30. Eine einfache colorimetrische Methode zur Inulinbestimmung fur Nieren-Clearance-Untersuchungen bei Stoffwechselgesunden und Diabetikern.

53. Wolf SP. Ferrous ion oxidation in presence of ferric íon indicatos xylenol orange for measurement of hydroperoxides. Methods Enzymol. 1994; 233:182-189.

54. Akerboom TP, Sies H. Assay of glutathione, glutathione disulfide, and glutathione mixed disulfides in biological samples. Methods in enzymology. 1981;77:373-82.

55. Read SM, Northcote DH. Minimization of variation in the response to different proteins of the Coomassie blue G dye-binding assay for protein. Analytical biochemistry. 1981 Sep 1;116(1):53-64.

56. Luchi WM, Shimizu MH, Canale D, Gois PH, de Braganca AC, Volpini RA, et al. Vitamin D deficiency is a potential risk factor for contrast-induced nephropathy. American journal of physiology Regulatory, integrative and comparative physiology. 2015 Aug 1;309(3):R215-22.

57. Green LC, Wagner DA, Glogowski J, Skipper PL, Wishnok JS, Tannenbaum SR. Analysis of nitrate, nitrite, and [15N]nitrate in biological fluids. Analytical biochemistry. 1982 Oct;126(1):131-8.

58. Hervey GR. Determination of creatinine by the Jaffe reaction. Nature. 1953 Jun 20;171(4364):1125.

59. Canale D, de Braganca AC, Goncalves JG, Shimizu MH, Sanches TR, Andrade L, et al. Vitamin D deficiency aggravates nephrotoxicity, hypertension and dyslipidemia caused by tenofovir: role of oxidative stress and renin-angiotensin system. PloS one. 2014;9(7):e103055.

60. Shlyonsky V, Boom A, Mies F. Hydrogen Peroxide and Sodium Transport in the Lung and Kidney. BioMed research international. 2016;2016:9512807.

61. Júnior LR, Höehr NF, Vellasco AP. Sistema antioxidante envolvendo o ciclo metabólico da glutationa associado a métodos eletroanalíticos na avaliação do estresse oxidativo. Quim. Nova. 2001; 24(1): 112-119.

62. Agarwal A, Dong Z, Harris R, Murray P, Parikh SM, Rosner MH, et al. Cellular and Molecular Mechanisms of AKI. Journal of the American Society of Nephrology : JASN. 2016 May;27(5):1288-99.

63. Jorgensen AL. Contrast-induced nephropathy: pathophysiology and preventive strategies. Critical care nurse. 2013 Feb;33(1):37-46.

64. Tsai WC, Wu HY, Peng YS, Ko MJ, Wu MS, Hung KY, et al. Risk Factors for Development and Progression of Chronic Kidney Disease: A Systematic Review and Exploratory Meta-Analysis. Medicine. 2016 Mar;95(11):e3013.

65. Chauntin A, Ferris EB: Experimental renal insufficiency produced by partial nephrectomy. Arch Intern Med. 1932;49:767-787.

66. Claramunt D, Gil-Pena H, Fuente R, Hernandez-Frias O, Santos F. Animal models of pediatric chronic kidney disease. Is adenine intake an appropriate model? Nefrologia: publicacion oficial de la Sociedad Espanola Nefrologia. 2015 Nov-Dec;35(6):517-22.

67. Kujal P, Vernerova Z. [5/6 nephrectomy as an experimental model of chronic renal failure and adaptation to reduced nephron number]. Ceskoslovenska fysiologie / Ustredni ustav biologicky. 2008;57(4):104-9. Model 5/6 nefrektomie, jako experimentalni model chronicke renalni insuficience a adaptace ledvin na redukci poctu nefronu.

68. Santos LS, Chin EW, Ioshii SO, Tambara Filho R. Surgical reduction of the renal mass in rats: morphologic and functional analysis on the remnant kidney. Acta cirurgica brasileira / Sociedade Brasileira para Desenvolvimento Pesquisa em Cirurgia. 2006 Jul-Aug;21(4):252-7.

69. Azzalini L, Spagnoli V, Ly HQ. Contrast-Induced Nephropathy: From Pathophysiology to Preventive Strategies. The Canadian journal of cardiology. 2016 Feb;32(2):247-55.

70. Golshahi J, Nasri H, Gharipour M. Contrast-induced nephropathy; A literature review. Journal of nephropathology. 2014;3(2):51-6.

71. Heyman SN, Rosen S, Rosenberger C. Renal parenchymal hypoxia, hypoxia adaptation, and the pathogenesis of radiocontrast nephropathy. Clinical journal of the American Society of Nephrology : CJASN. 2008 Jan;3(1):288-96.

72. Sendeski M, Patzak A, Persson PB. Constriction of the vasa recta, the vessels supplying the area at risk for acute kidney injury, by four different

iodinated contrast media, evaluating ionic, nonionic, monomeric and dimeric agents. Investigative radiology. 2010 Aug;45(8):453-7.

73. Caiazza A, Russo L, Sabbatini M, Russo D. Hemodynamic and tubular changes induced by contrast media. BioMed research international. 2014;2014:578974.

74. Hsu SP, Tsai TJ, Chien CT. Ioxitalamate induces renal tubular apoptosis via activation of renal efferent nerve-mediated adrenergic signaling, renin activity, and reactive oxygen species production in rats. Toxicological sciences : an official journal of the Society of Toxicology. 2010 Mar;114(1):149-58.

75. Ratliff BB, Abdulmahdi W, Pawar R, Wolin MS. Oxidant Mechanisms in Renal Injury and Disease. Antioxidants & redox signaling. 2016 Jul 20;25(3):119-46.

76. Gordish KL, Beierwaltes WH. Resveratrol induces acute endothelium-dependent renal vasodilation mediated through nitric oxide and reactive oxygen species scavenging. American journal of physiology Renal physiology. 2014 Mar 1;306(5):F542-50.

77. Albertoni G, Schor N. Resveratrol plays important role in protective mechanisms in renal disease--mini-review. Jornal brasileiro de nefrologia: órgão oficial da Sociedade Brasileira e Latino-Americana de Nefrologia. 2015 Jan-Mar;37(1):106-14.

78. Lee J, Bae EH, Ma SK, Kim SW. Altered Nitric Oxide System in Cardiovascular and Renal Diseases. Chonnam medical journal. 2016 May;52(2):81-90.

79. Violi F, Marino R, Milite MT, Loffredo L. Nitric oxide and its role in lipid peroxidation. Diabetes/metabolism research and reviews. 1999 Jul-Aug;15(4):283-8.

80. Goligorsky MS, Brodsky SV, Noiri E. Nitric oxide in acute renal failure: NOS versus NOS. Kidney international. 2002 Mar;61(3):855-61.

81. Palsamy P, Subramanian S. Resveratrol protects diabetic kidney by attenuating hyperglycemia-mediated oxidative stress and renal inflammatory cytokines via Nrf2-Keap1 signaling. Biochimica et biophysica acta. 2011 Jul;1812(7):719-31.

82. De Jesus Soares T, Volpini RA, Francescato HD, Costa RS, da Silva CG, Coimbra TM. Effects of resveratrol on glycerol-induced renal injury. Life sciences. 2007 Aug 2;81(8):647-56.

83. Wu CC, Huang YS, Chen JS, Huang CF, Su SL, Lu KC, et al. Resveratrol ameliorates renal damage, increases expression of heme oxygenase-1, and has anti-complement, anti-oxidative, and anti-apoptotic effects in a murine model of membranous nephropathy. PloS one. 2015;10(5):e0125726.

ANEXO

ANEXO I - APROVAÇÃO DO COMITÊ DE ÉTICA NO USO DE ANIMAIS

MEDICINA
USP

COMISSÃO DE ÉTICA NO USO DE ANIMAIS

A CEUA da Faculdade de Medicina da Universidade de São Paulo, em sessão de 11/03/2015, **APROVOU** o Protocolo de Pesquisa nº **041/15** intitulado: **"Proteção funcional do resveratrol na doença renal crônica agudizada por contraste a base de iodo em ratos"** que utilizará **80** animais da espécie **rato,** apresentado pela Escola de Enfermagem da USP.

Cabe ao pesquisador elaborar e apresentar a CEUA-FMUSP, o relatório final sobre a pesquisa, (Lei Procedimentos para o Uso Científico de Animais - Lei Nº 11.794 -8 de outubro de 2008).

Pesquisador (a) Responsável: Maria de Fátima Fernandes Vattimo
Pesquisador (a) Executante: Daniel Malisani Martins

CEUA-FMUSP, 11 de Março de 2015

Dr. Eduardo Pompeu
Coordenador
Comissão de Ética no Uso de Animais

Comissão de Ética no Uso de Animais da FMUSP
e-mail: ceua.fm@usp.br