UNIVERSIDADE DE SÃO PAULO

HOSPITAL DE REABILITAÇÃO DE ANOMALIAS CRANIOFACIAIS

JOSÉ BURGOS PONCE

Avaliação da prevalência, extensão e severidade de reabsorções radiculares em dentes adjacentes à área da fissura labiopalatina

Bauru

2012

JOSÉ BURGOS PONCE

Avaliação da prevalência, extensão e severidade de reabsorções radiculares em dentes adjacentes à área da fissura labiopalatina

Dissertação apresentada ao Hospital de Reabilitação de Anomalias Craniofaciais da Universidade de São Paulo, para obtenção do título de Mestre em Ciências da Reabilitação

Área de Concentração: Fissuras Orofaciais e Anomalias Relacionadas

Orientadora: Profa. Dra. Ana Lúcia Pompéia Fraga de Almeida

Bauru

2012

AUTORIZO A REPRODUÇÃO DESTE TRABALHO, POR QUALQUER MEIO CONVENCIONAL OU ELETRÔNICO, PARA FINS DE ESTUDO E PESQUISA, DESDE QUE CITADA A FONTE.

_____

José Burgos Ponce

Bauru, ____/_____/_____

Ponce, José Burgos
P733a Avaliação da prevalência, extensão e severidade de reabsorções radiculares em dentes adjacentes à área de fissura labiopalatina/José Burgos Ponce. Bauru, 2012.
83p.; il.; 30 cm.

Dissertação (Mestrado – Área de Concentração: Fissuras Orofaciais e Anomalias Relacionadas) – Hospital de Reabilitação de Anomalias Craniofaciais, Universidade de São Paulo.

Orientadora: Profa. Dra. Ana Lúcia Pompéia Fraga de Almeida

1. Fissura labiopalatina 2. Reabsorção radicular 3. Enxerto ósseo alveolar secundario

FOLHA DE APROVAÇÃO

JOSÉ BURGOS PONCE

Dissertação apresentada ao Hospital de Reabilitação de Anomalias Craniofaciais da Universidade de São Paulo, como parte dos requisitos para obtenção do título de Mestre em Ciências da Reabilitação, área de Fissuras Orofaciais e Anomalias Relacionadas.

Aprovado em:

Banca Examinadora

Prof. Dr. _____

Instituição _____

Prof. Dr. _____

Instituição _____

_____

Profa. Dra. Ana Lúcia Pompéia Fraga de Almeida

Hospital de Reabilitação de Anomalias Craniofaciais – Universidade de São Paulo

_____

Profa. Dra. Daniela Garib Gamba

Presidente da Comissão de Pós-Graduação do HRAC-USP

Data de depósito da dissertação junto à SPG ____/____/____

DEDICATÓRIA

A minha família, pela constante ajuda e apoio na distância

AGRADECIMENTOS

A minha orientadora profa. Ana Lúcia, pela amizade, ajuda e dedicação para comigo e na realização desta pesquisa. Obrigado pela paciência nas horas de trabalho, por me ensinar com o exemplo o trabalho em equipe.

Ao prof. Celso Kenji, guia constante durante minha estadia em Bauru. Mestre e amigo, exemplo como professional e pessoa.

Ao Prof. João Henrique Pinto e ao pessoal da Superintendência do HRAC, obrigado pela amizade e ajuda incondicional

À profa. Lidiane, pela amizade incondicional, pelos momentos compartilhados e ajuda emprestada em cada fase da realização deste trabalho, indispensável na sua finalização.

À profa. Claudia, obrigado pela amizade e pelos conselhos na hora certa.

A Edininha, grande amiga, meu obrigado pelos momentos de convívio no setor de endodontia e pela ajuda prestada nas horas de trabalho.

Ao Thiago e Eric, pela sua amizade, sempre presente.

Aos professores, residentes e funcionários do setor de Radiologia do HRAC, pela ajuda prestada na realização desta pesquisa.

A Flavia, pela paciência e ajuda na realização da estatística deste trabalho.

A todos os professores da pós graduação do HRAC pelo conhecimento transmitido e a amizade formada neste período.

Aos colegas de mestrado e doutorado do HRAC pela amizade e convívio do dia a dia

Aos residentes do setor de endodontia do HRAC, Marcela, Janaina, Amanda, Eliza, Raquel, Denise, Stella, Andrea, Renata, Patrícia, Dayane e Milena, obrigado pela amizade e ajuda prestada nas horas de trabalho.

A todo o pessoal do HRAC, equipe profissional e pacientes, por ter me recebido de braços abertos.

RESUMO

Resumo

Ponce JB. Avaliação da prevalência, extensão e severidade de reabsorções radiculares em dentes adjacentes à área da fissura labiopalatina. [dissertação].

Bauru: Hospital de Reabilitação de Anomalias Craniofaciais, Universidade de São Paulo; 2012.

Objetivo: Avaliar radiograficamente a prevalência, extensão e severidade das reabsorções radiculares nos dentes adjacentes à área da fissura após enxerto ósseo alveolar secundário. Material e Métodos: Foram utilizadas 1458 radiografias (periapicais, oclusais e panorâmicas) de 200 indivíduos com fissura transforame incisivo (uni e bilateral) submetidos à cirurgia de enxerto ósseo, obtidas do acervo do setor de Radiologia do Hospital de Reabilitação de Anomalias Craniofaciais da Universidade de São Paulo. Resultados: Dos 200 indivíduos avaliados, 33 indivíduos apresentaram reabsorções radiculares externas em algum dente. No total foram observadas 33 reabsorções, 15 estavam presentes nas radiografias pré-enxerto ósseo e 18 somente após o enxerto ósseo. Do total das reabsorções observadas, 30 foram localizadas no terço apical da raiz e 3 no terço cervical, sendo o incisivo central esquerdo o dente mais afetado. Não foram encontradas reabsorções radiculares no terço médio da raiz e nenhuma das reabsorções atingiram más de um terço radicular. Não houve diferença estatisticamente significante entre a idade de realização do enxerto ósseo alveolar e a presença de reabsorção radicular externa; e também em relação ao tratamento ortodôntico. Conclusões: A prevalência de reabsorções radiculares nos dentes adjacentes à área da fissura de pacientes submetidos a enxerto ósseo foi baixa (16,5%). Não foi possível estabelecer uma relação entre a observação de reabsorção radicular de indivíduos submetidos a enxerto ósseo e a presença de tratamento ortodôntico em uma mesma imagem. O terço apical da raiz dos dentes observados foi a localização mais frequente de reabsorções radiculares externas, sendo que nenhuma das reabsorções abarcou mais de um terço da raiz.

Descritores: Fissura labiopalatina, reabsorção radicular, enxerto ósseo alveolar secundário

ABSTRACT

Abstract

Ponce JB. Evaluation of the prevalence, extent and severity of root resorption in teeth adjacent to the cleft lip and palate. [dissertação].

Bauru: Hospital de Reabilitação de Anomalias Craniofaciais, Universidade de São Paulo; 2012.

Objective: To evaluate radiographically the prevalence, extent and severity of root resorption in teeth adjacent to cleft area after secondary alveolar bone graft. Material and methods: We analyzed 1458 radiographs (periapical, occlusal and panoramic) of 200 patients with complete cleft lip and palate (uni and bilateral) underwent bone graft surgery, obteined from of Radiology department files of the Hospital for Rehabilitation of Craniofacial Anomalies, University of São Paulo. Results: Of 200 patients, 33 individuals had external root resorption of a tooth. In total 33 resorptions were observed, 15 were present on preoperative bone graft radiographs, and 18 only after the bone graft. Of the total of resorption observed, 30 were localed in the apical third of the root and 3 into the cervical third; left central incisor was the most affected tooth. There were no root resorption in the middle third of the root and none of the resorption reached nore than one third. There was no statistically significant difference between the age of the alveolar bone graft surgery and the presence of external root resorption, and also in relation to orthodontic treatment. Conclusions: The prevalence of the root resorption in teeth adjacent to the cleft area in patients who underwent bone graft was low (16,5%). Unable to establish a relationship between the observation of root resorption in patients undergoing bone grafting and orthodontic treatment presence in the same image. The apical third of the root of the teeth observed was the most common location of external root resorption, and none of resorption spanned more than one third of the root.

Key words: Cleft lip, cleft palate, root resorption, secondary alveolar bone graft

LISTA DE ILUSTRAÇÕES

QUADROS

Quadro 1. Protocolo de documentação radiográfica do HRAC/USP 51

FIGURAS

Figura 1A e 1B. Acesso à crista ilíaca para remoção do osso medular 28

Figura 1C. Fissura de rebordo alveolar antes do enxerto ósseo 28

Figura 1D. Área da fissura após colocação do enxerto ósseo 28

Figura 2. Radiografia periapical de canino com reabsorção radicular externa após EOAS e tratamento ortodôntico 29

Figura 3. Radiografia panorâmica após EOAS 50

Figura 4. Radiografia oclusal da área da fissura após EOAS 50

Figura 5. Radiografia periapical da área da fissura após EOAS 50

Figura 6. Negatoscópio e lupa com lente de vidro 53

Figura 7. Máscara opaca 53

Figura 8. Intervalo de Confiança das Proporções das reabsorções radiculares (Pré e pós-enxerto**).** 58

Figura 9. Representação dos percentuais da localização das reabsorções radiculares nos terços radiculares 59

Figura 10. Idade de aparição das reabsorções radiculares após enxerto ósseo alveolar 61

LISTA DE TABELAS

Tabela 1. Número de radiografias observadas 57

Tabela 2. Distribuição do número de dentes afetados pela reabsorção radicular externa. 59

Tabela 3. Média da idade dos indivíduos na cirurgia de enxerto e indivíduos com reabsorção radicular após enxerto ósseo 60

Tabela 4. Relação entre a reabsorção radicular e o efeito imediato da movimentação ortodôntica pré e pós-enxerto ósseo 62

SUMÁRIO

1. INTRODUÇÃO 27

2. REVISÃO DE LITERATURA 33

3. PROPOSIÇÃO 45

4. MATERIAL E MÉTODOS 49

5. RESULTADOS 57

6. DISCUSSÃO 65

7. CONCLUSÕES 75

8. REFERÊNCIAS 79

INTRODUÇÃO

1. INTRODUÇÃO

As fissuras labiopalatinas são as anomalias congênitas mais comuns, e ocorrem numa proporção aproximada de 1:500 a 550 nascimentos (Vanderas 1987, Tolarová e Cervenka 1998); no Brasil aceita-se que a proporção é de um para 650 nascimentos (Silva Filho e Freitas 2007).

As fissuras que rompem o rebordo alveolar requerem para sua reabilitação a realização de enxerto ósseo alveolar. Dependendo da época que esse enxerto é realizado, recebe o nome de enxerto ósseo alveolar primário, secundário (EOAS) ou terciário. O EOAS é realizado no final da dentição mista (Silva Filho, Ozawa e Carvalho 2007), entre os nove e 11 anos de idade (McIntyre e Devlin 2010). Para este procedimento é utilizado enxerto de osso autógeno, retirado da crista ilíaca, da calota craniana, do tórax e da tíbia (Goudy et al 2009, McIntyre e Devlin 2010) (Figura 1A a 1D), e também recentemente a utilização de proteínas morfogenéticas.

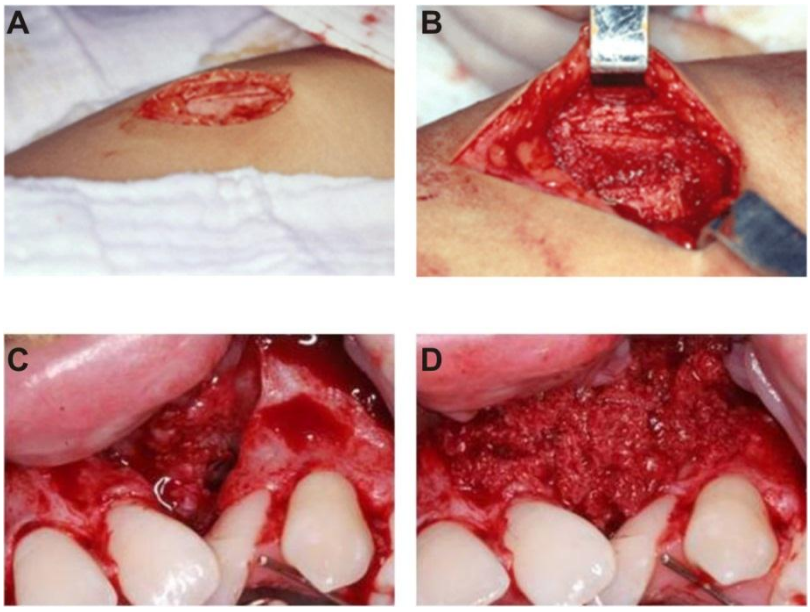

Figura 1. (A) e (B) Acesso à crista ilíaca para remoção do osso medular; (C) Fissura de rebordo alveolar antes do enxerto ósseo; (D) Área da fissura após colocação do enxerto ósseo.

O EOAS é um método confiável para reconstruir as fissuras alveolares (Goudy et al 2009), este procedimento denota a ambiciosa restauração anatômica do rebordo alveolar defeituoso (Silva Filho, Ozawa e Carvalho 2007) necessário à reabilitação bucal que se inicia com a expansão da maxila e alinhamento dos segmentos para facilitar a enxertia óssea (Cavassan e Silva Filho 2007, Goudy et al 2009, McIntyre e Devlin 2010) e finalmente o EOAS.

Após quatro meses de cicatrização do EOAS inicia-se a terapia ortodôntica corretiva para movimentar o canino e todo segmento posterior para a região do incisivo lateral superior comumente ausente nos pacientes com fissuras que acometem o rebordo alveolar.

Um dos efeitos indesejáveis do EOAS pode ser o aparecimento de reabsorções radiculares externas nos dentes adjacentes a área enxertada (Figura 2).

Figura 2 – Radiografia periapical de canino com reabsorção externa após EOAS e tratamento ortodôntico

A etiologia das reabsorções radiculares externas é ainda desconhecida (Gerner et al 1986; De Moor et al 2002), porém vários fatores têm sido relacionados como: tratamento ortodôntico, traumatismos com luxação ou avulsão dos dentes, clareamento interno, terapia periodontal, enxerto ósseo, cirurgias que resultam no dano da união amelocementaria, além de outros fatores como bruxismo e predisposição genética (Patel, Kanagasingam e Pitt Ford 2009), esta última não aceita por alguns autores (Consolaro 2005).

Considerando as reabsorções radiculares como a perda de tecido dentário (dentina e cimento), como resultado da ação odontoclástica (Consolaro 2005), a existência de uma área de inflamação é mencionada na literatura (De Moor et al 2002).

O tratamento ortodôntico dá continuidade ao tratamento reabilitador do paciente que foi submetido à cirurgia de EOAS. Nesta fase, encontramos também reabsorções radiculares relacionadas ao tratamento (Winter, Stenvik e Vandevska-Radunovic 2009,

Weltman et al 2010, Llamas-Carreras et al 2010), ainda que pela frequência destas reabsorções, muitas vezes, sejam compreendidas como eventos normais. Existe a possibilidade e risco da perda dentária, devido ao fato de que as maiorias desses casos são assintomáticos, comumente descobertos durante exames radiográficos realizados para outros propósitos.

As reabsorções radiculares externas podem ser inflamatórias, cervicais invasivas ou por substituição (Kamburoğlu et al 2011), e segundo a região dentária afetada se classificam como coronária, cervical, radicular lateral e apical (Consolaro 2005). Aquelas localizadas na região cervical podem estar relacionadas com enxertos ósseos (Lindhe 1992), e as de localização apical relacionadas com tratamento ortodôntico (Consolaro 2005, Yun-Hoa, Bong-Hae 2011).

Assim o diagnóstico, o estabelecimento da prevalência, extensão, severidade, localização e prognóstico dos tratamentos das reabsorções radiculares externas em indivíduos com fissuras labiopalatinas submetidos a cirurgias de EOAS e tratamento ortodôntico necessitam de uma especial atenção.

REVISÃO DE LITERATURA

2. REVISÃO DE LITERATURA

Com a finalidade de avaliar as reabsorções externas em pacientes com fissura labiopalatina submetidos a enxerto ósseo secundário, Gerner et al (1986), realizaram um estudo em 345 pacientes com idade entre 8 a 18 anos. Encontraram 16 dentes com reabsorção radicular. Todas as reabsorções radiculares eram localizadas no terço cervical das raízes. O tratamento das reabsorções consistiu na realização do tratamento endodôntico e na restauração com amálgama.

Em 2002, De Moor et al descreveu dois casos clínicos de pacientes com fissura transforame incisivo unilateral. Encontraram reabsorções radiculares externas nos dentes adjacentes à fissura nas radiografias realizadas 10 anos após a cirurgia de enxerto secundário de osso. Após descrever o tratamento individual de cada paciente, os autores sugerem uma maior possibilidade de reabsorção radicular externa nos dentes adjacentes à fissura quando o enxerto ósseo secundário é realizado em indivíduos com mais de 12 anos de idade.

No ano de 2007 Gonzales e Rodekirchen apresentaram o tratamento endodôntico e periodontal de um dente (incisivo lateral superior) com reabsorção radicular cervical externa. O tratamento endodôntico realizou-se de forma convencional, selando com ionômero de vidro, a reabsorção radicular que apresentava comunicação com o canal, após a realização da abertura do dente. A obturação endodôntica foi realizada com a técnica termoplastificada. O tratamento periodontal foi dividido em duas fases: a primeira consistiu em controlar a placa bacteriana e conter o sangramento gengival, com instrução de higiene oral e na segunda fase foi realizada uma microcirurgia periodontal para reparar

o defeito causado pela cavidade residual da reabsorção cervical. O caso clínico apresentou um grande sucesso da interação da endodontia com a periodontia no tratamento das reabsorções radiculares cervicais externas.

Um caso de reabsorção radicular cervical externa associado com hiperplasia gengival (granuloma piogênico) e presença de oclusão traumática num incisivo superior esquerdo foi descrito por Vossoughi e Takei (2007). Na primeira sessão foi tratada a hiperplasia e controlada a inflamação gengival. O granuloma piogênico foi removido e levado ao exame histopatológico. Em uma segunda sessão prosseguiu-se o tratamento periodontal fazendo um retalho para manter um correto contorno gengival. Foi necessária mais de uma sessão para realizar o tratamento endodôntico e restauração definitiva. Concluiu-se que na presença de hiperplasia gengival resultante da inflamação, a oclusão traumática pode causar reabsorção radicular externa progressiva.

Em 2008, Nikolidakis et al realizaram acompanhamento de 3 anos de um paciente com reabsorção radicular cervical externa nos dentes 13, 23 e 33, diagnosticado clínica e radiograficamente. O tratamento das reabsorções incluiu a higiene oral, debridamento supragengival, construção de placa miorelaxante para evitar efeitos dos hábitos parafuncionais, remoção cirúrgica do tecido inflamatório de granulação e o reparo da cavidade com material restaurador. Após 3 anos de controle os resultados aparecem satisfatórios.

Neste mesmo ano, Kamburoğlu et al compararam a capacidade diagnóstica de reabsorções radiculares externas artificiais utilizando radiografias intra-bucais convencionais (*insight* Kodak), sensor CCD (Supix wireless), e sensor PSP (Crep Digident). Utilizaram-se duas mandíbulas de cadáveres realizando com broca as reabsorções artificiais em 6 dentes. As radiografias convencionais e digitais foram obtidas

em 3 angulações diferentes, com 3 tamanhos de reabsorções artificiais: pequena (0,5mm); média (0,8mm); grande (1,2mm). A radiografia intra-bucal convencional e o sensor CCD tiveram resultados similares no diagnóstico de reabsorções radiculares externas simuladas.

Alguns trabalhos foram desenvolvidos com o intuito de avaliar a relação entre a ortodontia e reabsorção radicular.

Ren et al (2008) realizaram estudo em ratos com o objetivo de avaliar a relação entre a idade e as reabsorções radiculares externas durante a aplicação de forças ortodônticas leves. Foram utilizados dois grupos de 30 ratos com diferentes idades (2, 4, 8 e 12 semanas) e aplicadas forças ortodônticas, deixando os lados homólogos como controle. Conclui-se que a movimentação ortodôntica, mesmo aplicando forças leves, aumenta a incidência e severidade das reabsorções radiculares, sendo que a maioria ocorreu terço médio da raiz. Os ratos adultos tiveram um aumento na incidência e severidade com a movimentação dentária prolongada.

DeLaurier et al (2009) estudaram as reabsorções radiculares externas de origem idiopática em gatos. Foram estudados 138 dentes de 13 gatos adultos usando microscopia eletrônica. Num total de 73 dentes foram encontradas lesões de reabsorção, sem ter uma relação entre o tipo de dente e a frequência da reabsorção. 38% das reabsorções estavam localizadas na união amelocementária. Concluiu-se que na maioria das reabsorções estão associadas a um processo reparativo, mas as lesões localizadas na união amelocementária, os processos reparativos estão ausentes ou comprometidos.

Em 2009, Patel, Kanagasingam e Pitt Ford realizaram uma revisão sobre as reabsorções radiculares cervicais externas, levando em conta a etiologia destas

patologias, fatores como: o tratamento ortodôntico, traumatismos com luxação ou avulsão dos dentes, clareamento interno, terapia periodontal onde um inadvertido desgaste excessivo do cimento predispõe esta patologia, cirurgias que resultam no dano da união amelocementaria, além de outros fatores como bruxismo e predisposição genética. Os autores ressaltaram a importância das imagens obtidas por tomografia computadorizada no diagnóstico. O tratamento é dependente da severidade da lesão, localização, possível perfuração e das possibilidades de restauração dentária.

A influência da dinâmica ortodôntica na reabsorção radicular e no reparo em pré-molares foi estudada por Winter, Stenvik e Vandevska-Radunovic em 2009. Foram utilizados para este estudo 76 dentes pré-molares de indivíduos com idade entre 10 e 13 anos. Em 33 dos dentes estudados foram aplicadas forças ortodônticas de intrusão e depois extraídos para serem analisados, 25 dos dentes foram intruidos e deixados *in situ* por um determinado período de tempo antes da extração; 18 dentes foram utilizados de controle. Todos os dentes foram analisados com microscopia óptica. Os resultados mostraram maior quantidade de lesões de reabsorção nos grupos com intrusão que no grupo controle. Em alguns dentes o processo de reabsorção continuou depois da retiradas as forças ortodônticas.

Os padrões da reabsorção radicular externa em diferentes condições foram estudados por Sreeja et al (2009). Utilizaram uma amostra de 40 dentes: 10 dentes decíduos com reabsorção radicular externa fisiológica, 10 dentes permanentes (molares) com reabsorção radicular associada ao granuloma periapical, 10 dentes (pré-molares) que sofreram forças leves durante tratamento ortodôntico, e 10 dentes permanentes associados com tumores odontogênicos. Os resultados mostraram diferentes padrões de reabsorção em cada um dos grupos estudados nas imagens de microscopia de varredura.

Goudy et al (2009) estudaram os resultados (avaliação retrospectiva) dos enxertos ósseos secundários na reabilitação de 120 pacientes com fissuras labiopalatinas uni e bilaterais. Nas cirurgias de enxerto ósseo estudadas foram utilizados osso da crista ilíaca e matriz óssea desmineralizada (DBM), nas conclusões se verificou que o uso de DBM não alterou os resultados nos pacientes operados.

Conaglu, Turgut e Tekcicek (2010), relataram o tratamento de reabsorção radicular inflamatória externa (RRIE) nos dentes 21, 22, e 23 de um paciente de 12 anos de idade, com fissura tipo 3 da classificação de Tessier. Já que a reabsorção radicular ocorreu no terço apical dos dentes o tratamento realizado foi endodôntico, com diversas trocas de curativo de demora e utilizando vários medicamentos. Concluiu-se que as reabsorções radiculares inflamatórias externas devem ser avaliadas clínica e radiograficamente em casos de pacientes com fissuras oblíquas da face, e que o tratamento utiliza diversos medicamentos e técnicas operatórias.

Em 2010, Weltman et al realizaram uma revisão sistemática da literatura, utilizando bases de dados eletrônicos para pesquisar as reabsorções radiculares e sua relação com a movimentação ortodôntica. Alguns dos fatores estudados foram: forças contínuas e descontínuas, a utilização de aparelhos fixos ou removíveis, forças leves ou pesadas, se o movimento do tipo intrusivo ou extrusivo, a sequência do arco utilizada, a história de trauma dos dentes submetidos ao tratamento ortodôntico, a morfologia dental e o tratamento em uma ou duas fases. Constataram que os resultados não foram conclusivos, mas recomendaram a utilização de forças leves no tratamento ortodôntico.

Neste mesmo ano, Larson (2010) realizou uma revisão de literatura sobre as causas e tratamento das reabsorções radiculares. Nesse artigo o autor classificou as reabsorções radiculares baseando-se nos fatores que estimulam o início das mesmas,

ressaltou a importância da imagem radiográfica no diagnóstico para diferenciar as reabsorções radiculares internas das externas e associou os aspectos do diagnóstico aos fatores etiológicos existentes no tratamento a se realizar.

Llamas-Carreras et al (2010) estudaram a reabsorção radicular externa durante o tratamento ortodôntico em dentes com obturação endodôntica, comparando-as aos dentes homólogos de polpa vital. Neste estudo foram utilizadas radiografias panorâmicas pré e pós-tratamento ortodôntico de 77 pacientes com endodontia em algum dente. Não houve diferença significativa na quantidade e na qualidade da reabsorção radicular externa durante a movimentação ortodôntica entre dentes obturados endodonticamente e seus homólogos vitais.

Uma revisão bibliográfica de artigos que avaliam procedimentos ortodônticos clínicos e integrais, relacionados à reabsorção radicular apical externa foi publicada por Zahrouski et al em 2010. Foi observado que a possibilidade de aparecimento e severidade das reabsorções radiculares apicais externas é aumentada quanto maior a força aplicada e determinaram que a utilização de forças ortodônticas leves, são as mais indicadas é apresentam menos consequências.

Em 2011, Brin e Bollen estudaram a reabsorção radicular apical externa relacionada com a extração seriada seguida da mecanoterapia, comparando-a com a extração tardia dos 4 primeiros pré-molares juntamente com a mecanoterapia; na tentativa de demostrar que a extração seriada poderia obter menor reabsorção radicular apical externa devido ao fato de parte do movimento dentário ser espontâneo, sem a intervenção das forças ortodônticas. Foi realizado estudo retrospectivo com uma amostra de 35 pacientes (n=35). A utilização de imagens incluiu cefalogramas de antes e depois da mecanoterapia, radiografias panorâmicas e periapicais. Concluiu-se que o tratamento

com extração seriada não demostrou uma prevenção das reabsorções radiculares apicais externas, encontrando-se neste procedimento valores similares aos observados com tratamento de extração tardia e mecanoterapia.

Ono et al. em 2011 avaliaram a detecção de reabsorções radiculares simuladas em dentes através de radiografia digital; comparando a eficácia da radiografia digital convencional (RD) com o recurso de Radiografia Digital por Subtração (RDS). Utilizou-se uma amostra de 49 dentes, em 8 mandíbulas, divididos em 2 grupos. Os dentes nas mandíbulas foram colocados com seu plano oclusal paralelo ao plano horizontal, com ajuda de cunhas. Foram estandardizadas as imagens com a utilização de um dispositivo que conectava o cilindro de raios X com o sensor radiográfico numa posição fixa. Foi realizada a radiografia inicial e em seguida, os dentes foram retirados das mandíbulas para confeccionar nas mesmas as reabsorções radiculares simuladas com brocas de carbide, no nível apical no grupo 1 e na face lingual no grupo 2. Não foi encontrada diferença estatisticamente significativa entre a radiografia digital convencional e o recurso de RDS na detecção de reabsorções radiculares apicais, mais o RDS foi significativamente melhor que o RD na detecção de reabsorções radiculares linguais de 1mm.

No ano de 2011, Silva Marques et al. relataram o acompanhamento por 25 anos de um caso de reabsorção radicular apical externa nos dentes de um indivíduo com tratamento ortodôntico, discutindo as implicações clínicas no diagnóstico e tratamento associados a esses casos. O tratamento ortodôntico do paciente iniciou-se com 10 anos de idade, depois dos estudos preliminares (clínico-radiográfico), foi instalado um aparelho ortodôntico fixo superior e inferior. Numa fase seguinte foram extraídos os 4 primeiros pré-molares. Em radiografias periapicais tomadas ao finalizar o tratamento ortodôntico

visualizou-se reabsorções radiculares horizontais nos incisivos superiores e inferiores e também pequena reabsorção apical nos caninos superiores e inferiores. O estudo radiográfico realizado 25 anos depois do tratamento ortodôntico não demostrou progresso significante nas reabsorções radiculares e apresentou saúde periodontal. Os autores concluíram que existe um maior risco de reabsorção radicular severa em dentes de indivíduos submetidos a ortodontia que apresentam raízes pontiagudas e que necessitam de extração dos pré-molares. E ainda, que nesses casos de reabsorção radicular extensa, há dificuldades quanto à prevenção, diagnóstico precoce e prognóstico, podendo ser decisivo na determinação do sucesso e fracasso do tratamento ortodôntico.

A capacidade do observador na detecção de reabsorções radiculares externas e internas foi estudada por Kamburoglu et al em 2011. Foram utilizados 90 dentes unirradiculares (30 incisivos centrais, 30 incisivos laterais e 30 caninos) e simuladas reabsorções radiculares. Em 50 dentes do total da amostra foram confeccionadas uma reabsorção interna e uma externa, e 40 dentes ficaram hígidos, ou seja, não foi simulada a reabsorção. A avaliação foi feita em imagens radiográficas periapicais e em imagens de tomografia computadorizada de feixe cônico (TCFC). Os avaliadores, três radiologistas, obtiveram melhores resultados na detecção das reabsorções radiculares nas imagens de TCFC.

Em 2011, Kim e Yang reportaram um caso de reparação cirúrgica de uma reabsorção inflamatória radicular externa num incisivo central superior esquerdo. Dentre os materiais de escolha para a realização do procedimento restaurador (MTA, resina composta, ionômero de vidro, etc.) os autores elegeram o ionômero de vidro modificado com resina. O ato cirúrgico consistiu na confecção de retalho, limpeza do tecido granulomatoso por meio de curetagem e regularização do tecido dentário, em seguida foi

colocado o ionômero de vidro na superfície preparada e realizada a sutura. A medicação pós-operatória consistiu de analgésicos anti-inflamatórios não esteroidais e antibióticos. Finalmente, num período pós-cirúrgico foi realizado o clareamento interno com perborato de sódio, para melhor estética. Na proservação, conclui-se que o ionômero de vidro modificado com resina representa um material ótimo na reparação de reabsorções radiculares externas, obtendo resultados satisfatórios.

Heravi et al. em 2011, introduziram um enfoque novo de ancoragem com mini-parafusos à intrusão ortodôntica de molares extruídos. Participaram desta pesquisa 10 mulheres entre 25 e 57 anos de idade, foram utilizados mini-parafusos MINIKIT, com uma força para a intrusão de 50g. A avaliação radiográfica foi realizada com periapicais pela técnica do paralelismo; sendo as imagens radiográficas mensuradas num *software* específico. Os autores obtiveram ótima qualidade nos procedimentos de intrusão e mínima quantidade de reabsorção radicular.

Neste mesmo ano, Verlinden, Gooris e Becking avaliaram a incidência de complicações e dificuldades pós-operatórias na utilização da técnica de expansão de maxila SARPE (*Bone-borne surgical-assisted rapid palatal expantion*). Foi realizado estudo retrospectivo de 73 indivíduos acometidos a esse procedimento. Sessenta e sete indivíduos foram submetidos a expansão bilateral de maxila e 6 pacientes sofreram a SARPE unilateral. Um dos objetivos deste estudo foi comparar as condições periodontal e pulpar dos dentes incisivos após a distração óssea e o tratamento ortodôntico no novo osso. Foi concluído que o SARPE é uma técnica fácil e versátil para o tratamento da hipoplasia maxilar transversal com uma morbidez aceitável, porém ainda, não foi suficientemente comparada com as técnicas tradicionais.

PROPOSIÇÃO

3. PROPOSIÇÃO

O objetivo neste estudo foi avaliar a prevalência, a localização e a severidade de reabsorções radiculares nos dentes adjacentes à área da fissura após EOAS e tratamento ortodôntico em imagens radiográficas intra e extra bucais, mensurando localização e severidade.

MATERIAL E MÉTODOS

4. MATERIAL E MÉTODOS

Este estudo foi aprovado pelo Comitê de Ética em Pesquisa em Seres Humanos do Hospital de Reabilitação de Anomalias Craniofaciais da Universidade de São Paulo (425/2011-SVAPEPE-CEP).

A amostra foi constituída de radiografias de 200 indivíduos com fissura transforame incisivo uni e bilateral, de ambos os gêneros do acervo do setor de Radiologia do HRAC/USP. Foi estabelecido como critério de inclusão que o indivíduo tenha sido submetido à cirurgia de enxerto ósseo alveolar e tratamento ortodôntico.

Para cada indivíduo, foram avaliadas radiografias panorâmicas, oclusais e periapicais, correspondentes ao protocolo de reabilitação do Hospital de Reabilitação de Anomalias Craniofaciais da Universidade de São Paulo (HRAC/USP) (Figuras 3,4,5) e divididas em dois grupos. O primeiro grupo de radiografias realizadas antes do Enxerto Ósseo Alveolar Secundário e o outro de pós-cirúrgico da cirurgia de EOAS (Quadro 1).

Uma radiografia panorâmica e uma oclusal do período pré-enxerto e uma panorâmica e uma oclusal do período pós enxerto foram determinadas como radiografias padrão na pesquisa, dando um total de 200 radiografias panorâmicas e 200 oclusais pré-enxerto e 200 radiografias panorâmicas e 200 oclusais pós-enxerto.

O restante das radiografias panorâmicas, oclusais e periapicais, foram avaliadas por se encontrar dentro do acervo radiográfico dos pacientes sem se apresentar em um número fixo para todos os indivíduos.

Figura 3. Radiografia panorâmica após EOAS

Figura 4 – Radiografia Oclusal da área da fissura após EOAS

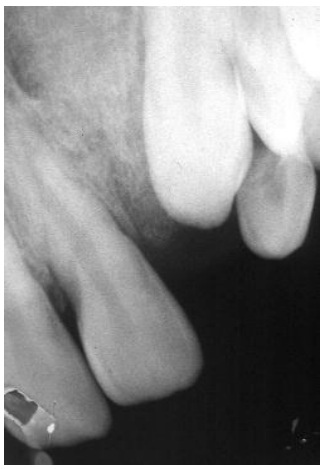

Figura 5 – Radiografia periapical após EOAS

Quadro 1. Protocolo de documentação radiográfica do HRAC/USP

IDADE		**FISSURA LABIOPALATINA** **TRANSFORAME INCISIVO UNI E BILATERAL**
8 anos		Rx orto Rx tele lateral
ENXERTO ÓSSEO SECUNDÁRIO	Avaliação	Rx pp fissura + 11, 21 (se necessário)
	Pré-cirúrgico	Rx oclusal padronizada fissura
	Pós-imediato	Rx oclusal padronizada fissura
	Pós – 60 dias	Rx pp área da fissura
	Pós – 6 meses	Rx orto* *Se o CANINO não estiver irrompido
	Pós – 1 ano	Rx tele lateral Rx pp área fissura Rx orto

As imagens radiográficas foram avaliadas em negatoscópio com auxílio de lupa com lente de vidro, aumento 3x e 75 mm de diâmetro (Figura 6) e máscara opaca, em condições ideais de observação (Figura 7), com o objetivo de confirmar a presença ou

não de reabsorções radiculares nos dentes adjacentes à área da fissura labiopalatina enxertada e para determinar:

a) Idade do indivíduo quando do EOAS.

b) Identificação do dente que apresentou a reabsorção radicular.

c) Localização e severidade - determinou-se a localização da reabsorção de acordo com o terço radicular afetado: apical, médio ou cervical. A severidade foi definida por abranger mais de um terço radicular (Ren et al, 2008)

d) Época de aparecimento - as reabsorções encontradas foram divididas em 2 grupos, aquelas presentes antes do enxerto ósseo e as observadas após a cirurgia de enxerto.

e) Relação entre presença de tratamento ortodôntico visível na radiografia e presença de reabsorção radicular externa nos dentes da mesma imagem.

Para análise dos dados obtidos, foi utilizado o Intervalo de Confiança das Proporções e o teste estatístico do Quadrado, com significância de 5%.

Figura 6 – Lupa de magnificação com lente de vidro e aumento de 3x



Figura 7 – Máscara opaca

RESULTADOS

5. RESULTADOS

Um total de 1458 radiografias foi avaliado (Tabela 1).

Tabela 1. Número de radiografias observadas

Número de Radiografias	Rx. Periapicais	Rx. Panorâmica	Rx. Oclusal	Total
Pré – Enxerto	281	307	209	797
Pós – Enxerto	234	222	205	661
Total	515	529	414	1458

Dos 200 indivíduos avaliados, 33 apresentaram reabsorções radiculares externas em algum dente. Foi aplicado o Intervalo de Confiança das Proporções para indicar a porcentagem de reabsorções radiculares externas com seus respectivos limites superior e inferior representando os valores máximos é mínimos respectivamente sob o total da amostra. No total foram observadas 33 reabsorções, 15 estavam presentes nas radiografias pré-enxerto ósseo e 18 somente após o enxerto ósseo (Figura 8).

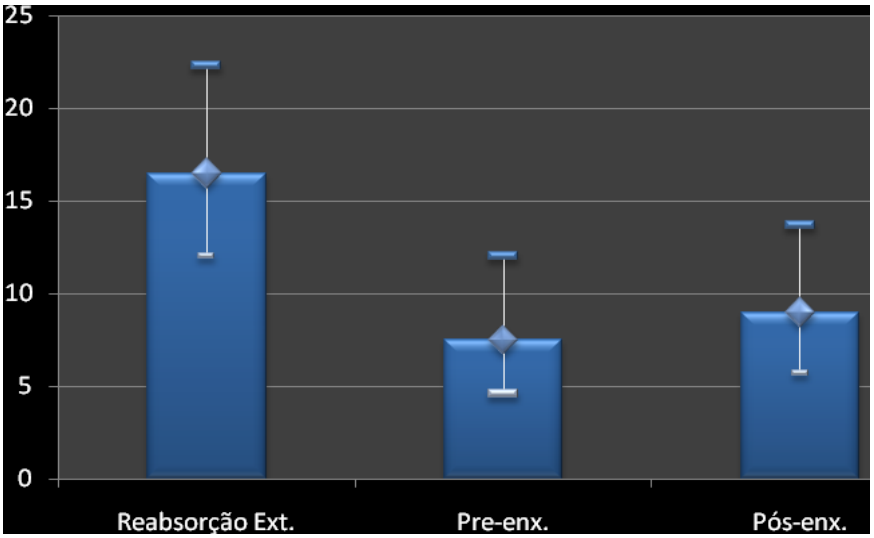

Figura 8. Intervalo de Confiança das Proporções das reabsorções radiculares (Pré e pós-enxerto).

Do total das reabsorções observadas, 30 foram localizadas no terço apical da raiz e 3 no terço cervical (Figura 9), sendo o incisivo central esquerdo o dente mais afetado (Tabela 2). Não foram encontradas reabsorções radiculares no terço médio da raiz e nenhuma das reabsorções atingiram mais de um terço radicular.

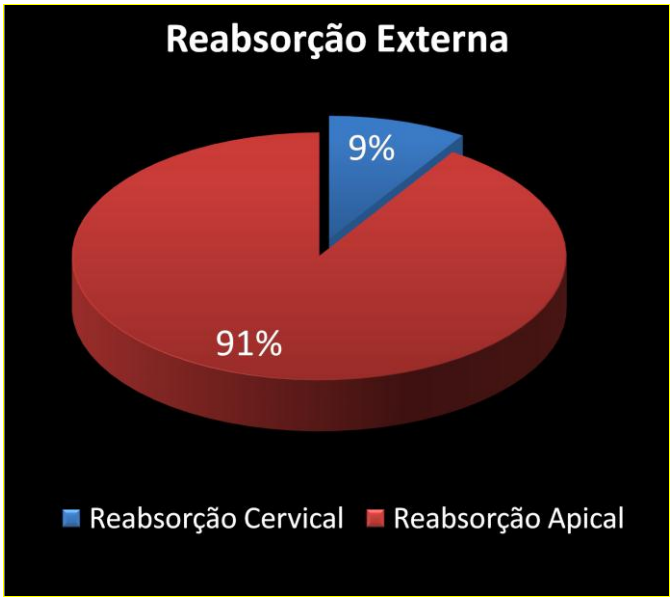

Figura 9. Representação dos porcentuais da localização das reabsorções radiculares nos terços radiculares.

Tabela 2. Distribuição do número de dentes afetados pela reabsorção radicular externa

	Incisivo central		Incisivo lateral		Canino	
	Esq	Dir	Esq	Dir	Esq	Dir
Cervical	1	0	1	0	1	0
Apical	15	13	1	0	1	0
TOTAL	16	13	2	0	2	0

Foi registrada a idade dos indivíduos com dentes com reabsorção radicular na data do enxerto ósseo, assim como a idade quando a presença da reabsorção radicular externa e após enxerto ósseo alveolar (Tabela 3). Desta mesma forma, foram anotadas as reabsorções radiculares após o enxerto ósseo alveolar encontradas nos indivíduos com idade de até 12 anos (9 reabsorções) e aquelas encontradas após 12 anos realizado o enxerto (9 reabsorções) sem existir diferença estatisticamente significativa entre os 2 grupos (p= 0,91, Teste Quadrado) (Figura 10).

Tabela 3. Média da idade dos indivíduos na cirurgia de enxerto em indivíduos com reabsorção radicular após enxerto ósseo

	Cirurgia de EOAS			Indivíduos com reabsorção após enxerto ósseo		
	média	Desvio padrão	mediana	média	Desvio padrão	mediana
Idade	14,77	6,41	12	15,88	7,82	12,50
Total (N)	200			18		

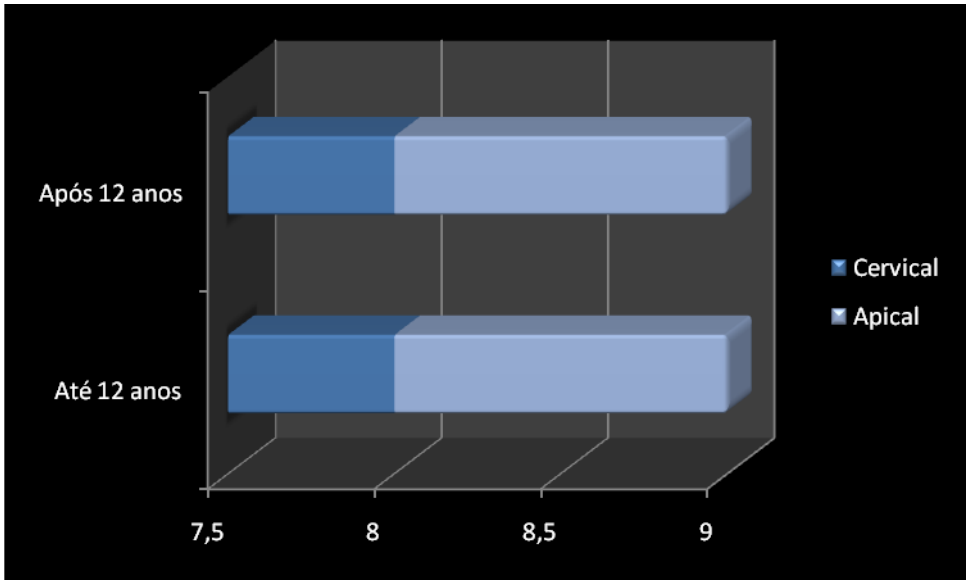

Figura 10. Idade de aparição das reabsorções radiculares após enxerto ósseo alveolar

Mediante o teste do Qui Quadrado se tentou avaliar se há relação entre a reabsorção radicular e o efeito imediato da movimentação ortodôntica pré e pós enxerto ósseo, sem apresentar diferença estatisticamente significativa nos resultados (p= 0,92) (Tabela 4).

Tabela 4. Relação entre a reabsorção radicular e o efeito imediato da movimentação ortodôntica pré e pós-enxerto ósseo

	Ortodontia		
	Sim	Não	TOTAL
Pré-enxerto	9	6	15
Pós enxerto	10	8	18
TOTAL	19	14	33

p=0,92

DISCUSSÃO

6. DISCUSSÃO

Após a cirurgia de enxerto ósseo em indivíduos com fissura labiopalatina, os processos palatinos se comportam como uma única estrutura (Silva Filho et al 2009), permitindo o tratamento ortodôntico e posterior reabilitação da arcada dentária.

Esse procedimento mostra-se satisfatório permitindo dar continuidade no rebordo alveolar, sem a utilização de aparelhos protéticos (Gerner et al 1986), além de estabilizar mecanicamente os segmentos maxilares, oferece condições periodontais saudáveis, elimina a obstrução das vias aéreas, proporciona suporte ósseo para a base nasal e permite, caso necessário, a colocação de implantes na área da fissura operada (Silva Filho, Ozawa e Carvalho 2007).

O osso medular obtido da crista ilíaca é ainda o mais utilizado como material de enxertia (Silva Filho, Ozawa e Carvalho 2007, Goudy et al 2009), porém novos enxertos a partir de materiais alogênicos estão sendo utilizados experimentalmente sem variação nos resultados obtidos quando comparados com o enxerto medular (Goudy et al 2009). Não obstante, reabsorções radiculares após esse procedimento são descritas na literatura (Gerner et al 1986, De Moor et al 2002).

O mecanismo preciso que envolve as reabsorções radiculares dentárias é ainda incerto, entretanto, diversos fatores etiológicos tem sido propostos (Gerner et al 1986; Nikolidakis et al 2008; Patel, Kanagasingam e Pitt Ford 2009) inclusive alguns autores afirmam que a reabsorção radicular pode ter etiologia multifatorial (Weltman et al 2010, Conaglu, Turgut e Tekcicek 2010).

Quando a reabsorção externa é diagnosticada, o tratamento deve ser multidisciplinar, na tentativa de obter o melhor resultado possível, devido à zona estética onde se apresenta (Roig et al 2010) (Figura 8).

Figura 8 – Caso clínico de reabsorção radicular – Exposição da reabsorção com retalho de espessura total e restauração com ionômero de vidro.

Na área da fissura operada, os dentes remanescentes são determinantes na reabilitação integral do indivíduo e necessita de mais de uma especialidade odontológica (Gonzales e Rodekirchen 2007, Vossoughi e Takei 2007, Nikolidakis et al 2008). O diagnóstico precoce e conhecimento das possíveis complicações provocadas por reabsorções radiculares externas irá reduzir os riscos na perda de dentes e auxiliará no planejamento da reabilitação oral (restauradora ou protética).

O tratamento é realizado na dependência da localização da reabsorção radicular. Nos casos de reabsorção radicular externa apical (RREA), a qual apresentou maior porcentual nesta pesquisa (91%), a biomecânica endodôntica está aconselhada na presença de necrose pulpar, realizando curativo de demora entre sessões, como descrito na literatura (Lux, Goetz e Hellwig 2010, Conaglu, Turgut e Tekcicek 2010). A utilização do MTA está indicada na obturação dos dentes com RREA a devido ao pH elevado (aproximadamente 12), possibilitando desativar o processo inflamatório e retardando a atividade odontoclástica (Lux, Goetz e Hellwig 2010), além de ter capacidade de estimular cementoblastos e odontoblastos (Aggarwal V e Singla 2010).

Na reabsorção radicular cervical, o tratamento muitas vezes necessita da intervenção da periodontia (Gonzales e Rodekirchen 2007, Vossoughi e Takei 2007). O material utilizado na restauração do defeito deixado pela reabsorção está relacionado à capacidade seladora e superfície dental afetada, sendo utilizada antigamente o amálgama (Gerner et al 1986) e atualmente o MTA (Conaglu, Turgut e Tekcicek 2010, Yilmaz, Kalender e Cengiz 2010), ionômero de vidro (De Moor et al 2002, Gonzales e Rodekirchen 2007) e resina composta (Roig et al 2010, Vinothkumar, Tamilselvi e Kandaswamy 2011). A cirurgia apical pode ser também uma alternativa no tratamento de reabsorções externas invasivas (Lux, Goetz e Hellwig 2010, Kim e Yang 2011).

A detecção precoce das reabsorções radiculares externas, assim como sua prevalência e incidência é importantíssima para conclusão do tratamento reabilitador, quanto maior sua extensão e dependendo da sua localização irão exigir maior número de sessões para tratamento, profissionais de diferentes especialidades e também gerará maior custo. Vale salientar que os indivíduos com fissura que recebem tratamento no

HRAC, geralmente apresentam condição sócio-econômica baixa e dependem de terceiros para comparecerem ao Hospital,

A ortodontia representa uma fase importante na reabilitação do indivíduo com fissura labiopalatina e atua na preparação para receber o enxerto ósseo. A utilização de forças excessivas no tratamento ortodôntico pode ocasionar necrose tissular na raiz do dente, expondo dentina e iniciando atividade odontoclástica (Patel, Kanagasingam e Pitt Ford 2009); sendo considerada como fator etiológico das reabsorções radiculares, especialmente das reabsorções radiculares externas apicais (RREA), mas a falta de estudos clínicos randomizados impede seu esclarecimento total (Yun-Hoa, Bong-Hae 2011). Em contrapartida Cwyk, Saint-Perre e Tronstad (1984) associam, mesmo que em baixa proporção, o tratamento ortodôntico a reabsorções radiculares externas cervicais (RREC).

Neste estudo, a presença de ambos os fatores (enxerto ósseo e ortodontia) e a falta de esclarecimento na determinação da etiologia das reabsorções radiculares, faz com que seja impossível estabelecer o papel de cada um deles na ocorrência desta patologia, pois o protocolo de reabilitação do HRAC preconiza o alinhamento dos segmentos, enxerto ósseo e alinhamento dentários, em todos os casos.

Deve-se ainda considerar que muitas vezes a reabsorção radicular continua depois de retiradas as forças ortodônticas (Winter, Stenvik e Vandevska-Radunovic 2009). O que confirma a dificuldade encontrada neste estudo em determinar qual o papel de cada possível fator etiológico.

A prevalência encontrada neste estudo foi de 33 reabsorções radiculares numa amostra de 200 indivíduos, todos submetidos à cirurgia de enxerto ósseo alveolar. No

entanto, somente 18 reabsorções radiculares (54,5%) foram diagnosticadas após a cirurgia de enxerto, deste número 2 atingiram o terço cervical e 16 o terço apical. No estudo realizado por Gerner et al em 1986, com 419 indivíduos submetidos a cirurgia de enxerto ósseo alveolar secundário, foram encontradas reabsorções radiculares em 15 pacientes, todas localizadas no terço cervical; sendo que, o tratamento destas patologias está relacionado à severidade da lesão, podendo comprometer o tratamento ortodôntico (Silva Marques et al 2011).

Em indivíduos sem fissura o incisivos maxilares são os dentes mais acometidos por reabsorção radicular externa, seguidos por incisivos inferiores e primeiros molares (Weltman et al 2010, Yun-Hoa, Bong-Hae 2011) fato comprovado pelo nosso estudo, o incisivo central superior foi o dente mais afetado, mas considerando que o estudo esteve circunscrito à área da fissura operada, esta relação pode estar condicionada ao grupo dentário estudado mais do que ao tipo de dente. É importante mencionar que os incisivos, em média, são movimentados por distâncias maiores na arcada comparados com outros dentes, sendo outro fator que predispõe às reabsorções radiculares (Yun-Hoa, Bong-Hae 2011), no entanto, nos indivíduos com fissura labiopalatina o incisivo apresenta-se contra-angulado e girado, com sua coroa voltada para distal, ocupando parte do espaço da fissura, enquanto o ápice mantém-se mesializado. O canino superior também tende a demostrar angulação positiva excessiva com a coroa inclinada em direção ao defeito necessitando de ampla movimentação ortodôntica (Garib et al 2010) .

A idade não representa um fator predisponente à aparição de reabsorção radicular (Ren et al 2008), mas pode se tornar, quando se considera o período a ser realizada a cirurgia de enxerto ósseo secundário (Gerner et al 1989); sendo esta recomendada antes de completar 12 anos de idade (De Moor et al 2002), esta relacionada à data de erupção

do canino (Gerner et al 1989; Silva Filho, Ozawa e Carvalho 2007). Em nossa pesquisa observou-se uma maior prevalência de reabsorções radiculares externas nos indivíduos que receberam o enxerto ósseo alveolar após 12 anos de idade, porém sem diferença estatisticamente significante.

A radiografia panorâmica foi tomada como imagem padrão, mesmo se considerando uma radiografia de baixa qualidade na localização de reabsorções radiculares, por constituir uma radiografia do protocolo reabilitador do HRAC, fornecendo uma imagem pré e pós cirúrgica da área estudada. Já se tem descrito na literatura a utilização deste tipo de radiografia na determinação de reabsorções radiculares (Linge, Linge 1983) pelo fato de se apresentar como padrão dentre de protocolos reabilitadores e de controle ortodôntico (Weltman et al 2010).

As radiografías oclusais permitem observar com maior acurácia a área do enxerto e dentes adjacentes, mas nesta pesquisa em particular, mesmo se apresentando uma radiografia oclusal pré-enxerto e outra pós enxerto, a segunda foi obtida num período pós cirúrgico imediato, fato que não permite a sua utilização como imagem de avaliação de reabsorções radiculares pós enxerto, lembrando que o pouco tempo após contato com o possível fator etiológico (EOAS), não irá permitir a observação radiográfica desta patologia.

As radiografias convencionais, utilizadas nesta pesquisa, ainda representam o principal instrumento na identificação de reabsorção radicular externa. Kamburoğlu et al em 2008, determinou que a radiografia convencional e a digital apresentam resultados similares no diagnóstico de reabsorções radiculares externas, no entanto, num estudo posterior (Kamburoğlu et al 2011) se verifica que estes instrumentos diagnósticos foram inferiores na detecção de reabsorções radiculares quando comparados à tomografia

computadorizada de feixe cônico. A acurácia desta última está diretamente relacionada à espessura de voxel utilizado na avaliação das imagens (Liedke et al 2009). Porém, o custo e quantidade de radiação elevada se comparados com as imagens radiográficas convencionais, não permitem que as imagens de TCFCs sejam prescritas de maneira aleatória e sem um critério rigoroso.

CONCLUSÕES

7. CONCLUSÕES

- A prevalência de reabsorções radiculares nos dentes adjacentes à área da fissura de indivíduos submetidos a enxerto ósseo foi de 33. Sendo, 15 reabsorções encontradas antes e 18 depois do procedimento de enxerto.

- Não foi possível estabelecer uma relação entre a observação de reabsorção radicular de indivíduos submetidos a enxerto ósseo e a presença de tratamento ortodôntico em uma mesma imagem.

- O terço apical da raiz dos dentes observados foi a localização mais frequente de reabsorções radiculares externas, sendo que nenhuma das reabsorções abarcou mais de um terço da raiz.

REFERÊNCIAS

8 .REFERÊNCIAS

Aggarwal V, Singla M. Management of inflammatory root resorption using MTA obturation – a four year follow up. Br Dent J. 2010;208(7):287-289.

Brin I, Bollen AM. External apical root resorption in patients treated by serial extractions followed by mechanotherapy. Am J Orthod Dentofacial Orthop. 2011;139: e129-e134.

Cavassan AO, Silva Filho OG. Abordagem ortodôntica. In: Trindade IEK; Silva Filho OG. Fissuras labiopalatinas: uma abordagem interdisciplinar. São Paulo: Editora Santos; 2007. 213-38.

Conaglu E, Turgut MD, Tekcicek M. Healing of external inflammatory root resorptions and periapical lesions without surgical treatment in an operated oblique facial cleft case. Eur J Dent. 2010; 4(2): 208-14.

Consolaro A. Reabsorções dentárias; nas especialidades clínicas. 2da Ed. Maringá, PR: Dental Press; 2005.

Cwyk F, Saint-Perre F, Tronstad L. Endodontic implications of orthodontic tooth movement. J Dent Res 1984;63:1039.

DeLaurier A, Boyde A, Jackson B, Horton MA, Price JS. Identifying early osteoclastic resorptive lesions in feline teeth: a model for understanding the origin of multiple idiopathic root resorption. J Periodontal Res. 2009;44(2):248-57.

De Moor RJ, De Vree HM, Cornelis C, De Boever JA. Cervical root resorption in two patients with unilateral complete cleft of the lip and palate. Cleft Palate Craniofac J. 2002;39(5):541-5.

Garib DG, Peixoto AP, Lauris RCMC, Gonçalves JR, Silva Filho OG. Fissuras labiopalatinas: a orthodontia no processo reabilitador. Pro-Odonto Ortodontia. 2010;3:115-176.

Gerner NW, Hurlen B, Bergland O, Semb G, Beyer-Olsen EM. External root resorption in patients with secondary bone-grafting of alveolar clefts. Endod Dent Traumatol. 1986;2(6):263-6.

Gonzales JR, Rodekirchen H. Endodontic and periodontal treatment of and external cervical resorption. Oral Surg Oral Med Oral Pathol Oral Radiol Endod. 2007;104(1):e70-7.

Goudy S, Lott D, Burton R, Wheeler J, Canady J. Secondary alveolar bone grafting: outcomes, revisions, and new applications. Cleft Palate Craniofac J. 2009;46(6):610-2.

Heravi F, Bayani S, Madani AS, Radvar M, Anbiaee N. Intrusion of supra-erupted molars using miniscrews: clinical success and root resorption. Am J Orthod Dentofacial Orthop. 2011; 139(4 Suppl): S170-5.

Kamburoğlu K, Tsesis I, Kfir A, Kaffe I. Diagnosis of artificially induced external root resorption using conventional intraoral film radiography, CCD, and PSP: an ex vivo study. Oral Surg Oral Med Oral Pathol Oral Radiol Endod. 2008;106(6):885-91.

Kamburoğlu K, Kursun S, Yüksel S, Oztas B. Observer ability to detect ex vivo simuled internal or external cervical root resorption. J Endod. 2011; 37(2):168-75.

Kim SY, Yang SE. Surgical repair of external inflammatory root resorption with resin-modified glass ionomer cement. Oral Surg Oral Med Oral Pathol Oral Radiol Endod. 2011; 111(4): e33-6.

Larson TD. Causes and treatment of root resorption. Northwest Dent. 2010;89(3):45-7.

Liedke GS, Silveira HED, Silveira HLD, Dutra V, Figueiredo JAP. Influence of voxel size in the diagnostic ability of cone beam tomography to evaluate simulated external root resorption. J Endod. 2009; 35(2): 233-35.

Lindhe J. Tratado de periodontologia clínica. 2da Ed. Rio de Janeiro, RJ: Guanabara Koogan; 1992.

Linge BO, Linge L. Apical root resorption in upper anterior teeth. Eur J Orthod 1983;5:173-83

Llamas-Carreras JM, Amarilla A, Solano E, Velasco-Ortega E, Rodríguez-Varo L, Segura-Egea JJ. Study of external root resorption during orthodontic treatment in root filled teeth compared with their contralateral teeth with vital pulps. Int Endod J. 2010;43(8):654-62.

Lux HC, Goetz F, Hellwig E. Case report: endodontic and surgical treatment of an upper central incisor with external root resorption and radicular cyst following a traumatic tooth avulsion. Oral Surg Oral Med Oral Pathol Oral Radiol Endod. 2010;110:e61-e67.

McIntyre GT, Devlin MF. Secondary alveolar bone grafting (CLEFTSiS) 2000-2004. Cleft Palate Craniofac J. 2010;47(1):66-72.

Nikolidakis D, Nikou G, Meijer GJ, Jansen JA. Cervical external root resorption: 3-years follow-up of a case. J Oral Sci. 2008;50(4):487-91.

Ono E, Medici Filho E, Leite HF, Tanaka JLO, de Moraes MEL, Castilho JSM. Evaluation of simulated external root resorptions with digital radiography and digital substraction radiography. Am J Orthod Dentofacial Orthop. 2011; 139: 324-33.

Patel S, Kanagasingam S, Pitt Ford T. External cervical resorption: A review. J Endod. 2009;35(5):616-25.

Ren Y, Maltha JC, Liem RS, Stokroos I, Kuijpers-Jagtman AM. Age-dependent root external resorption during tooth movement in rats. Acta Odontol Scand. 2008; 66(2):93-8.

Roig M, Morelló S, Mercadé M, Durán-Sindreu F. Invasive cervical resorption: report on two cases. Oral Surg Oral Med Oral Pathol Oral Radiol Endod. 2010; 110(4): e64-9.

Silva Filho OG, Freitas JAS. Caracterização morfológica e origem embriológica. In: Trindade IEK; Silva Filho OG. Fissuras labiopalatinas: uma abordagem interdisciplinar. São Paulo: Editora Santos; 2007. 17-49.

Silva Filho OG, Ozawa TO, Carvalho RM. Enxerto ósseo secundário. In: Trindade IEK; Silva Filho OG. Fissuras labiopalatinas: uma abordagem interdisciplinar. São Paulo: Editora Santos; 2007. 239-60.

Silva Filho OG, Boiani E, Cassavan AO, Santamaria JM. Rapid maxillary expansion after alveolar bone grafting in patients with alveolar cleft. Cleft Palate Craniofac J. 2009: 46(3); 331-38.

Silva Marques L, Teixeira Chaves KC, Rey AC, Pereira LJ,de Oliveira Ruellas AC. Severe root resorption and orthodontic treatment: Clinical implications after 25 years of follow-up. Am J Orthod Dentofacial Orthop. 2011;139: S166-9.

Sreeja R, Minal C, Madhuri T, Swati P, Vijay W. A scanning electron microscopic study of the patterns of external root resorption under different conditions. J Appl Oral Sci. 2009;17(5):481-6.

Tolarová MM, Cervenka J. Classification and birth prevalence of orofacial clefts. Am J Med Genet. 1998;13;75(2):126-37.

Vanderas AP. Incidence of cleft lip, cleft palate, and cleft lip and palate among races: A review. Cleft Palate J. 1987;24(3):216-25

Verlinden CR, Gooris PG, Becking AG. Complications in transpalatal distraction osteogénesis: a retrospective clinical study. J Oral Maxillofac Surg. 2011;69(3): 899-905.

Vinothkumar TS, Tamilselvi R, Kandaswamy D. Reverse sandwich restoration for the management of invasive cervical resorption: a case report. J Endod. 2011; 37(5):706-710.

Vossoughi R, Takei HH. External cervical resorption associated with traumatic occlusion and pyogenic granuloma. J Can Dent Assoc. 2007;73(7):625-8.

Weltman B, Vig KW, Fields HW, Shanker S, Kaizar EE. Root resorption associated with orthodontic tooth movement: A systematiz review. Am J Orthod Dentofacial Orthop. 2010;137(4):462-76.

Winter BU, Stenvik A, Vandevska-Radunovic V. Dynamics of orthodontics root resorption and repair in human premolar: a light microscopy study. Eur J Orthod. 2009;31(4):346-51.

Yilmaz HG, Kalender A, Cengiz E. Use of mineral trioxide aggregate in the treatment of invasive cervical resorption: a case report. J Endod. 2010;36:160-162.

Yun-Hoa J, Bong-Hae C. External root resorption after orthodontic treatment: a study of contributing factors. Imaging Sci Dent 2011; 41 : 17-21.

Zahrowski J, Jeske A. Apical root resorption is associated with comprehesive orthodontic treatment but not clearly dependent on prior tooth characteristics or orthodontic techniques. J Am Dent Assoc. 2011;142(1):66-8.