UNIVERSIDADE DE SÃO PAULO
HOSPITAL DE REABILITAÇÃO DE ANOMALIAS CRANIOFACIAIS

MARCO AURÉLIO RODRIGUES DE OLIVEIRA

Avaliação volumétrica do côndilo pré e pós osteotomia sagital bilateral de mandíbula com fixação híbrida

BAURU
2016

MARCO AURÉLIO RODRIGUES DE OLIVEIRA

Avaliação volumétrica do côndilo pré e pós osteotomia sagital bilateral de mandíbula com fixação híbrida

Dissertação apresentada ao Hospital de Reabilitação de Anomalias Craniofaciais da Universidade de São para obtenção do título de Mestre em Ciências da Reabilitação.

Área de Concentração: Fissuras Orofaciais e Anomalias Relacionadas

Orientador: Prof. Dr. Renato Yassutaka Faria Yaedú

BAURU
2016

UNIVERSIDADE DE SÃO PAULO
HOSPITAL DE REABILITAÇÃO DE ANOMALIAS CRANIOFACIAIS

Rua Sílvio Marchione, 3-20

Caixa Postal: 1501

17012-900 – Bauru – SP – Brasil

Telefone: (14) 3235-8000

Prof. Dr. Marco Antonio Zago – Reitor da USP

Profa. Dra. Maria Aparecida de Andrade Moreira Machado – Superintendente do HRAC-USP

Autorizo, exclusivamente, para fins acadêmicos e científicos, a reprodução total ou parcial desta Dissertação.

_____
Marco Aurélio Rodrigues de Oliveira

Bauru, ___ de _____ de ____.

Oliveira, Marco Aurélio Rodrigues de
O4a Avaliação volumétrica do côndilo pré e pós osteotomia sagital bilateral de mandíbula com fixação híbrida / Marco Aurélio Rodrigues de Oliveira. Bauru, 2016.
78p.; il.; 30cm.

Dissertação (Mestrado – Fissuras Orofaciais e Anomalias Relacionadas) – Hospital de Reabilitação de Anomalias Craniofaciais, Universidade de São Paulo.

Orientador: Prof. Dr. Renato Yassutaka Faria Yaedú

1. Cirurgia ortognática. 2. Fixação óssea. 3. Côndilo mandibular. 4. Fissura labial.

FOLHA DE APROVAÇÃO

Marco Aurélio Rodrigues de Oliveira

Dissertação apresentada ao Hospital de Reabilitação de Anomalias Craniofaciais da Universidade de São Paulo para a obtenção do título de Mestre em Ciências da Reabilitação.

Área de Concentração: Fissuras Orofaciais e Anomalias Relacionadas

Aprovada em: ___/___/_____

Banca Examinadora

Prof(a). Dr(a). _____

Instituição _____

Prof(a). Dr(a). _____

Instituição _____

Prof(a). Dr(a). _____

Instituição _____

Prof. Dr. Renato Yassutaka Faria Yaedú (Orientador)

Hospital de Reabilitação de Anomalias Craniofaciais - USP

Profa. Dra. Daniela Gamba Garib Carreira

Presidente da Comissão de Pós-Graduação do HRAC-USP

Data de depósito da dissertação junto à SPG: ___/___/____

AGRADECIMENTOS

Como cristão, sou muito grato a Deus pela pessoa que me tornei e pelas pessoas presentes em minha vida. Desde pequeno, minha família me proporcionou todas as condições para crescer da melhor forma possível, com uma boa educação, carinho, saúde e muito amor. Aos meus pais, ao meu irmão, aos meus avós e aos demais familiares, expresso aqui a minha eterna gratidão. Fui presentado por Deus com diversos talentos, desde a aptidão para a odontologia até a desenvoltura para a música. Ambas as áreas me tornaram uma pessoa muito feliz e não me imagino sem elas. O presente trabalho é fruto de muito estudo e dedicação, resultado de toda a minha trajetória na odontologia que começou em 2006, pela Faculdade de Odontologia de Ribeirão Preto – USP.

Em 2012, ingressei no programa de Residência do Hospital de Reabilitação de Anomalias Craniofaciais (HRAC/USP-Centrinho). Com ênfase na minha área de atuação, que é a cirurgia bucomaxilofacial, aprendi a ser um profissional diferenciado, mais humanizado e tecnicamente mais habilidoso. Tenho um carinho imenso por todos os pacientes atendidos, pelos profissionais da saúde e pelos funcionários com quem convivi. Por todos eles, também expresso aqui a minha enorme gratidão.

Sou muito grato ao meu orientador, Prof. Dr. Renato Yassutaka Faria Yaedú, por todos os ensinamentos, pela paciência na condução das orientações e pela disciplina exigida na execução dos trabalhos. Expresso meus agradecimentos, também, à Profa. Dra. Daniela Gamba Garib Carreira pela enorme contribuição neste trabalho, além de ser um exemplo de profissional. Ao Dr. Gabriel Ramalho Ferreira e ao Paulo Alceu Kiemle Trindade, agradeço pela verdadeira amizade, aprendizagem, cirurgias e ótimos momentos juntos, que tornaram a minha residência e o meu mestrado muito mais produtivos e prazerosos.

Agradeço a todos os professores e pós-graduandos do Departamento de Cirurgia, Estomatologia, Patologia e Radiologia da Faculdade de Odontologia de Bauru – USP por todo o convívio e aprendizado durante o mestrado. Às alunas do HRAC, Priscila Padilha Moura, Maria Natália Leite de Medeiros e Évelyn Raquel Benati, muito obrigado pelo apoio, contribuição para este trabalho e bons momentos juntos.

Também gostaria de agradecer aos médicos cirurgiões plásticos, Dr. Carlos Eduardo Bertier e Dr. Eudes Soares de Sá Nóbrega, pela oportunidade de acompanhar várias cirurgias e aprender muito sobre as diversas técnicas e abordagens cirúrgicas em pacientes com fissura labiopalatina. Além disso, sou grato também pela prazerosa convivência juntos.

Por fim, gostaria de agradecer ao meu segundo irmão William M. A. Maximiano e a todas as pessoas que torceram por mim e que me ajudaram durante a minha vida profissional, contribuindo direta ou indiretamente, para o meu êxito como cirurgião-dentista. Passar pela pós-graduação não é uma tarefa fácil, porém é extremamente gratificante.

“Não te deixes vencer pelo mal, mas vence o mal com o bem."

Romanos 12:21

RESUMO

Oliveira MAR. Avaliação volumétrica do côndilo pré e pós osteotomia sagital bilateral de mandíbula com fixação híbrida [dissertação]. Bauru, SP: Hospital de Reabilitação de Anomalias Craniofaciais, Universidade de São Paulo; 2016.

A fixação híbrida do ramo mandibular é uma combinação de duas técnicas já anteriormente descritas na literatura e que oferecem bons resultados. A primeira delas é a fixação realizada por meio de miniplacas e parafusos monocorticais e a segunda é a fixação realizada por meio de parafusos bicorticais, buscando combinar os pontos positivos de cada uma delas com a finalidade de obter um resultado satisfatório para o paciente. A osteotomia sagital bilateral de mandíbula (OSBM) pode alterar a posição do côndilo na cavidade glenoide, ocasionando uma recidiva no posicionamento esquelético e muscular. O aumento na incidência de desordens temporomandibulares e reabsorções ósseas na cabeça do côndilo são fatores que devem ser investigados, assim como a relação entre esses fatores e o tipo de osteossíntese empregada. O presente estudo teve como objetivo comparar e quantificar o volume do côndilo mandibular antes e após a OSBM com fixação híbrida. A amostra foi composta por 20 pacientes (n=40) de ambos os sexos e com idades entre 18 e 30 anos que foram submetidos à cirurgia ortognática bimaxilar no período entre 2012 e 2014 no Hospital de Reabilitação de Anomalias Craniofaciais da Universidade de São Paulo (HRAC-USP). Os pacientes foram submetidos ao exame de tomografia computadorizada de feixe cônico (TCFC) nos períodos pré e pós-operatório à cirurgia ortognática. As aquisições das imagens tomográficas foram feitas no tomógrafo de feixe cônico (i-CAT®, Award-Winning Cone Beam 3D Dental Imaging) do setor de Radiologia do HRAC-USP, sendo realizada a mesma técnica tomográfica para todos os pacientes. O procedimento cirúrgico foi realizado em todos os pacientes pelo mesmo cirurgião e por meio da mesma técnica cirúrgica. Foi realizada a osteotomia sagital bilateral de mandíbula modificada por Arnett (1993) e a fixação de todas as mandíbulas foi realizada com a técnica híbrida. Os exames de TCFC foram importados pelo Mimics® (Medical Image Segmentation for Engineering on Anatomy™), o qual analisou-as obtendo assim a variação volumétrica bilateral do côndilo mandibular. Para diminuir a possibilidade de erros, todas as tomografias foram avaliadas pelo mesmo examinador, o qual foi previamente calibrado. Para a calibração e cálculo do erro do método, foram utilizadas 20 hemimandíbulas medidas duas vezes com um intervalo de sete dias, obtendo assim o coeficiente de correlação interclasse (ICC), cujo valor foi de 0,99. Os resultados sugerem uma atividade de remodelação óssea no côndilo, com áreas de reabsorção e de neoformação óssea, sendo encontrada uma média de 5,20% de reabsorção. A análise estatística por meio do teste *t* pareado mostra que houve diferença estatisticamente significante ($p<0,05$). O cálculo do poder da amostra resultou num valor de 0,96. Apesar de possuir muitos recursos e possibilitar uma forma intuitiva de segmentação e mensuração dos exames de TCFC através da reconstrução em 3D, o Mimics® apresenta algumas limitações, como a dificuldade de padronização dos valores dentro da escala de Hounsfield e a dificuldade de delimitação do limite inferior do côndilo no plano axial, possibilitando uma mensuração volumétrica mais precisa. Em vista da metodologia empregada neste estudo, pode-se concluir que existe remodelação óssea significativa após a osteossíntese com fixação híbrida da osteotomia sagital bilateral de mandíbula, não associada a distúrbios da articulação temporomandibular.

Palavras-chave: Cirurgia ortognática. Fixação óssea. Côndilo mandibular. Fissura labial.

ABSTRACT

Oliveira MAR. Volumetric assessment of the condyle before and after bilateral sagittal split osteotomy using hybrid fixation [dissertation]. Bauru, SP: Hospital for Rehabilitation of Craniofacial Anomalies, University of São Paulo; 2016.

The hybrid fixation of the mandibular ramus is a combination of two successful techniques previously described and well known. The first one is the bicortical screws fixation and the second is the miniplates and monocortical screws fixation, aiming to achieve the best treatment for the patient. The bilateral sagital split osteotomy (BSSO) can alter the condyle position in the glenoid cavity, causing a skeletal and muscular relapse. The incidence increasing of temporomandibular disorders and bone resorptions at the top of the condyle are factors that must be investigated, as well as the relationship between these factors and the type of internal rigid fixation used. This present study aims to compare the condyle volume before and after BSSO using hybrid fixation. The sample is composed by 20 patients (n=40) of both sex and ages between 18 and 30 that were submitted to bimaxillary orthognathic surgery among 2012 and 2014 in the Hospital for Rehabilitation of Craniofacial Anomalies (HRAC-USP). All the patients were submitted to a cone beam computed tomography (CBCT) exam on pre and postoperative periods for the orthognathic surgery. The tomography images aquisition was obtained by the cone beam tomograph (i-CAT®, Imaging Sciences International) of the Radiology sector in the HRAC-USP considering the same technique for all the patients. The surgical procedure was performed in all the patients by the same surgeon using the same surgical technique. The BSSO modified by Arnett (1993) was accomplished using the hybrid fixation technique. The CBCT exams were imported by Mimics® (Medical Image Segmentation for Engineering on Anatomy™), which analysed them to obtain the bilateral volumetric variation of the condyle. To reduce the error possibility, all the CBCT exams were analysed by the same examinator, who were previously calibrated. For the calibration and method error calculation, 20 hemimandibles were used for the measurements performed in a 7 days intermission, obtaining the interclass correlation coefficient (ICC), which value was of 0.99. The results suggest a remodelation activity on the condyle, with bone resorption and neoformation areas, which were founded 5.20% resorption mean. Statistical analysis using *t* test demonstrates that were founded significant statistical difference ($p<0.05$). The power sample calculation resulted in 0.96. Despite the several resources and possibility of an intuitive form of segmentation and analysis of the CBCT exams through the 3D reconstruction, the Mimics® software presents some limitations, as the difficult form of value padronization in the Hounsfield scale and the difficult to delimit the inferior limit of the condyle on the sagital plane, which would permit a more accurate volumetric calculation. Considering the methods used in this present study, it can be concluded that a significative condyle resorption occurs after the bilateral sagital split osteotomy using hybrid fixation, non-associated with temporomandibular disorders.

Keywords: Orthognathic surgery. Skeletal fixation. Condyle. Cleft lip.

LISTA DE ILUSTRAÇÕES

- FIGURAS

Figura 1 - Tomógrafo de feixe cônico iCAT® **38**

Figura 2 - Técnica de fixação híbrida do ramo mandibular..... **39**

Figura 3 - Arquivos DCM importados pelo Mimics® **40**

Figura 4 - Conversão dos arquivos DCM realizada pelo Mimics® **40**

Figura 5 - Planos coronal, sagital e axial **41**

Figura 6 - Padronização dos valores da escala de Hounsfield **41**

Figura 7 - Reconstrução em 3D..... **42**

Figura 8 - Nova máscara obtida pelo recorte da reconstrução em 3D prévia **42**

Figura 9 - Ferramenta “edit mask in 3D”, que permite apagar as estruturas adjacentes ao côndilo mandibular manualmente **43**

Figura 10 - Máscara da mandíbula..... **43**

Figura 11 - Máscara do terço superior da mandíbula **44**

Figura 12 - Ferramenta “edit mask in 3D” delimitando o limite inferior do côndilo bem na altura na incisura mandibular **44**

Figura 13 - Padronização da angulação no plano sagital..... **45**

Figura 14 - Máscara do côndilo **45**

Figura 15 - Máscaras da mandíbula e dos côndilos direito e esquerdo..... **45**

Figura 16 - Início do preenchimento do interior do côndilo para a obtenção do volume real..... **46**

Figura 17 - Finalização do preenchimento do interior do côndilo para a obtenção do volume real **46**

Figura 18 - Volume do côndilo..... **47**

Figura 19 - Visualização de todas as máscaras **48**

- GRÁFICOS

Gráfico 1 - Alteração volumétrica entre os grupos pré e o pós-operatório..... **52**

Gráfico 2 - Box plot dos grupos pré e pós-operatório **52**

LISTA DE TABELA

Tabela 1 - Variação volumétrica amostral **51**

LISTA DE ABREVIATURAS E SIGLAS

ATM	Articulação Temporomandibular
DTM	Desordens Temporomandibulares
EOA	Enxerto Ósseo Alveolar
ERM	Expansão Rápida da Maxila
FIR	Fixação Interna Rígida
FTU	Fissura Transforame Unilateral
ICC	Coeficiente de Correlação Interclasse
MEF	Método de Elementos Finitos
OSBM	Osteotomia Sagital Bilateral de Mandíbula
RCI	Reabsorção Condilar Idiopática
RCP	Reabsorção Condilar Progressiva
rhBMP-2	Proteína Morfogenética Óssea-2
TCFC	Tomografia Computadorizada de Feixe Cônico

SUMÁRIO

1 INTRODUÇÃO **13**

2 REVISÃO DE LITERATURA **17**

2.1 FISSURA LABIOPALATINA **19**

2.2 CIRURGIA ORTOGNÁTICA **20**

2.3 TÉCNICAS DE OSTEOSSÍNTESE **21**

2.3.1 Fixação monocortical **21**

2.3.2 Fixação bicortical **22**

2.3.3 Fixação híbrida **24**

2.4 CÔNDILO MANDIBULAR **26**

3 PROPOSIÇÃO **31**

4 CASUÍSTICA E MÉTODOS **35**

5 RESULTADOS **49**

6 DISCUSSÃO **53**

7 CONCLUSÃO **59**

REFERÊNCIAS **63**

ANEXO **73**

1 Introdução

1 INTRODUÇÃO

A fixação interna híbrida do ramo mandibular foi proposta primeiramente por Van Sickels, Larsen e Thrash (1986) com o objetivo de combinar duas técnicas já anteriormente descritas na literatura e que oferecem bons resultados. A primeira delas é a fixação realizada por meio de miniplacas e parafusos monocorticais (MICHELET; DEYMES; DESSUS, 1973) e a segunda é a fixação por meio de parafusos bicorticais (SCHMOKER; SPIESSL; GENSHEIMER, 1976).

Sendo assim, a técnica híbrida é uma combinação dessas duas técnicas, buscando combinar os pontos positivos de cada uma delas, com a finalidade de se obter um resultado satisfatório para o paciente.

A osteotomia sagital bilateral de mandíbula (OSBM) pode alterar a posição do côndilo na cavidade glenoide, ocasionando uma recidiva no posicionamento esquelético e muscular (CHEN et al., 2013). O aumento na incidência de desordens temporomandibulares e reabsorções ósseas na cabeça do côndilo são fatores que devem ser investigados, assim como a relação entre esses fatores e o tipo de fixação interna rígida (FIR) empregada.

As técnicas de osteossíntese são diversas e podem influenciar a estabilidade pós-cirúrgica, o torque condilar, a falta de controle do segmento mandibular proximal e a morbidade pós-operatória (PEREIRA; JANSON; SANT'ANA, 2010).

Um método totalmente eficaz para a fixação da OSBM ainda é desconhecido, de forma que as técnicas utilizadas para este procedimento podem ocasionar complicações quando mal realizadas (BORSTLAP et al., 2004a, 2004b, 2004c). As principais complicações associadas são a recidiva, a falta de estabilidade óssea, a mudança da posição do côndilo mandibular, as lesões nervosas e as fraturas indesejadas (DOLCE et al., 2000).

Os pacientes com uma discrepância dento-esquelética significativa podem apresentar problemas articulatórios, envolvendo, assim, o côndilo mandibular (BARRERA-MORA et al., 2012). As desordens temporomandibulares (DTM) constituem um conjunto de alterações clínicas que envolvem a articulação

temporomandibular (ATM), os músculos da mastigação e estruturas associadas, tais como o côndilo. As DTM podem causar um processo inflamatório crônico na ATM e consequente reabsorção óssea na cabeça do côndilo, muitas vezes manifestada por dor e limitação na abertura bucal (CEVIDANES et al., 2010).

Variações morfológicas do côndilo são geralmente observadas após a cirurgia ortognática. Além da avaliação clínica e radiográfica do paciente, a avaliação tomográfica também pode ser empregada, pois ela permite detectar de forma eficiente tanto variações volumétricas quanto variações na superfície condilar (MARQUES et al., 2010). Essas variações podem ser decorrentes de uma adaptação fisiológica do côndilo ou decorrentes de processos patológicos, o que seria preocupante (XI et al., 2013).

O tratamento ortodôntico-cirúrgico das maloclusões melhora a qualidade de vida dos pacientes, uma vez que restabelece harmonia e função do sistema estomatognático, além de promover significativo impacto positivo nos aspectos psicossociais, demonstrando, dessa forma, a importância da cirurgia ortognática (SILVOLA et al., 2015).

Indivíduos com fissura labiopalatina apresentam alterações funcionais no sistema estomatognático que, em muitos casos, deverão ser corrigidas posteriormente por meio da cirurgia ortognática (KIM et al., 2015). Alterações no côndilo são frequentes nesses pacientes mesmo no período pré-operatório, em virtude das alterações oclusais e miofuncionais consequentes de uma discrepância dos arcos dentários causada pela fissura (CELIKOGLU et al., 2013).

Na literatura, a maioria dos trabalhos avaliam apenas a alteração bidimensional do côndilo. Poucos trabalhos são encontrados avaliando tridimensionalmente as variações volumétricas condilares, após a cirurgia ortognática. Nenhum trabalho foi encontrado utilizando a segmentação do côndilo mandibular para avaliar o volume.

Em virtude da relevância clínica, do impacto na integridade funcional do paciente e dos poucos estudos científicos relacionados ao tema, o presente estudo visa avaliar as alterações volumétricas do côndilo em decorrência da OSBM com fixação interna híbrida, que é um método de fixação amplamente utilizado e cujo impacto no côndilo ainda não é totalmente conhecido.

2 Revisão de Literatura

2 REVISÃO DE LITERATURA

2.1 FISSURA LABIOPALATINA

O indivíduo com fissura labiopalatina necessita de diversas abordagens cirúrgicas ao longo da vida, desde o nascimento até a vida adulta. Sua reabilitação é de grande complexidade e envolve os campos psicossocial e estético-funcional (FREITAS et al., 2012a). A cirurgia plástica exerce papel fundamental já em fase precoce, nas cirurgias reparadoras de lábio, palato e nariz. Posteriormente, a ortodontia e a cirurgia bucomaxilofacial também serão de extrema importância no processo reabilitador, conduzindo procedimentos como o enxerto ósseo alveolar (EOA) e a cirurgia ortognática, sendo esta última realizada a partir do final da fase de crescimento (FREITAS et al., 2012b).

O EOA pode ser classificado em primário, secundário e terciário. É considerado primário quando realizado em idade precoce, antes dos dois anos de vida (FARRONATO et al., 2014); secundário, quando realizado durante a dentição mista e terciário, quando realizado após a irrupção dos caninos permanentes (TRINDADE-SUEDAM et al., 2012). Lorenzoni et al. (2016) demonstraram bons resultados no EOA secundário realizado em pacientes com fissura transforame unilateral (FTU), mesmo quando realizado após a irrupção do canino permanente na região da fissura.

A expansão rápida da maxila (ERM) é realizada com frequência em pacientes com fissura em virtude da discrepância da maxila em relação à mandíbula. Segundo Garib et al. (2016), é viável a sua realização mesmo após o EOA com Proteína Morfogenética Óssea-2 (rhBMP-2), permitindo uma completa abertura da sutura mediana premaxilar sem, contudo, comprometer a integridade do enxerto.

Apesar dos grandes benefícios estéticos e funcionais, as cirurgias primárias de lábio e palato acabam acarretando numa deficiência de crescimento maxilar (ROSS, 1987). Sendo assim, grande parte dos pacientes do Hospital de Reabilitação de Anomalias Craniofaciais (HRAC-USP) são submetidos à cirurgia ortognática na idade adulta para a correção das deformidades dento-esqueléticas.

É importante ressaltar a importância do acompanhamento de outras áreas da saúde além da medicina e da odontologia, como nutrição, enfermagem, fisioterapia, fonoaudiologia e psicologia. Todas essas áreas são peças fundamentais na reabilitação, e sem elas, as abordagens cirúrgicas seriam impossíveis (SHAW; SEMB, 2007).

2.2 CIRURGIA ORTOGNÁTICA

O conjunto das técnicas de osteotomia da maxila, mandíbula e mento pode ser denominado de cirurgia ortognática, que juntamente com a ortodontia possibilita uma reabilitação estético-funcional do paciente, corrigindo as deformidades dento-esqueléticas (TURVEY et al., 1988).

A cirurgia ortognática, quando bem realizada, promove diversos benefícios ao paciente quando bem realizada, tais como uma boa oclusão dentária, aumento no volume das vias aéreas, harmonia e equilíbrio facial (ARAÚJO, 1999). Porém, para a sua realização, é necessário um diagnóstico preciso e planejamento criterioso (FONSECA, 2000).

Amplamente realizada em combinação com a osteotomia da maxila do tipo Le Fort I, a osteotomia do ramo mandibular foi inicialmente descrita como uma osteotomia horizontal executada por via intra-oral, acima da entrada do nervo alveolar inferior (SCHUCHARDT, 1942). Posteriormente, passou a ser verticalizada e chamada de osteotomia sagital do ramo mandibular, separando os fragmentos ósseos (também chamados de cotos) distal e proximal de forma unilateral ou bilateral (TRAUNER; OBWEGESER, 1957).

Diversas técnicas de osteossíntese foram propostas para a estabilização dos cotos mandibulares decorrentes da osteotomia sagital bilateral de mandíbula (OSBM). Atualmente, as três técnicas mais realizadas são as técnicas de fixação monocortical (realizada por meio de miniplacas e parafusos monocorticais), a técnica de fixação bicortical (realizada por meio de parafusos bicorticais) e a técnica de fixação híbrida, que é uma combinação dessas duas técnicas (BRASILEIRO et al., 2012).

Os precursores da osteossíntese monocortical foram Michelet, Deymes e Dessus (1973). Posteriormente, os estudos de Schmoker, Spiessl e Gensheimer (1976) mostraram boa estabilidade dos fragmentos ósseos e bom tempo de reparo por meio da técnica de fixação bicortical. Por fim, Van Sickels, Larsen e Thrash (1986) propuseram a osteossíntese híbrida, buscando associar as duas técnicas previamente citadas.

Embora promovam boa estabilidade e bons resultados pós-operatórios, sabe-se que essas três técnicas acarretam algum tipo de impacto no côndilo mandibular (LEE et al., 2016). A avaliação desse impacto deve ser estudada com a finalidade de averiguar qual tipo de osteossíntese apresenta resultados mais favoráveis ao côndilo em relação à estabilidade, remodelação e reabsorção ósseas.

2.3 TÉCNICAS DE OSTEOSSÍNTESE

2.3.1 Fixação monocortical

A osteossíntese monocortical apresenta boa estabilidade pós-operatória (RUBENS et al., 1988; SCHEERLINCK et al., 1994; SCHWARTZ; RELLE, 1996). Rao, Selvaraj e Lankupalli (2014) analisaram cefalometricamente a recidiva pós-operatória em pacientes submetidos à OSBM com fixação monocortical. Nos casos de avanço mandibular, houve recidiva após três meses enquanto que, nos casos de recuo, a recidiva ocorreu após seis meses. Embora presente, essa recidiva não apresentou impacto clínico significante.

Yamashita et al. (2011), compararam as técnicas de osteossíntese monocortical e bicortical em um estudo avaliando função mastigatória e distúrbios neurosensoriais em pacientes com maloclusão Classe III, cinco anos após a OSBM.

De acordo com este estudo, ambas as técnicas de osteossíntese apresentaram resultados semelhantes. Porém, durante a avaliação da ATM através do índice de Helkimo, foi verificado que os pacientes submetidos à fixação bicortical apresentaram valores mais altos, quando comparados aos pacientes submetidos à fixação monocortical, sugerindo que esta última apresenta resultados mais

favoráveis em relação à ATM, ao mesmo tempo em que oferece estabilidade e adequada função mastigatória.

Ochs (2003) e Borstlap et al. (2005) realizaram estudos mostrando bons resultados em relação à estabilidade por meio das técnicas de fixação monocortical e bicortical, respectivamente. No entanto, pacientes Classe III, que apresentam algum tipo de DTM, tendem a apresentar uma regressão mais rápida dos sintomas, quando submetidos à fixação monocortical um ano após a OSBM (YAMASHITA et al., 2007).

O material utilizado atualmente para a confecção de miniplacas e parafusos monocorticais é de melhor qualidade do que o utilizado no passado (KABASAWA et al., 2013). Isso explica os melhores resultados com a fixação monocortical na estabilidade pós-operatória atualmente (AL-MORAISSI; AL-HENDI, 2016).

Em um estudo recente, Matsushita et al. (2016) recomendam a fixação monocortical ao invés da fixação bicortical. De acordo com este estudo, durante a realização da osteossíntese bicortical houve maior perda de sangue transoperatória e danos ao nervo lingual. Sendo assim, neste estudo, os autores concluíram que a fixação monocortical apresenta resultados mais favoráveis ao paciente.

Porém, uma vez que esta técnica de fixação não é tão rígida quanto à osteossíntese bicortical, o formato mandibular pode sofrer algum tipo de deformação pós-cirúrgica na área próxima à osteotomia, devido à ação compressiva produzida pelo masseter (RIGHI et al., 1996).

2.3.2 Fixação bicortical

Alguns autores, ao realizarem estudos *in vitro*, afirmam que a fixação com parafusos bicorticais apresenta maior rigidez e menor tendência à deformação quando comparada à fixação com miniplacas e parafusos monocorticais (BRASILEIRO et al., 2009).

Anucul, Waite e Lemons (1992) utilizaram costelas bovinas para comparar a força de fixação entre a osteossíntese monocortical e a bicortical. Como conclusão, foram constatados melhores resultados com os parafusos bicorticais. Assim como

esse, diversos outros trabalhos *in vitro* podem ser encontrados na literatura mostrando melhores resultados com a fixação bicortical (HAMMER et al., 1995; OZDEN et al., 2006; SATO et al., 2010).

Parafusos bicorticais modificados, denominados de *"lag screws"*, também foram utilizados para se obter uma boa consolidação óssea. Tucker e Ochs (1988) relataram o uso de parafusos *lag screws* de 2,7 mm de titânio transpassando os segmentos proximal e distal via acesso intrabucal. Mantendo os segmentos em posição, os parafusos foram colocados na posição de "L" invertido, sendo dois parafusos posicionados acima do canal mandibular e um parafuso abaixo do canal, verificando-se adequada estabilidade óssea pós-operatória.

Embora promova grande estabilidade e rigidez, a osteossíntese bicortical apresenta um inconveniente em relação à estética do paciente. Uma vez que, em quase todos os casos, é necessária a utilização de um trocater para a instalação dos parafusos bicorticais, torna-se inevitável a realização de uma incisão extraoral que deixará uma cicatriz evidente em 18% dos casos, segundo o estudo de Danda (2010).

Becelli et al. (2004) listaram uma série de complicações decorrentes da fixação bicortical após a OSBM. Nos 482 casos estudados, foram encontradas complicações como instabilidade esquelética, recidiva precoce, danos nervosos, infecções e exposição dos parafusos na cavidade oral. No entanto, a revisão sistemática realizada por Joss e Vassali (2009), mostra que resultados insatisfatórios após a OSBM podem ser observados independentemente do tipo de osteossíntese empregada, seja ela mono ou bicortical.

Além disso, segundo este último estudo, existem outros fatores relacionados com o insucesso da abordagem cirúrgica, além do tipo de fixação, tais como a quantidade de avanço, controle do coto proximal, ação dos tecidos moles e musculares, idade do paciente e habilidade do cirurgião.

O tipo de osteossíntese empregada pode causar impactos no côndilo mandibular. O estudo de Cutbirth, Van Sickels e Thrash (1998), no qual foram avaliados cem pacientes, submetidos à OSBM com fixação bicortical, mostra que, após acompanhamento de um ano, esse tipo de fixação pode levar a uma reabsorção óssea do côndilo, tornando essa técnica desfavorável. Já a técnica de

osteossíntese monocortical, mostra resultados mais favoráveis em relação à reabsorção óssea do côndilo, apresentando resultados previsíveis e maior estabilidade esquelética a longo prazo (SCHEERLINCK et al., 1994).

Moore, Gooris e Stoelinga (1991) relatam, em seus estudos, que a fixação bicortical leva a uma reabsorção condilar, causada pelo torque excessivo no côndilo durante o período trans-operatório. Em contraste, Spitzer, Rettinger e Sitzmann (1984), em seus estudos com tomografia computadorizada, afirmam que esta técnica de fixação não acarreta um mau posicionamento do côndilo.

Outros autores (THARANON, 1998; KAHNBERG; KASHANI; OWMAN-MOLL, 2007) afirmam que não há diferença estatisticamente significante entre as técnicas de fixação monocortical e bicortical, sugerindo que ambas podem ser realizadas a fim de se obter bons resultados pós-operatórios.

2.3.3 Fixação híbrida

Uma vez que ambas as técnicas de fixação monocortical e bicortical promovem boa osteossíntese mandibular, Van Sickels, Larsen e Thrash (1986) propuseram o uso da técnica híbrida, ou seja, uma combinação dessas duas técnicas, visando agregar os pontos positivos de cada uma delas. Inicialmente, ela foi descrita na literatura como uma alternativa para corrigir possíveis complicações durante a OSBM, como a fratura da cortical lingual do coto distal (VAN SICKELS; JETER; THERIOT, 1985).

Brasileiro et al. (2012) realizaram uma avaliação *in vitro* das três técnicas de osteossíntese para a OSBM (monocortical, bicortical e híbrida). Segundo este estudo, diversas vantagens puderam ser observadas na técnica de fixação híbrida, como:

- maior estabilidade do coto proximal durante a manipulação mandibular;
- reforço na fixação da miniplaca promovido pelo parafuso bicortical posicionado na região retromolar;
- diminuição do *gap* entre os cotos causando mínimo ou nenhum deslocamento na posição do côndilo;

- possibilidade de instalação via intraoral do parafuso bicortical, com maior possibilidade de dispensar o uso de trocateres, prevenindo danos a estruturas próximas, como vasos e nervos, bem como cicatrizes extraorais;
- diminuição do tempo operatório sem, contudo, prejudicar a estabilidade e consolidação óssea.

Geralmente, a osteossíntese híbrida é realizada por meio da instalação de uma miniplaca do sistema 2.0 com quatro parafusos monocorticais aliada à instalação de dois parafusos bicorticais na região de linha oblíqua (VAN SICKELS; LARSEN; THRASH, 1986). Pereira, Janson e Sant'Ana (2010) afirmam que a técnica híbrida, além de reforçar a fixação monocortical em virtude dos parafusos bicorticais, promove menor compressão ao nervo alveolar inferior e melhor acomodação do côndilo na fossa glenoide. Sendo assim, existe menor chance de ocorrer torque condilar transoperatório, diminuindo dessa forma a chance de ocorrer reabsorção condilar no período pós-operatório.

O estudo realizado por Albougha et al. (2015) por meio do método de elementos finitos (MEF), demonstrou que a técnica de fixação híbrida apresenta grande estabilidade esquelética, sendo favorável ao côndilo mandibular. Stringhini et al. (2016) também utilizando o MEF, verificaram bons resultados com diferentes modificações da técnica híbrida, sendo com um ou dois parafusos bicorticais associados à osteossíntese monocortical.

Olivera et al. (2012) realizaram um estudo *in vitro* utilizando mandíbulas de ovelhas. Neste estudo, as mandíbulas foram submetidas à osteotomia sagital do ramo e posteriormente divididas em três grupos: fixação monocortical, bicortical e híbrida. Após a osteossíntese, as mandíbulas foram submetidas à testes biomecânicos, os quais buscavam avaliar a resistência de cada tipo de fixação. Foi concluído que todos os tipos de osteossíntese apresentaram bons resultados, não havendo diferença estatisticamente significante entre os três grupos.

A literatura apresenta diversos trabalhos sobre a estabilidade dos segmentos ósseos em relação as técnicas de osteossíntese realizadas após a OSBM, bem como as vantagens e desvantagens de cada uma delas. Todas essas técnicas

apresentam bons resultados quando bem realizadas, podendo ser empregadas de acordo com a preferência de cada cirurgião (SATO et al., 2014).

Porém, julga-se necessário a realização de estudos mais específicos em relação ao côndilo mandibular, tendo como proposta avaliar as alterações sofridas pelo mesmo bem como a relação entre essas alterações e o tipo de fixação.

2.4 CÔNDILO MANDIBULAR

O côndilo mandibular é uma estrutura anatômica de extrema importância. Em conjunto com as demais estruturas da ATM, é responsável pela realização dos movimentos de abertura, fechamento e lateralidade da mandíbula (SCAPINO, 1997).

Diversos são os fatores que podem causar alterações na superfície do côndilo, como idade (ISHIBASHI et al., 1995), sexo (YALE; ALLISON; HAUPTFUEHRER, 1966), padrão facial (BURKE et al., 1998), carga funcional (CHEN et al., 2009), força oclusal (KURUSU; HORIUCHI; SOMA, 2009) e tipo de maloclusão (KATSAVRIAS; HALAZONETIS, 2005).

Hwang et al. (2000) constataram que alguns fatores decorrentes da cirurgia ortognática poderiam levar a uma reabsorção óssea do côndilo. Tais fatores são a rotação anti-horária dos cotos proximal e distal e deslocamento condilar anteroposterior.

De acordo com o estudo de Mavreas e Athanasiou (1992), o côndilo mandibular altera a sua posição também no sentido ínfero-superior no pós-operatório imediato da cirurgia ortognática bimaxilar. No entanto, segundo o estudo, houve uma tendência no restabelecimento de sua posição original na cavidade glenoide seis meses pós-operatórios. Frente a isso, uma atividade de remodelação óssea foi verificada tanto na superfície do côndilo quanto na superfície da fossa glenoide.

Uma vez que alterações no posicionamento do côndilo podem levar a reabsorções ósseas, Harris, Van Sickels e Alder (1999) investigaram quais os fatores que influenciam na posição condilar após a OSBM com osteossíntese bicortical. Nesse estudo, em que os côndilos foram avaliados por meio do exame

Tomografia Computadorizada de Feixe Cônico (TCFC), foi concluído que, além do tipo de osteossíntese, fatores como a quantidade de avanço e formato da mandíbula exercem influência no posicionamento do côndilo dentro da cavidade glenoide.

Scheerlinck et al. (1994) constataram que reabsorções no côndilo também podem ocorrer com a fixação monocortical. Neste estudo, 7,7% de uma amostra de 103 pacientes apresentaram recidiva em decorrência da reabsorção condilar. Embora presente, o impacto negativo causado na ATM representou a minoria da amostra, sendo que após acompanhamento de um ano, 68% dos pacientes com DTM prévias à OSBM apresentaram melhora nos sintomas, enquanto que 16% apenas relataram piora nos sintomas após a OSBM.

Rocha et al. (2015) realizaram um estudo com pacientes Classe II, avaliando a estabilidade esquelética após a cirurgia ortognática. Neste estudo, apenas uma paciente submetida à osteossíntese monocortical apresentou reabsorção condilar, o que causou uma diminuição no volume do côndilo sem, contudo, alterá-lo em altura, havendo dessa forma ausência de alterações oclusais, ou seja, sem impacto clínico significante. No entanto, os autores sugerem a instalação de um parafuso bicortical na região retromolar, associado às miniplacas (técnica híbrida), com a finalidade de otimizar a resistência da fixação, promovendo resultados pós-opertatórios mais favoráveis.

Além do tipo de osteossíntese empregada, o tipo de padrão esquelético também exerce influência sobre o côndilo mandibular (LIPORACI-JUNIOR et al., 2007). Segundo o estudo de Hoppenreijs et al. (1998), pacientes do sexo feminino Classe II apresentaram maior tendência a desenvolver reabsorções condilares após a cirurgia ortognática bimaxilar.

He et al. (2015) realizaram um estudo retrospectivo analisando pacientes Classe III que foram submetidos à cirurgia ortognática bimaxilar, tendo como objetivo avaliar alterações no posicionamento condilar pós-operatório. O exame de TCFC, neste estudo, permitiu verificar que ocorreram alterações no posicionamento do côndilo; porém, três meses após a cirurgia, o côndilo voltou para a posição pré-operatória mantendo-se estável mesmo após um ano. Os resultados sugerem que pacientes Classe III apresentam prognóstico mais favorável do que pacientes Classe II em relação à estabilidade condilar.

Wolford (2001) afirma que a reabsorção condilar idiopática (RCI) é mais comum entre jovens e adolescentes do sexo feminino de padrão esquelético classe II. O termo *"cheerleaders syndrome"* também é associado à RCI justamente em virtude das atividades esportivas praticadas por elas, podendo iniciar ou exacerbar o quadro devido ao impacto mecânico sofrido pela ATM. Segundo Wolford (2001), a cirurgia ortognática é uma das alternativas para o tratamento da RCI, quando esta encontra-se assintomática, uma vez que ela corrige as discrepâncias dento-esqueléticas, minimizando os impactos negativos sofridos pelo côndilo mandibular.

Outro tipo de reabsorção condilar, também relacionada com a cirurgia ortognática, é a reabsorção condilar progressiva (RCP). Kobayashi et al. (2012) afirmam que a RCP é uma complicação irreversível e também uma das causas da recidiva esquelética tardia após a cirurgia ortognática. Fatores como grandes avanços mandibulares e movimentos de rotação anti-horária do coto proximal contribuem para o surgimento desse quadro, de acordo com os autores.

Segundo este mesmo estudo, o exame de TCFC é uma ferramenta extremamente útil para a avaliação pré e pós-operatória, a qual possibilitou identificar drásticas reduções volumétricas do côndilo mandibular após a cirurgia. Contudo, a ausência do emprego de um software para análise dos exames de TCFC impossibilitou a mensuração precisa do volume condilar pós-operatório.

A inclinação do pescoço condilar também é um fator considerável em relação ao surgimento da RCP. Hwang et al. (2000) avaliaram, por meio de radiografias panorâmicas pré-operatórias, a inclinação do pescoço condilar dos pacientes que desenvolveram RCP após a cirurgia ortognática. Segundo os autores, a inclinação no sentido posterior dos côndilos contribui para o surgimento desse quadro.

No período transoperatório da OSBM, o posicionamento do côndilo mandibular deve ser realizado corretamente, buscando deixá-lo em relação cêntrica. Luhr e Kubein-Meesenburg (1989) afirmam que o mau posicionamento do côndilo antes da osteossíntese leva a uma oclusão incorreta, consequentemente acarretando diversos efeitos negativos na ATM.

Com base nessa prerrogativa, Iwai et al. (2016) propuseram uma técnica de reposicionamento bimaxilar por meio de miniplacas retas, as quais asseguram o

posicionamento do côndilo em relação cêntrica após as osteotomias de mandíbula e maxila (necessariamente nessa ordem), permitindo uma segura osteossíntese sem o risco de alterar a posição condilar.

Diferentes métodos de avaliação do côndilo mandibular após a cirurgia ortognática foram propostos na literatura. Scolozzi et al. (2013) analisaram radiografias panorâmicas de 45 pacientes submetidos à OSBM associada ou não à osteotomia Le Fort I. Por tratar-se de um exame bidimensional, medidas como perímetro, área e largura foram realizadas nos côndilos por meio de análise computacional. Como conclusão deste estudo, não houve diferença estatisticamente significante entre os períodos pré e pós-operatórios. Porém, deve-se ressaltar que alterações condilares ocorrem tridimensionalmente, tornando os métodos de avaliação bidimensionais pouco confiáveis.

Chen et al. (2015) realizaram um estudo avaliando tridimensionalmente o côndilo mandibular após a cirurgia ortognática. Por meio da sobreposição dos exames de TCFC pré e pós-operatórios, foi constatado que houve remodelação condilar, porém a ausência do emprego de um software para analisar as tomografias impossibilitou a quantificação do volume alterado.

Diante da escassez de estudos avaliando tridimensionalmente o volume condilar após a OSBM, por meio de um programa apto a realizar segmentações e mensurações, propõe-se mais estudos seguindo essa prerrogativa.

3 Proposição

3 PROPOSIÇÃO

O presente estudo teve como objetivo comparar o volume do côndilo mandibular antes e após a osteotomia sagital bilateral de mandíbula com fixação híbrida em indivíduos Classe III sem sinais e sintomas articulares pré e pós-operatórios.

4 Casuística e Métodos

4 CASUÍSTICA E MÉTODOS

A amostra é composta por 20 pacientes de ambos os sexos e com idades entre 18 e 30 anos que foram submetidos à cirurgia ortognática bimaxilar no período de 2012 a 2014 no Hospital de Reabilitação de Anomalias Craniofaciais da Universidade de São Paulo (HRAC-USP), totalizando 40 côndilos mandibulares (n=40).

Os critérios de inclusão da amostra foram:

a. pacientes com maloclusão classe III;
b. ausência de síndromes;
c. presença de fissura uni ou bilateral completa ou incompleta;
d. ausência de queixas, sinais e/ou sintomas de alterações na articulação temporomandibular;
e. pacientes submetidos a osteotomia sagital bilateral de mandíbula com fixação híbrida;
f. pacientes com controle pós-operatório e oclusão estável de pelo menos um ano;
g. pacientes com tomografia de feixe cônico pré e pós-operatória de pelo menos um ano.

Os critérios de exclusão da amostra foram:

a. pacientes que apresentam a incisura mandibular muito próxima ao limite superior do côndilo no sentido craniocaudal;
b. exames de TCFC que impossibilitam uma reconstituição em 3D apropriada do côndilo;
c. côndilos muito rotacionados para frente ou para trás no período pré ou pós-operatório, evidenciados pelo exame de TCFC.

Os pacientes foram submetidos ao exame de TCFC nos períodos pré e pós-operatório à cirurgia ortognática. Todos eles foram bem orientados quanto aos cuidados pós-operatórios e passaram por avaliação em todos os setores do Hospital

(odontologia, fonoaudiologia, nutrição, etc.). O presente estudo foi aprovado pelo Comitê de Ética em Pesquisa (CEP) do HRAC-USP, CAAE: 46948415.1.0000.5441 (Anexo A).

As aquisições das imagens tomográficas foram feitas no tomógrafo de feixe cônico (i-CAT®, Award-Winning Cone Beam 3D Dental Imaging) do setor de Radiologia do HRAC – USP com FOV de 23 cm e voxel de 0,4 mm; sendo realizada a mesma técnica tomográfica para todos os pacientes (Figura 1).

Fonte: iCAT®. Award-Winning Cone Beam 3D Dental Imaging. c2016. Disponível em: <http://www.i-cat.com/products/i-cat-image-gallery/>. Acesso em: 07 jun. 2016.

Figura 1 - Tomógrafo de feixe cônico iCAT®

O procedimento cirúrgico foi realizado, em todos os pacientes, pelo mesmo cirurgião e por meio da mesma técnica cirúrgica. Foi realizada a osteotomia sagital bilateral de mandíbula modificada por Arnett (1993) e a fixação de todas as mandíbulas foi realizada com a técnica híbrida (VAN SICKELS; LARSEN; THRASH, 1986). Para esta, foi utilizada uma placa 2,0 mm com quatro furos e ponte pequena fixada com quatro parafusos monocorticais e também dois parafusos posicionais bicorticais fixados na linha oblíqua (Figura 2).

Fonte: arquivo pessoal.

Figura 2 - Técnica de fixação híbrida do ramo mandibular

Os exames de tomografia computadorizada dos períodos pré e pós-operatório foram obtidos no formato DCM. Todos os arquivos nesse formato foram importados pelo Mimics® (Medical Image Segmentation for Engineering on Anatomy™), o qual permitiu convertê-los, obtendo assim a reconstrução em 3D das estruturas (Figuras 3 e 4).

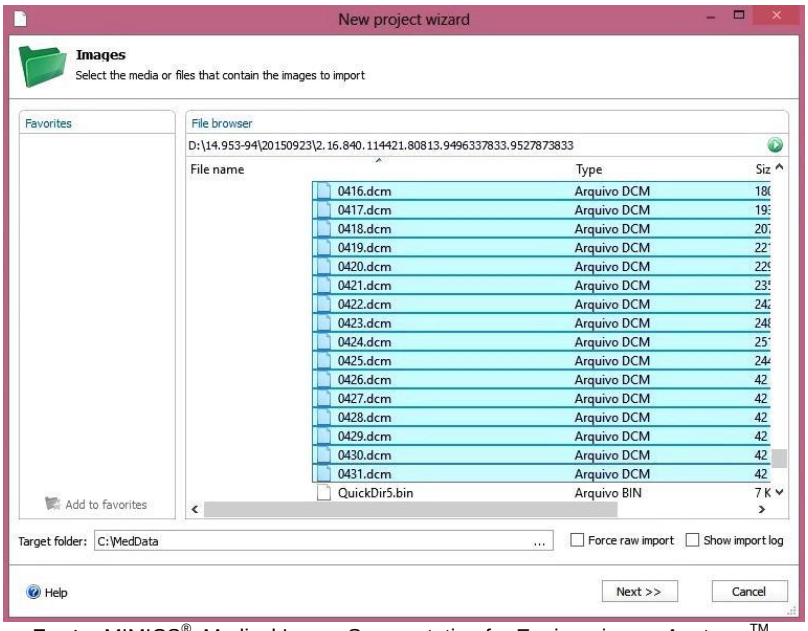

Fonte: MIMICS®. Medical Image Segmentation for Engineering on Anatomy™. Version 19.0: Materialise Mimics, 2016.

Figura 3 - Arquivos DCM importados pelo Mimics®

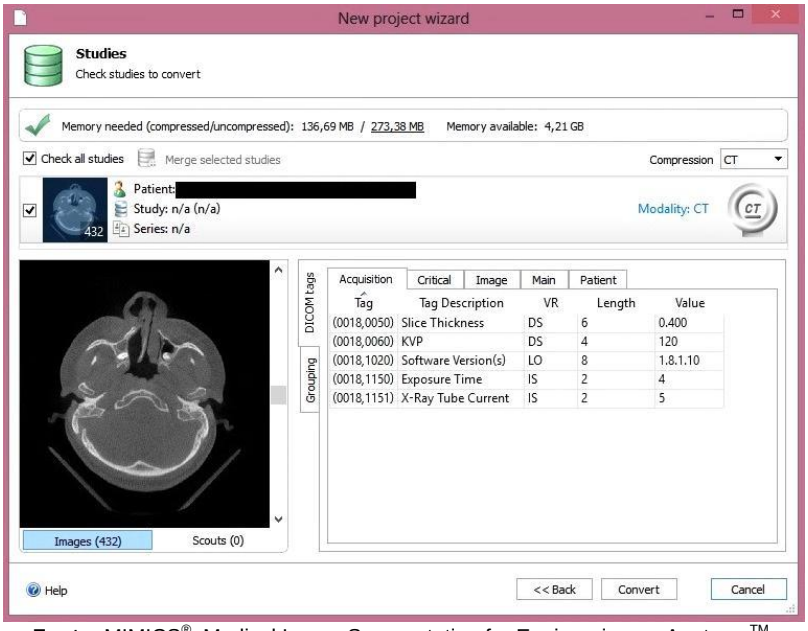

Fonte: MIMICS®. Medical Image Segmentation for Engineering on Anatomy™. Version 19.0: Materialise Mimics, 2016.

Figura 4 - Conversão dos arquivos DCM realizada pelo Mimics®

No Mimics®, todas as tomografias foram alinhadas nos três planos do espaço, tendo como referência no plano coronal o alinhamento do soalho da órbita, no plano sagital o plano de Frankfurt paralelo ao solo e no plano axial a proeminência zigomática (Figura 5).

A reconstrução em 3D do côndilo realizada pelo software permite uma visualização em diferentes densidades ósseas. Os valores mínimo e máximo na escala de Hounsfield foram de 226 e 1650, como proposto por Saccucci et al. (2012) (Figura 6).

A densidade foi padronizada nessa faixa de valor em todos os côndilos, a fim de normalizar os resultados obtidos. A escala não foi utilizada como parâmetro de mensuração, apenas como padronização para visualização.

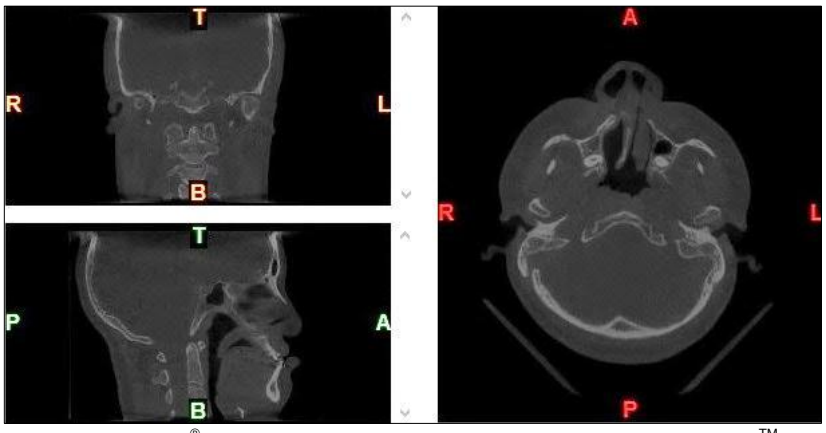

Fonte: MIMICS®. Medical Image Segmentation for Engineering on Anatomy™. Version 19.0: Materialise Mimics, 2016.

Figura 5 - Planos coronal, sagital e axial

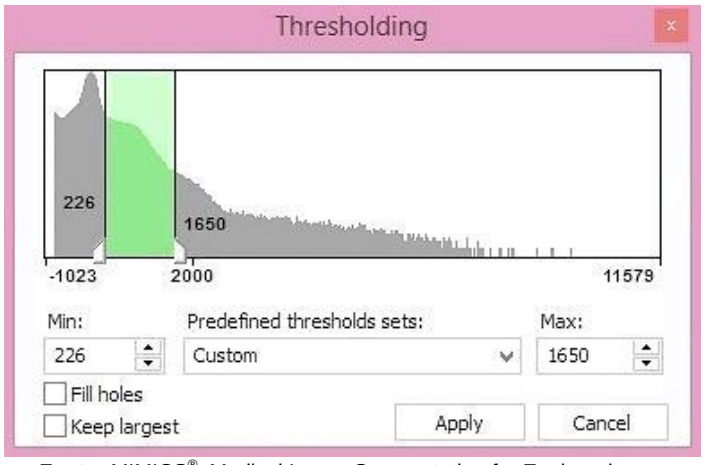

Fonte: MIMICS®. Medical Image Segmentation for Engineering on Anatomy™. Version 19.0: Materialise Mimics, 2016.

Figura 6 - Padronização dos valores da escala de Hounsfield

Ao aplicar o intervalo de valores desejado na escala, é possível obter a reconstituição em 3D de toda a região de tecido duro obtida pelo exame tomográfico, permitindo a sua visualização na cor verde como mostrado na Figura 7.

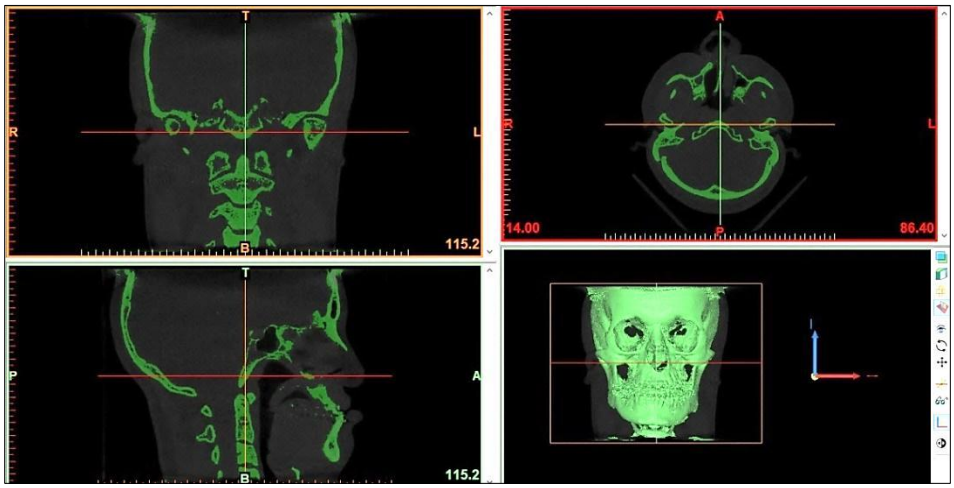

Fonte: MIMICS®. Medical Image Segmentation for Engineering on Anatomy™. Version 19.0: Materialise Mimics, 2016.

Figura 7 - Reconstrução em 3D

Por meio de uma ferramenta chamada “crop mask”, é possível delimitar a estrutura de maior interesse das outras adjacentes, reformatando assim a reconstrução 3D e obtendo uma nova reconstrução, também chamada de “máscara” em outra cor, como a amarela mostrada na Figura 8.

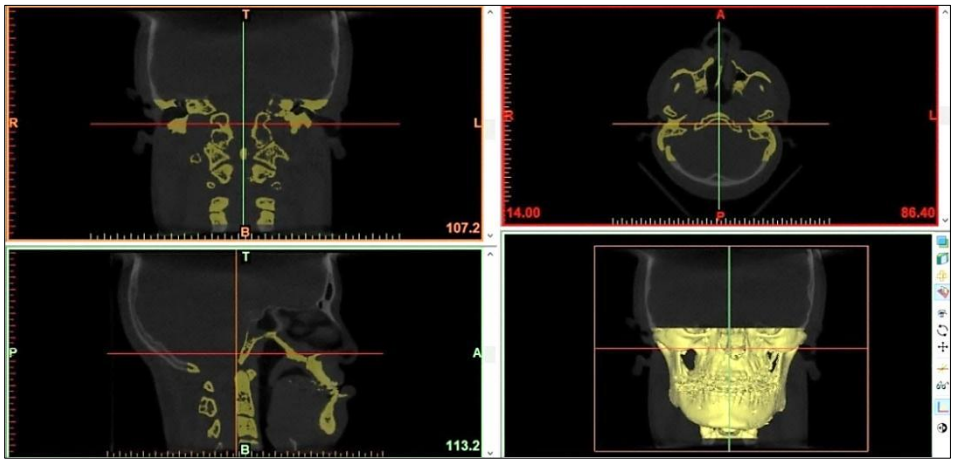

Fonte: MIMICS®. Medical Image Segmentation for Engineering on Anatomy™. Version 19.0: Materialise Mimics, 2016.

Figura 8 - Nova máscara obtida pelo recorte da reconstrução em 3D prévia

A partir daí, é possível editar a nova máscara, obtendo a máscara da mandíbula e posteriormente a máscara do terço superior da mandíbula. Por meio da ferramenta “edit mask in 3D” que funciona como uma borracha virtual, os limites anteroposterior e superior do côndilo foram bem delimitados eliminando as estruturas adjacentes à ele manualmente (Figura 9, 10 e 11).

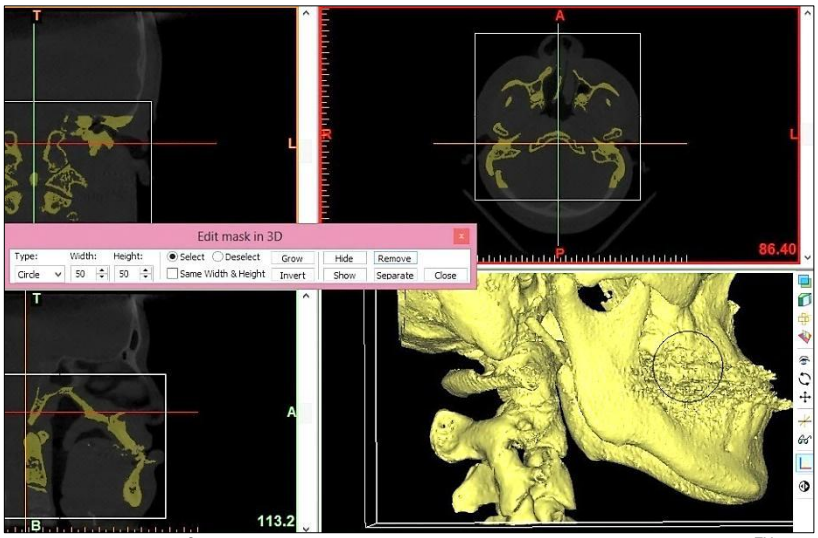

Fonte: MIMICS®. Medical Image Segmentation for Engineering on Anatomy™. Version 19.0: Materialise Mimics, 2016.

Figura 9 - Ferramenta “edit mask in 3D”, que permite apagar as estruturas adjacentes ao côndilo mandibular manualmente

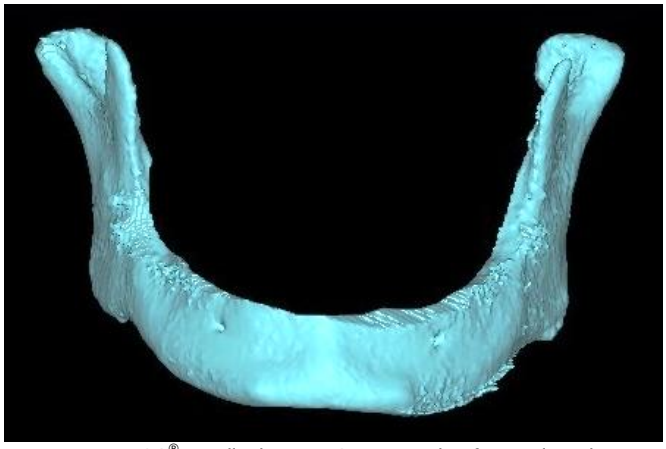

Fonte: MIMICS®. Medical Image Segmentation for Engineering on Anatomy™. Version 19.0: Materialise Mimics, 2016.

Figura 10 - Máscara da mandíbula

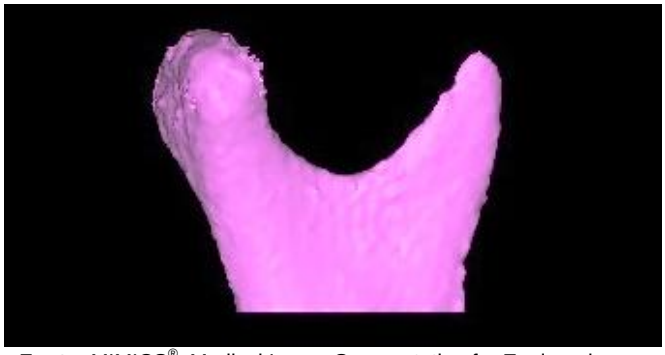

Fonte: MIMICS®. Medical Image Segmentation for Engineering on Anatomy™. Version 19.0: Materialise Mimics, 2016.

Figura 11 - Máscara do terço superior da mandíbula

O limite inferior foi delimitado bem na altura da incisura mandibular, como mostrado na Figura 12. É importante ressaltar que a angulação no plano sagital dos côndilos foi padronizada, a fim de evitar possíveis erros no cálculo de volume. Por meio da opção “right” ou “left”, é possível visualizar o côndilo lateralmente no lado direto ou esquerdo, respectivamente. Ou seja, a angulação no plano sagital é exatamente a mesma em todos os côndilos quando é selecionada essa opção, como mostrado na Figura 13.

Finalmente, após a delimitação do limite inferior do côndilo mandibular, a máscara do côndilo é obtida bilateralmente, como mostrado nas Figuras 14 e 15.

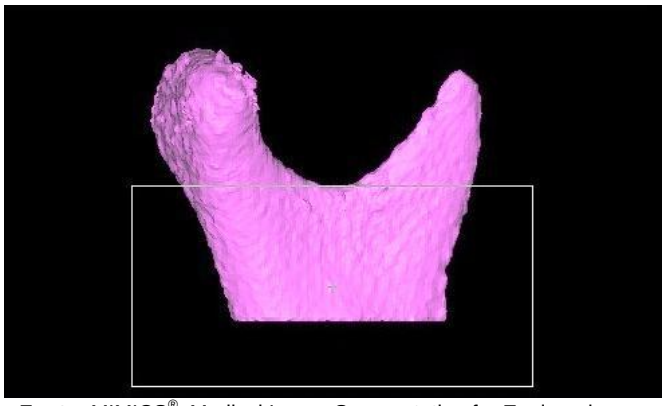

Fonte: MIMICS®. Medical Image Segmentation for Engineering on Anatomy™. Version 19.0: Materialise Mimics, 2016.

Figura 12 - Ferramenta “edit mask in 3D” delimitando o limite inferior do côndilo bem na altura na incisura mandibular



Fonte: MIMICS®. Medical Image Segmentation for Engineering on Anatomy™. Version 19.0: Materialise Mimics, 2016.

Figura 13 - Padronização da angulação no plano sagital

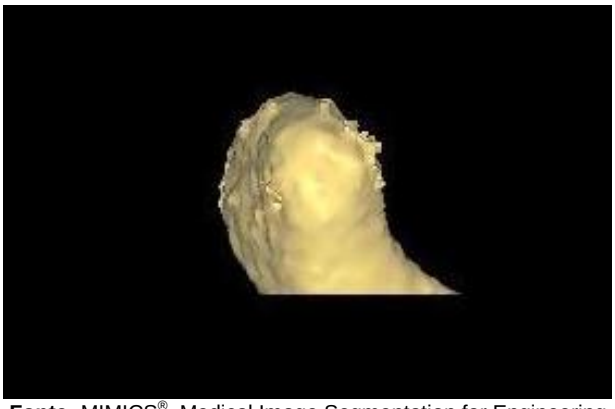

Fonte: MIMICS®. Medical Image Segmentation for Engineering on Anatomy™. Version 19.0: Materialise Mimics, 2016.

Figura 14 - Máscara do côndilo

Fonte: MIMICS®. Medical Image Segmentation for Engineering on Anatomy™. Version 19.0: Materialise Mimics, 2016.

Figura 15 - Máscaras da mandíbula e dos côndilos direito e esquerdo

Antes de calcular o volume do côndilo, é necessário corrigir uma falha presente em todas as reconstruções em 3D dos exames de TCFC por meio da ferramenta “edit mask”. Essa falha é o cálculo incorreto do voxel nas estruturas. Um voxel representa um valor em um grid tridimensional, assim como o pixel em uma fotografia, porém bidimensionalmente nesta última. Quando o voxel não está adequadamente calculado, é necessário preencher o interior das estruturas para que o volume real seja calculado (Figuras 16 e 17).

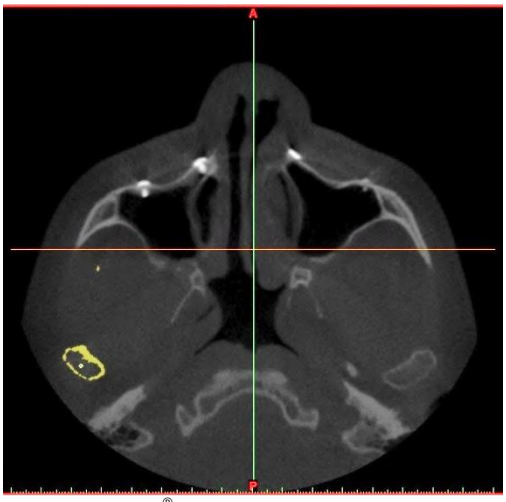

Fonte: MIMICS®. Medical Image Segmentation for Engineering on Anatomy™. Version 19.0: Materialise Mimics, 2016.

Figura 16 - Início do preenchimento do interior do côndilo para a obtenção do volume real

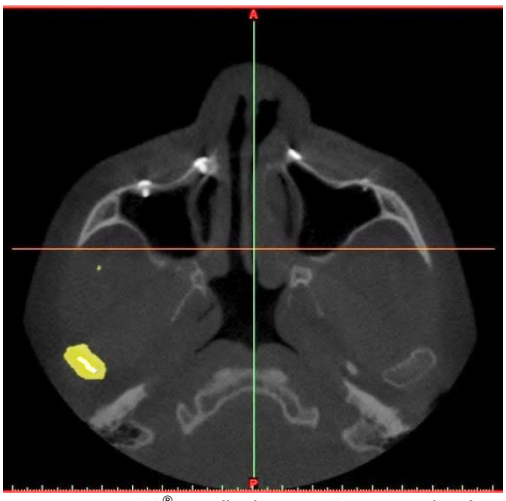

Fonte: MIMICS®. Medical Image Segmentation for Engineering on Anatomy™. Version 19.0: Materialise Mimics, 2016.

Figura 17 - Finalização do preenchimento do interior do côndilo para a obtenção do volume real

Feito isso, o cálculo do volume do côndilo pode ser obtido assim como outros dados, como mostrado na Figura 18. Esse procedimento é realizado em ambos os côndilos (direito e esquerdo), permitindo a comparação do volume e do formato anatômico.

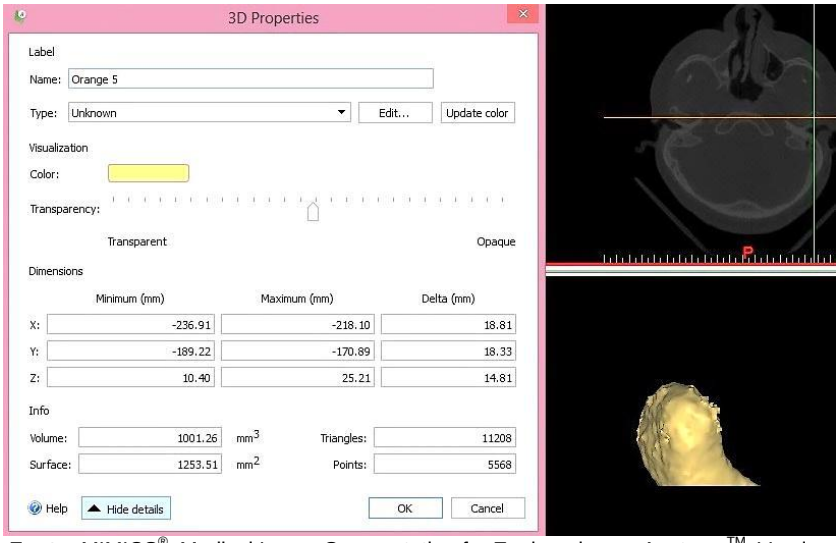

Fonte: MIMICS®. Medical Image Segmentation for Engineering on Anatomy™. Version 19.0: Materialise Mimics, 2016.

Figura 18 - Volume do côndilo

Para diminuir a possibilidade de erros, todas as tomografias foram avaliadas pelo mesmo examinador, o qual foi previamente calibrado. Para a calibração e cálculo do erro do método, foram utilizadas 20 hemimandíbulas medidas duas vezes com um intervalo de sete dias, obtendo assim o coeficiente de correlação interclasse (ICC), cujo valor foi de 0,99. Após o cálculo do erro do método, realizou-se as medidas dos volumes dos côndilos em todas as tomografias, não considerando o lado do côndilo (esquerdo ou direito), totalizando uma amostra de 40 hemimandíbulas.

Finalmente, as medidas volumétricas, em milímetros cúbicos (mm^3), foram obtidas em cada côndilo por meio da função de cálculo automática do Mimics®. Posteriormente, a diferença entre os valores pré e pós-operatórios foi realizada, permitindo avaliar se houve ou não alteração volumétrica e em que proporção.

Todos os dados foram tabulados em uma planilha do Excel e a análise estatística foi realizada utilizando programa Sigma Plot 12.0. Para a comparação das

medidas volumétricas do côndilo nos períodos pré e pós-operatório foi utilizado o ANOVA de medidas repetidas. O poder da amostra também foi calculado utilizando-se um alfa de 5%, desvio-padrão de 443,52 e n=40, obtendo-se um poder da amostra igual a 0,96.

Na Figura 19, é possível visualizar todas as máscaras obtidas após a finalização das segmentações.

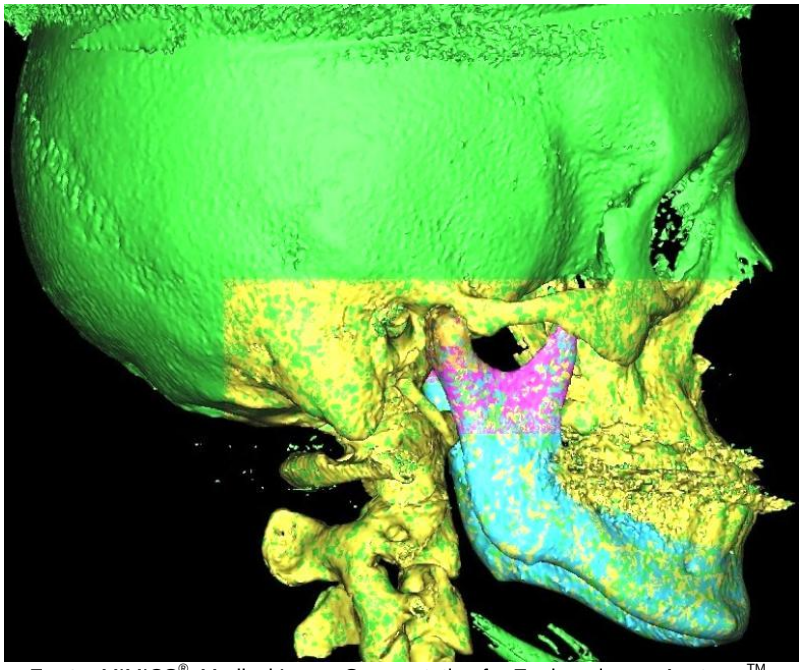

Fonte: MIMICS®. Medical Image Segmentation for Engineering on Anatomy™. Version 19.0: Materialise Mimics, 2016.

Figura 19 - Visualização de todas as máscaras

5 Resultados

5 RESULTADOS

Na Tabela 1, é possível observar os volumes pré e pós-operatórios, bem como a diferença entre eles, em números absolutos e percentuais. Também é possível identificar uma diminuição de mais de 20% no volume de cinco côndilos.

Tabela 1 - Variação volumétrica amostral

n	PRÉ (mm³)	PÓS (mm³)	DIFERENÇA (mm³)	DIFERENÇA (%)
1	1.314,35	1.337,58	23,23	1,8%
2	1.227,31	1.080,73	-146,58	-11,9%
3	1.303,55	1.327,95	24,40	1,9%
4	1.311,77	1.194,99	-116,78	-8,9%
5	1.048,60	1.043,84	-4,76	-0,5%
6	1.820,52	1.866,49	45,97	2,5%
7	1.121,12	1.146,26	25,14	2,2%
8	737,39	813,51	76,12	10,3%
9	1.425,66	1.423,24	-2,42	-0,2%
10	927,87	919,43	-8,44	-0,9%
11	1.616,94	1.543,40	-73,54	-4,5%
12	1.653,54	1.272,61	-380,93	**-23,0%**
13	2.240,68	2.230,94	-9,74	-0,4%
14	791,98	548,76	-243,22	**-30,7%**
15	1.306,72	1.488,54	181,82	13,9%
16	469,08	243,19	-225,89	**-48,2%**
17	1.191,73	1.033,95	-157,78	-13,2%
18	1.258,70	1.153,01	-105,69	-8,4%
19	913,34	844,45	-68,89	-7,5%
20	1.537,23	1.193,38	-343,85	**-22,4%**
21	1.010,65	1.023,06	12,41	1,2%
22	1.749,10	1.762,28	13,18	0,8%
23	1.634,03	1.646,50	12,47	0,8%
24	623,24	655,69	32,45	5,2%
25	1.167,17	1.185,58	18,41	1,6%
26	902,13	893,87	-8,26	-0,9%
27	1.202,90	1.158,64	-44,26	-3,7%
28	1.382,21	1.250,32	-131,89	-9,5%
29	1.867,74	2.047,47	179,73	9,6%
30	632,17	407,46	-224,71	**-35,5%**
31	1.128,72	1.206,66	77,94	6,9%
32	369,13	346,04	-23,09	-6,3%
33	1.188,35	1.291,26	102,91	8,7%
34	1.288,25	1.320,14	31,89	2,5%
35	1.891,86	1.700,72	-191,14	-10,1%
36	1.886,02	1.703,56	-182,46	-9,7%
37	1.743,35	1.654,34	-89,01	-5,1%
38	1.702,47	1.601,97	-100,50	-5,9%
39	1.654,98	1.576,98	-78,00	-4,7%
40	1.643,87	1.553,78	-90,09	-5,5%

No presente estudo, todos os pacientes relataram ausência de sintomatologia na ATM e clinicamente não foram constatadas alterações significativas. Analisando o Gráfico 1, pode-se evidenciar que não houve grandes alterações no volume dos côndilos na maior parte da amostra.

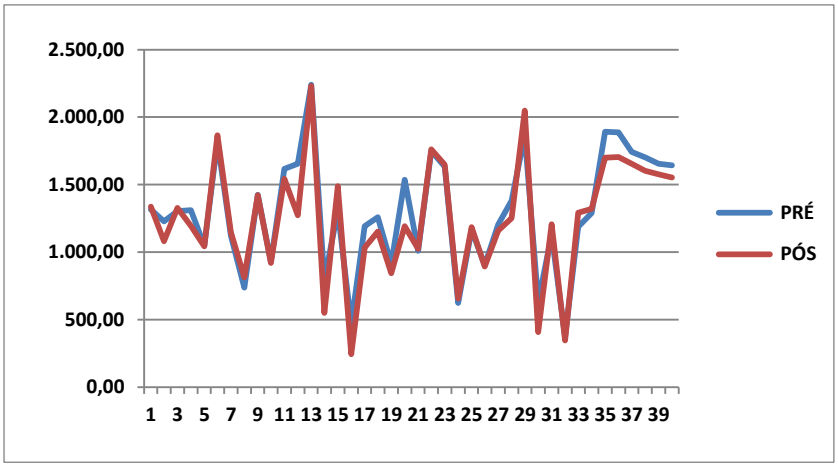

Gráfico 1 - Alteração volumétrica entre os grupos pré e o pós-operatório

Quando foram comparados os volumes pré e pós-operatórios com o teste *t* pareado, observou-se que houve diferença estatisticamente significante (p=0,008) e uma média de reabsorção de 5,20% nos 40 côndilos estudados.

Dos 40 côndilos, 12 permaneceram praticamente inalterados (variação de 2,5% para mais ou para menos), 20 sofreram reabsorção e oito aumentaram de volume.

No Gráfico 2, pode-se observar que os valores máximo e mínimo são próximos entre os grupos pré e pós-operatório, bem como os valores de média e desvio-padrão.

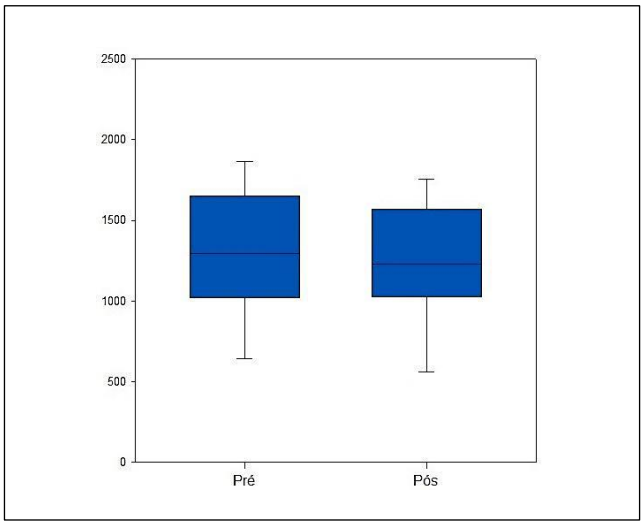

Gráfico 2 - Box plot dos grupos pré e pós-operatório

6 Discussão

6 DISCUSSÃO

As técnicas de osteossíntese da osteotomia sagital bilateral de mandíbula descritas na literatura são diversas e cada uma delas apresenta vantagens e desvantagens. Classicamente, são mais utilizados três modelos: o primeiro por meio de duas placas retas fixadas com parafusos monocorticais (MICHELET; DEYMES; DESSUS, 1973), o segundo utilizando três parafusos bicorticais dispostos em “L” invertido ou alinhados na linha oblíqua (SPIESSL; BASSETTI, 1976), e por fim, a associação entre esses dois modelos com uma placa fixada por parafusos monocorticais e mais dois parafusos bicorticais posicionais, chamada de técnica híbrida (VAN SICKELS; LARSEN; THRASH, 1986).

A discussão na literatura com relação aos métodos de fixação da osteotomia sagital bilateral de mandíbula concentra-se principalmente na estabilidade dos segmentos ósseos e na remodelação do côndilo mandibular (SCHEERLINCK et al., 1994; CUTBIRTH; VAN SICKELS; THRASH, 1998).

A estabilidade está diretamente relacionada com a reparação do tecido ósseo fraturado. Na literatura, o método mais estável é por meio da utilização de parafusos bicorticais seguida pela técnica híbrida, e por fim pela utilização de duas placas com parafusos monocorticais (SCHMOKER; SPIESSL; GENSHEIIMER, 1976; TUCKER; OCHS, 1988; BRASILEIRO et al., 2012).

No entanto, a maior estabilidade promovida pelos parafusos bicorticais acaba por aumentar a remodelação do côndilo mandibular em virtude do torque que eles acabam ocasionando (HARRIS; VAN SICKELS; ALDER, 1999). Trabalhos comparando essas técnicas com relação à estabilidade dos segmentos ósseos fraturados são vastos na literatura (PERROT et al., 1994; FUJIOKA; FUJII; HIRANO, 2000; JOSS; VASSALLI, 2009) porém, as repercussões dessas técnicas no côndilo mandibular não são muito descritas e estudadas.

Nos poucos trabalhos encontrados avaliando remodelação condilar, foram utilizadas medidas lineares de reformatações sagital ou coronal de tomografias computadorizadas do côndilo (XI et al., 2013) ou de telerradiografias em norma lateral ou radiografias panorâmicas (PEARSON; RÖNNING, 1996; HOPPENREIJS et al., 1998; BILLIAU et al., 2007). Foi encontrado somente um trabalho avaliando

alterações volumétricas condilares por meio de sobreposição do côndilo antes e após a OSBM (PARK et al., 2012).

Nesse contexto, a avaliação volumétrica do côndilo após a cirurgia ortognática foi encontrada no trabalho de Xi et al. (2013), os quais verificaram variação do volume condilar (n=10), porém sem realizar segmentação, apenas realizando delimitação do volume; e no trabalho de Park et al. (2012) que realizou a avaliação por meio da sobreposição do côndilo pré e pós-operatório.

Neste último estudo foi verificada uma redução volumétrica pós-operatória principalmente nas regiões anterossuperior no plano sagital, laterosuperior no plano coronal e anterolateral e posterolateral no plano axial. Neoformação óssea foi evidenciada apenas na região ânteromedial no plano axial.

Saccucci et al. (2012) utilizaram o Mimics® para avaliar o volume condilar durante a fase de crescimento em jovens de padrão esquelético classes I, II e III. Porém, não há, na literatura, trabalhos que utilizam o Mimics® para avaliar alterações volumétricas no côndilo após a OSBM com fixação híbrida, como proposto no presente estudo.

Em relação às DTM, Nadershah e Mehra (2015) realizaram uma revisão na literatura constatando que a cirurgia ortognática pode tanto ocasionar o aparecimento das DTM, devido à remodelação óssea pós-operatória, sofrida pelo côndilo, quanto também pode ser indicada para o tratamento delas, uma vez que a harmonia muscular e oclusal, obtida com a cirurgia ortognática, promove um melhor funcionamento da ATM, melhorando progressivamente um quadro de disfunção articulatória.

Wolford, Reiche-Fischel e Mehra (2003) afirmam que as DTM devem ser criteriosamente avaliadas e monitoradas, uma vez que os pacientes que apresentam esse quadro antes da cirurgia ortognática podem ter uma piora no período pós-operatório.

Segundo Lee et al. (2016), uma reabsorção óssea do côndilo após a cirurgia ortognática é esperada, porém pequena. Os resultados deste estudo sugerem uma atividade de remodelação óssea no côndilo, com áreas de reabsorção e de neoformação óssea. No presente estudo, o aumento volumétrico pós-operatório presente em alguns côndilos, pode ser explicado por essa atividade de remodelação

ou por alguma anormalidade durante a mensuração realizada no software a despeito da calibração.

Apesar de possuir muitos recursos e possibilitar uma forma intuitiva de segmentação e mensuração dos exames de TCFC através das reconstruções em 3D, o Mimics® apresenta algumas limitações.

A padronização dos valores na escala de Hounsfield entre 226 e 1650, que foi tomada como parâmetro a partir do trabalho de Saccucci et al. (2012), dificultou a mensuração do volume dos côndilos, sendo que em todos eles foram necessários o preenchimento de voxel para torná-los sólidos e não ocos, como sugeria a reformatação em 3D dentro dos valores dessa escala. Isso tornou a coleta de dados mais demorada, uma vez que o preenchimento de voxel é realizado manualmente pelo examinador.

No trabalho de Saccucci et al. (2012), esses valores foram tomados como referência e usados para a segmentação do côndilo. No entanto, no presente estudo talvez essa padronização não fosse necessária uma vez que o centro do côndilo não foi marcado com esse intervalo na escala de Hounsfield.

Outro problema encontrado durante a utilização do programa em mandíbula de pacientes com fissura labiopalatina, foi em relação à delimitação do limite inferior do côndilo no plano axial, tendo a incisura mandibular como referência. Pacientes que apresentavam uma incisura mandibular muito próxima ao limite superior do côndilo no plano axial, tiveram que ser excluídos da amostra, uma vez que o cálculo do volume condilar seria erroneamente obtido com apenas o terço superior do côndilo sendo considerado.

Idealmente, somente a cabeça do côndilo, em toda a sua extensão, deveria ser considerada para o cálculo volumétrico. Porém, o software oferece uma grande dificuldade na padronização do limite inferior do côndilo, sendo muito difícil eleger uma referência anatômica facilmente identificável como a incisura mandibular.

Na literatura ainda não é possível encontrar parâmetros de normalidade dessa remodelação condilar. Sabe-se que ela ocorre, porém não se sabe o quanto pode ser considerado fisiológico ou patológico (CHEN et al., 2015). No presente trabalho, procurou-se enfatizar esse contexto. Foram selecionados indivíduos sem alterações condilares, maloclusão Classe III (que acarreta menor impacto na ATM) e

que não apresentavam sintomatologia e nem alterações funcionais no pós-operatório (HE et al., 2015). Desta forma, todos os indivíduos do presente estudo não apresentaram sinais, sintomas e nem alteração de oclusão após a cirurgia ortognática.

Foi observada diferença estatisticamente significante entre os períodos pré e pós-operatório, mas, no entanto, os pacientes não apresentaram sintomatologia clínica e nem alterações oclusais. Assim sendo, pode-se considerar esta remodelação condilar como fisiológica ao processo da cirurgia ortognática.

Considerando a escassa literatura encontrada, novos estudos tornam-se necessários, com a metodologia proposta, possibilitando mensurações volumétricas, a partir de segmentações do côndilo, e avaliação da capacidade de remodelação da articulação, visando minimizar ou, até mesmo, evitar os transtornos da ATM em decorrência do tipo de fixação empregada.

7 Conclusão

7 CONCLUSÃO

Em vista da metodologia empregada no presente estudo, pode-se concluir que existe remodelação óssea significativa após a osteossíntese com fixação híbrida da osteotomia sagital bilateral de mandíbula, não associada a distúrbios da articulação temporomandibular.

Referências

REFERÊNCIAS

Albougha S, Darwich K, Darwich MA, Albogha MH. Assessment of sagittal split ramus osteotomy rigid internal fixation techniques using a finite element method. Int J Oral Maxillofac Surg. 2015;44(7):823-9.

Al-Moraissi EAM, Ellis E. Stability of bicortical screw versus plate fixation after mandibular setback with the bilateral sagittal split osteotomy: a systematic review and meta-analysis. Int J Oral Maxillofac Surg. 2016;45(1):1-7.

Anucul B, Waite PD, Lemons JE. In vitro strength analysis of sagittal split osteotomy fixation: noncompression monocortical plates versus bicortical position screws. J Oral Maxillofac Surg. 1992;50(12):1295-9.

Araújo A. Cirurgia ortognática. São Paulo, SP: Santos; 1999.

Arnett GW. A redefinition of bilateral sagittal osteotomy (BSO) advancement relapse. Am J Orthod Dentofacial Orthop. 1993;104(5):506-15.

Barrera-Mora JM, Espinar Escalona E, Abalos Labruzzi C, Llamas Carrera JM, Ballesteros EJC, Solano Reina E, et al. The relationship between malocclusion, benign joint hypermobility syndrome, condylar position and TMD symptoms. Cranio. 2012;30(2):121-30.

Becelli R, Fini G, Renzi G, Giovannetti F, Roefaro E. Complications of bicortical screw fixation observed in 482 mandibular sagittal osteotomies. J Craniofac Surg. 2004;15(1):64-8.

Billiau AD, Hu Y, Verdonck A, Carels C, Wouters C. Temporomandibular joint arthritis in juvenile idiopathic arthritis: prevalence, clinical and radiological signs, and relation to dentofacial morphology. J Rheumatology. 2007;34(9):1925-33.

Borstlap WA, Stoelinga PJW, Hoppenreijs TJM, van’t Hof MA. Stabilisation of sagittal split advancement osteotomies with miniplates: a prospective, multicentre study with two-year follow-up. Part I: clinical parameters. Int J Oral Maxillofac Surg. 2004a;33(5):433-41.

Borstlap PJ, Stoelinga PJW, Hoppenreijs TJM, Van’t Hof, MA. Stabilization of sagittal split advancements osteotomies with miniplates: a prospective, multicentre study with two-year follow-up. Part II: radiographic parameters. Int J Oral Maxillofac Surg. 2004b;33(6):535-42.

Borstlap WA, Stoelinga PJW, Hoppenreijs TJM, van’t Hof MA. Stabilisation of sagittal split advancement osteotomies with miniplates: a prospective, multicentre study with two-year follow-up. Part III: condylar remodelling and resorption. Int J Oral Maxillofac Surg. 2004c;33(7):649-55.

Borstlap WA, Stoelinga PJW, Hoppenreijs TJM, van't Hof MA. Stabilisation of sagittal split set-back osteotomies with miniplates: a prospective, multicentre study with 2-year follow-up. Int J Oral Maxillofac Surg. 2005;34(5):487-94.

Brasileiro BF, Grotta-Grempel R, Ambrosano GMB, Passeri LA. An in vitro evaluation of rigid internal fixation techniques for sagittal split ramus osteotomies: advancement surgery. J Oral Maxillofac Surg. 2009;67(4):809-17.

Brasileiro BF, Grotta-Grempel R, Ambrosano GMB, Passeri LA. An in vitro evaluation of rigid internal fixation techniques for sagittal split ramus osteotomies: setback surgery. J Oral Maxillofac Surg. 2012;70(4):941-51.

Burke G, Major P, Glover K, Prasad N. Correlations between condylar characteristics and facial morphology in class II preadolescent patients. Am J Orthod Dentofacial Orthop. 1998;114(3):328-36.

Celikoglu M, Halicioglu K, Buyuk SK, Sekerci AE, Ucar FI. Condylar and ramal vertical asymmetry in adolescent patients with cleft lip and palate evaluated with cone-beam computed tomography. Am J Orthod Dentofacial Orthop. 2013;144(5):691-7.

Cevidanes LHS, Hajati AK, Paniagua B, Lim PF, Walker DG, Palconet G, et al. Quantification of condylar resorption in temporomandibular joint osteoarthritis. Oral Surg Oral Med Oral Pathol Oral Radiol Endod. 2010;110(1):110-7.

Chen J, Sorensen KP, Gupta T, Kilts T, Young M, Wadhwa S. Altered functional loading causes differential effects in the subchondral bone and condylar cartilage in the temporomandibular joint from young mice. Osteoarthritis Cartilage. 2009;17(3):354-61.

Chen S, Lei J, Wang X, Fu KY, Farzad P, Yi B. Short- and long-term changes of condylar position after bilateral sagittal split ramus osteotomy for mandibular advancement in combination with Le Fort I osteotomy evaluated by cone-beam computed tomography. J Oral Maxillofac Surg. 2013;71(11):1956-66.

Chen S, Liu X, Li Z, Liang C, Wang X, Fu K, et al. [Three-dimensional evaluation of condylar morphology remodeling after orthognathic surgery in mandibular retrognathism by cone-beam computed tomography]. Beijing Da Xue Xue Bao. 2015;47(4):703-7.

Cutbirth M, Van Sickels JE, Thrash WJ. Condylar resorption after bicortical screw fixation of mandibular advancement. J Oral Maxillofac Surg. 1998;56(2):178-83.

Danda AK. Comparison of a single noncompression miniplate versus 2 noncompression miniplates in the treatment of mandibular angle fractures: a prospective, randomized clinical trial. J Oral Maxillofac Surg. 2010;68(7):1565-7.

Dolce C, Van Sickels JE, Bays RA, Rugh JD. Skeletal stability after mandibular advancement with rigid versus wire fixation. J Oral Maxillofac Surg. 2000;58(11):1219-28.

Farronato G, Kairyte L, Giannini L, Galbiati G, Maspero C. How various surgical protocols of the unilateral cleft lip and palate influence the facial growth and possible orthodontic problems? Which is the best timing of lip, palate and alveolus repair? literature review. Stomatologija. 2014;16(2):53-60.

Fonseca RJ. Oral and maxillofacial surgery. Pennsylvania: W. B. Saunders; 2000. v. 3.

Freitas JAS, Neves LT, Almeida ALPF, Garib DG, Trindade-Suedam IK, Yaedú RYF, et al. Rehabilitative treatment of cleft lip and palate: experience of the Hospital for Rehabilitation of Craniofacial Anomalies/USP (HRAC/USP)-Part 1: overall aspects. J Appl Oral Sci. 2012a;20(1):9-15.

Freitas JAS, Garib DG, Trindade-Suedam IK, Carvalho RM, Oliveira TM, Lauris RCMC, et al. Rehabilitative treatment of cleft lip and palate: experience of the Hospital for Rehabilitation of Craniofacial Anomalies-USP (HRAC-USP)-Part 3: oral and maxillofacial surgery. J Appl Oral Sci. 2012b;20(6):673-9.

Fujioka M, Fujii T, Hirano A. Comparative study of mandibular stability alter sagittal split osteotomies: bicortical versus monocortical osteosynthesis. Cleft Palate Craniofac J. 2000;37:551-5.

Garib DG, Miranda F, Sathler R, Kuijpers-Jagtman AM, Aiello CA. Rapid maxillary expansion after alveolar bone grafting with rhBMP-2 in UCLP evaluated by means of CBCT. Cleft Palate Craniofac J. In press 2016.

Hammer B, Ettlin D, Rahn B, Prein J. Stabilization of the short sagittal split osteotomy: in vitro testing of different plate and screw configurations. J Craniomaxillofac Surg. 1995;23(5):321-4.

Harris MD, Van Sickels JE, Alder M. Factors influencing condylar position after the bilateral sagittal split osteotomy fixed with bicortical screws. J Oral Maxillofac Surg. 1999;57(6):650-5.

He W, Xie X, Wang X, Wang X, Fu K, Li Z. [Effect of segmental Le Fort I osteotomy and bilateral sagittal split ramus osteotomy on the condyle position in skeletal class III malocclusion patients]. Beijing Da Xue Xue Bao. 2015;47(5):829-33.

Hoppenreijs TJ, Freihofer HP, Stoelinga PJ, Tuinzing DB, van’t Hof MA. Condylar remodelling and resorption after Le Fort I and bimaxillary osteotomies in patients with anterior open bite. A clinical and radiological study. Int J Oral Maxillofac Surg. 1998;27(2):81-91.

Hwang SJ, Haers PE, Zimmermann A, Oechslin C, Seifert B, Sailer HF. Surgical risk factors for condylar resorption after orthognathic surgery. Oral Surg Oral Med Oral Pathol Oral Radiol Endod. 2000;89(5):542-52.

Ishibashi H, Takenoshita Y, Ishibashi K, Oka M. Age-related changes in the human mandibular condyle: a morphologic, radiologic, and histologic study. J Oral Maxillofac Surg. 1995;53(9):1016-23.

Iwai T, Omura S, Honda K, Yamashita Y, Shibutani N, Fujita K, et al. An accurate bimaxillary repositioning technique using straight locking miniplates for the mandible-first approach in bimaxillary orthognathic surgery. Odontology. In press 2016.

Joss CU, Vassalli IM. Stability after bilateral sagittal split osteotomy advancement surgery with rigid internal fixation: a systematic review. J Oral Maxillofac Surg. 2009;67:301-13.

Kabasawa Y, Sato M, Kikuchi T, Sato Y, Takahashi Y, Higuchi Y, et al. Analysis and comparison of clinical results of bilateral sagittal split ramus osteotomy performed with the use of monocortical locking plate fixation or bicortical screw fixation. Oral Surg Oral Med Oral Pathol Oral Radiol. 2013;116(5):e333-341.

Kahnberg K-E, Kashani H, Owman-Moll P. Sagittal split advancement osteotomy: comparison of the tendency to relapse after two different methods of rigid fixation. Scand J Plast Reconstr Surg Hand Surg. 2007;41(4):167-72.

Katsavrias EG, Halazonetis DJ. Condyle and fossa shape in class II and class III skeletal patterns: a morphometric tomographic study. Am J Orthod Dentofacial Orthop. 2005;128(3):337-46.

Kim JH, Lee IH, Lee SM, Yang BE, Park IY. Distraction osteogenesis and orthognathic surgery for a patient with unilateral cleft lip and palate. Am J Orthod Dentofacial Orthop. 2015;147(3):381-93.

Kobayashi T, Izumi N, Kojima T, Sakagami N, Saito I, Saito C. Progressive condylar resorption after mandibular advancement. Br J Oral Maxillofac Surg. 2012;50(2):176-80.

Kurusu A, Horiuchi M, Soma K. Relationship between occlusal force and mandibular condyle morphology: evaluated by limited cone-beam computed tomography. Angle Orthod. 2009;79(6):1063-9.

Lee JH, Lee WJ, Shin JM, Huh KH, Yi WJ, Heo MS. Three-dimensional assessment of condylar surface changes and remodeling after orthognathic surgery. Imaging Sci Dent. 2016;46(1):25-31.

Liporaci-Junior J, Jacob JL, Stoppa P, Ribeiro HT, Neto B, José A. Reabsorção condilar progressiva da articulação temporomandibular após cirurgia ortognática. Rev dent press ortodon ortopedi facial. 2007;12(2):38-48.

Lorenzoni DC, Janson G, Bastos JC, Carvalho RM, Bastos JC, Lauris RCM. Evaluation of secondary alveolar bone grafting outcomes performed after canine eruption in complete unilateral cleft lip and palate. Clin Oral Investig. In press 2016.

Luhr HG, Kubein-Meesenburg D. Rigid skeletal fixation in maxillary osteotomies: intraoperative control of condylar position. Clin Plast Surg. 1989;16(1):157-63.

Marques AP, Perrella A, Arita ES, Pereira MFSM, Cavalcanti MGP. Assessment of simulated mandibular condyle bone lesions by cone beam computed tomography. Braz Oral Res. 2010;24(4):467-74.

Matsushita Y, Nakakuki K, Kosugi M, Kurohara K, Harada K. Does intraoral miniplate fixation have good postoperative stability after sagittal splitting ramus osteotomy? comparison with intraoral bicortical screw fixation. J Oral Maxillofac Surg. 2016;74(1):181-9.

Mavreas D, Athanasiou AE. Tomographic assessment of alterations of the temporomandibular joint after orthognathic surgery. Eur J Orthod. 1992;14(1):3-15.

Michelet FX, Deymes J, Dessus B. Osteosynthesis with miniaturized screwed plates in maxillo-facial surgery. J Maxillofac Surg. 1973;1(2):79-84.

Moore KE, Gooris PJ, Stoelinga PJ. The contributing role of condylar resorption to skeletal relapse following mandibular advancement surgery: report of five cases. J Oral Maxillofac Surg. 1991;49(5):448-60.

Nadershah M, Mehra P. Orthognathic surgery in the presence of temporomandibular dysfunction: what happens next? Oral Maxillofac Surg Clin North Am. 2015;27(1):11-26.

Ochs MW. Bicortical screw stabilization of sagittal split osteotomies. J Oral Maxillofac Surg. 2003;61(12):1477-84.

Olivera LB de, Sant' Ana E, Manzato AJ, Guerra FLB, Arnett GW. Biomechanical in vitro evaluation of three stable internal fixation techniques used in sagittal osteotomy of the mandibular ramus: a study in sheep mandibles. J Appl Oral Sci. 2012;20(4):419-26.

Ozden B, Alkan A, Arici S, Erdem E. In vitro comparison of biomechanical characteristics of sagittal split osteotomy fixation techniques. Int J Oral Maxillofac Surg. 2006;35(9):837-41.

Park SB, Yang YM, Kim YI, Cho BH, Jung YH, Hwang DS. Effect of bimaxillary surgery on adaptive condylar head remodeling: metric analysis and image interpretation using cone-beam computed tomography volume superimposition. J Oral Maxillofac Surg. 2012;70(8):1951-9.

Pearson MH, Rönning O. Lesions of the mandibular condyle in juvenile chronic arthritis. Brit J Ortho. 1996;23(1):49-56.

Pereira FL, Janson M, Sant'Ana E. Hybrid fixation in the bilateral sagittal split osteotomy for lower jaw advancement. J Appl Oral Sci. 2010;18(1):92-9.

Perrot DH, Lu YF, Pogrel MA, Kaban LB. Stability of sagittal osteotomies: a comparison of three stabilization techniques. Oral Surg Oral Med Oral Pathol. 1994;78:696-704.

Rao SH, Selvaraj L, Lankupalli AS. Skeletal stability after bilateral sagittal split advancement and setback osteotomy of the mandible with miniplate fixation. Craniomaxillofac Trauma Reconstr. 2014;7(1):9-16.

Righi E, Carta M, Bruzzone AA, Lonardo PM, Marinaro E, Pastorino A. Experimental analysis of internal rigid fixation osteosynthesis performed with titanium bone screw and plate systems. J Craniomaxillofac Surg. 1996;24(1):53-7.

Ross RB. Treatment variables affecting facial growth in complete unilateral cleft lip and palate. Cleft Palate J. 1987;24(1):5-77.

Rubens BC, Stoelinga PJ, Blijdorp PA, Schoenaers JH, Politis C. Skeletal stability following sagittal split osteotomy using monocortical miniplate internal fixation. Int J Oral Maxillofac Surg. 1988;17(6):371-6.

Saccucci M, D'Attilio M, Rodolfino D, Festa F, Polimeni A, Tecco S. Condylar volume and condylar area in class I, class II and class III young adult subjects. Head Face Med. 2012;8:34.

Sato FRL, Asprino L, Consani S, de Moraes M. Comparative biomechanical and photoelastic evaluation of different fixation techniques of sagittal split ramus osteotomy in mandibular advancement. J Oral Maxillofac Surg. 2010;68(1):160-6.

Sato FRL, Asprino L, Fernandes Moreira RW, Moraes M. Comparison of postoperative stability of three rigid internal fixation techniques after sagittal split ramus osteotomy for mandibular advancement. J Craniomaxillofac Surg. 2014;42(5):e224-9.

Scapino RP. Morphology and mechanism of the jaw joint. In: McNeill C. Science and practice of occlusion. Chicago: Quintessence; 1997. p. 23-40.

Scheerlinck JP, Stoelinga PJ, Blijdorp PA, Brouns JJ, Nijs ML. Sagittal split advancement osteotomies stabilized with miniplates: a 2-5-year follow-up. Int J Oral Maxillofac Surg. 1994;23(3):127-31.

Schmoker R, Spiessl B, Gensheimer T. [Functionally stable osteosynthesis and simulography in sagittal osteotomy of the ascending ramus: a comparative clinical study]. SSO Schweiz Monatsschr Zahnheilkd. 1976;86(6):582-605.

Schuchardt, K. Ein Beitrag zur Kieferorthopädie unter Berücksichtigung ihrer Bedeutung für die deformitäten bei Soldaten. Dtsch Zahn Mund Kieferheilkd Zentralbl. 1942;9:73.

Schwartz HC, Relle RJ. Bicortical-monocortical fixation of the sagittal mandibular osteotomy. J Oral Maxillofac Surg. 1996;54(2):234-5.

Scolozzi P, Momjian A, Courvoisier DS, Kiliaridis S. Evaluation of condylar morphology following orthognathic surgery on digital panoramic radiographs. Could methodology influence the range of “normality” in condylar changes? Dentomaxillofac Radiol. 2013;42(7):20120463.

Shaw WC, Semb G. Princípios e estratégias da reabilitação: recomendações da organização mundial da saúde (OMS). In: Trindade IEK, Silva Filho OG, coordenadores. Fissuras labiopalatinas: uma abordagem interdisciplinar. São Paulo, SP: Santos; 2007. p. 1-5.

Silvola AS, Tolvanen M, Rusanen J, Sipilä K, Lahti S, Pirttiniemi P. Do changes in oral health-related quality-of-life, facial pain and temporomandibular disorders correlate after treatment of severe malocclusion? Acta Odontol Scand. 2015;74(1):44-50.

Spiessl B, Bassetti, C. Results of rigid internal fixation and simulography in sagittal split osteotomy of the ascending ramus: a comparative clinical investigation. In: Spiessl B. New concepts in maxillofacial bone surgery. Berlin: Springer-Verlag; 1976. p. 115-22.

Spitzer W, Rettinger G, Sitzmann F. Computerized tomography examination for the detection of positional changes in the temporomandibular joint after ramus osteotomies with screw fixation. J Maxillofac Surg. 1984;12(3):139-42.

Stringhini DJ, Sommerfeld R, Uetanabaro LC, Leonardi DP, Araújo MR, Rebellato NLB. Resistance and stress finite element analysis of different types of fixation for mandibular orthognathic surgery. Braz Dent J. 2016;27(3):284-91.

Tharanon W. Comparison between the rigidity of bicortical screws and a miniplate for fixation of a mandibular setback after a simulated bilateral sagittal split osteotomy. J Oral Maxillofac Surg. 1998;56(9):1055-8.

Trauner R, Obwegeser H. The surgical correction of mandibular prognathism and retrognathia with consideration of genioplasty. II. Operating methods for microgenia and distoclusion. Oral Surg Oral Med Oral Pathol. 1957;10(9):899-909.

Trindade-Suedam IKT, Silva Filho OG, Carvalho RM, de Souza Faco RA, Calvo AM, Ozawa TO, et al. Timing of alveolar bone grafting determines different outcomes in patients with unilateral cleft palate. J Craniofac Surg. 2012;23(5):1283-6.

Tucker MR, Ochs MW. Use of rigid internal fixation for management of intraoperative complications of mandibular sagittal split osteotomy. Int J Adult Orthodon Orthognath Surg. 1988;3(2):71-80.

Turvey TA, Phillips C, Zaytoun HS, Proffit WR. Simultaneous superior repositioning of the maxilla and mandibular advancement: a report on stability. Am J Orthod Dentofacial Orthop. 1988;94(5):372-83.

Rocha VÁ, Neto AIT, Rebello IMCR, Souza GMM, Esteves LS, Santos JN. Skeletal stability in orthognathic surgery: evaluation of methods of rigid internal fixation after counterclockwise rotation in patients with class II deformities. Br J Oral Maxillofac Surg. 2015;53(8):730-5.

Van Sickels JE, Jeter TS, Theriot BA. Management of an unfavorable lingual fracture during a sagittal split osteotomy. J Oral Maxillofac Surg. 1985;43(10):808-9.

Van Sickels JE, Larsen AJ, Thrash WJ. Relapse after rigid fixation of mandibular advancement. J Oral Maxillofac Surg. 1986;44(9):698-702.

Wolford LM. Idiopathic condylar resorption of the temporomandibular joint in teenage girls (cheerleaders syndrome). Proc (Bayl Univ Med Cent). 2001;14(3):246-52.

Wolford LM, Reiche-Fischel O, Mehra P. Changes in temporomandibular joint dysfunction after orthognathic surgery. J Oral Maxillofac Surg. 2003;61(6):655-60.

Xi T, van Loon B, Fudalej P, Bergé S, Swennen G, Maal T. Validation of a novel semi-automated method for three-dimensional surface rendering of condyles using cone beam computed tomography data. Int J Oral Maxillofac Surg. 2013;42(8):1023-9.

Yale SH, Allison BD, Hauptfuehrer JD. An epidemiological assessment of mandibular condyle morphology. Oral Surg Oral Med Oral Pathol. 1966;21(2):169-77.

Yamashita Y, Mizuashi K, Shigematsu M, Goto M. Masticatory function and neurosensory disturbance after mandibular correction by bilateral sagittal split ramus osteotomy: a comparison between miniplate and bicortical screw rigid internal fixation. Int J Oral Maxillofac Surg. 2007;36(2):118-22.

Yamashita Y, Otsuka T, Shigematsu M, Goto M. A long-term comparative study of two rigid internal fixation techniques in terms of masticatory function and neurosensory disturbance after mandibular correction by bilateral sagittal split ramus osteotomy. Int J Oral Maxillofac Surg. 2011;40(4):360-5.

Anexo

ANEXO A

HOSPITAL DE REABILITAÇÃO DE ANOMALIAS CRANIOFACIAIS DA USP

PARECER CONSUBSTANCIADO DO CEP

DADOS DO PROJETO DE PESQUISA

Título da Pesquisa: Avaliação volumétrica do côndilo pré e pós osteotomia sagital bilateral de mandíbula com fixação híbrida

Pesquisador: Marco Aurélio Rodrigues de Oliveira

Área Temática:

Versão: 2

CAAE: 46948415.1.0000.5441

Instituição Proponente: Hospital de Reabilitação de Anomalias Craniofaciais da USP

Patrocinador Principal: Financiamento Próprio

DADOS DO PARECER

Número do Parecer: 1.204.663

Apresentação do Projeto:

Trata-se da segunda apresentação do projeto de Dissertação, de autoria de Marco Aurélio Rodrigues de Oliveira sob orientação de Renato Yassutaka Faria Yaedú que irá comparar o volume do côndilo mandibular antes e após a osteotomia sagital de mandibula com fixação híbrida. A amostra será composta por 30 pacientes de ambos os sexos e com idades entre 18 e 25 anos que foram submetidos a cirurgia ortognática bimaxilar no período de 2012 a 2014 no Hospital de Reabilitação de Anomalias Craniofaciais da Universidade de São Paulo (HRAC - USP). Os pacientes assinaram o termo de consentimento livre e esclarecido e foram submetidos ao exame de tomografia computadorizada (TC) nos períodos pré e pósoperatório à cirurgia ortognática. As aquisições das imagens tomográficas foram feitas no tomógrafo de feixe cônico (i-CAT®, Imaging Sciences International) do setor de Radiologia do HRAC - USP com FOV de 23cm e voxel de 0,4mm; sendo realizada a mesma técnica tomográfica para todos os pacientes. Em seguida, as imagens serão importadas pelo Mimics® (Medical Image Segmentation for Engineering on AnatomyTM), o qual irá analisá-las obtendo assim a variação volumétrica bilateral do côndilo mandibular. As medidas volumétricas em milímetros cúbicos serão obtidas em cada côndilo por meio da função de cálculo automática do Mimics®. Os valores pós-operatórios serão comparados com os valores pré-operatórios, e na diferença entre eles será considerado o valor final, o qual

Endereço: SILVIO MARCHIONE 3-20
Bairro: VILA NOVA CIDADE UNIVERSITARIA **CEP:** 17.012-900
UF: SP **Município:** BAURU
Telefone: (14)3235-8421 **Fax:** (14)3234-7818 **E-mail:** uep_projeto@centrinho.usp.br

HOSPITAL DE REABILITAÇÃO DE ANOMALIAS CRANIOFACIAIS DA USP

Continuação do Parecer: 1.204.663

permitirá avaliar se houve ou não alteração volumétrica e em que proporção. Os resultados obtidos serão tabulados e submetidos à análise estatística através do teste anova de medidas repetidas utilizando o programa SigmaStat® 10.

Objetivo da Pesquisa:

Comparar o volume do côndilo mandibular antes e após a osteotomia sagital de mandibula com fixação híbrida.

Avaliação dos Riscos e Benefícios:

Riscos: não se aplica (estudo retrospectivo)

Benefícios:

Avaliar influência do tipo de fixação nas alterações volumétricas do côndilo.

Comentários e Considerações sobre a Pesquisa:

Pesquisa retrospectiva com boa fundamentação teórica.

Considerações sobre os Termos de apresentação obrigatória:

Os seguintes termos foram apresentados adequadamente:

Carta de encaminhamento dos pesquisadores aos CEP;

Formulário HRAC;

Folha de Rosto Plataforma Brasil;

Termo de Compromisso de Manuseio de Informações;

Formulário de Permissão para uso de Registros para Fins Científicos;

Termo de Compromisso de Tornar Públicos os Resultados da Pesquisa e Destinação de Materiais ou Dados Coletados;

Termo de Compromisso do Pesquisador Responsável.

Recomendações:

Não há.

Conclusões ou Pendências e Lista de Inadequações:

Todas as irregularidades foram corrigidas, assim sugiro aprovação do projeto.

Considerações Finais a critério do CEP:

O pesquisador deve atentar que o projeto de pesquisa aprovado por este CEP refere-se ao protocolo submetido para avaliação. Portanto, conforme a Resolução CNS 466/12, o pesquisador é responsável por "desenvolver o projeto conforme delineado", se caso houver alterações nesse projeto, este CEP deverá ser comunicado em emenda via Plataforma Brasil, para nova avaliação.

Endereço: SILVIO MARCHIONE 3-20
Bairro: VILA NOVA CIDADE UNIVERSITARIA **CEP:** 17.012-900
UF: SP **Município:** BAURU
Telefone: (14)3235-8421 **Fax:** (14)3234-7818 **E-mail:** uep_projeto@centrinho.usp.br

HOSPITAL DE REABILITAÇÃO DE ANOMALIAS CRANIOFACIAIS DA USP

Continuação do Parecer: 1.204.663

Cabe ao pesquisador notificar via Plataforma Brasil o relatório final para avaliação, assim como os relatórios semestrais, os Termos de Consentimento Livre e Esclarecidos e/ou outros Termos obrigatórios, quando solicitados no parecer.

Este parecer foi elaborado baseado nos documentos abaixo relacionados:

Tipo Documento	Arquivo	Postagem	Autor	Situação
Outros	Marco_Carta de encaminhamento.pdf	07/07/2015 15:37:35		Aceito
Outros	Marco_Formulario HRAC.pdf	07/07/2015 15:38:43		Aceito
Outros	Marco_Formulário de Permissão para uso de registros para fins científicos.pdf	07/07/2015 15:46:22		Aceito
Outros	Marco_Termo de compromisso do pesquisador.pdf	07/07/2015 15:47:34		Aceito
Outros	Marco_Termo de compromisso de manuseio de informações.pdf	07/07/2015 15:49:02		Aceito
Outros	Marco_Termo de compromisso de tornar público os resultados da pesquisa.pdf	07/07/2015 15:49:08		Aceito
Folha de Rosto	Marco_Folha de rosto.pdf	07/07/2015 15:25:09		Aceito
Informações Básicas do Projeto	PB_INFORMAÇÕES_BÁSICAS_DO_PROJETO_527302.pdf	07/07/2015 15:57:42		Aceito
Informações Básicas do Projeto	PB_INFORMAÇÕES_BÁSICAS_DO_PROJETO_527302.pdf	08/07/2015 14:33:18		Aceito
Outros	Lista de checagem Plataforma Brasil - Marco - Protocolo 74-2015.pdf	08/07/2015 15:25:52		Aceito
Informações Básicas do Projeto	PB_INFORMAÇÕES_BÁSICAS_DO_PROJETO_527302.pdf	04/08/2015 10:54:24		Aceito
Informações Básicas do Projeto	PB_INFORMAÇÕES_BÁSICAS_DO_PROJETO_527302.pdf	04/08/2015 15:10:55		Aceito
Projeto Detalhado / Brochura Investigador	Dissertação de Mestrado - Avaliação volumétrica do côndilo pré e pós osteotomia sagital bilateral de mandíbula com fixação híbrida.pdf	05/08/2015 16:06:29		Aceito
Outros	Ofício Assinado.pdf	07/08/2015 16:48:45		Aceito
Informações Básicas do Projeto	PB_INFORMAÇÕES_BÁSICAS_DO_PROJETO_527302.pdf	07/08/2015 16:49:16		Aceito

Situação do Parecer:
Aprovado

Endereço: SILVIO MARCHIONE 3-20
Bairro: VILA NOVA CIDADE UNIVERSITARIA **CEP:** 17.012-900
UF: SP **Município:** BAURU
Telefone: (14)3235-8421 **Fax:** (14)3234-7818 **E-mail:** uep_projeto@centrinho.usp.br

HOSPITAL DE REABILITAÇÃO
DE ANOMALIAS
CRANIOFACIAIS DA USP

Continuação do Parecer: 1.204.663

Necessita Apreciação da CONEP:
Não

BAURU, 28 de Agosto de 2015

Assinado por:
Silvia Maria Graziadei
(Coordenador)

Endereço: SILVIO MARCHIONE 3-20
Bairro: VILA NOVA CIDADE UNIVERSITARIA **CEP:** 17.012-900
UF: SP **Município:** BAURU
Telefone: (14)3235-8421 **Fax:** (14)3234-7818 **E-mail:** uep_projeto@centrinho.usp.br