Universidade de São Paulo

Hospital de Reabilitação de Anomalias Craniofaciais

Mariana Gelmini

PRÓTESE PARCIAL FIXA EM PACIENTES COM FISSURA LABIOPALATINA

Bauru

2011

Universidade de São Paulo

Hospital de Reabilitação de Anomalias Craniofaciais

Mariana Gelmini

PRÓTESE PARCIAL FIXA EM PACIENTES COM FISSURA LABIOPALATINA

Dissertação apresentada ao Hospital de Reabilitação de Anomalias Craniofaciais da Universidade de São Paulo, como parte dos requisitos para obtenção do título de Mestre em Ciências da Reabilitação, área de Fissuras Orofaciais e Anomalias Relacionadas.

Orientadora: Profa. Dra. Ana Lúcia Pompéia Fraga de Almeida

Bauru

2011

AUTORIZO A REPRODUÇÃO DESTE TRABALHO, POR QUALQUER MEIO CONVENCIONAL OU ELETRÔNICO, PARA FINS DE ESTUDO E PESQUISA, DESDE QUE CITADA A FONTE.

Gelmini, Mariana

Prótese parcial fixa em pacientes com fissura labiopalatina. Mariana Gelmini. Bauru, 2011.

G283p.; il.; 30 cm.

Dissertação (Mestrado – Área de concentração: Fissuras Orofaciais e Anomalias Relacionadas) – Hospital de Reabilitação de Anomalias Craniofaciais, Universidade de São Paulo.

Orientadora: Profa. Dra. Ana Lúcia Pompéia Fraga de Almeida

1.Fissura Palatina 2. Estética dentária 3. Prótese parcial fixa

FOLHA DE APROVAÇÃO

MARIANA GELMINI

Dissertação apresentada ao Hospital de Reabilitação de Anomalias Craniofaciais da Universidade de São Paulo, como parte dos requisitos para obtenção do título de Mestre em Ciências da Reabilitação, área de Fissuras Orofaciais e Anomalias Relacionadas.

Aprovado em:

Banca examinadora

Prof. Dr. _____

Instituição:_____ Assinatura:_____

Prof. Dr. _____

Instituição:_____ Assinatura:_____

_____

Profa. Dra. Ana Lúcia Pompéia Fraga de Almeida (Orientadora)

_____

Profa. Dra. Daniela Gamba Garib Carreira (Presidente da Pós Graduação HRAC-USP)

Data do depósito da dissertação junto à SPG: ___/___/____

DEDICATÓRIA

Dedico este trabalho aos que se interessam pelo complexo processo de reabilitação da fissura labiopalatina e que cada vez mais buscam nos tratamentos a melhoria da qualidade de vida dos pacientes do Hospital de Reabilitação de Anomalias Craniofaciais.

AGRADECIMENTOS

À Faculdade de Odontologia de Bauru e ao Hospital de Reabilitação de Anomalias Craniofaciais pela minha formação.

À Profa. Dra. Ana Lúcia Pompéia Fraga de Almeida, exímia profissional, e mais que isso, amiga, muito obrigada por tudo. Sem sua imensa ajuda, paciência, orientação e estímulo, este trabalho não teria sido viabilizado.

Aos professores e funcionários do Setor de Prótese Dentária, pela ajuda e amizade.

Ao amigo Dr. Carlos Eduardo Bertier, pelos constantes ensinamentos.

Ao Neto, responsável pelo setor de fotografias do Hospital, pela grande ajuda neste trabalho.

À Flavia, estatística competente deste Hospital, obrigada pela ajuda.

A todos que me ajudaram e apoiaram na realização deste estudo e em especial, aos pacientes do setor de Prótese Dentária, minha gratidão.

Resumo

RESUMO

Gelmini M. Prótese parcial fixa em pacientes com fissura labiopalatina. [dissertação]. Bauru: Hospital de Reabilitação de Anomalias Craniofaciais, Universidade de São Paulo; 2011.

Introdução: A ausência do incisivo lateral superior é freqüente em indivíduos com fissuras que envolvem o rebordo alveolar. As próteses parciais fixas convencionais, apesar de se tratar de procedimento não conservativo devido ao desgaste dos dentes adjacentes à fissura, podem oferecer resultados funcional e estético satisfatórios.

Objetivos: Avaliar a estética da prótese e do sorriso após reabilitação com prótese parcial fixa na área da fissura, avaliar clinicamente as condições "biológicas" do periodonto de proteção na área correspondente à prótese e analisar o grau de satisfação dos pacientes após tratamento.

Material e Métodos: Foram selecionados 40 pacientes, de ambos os gêneros, com fissura transforame incisivo e pré-forame incisivo unilateral completa, reabilitados com prótese parcial fixa na área do incisivo lateral superior ausente. Esses foram fotografados, para posterior análise por três grupos de examinadores, que classificaram a estética das próteses como agradável, aceitável e desagradável. Questionários e escala analógica visual foram utilizados para avaliar o grau de satisfação dos pacientes. Para análise estatística foram obtidos valores médios, mediana e desvio padrão e utilizados coeficiente Kappa conforme caracterizado por Landis e Koch (1977), teste de Kruskal Wallis e coeficiente de Spearman, adotando-se nível de significância 5%.

Resultados: A fissura transforame incisivo unilateral correspondeu a 62,5% dos casos. Não houve diferença estatisticamente significante entre os grupos de examinadores, que consideraram "prótese esteticamente aceitável" e a concordância interjuízes foi considerada de moderada a substancial. Para os pacientes, a estética da prótese foi considerada satisfatória para 65% e aceitável para 22,5%.

Conclusão: A maioria dos casos clínicos foi considerada "prótese esteticamente aceitável", sendo que as próteses devem ser melhoradas no que diz respeito à curvatura incisal e tamanho das coroas. A ausência de papila gengival e sua reposição artificial foram observadas na maioria dos casos clínicos. A maioria dos pacientes considerou a prótese satisfatória em relação à estética e também em relação à estética do sorriso; mais estudos tornam-se necessários para se alcançar excelência no tratamento dos pacientes com fissuras.

Descritores: fissura labial, fissura palatina, prótese parcial fixa, estética dentária, satisfação do paciente.

Abstract

ABSTRACT

Gelmini M. Fixed partial prosthesis in patients with cleft lip and palate. [dissertation]. Bauru: Hospital for Rehabilitation of Craniofacial Anomalies, São Paulo University; 2011.

Introduction: The absence of the lateral incisor is frequent in individuals with clefts involving the alveolar crest. The conventional prosthesis fixed partial , despite the fact that isn´t a conservative procedure, may offer results functional and aesthetic satisfactory.

Objectives: To evaluate the aesthetics of the prosthesis and the smile after rehabilitation with prosthesis fixed partial in the area of the cleft, to evaluate clinically the "biological" conditions of the periodontium of protection in the area corresponding to the prosthesis installed and analyze the degree of patient satisfaction after treatment.

Material and Methods: The sample included 40 patients of both genders, with complete unilateral cleft lip and palate, rehabilitated with partial prosthesis sets in the area of the lateral incisor absent. These patients were photographed for later analysis by groups of examiners, the prostheses of the patients were classified as aesthetically pleasing, aesthetically acceptable and aesthetically unpleasant. Questionnaires and visual analog scale were used to assess the degree of satisfaction of the patients after treatment received. For the statistical analysis the average values, median and standard deviation was obtained and by the use Kappa coefficient in agreement with Landis and Koch (1977), Kruskal Wallis Test and Spearman coefficient, with a 5% significance level adopted.

Results: The unilateral cleft lip and palate accounted for 62.5% of cases. There was no statistically significant difference between the groups of examiners, was identified in all the cases "aesthetically acceptable prosthesis", and the agreement of interjudges was considered moderate to substancial. For patients, the treatment was satisfactory in 65% of the cases, while22.5% considered acceptable.

Conclusion: Most clinical cases was considered "aesthetically acceptable prostheses" with the dentures should be improved with respect to the curvature and size of incisal crowns. The absence of gingival papilla and its artificial replacement were observed in most clinical cases. Most patients considered satisfactory prosthesis in relation to aesthetics and also in relation to aesthetics of the smile, but do not consider acceptable in relation to aesthetic of the prosthesis, more studies are needed to achieved excellence in the treatment gives patients.

Key words: cleft lip, cleft palate, prosthesis fixed partial, aesthetic dental, patient satisfaction.

LISTA DE ILUSTRAÇÕES

Figuras

Figura 1- Vista frontal do paciente com sorriso forçado e imagem intrabucal 40

Figura 2 - Vista frontal do paciente com sorriso forçado e imagem intrabucal 40

Figura 3 - Vista frontal do paciente com sorriso forçado e imagem intrabucal 40

Figura 4 - Escala Analógica Visual (EAV) 45

Figura 5 - Distribuição dos valores médios, desvio padrão e mediana de cada grupo de avaliadores 49

Figura 6 - Diagrama de dispersão referente ao escore médio dos avaliadores e as notas atribuídas pelos pacientes, de acordo com a escala analógica visual 54

Figura 7 - Distribuição (%) do grau de satisfação dos pacientes após tratamento com prótese parcial fixa. 55

Figura 8 - Distribuição (%) das notas atribuídas pelos pacientes após reabilitação protética com prótese parcial fixa convencional quanto à EAV 55

LISTA DE TABELAS

Tabela 1 - Descrição dos itens do questionário utilizado pelos grupos de examinadores 42

Tabela 2 - Questionário aplicado aos pacientes para avaliação do grau de satisfação 44

Tabela 3 - Valores de Kappa e respectivas interpretações 45

Tabela 4 - Valores médio, desvio-padrão, mediana e teste de Kruskal-Wallis do escore modal aferido das avaliações dos examinadores dos grupos I, II e III 49

Tabela 5 - Médias dos escores da avaliação estética obtidas dos grupos I, II e III 50

Tabela 6 – Médias, em porcentagem (%), obtidas nas avaliações dos examinadores do Grupo I 51

Tabela 7 – Médias, em porcentagem (%), obtidas nas avaliações dos examinadores do Grupo II..... 52

Tabela 8 – Médias, em porcentagem (%), obtidas nas avaliações dos examinadores do Grupo III 53

Tabela 9 - Coeficiente Kappa para os grupos I, II e III de avaliadores 53

Tabela 10 – Respostas dos pacientes, em porcentagem, obtidas no questionário aplicado 56

SUMÁRIO

1 INTRODUÇÃO **09**

2 REVISÃO DE LITERATURA **15**

3 PROPOSIÇÃO **33**

4 MATERIAL E MÉTODOS **37**

I. Amostra 39

II. Registro da imagem 39

III. Examinadores 41

IV. Classificação das próteses quanto à estética 43

V. Grau de satisfação do paciente 43

VI. Análise estatística 45

5 RESULTADOS **47**

6 DISCUSSÃO **59**

7 CONCLUSÃO **67**

REFERÊNCIAS **71**

ANEXOS **85**

1 Introdução

1 INTRODUÇÃO

As fissuras labiopalatinas representam uma das malformações congênitas mais prevalentes e considerada pela Organização Mundial da Saúde um dos problemas mais sérios da saúde pública. A prevalência, no mundo, é de 1:600 recém-nascidos, o que significa o nascimento de um indivíduo com fissura a cada 2,5 minutos. No Brasil registram-se 5800 nascimentos de indivíduos com fissura ao ano (WHO, 2002).

As fissuras podem acometer lábio, rebordo alveolar e palato, separadamente ou em conjunto. Dependendo da sua extensão poderá acarretar problemas funcionais e/ou estéticos. As que envolvem o rebordo alveolar segmentam o arco dentário na região de incisivo lateral, frequentemente com agenesia deste elemento e levam à necessidade de reposição deste dente (Silva; Freitas, 2007).

As cirurgias primárias, como queiloplastia e palatoplastia, realizadas respectivamente aos três e doze meses de idade, reparam o tecido mole, porém permanece a descontinuidade do rebordo alveolar, que constitui obstáculo para o tratamento ortodôntico e protético no que diz respeito ao restabelecimento do incisivo lateral permanente ausente. A descontinuidade do rebordo alveolar é reparada com a realização do enxerto ósseo cuja área doadora é a crista ilíaca (Silva; Freitas, 2007).

Os enxertos ósseos alveolares secundários têm como objetivos estabilizar mecanicamente os segmentos maxilares, especialmente a pré-maxila nas fissuras bilaterais, facilitar a restauração estética final com melhora na aparência do tecido mole por vestibular, fechar fístulas e eliminar recessões mucosas, oferecer condições periodontais saudáveis com suporte ósseo adequado para dentes adjacentes à fissura, eliminar obstrução das vias aéreas, proporcionar osso de suporte firme e estável para sustentar a base nasal, consolidar a maxila, permitir a colocação de implantes e criar estrutura alveolar com a finalidade de estabelecer continuidade óssea na área da fissura (Silva et al., 1995, Ian et al., 1996, Silva; Freitas, 2007).

A realização desses enxertos possibilita a movimentação do canino superior e segmento posterior através de mecânica ortodôntica, até a área do incisivo lateral, fechando esse espaço dentário e devolvendo estética para o paciente (Boyne; Sands, 1976, Suguino; Furquim, 2003, Silva Filho, Ozawa e Carvalho, 2007).

Nos casos em que a ortodontia inviabiliza a mesialização do canino superior permanente ou nos casos de insucesso dos enxertos ósseos alveolares, a reabilitação protética para substituir o incisivo lateral se torna viável e necessária (Moore; McCord, 2004).

Existem alguns tipos de prótese que podem ser indicadas precisamente para essa finalidade, como as próteses parciais fixas convencionais, as próteses fixas adesivas e as próteses sobre implantes osseointegrados (Almeida et al., 2006a, Pinto; Lopes, 2007).

O desenvolvimento da implantodontia na área da fissura alveolar enxertada permitiu a reabilitação protética de alguns casos sem o envolvimento dos dentes adjacentes à fissura, como acontece com as próteses fixas convencionais (Rezende, 2001, Isono, 2002).

Para a instalação de implantes é necessária altura e espessura ósseas adequadas e finalização do crescimento do indivíduo. Sabe-se que o enxerto ósseo alveolar secundário é realizado antes da irrupção do canino permanente (Hinrichs et al., 1984), em pacientes com idade entre 9 e 12 anos, ainda em fase de crescimento (Thilander, Odman e Lekholm, 2001).

Até tornarem-se aptos a receber implantes, ocorre longo lapso de tempo, que pode resultar em reabsorção avançada do enxerto, sendo necessária nova enxertia óssea, principalmente para ganho de espessura de modo que o implante possa ser instalado de forma adequada tridimensionalmente, permitindo uma prótese funcional e estética, o que nem sempre é possível (Rezende, 2007, Ferreira Jr et al.; 2010, Fiamengui Filho, 2010).

Em relação à estética da prótese sobre implante, observa-se em alguns casos certo comprometimento, pois esta requer contorno gengival adequado com papila interproximal íntegra (Fiamengui Filho, 2010). Nos pacientes com fissura, observa-se além da insuficiência de tecido ósseo, também a de tecido mole, vestíbulo raso e presença de várias cicatrizes e bridas decorrentes de procedimentos cirúrgicos anteriores (Nakai et al.,1998, Kramer et al.,2005, Almeida et al., 2006 b).

Assim, as cirurgias periodontais/periimplantares são realizadas com a finalidade de melhorar o contorno do tecido gengival. Tais procedimentos evitam sobrecontorno da prótese, proporcionam perfil de emergência correto e saúde dos tecidos periodontais e periimplantares (Khoury; Happe, 2000, Maia et al., 2005, Almeida et al., 2006 b).

As próteses parciais fixas convencionais utilizadas para reabilitar a área da fissura são bem indicadas quando as condições dos dentes pilares são favoráveis, tais como implantação óssea e proporção coroa / raiz; quando houve perda do enxerto ósseo alveolar secundário; nos casos de alterações sistêmicas que impeçam o indivíduo de realizar procedimentos cirúrgicos e até a idade que o paciente procurou por atendimento, são fatores determinantes na indicação deste tipo de prótese (Pinto; Lopes, 2007).

Apesar de se tratar de procedimento não conservativo devido ao desgaste dos dentes adjacentes à fissura que servirão de pilares, a prótese parcial fixa convencional pode oferecer resultados funcional e estético satisfatórios. Assim evita-se a necessidade de novos enxertos ósseos e cirurgias periodontais/periimplantares, já que a compensação de pequena quantidade ou ausência de tecido pode ser conseguida por intermédio das gengivas artificiais de porcelana caracterizadas (Pinto; Lopes, 2007).

Este recurso substitui tecido mole sem afetar, na grande maioria dos casos, a estética do sorriso, uma vez que grande parte dos indivíduos com fissura que acometem lábio, rebordo alveolar e palato (transforame incisivo) apresenta linha do sorriso baixa, ou seja, ao sorrir mostram apenas o terço médio e incisal dos dentes (Esper et al., 2009).

Sabe-se que a estética do sorriso envolve não somente dentes, mas também arquitetura labial e tecido gengival e qualquer ruptura desses componentes, interfere negativamente na estética (Garber; Salama 2000, Na, Lee, Kim e Choi 2009).

Sendo o sorriso uma das mais importantes expressões faciais na relação interpessoal e comunicação, torna-se importante avaliar sua harmonia em indivíduos com fissura que acomete o rebordo alveolar no qual foi instalado prótese parcial fixa convencional. Assim, a avaliação da estética da mesma na região de incisivo lateral ausente e as condições “biológicas” do periodonto de proteção na área da reabilitação assumem significativa importância para o sucesso do tratamento.

Por outro lado, a avaliação do grau de satisfação do paciente que recebeu prótese fixa também se torna interessante, pois permite a análise da efetividade do tratamento sob o ponto de vista e percepções do próprio paciente, além de servir como base para o estabelecimento de técnicas e estratégias de tratamento.

Alguns estudos avaliaram a satisfação dos pacientes fissurados após receberem tratamento odontológico. Todavia, foram voltados para a análise estética de implantes (Fiamengui Filho 2011); no tratamento ortodôntico (Freitas 1998) e condições de saúde bucal (Lages 1999).

2 Revisão de Literatura

2 REVISÃO DE LITERATURA

A fissura labiopalatina e suas implicações

As fissuras labiopalatinas são malformações da face, caracterizadas por defeitos congênitos que acometem a região da face e do crânio (Nagem, Morais e Rocha, 1968).

De acordo com Spina et al. (1972), as fissuras podem ser classificadas a partir do forame incisivo, assim há as fissuras pré-forame incisivo, transforame incisivo e pós-forame incisivo, além de fissuras raras da face. As fissuras ainda podem ser subdivididas em unilaterais, bilaterais ou medianas, completas ou incompletas. Dependendo do tipo e extensão da fissura haverá comprometimento estético e/ou funcional como a fala, audição e oclusão, sendo que cada tipo demanda um protocolo específico para reabilitação, objetivando a reintegração social do indivíduo.

Em relação aos tipos de fissuras de lábio e palato isoladas, de acordo Mossey e Little (2002), 80% são unilaterais e 20%, bilaterais, sendo que nas fissuras unilterais de lábio sem envolvimento do palato, a tendência de acometimento esquerdo ocorre em 80 -85% dos casos, independente do gênero, grupo étnico e gravidade do defeito. As fissuras unilaterais são as mais freqüentes e ocorrem em 30-35% dos casos, seguidos das fissuras sem envolvimento do palato, que ocorrem em 20- 25%. As fissuras com envolvimento de palato bilateral,10% e as raras, nos casos restantes.

No estudo de dados epidemiológicos em Londrina, Baroneza et al. (2005) observaram que, entre os pacientes com fissuras labiopalatinas, a de maior prevalência foi a transforame incisivo, representando 59,9% dos casos.

Takano et al.(2008), em estudo sobre anomalias craniofaciais em pacientes atendidos no Centro de Atenção aos defeitos da face do Instituto Materno Infantil Prof. Fernando Figueira (IMIP), entre 2002 a 2006, observaram que dentre 2511 atendimentos, 48,67% foram relacionados com fissura transforame; 22,6%, de pré-forame; 24,6%, de pós-forame, enquanto que 2,36 e 2,09% representaram respectivamente fissuras raras da face e submucosas.

Alguns estudos foram realizados com a finalidade de avaliar o comportamento social dos indivíduos com fissura labiopalatina e o grau de satisfação dos mesmos antes e após sua reabilitação.

No ano de 1972, Clifford et al. avaliaram 98 indivíduos adultos com fissuras reabilitadas há cerca de 20 a 27 anos. Por meio de questionários e entrevistas estes indivíduos foram questionados a respeito de suas realizações e satisfações, aparência e tratamento recebido e suas percepções acerca da presença da fissura. Este grupo com fissuras reparadas apresentou quadro relativamente alto de satisfação consigo mesmo, com a aparência e com o resultado do tratamento recebido, atribuindo pouca influência da fissura em suas vidas.

Em 1983, Richman avaliou 30 adolescentes com fissura labiopalatina, com idade entre 15 a 18 anos e observou que a introversão social dos pacientes com fissura parece ser mais devido à aparência facial do que ao problema da fala.

Em 1990, MacGregor avaliou indivíduos com fissuras labiopalatinas e constatou que a maioria deles apresentava dificuldades na interação psicossocial, devido à presença da alteração facial.

Em vários estudos os indivíduos são entrevistados com aplicação de questionários para avaliação tanto do aspecto social quanto da sua satisfação de um tratamento recebido (Noar, 1991, Clifford et al., 1972, Garcia et al., 1999, Fiamengui Filho, 2010).

Noar (1991) realizou levantamento das atitudes e preocupações de pacientes com a fissura, por meio de questionário enviado por correio a 32 pacientes com idade entre 16 e 25 anos, atendidos em cinco hospitais de Londres. Os resultados sugeriram que os pacientes ficaram satisfeitos com a aparência facial e com a fala, apesar de terem relatado insatisfação com os aspectos diretamente afetados pela fissura, ou seja, nariz, lábios, perfil, sorriso e dentes.

Com a finalidade de verificar as implicações psicológicas relacionadas à condição de indivíduos adultos com fissura, operados, mas ainda em tratamento, Garcia et al. (1999) avaliaram por meio de entrevista psicológica, à percepção de si mesmos e de suas reabilitações. Os pacientes manifestaram auto-imagem desfavorável, dificuldades nos contatos sociais e elevado índice de dependência emocional, principalmente de familiares. Os resultados mostraram que todos os pacientes perceberam alterações favoráveis ocorridas em

função do tratamento, porém apresentaram muita expectativa de mudança frente à reabilitação.

Para Marcusson et al. (2000), o tratamento do paciente com fissura deve considerar a função e a estética, na tentativa de normalizar a aparência facial, principalmente em relação ao nariz, lábios e dentes, que são estruturas bastante danificadas pela fissura, o que gera melhoria na qualidade de vida.

Em 2000, Avelar afirmou que quando a aparência física é diversa daquela de seus semelhantes, surge o desconforto, o desequilíbrio emocional e a exigência íntima de eliminar as causas ou características desse desequilíbrio. A consequente perda da auto estima pode gerar a desesperança, a auto- piedade, o ressentimento, a introversão, a timidez, o medo, a inveja e a revolta.

Capelozza Filho e Silva Filho (2002) acreditam que a reabilitação da fissura labiopalatina é caracterizada por ser processo coletivo, lento, aplicado em épocas estratégicas, que busca boa oclusão dentária, face equilibrada, fala inteligível, boa audição, auto-imagem compatível com a integração psicosocial, sem interferência negativa ao crescimento da face média.

O indivíduo vitimado por qualquer tipo de mutilação facial sofre pela perda da integridade física, afetiva e social. Assim, suas necessidades e anseios devem ser considerados durante todo o processo reabilitador (Nicodemo; Rode, 2002).

Sabe-se que a fissura labiopalatina, caracterizada pela ausência de fusão entre os processos faciais embrionários e processos palatinos, é a malformação congênita que afeta a face entre a quarta e oitava semana após fertilização. Dentre as fissuras, as do tipo transforame incisivo, que envolvem tanto palato primário como secundário, são as mais freqüentes, constituindo 37,1% do total de fissuras do Hospital de Reabilitação de Anomalias Craniofaciais da Universidade de São Paulo (HRAC/USP). Além disso, são as que requerem tratamento mais complexo e com maior tempo de duração para finalizar a reabilitação (Freitas et al., 2004).

Almeida em 2005 relatou que os protocolos de tratamento, assim como o prognóstico de cada situação são determinados em grande parte pela extensão anatômica da fissura e que a morfologia da face é previsível, pois está subordinada ao tipo da fissura. A presença da fissura

de lábio e palato, as cirurgias plásticas e a própria rotina fisiológica permitida aos pacientes fisurados, juntamente com a interação da genética, esculpem a morfologia da face.

Além das alterações faciais, as anomalias dentárias, como variação de número, posição e dimensão são comumente encontradas em indivíduos com fissuras, sendo que a ausência do incisivo lateral superior permanente, na área fissurada, apresenta índices expressivos. A falta de suporte ósseo para alguns dentes, comprometendo a possibilidade de movimentá-los para posições desejáveis, também foi apontada como característica frequentemente encontrada nos pacientes (Padovan et al., 2007).

Em indivíduos com fissura transforame, o incisivo lateral superior é o dente mais ausente, apresentando índice de 48,3%, seguido do segundo pré molar inferior e incisivo central superior (Figueiredo et al., 2008, Mastrantonio, Castilho e Carrara 2009, Al Jamal et al.2010). Além da ausência do incisivo lateral superior, a descontinuidade do rebordo alveolar pode comprometer o periodonto dos dentes adjacentes, caso este seja susceptível à doença periodontal (Almeida et al., 2009).

A reabilitação da agenesia do incisivo lateral por meio de prótese

As opções para o tratamento da agenesia de incisivos laterais maxilares consistem no fechamento de espaços dos dentes ausentes pelo movimento de mesialização dos dentes posteriores e a abertura ou manutenção dos espaços para substituição protética dos dentes ausente (Woodworth et al., 1985).

Em 1988, Devides e Brosco realizaram trabalho para avaliar se a amplitude da fissura influencia o planejamento protético dos pacientes. Analisaram os casos reabilitados proteticamente e estabeleceram limites de área e altura para a indicação do tipo de reabilitação. Assim, quando a fissura apresentar área até 50 mm^2 e altura até 7 mm, a prótese parcial fixa pode ser indicada. Se a área estiver acima de 50 mm^2 e a altura acima de 7 mm, então a prótese parcial removível é a indicação mais correta. Com área até de 50 mm^2 e altura acima de 7 mm a PPR é indicada e com área acima de 50 mm^2 e altura até 7 mm, novamente a prótese parcial fixa é mais adequada. A altura, portanto, é fator determinante e deve ser

sempre considerada, pois acima de 7 mm indicam escassez de tecido, que deve ser reposto proteticamente.

Silva Filho et al. (1995) descreveram o enxerto ósseo alveolar secundário como linha terapêutica para preenchimento do rebordo alveolar fissurado como alternativa na reabilitação da agenesia do incisivo lateral superior. Revelaram que através de mecânica ortodôntica, o canino superior poderia irromper através do enxerto, ocupando o lugar do incisivo lateral, e assim fecharia o espaço protético, sem a necessidade de prótese dentária.

Daskalogiannaskis e Ross (1997) relataram algumas complicações do enxerto ósseo alveolar, tais como reabsorção do enxerto, deiscência de sutura e necrose do tecido, que são causadas pelas características inerentes à fissura, como deficiência de irrigação sanguínea da área, presença de tecidos fibrosados, amplitude da fissura e pequena quantidade de tecido para o recobrimento do enxerto.

A reabilitação da área da fissura pode ser realizada por intermédio de próteses dentárias, mas o tipo de prótese dependerá principalmente do número de dentes ausentes, situação clínica dos dentes que servirão de pilares e discrepância maxilomandibular, entre outros fatores (Antunes et al., 1997, Kapagiannides et al., 2005, Pinto; Lopes, 2007, Ayna et al., 2009).

A prótese parcial fixa cantilever é alternativa para reabilitar o paciente fissurado e deve ser indicada quando a inserção periodontal do dente pilar for favorável. A relação coroa-raiz deve ser favorável para que haja máxima retenção e estabilidade da prótese, mas exige harmonioso relacionamento entre arcadas. O canino poderia ser utilizado como único dente pilar quando apresentar coroa clínica suficiente, raiz relativamente longa e saúde periodontal. Os pacientes que recebem essa prótese devem ser muito bem instruídos sobre as limitações mecânicas durante a função, para que a mesma tenha grande durabilidade (Antunes et al., 1997).

Outra modalidade de prótese fixa que pode estar indicada para reabilitação da área da fissura é a prótese fixa adesiva. Seraidarian et al. (2001) acreditam que a prótese fixa adesiva apresenta como vantagens, pouco desgaste dentário, bom resultado estético e margens supragengivais. Todavia, apresenta menor resistência ao deslocamento e incapacidade de suportar cargas oclusais.

Independente do tipo prótese a ser usada na reabilitação, esta deve apresentar simetria com o dente adjacente, bem como mimetizar o dente natural para que se consiga estética satisfatória (Kazor et al., 2004, Furhauser et al., 2005, Juodzbalys G; Wang HL, 2007).

Kapagiannides et al. (2005) defenderam que a escolha pelo tipo de prótese está diretamente associada à quantidade de exposição gengival na posição funcional do lábio, durante a fala ou sorriso forçado. Assim, a saúde da margem gengival torna-se importante parâmetro quando se avalia a estética do sorriso.

Pinto; Lopes (2007) relataram que as próteses parciais fixas convencionais são bem indicadas quando há limitação do tamanho da fissura para uso de implantes ou quando o enxerto ósseo foi perdido.

Segundo Ayna et al. (2009), as próteses podem prover contorno facial mais normal e quando bem planejadas, levam à estética e a função satisfatória, permitindo que os pacientes fiquem mais positivos com a auto-imagem após reabilitação.

Estética do sorriso e estética dentária

O sorriso é uma das mais importantes expressões faciais, capaz de transmitir diferentes emoções do ser humano. A harmonia do sorriso é caracterizada pela interação dos dentes, lábios e tecido gengival (Garber; Salama, 2000).

Gotthieb (1972) procurando definir as nuances do enfoque estético em odontologia, conceituou a estética dental como sendo a aparência dos dentes; a estética dento-facial, aparência dos dentes dentro da face e estética facial, a aparência da face, que pode ser influenciada pela posição dos dentes. Outra particularidade muito lembrada pelo autor diz respeito à harmonia que deve existir entre dentes e tecidos circunvizinhos, de modo a alcançar estética.

Com o objetivo de oferecer estética em próteses, Lombardi (1973) descreveu princípios para a percepção visual. Afirmou que o sorriso é uma composição que deve ser

vista pelo contraste de cores e texturas em relação aos tecidos vizinhos e que quanto maior o contraste, maior a percepção.

Brisman (1980) ressaltou que a simetria e a proporção são os conceitos mais importantes na estética do sorriso.

Em relação à estética gengival, não só a margem gengival deve estar adequada, mas a papila deve estar presente para evitar deformidades cosméticas e problemas estéticos, além de servir como barreira protetora contra agentes agressores. Nesse sentido, Tarnow et al. (1985) descreveram os fatores anatômicos que estão envolvidos com a presença da papila gengival. Assim quando a distância do osso alveolar ao ponto de contato dentário for menor ou igual a 5 mm, a papila estará presente em 98% dos casos, quando essa distância for de 6mm esse índice é de 56% e quando tiver 7mm, 27%.

A dimensão horizontal do espaço interproximal é reconhecida como outro fator determinante da estabilidade da papila. Segundo as observações de Waerhaug (1979) e Tal (1984), tem sido especulado que o espaço mínimo para manter a papila é de 3 mm.

Em 1984, Tjan et al. afirmaram que a beleza não é extremamente subjetiva e que seria útil o conhecimento de características médias dos sorrisos para auxiliar nos resultados estéticos dos tratamentos odontológicos. Os autores, formulando padrão de normalidade na estética do sorriso, concluíram que o sorriso típico deve apresentar distância cervico-incisal aparente; a gengiva não deve aparecer, exceto a interproximal; a curvatura da borda incisal dos dentes anteriores deve ser paralela à curvatura do lábio inferior e os dentes anteriores devem tocar levemente o lábio inferior. Durante o sorriso os seis dentes anteriores seguidos de primeiros pré-molares devem aparecerem.

Gostein et al. (1984) classificou, quanto à posição do lábio superior, o sorriso em alto, médio e baixo, sendo que cada um determina o tipo de trabalho a ser realizado, o que influi na beleza da expressão facial.

Já na década de 90, Cardoso (1990) revelou que o impacto do sorriso na aparência facial é bastante significativo e fatores que envolvem elementos de simetria, equilíbrio, proporção, harmonia e princípios estéticos promovem a interação da estética do sorriso com a face. Revelou que a estética facial consiste na relação anatomofisiológica harmoniosa entre a boca, as linhas e as superfícies faciais.

Em 1994, Golub-Evans relatou que a cor da prótese dentária deve ser individualizada para cada paciente, não sendo recomendado o uso de restaurações monocromáticas enquanto que os incisivos centrais devem ser similares para melhor estética dentária.

Neste mesmo ano, Qualtrough e Burke discutiram a importância da estética dental para a auto-imagem do paciente. Ressaltaram que nem sempre a opinião e o desejo do paciente coincidem com as regras estéticas aplicadas pelos dentistas. Citaram a forma, proporção, cor, tamanho e posição dos dentes como fatores que influenciam a estética. Consideraram também que a estética gengival, a simetria da dentição e a relação da linha média da face e dos lábios devem ser observadas quando se avalia a estética do sorriso.

Também em 1994, Mendes e Bonfante apresentaram características da dentição natural que devem ser reproduzidas nos procedimentos restauradores estéticos. Enfatizaram a importância da presença do fundo da boca, que se relaciona diretamente com a forma do dente, o contraste e a composição dentária. Descreveram a linha média como a referência mais importante a ser considerada no sorriso, pois é ela quem determina a simetria do arco. Defenderam que para obtenção de um sorriso harmônico é necessária a coincidência entre as curvaturas do lábio inferior e das bordas incisais dos dentes anteriores.

O efeito do tamanho do dente na estética dentária foi avaliado por Wagner et al. (1996). O autor concluiu que esta dimensão interfere na estética e considerou que dentes pequenos e formas triangulares foram menos atrativos.

Para identificar fatores que diferenciam sorrisos atrativos e não atrativos de acordo com pacientes, Dunn et al. (1996) realizaram estudo com fotografias padronizadas tiradas de oito sorrisos femininos e oito masculinos, focalizando apenas os lábios e os dentes. Exibiam diferenças na simetria, na forma dental, no número de dentes mostrados, comprimento da linha do lábio e continham dentes não restaurados e restaurados. Foram submetidas a 297 avaliadores para classificá-las na ordem das que mais gostassem para a que menos gostassem. Os dados foram analisados para determinar a combinação das características do sorriso que melhor foram avaliados no “ranking”. O mesmo sorriso feminino foi escolhido por 24 dos 25 grupos demográficos e caracterizava-se pela presença de dentes naturais de cor clara, linha do sorriso alta, grande quantidade de dentes aparentes e simetria. Dois sorrisos femininos, cujos dentes apresentaram cor escura e assimetria, foram considerados por todos os grupos como menos atrativos. Dois sorrisos masculinos foram considerados igualmente como mais

estéticos caracterizavam-se pela presença de dentes de cor clara, número moderado de dentes aparentes e arranjo dental simétrico. Um sorriso masculino caracterizado pela presença de dentes escuros foi classificado como menos atrativo. Em todos os casos, a cor dos dentes foi importante, seguido pela presença de dentes não restaurados e quantidade de dentes aparente.

Garner (1997) descreveu sobre a evolução dos procedimentos estéticos e cosméticos na Odontologia. O autor relatou que a estética dentária deve ser sempre considerada e que as pessoas estão cada vez mais preocupadas com a aparência. O sorriso foi descrito como parte essencial para a atratividade facial e como componente importante para a comunicação humana. Segundo o autor a avaliação do sorriso deve ser feita em âmbito facial, envolvendo a análise da saúde periodontal e simetria gengival, relações ortodônticas e considerações maxilofaciais. Salientou que o conhecimento de princípios do "design" do sorriso aprimora consideravelmente os resultados dos tratamentos estéticos e ressaltou que tratamentos estéticos do sorriso podem mudar até mesmo o planejamento estético de cirurgias plásticas faciais.

Em 1998, Derbabian et al. discorreram sobre a avaliação inicial de uma reabilitação oral estética e a importância de se levar em conta a relação sorriso x lábio, linha do sorriso x quantidade de exposição dentária durante o sorriso, arquitetura gengival e tipo de gengiva. Dessa forma, demonstraram que a periodontia está diretamente ligada à estética e à busca de um sorriso agradável.

Johnston et al. (1999) realizaram estudo para investigar a percepção das discrepâncias entre a linha média facial e dental e concluíram que quanto maior a discrepância, menos atrativo é o sorriso. O trabalho demonstrou que discrepâncias menores que 2 mm parecem ter menos impacto na estética facial.

Touarti et al. (2000) afirmaram que o sorriso agradável não pode ser expresso por equações, nem precisa estar de acordo com regras de simetria ou qualquer proporção, já que o sorriso pode combinar harmonia com assimetria ou equilíbrio com irregularidade de forma. Salientaram que os incisivos centrais são a chave da linha do sorriso, devendo ser dominante e apresentar relação proporcional com a largura dos incisivos laterais e caninos.

A dificuldade em definir um conceito de beleza facial, embora seja inquestionável que uma face bonita deve se enquadrar dentro de proporções harmônicas, foi ressaltada por Luz e

Valença (2000). Além disso, a beleza da face exige a conformação e as estruturas corretas das partes duras e moles, sendo o segmento inferior da face, da base do nariz ao mento, aquele que mais contribui para a beleza facial.

Morley e Eubank (2001) dividiram o estudo do “design” do sorriso em quatro partes, sendo estética facial, estética gengival, micro e macroestética. A microestética restringe-se a análise do dente, já a macroestética apresenta relações entre dentes, tecidos adjacentes e características faciais. Ressaltaram a importância da linha média dental e facial, e que sendo possível alinhá-las, deve-se ao menos torná-las paralelas. Concluíram que a curvatura da borda incisal dos dentes ântero-superiores deve acompanhar a curvatura do lábio inferior para a determinação de um sorriso harmonioso e que a estética do sorriso não pode ser associada somente com a beleza individual dos dentes.

No ano de 2002, Oliveira Júnior et al. propuseram sequência diagnóstica para analisar objetivamente o sorriso, baseando-se em linhas de referências e fundamentos estéticos. Essas linhas de referências,tais como linha média, linha do longo eixo dos dentes, linha interpupilar, linha comissural, linha do lábio superior e linha do plano incisal devem apresentar paralelismo entre si para se alcançar sorriso harmonioso. De acordo com os mesmos, características dentárias como cor, textura e forma também devem ser levadas em consideração.

Em 2003, Cardash et al. realizaram pesquisa por meio de fotografias faciais para observar o limite de desvio entre a linha média facial e dental, por dentistas e leigos. Concluíram que quanto maior o desvio, mais fácil a detecção e que desvios menores de 2mm são dificilmente identificados por ambos os grupos.

Também em 2003, Mondelli classificou o sorriso em alto, médio e baixo e descreveu a influência da arquitetura gengival na percepção estética, mais crítica nos sorrisos altos e menos significante nos baixos. Considerou fundamental a coincidência entre a curvatura do lábio inferior e a incisal dos dentes anteriores superiores.

O tipo de contato dentário também é importante para a manutenção da papila. A área de contato de um dente largo é melhor que o contato produzido por um dente triangular. O biótipo gengival espesso é melhor que o fino (Kois, 2005).

Segundo Cavalcanti e Pimenta (2005) o sorriso deve estar em proporção com a face e adaptado ao tamanho e posição dos lábios que definem o espaço separado pela disposição dos dentes. A linha do sorriso constitui uma das mais importantes referências para aparência agradável e o lábio inferior segue o curso dos dentes superiores. Segundo os autores, na análise da estética dentária, deve ser considerado fatores como cor, forma, tamanho, proporção e textura superficial, uma vez que a percepção da cor, que é tridimensional, envolve matiz, valor e croma, além da translucidez. O tamanho tem extrema importância para a estética dentária, já que os dentes precisam estar em proporção entre eles e com a face; a textura superficial torna-se imprescindível para a aparência natural da restauração, pois está diretamente vinculada à reflexão de luz; o tamanho dos dentes é relevante para estética dentária e facial e devem estar em proporção uns com os outros e também com a face; os incisivos centrais são como a chave da linha do sorriso, suas medidas são proporcionais à largura da face, do arco dentário, da distância interpupilar e do volume dos lábios e o tamanho dos incisivos laterais e caninos segue aquele do incisivo central, em vista do fato que exista entre eles uma proporção ideal.

Em 2006, Fradeani afirmou que o sorriso é uma forma expressiva de comunicação não verbal. A análise das características faciais e dos lábios deveria ser indispensável para a reabilitação com próteses. Acredita que a orientação do plano incisal e o reestabelecimento da curvatura incisal deve estar em harmonia com a concavidade do lábio superior para garantir o sucesso do tratamento.

Santos (2006) apresentou três componentes básicos que formam o sorriso, ou seja, os dentes, a gengiva e os lábios. De acordo com o autor, para a definição da normalidade de um sorriso deve-se tomar por base o lábio superior, que deve cobrir de 3 a 4 mm os dentes superiores. Quando isso não ocorre, ou por encurtamento do lábio ou por excesso de tecido gengival, tanto vedamento labial como o sorriso ficam comprometidos. Considerarou também que a exposição gengival pode ser classificada em grau I, que fica entre 2 a 4 mm, grau II de 4 a 8 mm e grau III maior que 8 mm, e para não haver comprometimento no sorriso, essa exposição deve ser de 2 mm.

No mesmo ano, Almeida et al. revelaram que nos indivíduos com fissura labiopalatina, existe grande número de alterações nos tecidos moles devido as inúmeras cirurgias orais a que são submetidos, podendo levar a prejuízos na estética do sorriso.

Com o objetivo de verificar a influência de alguns componentes dentais e faciais na estética, Soares et al. (2007) avaliaram o posicionamento da linha média dental, a coincidência da curvatura da borda incisal com a linha do lábio inferior e a distribuição dos dentes no sorriso. Concluíram que a estética continua empírica, mas que os traços da face e do sorriso devem ser considerados como guias para reconstrução estética. Contudo, as características individuais do indivíduo são parâmetros que devem fazer parte da análise de cada caso.

Para Cardoso (2009) os sorrisos agradáveis envolvem elementos de simetria, equilíbrio, proporção e harmonia, além de princípios de estética que relacionem o sorriso com a face. De acordo com o autor, o sorriso natural tem como alicerce parâmetros como linha média facial coincidente com linha média dentária, mas quando não for possível a coincidência, é importante que a linha dos incisivos superiores fique perpendicular ao plano incisal e paralela à linha média facial. Para o mesmo, o paralelismo das linhas interpupilares, intercomissural e plano incisal entre si e estas perpendiculares à linha média facial devem ser considerados uma constante na estética dentofacial. O contorno do lábio superior deve ser menor que o inferior e servir de referência para avaliar o comprimento dos incisivos centrais, enquanto que o lábio inferior serve de referência para avaliar as bordas incisais dos dentes ântero-superiores. Também o contorno gengival dos incisivos centrais e caninos deve apresentar a mesma altura, e os incisivos laterais, altura inferior. Em relação à proporção dentária, os incisivos centrais são geralmente 1 a 2 mm maiores do que os incisivos laterais e apresentam comprimento semelhante ao canino.

Em 2009, Esper et al. avaliaram 45 fotografias de sorriso e sorriso forçado de 45 indivíduos com fissura transforame incisivo unilateral, de ambos os gêneros, com idade entre 15 e 30 anos, reabilitados com o objetivo de analisar a altura do sorriso e a estética gengival. Concluíram que grande parte dos indivíduos apresenta linha do sorriso baixa, ou seja, ao sorrir mostram apenas o terço médio e incisal dos dentes.

A arquitetura gengival, assim como a cor e a textura do tecido gengival são fatores importantes na obtenção da estética. A ausência de papila gengiva não só promove dificuldades fonéticas e impactação alimentar, como também representa um dos grandes dilemas na busca pela estética do sorriso (Checchi et al., 2009).

A padronização fotográfica e avaliação da estética

Cook e Wei (1988) investigaram o efeito do uso das olivas do cefalostato, do espelho frontal como referência, do gênero e do tempo na reprodutibilidade da Posição Natural da Cabeça (PNC), obtida quando o paciente era solicitado a olhar diretamente para os seus olhos refletidos no espelho à sua frente. Todavia, nenhuma diferença significativa foi encontrada com ou sem a utilização das olivas.

Arnett e Bergman (1993a, 1993b) ressaltaram a importância da utilização da Posição Natural da Cabeça (PNC) salientando, ainda, o posicionamento do paciente em relação cêntrica e com os lábios relaxados.

Levine (1995) ressaltou a importância de modelos e fotografias para o alcance de diagnóstico mais preciso e de enceramentos e imagens computadorizadas para melhor previsibilidade dos resultados estéticos do tratamento reabilitador, considerando ser inconcebível apenas a visão subjetiva do dentista especialista em estética. Foi descrito que o diagnóstico do sorriso deve ser feito na visão frontal e de perfil, visão dentofacial e dental. O autor considerou também a importância de se fazer anamnese para colher as expectativas e anseios do paciente em relação ao tratamento.

Em 1996, Chalifoux descreveu a importância da percepção estética para criação de sorrisos que satisfaçam os anseios dos pacientes. Afirmou que pode haver diferença de percepção estética entre dentistas e pacientes, razão pela qual sorrisos criados apenas na percepção de dentistas podem não ser aceitos pelo paciente. Para melhor diagnóstico, deve-se incluir análise facial e também avaliação pormenorizada do elemento dental, como cor e forma. Citou como fundamental entender as limitações de cada caso clínico, e revelar tais limitações ao paciente.

Gilmore (1997) apresentou seqüência de estudo e planejamento estético do sorriso, com realização de anamnese e tomadas fotográficas para análise, tais como facial sorrindo, facial com lábios relaxados, de perfil, do sorriso, dos sorrisos com lábios retraídos, laterais do sorriso e oclusal. De acordo com os mesmos, torna-se imprencidível a avaliação da face completa, do perfil, das linhas dos lábios, do sorriso, da fonética, dos dentes e das características gengivais.

Também em 1997, Kerns et al. realizaram trabalho para verificar se a percepção da atratividade de um sorriso é semelhante quando o mesmo é avaliado em diferentes enquadramentos fotográficos e se existe um padrão de beleza universal entre os diferentes grupos de avaliadores. Fotografias de perfil e frontais de um mesmo sorriso, de seis indivíduos, foram mostradas a três grupos, compostos por ortodontistas, pacientes ortodônticos e leigos. Juntamente com as fotografias, distribui-se questionário com itens para preenchimento de dados pessoais, escala de avaliação das fotografias e uma questão objetiva sobre a região que exerce maior influencia na atratividade facial (queixo, lábios ou dentes). Os resultados encontrados mostraram alta concordância no padrão estético do sorriso entre ortodontistas e pacientes e que a percepção estética de um mesmo sorriso pode variar quando a análise é feita em diferentes enquadramentos fotográficos. Como conclusão os autores afirmaram que ambos os enquadramentos devem ser incorporados no planejamento ortodôntico para aquisição de sorrisos agradáveis e que mais estudos são necessários para avaliação estética do sorriso em movimentos dinâmicos.

No ano de 1998, Carlsson et al. realizaram estudo entre multicentros internacionais para comparar a aparência dental, quando avaliada por dentistas, técnicos dentais e leigos através de questionário e fotografias com imagens manipuladas no computador. Foi pesquisada a importância da função e da aparência dental, através do uso de escala de quatro pontos. Foram selecionados dois indivíduos, um homem e uma mulher, dos quais foram tiradas fotografias faciais sorrindo. De cada fotografia original foram feitas modificações, digitalmente, dos seguintes parâmetros: tamanho dos dentes; forma do dente; cor do dente (claro,médio e escuro); linha do sorriso e diastema e solicitado aos avaliadores que escolhessem a fotografia que mais gostassem. Percebeu-se que tanto a aparência estética como a função foram apontadas como muito importantes para a maioria dos participantes, uma vez que mais de três quartos dos mesmos apontaram a função como sendo mais importante que a estética. O gênero feminino demonstrou maior preocupação com a aparência dental quando comparado com o masculino. Não houve diferença significativa entre as respostas de homens e mulheres. A curva do sorriso reversa foi menos agradável para ambas as imagens. Dentes pequenos foram considerados não estéticos para pacientes masculinos, mas aceitáveis nas imagens do gênero feminino. A forma triangular foi a mais desagradável, a oval foi a mais agradável para o gênero feminino, e a quadrangular, para o masculino e o diastema não foi aceitável pela maioria dos participantes, especialmente nas imagens femininas.

As vantagens sobre o uso de fotografias nos tratamentos dentários estéticos, como a possibilidade de observação aproximada das estruturas do sorriso e a verificação de possíveis resultados foram discutidos por Goldstein (1998). O autor observou que algumas “visões” fotográficas não devem ser esquecidas como, por exemplo, a facial frontal sorrindo, facial de perfil sorrindo, facial frontal com lábios relaxados e fechados, do sorriso, intrabucal com lábios retraídos, “close up” de ambos os lados, oclusal, fotos de modelos e enceramentos e visões pós tratamento. Para o autor, as visões facial frontal, facial de perfil e “close up” permitem a avaliação das bordas incisais dos dentes em relação à curvatura do lábio inferior.

3 Proposição

3 PROPOSIÇÃO

- Avaliar a estética da prótese e do sorriso após reabilitação com prótese parcial fixa convencional na área da fissura, através de grupos de examinadores e pacientes;
- Avaliar as condições ” biológicas” do periodonto de proteção na área correspondente à prótese instalada;
- Avaliar o grau de satisfação dos pacientes do Hospital de Reabilitação de Anomalias Craniofaciais após finalização do tratamento.

4 Material e Métodos

4 MATERIAL E MÉTODOS

I. Amostra

A amostra foi constituída por 40 indivíduos escolhidos pela ordem de agendamento de controle de tratamento do setor de Prótese Dentária do HRAC – USP, de ambos os gêneros, com idade entre 18 e 45 anos, que foram reabilitados, entre os anos de 2009 e 2010, com prótese parcial fixa convencional na região de incisivo lateral.

II. Registro da imagem

As imagens foram realizadas em um estúdio, por fotógrafo profissional do HRAC-USP, que utilizou câmera digital Nikon (modelo Coolpix 8700 Zoom Nikkor ED 8.0 megapixels) acoplada em tripés e distante aproximadamente 100 cm da cadeira onde o indivíduo estava sentado, conforme descrito por Moorrees em 1994.

Fotografou-se a face solicitando ao paciente sorriso forçado e também foram realizadas fotografias intraorais, com o auxílio de afastadores bucais, para serem posteriormente submetidas à avaliação.

Para realizar as tomadas fotográficas, o paciente foi orientado a ficar sentado na cadeira, de forma ereta, olhando para frente, na linha do horizonte, para se conseguir a posição natural da cabeça, tal como a pessoa se conduz no seu dia a dia, conforme descrito por Soares et al., 2007.

As fotografias obtidas foram recortadas com o auxílio do programa Adobe Photoshop CS2 e organizadas em disco compacto para que pudessem ser projetadas e posteriormente avaliadas por examinadores, conforme exemplo das Figuras 1, 2 e 3 .

Figura 1 – Vista frontal do paciente com sorriso forçado e imagem intrabucal

Figura 2 - Vista frontal do paciente com sorriso forçado e imagem intrabucal

Figura 3 – Vista frontal do paciente com sorriso forçado e imagem intrabucal

III. Examinadores

Os nove examinadores, cirurgiões –dentistas, com o mínimo de dois anos de formação profissional, foram divididos em grupos da seguinte forma:

- **Grupo I**: composto por três especialistas em Prótese Dentária formados pelo HRAC-USP .
- **Grupo II**: composto por três especialistas em Prótese Dentária, mas não habituados ao tratamento de pacientes com fissura labiopalatina.
- **Grupo III**: composto por três cirurgiões dentistas não especialistas em Prótese Dentária e não habituados ao tratamento de pacientes com fissura.

Esses profissionais avaliaram a estética de cada caso clínico reabilitado através de prótese parcial fixa na área da fissura, na região de incisivo lateral, uma única vez, de acordo a disponibilidade de tempo. Os parâmetros utilizados para a avaliação estão descritos na Tabela 1 da seguinte forma:

a. Avaliação da estética da prótese na região da fissura

Para avaliar a estética da prótese na região da fissura foram utilizados os seguintes parâmetros: cor, forma e tamanho da coroa protética, que foram comparados com os dentes naturais contralaterais à região da prótese (Tabela 1 – Questões 1, 2 e 3).

b. Avaliação das condições do periodonto de proteção na região da prótese

Para avaliar as condições clínicas do periodonto de proteção na região da prótese considerou-se a presença ou ausência de papila interdentária bem como a presença ou ausência de inflamação, visualizadas a partir das fotografias intrabucais (Tabela 1- Questões 4, 4a, 4b, 4c).

c. Avaliação da estética do sorriso

Para avaliar a estética do sorriso, foram considerados: coincidência entre linha média facial e linha média dentária, contorno gengival, quantidade de tecido gengival aparente durante o sorriso e curvatura incisal (Tabela 1 – Questões 5, 6, 7, 8).

A avaliação da quantidade de gengiva aparente durante o sorriso levou em consideração a classificação de exposição gengival, e para não haver comprometimento na estética do sorriso a exposição foi estabelecida em de 2 mm, conforme proposto por Tomé; Marchiori, 1998.

Tabela 1. Descrição dos itens do questionário utilizado pelos grupos de examinadores

Questão	Avaliação do examinador	
1.Cor satisfatória?	( ) sim	( ) não
2.Forma satisfatória?	( ) sim	( ) não
3.Tamanho satisfatório?	( ) sim	( ) não
4.Papila gengival presente e sem inflamação?	( ) sim	( ) não
4a.Papila presente e inflamada?	( ) sim	( ) não
4b.Há papila artificial?(considerando papila ausente)	( ) sim	( ) não
4c.Está satisfatória?	( ) sim	( ) não
5. Linha média facial coincide com linha média dentária?	( ) sim	( ) não
6. Contorno gengival durante o sorriso afeta estética?	( ) sim	( ) não
7. A quantidade de tecido gengival durante o sorriso afeta a estética?	( ) sim	( )não
8.Curvatura incisal correta?	( ) sim	( ) não
Escore :		

Hulsey (1970) Reis (2001)

IV. Classificação das próteses quanto à estética

Aos grupos de examinadores foram distribuídos os questionários tendo como modelo a Tabela 1, de modo a permitir a classificação de cada caso clínico de acordo com a nomenclatura adaptada de Reis (2001) e escores para pontuar os casos, conforme proposta de Hulsey (1970), do seguinte modo:

Escore 0 - Prótese esteticamente desagradável: nenhum dos requisitos estéticos, tanto relacionados à prótese como a estética do sorriso estão presentes; a papila gengival está ausente e no caso de gengiva artificial, ausente ou inadequada.

Escore 1 - Prótese esteticamente aceitável: deve apresentar pelo menos um dos requisitos estéticos relacionados à prótese e dois requisitos relacionados à estética do sorriso. A papila gengival pode estar presente e pode haver gengiva artificial repondo esteticamente o tecido gengival ausente.

Escore 2 - Prótese esteticamente agradável: deve apresentar os requisitos cor, forma e tamanho da coroa protética satisfatórios, a papila gengival deve estar presente e com coloração adequada, não mostrando nenhum ponto de inflamação, além dos critérios adotados para avaliação da estética do sorriso.

V. Grau de satisfação do paciente

Cada paciente selecionado respondeu questionário com perguntas específicas relacionadas ao grau de satisfação quanto ao tratamento reabilitador com prótese parcial fixa após sua finalização. Essas questões foram adaptadas do questionário OHIP-14 que avalia a satisfação com sua própria aparência dentária (Tabela 2), de acordo com os estudos de Wolfart et al., 2006, Mehl et al., 2009.

Tabela 2 – Questionário aplicado aos pacientes para avaliação do grau de satisfação

Questão (*)	Avaliação do paciente	
	Sim	Não
Está satisfeito com a estética do seu sorriso?	( )	( )
Está com a prótese a mais de 6 meses?	( )	( )
Está com a prótese a menos de 6 meses?	( )	( )
Você evita mostrar seus dentes, colocando a mão sobre a boca?	( )	( )
Gostou da prótese instalada?	( )	( )
Gostaria de mudar alguma coisa nessa prótese?	( )	( )
Gostaria de mudar a cor?	( )	( )
Gostaria de mudar a forma?	( )	( )
Gostaria de mudar o tamanho?	( )	( )
Gostaria de mudar a curvatura?	( )	( )
Gostaria de mudar a inclinação?	( )	( )
Quando sorri, acha que seus dentes aparecem demais?	( )	( )
Quando sorri, acha que sua gengiva fica muito evidente?	( )	( )
Considera sua prótese satisfatória em relação à estética?	( )	( )
Considera sua prótese aceitável em relação à estética?	( )	( )
Consegue higienizar com facilidade sua prótese?	( )	( )

(*)Questões adaptadas a partir do Oral Health Impact Profile – 14

Outro instrumento utilizado para avaliar a satisfação do paciente quanto à prótese foi a escala analógica visual (EAV – Figura 4) de satisfação, que consiste em uma linha limitada de 10 cm de comprimento, e tem em suas extremidades palavras âncoras como insatisfeito e satisfeito. Os participantes foram instruídos a assinalar o grau de satisfação quanto à prótese em um ponto da reta, sendo que os escores poderiam variar de 0 (zero) a 10 (dez) e eram obtidos medindo-se, em milímetros, a distância entre a extremidade ancorada pela palavra insatisfeito e o ponto assinalado pelo participante. A extremidade que representava insatisfeito recebia o escore 0 (zero) e satisfeito o valor 10 (dez), (Awad et al., 2003) sendo considerados satisfeitos os casos com nota acima de 7 (sete) e insatisfeitos os valores abaixo de 7 (sete) (Siqueira et al., 2010)

|_____|
0 10

0 – Insatisfeito
10- Satisfeito

Figura 4 - Escala Analógica Visual - (EAV)

VI. Análise estatística

As respostas dos examinadores foram quantificadas, assim como os escores pontuados. Para análise dos dados foram obtidos escores modais de cada grupo, determinados pelo escore que mais se repetiu .

Foram obtidos valor médio, mediana e desvio padrão de cada grupo de examinadores, sendo que o Teste de Kruskal-Wallis foi aplicado para detectar possíveis diferenças entre os grupos.

Foi estabelecido grau de concordância interjuízes utilizando o coeficiente Kappa, (Fleiss, Cohen 1973) que pode ser definido como uma medida de associação usada para descrever e testar o grau de concordância (confiabilidade e precisão) na classificação e conforme caracterizado por Landis; Koch, 1977 (Tabela 3).

Tabela 3- Valores de Kappa e respectivas interpretações

Valor de Kappa	Interpretação
<0	Sem concordância
0.00 - 0.19	Concordância pobre
0.20 - 0.39	Concordância fraca
0.40 - 0.59	Concordância moderada
0.60 - 0.79	Concordância substancial
0.80 - 1.00	Concordância quase perfeita

Fonte: Landis JR, Koch GG. The measurement of observer agreement for categorical data. Biometrics 1977;33:159-74.

Para verificar a existência de correlação significativa entre o escore modal aferido para cada grupo de avaliadores e para as notas dadas pelos pacientes, tomou-se como referência o coeficiente de Spearman, com nível de significância de 0,05.

5 Resultados

5 RESULTADOS

A análise da amostra indica que a fissura transforame incisivo unilateral correspondeu a 62,5% dos casos, enquanto que a pré-forame, 37,5%. Tais resultados também foram relatados nos estudos de Mossey e Little, 2002; Baroneza et al. 2005 e Takano et al. 2008.

Na Tabela 4 estão descritos os valores médios, o desvio padrão e a mediana de cada grupo de avaliadores, através dos escores pontuados. Na comparação entre os grupos, por meio do teste de Kruskal-Wallis, usado para comparar três ou mais grupos independentes, não houve diferença estatisticamente significante (p=0,17) e a representação dos valores pode ser observados na Figura 5.

Tabela 4 - Valores médio, desvio-padrão, mediana e teste de Kruskal-Wallis do escore modal aferido das avaliações dos examinadores dos grupos I, II e III.

	média	dp	mediana	p
Grupo I	1,23	0,62	1,00	
Grupo II	1,15	0,62	1,00	**0,17 ns**
Grupo III	1,40	0,59	1,00	

ns - diferença estatisticamente não significativa

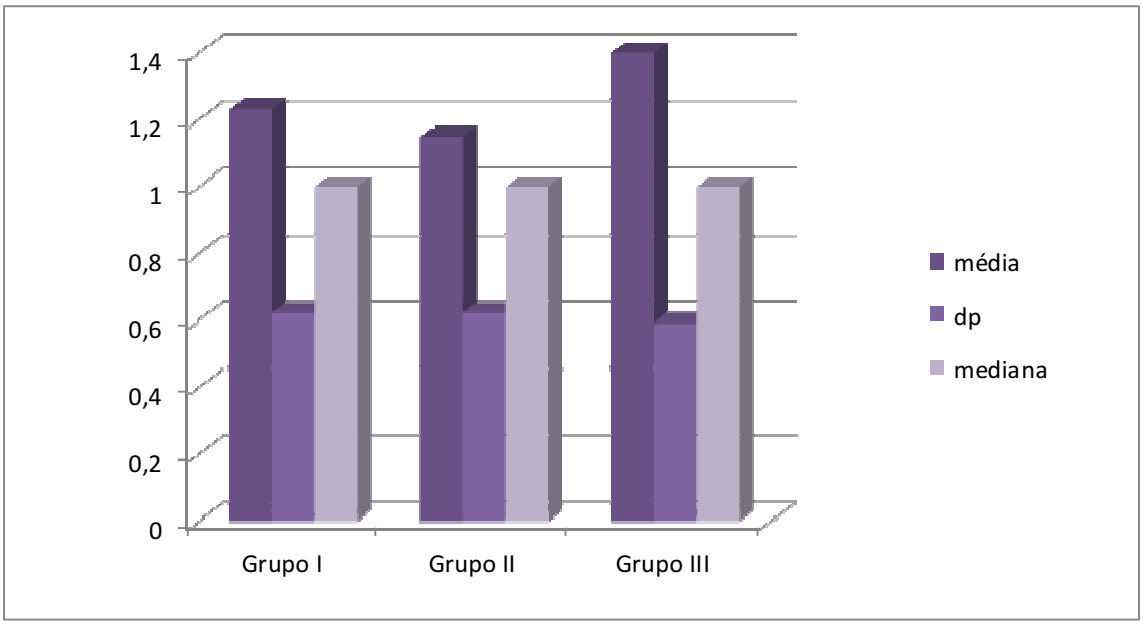

Figura 5 – Distribuição dos valores médios, desvio padrão e mediana de cada grupo de avaliadores.

De acordo com a Tabela 5, referente às médias dos escores obtidos em cada grupo de avaliadores que classificaram as próteses quanto à estética, pode ser observado que:

- No grupo I, formado por três especialistas em Prótese Dentária do HRAC-USP, a média do escore 2 foi de 16,3, do escore 1 foi de 20,0 e do escore 0 foi de 3,7, mostrando que houve predominância dos casos considerados como "prótese esteticamente aceitável;"
- No grupo II, formado por três especialistas em Prótese Dentária não habituados com o tratamento de pacientes com fissuras, as médias dos escores foram, respectivamente 13,0 para escore 2, 21,6 para escore 1 e 5,4 para escore 0, havendo predomínio dos casos considerados como "prótese esteticamente aceitável;"
- No grupo III, formado por três cirurgiões - dentistas não especialistas, a média do escore 2 foi de 18,0, do escore 1 foi de 20,0 e do escore 0 foi de 2,0, mostrando mais uma vez predomínio dos casos considerados como "prótese esteticamente aceitável."

Tabela 5 – Médias dos escores da avaliação da estética obtida dos grupos I, II e III.

	Escore 2	Escore 1	Escore 0
Grupo I	16,3	20,0	3,7
Grupo II	13,0	21,6	5,4
Grupo III	18,0	20,0	2,0

Nas Tabelas 6, 7 e 8 são encontradas as médias, em porcentagem, referentes as respostas das questões submetidas aos avaliadores respectivamente dos grupos I, II e III.

Tabela 6 – Médias, em porcentagem (%), obtidas nas avaliações dos examinadores do Grupo I.

Grupo I		
Questão (nº)	**Sim (%)**	**Não (%)**
1 Cor satisfatória?	63,3	36,7
2 Forma satisfatória?	56,7	43,3
3 Tamanho satisfatório?	41,7	58,3
4 Papila gengival presente e sem inflamação?	21,7	78,3
4a Papila presente e inflamada?	21,6	78,4
4b Há papila artificial?	75,5	24,5
4c Está satisfatória?	70,7	29,3
5 Linha média facial coincide com linha média dentária?	68,4	31,6
6 Contorno gengival durante o sorriso afeta estética?	75,0	25,0
7 A quantidade de tecido gengival durante o sorriso afeta a estética?	41,7	58,3
8 Curvatura incisal correta?	46,7	53,3

Tabela 7 – Médias, em porcentagem (%), obtidas nas avaliações dos examinadores do Grupo II.

Grupo II		
Questão (nº)	**Sim (%)**	**Não (%)**
1 Cor satisfatória?	60,8	39,2
2 Forma satisfatória?	45,0	55,0
3 Tamanho satisfatório?	50,8	49,2
4 Papila gengival presente e sem inflamação?	17,5	82,5
4a Papila presente e inflamada?	14,2	85,8
4b Há papila artificial?	68,8	31,2
4c Está satisfatória?	66,6	33,4
5 Linha média facial coincide com linha média dentária?	71,6	28,4
6 Contorno gengival durante o sorriso afeta estética?	46,7	53,3
7 A quantidade de tecido gengival durante o sorriso afeta a estética?	28,4	71,6
8 Curvatura incisal correta?	48,4	51,6

Tabela 8 - Médias, em porcentagem (%), obtidas nas avaliações dos examinadores do Grupo III.

Grupo III		
Questão (nº)	**Sim (%)**	**Não (%)**
1 Cor satisfatória?	70,0	30,0
2 Forma satisfatória?	62,5	37,5
3 Tamanho satisfatório?	42,5	57,5
4 Papila gengival presente e sem inflamação?	24,1	75,9
4a Papila presente e inflamada?	18,3	81,7
4b Há papila artificial?	78,1	21,9
4c Está satisfatória?	70,0	30,0
5 Linha média facial coincide com linha média dentária?	70,0	30,0
6 Contorno gengival durante o sorriso afeta estética?	60,8	39,2
7 A quantidade de tecido gengival durante o sorriso afeta a estética?	15,8	84,2
8 Curvatura incisal correta?	40,5	59,5

O grau de concordância interjuizes mostra valores para o Coeficiente Kappa de 0,418, 0,684 e 0,694, respectivamente para os grupos I, II e III, como pode ser observado na Tabela 9.

Tabela 9 – Coeficiente Kappa para os grupos I, II e III de avaliadores.

	Grupo I	Grupo II	Grupo III
Kappa	0,418	0,684	0,694

Para verificar a existência de correlação significativa entre o escore aferido em cada grupo de avaliadores assim como as notas atribuídas pelos pacientes, tomou-se como referência o coeficiente de Spearman (S = 2782,026, p-value = 0,00000005166), sendo utilizado p <0,01, sendo verificado a existência de correlação significativa, uma vez encontrado o valor de 0,74 para o coeficiente de Spearman.

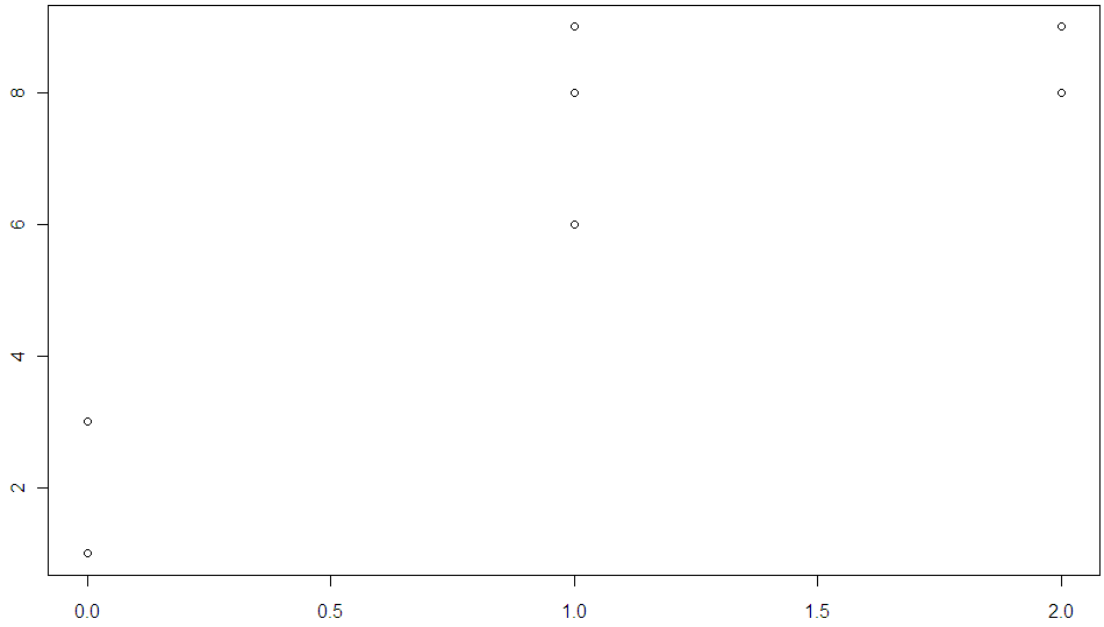

Figura 6 – Diagrama de dispersão referente ao escore médio dos avaliadores e as notas atribuídas pelos pacientes, de acordo com a escala analógica visual (Awad et al., 2003, Siqueira et al., 2010).

Na Figura 7 podem ser observados os valores em porcentagem referentes ao grau de satisfação dos pacientes após tratamento com prótese parcial fixa convencional; na Figura 8, as notas atribuídas pelos pacientes ao tratamento protético recebido e na Tabela 10, as respostas dos pacientes, em porcentagem, para os diferentes parâmetros que constam do questionário aplicado.

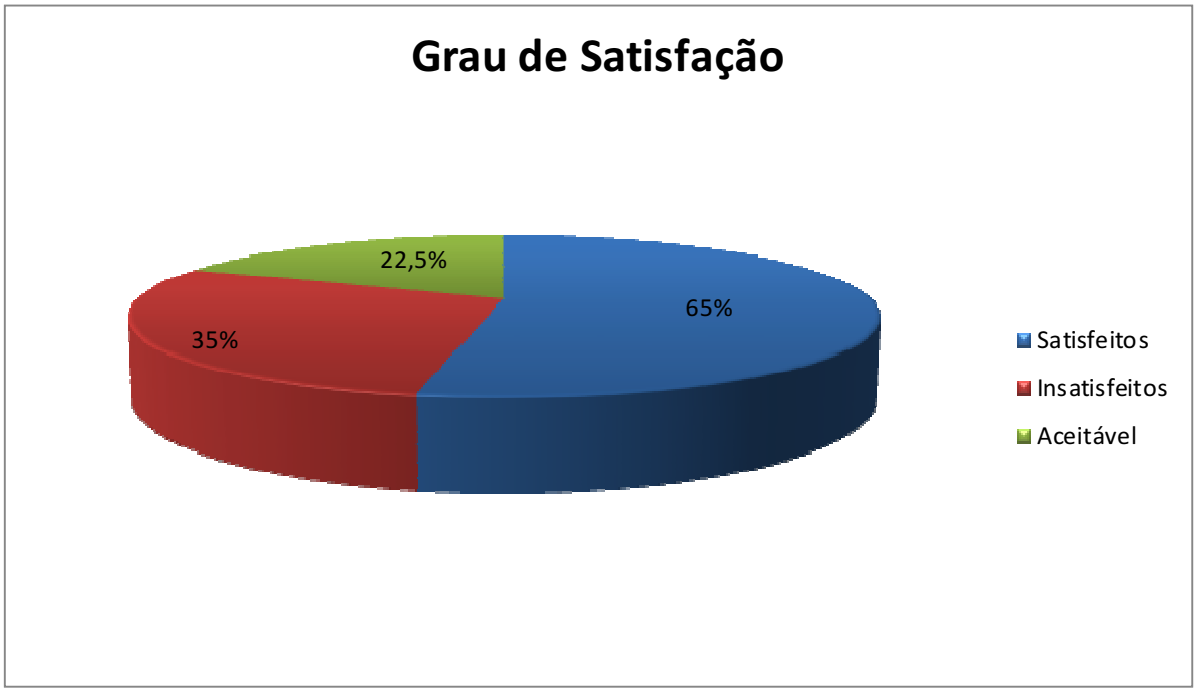

Figura 7 – Distribuição (%) do grau de satisfação dos pacientes após tratamento com prótese parcial fixa.

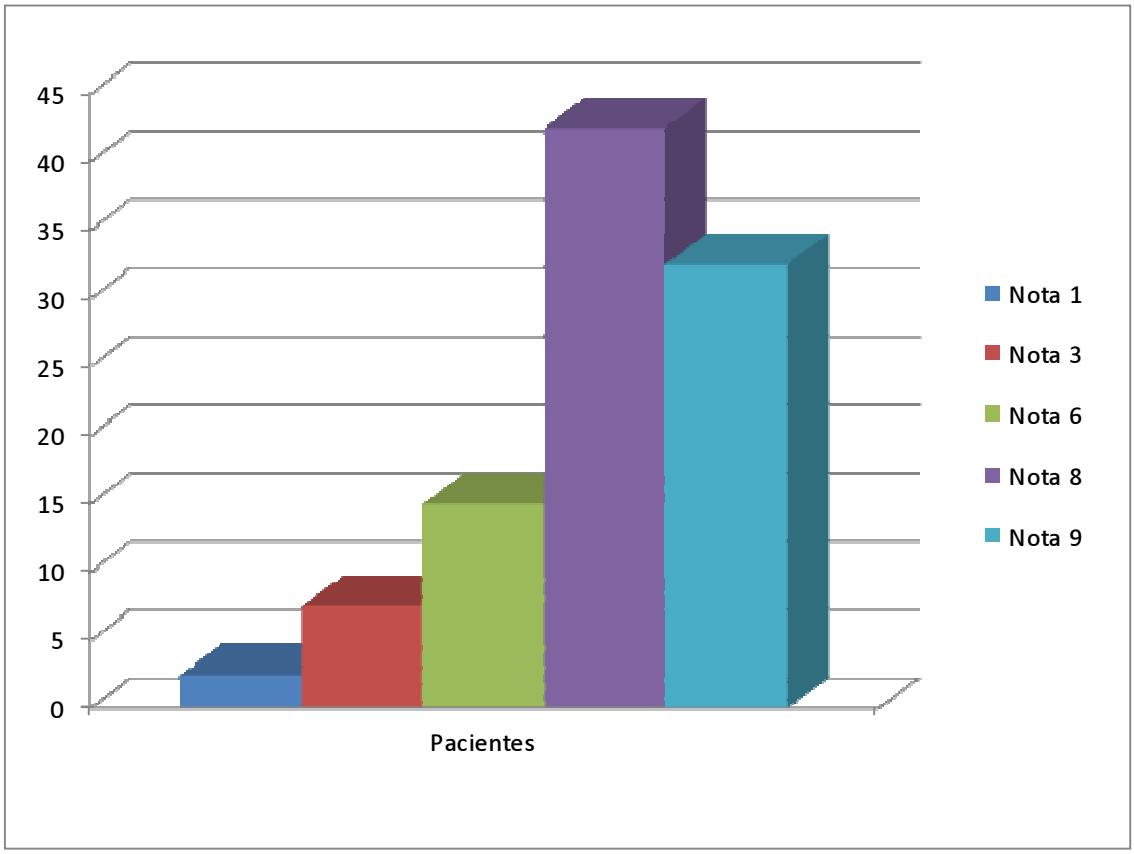

Figura 8 - Distribuição (%) das notas atribuídas pelos pacientes após reabilitação protética com prótese parcial fixa convencional quanto à EAV.

Tabela 10. Respostas dos pacientes, em porcentagem, obtidas no questionário aplicado.

Questão (*)	%	
	Sim	Não
Está satisfeito com a estética do seu sorriso?	70,0	30,0
Está com a prótese a mais de 6 meses?	82,5	17,5
Está com a prótese a menos de 6 meses?	17,5	82,5
Você evita mostrar seus dentes, colocando a mão sobre a boca?	65,0	35,0
Gostou da prótese instalada?	70,0	30,0
Gostaria de mudar alguma coisa nessa prótese?	37,5	62,5
Gostaria de mudar a cor?	6,2	93,8
Gostaria de mudar a forma?	8,6	91,4
Gostaria de mudar o tamanho?	12,5	87,5
Gostaria de mudar a curvatura?	6,5	93,5
Gostaria de mudar a inclinação?	3,7	96,3
Quando sorri, acha que seus dentes aparecem demais?	17,5	82,5
Quando sorri, acha que sua gengiva fica muito evidente?	15,0	85,0
Considera sua prótese satisfatória em relação à estética?	65,0	35,0
Considera sua prótese aceitável em relação à estética?	22,5	77,5
Consegue higienizar com facilidade sua prótese?	72,5	27,5

(*)Questões adaptadas a partir do Oral Health Impact Profile – 14

Na Tabela 10 são encontradas as respostas, em porcentagem, obtidas para os diversos parâmetros que constam do questionário aplicado aos pacientes, onde pode ser observado que 82,5% tiveram a prótese instalada a mais de 6 meses; 70% gostaram da prótese; 62,5% não gostariam de mudanças relacionadas com a cor (93,8%); forma (91,4%); tamanho (87,5%); curvatura (93,5%); inclinação (96,3%) e 72,5% conseguem a higienização com facilidade. Quanto à estética, 65% dos entrevistados consideraram a prótese satisfatória, se bem que para 77,5%, ainda não aceitável. No que se refere à estética do sorriso, 70% afirmaram estarem satisfeitos; 82,5% não consideram que os dentes aparecem demais; 85% não consideram que a gengiva fica mais evidente, no entanto, 65% evitam mostrar seus dentes, colocando a mão sobre a boca.

Relacionando o grau de satisfação dos pacientes quanto à prótese recebida, na Figura 8 encontra-se a distribuição, em porcentagem, das notas atribuídas, tendo como base a Escala Analógica Visual. Os valores encontrados mostram que respectivamente, 42,5% e 32,5%, atribuíram notas 8 e 9, enquanto que 25% responderam com notas abaixo de 7 (1;3 e 6).

6 Discussão

6 DISCUSSÃO

A fissura labiopalatina é uma anomalia congênita que resulta da falta de coalescência entre os processos frontais e maxilares. Pode acometer lábio, rebordo alveolar e palato, separadamente ou em conjunto e dependendo da sua extensão poderá acarretar problemas funcionais e/ou estéticos (Marcusson et al., 2000). Demanda uma equipe multi e interdisciplinar para sua reabilitação (Capelozza Filho; Silva Filho, 2002) que deve considerar as necessidades e anseios do paciente durante todo o processo reabilitador (Nicodemo; Rode, 2002).

As fissuras que envolvem o rebordo alveolar segmentam o arco dentário na região de incisivo lateral, frequentemente com agenesia deste elemento, levando à necessidade de reposição desse dente (Dalben, 2002, Freitas et al., 2004, Silva; Freitas, 2007).

O edentulismo na área da fissura pode ser solucionado ortodonticamente com a movimentação dos caninos e segmento posterior para essa área, com próteses fixas, adesivas ou ainda implantosuportadas (Pinto; Lopes, 2007, Fiamengui Filho, 2010). Após a finalização da reabilitação oral, o paciente deve retornar para consultas de manutenção e controle onde é realizada avaliação funcional e estética minuciosa da prótese, dentes presentes e tecidos moles, antes de receber alta do hospital.

A avaliação funcional e estética de uma reabilitação oral é extremamente importante assim como o grau de satisfação dos pacientes em relação aos resultados obtidos. A avaliação funcional da prótese só pode ser realizada clinicamente, com o paciente *in loco*, já a avaliação estética pode ser realizada, pelo paciente e/ou dentista, clinicamente e/ou por meio de modelos de estudo, imagens e/ou questionários dependendo do objetivo a ser alcançado. Vários são os estudos na literatura que utilizaram como metodologia a fotografia para avaliação dos resultados de uma reabilitação (Levine, 1995, Kerns et al., 1997, Golstein et al., 1998, Carlsson et al., 1998, Esper et al., 2009, Fiamengui Filho, 2010).

Fotografias da face em repouso e do terço inferior, com sorriso forçado e com a utilização de afastadores bucais, para tomadas fotográficas intraorais, foram utilizadas em vários estudos para análise da estética do sorriso e da prótese, com padronização da posição da cabeça (Peng; Cooke, 1999, Esper et al., 2009, Fiamengui Filho, 2010), porém em nenhum

deles a amostra era composta de indivíduos com fissura labiopalatina reabilitados com prótese fixa (Levine, 1995, Gilmore, 1997, Kerns et al., 1997, Carlsson et al., 1998, Fiamengui Filho, 2010).

Alguns autores afirmam que a utilização de fotografias nos tratamentos dentários é importante para melhorar a percepção da estética do sorriso (Kerns et al., 1997, Golstein et al., 1998).

Neste estudo, diante dos valores obtidos nas avaliações efetuadas pelos diferentes grupos de profissionais, observou-se que a maioria dos casos clínicos à eles submetidos apresentou pelo menos um dos requisitos estéticos relacionados com a prótese e dois requisitos relacionados com a estética do sorriso. Percebeu-se que princípios estéticos promovem a interação do sorriso com a face, mesmo quando esta sofre alterações indesejáveis, como nos indivíduos com fissura (Qualtrough; Burke, 1994, Marcursson et al., 2000).

Em relação aos resultados encontrados, verifica-se que de modo geral, o tamanho da coroa protética do incisivo lateral superior foi o requisito considerado insatisfatório com maior freqüência, dado também observado por Wagner em 1996. Tal fato pode ser explicado pela limitação da área da fissura, cujo espaço pode dificultar a reposição estética do dente através de coroas protéticas.

A cor e a forma das coroas, embora com algumas diferenças percentuais entre os grupos de avaliadores, foram consideradas satisfatórias.

Quanto aos requisitos estéticos relacionados ao sorriso, como coincidência entre linha média facial e dentária, contorno gengival, quantidade de exposição gengival durante o sorriso e curvatura incisal, notou-se que no grupo I, composto por especialistas em Prótese Dentária formados pelo HRAC-USP, o contorno gengival na área da prótese foi a característica que tornou a maioria dos casos clínicos insatisfatórios. No grupo II, composto por especialistas em Prótese Dentária não habituados ao tratamento de pacientes com fissura, os examinadores consideraram insatisfatórios a curvatura incisal e no grupo III, a curvatura e o contorno gengival.

A curvatura incisal é de extrema importância quando se analisa a estética do sorriso, pois quando em desarmonia o mesmo apresenta-se invertido, o que não é coerente com o

padrão de estética (Morley; Eubank, 2001). O fato de todos os grupos de examinadores considerarem, em diferentes proporções, a curvatura incisal inadequada, pode ser devido às deficiências oclusais encontradas em pacientes com fissuras e também limitações de espaço interoclusal, ou seja, entre as arcadas dentárias.

A coincidência entre a linha média facial e dentária não foi considerado fator significativo para classificar a prótese como agradável e notou-se que pequenas discrepâncias entre linha média dentária e facial não interferiram na estética do sorriso. Os mesmos resultados foram obtidos no estudo de Johnston et al.(1999), que demonstraram que discrepâncias menores que 2 mm parecem ter menos impacto na estética facial.

A quantidade de tecido gengival que aparece durante o sorriso também foi outro requisito que não encontrou relevância que afetasse a estética dos casos clínicos apresentados, o que pode, segundo Esper et al. (2009) ser decorrente do fato de que muitos indivíduos com fissura apresentam linha do sorriso baixa, ou seja, ao sorrir mostram apenas o terço médio e incisal dos dentes.

Em concordância com os resultados obtidos pelos grupos de examinadores, 85% dos pacientes não acreditam que a quantidade gengival mostrada durante o sorriso afeta a estética.

Em relação à papila gengival, que nos casos estéticos deve preencher toda a ameia interdental, sem inflamação, foi observado que todos os grupos de examinadores notaram, na maioria dos casos clínicos, ausência de papila gengival e sua reposição artificial de maneira satisfatória. Tal observação pode ser entendida, de acordo com Almeida et al. (2009), pela pouca quantidade óssea na área da fissura, e provavelmente a opção pela reposição protética desse tecido vem sendo alternativa menos invasiva quando se trata de enxertos ósseos e cirurgias periodontais.

Importante foi avaliar a concordância interjuízes na avaliação dos casos clínicos apresentados através do coeficiente Kappa. Para o grupo I o coeficiente encontrado foi de 0,418, o que indica grau de concordância moderado entre os avaliadores. No grupo II foi encontrado o valor de 0,684 e no grupo III,0,694, grau de concordância substancial e dessa forma, pode-se entender que não houve discordância significativa entre os avaliadores do mesmo grupo.

Quando se avaliou os valores médios, através do escore modal de cada grupo de examinadores, obteve-se 1,23 para grupo I; 1,15 para grupo II e 1,40 para grupo III; a mediana para todos os grupos foi de 1,0 e o desvio padrão, respectivamente 0,62; 0,62 e 0,59.

Aplicando o teste de Kruskal Wallis, para detectar possíveis diferenças entre os grupos e considerando nível de significância de 5%, obteve-se o valor de 0,17, ou seja, a diferença entre os grupos de avaliadores, considerando o escore modal de cada um deles, não foi significativa.

Em relação ao grau de satisfação dos pacientes, pode ser observado através das respostas obtidas, que a maior porcentagem dos entrevistados estavam com suas próteses instaladas a mais de 6 meses, período de tempo considerado suficiente para a adaptação. Em relação ao tratamento, a maior parte dos pacientes consideraram a prótese satisfatória em relação a estética, gostaram da prótese recebida e responderam que não gostariam de mudanças, tanto as relacionados com a cor, quanto com a forma e tamanho. Tais respostas são compatíveis com os resultados encontrados nas avaliações dos grupos de examinadores, uma vez que, com algumas diferenças, foram consideradas aceitáveis.

Considerando que os três grupos de examinadores classificaram a prótese como esteticamente aceitável, observa-se que embora a maioria dos pacientes a consideraram satisfatória, ao mesmo tempo, fizeram restrições quanto a sua aceitação. Tal fato pode provavelmente estar relacionado com o tamanho da coroa, como apontado pelos examinadores, que por sua vez encontra-se restrito a limitação da área da própria fissura.

Tais resultados também são encontrados nos estudos de Noar (1991) e Clifford (1972) e percebe-se, assim como nos estudos de Miller et al (1989) e Na et al (2009), o alto grau de satisfação ou a baixa exigência estéticas por parte dos pacientes.

A estética do sorriso de acordo com os examinadores, foi considerada aceitável, tendo como restrições a curvatura incisal e o contorno gengival, na dependência de cada caso avaliado.

As respostas contidas no questionário aplicado aos pacientes mostram que a maior parte não gostaria de mudar a curvatura nem a inclinação da coroa protética. Encontravam-se satisfeitos, não achavam que seus dentes apareciam demais e que a gengiva não ficava muito aparente durante o sorriso.

No entanto, mais da metade respondeu que evita mostrar seus dentes, colocando a mão sobre a boca, provavelmente pelo fato de que a maioria dos pacientes fissurados tem preocupação voltada para as deficiências do nariz.

Os resultados relacionados com a satisfação encontrados através da escala analógica visual adotada, indicam que 42,5% pontuaram nota 8 e 32,5%, nota 9, perfazendo total de 75,0% os pacientes satisfeitos com a prótese; o que vem de encontro com os resultados obtidos nos questionários aplicados aos pacientes.

O grau de satisfação encontrado e os resultados obtidos nos parâmetros relacionados à estética do sorriso pode ser devido ao fato de que grande parte dos pacientes não mostra a margem das restaurações nos dentes anteriores durante o sorriso, assim como observado no trabalho de Esper et al (2009).

Ainda que os valores encontrados tenham mostrado grau de satisfação e aceitação da estética da prótese e do sorriso favoráveis ao tratamento submetido, observa-se que tanto do lado dos examinadores como dos pacientes, a busca de novos conhecimentos aplicáveis torna-se necessária para que se possa atingir cada vez mais o nível de excelência.

O agradecimento que estes pacientes têm ao receber tratamento especializado e gratuito no Hospital de Reabilitação de Anomalias Craniofaciais, mesmo nos casos em que a prótese tenha ficado de forma inadequada e com papila artificial preenchendo o espaço interproximal, provavelmente pode ter contribuído para o grau de satisfação encontrado.

7 Conclusão

7 CONCLUSÃO

Os resultados obtidos permitem concluir que :

A maioria dos casos clínicos foi considerada “prótese esteticamente aceitável”;

A estética das próteses devem ser melhoradas no que diz respeito à curvatura incisal e tamanho das coroas;

A ausência de papila gengival e sua reposição artificial foram observadas na maioria dos casos clínicos;

A maioria dos pacientes considerou a prótese satisfatória em relação à estética e também em relação à estética do sorriso; mas não consideram aceitável em relação à estética da prótese;

Em busca da melhoria da qualidade de vida, mais estudos tornam-se necessários para se alcançar excelência no tratamento reabilitador de pacientes com fissuras.

O grau de satisfação encontrado e os resultados obtidos nos parâmetros relacionados à estética do sorriso, foram satisfatórios, mas deve-se levar em consideração o fato do tratamento especializado recebido pelos pacientes, gratuitamente, pode ter influenciado sobremaneira na opinião destes quanto à estética da reabilitação.

Referências

REFERÊNCIAS

Al Jamal GA, Hazza M, Rawashdeh MA. Prevalence of dental anomalies in a population of cleft lip and palate patients. *The Cleft Palate Craniofac J* 2010;47(4):413-20.

Almeida, AM de. Avaliação estética do perfil facial de indivíduos com fissura transforame incisivo unilateral reabilitados pelo Hospital de Reabilitação de Anomalias Craniofaciais. [dissertação de mestrado]. Bauru:Hospital de Reabilitação de Anomalias Craniofaciais, Universidade de São Paulo;2005.

Almeida ALPFa, Silva TLA da, Lopes JFS, Pinto JHN. Avaliação periodontal de dentes pilares em próteses parciais removíveis, não convencionais de recobrimento-overlay. *PCL. Revista Íbero-Americana de Prótese Clínica e Laboratorial* 2006;8:338-47.

Almeida ALPF b, Esper LA, Kaizer ROF, Fernandes JS, Greghi SLA, Carrilho GPB. Surgical treatment of mucogingival alterations in cleft lip and palate patients: a clinical report. *Perio*2006;3(1):31-5.

Almeida ALPF, Gonzales MKS, Greghi SLA, Conti PCR, Pegoraro LF. Are teeth close to the cleft more susceptible to periodontal disease? *Cleft Palate Craniofac J* 2009;46(2):161-65.

Antunes RP, Duarte A, Garbin RAI. Prótese parcial fixa cantilever anterior: uma ótima opção de tratamento. *RBO* 1997;54(4):228-31.

Arnett WG a, Bergman R. Facial keys to orthodontic diagnosis and treatment planning. I. *Am J Orthod Dentofacial Orthop*1993;103:299-312.

Arnett WG b, Bergman R. Facial keys to orthodontic diagnosis and treatment planning. II. *Am J Orthod Dentofacial Orthop* 1993;103:395-411.

Avelar JM. Cirurgia plástica: obrigação de meio e não obrigação de fim ou resultado. São Paulo: Hipócrates;2000.

Awad MA, Lund JP, Shapiro SH, Locker D, Klemetti E, Chehade A, Savard A, Feine JS. Oral health status and treatment satisfaction with mandibular implant overdentures and conventional dentures: a randomized clinical trial in a senior population. *Int J Prosthodont* 2003;6(4):390-96.

Ayna E, Basarn EG, Beydemir K. Prosthodontic rehabilitation alternative of patients with Cleft Lip and Palate : Two Cases Report. *Int J Dent* 2009;1:4.

Baroneza JE, Faria MJSS, Kuasne H, Val Carneiro JL, Oliveira JC. Dados epidemiológicos de portadores de fissuras labiopalatinas de uma instituição especializada de Londrina, Estado do Paraná. *Acta Sci Health Sci* 2005;27(1):31-35.

Beck LB. Tha role of outcomes data in health-care resource allocation. *Ear Hear* 2000;21(4):89-96.

Boyne PJ, Sands NR. Combined orthodontic-surgical management of residual palato-alveolar cleft defects. *Am J Orthodont* 1976;70(1):20-37.

Brisman AS. Esthetics: a comparison of dentists' and patients'concepts. *J Am Dent Assoc* 1980;3:345-52.

Capelozza Filho L, Silva Filho OG. Abordagem interdisciplinar no tratamento das fissuras labiopalatais. In: Mélega JC.editor.*Cirurgia plástica fundamentos e arte:* cirurgia reparadora da cabeça e pescoço. Rio de Janeiro: Medsi,2002.p.59-88.

Cardash HS, Ormanier Z, Lufer BZ. Observable deviation of facial and anterior tooth midlines. *J Prosthet Dent* 2003;89:282-85.

Cardoso SMO. Estudo da estética facial visando à confecção das prótesesfaciais[dissertação]. São Paulo: Faculdade de Odontologia, Universidade de São Paulo;1990.

Cardoso IL. Aesthetic in orthodontics: aesthetical smile design. *Orthodontic Science and practice* 2009;2(5):457-62.

Carlsson GE, Wagner IV, Odman P, Ekstrand K, Macentree M, Marinello C et al. An international comparative multicenter study of assessment of dental appearance using computer –aided image manipulation. *Int J Prosthodont* 1998;11:246-54.

Cavalcante LMA, Pimenta LAF. Princípios estéticos para um sorriso harmônico. *Rev ABO Nac* 2005;13(2):81-5.

Chalifoux PA. Perception esthetics: factors that affect smile design. *J Esthet Dent* 1996; 8:189-93.

Checchi L, Montevecchi M, Checchi V, Bonetti A. A modified papilla preservation technique. *Quintessence Int* 2009;40(4):303-11.

Clifford E, Crocker EC, Pope B. Psychological findings in the adulthood of 98 cleft lip and palate children. *Plast Reconstr Surg* 1972;50:234-37.

Cooke MS, Wei SHY. The reproducibility of natural head posture: a methodological study. *Am J Orthod Dentofacial Orthop* 1988; 93:280-88.

Dalben GS, Costa B, Gomide MR. Características básicas do bebê portador de fissura lábio-palatal: aspectos de interesse para o CD. *Rev Assoc Paul Cir Dent* 2002;56(3):223-6.

Daskalogiannaskis J, Ross RB. Effect of alveolar bone grafting in the mixed dentition on maxillary growth in complete unilateral cleft lip and palate patients. *Cleft Palate Craniofac J* 1997;34:455-58.

Derbabian K, Marzola R, Arcidiacono A. The science of communicating the art of dentistry. *J Calif Dent Assoc* 1998;26:101-06.

Devides SL, Brosco HB. Influencia da amplitude da fenda alveolar no planejamento protético em pacientes portadores de fissura transforame incisivo unilateral. *Rev Odont USP* 1988;2(2):68-72.

Dunn WJ, Murchison DF, Broome JC. Esthetics: patients perceptions of dental attractiveness. *J Prosthodont* 1996;5:166-71.

Esper LA, Sbrana MC, Ribeiro IWJ, Siqueira E, Almeida ALPL. Esthetic Analysis of Gingival Components of Smile and Degree of Satisfaction in Individuals with Cleft Lip and Palate. *Cleft Palate Craniof J* 2009;46(4):381-87.

Ferreira Jr , Esper LA, Sbrana MC, Ribeiro IWJ, Almeida ALPF. Survival on dental implants in the cleft area - A retrospective study. *Cleft Palate Craniofac J* 2010;47:586-89.

Fiamengui Filho, Jorge Francisco. Análise dos Componentes estéticos de prótese unitária sobre implante em área de fissura e satisfação do paciente [dissertação]. Bauru: Hospital de Reabilitação de Anomalias Craniofaciais, Universidade de São Paulo;2010.

Figueiredo MC, Pinto NF, Silva DDF, Oliveira M. Fissura unilateral completa de lábio e palato: alterações dentárias e de má oclusão: relato de caso clínico. *RFO* 2008;13(3):73-7.

Fleiss JL,Cohen J.The equivalence of weighted kappa and the intraclass correlation coefficient as measures of reliability. *Educational and Psychological Measurement* 1973;33(3):613-19.

Furhauser R, Florescu D, Benesch T, Haas R, Mailath G, Watzek G. Evaluation of soft tissue around single-tooth implant crowns: The pink esthetic score. *Clin Oral Implants Res* 2005;16:639-44.

Fradeani M. Evaluation of dentolabial parameter as part of a comprehensive esthetic analysis. *The European J of Esthetic Dentistry* 2006;1(1):62-9.

Freitas JAS, Dalben GS, Júnior S, Freitas PZ. Current data on the characterization of oral clefts in Brazil. *Braz Oral Res* 2004;18(2):128-33.

Freitas PZ. Avaliação do conhecimento, satisfação e expectativa do tratamento multidisciplinar da fissura labiopalatina por pacientes. [dissertação]. Araraquara: Faculdade de Odontologia, Universidade Estadual Paulista “Júlio de Mesquita Filho”: 1998.

Garber DA, Salama MA. The aesthetic smile: diagnosis and treatment. *Periodontol* 2000;11:18-28.

Garcia JR, Neme CMB, Chinellato MCMP. Body-image in adult patients with cleft lip palate: an analysis through human figure drawing. *Braz J Dysmorphol Speech-Hear Disord* 1999;2:17-26.

Garner JK. Nonsurgical facilities via cosmetic dentistry: fact or fiction. *Curr Opin Cosmet Dent* 1997;4:76-80.

Gilmore SL. Smile design and esthetic treatment planning. *J Colo Dent Assoc* 1997;6:20-3.

Goldstein RE, Belifante L, Lewis JR. Change your smile. *Quintessence* 1984;120-21.

Goldstein RE. Photography. In: Goldstein RE. Esthetics in Dentistry. London: Hamilton;1998.

Gottlieb EL. The editor´s corner. *J Clin Orthodont* 1972;6(2):67-8.

Golub- Evans J. Unity and variety: essential ingredients of smile design. *Curr Opin Cosmet Dent* 1994;2:1-5.

Hinrichs JE, EI-Dub ME, Waite DE, Beris RR, Bandt CL. Periodontal evaluation of canines erupted through grafted alveolar cleft defects. *J Oral Maxillofac Surgery*1984;42:717-21.

Hulsey CM. An esthetic evaluation of lip-teeth relationships present in the smile. *Am J Orthod* 1970;57(2):132-44.

Ian AE, Brogan WF, McComb HK, Henry PJ. Secondary alveolar bone grafting – Five year periodontal and radiographic evolution en 100 consecutive cases. *Cleft Palate Craniofac J* 1996;33:513-8.

Isono H. The reconstruction of bilateral clefts using endosseous implants after bone grafting. *Am J Orthod Dentof Orthop* 2002;403-10.

Johnston CD, Burden DJ, Stevenson MR. The influence of dental to facial midline discrepancies on dental attractiveness ratings. *Eur J Orthod* 1999;21:517-22.

Juodzbalys G, Wang HL. Soft and hard tissue assessment of immediate implant placement: A case series. *Clin Oral Implants Res* 2007;18:237-43.

Kapagiannidis D, Kontonasaki P, Bikos P, Koidis P. Teeth and gingival display in the premolar area during smiling in relation to gender and age. *J Oral Rehabil* 2005;32:830-37.

Kazor CE, Al-Shammari K, Sarmment DP, Misch CE, Wang HL. Implant plastic surgery: A review and rationale. *J Oral Implantol* 2004;30:240-54.

Kerns LL, Silveira AM, Kerns DG, Rekenniter FJ. Esthetic preference of the frontal and profile views of the same smile. *J Esthetic Dent* 1997;9:76-85.

Khoury F, Happe A. Soft tissue management in oral implantology: a review of surgical techniques for shaping an esthetic and functional peri-implant soft tissue structure. *Quintessence Int* 2000;31(7):483-89.

Kois JC. Predictable single tooth peri-implant esthetics. Five diagnostic keys. *Compend Contin Educ Dent* 2005;22:199-208.

Kramer FJ, Baethge C, Swennen G, Bremer B, Schwestka-Polly R, Dempf R. Dental implants in patients with orofacial clefts: a long-term follow-up study. *Int J Oral Maxillofac Surg* 2005;34(7):715-21.

Lages EMB. Condições de saúde bucal em indivíduos fissurados e sua percepção do sistema de atenção e das seqüelas inerentes. [dissertação]. Belo Horizonte : Faculdade de Odontologia, Universidade de Minas Gerais;1999

Landis JR, Koch GG. The measurement of observer agreement for categorical data. *Biometrics* 1977;33:159-74.

Levine JB. Esthetic diagnosis. *Curr Opin Cosmet Dent* 1995;3:41-4.

Lombardi RE. The principles of visual perception and their clinical application to denture esthetics. *J Prosthet Dent* 1973;29:358-82.

Luz SAA, Valença AMG. Avaliação da importância da estética bucal na seleção de

funcionários em estabelecimentos comerciais da cidade de Niterói (RJ). *RPG* 2000;7(3):303-10.

MacGregor FC. Facial disfigurement: problems and management of social interaction and implications for mental health. *Aesthetic Plast Surg* 1990;14:249–57.

Maia JS, Almeida ALPF, Siqueira AF, Carrilho GPB, Greghi SLA, Taga MLL, Resende DRB. Plástica periodontal em reabilitações implanto-suportadas: estética, função e homeostasia marginal. *Implant News* 2005; 2(5):55-60.

Marcusson A, Akerlind I, Paulin G. Quality of life in adults with repaired complete cleft lip and palate. *Cleft Palate Craniofac J* 2000;38:379-85.

Mastrantonio SDS, Castilho ARF, Carrara CFC. Anomalias dentárias em crianças com fissura de lábio e palato. Odontologia. *Clin- Cientif* 2009;8(3):273-78.

Mehl C, Kern M, Freiatg-Wolf S, Wolfart M, Brunzel S, Wolfart S. Does the Oral Health Impact Profile Questionnaire measure dental appearance? *Int J Prosthodont* 2009;22(1):87-93.

Mendes WB, Bonfante G. Aspectos estéticos da dentição natural. In: Mendes WB. Fundamentos de estética em odontologia. São Paulo: Editora Santos;1994. p. 65-86.

Miller SM, Brody DS, Lerman CE, Smith DG, Caputo GC. Patient perception of involvement in medical care. Relationship to illness attitudes and outcomes. *J General Intern Medicine* 1989;4(6):506-11.

Mondelli J. O sorriso. In: Mondelli J. Estética e cosmética em clínica integrada restauradora. São Paulo: Quintessence 2003.p.273-320.

Moore D, McCord JF. Prosthetic dentistry and the unilateral cleft lip and palate patient. The last 30 years. A review of the prosthodontic literature in respect of treatment options. *Eur J Prosthodont Restir Dent* 2004:12(2):70-4.

Moorrees CF. Natural head position: a revival. *Am J Orthod Dentofacial Orthop* 1994;105(5):512-3.

Morley J, Eubank J. Macroesthetic elements of smile. *J Am Dent Assoc* 2001;132: 39-45.

Mossey PA, Little J. Epidemiology of Oral Clefts: an international perspective. In: WYSZYNSKI,DF(Edit).Cleft Lip and Palate from Origin to Treatment. New York: Oxfordo University Press, 2002, p. 127-158. [acesso 18 set.2011]. Disponível em J LITTLE- cleft lip and palate: from origin to treatment, 2002-books.google.com.

Na KY, Lee JY, Kim SJ, Choi JI. Perception of maxillary anterior esthetics by dental professionals and laypeople and survey of gingival topography in healthy young subjects. *Int Periodontics Restorative Dent* 2009;29(5):535-41.

Nagem Filho H, Morais N, Rocha RGF. Contribuição para o estudo da prevalência de malformações congênitas labiopalatais na população escolar de Bauru. *Rev Fac Odontol Univ*1968,6:111-28.

Nakai H, Niimi A, Fujimoto T, Ueda M. Prosthetic treatment using na osseointegrated implant after secondary bone grafting of a residual alveolar cleft: a case report. *Int J Oral Maxillofac Implants*1998;13(3):412-15.

Nicodemo D, Rode SM. Orientações psicológicas para o manejo clínico dos pacientes com indicação de prótese ocular. *RPG* 2002;9(3):224-31.

Noar J H. Questionnaire survey of attitudes and concerns of patients with cleft and palate and their parents. *Cleft Palate Craniofac J* 1991;28:279-84.

Oliveira-Júnior OB, Saad JCR, Andrade MF, Candido MSM, Saad JRC, Duarte Júnior SLL, et al. Diagnóstico do sorriso[CD-Rom]. Araraquara: Editora Papini Multimídia Arts; 2002.

Padovan LEM, Figueiredo CM, Dias RP, Lopes JFS, Alonso FR, Teixeira W. Prótese imediata em implante unitário após enxerto ósseo em paciente fissurado: acompanhamento de um ano. *Implant News* 2007;4(1):31-5.

Peng L, Cooke MS. Fifteen-year reproducibility of natural head posture: a longitudinal study. *Am J Orthod Dentofacial Orthop*1999;16:82-5.

Pinto JHN, Lopes JFS. Reabilitação oral com Prótese Dentária. In: Trindade IEK, Silva Filho OG. Fissuras labiopalatinas: uma abordagem interdisciplinar. São Paulo: Editora Santos;2007.p.261-74.

Qualtrough AJ, Burke FJ. A look at dental esthetics. *Quintessence Int*1994;25:7-14.

Rezende MLR, Freire JNO, Coura Gs. Clinical evaluation of osseointegrated implants placed in alveolar cleft grafted with iliac boné. In: Programme and Abstracts of the 9th International Congress on Cleft Palate and Related Craniofacial Anomalies. Goteberg, Sweden:2001 Jun.

Reis SAB. Análise facial numérica e subjetiva do perfil e análise da relação oclusal sagital em brasileiros, adultos, leucodermas, não tratados ortodonticamente [dissertação]. São Bernardo do Campo: Faculdade de Odontologia, Universidade Metodista de São Paulo; 2001.

Rezende MLR. Implantes osseointegrados. In: Trindade IEK, Silva Filho OG. Fissuras labiopalatinas: uma abordagem interdisciplinar. São Paulo: Editora Santos; 2007.p.275-310.

Richman, L.C. Self-reported social, speech, and facial concerns and personality adjustment of adolescents with cleft lip and palate. *Cleft Palate Craniofac J* 1983;20:108-12.

Santos GG. A influência do sorriso gengival no vedamento labial[tese]. Natal: Universidade Federal do Rio Grande do Norte;2006.

Seraidarian PI, Neves ACC, Penna LAP, Pagani C, Rode SM. Insucessos em prótese parcial fixa adesiva, em dentes anteriores, ligados à oclusão. *Rev ABO Nac* 2001;9(5):286-89.

Silva Filho OG, Ferrari Junior FM, Capelloza Filho L, Albuquerque MVPde. Enxerto ósseo alveolar em pacientes fissurados: realidade e perspectiva. *Ortodontia* 1995;28(1):34-45.

Silva Filho OG, Freitas JAS. Caracterização morfológica e origem embriológica. In:Trindade IEK, Silva Filho OG da. Fissuras Labiopalatinas: uma abordagem interdisciplinar. São Paulo: Editora Santos; 2007.p.17-30.

Silva Filho OG, Ozawa TO, Carvalho RM. Enxerto ósseo secundário. In: Trindade IEK; Silva Filho OG. (Org.). Fissuras labiopalatinas: uma abordagem interdisciplinar. São Paulo: Editora Santos; 2007.p.239-60.

Siqueira AFC, Prado CJ, Carvalho PM, Borges TF, Mendes FA, Neves FD, Gonçalves LC. Habilidade mastigatória, qualidade de vida e satisfação em portadores de overdenture e prótese parcial removível mandibular. *Horizonte Cientif* 2010;4(2):1-22.

Soares GP, Valentino TA, Lima DANL, Paulillo LAMS, Silva FAD, Lovadino JR. Esthetic Analysis of the smile. *Braz J Oral Sci* 2007;6:1313-319.

Suguino R, Furquim LZ. Uma abordagem estética e funcional do tratamento ortodôntico em pacientes com agenesias de incisivos laterais superiores. *Rev Dent Press Ortodon Ortopedi Facial* 2003;8(6):119-57.

Spina V et al. Classificação das fissuras lábio-palatinas. Sugetão de modificação. *Rev Hosp Clin Fac Med S Paulo* 1972;27(1):5-6.

Takano JT, Mendonça MTJr, de Lima NS. Anomalias craniofaciais em pacientes no centro de atenção aos defeitos da face do IMI- CADEFI. *Int J Dent* 2008;7(1):15-21.

Tal H. Relationship between the interproximal distance of roots and the prevalence of infrabony pockets. *J Periodontol* 1984;55:604-07.

Tarnow DP, Magner A, Fletcher P. The effect of the distance from the contact point to the crest of bone on the presence or absence of the interproximal dental papilla. *J Periodontol* 1985;56:204-10.

Thilander B, Oldman J, Lekholm U. Orthodontic aspects of the use of oral implants in adolescents: a 10 - year follow - up study. *Eur J Orthod* 2001;23(6):715-31.

Tjan AH, Miller GD, The G. Some esthetic factors in a smile. *J Prosthet Dent* 1984;51: 24-8.

Tomé MC, Marchiori SC. Análise eletromiográfica dos músculos orbiculares superior e inferior da boca em crianças respiradoras nasais e bucais durante a deglutição e sopro. *Revista da Sociedade Brasileira de Fonoaudiologia*1998;2(4):16-21.

Touarti B, Miara P, Nathanso N. Forma e posição dos dentes. In: Touati B, Miara P, Nathanso N. Odontologia estética e restaurações cerâmicas. São Paulo: Editora Santos; 2000; p.139-151.

Wagner I, Carlsson GE, Ekstrand K, Ödman P,Schneider N. A comparative study of assessment of dental appearance by dentist, dental technicians, and laymen using computer-aided image manipulation. *J Esthet Dent* 1996;8:199-205.

Waerhaug J. The angular bone defect and its relationship to trauma from occlusion and downgrowth of subgingival plaque. *J Clin Periodontol* 1979;6:61-82.

Wolfart S, Quaas AC, Freitag S, Kropp P, Gerber WD, Kern M. Subjective and objective perception of upper incisors. *J Oral Rehabilitation* 2006;33(7):489-95.

Woodworth DA, Sinclair PM, Alexander RG. Bilateral congenital absence of maxillary lateral incisors: a craniofacial and dental cast analysis. *Am J Orthod* 1985,87(4):280-93.

World Health Organization. Global strategies to reduce the heath-care burden of craniofacial anomalies. Genebra: WHO; 2002.

Anexos

Anexo 1. Ofício de Aprovação pelo Comitê de Ética em Pesquisa do HRAC-USP

HOSPITAL DE REABILITAÇÃO
DE ANOMALIAS CRANIOFACIAIS
UNIVERSIDADE DE SÃO PAULO
Serviço de Apoio ao Ensino, Pesquisa e Extensão
Seção de Apoio à Pesquisa

Ofício nº 083/2010-SVAPEPE-CEP

Bauru, 07 de maio de 2010.

Prezado(a) Senhor(a)

O projeto de pesquisa encaminhado a este Comitê de Ética em Pesquisa em Seres Humanos, denominado "**Prótese parcial fixa convencional em pacientes com fissura labiopalatina**.", de autoria de **MARIANA GELMINI** desenvolvido sob sua orientação, foi enviado ao relator para avaliação.

Na reunião de **27 de abril de 2010**, o parecer do relator **aprovando o projeto**, foi aceito pelo Comitê, considerando que não existem infrações éticas pendentes para início da pesquisa. Solicitamos a V.Sa. a gentileza de comunicar o parecer ao(à) pesquisador(a) e anexar o presente ofício ao projeto pois o mesmo será necessário para futura publicação do trabalho.

O(A) pesquisador(a) fica responsável pela entrega na SVAPEPE – Apoio ao Projeto de Pesquisa dos relatórios semestrais, bem como, comunicar ao CEP todas as alterações que possam ocorrer no projeto.

Informamos que após o recebimento do trabalho concluído, este Comitê enviará o parecer final para publicação.

Atenciosamente,

PROFA. DRA. IZABEL MARIA MARCHI DE CARVALHO
Coordenadora do Comitê de Ética em Pesquisa em Seres Humanos do HRAC-USP

Ilmo(a) Sr(a)
Prof. Dr. João Henrique Nogueira Pinto
Superintendência – HRAC/USP

Rua Silvio Marchione, 3-20 Bauru SP Brasil
Caixa Postal 1501 CEP 17.012-900
Tel. 55 14 3235 8421
E-mail: cep@centrinho.usp.br

Anexo 2. Carta de Informação ao sujeito da Pesquisa

Eu, _____, RG: _____ fui convidado(a) a participar da pesquisa "Prótese parcial fixa em pacientes com fissura labiopalatina", de responsabilidade da aluna de mestrado Mariana Gelmini, sob a orientação da Profa. Dra. Ana Lúcia Pompéia Fraga de Almeida, e fui esclarecido(a) que :

1. A finalidade da pesquisa é avaliar a estética da prótese parcial fixa convencional na região de incisivo lateral e do sorriso de pacientes com fissura labiopalatina para melhor compreender a eficácia deste tipo de reabilitação do ponto de vista estético.
2. Serei submetido a fotografias no próprio hospital, em horários que não coincidam e não atrapalhem o atendimento clínico. Além disso, responderei a um questionário avaliando a estética da minha prótese.
3. Este procedimento terá toda a segurança e higiene necessárias conforme normas da Organização Mundial da Saúde e do Ministério da Saúde, para não causar danos á minha saúde bucal ou geral, portanto não apresenta riscos ou desconforto para quem for fotografado.
4. O sigilo da minha identidade será preservado e dados desta pesquisaão serão divulgados em aulas, revistas da área e congressos.
5. Esta pesquisa não trará benefício imediato, mas servirá para avaliar o tipo de reabilitação a que fui submetido do ponto de vista estético.
6. Serei esclarecido(a) a respeito da pesquisa a qualquer instante ou sempre que tiver dúvidas, e poderei desistir de participar a qualquer momento, sem nenhum tipo de penalização ou prejuízo visto que minha participação é voluntária.

Em caso de dúvida ou esclarecimentos, entrarei e contato com Mariana Gelmini pelo telefone (14) 32358086. Caso o sujeito da pesquisa queira apresentar reclamações em relação a sua participação na pesquisa, poderá entrar em contato com o Comitê de Ética em Pesquisa em Seres Humanos, do Hospital de Reabilitação de Anomalias Craniofaciais (USP), pelo endereço Rua Silvio Marchione, 3-20 ou pelo telefone (14)32358421. Sendo assim, consinto em participar da pesquisa.

Bauru, ____ de _____ de ____.

Nome do sujeito: _____
Assinatura do sujeito: _____

Anexo 3. Termo de consentimento Livre e Esclarecido

Pelo presente instrumento que atende ás exigências legais, o Sr.(a). _____, portador da cédula de identidade _____, após leitura minuciosa da Carta de informação ao sujeito da pesquisa, devidamente explicada pelo profissional em seus mínimos detalhes, ciente do serviços e procedimentos aos quais será submetido, não restando quaisquer dúvidas a respeito do lido e explicado, firma seu Consentimento Livre e Esclarecido concordando em participar da pesquisa: " Prótese parcial fixa em pacientes com fissura labiopalatina", realizada por Mariana Gelmini CRO/SP 88049, sob orientação da Profa. Dra. Ana Lúcia Pompéia Fraga de Almeida.

Fica claro que o sujeito da pesquisa pode a qualquer momento retirar seu Consentimento Livre e Esclarecido e deixar de participar da pesquisa e ciente de que todas as informações prestadas tornaram-se confidenciais e guardadas por força de sigilo profissional. (Art.10, Código III do Código de Ética Odontológica.)

Por estarem de acordo assinam o presente termo.
Bauru/SP, _____ de _____ de _____.

_____ _____
Assinatura do sujeito da pesquisa Assinatura do pesquisador responsável

Nome do Pesquisador Responsável: Mariana Gelmini
Endereço : Rua Silvio Marchione, 3-20, Vila Universitária
Cidade: Bauru Estado: São Paulo CEP: 17012900
Telefone: (14) 32358086