UNIVERSIDADE DE SÃO PAULO
Faculdade de Odontologia de Ribeirão Preto
Pós-Graduação em Biologia Oral

Efeitos da Fibrina Rica em Plaquetas e Leucócitos (L-PRF) associada ou não a um substituto ósseo sintético na cicatrização de defeitos ósseos em calvária de ratas

ANA PAULA CALEFI

Ribeirão Preto
2017

ANA PAULA CALEFI

Efeitos da Fibrina Rica em Plaquetas e Leucócitos (L-PRF) associada ou não a um substituto ósseo sintético na cicatrização de defeitos ósseos em calvária de ratas

Dissertação apresentada à Faculdade de Odontologia de Ribeirão Preto da Universidade de São Paulo, como parte dos requisitos para a obtenção do título de Mestre no Programa de Biologia Oral em Ciências
Área de concentração: Biologia Oral

Orientador: Prof. Dr. Sérgio Luís Scombatti de Souza

Ribeirão Preto

2017

AUTORIZO A REPRODUÇÃO E DIVULGAÇÃO TOTAL OU PARCIAL DESTE TRABALHO, POR QUALQUER MEIO CONVENCIONAL OU ELETRÔNICO, PARA FINS DE ESTUDO E PESQUISA, DESDE QUE CITADA A FONTE.

Catalogação da Publicação
Serviço de Biblioteca e Documentação
Faculdade de Odontologia de Ribeirão Preto - Universidade de São Paulo

Calefi, Ana Paula
Efeitos da Fibrina Rica em Plaquetas e Leucócitos (L-PRF) associada ou não a um substituto ósseo sintético na cicatrização de defeitos ósseos em calvária de ratas.
90 p. : il. ; 30 cm

Dissertação de Mestrado, apresentada à Faculdade de Odontologia de Ribeirão Preto da Universidade de São Paulo. Área de concentração: Biologia Oral.
Orientador: SOUZA, SÉRGIO LUIS SCOMBATTI DE
1. Fibrina. 2. Regeneração óssea. 3. Substitutos ósseo.

FOLHA DE APROVAÇÃO

CALEFI, A. P. **Efeitos da Fibrina Rica em Plaquetas e Leucócitos (L-PRF) associada ou não a um substituto ósseo sintético na cicatrização de defeitos ósseos em calvária de ratas.** 2017. 90f. Dissertação apresentada à Faculdade de Odontologia de Ribeirão Preto da Universidade de São Paulo, para obtenção do título em Mestre em Ciências.

Aprovado em: ____/ _____/ _____

Banca Examinadora

Prof(a). Dr(a).:_____
Instituição:_____
Julgamento: _____Assinatura:_____

Prof(a). Dr(a).:_____
Instituição:_____
Julgamento: _____Assinatura:_____

Prof(a). Dr(a).:_____
Instituição:_____
Julgamento: _____Assinatura:_____

Prof(a). Dr(a).:_____
Instituição:_____
Julgamento: _____Assinatura:_____

Dedicatória

A Deus,

Por me conceder o dom da vida, por me dar saúde para poder batalhar pelos meu sonhos e objetivos. E por sempre colocar pessoas tão maravilhosas na minha vida.

A minha família,

por sempre me apoiarem nas minhas escolhas e acreditarem nos meus sonhos.

Ao meu marido,

Meu companheiro. Obrigada por sempre estar ao meu lado, me apoiar e lutar junto comigo para realizar nossos sonhos. Você é muito especial.

Amo você!

Agradecimentos Especiais

Ao meu orientador, ***Prof. Dr. Sérgio Luis Scombatti de Souza***

Um exemplo de Mestre, que nunca mediu esforços para me ajudar e me orientar em todas as minhas dificuldades. Obrigada por me receber tão bem desde o primeiro dia que estive na sua sala. Obrigada por ter dividido comigo um pouco de todo seu conhecimento, e sempre me animar nos momentos de desânimo. Vou levar para sempre todos os seus conselhos e ensinamentos. É uma honra poder dizer que fui sua orientada. Obrigada!

A amiga, ***Ana Carolina Engler***

Companheira que ganhei no início do curso, e posso dizer que hoje a considero minha amiga-irmã. Palavras me faltam para agradecer sua amizade nestes anos. Obrigada por ter sido essa companheira de mestrado maravilhosa. Você é uma pessoa muito abençoada que transmite muita paz e luz por onde passa. Você com toda certeza foi essencial para a concretização deste trabalho. Não sei o que seria de mim sem você durante esse período. Simplesmente Obrigada por tudo!

Ao ***Prof. Dr. Michel Reis Messora***

Obrigada por ter contribuído para o desenvolvimento deste trabalho. Sua participação foi muito importante. Obrigada ***por sempre estar disposto a ajudar e dividir todo seu conhecimento.***

A querida Profª Drª Karina Fittipaldi Prado

Que sempre me recebeu de braços abertos e sorriso no rosto. Obrigada por toda sua ajuda durante a realização do trabalho, que foi de extrema importância.

Agradecimentos

Se hoje estou aqui foi porque Deus sempre colocou pessoas maravilhosas no meu caminho.

À ***Faculdade de Odontologia de Ribeirão Preto (FORP)*** *da Universidade de São Paulo*

À ***Fundação de Amparo à Pesquisa do Estado de São Paulo - FAPESP****, pelo apoio financeiro para a realização deste trabalho.*

Ao ***Programa de Pós-Graduação em Biologia Oral*** *e a todos os* ***professores associados****,responsáveis por minha formação. E ao* ***Prof. Dr.Márcio Beloti****, coordenador, por toda paciência com os alunos.*

Ao ***Prof. Dr. Edilson Ervolino,*** *pela ajuda e receptividade na Faculdade de Odontologia de Araçatuba - UNESP*

Vani*, sem palavras para te agradecer. A pessoa mais de bem com a vida que já conheci, quanto energia boa você transmite. Todos seus conselhos, profissionais e pessoais, levarei para sempre em meu coração. Obrigada por tudo.*

Gustavo*, sem palavras para agradecer sua ajuda. Sua disponibilidade e experiência foram muito importantes. Obrigada por tudo.*

Aos colegas, ***Luiz Fernando Ferreira de Oliveira*** *que me ajudou muito durante o procedimento cirúrgico;* ***Pedro Felix*** *que sempre estava disposto a responder minhas dúvidas e me ajudar; e ao* ***Rodrigo Abuna*** *por também sempre me ajudar, principalmente com as disciplinas.*

A amiga ***Mayara****, principal incentivadora para iniciar o curso e que sempre esteve ao meu lado e disposta a me ajudar Obrigada por tudo amiguinha!*

Ás técnicas e colegas de curso, ***Milla Sprone e Adriana de Almeida****, pela amizade e pela ajuda no desenvolvimento do trabalho.*

Imaculada*, secretária do curso, sempre disposta a ajudar.*

E a todos que contribuíram, de forma direta e indireta, para o desenvolvimento deste trabalho.

Resumo

RESUMO

CALEFI, A. P. **Efeitos da Fibrina Rica em Plaquetas e Leucócitos (L-PRF) associada ou não a um substituto ósseo sintético na cicatrização de defeitos ósseos em calvária de ratas.** 2017. 90f. Dissertação (Mestrado) - Faculdade de Odontologia de Ribeirão Preto da Universidade de São Paulo, para obtenção do título em Mestre em Ciências.

A fibrina rica em plaquetas e leucócitos (L-PRF) vem sendo utilizada atualmente para promover a regeneração óssea e melhorar a incorporação de enxertos ósseos. Este estudo avaliou a influência da L-PRF associada ou não a um substituto ósseo sintético (ReproBone™) no reparo ósseo em calvárias de ratas. Para tal, foram utilizadas 32 ratas (*Rattus norvegicus* wistar) divididas em 4 grupos (n=8): C (controle), PRF, REPRO e PRF-REPRO, e um defeito de tamanho crítico (DTC) de 5 mm de diâmetro foi criado na calvária de cada animal. No Grupo C o defeito foi preenchido somente com coágulo sangüíneo; no Grupo PRF o defeito foi preenchido com 0,02mL de L-PRF; no Grupo REPRO o defeito foi preenchido com 0,02mL de ReproBone™; no Grupo PRF-REPRO o defeito foi preenchido com 0,02 mL de ReproBone™ associado à L-PRF. Após 30 dias realizou-se a eutanásia para avaliar o processo de cicatrização óssea através de análises microtomográficas e histomorfométricas. Os dados obtidos foram estatisticamente analisados (ANOVA, Tukey) e para a análise da área de partículas remanescentes nos grupos com biomaterial realizou-se Teste t de Student. Nível de significância de 5% ($p \leq 0,05$) foi considerado para todas as análises. Na avaliação por Micro-CT, os grupos com biomaterial apresentaram resultados estatisticamente significantes, em relação aos grupos Controle e PRF, para os parâmetros: percentual de volume ósseo (BV/TV: PRF+REPRO=22,14±7,23; REPRO=17,78±7,09); densidade óssea de superfície (BS/TV: PRF-REPRO=19,38±3,37; REPRO=18,63±6,14); número de trabéculas (Tb.N: PRF-REPRO=4,39±0,77; REPRO=3,95±1,16); espessura trabecular (Tb.Th: PRF-REPRO=0,05±0,01; REPRO=0,04±0,01); separação trabecular (Tb.Sp: PRF-REPRO=0,18±0,05; REPRO=0,20±0,09); poros abertos (Po.Op: PRF-REPRO=77,71±7,32; REPRO=82,13±7,14) e poros fechados (Po.Cl: PRF-REPRO=0,63±0,30; REPRO 0,51±0,24). Para o parâmetro Porosidade Total, a diferença foi significante apenas entre PRF-REPRO *versus* Controle e PRF. Na análise histomorfométrica, houve maior área de osso neoformado nos grupos PRF-REPRO (28,6±9,21) e REPRO (19,13±8,29) em relação aos grupos C e PRF, e maior formação linear de osso nos grupos REPRO (1,89±0,68) e PRF-REPRO (2,72±0,60). Não houve diferenças estatísticas entre os grupos Controle e PRF, e entre REPRO e PRF-REPRO para nenhum dos parâmetros avaliado. Concluiu-se que os grupos com biomaterial apresentaram os melhores resultados, e a adição de PRF ao biomaterial (grupo PRF-REPRO) apresentou melhores resultados numéricos entre todos os grupos avaliados, porém sem diferenças estatísticas em relação ao grupo REPRO.

Palavras-chave: Fibrina, Regeneração óssea, Substituto ósseo.

Abstract

ABSTRACT

CALEFI, A.P **Effects of Platelet rich fibrin and leukocyte (L-PRF) associated or not to a synthetic bone substitute on the healing of bone defects in rats calvaria.** 2017. 90f. Dissertation (Master´s Degree) - School of Dentistry of Ribeirão Preto, University of São Paulo.

Platelet rich in Fibrin and leukocyte (L-PRF) is currently being used to promote bone regeneration and improve bone graft incorporation. This study evaluated the influence of L-PRF associated or not to a synthetic bone substitute (ReproBone ™) on bone repair in defects in rats calvaria. For this, 32 rats (Rattus norvegicus wistar) were divided into 4 groups (n = 8): C (control), PRF, REPRO and PRF-REPRO, and a critical size defect (DTC) of 5 mm diameter was created in the calvaria of the animals. In group C the defect was filled only with blood clot; in the PRF group the defects was filled with 0.02 mL of L-PRF; in the REPRO group the defect was filled with 0.02 mL of ReproBone ™; In the PRF-REPRO Group the defect was filled with 0.02 mL ReproBone ™ associated with L-PRF. After 30 days, the animals were euthanized and the bone healing was evaluated through microtomographic and histomorphometric analysis. The data were statistically analyzed (ANOVA, Tukey, $p< 0.05$; for the analysis of the area of remaining particles in the groups with biomaterial Student's t test, $p < 0.05$, was carried out). In the Micro-CT evaluation, the groups with biomaterial presented statistically significant differences when compared to the Control and PRF groups, for the following parameters: Percentage bone volume (BV/TV: PRF-REPRO=22,14±7,23; REPRO=17,78±7,09); Bone surface density (BS/TV: PRF-REPRO=19,38±3,37; REPRO=18,63±6,14); Trabecular number (Tb.N: PRF-REPRO=4,39±0,77; REPRO=3,95±1,16); Trabecular thickness (Tb.Th: PRF-REPRO=0,05±0,01; REPRO=0,04±0,01); Trabecular separation (Tb.Sp: PRF-REPRO=0,18±0,05; REPRO=0,20±0,09); Open porosity (Po.Op: RPF-REPRO=77,71±7,32, REPRO=82,13±7,14) and Closed porosity (Po.Cl: PRF-REPRO=0,63±0,30; REPRO=0,51±0,24). For the Total Porosity parameter, the difference was significant only between PRF-REPRO *versus* Control and PRF. The histomorphometric analysis showed a greater area of newly formed bone in the PRF-REPRO (28.6 ± 9.21) and REPRO (19.13 ± 8.29) groups when compared to the C and PRF groups, and greater linear bone formation in the REPRO (1.89 ± 0.68) and PRF-REPRO (2.72 ± 0.60) groups. There were no statistical differences between the Control and PRF groups, and between REPRO and PRF-REPRO for none of the parameters evaluated. It was concluded that the groups with biomaterial presented the best results, and the addition of PRF to the biomaterial (PRF-REPRO group) presented the highest numerical values among all the groups evaluated, but without statistical differences when compared to the REPRO group.

Keywords: Fibrin; Bone Regeneration; Bone Substitute.

Lista de Figuras

LISTA DE FIGURAS

Figura 1. Coágulo de L-PRF..... **40**

Figura 2. Parte dorsal do crânio após tricotomia e anti-sepsia..... **42**

Figura 3. Deslocamento total do retalho após incisão..... **42**

Figura 4. Criação do DTC com marcação de amálgama. Grupo controle..... **43**

Figura 5. DTC preenchido com ReproBone™ (Grupo REPRO)..... **43**

Figura 6. DTC preenchido com L-PRF (Grupo PRF)..... **43**

Figura 7. DTC preenchido com ReproBone™ associado à L-PRF (Grupo PRF-REPRO)..... **44**

Figura 8. DTC coberto pela membrana de L-PRF..... **44**

Figura 9. Padronização da quantidade de L-PRF e enxerto ósseo sintético aplicados no DTC. (A) 0,02 mL de ReproBone™. (B) 0,02 mL de ReproBone + L-PRF..... **44**

Figura 10. Tecido reposicionado e suturado..... **45**

Figura 11. Metodologia da análise histomorfométrica..... **48**

Figura 12. Análise de Micro-CT - reconstruções tridimensionais dos defeitos..... **52**

Figura 13. Média ± desvio-padrão dos valores de Porcentagem de Volume Ósseo (BV/TV)..... **53**

Figura 14. Média±desvio-padrão dos valores de Densidade Óssea de Superfície (BS/TV)..... **53**

Figura 15. Média ± desvio-padrão dos valores de Espessura Trabecular (Tb.Th)..... **54**

Figura 16. Média ± desvio-padrão dos valores de Separação Trabecular (Tb.Sp)..... **55**

Figura 17. Média ± desvio-padrão dos valores de Número de Trabéculas (Tb.N)..... **56**

Figura 18. Média ± desvio-padrão dos valores de Poros Abertos (Po.Op.)..... **56**

Figura 19. Média ± desvio-padrão dos valores de Poros Fechados (Po.Cl.)..... **57**

Figura 20. Média ± desvio-padrão dos valores de Porosidade Total..... **58**
Figura 21. Imagens histológicas panorâmicas de todos os grupos experimentais com aumento de 2,5x, coradas com Tricrômico de Masson (T.M.)..... **59**
Figura 22. Imagens histológicas de todos os grupos experimentais no aumento de 10x. Lâminas coradas com Hematoxilina e Eosina (H.E.)..... **60**
Figura 23. Imagens histológicas do grupo REPRO com aumento de 40x coradas com Hematoxilina e Eosina (H.E.)..... **61**
Figura 24. Imagem histológica do grupo PRF-REPRO com aumento de 40x coradas com Hematoxilina e Eosina (H.E.)..... **62**
Figura 25. Área Total do defeito ósseo (mm^2)..... **63**
Figura 26. Média ± desvio-padrão dos valores de Área de Osso Neoformado, calculado como porcentagem de AT..... **63**
Figura 27. Área de partículas remanescentes, calculada como uma porcentagem da AT nos grupos com biomaterial..... **64**
Figura 28. Média ± desvio-padrão dos valores da extensão linear, calculada em mm..... **65**
Figura 29. Média ± desvio-padrão dos valores da extensão de osso neoformado, calculada em mm..... **65**

Lista de Abreviaturas e Siglas

LISTA DE ABREVIATURAS E SIGLAS

AT	Área Total
AON	Área de Osso Neoformado
APR	Área de Partículas Remanescentes
PRP	Plasma Rico em Plaquetas
PRF	Fibrina Rica em Plaquetas
P-PRP	Plasma Rico em Plaquetas Puro
L-PRP	Plasma Rico em Plaquetas e Leucócitos
P-PRF	Fibrina Rica em Plaquetas Pura
L-PRF	Fibrina Rica em Plaquetas e Leucócitos
BIC	contato osso-implante
HA	hidroxiapatita
β-TCP	beta-fosfatotricalcio
BV/TV	porcentagem de volume ósseo
BS/TV	densidade óssea de superfície
Tb.N	número de trabéculas ósseas
Tb.Sp	separação trabecular
Tb.Th	espessura trabecular
Po.Op	poros abertos
Po.Cl	poros fechados
Po.Tot	porosidade total
ELD	extensão linear do defeito
EON	extensão do osso neoformado
DTC	Defeitos de tamanho crítico
et al.	*et alia*
mm	milímetro
ROI	Região de interesse
mg	Miligrama
kg	Quilograma
FORP	Faculdade de Odontologia de Ribeirão Preto
USP	Universidade de São Paulo

g	grama
rpm	rotações por minuto
Fig	figura
mL	mililitros
TM	Tricrômico de Masson
HE	Hematoxilina e Eosina

Lista de Símbolos

LISTA DE SÍMBOLOS

β	beta
±	mais ou menos
®	marca registrada
™	marca comercial
<	menor
ºC	Graus Celsius
n	tamanho da amostra
p	probabilidade de significancia

Sumário

SUMÁRIO

1. INTRODUÇÃO E JUSTIFICATIVA…… 27
2. PROPOSIÇÃO..... 33
3. MATERIAL E MÉTODOS..... 37
3.1 Modelo experimental..... **39**
3.2 Preparo da L-PRF..... **39**
3.3 Procedimento Cirúrgico..... **41**
3.4 Eutanásia..... **45**
3.5 Análise por microtomografia computadorizada (Micro-CT)..... **45**
3.6 Processamento histológico..... **46**
3.7 Análise histomorfométrica..... **47**
3.8 Análise estatística..... **48**
4. RESULTADOS..... 49
4.1 Análise Microtomográfica (Micro-CT)..... **51**
4.2 Análise histológica descritiva..... **58**
4.3 Análise histomorfometrica..... **62**
5. DISCUSSÃO..... 67
6. CONCLUSÃO..... 75
REFERÊNCIAS BIBLIOGRÁFICAS..... 79
ANEXOS……..... 87

Introdução

1. INTRODUÇÃO

Atualmente, vários recursos terapêuticos envolvendo substâncias e processos clínico-cirúrgicos estão sendo utilizados para acelerar e melhorar a regeneração óssea pós-operatória. Uma das alternativas que surgiu de forma promissora é o uso dos concentrados plaquetários, tendo como exemplos o Plasma rico em plaquetas (PRP) e a Fibrina rica em plaquetas (PRF), os quais são materiais que contém citocinas e fatores de crescimento, que atuam na reparação dos tecidos moles e duros (CHOUKROUN et al., 2006a, RAJA e NAIDU, 2008; KANG et al., 2011; ESHGHPOUR et al., 2014; OLIVEIRA et al., 2015; THAMARAISELVAN et al., 2015).

A Fibrina rica em plaquetas é a segunda geração dos concentrados plaquetários, descrita pela primeira vez por Choukroun et al. (2001) na França, e é considerada uma matriz cicatricial autóloga (CHOUKROUN et al., 2006b; DOHAN et al., 2006a; RAJA e NAIDU, 2008; TATULLO et al., 2012; NAIK et al., 2013; ANUROOPA et al., 2014; SHAH et al., 2015). O protocolo para sua obtenção é simples, sem a manipulação bioquímica do sangue, sem a utilização de anticoagulantes ou qualquer outro agente de geleificação, permitindo que a coagulação ocorra de uma forma natural e fazendo deste um produto facilmente utilizável em procedimentos clínicos rotineiros, com menor taxa de erros durante o preparo (DOHAN et al., 2006a; DOHAN et al., 2009b; KANG et al., 2011; GIANNINI et al., 2015).

Devido às diferentes características estruturais e biológicas dos concentrados plaquetários, e aos parâmetros técnicos de preparação do material, Dohan et al. (2009b) classificou-os de acordo com o seu conteúdo celular e com a arquitetura e densidade da fibrina presentes no coágulo formado, dividindo-os em quatro grupos: 1) plasma rico em plaquetas puro (P-PRP), 2) plasma rico em plaquetas e leucócitos (L-PRP), 3) fibrina rica em plaquetas pura (P-PRF) e 4) fibrina rica em plaquetas e leucócitos (L-PRF). Durante o preparo da L-PRF, o mecanismo biológico envolvido ocorre através da combinação do fibrinogênio concentrado na parte superior do tubo, o qual pela centrifugação se combina com a trombina circulante, formando uma rede de fibrina. Este coágulo de fibrina formado situa-se na porção mediana do tubo, entre os glóbulos vermelhos do plasma na parte inferior

e o plasma acelular na parte superior (DOHAN et al., 2009b). Após a centrifugação, o coágulo formado de L-PRF é constituído de uma matriz de fibrina com arquitetura tridimensional, onde a maioria das plaquetas e leucócitos do sangue colhido estão concentrados. Devido a essas características, o coágulo formado é então classificado como Fibrina rica em plaquetas e leucócitos (L-PRF) (DOHAN et al., 2009b). O sucesso desta técnica depende inteiramente do intervalo de tempo entre a colheita do sangue e a sua transferência para a centrífuga, devendo ser realizada em menor tempo possível. A amostra de sangue, sem anticoagulante, começa a coagular quase imediatamente após o contato com o tubo, o que diminui o tempo de centrifugação para concentrar fibrinogênio (NAIK et al., 2013).

A L-PRF apresenta várias vantagens sobre o plasma rico em plaquetas (PRP) preparado tradicionalmente, tais como a facilidade de preparação do material, baixo custo, ausência do manuseio bioquímico do sangue, não utilização de anticoagulantes, maior migração e proliferação celular e auxílio na hemostasia (RAJA e NAIDU, 2008; NAIK et al., 2013). Outra característica importante da PRF, que a distingue do PRP, é que após a centrifugação o coágulo formado apresenta uma densa rede de fibrina com maiores quantidades de plaquetas, leucócitos e fatores de crescimento, que são liberados a longo prazo (DOHAN et al., 2009a; DOHAN et al., 2006b; DOHAN et al., 2006c; KANG et al., 2011; GIANNINI et al., 2015).

Diversos estudos tem apontado o potencial da L-PRF na reparação óssea. Estudo avaliando o reparo de defeitos ósseos criados em calvárias de ratos comparou a atuação de PRF e PRP, e melhores resultados foram observados em amostras envolvendo a PRF. Além disso, foi comprovado o seu potencial de proliferação e diferenciação osteoblástica, por meio da liberação gradual de fatores de crescimento (HE et al., 2009). Dülgeroglu e Metineren (2017) analisaram o efeito da PRF na cicatrização óssea de fraturas femorais em ratos, através de análises histopatológica e radiológica 28 dias após a cirurgia e aplicação da PRF. Os resultados mostraram que o grupo PRF apresentou melhores resultados em comparação ao grupo controle, indicando que este concentrado plaquetário é eficiente na cicatrização de fraturas. Kumar et al. (2015) avaliaram a influência da L-PRF sobre as características de cicatrização óssea alveolar, clinicamente e radiograficamente, após a extração cirúrgica de terceiros molares mandibulares impactados. Os parâmetros avaliados foram: dor pós-operatória, inchaço, abertura

bucal, cicatrização periodontal e regeneração óssea. Os autores concluíram que a L-PRF melhorou o conforto dos pacientes, reduzindo as sequelas álgicas e inflamatórias resultantes do trauma cirúrgico, bem como acelerou a formação óssea alveolar e reduziu a profundidade de bolsa periodontal na distal do segundo molar. Öncü E et al. (2016) investigaram os efeitos da L-PRF em estimular a regeneração óssea e acelerar a osseointegração de implantes dentários. Os resultados mostraram que a taxa de formação óssea e o contato osso-implante (BIC) foram maiores nos casos tratados com L-PRF em comparação com as cavidades vazias após a colocação do implante.

Por outro lado, quando há a necessidade de preenchimento e reparo ósseo por substituição, a literatura tem mostrado a utilidade de substitutos ósseos, os quais devem ser biocompatíveis, bioabsorvíveis e apresentar estrutura semelhante ao osso. Os substitutos ósseos atuam primariamente como materiais osteocondutores, formando um arcabouço que aos poucos é invadido por vasos sanguíneos e células ósseas, sendo substituído por novo osso em períodos variados, sendo importante que estes materiais apresentem características semelhantes à estrutura mineral do osso autógeno (GIANNOUDIS et al., 2005; SCHMIDLIN et al, 2013; OLIVEIRA et al., 2015).

A PRF, quando associada, a substitutos ósseos age como um "conector biológico", atraindo células-tronco (TOFFLER et al., 2009). Esta associação já apresentou resultados positivos em alguns estudos (OLIVEIRA et al., 2015; ACAR et al., 2015). Oliveira et al. (2015) investigaram os efeitos da PRF associada ou não a um substituto ósseo xenógeno (Bio-Oss) em defeitos ósseos em calvária de ratos. Após 30 e 60 dias observou-se que os maiores percentuais de formação de osso novo foram com a associação do Bio-Oss com PRF.

Os substitutos ósseos sintéticos são materiais aloplásticos e inorgânicos que vêm sendo muito utilizados (KIM et al., 2014; KATTIMANI et al., 2014) e dentre eles, podemos destacar a hidroxiapatita (HA) e o beta-fosfatotricálcio (β-TCP) (MATÉ SÁNCHEZ de VAL et al., 2015). As principais vantagens do uso desses materiais são: a ausência de morbidade local (o que acorre em enxertos autógenos), similaridade química com a área receptora e ausência de reação inflamatória durante o processo de regeneração (M MATÉ SÁNCHEZ de VAL et al., 2015). A associação de HA com β-TCP combina dois biomateriais com características complementares: a hidroxiapatita (HA) é osteocondutora e sua composição

estrutural é semelhante ao osso, sendo bastante utilizada em enxertos ósseos por ser biocompatível e possuir absorção lenta, mantendo o volume ósseo, enquanto que o β-TCP é poroso e possui elevado nível de absorção, a qual acontece mais rapidamente, sendo também osteocondutor (LEE et al., 2013).

Acar et al., em 2015 avaliaram as propriedades osteoindutoras do L-PRF associado ou não a um substituto ósseo sintético composto de hidroxiapatita (HA) e β-TCP (Straumann® Bone Ceramic), por meio de análises histomorfométrica e microtomográfica, em cálvaria de coelhos. Os resultados mostraram um aumento significativo de ossificação no grupo onde a PRF estava associada ao substituto ósseo sintético.

O ReproBone™ é um substituto ósseo ainda pouco descrito na literatura. Segundo o fabricante, este material é um substituto ósseo aloplástico bifásico, composto por hidroxiapatita (60%) e beta-fosfatotricálcio (β-TCP) na proporção de 40%. Apresenta porosidade de 83%, com macroporosidades de 200-800 µm e microporosidades de 1,0-10 µm. É esterilizado por radiação gama e tem como principais vantagens a ausência do risco de contaminação cruzada e da necessidade de um segundo sítio cirúrgico (área doadora). (Ceramisys, 2015; SANTOS, 2015).

Desse modo, levando-se em conta os bons resultados na regeneração óssea apresentados pela PRF, bem como sua atuação em conjunto com biomateriais, e considerando ainda que o Reprobone é um substituto ósseo sintético pouco estudado na literatura, seria interessante avaliar, em um modelo *in vivo*, em defeitos críticos em calvária de ratos, o reparo ósseo obtido pela associação de PRF e HA + β-TCP.

Proposição

2. PROPOSIÇÃO

Este estudo teve como propósito avaliar o uso da Fibrina Rica em Plaquetas e Leucócitos (L-PRF) associada ou não a um substituto ósseo sintético (ReproBone™) no reparo ósseo em calvárias de ratas, através de:

Análise microtomográfica - avaliando os seguintes parâmetros tomográficos: densidade óssea de superfície (BS/TV), porcentagem de volume ósseo (BV/TV), separação trabecular (Tb.Sp), espessura trabecular (Tb.Th), número de trabéculas (Tb.N), porcentagem de poros abertos (Po.Op), porcentagem de poros fechados (Po.Cl), porcentagem de porosidade total (Po.Tot).

Análise histomorfométrica - avaliando a área total de osso (AT), área de osso neoformado (AON), extensão linear do defeito cirúrgico criado (ELD), extensão de osso neoformado (EON) e a área de partículas remanescentes (APR) nos casos em que se utilizará o substituto ósseo.

Material e Métodos

3. MATERIAL E MÉTODOS

3.1 Modelo experimental

Este estudo foi realizado após submissão e aprovação da Comissão de Ética no Uso de Animais (CEUA - protocolo nº 2015.1.1037.58.3) da Faculdade de Odontologia de Ribeirão Preto da Universidade de São Paulo (FORP-USP).

Foram utilizados 32 ratos (*Rattus norvegicus, albinus*, Wistar), com idade de 3 meses, pesando aproximadamente 300g, procedentes do Biotério Central do Campus da USP de Ribeirão Preto. Os animais foram tratados com ração especial para roedores e água filtrada *Ad libitum,* mantidos em temperatura entre 23,5 e 24,5ºC, controlada por condicionador de ar quente/frio de janela, além de um sistema de exaustão de ar, e mantidos no Biotério da Faculdade de Odontologia de Ribeirão Preto. Os animais foram divididos igualmente e aleatoriamente em 4 grupos experimentais:

- **Grupo C (n=8):** controle negativo, no qual o defeito ósseo foi preenchido apenas com coágulo sanguíneo;
- **Grupo PRF (n=8):** o defeito ósseo foi preenchido apenas com fibrina rica em plaquetas e leucócitos (L-PRF);
- **Grupo Repro (n=8):** o defeito ósseo foi preenchido apenas com o substituto ósseo sintético, ReproBone™;
- **Grupo PRF-Repro (n=8):** o defeito ósseo foi preenchido com L-PRF associada ao substituto ósseo ReproBone™.

3.2 Preparo da L-PRF

Antes da realização dos defeitos cirúrgicos, os animais dos grupos PRF e PRF-REPRO foram submetidos à recolha de sangue venoso (cerca de 3,5 ml). O sangue retirado foi armazenado em tubos a vácuo de 5 ml (BD Vacutainer®, Becton, Dickinson and Company, Franklin Lakes, NJ, EUA) e imediatamente processado

para preparo da PRF. O preparo da L-PRF foi feito de acordo com uma adaptação do protocolo de Choukroun et al. (GHANAATI et al., 2014; KOBAYASHI et al., 2016). A mesma quantidade retirada de sangue de cada animal foi imediatamente reposta através de injeção de solução salina estéril. Os tubos foram colocados em uma centrífuga específica (Intra-Spin™, Intra-Lock® International, Inc, Boca Raton, FL, EUA) e o sangue centrifugado a 2700 rotações por minuto (rpm) por 12 minutos. Após a centrifugação, observaram-se três camadas: plasma superior acelular, com cor de palha; fração inferior contendo células vermelhas do sangue; e fração mediana contendo o coágulo de fibrina de cor amarelo-avermelhada, correspondente à L-PRF (Figura 01). O coágulo de L-PRF foi coletado e processado com instrumentais e kits específicos (Tissue Regeneration Kit and Xpression™ Box, Intra-Lock® International, Inc) para aplicação no DTC dos animais dos grupos PRF e PRF-REPRO.

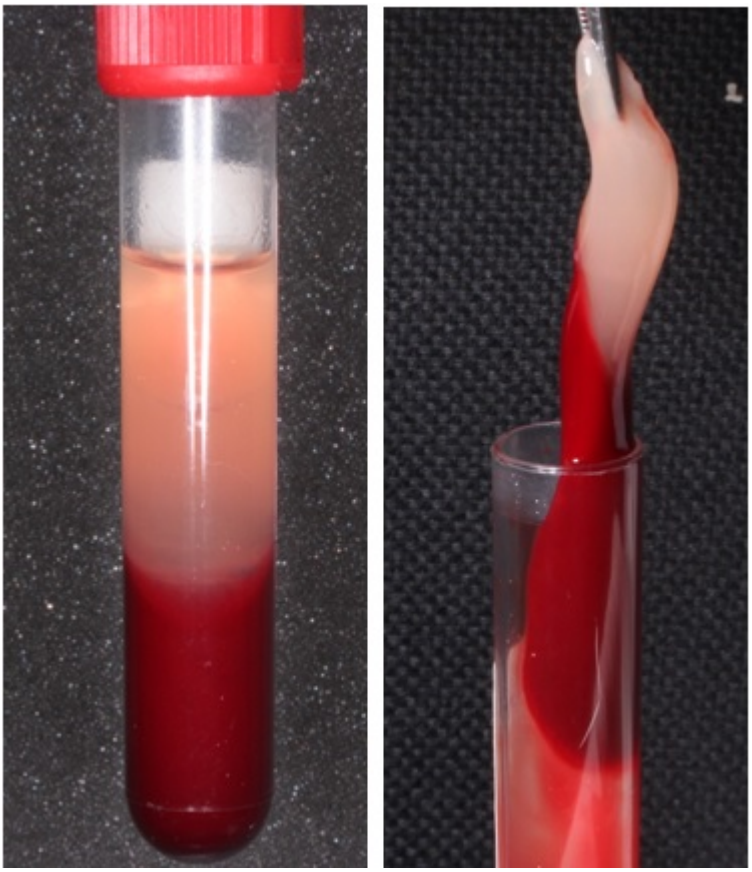

Figura 1. Coágulo de L-PRF

3.3 Procedimento Cirúrgico

Para realização de todos os procedimentos experimentais, os animais foram anestesiados por injeção intramuscular de Cloridrato de Xilazina a 2% (2mg/mL) (Rompum® - Bayer Saúde Animal, São Paulo, SP, Brasil) e Cloridrato de Ketamina a 10% (10mg/mL) (Dopalen® - Ceva Saúde Animal Ltda., Paulínia, SP, Brasil) nas respectivas doses de 10mg/Kg (Xilazina) e 80mg/Kg (Ketamina). Após tricotomia e anti-sepsia da parte dorsal do crânio com PVPI (Figura 02), uma incisão semi-lunar foi realizada para permitir acesso ao tecido ósseo, e o retalho total foi deslocado (Figura 03). Com uma trefina (Broca Trefina 5 mm, Neodent®, Curitiba, PR, Brasil) acoplada a uma peça de mão em baixa rotação, realizou-se um defeito de tamanho crítico (DTC) de 5mm de diâmetro, sob irrigação abundante com solução salina fisiológica estéril (0,9%), preservando-se a dura-mater e mantendo a integridade encefálica. Após a criação do defeito, com uma broca diamantada (Ponta diamantada # 2200, KG Sorensen®, Cotia, SP, Brasil) em alta rotação, sob irrigação contínua com solução salina estéril, realizou-se uma marcação 2 mm anterior e outra 2 mm posterior às margens do defeito cirúrgico, as quais foram posteriormente preenchidas com amálgama. Estas marcações foram utilizadas para a identificação do centro do defeito cirúrgico original durante o processamento laboratorial e para localização das margens ósseas originais durante a análise histomorfométrica.

Nos animais do Grupo C, os defeitos cirúrgicos foram preenchidos apenas com coágulo sanguíneo (Figura 04). Nos animais do Grupo REPRO, os defeitos cirúrgicos foram preenchido com o substituto ósseo sintético ReproBone™ (Figura 05). Nos animais do Grupo PRF, os defeitos cirúrgicos foram preenchidos com a Fibrina Rica em Plaquetas e Leucócitos (Figura 06). Nos animais do Grupo PRF-REPRO, os defeitos cirúrgicos foram preenchidos com a Fibrina Rica em Plaquetas e Leucócitos associada ao substituto ósseos sintético ReproBone™ (Figura 07). Em todos os três grupos que utilizaram L-PRF e o ReproBone™, as quantidades dos materiais inseridos no defeito ósseo foram mensuradas igualmente em 0,02 mL, utilizando uma seringa de 1 mL adaptada (Figura 09). As membranas de L-PRF produzidas após compressão do coágulo foram divididas ao meio com auxílio de lâmina de bisturi e metade da membrana foi picotada com auxílio de tesoura

cirúrgica. A outra metade da membrana de L-PRF não picotada foi utilizada para cobrir o DTC dos grupos PRF e PRF-REPRO (Figura 08).

Após preenchimento da cavidade com os materiais previamente descritos, os tecidos moles foram reposicionados e suturados (Figura 10) para se obter um fechamento primário da ferida. Durante o trans-cirúrgico, todos os animais receberam uma injeção de 20 mg/Kg de cloridrato de tramadol (Agner União®, Apucarana , PR, Brasil) para promover analgesia trans e pós-cirúrgica. Ao final do procedimento cirúrgico, cada animal recebeu também uma injeção intra-muscular de 24.000 UI/Kg de Penicilina G-benzatina (Pentabiótico* Veterinário Pequeno Porte, Fort Dodge Animal Health®, Campinas, SP, Brasil).

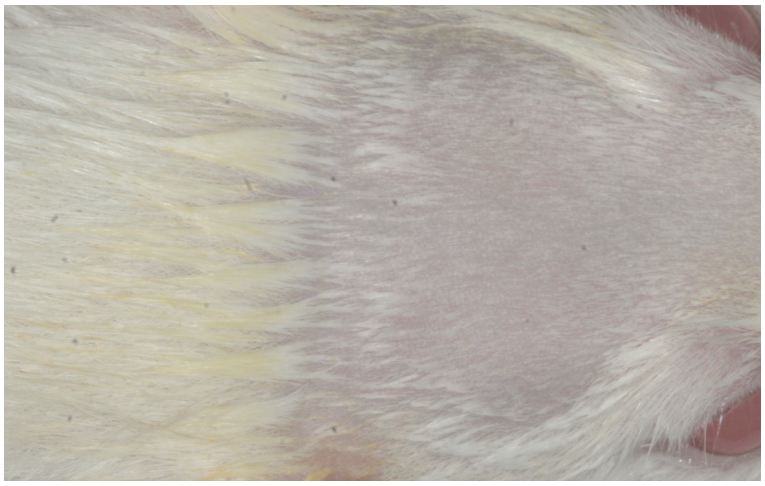

Figura 2. Parte dorsal do crânio após tricotomia e anti-sepsia

Figura 3. Deslocamento total do retalho após incisão

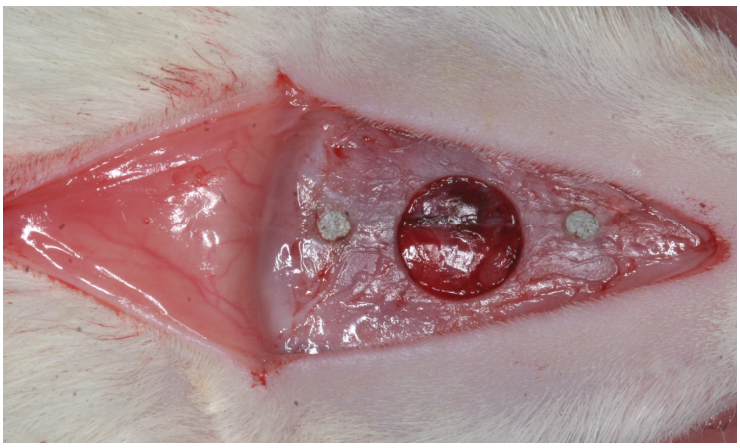

Figura 4. Criação do DTC com marcação de amálgama. Grupo controle

Figura 5. DTC preenchido com ReproBone™ (Grupo REPRO)

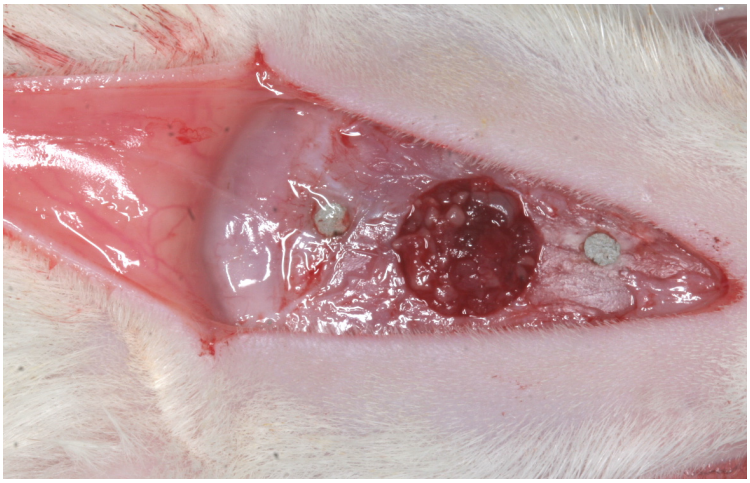

Figura 6. DTC preenchido com L-PRF (Grupo PRF)

Figura 7. DTC preenchido com ReproBone™ associado à L-PRF (Grupo PRF-REPRO)

Figura 8. DTC coberto pela membrana de L-PRF



Figura 9. Padronização da quantidade de L-PRF e enxerto ósseo sintético aplicados no DTC. (A) 0,02 mL de ReproBone™. (B) 0,02 mL de ReproBone + L-PRF

Figura 10. Tecido reposicionado e suturado

3.4 Eutanásia

Após 30 dias de pós-operatório foi realizada a eutanásia, através da associação de Lidocaina 10mg/mL (0,7mg/Kg) e Tiopentato de sódio 2,5% (150 mg/kg) (Thiopentax®, Cristália Produtos Químicos Farmacêuticos Ltda., São Paulo, SP, Brasil), via intraperitoneal. A área do defeito cirúrgico original e os tecidos circunjacentes foram removidos em bloco. As peças coletadas foram fixadas em solução de formol neutro tamponado a 10% por 24horas e em seguida transferidas para uma solução de etanol a 70%.

3.5 Análise por microtomografia computadorizada (Micro-CT)

A análise por micro-CT foi realizada no aparelho SkyScan 1172 (SkyScan Ltda., Antuérpia, Bélgica), operando com fontes de raio-X de 50kV detectados por uma câmera de 11 megapixels com resolução de até 1µm. Utilizando o *software* DataViewer v.1.4.3 (SkyScan N.V., Kontich, Bélgica), a imagem 3D gerada foi rotacionada até uma posição padrão para análise e, então, foi determinada uma região de interesse (ROI) de 5mm diâmetro correspondente ao DTC originalmente criado, e um volume de interesse (VOI) de 0,5x5x5 mm. Foi adotado o “threshold”, variando de 50 (mínimo) a

130 (máximo) para avaliação do tecido ósseo presente e de 130 (mínimo) a 255 (máximo) para avaliação do biomaterial presente, dentro de uma escala de cinzas (0-255). Utilizando o *software* CT-Analyser® v.1.13.5.1+ (Bruker, Kontich, Bélgica) foram realizadas as análises em cada VOI, por um examinador calibrado (A.P.C.), avaliando os seguintes parâmetros tomográficos:

- Densidade óssea de superfície (BS/TV): representada pela razão entre superfície óssea da amostra e o volume ósseo, expressa em 1/mm;
- Porcentagem de volume ósseo total (BV/TV): representada pela razão entre o volume ósseo e o volume da amostra, expressa em %;
- Separação Trabecular (Tb.SP), expressa em mm;
- Espessura trabecula (Tb.TH), expressa em mm;
- Número de trabéculas (Tb.N), expressa em 1/mm;
- Porcentagem de poros fechados (Po.Cl), expressa em %;
- Porcentagem de poros abertos (Po.Op), expressa em %;
- Porcentagem da porosidade total (Po.Tot), expressa em %.

3.6 Processamento histológico

As peças foram lavadas em água corrente e descalcificadas em solução de Ácido Etilenodiaminotetracético a 4%. Após descalcificação, os espécimes foram lavados em água corrente e depois em água destilada. Subsequentemente realizou-se desidratação das peças em solução crescente de etanol (70%, 80%, 90% e 95%). Em seguida, as peças foram divididas em duas metades seguindo a referência utilizada anteriormente com amálgama, exatamente ao longo do centro do defeito cirúrgico original. As peças foram incluídas em parafina aquecidas a 60ºC. A inclusão das peças foi realizada de maneira padronizada com o auxilio de uma inclusora Histo Embedder (Leica Reichert & Jung Products - Heildelberg, Alemanha). Posteriormente foram realizados cortes seriados longitudinais com 5 µm de espessura iniciados a partir do centro do defeito cirúrgico original e montados sobre lâminas de vidro. Os cortes foram então desparafinizados em xilol, hidratados em série decrescentes de etanol (5 minutos em cada: 100% - duas vezes, 95%, 90%,

80%, 70% e 50%), lavados em água destilada corados corados pela técnica de Hematoxilina e Eosina (H.E.) e Tricrômico de Masson (T.M.).

3.7 Análise histomorfométrica

Para a análise histomorfométrica, os cortes histológicos foram fotografados por uma microscópio trinocular para campo claro e fluorescência (modelo DMLB, Leica Microsystems Wetzlar GmbH, Heidelberg, Alemanha) com objetiva de 1,6 acoplado a uma câmera DFC300FX. A mensuração das áreas foi a realizada com auxílio de um *software* de aquisição e análise de imagens (LAS EZ versão 4.1.0, Leica Mycrosystems®). Os seguintes parâmetros foram avaliados: área total (AT) em mm^2 do defeito originalmente criado; área de osso neoformado (AON) no interior da AT, calculada como uma porcentagem; área de partículas remanescentes (APR) nos grupos em que utilizou-se o substituto ósseo e também mensurada como porcentagem de AT; extensão linear do defeito cirúrgico criado (ELD), tendo como limites as extremidades delimitadas para a medida de AT; e extensão de osso neformado (EON), também calculadas e expressas em mm. Em cada imagem, foi realizada uma delimitação da área analisada, na região da calvária onde o defeito foi originalmente criado, correspondente a AT (Figura 11A); em seguida, foram delimitadas a AON (Figura 11A: área amarela) e a APR (Figura 11B) dentro da AT, e calculadas como porcentagens de AT (MESSORA et al 2008; ESPER, LA 2015). Por fim, foram realizadas as medidas de ELD e EON (Figura 11C) (ESPER, LA 2015). Os valores de AON e APR para cada animal foi representado por um média dos dois cortes histológicos analisados.

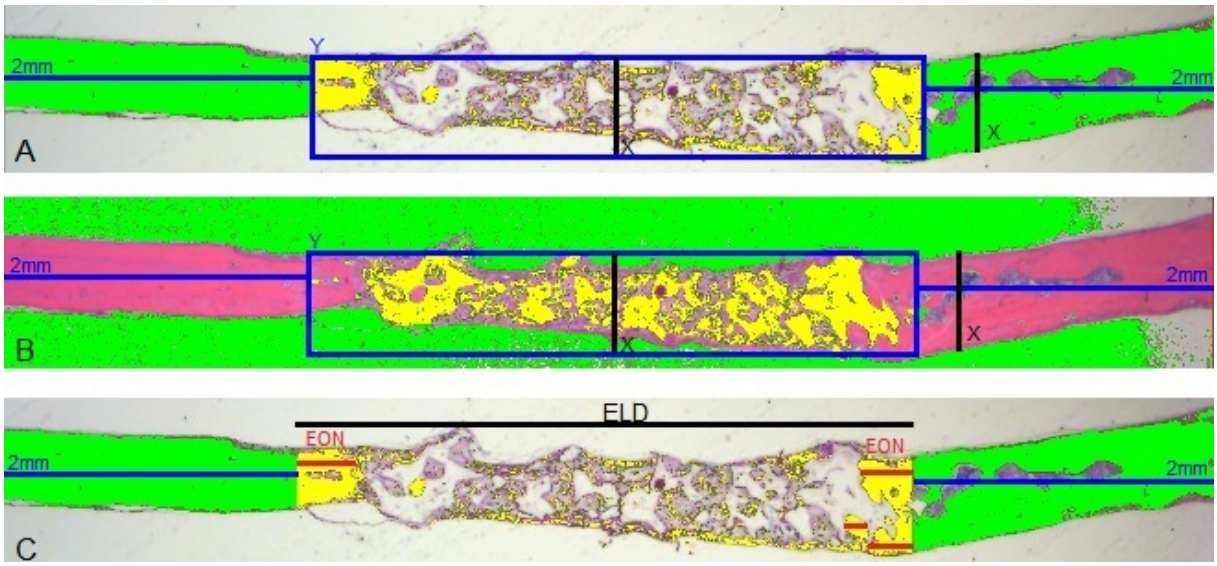

Figura 11. Metodologia da análise histomorfométrica. A - Delimitação da Área Total (AT) do defeito, calculada a partir da extensão total do defeito (medida Y) vezes a altura do defeito (medida X), determinando um retângulo padronizado (em azul) e Área de Osso Neoformado (AON) representada em amarelo. As áreas pigmentadas em verde representam o osso original da calvária não contabilizado como AON. B - Área de Partículas Remanescentes (APR) representada em amarelo. C. Medidas de extensão linear: ELD = extensão linear total do defeito; EON = extensão linear de osso neoformado

3.8 Análise estatística

As análises microtomográficas e histométricas foram realizadas por examinador calibrado. Para calibração do examinador, um terço da amostra foi avaliado em dois períodos de tempo com um intervalo de 48 horas. O coeficiente de correlação intraclasse (CCI) foi utilizado para determinar a reprodutibilidade do examinador nas duas avaliações realizadas. Valores de CCI maiores que 90% foram considerados para assegurar a calibração do examinador. Os dados obtidos (n=8) foram normalizados e analisados através do *software* estatístico GraphPad Prism 5.0. Para a comparação entre os grupos foi utilizada Análise de Variância Simples (One Way ANOVA) seguida de teste *post-hoc* de Tukey para identificação das amostras estatisticamente diferentes umas das outras. Teste t de Student foi utilizado para análise de APR nos grupos REPRO e PRF-REPRO. O nível de significância adotado para os testes estatísticos foi de 5% ($p \leq 0,05$).

Resultados

4. RESULTADOS

4.1 Análise Microtomográfica (Micro-CT)

A análise microtomográfica avaliou os seguintes parâmetros: porcentagem de volume ósseo (BV/TV), que consiste na razão entre o volume ósseo e o volume total, expressa em %; densidade da superfície óssea (BS/TV), correspondente à razão entre a área da superfície óssea e o volume da região de interesse, expressa em 1/mm; separação trabecular (Tb.SP), expressa em mm; espessura trabecular (Tb.TH), expressa em mm; número de trabéculas (Tb.N), expressa em 1/mm; porcentagem de poros fechados (Po.Cl), expressa em %; porcentagem de poros abertos (Po.Op), expressa em %; porcentagem da porosidade total (Po.Tot), expressa em %. A Figura 12 mostra reconstruções tridimensionais representativas de cada grupo analisado.

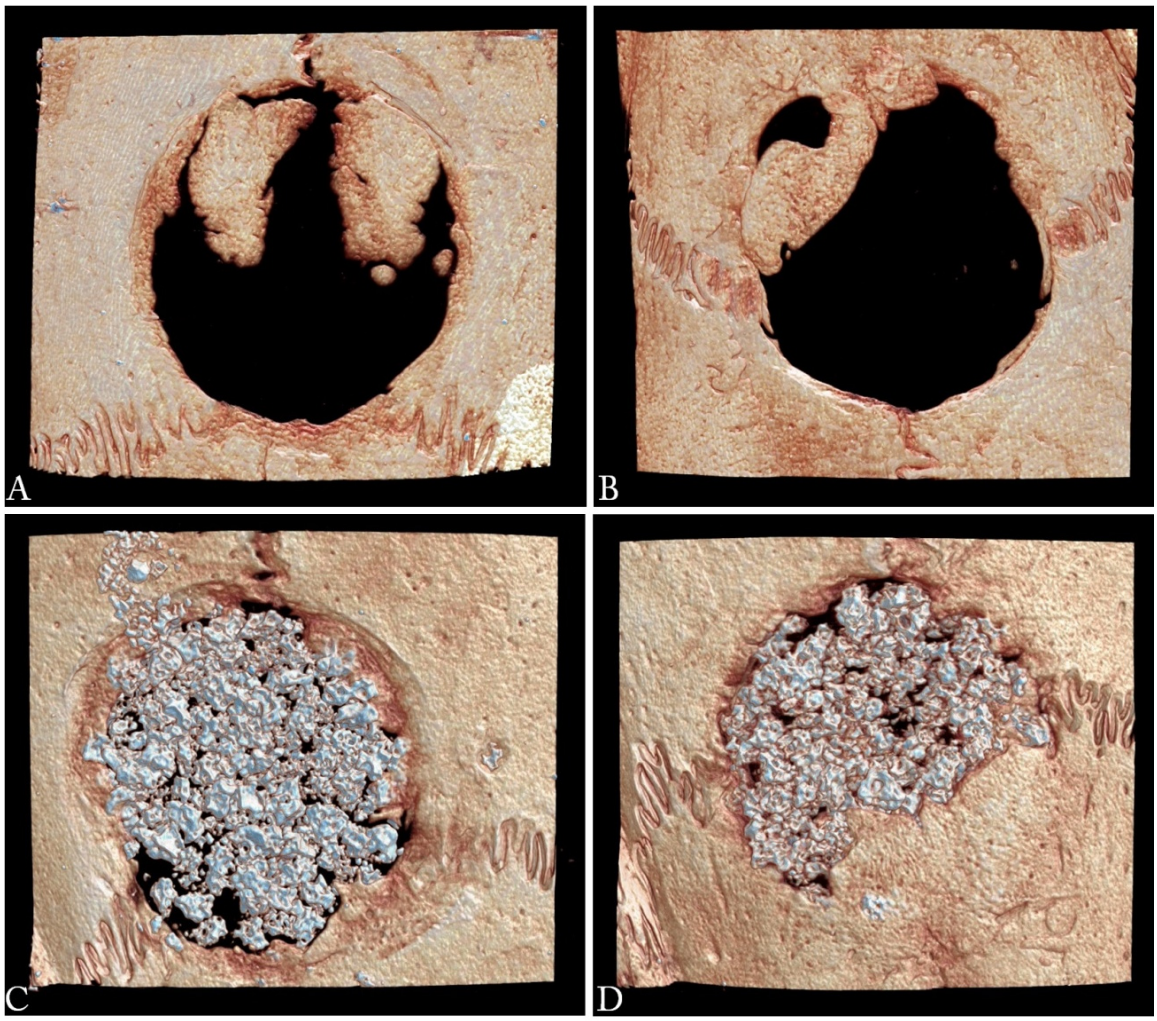

Figura 12. Análise de Micro-CT - reconstruções tridimensionais dos defeitos: A: grupo controle; B: grupo PRF; C: grupo REPRO; D: grupo PRF-REPRO.

Na análise da porcentagem de volume ósseo (BV/TV, Figura 13), houve melhores resultados no grupo PRF-REPRO (22,14±7,23), com diferenças estatíticas deste grupo em relação aos grupos PRF (8,56±8,15) e C (9,84±5,96), não havendo diferenças em relação ao grupo REPRO (17,78±7,09).

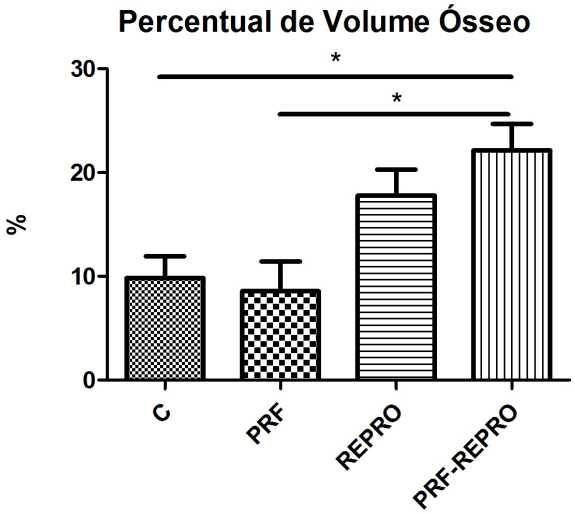

Figura 13. Média ± desvio-padrão dos valores de Porcentagem de Volume Ósseo (BV/TV). O grupo PRF-REPRO apresentou os maiores valores absolutos, com diferenças estatísticas em relação aos grupos PRF e Controle (*: diferença estatisticamente significante, ANOVA p<0,05).

Em relação à densidade óssea de superfície (BS/TV, Figura 14), houve diferenças estatísticas entre os grupos: C (2,84±1,27) *versus* REPRO (18,63±6,14) e PRF-REPRO (19,38±3,37), bem como entre PRF (2,63±1,95) *versus* REPRO e PRF-REPRO.

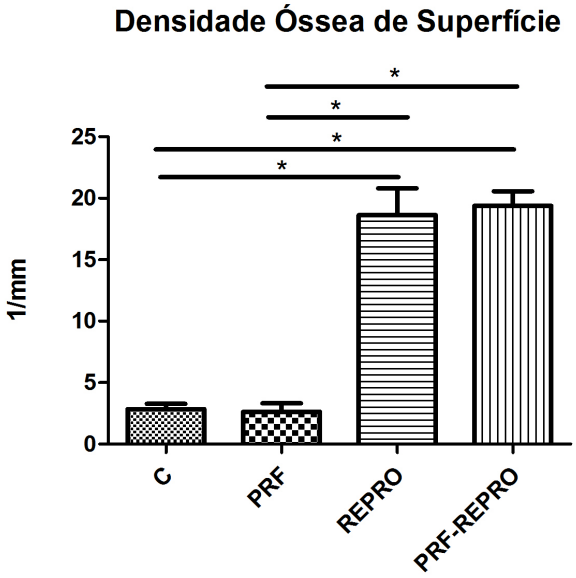

Figura 14. Média±desvio-padrão dos valores de Densidade Óssea de Superfície (BS/TV). Os grupos REPRO e PRF-REPRO apresentaram maiores valores em relação aos grupos PRF e Controle (*: diferença estatisticamente significante, ANOVA p<0,05).

A análise da Espessura Trabecular (Tb.Th, Figura 15) mostrou que os grupos C e PRF apresentaram maiores valores comparados aos demais grupos, havendo diferenças estatísticas entre C (0,10±0,01) *versus* REPRO (0,04±0,01) e PRF-REPRO (0,05±0,01), e entre PRF (0,09±0,01) *versus* REPRO e PRF-REPRO.

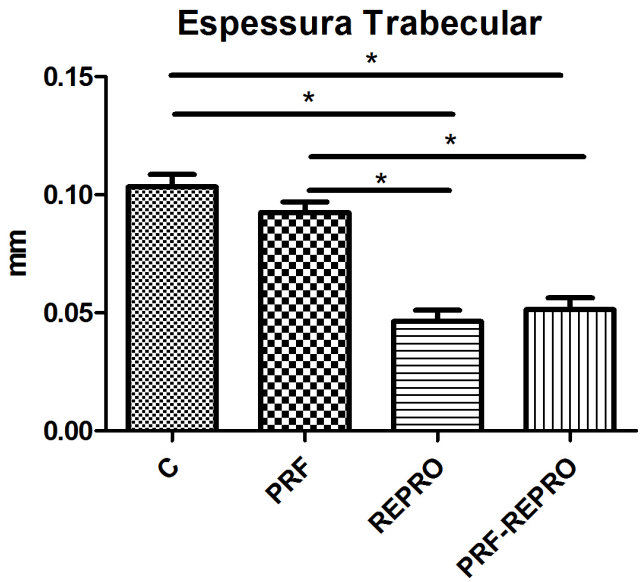

Figura 15. Média ± desvio-padrão dos valores de Espessura Trabecular (Tb.Th). Os grupos Controle e PRF apresentaram maiores valores em relação aos grupos REPRO e PRF-REPRO (*: diferença estatisticamente significante, ANOVA p<0,05)

Em relação à Separação Trabecular (Tb.Sp, Figura 16), houve diferenças estatísticas entre os grupos C (0,44±0,04) *versus* REPRO (0,20±0,09) e PRF-REPRO (0,18±0,05), e entre PRF (0,45±0,04) *versus* REPRO e PRF-REPRO.

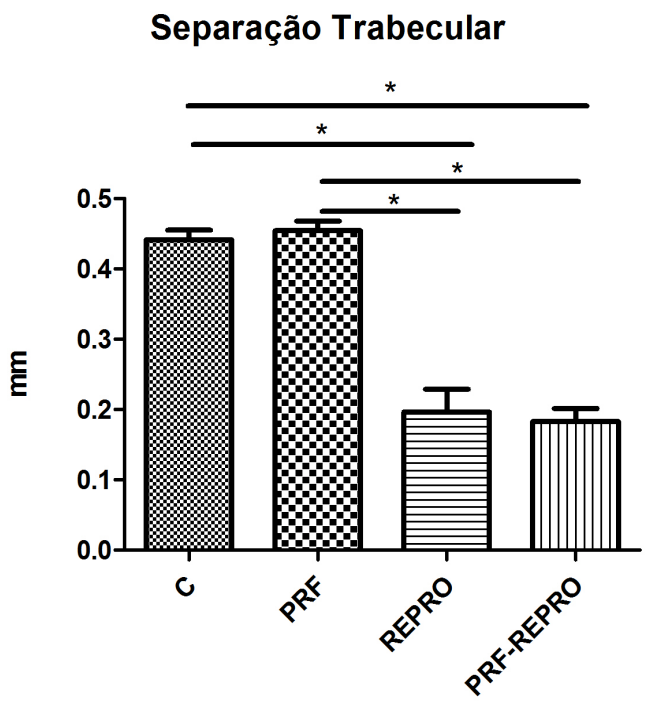

Figura 16. Média ± desvio-padrão dos valores de Separação Trabecular (Tb.Sp). Os grupos controle e PRF apresentaram maiores valores em relação aos grupos REPRO e PRF-REPRO (*: diferença estatisticamente significante, ANOVA p<0,05).

Na análise do Tb.N (Número de Trabéculas, Figura 17), também observaram-se diferenças estatísticas entre os grupo C (0,92±0,5) *versus* REPRO (3,95±1,16) e PRF-REPRO (4,39±0,77), e entre PRF (0,87±0,72) *versus* REPRO e PRF-REPRO.

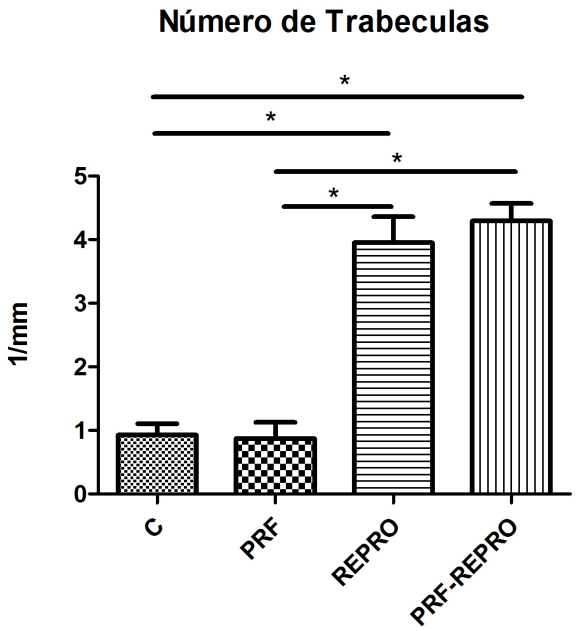

Figura 17. Média ± desvio-padrão dos valores de Número de Trabéculas. Os grupos REPRO e PRF-REPRO apresentaram maiores valores em relação aos grupos controle e PRF (*: diferença estatisticamente significante, ANOVA p<0,05).

Em relação à avaliação de poros abertos (Po.Op, Figura 18), houve diferenças estatísticas entre C (90,01±6,07) e PRF-REPRO (77,71±7,32), e entre PRF (91,34±8,24) e PRF-REPRO. O Grupo REPRO apresentou valores de média±dp iguais a 82,13±7,14.

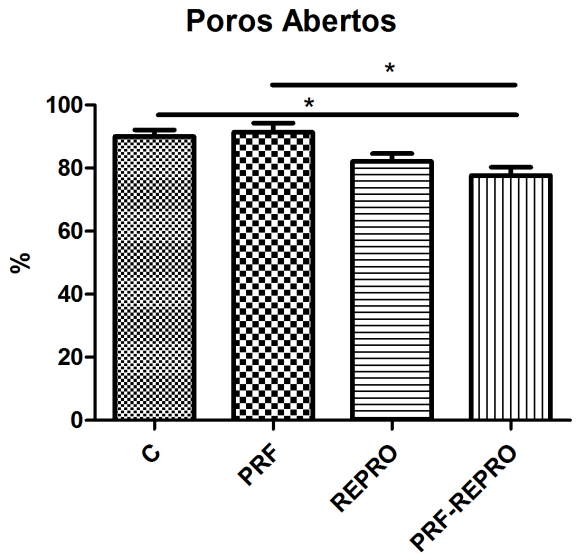

Figura 18. Média ± desvio-padrão dos valores de Poros Abertos. Os grupos controle e PRF apresentaram maiores valores em relação aos grupos REPRO e PRF-REPRO (*: diferença estatisticamente significante, ANOVA, p<0,05).

Para a porcentagem de poros fechados (Po.Cl, Figura 19), houve diferenças estatisticamente significantes apenas entre o grupo C (1,38±0,89) *versus* REPRO (0,51±0,24) e PRF-REPRO (0,63±0,30). Os valores de média±dp do Grupo PRF foram 1,04±0,45.

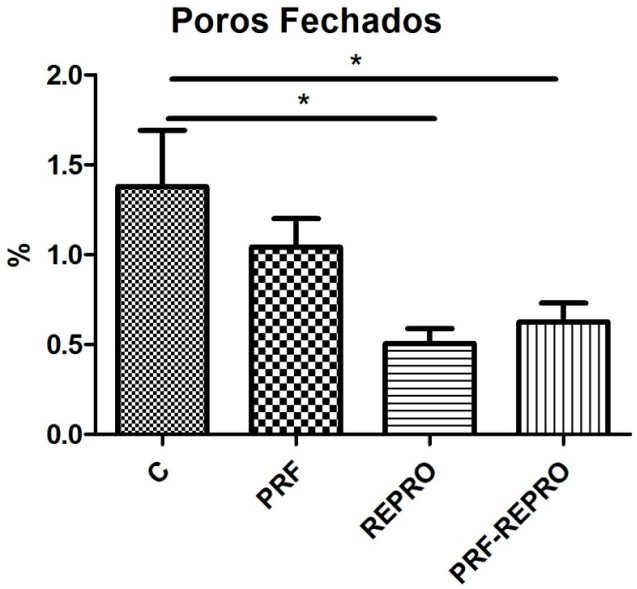

Figura 19. Média ± desvio-padrão dos valores de Poros Fechados. O grupo controle apresentou maiores valores numéricos, com diferenças significantes em relação aos grupos REPRO e PRF-REPRO (*: diferença estatisticamente significante, ANOVA, $p<0,05$).

Em relação à porcentagem de porosidade total (Po.Tot, Figura 20), as diferenças ocorreram entre C (90,16±5,96) e PRF-REPRO (77,86±7,23), e entre PRF (91,44±8,15) e PRF-REPRO. O Grupo REPRO apresentou valores de média±dp iguais a 82,22±7,14.

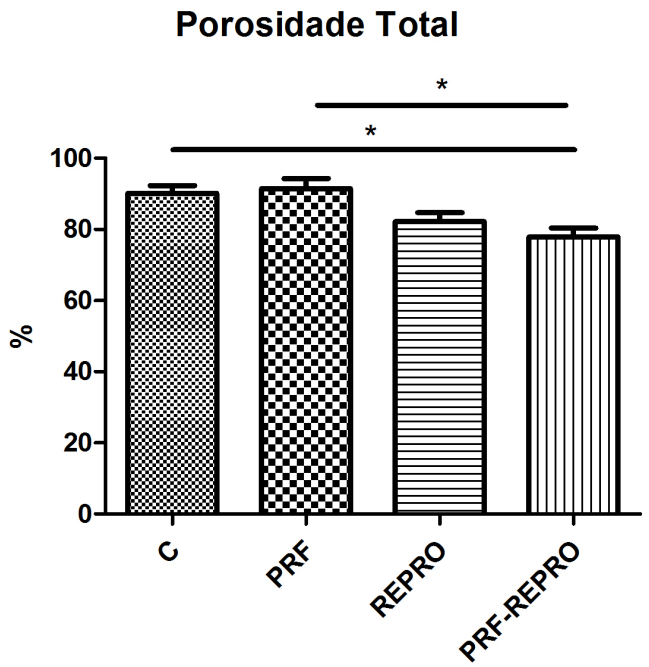

Figura 20. Média ± desvio-padrão dos valores de Porosidade Total. Os grupos Controle e PRF apresentaram maiores valores em relação ao grupo PRF-REPRO (*: diferença estatisticamente significante, ANOVA, p<0,05).

4.2 Análise histológica descritiva

As imagens panorâmicas de todos os grupos analisados estão representadas na Figura 21.

Os grupos controle e PRF apresentaram uma neoformação óssea nas bordas do defeito (indicado por setas vazias nas Figuras 22 B e C). O centro do defeito foi ocupado por tecido conjuntivo normal, fibras colágenas paralelas à superfície da ferida, presença de fibroblastos, pequenos vasos sanguíneos e ausência de infiltrado inflamatório.

Nos grupos com biomaterial (REPRO e PRF-REPRO) observou-se neoformação óssea e um contato direto entre o biomaterial e o tecido ósseo neoformado (indicado por setas preenchidas nas Figuras 22 E e G). Nestes grupos houve ainda ausência de infiltrado inflamatório e presença de osteoclastos ao redor das partículas do biomaterial (Figura 23), sugerindo um processo de reabsorção do mesmo, sendo possível que a presença do biomaterial tenha estimulado a neoformação óssea nestes grupos. A neoformação óssea no grupo PRF-REPRO também está representada na Figura 24.

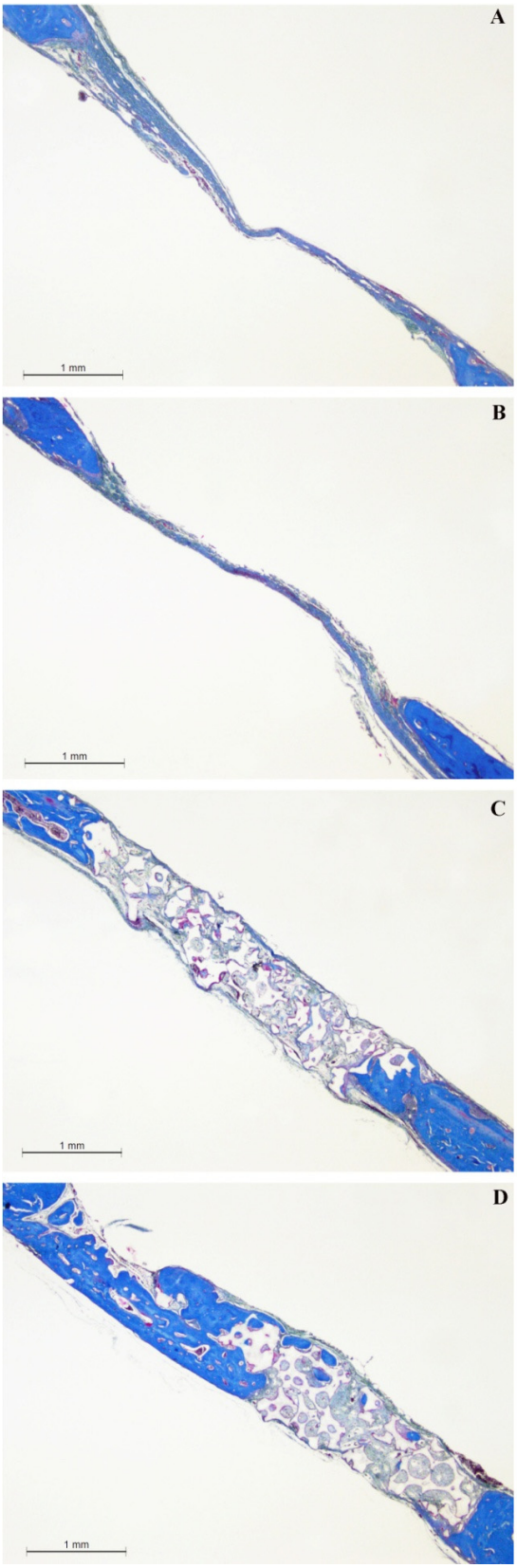

Figura 21. Imagens histológicas panorâmicas de todos os grupos experimentais com aumento de 2,5x, coradas com Tricrômico de Masson (T.M.). A: grupo controle; B: grupo PRF; C: grupo REPRO; D: grupo PRF-REPRO.

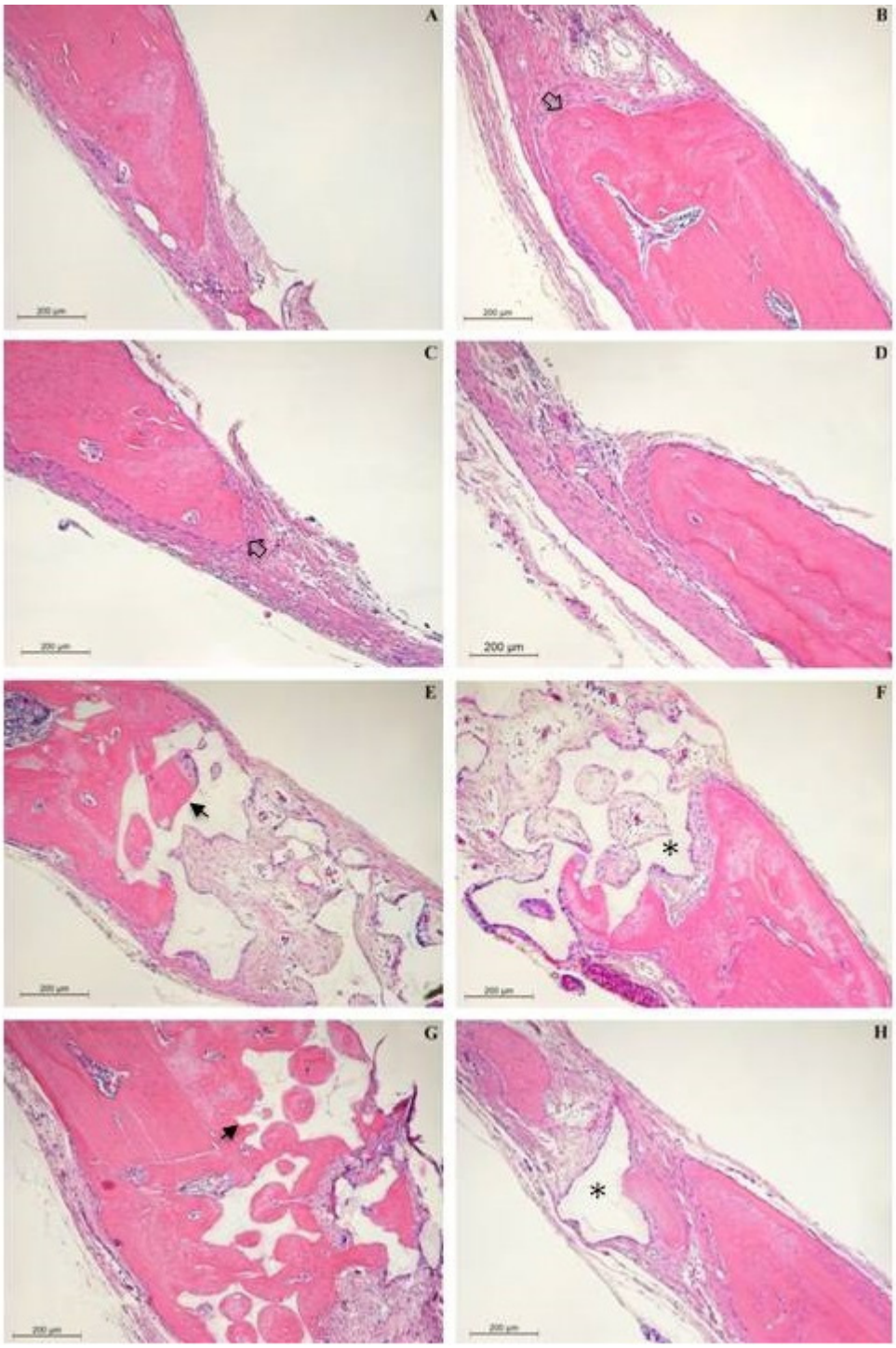

Figura 22. Imagens histológicas de todos os grupos experimentais no aumento de 10x. Lâminas coradas com Hematoxilina e Eosina (H.E.). Imagens A e B: bordas do defeito do grupo Controle. Imagens C e D: bordas do defeito grupo PRF. Imagens E e F: bordas do defeito do grupo REPRO. Imagens G e H: bordas do defeito do grupo PRF-REPRO. As setas vazias estão mostrando osso neoformado nas bordas do defeito criado. As setas preenchidas pretas estão mostrando o contato direto entre as partículas do biomaterial e o osso neoformado. Os asteriscos mostram as partículas do biomaterial.

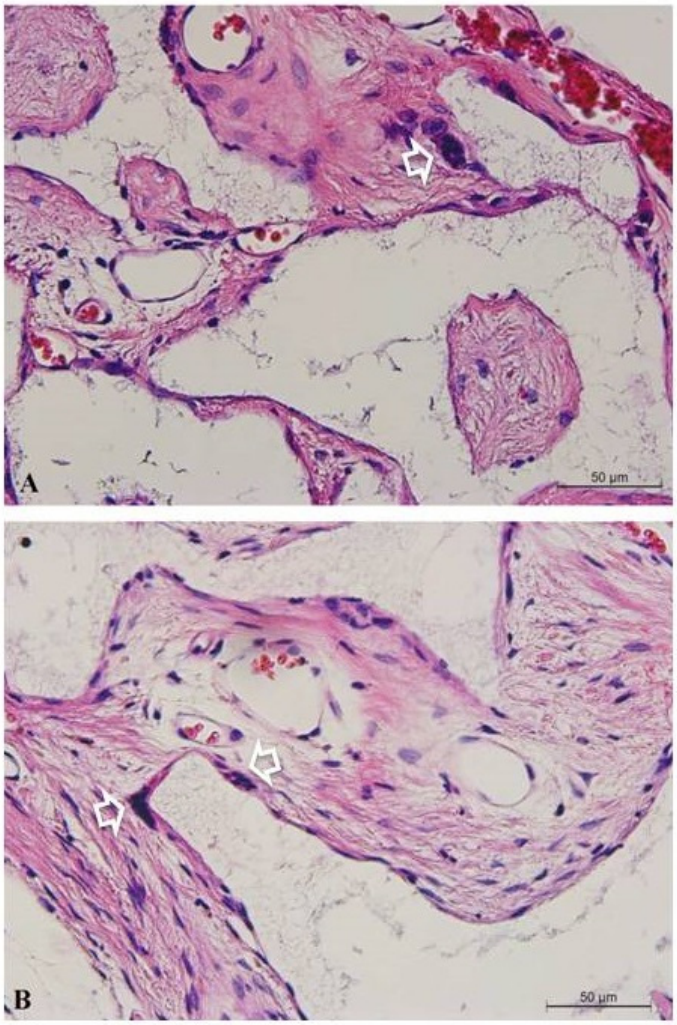

Figura 23. Imagens histológicas do grupo REPRO com aumento de 40x coradas com Hematoxilina e Eosina (H.E.). As setas brancas estão indicando a presença de osteoclastos ao redor do biomaterial.

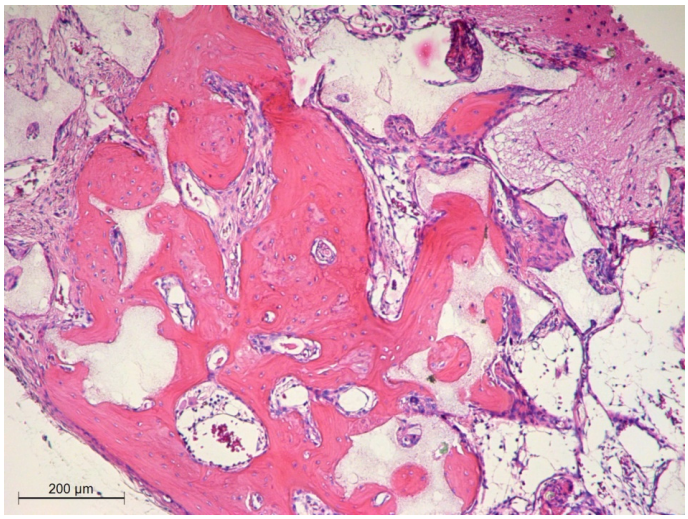

Figura 24. Imagem histológica do grupo PRF-REPRO com aumento de 40x coradas com Hematoxilina e Eosina (H.E.), mostrando a neoformação óssea no defeito.

4.3 Análise histomorfometrica

A avaliação de cada grupo foi realizada a fim de quantificar a área total do defeito cirúrgico criado (AT), a área de osso neoformado (AON) dentro da AT, a extensão linear do defeito (ELD), a extensão linear de osso neoformado (EON), e, nos grupos com biomaterial (REPRO e PRF-REPRO), a área de partículas remanescentes (APR) dentro da AT.

A área total de todos os grupos foi analisada da mesma maneira, descrita anteriormente (Figura 25). Nos grupos com biomaterial a área total foi maior devido à presença do mesmo, a qual evitou o colapso do retalho para o interior do defeito formado. Desse modo, houve diferenças significativas entre os grupos C (3,28±0,48) *versus* REPRO (4,5±0,62) e PRF-REPRO (4,64±0,70), e entre PRF (3,31±0,29) *versus* REPRO e PRF-REPRO.

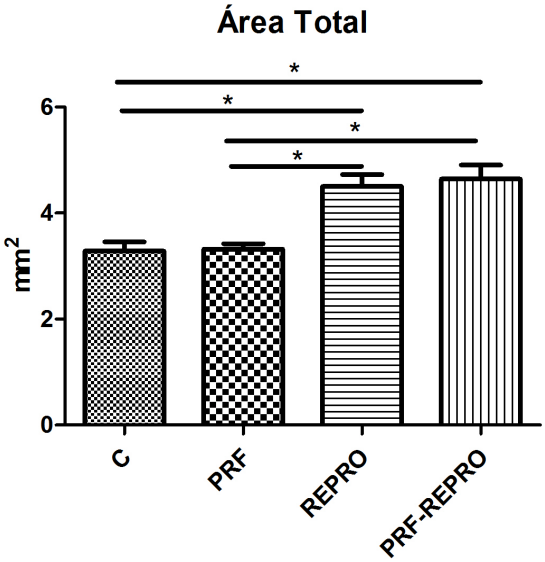

Figura 25. Área Total do defeito ósseo (mm^2). Os grupos REPRO e PRF-REPRO apresentaram maiores valores de AT em relação aos grupos Controle e PRF (*: diferença estatisticamente significante, ANOVA, p<0,05)

Na análise percentual da Área de osso neoformado (Figura 26), observaram-se diferenças estatisticamente significantes entre C (15,4±9,16) *versus* PRF-REPRO (28,6±9,21), bem como entre PRF (9,62±9,3) *versus* PRF-REPRO. Os valores de média±dp do Grupo REPRO foram (19,13±8,29).

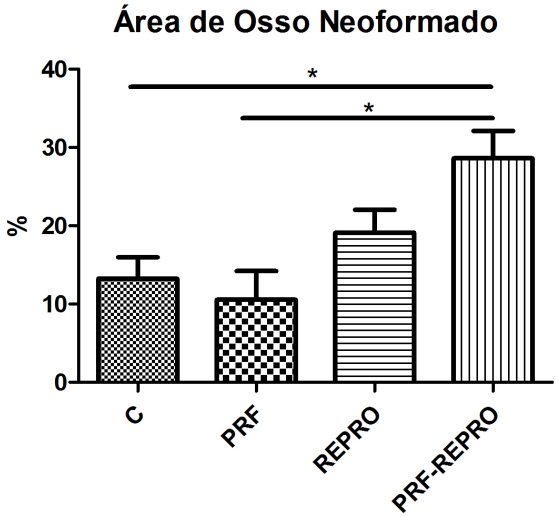

Figura 26. Média ± desvio-padrão dos valores de Área de Osso Neoformado, calculado como porcentagem de AT. (*: diferença estatisticamente significante, ANOVA, p<0,05).

A área de partículas remanescente foi calculada como porcentagem da AT nos grupos com biomaterial (Figura 27). Não houve diferenças estatísticas entre os grupos REPRO (24,14±7,9) e PRF-REPRO (25,49±10,3).

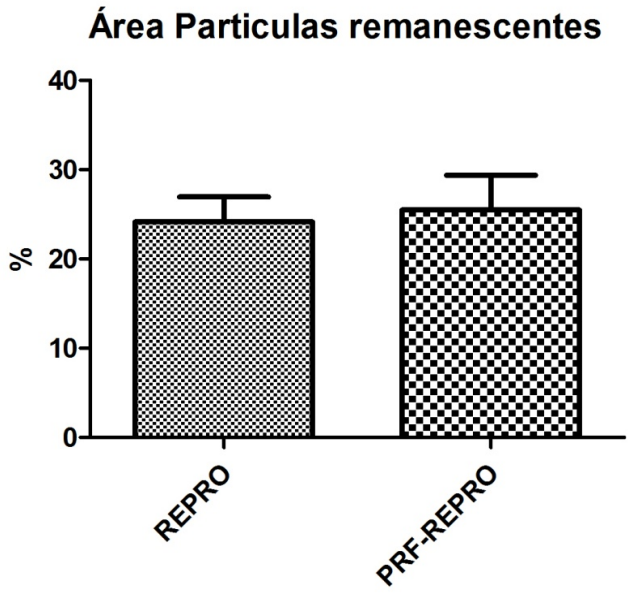

Figura 27. Área de partículas remanescentes, calculada como uma porcentagem da AT nos grupos com biomaterial (Teste t, p > 0,05).

Na análise da extensão linear do defeito cirúrgico criado (Figura 28), não houve diferenças estatisticamente significantes entre os grupos C (5,9±0,08), PRF (5,9±0,06), REPRO (5,8±0,01) e PRF-REPRO (5,83±0,2), mostrando uma uniformidade na metodologia de confecção do defeito ósseo experimental.

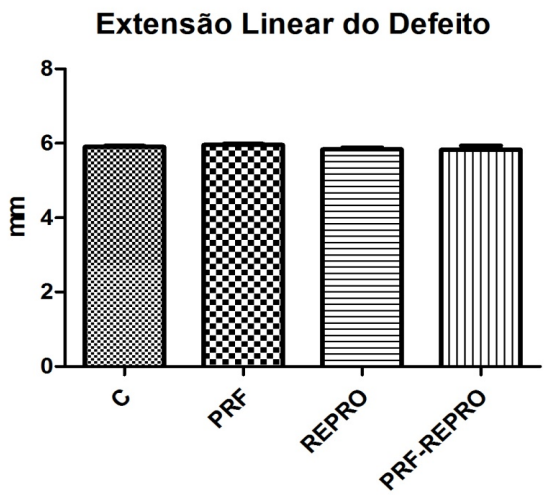

Figura 28. Média ± desvio-padrão dos valores da extensão linear, calculada em mm. Não houve diferenças estatisticamente significantes entre os grupos (ANOVA, p>0,05).

Em relação à extensão do osso neoformado (Figura 29), houve diferenças estatísticas entre os grupos C (1,3±0,9) *versus* PRF-REPRO (2,72±0,6), e entre PRF (0,54±0,4) *versus* REPRO (1,89±0,68) e PRF-REPRO (2,72±0,60).

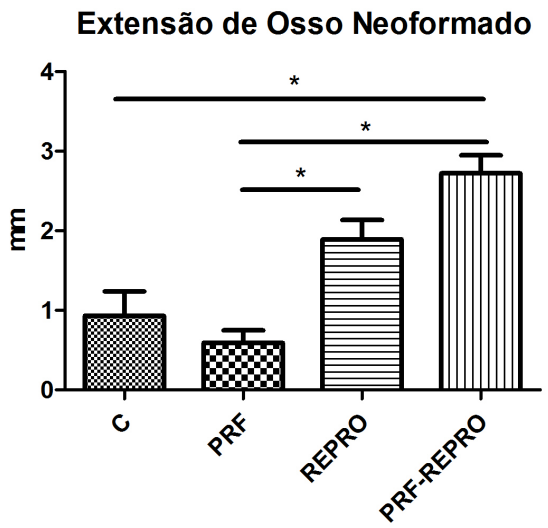

Figura 29. Média ± desvio-padrão dos valores da extensão de osso neoformado, calculada em mm. (*: diferença estatisticamente significante, ANOVA, p < 0,05).

Discussão

5. DISCUSSÃO

O presente estudo avaliou o efeito da Fibrina Rica em Plaquetas e Leucócitos (L-PRF) em calvária de ratas, associada ou não a um substituto ósseo sintético (ReproBone™). Em todas as análises realizadas, a associação da PRF ao ReproBone™ mostrou-se mais efetiva no processo de regeneração óssea. Diferenças estatísticas foram consistentemente observadas entre os grupos PRF-REPRO *versus* Controle e PRF.

O modelo de defeito ósseo em calvária de ratos está bem estabelecido na literatura para avaliar formação óssea, pois é um animal de fácil cuidado comparado com espécies maiores, relativamente mais barato. Observa-se também que nestes animais a formação do novo osso ocorre das margens do defeito para o centro, pois as células que induzem a formação óssea são principalmente fornecidas a partir da borda cortada do defeito ósseo. Assim, os defeitos ósseos em calvária de rato têm sido considerados um método rápido para avaliar a regeneração óssea.

A Fibrina Rica em Plaquetas e Leucócitos (L-PRF) é uma segunda geração de concentrados plaquetários, rica em fatores de crescimento, os quais são liberados lentamente, promovendo a regeneração tecidual. Estudos recentes têm mostrado que o uso da L-PRF associada a um material de enxerto apresenta melhores resultados do que seu uso isolado (OLIVEIRA et al., 2015; ACAR et al., 2015). Oliveira et al. (2015) avaliaram a associação da L-PRF ao enxerto ósseo xenógeno na cicatrização de defeitos ósseos de tamanhos críticos (5mm) em calvária de ratos, por meio de análise histomorfométrica, nos períodos de 30 e 60 dias pós operatórios. No período experimental de 30 dias, a formação de novo osso no grupo Bio-Oss+PRF (54,05%) foi significativamente maior ($P<0,01$) do que aquela encontrada nos grupos Controle CA (coágulo autógeno - 16,70%) e CH (coágulo homogêneo - 26,41%), PRF-a (autógeno - 21,77%) e PRF-h (homogêneo - 28,12%) e Bio-Oss (26,15%). Para o período experimental de 60 dias, a maior porcentagem média de osso novo foi observada no grupo Bio-Oss+PRF (63,58%), significativamente maior do que o observado nos grupos CA e CH (20,55% e 27,34%, respectivamente), bem como nos grupos PRF-a e PRF-h (23,03% e 47,75%, respectivamente), mas sem diferenças em relação ao grupo do Bio-Oss

(57,34%). Não houve diferenças estatísticas entre o grupo controle e grupo PRF nos dois períodos de tempo.

Os resultados obtidos no presente estudo concordam com os achados de Oliveira et al. (2015), pois na análise histomorfométrica o grupo PRF-REPRO apresentou maior porcentagem de área de osso neoformado (28,63±9,21%), seguido do grupo REPRO (19,13±8,29%). Também de forma semelhante, no presente estudo os grupos PRF (9,62±9,3) e Controle (15,4±9,16) apresentaram menor formação óssea comparada com os demais grupos, e não apresentaram diferenças estatísticas entre eles. O valor de formação óssea reportado por Oliveira et al. após 30 dias para o grupo Biomaterial + PRF foi superior ao encontrado no presente estudo. Possíveis explicações podem ser devido a variações metodológicas nas medições, ou ainda pela diferença entre os biomateriais estudados (osso bovino inorgânico *versus* associação de HA+ β-TCP). De fato, apesar de poucos trabalhos terem comparado o uso destes dois biomateriais no reparo ósseo em animais, a literatura parece apontar esta diferença. Rokn et al. (2011) compararam o efeito do Straumann Bone Ceramic (HA+ β-TCP) e o osso bovino inorgânico (Bio-Oss), no reparo ósseo em defeito de calvária de coelho, por meio de análises histológica e histomorfométrica. Nos resultados observou-se que a quantidade de osso formado no grupo Bio-Oss foi numericamente maior do que o grupo com material sintético, entretanto sem diferença estatística. Bagher, Rajaei e Shkrgozar (2012) compararam o potencial osteogênico do xenoenxerto com o do substituo sintético à base de hidroxiapatita e beta-fosfatotricalcio em defeitos de tamanho crítico no osso da tíbia de coelho. O grupo com xenoenxerto mostrou uma melhor osteointegração em comparação com o uso de HA+ β-TCP.

Existem poucos estudos publicados em que a PRF foi utilizada em conjunto com β-TCP e HA. Abdullah (2016) avaliou o efeito da PRF combinada com beta-fosfatotricálcio na regeneração óssea em calvária ratos, através de análise em Micro-CT, avaliando os parâmetros de volume ósseo (BV, mm^3) e densidade óssea (BD, mg/cm^3), nos períodos de 1, 2, 3, 4 e 6 semanas. Após a primeira semana pós-operatória, o grupo PRF/β-TCP apresentou maiores valores de BV e BD em comparação aos grupos PRF e controle. Após a segunda semana pós-operatória, o volume de osso recém formado nos grupos PRF e PRF/β-TCP aumentaram consideravelmente em comparação com a primeira semana, e o grupo controle mostrou apenas um ligeiro aumento. Além disso, o BV em defeitos do grupo PRF/β-

TCP permaneceu maior do que no grupo PRF. Após 3, 4 e 6 semanas, os volumes de osso recém-formado foram muito semelhantes nos grupos PRF e PRF/β-TCP quando comparados com os dois primeiros períodos, e o grupo controle apresentou menores resultados em comparação com os outros dois grupos. O presente estudo, que avaliou apenas o tempo de 4 semanas pós-operatórias, analisou o parâmetro de porcentagem de volume ósseo (BV/TV), no qual o grupo PRF-REPRO apresentou uma porcentagem média (22,14±7,23) estatisticamente maior que a observada nos grupos PRF (8,56±8,15) e controle (9,84±5,96), mas sem diferença estatística em relação ao grupo REPRO (17,78±7,09). Da mesma forma, quando analisada a densidade óssea de superfície (BS/TV), o grupo PRF-REPRO (19,38±3,37) apresentou resultado estatisticamente superior ao grupo PRF (2,63±1,95). A análise de diferentes períodos de tempo poderia trazer informações adicionais a este processo, e talvez mostrasse um efeito progressivo de neoformação óssea, do mesmo modo mostrado por Abdullah.

Acar et al. (2015), em um estudo em coelhos, avaliaram o uso da PRF isolada ou combinada com um material de enxerto ósseo sintético composto por associação de HA e β-TCP (Straumann® BoneCeramic), correlacionando os resultados das análises de Micro-CT e histomorfométricas. Em relação à análise histológica, os resultados foram semelhantes entre os dois estudos: nos grupos Controle houve a presença tecido conjuntivo na área entre as margens do defeito cirúrgico; nos grupos PRF, evidenciou-se nova formação óssea nas margens cirúrgicas do defeito; nos grupos com biomaterial, partículas de tecido ósseo foram detectadas ao redor do material do enxerto; e nos grupos PRF + biomaterial, em amobos os estudos a formação de osso calcificado foi observada ao redor e dentro do material do enxerto na região próxima às margens cirúrgicas, bem como em algumas áreas centrais. Em relação à histomorfometria, nas semanas 4 e 8 a neoformação óssea foi significativamente maior no grupo PRF associada ao osso sintético do que nos demais grupos. Entretanto, o percentual de nova formação óssea no grupo B (PRF) e no grupo C (biomaterial) foi significativamente maior do que no grupo A (Controle), não havendo diferença significativa entre os grupos B e C. Estes resultados concordam com o presente estudo em relação a maiores valores para o grupo de associação da L-PRF ao biomaterial; entretanto, no presente estudo não foram detectadas diferenças entre o grupo L-PRF e o grupo Controle. Provavelmente esta diferença em relação ao presente estudo seja resultado dos

diferentes metabolismos dos animais, pois os ratos tem uma cicatrização mais rápida que coelhos; além disso, pela morfologia do defeito criado (maior profundidade dos defeitos em coelhos), o colapso do retalho para dentro do defeito criado, o qual ocorreu no presente estudo nos grupos sem biomaterial, possivelmente teve uma influência menor em coelhos.

Dentre as limitações deste presente estudo, a presença de um único tempo de análise (30 dias pós-operatório) provavelmente tenha sido a mais significante. Levando em consideração estudos sobre a L-PRF, no qual autores identificaram que o efeito máximo da PRF aconteceu no 14º dia pós operatório (He et al., 2009), seria interessante poder realizar a análise em diferentes períodos de tempo para avaliar se a L-PRF seria mais efetiva na neoformação óssea em períodos mais precoces. Este fator se torna ainda mais crítico pelo fato do presente estudo ter utilizado animais saudáveis: como o metabolismo do rato é alto, talvez um melhor modelo para estudos futuros seja o uso de animais com prometimento sistêmico que comprometa o reparo ósseo, o que deve evidenciar melhor o papel de fatores de estímulo à regeneração óssea, como por exemplo a L-PRF. Outro fator limitante que pode ter impactado os resultados foi não ter usado uma membrana com capacidade para evitar o colapso do retalho para o interior dos defeitos nos grupos sem biomaterial. Na avaliação histológica observou-se que nos grupos com biomaterial (REPRO e PRF-REPRO), as partículas de material fisicamente evitaram este colapso, o que não ocorre nos grupos Controle e PRF. Assim, tendo em conta que o espaço disponível no defeito interfere diretamente no sucesso da terapia óssea regenerativa, podemos supor que as partículas do biomaterial favoreceram maior deposição óssea. No caso dos animais do grupo L-PRF, a utilização de uma membrana de L-PRF sobre o defeito não evitou o colabamento do retalho, pois a mesma não possui textura e rigidez que lhe confiram esta capacidade, havendo a invaginação do epitélio e diminuindo a ação de osteocondução da L-PRF, o que pode em parte explicar os resultados semelhantes aos encontrados no grupo Controle.

O ReproBone™ é um substituto ósseo composto por hidroxiapatita (60%) e beta-fosfatotricálcio (β-TCP) na proporção de 40%. Estes dois biomateriais apresentam características de osteocondução, biocompatibilidade e reabsorção, com composição estrutural semelhante ao osso (LEE et al., 2013), porém não possuem propriedades de osteoindução. Estes biomateriais funcionam como um

arcabouço para a neoformação óssea e, quando associados à L-PRF, suas funções são potencializadas pela alta concentração dos fatores de crescimento presentes no coágulo de fibrina, os quais são liberados lentamente, potencializando a regeneração do tecido ósseo (DOHAN et al., 2009a; DOHAN et al., 2006b; DOHAN et al., 2006c; KANG et al., 2011; GIANNINI et al., 2015).

Estas características podem explicar os melhores resultados encontrados no grupo no qual a L-PRF foi associada ao substituto ósseo. Por outro lado, o grupo somente com o substituo ósseo apresentou melhores resultados que o grupo com apenas L-PRF por manter melhor o espaço, o arcabouço do defeito, evitando o colapso do retalho e favorecendo a formação óssea.

Conclusão

6. CONCLUSÃO

Os resultados do presente estudo permitem concluir que a L-PRF utilizada sozinha não mostrou efeito positivo na regeneração óssea em defeitos de tamanho crítico na calvária de ratas em comparação ao grupo Controle. Os grupos com o uso do biomaterial apresentaram os melhores resultados, e a adição de PRF ao biomaterial (grupo PRF-REPRO) apresentou os melhores resultados numéricos entre todos os grupos avaliados, entretanto sem diferenças estatísticas em relação ao grupo REPRO, tanto nos parâmetros de avaliação microtomográfica quanto histomorfométrica.

Referências

REFERÊNCIAS BIBLIOGRÁFICAS

Abdullah WA. Evaluation of bone regenerative capacity in rats claverial bone defect using platelet rich fibrin with and without beta tri calcium phosphate bone graft material. Saudi Dent J. 2016 Jul;28(3):109-17.

Acar AH, Yolcu U, Gul M, Keles A, Erdem NF, Kahraman SA. Micro-computed tomography and histomorphometric analysis of the effercts os platelet-rich fibrin on bone regeneration in the rabbit calvarium. Journal of Oral Biology. 2015,Apr;60(4):606-14. doi: 10.1016/j.archoralbio.2014.09.017.

Anuroopa P, Patil P, Kumar R V, Kripal K. Role and Efficacy of L-PRFmatrix in the Regeneration of Periodontal Defect: a New Perspective. J Clin Diagn Res. 2014, Dec;8(12):ZD03-5.

Bagher Z, Rajaei F, Shkrgozar M. Comparative study of bone repair using porous hydroxyapatite / β - tricalcium phosphate and xenograft scaffold in rabbits with tibia defect. Iran Biomed J. 2012;16(1):18-24

Ceramisys. [homepage na internet]. ReproBone [acesso em 12 maio de 2015]. Disponível em: http://www.ceramisys.com/bone_graft_substitutes.html

Choukroun J, Diss A, Simonpieri A, Girard MO, Schoeffler C, Dohan SL, Dohan AJ, Mouhyi J, Dohan DM. Platelet-rich fibrin (PRF): a second-generation platelet concentrate. Part IV: Clinical effects on tissue heal-ing. Oral Surg Oral Med Oral Pathol Oral Radiol Endod 2006a;101:56–60.

Choukroun J, Diss A, Simonpieri A, Girard MO, Schoeffler C, Dohan SL, Dohan AJ, Mouhyi J, Dohan DM. Platelet-rich fibrin (PRF): a second-generation platelet concentrate. Part V: histologic evaluations of PRF effects on bone allograft maturation in sinus lift. Oral Surg Oral Med Oral Pathol Oral Radiol Endod. 2006b, Mar;101(3):299-303.

Cunha MJ, Esper LA, Sbrana MC, de Oliveira PG, do Valle AL, de Almeida AL. Effect of low-level laser on bone defects treated with bovine or autogenous bone grafts:in vivo study in rat calvaria. Biomed Res Int 2014;2014:1-9. [ID 104230].

Dohan DM, Choukroun J, Diss A, Dohan SL, Dohan AJ, Mouhyi J, Gogly B. Platelet-rich fibrin (PRF): a second generation platelet concentrate.

Part I: technological concepts and evolution. Oral Surg Oral Med Oral Pathol Oral Radiol Endod. 2006a, Mar;101(3):e37-44.

Dohan DM, Choukroun J, Diss A, Dohan SL, Dohan AJ, Mouhyi J. Platelet-rich fibrin (PRF): a second generation platelet concentrate. Part II: platelet-related biologic features. Oral Surg Oral Med Oral Pathol Oral Radiol Endod. 2006b,Mar;101(3):e45-50

Dohan DM, Choukroun J, Diss A, Dohan SL, Dohan AJ, Mouhyi J, Gogly BL. Platelet-rich fibrin (PRF): a second-generation platelet concentrate. Part III: leucocyte activation: a new feature for platelet concentrates? Oral Surg Oral Med Oral Pathol Oral Radiol Endod. 2006c, Mar;101 (3):e51-5.

Dohan Ehrenfest DM, de Peppo GM, Doglioli P, Sammartino G. Slow release of growth factors and thrombospondin-1 in Choukroun's platelet-rich fibrin (PRF): a gold standard to achieve for all surgical platelet concentrates technologies. Growth Factors 2009a,Feb;27(1):63-9.

Dohan Ehrenfest DM, Rasmusson L, Albrektsson T. Classification of platelet concentrates: from pure platelet-rich plasma (P-PRP) to leucocyte- and platelet-rich fibrin (L-PRF). Trends Biotechnol. 2009b,Mar;27(3):158-67.

Dülgeroglu TC, Metineren H. Evaluation of the Effect of Platelet-Rich Fibrin on Long Bone Healing: An Experimental Rat Model. Orthopedics. 2017 Mar 14:1-6. doi: 10.3928/01477447-20170308-02. [Epub ahead of print]

Eshghpour M, Dastmalchi P, Nekooei AH, Nejat AH. Effect of Platelet-Rich Fibrin on Frequancy of Alveolar Osteitis Followin Mandibular Third Molar Surgery: A Double-Blinded Randomized Clinical Trial. Journal of Oral and Maxillofacial Surgery 2014; 72: 1463-1467.

ESPER, LA. Avaliação da cicatrização de defeitos ósseos criados cirurgicamente em calvárias de ratos tratados com regeneração óssea guiada e enxertos de origem bovina associados ou não ao laser de baixa intensidade. Estudo histológico e histometrico. [Tese]. Bauru: Universidade de São Paulo. 2015. 135p.

Garcia VG, da Conceicao JM, Fernandes LA, de Almeida JM, Nagata MJ, Bosco AF. Effects of LLLT in combination with bisphosphonate on bone healing in critical size defects: a histological and histometric study in rat calvaria. Lasers Med Sci. 2013;28(2):407-14.

GHANAATI, S. et al. Advanced Platelet-Rich Fibrin: A New Concept fo Cell-Based Tissue Engineering by Means of Inflammatory Cells. J Oral Implantology. v. 40, n. 6, p. 679-88. Dec. 2014.

Giannini S, Cielo A, Bonanome L, Rastelli C, Derla C, Corpaci F, Falisi G. Comparison between PRP, PRGF and PRF: lights and shadows in three similar but different protocols. European Review for Medical and Pharmacological Sciences. 2015;19:927-930.

Giannoudis PV, Dinopoulos H, Tsiridis E. Bone substitutes: An update. Int. J. Care Injured. 2005;36S:S20-S27

He L, Lin Y, Hu X, Zhang Y, Wu Y. A comparative study of platelet-rich fibrin (PRF) and platelet-rich plasma (PRP) on the effect of proliferation and differentiation of rat osteoblasts in vitro. Oral Surg Oral Med Oral Pathol Oral Radiol Endod. 2009;108:707–13.

Jang ES, Park JW, Kweon H, Lee KG, Kang SW, Baek DH, Choi JY, Kim SG. Restoration of peri-implant defects in immediate implant installations by Choukroun platelet-rich fibrin and silk fibroin powder combination graft. Oral Surg Oral Med Oral Pathol Oral Radiol Endod. 2010, Jun;109(6):831-6.

Kang YH, Jeon SH, Park JY, Chung JH, Choung YH, Choung HW, Kim ES, Choung PH. Platelet-Rich Fibrin is a Bioscaffold and Reservoir of Growth Factors for Tissue Regeneration. Tissue Eng Part A. 2011, Feb;17(3-4):349-59. doi: 10.1089

Kattimani VS, Chakravarthi SP, Neelima Devi KN, Sridhar MS, Prasad LK. Comparative evaluation of bovine derived hydroxyapatite and synthetic hydroxyapatite graft in bone regeneration of human maxillary cystic defects: A clinico-radiological study. Indian J Dent Res. 2014, Sep-Oct;25(5):594-601. doi: 10.4103/0970-9290.

Kim Y-K, Lee J, Yun J-Y, Yun P-Y, Um I-W. Comparison of autogenous tooth bone eISSN 2093-2286 graft and synthetic bone graft materials used for bone resorption around implants after crestal approach sinus lifting: a retrospective study. J Periodontal Implant Sci. 2014;44:216-221.

KOBAYASHI, E. et al. Comparative release of growth factors from PRP, PRF, and advanced-PRF. Clin Oral Invest. Clin Oral Investig. 2016 Dec;20(9):2353-2360.

Kumar N, Prasad K, Ramanujam L K R, Dexith J, Chauhan A. Evaluation of treatment outcome after impacted mandibular third molar surgery with the use of

autologous platelet-rich fibrin: a randomized controlled clinical study. J Oral Maxillofac Surg. 2015 Jun;73(6):1042-9.

Lee JH, Ryu MY, Baek H-R, Lee KM, Seo J-H, Lee H-K. Fabrication and Evaluation of Porous Beta-Tricalcium Phosphate/Hydroxyapatite (60/40) Composite as a Bone Graft Extender Using Rat Calvarial Bone Defect Model. ScientificWorldJournal. 2013, Dec 17;481789. doi: 10.1155/2013/481789.

Maté Sánchez de Val JE, Calvo Guirado JL, Ramírez Fernández MP, Delgado Ruiz RA, Mazón P, De Aza PN. In vivo behavior of hydroxyapatite/β-TCP/collagen scaffold in animal model. Histological, histomorphometrical, radiological, and SEM analysis at 15, 30, and 60 days. Clin Oral Implants Res. 2015 Aug 7

Melo LG, Nagata MJ, Bosco AF, Ribeiro LL, Leite CM. Bone healing in surgically created defects treated with either bioactive glass particles, a calcium sulfate barrier, or a combination of both materials. A histological and histometric study in rat tibias. Clin Oral Implants Res. 2005;16:683–691

Messora MR, Nagata MJ, Dornelles RC, Bomfim SR, Furlaneto FA, de Melo LG, Deliberador TM, Bosco AF, Garcia VG, Fucini SE. Bone healing in critical-size defects treated with platelet-rich plasma activated by two different methods. A histologic and histometric study in rat calvaria. J Periodont Res. 2008;43:723-729.

Naik B, Karunakar P, Jayadev M, Marshal VR. Role of Platelet rich fibrin in wound healing: A critical review. J Conserv Dent. 2013, Jul;16(4):284-93.

Narang I, Mittal N, Mishra N. A comparative evaluation of the blood clot, platelet-rich plasma, and platelet-rich fibrin in regeneration of necrotic immature permanent teeth: A clinical study. Contemporary Clinical Dentistry. 2015, May;6(1):63-8

Oliveira MR, Silva AdeC, Ferreira S, Avelino CC, Garcia Jr IR, Mariano RC. Influence of the association between platelet-rich fibrin and bovine bone on bone regeneration. A histomorphometric study in the calvaria of rats. Int. J. Oral Maxillofac. Surg. 2015;44:649–655.

Öncü E, Bayram B, Kantarci A, Gülsever S, Alaaddinoğlu EE. Positive effect of platelet rich fibrin on osseointegration. Med Oral Patol Oral Cir Bucal. 2016 Sep 1;21(5):e601-7.

Raja VS, Naidu EM. Platelet-rich fibrin: evolution of a second-generation platelet concentrate. Indian Journal of Dental Research. 2008;19(1):42-6.

Rokn AR, Khodadoostan MA, Reza Rasouli Ghahroudi AA, Motahhary P, Kharrazi Fard MJ, Bruyn HD, Afzalifar R, Soolar E, Soolari A. Bone formation with two types of grafting materials: a histologic and histomorphometric study. Open Dent J. 2011;5:96-104.

Santos FAS. Avaliação do uso de substituto ósseo sintético associado a membrana de colágeno absorvível na preservação da crista óssea alveolar após extração dentária. Estudo clínico e tomográfico em humanos [Dissertação]. Ribeirão Preto: Faculdade de Odontologia de Ribeirão Preto – USP; 2015.

Schmidlin PR[1], Nicholls F, Kruse A, Zwahlen RA, Weber FE. evaluation of moldable, in situ hardening calcium phosphate bone graft substitutes. Clin Oral Implants Res. 2013 Feb;24(2):149-57.

Tatullo M, Marrelli M, Cassetta M, Pacifici A, Stefanelli LV, Scacco S, Dipalma G, Pacifici L, Inchingolo F. Platelet Rich Fibrin (P.R.F.) in Reconstructive Surgery of Atrophied Maxillary Bones: Clinical and Histological Evaluations. International Journal of Medical Sciences. 2012; 9(10):872-880.

Thamaraiselvan M, Elavarasu S, Thangakumaran S, Gadagi JS, Arthie T. Comparative clinical evaluation of coronally advanced flap with or without platelet rich fibrin membrane in the treatment of isolated gingival recession. J Indian Soc Periodontol. 2015, Jan-Feb;19(1):66-71.

Toffler M, Toscano N, Holtzclaw D, Corso MD, Dohan Ehrenfest DM. Introducing Choukroun's platelet rich fibrin (PRF) to the reconstructive surgery milieu. J Implant Clin Adv Dent. 2009;1:21–30.

Xiong L, Zeng J, Yao A, Tu Q, Li J, Yan L, Tang Z. BMP2-loaded hollow hydroxyapatite microspheres exhibit enhanced osteoinduction and osteogenicity in large bone defects. International Journal of Nanomedicine. 2015, Jan;10: 517–526.

Anexo

UNIVERSIDADE DE SÃO PAULO
FACULDADE DE ODONTOLOGIA DE RIBEIRÃO PRETO
CEUA
COMISSÃO DE ÉTICA NO USO DE ANIMAIS

UNIVERSIDADE DE SÃO PAULO
FACULDADE DE ODONTOLOGIA DE RIBEIRÃO PRETO
COMISSÃO DE ÉTICA NO USO DE ANIMAIS

CERTIFICADO CEUA – FORP/USP

Certificamos que o projeto intitulado **"Efeitos do Plasma Rico em Fibrina associado ou não a um substituto ósseo sintético na cicatrização de defeitos de tamanho crítico em calvária de ratas. Estudo histomorfométrico, microtomográfico e imunohistoquímico"**, Protocolo nº 2015.1.1037.58.3, sob a responsabilidade do Prof. Dr. Sérgio Luís Scombatti de Souza – que envolve a produção, manutenção e/ou utilização de animais pertencentes ao filo Chordata, subfilo Vertebrata (exceto o homem), para fins de pesquisa científica (ou ensino) – encontra-se de acordo com os preceitos da Lei nº 11.794, de 08 de outubro de 2008, do Decreto nº 6.899, de 15 de julho de 2009, e com as normas editadas pelo Conselho Nacional de Controle da Experimentação Animal (CONCEA), e foi APROVADO pela Comissão de Ética no Uso de Animais da Faculdade de Odontologia de Ribeirão Preto (CEUA/FORP) em reunião de 18/11/2015.

Vigência do Projeto	15/12/2015 a 15/12/2017
Espécie/Linhagem	Rato heterogênico / Wistar
Nº de animais	40
Peso/Idade	250 - 300 gramas / 3 meses
Sexo	Fêmeas
Origem	Biotério Central do *Campus* USP – Ribeirão Preto

Ribeirão Preto, 18 de novembro de 2015.

Profa. Dra. Andiara De Rossi Daldegan
Coordenadora da CEUA – FORP/USP

CEUA - FORP/USP

UNIVERSIDADE DE SÃO PAULO
FACULDADE DE ODONTOLOGIA DE RIBEIRÃO PRETO

CEUA

COMISSÃO DE ÉTICA NO USO DE ANIMAIS

UNIVERSIDADE DE SÃO PAULO
FACULDADE DE ODONTOLOGIA DE RIBEIRÃO PRETO
COMISSÃO DE ÉTICA NO USO DE ANIMAIS

CERTIFICATE CEUA – FORP/USP

We hereby certify that the project entitled **"Effect of Platelet Rich Fibrin associated or not with synthetic bone graft on bone healing of critical-size defects in rat calvaria. A histomorphometric, microtomograth and immunohistochemical study"** Protocol 2015.1.1037.58.3 under the responsibility of Prof. Dr. Sérgio Luís Scombatti de Souza – involving the production, maintenance and/or use of animals from the phylum Chordata, subphylum Vertebrata (except human), for purposes of scientific research (or teaching) – is in accordance with the provisions of Law No. 11.794, of October 8th, 2008, Decree No. 6899 of July 15th, 2009, and the rules issued by the National Board of Animal Experimentation Control (CONCEA), with the Ethical principles in animal research adopted by the Animal Research Ethics Committee of the School of Dentistry of Ribeirão Preto, University of São Paulo, Brazil, and was approved in 18/11/2015.

Duration of the Project	15/12/2015 a 15/12/2017
Species/Lineage	Heterogenic rats / Wistar
Nº of animals	40
Weight / age	250 - 300 g / 3 months-old
Gender	Female
Origin	Central Animal Research Facilities of Campus Ribeirão Preto – University of São Paulo

Ribeirão Preto, November 18th, 2015.

Profa. Dra. Andiara De Rossi Daldegan
Coordenadora da CEUA – FORP/USP

CEUA- FORP/USP