UNIVERSIDADE DE SÃO PAULO
FACULDADE DE ODONTOLOGIA DE RIBEIRÃO PRETO
POS-GRADUAÇÃO EM PERIODONTIA

Análise Histológica e Histométrica do Processo de Reparo em Osteotomia Realizada em Corpo Mandibular após uso de Sistema de Fixação Interna de 2,0mm Metálico e Absorvível. Estudo Experimental em Cães.

Rogério Bentes Kato

Ribeirão Preto

2010

Rogério Bentes Kato

Análise Histológica e Histométrica do Processo de Reparo em Osteotomia Realizada em Corpo Mandibular após uso de Sistema de Fixação Interna de 2,0mm Metálico e Absorvível. Estudo Experimental em Cães.

Dissertação apresentada à Faculdade de Odontologia de Ribeirão Preto – USP, como parte dos requisitos para obtenção do título de Mestre em Cirurgia e Traumatologia Buco Maxilo Facial.

Orientador: Cássio Edvard Sverzut

Ribeirão Preto

2010

Autorizo a reprodução e divulgação total ou parcial deste trabalho, por qualquer meio convencional ou eletrônico, para fins de estudo e pesquisa, desde que citada a fonte.

FICHA CATALOGRÁFICA

Kato, Rogério Bentes

Análise histológica e histométrica do processo de reparo em osteotomia realizado em corpo mandibular após uso de sistema de fixação interna de 2,0mm metálico e absorvível. Estudo experimental em cães**.** Ribeirão Preto, 2010.

68p.: il.; 30 cm

Dissertação de Mestrado, apresentada à Faculdade de Odontologia de Ribeirão Preto da Universidade de São Paulo.

Área de concentração: Cirurgia e Traumatologia Buco Maxilo Facial.

Orientador: Sverzut, Cássio Edvard.

1. fratura mandibular. 2. reparo ósseo 3. sistema absorvível.

Trabalho realizado no Biotério II e no Laboratório de Histologia da Faculdade de Odontologia de Ribeirão Preto da Universidade de São Paulo com auxílio financeiro da Fundação de Amparo à Pesquisa do Estado de São Paulo – FAPESP (Processo 07/00892-8).

FOLHA DE APROVAÇÃO

Rogério Bentes Kato

Análise histológica e histométrica do processo de reparo em osteotomia realizado em corpo mandibular após uso de sistema de fixação interna de 2,0mm metálico e absorvível. Estudo experimental em cães.

Dissertação apresentada à Faculdade de Odontologia de Ribeirão Preto da Universidade de São Paulo para obtenção do título de Mestre.

Área de Concentração: Cirurgia e Traumatologia Buco Maxilo Facial.

Aprovado em: ____ / ____ / 2010

Banca Examinadora

Prof. Dr. _____

Instituição: _____ Assinatura: _____

Prof. Dr. _____

Instituição: _____ Assinatura: _____

Prof. Dr. _____

Instituição: _____ Assinatura: _____

DEDICATÓRIA

*Dedico este trabalho aos meus pais, Otávio e Marly Kato, por todo amor e sacrifício que fizeram para que eu chegasse até aqui. Amo você*s!

Aos meus irmãos Ricardo, Rodrigo e Rayla Kato pela amizade, conselhos e tudo que representam na nossa família. Amo vocês!

À minha esposa, Fabíola Kato por fazer parte de todos os momentos da minha vida, sempre compreensiva e maravilhosa, tornando esta caminhada mais fácil e prazerosa. Amo você!

AGRADECIMENTOS

À DEUS e à NOSSA SENHORA DE NAZARÉ, por me dar uma esposa e uma família maravilhosa, pela saúde, pela proteção, pelo conforto nos momentos difíceis e por sempre colocar pessoas iluminadas na minha vida.

Aos grandes amigos GUSTAVO, MARCELO, MICHEL, PATRÍCIO E RENAN pelo convívio, companheirismo e momentos vividos nesses anos de mestrado. Que nossa amizade não se apague com a distância.

Ao meu orientador, Prof. Dr. CÁSSIO EDVARD SVERZUT, a quem aprendi a admirar e respeitar. Pela orientação, pela confiança, pela paciência, pela amizade e pela grande oportunidade de aprendizado que me proporcionou. O senhor é um exemplo de inteligência, responsabilidade e honestidade.

Ao docente ADALBERTO LUIZ ROSA, pela grande ajuda na análise estatística desse trabalho, assim como, pelos conselhos e pela transmissão de seus conhecimentos de inestimável valor.

Ao docente VALDEMAR MALLET DA ROCHA BARROS, pela oportunidade de aprendizado e amizade dentro e fora da faculdade.

Ao docente ALEXANDRE ELIAS TRIVELLATO, pela oportunidade que me deu de novos conhecimentos e pela agradável convivência.

Aos docentes LUIZ ANTÔNIO SALATA e SAMUEL PORFÍRIO XAVIER, pelo conhecimento transmitido e pelo convívio salutar.

Ao docente PAULO TAMBASCO DE OLIVEIRA, pela grande ajuda na análise histológica desse trabalho, além da amizade e presteza dispensada a mim.

Às amigas do curso de mestrado em Periodontia, INGRID, KARINA e LUCIANA pelo carinho, convivência, alegrias compartilhadas e amizade. Vocês podem sempre contar comigo.

Aos mestrandos FERNANDO PANDO e ANDRÉ PEPATO, e aos residentes MARCÃO, EDUARDO, KELMARA, PRISCILA, PAULO e CÉLIO, pela amizade, excelente convivência, experiências trocadas e ajuda durante a realização desse trabalho.

À aluna de graduação KARINA MARTORELLI, pelo auxílio na confecção das lâminas do experimento.

À técnica de laboratório ADRIANA LUÍSA pela grande ajuda na captura das imagens, confecção de lâminas e ensinamento da utilização dos microscópios, além da amizade e dos agradáveis momentos de descontração.

Ao técnico de laboratório SEBASTIÃO CARLOS BIANCO pelo auxílio no processamento dos espécimes e pelo agradável convívio.

Aos técnicos de biotério ALDO e EDSON pelo auxílio no tratamento e eutanásia dos animais, além da amizade dentro e fora da faculdade.

Às secretárias do Departamento de Cirurgia e Traumatologia Buco-Maxilo-Facial e Periodontia da FORP-USP, APARECIDA DULCE NEGRETTI e TATIANA FERNANDES, meus sinceros agradecimentos, pela disposição, atenção e amizade.

A todos os PACIENTES, por sua paciência, confiança e disponibilidade.

À FUNDAÇÃO DE AMPARO À PESQUISA DO ESTADO DE SÃO PAULO, por ter concedido auxílio financeiro à minha pesquisa, e à COORDENAÇÃO DE APERFEIÇOAMENTO DE PESSOAL DE NÍVEL SUPERIOR, pela bolsa de mestrado concedida.

Ao meu amigo ALADIM GOMES LAMEIRA, pelo incentivo durante todos os anos da minha formação profissional e pela amizade incondicional. Seu caráter e personalidade na vida profissional ou na pessoal são qualidades que sempre procuro espelhar. Você foi e sempre será o meu grande mestre!

“Nunca deixe que lhe digam que não vale a pena
acreditar nos sonhos que se têem
ou que os seus planos nunca vão dar certo
ou que nunca vais ser alguém...”
Renato Russo

“O futuro pertence àqueles que acreditam na beleza de seus sonhos.”
Eleanor Roosevelt

LISTA DE ABREVIATURAS E SIGLAS

%	Por cento
˚C	Graus Celsius
ANO	Área de neoformação óssea
AT	Área total
CH_5OH	Etanol
APDLL	Ácido Poli-D-L-lático
FI	Fixação Interna
HE	Hematoxilina Eosina
kg	Kilograma
APLL	Ácido Poli-L-lático
mg	Miligrama
ml	Mililitro
mm	Milímetro
n˚	Número
Na_2SO_4	Sulfato de Sódio
PDS	Polydioxanone
APG	Ácido Poliglicólico
APL	Ácido Polilático
HA	Hidroxiapatita
RPM	Rotações por minuto
TC	Terço de Compressão
TCA18	Terço de Compressão do Sistema Absorvível no período de 18 semanas

TCA2	Terço de Compressão do Sistema Absorvível no período de 2 semanas
TCM18	Terço de Compressão do Sistema Metálico no período de 18 semanas
TCM2	Terço de Compressão do Sistema Metálico no período de 2 semanas
TI	Terço de Intermediário
Ti	Titânio
TIA18	Terço Intermediário do Sistema Absorvível no período de 18 semanas
TIA2	Terço Intermediário do Sistema Absorvível no período de 2 semanas
TIM18	Terço Intermediário do Sistema Metálico no período de 18 semanas
TIM2	Terço Intermediário do Sistema Metálico no período de 2 semanas
TMC	Carbonato de Trimetileno
TT	Terço de Tensão
TTA18	Terço de Tensão do Sistema Absorvível no período de 18 semanas
TTA2	Terço de Tensão do Sistema Absorvível no período de 2 semanas
TTM18	Terço de Tensão do Sistema Metálico no período de 18 semanas
TTM2	Terço de Tensão do Sistema Metálico no período de 2 semanas
µm	Micrômetro

RESUMO

O objetivo deste estudo foi realizar uma análise histológica e histométrica do processo de reparo ósseo em osteotomias realizadas em mandíbulas de cães e estabilizadas com sistema de fixação interna (FI) de 2,0 mm absorvível e compará-las com o sistema metálico, considerado pela literatura como o *gold-standard*. Foram utilizados 12 cães, divididos em 2 grupos (Metálico e Absorvível), sendo que cada grupo possuía 2 períodos (2 e 18 semanas). A comparação das características do reparo ósseo entre os grupos foi analisada histologicamente em três 3 terços sendo, Terço de Tensão (TT), Terço Intermediário (TI) e Terço de Compressão (TC). Na análise histológica verificaram-se diferenças significantes entre terços, períodos e sistemas. O TC mostrou-se sempre em estagio mais avançado no processo de reparo em relação ao TT; o processo de reparo ósseo unindo os fragmentos foi observado no período de 18 semanas e não no de 2 semanas em ambos os sistemas; os padrões de reparo ósseo entre os sistemas mostraram-se diferentes. A análise histométrica não mostrou diferenças estatisticamente significante na distância entre os fragmentos ósseos no período de 2 semanas entre os terços e nem entre os sistemas. No período de 18 semanas a neoformação óssea observada foi estatisticamente maior no sistema metálico em relação ao sistema absorvível. Concluiu-se que, ambos os sistemas propiciaram a ocorrência do processo de reparo ósseo na área da osteotomia no período de 18 semanas; os padrões de processo de reparo ósseo mostraram-se diferentes entre os sistemas.

Palavras chaves: fratura mandibular; reparo ósseo; sistema absorvível.

ABSTRACT

The purpose of this study was to perform a histological and histomorphometric analysis of bone repair process after dog mandible osteotomy stabilized with 2.0 mm absorbable internal fixation system (FS) comparing it to metallic fixation system considered the gold standard treatment. Twelve mongrel dogs were divided into 2 fixation material groups (metallic and absorbable groups) and into 2 period groups (2 and 18 weeks). Histological bone repair comparison was performed between the three thirds of the defects named Tension Portion (TP), Intermediate Portion (IP), and Compression Portion (CP). Histological analysis demonstrated significant difference between the thirds, the periods and fixation systems. CP demonstrated better results than TP; complete bone repair process was observed only at eighteen weeks period in both FS; however bone repair quality was different between FS. At two weeks the histomorphometric analysis showed no statistically significant differences in distance between the bone fragments, the thirds, and FS. After eighteen weeks the bone formation was statistically higher in metallic system fixation group than the absorbable group. The results suggested that both FS provided bone repair process on osteotomy site after eighteen weeks; bone repair process was different between the tested materials.

Key-words: mandible fracture; bone repair; absorbable system.

SUMÁRIO

INTRODUÇÃO **19**

MATERIAL E MÉTODO **22**

a) ANIMAIS 23

b) PROCEDIMENTO CIRÚRGICO 23

c) GRUPO METÁLICO 28

d) GRUPO ABSORVÍVEL 30

e) EUTANÁSIA DOS ANIMAIS E OBTENÇÃO DOS ESPÉCIMES 33

f) PREPARAÇÃO DOS ESPÉCIMES PARA MICROSCOPIA ÓPTICA 36

f.1) Descalcificação 36

f.2) Neutralização e desidratação 36

f.3) Diafanização e embebição em parafina 37

f.4) Inclusão em parafina e confecção das lâminas 37

g) ANÁLISE HISTOLÓGICA 38

h) ANÁLISE HISTOMÉTRICA 39

i) TESTES ESTATÍSTICOS UTILIZADOS 41

i.1) Período de 2 semanas 41

i.2) Período de 18 semanas 42

RESULTADOS **43**

3.1 ANÁLISE HISTOLÓGICA 44

a) PERÍODO DE 2 SEMANAS 44

a.1) Terço de Tensão Metálico (TTM2) 44

a.2) Terço de Tensão Absorvível (TTA2) 44

a.3) Terço de Compressão Metálico (TCM2) 45

a.4) Terço de Compressão Absorvível (TCA2) 45

a.5) Terço Intermediário Metálico (TIM2) e Absorvível (TIA2) 45

b) PERÍODO DE 18 SEMANAS 45

b.1) Terços de Tensão, Intermediário e Compressão Metálico (TTM18, TIM18 e TCM18) 46

b.2) Terços de Tensão, Intermediário e Compressão Absorvível (TTA18, TIA18 e TCA18) 46

3.2 RESULTADOS HISTOMÉTRICOS 48

a) PERÍODO DE 2 SEMANAS 48
b) PERÍODO DE 18 SEMANAS 50

DISCUSSÃO 52

CONCLUSÃO 59

REFERÊNCIAS 61

ANEXO 67

INTRODUÇÃO

A fixação interna (FI) vem sendo amplamente utilizada no esqueleto facial na estabilização de fraturas e osteotomias. Desde o início da década de 80, sistemas de fixação manufaturados com titânio (Ti) ou suas ligas vêm sendo desenvolvidos com o objetivo de se obter: adequado comportamento mecânico, biocompatibilidade e maximização do processo de reparo ósseo na área da fratura ou osteotomia (Queresby et al., 2000).

Embora a maioria dos sistemas de FI metálicos possua estas características, vários problemas têm sido associados ao uso destes materiais considerados permanentes, requerendo em determinadas situações procedimento cirúrgico adicional para a sua remoção. Entre elas podemos citar: infecção, exposição intra bucal, possibilidade de osteoporose ou atrofia óssea devido ao efeito de "*stress shielding*", alteração de contorno anatômico, palpabilidade, sensibilidade térmica, migração dos parafusos, corrosão, interferências em exames por imagens e radioterapia, reação alérgica, interferência no crescimento facial de pacientes pediátricos e deposição de partículas de Ti em tecidos cicatriciais e linfonodos (Bähr et al., 1999; Chacon et al., 2005; Cox; Kohn; Impelluso, 2003; Gabrielli et al., 2003; Kiely et al., 2006; Pietrzak, 2000; Queresby et al., 2000; Suzuki et al., 2004).

O sistema de FI ideal deve possuir adequada resistência e versatilidade, não ser tóxico, ter baixo custo, não interferir em exames por imagens, fornecer condições para que o processo de reparo ósseo ocorra adequadamente e ser absorvido após o término do mesmo eliminando qualquer necessidade de reintervenção (Backstrom et al., 2005; Bähr et al., 1999; Chacon et al., 2005; Cox; Kohn; Impelluso, 2003; Kitagawa et al., 2004; Kosaka et al., 2003; Nieminen et al., 2008; Queresby et al., 2000; Suzuki et al., 2004; Tams et al., 1995; Wood, 2006). Como os sistemas metálicos não satisfazem todos estes requisitos, esforços têm sido direcionados no sentido de se desenvolver uma nova classe de materiais, os polímeros absorvíveis (Pietrzak, 2000; Quereshy et al., 2000; Wood, 2006).

Os sistemas de FI manufaturados com polímeros absorvíveis foram primeiramente utilizados experimentalmente em terço médio de macacos em 1972 por Cutright (Cutright; Hunsuck, 1972), sendo posteriormente descritos no tratamento de fraturas do osso zigomático (Bos et al., 1987; Vert et al., 1992) e *blow-out* (Sasserath; Van Reck; Gitani, 1991).

Existem vários tipos de materiais absorvíveis no mercado com diferentes pesos moleculares e cristalinidade. Com todas essas possibilidades, esses materiais possuem propriedades mecânicas e velocidades de degradação diferentes. Entre os mais utilizados tem-se: o ácido polilático (APL) e o ácido poliglicólico (APG) que podem ser manufaturados separadamente, em associações com seus isômeros ou entre eles, e/ou com outras substâncias

como, por exemplo, a hidroxiapatita (HA) (Bahr et al., 1999; Eppley, 2005; Iizuka, 1999; Ishii et al., 2002; Nieminen et al., 2008; Queresby et al., 2000; Tams et al., 1995).

O sistema de FI absorvível deve desempenhar suas funções temporariamente, permitindo a ocorrência do processo de reparo ósseo no sítio da fratura ou osteotomia à medida que é absorvido (Kiely et al., 2006; Pietrzak, 2000). Portanto, deve conservar uma adequada resistência mecânica até que o processo de reparo ósseo ocorra (Quereshy et al., 2000).

Enquanto alguns autores afirmam que os sistemas de FI absorvíveis têm resistência mecânica suficiente para permitir a ocorrência de um adequado processo de reparo ósseo na área da fratura ou osteotomia (Chacon et al., 2005; Queresby et al., 2000) outros discordam (Cox; Kohn; Impelluso, 2003; Iizuka, 1999; Kosaka et al., 2003). Estes últimos questionam a utilização destes sistemas principalmente em mandíbula onde as forças resultantes das ações musculares são maiores quando comparadas ao terço médio ou superior da face.

O processo de reparo ósseo em osteotomias realizadas em mandíbulas de cães estabilizadas com sistema de 2,0 mm metálico foi claramente influenciado pelos diferentes estímulos mecânicos presentes ao longo da osteotomia (Sverzut et al., 2008). Esta influência foi evidenciada na análise histológica qualitativa, embora não tenha sido encontradas diferenças na análise quantitativa.

Embora vários estudos clínicos (Kitagawa et al., 2004; Louis; Holmes; Fernandes, 2004; Suzuki et al., 2004), animais (Backstrom et al., 2005; Bähr et al., 1999; Ishii et al., 2002; Queresby et al., 2000; Rasse et al., 2005; Suuronen et al., 1997) e *in vitro* (Chacon et al., 2005; Tams et al., 1995) tenham avaliado o comportamento mecânico dos sistemas de FI absorvíveis, poucos estudos foram realizados até o momento para avaliar a influência deste comportamento sobre o processo de reparo ósseo (Queresby et al., 2000; Suuronen et al., 1997; Tams et al., 1995). Este estudo é importante, pois pode ajudar a estabelecer os limites da utilização destes sistemas, assim como ajudar no desenvolvimento dos mesmos.

Portanto, é objetivo deste estudo realizar uma analise histológica e histométrica do processo de reparo ósseo em osteotomias realizadas em mandíbulas de cães e estabilizadas com sistema de FI de 2,0 mm absorvível e compará-las com o sistema metálico, considerado pela literatura como o *gold-standard*.

MATERIAL E MÉTODO

Este experimento está de acordo com os princípios de ética na experimentação animal, sendo aprovado pelo Comitê de Ética no uso de animais (CEUA) *Campus de Ribeirão Preto* – USP, n° protocolo 07.1.188.53.9.

a) ANIMAIS

Foram selecionados 12 cães de raça indefinida, livres de qualquer patologia sistêmica nem lesões orais de origem viral, bacteriana ou fúngicas. Os cães deveriam possuir, obrigatoriamente, os maxilares íntegros e dentição satisfatória, com peso variando entre 15 e 25 kg.

Os animais foram, primeiramente, colocados em quarentena no biotério central da Universidade de São Paulo – Campus Ribeirão Preto. Após esse período, eles foram levados ao Biotério II da Faculdade de Odontologia – USP, onde passaram por um período de adaptação de 14 dias, sendo que nesse intervalo de tempo também foram vacinados contra o vírus da Raiva[1] (dose única) e outras doenças[2] (2 doses), e vermifugados[3] (1 comprimido/10 Kg de peso corporal).

Os 12 cães foram divididos igualmente em 2 grupos de acordo com o sistema de fixação interna utilizado (Grupo Metálico e Grupo Absorvível) e cada grupo foi subdividido em 2 períodos (2 e 18 semanas).

b) PROCEDIMENTO CIRÚRGICO

Antes dos procedimentos cirúrgicos, todos os animais eram submetidos a um jejum alimentar sólido de 12 horas e líquido de 2 horas.

Como medicação pré-anestésica utilizou-se Acepran[4] 0,2% (0,1 ml/10 Kg de peso corporal) por via endovenosa. Com o animal sedado foi aplicado um catéter em seu membro torácico direito utilizando a veia cefálica. O acesso foi mantido durante todo o procedimento cirúrgico, com infusão contínua de solução fisiológica[5], com o objetivo da manutenção de uma via de administração de medicamentos (analgésicos, antiinflamatórios) durante a cirurgia, uma via de emergência, caso necessário, além do controle hídrico do animal. Após 15 minutos, foi utilizado Zoletil 50[6] (0,12 ml/Kg de peso corporal) por via endovenosa para indução da anestesia. Após esta indução, o cão foi acomodado em uma calha de madeira

[1] Raivac, Fort Dodge Saúde Animal Ltda, Campinas, São Paulo, Brasil.
[2] Duramune, Fort Dodge Saúde Animal Ltda, Campinas, São Paulo, Brasil.
[3] Praziquantel; Pirantel; Febantel, Bayer S.A., São Paulo, São Paulo, Brasil.
[4] Acepromazina, Univet S.A., São Paulo, São Paulo, Brasil.
[5] Solução de Cloreto de Sódio 0,9%, Fresenius Kabi Brasil Ltda, Aquiraz, Ceará, Brasil
[6] Tiletamina; Zolazepan, Virbac S.A., São Paulo, São Paulo, Brasil.

posicionada sobre uma mesa cirúrgica específica para cães (Figura 1) e entubado por via orotraqueal. A anestesia foi mantida utilizando mistura de Isothane[7] e oxigênio medicinal fornecido por meio de vaporizador.

Figura 1: Sala cirúrgica do Biotério II da Faculdade de Odontologia de Ribeirão Preto – USP, onde se pode observar em primeiro plano a calha de madeira posicionada sobre a mesa cirúrgica e o aparelho de anestesia geral ao fundo.

No pré-operatório imediato, após a entubação, o cão foi submetido a uma anti-sepsia intrabucal com Clorexidina 0,12% e extrabucal com solução degermante[8]. Foram colocados campos cirúrgicos descartáveis e esterilizados deixando exposto apenas a região cirúrgica de interesse; em seguida foi realizada a infiltração com solução anestésica[9] na região de fundo de sulco vestibular entre o 2º pré molar e o 1º molar, na quantidade de 1,8 ml.

Foi realizada incisão linear próxima do fundo de sulco vestibular da mesial do 3º pré-molar até a distal do 1º molar (Figura 2) e um retalho mucoperiosteal foi obtido estendendo-se do processo alveolar à base da mandíbula. Descolamento adicional foi realizado na cortical lingual de modo que uma lâmina metálica flexível pudesse ser posicionada para proteger os tecidos moles durante a realização da osteotomia (Figura 3).

[7] Isoflurano, Baxter Hospitalar Ltda, São Paulo, São Paulo, Brasil.
[8] Polivinil Pirrolidona Iodo a 10%, Riberquimica, Ribeirão Preto, São Paulo, Brasil.
[9] Mepivacaina 2% associada à noradrenalina 1:100.000, DFL Indústria e Comércio S.A., Rio de Janeiro, Rio de Janeiro, Brasil.

Figura 2: Incisão linear realizada próximo do fundo de sulco vestibular da mesial do 3º pré-molar à distal do 1º molar.

Para a realização da osteotomia, foi utilizada uma micro-serra reciprocante[10] acoplada a um motor elétrico de velocidade controlada[11] (20.000 RPM) sob irrigação constante de solução fisiológica[12].

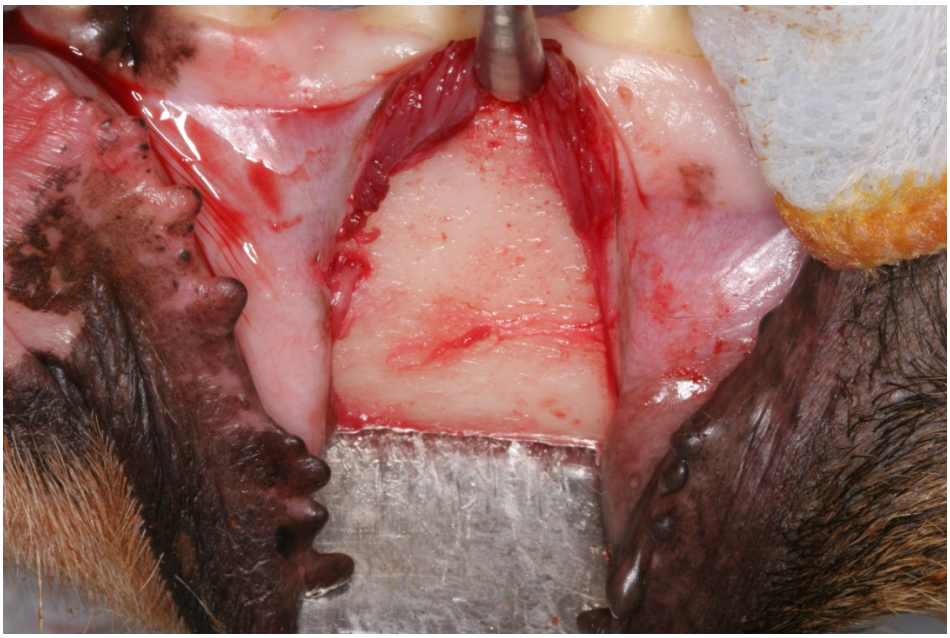

Figura 3: Exposição do campo operatório após obtenção do retalho mucoperiosteal. Pode-se observar a presença da lâmina metálica flexível posicionada junto à cortical óssea lingual.

[10] Dentscler Ind. Aparelhos Odontológicos Ltda, Ribeirão Preto, São Paulo, Brasil.
[11] Dentscler Ind. Aparelhos Odontológicos Ltda, Ribeirão Preto, São Paulo, Brasil.
[12] Solução de Cloreto de Sódio 0,9%, Fresenius Kabi Brasil Ltda, Aquiraz, Ceará, Brasil

A osteotomia completa foi realizada entre o 3º e 4º pré-molares posicionando-se a lâmina montada na micro-serra reciprocante perpendicularmente à cortical óssea vestibular (Figura 4). Após a osteotomia, um cinzel de Sverzut[13] foi posicionado na osteotomia e movimentos foram realizados no sentido de certificar a ocorrência da separação completa dos segmentos ósseos (Figura 5). Cuidado adicional foi tomado no sentido de manter a integridade das estruturas anatômicas contidas no Canal Mandibular.

Depois da separação dos segmentos, os mesmos foram reduzidos com o auxílio de uma pinça cremalheira[14] (Figura 6). Para utilização desse instrumental foram realizadas duas perfurações na base da mandíbula, uma em cada segmento ósseo, onde as pontas ativas foram inseridas antes do travamento da pinça. O uso deste instrumento teve o objetivo de reduzir e estabilizar adequadamente os segmentos ósseos facilitando portanto, a colocação do sistema de FI.

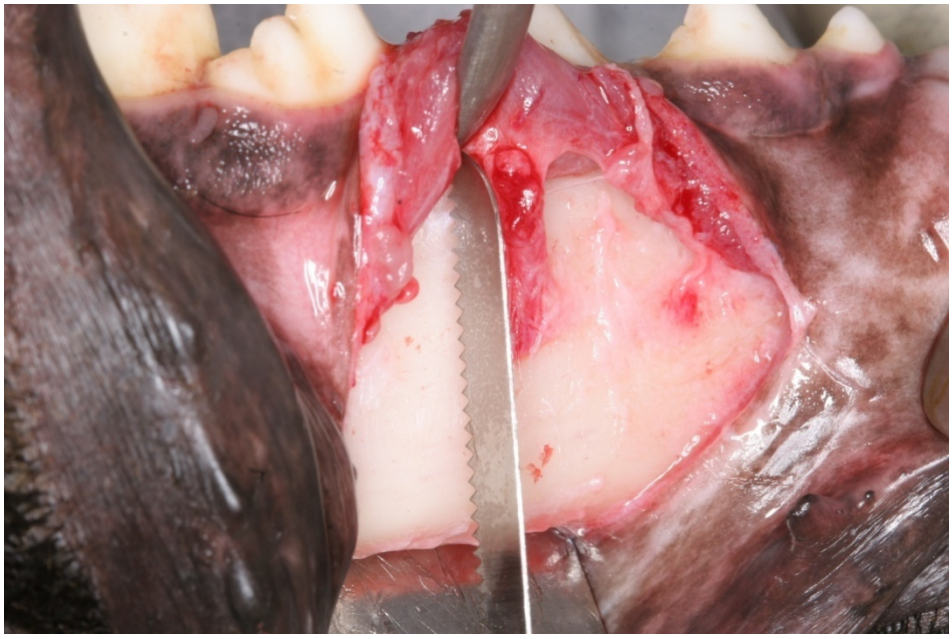

Figura 4: A lâmina montada na micro-serra reciprocante posicionada perpendicularmente à superfície da cortical óssea vestibular entre o 3º e 4º pré-molares.

[13] Schobell Industrial Ltda, Rio Claro, São Paulo, Brasil.
[14] Synthes, Oberdof, Suiça.

Figura 5: Mobilização dos segmentos ósseos para a constatação do êxito na separação dos mesmos com o auxílio de cinzel de Sverzut. Pode-se observar a integridade das estruturas anatômicas do Canal Mandibular.

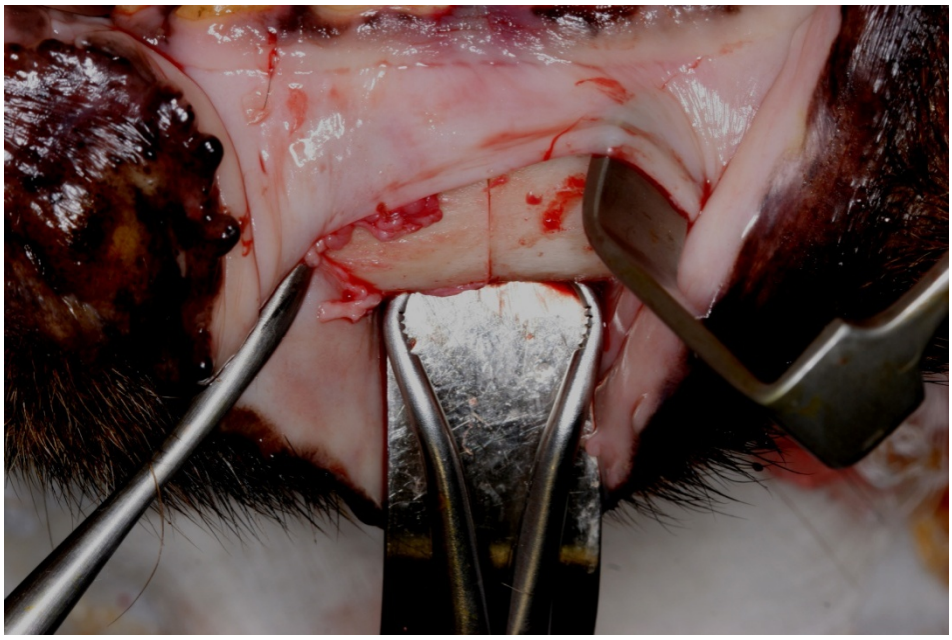

Figura 6: Utilização da pinça cremalheira em base mandibular para melhor redução e estabilização dos segmentos ósseos.

c) GRUPO METÁLICO

Iniciou-se a utilização do sistema de FI na zona de tensão, ou seja, próximo ao rebordo alveolar com o emprego de uma placa do sistema 2,0 mm de 4 furos, fixada monocorticalmente com 4 parafusos de 6,0 mm de comprimento. As perfurações para inserção dos parafusos foram obtidas com o uso de broca de 1,5 mm de diâmetro e 6,0 mm de comprimento de corte.

Em seguida, outra placa de 4 furos foi posicionada e fixada na zona de compressão, ou seja, próxima à base mandibular. Neste caso o objetivo foi obter um engajamento bicortical dos parafusos, portanto o comprimento destes parafusos esteve na dependência da distância entre as corticais vestibular e lingual, variando de 8,0 a 12,0 mm. Caso o comprimento do parafuso não fosse compatível com o final da cortical, dava-se então preferência para aquele que ultrapassasse a cortical lingual (Figura 7). Para obtenção destas perfurações foi utilizada broca de 1,5 mm de diâmetro e 20,0 mm de comprimento de corte.

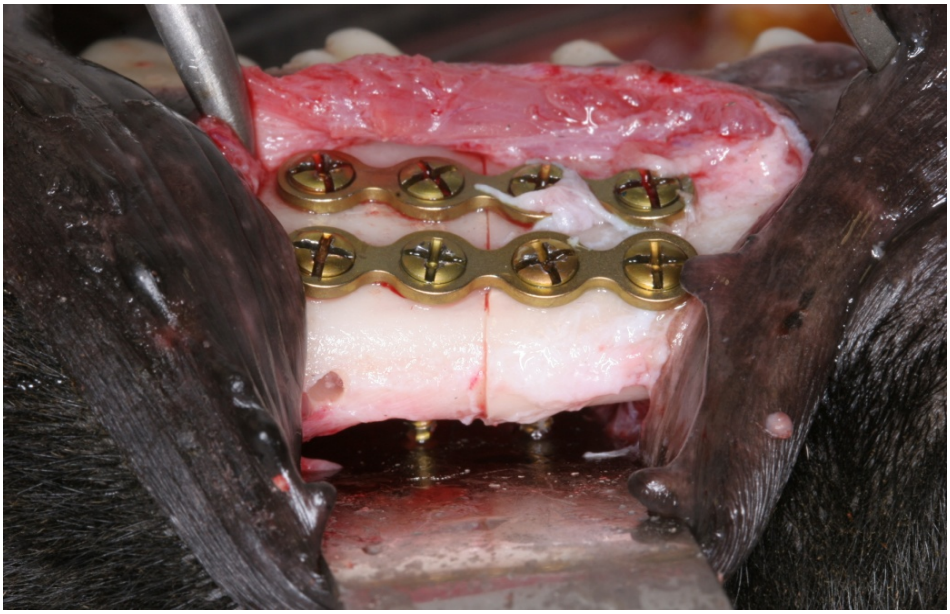

Figura 7: Placas posicionadas e fixadas. É possível observar o trespasse da cortical lingual de dois dos parafusos de engajamento bicortical.

Após irrigação abundante com solução fisiológica[15] esterilizada, o sítio cirúrgico foi suturado com fio absorvível 4-0[16] de forma contínua (Figura 8).

[15] Solução de Cloreto de Sódio 0,9%, Fresenius Kabi Brasil Ltda, Aquiraz, Ceará, Brasil.
[16] Poliglactina 910. Ethicon - Johnson & Johnson, São José dos Campos, São Paulo, Brasil.

Figura 8: Mucosa suturada de forma contínua com fio de sutura absorvível à base de Poliglactina 910.

Após a cirurgia, realizou-se antibioticoterapia com Stomorgyl[17] 10 (1comprimido/10 Kg de peso corporal) uma vez ao dia durante 10 dias com o objetivo de minimizar a ocorrência de infecção pós-operatória. Foi administrado Maxicam[18] 2,0 mg (1 comprimido para cada 20 Kg/peso corporal) uma vez ao dia durante 5 dias com objetivo de controle da dor e edema. Associado a esses medicamentos, uma dose de Tramal[19] 50 mg/ml (1 a 4 mg/Kg de peso corporal) a cada 8 horas durante 3 dias foi administrada por via subcutânea visando o controle da dor no pós-operatório.

O animal foi mantido na sala cirúrgica até recobrar parcialmente os reflexos, e só então foi transportado para uma sala específica para recuperação pós-anestésica onde foi mantido até o dia seguinte. Após esse período, os animais foram mantidos no canil do Biotério II da Faculdade de Odontologia de Ribeirão Preto – USP, onde receberam durante todo o período experimental fornecimento de água sem qualquer restrição. Com relação à alimentação, ração pastosa foi fornecida durante as primeiras duas semanas de pós-operatório e só a partir da terceira semana, foi liberada ração de consistência normal. Durante todo o período pós-operatório, os animais foram inspecionados diariamente, averiguando-se qualquer sinal de complicação ou reação adversa.

[17] Espiramicina; Metronidazol, Merial Saúde Animal Ltda, Paulínia, São Paulo, Brasil.
[18] Meloxicam, Ouro Fino Saúde Animal Ltda, Cravinhos, São Paulo, Brasil.
[19] Cloridrato de Tramadol, União Química Farmacêutica S.A., Pouso Alegre, Minas Gerais, Brasil.

d) GRUPO ABSORVÍVEL

Os passos cirúrgicos realizados nesse grupo foram idênticos ao Grupo Metálico, com pequenas diferenças no manejo das placas e na fase de inserção dos parafusos.

Para que as placas fossem adaptadas de maneira adequada, tanto na zona de tensão (próximo a crista alveolar), como na zona de compressão (base da mandíbula), a placa foi imersa em solução fisiológica esterilizada[20] e aquecida a 55 ^{o}C por 5 minutos contida em uma cuba de aquecimento elétrico recomendada pelo fabricante[21] (Figura 9). Com esse aquecimento, a placa tornou-se maleável, sendo facilmente adaptada a superfície óssea digitalmente.

As perfurações para estabilização das placas na zona de tensão foram realizadas com brocas de 1,6 mm de diâmetro, com limitação de profundidade de 7,0 mm, sendo logo após utilizado um formador de rosca metálico manual na mesma profundidade. Somente depois desses passos, os parafusos foram inseridos.

Figura 9: Cuba de aquecimento elétrico protegida com plástico esterilizado, contendo solução fisiológica a 0,9% esterilizada e aquecida a 55 ^{o}C.

As perfurações na zona de compressão também foram realizadas com brocas de 1,6 mm de diâmetro, porém com limitação de profundidade de 20,0 mm, limitação esta igual ao

[20] Solução de Cloreto de Sódio 0,9%, Fresenius Kabi Brasil Ltda, Aquiraz, Ceará, Brasil.
[21] Inion Thermo, Inion Oy, Tampere, Finlandia.

formador de rosca utilizado logo em seguida. O comprimento dos parafusos para fixação desta placa foi de 13,0 mm objetivando o engajamento em ambas as corticais, ou seja, vestibular e lingual (Figura 10).

Figura 10: Grupo Absorvível, onde se podem observar as placas posicionadas e fixadas.

Da mesma forma que no Grupo Metálico, após irrigação abundante com solução fisiológica[22] esterilizada, o sítio cirúrgico foi suturado com fio absorvível 4-0[23] de forma contínua (Figura 11).

Após a finalização da sutura foi realizada uma contenção dentária com fio ortodôntico de 0,8 mm de diâmetro e resina composta fotopolimerizável, envolvendo a face dentária lingual do 1º molar e as vestibulares dos 2º, 3º e 4º pré-molares e canino (Figura 12). Essa contenção obedeceu à seguinte seqüência: corte e modelagem do fio ortodôntico 0,8 mm de diâmetro[24]; limpeza das faces dentárias com ultrasom[25]; secagem das superfícies com jatos de ar; ataque ácido das superfícies dentárias com gel à base de ácido fosfórico 37% e clorexidina 2% por 60 segundos[26]; uso de adesivo fotopolimerizável[27]; acomodação e fotopolimerização da resina composta juntamente com fio ortodôntico. Essa contenção foi mantida até o momento da eutanásia.

[22] Solução de Cloreto de Sódio 0,9%, Fresenius Kabi Brasil Ltda, Aquiraz, Ceará, Brasil.
[23] Poliglactina 910, Ethicon - Johnson & Johnson, São José dos Campos, São Paulo, Brasil.
[24] Dental Morelli Ltda, Sorocaba, São Paulo, Brasil.
[25] Profi II, Dabi Atlante, Ribeirão Preto, São Paulo, Brasil.
[26] Acid Gel, Dentalville do Brasil Ltda, Joinvile, Santa Catarina, Brasil.
[27] Adper Single Bond 2, 3M ESPE Dental Products, Sait Paul, Minessota, Estados Unidos da América.

Figura 11: Mucosa suturada de forma contínua com fio de sutura absorvível à base de Poliglactina 910.

Figura 12: Contenção dentária confeccionada com fio ortodôntico de 0,8 mm de diâmetro e resina composta fotopolimerizável, envolvendo a face dentária lingual do 1º molar e as vestibulares dos 2º, 3º e 4º pré-molares e o canino.

e) EUTANÁSIA DOS ANIMAIS E OBTENÇÃO DOS ESPÉCIMES

Essa pesquisa subdividiu os grupos em 2 períodos: 2 semanas e 18 semanas. Independente do período e do grupo, os animais foram eutanasiados seguindo o mesmo protocolo.

Após o período pré-determinado para cada animal, o cão foi conduzido para o centro cirúrgico. Já no local, foi realizada a administração de Thiopentax[28] 1g (7,5 mg/kg de peso corporal) por via endovenosa visando a indução da anestesia. Por fim, depois de anestesiados, os animais foram eutanasiados com o uso de Cloreto de Potássio[29] 10% (2 ml/kg de peso corporal) que foi administrado lentamente por via endovenosa até ocorrer a parada cárdio-respiratória do animal.

Confirmada a morte do animal, o segmento mandibular contendo o material de fixação foi removido da seguinte forma: 2 incisões relaxantes vestibulares seguidas de 1 incisão intra sulcular e descolamento para exposição completa da área a ser removida (Figura 13); uso de caneta de alta rotação[30] e fresa tronco cônica nº 703 para separação dos segmentos contendo o bloco ósseo e os materiais de fixação, sempre deixando uma margem de segurança de pelo menos 5,0 mm das extremidades das placas (Figura 14).

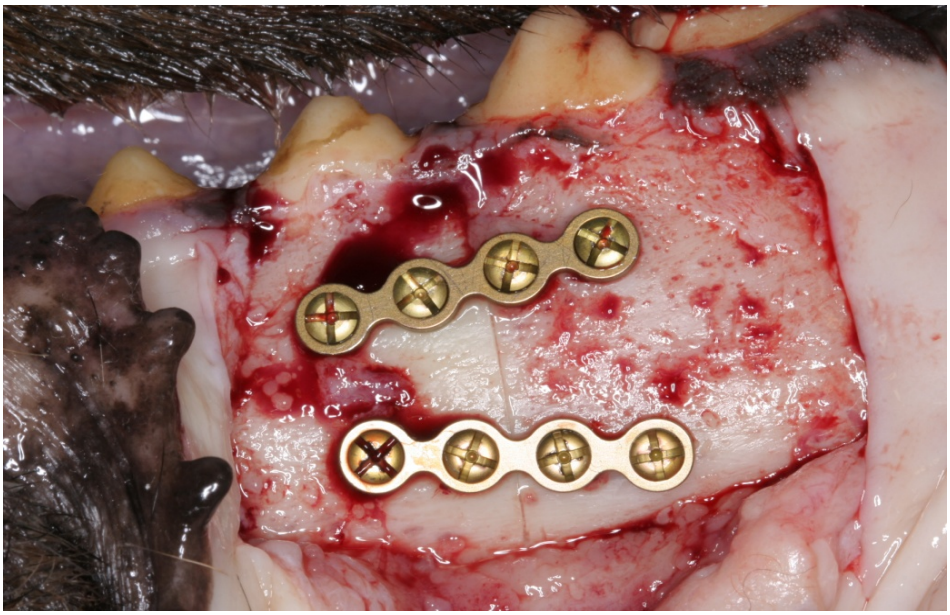

Figura 13: Exposição da área contendo o material de FI realizada com duas incisões relaxantes, uma na distal do 2º pré-molar e outra na mesial do 1º molar, unidas por uma incisão intrasulcular vestibular.

[28] Tiopentato de Sódio, Cristália Produtos Químicos Farmacêuticos Ltda, Itapira, São Paulo, Brasil.
[29] Cloreto de potássio, Aster, Sorocaba, São Paulo, Brasil.
[30] Dabi Atlante, Ribeirão Preto, São Paulo, Brasil.

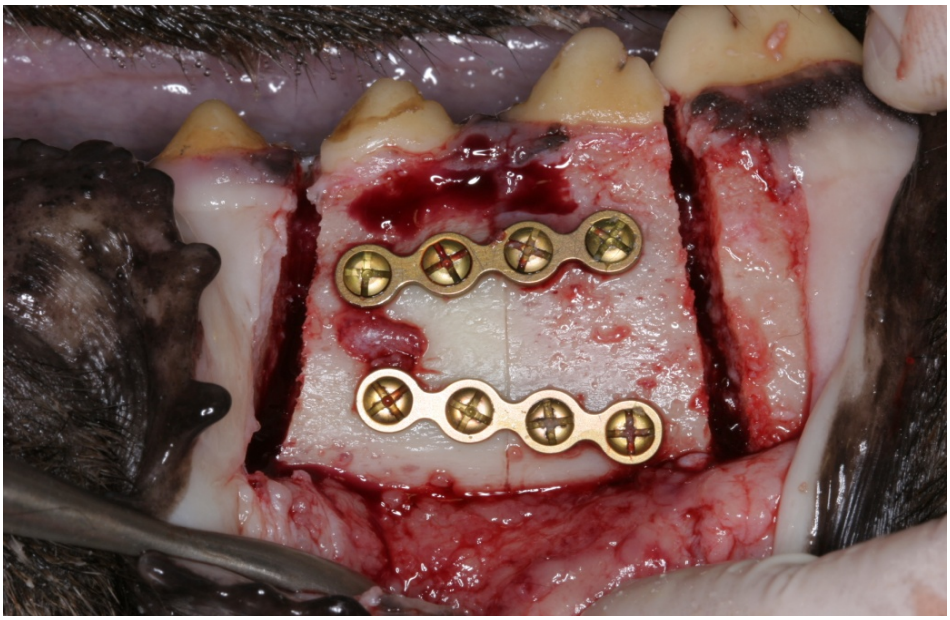

Figura 14: Cortes para remoção do bloco ósseo contendo o material de FI, mantendo-se uma margem de segurança de aproximadamente 5,0 mm das extremidades das placas.

Após a remoção dos blocos (Figura 15), os mesmos foram imediatamente introduzidos em recipiente apropriado contendo solução de formol a 10% para fixação. Após 7 dias nessa solução, os espécimes foram transferidos para uma solução de etanol 70%. Em seguida, uma segunda redução foi realizada com auxilio de um disco diamantado dupla face[31], adaptado a uma ponta reta[32] conectada a um motor elétrico de velocidade controlada[33] (figura 16).

Figura 15: Bloco ósseo contendo o material de fixação interna.

[31] Intensiv, Switzerland, Suíça.
[32] Dentscler Ind. Aparelhos Odontológicos Ltda, Ribeirão Preto, São Paulo, Brasil.
[33] Dentscler Ind. Aparelhos Odontológicos Ltda, Ribeirão Preto, São Paulo, Brasil.

Figura 16: segunda redução, onde se observa a obtenção dos espécimes com auxilio de um disco diamantado dupla face, montado em peça reta.

Dessa segunda redução foram obtidos 5 espécimes, sendo que apenas aquele que continha a área de osteotomia é o que foi objeto de análise desta pesquisa (Figura 17).

Figura 17: obtenção dos 5 espécimes após a segunda redução. O espécime central é o da área da osteotomia, sendo o foco desta pesquisa.

f) PREPARAÇÃO DOS ESPÉCIMES PARA MICROSCOPIA ÓPTICA

f.1) Descalcificação

Os espécimes foram colocados em recipientes contendo solução de ácido tricloroacético 10%. O recipiente foi colocado em um agitador magnético e a solução era trocada a cada dois dias. Esse processo era verificado semanalmente e o prazo variou de espécime para espécime, apresentando uma média de 20 dias. Após a descalcificação, os espécimes foram divididos em três terços iguais (Figura 18): Terço de Tensão (TT); Terço Intermediário (TI); e Terço de Compressão (TC).

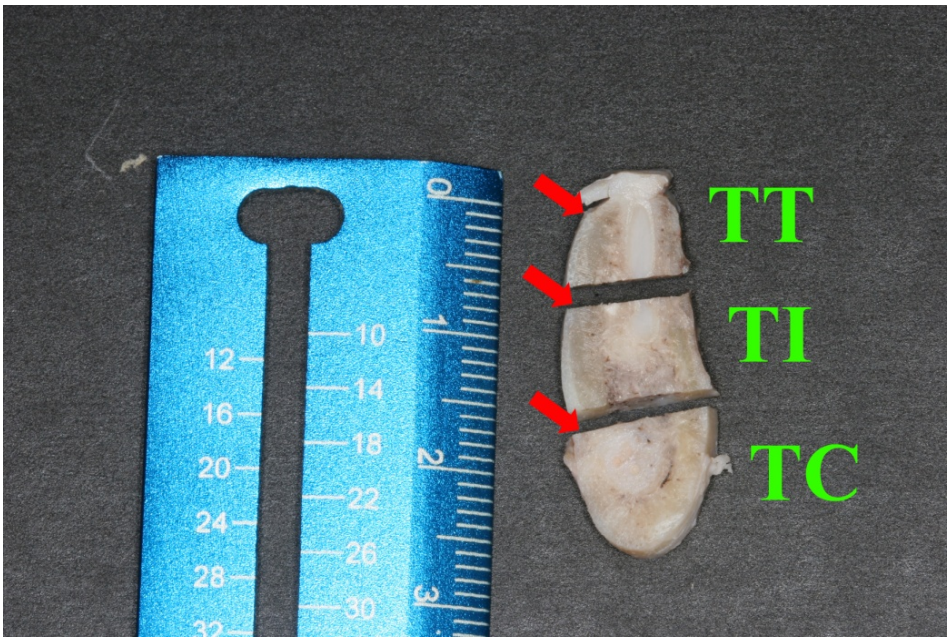

Figura 18: Espécime dividido em três terços iguais: Terço de Tensão (TT), Terço Intermediário (TI) e Terço de Compressão (TC). As setas indicam as superfícies de inclusão na parafina.

f.2) Neutralização e desidratação

Os espécimes foram transferidos para recipientes contendo solução de sulfato de sódio 5% (Na_2SO_4) e permaneceram por 20 horas. Em seguida, foram lavados em água e iniciada a desidratação. Os espécimes foram mantidos em solução de etanol a 70% (CH_5OH) por 24 horas. Após esse período, soluções com concentrações crescentemente de etanol (80%, 90%, 96%, 100%) foram trocadas a cada 2 horas. Após a passagem pela solução de etanol a 100%, os espécimes foram transferidos e mantidos por 24 horas em recipientes contendo solução composta de etanol a 100% e xylol em partes iguais.

f.3) Diafanização e embebição em parafina

Foram realizadas três trocas consecutivas, a cada 2 horas, de xylol, sendo em seguida iniciada a embebição na parafina. Os espécimes foram transferidos para recipientes contendo parafina, os quais foram mantidos em estufa[34]. Foram realizados dois banhos de parafina com intervalo de 1.1/2 horas entre eles.

f.4) Inclusão em parafina e confecção das lâminas

Os espécimes foram posicionados em moldes preenchidos com parafina liquefeita. Com a solidificação da parafina removeu-se o excesso e pequenos blocos contendo os espécimes foram obtidos. Para posicionamento dos espécimes no micrótomo os blocos contendo os espécimes foram montados em pequenas bases de madeira (Figura 19). Com o auxílio de um micrótomo[35], foram obtidos cortes semi-seriados com 6 μm de espessura e feitos transversalmente à área de osteotomia. Após, os cortes foram montados em lâminas e colocados na platina aquecedora[36] para distensão dos cortes. Seguiu-se com a colocação das lâminas em estufa[37], por um dia, para remoção da parafina.

Figura 19: Três blocos contendo os espécimes correspondentes, montados sobre as bases de madeira, podendo-se observar as respectivas identificações.

[34] Orion® 515, Farnem, São Paulo, São Paulo, Brasil.
[35] Rotary Microtome HM 335 E, MICROM Laborgeräte GmbH, Walldorf, Alemanha.
[36] Leica HI 1220, Leica Microsystems GmbH, Nussloch, Alemanha.
[37] Olidef CZ, Olidef, Ribeirão Preto, São Paulo, Brasil.

Após esses procedimentos, as lâminas foram coradas com Hematoxilina e Eosina (HE) e Tricrômico de Mallory (TM), utilizando uma grade específica para imersão em soluções. Todas as lâminas seguiram rigorosamente os mesmos passos e após a sua finalização, foram armazenadas em um estojo plástico específico (Figura 20).



Figura 20: Estojos utilizados para armazenamento das lâminas.

g) ANÁLISE HISTOLÓGICA

Foi realizada análise qualitativa dos terços TT, TI e TC. O TI do período de 2 semanas tanto do Grupo Metálico quanto do Grupo Absorvível foram analisados, porém não foram descritos devido a apresentar aspectos histológicos semelhantes aos TT e TC. Já no período de 18 semanas, os terços TT, TI e TC também foram analisados separadamente, porém como se assemelhavam dentro de cada Grupo, optou-se por apenas uma descrição referente aos três para cada Grupo.

As imagens foram capturadas com auxílio de uma câmera[38] acoplada a um microscópio óptico[39], nas lentes de aumento de: 1,6x; 2,5x e 10x.

Cada cão e seus respectivos terços e tipo de sistema foram analisados nas 3 lentes microscópicas em no mínimo 3 cortes histológicos.

[38] Leica DFC300 FX, Leica Microsystems GmbH, Wetzlar, Alemanha.
[39] Leica DM LB2, Leica Microsystems GmbH, Wetzlar, Alemanha.

Os dados foram confrontados e descritos sempre referindo as semelhanças e diferenças entre os cortes histológicos, entre os terços e entre os sistemas.

h) ANÁLISE HISTOMÉTRICA

Primeiramente, as imagens foram capturadas com auxílio de uma câmera[40] acoplada a um microscópio óptico[41], com lente de aumento de 2.5x, sendo uma imagem obtida com auxílio de lentes especiais, onde a luz incidente tornava-se polarizada (Figura 23A) e outra imagem sem as lentes de polarização (Figura 23B). O uso de lentes de polarização teve o objetivo de diferenciar com maior precisão o tecido ósseo neoformado do tecido ósseo remanescente.



Figura 23: A) imagem obtida com lentes de polarização; B) imagem sem lentes de polarização.

Em seguida, as imagens capturadas do período de 2 semanas eram acessadas em um programa específico[42] para mensuração, sendo todas reguladas em micrômetros (µm). Foram realizadas medidas em µm da distância entre os fragmentos ósseos, utilizando-se como ponto de referência as bordas mais externas do osso remanescente das corticais vestibular e lingual (Figura 24).

[40] Leica DFC300 FX, Leica Microsystems GmbH, Wetzlar, Alemanha.
[41] Leica DM LB2, Leica Microsystems GmbH, Wetzlar, Alemanha.
[42] Leica QWin Image, Leica Microsystems GmbH, Wetzlar, Alemanha.

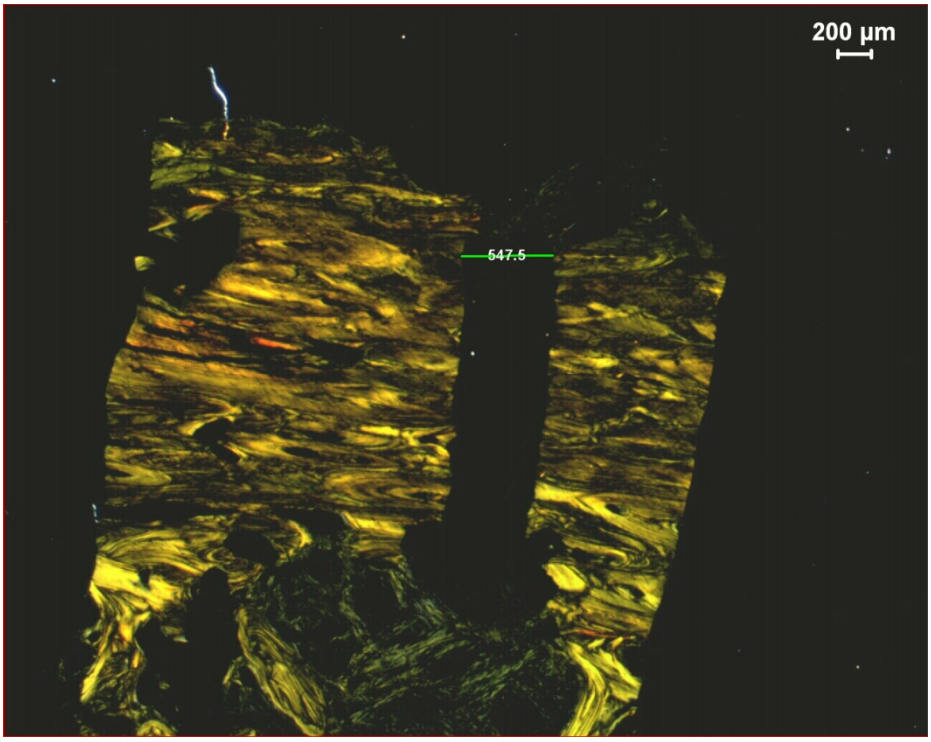

Figura 24: Quantificação da distancia entre as bordas mais externas do osso remanescente da cortical no período de 2 semanas.

As imagens capturadas sem lente de polarização da luz foram utilizadas para a mensuração da área de tecido ósseo neoformado no sítio da osteotomia entre as corticais ósseas vestibulares e linguais no período de 18 semanas.

As imagens capturadas previamente foram analisadas com o auxílio do mesmo programa de computador mencionado anteriormente, selecionando-se a área correspondente a cortical óssea (Figura 25A). Esta área foi delimitada eliminando-se a porção correspondente ao calo ósseo (Figura 25B). Após esta delimitação, as bordas de tecido ósseo remanescente na área da osteotomia eram identificadas e unidas nas porções externas e internas, obtendo-se a região da osteotomia entre as corticais ósseas (Figura 26A). Após esta delimitação, a área correspondente a neoformação óssea (ANO) era calculada pelo programa, gerando um valor numérico correlativo. Com o objeto de obter dados em porcentagem, as áreas correspondentes aos espaços medulares foram adicionadas (Figura 26B) de forma a se obter a área total (AT).

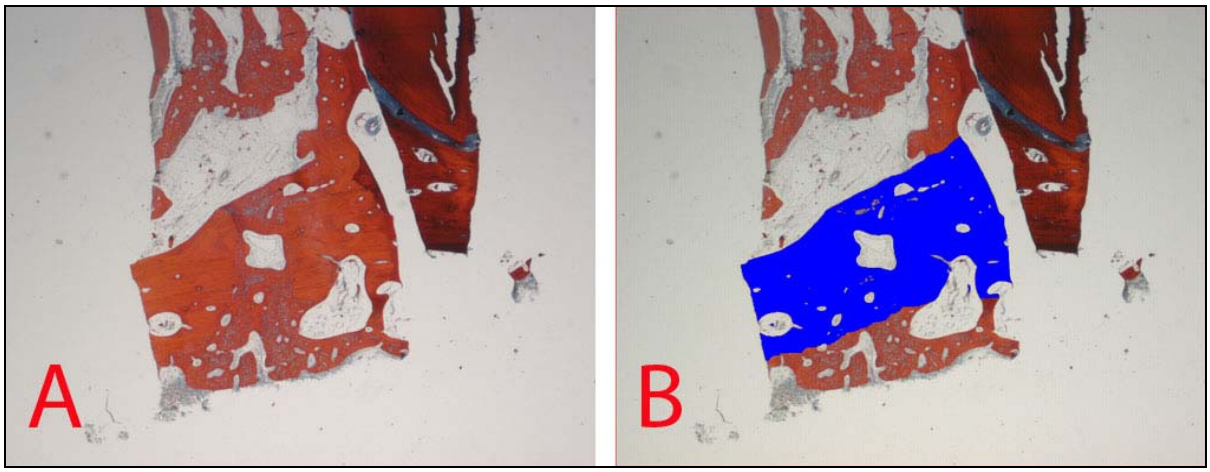

Figura 25: A) imagem selecionada para mensuração; B) delimitação da cortical óssea remanescente e área da osteotomia (azul) com eliminação da área correspondente ao calo ósseo externo.

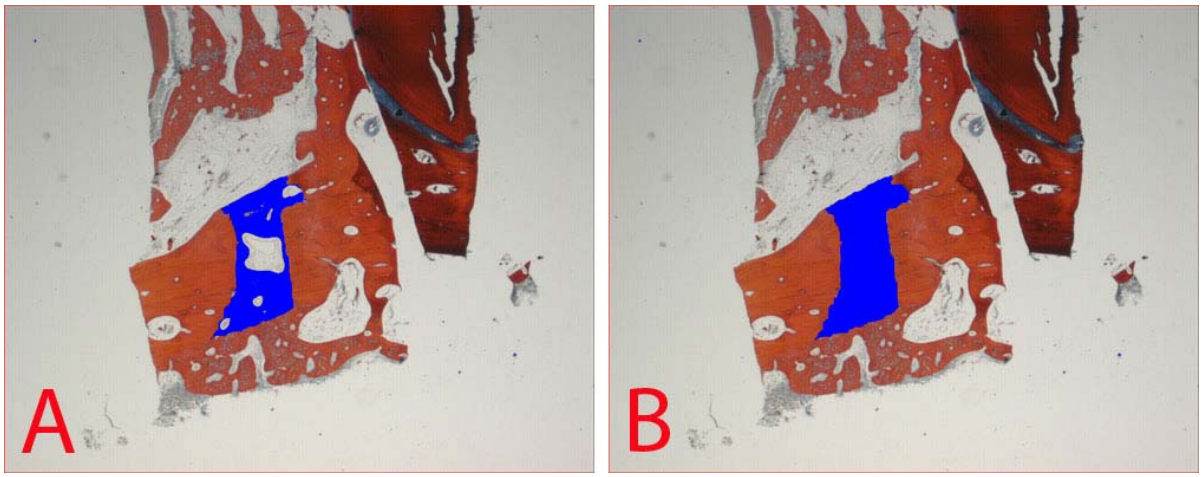

Figura 26: A) delimitação da área correspondente a osteotomia (azul) sem envolver os espaços medulares; B) seleção da área total de neoformação óssea.

i) TESTES ESTATÍSTICOS UTILIZADOS

i.1) Período de 2 semanas

Teste t de student

Este teste possui como característica: normal, paramétrico, delimitando 2 amostras e realizados com dados pareados. O objetivo foi identificar se houve ou não diferença estatística significante entre os valores de distância nas corticais vestibular e lingual no período de 2 semanas, para assim determinar se seria necessário realizar 1 teste estatístico para cada cortical ou se realizaria apenas 1 teste envolvendo todos os dados juntos.

Teste análise de variância Two-Way Anova

Este teste teve o objetivo de correlacionar terços (TT, TI, TC) e sitemas (metálico e absorvível) e verificar se houve ou não diferença estatística significante tanto entre terços como entre os sistemas.

i.2) Período de 18 semanas

Teste análise de variância Two-Way Anova

Assim como no período de 2 semanas, o teste correlacionou os terços com os sistemas, sendo que em vez de distância, o dado analisado foi a área e sempre com valores em porcentagens. Onde, a área total (AT) correspondeu a 100% e a área de neoformação óssea (ANO) seria "x%" a qual era o valor de interesse.

Média aritmética dos dados

Caso a amostra resultasse em dados estatisticamente significantes, as médias dos dados seriam adquiridas para se ter uma conclusão de qual resultado seria mais expressivo, seja entre terços ou sistemas ou ambos.

Para todas as análises estatísticas, determinou-se para que um resultado fosse estatisticamente significante o valor de p deveria ser menor ou igual a **0,05** ($p \leq 0,05$).

RESULTADOS

3.1 ANÁLISE HISTOLÓGICA

a) PERÍODO DE 2 SEMANAS

Para todos os grupos experimentais, a neoformação de osso imaturo no período de 2 semanas não foi suficiente para unir as extremidades ósseas criadas pela osteotomia (Figura 27A-D).

a.1) Terço de Tensão Metálico (TTM2)

Cortes histológicos transversais mostraram as corticais ósseas vestibular e lingual bem definidas, formadas por osso lamelar compacto, e mais internamente, na região medular, um tecido conjuntivo predominantemente frouxo, com densidade variável de matriz colágena, algumas áreas focais de infiltrado inflamatório e hemorragia. Observou-se uma faixa de descontinuidade atravessando perpendicularmente estas corticais ósseas, correspondente à área da osteotomia, a qual estava parcialmente preenchida por tecido conjuntivo não mineralizado. Sinais de remodelação óssea nas corticais foram evidenciados pela presença de osteoclastos em lacunas de Howship em suas superfícies externa (periósteo) e interna (endósteo), associada à discreta reação do endósteo, com formação de trabéculas interconectadas de osso imaturo (“woven bone”) (Figura 27A).

a.2) Terço de Tensão Absorvível (TTA2)

As corticais ósseas vestibular e lingual exibiam segmento de descontinuidade perpendicular a seu longo eixo, correspondente à área de osteotomia. Tanto a área da osteotomia como a região medular eram constituídas de tecido conjuntivo predominantemente frouxo, com infiltrado inflamatório de moderado a intenso e focos hemorrágicos. Em apenas uma secção histológica observou-se área focal de diferenciação condrogênica. A reação do endósteo, representada pela neoformação de osso imaturo, era mínima, predominando a atividade de reabsorção da matriz óssea por osteoclastos. Adjacente à área da osteotomia, observaram-se trabéculas interconectadas de osso imaturo associadas à superfície externa do osso lamelar (reação do periósteo) (Figura 27B).

a.3) Terço de Compressão Metálico (TCM2)

Observou-se intensa reação do endósteo em regiões adjacentes à área da osteotomia, caracterizada pela neoformação de osso imaturo organizado em trabéculas interconectadas e contínuas à superfície interna das corticais. O osso imaturo estabelecia contato com a superfície de osso lamelar prévia e parcialmente reabsorvida por osteoclastos. Na área da osteotomia e em áreas da região medular, observou-se tecido conjuntivo denso com áreas residuais de infiltrado inflamatório e focos hemorrágicos. Feixes vásculo-nervosos foram, comumente, identificados associados ao canal mandibular (Figura 27C).

a.4) Terço de Compressão Absorvível (TCA2)

As corticais ósseas na região adjacente à área de osteotomia mostraram apenas discreta neoformação de osso imaturo e áreas de reabsorção por atividade osteoclástica predominantemente em sua superfície interna. Na área da osteotomia e em áreas da região medular o tecido conjuntivo denso exibia variável densidade de matriz colágena, com focos de infiltrado inflamatório e hemorrágicos. Em algumas secções, observava-se neoformação óssea por atividade periostal. Vasos sanguíneos e nervos estavam associados ao canal mandibular (Figura 27D).

a.5) Terço Intermediário Metálico (TIM2) e Absorvível (TIA2)

Os tecidos na área de osteotomia referente à TIM2 e TIA2 exibiam organização que variava entre os aspectos característicos dos respectivos TC2 e TT2. Por essa razão, optou-se por não se apresentar uma descrição específica para TIM2 e TIA2.

b) <u>PERÍODO DE 18 SEMANAS</u>

Para todos os grupos experimentais, em 18 semanas observou-se reparo ósseo que unia as extremidades ósseas criadas pela osteotomia (Figura 27E-I). Como os aspectos histológicos foram semelhantes para TT, TI e TC em cada grupo, com exceção à presença do canal mandibular para TC, serão apresentadas duas descrições: Metálico e Absorvível.

b.1) Terços de Tensão, Intermediário e Compressão Metálico (TTM18, TIM18 e TCM18)

As corticais ósseas exibiam área de reparo caracterizada por tecido ósseo compacto, constituído de formações lamelares depositadas sobre osso imaturo, com canais de Havers de diferentes dimensões (Figura 27E, F, H). As interfaces com o osso lamelar original e entre as neoformações de osso imaturo e lamelar (Figura 27E) foram claramente identificadas sob luz polarizada (Figura 27F).

b.2) Terços de Tensão, Intermediário e Compressão Absorvível (TTA18, TIA18 e TCA18)

As corticais ósseas apresentavam área de reparo caracterizada pela formação de tecido ósseo com aspectos semelhantes ao do osso esponjoso. Trabéculas ósseas interconectadas, constituídas de osso lamelar depositado sobre osso imaturo, delimitavam espaços medulares e/ou canais vasculares amplos (Figura 27G, I), de tecido conjuntivo ricamente vascularizado e com densidade variável de fibras colágenas. A interface do novo osso com o osso compacto original, lamelar, era nítida sob luz polarizada.



Figura 27. Aspectos histológicos da área de osteotomia referentes a (A) TTM2; (B) TTA2; (C) TCM2; (D) TCA2; (E, F) TTM18; (G) TTA18; (H) TCM18; (I) TCA18. (A-D) Observa-se área de osteotomia em corticais ósseas com áreas de reabsorção (cabeças de seta) e aposição de osso imaturo (setas) como resultado de reações do endósteo e periósteo. (E, F) Interface osso original-novo osso (cabeças de seta) sob luz convencional (E) e luz polarizada (F). (G) Área de reparo cortical (delimitada por cabeças de seta) com aspecto de osso esponjoso. (H) Área de reparo cortical com aspecto de osso compacto. (I) À semelhança de TTA18 (G), o reparo da cortical óssea na área de osteotomia exibe aspecto de osso esponjoso, com amplos espaços medulares. Tricrômico de Mallory. Barra de escala para A-D, G-I = 800 µm; para E, F = 200 µm.

3.2 RESULTADOS HISTOMÉTRICOS

a) PERÍODO DE 2 SEMANAS

Comparando-se as distâncias entre os fragmentos das corticais vestibulares e linguais de todos os terços e todos os sistemas, o *teste t de student* não mostrou diferença estatisticamente significante (*p=0.67*), ou seja, não houve diferença entre os dados de distância entre as corticais vestibulares e linguais de nenhum dos terços.

Este resultado possibilitou que se inserissem todos os dados de distância (Tabela 1) em um só teste estatístico.

Tabela 1: dados referentes ao período de 2 semanas.

			TT	TI	TC
Metálico	Cão 3	vest	98.63	165.95	134.5
		ling	156.92	490	206.24
	Cão 5	vest	452.82	552.62	245.77
		ling	147.95	390.06	116.56
	Cão 9	vest	237.62	923.76	112.44
		ling	1456.97	475.33	273.82
Absorvível	Cão 14	vest	277.97	425.92	179.34
		ling	469.24	306.78	31.38
	Cão 15	vest	1545.16	860.83	417.56
		ling	590.59	233.14	165.89
	Cão 16	vest	242.1	89.67	94.15
		ling	228.65	300.39	201.75

Então, após esta fase, realizou-se o *teste análise de variância Two-Way Anova*. Nenhum dos resultados apresentou diferença estatisticamente significante (terços *p=0,07*; sistemas *p=0,99*; terços x sistemas *p=0,66*), ou seja, não houve diferenças estatisticamente significante nem em relação ao sistema usado (Gráfico 1), nem em relação aos terços estudados e nem em relação a combinação do tipo de sistema com determinado terço (Gráfico 2).

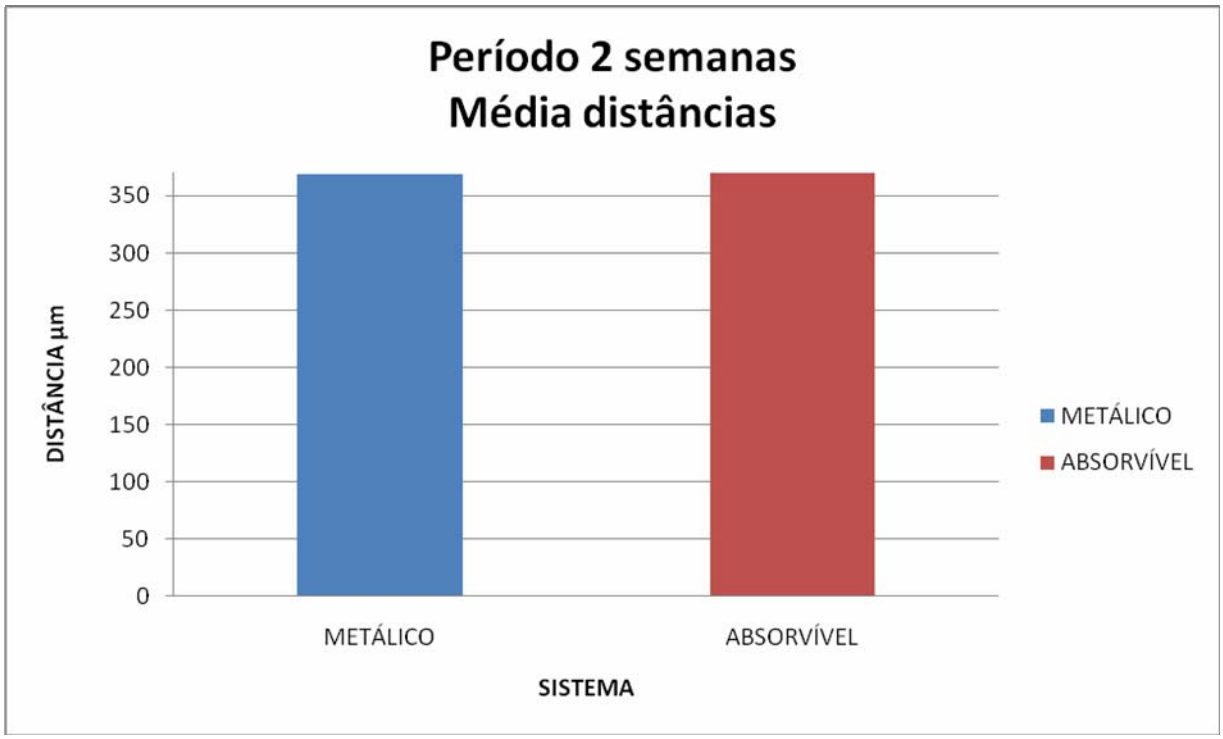

Gráfico 1: Médias das distância entre os fragmentos ósseos no período de 2 semanas dos sistemas metálico e absorvível.

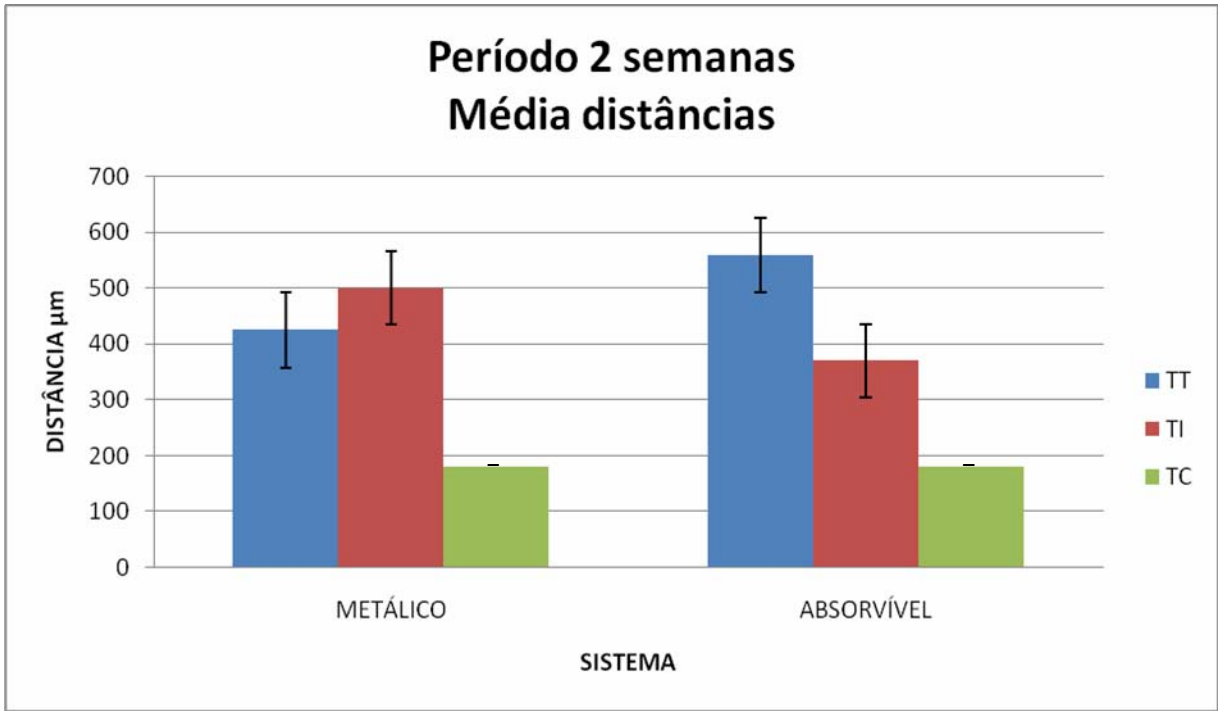

Gráfico 2: Médias das distância entre os fragmentos ósseos no período de 2 semanas dos sistemas metálico e absorvível, nos diferentes terços.

b) PERÍODO DE 18 SEMANAS

De posse das medidas de ANO e AT, de cada terço dos dois tipos de sistemas, achou-se a porcentagem de cada ANO, sempre levando-se em consideração que AT=100% (Tabela 2). Sendo que esta medida foi tomada para que não houvesse uma análise errônea dos dados, ou seja, poder-se-ia ter situações em que a ANO *x* fosse numericamente superior a ANO *y*, porém em porcentagem de AT esse valor seria inverso (ANO *y* > ANO *x*).

Tabela 2: dados referentes à porcentagem da área de neoformação óssea.

			TT	TI	TC
Metálico	Cão 1	vest	69.29	74.37	70.59
		ling	69.17	80.39	82.86
	Cão 7	vest	83	39.13	79.33
		ling	90.54	60.58	83.19
	Cão 10	vest	84.95	90.62	81.43
		ling	76.66	91.04	74.27
Absorvível	Cão 11	vest	79.65	61.59	83.84
		ling	68.35	27.52	82.2
	Cão 12	vest	49.77	48.97	45.69
		ling	80.61	65.52	71.11
	Cão 13	vest	64.71	55.28	64.76
		ling	74.48	46.52	76.65

Então, realizou-se o *teste de análise de variância Two-Way Anova*. O resultado deste teste não foi significante estatisticamente para os terços (*p=0,14*), ou seja, não houve diferença estatísticamente significante quando se analisou a quantidade de neofomação óssea entre os terços. Porém, houve diferença estatisticamente significante tanto para os sistemas, quanto para interação sistema x terço (*p=0,01 e p=0,03*). Ou seja, houve diferença estatisticamente significante tanto quando se analisou o tipo de sistema proposto, quanto se correlacionou o tipo de sistema com determinado terço (Gráfico 3).

Por fim, para identificar qual o sistema apresentava maior neoformação óssea, determinaram-se as médias de cada tipo de sistema, onde a maior média significaria uma maior neoformação óssea. Como resultado, a média do Grupo Metálico foi 76,74% e a do Grupo Absorvível foi 63,73% (Gráfico 4).

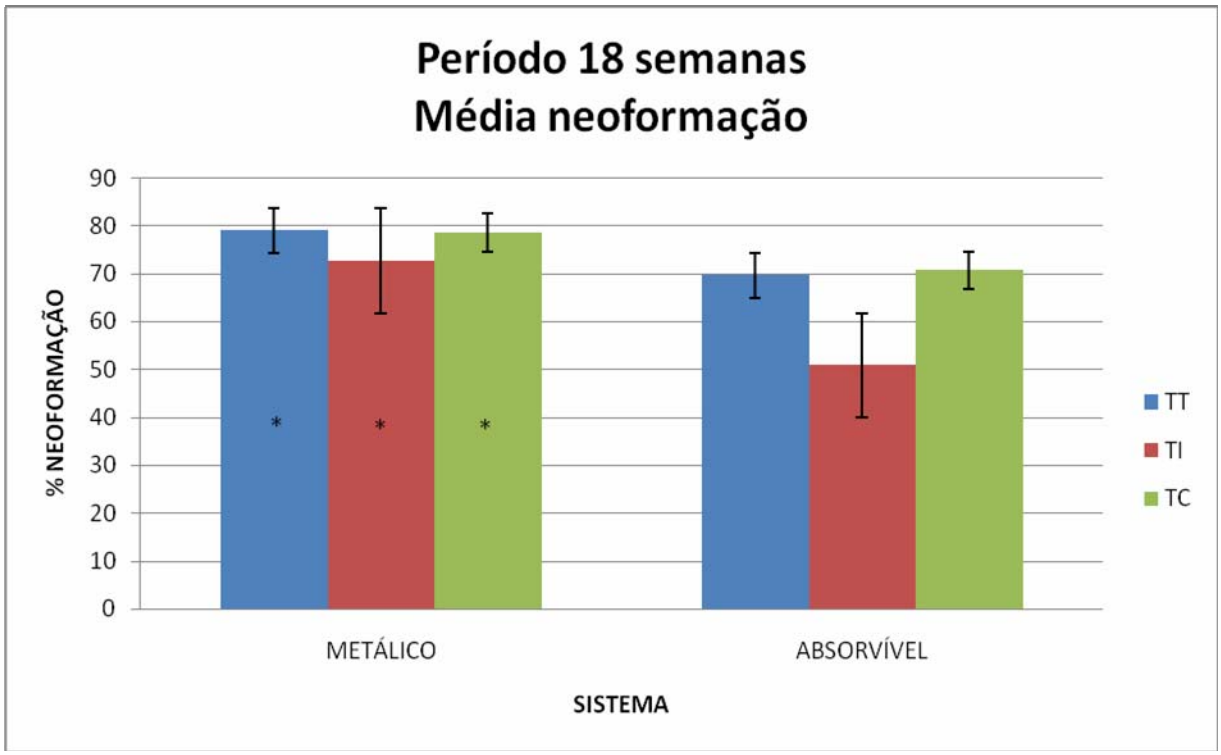

Gráfico 3: Média das porcentagens de neoformação óssea entre os fragmentos no período de 18 semanas dos sistemas metálico e absorvível, nos diferentes terços.

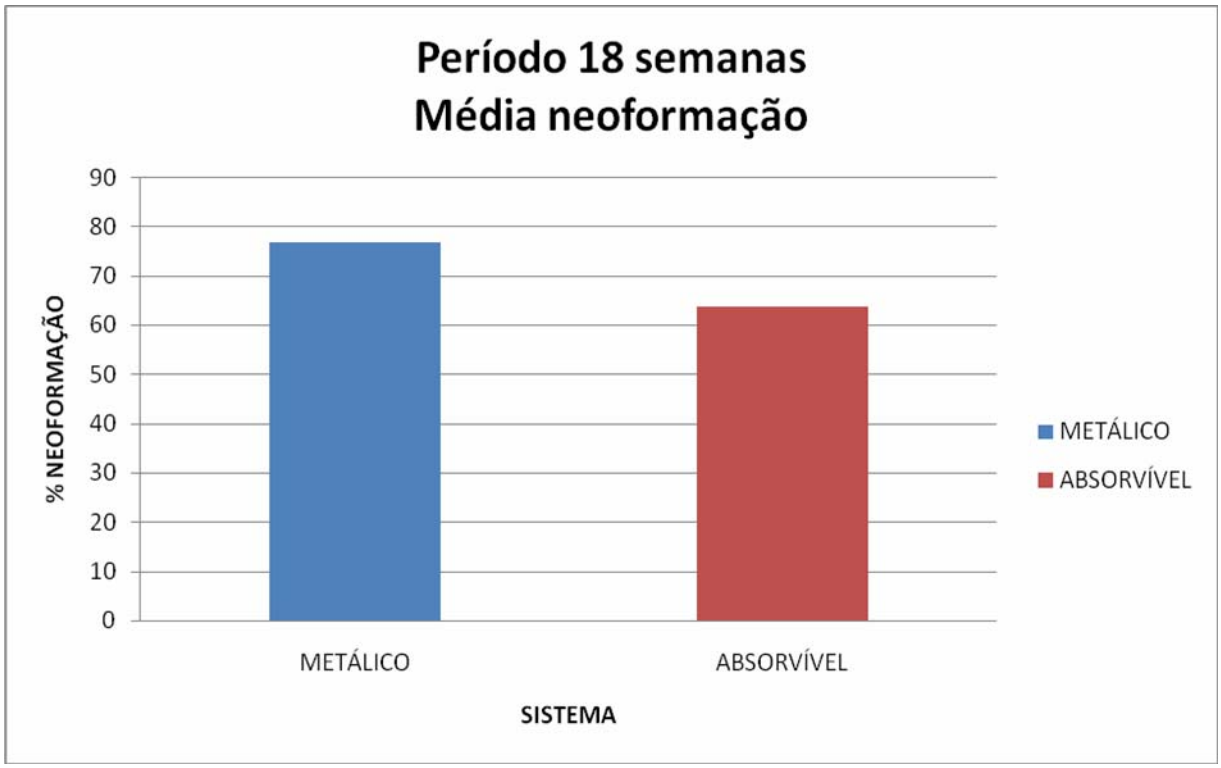

Gráfico 4: Média das porcentagens de neoformação óssea entre os fragmentos no período de 18 semanas dos sistemas metálico e absorvível.

DISCUSSÃO

Sabe-se que a otimização e finalização do processo de reparo ósseo são mandatários para o sucesso do tratamento, pois além de propiciar a cura, minimiza os efeitos deletérios do procedimento cirúrgico e aumenta a previsibilidade dos resultados.

Embora o tratamento de fraturas e osteotomias mandibulares com placas e parafusos manufaturados com titânio e sua ligas seja um método já bem estabelecido, ainda há poucas informações sobre sua influência no processo de reparo ósseo (Freitag; Landau, 1996; Rasubala et al., 2004; Sverzut et al., 2008). Esta deficiência de informação se torna ainda maior em relação aos sistemas absorvíveis (Getter et al., 1972; Hochuli-Vieira et al., 2005). A escassez de informações sobre a área da osteotomia talvez se deva ao fato da maioria dos estudos buscarem informações sobre a remodelação óssea na interface entre os parafusos e o tecido ósseo.

Desde o início das pesquisas com os materiais absorvíveis uma série de vantagens em relação ao sistema metálico já foi mencionada pela literatura cientifica, entre elas: material não corrosivo, facilidade de modelagem, possibilidade de evitar uma segunda cirurgia para remoção do material, baixa incidência de infecção, não interfere em exames de imagem, estresse físico transmitido gradualmente para o tecido ósseo evitando o efeito *stress shielding*, não causa sensibilidade ao frio e não interfere em tratamentos radioterápicos (Agarwal et al., 2009; Arnaud; Renier, 2009; Backstrom et al., 2005; Bahr et al., 1999; Bayram et al., 2009; Chacon et al., 2005; Cox; Kohn; Impelluso, 2003; Hochuli-Vieira et al., 2005; Kitagawa, 2004; Kosaka et al., 2003; Leonhardt et al., 2008; Louis; Holmes; Fernandes, 2004; Pietrzak, 2000; Queresby et al., 2000; Suzuki, 2004; Tams et al., 1996, 2001; Yerit et al., 2002, 2005; Ylikontiola et al., 2004).

Entretanto apresenta desvantagens, como: alto custo, necessidade de aquecimento em recipiente próprio para ativação e modelagem e necessidade do formador de rosca, o que vem a aumentar o tempo cirúrgico (Agarwal et al., 2009; Bayram et al., 2009; Buijs et al., 2009; Leonhardt et al., 2008; Louis, 2004; Mai et al., 2007; Pietrzak, 2000; Pilling et al., 2007). Adicionalmente, algumas de suas propriedades ainda estão sendo discutidas, como: resistência, rigidez, estabilidade, qualidade do reparo, tempo de absorção do material, reação de corpo estranho e previsibilidade do tratamento (Agarwal et al., 2009; Arnaud; Renier, 2009; Bayram et al., 2009; Cox; Kohn; Impelluso, 2003; Kitagawa, 2004; Leonhardt et al., 2008; Losken et al., 2008; Louis; Holmes; Fernandes, 2004; Pietrzak, 2000; Suzuki, 2004; Tams et al., 2001; Yerit et al., 2002, 2005; Ylikontiola et al., 2004).

Os sistemas de fixação absorvíveis são compostos por diferentes tipos e proporções de materiais e estas diferentes composições resultam em diferentes características de resistência,

rigidez, estabilidade e tempo de absorção (Bahr et al., 1999; Nieminen et al., 2008; Pietrzak, 2000; Ricalde et al., 2008; Yerit et al., 2002; Ylikontiola et al., 2004). Adicionalmente ao material empregado, esses resultados também se devem a: diferentes geometrias, modos de fabricação e métodos de esterilização dos sistemas (Agarwal et al., 2009; Bell; Kindsfater, 2006; Buijs et al., 2007a, 2007b, 2009; Vaananen et al., 2008).

Estudos mecânicos e de elementos finitos, analisaram a resistência e estabilidade desses materiais. Em relação ao estresse inicial, alguns autores encontraram resultados similares entre os sistemas metálico e absorvível (Cox; Kohn; Impelluso, 2003; Suuronen et al., 1997), enquanto outros autores relataram uma diferença estatística significante em relação à estabilidade inicial entre esses dois materiais, com superioridade do metálico (Bayram et al., 2009). Quanto à rigidez, o sistema metálico chegou a ser até três vezes mais rígido que o absorvível (Cox; Kohn; Impelluso, 2003); sendo que em alguns estudos essa rigidez foi analisada em testes de tensão, flexão e torção resultando em diferenças significantemente superior para o sistema metálico (Bayram et al., 2009; Chacon et al., 2005; Buijs et al., 2007a, 2007b).

Os primeiros trabalhos publicados relacionados a tratamentos de fratura de face com material absorvível (APL) descreveram num período precoce movimentação dos fragmentos fraturados sugerindo uma falta de estabilidade, porém sem influência no sucesso do tratamento (Getter et al., 1972). Outros estudos que compararam os sistemas metálico e absorvível, da mesma forma encontraram uma menor estabilidade do absorvível, entretanto obtiveram sucesso no tratamento das fraturas (Arnaud; Renier, 2009; Buijs et al., 2007a, 2007b; Kitagawa et al., 2004; Leonhardt et al., 2008; Louis; Holmes; Fernandes, 2004; Pietrzak, 2000; Suzuki et al.,2004; Tams et al., 1996; Ueki et al., 2006; Yerit et al., 2002; Ylikontiola et al., 2004).

Embora estudos clínicos e experimentais *in vivo* venham demonstrando bons resultados dos sistemas absorvíveis (Agarwal et al., 2009; Backstrom et al., 2005; Bahr et al., 1999; Bell; Kindsfater, 2006; Leonhardt et al., 2009; Losken et al., 2008; Queresby et al., 2000; Rasse et al., 2006; Suuronen et al., 1997; Tams et al., 1995; Yerit et al., 2002, 2005), alguns autores advertem que a estabilidade entre os fragmentos ainda é menor do que a oferecida pelos sistemas metálicos (Arnaud; Renier, 2009; Backstrom et al., 2005; Bell; Kindsfater, 2006; Buijs et al., 2007a, 2007b; Kitagawa et al., 2004; Louis; Holmes; Fernandes, 2004; Pietrzak, 2000; Rasse et al., 2006; Suzuki et al.,2004; Tams et al., 1995, 1996; Yerit et al., 2002; Ylikontiola et al., 2004).

Com relação aos sistemas manufaturados com APLL/APDLL, os estudos vêm demonstrando que até 14 semanas o material permanece com 70% de sua resistência, devido principalmente a sua lenta absorção (Agarwal et al., 2009; Bayram et al., 2009; Nieminen et al., 2008). Depois de inserido no organismo, mais precisamente no terceiro dia, sua estabilidade e rigidez aumentam, comparando-se ao sistema metálico, porém até o terceiro dia o uso de barra de Erich é recomendado por alguns autores no intuito de evitar problemas de oclusão e instabilidade dos fragmentos (Leunhardt et al., 2009).

No período de 2 semanas desse estudo, as distâncias entre os fragmentos ósseos não tiveram diferenças estatisticamente significante entre os sistemas de fixação utilizados. Entretanto, clinicamente observávamos mobilidade moderada nos animais do Grupo Absorvível, enquanto no Grupo Metálico esta mobilidade era ausente. Nas verificações semanais, observamos que esta mobilidade diminuía gradativamente até estar ausente na quarta semana de pós-operatório. É importante ressaltar a importância da contenção dentária realizada no Grupo Absorvível, pois somente o sistema de fixação provavelmente não seria eficaz no tratamento da osteotomia.

Esta menor estabilidade nos permite concordar com os autores que ressaltam a necessidade de utilizar estes sistemas em pacientes que colaborem com o tratamento (Agarwal et al., 2009; Bell; Kindsfater, 2006; Kitagawa et al., 2004; Kosaka et al., 2003; Louis; Holmes; Fernandes, 2004; Pietrzak, 2000; Vaananen et al., 2008). O uso de algum tipo de estabilização adicional aos sistemas absorvíveis é recomendado por alguns autores nas primeiras semanas (Cox; Kohn; Impelluso, 2003; Tams et al., 2001). Adicionalmente, algumas contra indicações são citadas na literatura para o uso destes sistemas, como: etilismo, tabagismo, uso de drogas ilícitas e pacientes que podem não seguir as recomendações pós-operatórias (Agarwal et al., 2009; Bell; Kindsfater, 2006; Kitagawa et al., 2004; Kosaka et al., 2003; Louis; Holmes; Fernandes, 2004; Pietrzak, 2000; Vaananen et al., 2008).

As análises histológica e histométrica realizadas neste estudo revelaram diferenças importantes entre os sistemas de fixação utilizados.

Na análise histológica no período de 2 semanas do tratamento com sistema metálico, os resultados do nosso estudo foram semelhantes aos encontrados por Sverzut et al. (Sverzut et al., 2008) e os observados após o uso do sistema absorvível estão em concordância com os descritos nos primeiros estudos (Cutright; Hunsuck; Beasley, 1971; Cutright; Hunsuck, 1972; Getter et al., 1972) assim como em pesquisas mais recentes (Hochuli-Vieira et al., 2005; Queresby et al., 2000; Suuronen et al., 1997).

Quando se confrontou o sistema metálico com o absorvível no período de 2 semanas, as corticais do TT e TC dos animais tratados com o sistema absorvível apresentavam-se com atividade osteoclástica mais intensa, sendo que a reação do endósteo foi mais discreta e o infiltrado inflamatório na região medular mais exuberante. Já o periósteo apresentava uma reação semelhante e às vezes superior ao tratamento com sistema metálico. Independente do tipo de sistema utilizado, metálico ou absorvível, o TC apresentou atividade de remodelação óssea mais intensa que o TT, entretanto também não foi capaz de produzir o reparo ósseo completo neste período.

No período de 18 semanas, no sistema absorvível assim como no metálico, houve reparo completo da osteotomia no em todos os animais, porém no Grupo Absorvível observou-se formação de tecido ósseo com aspectos semelhantes ao do osso esponjoso, com espaços medulares, canais vasculares amplos e um tecido conjuntivo ricamente vascularizado. Suuronen et al. (Suuronen et al., 1997) relatam a presença de *woven bone* na área do reparo após 24 semanas, Tams et al. (Tams et al., 1995) e Queresby et al. (Queresby et al., 2000) sugeriram formação de osso maduro na área de reparo após 18 semanas e 24 semanas, respectivamente. Entretanto, nenhum dos três trabalhos mencionados descreve a qualidade do tecido ósseo neoformado ao longo da área da osteotomia.

Apesar dos primeiros estudos que utilizaram sistemas absorvíveis no tratamento de fraturas faciais relatarem a finalização do processo de reparo ósseo com a presença de tecido ósseo maduro, as presenças de calo ósseo e de células gigantes foram relatadas (Cutright; Hunsuck; Beasley,, 1971; Cutright; Hunsuck, 1972; Getter et al., 1972). Entretanto, estudos mais recentes com sistemas de fixação compostos de APLL ou APLL-APG têm demonstrado mínimas reações inflamatórias e nenhuma reação de corpo estranho nos primeiros 24 meses, o que, segundo os autores, se deve ao tipo de material usado que é mais lentamente degradado do que materiais confeccionados apenas com APG ou APL (Arnaud; Renier, 2009; Bayram et al., 2009; Bell; Kindsfater, 2006; Eppley, 2005; Leonhardt et al., 2009; Suzuki et al., 2004; Tams et al., 2001; Yerit et al., 2002, 2005; Uygur et al., 2009; Ylikontiola et al., 2004).

O processo de degradação dos materiais absorvíveis começa com a quebra do polímero em fragmentos menores por hidrólise, sendo estes posteriormente degradados por fagócitos e células gigantes. Finalmente, em nível intracelular, a eliminação final dos produtos englobados pelas células ocorre através do ciclo de Krebs, resultando em gás carbônico e água, os quais são eliminados pela respiração e pela urina (Losken et al., 2008; Nieminen et al., 2008).

Uma maior quantidade de células gigantes e macrófagos pode representar uma menor biocompatibilidade do sistema empregado, podendo resultar em uma resposta inflamatória aguda ou reação de corpo estranho clinicamente evidente (Bayram et al., 2009; Cox; Kohn; Impelluso, 2003; Cutright; Hunsuck; Beasley,, 1971; Cutright; Hunsuck, 1972; Getter et al., 1972; Pietrzak, 2000; Ylikontiola et al., 2004). Não observamos, tanto no período de 2 semanas como no de 18 semanas, a presença de células gigantes ou de macrófagos. Esta ausência pode ser explicada por três hipóteses: o material proporciona uma degradação lenta que evita o acúmulo exagerado de detritos; nos períodos analisados ainda não estava ocorrendo a fase da absorção que envolve a presença destas células e finalmente, a região de interesse do estudo estava relativamente distante do material não possibilitando a presença das células nos cortes histológicos analisados. Alguns autores sugerem que quando o APLL/APDLL é utilizado, as células gigantes e macrófagos só surgem depois de 1 ano de pós-operatório (Backstrom et al., 2005; Bahr et al., 1999; Cox; Kohn; Impelluso, 2003; Fan et al., 2008; Losken et al., 2008; Pietrzak, 2000; Rasse et al., 2006; Ylikontiola et al., 2004).

Há na literatura científica um questionamento sobre como definir quando o tecido ósseo é considerado esponjoso e quando ele pode ser considerado cortical. Na tentativa de definir um limiar entre osso cortical e osso esponjoso alguns autores consideraram que esta diferença depende não só da porosidade como também das estruturas predominantemente encontradas, onde um tecido ósseo compacto é caracterizado com um valor que varia de 5 a 30% composto de canais osteonais, canais de Volkmann, osteócitos e seus canalículos e lacunas reabsorvidas; e um tecido ósseo esponjoso é caracterizado por ser altamente vascularizado e ter um osso medular entre os espaços trabeculados, sendo esses espaços de 30 a 90% (Bonucci, 2000; Gibson, 1985; Zioupos et al., 2008). Portanto, esta classificação nos permite afirmar que no período de 18 semanas o tecido ósseo observado no Grupo Metálico foi compacto, pois apresentou em média 23,26% de espaços não mineralizados, enquanto no Grupo Absorvível foi esponjoso, pois apresentou 36,27% de espaços não mineralizados.

Estudos anteriores com sistemas metálicos relatam que a neoformação não ocorre apenas por contato ósseo, mas também pela formação de calo ósseo (dos Santos et al. 2007; Sverzut et al. 2008). Alguns autores observaram a ocorrência de calos ósseos após o uso de sistemas absorvíveis, sendo que em alguns casos o calo ósseo aumentava de volume conforme a reparo era completado (Backstrom et al., 2005; Fan e et al., 2008; Rasse et al., 2006; Suuronen et al., 1997). Os calos são geralmente encontrados por lingual, onde os fragmentos ósseos têm maior movimentação, pois na vestibular devido à presença do sistema de fixação, só ocorre movimento de rotação no eixo transversal desses fragmentos (Rasulaba et al., 2004;

Santos et al., 2007; Sverzut et al., 2008). Em nosso estudo, houve formação de calo ósseo independentemente do sistema de fixação utilizado, entretanto foi mais exuberante no Grupo Absorvível.

Estas diferenças nos leva ao questionamento se os padrões de reparo ósseo observados neste estudo são diferentes ou são o mesmo padrão, mas em fases diferentes. Acreditamos que sejam padrões diferentes de neoformação óssea, reflexo dos diferentes ambientes biomecânicos proporcionados pelos sistemas de fixação, também diferentes (Sverzut et al., 2008).

Os resultados deste estudo nos permitem afirmar que ambos os sistemas de fixação foram capazes de proporcionar a finalização do processo de reparo na área da osteotomia após 18 semanas. Entretanto, não podemos afirmar que um sistema de fixação ofereceu um processo de reparo ósseo superior ao outro, mesmo porque este não foi objetivo deste estudo. Nosso objetivo foi compreender o processo de reparo oferecido pelo sistema absorvível, tendo-se como referência o sistema metálico já amplamente aceito pela literatura científica como *gold standard*.

CONCLUSÃO

- A distância entre os fragmentos ósseos no período de 2 semanas foi semelhante entre os terços de um mesmo sistema e entre os sistemas;
- Ambos os sistemas propiciaram o processo de reparo ósseo na área da osteotomia após 18 semanas, entretanto cada sistema produziu um diferente padrão de reparo ósseo.
- A porcentagem de neoformação óssea no período de 18 semanas do Grupo Metálico foi superior ao do Grupo Absorvível.

REFERÊNCIAS

1. AGARWAL, S. et al. Use of resorbable implants for mandibular fixation: a systematic review. **J Craniofac Surg,** v. 20, n. 2, p. 331-9, 2009.

2. ARNAUD, E.; RENIER D. Pediatric craniofacial osteosynthesis and distraction using an ultrasonic-assisted pinned resorbable system: a prospective report with a minimum 30 months' follow-up. **J Craniofac Surg.** v. 20, n. 6, p. 2081-6, 2009.

3. BACKSTROM, A.S. et al. Repair of radial fractures in toy breed dogs with self-reinforced biodegradable bone plates, metal screws, and light-weight external coaptation. **Vet Surg**. v. 34, p. 11-17, 2005.

4. BAHR, W.et al. Biodegradable osteosynthesis material for stabilization of midface fractures: experimental investigation in sheep. **J Craniofac Surg**. v. 27, p. 51-57, 1999.

5. BAYRAM, B. et al. Comparison of fixation stability of resorbable versus titanium plate and screws in mandibular angle fractures. **J Oral Maxillofac Surg.** v. 67, n. 8, p. 1644-8, 2009.

6. BELL, R.B.; KINDSFATER, C.S. The use of biodegradable plates and screws to stabilize facial fractures. **J Oral Maxillofac Surg.** v. 64, p. 31-39, 2006.

7. BONUCCI, E. Mechanical test of the bone and the bone-implant interface. In: AN, Y.H.; DRAUGHN, R.A. **Basic composition and structure of bone**. Boca Raton, FL: CRC Press, 2000. p. 3-22.

8. BOS, R.R. et al. Resorbable poly(L-lactide) plates and screws for the fixation of zygomatic fractures. **J Oral Maxillofac Surg.** v. 45, n. 9, p. 751-3, 1987.

9. BUIJS, G.J. et al. Mechanical strength and stiffness of biodegradable and titanium osteofixation systems. **J Oral Maxillofac Surg.** v. 65, p. 2148-2158, 2007.

10. BUIJS, G.J. et al. Mechanical strength and stiffness of the biodegradable SonicWeld Rx osteofixation system. **J Oral Maxillofac Surg.** v. 67, n. 4, p. 782-7, 2009.

11. BUIJS, G.J. et al. Torsion strength of biodegradable and titanium screws: a comparison. **J Oral Maxillofac Surg.** v. 65, p. 2142-2147, 2007.

12. CHACON, G.E. et al. Comparison of strains produced by titanium and poly D, L-lactid acid plating systems to in vitro forces. **J Oral Maxillofac Surg.** v. 63, p. 968-972, 2005.

13. COX, T.; KOHN, M.W.; IMPELLUSO, T. Computerized analysis of resorbable polymer plates and screws for the rigid fixation of mandibular angle fractures. **J Oral Maxillofac Surg.** v. 61, p. 481-487, 2003.

14. CUTRIGHT, D.E.; HUNSUCK, E.E. The repair of fractures of the orbital floor using biodegradable polylactic acid. **Oral Surg Oral Med Oral Pathol.** v. 33, p. 28-34, 1972.

15. CUTRIGHT, D.E.; HUNSUCK, E.E.; BEASLEY, J.D. Fracture reduction using a biodegradable material, polylactic acid. **J Oral Surg.** v. 29, p. 393-397, 1971.

16. EPPLEY, B.L. Use of resorbable plates and screw in pediatric facial fractures. **J Oral Maxillofac Surg.** v. 63, p. 385-391, 2005.

17. FAN, Y. et al. Biomechanical and histological evaluation of the application of biodegradable poly-L-lactic cushion to the plate internal fixation for bone fracture healing. **Clin Biomech (Bristol, Avon)**. v. 23, Suppl 1, p. S7-S16, 2008.

18. FREITAG, V.; LANDAU, H. Healing of dentate or edentulous mandibular fractures treated with rigid or semirigid plate fixation – an experimental study in dogs. **J Craniomaxillofac Surg.** v. 24, p. 83-87, 1996.

19. GABRIELLI, M.A.C. et al. Fixation of mandibular fractures with 2.0 mm miniplates: Review of 191 cases. **J Oral Maxillofac Surg**. v. 61, p. 430-436, 2003.

20. GETTER, L. et al. A biodegradable intraosseous appliance in the treatment of mandibular fractures. **J Oral Surg.** v. 30, p. 344-348, 1972.

21. GIBSON, L.J. The mechanical behaviour of cancellous bone. **J Biomech**. v. 18, p. 317-328, 1985.

22. HOCHULI-VIEIRA, E. Rigid internal fixation with titanium versus bioresorbable miniplates in the repair of mandibular fractures in rabbits. **Int J Oral Maxillofac Surg.** v. 34, n. 2, p. 167-73, 2005.

23. IIZUKA, T. A computer study of fracture mobility and strain of biodegradable plate used for fixation of mandibular fractures. **J Oral Maxillofac Surg.** v. 57, p. 981-982, 1999.

24. ISHII, S. et al. Long-term study of high-strength hidroxiapatite/poly (L-lactide) composite rods for the internal fixation of bone fractures: a 2-4-years folow-up study in rabbits. **J Biomed Mater Res.** v. 66B, p. 539-547, 2003.

25. KIELY, K.D. et al. One-year postoperative stability of LeFort I osteotomies with biodegradable fixation: A retrospective analysis of skeletal relapse. **Am J Orthod Dentofacial Orthop** v. 130, p. 310-316, 2006.

26. KITAGAWA, Y. et al. Transoral osteosynthesis at the mandibular ramus and subcondyle using angular screwing instruments and biodegradable miniplate system. **J Oral Maxillofac Surg.** v. 62, p. 1041-1043, 2004.

27. KOSAKA, M. et al. Scanning electron microscopic observation of "fractured" biodegradable plates and screws. **J Craniomaxillofac Surg**. v. 31, p. 10-14, 2003.

28. LEONHARDT, H. et al. Inion® compared with titanium osteosynthesis: a prospective investigation of the treatment of mandibular fractures. **Br J Oral Maxillofac Surg.** v. 46, p. 631-634, 2008.

29. LOSKEN, H.W. et al. Biodegradation of Inion fast-absorbing biodegradable plates and screws. **J Craniofac Surg**. v. 19, n. 3 p. 748-56, 2008.

30. LOUIS, P.; HOLMES, J.; FERNANDES, R. Resorbable mash as a containment system in reconstruction of the atrophic manbible fracture. **J Oral Maxillofac Surg.** v. 62, p. 719-723, 2004.

31. MAI, R. et al. Bone welding – a histological evaluation in the jaw. **Ann Anat.** v. 189, p. 350-355, 2007.

32. NIEMINEM, T. et al. Degradative and mechanical properties of a novel resorbable plating system during a 3-years follow-up in vivo and in vitro. **J Mater Sci: Mater Med**. v. 19, p. 1155-1163, 2008.

33. PIETRZAK, W.S. Principles of development and use of absorbable internal fixation. **Tissue Eng**. v. 6, n. 425-433, 2000.

34. PILLING, E. et al. An experimental in vivo analysis of the resorption to ultrasound activated pins (Sonic weld) and standard biodegradable screws (ResorbX) in sheep. **Br J Oral Maxillofac Surg.** v. 45, n. 6, p. 447-50, 2007.

35. QUERESBY, F.A. et al. The efficacy of bioresorbable fixation in the repair of mandibular fractures: An animal study. **J Oral Maxillofac Surg**. v. 58, p. 1263-1269, 2000.

36. RASSE, M. et al. **Resorbable poly (D,L) lactide plate and screws for osteosynthesis of condylar neck fractures in sheep.** Disponível em: http://www.sciencedirect.com. Acesso em: 01 abr. 2009.

37. RASULABA, L. et al. Comperison of the healing process in plated and non-plated fractures of mandibles in rats. **Br. J. Oral Maxillof. Surgery**. v. 42, p. 315-322, 2004.

38. RICALDE, P. et al. Strength analysis of 6 resorbable implant systems: does heating affect the stress-strain curve? **J Oral Maxillofac Surg**. v. 66, n. 12, p. 2493-7 2008.

39. SANTOS, T.I. dos et al. Histological and histomorphometric analysis of the bone-screw interface in the mandibular body after using a 2.0-mm miniplate system: Na experimental study in dogs. **J Oral Maxillofac Surg**.; in press (doi: 10.1016/j.joms.2006.11.020), 2007.

40. SASSERATH, C.; VAN RECK, J.; GITANI, J. The use of a polyglycolic acid membrane in the reconstruction of the orbital floor and in loss of bone substance in the maxillofacial region. **Acta Stomatol Belg.** v. 88, n. 1, p. 5-11, 1991.

41. SUURONEN, R. et al. Mandibular osteotomy fixed with biodegradable plates and screws: an animal study. **Br J Oral Maxillofac Surg.** v. 37, p. 341-348, 1997.

42. SUZUKI, T. et al. Resorbable poly-l-lactide plate and screws for the treatment of mandibular condylar process fractures: a clinical and radiologic follow-up study. **J Oral Maxillofac Surg.** v. 62, p. 919-924, 2004.

43. SVERZUT, C.E. et al. Bone repair in mandibular body osteotomy after using 2.0 miniplate system – histological and histometric analysis in dogs. **Int J Exp Path.** v. 89, p. 91-97, 2008.

44. TAMS, J. et al. A computer study of biodegradable plates for internal fixation of mandibular angle fractures. **J Oral Maxillofac Surg.** v. 59, p. 404-407, 2001.

45. TAMS, J. et al. High-impact poly (L/D-lactide) for fracture fixation: *in vitro* degradation and animal pilot study. **Biomat.** v. 16, n. 18, p. 1409-1414, 1995.

46. TAMS, J. et al. Poly (l-lactide) bone plates and screws of internal fixation of mandibular swing osteotomies. **J Oral Maxillofac Surg.** v. 25, p. 20-24, 1996.

47. UYGUR, S. et al. Resorbable mesh plate in the treatment of blow-out fracture might cause gaze restriction. **J Craniofac Surg**. v. 20, n. 1, p. 71-72, 2009.

48. VÄÄNÄNEN, P. et al. Fixation properties of a biodegradable "free-form" osteosynthesis plate with screws with cut-off screw heads: biomechanical evaluation over 26 weeks. **Oral Surg Oral Med Oral Pathol Oral Radiol Endod**. v. 107, n. 4, p. 462-8, 2009.

49. VÄÄNÄNEN, P. et al. Fixation properties of a biodegradable "free-form" osteosynthesis plate. **Oral Surg Oral Med Oral Pathol Oral Radiol Endod.** v. 106, n. 4, p. 477-82, 2008.

50. VERT, M.; GARREAU, H. New insights on the degradation of bioresorbable polymeric devices based on lactic and glycolic acids. **Clin Mater.** v. 10, p. 3-8, 1992.

51. WOOD, G.D. Inion biodegradable plates: The first century. **Br J Oral Maxillofac Surg.** v. 44, p. 38-41, 2006.

52. YERIT, K.C. et al. Biodegradable fixation of mandibular fractures in children: stability and early results. **Oral Surg Oral Med Oral Pathol Oral Radiol Endod.** v. 100, p. 17-24, 2005.

53. YERIT, K.C. et al. Fixation of mandibular fractures with biodegradable plates and screws. **Oral Surg Oral Med Oral Pathol Oral Radiol Endod.** v. 94, p. 294-300, 2002.

54. YLIKONTIOLA, L. et al. Self-reinforced bioresorbable poly-L/DL-lactide [SR-P(L/DL)LA] 70/30 miniplates and miniscrews are reliable for fixation of anterior mandibular fractures: a pilot study. **Oral Surg Oral Med Oral Pathol Oral Radiol Endod.** v. 97, p. 312-317, 2004.

55. ZIOUPOS, P.; COOK, R.B.; HUTCHINSON, J.R. Some basic relationships between density values in cancellous and cortical bone. **J Biomech**. v. 41, p. 1961-1968, 2008.

ANEXO

UNIVERSIDADE DE SÃO PAULO
COMISSÃO DE ÉTICA
CEUA
NO USO DE ANIMAIS
Campus de Ribeirão Preto

UNIVERSIDADE DE SÃO PAULO
***Campus* de Ribeirão Preto**
Comissão de Ética no Uso de Animais

CERTIFICADO

Certificamos que o trabalho (Protocolo nº 07.1.188.53.9), intitulado: "Análise Histológica e Histomorfométrica da Interface entre Tecido Ósseo e Parafusos Metálicos e Absorvíveis do Sistema 2,0 mm. Estudo em cães utilizando fixação interna rígida", de autoria de **Cássio Edvard Sverzut,** por estar de acordo com os **Princípios Éticos na Experimentação Animal** adotado pela **Comissão de Ética no Uso de Animais (CEUA)** do *Campus* de Ribeirão Preto – USP foi aprovado em reunião da CEUA de 08.05.07.

Ribeirão Preto, 11 de maio de 2007

Presidente da CEUA
Prof. Dr. Wagner Ferreira dos Santos

Secretária da CEUA
Maria Angélica Depiro

Av. Bandeirantes, 3900 – CEP 14040-900 – Ribeirão Preto – São Paulo Fone: (16) 3602 4469 – Fax: (16) 3633 7964