UNIVERSIDADE DE SÃO PAULO
FACULDADE DE ODONTOLOGIA DE RIBEIRÃO PRETO

RESPOSTA ÓSSEA AO BIOSILICATO® E AO BIOSILICATO®VÍTREO IMPLANTADOS EM FÊMUR DE COELHOS

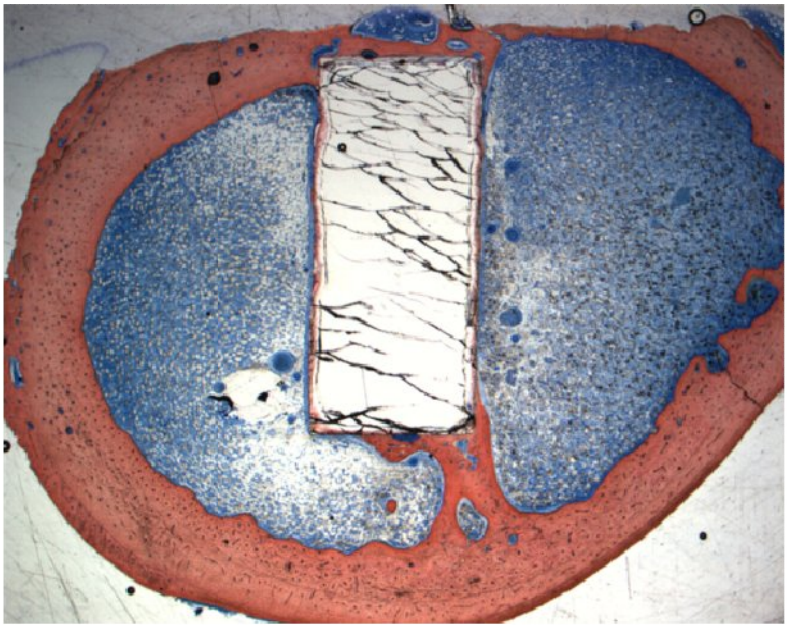

MARCELO RODRIGUES AZENHA

Ribeirão Preto – SP
2010

MARCELO RODRIGUES AZENHA

RESPOSTA ÓSSEA AO BIOSILICATO® E AO BIOSILICATO®VÍTREO IMPLANTADOS EM FÊMUR DE COELHOS

Dissertação apresentada à Faculdade de Odontologia de Ribeirão Preto – USP, como parte dos requisitos para obtenção do título de Mestre em Cirurgia Buco-Maxilo-Facial.
Orientador: Valdemar Mallet da Rocha Barros

Ribeirão Preto – SP
2010

AUTORIZO A REPRODUÇÃO OU DIVULGAÇÃO TOTAL OU PARCIAL DESTE TRABALHO, POR QUALQUER MEIO CONVENCIONAL OU ELETRÔNICO, PARA FINS DE ESTUDO E PESQUISA, DESDE QUE CITADA A FONTE.

Azenha, Marcelo Rodrigues

Resposta óssea ao Biosilicato® e ao Biosilicato®Vítreo implantados em fêmur de coelhos./ Azenha, Marcelo Rodrigues; Orientador: Valdemar Mallet da Rocha Barros – Ribeirão Preto, 2010. 83 p.

Dissertação (Mestrado – Programa de Pós-Graduação em Periodontia. Área de Concentração: Cirurgia Buco-Maxilo-Facial) – Faculdade de Odontologia de Ribeirão Preto da Universidade de São Paulo.

1. Biosilicato 2.Bioglass 45S5 3. Biocompatibilidade 4. Resposta Óssea.

FOLHA DE APROVAÇÃO

Marcelo Rodrigues Azenha

Resposta óssea ao Biosilicato® e ao Biosilicato®Vítreo implantados em fêmur de coelhos.

Dissertação apresentada à Faculdade de Odontologia de Ribeirão Preto – USP, como parte dos requisitos para obtenção do título de Mestre em Cirurgia Buco-Maxilo-Facial.
Orientador: Valdemar Mallet da Rocha Barros

Aprovado em _____

Banca Examinadora

Prof. Dr. _____

Instituição: _____ Assinatura:_____

Prof. Dr. _____

Instituição: _____ Assinatura:_____

Prof. Dr. _____

Instituição: _____ Assinatura:_____

DEDICATÓRIA

DEDICATÓRIA

Dedico este trabalho e toda a minha formação e educação aos meus amados pais Osvaldo Rodrigues Azenha Júnior e Sandra Alice Scocuglia Rodrigues Azenha, especialistas em amor, carinho, dedicação e sabedoria. Não conseguiria superar os obstáculos da vida sem seus ensinamentos. Obrigado pelo amor incondicional!!

Ao meu Grande Avô Afonso. Homem de tantas virtudes e sabedoria que fica impossível expressá-las aqui. Sua simplicidade o torna um gigante!!

Às minhas irmãs Aline, Fernanda e Roberta. O apoio constante nos momentos de maiores necessidades é que faz uma família!! Obrigado pelos incentivos constantes.

À toda minha família pela confiança, orações e ajuda em todas as horas.

AGRADECIMENTO ESPECIAL

AGRADECIMENTO ESPECIAL

Ao Professor Doutor Valdemar Mallet da Rocha Barros,

uma pessoa incrível. Quem tem o prazer de conhecê-lo sabe reconhecer o que é honestidade, carinho e dedicação. O tempo me mostrou que o Sr. é muito mais do que um Professor; é um exemplo de caráter a ser seguido!! Obrigado pela confiança, amizade e pelos ensinamentos dedicados a mim e a todos que o cercam.

AGRADECIMENTOS

AGRADECIMENTOS

A Deus pelo dom da vida e da sabedoria.

Ao Diretor da Faculdade de Odontologia de Ribeirão Preto pelo suporte necessário.

Aos Professores Doutores Adalberto Luiz Rosa, Alexandre Elias Trivellato, Cássio Edvard Sverzut, Luiz Antonio Salata, Paulo Tambasco de Oliveira e Samuel Porfírio Xavier pelos ensinamentos e compreensão nestes anos.

Aos Professores Doutores Artur Belém Novaes Júnior, Daniela Bazan Palioto, Márcio de Moraes Grisi, Mário Taba Jr. e Sérgio Scombatti de Souza por oferecerem o suporte necessário às nossas dúvidas e pelos esclarecimentos da especialidade de Periodontia.

Aos Professores Doutores Luiz Guilherme Brentegani e Suzie Aparecida de Lacerda pela amizade, honestidade, ensinamentos e oportunidades. A gratidão por vocês será eterna.

Ao Professor Doutor Oscar Peitl Filho da Universidade Federal de São Carlos pela oferta dos materiais utilizados neste trabalho e disponibilidade em nos atender.

Aos meus AMIGOS do Curso de Mestrado em Cirurgia Buco – Maxilo – Facial, Gustavo, Michel, Patrício, Renan e Rogério. A amizade verdadeira nunca será esquecida. Contem comigo para o que precisarem!

Aos meus AMIGOS que contribuíram para a minha formação e aprendizado. Podem estar certos que nunca me esquecerei dos momentos de conforto!!

Às minhas AMIGAS de Pós-Graduação da área de Periodontia, Ingrid, Karina e Luciana. Amizades sinceras permanecem independentemente da distância e diferenças.

Às colegas de Pós-Graduação Ana Carolina e Luciana pela harmonia e amizade.

Às funcionárias Fátima, Regina e Ditinha e alunos da Clínica de Atendimento Especializado em Diagnóstico Oral (CAEDO) pela disponibilidade, confiança e ensinamentos compartilhados.

Aos funcionários do Biotério e dos Laboratórios de Histologia da Faculdade de Odontologia por estarem sempre dispostos a ajudar.

Às secretárias do Departamento de Cirurgia, da Seção de Pós-Graduação e da Clínica de Cirurgia pela ajuda e paciência em todas as horas.

Ao CNPQ, pela concessão da Bolsa de Mestrado. O auxílio financeiro dessa renomada instituição foi fundamental para que todo o trabalho pudesse ser realizado com tranqüilidade.

RESUMO

AZENHA, M. R. **Resposta óssea ao Biosilicato® e ao Biosilicato® Vítreo implantados em fêmur de coelhos.** 2010. 83 p. Dissertação (Mestrado) – Faculdade de Odontologia de Ribeirão Preto da Universidade de São Paulo, Ribeirão Preto, 2010.

O objetivo do presente estudo foi avaliar histologicamente e histomorfometricamente a resposta óssea a três composições de Biosilicato com diferentes fases de cristalização (Vítreo, 1F e 2F) comparando-as com o Bioglass®45S5, que foi empregado como controle. Cilindros de Biosilicato 2F, Biosilicato 1F, Biosilicato®vítreo e Bioglass®45S5 foram implantados em fêmur de coelhos e as amostras obtidas após 8 e 12 semanas da colocação, sendo as mesmas preparadas para análise histológica e histomorfométrica utilizando microscopia de luz. Nesses períodos foi avaliada a resposta óssea e o contato direto osso/implante na porção cortical e no canal medular do fêmur de todos os materiais. A maior quantidade de contato osso implante na região cortical, após 8 semanas, foi observada no material Biosilicato 2F, seguido pelo Biosilicato 1F, Bioglass®45S5 e Biosilicato®vítreo. A análise estatística não evidenciou diferença estatisticamente significante entre os materiais Biosilicato 1F e 2F (p=0,06). Entretanto, nesse período, esses materiais mostraram diferenças estatisticamente significantes em relação aos materiais Biosilicato®vítreo e Bioglass®45S5 (p=0,02). Após 12 semanas o Biosilicato 2F também apresentou os melhores resultados, seguido pelo Bioglass®45S5, Biosilicato®vítreo e Biosilicato 1F, sem contudo serem

observadas diferenças estatisticamente significantes (p>0,05). Avaliando a porção medular no período de 8 semanas, observa-se maior formação óssea ao redor do implante de Biosilicato®vítreo, seguido pelos implantes de Bioglass®45S5, Biosilicato 2F e Biosilicato 1F. Decorridas 12 semanas, observa-se melhor resposta óssea nos implantes de Biosilicato 1F, seguido pelos implantes de Biosilicato 2F, Biosilicato®vítreo e Bioglass®45S5, sem contudo serem observadas diferenças estatisticamente significantes entre os materiais ou tempos analisados. Os resultados do presente trabalho demonstram o excelente comportamente biológico das cerâmicas de Biosilicato®.

Palavras chave: Biosilicato; Bioglass 45S5; Biocompatibilidade; Resposta Óssea.

ABSTRACT

AZENHA, M. R. **Bone response to Biosilicate® and Biosilicate®Vítreo implanted in rabbit femurs.** 2010. 83 p. Dissertation (Master) – Ribeirão Preto Dental School, University of São Paulo, Ribeirão Preto, 2010.

The aim of this study was to investigate the histological and histomorphometric bone responses to three Biosilicate® with different crystal phases (Vítreo, 1F and 2F) compared to Bioglass®45S5 used as control. Rods of Biosilicate 2F, Biosilicate 1F, Biosilicate®vítreo, and Bioglass45S5 were implanted in rabbit's femurs. Implants were harvested at 8 and 12 weeks and prepared for histological and histomorphometric analyses at light microscope level. At these periods bone response and bone-to-implant contact were evaluated at cortical and medullar portion. Considering bone-to-Implant contact at cortical portion Biosilicate 2F presented the highest bone formation, followed by Biosilicate 1F, Bioglass®45S5, and Biosilicate®vítreo (eight weeks). Biosiliacate 1F and 2F presented similar results with no statistic difference (p=0,06). However, in this period Biosilicate 2F demonstrated higher values than Bioglass®45S5 and Biosilicato®vítreo (p=0,02). After twelve weeks direct bone contact was similar between all tested materials (Biosilicate 2F > Bioglass®45S5 > Biosilicate®vítreo > Biosilicate 1F) with no statistically significant difference (p>0,05). When medullar portion was evaluated Biosilicate®vítreo presented a higher amount of new formed bone followed by Bioglass®45S5, Biosilicate 2F, and Biosilicate 1F (eight weeks). After twelve weeks Biosilicate 1F

demonstrated the best result, followed by Biosilicate 2F, Biosilicate®vítreo, and Bioglass®45S5. No statistically significant difference between the materials or the periods was observed (p>0,05). All the Biosilicate® glassceramics appeared to have an excellent behavior at biological environment.

Key-words: Biosilicate; Bioglass 45S5; Biocompatibility; Bone response.

LISTA DE FIGURAS

Figura 1 – A. Aspecto clínico das perfurações realizadas no fêmur, com os cilindros dos materiais implantados. B. Ilustração da secção transversal do fêmur mostrando o cilindro do material implantado. A linha pontilhada indica a área onde o contato direto entre a superfície do implante e a região cortical foi avaliada. A linha cheia do implante na porção do canal medular indica a área onde foi avaliado o contato direto entre a superfície do implante e o tecido ósseo neoformado.....30

Figura 2 - Aspecto histológico do implante de Bioglass®45S5 no interior do fêmur de coelho oito semanas após sua colocação. C, cortical, I, implante, M, medular (aumento 1.6X).....36

Figura 3 – Porcentagem média de contato osso/implante (BIC) do Bioglass®45S5, Biosilicato®vítreo, Biosilicato 1F e Biosilicato 2F na região cortical do fêmur. Resultados são apresentados como porcentagem média ± desvio padrão.....38

Figura 4 – Porcentagem média de contato osso/implante (BIC) do Bioglass®45S5, Biosilicato®vítreo, Biosilicato 1F e Biosilicato 2F na região medular do fêmur. Resultados são apresentados como porcentagem média ± desvio padrão.....40

Figura 5 – Aspecto histológico evidenciando contato direto dos implantes (Bioglass®45S5, Biosilicato®vítreo, Biosilicato 1F e Biosilicato 2F) com a cortical óssea do fêmur 12 semanas após a colocação dos implantes (setas). C, cortical, I, implante (aumento 10X).....41

Figura 6 - Aspecto histológico evidenciando contato direto de tecido ósseo (seta) com a superfície do implante Biosilicato 2F na região medular do fêmur. M, medular, I, implante (aumento 10X).....42

Figura 7 - Aspecto histológico evidenciando contato direto de tecido conjuntivo (TC) com a superfície do implante Biosilicato 2F na região medular do fêmur. M, medular, I, implante (aumento 10X).....42

Figura 8 – Aspecto histológico da porção apical do implante de Bioglass®45S5 após oito semanas da implantação evidenciando ponte de tecido ósseo e contato direto com a superfície do implante na porção medular (seta). M, medular, I, implante, C, cortical (aumento 1.6X).....43

LISTA DE TABELAS

Tabela 1 – Porcentagem média de contato osso/implante (BIC) ± desvio padrão do Bioglass®45S5, Biosilicato®vítreo, Biosilicato 1F e Biosilicato 2F na região cortical do fêmur.....38

Tabela 2 – Porcentagem média de contato osso/implante (BIC) ± desvio padrão do Bioglass®45S5, Biosilicato®vítreo, Biosilicato 1F e Biosilicato 2F na região medular do fêmur.....40

SUMÁRIO

1. INTRODUÇÃO.....20

2. PROPOSIÇÃO.....24

3. MATERIAIS E MÉTODOS.....26

4. RESULTADOS.....35

5. DISCUSSÃO.....45

6. CONCLUSÕES.....52

7. REFERÊNCIAS.....54

8. ANEXOS.....61

INTRODUÇÃO

1. INTRODUÇÃO

O interesse pelo uso clínico de cerâmicas de vidro nas áreas médica e odontológica para o reparo, substituição ou aumento de tecido mineralizado tem aumentado nas últimas décadas (Gross & Strunz, 1985; Kitsugi et al., 1986; Vogel et al., 1986; Wood & Hill, 1991; Vogel et al., 2001; Fujiibayashi et al., 2003; Foppiano et al., 2004; Bosetti & Cannas, 2005; Rocha Barros et al., 2007; Moura et al., 2007; Granito et al., 2009; Roriz et al., 2010). Nos últimos 30 anos diversos tipos de vidros de silicatos, cerâmicas de vidro e silicatos de cálcio têm sido avaliados como biomateriais, sendo utilizados no reparo ou na substituição de tecidos duros (Yamamuro et al., 1990). Entretanto, seu emprego para substituição de osso é limitada devido as suas pobres propriedades mecânicas. Isto impossibilita o uso desses materiais em situações em que eles são submetidos à carga mecânica (de Groot, 1983; Dieudonne et al., 2002).

Uma característica especial desses materiais é que eles interagem com o ambiente biológico e estimulam a osteogênese, um processo que favorece a mitogênese de células mesenquimais indiferenciadas levando à formação de células osteoprogenitoras, dando origem ao novo osso (Moura et al., 2007). Há uma tendência ao desenvolvimento de substitutos artificiais de osso que não afetem o tecido normal, não possuam qualquer risco de infecção viral ou bacteriana para o paciente e possam ser empregado em qualquer tempo, em qualquer quantidade (Kokubo et al., 2003).

A atividade osseocondutora do vidro bioativo resulta da formação de uma camada de cálcio-fosfato (Ca – P), semelhante à fase mineral do tecido ósseo, quando o material é implantado *in vivo* (Schapoff et al., 1997). A interação de materiais bioativos em ambiente fisiológico inclui biodissolução/biodegradação, precipitação de cristais de apatita e formação óssea na superfície do implante as expensas do material (Daculsi et al., 1990), devendo ser observada uma interface osso / implante estável para que ocorra a osseointegração. Kokubo et al. (2003) relataram que um requisito essencial para que o material artificial se una ao tecido ósseo *in vivo* é a formação de uma camada de apatita biologicamente ativa em sua superfície.

Diversos fatores interferem na osseointegração, como o material do implante, seu desenho, química da superfície, topografia, qualidade do osso, processo de cicatrização da ferida e erros do operador (Foppiano et al., 2004). Diferentes formulações de biovidro têm sido empregadas, destacando-se entre elas o Bioglass®45S5, sendo este o primeiro biomaterial osteocondutivo a formar uma união firme quando implantado em tecido ósseo e o material bioativo de maior índice de bioatividade (Hench & Wilson, 1984; Hench & Wilson, 1993). Além de unir-se ao osso em dias, assim como ao tecido mole, o Bioglass®45S5 estimula a osteogênese em modelos *in vivo* (Ducheine, 1999).

Recentemente foi desenvolvida na Universidade Federal de São Carlos, SP, Brasil uma cerâmica de vidro pertencente ao sistema $SiO_2.P_2O_5.Na_2O.CaO$ e 100% cristalina denominada Biosilicato® (PI

0300644-1) visando a sua aplicação em áreas médicas e odontológicas, e que vem sendo avaliada como substituto ósseo na Faculdade de Odontologia de Ribeirão Preto – USP (Moura et al., 2007; Jabur, 2008; Roriz et al., 2010).

Moura et al. (2007) avaliaram aspectos da osteogênese *in vitro* do Biosilicato® (PI 0300644-1) e concluíram que o Biosilicato® e o Biovidro®45S5 são materiais bioativos com perfil de biocompatibilidade semelhantes, com significativo aumento de áreas de matriz óssea mineralizada sobre a vitrocerâmica.

Jabur (2008) avaliou a formação óssea ao redor de implantes osseintegráveis de titânio após a realização de defeitos ósseos criados em mandíbulas de cães preenchidos com Bioglass®45S5, Biosilicato® ou osso autógeno. Os resultados obtidos evidenciaram resposta tecidual muito semelhante entre todos os materiais testados, demonstrando que tais biomaterais são viáveis para serem empregados na clínica de implantes como substitutos ósseos.

Roriz et al. (2010) realizaram um estudo avaliando histologicamente o Biosilicato® (PI 0300644-1) implantado em alvéolo dental. Os autores observaram que os alvéolos tratados com tal material apresentaram mais formação de tecido mineralizado do que aqueles não tratados. Os resultados sugerem que o Biosilicato® é biocompatível e que esta biocompatibilidade pode aumentar a formação óssea após a extração dental. Os resultados observados abrem portas para o desenvolvimento de novo *scaffold*, material bioativo para aplicação em engenharia de tecidos.

PROPOSIÇÃO

2. PROPOSIÇÃO

O objetivo do presente trabalho foi avaliar histologicamente e histomorfometricamente a resposta óssea ao Bioglass®45S5, Biosilicato®vítreo, Biosilicato 1F e Biosilicato 2F implantados em fêmur de coelhos.

MATERIAIS E MÉTODOS

3. MATERIAIS E MÉTODOS

Foram utilizados 16 coelhos machos da linhagem New Zealand com três a quatro meses de idade pesando entre 2,5 e 3,0 Kg apresentando boas condições de saúde. Cada animal teve implantado bilateralmente nos fêmures quatro implantes, sendo dois de cada lado. Oito animais foram mortos após 8 semanas da instalação dos implantes e oito após 12 semanas. Os materiais utilizados foram o Biosilicato®vítreo, Biosilicato 1F e Biosilicato 2F, sendo o Bioglass®45S5 empregado como controle devido ao seu alto índice de bioatividade com alta porcentagem de contato osso/implante (BIC) após 8 e 12 semanas da implantação, demonstrado em trabalhos anteriores utilizando o mesmo modelo experimental proposto para o presente trabalho (Rocha Barros et al., 2007).

PREPARAÇÃO DAS AMOSTRAS E CARACTERIZAÇÃO DA SUPERFÍCIE

Para a obtenção do Bioglass®45S5 baseado na composição $SiO_2.CaO.Na_2O.P_2O_5$ e do Biosilicato®vítreo, foram empregados sílica de alta pureza, carbonato de cálcio, carbonato de sódio e fosfato de sódio. Os materiais foram pesados e misturados por 30 minutos em misturador em garrafas de polietileno. A fusão ocorreu em temperatura entre 1250ºC e 1380ºC por 3 a 4 horas em fornos elétricos (Rapid Temp 1710BL, CM Furnaces Inc., Bloomfield, NJ, EUA) no Laboratório de Materiais Vítreos da Universidade Federal de São Carlos (São Carlos, SP, Brasil) e Maitec-Inti da empresa Vitrovita – Instituto de Inovação em Vitrocerâmicos Ltda. O material fundido foi vertido em moldes de grafite

para a confecção de cilindros nas dimensões de 2,2 mm x 4,0 mm e as amostras obtidas foram analisadas visando verificar a existência de defeitos como porosidades, sendo estas amostras descartadas.

A vitrocerâmica totalmente cristalizada (Biosilicato®) foi obtida submetendo os cilindros de Biosilicato®vítreo a um ciclo de tratamento térmico visando promover sua cristalização. Os primeiros ciclos térmicos foram executados em baixas temperaturas para favorecer a nucleação volumétrica dos cristais. Posteriormente, as amostras nucleadas foram submetidas à temperatura superior para que ocorresse a cristalização total do material. A composição e o protocolo de tratamentos térmicos para a obtenção do Biosilicato® encontram-se descritos na patente EP1601623B1. As amostras foram mantidas em solução de acetona visando a remoção de qualquer detrito, e previamente aos procedimentos cirúrgicos as amostras foram lavadas com solução salina de forma abundante, visando a total eliminação da solução de manutenção.

PROCEDIMENTO CIRÚRGICO

Os animais foram submetidos à cirurgia bilateral do fêmur em uma única sessão. Eles foram anestesiados utilizando Acepromazina (1 mg/Kg de peso corporal) administrada por via subcutânea e Xilazina (3 mg/Kg de peso corporal) misturada à Ketamina (50 mg/Kg de peso corporal), administradas por via intramuscular 15 minutos após a administração da Acepromazina. Após a anestesia os animais

receberam antibioticoterapia profilática por meio de injeção intramuscular de Oxitetraciclina (0,2 mL/Kg de peso corporal). Após tricotomia e anti-sepsia da pele com solução de polivinil pirrolidona iodo - PVPI tópico (Riodeine™, Rioquímica Ltda., Brasil), foram colocados campos cirúrgicos estéreis sobre o animal e aplicada injeção de anestésico local Scandicaine® (Mepivacaina 2% associada à Noradrenalina 1:100. 000 – DFL, Rio de Janeiro, Brasil) na região a ser operada. A pele e o tecido subcutâneo foram incisados e divulsionados para a exposição do fêmur, onde foram realizadas duas perfurações ósseas monocorticais com aproximadamente 2 mm de diâmetro utilizando brocas cirúrgicas (Branemark Implant System™), sob rotação controlada e irrigação abundante e constante com solução salina esterilizada. A distância entre essas duas perfurações foi de 10 mm, o que era garantido pelo emprego de um compasso esterilizado. Os implantes foram colocados aleatoriamente nas respectivas perfurações (Figura 1) e os tecidos internos suturados por planos com Vicryl™ 4-0 (Ethicon Ltda, Brasil). A pele foi suturada com Mononylon™ 3-0 (Ethicon Ltda., Brasil) e a ferida cirúrgica friccionada com solução de polivinil pirrolidona iodo - PVPI tópico (Riodeine™, Rioquímica Ltda., Brasil).

Ao final do procedimento cirúrgico e depois de decorridas 24 horas, os animais receberam uma dose de antiinflamatório Fenaren® (Diclofenaco Sódico na dose de 2 mg/Kg de peso corporal) e de Tramal® (Cloridrato de Tramadol na dose de 1 mg/Kg de peso corporal), administrados por via intramuscular. Os animais foram

mantidos em gaiolas individuais com livre acesso a água e comida, sendo inspecionados diariamente visando detectar sinais de complicações ou reações adversas, assim como para monitorar o processo de cicatrização.

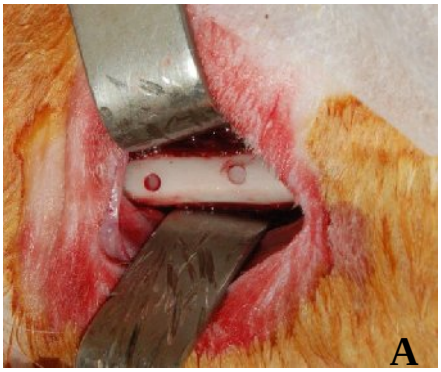

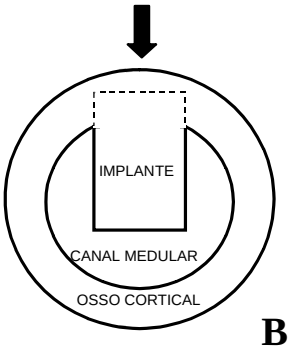

Figura 1 – A. Aspecto clínico das perfurações realizadas no fêmur, com os cilindros dos materiais implantados. B. Ilustração da secção transversal do fêmur mostrando o cilindro do material implantado. A linha pontilhada indica a área onde o contato direto entre a superfície do implante e a região cortical foi avaliada. A linha cheia do implante na porção do canal medular indica a área onde foi avaliado o contato direto entre a superfície do implante e a porção medular.

MORTE DOS ANIMAIS

Os animais foram mortos depois de decorridas 8 e 12 semanas da colocação dos implantes, visando a remoção dos fragmentos de fêmures contendo os implantes. Os períodos de observação foram selecionados baseados em trabalhos anteriores de nosso grupo de pesquisa, nos quais foi avaliada a biocompatibilidade da

hidroxiapatita, do polímero de mamona e da fluorcanasite utilizando a mesma metodologia (Rosa et al., 2002; Rocha Barros et al., 2003; Rocha Barros et al., 2007). Durante o procedimento cirúrgico, quando era detectado algum tipo de anormalidade anatômica no fêmur dos animais, esta era anotada para posterior verificação de possível discordância nos resultados. Após a obtenção das peças os fêmures foram radiografados a fim de facilitar a localização dos materiais para posterior inclusão e corte.

PREPARAÇÃO PARA MICROSCOPIA

Cada uma das peças obtidas dos fêmures dos animais foi dissecada e fixada em solução de formalina a 10% com pH 7 por 10 dias, senda trocada a cada 2 dias. Decorrido este prazo as peças foram transferidas para uma solução de álcool a 70% vv até seu processamento. As amostras obtidas, acondicionadas em recipientes próprios, foram desidratadas em soluções crescentes de álcool (70% a 100% vv), permanecendo por 48 horas em cada uma das concentrações (70%, 80%, 96%) e por 96 horas em álcool a 100%, sendo trocada a solução após decorridas 48 horas. A cada troca as amostras foram submetidas à agitação durante 4 horas. As amostras desidratadas foram colocadas em recipientes de polietileno contendo resina pura (LR White Hard Grade, London, UK) e mantidas sob agitação por 60 minutos. Posteriormente, os espécimes foram armazenados e mantidos por 12 a 18 horas em refrigerador a 4°C. Decorrido este prazo, as peças

foram mantidas no vácuo por uma hora, agitadas por igual tempo e novamente armazenadas em refrigerador a 4°C por 24 horas.

Esta rotina foi repetida por nove dias, trocando a resina a cada 48 horas. No décimo dia, após a troca da resina, as peças foram incluídas em moldes de teflon preparados para este fim e, devidamente identificadas, foram levadas ao forno a 60˚C por 12 a 18 horas, para que ocorresse a polimerização da resina. O tempo de polimerização e a temperatura são fundamentais para as características físicas dos blocos. As amostras processadas dessa forma permitem uma perfeita infiltração da resina e os blocos tornam-se duros e transparentes, podendo ser cortados facilmente.

Os blocos de resina polimerizada contendo as amostras foram cortados ao meio em micrótomo (Microslice 2 – Ultratec Manufacturing. Inc., Santa Ana, USA) no sentido vestíbulo lingual utilizando lâmina diamantada (Intensiv S.A – Swiss Dental Diamont, Grancia, Suíça) sob velocidade constante (130 RPM) e irrigação abundante e contínua com etileno glicol.

As superfícies contendo o implante foram desgastadas manualmente utilizando discos de feltro de carbureto de silício com grana 600, 1200 e 2400 e polidas manualmente com discos de feltro e abrasivo óxido de alumínio de diferentes granulações (0,3 µm e 0,05 µm) até a superfície da peça ficar lisa. Os blocos lixados e polidos foram colados a uma lâmina de vidro por meio de cola Loctite® LI 1210, que é usada exclusivamente para o equipamento câmara de colagem ultra violeta (Loctite® Zeta 7610 UV Benchtop Conveyor) e o conjunto foi

colado a um braço móvel do micrótomo por meio do emprego de uma cera específica composta por cera de abelha e breu para ser cortado com espessura aproximada de 40 µm.

A superfície exposta da peça colada à lâmina foi novamente lixada e polida até a obtenção de espessura aproximada de 30 µm. Em seguida a lâmina foi submetida à coloração com Stevenel's blue e Alizarin red, conforme descrito por Maniatopoulos et al. (1986). Posteriormente, as lâminas foram identificadas e preparadas para avaliação em microscópio de luz (Jenaval, Carl Zeiss - Jema, Germany).

ANÁLISE HISTOMORFOMÉTRICA

A análise do BIC foi baseada na avaliação do contato direto entre o tecido ósseo neoformado e a superfície dos cilindros dos materiais na região cortical e no canal medular, avaliando o perímetro da secção transversal do implante. Essas análises foram realizadas em imagens obtidas no programa de análise de imagens LaicaWin® em aumento original de 10 vezes. Foram avaliadas pelo menos seis lâminas de cada material em cada um dos períodos considerados. As análises foram executadas sempre pelo mesmo examinador, que realizou três medidas de cada uma das lâminas e utilizou como percentual de contato direto a média aritmética obtida dessas medidas.

ANÁLISE ESTATÍSTICA

Os dados obtidos foram submetidos à análise de variância (ANOVA) e os resultados confirmados utilizando o teste de Tukey. Para tanto, foi utlizado o programa estatístico SPSSWIN versão 6.0 para Windows (SPSS Inc.). Diferenças menores que 5% foram consideradas significantes.

RESULTADOS

4. RESULTADOS

Não foram observadas complicações pós-operatórias e os coelhos encontravam-se em perfeitas condições de saúde no dia da morte, sem sinais clínicos de doenças crônicas ou agudas e sem qualquer sinal evidente de infecção.

Os implantes dos biomateriais avaliados foram colocados através de uma perfuração no fêmur dos coelhos penetrando no córtex e na medula óssea (Figura 2).

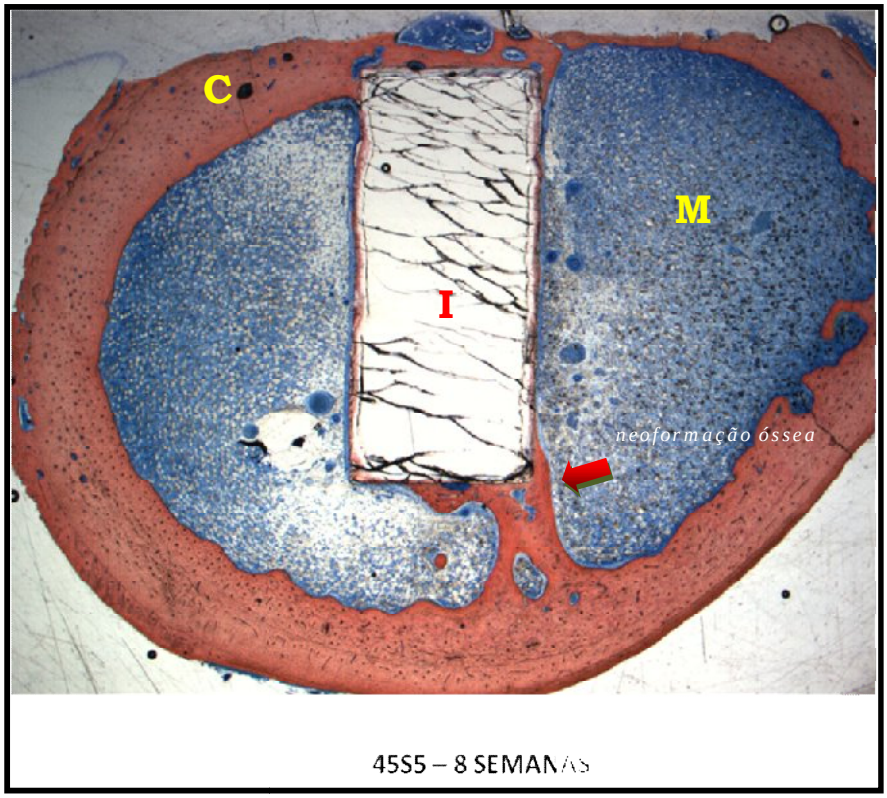

Figura 2 - Aspecto histológico do implante de Bioglass®45S5 no interior do fêmur de coelho oito semanas após sua colocação. C, cortical, I, implante, M, medular (aumento 1.6 X).

No período de oito semanas, os valores de BIC observados na região cortical apareceram na seguinte ordem: Biosilicato 2F > Biosilicato 1F > Bioglass®45S5 > Biosilicato®vítreo. A análise estatística não evidencia diferença estatisticamente significante entre os materiais Biosilicato 1F e 2F (p=0,06). Entretanto, nesse período, esses materiais mostraram diferenças estatisticamente significantes em relação aos materiais Biosilicato®vítreo e Bioglass®45S5 (p=0,02). Cabe destacar que as composições de Biosilicato 2F e 1F promoveram maior BIC no período de oito semanas (96% e 93% respectivamente) do que os demais materiais avaliados (Bioglass®45S5, 87% e Biosilicato®vítreo, 84%).

No período de 12 semanas os valores de BIC apresentaram-se na seguinte ordem: Biosilicato 2F > Bioglass®45S5 > Biosilicato®vítreo > Biosilicato 1F. A análise estatística revelou que os biomateriais avaliados não apresentaram diferença estatisticamente significante (p=0,08). As porcentagens médias do BIC na região cortical óssea dos biomateriais avaliados nos dois períodos (8 e 12 semanas) encontram-se na Tabela 1 e na Figura 3.

Tabela 1 – Porcentagem média de contato osso/implante (BIC) ± desvio padrão do Bioglass®45S5, Biosilicato®vítreo, Biosilicato 1F e Biosilicato 2F na região cortical do fêmur.

MATERIAL	8 SEMANAS	12 SEMANAS
Bioglass®45S5	87±8	92±8
Biosilicato®vítreo	84±15	92±4
Biosilicato 1F	93±6	90±9
Biosilicato 2F	96±4	100±0

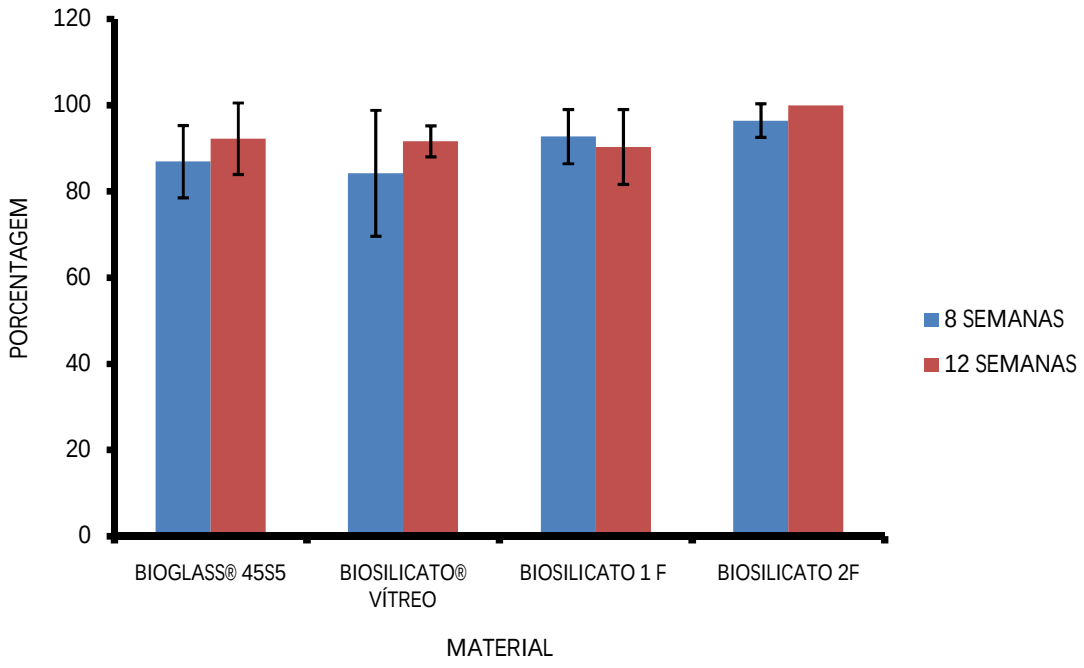

Figura 3 – Porcentagem média de contato osso/implante (BIC) do Bioglass®45S5, Biosilicato®vítreo, Biosilicato 1F e Biosilicato 2F na região cortical do fêmur. Resultados são apresentados como porcentagem média ± desvio padrão.

Os valores de BIC observados na região medular após 8 semanas aparecem na seguinte ordem: Biosilicato®vítreo > Bioglass® 45S5 > Biosiliacto 2F > Biosilicato 1F. Após 12 semanas da implantação, os valores observados apareceram na seguinte ordem: Biosilicato 1F > Biosilicato 2F > Biosilicato®vítreo > Bioglass®45S5. O Bioglass®45S5 e o Biosilicato®vítreo apresentaram diminuição dos valores do BIC na região medular no período de 12 semanas, ao contrário do que ocorreu com o Biosilicato 1F e 2F que tiveram os valores do BIC aumentados nesse período.

A análise estatística, considerando a formação óssea na região medular do fêmur de coelhos, não mostrou diferença estatisticamente significante entre os valores de BIC obtidos quando comparados os quatro materiais em nenhum dos dois períodos do estudo (p=0,08 e p=0,14, respectivamente). As porcentagens médias do BIC na região medular óssea dos biomateriais avaliados nos dois períodos (8 e 12 semanas) encontram-se na Tabela 2 e na Figura 4

Tabela 2 – Porcentagem média de contato osso/implante (BIC) ± desvio padrão do Bioglass®45S5, Biosilicato®vítreo, Biosilicato 1F e Biosilicato 2F na região medular do fêmur.

MATERIAL	8 SEMANAS	12 SEMANAS
Bioglass®45S5	57±15	52±18
Biosilicato®vítreo	66±5	53±4
Biosilicato1F	44±4	56±8
Biosilicato 2F	48±7	56±6

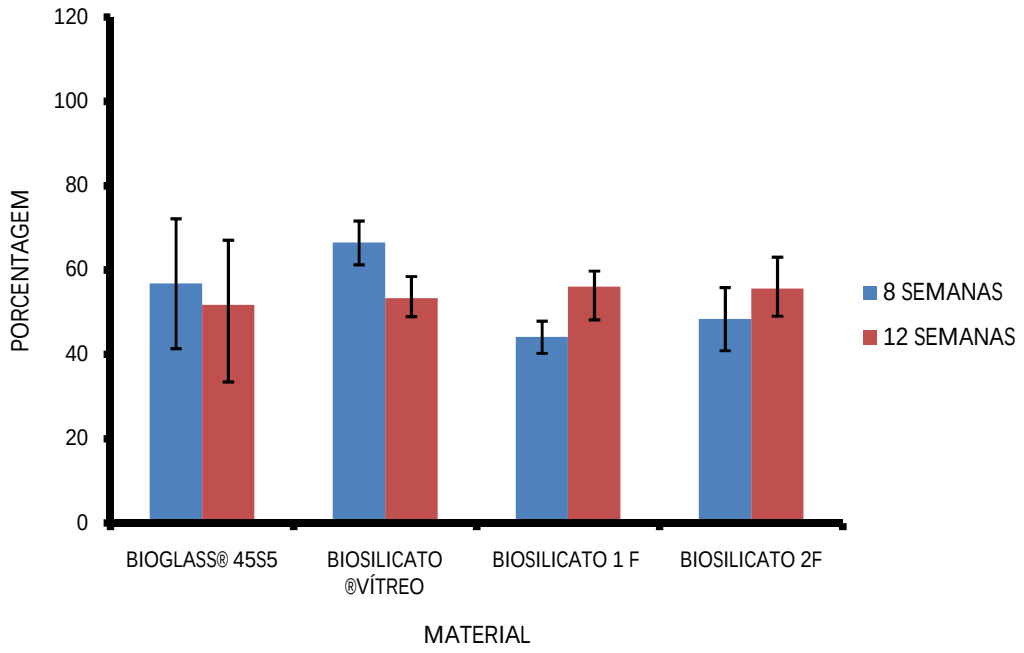

Figura 4 – Porcentagem média de contato osso/implante (BIC) do Bioglass®45S5, Biosilicato®vítreo, Biosilicato 1F e Biosilicato 2F na região medular do fêmur. Resultados são apresentados como porcentagem média ± desvio padrão.

O aspecto histológico dos implantes em contato direto com a cortical óssea do fêmur após 12 semanas de implantação pode ser evidenciado na Figura 5.

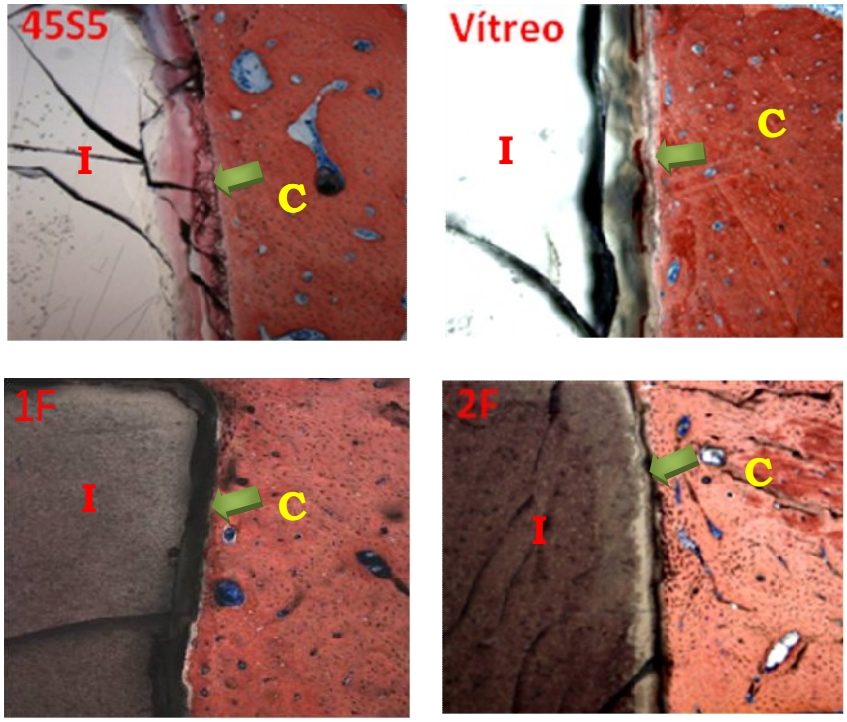

Figura 5 – Aspecto histológico evidenciando contato direto dos implantes (Bioglass®45S5, Biosilicato®vítreo, Biosilicato 1F e Biosilicato 2F) com a cortical óssea do fêmur 12 semanas após a colocação dos implantes (setas). C, cortical, I, implante, (aumento 10X).

Em algumas áreas da região medular do fêmur foi observada a formação de tecido ósseo em contato direto com a superfície do implante (Figura 6).

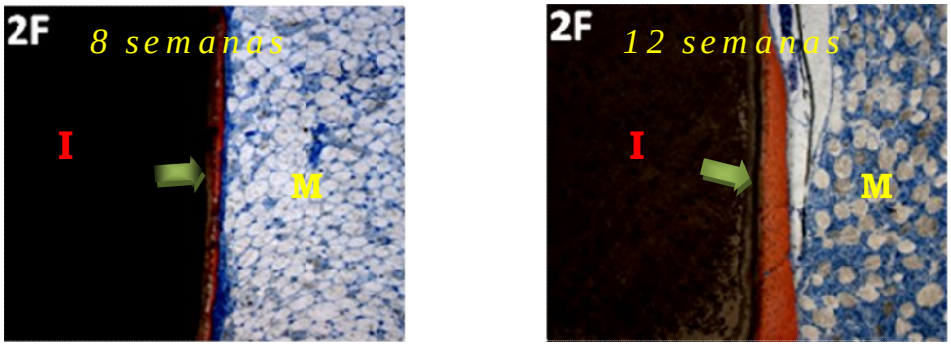

Figura 6 - Aspecto histológico evidenciando contato direto de tecido ósseo (seta) com a superfície do implante Biosilicato 2F na região medular do fêmur. M, medular, I, implante. (aumento 10X).

Em outras áreas da região medular do fêmur pôde ser observado tecido conjuntivo em contato direto com a superfície dos implantes (Figura 7).

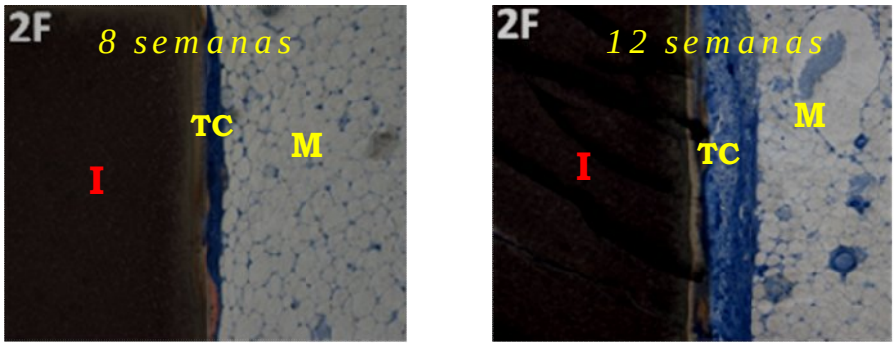

Figura 7 - Aspecto histológico evidenciando contato direto de tecido conjuntivo (TC) com a superfície do implante Biosilicato 2F na região medular do fêmur. M, medular, I, implante. (aumento 10X).

Em algumas lâminas foi possível observar na porção apical dos implantes a formação de tecido ósseo em contato direto com a superfície do implante (Figura 8).

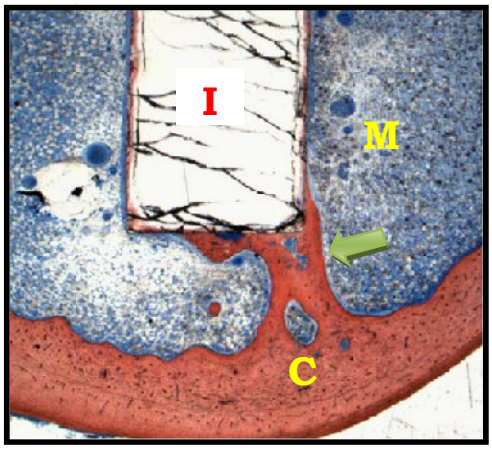

Figura 8 – Aspecto histológico da porção apical do implante de Bioglass®45S5 após oito semanas da implantação evidenciando ponte de tecido ósseo e contato direto com a superfície do implante na porção medular (seta). M, medular, I, implante, C, cortical. (aumento 1.6X).

ANÁLISE HISTOLÓGICA

Nos períodos de 8 e 12 semanas todos os implantes apresentaram quantidades variadas de tecido conjuntivo interpondo o tecido ósseo e o implante. A avaliação da superfície dos implantes não evidenciou irregularidades que sugerisse a ocorrência de dissolução dos materiais em nenhum dos períodos avaliados.

Na região medular, nas áreas de interposição de tecido conjuntivo, foram observadas células alongadas e fibras colágenas dispostas paralelamente ao implante sem contudo serem encontradas células gigantes multinucleadas.

DISCUSSÃO

5. DISCUSSÃO

O objetivo do presente trabalho foi avaliar histologicamente e histomorfometricamente a resposta óssea ao implante de três diferentes composições químicas de Biosilicato em fêmur de coelhos. A escolha da metodologia para a condução deste estudo considerou o elevado grau de confiabilidade e segurança que estudos anteriores demonstraram utilizando tal protocolo (Rosa et al., 2002; Rocha Barros et al., 2003; Rocha Barros et al., 2007). Com isso, foi observado comportamento muito semelhante dos biomateriais Bioglass®45S5, Biosilicato®vítreo, Biosilicato 1F e Biosilicato 2F, todos estes com a composição química pertencente ao sistema quaternário $P_2O_5.Na_2O.CaO.SiO_2$.

Os resultados evidenciam alta porcentagem de BIC na região cortical do fêmur de coelhos nos dois períodos avaliados (8 e 12 semanas) para os materiais Bioglass®45S5, Biosilicato®vítreo, Biosilicato 1F e Biosilicato 2F. Não foi constatada resposta inflamatória decorrente da implantação desses biomateriais, comprovando a biocompatibilidade dos mesmos, o que está de acordo com o relato de Granito et al. (2009) que avaliaram os efeitos do Bioglass®45S5 e do Biosilicato® em defeitos ósseos criados em tíbia de ratos. A ausência de reação inflamatória, bem como de células gigantes favoreceram a união osso/implante, pois a concentração de células gigantes multinucleares é inversamente proporcional à ocorrência de união óssea (Vogel et al., 2001).

No período de oito semanas, os valores de BIC na região cortical apareceram na seguinte ordem: Biosilicato 2F > Biosilicato 1F > Bioglass®45S5 > Biosilicato®vítreo. A análise estatística não evidencia diferença estatisticamente significante entre os materiais Biosilicato 1F e 2F. Entretanto, nesse período, esses materiais mostraram diferenças estatisticamente significantes em relação aos materiais Biosilicato®vítreo e Bioglass®45S5. Cabe destacar que as composições de Biosilicato 2F e 1F promoveram maior contato osso/implante no período de oito semanas (96,4% e 92,7%) do que os demais materiais avaliados. Os valores de BIC observados com o Biosilicato 1F e 2F tem significado importante, pois até recentemente o Bioglass®45S5 era conhecido como o vidro bioativo com maior índice de bioatividade (Moura et al., 2007).

No período de 12 semanas os valores de BIC na porção cortical apresentaram-se na seguinte ordem: Biosilicato 2F > Bioglass®45S5 > Biosilicato®vítreo > Biosilicato 1F. A análise estatística revelou que os biomateriais avaliados não apresentaram diferença estatisticamente significante. Deve ser ressaltado, entretanto, que o processo de contato osso/implante do Biosilicato 1F já estava completado oito semanas após a colocação do implante, pois não ocorreu qualquer aumento depois de decorridas 12 semanas. Os resultados observados evidenciam melhor comportamento biológico do Biosilicato 2F nos dois períodos analisados.

A semelhança do que foi observado em outro trabalho realizado pelo mesmo grupo de pesquisa avaliando biovidros e

utilizando o mesmo modelo experimental (Rocha Barros et al., 2007), a topografia das superfícies das três composições químicas do Biosilicato não teve qualquer influência na formação óssea ao redor dos implantes, pois todas eles foram preparados sob as mesmas condições. Assim, a composição química diferente parece ter interferido na resposta biológica. Admite-se que a composição química foi importante como determinante da solubilidade da fase residual do vidro e, portanto, da estabilidade do biomaterial em meio biológico.

Estudos prévios revelam que a cristalização diminui o nível de bioatividade (Peitl et al., 1996), podendo inclusive tornar um vidro bioativo em bioinerte (Li et al., 1992). Entretanto, tais fatos não ocorreram no presente estudo. Contrariamente a essas afirmações, Hench, West (1996) constataram que a cristalização total do Biosilicato® promove aumento do seu índice de bioatividade para nível superior aos das vitrocerâmicas comercializadas na época. Moura et al. (2007) demonstraram em experimentos *in vitro* que o Biosilicato® ($P_2O_5.Na_2O.CaO.SiO_2$) é altamente bioativo, apresentando maior formação de matriz óssea mineralizada em sistema de cultura de células osteogênicas quando comparado ao Biosilicato®vítreo e ao Bioglass®45S5.

Foppiano et al. (2004) estudando possíveis reações adversas na formação celular *in vitro* sobre duas composições de vidro avaliando a adesão e proliferação celular, além da fosfatase alcalina, concluem que os materiais avaliados não apresentaram qualquer resposta negativa quando comparados a um modelo padrão de cultura,

considerando tais vidros como sendo cito-compatíveis. Granito et al. (2009) sugerem que o Biosilicato® apresenta maior atividade osteogênica do que o Bioglass® após análise histopatológica subjetiva. Contudo, não observam diferença significativa quanto à resistência, absorção de energia e desgaste estrutural dos materiais estudados. Roriz et al. (2010) concluem que o Biosilicato® apresenta as mesmas características que o Biogran® após reconstruções de rebordos alveolares. Convém salientar que os estudos *in vitro* não consideram a complexa situação da homeostase que ocorre *in vivo*. Considerando os resultados do presente estudo e dos trabalhos anteriormente citados, observa-se excelente comportamento biológico do Biosilicato® tanto nas situações *in vitro* quanto *in vivo*.

A cristalização total do Biosilicato® pode alterar importantes propriedades do material, modificando o pH do meio e tornando-o alcalino, favorecendo a diferenciação e a função osteoblástica (Xynos et al., 2000; Loty et al., 2001). A cristalização do Biosilicato® pode também alterar outras propriedades do material como o índice de dissolução ou o seu grau de solubilidade, interferindo na formação óssea. A excessiva solubilidade do material pode dificultar a precipitação dos cristais de apatita e a formação óssea na superfície do implante (Daculsi et al., 1990). Além disso, a excessiva solubilidade com a presença de partículas do material liberadas no meio pode estimular a inflamação. Vogel et al. (2004) relataram que a formação de células gigantes multinucleadas avaliadas durante a degradação de partículas do Bioglass® em coelhos foi tempo dependente e foi influenciada pela

solubilidade do material implantado. A atividade de macrófagos adjacente ao implante pode expô-lo a um pH ácido, que poderá favorecer a dissolução. Assim, a cristalização diferente do Biosilicato®vítreo, Biosilicato 1F e Biosilicato 2F pode ter contribuído para a obtenção de diferentes graus de contato osso/implante (Li et al., 1992; Peitl et al., 1996; Moura et al., 2007; Granito et al., 2009; Roriz et al., 2010).

Os valores de BIC observados na região medular após 8 semanas aparecem na seguinte ordem: Biosilicato®vítreo > Bioglass® 45S5 > Biosiliacto 2F > Biosilicato 1F. Após 12 semanas da implantação, os valores observados apareceram na seguinte ordem: Biosilicato 1F > Biosilicato 2F > Biosilicato®vítreo > Bioglass®45S5. O Bioglass®45S5 e o Biosilicato®vítreo apresentaram diminuição dos valores do BIC na região medular no período de 12 semanas, ao contrário do que ocorreu com o Biosilicato 1F e 2F que tiveram os valores do BIC aumentados nesse período. A análise estatística, considerando a formação óssea na região medular do fêmur de coelhos, não mostrou diferença estatisticamente significante entre os quatro materiais avaliados nem entre os períodos estudados.

Os valores de BIC encontrados na região medular do fêmur demonstram o potencial osteogênico da medula óssea, conforme observado em trabalhos anteriores empregando o mesmo modelo experimental. A formação óssea na região medular representa a resposta celular dos tecidos adjacentes ao trauma cirúrgico, ativando células do periósteo ou do endósteo e o sistema de cicatrização medular

(Melo et al., 2005). Conforme citado em trabalho anterior (Rocha Barros et al., 2007), a explicação para o potencial osteogênico do tecido conjuntivo fibroso encontrado na medular pode ser atribuído a migração de células osteogênicas advindas do endósteo durante o reparo tecidual.

Admite-se que a interação tecido-implante depende de vários fatores, entre os quais a espécie animal empregada, o local da implantação, a composição química e a topografia da superfície do material. Landry et al. (1996) relataram que a ativação de células do periósteo ou do endósteo e o sistema de cicatrização medular promovem intensa resposta osteogênica na fase inicial do reparo, promovendo formação óssea na medula (Vogel et al., 2001). Os resultados do presente trabalho confirmam o conceito de que a formação de novo osso adjacente ao implante é influenciada por sua localização no tecido, isto é, na região cortical ou na medular, com a região cortical apresentando maior formação de tecido ósseo.

CONCLUSÕES

6. CONCLUSÕES

Os resultados observados sugerem que:

1. Todos os materiais testados são biocompatíveis;
2. O Biosilicato 1F e o Biosilicato 2F exercem maior atividade osteogênica que o Biosilicato®vítreo e o Bioglass®45S5 quando implantados em fêmur de coelhos;
3. O Biosilicato®vítreo, Biosilicato 1F e Biosilicato 2F são biomateriais viáveis para serem empregados na clínica odontológica, assim como o Bioglass®45S5.

REFERÊNCIAS

7. REFERÊNCIAS

1. Bosetti M, Cannas M. The effect of bioactive glasses on bone marrow stromal cells differentiation. Biomaterials 2005; 26: 3873 – 9.

2. Dalculsi G, Passuti N. Effect of the macroporosity for osseous substitution of calcium phosphate ceramics. Biomaterials 1990; 11: 86 – 7.

3. de Groot K. In: Bioceramics of calcium phosphates 1983. CRC Press, Boca Raton, Florida, USA.

4. Dieudonne SC, van den Dolder J, de Ruijter JE, Paldan H, Peltola T, van't Hof MA, Happonen RP, Jansen JA. Osteoblast differentiation of bone marrow stromal cells cultured on silica gel and sol-gel-derived titania. Biomaterials 2002; 23: 3041 – 51.

5. Ducheyne P, Qiu Q. Bioactive ceramics: the effect of surface reactivity on bone formation and bone cell function. Biomaterials 1999; 20: 2287 – 303.

6. Foppiano S, Marshall SJ, Marshall GW, Saiz E, Tomsia AP. The influence of novel bioactive glasses on in vitro osteoblast behavior. J Biomed Mater Res A 2004; 71: 242 – 9.

7. Fujibayashi S, Neo M, Kim HM, Kokubo T, Nakamura T. A comparative study between in vivo bone ingrowth and in vitro apatite formation on Na2O-CaO-SiO2 glasses. Biomaterials 2003; 24: 1349 – 56.

8. Granito RN, Ribeiro DA, Rennó ACM, Ravagnani C, Bossini PS, Peitl-Filho O, Zanotto ED, Parizotto NA, Oishi J. Effects of biosilicate and bioglass45S5 on tibial bone consolidation on rats: a biomechanical and histological study. J Mater Sci Mater Med 2009; 20: 2521 – 6.

9. Gross U, Strunz V. The interface of various glasses and glass ceramics with a bony implantation bed. J Biomed Mater Res 1985; 19: 251 – 71.

10. Hench LL, West JK. Biological applications of bioactive glasses. Life Chem Rep 1996; 13:187-241.

11. Hench LL, Wilson J. Surface-active biomaterials. Science 1984; 226: 630 – 6.

12. Hench LL, Wilson J. An introduction to bioceramics. Singapure: World Scientific; 1993. 386 pp.

13. Jabur RO. Avaliação clínica, histological e histomorfométrica do reparo de defeitos ósseos criados em mandíbula de cães preenchidos com Biovidro 45S5 ou Biosilicato® após a colocação de implantes osseointegráveis. Dissertação Mestrado, Universidade de São Paulo, 2008, 88p.

14. Kitsugi T, Yamamuro T, Nakamura T, Higashi S, Kakutani Y, Hyakuna K, Ito S, Kokubo T, Takagi M, Shibuya T. Bone bonding behavior of three kinds of apatite containing glass ceramics. J Biomed Mater Res 1986; 20: 1295 – 307.

15. Kokubo T, Kim HM, Kawashita M. Novel bioactive materials with different mechanical properties. Biomaterials 2003; 24: 2161 – 75.

16. Landry PS, Marino AA, Sadasivan KK, Albright JA. Bone injury response. An animal model for testing theories of regulation. Clin Orthop Relat Res 1996; 332: 260 – 73.

17. Li P, Yang Q, Zhang F, Kokubo T. The effect of residual glassy phase in a bioactive glass-ceramic on the formation of its surface apatite layer in vitro. J Biomed Mater Res 1992; 26: 291 – 6.

18. Loty C, Sautier JM, Tan MT, Oboeuf M, Jallot E, Boulekbache H, Greenspan D, Forest N. Bioactive glass stimulates in vitro osteoblast

differentiation and creates a favorable template for bone tissue formation. J Bone Miner Res 2001; 16: 231 – 9.

19. Maniatopoulos C, Deporter DA, Melcher AH. An improved method of preparing histological sections of metallic implants. Int J Oral Maxillofac Implants 1986; 1: 31 – 7.

20. Melo LG, Nagata MJ, Bosco AF, Ribeiro LL, Leite CM. Bone healing in surgically created defects treated with either bioactive glass particles, a calcium sulfate barrier, or a combination of both materials. A histological and histometric study in rat tibias. Clin Oral Implants Res 2005; 16: 683 – 91.

21. Moura J, Teixeira LN, Ravagnani C, Peitl O, Zanotto ED, Beloti MM, Panzeri H, Rosa AL, Oliveira PT. In vitro osteogenesis on a highly bioactive glass-ceramic (Biosilicate®). J Biomed Mater Res A 2007; 82: 545 – 7.

22. Peitl-Filho O, LaTorre GP, Hench LL. Effect of crystallization on apatite-layer formation of bioactive glass 45S5. J Biomed Mater Res 1996; 30: 509 – 14.

23. Rocha Barros VM, Liporaci Jr. JLJ, Rosa AL, Junqueira MC, Oliveira PT, Johnson A, van Noort R. Bone response to three different

chemical compositions of fluorcanasite glass-ceramic. J Biomed Mater Res A 2007; 83: 480 – 3.

24. Rocha Barros VM, Rosa AL, Beloti MM, Chierice, G. In vivo biocompatibility of three different chemical compositions of Ricinus comunis poliurethane. J Biomed Materials Res 2003; 67: 235 – 9.

25. Roriz VM, Rosa AL, Peitl O, Zanotto ED, Panzeri H, de Oliveira PT. Efficacy of a bioactive glass–ceramic (Biosilicates) in the maintenance of alveolar ridges and in osseointegration of titanium implants. Clin Oral Impl Res 2010; 10: 148 – 55.

26. Rosa AL, Beloti MM, Oliveira PT, Van Noort R. Osseointegration and osseoconductivity of hydroxyapatite of different microporosities. J Mater Sci Mater Med 2002; 13: 1071 – 5.

27. Schapoff M, Alexander DC, Clark AE. Clinical use of a bioactive glass particulate in the treatment of human osseous defects. Compend Con Edu Dent 1997; 18: 352 – 8.

28. Vogel W, Holand W, Nauman K. Development of machineable bioactive glass ceramics for medical uses. Journal of Non-Crystalline Solids 1986; 80: 34 – 51.

29. Vogel M, Voigt C, Gross UM, Muller-Mai CM. In vivo comparison of bioactive glass particles in rabbits. Biomaterials 2001; 22: 357 – 62.

30. Vogel M, Voigt C, Knabe C, Radlanski RJ, Gross UM, Müller-Mai CM. Development of multinuclear giant cells during the degradation of Bioglass particles in rabbits. J Biomed Mater Res A 2004; 70: 370 – 9.

31. Wood D, Hill R. Glass ceramic approach to controlling the properties of a glass-ionomer bone cement. Biomaterials 1991; 12: 164 – 70.

32. Xynos ID, Edgar AJ, Buttery LD, Hench LL, Polak JM. Ionic products of bioactive glass dissolution increase proliferation of human osteoblasts and induce insulin-like growth factor II mRNA expression and protein synthesis. Biochem Biophys Res Commun 2000; 276: 461 – 5.

33. Yamamuro T, Shikata J, Okumura H, Kitsugi T, Kakutani Y, Matsui T, Kokubo T. Replacement of the lumbar vertebrae of sheep with ceramic prostheses. J Bone Joint Surg Br 1990; 72: 889 – 93.

ANEXOS

ANEXO 1 – Aprovação do Comitê de Ética da Universidade

UNIVERSIDADE DE SÃO PAULO
COMISSÃO DE ÉTICA
CEUA
NO USO DE ANIMAIS
Campus de Ribeirão Preto

UNIVERSIDADE DE SÃO PAULO
***Campus* de Ribeirão Preto**
Comissão de Ética no Uso de Animais

CERTIFICADO

Certificamos que o trabalho (Protocolo nº 07.1.975.53.0), intitulado: "Resposta Óssea ao Biosilicato® e ao Biosilicato Vítreo Implantados em Fêmur de Coelho" , de autoria de **Valdemar Mallet da Rocha Barros,** por estar de acordo com os **Princípios Éticos na Experimentação Animal** adotado pela **Comissão de Ética no Uso de Animais (CEUA)** do *Campus* de Ribeirão Preto – USP foi aprovado em reunião da CEUA de 14.11.07

Ribeirão Preto, 14 de novembro de 2007

Presidente da CEUA
Prof. Dr. Wagner Ferreira dos Santos

Secretária da CEUA
Maria Angélica Depiro

Av. Bandeirantes, 3900 – CEP 14040-900 – Ribeirão Preto – São Paulo Fone: (16) 3602 4469 – Fax: (16) 3633 7964

ANEXO 2 - Artigo da Dissertação enviado para publicação

Data do envio: Fevereiro, 2010

Revista: Dental Materials (ISSN 0109-5641)

Bone response to Biosilicates® with different crystal phases.

Marcelo Rodrigues Azenha[1], Oscar Peitl[2], Valdemar Mallet da Rocha Barros[1]

[1]Department of Oral and Maxillofacial Surgery and Periodontology, Faculty of Dentistry of Ribeirão Preto, University of Sao Paulo, Brazil

[2]Vitreous Material Laboratory, Department of Materials Engineering, Federal University of São Carlos, SP, Brazil (www.lamav.ufscar.br)

Running title: Biosilicates® bone response

Correspondence to:
Dr. Valdemar Mallet da Rocha Barros, Department of Oral and Maxillofacial Surgery and Periodontology, Faculty of Dentistry of Ribeirão Preto, University of São Paulo – Brazil.
Avenida do Cafe s/n, cep 14040-904, Monte Alegre, Ribeirão Preto – São Paulo – Brazil.
Tel: + 55 16 3602 3980 and + 55 16 3602 4106 Fax: + 55 16 633 0999
E-mail: vmbarros@forp.usp.br

ABSTRACT

Objectives: The purpose of this study was to investigate the histological and histomorphometric bone response to three Biosilicate® with different crystal phases (Vítreo, 1F and 2F) implanted in a model rabbit femur and compare them to Bioglass45S5 control implants. Methods: Sixteen New Zealeand rabbits were used in this study, and Biosilicate glass-ceramic rods were implanted bilaterally in the midshafts rabbit femurs. Implants were harvested at 8 and 12 weeks and prepared for histological and histomorphometric analyses at light microscope level. Results: Histological examination revealed unresorbed cylinders localized in the implantation sites with no persistent inflamation or foreign body reaction; bone and a layer of soft tissue was observed in close contact to implant surfaces in the medullar canal. Such connective tissue was composed of a few elongated cells and collagen fibers located parallel to implant surface. Histomorphometric analysis considered Bone-to-Implant Contact at cortical and medullar areas. When medullar portion was evaluated Biosilicate®vitreo presented a higher amount of new formed bone followed by Bioglass45S5, Biosilicate 2F, and Biosilicate 1F (eight weeks). After twelve weeks Biosilicate 1F demonstrated the highest Bone-to-Implant Contact, followed by Biosilicate 2F, Biosilicate®vitreo, and Bioglass45S5. No statistically significant difference between the materials or the periods was observed (p>0,05). Considering Bone-to-Implant Contact at cortical portion Biosilicate 2F presented the highest bone formation, followed by Biosilicate 1F, Bioglass®45S5, and Biosilicate®vítreo (eight weeks).

Biosiliacate 1F and 2F presented similar results with no statistic difference (p=0,06). However, in this period Biosilicate 2F demonstrated higher values than Bioglass®45S5 and Biosilicato®vítreo (p=0,02). At twelve weeks direct bone contact was similar between all tested materials (Biosilicate 2F > Bioglass®45S5 > Biosilicate®vítreo > Biosilicate 1F) with no statistically significant difference (p>0,05). Significance: All the Biosilicate glassceramics appeared to have an excellent behavior at biological environment with Biosilicate 2F presenting the best results among all tested materials.

Key-words: Biosilicate. Bioglass. Biocompatibility. Bone response.

INTRODUCTION

Glasses and ceramics are routinely used in medical and dental treatments as bone substitutes and their use has been greatly improved in the last 30 years [1,2]. Biomaterials such as silicate, ceramics and calcium silicate glasses have been used aiming to improve bone repair and to substitute hard tissues. These materials are able to interact with body tissue stimulating osteogenesis, favoring undifferentiated mesenchimal cells mitogenesis, wich leads to osteoblasts and new bone formation. Bioglass 45S5 and Biosilicate® demonstrated bioactivity and similar biocompatibility profile with significant increase of mineralized bone matrices compared to a ceramic material [3]. The osteocondutivity results in a calcium-phosphate layer deposition surrounding the implant when it is inserted in vivo [4] with biomaterials interaction in physiological environment including biodissolution/biodegradation, apatite crystal precipitation, and implant surface bone formation that leads to osseointegration [5].

Ideally, a glass-ceramic system for bone substitution and augmentation should be osteoconductive and have reasonable mechanical properties [6], such as Bioglass45S5, that has been known as the highest bioactivity index material [7]. Recently, a 100% crystallized glass-ceramic based on the general formula $SiO_2.P_2O_5.Na_2OCaO$ was developed and named Biosilicate® (Patented 0300644-1; Federal University of São Carlos, Brazil). Its crystallinity significantly changes the fracture characteristics of the glass. Biosilicate glass was histological evaluated after socket filling and presented higher

amount of mineralized tissue compared to control sockets suggesting an excellent biocompatibility and mechanical properties [8]. These results stimulate new materials development as scaffolds like bioactive glass materials. The present study aimed to evaluate bone response and Bone-to-implant Contact (BIC) of three different crystal phase Biosilicates® rods implanted in a model rabbit femur.

MATERIALS AND METHODS

This study was approved by the Ethics Committee for animal research, Faculty of Dentistry of Ribeirão Preto, University of São Paulo, Brazil.

A total of 16 three-month New Zealand male rabbits weighting between 2.5 and 3.0 Kg were used in the study with two implants placed bilaterally in the femur of each animal. Bioglass rods (45S5), based on the $SiO_2CaONa_2OP2O_5$ composition was used as a control material due to its high efficiency in surface bone formation [2].

SAMPLES PREPARATION AND SURFACE CARACTERIZATION

Materials were prepared as previously described [9,10]. To summarize, the Biosilicate® materials based on the general formula $SiO_2.P_2O_5.Na_2O.CaO$ and Bioglass 45S5 were obtained after weighting and mixing in rubber bottles high pure silica, calcium carbonate, sodium carbonate, and sodium phosphate during 30 minutes. Materials fusion took place between 1250°C and 1380°C after 3 to 4 hours inserted in an electric furnace (Rapid Temp 1710BL, CM Furnaces Inc.,

Bloomfield, NJ, EUA) at the Vitreous Material Laboratory, Federal University of São Carlos (São Carlos, SP, Brasil) and Vitrovita – Instituto de Inovação em Vitrocerâmicos Ltda. Rods (2 X 4 mm^2) were produced using the lost-wax casting technique. Plastic profiles of 2 X 4 mm^2 were invested in a refractory material (Whip-mix gypsum bonded investment, Whipmix Corp., Louisville, NY), which once set was heated to 700ºC to burnout the plastic profile; the investment was then cooled to 590ºC prior to casting. The glass was melted at 1200ºC using an electrical furnace and then centrifugally cast into the investment mould (Degussa TS3 casting machine, Hanau, Germany). After grit blast the glass surface with 50 µm alumina, the rods were heat treated for 1 h at 520ºC and 1 h at 860ºC. These two different thermal treatments are essential to favor an initial crystallization at first cycle, and total material crystallization at a higher temperature. Biosilicate® composition and thermal treatment protocol are detailed described at EP1601623B1 patent (Brazil). The cast rods of glass were examined at the time of processing for defects such as porosity. Any specimen showing signs of porosity was discarded. Samples were immersed in acetone to remove any debris and abundantly irrigated with physiologic solution before implantation.

IMPLANTATION PROCEDURES AND SAMPLES HARVESTING

Each animal was submitted to bilateral femur surgery at same session [2]. Fenaren® (Sodium Diclofenac - 2 mg/Kg) and Tramal® (Tramadol Cloridrate - 1 mg/Kg) were administered immediately and 24

hours after surgery. The animals were maintained in cages with free access to food and water and the wounds were inspected daily for clinical signs of complications or adverse reactions, and to monitor healing. At 8 and 12 weeks after implantation the animals were euthanized with a lethal dose of thiopental and the femurs were harvested, radiographies were taken to define implants location, and processed for morphological and histomorphometric analyses. These periods of harvesting were selected based on previous studies [2,11,12].

HISTOLOGICAL PROCESSING

The bone segments containing the rods were ground sectioned for light microscopy [13]. The bone and implants were immediately fixed in 3% glutaraldehyde buffered with 0.1M sodium cacodylate (pH 7.3) for 3 hours. After fixation, these specimens were dehydrated through a series of graded ethanols and embedded in resin (LH White Hard Grade, London, UK) over a period up to 9 days. Each specimen was placed in a polyethylene cup and filled with fresh resin which was polymerized in an oven at 60°C for 18 hours. After polymerization, resin blocks were sectioned with a diamond knife (Microslice 2; Ultratec Manufacturing Inc., Santa Ana, CA). The samples were polished using silicon carbide paper and diamond polishing pastes and the polished block surfaces were stained and processed with Stevenel's blue and Alizarin red for light microscopy. The stained blocks were mounted on slides using glass bond and were cut using a diamond band saw to leave a section near 1mm thick. The cut surfaces of the sections were polished and

thinned down to 30-40μm using silicon carbide paper without disruption of the implant tissue interface. Cover slips were used to protect the sections and the slides were examined under a standard light microscope.

Biocompatibility of the materials was based on their osseointegration and osseoconductivity capacity. For that, the parameter of the transversal section of the samples was measured followed by the measure of the length of this perimeter in close contact with bone matrix using a 10X original magnification. BIC was expressed as percentage of the implant surface in direct contact with the mineralized bone matrix in cortical and medullar area. At least six slides per period per material were used. This parameter was determined by means of an image analysis system using NIH Image software.

STATISTICAL ANALYSIS

The data presented in this work were subjected to the ANOVA test. The results were confirmed by Tukey's test using SPSSWIN statistical analysis program. Differences at $p \leq 0,05$ were considered statistically significant.

RESULTS

CLINICAL OBSERVATIONS

No intra-operative or post-operative complications were noted with the animals. Implantation sites appeared to have healed with no visible signs of inflammation or adverse tissue reaction. Post-harvested radiographs confirmed the implants had been placed successfully in the burr hole penetrating the cortex into marrow of the femur.

HISTOLOGICAL AND HISTOMORPHOMETRIC ANALYSIS

Histological examination revealed unresorbed cylinders localized in the implantation sites with no persistent inflammation or foreign body reaction. After 8 and 12 weeks of implantation cortical bone regeneration was observed around all Bioglass 45S5 and Biosilicates® samples (Figures A-D). At medullar portion an intimate relationship between bone and Biosilicate® implants without soft tissue intervention was observed in only a few regions (Figures 1E and 1F). A layer of soft tissue was observed in close contact to implant surfaces in the medullar canal. Such connective tissue was composed of a few elongated cells and collagen fibers located parallel to implant surface (Figures 1G, 1H - arrows). The mean percentages of BIC at medullar and cortical regions are summarized in Tables I and II.

The BIC exhibited in bone marrow at 8 weeks presented the follow results: Biosilicate®vitreo > Bioglass45S5 > Biosilicate 2F > Biosilicate 1F. The BIC at 12 weeks were Biosilicate 1F > Biosilicate 2F > Biosilicate®vitreo > Bioglass45S5. No statistically significant difference between the materials or the periods was observed (p=0,08 and p=0,14 respectively). Considering BIC at cortical portion after 8 weeks, Biosilicate 2F presented the highest bone formation, followed by Biosilicate 1F, Bioglass®45S5, and Biosilicate®vítreo. Biosiliacate 1F and 2F presented similar results with no statistic difference (p=0,06). However, in this period Biosilicate 2F demonstrated higher BIC than Bioglass®45S5 and Biosilicate®vítreo (p=0,02). At 12 weeks BIC was similar between all tested materials (Biosilicate 2F > Bioglass®45S5 > Biosilicate®vítreo > Biosilicate 1F) with no statistically significant difference (p=0,08). It is important to emphasize that BIC of Biosilicate 1F was already completed after 8 weeks due to similar results between both tested periods. The best biological behavior considering BIC was demonstrated by Biosilicate 2F at 8 and 12 weeks.

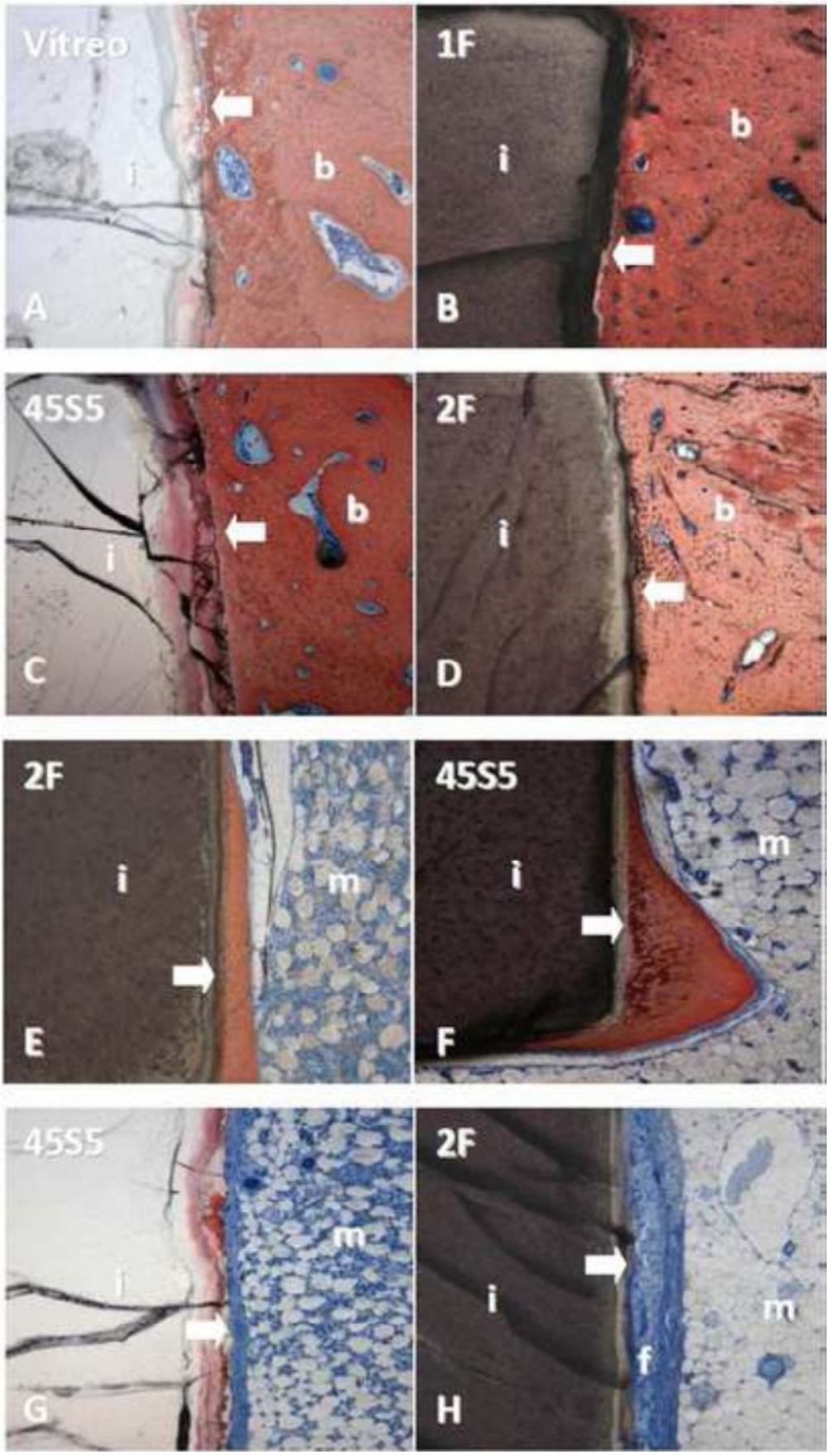
Vítreo
i
b
A
1F
i
b
B
45S5
i
b
C
2F
i
b
D
2F
i
m
E
45S5
i
m
F
45S5
i
m
G
2F
i
f
m
H

CAPTION OF THE FIGURE

Figure 1. Ground sections of Biosilicate® cylinders after 8 and 12 weeks of implantation. (A) Biosilicate®vítreo implant-tissue interface showing the cortical bone in close contact to the implant surface after 8 weeks; (B) Biosilicate 1F – tissue interface showing bone formation between implant surface and the cortical bone at 8 weeks; (C) Direct contact between the 45S5 implant surface and cortical bone (12 weeks); (D) Biosilicate 2F – direct contact at cortical region after 12 weeks; (E) Implant – tissue interface showing bone formation in the medullar canal after 12 weeks (Biosilicate 2F); (F) 45S5-arrow showing bone in close contact with the implant, in the medullary canal after 12 weeks; (G) 45S5 – tissue interface showing soft tissue in close contact with the implant, in the medullar canal after 8 weeks; (H) Arrow showing soft tissue in close contact with Biosilicate 2F implant in the medullar canal after 12 weeks. Legend: b – cortical bone; i – implant; m – bone marrow; f – fibrous tissue. Original magnification: 10X.

DISCUSSION

The results of the present study showed an excellent biocompatibility of Bioglass®45S5, Biosilicate®vitreo, Biosilicate 1F, and Biosilicate 2F after bone implantation. BIC was affected by the material chemical composition (Biosilicate 2F > Biosilicate 1F > Bioglass®45S5 > Biosilicate®vitreo). It is important to emphasize that Bioglass®45S5 demonstrated the highest bioactivity index for many years [7]. Different researches suggest Biosilicate® glass exerts more

osteogenic activity than Bioglass®45S5 under subjective histopathological analysis, confirming our results [8,14].

The BIC after 12 weeks were Biosilicate 2F > Bioglass45S5 > Biosilicate®vitreo > Biosilicate 1F. There was no statistically significant difference in BIC between these materials. It is important to emphasize the percentage of osseointegration of Biosilicate 2F was 100% after 12 weeks. In addition, after 8 weeks the osseointegration process was already completed on Biosilicate 1F (92,69%) because it did not increase at 12 weeks. In contrast to cortical area, BIC at bone marrow showed no statistically significant differences between all the materials after 8 weeks. Our results suggest that new bone formation around the materials is influenced by their location within the bone, whether in the cortical bone or in the marrow bone. The osteogenic potential of the fibrous connective tissue at the bone marrow could be attributed to the migration of osteogenic cells from the endosteum during tissue repair. However, fragments of endosteum stripped off during surgical procedure and adhered to material surface could be the source of osteoblastic cells [2].

Landry et al. (1996) explain that activating periosteum and/or endosteum cells and medullar repair system an intense osteogenic answer occurs at initial repair phase promoting new medullar bone formation. The activation of the three systems (periosteal, endosteal and medullary healing systems) promotes an intense osteogenic response in the early phase of the healing process influencing the formation of new bone in the medullary canal.

In this study, considering that all the samples were manufactured under the same conditions, surface topography was likely similar for all the implants. Therefore, the BIC could not have been influenced by factors other than surface chemistry. Moura et al. (2007) showed that full crystallization of bioactive glasses in a range of compositions of the system $P_2O_5.Na_2O.CaOSiO_2$ may promote enhancement of in vitro bone-like tissue formation in an osteogenic cell culture system. Granito et al. (2009) suggest that Biosilicate® exerts more osteogenic activity when compared to Bioglass under subjective histopathological analysis, with no significant differences between these two materials comparing Maximal load, Energy Absorption, and Structural Stiffness. Roriz et al. (2010) concluded that Biosilicate® presented similar results to Biogran® in alveolar ridge reconstruction demonstrating excellent response of bioactive-glass ceramic. It is important to stress that in vitro studies are different from in vivo situations due to the impossibility to simulate homeostase complex situation but both in vitro and in vivo analyses favored Biosilicate®.

Previous studies demonstrated that glass crystallization diminishes bioactivite level [16] and some even suggested that crystallization might turn bioactive glasses into bioinert materials [17]. Nevertheless our results do not support this hypothesis. Biosilicate® total crystallization may alter important material properties and consequently alter environment pH, turning it alkaline favoring osteoblastic differentiation and function [18,19]. Crystallization may even alter other material properties like dissolution index, which might

interfere on bone formation and may be undertaken to improve its biological properties. The different crystallization process among Biosilicate®vítreo, Biosilicate 1F and Biosilicate 2F could have interfered with bone formation. Despite the identical composition of Biosilicate (crystalline) and the parent glass Biosilicate®vítreo they may present different dissolution, kinetics and osseointegration capability. Very well domain on kinetic crystallization, nucleation, and growth allowed to obtain two different fully crystallized glass-ceramics: first showing only one crystalline phase containing 1Na2O.2CaO.3SiO2 crystals (named F1) and P2O5 in solid solution, and the second having two crystalline phases (named F2) containing 1Na2O.2CaO.3SiO2 and a calcium phosphate phase. Unfortunately, the phosphate phase was not identified until now using x ray diffraction due to its very low phosphate concentration (less than 1.8%). However, it was possible to observe the phosphate phase on FTIR spectra machine using diffuse reflectance.

The results showed that all evaluated implants, independent of the chemical composition, were biocompatible, as demonstrated by their capacity for osseointegration. The chemical composition was important as a determinant of residual glass solubility and hence stability in the biological environment. The regular appearance of the Biosilicate® implants in all micrographs suggested that the compositions tested were stable in the biological environment. The Biosilicate® formulation tested was therefore considered suitable for implant applications. The absence of inflammatory cells or multinucleated cells after 8 or 12 weeks appeared to favor the BIC. Vogel el al (2001) showed that the

presence of multinucleated cells is proportional opposite to bone bonding. In addition, the absence of macrophage activity diminishes dissolution possibility of glass-based materials that might create an acidic pH of local tissue environment [7]. In conclusions, the results of the present study indicate that all tested materials are biocompatible, with Biosilicate 1F and Biosilicate 2F presenting higher osteogenic activity than Biosilicate®vitreo and Bioglass45S5, being these materials suitable for implant use.

ACKNOWLEDGEMENT

The authors thank Mr. Sebastião Carlos Bianco for technical assistance and declare no conflict of interest. Based on a thesis submitted to University of São Paulo, Ribeirão Preto, Brazil, in partial fulfilment of the requirements for the M.S. degree.

REFERENCES

1.Bosetti M, Cannas M. The effect of bioactive glasses on bone marrow stromal cells differentiation. Biomaterials, 2005; 26:3873 – 79.

2.da Rocha Barros VM, Liporaci Jr. JLJ, Rosa AL, Junqueira MC, Oliveira PT, Johnson A, van Noort R. Bone response to three different chemical compositions of fluorcanasite glass-ceramic. J Biomed Mater Res A 2007; 83: 480 – 3.

3.Moura J, Teixeira LN, Ravagnani C, Peitl O, Zanotto ED, Beloti MM, Panzeri H, Rosa AL, Oliveira PT. In vitro osteogenesis on a highly

bioactive glass-ceramic (Biosilicate®). J Biomed Mater Res A 2007; 82: 545 – 7.

4.Schapoff M, Alexander DC, Clark AE. Clinical use of a bioactive glass particulate in the treatment of human osseus defects. Compend Con Edu Dent, 1997; 18:352 – 8.

5.Dalculsi G, Passuti N. Effect of the macroporosity for osseus substitution of calcium phosphate ceramics. Biomaterials, 1990; 11:86 – 7.

6.Miller CA, Kokubo T, Reaney IM, Hatton PV, James PF. Formation of apatite layers on modified canasite glass-ceramics in simulated body fluid. J Biomed Mater Res, 2002; 59:473–80.

7.Hench LL, Wilson J. An introduction to bioceramics. Singapure: World Scientific; 1993. 386 pp.

8.Roriz VM, Rosa AL, Peitl O, Zanotto ED, Panzeri H, de Oliveira PT. Efficacy of a bioactive glass–ceramic (Biosilicates) in the maintenance of alveolar ridges and in osseointegration of titanium implants. Clin Oral Impl Res, 2010; 21:148–55.

9.Beale GH. Design and properties of glass ceramic. Annu Rev Mater Sci, 1992; 22:91–119.

10.Johnson A, Shareef MY, Walsh JM, Hatton PV, van Noort R, Hill RG. The effect of casting conditions on the biaxial flexural strength of glass-ceramic materials. Dent Mater, 1998;14: 412 – 6.

11.Rosa AL, Beloti MM, Oliveira PT, Van Noort R. Osseointegration and osseoconductivity of hydroxyapatite of different microporosities. J Mater Sci Mater Med, 2002; 13:1071 – 5.

12.Rocha Barros VM, Rosa AL, Beloti MM, Chierice, G. In vivo biocompatibility of three different chemical compositions of Ricinus comunis poliurethane. J Biomed Materials Res, 2003; 67:235 – 9.

13.Maniatopoulos C, Deporter DA, Melcher AH. An improved method of preparing histological sections of metallic implants. Int J Oral Maxillofac Implants 1986; 1: 31-7.

14.Granito RM, Ribeiro DA, Rennó ACM, Ravagnani C, Bossini OS, Peitl-Filho O, Zanotto ED, Parizotto NA, Oishi J. Effects of biosilicate and bioglass 45S5 on tibial bone consolidation on rats: a biomechanical and a histological study. J Mater Sci Mater Med 2009; 20: 2521 – 6.

15.Landry PS, Marino AA, Sadasivan KK, Albright JA. Bone injury response. An animal model for testing theories of regulation. Clin Orthop Relat Res, 1996; 332:260-73.

16.Peitl-Filho O, LaTorre GP, Hench LL. Effect of crystallization on apatite-layer formation of bioactive glass 45S5. J Biomed Mater Res, 1996; 30:509 – 14.

17.Li P, Yang Q, Zhang F, Kokubo T. The effect of residual glassy phase in a bioactive glass-ceramic on the formation of its surface apatite layer in vitro. J Biomed Mater Res, 1992; 26:291 – 6.

18.Xynos ID, Edgar AJ, Buttery LD, Hench LL, Polak JM. Ionic products of bioactive glass dissolution increase proliferation of human osteoblasts and induce insulin-like growth factor II mRNA expression and protein synthesis. Biochem Biophys Res Commun, 2000; 276:461 – 5.

19.Loty C, Sautier JM, Tan MT, Oboeuf M, Jallot E, Boulekbache H, Greenspan D, Forest N. Bioactive glass stimulates in vitro osteoblast differentiation and creates a favorable template for bone tissue formation. J Bone Miner Res, 2001; 16:231 – 9.

20.Vogel M, Voigt C, Gross UM, Muller-Mai CM. In vivo comparison of bioactive glass particles in rabbits. Biomaterials, 2001; 22:357 – 62.

Table I – Degree of BIC of Biosilicate samples and Bioglass 45S5 at the cortical area.

MATERIAL	8 WEEKS	12 WEEKS
Bioglass®45S5	87(8)	92(8)
Biosilicate®vítreo	84(15)	92(4)
Biosilicate 1F	93(6)	90(9)
Biosilicate 2F	96(4)	100(0)

Table II – Degree of BIC of Biosilicate samples and Bioglass 45S5 at the medullar area.

MATERIAL	8 WEEKS	12 WEEKS
Bioglass®45S5	57(15)	52(18)
Biosilicate®vítreo	66(5)	53(4)
Biosilicate 1F	44(4)	56(8)
Biosilicate 2F	48(7)	56(6)

LETTER OF TRANSMITTAL – DENTAL MATERIALS (ISSN 0109-5641)

The manuscript entitled Bone response to Biosilicates® with different crystal phases is not concurrently under consideration for publication in another journal, all the named authors were involved in the work leading to the publication of the paper, and all the named authors have read the paper before it is submitted for publication.

Ribeirão Preto, Brazil, 02/22/2010

MARCELO RODRIGUES AZENHA
Marcelo Rodrigues Azenha

OSCAR PEITL FILHO
Oscar Peitl Filho

Valdemar R Barros
Valdemar Mallet da Rocha Barros