UNIVERSIDADE DE SÃO PAULO

FACULDADE DE ODONTOLOGIA DE RIBEIRÃO PRETO

MARIA CECÍLIA GORITA DOS SANTOS

Avaliação óssea, histológica e imuno-histoquímica em modelo animal ovariectomizado e aterosclerótico

Ribeirão Preto
2018

MARIA CECÍLIA GORITA DOS SANTOS

Avaliação óssea, histológica e imuno-histoquímica em modelo animal ovariectomizado e aterosclerótico

Versão Original

Dissertação apresentada à Faculdade de Odontologia de Ribeirão Preto da Universidade de São Paulo para obtenção do título de Mestre em Ciências.

Programa: Odontopediatria

Área de Concentração: Odontopediatria.

Orientador: Prof. Dr. João Paulo Mardegan Issa

Ribeirão Preto
2018

Autorizo a reprodução e divulgação total ou parcial deste trabalho, por qualquer meio convencional ou eletrônico, para fins de estudo e pesquisa, desde que citada a fonte.

FICHA CATALOGRÁFICA

Dos Santos, Maria Cecília Gorita

Avaliação óssea, histológica e imuno-histoquímica em modelo animal ovariectomizado e aterosclerótico, 2018.

67 f. : il. ; 30 cm

Dissertação de Mestrado apresentada à Faculdade de Odontologia de Ribeirão Preto/USP – Área de Concentração: Odontopediatria.

Orientador: João Paulo Mardegan Issa

Versão original

1. Osteoporose. 2. Aterosclerose. 3. MMP-9.

Nome: DOS SANTOS, Maria Cecília Gorita

Título: Avaliação óssea, histológica e imuno-histoquímica em modelo animal ovariectomizado e aterosclerótico.

Dissertação apresentada à Faculdade de Odontologia de Ribeirão Preto da Universidade de São Paulo para obtenção do título de Mestre em Ciências.

Programa: Odontopediatria

Área de Concentração: Odontopediatria

Data da defesa:____/____/____

Banca Examinadora

Prof. (a) Dr. (a) _____

Instituição: _____

Julgamento _____

Prof. (a) Dr. (a) _____

Instituição: _____

Julgamento _____

Prof. (a) Dr. (a) _____

Instituição: _____

Julgamento _____

Agradecimento

Agradeço **À Fundação de Amparo à Pesquisa do Estado de São Paulo** (FAPESP) pelo auxílio regular à pesquisa (Processo número: 2015/16194-4).

RESUMO

DOS SANTOS, M. C. G. **Avaliação óssea, histológica e imuno-histoquímica em modelo animal ovariectomizado e aterosclerótico.** 2018. 67 f. Dissertação [Mestrado]. Faculdade de Odontologia de Ribeirão Preto, Universidade de São Paulo, Ribeirão Preto, 2018.

A osteoporose é uma doença osteometabólica que atinge milhares de pessoas; e as doenças cardiovasculares são as principais causas de mortes no mundo. Estudos demonstram que pacientes com baixa densidade mineral óssea apresentam maior risco de desenvolverem doenças cardiovasculares. No entanto, os mecanismos patológicos, fisiológicos e moleculares que correlacionam a osteoporose e a aterosclerose ainda são desconhecidos. O objetivo deste estudo *in vivo* foi realizar avaliação histológica e imuno-histoquímica do osso fêmur de camundongos ovariectomizados e ateroscleróticos após tratamento com três drogas: doxiciclina, atorvastatina e vitamina D. Foram utilizados 36 camundongos fêmeas, como controle (linhagem C57BL/6), divididos aleatoriamente em seis grupos: Grupo I: Água; Grupo II: Etanol; Grupo III: Azeite; Grupo IV: Doxiciclina; Grupo V: Atorvastatina e Grupo VI: Vitamina D; e 36 camundongos fêmeas *knockout* para Apolipoproteína E (ApoE-/-) divididos aleatoriamente em seis grupos: Grupo VII: Água OVX; Grupo VIII: Etanol OVX; Grupo IX: Azeite OVX; Grupo X: Doxiciclina OVX; Grupo XI: Atorvastatina OVX e Grupo XII: Vitamina D OVX. Após indução dos quadros de osteoporose e aterosclerose foi realizado o tratamento conforme cada grupo. Decorrido o tempo experimental, os animais foram eutanasiados e o material coletado submetido ao processamento histotécnico para análise histológica, em cortes corados com Tricrômio de Masson e avaliação da expressão por imuno-histoquímica de TRAP, IL-1β, TNF-α, RANKL e MMP-9. Os resultados obtidos foram submetidos à análise estatística por meio dos testes One-Way ANOVA, seguido pelo pós-teste de Bonferroni (histologia e colesterol); Kruskal Wallis e Student-Newman-Keuls (imuno-histoquímica). O nível de significância adotado foi de 5%. Os resultados obtidos evidenciaram diferença significativa entre o número de células imunorreativas para MMP-9, TRAP, IL-1β, TNF-α e RANKL nos grupos VII e X; VIII e XI; demonstrando a ação da Doxiciclina e Atorvastatina sob tais moléculas. Os resultados histológicos evidenciaram a eficácia da vitamina D no tratamento da osteoporose, uma vez que promoveu aumento da área óssea.

Palavras-chave: Osteoporose. Aterosclerose. MMP-9.

ABSTRACT

DOS SANTOS, M. C. G. **Bone, histological and immunohistochemical evaluation in an ovariectomized and atherosclerotic animal model.** 2018. 67 f. Dissertação [Mestrado]. Faculdade de Odontologia de Ribeirão Preto, Universidade de São Paulo, Ribeirão Preto, 2018.

Osteoporosis is an osteometabolic disease that affects thousands of people; and cardiovascular diseases are the leading causes of death in the world. Studies have shown that patients with low bone density are at a higher risk of developing cardiovascular disease. However, the pathological, physiological and molecular mechanisms that are correlated to osteoporosis and atherosclerosis are still unknown. The present work *in vivo* was to perform a histological and immunohistochemical evaluation of the femoral bone of ovariectomized and atherosclerotic mice after treatment with three drugs: doxycycline, atorvastatin and vitamin D. Thirty-six female mice were used as controls (C57BL/6 strain) randomly divided into six groups: Group I: Water; Group II: Ethanol; Group III: Olive oil; Group IV: Doxycycline; Group V: Atorvastatin and Group VI: Vitamin D; and the 36 knockout mice for Apolipoprotein E (ApoE-/-) randomly divided into six groups: Group VII: Water OVX; Group VIII: Ethanol OVX; Group IX: OVX olive oil; Group X: Doxycycline OVX; Group XI: Atorvastatin OVX and Group XII: Vitamin D OVX. After induction of osteoporosis and atherosclerosis, treatment was performed according to each group. After the experimental time, the animals were euthanized and the collected material submitted to histotechnical processing for histological analysis in stained sections with Masson's Trichrome and evaluation of the expression by immunohistochemistry of TRAP, IL-1β, TNF-α, RANKL and MMP-9. The results were submitted to statistical analysis using One-Way ANOVA, followed by Bonferroni post-test (histology and cholesterol); Kruskal Wallis and Student-Newman-Keuls (immunohistochemistry). The level of significance was 5%. The results obtained showed a significant difference between the number of immunoreactive cells for MMP-9, TRAP, IL-1β, TNF-α and RANKL in groups VII and X; VIII and XI; demonstrating the action of Doxycycline and Atorvastatin on such molecules. The histological results evidenced the efficacy of vitamin D in the treatment of osteoporosis, since it promoted increased bone area.

Keywords: Osteoporosis. Atherosclerosis. MMP-9.

LISTA DE ABREVIATURAS

ApoE	Apolipoproteina E
AG	Água
AT	Atorvastatina
AZ	Azeite
CEUA	Comissão de Ética no Uso de Animais
C57	C57BL / 6
DX	Doxiciclina
EPM	Erro Padrão Médio
ET	Etanol
FCFRP	Faculdade de Ciências Farmacêuticas de Ribeirão Preto
FORP	Faculdade de Odontologia de Ribeirão Preto
HDL	Lipoproteína Alta Densidade
IL	Interleucina
LDL	Lipoproteína de Baixa Densidade
mg/dL	Miligramas/decilitro
MMP	Metaloproteinases de matriz
OMS	Organização Mundial de Saúde
OPG	Osteoprotegerina
OVX	Ovariectomia
RANK	Receptor ativador do fator nuclear κβ
TM	Tricrômio de Masson
RANKL	Ligante do receptor ativador do fator nuclear κβ
TNF-α	Fator de necrose tumoral-α
TRAP	Fosfatase Ácida Tartarato Resistente
USP	Universidade de São Paulo
VD	Vitamina D

SUMÁRIO

1 INTRODUÇÃO 15

2 PROPOSIÇÃO 21

3 MATERIAL E MÉTODOS 25

4 RESULTADOS 35

5 DISCUSSÃO 49

6 CONCLUSÃO 57

REFERÊNCIAS 61

1. Introdução

1.1 Tecido Ósseo

O osso é um tipo específico de tecido conjuntivo, constituído por uma matriz extracelular mineralizada e por células. Possui funções de extrema importância, tais como: mobilidade, sustentação e proteção de órgãos vitais, devido seu conteúdo mineral também tem função importante na regulação dos níveis de cálcio no sangue (1).

Cerca de 90% da matriz óssea é composta por colágeno, sendo o colágeno tipo I o que se apresenta em maior quantidade. Os outros 10% são compostos por proteínas não colagenosas que formam a chamada substância fundamental do osso e são essenciais para o reparo, remodelamento, crescimento e desenvolvimento ósseo. Algumas das principais proteínas não colagenosas são os fatores de crescimento e as citocinas, como o fator de necrose tumoral-α (TNF-α), o fator transformador do crescimento β (TGF-β), as proteínas morfogenéticas ósseas (BMP) e as interleucinas (IL) 1 e 6 (1).

As principais células deste tecido são os osteócitos, que se localizam em cavidades no interior da matriz óssea, os osteoblastos, que são as células responsáveis pela formação óssea; os osteoclastos, que são células gigantes, multinucleadas (2) e as células de revestimento ósseo, que derivam de osteoblastos e revestem o osso que não está em processo de remodelação (1).

Os osteoclastos derivam das células hematopoiéticas mielóides e são responsáveis pela reabsorção óssea. Apresentam forte reação histoquímica à fosfatase ácida, sendo a mais comumente utilizada a Fosfatase Ácida Tartarato Resistente (TRAP), reação utilizada como marcador de atividade e diferenciação osteoclástica. O processo para formação dos osteoclastos é denominado osteoclastogênese.

Um dos principais fatores de estimulação para a osteoclastogênese é o ligante do receptor ativador do NFκβ (RANKL). Quando a proteína RANKL se liga ao seu receptor transmembrana, o RANK, presente em pré-osteoclastos promove a ativação de vias importantes para a diferenciação dos osteoclastos. Em contrapartida, este processo pode ser limitado pela osteoprotegerina (OPG). A OPG atua como antagonista do RANKL, pois bloqueia a interação RANK/RANKL, inibindo o estágio final da diferenciação osteoclástica (3).

Citocinas como TNF-α e IL-1β estimulam a diferenciação de osteoclastos, com o aumento da produção de RANKL (4,5).

As células ósseas são responsáveis por coordenarem o processo chamado de remodelação óssea, que garante a constante renovação do osso, dependente do equilíbrio entre formação e reabsorção óssea. Alguns fatores são capazes de afetar o processo de remodelamento ósseo como, por exemplo, hormônios, medicamentos, envelhecimento.

O envelhecimento é responsável por um desequilíbrio entre a formação e reabsorção óssea (com predomínio de reabsorção) e está associado a um aumento de incidência de doenças osteometabólicas, como a osteoporose.

1.2 Metaloproteinases de Matriz

As metaloproteinases de matriz (MMPs) são enzimas proteolíticas que possuem papel fundamental na degradação da matriz extracelular (6). São classificadas conforme afinidade pelo substrato em: colagenases, gelatinases, estromelisinas, matrilisinas, de membrana e outras.

O descontrole da atividade de MMPs possui importância em várias doenças, tais como: osteoporose, doenças cardiovasculares, artrite reumatóide, osteoarterite, entre outras (7,8).

A MMP-9, classificada como uma gelatinase (6,7) está relacionada com a reabsorção óssea através da degradação da matriz extracelular e recrutamento dos osteoclastos e é um importante biomarcador para o aumento da reabsorção óssea (9).

1.3 Osteoporose

A osteoporose é definida pela Organização Mundial de Saúde (OMS) como uma patologia sistêmica e é caracterizada pela diminuição da massa óssea, deterioração da microarquitetura e diminuição do tecido ósseo, o que compromete a resistência do osso e consequentemente aumenta a ocorrência de fraturas. Estima-se que a cada três segundos ocorra uma fratura óssea decorrente de osteoporose, totalizando cerca de 8,9 milhões por ano em todo o mundo (10). No Brasil, 10 milhões de pessoas são portadoras desta doença (11).

O grupo mais afetado pela osteoporose são as mulheres no período pós-menopausa, tendo em vista que o mesmo período é caracterizado por uma deficiência estrogênica. A deficiência de estrógeno, hormônio sexual, potencializa a perda óssea através do aumento da

formação e atividade de osteoclastos, em consequência do aumento da síntese de citocinas como IL-1, TNF-α e da proteína RANKL (12).

1.4 Indução de perda de massa óssea em animais experimentais

A ovariectomia (OVX) realizada em animais caracteriza um modelo que mimetiza a pós-menopausa. Tal procedimento provoca redução na síntese de estrógeno (13), altera o perfil lipídico, aumenta a osteopenia, obesidade e doenças cardiovasculares (14). Também induz a osteoporose, uma vez que há o aumento da osteoclastogênese, diminuindo a densidade mineral óssea e aumentando os níveis de MMP-9 nos ossos (15).

1.5 Aterosclerose

As doenças cardiovasculares são um grupo de alterações que atingem o sistema circulatório e correspondem à principal causa de morte do mundo, resultando em 17,5 milhões de mortes por ano (cerca de 31% do número total de mortes) (16).

Dentre as alterações cardiovasculares destaca-se a aterosclerose, uma doença crônica inflamatória caracterizada pelo acúmulo de lipoproteínas de baixa densidade na parede das artérias (17). Baixos níveis de lipoproteínas de alta densidade e o estilo de vida como sedentarismo, dieta hipercalórica, uso de tabaco e álcool também estão associados a esta doença (18).

Essas lipoproteínas são formadas por um componente lipídico e por outro proteico, denominado apolipoproteína. A Apoliproteína E (ApoE) especificamente, é associada a lipoproteínas de muito baixa densidade e atua na distribuição e no metabolismo do colesterol. Já foi descrito na literatura que camundongos *knockout* para Apolipoproteína E (ApoE -/-) e para o gene OPG (OPG -/-) apresentam um grande aumento em lesões ateroscleróticas e severa osteoporose em consequência à deficiência de OPG (19). Tendo em vista a importante participação da OPG em uma das principais vias de diferenciação e ativação de osteoclastos.

Já foi demonstrada a participação da MMP-9 no processo aterosclerótico, bem como na instabilidade das placas de ateroma (20).

1.6 Indução do quadro de aterosclerose

Os animais *knockout* para ApoE -/- submetidos à dieta hipercolesterolêmica apresentaram um quadro de aterosclerose. Para isso os animais receberam uma dieta onde foi acrescido 1% de colesterol à ração convencional (21).

1.7 Osteoporose X Aterosclerose

Estudos clínicos e epidemiológicos já demonstraram que pacientes com baixa densidade mineral óssea (DMO) apresentam maior risco de desenvolverem doenças cardiovasculares como, por exemplo, aterosclerose coronariana e calcificação vascular (22-29).

Em estudo com mulheres na pós-menopausa foi observado aumento nos níveis de LDL e redução nos níveis de HDL associados a uma baixa densidade mineral óssea (30). Outros estudos mostraram que mulheres na menopausa com osteoporose apresentaram maiores riscos de desenvolverem doenças cardiovasculares (22,31-33).

Apesar de crescentes relatos na literatura sobre a correlação entre baixa DMO e riscos cardiovasculares, os mecanismos patológicos, fisiológicos e moleculares que correlacionam essas duas patologias são ainda desconhecidos.

A MMP-9 está caracterizada na literatura como super-expressa em modelo de aterosclerose e o aumento da sua atividade também está correlacionado a reabsorção óssea (9,34-37).

Com base nesses achados da literatura a hipótese deste estudo é que esta metaloproteinase seja uma molécula primordial na interface dessas duas patologias e a sua caracterização bioquímica e molecular poderá futuramente ser utilizada como alvo de terapia para prevenção das doenças ou tratamentos com fármacos de nova geração.

2. Proposição

2.1 Objetivo Geral

O presente trabalho objetivou fazer uma avaliação histológica e imuno-histoquímica do osso fêmur de camundongos ovariectomizados e ateroscleróticos.

2.1.1 Objetivos Específicos

- ✓ Avaliar histologicamente o osso fêmur direito em microscopia de luz, em cortes corados por Tricrômio de Masson;
- ✓ Avaliar a expressão de TRAP, IL-1β, TNF-α, RANKL e MMP-9 através da técnica imuno-histoquímica;
- ✓ Avaliar o efeito das drogas que atuam na inibição da atividade da MMP-9 (Doxiciclina), no tratamento da aterosclerose (Atorvastatina) e da osteoporose (Vitamina D).

3. Material e Métodos

3.1 Animais

O projeto da presente pesquisa foi previamente aprovado pela Comissão de Ética no Uso de Animais (CEUA) da Faculdade de Odontologia de Ribeirão Preto (FORP) da Universidade de São Paulo (USP), protocolo número 2014.1.1090.58.0.

Foram adquiridos 36 camundongos C57BL/6, fêmeas, com 4 semanas de idade e peso de 20g a 25g, provenientes do Biotério Central da USP; e 36 camundongos *knockout* para Apolipoptroteína E, fêmeas, com 4 semanas de idade e peso de 20g a 25g, provenientes do Biotério da Faculdade de Ciências Farmacêuticas de Ribeirão Preto (FCFRP) da USP. Os animais foram mantidos no biotério da FORP e anteriormente à realização dos experimentos foram ambientados por sete dias. Durante todo o período foram mantidos em gaiolas coletivas (máximo de 5 animais por gaiola) forradas com maravalha, em temperatura entre 22°e 25°C e em um ciclo claro-escuro de 12 em 12 horas.

3.2 Procedimentos Operatórios

Anteriormente à realização dos procedimentos, os animais foram anestesiados com cloridrato de ketamina e xilazina em concentrações de 100mg/kg e 10mg/kg, respectivamente.

3.3 Procedimento de Ovariectomia – Indução cirúrgica da osteoporose

Com 5 semanas de idade as fêmeas *knockout* para ApoE foram submetidas ao procedimento de ovariectomia. Inicialmente foi realizada tricotomia entre o rebordo costal inferior e início da pelve, a antissepsia da região foi realizada com solução de polivinil-pirrolidona-iodo. Após o acesso cirúrgico – incisão e divulsão foi identificado o ovário e efetuada a evisceração do corno ovariano (Figura 1). Por fim foi realizada ligadura para que não ocorresse sangramento (Figura 2). O procedimento foi repetido do lado oposto (38). Os animais receberam aplicações de pentabiótico por 48h após a cirurgia.

Figura 1 - Identificação do ovário e evisceração do corno ovariano.

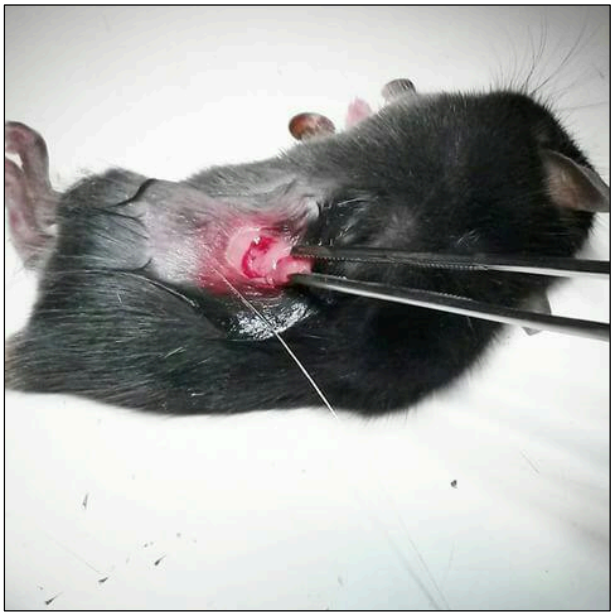

Figura 2 - Realização da sutura muscular.

3.4 Dieta hipercolesterolêmica – Indução do quadro de aterosclerose

Os animais *knockout* também foram submetidos à indução do quadro de aterosclerose. Tais animais receberam uma dieta hipercolesterolêmica – onde foi acrescido 1% de colesterol à ração convencional.

3.5 Grupos experimentais

Os 36 camundongos fêmeas C57BL/6 foram divididos em 6 grupos, assim como os camundongos fêmeas *knockout* ApoE-/-. Três grupos de cada linhagem de camundongos

receberam o tratamento com as drogas: doxiciclina, atorvastatina e Vitamina D; e os outros três grupos receberam os respectivos veículos (Tabela 1).

Tabela 1 - Distribuição dos grupos experimentais e grupos controles

C57BL/6	**ApoE (-/-)**
Água n= 6	Água n=6
Etanol n=6	Etanol n=6
Azeite n= 6	Azeite n= 6
Doxiciclina n= 6	Doxiciclina n= 6
Atorvastatina n= 6	Atorvastatina n= 6
Vitamina D n= 6	Vitamina D n= 6

3.6 Tratamento

Após o período de indução dos quadros de osteoporose e aterosclerose (12 semanas após ovariectomia) os animais foram submetidos ao tratamento com as drogas: doxiciclina, atorvastatina e vitamina D. As drogas foram utilizadas, durante 28 dias, nas seguintes concentrações: doxiciclina - 30 mg/Kg (39), atorvastatina - 10 mg/Kg (40) e vitamina D - 0,1 microgramas/kg (41). As drogas foram diluídas em seus veículos e administradas por gavagem. A doxicilina é solúvel em água, portanto o veículo utilizado foi a água, a atorvastatina é pouco solúvel em água, por isso foi acrescido 5% de etanol como veículo, enquanto a vitamina D é lipossolúvel, sendo assim, o veículo utilizado para sua diluição foi o azeite comercial.

3.7 Eutanásia

Passados os períodos experimentais estabelecidos, os animais foram submetidos à eutanásia. Para isso foi realizada anestesia com associação de ketamina e xilazina em concentrações de 100mg/kg e 10mg/kg, respectivamente, seguida de decapitação. O fêmur direito foi removido, identificado e imerso em solução fixadora de paraformaldeído, com volume de 20 vezes o tamanho da amostra, por 24 horas.

3.8 Preparo da amostra para análise histológica e imuno-histoquímica

O preparo das amostras para microscopia de luz foi realizado no Departamento de Morfologia, Fisiologia e Patologia Básica (DMFPB) da FORP.

Após a fixação, as amostras foram lavadas em água corrente e imersas em solução de etileno-diamino-tetracetato-dissódico (EDTA) a 10% – solução descalcificante. Durante o período de descalcificação as amostras foram mantidas em frascos individuais com tal solução em volume vinte vezes superior ao seu, à temperatura ambiente e sob agitação. Com o objetivo de neutralizar a ação do EDTA, após a descalcificação, as amostras foram imersas em sulfato de sódio a 5%, durante 24 horas. O preparo seguiu com desidratação das amostras – feita com banhos em álcoois em uma série de concentrações crescentes: 70%, 90%, 95% e 100% - permanecendo as amostras 2 horas em cada solução. Finalizada a desidratação, as amostras foram diafanizadas em xilol – por meio de três banhos com duração de 2 horas cada e incluídas em parafina ântero-posteriormente. Os blocos contendo os ossos fêmures foram cortados horizontalmente em micrótomo (Leica RM2255®) – cortes seriados de 5 micrometros (μm) e, posteriormente, corados com Tricrômio de Masson.

3.9 Coloração dos cortes para análise histológica

A coloração para histologia foi feita por Tricrômio de Masson. Para que os cortes pudessem ser corados foram desparafinizados através de soluções de xilol – três banhos com duração de 10 minutos cada. Em seguida foi realizada a hidratação desses cortes – feita com álcoois em concentrações decrescentes: 100%, 100%, 100%, 90% e 70% - cada imersão durou 3 minutos e lavagem em água corrente por 3 minutos. Na sequência as lâminas foram imersas em solução de hematoxilina de Groat por 10 minutos e lavadas em água corrente e água acética a 1% (água destilada + ácido acético glacial). A seguir, as lâminas foram imersas em solução rouge de Mallory por 5 minutos e lavadas com solução de água acética a 1% durante 3 minutos, por duas vezes. As lâminas então foram imersas em solução de ácido fosfomolibídico a 10% e lavadas em solução de água acética. Em continuação, as lâminas foram colocadas em solução de azul de anilina por 10 minutos e lavadas em solução de água acética a 1% (três vezes durante três minutos cada). O procedimento foi finalizado com imersões em álcool absoluto – três banhos de três minutos cada. E três banhos de xilol de 5

minutos cada. Posteriormente foi realizada a montagem das lâminas – estabilização da lamínula com Entellan.

3.10 Análise por microscopia de luz

A análise quantitativa óssea foi realizada por meio de fotomicrografias das lâminas histológicas das epífises distais e proximais dos fêmures direitos dos grupos animais. As imagens das lâminas coradas por Tricrômio de Masson foram capturadas com o auxílio de uma câmera digital acoplada ao microscópio de luz Zeiss AxioImager Z2 (Oberkochen, Alemanha) auxiliado por uma Estação de trabalho DELL Precision T3500 (DELL, São Paulo, Brasil). O software AxioVision 4.8 (Carl Zeiss, Oberkochen, Alemanha), após calibração técnica inicial, reconhece os tons de azul da coloração utilizada por meio da pré-seleção com o cursor do "mouse" o tom de azul a ser quantificado, conforme exemplificado nas figuras 3 e 4. A área óssea foi circundada e seus valores gerados foram utilizados para os testes estatísticos.

Figura 3 - Fotomicrografia da lâmina da epífise distal corada com Tricrômio de Masson. A área circundada pela cor verde representa a área óssea quantificada (Zeiss, 5X).

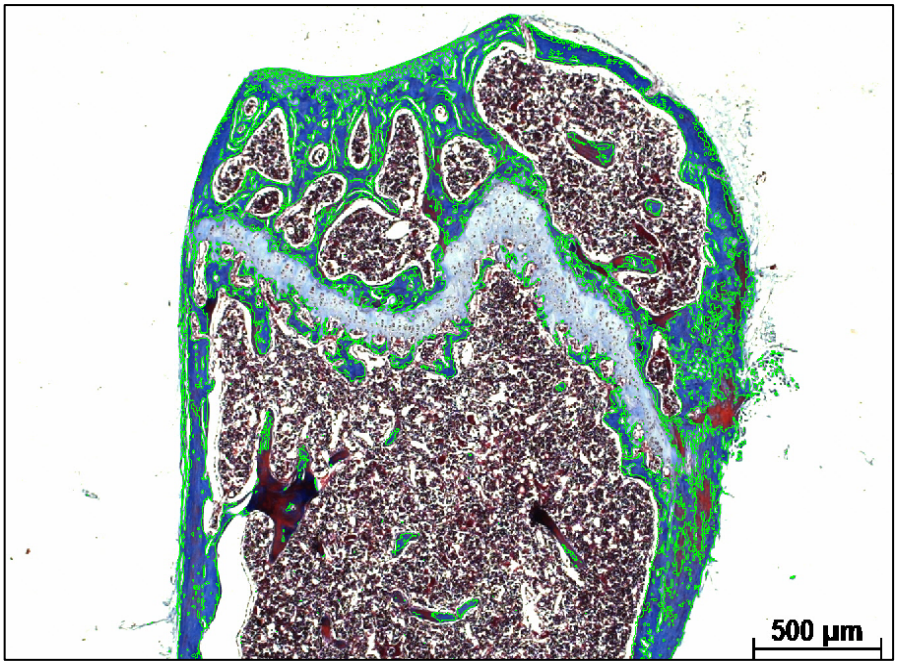

Figura 4 - Fotomicrografia da lâmina da epífise proximal corada com Tricômio de Masson. A área circundada pela cor verde representa a área óssea quantificada (Zeiss, 5X).

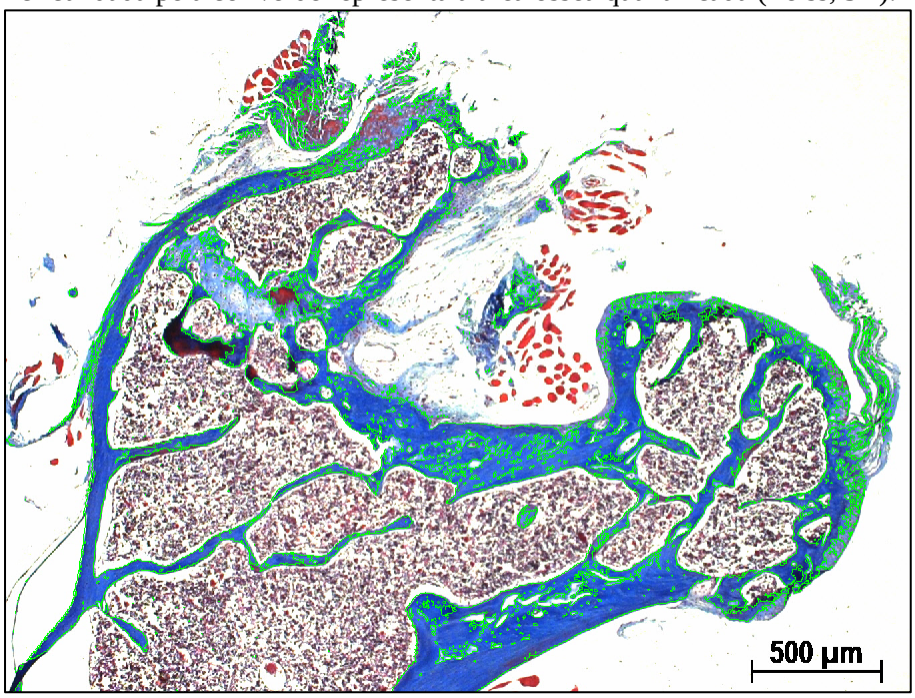

3.11 Processamento para imuno-histoquímica

Para a análise imuno-histoquímica os cortes histológicos foram desparafinizados em xilol e hidratados em série decrescente de etanol (100º - 100º - 100º - 90º - 70° GL). A recuperação antigênica foi realizada através da imersão das lâminas histológicas em tampão citrato (Spring Bioscience, Pleasanton, CA, EUA), em câmara pressurizada (Decloaking chamber®, Biocare Medical, Concord, CA, EUA) a 95°C, por 20 minutos. No final de cada etapa da reação imuno-histoquímica, as lâminas histológicas foram lavadas em PBS 0,1 M, pH 7,4. Posteriormente, as lâminas foram imersas em 3% de peróxido de hidrogênio por 1 hora e 1% de soro albumina bovino por 12 horas para bloqueio da peroxidase endógena e bloqueio dos sítios inespecíficos, respectivamente. As lâminas contendo amostras de cada grupo experimental foram divididas em quatro lotes, e cada lote foi incubado com um dos seguintes anticorpos primários: anti-MMP9 do rato gerado em cabra (SC-18319, Santa Cruz Biotechnology®), anti-TRAP do rato gerado em cabra (SC-30833, Santa Cruz Biotechnology®), anti-RANKL do rato gerado em cabra (SC-30833, Santa Cruz Biotechnology®), anti-TNFα do rato gerado em cabra (SC-30833, Santa Cruz Biotechnology®) e anti-IL-1β do rato gerado em cabra (SC-30833, Santa Cruz Biotechnology®). Os cortes foram incubados com anticorpo secundário biotinilado por 2 horas e subsequentemente tratados com estreptavidina conjugada com a peroxidase da raiz

forte - HRP por 1 hora (Universal Dako Labeled HRP Streptavidin-Biotin Kit®, Dako Laboratories, CA, EUA). A revelação foi realizada utilizando como cromógeno o 3,3'-tetracloridrato de diaminobenzidina (DAB chromogen Kit®, Dako Laboratories, CA, EUA). Foi realizada a contracoloração com *Hematoxilina de Harris*, e em seguida a desidratação em etanol, diafanização em xilol e, recobrimento com meio de montagem (Permount, Fisher Scientific, San Diego, CA, USA) e lamínulas de vidro. Como controle negativo, os espécimes foram submetidos aos procedimentos descritos anteriormente suprimindo-se a utilização do anticorpo primário.

A análise imuno-histoquímica foi realizada por um histologista certificado e cego aos tratamentos realizados (EE). A região de interesse foi toda a metáfise do fêmur. Foi efetuada uma análise semi-quantitativa utilizando-se de uma secção histológica de cada animal, no aumento original de 200x. Ao padrão de imunomarcação foi atribuído um escore. O critério adotado para o estabelecimento dos escores foi baseado e modificado (42), onde: ESCORE 0 = ausência de imunomarcação; ESCORE 1 = baixo padrão de imunomarcação; ESCORE 2 = moderado padrão de imunomarcação; ESCORE 3 = alto padrão de imunomarcação.

3.12 Análise Estatística

Para análise estatística foram realizados os testes One-Way ANOVA, seguido pelo pós-teste de Bonferroni (para análise histológica e dosagem de colesterol); Kruskal Wallis e Student-Newman-Keuls (para imuno-histoquímica). O nível de significância adotado foi de 5%.

4. Resultados

4.1 Indução do quadro de aterosclerose

Após análise estatística foi observada diferença significativa entre os grupos C57BL/6 e ApoE -/-, com o grupo ApoE -/- apresentando maiores valores em todos os casos de colesterol total e LDL e menores valores de HDL (Tabelas 2, 3 e 4).

Tabela 2 - Valores plasmáticos de colesterol total, LDL e HDL dos animais C57BL/6 e *knockout* $ApoE^{-/-}$ e respectivos tratamentos.

	Colesterol total (mg/dL)	**Colesterol LDL (mg/dL)**	**Colesterol HDL (mg/dL)**
C57 Água	70 ± 2	19,7 ± 1,3	27,7 ± 3,6
C57 Doxiciclina	73 ± 3	18,0 ± 1,0	37,7 ± 2,7
$ApoE^{-/-}$ Água	799 ± 48*	493 ± 54*	5,9 ± 0,3*
$ApoE^{-/-}$ Doxiciclina	949 ± 47#	411 ± 48#	6,0 ± 0,5#

Os valores estão expressos em média ± EPM (n=5). Significativamente diferente ($p<0,0001$) em relação aos animais C57 Água (*) e C57 Doxi (#). One-Way Anova ANOVA, pós-teste de Bonferroni.

Tabela 3 - Valores plasmáticos de colesterol total, LDL e HDL dos animais controles C57BL/6 e *knockout* $ApoE^{-/-}$ e respectivos tratamentos.

	Colesterol total (mg/dL)	**Colesterol LDL (mg/dL)**	**Colesterol HDL (mg/dL)**
C57 Etanol	68 ± 3	19,3 ± 1,2	36,0 ± 2,1
C57 Atorvastatina	70 ± 6	18,7 ± 1,6	43,4 ± 2,1
$ApoE^{-/-}$ Etanol	998 ± 55*	862 ± 107*	5,8 ± 0,1*
$ApoE^{-/-}$ Atorvastatina	979 ± 63#	658 ± 162#	8,2 ± 1,3#

Os valores estão expressos em média ± EPM (n=5). Significativamente diferente ($p<0,0001$) em relação aos animais C57 etanol (*), C57 atorvastatina (#). One-Way Anova ANOVA, pós-teste de Bonferroni.

Tabela 4 - Valores plasmáticos de colesterol total, LDL e HDL dos animais C57BL/6 e *knockout* $ApoE^{-/-}$ e respectivos tratamentos.

	Colesterol total (mg/dL)	**Colesterol LDL (mg/dL)**	**Colesterol HDL (mg/dL)**
C57 Azeite	75 ± 1	23,2 ± 4,1	38,6 ± 3,7
C57 Vitamina D	77 ± 4	23,7 ± 1,6	40,4 ± 1,6
$ApoE^{-/-}$ Azeite	1144 ± 162*	720 ± 63*	6,5 ± 1,1*
$ApoE^{-/-}$ Vitamina D	1247 ± 112#	718 ± 54#	6,0 ± 0,6#

Os valores estão expressos em média ± EPM (n=5). Significativamente diferente ($p<0,0001$) em relação aos animais C57 azeite (*), C57 vitamina D (#). One-Way Anova ANOVA, pós-teste de Bonferroni.

4.2 Análise Histológica

A análise quantitativa foi realizada através das médias percentuais obtidas após a quantificação óssea das epífises distal e proximal dos fêmures direitos, por meio de fotomicrografias das lâminas histológicas (exemplificada nas figuras 5, 6, 7, 8, 9 e 10) e utilização do software AxioVision 4.8 (Carl Zeiss, Oberkochen, Alemanha) através do qual foi obtido o percentual de osso pela área total, "área óssea e área total" (BA/TA) nos diferentes grupos experimentais.

Figura 5 - Fotomicrografias das lâminas das epífises proximais coradas com Tricrômio de Masson dos grupos e tratamentos, onde: **(A)** C57BL/6; água (TM, Zeiss, aumento de 5X); **(B)** ApoE -/-; água (TM, Zeiss, 5X); **(C)** C57BL/6; doxiciclina (TM, Zeiss, 5X); **(D)** ApoE -/-; doxiciclina (TM, Zeiss, aumento de 5X).

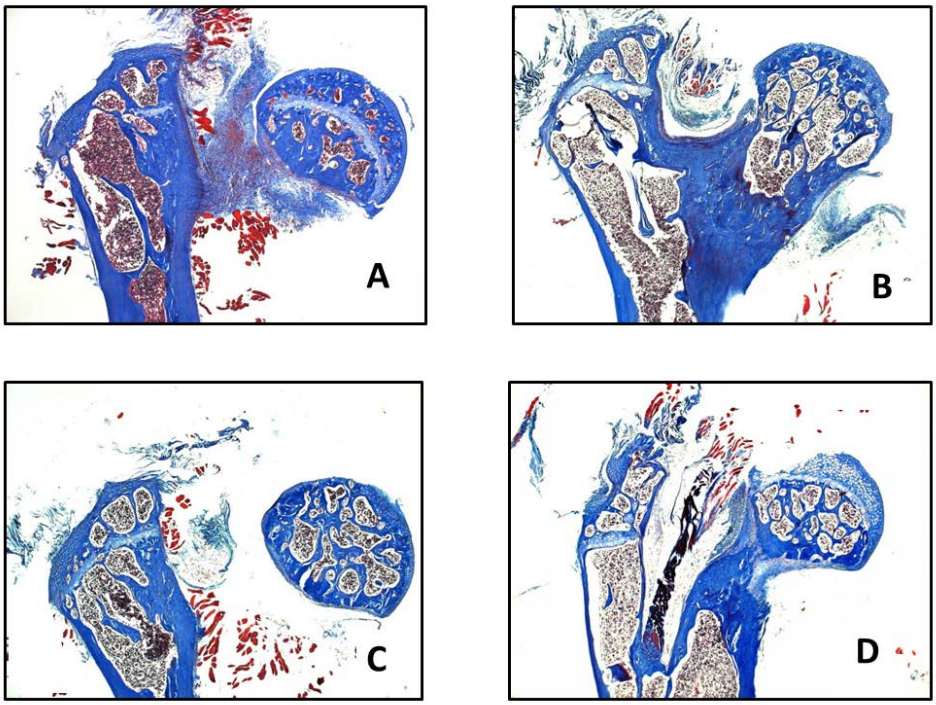

Figura 6 - Fotomicrografias das lâminas das epífises distais coradas com Tricrômio de Masson dos grupos e tratamentos, onde: **(A)** C57BL/6; água (TM, Zeiss, aumento de 5X); **(B)** ApoE -/-; água (TM, Zeiss, 5X); **(C)** C57BL/6; doxiciclina (TM, Zeiss, 5X); **(D)** ApoE -/-; doxiciclina (TM, Zeiss, aumento de 5X).

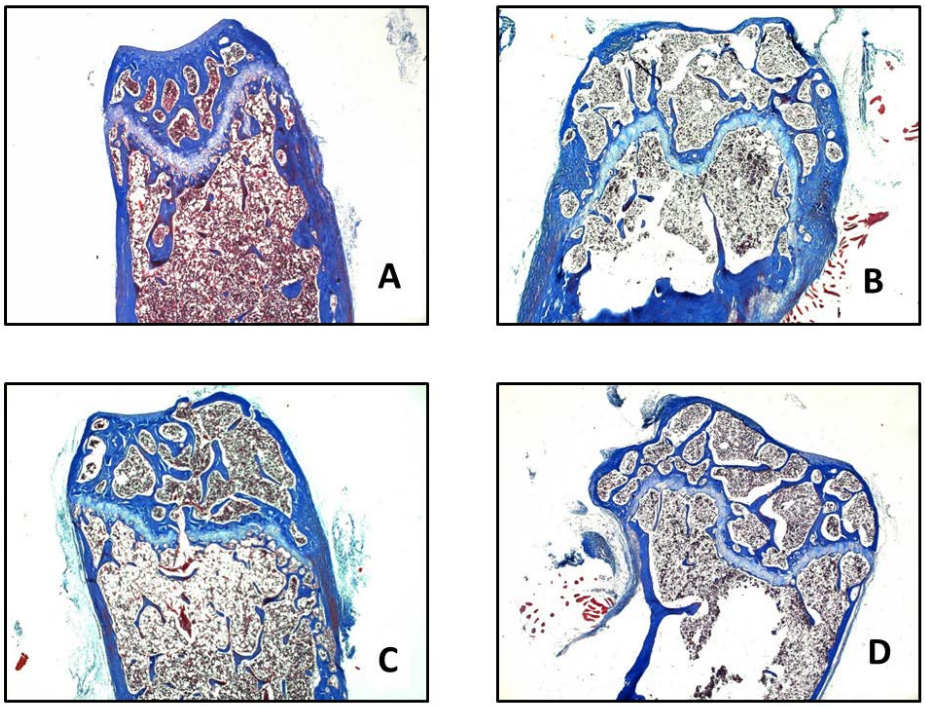

Figura 7 - Fotomicrografias das lâminas das epífises proximais coradas com Tricrômio de Masson dos grupos e tratamentos, onde: **(A)** C57BL/6; etanol (TM, Zeiss, aumento de 5X); **(B)** ApoE -/-; etanol (TM, Zeiss, 5X); **(C)** C57BL/6; atorvastatina (TM, Zeiss, 5X); **(D)** ApoE -/-; atorvastatina (TM, Zeiss, aumento de 5X).

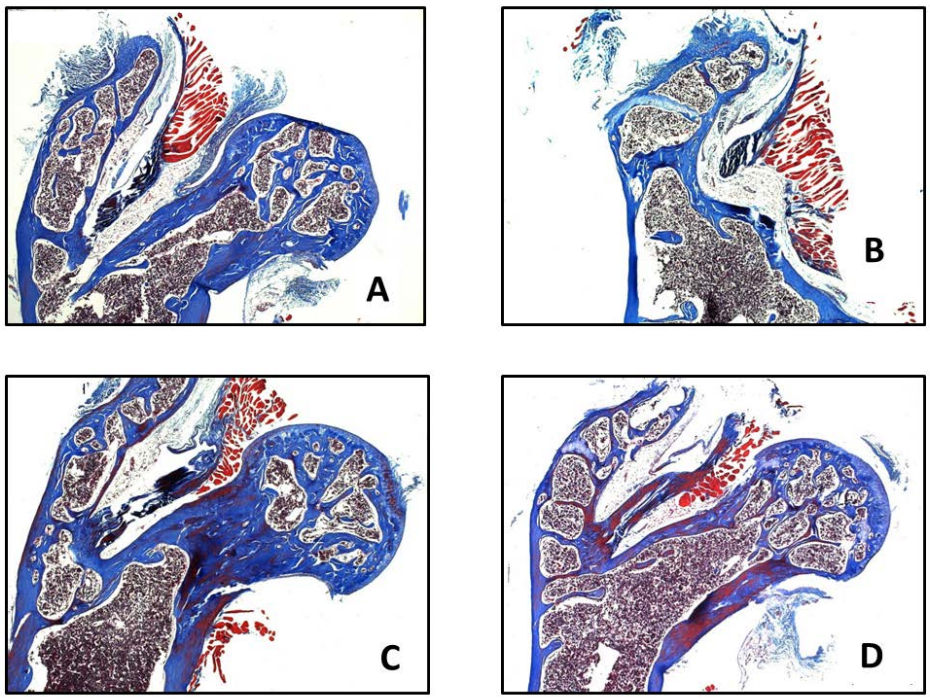

Figura 8 - Fotomicrografias das lâminas das epífises distais coradas com Tricrômio de Masson dos grupos e tratamentos, onde: **(A)** C57BL/6; etanol (TM, Zeiss, aumento de 5X); **(B)** ApoE -/-; etanol (TM, Zeiss, 5X); **(C)** C57BL/6; atorvastatina (TM, Zeiss, 5X); **(D)** ApoE -/-; atorvastatina (TM, Zeiss, aumento de 5X).

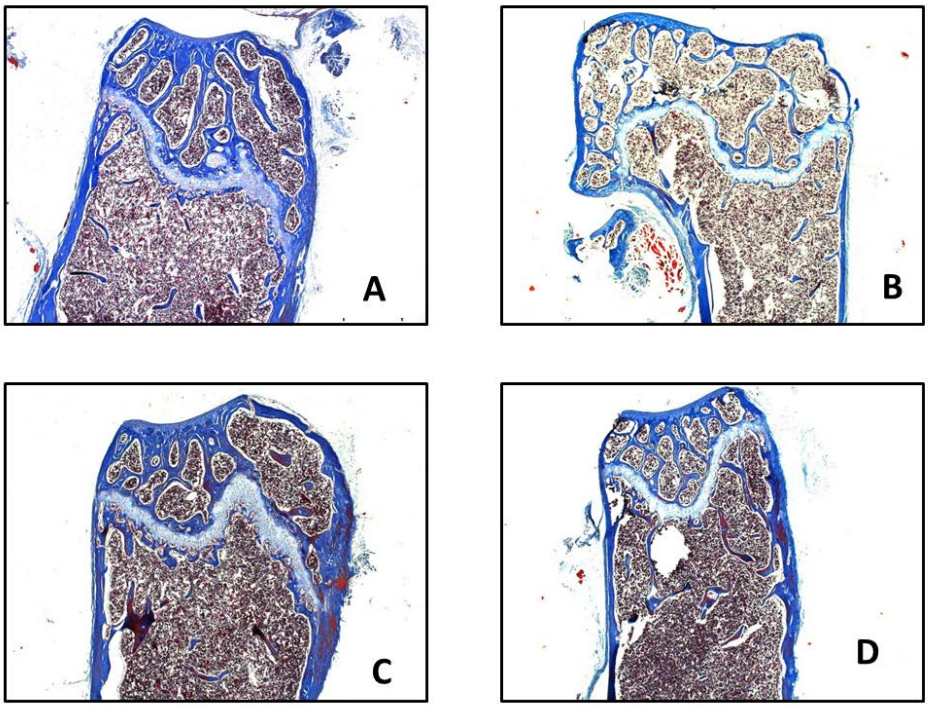

Figura 9 - Fotomicrografias das lâminas das epífises proximais coradas com Tricrômio de Masson dos grupos e tratamentos, onde: **(A)** C57BL/6; azeite (TM, Zeiss, aumento de 5X); **(B)** ApoE -/-; azeite (TM, Zeiss, 5X); **(C)** C57BL/6; vitamina D (TM, Zeiss, 5X); **(D)** ApoE -/-; vitamina D (TM, Zeiss, aumento de 5X).

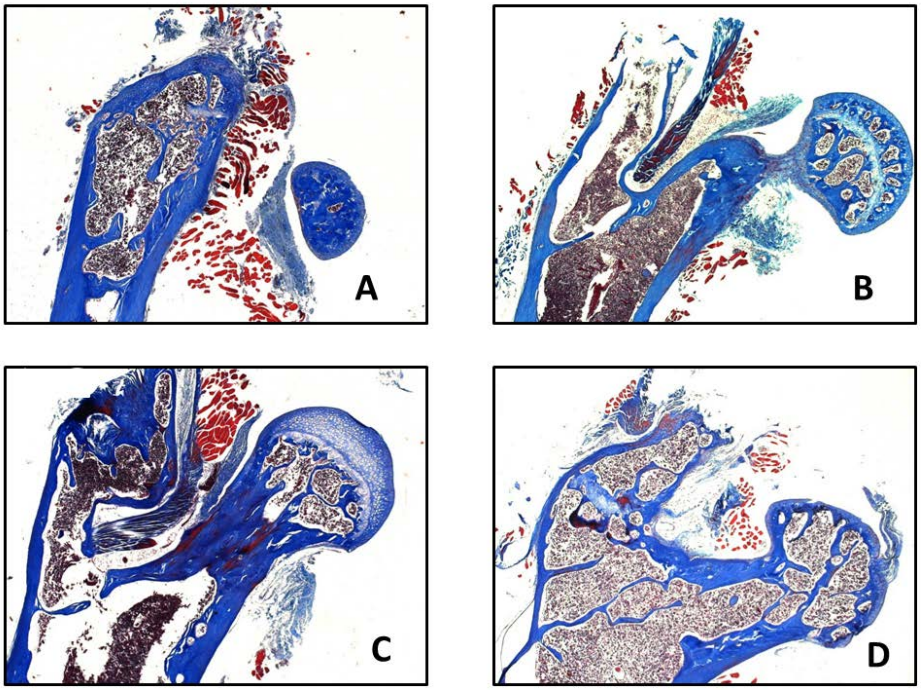

Figura 10 - Fotomicrografias das lâminas das epífises proximais coradas com Tricrômio de Masson dos grupos e tratamentos, onde: **(A)** C57BL/6; azeite (TM, Zeiss, aumento de 5X); **(B)** ApoE -/-; azeite (TM, Zeiss, 5X); **(C)** C57BL/6; vitamina D (TM, Zeiss, 5X); **(D)** ApoE -/-; vitamina D (TM, Zeiss, aumento de 5X).

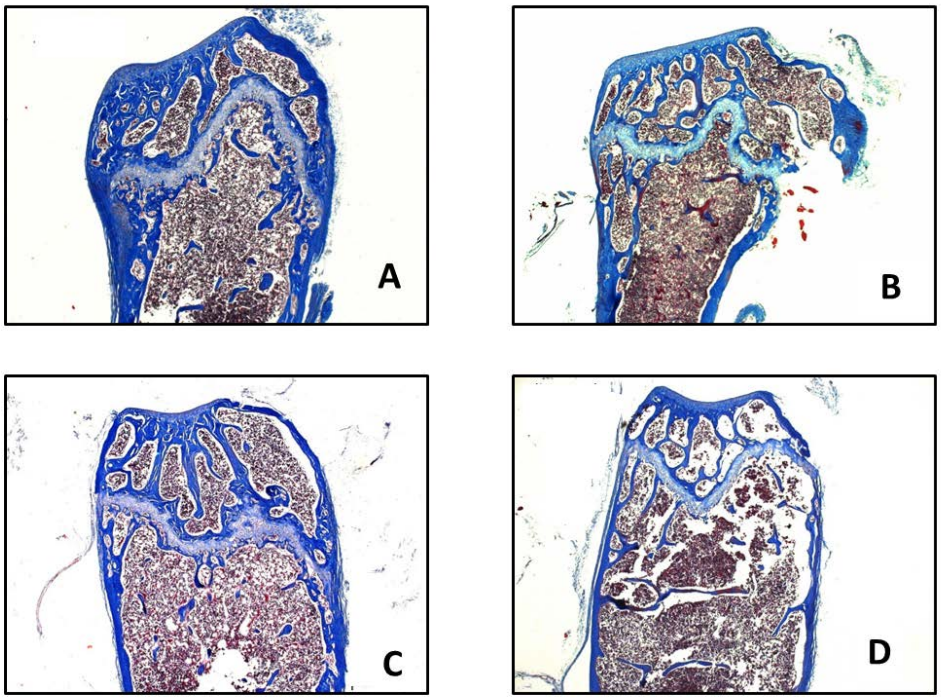

Os resultados estatísticos obtidos através das quantificações da porcentagem de área realizadas nas epífises distal e proximal estão expressos nos gráficos a seguir:

Figura 11 - Representação gráfica das médias obtidas através das quantificações realizadas nas epífises distais e proximais.

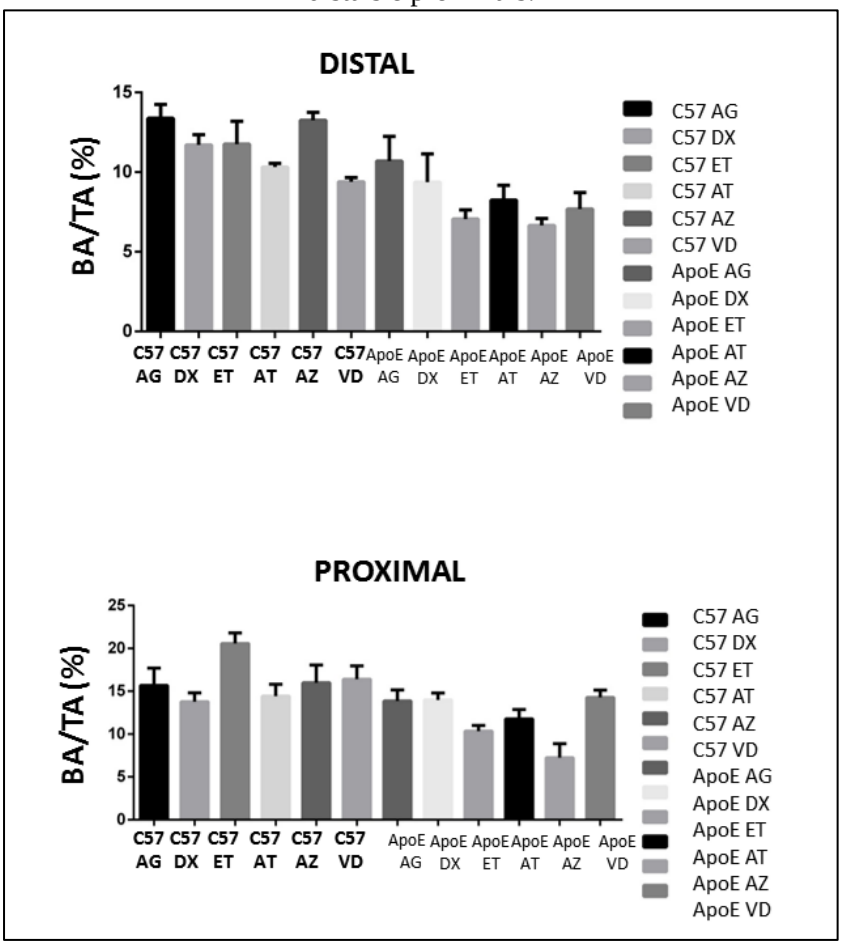

Após análise estatística, não foi possível observar diferença significativa, em relação à área óssea das epífises distais e proximais, entre os grupos experimentais C57BL/6 e ApoE -/- (água e doxiciclina) (Figuras 12 e 13).

Figura 12 - Representação gráfica da área óssea das epífises distais do grupos tratados com doxiciclina

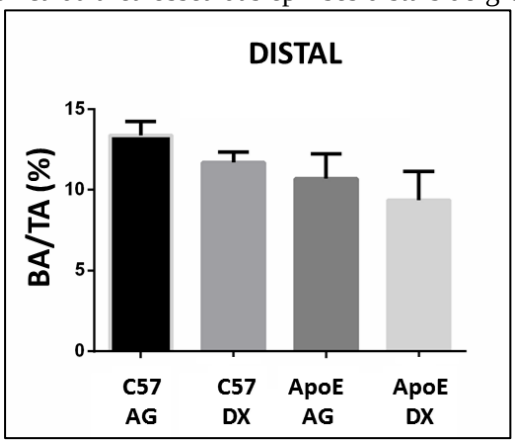

Figura 13 - Representação gráfica da área óssea das epífises proximais do grupos tratados com doxiciclina

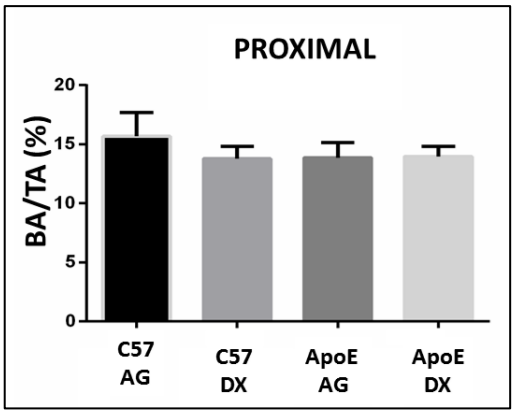

Após análise estatística foi possível observar diferença significativa, em relação à área óssea das epífises distais, entre os grupos ApoE -/- (etanol) e C57BL/6 (etanol), sendo a área óssea do grupo C57BL/6 (etanol) superior (Figura 14).

Figura 14 - Representação gráfica da área óssea das epífises distais do grupos tratados com atorvastatina

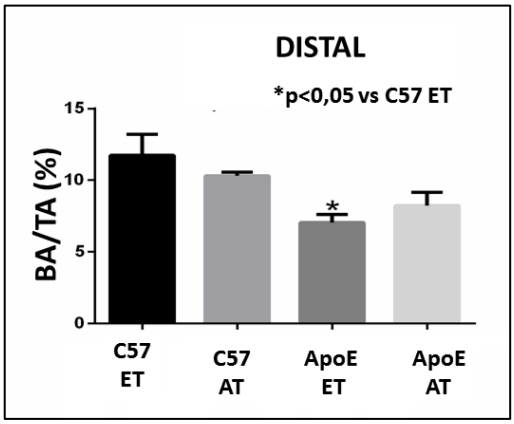

Após análise estatística foi possível observar diferença significativa, em relação à área óssea das epífises proximais, entre os grupos C57BL/6 (etanol), C57BL/6 (atorvastatina) e ApoE -/- (etanol), sendo a área óssea do grupo C57BL/6 (etanol) superior aos dois outros grupos (Figura 15).

Figura 15 - Representação gráfica da área óssea das epífises proximais do grupos tratados com atorvastatina

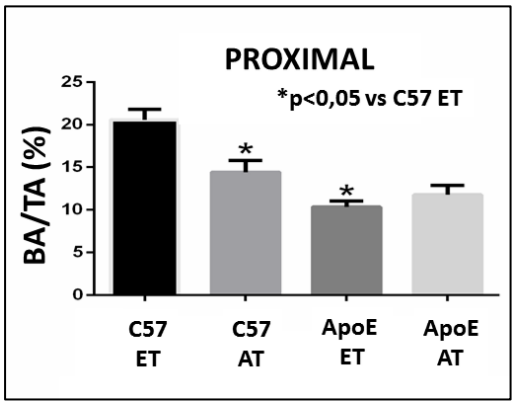

Após análise estatística foi possível observar diferença significativa, em relação à área óssea das epífises distais, entre os grupos C57BL/6 (azeite) e ApoE -/- (azeite), sendo a área óssea do grupo C57BL/6 (azeite) superior (Figura 16).

Figura 16 - Representação gráfica da área óssea das epífises distais do grupos tratados com vitamina D

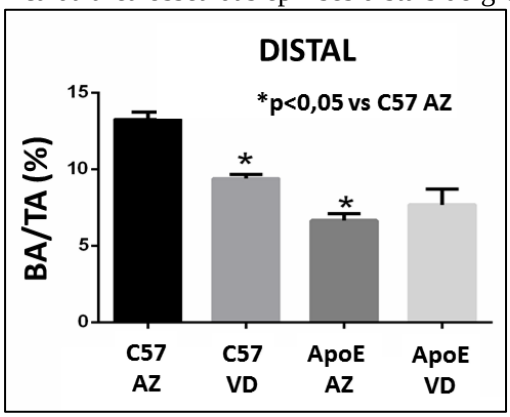

Após análise estatística foi possível observar diferença significativa, em relação à área óssea das epífises proximais, entre os grupos C57BL/6 (azeite) e ApoE -/- (azeite), sendo a área óssea do grupo C57BL/6 (azeite) superior e também entre os grupos ApoE (azeite) e ApoE -/- (vitamina D); sendo a área óssea do grupo ApoE -/- (vitamina D) superior (Figura 17).

Figura 17 - Representação gráfica da área óssea das epífises proximais do grupos tratados com vitamina D

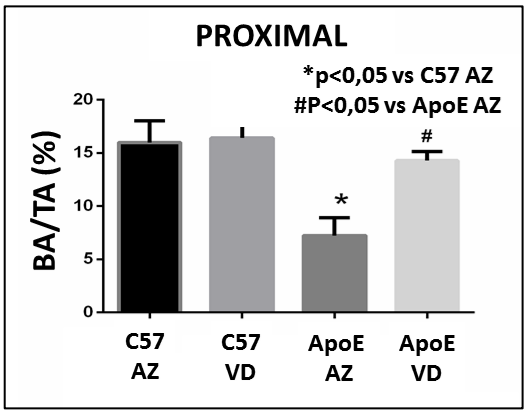

4.3 Análise Imuno-histoquímica

4.3.1 Padrão de imunomarcação

A técnica imuno-histoquímica empregada para a detecção de MMP-9, TRAP, RANK-L, TNF-α e IL-1β mostrou alta especificidade na detecção de tais proteínas, a qual foi comprovada pela ausência total de marcação no controle negativo da reação. As células imunorreativas apresentaram uma coloração marrom escura confinada exclusivamente ao citoplasma, no caso de TRAP, e confinada ao citoplasma e em menor escala à matriz extracelular, no caso de MMP-9, RANK-L, TNF-α e IL-1β (Figuras 18 a 22).

Figura 18 - Padrão de imunomarcação para MMP-9. (A) Gráfico evidenciando os escores atribuídos ao padrão de imunomarcação para MMP9 nos fêmures de camundongos fêmeas dos grupos C57BL/6 e ApoE -/- e seus respectivos tratamentos. (B-C) Fotomicrografias mostrando a imunomarcação para MMP9 no fêmur. Abreviações e símbolos: tc, tecido conjuntivo; to, tecido ósseo. Aumento original: 1000x. Barras de escala: 15µm
*p<0,01

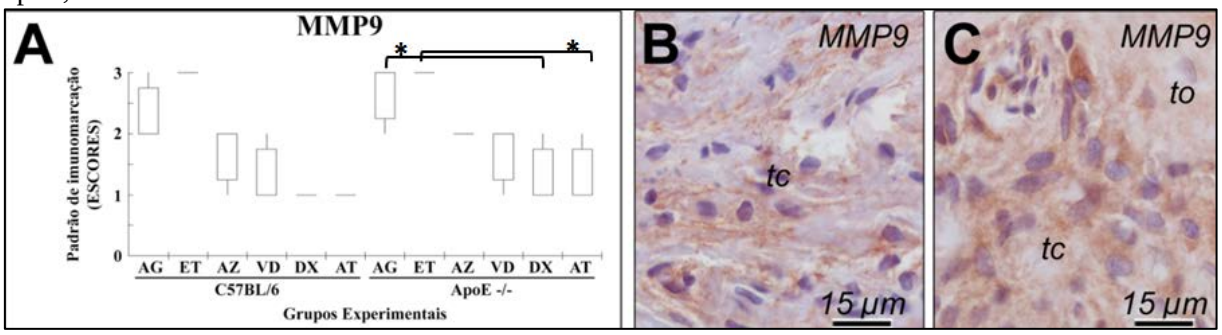

Figura 19 - Padrão de imunomarcação para TRAP. (A) Gráfico evidenciando os escores atribuídos ao padrão de imunomarcação para TRAP nos fêmures de camundongos fêmeas dos grupos C57BL/6 e ApoE -/- e seus respectivos tratamentos. (B-C) Fotomicrografias mostrando a imunomarcação para TRAP no fémur. Abreviações e símbolos: tc, tecido conjuntivo; to, tecido ósseo; vs, vasos sanguíneos; setas, células imunomarcadas. Aumento original: (B), 4000x; (C), 1000x. Barras de escala: (B), 5µm; (C), 15µm
*p<0,05
**p<0,01

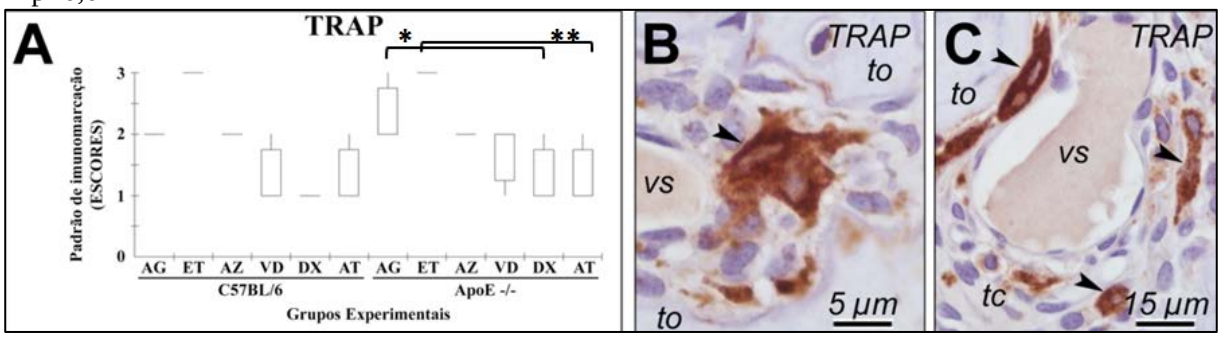

Figura 20 - Padrão de imunomarcação para RANKL. (A) Gráfico evidenciando os escores atribuídos ao padrão de imunomarcação para RANKL nos fêmures de camundongos fêmeas dos grupos C57BL/6 e ApoE -/- e seus respectivos tratamentos. (B-C) Fotomicrografias mostrando a imunomarcação para RANKL no fémur. Abreviações e símbolos: tc, tecido conjuntivo; to, tecido ósseo; vs, vasos sanguíneos; setas, células imunomarcadas. Aumento original: (B), 4000x; (C), 1000x. Barras de escala: (B), 5µm; (C), 15µm
*p<0,05
**p<0,01

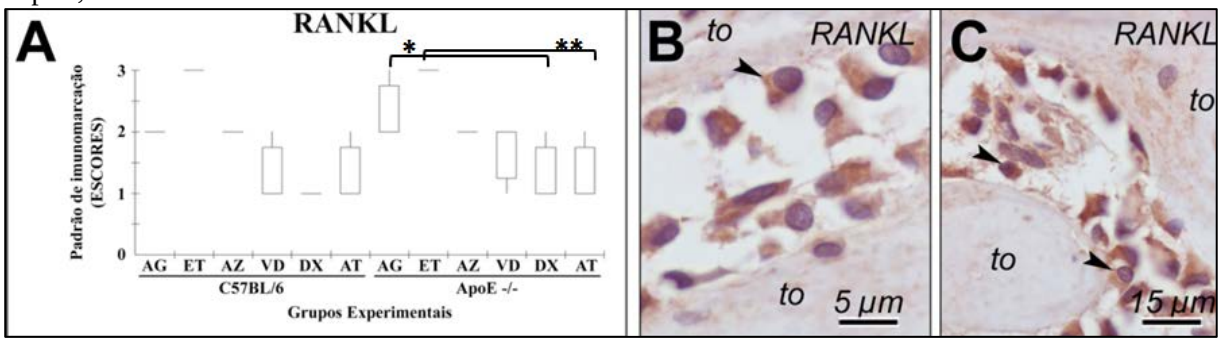

Figura 21 - Padrão de imunomarcação para TNFα. (A) Gráfico evidenciando os escores atribuídos ao padrão de imunomarcação para TNFα nos fêmures de camundongos fêmeas dos grupos C57BL/6 e ApoE -/- e seus respectivos tratamentos. (B-C) Fotomicrografias mostrando a imunomarcação para TNFα no fémur. Abreviações e símbolos: tc, tecido conjuntivo; to, tecido ósseo; vs, vasos sanguíneos; setas, células imunomarcadas. Aumento original: (B), 4000x; (C), 1000x. Barras de escala: (B), 5µm; (C), 15µm
*p<0,05
**p<0,001

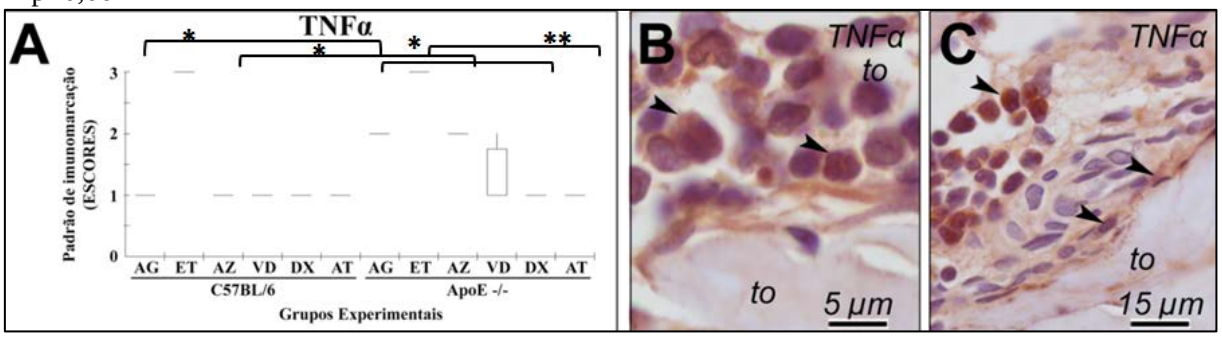

Figura 22 - Padrão de imunomarcação para IL-1β. (A)Gráfico evidenciando os escores atribuídos ao padrão de imunomarcação para IL-1β nos fêmures de camundongos fêmeas dos grupos C57BL/6 e ApoE -/- e seus respectivos tratamentos. (B-C) Fotomicrografias mostrando a imunomarcação para IL-1β no fémur. Abreviações e símbolos: tc, tecido conjuntivo; to, tecido ósseo; vs, vasos sanguíneos; setas, células imunomarcadas. Aumento original: (B), 4000x; (C), 1000x. Barras de escala: (B), 5µm; (C), 15µm
*p<0,05
**p<0,01

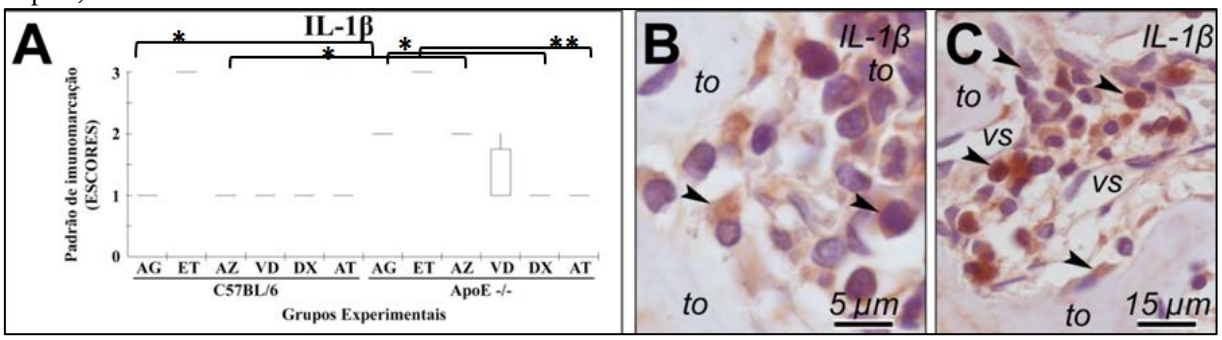

5. Discussão

A osteoporose é caracterizada pela baixa densidade mineral e deterioração da microarquitetura do tecido ósseo. A aterosclerose, por outro lado, é caracterizada pelo acúmulo de lipoproteínas de baixa densidade na parede das artérias.

A osteoporose e a aterosclerose são alterações com alta prevalência na população mundial e, portanto, acarretam problemas de saúde pública e elevados custos governamentais, o que justifica a importância do tema abordado.

Embora tais alterações atinjam principalmente mulheres na pós-menopausa e idosos em geral, isto não é uma restrição. O aumento no diagnóstico de osteoporose em crianças é uma realidade. Paralelamente a isto, sabe-se que a aterosclerose também tem início na infância, bem como alguns de seus fatores de risco como obesidade e sedentarismo.

Vários estudos (19,20,30,33) demonstram a correlação entre tais alterações, entretanto, não é conhecido o mecanismo pelo qual ocorra esta associação. Desta forma, o presente estudo *in vivo* objetivou avaliar camundongos ovariectomizados e ateroscleróticos quanto à área óssea do fêmur por meio de análise histológica; à expressão de TRAP, IL-1β, TNF-α, RANKL e MMP-9 através da técnica imuno-histoquímica e quanto ao efeito do tratamento com doxiciclina, atorvastatina e vitamina D.

O uso de animais com finalidade científica, embora muito questionado pela população não acadêmica, é de extrema importância. Isso porque estes estudos estabelecem bases para pesquisas clínicas. O camundongo é comumente utilizado por apresentar uma série de vantagens, tais como: fácil alocação, manipulação genética, alimentação e baixo custo. Tais fatores possibilitam o uso de um número considerável de animais.

O modelo animal ovariectomizado é estabelecido e muito utilizado para avaliação da osteoporose, uma vez que mimetiza a perda óssea observada nos seres humanos, especialmente nas mulheres, em decorrência da deficiência de estrógeno (13,43). Sendo assim, este foi o modelo adotado neste trabalho.

Animais *knockout* são aqueles geneticamente modificados, nos quais ocorre inativação de determinado gene (44), o que permite avaliar o efeito da ausência dele. Os camundongos *knockout* para ApoE foram selecionados no estudo por desenvolverem um quadro de aterosclerose ao receberem uma dieta hipercolesterolêmica (21), e com base em estudo prévio na literatura, no qual associado à deficiência de OPG, apresentaram quadro de osteoporose devido a inativação deste gene (19).

No presente estudo os animais *knockout* foram submetidos ao procedimento de OVX e receberam uma dieta hipercolesterolêmica a partir da sétima semana, já os C57BL/6 não sofreram OVX e receberam dieta convencional durante todo o período do estudo.

Ressalta-se que o projeto de pesquisa foi previamente submetido e aprovado pela CEUA da FORP e, consequentemente, respeitou o previsto na Lei nº 11.794 de 08/10/2008, responsável por regulamentar e criterizar a utilização de animais no âmbito acadêmico.

Em relação aos tratamentos foram utilizadas três drogas: doxiciclina, atorvastatina e vitamina D, que atuam respectivamente: em doses subantimicrobianas com ação inibitória sobre as MMPs; diminuindo os níveis de colesterol no sangue; prevenindo a perda óssea e estimulando a mineralização óssea. As concentrações utilizadas foram: doxiciclina - 30 mg/Kg (39), atorvastatina - 10mg/Kg (40) e vitamina D - 0,1µg/kg (41), durante um período de 28 dias.

Segundo a Sociedade Brasileira de Cardiologia (SBC) na V Diretriz Brasileira de Dislipidemias e Prevenção da Aterosclerose de 2013 e na atualização da mesma em 2017. Os valores de referência e desejáveis em relação ao colesterol são: Colesterol total: < 190 mg/dL; HDL: > 40 mg/dL e LDL: < 130 mg/dL.

No presente estudo o quadro de dislipidemia foi confirmado por dosagem bioquímica de colesterol total, LDL e HDL a partir do plasma dos animais, onde foi possível observar diferença significativa entre os grupos C57BL/6 e os grupos ApoE -/-. Como esperado estes animais apresentaram níveis mais elevados de colesterol total e LDL e níveis mais baixos de HDL quando comparados com aqueles, enfatizando a qualidade do modelo para avaliação de aterosclerose (21,45).

Entretanto, quando comparado os grupos ApoE -/- que receberam tratamentos com os que não receberam; não houve diferença significativa permanecendo, em ambos, altos níveis de colesterol total e LDL e baixo nível de HDL. Isto demonstra que a droga anti-aterosclerótica, atorvastatina, não surtiu efeito para o que normalmente é utilizada. Talvez pelo fato de que os níveis estavam muito alterados e dessa forma requeressem ajustes nas dosagens e no tempo de tratamento. A escolha da dosagem utilizada (10mg/kg) foi baseada em estudo no qual foi observado, histologicamente, que os animais ApoE-/- tratados tiveram uma diminuição no tamanho da lesão aterosclerótica, quando comparados aos não tratados (40).

No presente estudo a análise histológica foi realizada pela coloração de Tricrômio de Masson. Foi observado que os animais dos grupos C57BL/6 apresentaram trabéculas ósseas mais consolidadas quando comparados aos animais dos grupos *knockout* (ApoE -/-). A OVX reduziu o trabeculado ósseo – em número e espessura destas trabéculas – aumentando o espaço intertrabecular. Além disso, reduziu a espessura óssea cortical, alterações estas consistentes na literatura (13,15).

Foi realizada a quantificação óssea das epífises distal e proximal dos fêmures direitos, onde foi obtido o percentual de osso pela área total (BA/TA). Com relação aos resultados da quantificação da área óssea, os animais *knockout* OVX dos grupos veículos azeite e etanol apresentaram diferença significativa em relação aos mesmos grupos veículos da linhagem C57BL/6, evidenciando as alterações decorrentes da OVX, tendo em vista que os animais OVX apresentaram uma área óssea inferior (13,15).

Além disso, os resultados histológicos demonstraram diferença significativa entre a área óssea do grupo *knockout* tratado com Vitamina D e o seu respectivo veículo também OVX. A diferença aqui observada demonstra a eficácia deste medicamento no tratamento da osteoporose, também demonstrada na literatura (46). A vitamina D é um hormônio de extrema importância para o metabolismo ósseo, e é sabido que sua redução está associada à osteoporose (47), adicionalmente, a relevância da vitamina D para a absorção de cálcio é conhecida (48), sendo comumente utilizada no tratamento desta alteração óssea.

A técnica imuno-histoquímica é o processo de identificação de antígenos com utilização de anticorpos específicos. Para essa avaliação, no presente estudo, foram utilizados anticorpos contra as proteínas TRAP, IL-1β, TNF-α, RANKL e MMP-9. Para garantir a especificidade na detecção destas proteínas foram realizados controles negativos, onde foi observada ausência total de marcação.

O processo de remodelamento ósseo é depende do equilíbrio entre formação e reabsorção óssea, constante no tecido ósseo. Em patologias, como a osteoporose, ocorre um desequilíbrio, onde a taxa de reabsorção óssea supera a de formação (49). Uma característica desta condição é o grande número de osteoclastos ativos, que pode ser evidenciado através da imunomarcação da proteína TRAP neste estudo.

A elucidação do complexo de proteínas denominado RANK/RANKL/OPG permitiu melhor compreensão de patologias e alterações ósseas, devido sua importância na osteoclastogênese (3). Algumas citocinas como TNF-α e IL-1β também são de extrema relevância dentro do processo de remodelamento ósseo, uma vez que estimulam o aumento da síntese de RANKL (4,5).

Paralelamente, sabe-se que animais após indução do quadro de osteoporose revelaram alto nível de MMP-9 no tecido ósseo, sugerindo importante papel da MMP-9 na perda óssea, durante a osteoporose (15).

Sendo assim, tais moléculas são parâmetros dentro do processo de formação e reabsorção óssea. A utilização de marcadores da remodelação óssea é extremamente válida para avaliação do efeito de medicamentos e também acompanhamento de alterações ósseas.

Na prática clínica os mais utilizados são o CTx sérico e o P1NP sérico, para reabsorção e formação, respectivamente (50). Vale ressaltar que tais marcadores não devem ser parâmetros únicos para diagnóstico nem para instituição de tratamento da osteoporose. Entretanto, na prática experimental, a técnica imuno-histoquímica é muito utilizada e busca estabelecer bases e conceitos para posterior aplicação clínica.

No presente trabalho as células imunorreativas apresentaram uma coloração marrom escura confinada exclusivamente ao citoplasma, no caso de TRAP, e confinada ao citoplasma e em menor escala à matriz extracelular, no caso de MMP-9, RANK-L, TNFα e IL-1β.

A doxiciclina, medicamento que pertence à classe das tetraciclinas, é utilizada usualmente pelo seu efeito antimicrobiano. Entretanto, vem sendo demostrada sua eficácia também na inativação de MMPs e no reparo ósseo (51). Embora tenha sido registrado um aumento na expressão de MMP-9 nos animais veículos OVX ApoE -/- comparando com veículos não OVX, este aumento não foi estatisticamente significante. Em relação ao tratamento, foi observada redução significativa na expressão de MMP-9 nos grupos *knockout* OVX tratados com doxiciclina quando comparados com seus grupos veículos também OVX, o que demonstra a ação de tal medicamento sobre esta molécula.

Já a atorvastatina, medicamento da classe das estatinas, utilizado rotineiramente no tratamento para hipercolesterolemia, mostrou-se eficaz em casos de osteoporose associada à dislipidemia (52-53). A exemplo da doxiciclina, o aumento na expressão de MMP-9 após OVX não foi significante estatisticamente e após tratamento a atorvastatina reduziu de maneira significativa a expressão desta molécula.

Estudo (15) demonstrou elevação de MMP-9, utilizando um modelo osteoporótico onde associou-se OVX e uso de glicocorticoides. Sabe-se que esta associação possui caráter aditivo, ou seja, o glicocorticoide aumenta significativamente o efeito da OVX (54), o que pode justificar o aumento não significativo na expressão de MMP-9 no presente estudo.

Além disso, os animais ApoE -/- OVX tratados com doxiciclina demostraram uma quantidade inferior de células imunorreativas à TRAP, IL-1β, TNF-α e RANKL quando comparados com seus veículos OVX, confirmando sua atividade contra reabsorção óssea – resultado que corrobora com demais autores (55-58). Isso fortalece a hipótese de sua utilização – inibidor de MMPs – como uma medicação adjuvante no tratamento para osteoporose (59).

Os resultados da presente pesquisa também evidenciaram diferença significativa na expressão de TNF-α entre os animais OVX tratados com atorvastatina e os seus respectivos animais veículos OVX, diferença observada também na expressão de IL-1β, TRAP e

RANKL, demonstrando uma proteção contra reabsorção. De fato, isto tem sido relato, estudo (60) avaliou o efeito da atorvastatina em ratos nos quais foram induzidas osteoporose e doença periodontal e observaram redução na expressão de TNF-α, IL-1β e RANKL. Outro trabalho (52) também demonstrou uma dupla ação da atorvastatina em ratas ovariectomizadas e dislipidêmicas, onde o medicamento foi eficaz na normalização do nível de colesterol e na formação óssea. A diferença na eficácia do controle do nível do colesterol, em relação ao presente trabalho, pode ser atribuída ao tempo de tratamento, quando comparado a estudo (52) que estendeu o tratamento por 12 semanas. Em um estudo duplo (61), parte experimental com ratas ovariectomizadas e parte clínico com mulheres no período pós-menopausa, também observou-se em ambos os casos um efeito positivo da atorvastatina no tecido ósseo.

Com base nas metodologias utilizadas e os resultados obtidos foi verificado uma diminuição na expressão de MMP-9, TRAP, IL-1β, TNF-α e RANKL após o tratamento com doxiciclina e atorvastatina, o que sugere a ação destes medicamentos nestas móleculas e suporta a hipótese da utilização dos mesmos como adjuvantes no tratamento de osteoporose.

O presente estudo deve ser tido como um parâmetro inicial, tendo em vista que as patologias avaliadas são mediadas por muitos fatores. Assim sendo, mais estudos e pesquisas serão necessários para melhor compreender a dinâmica de associação entre osteoporose e aterosclerose.

6. Conclusão

Os resultados da presente pesquisa, com as metodologias e condições utilizadas, permitiram concluir que:

1. Por meio da análise quantitativa da histologia, a vitamina D foi favorável no tratamento da osteoporose;
2. O número de células imunorreativas para MMP-9, TRAP, IL-1β, TNF-α e RANKL foi significativamente menor nos grupos OVX tratados com doxiciclina e atorvastatina comparado com os grupos veículos OVX, o que confirma a ação de tais medicamentos sob estas moléculas.

Referências Bibliográficas[1]

[1] De acordo com a Associação Brasileira de Normas Técnicas (ABNT NBR 6023).

1 ROSS, M.H.; PAUWLINA, W. **Histologia: Texto e Atlas**. 6a ed. Rio de Janeiro: Guanabara, 2012.

2 JUNQUEIRA, L.C.; CARNEIRO, J. **Histologia Básica**. 10a ed. Rio de Janeiro: Guanabara Koogan, 2004.

3 WEITZMANN, M.N. The role of inflammatory cytokines, the RANKL/OPG axis, and the immunoskeletal interface in physiological bone turnover and osteoporosis. **Scientifica**, Cairo, p.125705, 2013.

4 ZUPAN. J.; KOMADINA, R.; MARC, J. The relationship between osteoclastogenic and anti-osteoclastogenic pro-inflammatory cytokines differs in human osteoporotic and osteoarthritic bone tissues. **Journal of biomedical science**, Basel, v.19, n.1, p.1-10, March 2012.

5 BOYCE, B.F. et al. NF-kappaB-mediated regulation ofosteoclastogenesis. **Endocrinology and metabolism**, Seoul, v.30, n.1, p.35-44, March 2015.

6 NAGASE, H.; WOESSNER, J.F. Matrix metalloproteinases. **The Journal of biological chemistry**, Baltimore, v.274, n.31, p.21491-4, July 1999.

7 WOESSNER, J.F. The family of matrix metalloproteinases. **Annals of the New York Academy of Sciences**, New York, v. 723, p.11-21, September 1994.

8 AZEVEDO, A. et al. Matrix metalloproteinases are involved in cardiovascular diseases. **Basic & clinical pharmacology & toxicology**, Copenhagen, v.115, n.4, p.301-14, October 2014.

9 CHRISTENSEN, J.; SHASTRI, V.P. Matrix-metalloproteinase-9 is cleaved and activated by cathepsin K. **BMC research notes**, London, v.8, p.322, July 2015.

10 JOHNELL, O.; KANIS, J.A. An estimate of the worldwide prevalence and disability associated with osteoporotic fractures. **Osteoporosis international**, London, v.17, n.12, p.1726-33, December 2006.

11 Ministério da Saúde, 2015. Disponível em: http://u.saude.gov.br/index.php/cidadao/principal/saude-em-dia/mais-sobre-saude-em-dia.

12 HSU, E.; PACIFICI, R. From osteoimmunology to osteomicrobiology: how the microbiota and the immune system regulate bone. **Calcified tissue international**, Berlin, October 2017.

13 BONNET N. et al. Doping dose of salbutamol and exercise training: impact on the skeleton of ovariectomized rats. **Journal of applied physiology**, Bethesda, v.103, n.2, p.524-533, August 2007.

14 GATTO, C.V.G. Ovariectomia e treinamento resistido: influência na morfologia e angiogênese do tecido adiposo visceral de ratas. 2013. 91 f. Dissertação (Mestrado em Ciências Fisiológicas) - Universidade Federal de São Carlos, São Carlos, 2013.

[1] De acordo com a Associação Brasileira de Normas Técnicas (ABNT NBR 6023).

15 GOVINDARAJAN, P. et al. Implications of combined ovariectomy and glucocorticoid (dexamethasone) treatment on mineral, microarchitectural, biomechanical and matrix properties of rat bone. **International journal of experimental pathology**, v.94, n.6, p.387-98, December 2013.

16 Ministério da Saúde, 2017 Disponível em: http://www.brasil.gov.br/saude/2017/09/doencas-cardiovasculares-sao-principal-causa-de-morte-no-mundo

17 HANSSON, G.K. Inflammation, atherosclerosis, and coronary artery disease. **The New England journal of medicine**, Boston, v. 352, n.16, p.1685-95, April 2005.

18 MANDAL, C.C. High cholesterol deteriorates bone health: new insights into molecular mechanisms. **Frontiers in endocrinology**, Lausanne, v.6, p.165, October 2015.

19 CALLEGARI, A. et al. Bone marrow- or vessel wall-derived osteoprotegerin is sufficient to reduce atherosclerotic lesion size and vascular calcification. **Arteriosclerosis, thrombosis, and vascular biology**, Dallas, v.33, n.11, p.2491-500, November 2013http://www.ncbi.nlm.nih.gov/pubmed/?term=callegari+2013+and+osteoprotegerin+and+Apo+E.

20 SILVELLO, D. et al. Serum levels and polymorphisms of matrix metalloproteinases (MMPs) in carotid artery atherosclerosis: higher MMP-9 levels are associated with plaque vulnerability. **Biomarkers**, London, v.19, n.1, p.49-55, February 2004.

21 JOVEN, J. et al. The results in rodent models of atherosclerosis are not interchangeable: the influence of diet and strain. **Atherosclerosis**, Amsterdam, v. 195, n.2, p.85-92, December 2007.

22 VON DER RECKE, P.; HANSEN, M.A.; HASSAGER, C. The association between low bone mass at the menopause and cardiovascular mortality. **The American journal of medicine**, New York, v.106, n.3, p.273-8, March 1999.

23 KIEL, D.P. et al. Bone loss and the progression of abdominal aortic calcification over a 25 year period: the Framingham Heart Study. **Calcified tissue international**, Berlin, v.68, n.5, p.271-6, May 2001.

24 SCHULZ, E. et al. Aortic calcification and the risk of osteoporosis and fractures. **The Journal of clinical endocrinology and metabolism**, Springfield, v. 89, n.9, p.4246-53, September 2004.

25 SINNOTT, B. et al. Coronary calcification and osteoporosis in men and postmeno -pausal women are independent processes associated with aging. **Calcified tissue international**, Berlin, v.78, n.4, p.195-202, April 2006.

26 DANILEVICIUS, C.F.; LOPES, J.B.; PEREIRA, R.M. Bone metabolism and vascular Calcification. **Brazilian journal of medical and biological research**, São Paulo, v.40, n.4, p.435-42, April 2007.

27 LAMPROPOULOS, C.E.; PAPAIOANNOU, I.; D'CRUZ, D.P. Osteoporosis--a risk factor for cardiovascular disease? **Nature reviews. Rheumatology**, New York, v.8, n.10, p.587-98, October 2012.

28 SPRINI, D. et al. Correlation between osteoporosis and cardiovascular disease. **Clinical cases in mineral and bone metabolism**, Roma, v.11, n.2, p.117-9, May 2014.

29 LELLO, S.; CAPOZZI, A.; SCAMBIA, G. Osteoporosis and cardiovascular disease: an update. **Gynecological endocrinology**, Carnforth, v.31, n.8, p.590-4, August 2015.

30 YAMAGUCHI, T. et al. Plasma lipids and osteoporosis in postmenopausal women. **Endocrine journal**, Tokyo, v.49, n.2, p.211-7, April 2002.

31 MARTINS, D. et al. Prevalence of cardiovascular risk factors and the serum levels of 25-hydroxyvitamin D in the United States. **Archives of internal medicine**, Chicago, v.167, n.11, p.1159-65, June 2007.

32 ALISSA, E.M. et al. Bone mineral density and cardiovascular risk factors in postmenopausal women with coronary artery disease. **BoneKEy reports**, London, v.4, p.758, November 2015.

33 SEO, S.K. et al. Decreased bone mineral density is associated with coronary atherosclerosis in healthy postmenopausal women. **Obstetrics & gynecology science,** Seoul, v.58, n.2, p.144-9, March 2015.

34 COSTA, F.S. et al. Avaliação das metaloproteinases de matriz -2 e -9 em gatos com desmineralização óssea secundária à tirotoxicose induzida. **Arquivo Brasileiro de Medicina Veterinária e Zootecnia**, v.60, n.5, p.1053-1060, October 2008.

35 BOLTON, C.E. et al. Circulating matrix matalloproteinase-9 and osteoporis in patients with chronic obstructive pulmonary disease. **Chronic respiratory disease**, London, v.6, n.2, p.81-87, 2009.

36 BENJAMIN, M.M.; KHALIL, R.A. Matrix metalloproteinase inhibitors as investigative tools in the pathogenesis and management of vascular disease. **EXS**, Basel, v.103, p.209-79, 2002.

37 SAHARA, M. Deletion of angiotensin-converting enzyme 2 promotes the development of atherosclerosis and arterial neointima formation. **Cardiovascular research**, London, v.101, n.2, p. 236-46, February 2014.

38 SIMÕES, P.A. et al. Effect of treadmill exercise on lumbar vertebrae in ovariectomized rats: anthropometrical and mechanical analyses. **Acta of bioengineering and biomechanics**, Wrocław, v.10, n.2, p.39-41, 2008.

39 GUIMARAES, D.A. Doxycycline dose-dependently inhibits MMP-2-mediated vascular changes in 2K1C hypertension. **Basic & clinical pharmacology & toxicology**, Copenhagen, v. 108, n.5, p.318-25, May 2011.

40 MOUSTARDAS, P. et al. The complementary effects of atorvastatin and exercise treatment on the composition and stability of the atherosclerotic plaques in ApoE knockout mice. **PloS one**, San Francisco, v.9, n.9, p.108240. September 2014.

41 LINGJIE, F. et al. Effect of 1,25-dihydroxy vitamin D3 on fracture healing and bone remodeling in ovariectomized rat femora. **Bone**, Elmsford, v.44, n.5, p.893–898, May 2009.

42 FARIA, P.E. et al. Immunohistochemical, tomographic and histological study on onlay iliac grafts remodeling. **Clinical Oral Implants Research**, v. 19, n. 4, p. 393-401, 2008.

43 KHOSLA, S.; MELTON, L.J.; RIGGS, B.L. The unitary model for estrogen deficiency and the pathogenesis of osteoporosis: is a revision needed? **Journal of bone and mineral research**, New York, v.26, n.3, p.441-51, March 2011.

44 HALL, B,; LIMAYE, A.; KULKARNI, A.B. Overview: generation of gene knockout mice. **Current protocols in cell biology**, New York, September 2009.

45 JAWIEN, J. The role of an experimental model of atherosclerosis: apoE-knockout mice in developing new drugs against atherogenesis. **Current pharmaceutical biotechnology**, Hilversum, v.13, n.3, p.2435-9, October 2012.

46 ROSS, A.C. et al. The 2011 report on dietary reference intakes for calcium and vitamin D from the Institute of Medicine: what clinicians need to know. **The Journal of clinical endocrinology and metabolism**, Springfield, v.96, n.1, p.53-58, January 2011.

47 HOLICK, M.F. et al. Prevalence of Vitamin D inadequacy among postmenopausal North American women receiving osteoporosis therapy. **The Journal of clinical endocrinology and metabolism**, Springfield, v.90, n.6, p. 3215-24, June 2005.

48 HOLICK, M.F. Vitamin D deficiency. **The New England journal of medicine**, Boston, v.357, n.3, p.266-81, July 2007.

49 AYNARDI, M.; ILYAS, A.M. Pharmacologic management of osteoporosis. **The Journal of hand surgery**, St. Louis, v.38, n.3, p.588-92, March 2013.

50 VASIKARAN, S. et al. Markers of bone turnover for the prediction of fracture risk and monitoring of osteoporosis treatment: a need for international reference standards. **Osteoporosis international**, London, v.22, n.2, p.391-420, February 2011.

51 GOMES, K.D.N. et al. Doxycycline induces bone repair and changes in Wnt signalling. **International journal of oral science**, Chengdu, v.9, n.3, p.158-166, September 2017.

52 LIN, S. et al. The effects of atorvastatin on the prevention of osteoporosis and dyslipidemia in the high-fat-fed ovariectomized rats. **Calcified tissue international**, Berlin, v.96, n.6, p.541-51, June 2015.

53 RUIZ-GASPA, S. et al. Simvastatin and atorvastatin enhance gene expression of collagen type 1 and osteocalcinin primary human osteoblasts and MG-63 cultures. **Journal of cellular biochemistry**, New York, v.101, n.6, p.1430-8, August 2007.

54 GEUSENS, P. et al. Effect of ovariectomy and prednisolone on bone mineral content in rats: evaluation by single photon absorptiometry and radiogrammetry. **Calcified tissue international**, Berlin, v.47, n.4, p.243-250, October 1990.

55 GREVSTAD, H.J. Doxycycline prevents root resorption and alveolar bone loss in rats after periodontal surgery. **Scandinavian journal of dental research**, Copenhagen, v.101, n.5, p.287-91, October 1993.

56 SCARPELLINI, F. et al. Doxycycline may inhibit postmenopausal bone damage. Preliminary observations. **Annals of the New York Academy of Sciences**, New York, v.732, p.493-4, September 1994.

57 CUMMINGS, G.R.; TORABINEJAD, M. Effect of systemic doxycycline on alveolar bone loss after periradicular surgery. **Journal of Endodontics**, New York, v.26, n.6, p.325-7, June 2000.

58 BEZERRA, M.M. et al. Low-dose doxycycline prevents inflammatory bone resorption in rats. **Brazilian Journal of Medical and Biological Research**, v.35, n.5, p.613-6, 2002.

59 LIMIRIO, P.H. et al. The effect of local delivery doxycycline and alendronate on bone repair. **AAPS PharmSciTech**, Arlington, v.17, n.4, p.872-7, August 2016.

60 SOUSA, L.H. et al. Effects of Atorvastatin on Periodontitis of Rats Subjected to Glucocorticoid-Induced Osteoporosis. **Journal of Periodontology**, Chicago, v.87, n.10, p.1206-16, Ovtober 2016.

61 EL-NABARAWI, N.; EL-WAKD, M.; SALEM, M. Atorvastatin, a double weapon in osteoporosis treatment: an experimental and clinical study. **Drug design, development and therapy**, Auckland, v.11, p.1383-1391, May 2017.