Vanessa Bernardini Maldonado

Efeitos Microscópicos do Ácido Acetilsalicílico (Aspirina) e do Acetaminofeno (Tylenol) na Movimentação Dentária Induzida e nas Reabsorções Radiculares Associadas

Ribeirão Preto
2009

Vanessa Bernardini Maldonado

Efeitos Microscópicos do Ácido Acetilsalicílico (Aspirina) e do Acetaminofeno (Tylenol) na Movimentação Dentária Induzida e nas Reabsorções Radiculares Associadas

Dissertação apresentada à Faculdade de Odontologia de Ribeirão Preto da Universidade de São Paulo, para a obtenção do Grau de Mestre em Odontopediatria.

Orientador: Prof. Dr. Alberto Consolaro

Ribeirão Preto
2009

Maldonado, Vanessa Bernardini.

Efeitos Microscópicos do Ácido Acetilsalicílico (Aspirina) e do Acetaminofeno (Tylenol) na Movimentação Dentária Induzida e nas Reabsorções Radiculares Associadas. Ribeirão Preto, 2009.

82p. : il. ; cm

Dissertação de Mestrado, apresentada à Faculdade de Odontologia de Ribeirão Preto/USP – Programa: Odontopediatria.

Orientador: Consolaro, Alberto.

1. Ácido Acetilsalicílico 2. Acetaminofeno 3. Movimentação Dentária Induzida 4. Reabsorções Radiculares.

VANESSA BERNARDINI MALDONADO

Efeitos Microscópicos do Ácido Acetilsalicílico (Aspirina) e do Acetaminofeno (Tylenol) na Movimentação Dentária Induzida e nas Reabsorções Radiculares Associadas

Dissertação apresentada à Faculdade de Odontologia de Ribeirão Preto da Universidade de São Paulo, para obtenção do Grau de Mestre em Odontopediatria.

Data da defesa: ____/____/____

Banca Examinadora

Prof. Dr. _____

Julgamento: _____ Assinatura: _____

Prof. Dr. _____

Julgamento: _____ Assinatura: _____

Prof. Dr. _____

Julgamento:_____ Assinatura: _____

DADOS CURRICULARES

VANESSA BERNARDINI MALDONADO

Nascimento: 1º – de Abril de 1976 – São Paulo – SP

Filiação: Ângelo Bernardini

Maria Cândida da Rocha Bernardini

1994-1997: Curso de Graduação
Faculdade de Odontologia – Universidade de Ribeirão Preto - UNAERP

1998-2001: Curso de Especialização em Ortodontia e Ortopedia Funcional dos Maxilares na Universidade de Ribeirão Preto – UNAERP

2001-2007: Clínica Privada em Ribeirão Preto - SP

2007-2009: Curso de Especialização em Odontopediatria na Associação Odontológica de Ribeirão Preto - AORP

2007-2009: Programa de Pós-Graduação (Mestrado) em Odontopediatria na Faculdade de Odontologia de Ribeirão Preto - USP

A PAZ DE JESUS

Tu que habitas sob a proteção do Altíssimo, que moras à sombra do Onipotente, dize ao Senhor: Sois meu refúgio e minha cidadela, meu Deus, em que eu confio. É ele quem te livrará do laço do caçador, e da peste perniciosa. Ele te cobrirá com suas plumas, sob suas asas encontrarás refúgio. Sua fidelidade te será um escudo de proteção. Tu não temerás os terrores noturnos, nem a flecha que voa à luz do dia, nem a peste que se propaga nas trevas, nem o mal que grassa ao meio-dia. Caiam mil homens à tua esquerda e dez mil à tua direita, tu não serás atingido. Porém verás com teus próprios olhos, contemplarás o castigo dos pecadores, porque o Senhor é teu refúgio. Escolheste, por asilo, o Altíssimo. Nenhum mal te atingirá, nenhum flagelo chegará à tua tenda, porque aos seus anjos ele mandou que te guardem em todos os teus caminhos. Eles te sustentarão em suas mãos, para que não tropeces em alguma pedra. Sobre serpente e víbora andarás, calcarás aos pés o leão e o dragão. Pois que se uniu a mim, eu o livrarei; e o protegerei, pois conhece o meu nome. Quando me invocar, eu o atenderei; na tribulação estarei com ele. Hei de livrá-lo e o cobrirei de glória. Será favorecido de longos dias, e mostrar-lhe-ei a minha salvação.

"Sonhe com o que você quiser. Vá para onde você queira ir. Seja o que você quer ser, porque você possui apenas uma vida e nela só temos uma chance de fazer aquilo que queremos. Tenha felicidade bastante para fazê-la doce. Dificuldades para fazê-la forte. Tristeza para fazê-la humana. E esperança suficiente para fazê-la feliz."

Clarice Lispector

DEDICO ESTE TRABALHO

Ao meu pai, Ângelo e a minha mãe, Maria Cândida, por conduzirem-me até aqui com honestidade, caráter e retidão, principais marcas deixadas em mim. Obrigado, por todas as oportunidades de estudo e condições que me ofereceram, para que pudesse dedicar muitas horas de minha vida, para aquilo que mais gosto de fazer, estudar, saciar minhas dúvidas e meus questionamentos. Vocês são o meu maior tesouro. Amo vocês! É uma grande virtude te – los em minha vida.

Ao meu querido e amado Rodrigo, por sua calma e tranqüilidade, parâmetros indispensáveis nesta nossa caminhada, servindo de modelo para me tornar uma profissional centrada e capacitada para novos caminhos. Obrigada por me deixar voar, sem limitar os meus anseios. São os momentos mais difíceis que demonstra o quanto somos importantes e amados. Seu amor, sua certeza e o seu sim ao longo desses anos preenchem cada vez mais nossos laços. Amo você!

Aos meus irmãos Carla e Alfredo, duas pérolas queridas, colocadas em minha vida, que me guiam com muita luz e vida, não deixando que eu desanime nos momentos de fraqueza, com sábios incentivos, para me tornar melhor e mais feliz. Vocês são exemplos de força e mudança.

AGRADECIMENTOS ESPECIAIS

Ao Querido Professor e amigo Milton Santamaria Jr., palavras são poucas para externar o quanto sou grata aos seus ensinamentos morais e científicos. Com respeito e determinação, esta obra tem o seu toque de criar e encantar seus leitores. Sem sua ajuda, este trabalho ficaria incompleto. Obrigada por sempre ajudar quando o solicito e mesmo diante de minha tão pouca experiência científica, tenta apaziguar minhas dúvidas. Torço para que o nosso país possa aproveitar toda sua capacidade intelectual e didática. Saúde e harmonia te desejo, para novos projetos profissionais. Você é um exemplo a ser seguido. Muito obrigada!

À Querida Professora e amiga Maria Fernanda, personalidade marcante, viva e um brilho no olhar que não esconde o amor pela vida, em Deus, na família e pela Ortodontia. Não teria como escapar, está no sangue, vem de geração e com certeza passará para os seus. O meu muito obrigado, por acreditar em mim desde nosso primeiro encontro no departamento da Patologia na FOB. Sempre aberta a informações e pronta para receber e ajudar, com propriedade ajudou – me para mais este crescimento profissional. Sua tese de Doutorado foi um grande exemplo e guia para conduzir-me nesta trajetória.

Ana Carolina Fracalossi, por toda ajuda e carinho transmitidos durante sua permanência em Bauru. Obrigada pelo trabalho em equipe desenvolvido na fase experimental deste trabalho. Desejo muita sorte em São Paulo e que seu doutorado possa lhe trazer muito sucesso, sorte e satisfação, como o mestrado. Deus guie seus pensamentos e caminhos para direções sempre melhores.

AGRADECIMENTO AO MEU ORIENTADOR

Caro orientador e Professor Alberto depois de tantos dizeres, explicações e citações tão fundamentadas, você conseguiu ser um facilitador das idéias e dos caminhos, auxiliando-me a descobrir por mim. Com um dom divino e genialidade faz o aluno a pensar, refletir e ganhar capacidade analítica, fazendo com que nosso intelecto passe pelos órgãos dos sentidos. Com total maestria orienta a forma de estudar, o que estudar, onde buscar as informações (sem escondê-las) e a importância do assunto.

Querido Professor, você é livre, tem o saber, se comunica bem e se faz entender quanto aos seus objetivos e intenções pessoais e profissionais. Sua aula é carregada de emoção e amor aos seus alunos, à odontologia e a ciência, pois consegue com sutileza transferir suas experiências, encantando com as palavras. Saiba que quando está diante das platéias, momento de ensinar, com muita magia, encantamento, amor e entusiasmo contagiante conseguem tornar temas difíceis e profundos em simples, sabendo que atrás desta didática maravilhosa existe muito trabalho, estudo e horas de muito sacrifício pessoal.

Muito obrigada pelo seu ofício e pela oportunidade de iniciar minha vida científica, mesmo diante de tão pouco conhecimento e não merecedora de tantas experiências. Torna-me, a partir deste encontro, uma pessoa mais feliz por poder externar grandes questionamentos, apaziguando com clareza minhas dúvidas.

AGRADECIMENTOS FORP-USP

À Profª. Drª. Lea Assed Bezerra da Silva, o exemplo de liderança e esforço obrigado pelo incentivo moral desde nosso primeiro encontro, ajudou-me tornar uma profissional mais completa e preparada. Tenho de ti a imagem de força, garra, determinação para vencer a vida com o bem.

Ao Prof. Dr. Paulo Nelson Filho, a ajuda e ao incentivo científico e prático, que transmite com grande maestria, paciência e didática no esclarecimento de inúmeros questionamentos. Sua presença, capacidade e amabilidade trazem para a formação profissional, grande segurança, confiança e respeito pela Odontopediatria e pela vida.

À Profª. Drª. Alexandra Queiroz Mussolino, obrigada por todo o respeito transmitido e por todas as oportunidades de crescimento científico e moral estendida. Sua experiência clínica estimula o aluno a gostar e amar cada vez mais a Odontopediatria. Querida, você demonstra virtudes, pois parece conhecê-las, possuí-las e as coloca em prática. Muito obrigada!

À Profª. Drª. Maria Cristina Borsatto, por ser uma pessoa tão especial e querida pelos alunos. Talvez não tenha percebido, mas em alguns momentos de nossa convivência transmitiu sentimentos esclarecedores e apaziguadores que justificavam os anseios dos pós-graduandos.

À Profª. Drª. Kranya Victória Diaz Serrano, obrigada por todo respeito e carinho transmitidos a mim. Você é um exemplo de determinação, organização e força.

Ao Prof. Dr. Mário Roberto Leonardo, obrigada por considerar-me desde nosso primeiro encontro. Sua doçura e transparência trouxeram ao Departamento de Odontopediatra muito sucesso.

À Prof^{a}. Dr^{a}. Izabel Yoko Ito, muito obrigada por externar sua amizade e experiências deixadas pela vida e pela Odontologia. A senhora é um grande presente para a microbiologia e para a Odontologia do nosso país. Uma estrela de grande valia que precisa ser cuidada e preservada.

À Prof^{a}. Dr^{a}. Mírian Aiko Nakane Matsumoto, profissional exemplar e admirável. Obrigada pelos ensinamentos de vida tão sinceros e diretos transmitidos. Sua vida profissional é um modelo de sucesso e trajetória marcada por muita dedicação e sacrifícios.

À Coordenação do Programa de Pós-Graduação em Odontopediatria da Faculdade de Odontologia de Ribeirão Preto da Universidade de São Paulo, na pessoa da Prof^{a}. Dr^{a}. Lea Assed Bezerra da Silva.

À Diretoria da Faculdade de Odontologia de Ribeirão Preto, na pessoa do atual Diretor Prof. Dr. Osvaldo Luiz Bezzon e Vice-Diretor Prof. Dr. Valdemar Mallet da Rocha Barros.

Aos Professores das Disciplinas de Odontopediatria e Ortodontia do Departamento de Clínica Infantil, Odontológica Preventiva e Social da Faculdade de Odontologia de Ribeirão Preto da Universidade de São Paulo, pela agradável convivência e valiosos ensinamentos durante minha formação academia e científica:

Prof^{a}. Dr^{a}. Aldevina Campos Freitas;
Prof^{a}. Dr^{a}. Alexandra M.Queiroz;
Prof^{a}. Dr^{a}. Kranya Victória Diaz Serrano;
Prof^{a}. Dr^{a}. Lea Assed Bezerra da Silva;
Prof^{a}. Dr^{a}. Maria Cristina Borsatto;
Prof. Dr. Mário Roberto Leonardo;
Prof. Dr. Paulo Nelson Filho;
Prof^{a}. Dr^{a}. Raquel Assed Bezerra da Silva;
Prof^{a}. Dr^{a}. Sada Assed;
Prof. Dr. Adílson Thomazinho;
Prof^{a}. Drª Maria Bernadete Sasso Stuani;
Prof^{a}. Dr^{a}. Mírian A. Nakane Matsumoto;
Prof. Dr. José Tarcísio Lima Ferreira;
Prof^{a}. Dr^{a}. Maria da Conceição P. Saraiva.

À Prof^{a}. Dr^{a}. Gisele Faria pela disponibilidade e orientação na análise estatística dos resultados em fase tão especial de sua vida. Você é um exemplo vivo do perfeccionismo, retidão e honestidade. Admirável profissional, pessoa e ser humano. Desejo que seus sonhos se realizem, pois, você os merece.

À minha amiga Marcela Perdiza espelho de força, beleza e honestidade como ser humano. Que seus caminhos sempre estejam acompanhados de seus desejos mais especiais. Obrigada pelo seu sim, sempre nas horas mais difíceis.

Ao meu amigo e doutorando Francisco Wanderley Garcia de Paula e Silva, pela ajuda na fase de confecção das tabelas. Obrigada pelo dedicado e amável jeito de ensinar.

Aos amigos Pós-Graduandos do Departamento de Odontopediatria, obrigada pela agradável convivência:

Ana Paula Ramos Bernardes da Silva;
Cristina Bueno Brandão;
Edélcio Garcia Júnior;
Gisele de Angelo Souza Leite;
Lourdes Yanissely Garcia Olmedo;
Marcela Perdiza;
Marta Maria Martins Giamatei Contente;
Olívia Santos de Oliveira Verardo;
Remberto Marcelo Argandoña Valdez;
Rosângela Morais Marques Sawan;
Taiana de Melo Dias;
Francisco Wanderley G.de Paula e Silva;
Cristhiane Ristum Bagatin;
Cristiane Tomaz Rocha;
Jaciara Miranda Gomes da Silva;
Fabricio de Carvalho Kitazono;
Danielle Torres Azevedo;
Marília Pacífico Lucisano;
Talitha de Siqueira Mellara;
Tatiana Rocha Reis Martins.

Aos funcionários de Departamento de Clínica Infantil, Odontologia Preventiva e Social da Faculdade de Odontologia de Ribeirão Preto da Universidade de São Paulo e aos funcionários do Centro de Formação de Recursos Humanos no Atendimento Odontológico a Pacientes Especiais, pela amizade e atenção que sempre manifestaram:

Michele Cristina Leite Rovanholo;
Filomena Leli Facete;
Marco Antônio dos Santos;
Fátima Aparecida Jacinto Daniel;
Vanilda Marques da Silva;
Carolina Paes Torres Mantovani;
Fátima Rizóli;
Gisele Faria;
Oswaldo Pinheiro;
Nadir Felício;
Renata Aparecida Fernandes Rodrigues.

Às funcionárias da Seção de Pós-Graduação da Faculdade de Odontologia de Ribeirão Preto da Universidade de São Paulo, Isabel Cristina Galino Sola e Regiane Cristina Moi Sacilotto pela cordialidade e atenção.

À CAPES (Coordenação de Aperfeiçoamento de Pessoal de Nível Superior), pelo suporte técnico, científico e financeiro fundamentais para a realização deste trabalho.

Ao Júlio César de Matos, Cláudia Regina Corrêa de Matos e Rosemary Alves pelo profissionalismo e atenção durante a diagramação e impressão deste trabalho.

AGRADECIMENTOS FOB-USP

Ao Prof. Dr. Luis Antônio de Assis Taveira, coordenador da área de concentração em Patologia Bucal do Programa de Pós-Graduação em Odontologia da Faculdade de Odontologia de Bauru, obrigada por receber-me sempre com grande respeito e amizade e pelos momentos de incentivo e de sabedoria.

Aos demais Professores Doutores da Disciplina de Patologia da Faculdade de Odontologia de Bauru da USP, Denise Tostes Oliveira e Vanessa Soares Lara pela amizade, incentivo e ensinamentos transmitidos durante o curso.

Aos funcionários da Patologia, Maria Cristina Felipe Carrara, Fátima Aparecida Silveira e Marilza pelo suporte, disponibilidade, dedicação e amizade sincera, mas principalmente por demonstrar sempre que o trabalho em equipe é essencial.

À Fatiminha pelo apoio técnico, amizade, companheirismo em todo o período decorrido na fase laboratorial, parabéns pelo seu perfeccionismo.

À Leda Francischone, pela doce, sincera amizade e excelente convivência.

Aos meus colegas do curso de pós-graduaçao de Bauru Érika M. Pereira, Karen Zavarro Balassiano e Melaine de Almeida Lawall pela amizade, moradia e afeto; Érika Sinara L.O. Raduan, Roberta R. Esberard Brosco, Michele C. Pereira, Rosário A.M. Zedebski, Simone E.S. Faustino, Patrícia Freitas, Sylvie Brener, Gastão Moura, Bruno, Aroldo, Carine e Ana Carolina que me acolheram com amor, respeito e oportunidade de convívio.

Ao Biotério da FOB-USP, de modo especial aos funcionários Luís Carlos da Silva e ao Erasmo Gonçalves da Silva, que com extrema gentileza e disponibilidade ofereceram suporte para a obtenção e manutenção dos animais utilizados neste trabalho.

RESUMO

Maldonado VB. Efeitos microscópicos do Ácido Acetilsalicílico (Aspirina) e do Acetaminofeno (Tylenol) na movimentação dentária induzida e nas reabsorções radiculares associadas. [Dissertação]. Ribeirão Preto: FORP – Universidade de São Paulo; 2009.

Este estudo objetivou analisar a influência do ácido acetilsalicílico e do acetaminofeno na movimentação dentária induzida e nas reabsorções radiculares associadas do ponto de vista celular e tecidual ao microscópio óptico. Os grupos experimentais constituíram-se de 18 ratos com administração de soro fisiológico; 36 ratos, com ácido acetilsalicílico e os outros 36 com acetaminfeno. Os animais foram subdividos de acordo com o tempo de tratamento movimentação dentária induzida: 5, 7 e 9 dias. O aparelho para a movimentação ortodôntica foi o preconizado por Heller e Nanda e modificado por Martins-Ortiz. As drogas foram submetidas em períodos curtos e longos. Aplicou-se análise microscópica histomorfométrica quantitativa na raiz distovestibular do primeiro molar superior esquerdo do rato. Esta análise foi dividida em duas etapas: quantificação do percentual de áreas hialinas no ligamento periodontal e quantificação do percentual de reabsorção radicular no lado de pressão. Os resultados do teste t de Student nos permitiram as seguintes constatações: 1) a administração de ácido acetilsalicílico (AAS) e do acetaminofeno (ACT) comparado ao controle, tanto na forma longa quanto curta, não alterou os percentuais de áreas hialinas e reabsorções radiculares nos três períodos de tempo avaliados; 2) a administração de AAS - longa comparado ao AAS - curta e ACT - longa comparado ao ACT - curta, não alterou os percentuais de áreas hialinas e reabsorções radiculares nos três períodos de tempo avaliados. Não houve diferenças nos percentuais de áreas hialinas e reabsorções radiculares nos três períodos de tempo avaliados quando da administração de AAS e ACT, tanto na forma longa quanto curta. Por extrapolação, pode se afirmar que o uso do ácido acetilsalicílico e acetaminofeno após a ativação do aparelho ortodôntico para controlar a dor e o desconforto do paciente não afeta a movimentação dentária e nem influencia na freqüência e severidade de reabsorções dentárias associadas.

Palavras-chaves: Ácido acetilsalicílico, acetaminofeno, movimentação dentária induzida e reabsorções radiculares.

ABSTRACT

Maldonado,VB. Microscopic effects of Acetylsalicylic Acid (Aspirin) and Acetaminophen (Tylenol) on induced dental movement and root resorption associated [Dissertação]. Ribeirão Preto: FORP – Universidade de São Paulo; 2009.

This study aimed at analysing the influence of acetylsalicylic acid and acetaminophen on induced dental movement and associated root resorption at cell and tissue levels by means of optic microscopy. The experimental groups consisted of 18 rats receiving physiological saline solution; 36 rats receiving acetylsalicylic acid; and 36 receiving acetaminophen. The animals were subdivided according to the duration of induced dental movement during treatment: 5, 7, and 9 days. The orthodontic appliance was conceived by Heller and Nanda and then modified by Martins-Ortiz. The drugs were administered during short and long periods of time. Quantitative histomorphometric microscopic analysis of the distal buccal root of the upper left first molar was performed in two steps: percentage quantification of hyaline areas of periodontal ligaments and percentage quantification of root resorption on pressure side. The results of the Student t test allow us to find the following: administration of acetylsalicylic acid and paracetamol compared to control group did not change the percentage amount of hyaline areas and root resorption for the three periods of time, regardless of the administration frequency. Long-administration *versus* short administration of acetylsalicylic acid as well as long-administration *versus* short administration of paracetamol did not change the percentage amount of hyaline areas and root resorptions for the three periods of study; one can conclude that there was no difference in the percentage amount of hyaline areas and root resorptions during the experimental periods in which acetylsalicylic acid and paracetamol were administered in all forms. By extrapolation, one can state that the use of acetylsalicylic acid acetaminophen following activation of orthodontic appliance for controlling pain and discomfort in patients does not affect dental movement nor influence frequency and severity of associated dental resorption.

Key words: Acetylsalicylic acid, acetaminophen, induced dental movement and root resorption.

SUMÁRIO

Introdução..... 18

Proposição..... 29

Material e Métodos..... 31

Resultados..... 47

Discussão..... 59

Conclusão..... 70

Referências..... 72

Anexo..... 81

INTRODUÇÃO

INTRODUÇÃO

A movimentação dentária induzida inclui todos os tipos de movimentos dentários provocados, não apenas com a finalidade ortodôntica. Esses movimentos resultam da aplicação de forças nos dentes para promover a remodelação óssea, por meio de reações biológicas iniciadas no ligamento periodontal (Reitan, 1964; Mostafa et al., 1983; Cuoghi, 1997; Consolaro, 2005).

A interpretação e o entendimento das mudanças nos tecidos dentários periodontais, durante a movimentação dentária induzida, baseiam-se em simulações e nos estudos de modelos experimentais desde o relato histomorfológico de Sandstedt (1904 a 1905) em cães, onde os estudos permitiram concluir que as mudanças teciduais induzidas pela força aplicada aos dentes estão localizadas no ligamento periodontal e no osso alveolar marginal principalmente.

Microscopicamente Oppenheim (1911), observou os maxilares de um macaco babuíno jovem, verificando forças ortodônticas capazes de “transformar”, ou seja, remodelar um alvéolo inteiro. Seu trabalho foi extremamente criticado por usar animais com dentição decídua e sugeriu-se a transformação vista por ele como crescimento e desenvolvimento e não como resultado de forças mecânicas aplicadas.

A movimentação dentária induzida foi objeto de estudo, durante 30 anos, por Reitan (1947 a 1971), que junto à sua equipe, direcionou estudos relacionados aos aspectos morfológicos do movimento dentário em espécimes humanos. Dentes extraídos por indicação ortodôntica eram submetidos a uma variedade de sistemas de forças: leve, moderada, intensa, contínua, intermitente, de inclinação e de translação. Pesquisas em tecidos periodontais de animais também exploraram os efeitos da idade, características do tecido ósseo, duração e direção das forças. Atribuíram as várias respostas encontradas as diferentes variáveis na composição estrutural do osso alveolar, como densidade, distribuição dos espaços medulares, distribuição celular e constituição da matriz do ligamento periodontal.

Na tentativa de medir a magnitude das forças Waldo e Rothblatt (1954) introduziram um elastômero entre o primeiro e segundo molares de ratos, aplicando força nos dentes em direções opostas, o estudo não permitiu medir a magnitude da força, mas provocou modificações gengivais e periodontais.

Mais recentemente, Heller e Nanda (1979) através de seu método experimental, utilizando força ortodôntica em ratos, aplicada no primeiro molar superior direito, ligado por uma mola ortodôntica distendida aos incisivos, influenciaram vários anos depois, toda uma

equipe de pesquisadores que comprovou a efetividade e modificou (Martins-Ortiz, 2004) este método experimental (Pereira, 1995 e 2000; Vasconcelos, 1996; Mazziero, 1999; Martins-Ortiz, 2004; Consolaro, 2005; Fracalossi, 2007, Santamaria Jr, 2009). Estes estudos permitiram analisar clínica e microscopicamente de forma padronizada, diferentes fatores que podem atuar na efetividade da movimentação dentária induzida, como o tempo de aplicação de força, sua intensidade, bem como a interferência de medicamentos e alterações sistêmicas. Graças a estes experimentos, quando realizados com metodologia e critérios adequados, podem tornar a prática clínica ortodôntica mais consciente, à luz das evidências científicas.

A biologia da movimentação e das reabsorções dentárias associadas tem seus aspectos morfológicos e microscópicos repetidamente descritos em vários artigos, teses e livros (Norton e Burstone, 1989; Pereira, 1995 e 2000; Vasconcelos, 1996; Cuoghi, 1997; Piñera, 1998; Mazzieiro, 1999; Martins-Ortiz, 2004; Consolaro, 1999 e 2005; Fracalossi, 2007; Santamaria Jr, 2009). A movimentação dentária tem como princípio a indução mecânica de estresse celular no ligamento periodontal. Hipóxia, deformação do citoesqueleto e hiperfunções produzidas no ligamento periodontal durante o movimento dentário induzido promovem fenômenos adaptativos nas células que compõem esse tecido (Mostafa et al., 1983; Consolaro, 2005).

A movimentação dentária induzida, provocada inicialmente pela compressão do ligamento periodontal induz a liberação de prostaglandinas, leucotrienes, prostaciclinas e tromboxanas, pelas células do ligamento periodontal, promovendo o aumento de cálcio e do AMPc intracelular das células clásticas indicando um aumento da atividade destas, resultando na modulação e ativação da osteoclasia com conseqüente reabsorção óssea e movimento dentário induzido (Yamasaki, 1980, 1981, 1982, 1983, 1984, 1989; Davidovitch, 1991; Sandy e Farndale, 1993; Piomelli, 1994). Os prostanóides são eficientes moduladores locais da remodelação óssea.

A grande ênfase dada às prostaglandinas, se faz pelo importante papel desenvolvido durante o movimento ortodôntico induzido, pois são considerados mediadores eficientes das reabsorções ósseas (Rodan, 1989) e responsáveis pelas respostas de hiperalgesia e aumento da permeabilidade vascular (Burstone, 1962; P. Ngan, 1989; Jones e Chan, 1992; Polat e Karaman, 2005; Krishnan, 2007). Elas fazem parte do exsudato inflamatório em um pH ácido que favorece a atividade dos clastos. A superfície óssea recoberta pelo osteóide (matriz óssea ainda não mineralizada) será desnudada pela ação prévia dos osteoblastos dada pela liberação de colagenases logo no início do estresse ou da inflamação (Klein e Raisz, 1970; Arnett e Dempster, 1986; Silver et al., 1988).

A remodelação óssea para restabelecimento do espaço do ligamento periodontal é o objetivo final desta reação celular e tecidual. O aumento de cálcio intracelular, decorrente do estresse celular e considerado um “agitador metabólico”, promove a formação e liberação de vários mediadores químicos, pró-inflamatórios, estimulando a ação de clastos na reabsorção óssea (Davidovitch et al., 1975, 1976, 1991, 2006; Mohammed et al., 1989; Alhashimi, 2001). Os clastos são coordenados por osteoblastos e macrófagos após o estabelecimento das unidades osteorremodeladoras ou BMUs (Rodan e Martin, 1981; Consolaro, 2005).

Felizmente as células que revestem a raiz dentária, os cementoblastos, não possuem receptores para os mediadores que participam da remodelação óssea (Lindskog et al., 1987; Cho et al., 1991). A maioria das reabsorções radiculares externas tem como fenômeno inicial uma lesão na camada cementoblástica, deixando a superfície mineralizada de dentina desnuda e exposta à ação das BMUs. A agressão responsável pela lesão dos cementoblastos, em muitos casos o movimento dentário, induz também na região um processo inflamatório, propiciando acúmulo maior de mediadores locais da osteoclasia (Consolaro, 1991, 2005).

Na prática ortodôntica não se encontram causas sistêmicas para reabsorções radiculares. A sua etiologia muitas vezes pode ser classificada como idiopática, mas está relacionado com fatores locais como a forma da raiz dentária, osso alveolar, traumas, tempo e intensidade de força aplicada (Furquim, 2002).

Intensidades iguais de forças durante a movimentação dentária induzida não produzem o mesmo nível de estresse, pois se encontra muitas variáveis na morfologia dentária, no osso alveolar e no ligamento periodontal entre os indivíduos e mesmo entre os dois lados de um mesmo arco dentário (Burstone e Groves, 1960).

Poucos são os estudos da atuação das prostaglandinas nas reabsorções radiculares associados aos movimentos dentários. Brudvik et al. (1991) injetaram prostaglandina E_2 na região gengival do molar murino que foi movimentado e não foram conclusivos nos achados microscópicos quanto à incidência de reabsorções radiculares, afirmando que havia apenas uma maior tendência de reabsorções em relação ao grupo controle. Neste trabalho não se considerou a possibilidade de trauma do ligamento periodontal no grupo experimental devido à aplicação local de prostaglandina.

Na prática ortodôntica frequentemente se emprega drogas anti-inflamatórias para o alívio do desconforto e da dor nas primeiras horas após ativação do aparelho (Law et al., 2000). Porém, alguns estudos (Ohkawa, 1982; Chumbley e Tuncay, 1986; Giunta et al., 1995; Kehoe et al., 1996; Zhou et al., 1997; Sari et al., 2004) mencionam a possibilidade de que o emprego de drogas anti-inflamatórias interferem no resultado da movimentação dentária

induzida, pois a biologia da movimentação dentária, da dor e da inflamação possui mediadores em comum (Davidovitch et al., 1975; Mohammed et al., 1989; Walker e Buring, 2001).

Os anti-inflamatórios reduzem transitoriamente a formação das prostaglandinas, diminuindo a potencialização das cininas, controlando a dor e o desconforto do paciente. Os AINEs, não bloqueiam totalmente e nem impedem absolutamente a formação das prostaglandinas, mas diminuem sua formação exacerbada, atuando como moderadores dos fenômenos e efeitos da inflamação, uma descoberta de Vane, em 1971, a partir do efeito do ácido acetilsalicílico (aspirina).

Drogas antiinflamatórias administradas ocasionalmente, ou seja, não metodicamente em períodos regulares, apresentam caráter analgésico e reduzem a produção de prostaglandinas aliviando a dor ou desconforto da movimentação dentária induzida. Quando utilizadas em doses maiores, de forma prolongada e sistemática podem apresentar efeitos anti-edemogênicos e influenciarem na efetividade da inflamação como mecanismo de defesa. Porém, na movimentação dentária induzida, na maioria das vezes, são administrados em doses pequenas, períodos curtos e não sistematizadas do tipo quando o paciente “sentir dor”. Assim, ao ingerir uma determinada droga com finalidade analgésica, do ponto de vista clínico e microscópico, dificilmente haveria interferência no curso do processo inflamatório, o mesmo ocorrendo com a movimentação dentária induzida e as reabsorções radiculares associadas (Consolaro, 2007).

Diante desta situação, para diminuir a sensibilidade dolorosa e o desconforto dos pacientes, após as ativações dos aparelhos, os ortodontistas na sua grande maioria indicam analgésicos como o ácido acetilsalicílico e o acetaminofeno (Arias et al., 2006). Estas duas drogas estão entre as mais consumidas no mundo e, as vezes, são referidos como anti-inflamatórios, muito embora sejam reconhecidamente analgésicos por excelência. Os seus mecanismos de ação são bem conhecidos e abordaremos, em seguida, os seus efeitos na movimentação dentária induzida.

Ácido Acetilsalicílico

O ácido acetilsalicílico é classificado como uma droga do tipo anti-inflamatório não esteroidal (AINEs) e indicado como agente anti-inflamatório, antipirético, analgésico e antiplaquetário, dependendo do seu esquema posológico (Rang et al., 2003; Goodman e Gilman, 2003).

Como um inibidor inespecífico da enzima ciclooxigenase (COX), o ácido acetilsalicílico acetila irreversivelmente essa enzima. As fosfolipases transformam os fosfolipídeos das membranas das células em ácido araquidônico no citosol. A partir do ácido araquidônico se formam os mediadores prostanóides. No citosol a COX modifica molecularmente o ácido araquidônico até chegar a fórmula da prostaglandina. Nas células endoteliais se forma a PGI_2, ou prostaciclina, e nas plaquetas a tromboxana, ou TBA, no lugar das prostaglandinas (Samuelsson, 1972). Há três tipos desta enzima. A COX-1 ou constitutiva está presente em quase todos os tecidos; a COX-2, por sua vez é induzida em locais com citocinas produzidas por leucócitos em resposta a danos ou invasão microbiana, ou seja, durante a inflamação. A COX-2 induz a formação dos mediadores prostanóides pró-inflamatórios como as prostaglandinas. A inibição da COX pelo ácido acetilsalicílico constitui o mecanismo principal dos seus efeitos analgésicos (Rang et al., 2003). Recentemente foi descoberta a COX-3 (Chandrasekharan et al., 2002), que corresponde, provavelmente, a uma variação da COX-1. Essa enzima é seletivamente inibida por algumas drogas analgésicas e antipiréticas classificadas como anti-inflamatórias. A COX-3 está relacionada mais especificamente com a geração da febre.

A inibição da COX-1, por atuar normalmente como mediador de fenômenos fisiológicos, é a responsável por muitos efeitos indesejavéis, como distúrbios gastrintestinais (Lai et al , 2002). A sua inbição parece ser benéfica em condições não-inflamatórias como nos distúrbios cardiovasculares, câncer do colo e de reto, doença de Alzheimer e diarréia induzida por radiação (Rang et al., 2003).

No século V a.C., Hipócrates, médico grego e pai da medicina científica, escreveu que o pó ácido da casca do salgueiro ou chorão (que contém salicilatos mas é potencialmente tóxico) aliviava dores e diminuía a febre. Foi em Chipping Norton, no Condado de Oxford, Reino Unido, que o reverendo Edmund Stone, em 1973 redescobriu as propriedades antipiréticas da casca do salgueiro e as descreveu na literatura científica. O princípio ativo da casca, a salicina ou ácido salicílico, do nome latino do salgueiro *Salix alba,* foi isolado na sua forma cristalina em 1828 pelo farmacêutico francês Henri Leroux e por Raffaele Piria, químico italiano.

O enorme sucesso desse fármaco levou o laboratório farmacêutico alemão Bayer, em 1897, a conjugar quimicamente o ácido salicílico com o acetato, criando o ácido acetilsalicílico (aspirina), que descobriram assim ser menos tóxico com medicamento. O ácido

acetilsalicílico foi o primeiro fármaco a ser sintetizado na história da farmácia e não recolhido na sua forma final da natureza, primeira criação da indústria farmacêutica e o primeiro fármaco vendido em tabletes.

A Bayer perdeu a marca registrada *Aspirina* em muitos países após a Primeira Guerra Mundial, como reparação de guerra aos países aliados. O mecanismo de ação do ácido acetilsalicílico foi demonstrado em Londres, em 1971, por John Vane, do Royal College of Surgeons e viria a receber o Prêmio Nobel da Medicina e Fisiologia pela sua descoberta em 1982. Neste trabalho participou Sérgio Ferreira, como um dos pesquisadores importantes.

Após a demonstração dos seus efeitos anti-inflamatórios, esse composto foi introduzido na medicina em 1899. A origem do nome Aspirina é representada da seguinte forma: o **A** vem de acetil; **Spir** se refere a *Spiraea ulmaria*, a planta que fornece o ácido salicílico; e o **in** era um sufixo utilizado na época. O ácido acetilsalicílico administrado representa um dos fármacos mais consumidos no mundo e neste ano completou 110 anos de sua descoberta.

O ácido acetilsalicílico administrado por via oral sofre absorção no estômago e intestino, sua distribuição é rápida e para todas as partes do organismo. Quando presente em doses terapêuticas a meia vida é de 4 horas, sendo metabolizado no fígado e eliminado em 2 a 3 horas pela via renal.

O ácido acetilsalicílico e a indometacina, são os medicamentos mais utilizados nos trabalhos que estudaram os efeitos dos anti-inflamatórios na movimentação dentária induzida e reabsorção radicular associada (Ohkawa, 1982; Chumbley e Tuncay, 1986; Zhou et al., 1997). Porém, os efeitos que envolvem o uso de analgésicos e anti-inflamatórios e movimentação dentária induzida ainda são controversos na literatura. Os principais trabalhos que procuraram verificar os efeitos do ácido acetilsalicílico na movimentação dentária induzida e reabsorções radiculares associadas foram de Wong et al. (1992), Sari et al. (2004) e Arias et al. (2006).

Em 1992, Wong et al. observaram o efeito do ácido acetilsalicílico em porquinhos da Índia, com aparelho do tipo em “V” cimentado com bandas nos incisivos, no período de 28 dias. O critério de análise demonstrou que os dentes separados foram fotografados e as imagens projetadas em slides e posteriormente mensuradas, não existindo diferenças entre o grupo experimental e o grupo controle. Por outro lado, os próprios autores sugeriram que as forças leves aplicadas poderiam não ter provocado síntese significante das prostaglandinas

nos tecidos, portanto não podendo mediar à reabsorção óssea associado com o movimento dentário induzido. Concluíram que o ácido acetilsalicílico não alterou o movimento dentário.

Em 2004, Sari et al. realizaram estudos em humanos, avaliando os efeitos do ácido acetilsalicílico, por 2 dias. Ao sétimo dia do movimento de retração de caninos superiores, a partir de uma enzima específica, mediu-se o volume do fluido cervical gengival e os níveis de prostaglandinas. Notaram uma diminuição dos níveis de PGE2 no grupo da aspirina nas primeiras 24 horas e aumento após 24 e 48 horas de força aplicada. O critério de análise utilizado foram mensurações médias. Os autores sugeriram o uso de um coxib, grupo de antiinflamatórios não esteroidais, no lugar do ácido acetilsalicílico, já que este inibiu a síntese de prostaglandinas significantemente nas primeiras 24 horas.

Em 2006, Arias et al. analisaram os efeitos do ácido acetilsalicílico e do acetaminofeno, após a separação dos incisivos superiores de ratos com aparelho em "V" por 10 dias. Na microscopia óptica em cortes longitudinais focaram o osso interradicular e notaram a presença de poucos osteoclastos na área de pressão do movimento dentário induzido no grupo em administração de ácido acetilsalicílico, quando comparado com o grupo controle e o grupo acetaminofeno. Atribuíram à aspirina a diminuição na produção das prostaglandinas, com conseqüente diminuição da ativação dos osteoclastos no osso alveolar e redução da reabsorção óssea, sugerindo a diminuição do movimento dentário. Já no grupo acetaminofeno, a presença dos osteoclastos na área de pressão do movimento dentário foi semelhante ao número de osteoclastos no grupo controle, não reduzindo significantemente o movimento dentário.

Acetaminofeno

O acetaminofeno tem uso muito freqüente como analgésico e antipirético. As suas propriedades anti-inflamatórias e anti-edemogênicas ainda não são totalmente esclarecidas e caracteriza-se por apresentar atividade fraca, não sendo agente útil nos pós-operatórios e doenças auto-imunes quando administrados prolongadamente e de forma sistemática (Bartzela et al., 2009). A incapacidade de exercer atividade anti-inflamatória, anti-edemogênica e analgésica pode ser atribuída por ser um inibidor fraco da COX na presença de altas concentrações de peróxidos encontrados nas lesões inflamatórias. O seu efeito antipirético decorre do seu efeito inibidor da COX no cérebro, onde o conteúdo de peróxido é baixo (Marshall et al., 1987) e não inibe a ativação dos neutrófilos, como fazem outros AINEs (Abramson e Weissmann, 1989).

Os benefícios da prescrição do acetaminofeno parecem ser favoráveis, pois não apresentam efeitos indesejáveis em doses terapêuticas na mucosa gástrica, não alteram a coagulação sanguínea e não são nefrotóxicos. Essa diferença está ligada ao mecanismo de ação; os AINEs bloqueiam a COX-1 e COX-2, enquanto o acetaminofeno, a COX-3 (Chandrasekharan et al., 2002), apresentando mínima ação na produção de prostaglandinas em ambientes inflamados. O acetaminofeno não se concentra nas áreas de inflamação, porque estas possuem altos níveis de peróxidos. A sua ação é maior no Sistema Nervoso Central pela inibição da síntese de prostaglandinas, via COX-3, nesta região, pela qual inibe a febre, não atuando, sobre as plaquetas e células inflamatórias no restante do organismo. O mecanismo exato de ação do acetaminofeno ainda não foi totalmente esclarecido. (Graf et al., 1975; Clissold, 1986; Bianchi e Panerai, 1996; Courade et al., 2001; Swierkosz et al., 2002).

Após muitos anos da descoberta do àcido acetilsalicílico procurou-se alternativas e dois agentes antipiréticos foram desenvolvidos, a acetanilida, em 1886, e a fenacetina, em 1887. O acetaminofeno foi encontrado em 1893 na urina de pessoas que tinham tomado fenacetina, tendo sido isolado como um composto branco, cristalino e de sabor amargo. Só foi reconhecido muitos anos mais tarde como metabólito ativo dos agentes antipiréticos, acetanilida e fenacetina (Clissold, 1986). Muitos anos antes de ser revelado já tinha sido sintetizado por Harmon Northrop Morse através da redução do p-nitrofenol com o estanho em ácido acético glacial em 1873, mas não foi usado com fins medicinais durante décadas. A origem das palavras *acetaminofeno* e *paracetamol* tem a ver com a nomenclatura usada em química orgânica: *N*-acetil-para-aminofenol e para-acetil-aminofenol.

Em indivíduos com condições que contra indiquem o ácido acetilsalicílico, o acetaminofeno pode ser considerado uma alternativa eficaz, como analgésico e antipirético. Administrado por via oral o acetaminofeno sofre rápida e eficiente absorção pelo trato gastrintestinal, sendo metabolizado no fígado, com meia vida plasmática de 2 horas após a administração de doses terapêuticas.

O uso do acetaminofeno foi estudado em associação com a movimentação dentária induzida (Kehoe et al., 1996; Roche et al., 1997; Arias et al., 2006), por ser largamente utilizado como analgésico na prática ortodôntica e possuir efeitos anti-edemogênicos e sobre as células inflamatórias bem mais fracos. Os resultados parecem indicar que o acetaminofeno não inibe a movimentação dentária induzida, apesar da superdosagem feita em coelhos, admitidos pelo próprio autor do trabalho (Roche et al., 1997). As doses tóxicas, depois de 24-48 horas causam lesão hepática potencialmente fatal (Rang et al, 2003).

Com o objetivo de esclarecer os mecanismos farmacológicos desenvolvidos pelo acetaminofeno, doses baixas de 25mg/kg injetadas em ratos (200 a 250g) reduziram a hiperalgesia central, enquanto que para reduzir a hiperalgesia periférica foram necessárias doses altas de 50 a 100 mg/kg. No entanto, a nocicepçao fisiológica e o edema inflamatório não foram afetados (Bianchi e Panerai, 1996).

Em 1996, Kehoe et al. analisaram o efeito do acetaminofeno em 40 porquinhos da Índia, utilizando-se o modelo experimental de movimentação dentária induzida nos primeiros molares do tipo em "V", no período de 11 dias. A separação dos incisivos resultou em movimento dentário, avaliado por técnica de radioimunoensaio, ou seja, análise quantitativa das amostras de exsudato inflamatório do ligamento periodontal com presença de PGE_2. Os autores notaram que os grupos em administração do acetaminofeno tiveram efeitos semelhantes na produção de PGE_2 quando comparado ao grupo controle. Concluíram que o grupo acetaminofeno não apresentou mudanças no movimento dentário induzido.

Em 1997, Roche et al. verificaram o efeito do acetaminofeno em 14 coelhos, utilizando molas distendidas dos molares até os incisivos, no período de 21 dias. O critério de análise foi mensuração das distâncias entre o primeiro e o segundo molares e os resultados apresentados não diferiram estatisticamente o movimento dentário entre o grupo controle e o grupo administrado com o medicamento.

Em 2009, Stabile et al. simularam através do uso de analgésico como o acetaminofeno, o alívio e o desconforto do paciente gerado na prática ortodôntica clínica. Com aparelho ortodôntico do tipo em "V", o objetivo foi separar os incisivos superiores de ratos e ativar estruturas neuronais do núcleo trigeminal. Avaliou-se o efeito do acetaminofeno após 2 dias. A partir do critério imunohistoquímico, concluíram que a droga administrada não afetou o movimento dentário quando comparado ao grupo controle, ocorrendo a distalização dos incisivos e ativação das estruturas neuronais pela redução da expressão da c-fos nos subnúcleos caudais, favorecendo a redução da nocicepçao nas estruturas cerebrais relacionadas.

Em 2009, Salmassian, et al. compararam o efeito da administração de acetaminofeno, a partir de 60 pacientes com aparatologia ortodôntica fixa (entre 12 -18 anos), sendo avaliados por uma escala analógica (questionário de 12 páginas). Ressaltaram que o pico de dor foi 19 horas após a colocação do arco, e os escores não demonstraram diferenças estatísticas significantes, deduzindo que a droga foi efetiva na redução da dor. Os próprios autores relataram na discussão que alguns pacientes do grupo controle não sentiram dor durante o

período experimental, confirmando a natureza multifatorial da dor e ampla diferença na percepção da mesma entre os indivíduos.

As limitações das metodologias quanto ao tempo de movimentação dentária induzida, o tipo do modelo experimental utilizado, a variação das doses, os tempos variáveis de aplicação dos medicamentos e as diferentes interpretações dos resultados, levam à dúvida de qual seria realmente a influência do ácido acetilsalicílico e do acetaminofeno na movimentação dentária induzida e seus efeitos nas reabsorções radiculares associadas, em uma situação experimental extrapolável para com o dia a dia da prática ortodôntica.

Enfim, na clínica ortodôntica o uso do ácido acetilsalicílico e do acetaminofeno interfere na eficiência da movimentação ortodôntica? Influenciariam na freqüência e na severidade das reabsorções radiculares?

Se os prostanóides, especificamente as prostaglandinas, estão envolvidas na reabsorção óssea durante o tratamento ortodôntico, a prescrição do ácido acetilsalicílico e do acetaminofeno pode reduzir o movimento dentário? Neste experimento estudaremos morfologicamente, do ponto de vista microscópico, se estes dois medicamentos interferem nos fenômenos teciduais de movimentação dentária induzida.

PROPOSIÇÃO

PROPOSIÇÃO

Baseando-se nas informações e questionamentos apresentados na literatura pertinente propusemo-nos, em cortes microscópicos transversais de primeiros molares de ratos, analisar:

1- Histomorfometricamente os efeitos na movimentação dentária induzida e nas reabsorções radiculares associadas com o uso de ácido acetilsalicílico (AAS);

2- Histomorfometricamente os efeitos na movimentação dentária induzida e nas reabsorções radiculares associadas com o uso do acetaminofeno (ACT);

3- Compararativamente os efeitos biológicos microscópicos entre os grupos Controle, AAS e ACT.

MATERIAL E MÉTODOS

MATERIAL E MÉTODOS

Os procedimentos desta pesquisa obedeceram às recomendações éticas e legais especificadas pelo Comitê de Ética em Pesquisa da Faculdade de Odontologia de Bauru da Universidade de São Paulo e do Colégio Brasileiro de Experimentação Animal (COBEA, 1991).

Amostragem

Para a realização da pesquisa, foram utilizados ratos da linhagem Wistar (*Rattus norvegicus,* albinos), de ambos os gêneros. Os animais terão aproximadamente 90 dias de idade, pesando em média 200-250g, provenientes do Biotério Central da Faculdade de Odontologia de Bauru.

Os animais envolvidos neste projeto constituíram um total de 90, cujos 36 animais receberam a administração de ácido acetilsalicílico*, 36 animais acetaminofeno** e 18 animais soro fisiológico***, sendo que os primeiros molares murinos, foram seccionados transversalmente e passaram por avaliação microscópica.

Durante o período experimental compreendido entre a fase de instalação dos aparelhos, administração dos medicamentos, até o final do experimento, os animais foram mantidos no Biotério da Disciplina de Patologia Bucal da FOB-USP. Dentro de gaiolas plásticas específicas para este fim, na proporção de 3 animais por caixa, forradas com raspa de madeira seca e esterilizada (maravalha de *pinus*), sendo substituída diariamente, fornecendo, assim, as condições de higiene necessárias ao bem-estar e à saúde dos animais. O fotoperíodo foi controlado com intervalos dia/noite de 12 horas, e a temperatura variando de 21°C a 23°C (Fantoni e Cortopassi, 1996).

---

* Aspirina Infantil (*Bayer)* –Munro – Argentina;

** Tylenol Gotas *(Janssen-Cilag)* – São José dos Campos/SP – Brasil;

*** Solução Fisiológica Estéril *(Darrow Laboratórios S/A)* – Rio de Janeiro/RJ – Brasil.

Os animais foram alimentados com dieta padrão constituído por ração moída[*]. Com o objetivo de evitar a quebra do dispositivo ortodôntico utilizado, cada animal da amostra passou por um período de adaptação à ração moída antes da montagem do mesmo. Esse procedimento evitou que o dispositivo se danifique com facilidade durante a alimentação dos animais. Em todo o período de adaptação experimental, o peso corporal dos animais foi monitorado.

Água potável foi fornecida por meio de dispensadores apropriados, adaptados à gaiola, com bico de aço inoxidável, tendo capacidade de 500ml, para garantir suprimento constante de água aos animais; da mesma forma que a ração, a água foi trocada diariamente.

Distribuição dos animais nos grupos controles e experimentais

Foi utilizado um total de 90 animais distribuídos entre os grupos experimentais e controles, conforme mostra a **Tabela 1**.

Os animais foram divididos aleatoriamente em dois grupos experimentais, num total de 72 animais. Cada grupo teve a mesma a quantidade de machos e fêmeas:

- Grupo experimental ácido acetilsalicílico (GE_{AAS}):

- Administração longa ($GE_{AAS - L}$): Contendo seis animais cada período de 5, 7 e 9 dias de movimentação dentários induzida, com a administração de 25mg de ácido acetilsalicílico 100mg por animal (de 200g), diluída em 1ml de água bidestilada (dose correspondente a 75mg/kg no homem). A administração foi realizada a cada 24 horas, com início uma hora após a instalação do dispositivo para movimentação dentária.

- Administração curta ($GE_{AAS - C}$): Contendo seis animais cada período de 5, 7 e 9 dias de movimentação dentários induzida, com a administração de 25mg de ácido acetilsalicílico 100mg por animal, diluídos em 1ml de água bidestilada (dose correspondente a 75mg/kg no homem). A administração foi realizada **apenas duas vezes,** com intervalo de 24horas entre uma e outra, com início uma hora após a instalação do dispositivo para movimentação dentária.

---

[*] Nutrilabor Ratos e Camundongos (*Guabi)* – Campinas – Brasil.

- Grupo experimental acetaminofeno (GE_{ACT}):

- **Administração longa ($GE_{ACT - L}$)**: Contendo seis animais cada período de 5, 7 e 9 dias de movimentação dentária induzida, com a administração de 25mg de acetaminofeno 200mg/ml por animal (200g), diluídos em 1ml de água bidestilada (dose correspondente a 75mg/kg no homem). A administração foi realizada a cada 24 horas, com início uma hora após a instalação do dispositivo para movimentação dentária.

- **Administração longa ($GE_{ACT - C}$)**: Contendo seis animais cada período de 5, 7 e 9 dias de movimentação dentária induzida, com a administração de 25mg de acetaminofeno 200mg/ml por animal (200g), diluídos em 10ml de água bidestilada (dose correspondente a 75mg/kg no homem). A administração foi realizada **apenas duas vezes,** com intervalo de 24 horas entre uma e outra, com início uma hora após a instalação do dispositivo para movimentação dentária.

Os **grupos controle foram** divididos da seguinte forma:

- Grupo controle com movimentação dentária (**G_{CM}**): Contendo seis animais cada período de 5, 7 e 9 dias de movimentação dentária, sem a administração de qualquer droga antiinflamatória. O grupo de animais controle foi utilizado para caracterizar a movimentação dentária induzida, servindo como parâmetro para comparação microscópica com os animais experimentais.

- Grupo controle periodonto normal (**G_{CP}**): Contendo seis animais cada período de 5, 7 e 9 dias, sem movimentação dentária, sendo utilizado o primeiro molar superior direito (contra lateral) do grupo **G_{CM}**.

- Grupo controle ácido acetilsalicílico (**G_{C1}**): Contendo seis animais cada período de 5, 7 e 9 dias, sem movimentação dentária, sendo utilizado o primeiro molar superior direito (contra lateral) dos grupos **$GE_{AAS - L}$** e **$GE_{AAS - C}$.**

- Grupo controle acetaminofeno (**G_{C2}**): Contendo seis animais cada período de 5, 7 e 9 dias, sem movimentação dentária, sendo utilizado o primeiro molar superior direito (contra lateral) dos grupos **$GE_{ACT - L}$** e **$GE_{ACT - C}$.**

As dosagens estabelecidas estão de acordo com o dicionário de especialidades farmacêuticas - DEF 2007/2008 (Melo, 2007), tomando o cuidado de aplicar a dose indicada para humanos na metade do tempo recomendado, pois o índice metabólico é duas vezes maior nos roedores (Farris e Griffith, 1963; Porter, 1967; Lin, 1996). Os animais foram pesados

diariamente e cada medicamento foi triturado, pesado e diluído em água bidestilada na dosagem pré-estabelecida.

Realizaram a administração pelo método de gavagem, acoplando-se a seringa a uma sonda uretral número 6 cortada, com o comprimento de 7cm, facilmente introduzida pelo trato gastrintestinal do animal em qualquer idade, sem risco de regurgitação do medicamento.

Durante a fase experimental, cada animal foi devidamente identificado, servindo para diferenciá-lo em seu próprio grupo e dos animais dos outros grupos. Cada gaiola possuirá uma etiqueta com data de instalação do dispositivo e do grupo ao qual pertencem.

Tabela 1 - Distribuição dos animais no trabalho, relacionando-se o gênero e o número de animais por grupo e subgrupo.

	Tempo de movimentação dentária						
Grupos	5 dias		7 dias		9 dias		TOTAL
$GE_{AAS - L}$	3♂	3♀	3♂	3♀	3♂	3♀	18
$GE_{AAS - C}$	3♂	3♀	3♂	3♀	3♂	3♀	18
$GE_{ACT - L}$	3♂	3♀	3♂	3♀	3♂	3♀	18
$GE_{ACT - C}$	3♂	3♀	3♂	3♀	3♂	3♀	18
G_{CM}	3♂	3♀	3♂	3♀	3♂	3♀	18
TOTAL	15	15	15	15	15	15	90

Os grupos controles **GCP**, **GC1** e **GC2** correspondem ao lado contralateral dos grupos **GCM**, **$GE_{AAS - L \text{ e } AAS - C}$** e **$GE_{ACT - L \text{ e } ACT - C}$**, respectivamente. Este procedimento ético visa a aproveitar de forma plena os animais dos grupos experimentais.

Administração e preparo do medicamento

As dosagens dos medicamentos foram calculadas de acordo com a equivalência do peso dos animais com o peso médio de um humano adulto.

O ácido acetilsalicílico-100mg utilizado no experimento, equivaleu a 25mg de um comprimido de AAS infantil por via bucal, dissolvido em 1ml de água destilada a cada 24 horas. Considerou-se o peso médio de um homem igual 70 quilogramas, enquanto o peso médio dos ratos usados neste estudo foi de 200g. Cada animal (1) correspondeu a 25mg, sendo que 36 animais corresponderam à 900mg, portanto foram utilizados 9 comprimidos que passaram por trituração no grau e pistilo e foram dissolvidos em 36ml de água destilada, permanecendo esta solução em um Becker sobre o agitador durante 10 minutos. Devido ao pouco potencial de dissolução dos componentes do comprimido e evitando a decantação do material, a solução era aspirada por seringas de 1ml na dosagem individual por rato, ainda

com o Becker sobre o agitador, quando as partículas estavam suspensas. Conforme o previsto ocorria sempre uma pequena perda do material, que já havia sido descontado.

O acetaminofeno - Frasco de 15ml com 200mg/ml utilizado no experimento, equivaleu a 25mg igual a 2 gotas de Tylenol Gotas por via bucal, dissolvido em 1ml de água destilada a cada 24 horas. Consideraram-se o peso médio de um homem igual 70 quilogramas, enquanto o peso médio dos ratos usados neste estudo foi de 200g. Cada (1) animal correspondeu a 25mg igual a 2 gotas, sendo que 36 animais corresponderam à 900mg equivalentes a 72 gotas. Após consulta pela bula observamos que 15 gotas correspondiam 1ml, portanto foi utilizado para 72 gotas o correspondente a 5ml de Tylenol dissolvidos em 32ml de água destilada. A solução permaneceu em um Becker sobre o agitador durante 10 minutos e aspirada por seringas de 1ml na dosagem individual por rato, ainda com o Becker sobre o agitador. Conforme o previsto ocorria sempre uma pequena perda do material, que já havia sido descontado.

A solução fisiológica estéril - 0,9% - utilizada equivaleu a 1ml por animal a cada 24 horas. A solução foi aspirada por seringas de 1ml por rato.

As seringas eram tampadas com as agulhas encapadas e voltadas para baixo, permanecendo em um vidro na posição vertical, de forma que o material decantado permanecesse na ponta da seringa sendo o primeiro elemento ingerido pelos animais.

Realizava-se a administração dos medicamentos acoplando-se as seringas a uma sonda uretral cortada com o comprimento de 7 cm, facilmente introduzida pela garganta do animal (método da gavagem) em qualquer idade, sem risco de regurgitação do medicamento.

4.3 Dispositivo utilizado para a movimentação dentária

Após a ativação inicial, o aparelho não recebeu nenhuma outra ativação adicional durante o período experimental. Nos animais experimentais, foi movimentado o primeiro molar superior esquerdo utilizando-se um dispositivo ortodôntico montado de forma intrabucal. Uma mola fechada de aço foi distendida entre o primeiro molar superior esquerdo (dente em que a força será aplicada) e os incisivos superiores (dentes que servirão de ancoragem), permitindo que o primeiro molar fosse mesializado (movimento de inclinação), como mostra a **Figura 1**.

O dispositivo para movimentação dentária induzida foi construído de acordo com Heller e Nanda (1979) e modificado por Martins-Ortiz (2004) com aprimoramentos desenvolvidos na linha de pesquisa de movimentação dentária induzida da Disciplina de Patologia Bucal da FOB-USP (Pereira, 1995 e 2000; Vasconcelos, 1996; Mazzieiro, 1999; Martins-Ortiz, 2004, Consolaro, 2005; Fracalossi, 2007; Santamaria Jr, 2009).

A força utilizada foi de 75cN, padronizada para todos os animais dos grupos experimentais. Esta força foi estabelecida trancionando-se a mola de comprimento de 4mm para 6mm, apreendendo-a nos incisivos na região anterior (Martins-Ortiz, 2004).

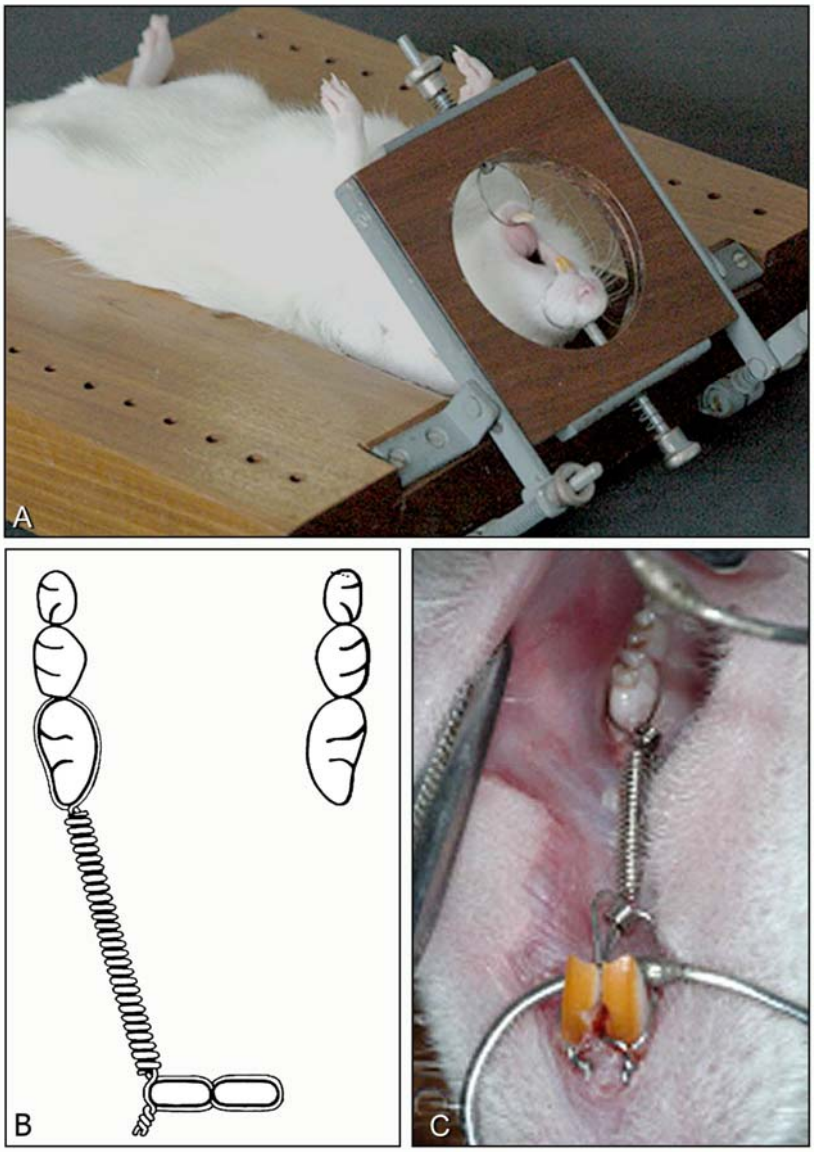

Figura 1- A – Animal anestesiado posicionado na mesa operatória para instalação do dispositivo para movimentação do primeiro molar. **B** – Desenho do dispositivo utilizado (Martins-Ortiz, 2004; Fracalossi, 2007; Santamaria Jr, 2009). **C** – Mola instalada entre o primeiro molar e os incisivos do murino.

Procedimento de anestesia

Os procedimentos de instalação do dispositivo ortodôntico foram realizados sob anestesia, a fim de evitar ansiedade e/ou dor. A manipulação dos animais foi de maneira cuidadosa para não provocar estresse desnecessário.

Os animais foram anestesiados com a mistura do anestésico cloridrato de ketamina* e o relaxante muscular cloridrato de xilazina** na dosagem de 1ml/kg, aplicados de forma intramuscular, com seringa de 1ml e agulha de 12,7mm estéril acoplada e obtendo um período de duas a quatro horas de anestesia.

4.5 Instalação e ativação do dispositivo para a movimentação dentária

Após a perda de sentidos dos animais em decorrência da anestesia foi realizado o posicionamento em mesa operatória, modificada por Sales (1989), a partir de Houston (1964). Os dispositivos para movimentação dentária induzida serão construídos de acordo com os procedimentos descritos por Martins-Ortiz (2004).

Para a instalação do dispositivo ortodôntico foi essencial o seguinte material:

- Uma mesa operatória modificada por Sales, a partir de Houston.

- Uma mola em espiral fechada de 4 mm de comprimento com fio de 0,006 x 0,022 polegadas, da marca comercial Morelli.

- Fio de amarrilho com 0,14mm, fornecidos pela empresa Morelli de materiais ortodônticos.

- Fio de aço inoxidável com 0,25mm, também Morelli.

- Um compasso de pontas secas.

- Um compasso de Willis.

- Um alicate de corte de amarrilho.

- Uma pinça de Mathieu com 11 cm.

- Uma pinça clínica.

---

* *Dopalen (Purina)* e ***Anasedan* (*Purina*) – Paulínia – Brasil.

- Um dobrador de amarrilho.

- Uma broca diamantada fina 2200F da kg Sorensen.

- Resina composta da marca comercial 3M, Concise Ortodôntico.

- Microbrush, da marca KG brush.

- Um compressor e uma seringa tríplice.

- Uma caneta de alta rotação Kavo.

- Um refletor odontológico.

Cada aparelho instalado nos animais foi confeccionado metodicamente seguindo os seguintes passos, sempre sob a luz do refletor odontológico:

1- Preparo das molas utilizadas:

- Foram realizadas duas marcas consecutivas no rolo de mola fechada previamente ao corte, utilizando para esta marcação o alicate de corte de amarrilho. Estas marcas separaram na extremidade da mola 2 helicóides, onde as distâncias entre as marcas tinham exatos 4 mm, aferida com o compasso de pontas seco previamente calibrado pelo compasso de Willis.

- Uma última marca foi realizada 2 helicóides após a segunda marca, onde a mola foi cortada. Cada mola então era composta dos 4 mm efetivos para a ativação e 2 helicóides em cada extremidade para a união dos amarrilhos aos dentes.

- Dois segmentos de fio de amarrilho com 0,25mm de aproximadamente 7 cm de comprimentos foram amarrados a uma única extremidade da mola e cada segmento foi unido em suas pontas para não se soltarem da mola. Uma vez prontas as molas, iniciou a instalação propriamente dita.

2- União da mola ao primeiro molar superior esquerdo:

- Utilizando uma pinça de Mathieu e afastando-se a mucosa jugal do rato com uma pinça clínica, foi inserida inicialmente por lingual e pelo espaço interproximal entre o primeiro e segundo molares superiores esquerdos, a ponta de um segmento de fio amarrilho com 0,14mm de diâmetro e aproximadamente 7 cm de comprimento. A ponta do fio foi previamente manipulada tomando a forma de anzol. Esta passagem requer treinamento para ser realizado com sucesso e com um mínimo de dano aos tecidos periodontais circundantes.

- Uma vez apreendida a ponta deste "anzol" por vestibular do espaço interproximal com a pinça de Mathieu, foi tracionado o fio até a metade de seu comprimento.

- Insere-se a ponta da porção lingual deste segmento de amarrilho à extremidade livre da mola, amarrando-o de forma que a mola seja posicionada por mesial e o mais próximo possível da coroa do primeiro molar superior esquerdo. O fio de amarrilho com 0,14mm será análogo a uma banda, abraçando o primeiro molar superior esquerdo e ao mesmo tempo fixando uma das extremidades da mola.

Normalmente, os trabalhos realizam a união da mola ao incisivo superior esquerdo apenas, no máximo fixando esta união com resina composta. Entretanto, no trabalho piloto ocorreram dificuldades como quebras dos aparelhos pela interferência dos incisivos inferiores durante a alimentação e/ou fratura do incisivo superior esquerdo, mesmo triturando a ração ingerida pelos animais. Portanto, no afã de garantir a integridade dos aparelhos e a fidelidade à metodologia empregada, foi implementada ainda uma amarração sobressalente, também com fio com 0.25mm no incisivo superior direito, conforme descrição a seguir.

3- União da mola aos incisivos superiores:

- Utilizando uma broca tronco cônica diamantada fina em alta rotação, devidamente refrigerada, foram realizados nas faces distais e mesiais de ambos os incisivos superiores, sulcos de retenção o mais cervical possível, evitando o deslocamento do fio para incisal. As bordas das retenções apresentarão um ângulo vivo, nunca arredondado, possibilitando uma maior apreensão do fio.

- Cada segmento de fio com 0,25mm previamente unido à extremidade da mola foi então amarrado aos incisivos. Cada segmento de fio para cada incisivo separadamente, distendendo a mola 2 mm.

-Foi realizada a aferição do comprimento da mola em 6 mm com o compasso de pontas secas, calibrado pelo compasso de Willis, a cada amarração sistematicamente, garantindo assim o comprimento exato da mola, ao final do procedimento.

A força despendida por esta distensão da mola sobre o primeiro molar superior esquerdo foi de 75cN medida e padronizada previamente com um dinamômetro da marca Morelli de 25 a 250g, devidamente calibrado e aferido. Devido às propriedades do aço, esta força se dissipou gradualmente ao longo dos dias em que o aparelho permaneceu na cavidade bucal.

- Finalmente, foi depositada uma camada de resina composta recobrindo os fios de amarrilho ao redor dos incisivos. Realizou também o recobrimento dos fios de amarrilho com 0,25mm por lingual até a extremidade da mola, protegendo-a da interferência dos incisivos inferiores durante a alimentação.

A resina depositada sobre os fios de amarrilho com 0,25mm, por lingual dos incisivos até a extremidade da mola, serviu de alarme quanto ao rompimento dos aparelhos. Todos os dias os ratos foram examinados quanto ao correto posicionamento do dispositivo ortodôntico. Os espécimes que não mais apresentarem a resina em posição foram então anestesiados novamente para um novo recobrimento de resina nesta posição, evitando o contato direto dos incisivos inferiores sobre o aparelho.

4.6 Preparo histotécnico das peças para estudo microscópico

Ao término dos períodos experimentais, realizou a interrupção da vida dos animais por dose excessiva da mistura anestésica ketamina e xilazina através de anestesia intracardíaca e, em seguida, procede-se a decapitação e dissecação, utilizando tesouras Íris e Metzembaum removendo os componentes epiteliais e musculares circunjacente à maxila. Foram padronizados o *modus operandi* e a quantidade de dissecação, evitando que uma quantidade excessiva de tecido remanescente interfira na velocidade de desmineralização entre os grupos.

As maxilas foram colocadas em solução tamponada de formol a 10% para fixação e permaneceram nesta solução até a obtenção de todos os espécimes do experimento, para a realização simultânea da desmineralização das peças em solução de Morse no prazo de aproximadamente uma semana, sendo o ponto de desmineralização verificado todos os dias. Como o processo de desmineralização nesta solução é extremamente rápido foi necessária por vezes sua verificação do processo em algumas peças a cada 6 ou 12 horas nos dias próximos ao final desta semana, para a obtenção do ponto perfeito de corte. O julgamento do ponto de corte utilizando a solução desmineralizadora de Morse demandou treinamento prévio e controle minucioso para evitar a perda de peças.

Os remanescentes do aparelho foram removidos apenas após a desmineralização das peças com alicate de corte de amarilho. Utilizando uma lâmina de barbear para cada peça, realizou-se o preparo macroscópico das maxilas desmineralizadas.

Foi possível observar macroscopicamente e sem lupa o aumento do espaço interproximal entre o primeiro e segundo molar superior esquerdo, nos espécimes submetidos à movimentação dentária induzida por mais de 5 dias.

Na macroscopia as peças foram preparadas para cortes transversais (**Figura 2 A/B/C**) (Fracalossi, 2008; Fracalossi et al., 2009) como descrito abaixo:

A maxila foi dividida em dois segmentos, anterior e posterior. Para isso, foi realizado um corte de 4mm à frente dos primeiros molares superiores (à frente da segunda prega palatina anterior aos molares superiores), com uma inclinação de 45º em direção aos incisivos. Em seguida, procedeu-se um corte posterior perpendicular ao plano oclusal, aproximadamente 1 mm atrás das coroas dos terceiros molares superiores. Na seqüência, complementando o acabamento das peças, foram realizados o aplainamento e o refinamento na porção inferior dos espécimes, 2mm abaixo dos ápices radiculares dos molares, evitando excessos das dimensões das peças, proporcionando maior número de cortes em uma única lâmina e favorecendo a inclusão em parafina.

Em seguida aos cortes macroscópicos, as peças foram identificadas e armazenadas individualmente em cassetes, lavadas em água corrente por 40 minutos e desidratados em banhos sucessivos de álcool e parafina. As peças preparadas macroscopicamente foram incluídas com o plano oclusal paralelo ao fundo de uma caixinha de papel, previamente confeccionada para esta finalidade. Durante a inclusão em parafina as peças foram ajustadas com uma pinça clínica realizando suave pressão das peças junto ao fundo das caixas, com o objetivo de colocar as coroas dos molares em contado com o fundo das mesmas.

O posicionamento dos blocos no micrótomo foi realizado de forma que a primeira parte desgastada seja a menos importante, envolvendo o terceiro e o segundo molar até que o corte englobe toda a peça e atinja a região do primeiro molar superior.

Os cortes foram controlados passo a passo, observando a seqüência no microscópio óptico, mesmo sem coloração, orientando o posicionamento do bloco. Os cortes apresentarão a espessura de 4µm e as lâminas receberão coloração pelo método hematoxilina de Harris e eosina de Lison. Após a montagem das lamínulas de vidro em resina e secagem, as lâminas foram acondicionadas, identificadas e os respectivos cortes corados e armazenados em caixas apropriadas, em ambiente seco e fresco.

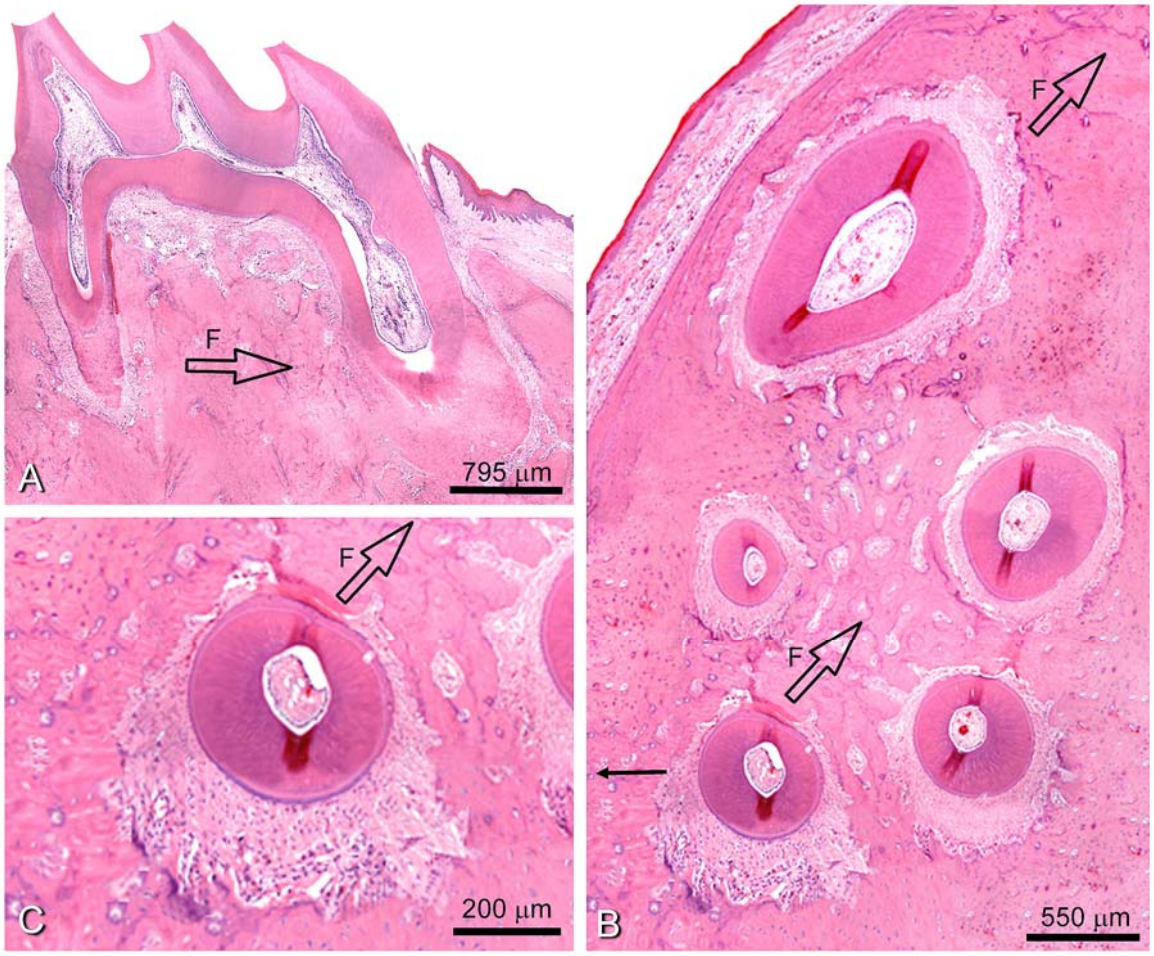

Figura 2- A – Corte microscópico longitudinal do primeiro molar superior murino movimentado (2,5x) (Martins-Ortiz, 2004); **B** –. Corte microscópico transversal das raízes do primeiro molar superior murino movimentado (2,5x). **C** – Corte microscópico transversal da raiz distovestibular do primeiro molar murino movimentado (20x). F + seta = sentido da força aplicada.

Áreas a serem analisadas

Foram analisadas no primeiro molar superior do animal, do lado movimentado (esquerdo), raiz distovestibular de acordo com os resultados dos trabalhos realizados pela equipe da Disciplina de Patologia Bucal da FOB-USP, que envolveram este modelo experimental (Consolaro, 2005; Martins-Ortiz, 2004; Mazzieiro, 1999; Piñera, 1998; Pereira, 2000; Vasconcelos, 1996).

Nos primeiros molares superiores foi observada prioritariamente a região cervical de suas raízes. No terço cervical das raízes mesiais os fenômenos microscópicos são característicos de forças suaves ou moderadas e no terço cervical das raízes distais pode-se observar fenômenos biológicos produzidos por forças intensas, sendo estas áreas as de interesse para o estudo das reabsorções radiculares.

Forma de análise dos resultados

Análise Histomorfométrica

Aplicou-se análise microscópica histomorfométrica quantitativa em todas as raízes distovestibular do primeiro molar superior esquerdo do rato. Esta análise dividiu-se em duas etapas: a primeira constituiu na quantificação do percentual de áreas hialinas no ligamento periodontal e a segunda, na quantificação do percentual de reabsorção radicular nos lados de tensão e pressão em cada raiz, nos diferentes grupos e períodos analisados. Para a quantificação utilizou-se um sistema de análise de imagem digitalizada, composto por um microscópio binocular Zeiss AX10 Imager M1, com objetiva de 10X, câmera Axio Cam MRC 5 e software Image Axio Vision conectado a um microcomputador.

Quantificação do percentual de áreas hialinas

Com o emprego do programa contornava-se o maior perímetro radicular, desenhando uma linha coincidente com o limite mais externo do cemento. Em seguida, desenhava-se uma segunda linha contornando o trabeculado ósseo na periferia do ligamento periodontal. Este procedimento permitiu calcular a área total do ligamento periodontal, em micrometro ao quadrado.

Da mesma maneira, contornava-se externamente cada área hialina no ligamento periodontal. Em seguida, estas áreas eram somadas, obtendo-se o valor total de área hialina no ligamento periodontal, em micrometro ao quadrado. A partir destas áreas, calculou-se o percentual (%) de área hialina no ligamento periodontal de cada raiz **(Figura 3 A/B)**.

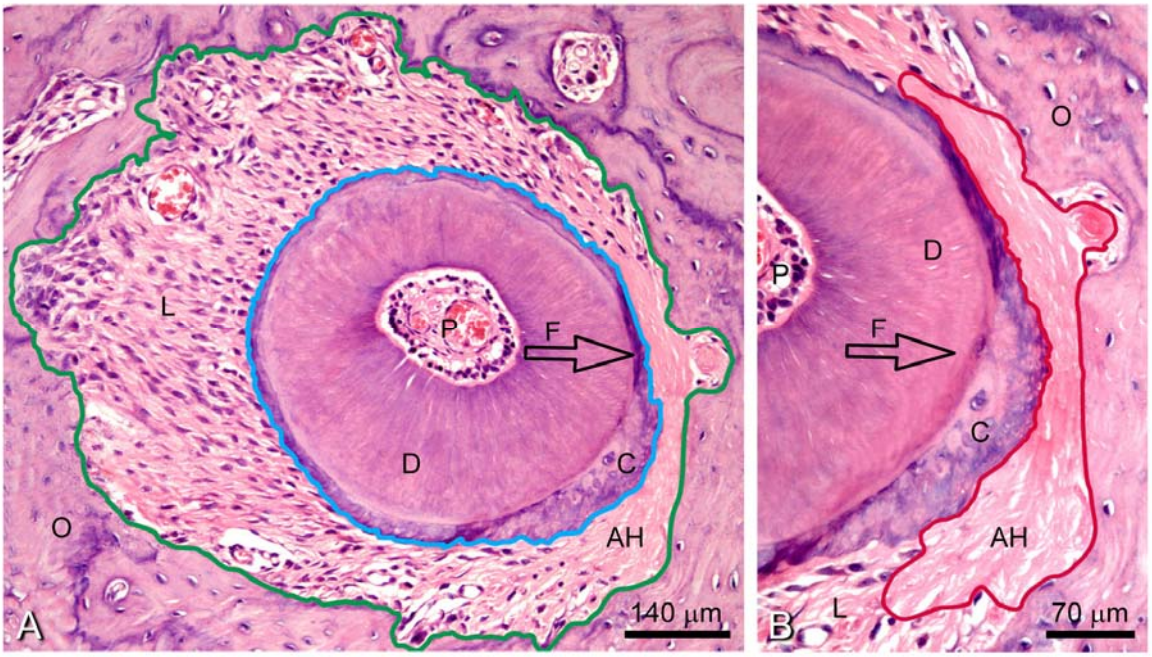

Figura 3- A – Linha azul contornando o limite mais externo do cemento e linha verde contornando o trabeculado ósseo na periferia do ligamento periodontal. Calculou-se a área total do ligamento periodontal, em micrometro ao quadrado. **B** – Contornou-se externamente cada área hialina no ligamento periodontal com uma linha vermelha. As áreas foram somadas, obtendo-se o valor total de área hialina no ligamento periodontal, em micrometro ao quadrado. Calculou-se o percentual (%) de área hialina no ligamento periodontal de cada raiz. (Fracalossi, 2007; Santamaria Jr, 2009). F+seta= sentido da força aplicada; P= polpa dentária; D= dentina; C= cemento; L= ligamento periodontal; O= osso alveolar e AH= área hialina.

Quantificação do percentual de reabsorção radicular

Da mesma maneira, para esta quantificação, determinou-se o maior perímetro radicular, desenhando uma linha que coincidia com o limite mais externo do cemento. Nas regiões das reabsorções, o contorno do perímetro externo da raiz foi realizado com uma linha virtual (linha pontilhada), simulando o contorno original da raiz. Em seguida, realizou-se uma segunda linha delimitando o menor perímetro, no limite mais interno da dentina, circunscrevendo a polpa externamente. Este procedimento permitiu calcular a área total de dentina e cemento radicular, em micrometro ao quadrado. Desta mesma forma, contornava-se internamente cada reabsorção radicular dos lados de pressão, desenhando uma linha que coincidia com o limite mais externo da parede radicular reabsorvida. Externamente, a reabsorção era delimitada por uma linha virtual pontilhada, simulando o mais próximo possível do que seria a circunferência normal da raiz (**Figura 4 A/B**). Este procedimento permitiu calcular o total das áreas de reabsorção do lado de pressão. A partir destas áreas, calculou-se o percentual (%) de reabsorção radicular do lado de pressão.

Confeccionaram-se 10 lâminas com cinco cortes em cada uma, na região cervical de todos os primeiros molares superiores esquerdos. Quantificou-se o corte com o fenômeno tecidual mais representativo para o período de movimentação dentária induzida, em cada animal analisado.

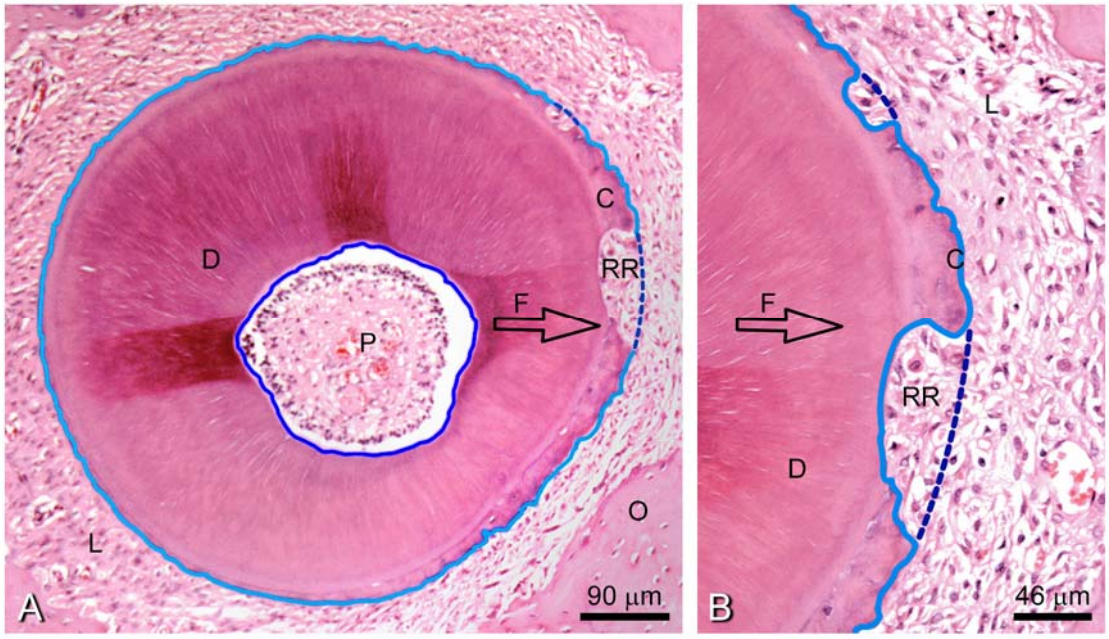

Figura 4- A – Linha azul clara contornando o limite mais externo do cemento; linha pontilhada nas regiões das reabsorções contornando o perímetro externo da raiz e linha azul marinho delimitando a polpa externamente. Calculou se a área total de dentina e cemento radicular, em micrometro ao quadrado. **B** – Contornou-se internamente com uma linha azul clara cada reabsorção radicular (RR) dos lados de pressão, coincidindo com o limite mais externo da parede radicular reabsorvida. Externamente, a reabsorção era delimitada por uma linha virtual pontilhada. Calculou-se o total das áreas de reabsorção no lado de pressão. A partir destas áreas, calculou-se o percentual (%) de reabsorção radicular do lado de pressão (Fracalossi, 2007; Santamaria Jr, 2009). F+seta= sentido da força aplicada; P= polpa dentária; D= dentina; C= cemento; L= ligamento periodontal; O= osso alveolar e RR= reabsorção radicular.

Análise Estatística

Na avaliação estatística, aplicou-se o teste t de Student para comparação entre os grupos controle e experimental nos períodos de movimentação dentária induzida e entre os grupos experimentais. Estes testes forneceram o nível de significância considerando a média dos percentuais de áreas hialinas do ligamento periodontal e a média dos percentuais das áreas de reabsorção radicular nos lados de pressão na raiz distovestibular, de acordo com grupo e período de movimentação dentária induzida.

RESULTADOS

RESULTADOS

As comparações das médias dos percentuais das áreas hialinas do ligamento periodontal encontradas na raiz distovestibular e das reabsorções radiculares associadas nos grupos experimentais ácido acetilsalicílico ($GE_{AAS - L}$) e acetaminofeno ($GE_{ACT - L}$) (administração longa) com o controle estão representadas nas Tabelas 1 e 2 (**Figuras 5; 6; e 7**), de acordo com os períodos de movimentação dentária induzida. Não houve diferença significante no percentual de área hialina e de reabsorção radicular associada entre os grupos controle e $GE_{AAS - L}$ e entre o controle e o $GE_{ACT - L}$ nos dias 5, 7 e 9 de movimentação dentária induzida ($p>0,05$).

Tabela 1 - Comparação das médias dos percentuais das áreas hialinas no ligamento periodontal de ratos submetidos à administração de AAS e ACT (administração longa) com o controle nos diferentes períodos experimentais por meio do teste t de Student.

TEMPO DE MOVIMENTAÇÃO	CONTROLE (G_{CM})		AAS – LONGA ($GE_{AAS - L}$)			ACT - LONGA ($GE_{ACT - L}$)		
	Média	**DP**	**Média**	**DP**	**Valor de *p***	**Média**	**DP**	**Valor de *p***
5dias	5,45	2,91	4,27	2,74	0,53ns	2,68	2,56	0,15ns
7dias	3,62	1,40	2,86	3,78	0,68ns	2,36	0,43	0,06ns
9dias	2,41	2,47	3,17	2,70	0,64ns	3,71	1,42	0,30ns

DP= desvio padrão; ns= não significativo.

Tabela 2 - Comparação das médias dos percentuais das áreas de reabsorções radiculares no ligamento periodontal de ratos submetidos à administração de AAS e ACT (administração longa) com o controle nos diferentes períodos experimentais por meio do teste t de Student.

TEMPO DE MOVIMENTAÇÃO	CONTROLE (G_{CM})		AAS – LONGA ($GE_{AAS - L}$)			ACT – LONGA ($GE_{ACT - L)}$		
	Média	**DP**	**Média**	**DP**	**Valor de *p***	**Média**	**DP**	**Valor de *p***
5dias	0,16	0,31	0	0	0,36ns	0,30	0,55	0,66ns
7dias	0,92	1,09	0,60	0,61	0,55ns	1,26	1,27	0,64ns
9dias	2,59	1,04	1,22	1,39	0,10ns	0,97	0,96	0,67ns

DP= desvio padrão; ns= não significativo.

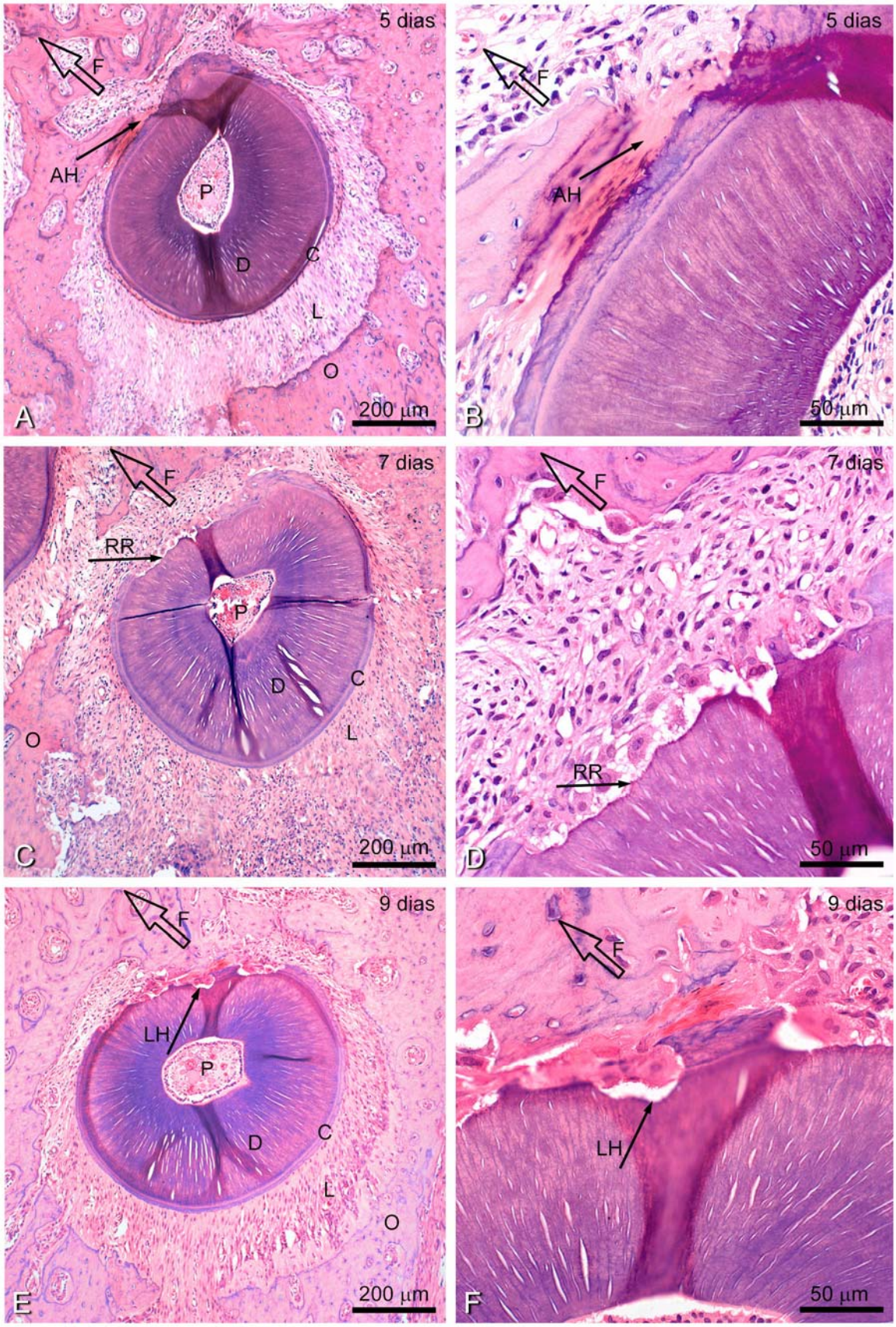

Figura 5 - Grupo Controle nos 3 períodos experimentais. Microscopicamente em HE destaca-se **A/B** – 5 dias, AH= área hialina; **C/D**– 7 dias, RR = reabsorção radicular e **E/F** – 9 dias, LH = lacunas de Howship da superfície radicular em reabsorção. F+seta= sentido da força aplicada; P= polpa dentária; D= dentina; C= cemento; L= ligamento periodontal; O= osso alveolar.

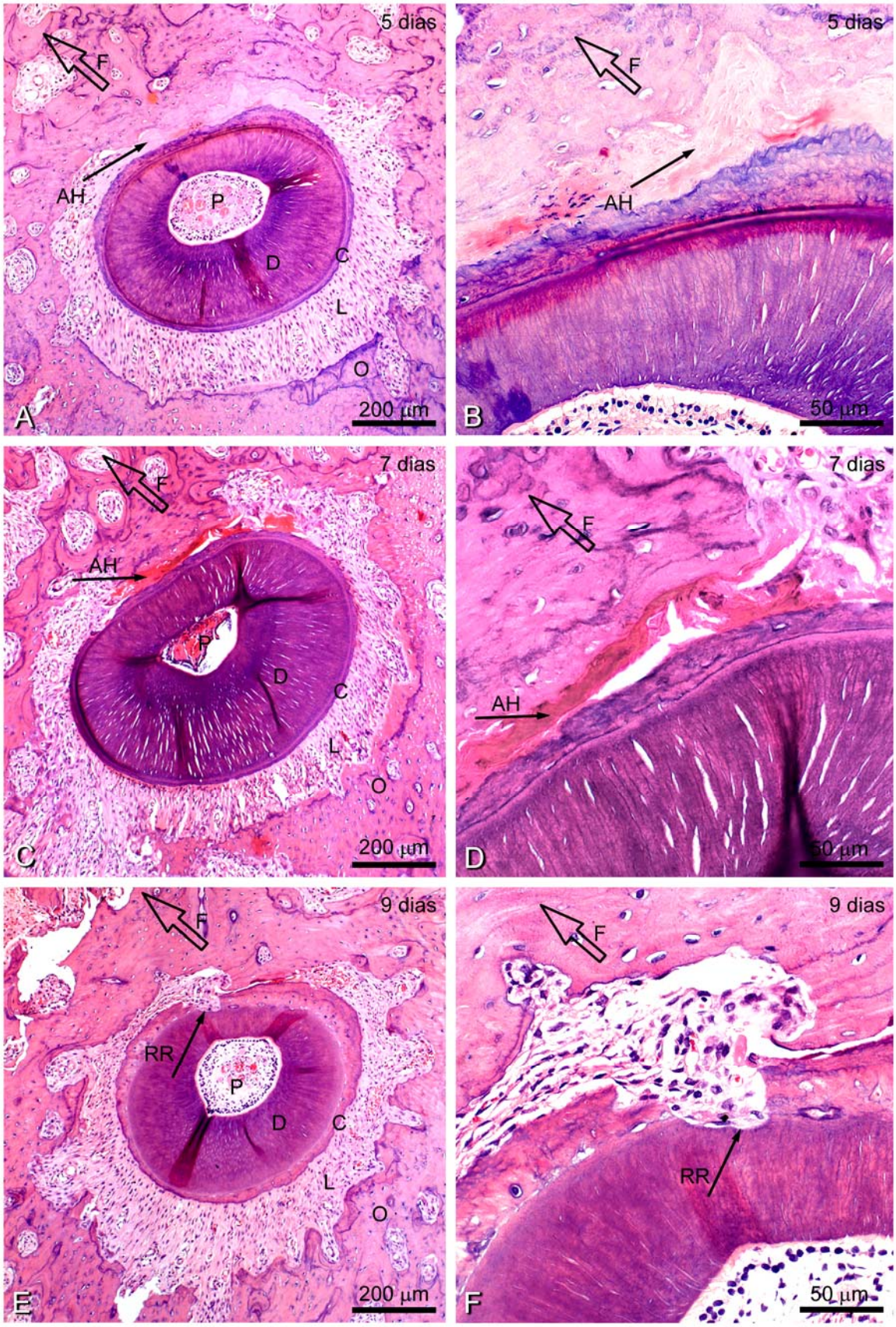

Figura 6 - Grupo Experimental Ácido Acetilsalicílico administração longa nos 3 períodos experimentais. Microscopicamente em HE destaca-se**, A/B** – 5 dias; **C/D** – 7 dias, AH= áreas hialinas e **D/F** – 9 dias, RR = reabsorção radicular. F+seta= sentido da força aplicada.

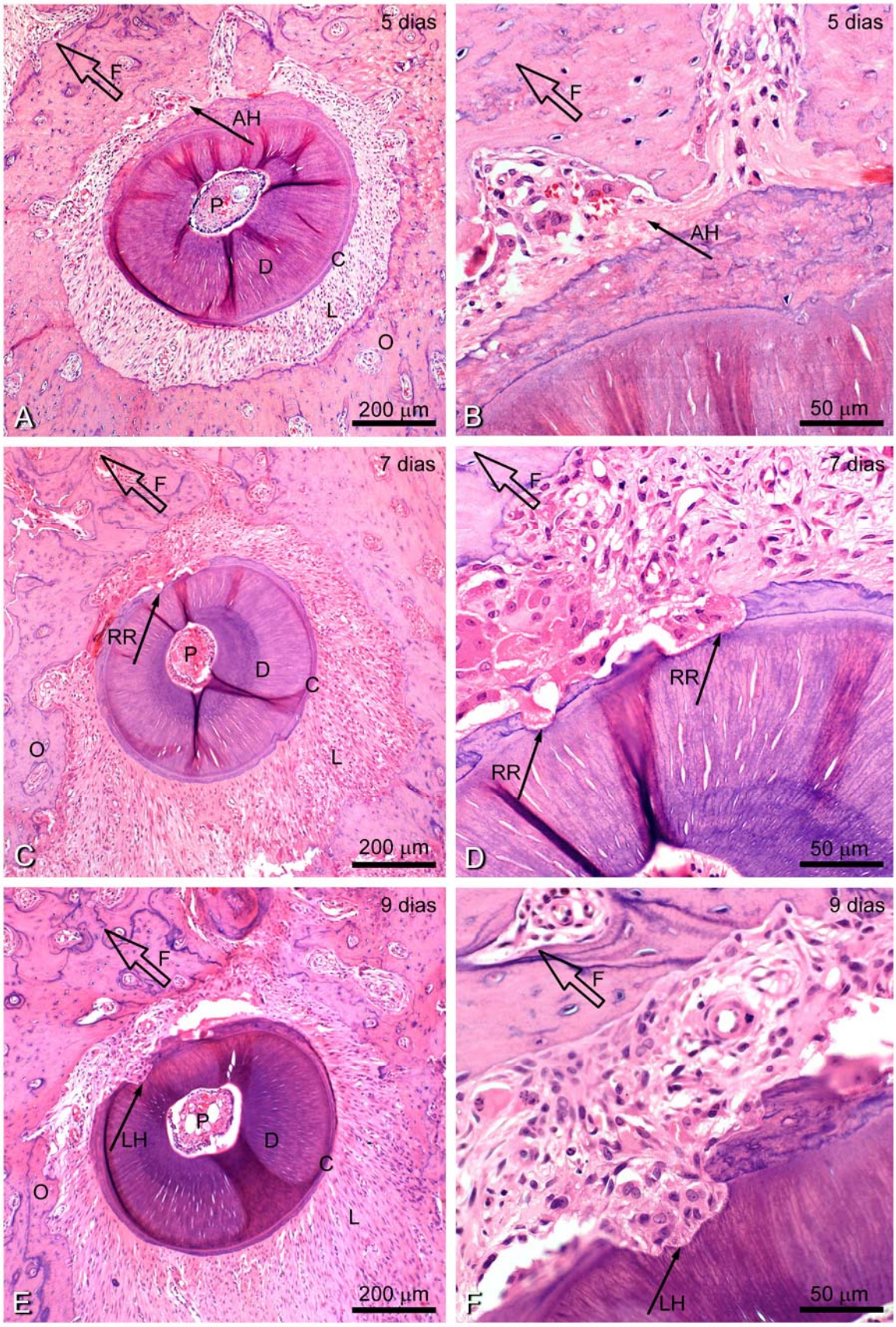

Figura 7 - Grupo Experimental Acetaminofeno administração longa nos 3 períodos experimentais. Microscopicamente em HE destaca-se **A/B** – 5 dias, AH= área hialina; **C/D**– 7 dias, RR = reabsorção radicular e **E/F** – 9 dias, LH = lacunas de Howship da superfície radicular em reabsorção. F+seta= sentido da força aplicada.

Comparando as médias dos percentuais das áreas hialinas do ligamento periodontal encontradas na raiz distovestibular, e das reabsorções radiculares entre os grupos experimentais ácido acetilsalicílico ($GE_{AAS - C}$) e acetaminofeno ($GE_{ACT - C}$) (administração curta) com o controle**,** não foi encontrada diferença estatisticamente significante (p>0,05) (Tabelas 3 e 4) (**Figuras 5 ; 8 ; e 9).**

Tabela 3 - Comparação das médias dos percentuais das áreas hialinas no ligamento periodontal de ratos submetidos à administração de AAS e ACT (administração curta) com o controle nos diferentes períodos experimentais por meio do teste t de Student

TEMPO DE MOVIMENTAÇÃO	CONTROLE (G_{CM})		AAS - CURTA ($GE_{AAS - C}$)			ACT – CURTA ($GE_{ACT -)}$		
	Média	**DP**	**Média**	**DP**	**Valor de *p***	**Média**	**DP**	**Valor de *P***
5dias	5,45	2,91	4,5	4,41	0,71ns	3,25	2,07	0,19ns
7dias	3,62	1,40	3,8	2,75	0,89ns	3,41	1,88	0,84 ns
9dias	2,41	2,47	1,81	2,04	0,67ns	3,81	4,61	0,55ns

DP= desvio padrão; ns= não significativo.

Tabela 4 - Comparação das médias dos percentuais das áreas de reabsorções radiculares no ligamento periodontal de ratos submetidos à administração de AAS e ACT (administração curta) com o controle nos diferentes períodos experimentais por meio do teste t de Student.

TEMPO DE MOVIMENTAÇÃO	CONTROLE (G_{CM})		AAS - CURTA ($GE_{AAS - C}$).			ACT – CURTA ($GE_{ACT - C}$)		
	Média	**DP**	**Média**	**DP**	**Valor de *p***	**Média**	**DP**	**Valor de *p***
5dias	0,16	0,31	0	0	0,36ns	0,21	0,30	0,81ns
7dias	0,92	1,09	0,95	1,59	0,97ns	0,23	0,36	0,18ns
9dias	2,59	1,04	1,79	2,60	0,53ns	2,23	1,59	0,67ns

DP= desvio padrão; ns= não significativo.

Portanto a administração de ácido acetilsalicílico e acetaminofeno comparado ao controle, tanto na forma longa quanto curta, não alterou os percentuais de áreas hialinas e reabsorções radiculares nos três períodos de tempo avaliados.

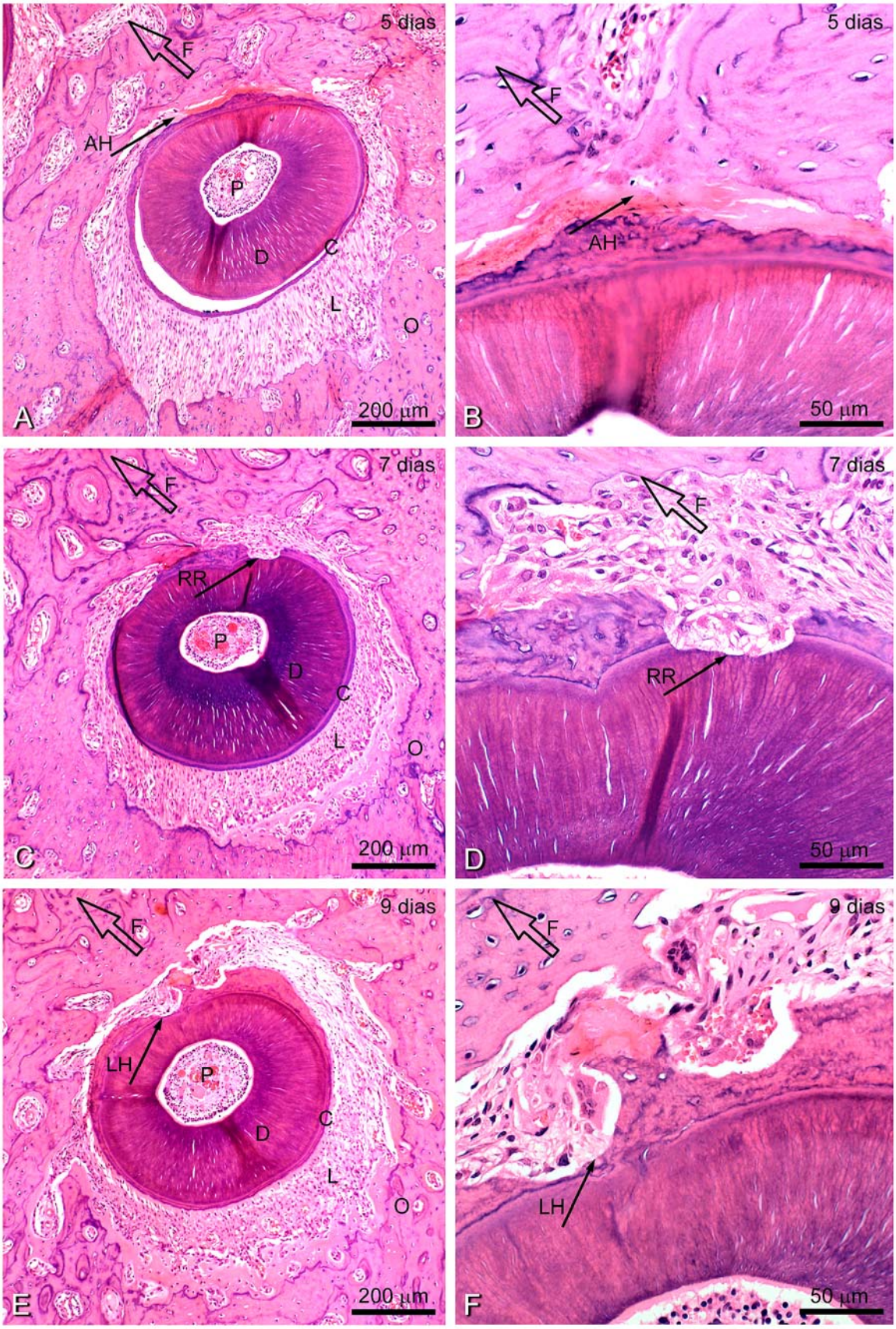

Figura 8 - Grupo Experimental Ácido Acetilsalicílico administração curta nos 3 períodos experimentais. Microscopicamente em HE destaca-se **A/B** – 5 dias, AH= área hialina; **C/D**– 7 dias, RR = reabsorção radicular e **E/F** – 9 dias, LH = lacunas de Howship da superfície radicular em reabsorção. F+seta= sentido da força aplicada.

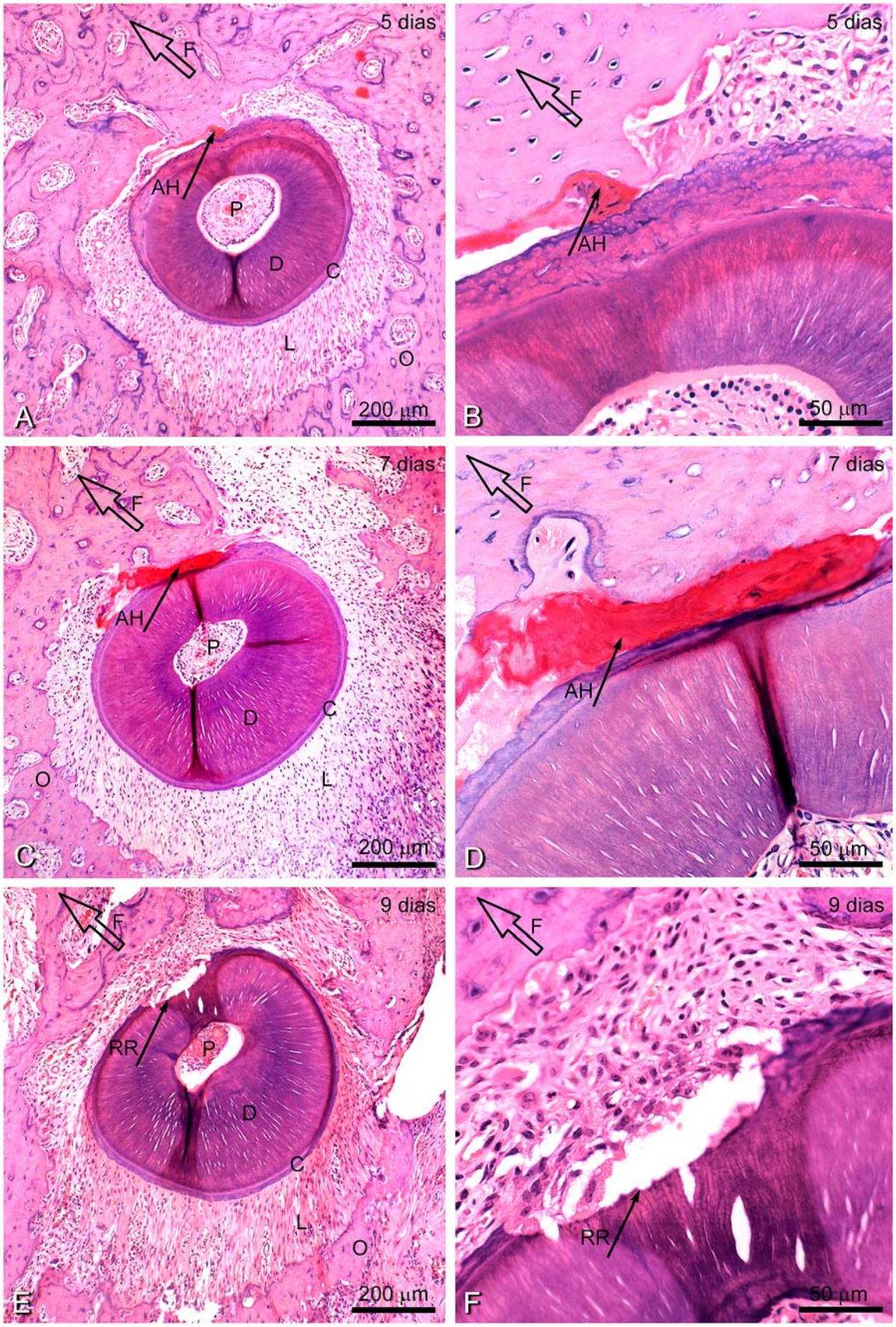

Figura 9 - Grupo Experimental Acetaminofeno administração curta nos 3 períodos experimentais. Microscopicamente em HE destaca-se**, A/B** – 5 dias; **C/D** – 7 dias, AH= áreas hialinas e **D/F** – 9 dias, RR = reabsorção radicular. F+seta= sentido da força aplicada.

As médias dos percentuais das áreas hialinas do ligamento periodontal e das reabsorções radiculares dos grupos tratados com ácido acetilsalicílico na administração longa e curta não apresentaram diferença estatisticamente significante nos diferentes períodos de tempo avaliados (p>0,05) (Tabelas 5 e 6) (**Figuras 6; e 8)**.

Tabela 5 - Comparação das médias dos percentuais das áreas hialinas no ligamento periodontal de ratos submetidos à MDI na administração com AAS - longa x curta nos diferentes períodos experimentais por meio do teste t de Student

TEMPO DE MOVIMENTAÇÃO	AAS - LONGA ($GE_{AAS - L}$)		AAS - CURTA ($GE_{AAS - C}$)		
	Média	**DP**	**Média**	**DP**	**Valor de *p***
5dias	4,27	2,74	4,50	4,41	0,91ns
7dias	2,86	3,78	3,80	2,75	0,63ns
9dias	3,17	2,70	1,81	2,04	0,34ns

DP= desvio padrão; ns= não significativo.

Tabela 6 - Comparação das médias dos percentuais das áreas de reabsorção radicular em molares de ratos submetidos à MDI na administração com AAS - longa x curta nos diferentes períodos experimentais por meio do teste t de Student.

TEMPO DE MOVIMENTAÇÃO	AAS - LONGA ($GE_{AAS - L}$)		AAS - CURTA ($GE_{AAS - C}$)		
	Média	**DP**	**Média**	**DP**	**Valor de *p***
5dias	0	0	0	0	_
7dias	0,60	0,61	0,95	1,55	0,62ns
9dias	1,22	1,39	1,79	2,60	0,64ns

DP=desvio padrão; ns= não significativo.

Também não foi encontrada diferença estatisticamente significante nas áreas hialinas do ligamento periodontal e das reabsorções radiculares dos grupos tratados com acetaminofeno nas formas longa e curta nos dias 5, 7 e 9 avaliados (p>0,05) (Tabelas 7 e 8) (**Figuras 7; e 9)**.

Tabela 7 - Comparação das médias dos percentuais das áreas hialinas no ligamento periodontal de ratos submetidos à MDI na administração com ACT longa x curta nos diferentes períodos experimentais por meio do teste t de Student.

TEMPO DE MOVIMENTAÇÃO	ACT - LONGA ($GE_{ACT - L}$)		ACT - CURTA ($GE_{ACT – C}$)		
	Média	**DP**	**Média**	**DP**	**Valor de *p***
5dias	2,68	2,56	3,25	2,07	067ns
7dias	2,36	0,43	3,41	1,88	0,21ns
9dias	3,71	1,42	3,81	4,61	0,96ns

DP=desvio padrão; ns= não significativo.

Tabela 8 - Comparação das médias dos percentuais das áreas de reabsorção radicular em molares de ratos submetidos à MDI na administração com ACT longa x curta nos diferentes períodos experimentais por meio do teste t de Student.

TEMPO DE MOVIMENTAÇÃO	ACT - LONGA ($GE_{ACT - L}$)		ACT - CURTA ($GE_{ACT - C}$)		
	Média	**DP**	**Média**	**DP**	**Valor de *p***
5dias	0,30	0,55	0,21	0,30	0,72ns
7dias	1,26	1,27	0,23	0,36	0,08ns
9dias	0,97	0,96	2,23	1,59	0,12ns

DP=desvio padrão; ns= não significativo.

Portanto, o ácido acetilsalicílico (administração longa) comparada a (administração curta) e o acetaminofeno (administração longa) comparada a (administração curta), não alterou os percentuais de áreas hialinas e reabsorções radiculares nos três períodos de tempo avaliados.

As comparações entre os grupos experimentais ácido acetilsalicílico e acetaminofeno (administração longa) em relação as médias dos percentuais das áreas hialinas do ligamento periodontal e reabsorção radicular estão representadas nas Tabelas 9 e 10 (**Figuras 6; e 7**). Não houve diferença significante entre os grupos para os parâmetros avaliados nos diferentes períodos experimentais ($p>0,05$).

Tabela 9 - Comparação das médias dos percentuais das áreas hialinas em molares de ratos submetidos à MDI na administração com AAS - longa x ACT - longa nos diferentes períodos experimentais por meio do teste t de Student.

TEMPO DE MOVIMENTAÇÃO	AAS – LONGA ($GE_{AAS - L}$)		ACT - LONGA ($GE_{ACT - L}$)		
	Média	**DP**	**Média**	**DP**	**Valor de *p***
5dias	4,27	2,74	2,68	2,56	0,32ns
7dias	2,86	3,78	2,36	0,43	0,75ns
9dias	3,17	2,69	3,71	1,42	0,67ns

DP=desvio padrão; ns= não significativo.

Tabela 10 - Comparação das médias dos percentuais das áreas de reabsorções radiculares em molares de ratos submetidos à MDI na administração com AAS - longa x ACT -. longa nos diferentes períodos experimentais por meio do teste t de Student.

TEMPO DE MOVIMENTAÇÃO	AAS - LONGA ($GE_{AAS - L}$)		ACT - LONGA ($GE_{ACT - L}$)		
	Média	**DP**	**Média**	**DP**	**Valor de *p***
5dias	0	_	0,30	0,55	0,23ns
7dias	0,60	0,61	1,26	1,27	0,27ns
9dias	1,22	1,39	2,23	1,59	0,26ns

DP=desvio padrão; ns= não significativo.

Comparando as médias dos percentuais das áreas hialinas do ligamento periodontal e reabsorção radicular encontradas na raiz distovestibular, entre os grupos experimentais ácido acetilsalicílico e acetaminofeno (administração curta), não foram encontradas diferença estatisticamente significante nos diferentes períodos avaliados (p>0,05) (Tabelas 11 e12) (**Figuras 8; e 9).**

Tabela 11 - Comparação das médias dos percentuais das áreas de reabsorções radiculares em molares de ratos submetidos à MDI na administração com AAS - longa x ACT - longa nos diferentes períodos experimentais por meio do teste t de Student.

TEMPO DE MOVIMENTAÇÃO	AAS - CURTA ($GE_{AAS - C}$)		ACT - CURTA ($GE_{ACT - C}$)		
	Média	**DP**	**Média**	**DP**	**Valor de *p***
5dias	4,50	4,41	3,25	2,07	0,54ns
7dias	3,80	2,75	3,41	1,88	0,78ns
9dias	1,81	2,04	3,81	4,61	0,35ns

DP=desvio padrão; ns= não significativo.

Tabela 12 - Comparação das médias dos percentuais das áreas de reabsorções radiculares em molares de ratos submetidos à MDI na administração com AAS - curta x ACT - curta nos diferentes períodos experimentais por meio do teste t de Student.

TEMPO DE MOVIMENTAÇÃO	AAS - CURTA ($GE_{AAS - C}$)		ACT - CURTA ($GE_{ACT - C}$)		
	Média	**DP**	**Média**	**DP**	**Valor de *p***
5dias	0	0	0,21	0,30	0,14ns
7dias	0,95	1,55	0,23	0,36	0,30ns
9dias	1,79	2,60	2,23	1,59	0,72ns

DP=desvio padrão; ns= não significativo.

Portanto, pode-se inferir que não há diferença nos percentuais de áreas hialinas e reabsorções radiculares nos três períodos de tempo avaliados quando da administração do ácido acetilsalicílico e acetaminofeno, tanto na forma longa quanto curta. As comparações foram feitas entre os grupos experimentais e com o grupo controle.

DISCUSSÃO

DISCUSSÃO

A grande variedade de fármacos disponíveis na prática ortodôntica abre um leque de opções para a discussão dos efeitos destas drogas no movimento dentário induzido. Drogas como os anti-inflamatórios não esteroidais, ácido acetilsalicílico, acetaminofeno, diclofenaco, ibuprofeno, indometacina e celecoxib; os corticosteróides e os bisfosfonatos poderiam produzir efeitos no metabolismo ósseo. As extrapolações desses efeitos sobre a possível interferência destes medicamentos nas reações teciduais da movimentação dentária induzida geraram suposições, proposições e questionamentos (Gameiro et al., 2007; Carlos et al., 2006, 2007; Bartzela et al., 2009). Os resultados neste universo molecular dependem de muitos fatores, tornando necessários estudos, para avaliar a influência destas drogas.

Qual seria a real influência do ácido acetilsalicílico e do acetaminofeno na movimentação dentária induzida e nas reabsorções radiculares associadas, quanto ao tempo de administração do fármaco? Assim propusemos–nos a determinar a influência do ácido acetilsalisílico e do acetaminofeno na movimentação dentária induzida e nas reabsorções radiculares sob o aspecto quantitativo do evento analisados à microscopia óptica (**Figura** 5 A; e 10).

Figura 10 - Grupo periodonto normal do primeiro molar superior murino. Destaca - se a regularidade da superfície radicular do cemento (seta), o ligamento periodontal (L), e a superfície do osso fasciculado. Nota-se ainda a polpa dentária preservada (P) e a dentina (D) (HE).

O movimento dentário ortodôntico ocorre a partir da aplicação prolongada de forças mecânicas controladas, resultando em áreas de pressão e tensão do ligamento periodontal e sobre o osso alveolar. A remodelação óssea e o deslocamento dentário são resultantes de um processo de estresse celular e inflamatório envolvendo os clastos, osteoblastos, osteócitos, cementoblastos, fibroblastos, além de mediadores como as citocinas, os fatores de crescimento e os produtos do ácido araquidônico (Davidovitch et al., 1988).

No estresse celular induzido pela deformação do citoesqueleto e hipóxia resultante da compressão do ligamento periodontal (**Figura 6 B**), assim como no processo inflamatório, há produção de cininas e dos prostanóides, destacando-se entre eles as prostaglandinas. As cininas induzem a dor nas terminações nervosas livres e as prostaglandinas potencializam o efeito das cininas. Da mesma forma isto ocorre com os efeitos das cininas nos vasos da microcirculação, ou seja, a sua ação em aumentar a permeabilidade vascular também é potencializada pelas prostaglandinas. Aparentemente há um paradoxo: se inibem a dor do desconforto do paciente com drogas analgésicas redutoras do nível de prostaglandinas, reduzir-se-ia também a efetividade do estresse celular e da inflamação como mecanismo de reabsorção óssea e movimentação dentária induzida?

A partir de relatos na literatura e do comportamento de casos clínicos ortodônticos, a concepção do presente trabalho adotou a hipótese de que a prescrição do ácido acetilsalicílico e do acetaminofeno no ambiente periodontal circunjacente ao dente movimentado, poderia manter, consideravelmente, as mesmas reações biológicas e quantidade de movimentação dentária induzida e reabsorção radicular, em administração curta e longa, se comparado ao movimento dentário sem a administração desses fármacos. Para Jerome et al. (2005) anti-inflamatórios até oferecem proteção contra as reabsorções radiculares durante o movimento ortodôntico.

Embora as alterações teciduais induzidas pelas prostaglandinas estejam presentes no movimento induzido, não há evidências de inibição do movimento dentário ortodôntico pelos AINEs (Walker e Buring, 2001). Não são atribuídas somente às prostaglandinas (Yamasaki 1983; Chumbley e Tuncay, 1986) a responsabilidade pela alteração da reabsorção óssea associado ao movimento dentário induzido, mas também aos leucotrienes, à adenosina monofosfato cíclica (AMPc) (Davidovitch e Shanfeld 1975; Yamasaki, 1983) e à colagenase e muitos outros mediadores (King e Collier, 1986) a partir de forças mecânicas aplicadas aos tecidos periodontais.

Durante o período de elaboração do experimento, questionou-se o grau e o tipo de necessidade da administração dos anti-inflamatórios não esteroidais e analgésicos em período

curto e longo de movimentação dentária induzida. Alguns pesquisadores (Bartzela et al., 2009; Walker e Buring, 2001) criticaram as metodologias empregadas com períodos curtos de tempo dosagem dos fármacos, desprezando ou ignorando os períodos longos de administração.

A partir destes questionamentos, em relação ao tempo de administração, no estabelecimento do design desta pesquisa deu-se a origem ao grupo experimental ácido acetilsalicílico ($GE_{AAS - L}$) e grupo experimental acetaminofeno ($GE_{ACT - L}$) com administração longa, simulando os pacientes que ingerem medicamentos para o alívio do desconforto por mais de uma semana e em seguida, o grupo experimental ácido acetilsalicílico ($GE_{AAS - C}$) e grupo experimental acetaminofeno ($GE_{ACT - C}$) com administração curta, considerando os pacientes que ingerem medicamentos apenas nos dois primeiros dias de dor, imediatamente após mecânica ortodôntica aplicada.

A vida molecular das prostaglandinas é de segundos a poucos minutos. As doses eventuais aleatoriamente administradas em períodos curtos de tempo levam à redução de prostaglandinas transitoriamente, mas suficiente para fazer desaparecer o quadro de dor do paciente durante a movimentação ortodôntica, quando detectado este desconforto. Por sua vez, a redução prolongada de prostaglandinas por estes medicamentos a partir de doses regulares e repetidas, promove um efeito redutor do edema e pode reduzir a eficiência das células inflamatórias, conhecido como efeito antiinflamatório, muito utilizado nos períodos pós-operatórios cirúrgicos (Consolaro, 2007). Os resultados do grupo experimental acetaminofeno e ácido acetilsalicílico com administração longa e curta poderiam ser válidos para responder a questionamentos como: qual seria a influência da utilização destes fármacos em período curto e longo de administração no movimento dentário induzido?

A identificação e quantificação da hialinização no ligamento periodontal representa uma das reações teciduais e resposta mais importante em pesquisas com movimentação dentária induzida, pois seu efeito avaliado por microscopia, indica a eficácia da força e a ocorrência do movimento dentário. Os resultados encontrados de hialinização após experimento com movimento dentário induzido, a partir de revisão sistemática da literatura (Bohl et al., 2009), apresentaram problemas como: grande variação nas metodologias experimentais empregadas, variabilidade de área e de tempo no aparecimento das áreas hialinas e ampla diferença na aplicação de forças. Verificou-se que os cortes microscópicos transversais permitem melhor avaliação dos efeitos teciduais, tornando fácil a visualização das raízes em um plano único e paralelo, como demonstraram experimentalmente Fracalossi et al. (2008) e como realizamos neste trabalho.

As metodologias empregando movimentação dentária induzida com a administração de medicamentos são numerosas na literatura, mas não há uma uniformidade na escolha do modelo experimental, quanto ao tipo de aparelho e de animal escolhidos, como coelhos (Sandy e Harry, 1984; Roche et al., 1997), gatos (Chumbley e Tuncay, 1986), porcos (Wong et al., 1992; Kehoe et al., 1996) e ratos (Waldo e Rothblatt, 1954; Ohkawa, 1982; Mohammed et al., 1989; Macapanpan et al., 1954; Leiker et al., 1995; Zhou et al., 1997; Arias et al., 2006; Mazzieiro, 1999; Pereira, 1995; Vasconcelos, 1996; Martins-Ortiz, 2004; Fracalossi, 2007; Stabile et al., 2009; Santamaria Jr, 2009).

A maioria dos estudos realizada em animais justifica-se porque a avaliação experimental em animais apresenta vantagens numericamente representativas, quando comparada à avaliação em humanos. A análise microscópica do movimento dentário induzido em humanos é limitada, uma vez que requer extrações e as fibras do ligamento periodontal são rompidas e o osso ao redor do ligamento periodontal, com suas conseqüentes alterações teciduais não podem ser analisadas (Bohl et al., 2009).

O modelo de movimentação dentária induzida em ratos é de extrema importância não apenas para a especialidade da Ortodontia, mas também para as especialidades médicas dedicadas ao estudo de doenças ósseas ou para avaliações ósseas quanto à repercussão de medicamentos (Martins-Ortiz, 2004; Santamaria Jr, 2009). O modelo murino é o mais utilizado e universalmente aceito como o mais barato, ético e passível de extrapolação para o homem, considerando-se a morfologia radicular favorável, as proporções no tamanho dos molares, as peculiaridades anatômicas e o metabolismo duas vezes maior que no homem (Porter, 1967; Schour e Massler, 1963; Consolaro, 2007).

Muitos designs são encontrados no tipo de aparelho empregado na movimentação dentária induzida experimentalmente. Os aparelhos escolhidos nos experimentos com movimentação dentária induzida influenciam o grau de observação microscópica, independentemente se associado ou não ao uso de drogas. Os aparelhos em forma de “V” têm a finalidade de separar os incisivos (Arias et al., 2006; Stabile et al., 2009). Os elastômeros introduzidos entre o primeiro e o segundo molar superior exercem uma força não tão eficiente e nem tão contínua, mas rapidamente dissipante, pois atua sobre dois dentes, em vez de apenas um; além disso, a força ainda é absorvida por uma considerável deflexão das cristas e septos ósseos de dois dentes, e não apenas de um (Waldo e Rothblatt, 1954; Ohkawa, 1982).

Os parafusos expansores entre os primeiros molares superiores promovem a vestibularização dos primeiros molares superiores (Igarashi et al., 1994, 1996). As molas transversais de vestibularização dos molares (Kim et al., 2002) atuam tanto nos dentes quanto

na sutura palatina, sem uma determinação segura da proporção em que isso ocorre. A tabua óssea do rato é muito fina provoca deiscências e não é possível uma aferição da padronização destas molas.

As molas distendidas entre os incisivos e os molares com o objetivo de mesializar os molares, atualmente considerados como *designs* predominantes, tal como aos utilizados neste trabalho, permitem a quantificação e padronização das forças utilizadas no modelo experimental, conferindo maior credibilidade na extrapolação dos resultados obtidos. (Mohammed et al., 1989; Zhou et al., 1997; Mazziero, 1999; Pereira, 1995 e 2000; Vasconcelos, 1996; Martins-Ortiz, 2004; Fracalossi, 2007; Santamaria Jr, 2009).

A literatura sobre os efeitos dos medicamentos durante a movimentação dentária induzida ainda é carente de metodologia padronizada em todos os seus aspectos. Assim se criam verdadeiras "correntes literárias", aonde um trabalho vai citando outro sem checar detalhes metodológicos fundamentais. Em sua grande maioria os trabalhos científicos que referenciam outros trabalhos com metodologia empregando o acetaminofeno, descrevem como possíveis suposições os resultados indicando que não inibe a movimentação dentária, diferentemente das conclusões dos experimentos empregando a movimentação dentária induzida sob o uso do ácido acetilsalicílico.

A partir da análise de nossos resultados indicando que não havia diferenças estatísticas significantes nas reações celulares e teciduais durante a movimentação dentária induzida sem (grupo controle) **(Figura 5; 6; 7; 8; e 9)** e sob o uso de ácido acetilsalicílico e do acetaminofeno administrados em períodos curtos e longos perguntamos: porque há uma grande diversidade e antagonismo nos resultados apresentados na literatura?

Uma variável importante é o animal empregado:

- Wong et al. (1992), utilizaram incisivos de porquinhos da Índia;
- Kehoe et al. (1996), observaram incisivos de porquinhos da Índia;
- Roche et al. (1997), pesquisaram em molares de coelhos;
- Sari et al. (2004), experimentaram em humanos, via fluido gengival;
- Arias et al. (2006), utilizaram incisivos superiores de ratos;
- Salmassian et al. (2009), mensuraram o efeito na dor em humanos com aparatologia ortodôntica fixa;
- Stabile et al. (2009), pesquisaram em incisivos superiores de ratos.

Outros fatores que podem influenciar muitos resultados diferentes obtidos foram os dentes utilizados para movimentação dentária induzida. Os incisivos dos roedores são muitos diferentes na sua morfologia quando comparados com a do homem. Sua odontogênese, além disso, é contínua.

Talvez o mais determinante dos fatores que influenciaram nas discrepâncias e diversidades dos resultados sobre o assunto diz respeito ao aparelho experimental para se obter a movimentação dentária:

- Wong et al. (1992), movimentaram incisivos superiores de porquinhos da Índia com aparelho em “V” e força de 8 cN;
- Kehoe et al. (1996), movimentaram incisivos de porquinhos com aparelho do tipo em “V” e aplicaram forças de 25 cN;
- Roche et al. (1997), mesializaram molares de coelhos com molas distendidas aos incisivos, aplicando forças de 100cN;
- Sari et al (2004), distalizaram caninos humanos e aplicaram forças de 120cN;
- Arias et al. (2006), separaram incisivos superiores murinos com aparelho em forma de “V”e força de 35cN;
- Salmassian et al. (2009), não padronizaram a intensidade de força;
- Stabile et al. (2009) movimentaram incisivos superiores de ratos com aparelho em “V” e força de 30cN.

Na avaliação dos medicamentos as doses e os tempos de administração variaram muito:

- Wong et al. (1992): 65mg de AAS por 28 dias;
- Kehoe et al. (1996): 200mg de ACT por 11 dias;
- Roche et al. (1997): 1000mg de ACT por 21 dias;
- Sari et al (2004): 500mg de AAS por 2 dias;
- Arias et al. (2006): 100mg de AAS e 200mg de ACT por 10 dias;
- Salmassian et al. (2009): 600mg de ACT por 7 dias;
- Stabile et al. (2009): 200mg de ACT por 2 dias.

Estas diversidades levaram dois grupos de pesquisadores a rever o assunto sistematicamente: Walker e Buring (2001) e Bartzela et al. (2009). Na revisão sistemática de Bartzela et al. (2009) sobre o movimento dentário induzido e o uso de AINEs, incluindo o acetaminofeno, os autores encontraram 49 artigos. Os critérios de seleção foram design experimental, magnitude de força e medicação. Os autores criticaram os resultados dos estudos com os AINES no movimento dentário induzido, concluindo que a maioria dos estudos revisados avaliou experimentos em períodos curtos, subestimando os efeitos da administração prolongada dos medicamentos.

Uma revisão semelhante havia sido realizada em 2001, por Walker e Buring com conclusões semelhantes às de Bartzela et al. (2009). Os autores ressaltaram que não há evidências, explicações concretas de completa inibição do processo de movimentação dentária induzida, nem em períodos curtos e longos de administração das drogas. Justificam suas conclusões, baseadas na concepção de que as prostaglandinas não são os únicos moduladores da reabsorção óssea. Ainda consideram pelas pesquisas já realizadas que a quantidade de força exata e necessária para criar o movimento dentário não foi padronizada, deduzindo que os estudos em animais são limitados e em períodos muito curtos.

Um exemplo desta discrepância de resultados na literatura está representado pelas afirmações de Arias et al. (2006) quando analisaram o trabalho de Wong et al. (1992). Para Arias et al. (2006) houve subdosagem, pois os animais teriam metabolismo maior em relação aos humanos, justificando assim suas elevadas doses. Ao mesmo tempo, Wong et al. (1992), consideraram que as forças leves utilizadas em seu trabalho podem não ter provocado síntese local de prostaglandinas suficiente para não induzir reabsorção óssea no movimento dentário induzido.

Ainda como exemplo desta discrepância está nos dados descritos na revisão sistemática de Ren et al. (2004): em 20% dos estudos sobre movimentação dentária induzida as forças aplicadas foram menores de 20cN; 27% dos estudos utilizaram elastômeros com forças desconhecidas; 37% aplicaram forças de 20 a 50 cN e 12% usaram forças de 50 a 100 cN.

Nossos resultados comparativos entre o ácido acetilsalicílico e o acetaminofeno com curta e longa duração na administração das drogas demonstraram que as conclusões destas duas revisões são indicações precisas para novos caminhos na busca deste conhecimento. O modelo de movimentação dentária induzida utilizada neste trabalho permite uma padronização da força e no tipo de movimento. Os primeiros molares de ratos jovens têm morfologia muito semelhante ao de humanos e sua formação não é contínua como acontece com os incisivos desses mesmos animais.

A reprodutibilidade dos nossos resultados baseia se na mensuração de dois parâmetros importantes: a ocorrência das áreas hialinas **(Figura 6 A**) e a presença de reabsorções radiculares **(Figura 8 B)**. As áreas hialinas indicam que houve compressão vascular e áreas de hipóxia que determinam a migração e a necrose celular; em outras palavras, isto significa que a força atuou nas primeiras horas e dias do experimento. As áreas de reabsorções radiculares, por sua vez, indicam mobilização celular, em especial dos clastos, indicando que as forças continuaram atuando mesmo após vários dias de força aplicada e movimentação dentária.

A dosagem administrada neste trabalho teve como base a recomendada para humanos, considerando-se que os ratos têm metabolismo duas vezes maior que o homem. Para o alívio da dor humana estas drogas, o ácido acetilsalicílico e o acetaminofeno, são administrados com a recomendação ao paciente de ingerir a droga quando houver a necessidade, ou seja, no tempo, a administração é aleatória. Desta forma, a administração destas drogas em períodos curtos tenta simular esta situação de aleatoriedade e eventualidade. No entanto, alguns pacientes com maior sensibilidade e dor podem ingerir estas drogas por várias vezes ao longo de alguns dias. A administração por período longo procurou simular esta situação.

Neste estudo, analisando-se histomorfometricamente os efeitos da movimentação dentária induzida em ratos (200g) com molas distendidas dos molares superiores aos incisivos com força de 75cN associados ao uso de 25mg de ácido acetilsalicílico e 25mg de acetaminofeno (administração curta-2 dias e longa-9 dias) com o controle, não foram encontradas diferenças estatísticas significantes nas médias dos percentuais das áreas hialinas no ligamento periodontal. As reações teciduais vistas em microscopia óptica nos grupos experimentais são semelhantes ao grupo controle.

As reabsorções radiculares também foram avaliadas pelo método quantitativo histomorfométrico e não foram encontradas diferenças estatísticas significantes nas médias dos percentuais das áreas de reabsorção radicular entre o grupo ácido acetilsalicílico e o grupo acetaminofeno com o grupo controle nos períodos de tempos avaliados.

As mesmas considerações foram tidas quando comparamos o grupo experimental ácido acetilsalicílico e acetaminofeno entre si com relação ao percentual de áreas hialinas encontradas. Em nossos pareceres estatisticamente não foi encontrado diferença significativa nas médias das áreas hialinas entre os grupos experimentais nos dias de 5, 7 e 9 dias. Os efeitos microscópicos foram semelhantes nos grupos experimentais.

A comparação entre os grupos ácido acetilsalicílico e grupo acetaminofeno (administração curta e longa) em relação à média dos percentuais de áreas de reabsorções radiculares encontradas não diferiram estatisticamente nos períodos dos tempos avaliados.

Os resultados deste trabalho não podem ser comparados diretamente com os de outros autores, visto que o modelo experimental, em quase todos os seus aspectos, difere

significantemente. A extrapolação de nossos resultados para a clínica em humanos pode ser mais direta pelas dosagens e análises efetuadas, mas em especial pelo fato de permitir, observar e mensurar no mesmo dente, os efeitos celulares e teciduais de forças leves e pesadas, sem e sob o efeito das drogas testadas. Na raiz mesial, com maiores dimensões, as forças são bem recebidas como cargas leves **(Figura 11)**, enquanto que na raiz distovestibular, são recebidas como cargas intensas pela sua estrutura mais delicada **(Figura 11)** (Mazzieiro, 1999; Pereira, 1995 e 2000; Vasconcelos, 1996; Martins-Ortiz, 2004; Consolaro, 2005; Fracalossi, 2007; Santamaria Jr, 2009). Muito embora as áreas hialinas e as reabsorções radiculares não foram mensuradas no ligamento periodontal e raiz mesial pelas suas diminutas expressões, também morfologicamente não foram detectadas diferenças entre os grupos experimentais e com o grupo controle.

Figura 11 – Raízes do primeiro molar superior murino no qual se observa as diferentes proporções entre a raiz mesial e a raiz distovestibular cujos efeitos da mesma força (setas) de movimentação dentária são distintos: leves e intensos, respectivamente.

Nossos resultados foram obtidos a partir de uma metodologia padronizada, como sugeriram as análises de Bartzela et al. (2009) e Walker e Buring (2001) e indicaram que o ácido acetilsalicílico e o acetaminofeno não interferem nos fenômenos celulares e teciduais da movimentação dentária induzida e no grau e freqüência das reabsorções radiculares associadas. Provavelmente, estes resultados podem ser explicados pela afirmação de Walker e Buring (2001) de que as prostaglandinas, alvo principal da ação do o ácido acetilsalicílico e o acetaminofeno, não são os únicos mediadores locais da reabsorção óssea. Estas drogas atuam como moduladores da produção de prostaglandinas para controlar a dor e o desconforto e não como inibidoras totais de sua síntese no local de estresse celular e inflamação, enquanto que outros mediadores da reabsorção óssea continuam atuar normalmente nos tecidos periodontais.

CONCLUSÃO

CONCLUSÃO

A análise histomorfométrica na microscopia óptica permitiu concluir que durante a movimentação dentária experimentalmente induzida em primeiro molar superior murino:

1. A administração do ácido acetilsalicílico e do acetaminofeno comparado ao grupo controle, tanto na forma longa quanto curta, não alterou a extensão das áreas hialinas e das reabsorções radiculares nos três períodos de tempo avaliados.
2. A administração por períodos longos do ácido acetilsalicílico quando comparada aos períodos curtos não alterou a extensão das áreas hialinas e das reabsorções radiculares nos três períodos de tempo avaliados.
3. A administração por períodos longos do acetaminofeno quando comparada aos períodos curtos não alterou a extensão das áreas hialinas e das reabsorções radiculares nos três períodos de tempo avaliados.
4. A administração do ácido acetilsalicílico e do acetaminofeno comparativamente entre si, tanto em períodos longos quanto curtos, não alterou a extensão das áreas hialinas e das reabsorções radiculares nos três períodos de tempo avaliados.

Em síntese, os medicamentos ácido acetilsalicílico e acetaminofeno não interferiram na movimentação dentária induzida e na freqüência das reabsorções radiculares associadas, quando administrados em períodos curtos e longos de tempo.

Por extrapolação, na clínica, o ácido acetilsalicílico e o acetaminofeno não oferecem riscos em prejudicar a movimentação dentária induzida e nem afetar a freqüência das reabsorções radiculares associadas, quando administrada para aliviar a dor e o desconforto que podem estar presentes após as ativações dos aparelhos ortodônticos.

REFERÊNCIAS

REFERÊNCIAS*

1. Abramson SB, Weissmann G. The mechanism the action of nonsteoridal anti-inflamatory drugs. Arthritis, Rheum.1989; 32: 1-9.

2. Alhashimi N, Frithiof L, Brudvik P, Bakhiet M. Orthodontic tooth movement and de novo synthesisof proinflamatory cytokines. Am. J. Orthod. Dentofacial Orthop. March 2001; 119: 307-312.

3. Arias OR, Marquez-Orozco MC. Aspirin, acetaminophen, and ibuprofen: Their effects on orthodontic tooth movement. Am J Orthod Dentofacial Orthop. 2006; 130: 364-70.

4. Arnett TR, Dempster DW. Effect of pH on bone resorption by rat osteoclasts in vitro. Endocrinologic, Springfield July 1986; 119 (1): 119-124.

5. Bartzela T, Türp JC, Motschall E, Maltha JC**.** Medication effects on the rate of orthodontic tooth movement: A systematic literature review. Am J Orthod Dentofacial Orthop. 2009; 135: 16-26.

6. Bianchi M, Panerai AE. The dose-related effects of paracetamol on hyperalgesia and nociception in the rat. British Journal of Pharmac.1996; 117: 130-132.

7. Brudvik P, Rygh P. Root resorption after local injection of prostaglandin E2 during experimental tooth movement. Eur. J. Orthod. Aug. 1991; 13 (4): 255-263.

8. Böhl MV, Jagtman –Kuijpers AM. Hyalinization during orthodontic tooth movement: a systematic review on tissue reactions. European Journal of Orthod. 2009; 31: 30-36.

9. Burstone CJ; Groves H. Thenshold and optmium force values for maxillary anterior tooth movement. J. Dent. Res., Chicago, July/August 1986; 39 (4): 695.

10. Carlos F, Cobo J, Díaz-Esnal B, Arguelles J, Vijande M, Costales M. Orthodontic tooth movement after inhibition of cyclooxygenase-2. Am J Orthod Dentofacial Orthop. 2006; 129: 402-6.

11. Carlos F, Cobo J, Perillan C, Garcia MA, Arguelles J, Vijande M, Costales M. Orthodontic tooth movement after different coxib therapies. European Journal of Orthod. 2007; 29: 596-599.

12. Chandrasekharan et al. COX-3, a cyclooxygenase 1 variant inhibited by acetaminophen and other analgesic/antipyretic drugs: cloning, structure, and expression. Proc. Natl Acad. Sci. 2002; 99: 13916-31.

*Normas recomendadas para o uso no âmbito da Universidade de São Paulo, com base no documento "Guia de apresentação de teses, dissertações e monografias do programa de pós graduação em Odontopediatria" da Faculdade de Odontologia de Ribeirão Preto – FORP – USP; 2009.

13. Cho MI, Lin WL, Garant PR. Occurrence of epidermal growth factor-binding sites during differentiation of cementoblasts and periodontal ligament fibroblasts of young rat: a light and electron microscopic radioautographic study. Anat. Rec., New York Sept. 1991; 231 (1): 14-24.

14. Chumbley AB, Tuncay OC. The effect of indomethacin (an aspirin-like drug) on the rate of orthodontic tooth movement. Am. J. Orthod. April 1986; 89 (4): 312-314.

15. Clissold SP. Acetaminophen and phenacetin. Drugs 1986; 32: 46-59.

16. Colégio Brasileiro de Experimentação Animal. Princípios éticos na experimentação animal. São Paulo: Colégio Brasileiro de Experimentação Animal June 1991.

17. Consolaro A. Biologia da movimentação dentária: Princípios básicos aplicados à clínica. In: Interlandi, S.: Ortodontia: bases para a iniciação. 4ª ed. São Paulo, Artes Médicas 1999; 21: 437-49.

18. Consolaro A. Reabsorções dentárias nas especialidades clínicas. Maringá: Dental Press. 2ª ed. 2005; 615.

19. Consolaro A. Analgésicos e antiinflamatórios na movimentação dentária induzida: metodologia e interpretação. Você sabe o que é extrapolação alométrica? Rev. Dent. Press Ortodon. Ortop. Facial 2007 Maio/Jun; 12 (3): 19-23.

20. Consolaro RB. Análise do complexo dentinopulpar em dentes submetidos à movimentação dentária induzida em ratos. Dissertação (Mestrado em Odontologia) – Faculdade de Odontologia de Bauru, Universidade de São Paulo, 2005.

21. Courade JP, Caussade F, Martin K, Besse D, Delchambre C, Hanoun N, Hamon M, Eschalier A, Cloarec A. Effects of acetaminophen on monoaminergic systems in the rat central nervous system. Naunyn-Schmiedeberg' s Arch Pharmacol 2001; 364: 534–537.

22. Cuoghi OA. Avaliação macro e microscópica dos primeiros momentos da movimentação dentária induzida em macacos da espécie Cebus apella. Tese (Doutorado em Odontologia) - Faculdade de Odontologia de Bauru, Universidade de São Paulo, 1997.

23. Davidovitch Z, Shanfeld J. Cyclic AMP level in alveolar bone of orthodontically treated cats. Arch. Oral Biol Sep. 1975; 20 (9): 567-74.

24. Davidovitch Z, Montegomery PC. Cellular localization of cyclic AMP in periodontal tissues during experimental tooth movement in cats. Calcif. Tiss. Res. 1976; 19: 317-329.

25. Davidovitch Z, Nicolay OF, Ngan PW, Shanfeld JL. Neurotransmitters, cytokines, and the control of alveolar bone remodeling in orthodontics. Dent Clin North Am. Jul. 1988; 32 (3): 411-35.

26. Davidovitch Z. Tooth Movement. Critical Reviews in Oral Biology and Medicine 1991; 2 (4): 411-450.

27. Farris EJ, Griffith JQ. The rat in laboratoty investigation, 2.ed. New York, Hafner Publishing Co. 1963; 104-65.

28. Fracalossi Ana CC. Análise da movimentação dentária induzida em ratos. Influências do alendronato nas reabsorções dentária, estudo comparativo em cortes transversais e longitudinais e avaliação microscópica em diferentes períodos de observação. Dissertação (Mestrado) – Faculdade de Odontologia de Bauru, Universidade de São Paulo, 2007.

29. Furquim LZ. Perfil endocrinológico de pacientes ortodônticos com e sem reabsorções dentárias. Correlação com a morfologia radicular e da crista óssea alveolar. Tese (Doutorado em Odontologia) – Faculdade de Odontologia de Bauru, Universidade de São Paulo, 2002.

30. Gameiro GH. Pereira-Neto, J.S.; Magnani, M.B.B.A.; Nouer, D.F. The influence of drugs and systemic factors on orthodontic tooth movement. J Clin Orthod. Feb. 2007; 41 (2): 73-8.

31. Giunta D, Keller J, Nielsen FF, Melsen B. Influence of indomethacin on bone turnover related to orthodontic tooth movement in miniature pigs. Am. J. Orthod. Dentofacial Orthop. Oct. 1995; 108 (4): 361-366.

32. Goodman Gilman A. As bases farmacológicas da terapêutica. 10 edição. 2003; 27: 517-550.

33. Graf P, Glatt M, Brune K. Acidic nonsteroid anti-inflammatory drugs accumulating in inflamed tissue. Experientia. Aug. 1975; 15; 31 (8): 951-3.

34. Heller IJ, Nanda R. Effect of metabolic of periodontal fibers on orthodontic tooth movement. Am. J. Orthod. Mar. 1979; 75 (3): 239-58.

35. Houston WJB. A new design of rat mouth prop. J. Dent. Res. May/June 1964; 43 (3): 458.

36. Igarashi K, Mitani H, Adachi H, Shinoda H. Anchorage and retentive effects of a bisphosphonate (AHBuBP) on tooth movements in rats. Am. J. Orthod. Dentofacial Orthop. 1994; 106 (3): 279-89.

37. Igarashi K, Adachi H, Mitani H, Shinoda H. Inhibitory effect of the topical administration of a bisphosphonate (risedronate) on root resorption incident to orthodontic tooth movement in rats. J. Dent. Res. 1996; 75 (9): 1644-1649.

38. Jerome J, Brunson T, Takeoka G, Foster C, Moon HB, Grageda E, David MZ. Celebrex offers a small protection from root resorption associated with orthodontic movement.CDA. Journal, December 2005; 33 (12): 951-9.

39. Jerrard HG, McNeill DB. Dictionary of scientific units. 6.ed., London, Ed. Chapman & Hill 1992.

40. Jones M, Chan C. The pain and discomfort experienced during orthodontic treatment: a randomized controlled clinical trial of two aligning archwires. American Journal of Orthodontics and Dentofacial Orthopedics 1992; 102: 373-381.

41. Kehoe MJ, Cohen SM, Zarrinnia K, Cowan A. The effect of acetaminophen, ibuprofen and misoprostol on prostaglandin E2 synthesis and the degree and rate of orthodontic tooth movement. Angle Orthod. 1996; 66 (5): 339-49.

42. King GJ, Collier J. A bone resorptive agent extracted from orthodontically-treated tissues of the rat. The Angle Orthodontist October, 1986.

43. Kim KJ et al. A novel bisphosphonate inhibits inflammatory bone resorption in rat osteolysis model with continuous infusion of polyethylene particles. J. Orthop. Res. 2002; 20 (3): 499-505.

44. Klein DC, Raisz LG. Prostaglandins: stimulation of bone resorption in tissue culture. Endocrinologic, Springfield June 1970; 86 (6): 1436-1440.

45. Krishnan Vinod. Orthodontic pain: from causes to management — a review European Journal of Orthodontics 2007; 29: 170-179.

46. Lai KC, Lam SK, Chu KM, Wong BC, Hui WM, Hu WH, Lau GK, Wong WM, Yuen MF, Chan AO, Lai CL, Wong J. Lansoprazole for the prevention of recurrences of ulcer complications from long-term low-dose aspirin use. N Engl J Med. 2002 Jun 27; 346 (26): 2033-8.

47. Law SLS, Southard KA, Law AS, Logan HL, Jakobsen JR. An evolution of preoperative ibuprofen for treatment of pain associated with orthodontic separator placement. Am. J. Orthod. Dentofacial Orthop. Dec. 2000; 118 (6): 629-35.

48. Leiker BJ, Nanda RS, Currier GF, Howes RI, Sinha PK. The effects of exogenous prostaglandins on orthodontic tooth movement in rats. Am J Orthod Dentofacial Orthop. 1995 Oct; 108 (4): 380-8.

49. Lindskog S, Hammarström L. Comparative effects of parathyroid hormone on osteoblasts and cementoblasts. J. Clin. Periodontol Copenhagen Aug. 1987; 14 (7): 386-389.

50. Macapanpan LC et al. Early tissue changes following tooth movement in rats. Angle Orthodont 1954; 24 (2): 79-95.

51. Marshall PJ, Kulmacz RJ, Lands WE. Constraints on prostaglandins biosynthesis in tissues. J.Biol. Chem. 1987; 262: 3510-17.

52. Martins-Ortiz MF. Influência dos bisfosfonatos na movimentação dentária induzida, na freqüência e nas dimensões das reabsorções radiculares associadas. Tese (Doutorado em Odontologia) – Faculdade de Odontologia de Bauru, Universidade de São Paulo, 2004.

53. Mazzieiro E.T. Bisfosfonato e movimentação dentária induzida: avaliação microscópica de seus efeitos. Tese (Doutorado em Odontologia) – Faculdade de Odontologia de Bauru, Universidade de São Paulo, 1999.

54. Melo JMS. Dicionário de especialidades farmacêuticas: DEF 2004/5. Rio de Janeiro: Publicações Científicas 33ª ed., 2004: 930.

55. Mohammed AH, Tatakis DN, Dziak R. Leukotrienes in orthodontic tooth movement. Am. J. Orthod. March 1989; 95 (3): 232-37.

56. Mostafa Y, Weaks-Dybvig M, Osdoby P. Orchestration of tooth movement. Am. J. Orthod. March 1983; 83 (3): 245-50.

57. Ngan P, Kess B, Wilson S. Perception of discomfort by patients undergoing orthodontic treatment. Am J Orthod Dentofacial Orthop. Jul 1989; 96(1):47-53.

58. Norton LA, Burstone CJ. The biology of tooth movement. Boca Raton, CRC Press, 1989.

59. Ohkawa S. Effects of orthodontic forces and anti-inflammatory drugs on the mechanical strength of the periodontium in the rat mandibular first molar. Am. J. Orthod. Jun. 1982; 81 (6): 498-502.

60. Oppenheim A. Tissue changes, particularly of the bone, incident to tooth movement, Trans. Eur. Orthodont. Soc. 1911; 8: 11.

61. Pereira AAC. Avaliação microscópica da influência de anticoncepcional e gravidez na movimentação dentária induzida, em especial nos fenômenos da reabsorção dentária. Dissertação (Mestrado em Odontologia) - Faculdade de Odontologia de Bauru, Universidade de São Paulo, 1995.

62. Pereira AAC. Influência da ovareictomia na movimentação dentária induzida: avaliação microscópica. Tese (Doutorado em Odontologia) - Faculdade de Odontologia de Bauru, Universidade de São Paulo, 2000.

63. Pichotka J. Funciones metabolicas de los organismos. In: Keidel WD. Fisiologia. Barcelona: Salvat 1971; 154-207.

64. Piñera K. Avaliação microscópica das estruturas periodontais e morfologia óssea alveolar em ratos ovarectomizados. Dissertação (Mestrado em Odontologia) - Faculdade de Odontologia de Bauru, Universidade de São Paulo, 1998.

65. Piomelli D. Eicosanoids in synaptic transmission. Crit. Rev. Neurobiol 1994; 8 (1-2): 65-83.

66. Polat O, Karaman AI. Pain control during fi xed appliance therapy. The Angle Orthodontist 2005; 75: 214-219.

67. Porter G. The norway rat (*Rattus norvegicus*). In: LANNE-PETTER, W. et al. The UFAW handbook on the care and manegement of laboratory animals. 3.ed. London, Livingstone 1967; 22: 353-90.

68. Rang HP, Dale MM, Pitter JM, Moore PK. Farmacologia. Eicosanóides. 5 ed. Elsevier 2003; 15: 263-66.

69. Reitan K. Continuous bodily tooth movement and its histological significance. Acta Odont. Scand. Mar. /Apr. 1947; 7: 115-44.

70. Reitan K. Tissue behavior during orthodontic tooth movement. Am. J. Orthod. Dec. 1960; 46 (12): 881-900.

71. Reitan K. Effects of force magnitude and direction of tooth movement on different alveolar bone types. Angle Orthod. Oct. 1964; 34 (4): 244-55.

72. Reitan K. Clinical and histological observations on tooth movement during and after orthodontic treatement. Am. J. Orthod. Oct. 1967; 53 (10): 721-45.

73. Reitan K, Kvam E. Comparative behavior of human and animal tissue during experimental tooth movement. Angle Orthod. Jan. 1971; 41 (1): 1-14.

74. Ren, Y, Maltha JC, Jagtman-Kuijpers AM. The rat as a model for orthodontic tooth movement- a critical review and a proposed solution. Europen journal of Orthodontics 2004; 26: 483-490.

75. Rodan GA, Martin TJ. Role of osteoblasts in hormonal control of bone resorption: a hypothesis. Calcif. Tissue Int., Berlin, 1981; 33 (4): 349-351.

76. Rodan GA, Yeh CK, Thompson DT. Prostaglandinsnand bone. Norton & Burstone 1989. Chapter16: 263-67.

77. Roche JJ, Cisneros GJ, ACS G. The effect of acetaminophen on tooth movement in rabbits. Angle Orthod. July 1997; 67 (3): 231-6.

78. Salmassian Reza, Oesterle Larry J, Shellhart W Craig, Newman Sheldon M. Comparison of the efficacy of ibuprofen and acetaminophen in controlling pain after orthodontic tooth movement. Am J Orthod Dentofacial Orthop. 2009; 135: 516-21.

79. Samuelsson B. Biosynthesis of prostaglandins. Fed. Proc. 1972; 1442-1450.

80. Santamaria MJR. Biologia da Movimentação Dentária Induzida e das Reabsorções Radiculares associadas. Influência do Gênero e dos Bisfosfonatos. Tese de doutorado à Faculdade de Odontologia de Bauru da Universidade de São Paulo, 2009.

81. Sandy IR, Harris M. Prostaglandin and tooth movement. Eur. J. Orthod. 1984; 6: 175-82.

82. Sandy JR, Farndale RW, Meikle MC. Recent advances in understanding mechanically induced bone remodeling and their relevance to orthodontic theory and pratice. Am. J. Orthodont Dentofac Orthop. Mar. 1993; 103 (3): 212-22.

83. Sandstedt C. Einige beitrage zur theori der zahnregulierung, Nord. Tandlaeg, Tidskr., 5, 236, 1904 apud DAVIDOVITCH, Z. Tooth movement. Crit. Rev. Oral Biol. Med. 1991; 2 (4): 411-450.

84. Sandstedt C. Einige beitrage zur theori der zahnregulierung, Nord. Tandlaeg, Tidskr., 6, 1, 1905 apud DAVIDOVITCH, Z. Tooth movement. Crit. Rev. Oral Biol. Med. 1991; 2 (4): 411-450.

85. Sari E, Ölmez H, Gürton Ü. Comparison of some effects of acetylsalicylic acid and rofecoxib during orthodontic tooth movement. Am. J. Orthod. March. 2004; 125 (3): 310-15.

86. Schour I, Massler M. The teeth. In: Farris, E.J.; Griffith J.Q. The rat in laboratoty investigation, 2.ed. New York, Hafner Publishing Co. 1963; 6: 104-65.

87. Swierkosz TA, Jordan L, McBride M, McGough K, Devlin J, Botting RM. "Actions of paracetamol on cyclooxygenases in tissue and cell homogenates of mouse and rabbit". Med Sci Monit BR 2002; 8 (12): 496-503.

88. Silver IA, Murrills RJ, Etherington DJ. Microelectrode studies on the acid microenvironment beneath adherent macrophages and osteoclastos. Exp Cell Res. Apr. 1988; 175(2): 266-76.

89. Stabile AC, Stuani MBS, Leite-Panissi CRA, Rocha MJA. Effects of short-term acetaminophen and celecoxib treatment on orthodontic tooth movement and neuronal activation in rat. Brain Res Bull. May 2009; 20: 1-6.

90. Vane JR. Inhibition of prostaglandin synthesis as a mechanism of action for aspirin-like drugs. Nature New Biol. 1971; 23: 232-235.

91. Vasconcelos MHF. Análise morfológica comparativa do periodonto de sustentação submetido a forças biologicamente excessivas, em ratas adultas sem e sob o uso de anticoncepcionais e ratas prenhes. Dissertação (Mestrado) - Faculdade de Odontologia de Bauru, Universidade de São Paulo, 1996.

92. Vasconcelos MHF et al. A histological study of tooth movement in rats under contraceptive use. In: Davidovitch Z, Mah J. Biological mecanisms of toth eruption, resorption and replacement by implants. Alabama, Harvard Society for the Advancement of Orthodontics 1998.

93. Waldo CM, Rothblatt J. M. Histologic response to tooth movement in the laboratory rat: procedure and preliminary observations. J. Dent. Res. 1954; 33 (4): 481-6.

94. Walker JB, Buring SM. NSAID impairment of orthodontic tooth movement. Ann. Fharmacother Jan. 2001; 35 (1): 113-5.

95. Wong A, Reynolds EC, West VC. The effect of acetylsalicylic acid on orthodontic tooth movement in the guinea pig. Am. J. Orthod. Oct. 1992; 102 (4): 360-65.

96. Yamasaki K, Miura F, Suda T. Prostaglandin as a mediator of bone resorption induced by experimental tooth movement in rats. J. Dent. Res. Oct. 1980; 59 (10): 1635-42.

97. Yamasaki K, Shibata Y, Fukuhara T. The effect of prostaglandins on experimental tooth movement in monkeys (Macaca fuscata). J. Dent. Res. Dec. 1982; 61 (12): 1444-46.

98. Yamasaki K, Shibasaki Y, Fukuhara T. Behavior of Mast Cells in Periodontal Ligament Associated with Experimental Tooth Movement in Rats. J. Dent. Res. Dec. 1982; 61 (12): 1447-50.

99. Yamasaki K. The role of cyclic AMP, calcium and prostaglandins in the induction of osteoclastic bone resorption associated with experimental tooth movement. J. Dent. Res. Aug. 1983; 8 (62): 877-881.

100. Yamasaki K, Shibata Y, Imai S, Tani Y, Shibasaki Y, Fukuhara T. Clinical application of prostaglandin E1 (PGE1) upon orthodontic tooth movement. Am. J. Orthod. June, 1984; 85 (6): 508-18.

101. Zhou D, Hughes B, King GJ. Histomorphometric and biochemical study of osteoclasts at orthodontic compression sites in the rat during indomethacin inhibition. Arch. Oral. Biol. 1997; 42 (10/11): 717-726.

ANEXO

Universidade de São Paulo
Faculdade de Odontologia de Bauru
Al. Dr. Octávio Pinheiro Brisolla, 9-75 – Bauru-SP – CEP 17012-901 – C.P. 73
PABX (0XX14)235-8000 – FAX (0XX14)223-4679

Comissão de Ética no Ensino e Pesquisa em Animais

CEEPA-Proc. Nº 16/2006

Bauru 15 de setembro de 2006.

Senhor Professor,

O projeto de pesquisa encaminhado a esta Comissão de Ética no Ensino e Pesquisa em Animais, denominado **"Influência dos analgésicos e antiinflamatórios na movimentação dentária induzida e nas reabsorções radiculares associadas"**, de autoria de Milton Santamaria Junior a ser desenvolvido sob sua orientação, foi enviado ao relator para avaliação.

Na reunião de **13 de setembro de 2006** o parecer do Relator aprovando o projeto foi aceito, considerando que não existem infrações éticas.

Atenciosamente,

Prof. Dr. Luis Antônio de Assis Taveira
Vice-Presidente da Comissão de Ética no
Ensino e Pesquisa em Animais

Ilmº Sr. **Prof. Dr. Alberto Consolaro**
DD. Docente do Departamento de Estomatologia

AUTORIZACÃO PARA REPRODUÇÃO

Autorizo a reprodução e/ou divulgação total ou parcial da presente obra, por qualquer meio convencional ou eletrônico, desde que citada a fonte.

Vanessa Bernardini Maldonado

Universidade de São Paulo
Faculdade de Odontologia de Ribeirão Preto
Departamento de Clínica Infantil, Odontologia Preventiva e Social

Avenida do Café, s/n – CEP 14040-904
Ribeirão Preto – SP
2009