UNIVERSIDADE DE SÃO PAULO
FACULDADE DE ODONTOLOGIA DE RIBEIRÃO PRETO

BRUNO MONGUILHOTT CROZETA

Avaliação da remoção de diferentes materiais obturadores pelo sistema reciprocante seguido de duas técnicas complementares em canais radiculares achatados

Ribeirão Preto
2018

BRUNO MONGUILHOTT CROZETA

Avaliação da remoção de diferentes materiais obturadores pelo sistema reciprocante seguido de duas técnicas complementares em canais radiculares achatados

Tese de Doutorado apresentada à Faculdade de Odontologia de Ribeirão Preto da Universidade de São Paulo para a obtenção do grau de Doutor em Ciências – Programa: Odontologia Restauradora - Área de concentração: Odontologia Restauradora (Opção: Endodontia) realizada em conjunto com a Universidade do Texas, Houston, EUA, com bolsa de doutorado sanduíche no exterior.

Orientador: *Prof. Dr. Manoel D. Sousa Neto*
Supervisor: *Prof. Dr. Renato Menezes Silva*

Ribeirão Preto
2018

Autorizo a reprodução e divulgação total ou parcial deste trabalho, por qualquer meio convencional ou eletrônico, para fins de estudo e pesquisa, desde que citada a fonte.

Assinatura do autor: _____

Data: _____/_____/2018

FICHA CATALOGRÁFICA

Crozeta, Bruno Monguilhott

Avaliação da remoção de diferentes materiais obturadores pelo sistema reciprocante seguido de duas técnicas complementares em canais radiculares achatados. Ribeirão Preto, 2018.

98p.: il.; 30cm

Tese de doutorado, apresentada na Faculdade de Odontologia de Ribeirão Preto da Universidade de São Paulo (FORP-USP), área de concentração: Odontologia Restauradora – área Endodontia.

Orientador: Prof. Dr. Manoel Damião de Sousa Neto

1. Retratamento endodôntico. 2. Desafios anatômicos. 3. Microtomografia computadorizada.

CROZETA, B. M**. Avaliação da remoção de diferentes materiais obturadores pelo sistema reciprocante seguido de duas técnicas complementares em canais radiculares achatados**. 2018. 98 p. Tese (Doutorado) – Faculdade de Odontologia de Ribeirão Preto, Universidade de São Paulo, Ribeirão Preto, 2018.

Aprovado em:

Banca Examinadora

Prof. Dr. Manoel D. de Sousa Neto (Orientador)
Instituição: Faculdade de Odontologia de Ribeirão Preto/USP
Julgamento: _____
Assinatura: _____

Prof(a). Dr(a). _____
Instituição:_____
Julgamento:_____
Assinatura: _____

Prof(a). Dr(a). _____
Instituição:_____
Julgamento:_____
Assinatura: _____

Prof(a). Dr(a). _____
Instituição:_____
Julgamento:_____
Assinatura: _____

Prof(a). Dr(a). _____
Instituição:_____
Julgamento:_____
Assinatura: _____

Este trabalho de pesquisa foi realizado no Laboratório de Pesquisa em Endodontia do Departamento de Odontologia Restauradora da Faculdade de Odontologia de Ribeirão Preto da Universidade de São Paulo e no Laboratório de Pesquisa do Centro de Ciências da Saúde de Houston da Universidade do Texas, com bolsa do Programa de Doutorado Sanduíche no Exterior da CAPES (Processo N° 88881.135815/2016-01).

DEDICATÓRIA

Aos meus pais **José Crozeta** e **Rita de Cássia Monguilhott Crozeta**, que se doaram inteiros e até mesmo renunciaram aos seus sonhos, para que eu pudesse realizar os meus. Muito obrigado pela compreensão durante minhas ausências e por sempre estarem presentes nos momentos mais difíceis da minha vida. Vocês sempre serão um exemplo para mim. Tenho muito orgulho de vocês.

A minha namorada, **Isadora Mello Vilarinho Soares**, pela compreensão durante minhas ausências, parceria, incentivo e apoio em todos os momentos.

Gratidão!

AGRADECIMENTOS

Ao meu orientador, **Prof. Dr. Manoel Damião de Sousa Neto**, por toda preocupação e incentivo durante o doutorado; por todas as orientações e lições passadas, as quais foram fundamentais para a conclusão dessa etapa.

Ao **Prof. Dr. Renato Menezes Silva, Profa. Dra. Ariadne Letra e Profa. Dra. Letícia Chaves de Souza**, da *University of Texas Health Science Center at Houston* por me receberem na sua faculdade para doutorado sanduíche e ter permitido essa experiência. Agradeço pela amizade, confiança e oportunidades.

Ao **Prof. Dr. Jesus Djalma Pécora**, pelas conversas sempre enriquecedoras. Admiração por toda a sua história na endodontia.

Aos professores do Departamento de Odontologia Restauradora, **Prof. Dr. Antonio Miranda da Cruz Filho, Prof. Dr. Ricardo Gariba Silva, Prof. Dr. Luiz Pascoal Vansan, Prof. Dr. Ricardo Novak Savioli e Profa. Dra. Regina Guenka Palma Dibb**, pelo convívio agradável e ensinamentos.

À **Profa. Dra. Yara Terezinha Côrrea Silva Sousa**, pela confiança, carinho e disponibilidade de sempre em me receber no seu laboratório.

Ao **Prof. Dr. Flares Baratto Filho**, pelo importante apoio desde os meus primeiros passos na pós-graduação. Obrigado pela confiança, por toda oportunidade de aprendizado que me foi concedida, e por permitir significativo aprimoramento do meu conhecimento científico e profissional.

Aos amigos da pós-graduação **Rodrigo Dantas Pereira, Alessandro Lamira, Amanda Buosi de Biagi, Caroline Borges, Cecilia Valente Martins, Daniel Filizola, Fabiane Carneiro Lopes, Fernanda Plotegher, Fillipe Mendes, Igor Petean, Isabela Lima, Jacy Ribeiro de Carvalho Junior, Jardel Francisco Mazzi Chaves, Keila de Almeida Franceschini, Kleber Carvalho, Laise Rodrigues, Larissa Ernesto, Lívia Bueno Campi, Luis Eduardo Souza Flamini, Paulo André Yamin, Patricia Escobar, Rafael Assis, Rafael Camargo, Thais Oliveira, Vanessa Lessa e Vicente Reinaldo Fretes**, pela convivência agradável e pelas trocas de experiências e aprendizado a cada conversa.

Aos queridos amigos, **Graziela Leoni, Fernando Yoshimura, Alexandre Capelli, Yan Kawabe, Lucas Moura, Julio Neto, Vinicius Almeida, Italo Vale, Thalisson Saymo e Frank Lucarini**, por compartilharem os desafios e alegrias desta etapa!

Aos funcionários, **Reginaldo Santana, Patrícia Marchi, Débora Fernandes Costa Guedes, Juliana Jendiroba Faraoni Romano, Carlos Feitosa dos Santos, Luiza Pitol, Rosângela Angelini, Maria Amália Viesti de Oliveira, Maria Isabel Miguel, Isabel Cristina Sola e Mary Possani Carmessano**, pelo cuidado, presteza e carinho com que me trataram. Muito obrigado!

À **CAPES – Coordenação de Aperfeiçoamento de Pessoal de Nível Superior**, pelo apoio financeiro.

RESUMO

CROZETA, B. M. **Avaliação da remoção de diferentes materiais obturadores pelo sistema reciprocante seguido de duas técnicas complementares em canais radiculares achatados**. 2018. 98 p. Tese (Doutorado) – Faculdade de Odontologia de Ribeirão Preto, Universidade de São Paulo, Ribeirão Preto, 2018.

O objetivo do presente estudo foi avaliar, por meio de microtomografia computadorizada (micro-CT), o volume de remanescente de diferentes materiais obturadores (AH Plus e BC Sealer), após o uso do instrumento R50 e de técnicas complementares (inserto ultrassônico e instrumento XP-endo Finisher R) em canais radiculares ovais. Vinte e oito raízes distais de molares inferiores, com canal único e oval, foram selecionadas por micro-CT, preparados com instrumento R40 (40.06), e obturados com os seguintes cimentos: AH Plus (n = 14) e BC Sealer (n = 14), e submetidos à ciclagem térmica. Em seguida foi realizada a remoção inicial com R50 e os dentes foram escaneados no micro-CT para determinação do volume remanescente inicial de material obturador, e posterior complementação com inserto ultrassônico (n = 7) ou XP-endo Finisher R (n = 7). Os espécimes foram novamente escaneados, e a partir do volume inicial de material obturador ($vol_{inicial}$) e volume de material obturador remanescente (vol_{rem}) em mm^3, obteve-se a % de volume de material remanescente após as técnicas de complementação ($\%vol_{rem}=vol_{rem}\times100/vol_{inicial}$). Para a análise qualitativa, as imagens de MEV e os modelos tridimensionais obtidos por micro-CT, foram avaliados em relação à presença/ausência e localização do remanescente de material obturador nos canais radiculares. Os dados de $\%vol_{rem}$ e volume remanescente de material obturador após o uso do instrumento R50 ($\%vol_{R50}$) foram comparados pelo teste T, e os dados de $\%vol_{rem}$ foram submetidos ao teste ANOVA, seguido de teste de Tukey (nível de probabilidade de 95%). Considerando o canal como um todo, as técnicas de complementação promoveram redução significativa do volume remanescente de material obturador, sendo que menores valores foram observados quando utilizado o inserto ultrassônico (8,93 ± 6,12) em relação ao XP-endo Finisher R (16,26 ± 14,71) ($P = 0,043$). Quanto aos cimentos, pode-se observar que o BC Sealer apresentou maiores quantidades de remanescente (18,87 ± 13,42) quando comparado ao cimento AH Plus (6,33 ± 4,25) ($P < 0,001$). Em relação à avaliação por terços radiculares, observou-se que quando utilizado o instrumento XP-endo Finisher R, não houve diferença do volume de material remanescente entre os terços, independente do cimento obturador utilizado ($P > 0,05$). Entretanto, ao se utilizar inserto ultrassônico e cimento AH Plus, maiores valores de volume de material remanescente foram observados no terço apical (23,08 ± 18,1) ($P < 0,001$), e quando utilizado o BC Sealer, no terço médio (15,53 ± 6,0) ($P = 0,022$). Conclui-se que as técnicas de complementação aumentaram a remoção de material obturador, entretanto, nenhuma das técnicas removeu por completo o material obturador do canal radicular, principalmente quando o dente foi obturado com o cimento BC Sealer.

ABSTRACT

CROZETA, B. M. **Evaluation of the removal of different filling materials using reciprocating system followed by two supplementary techniques in flattened root canals.** 2018. 98 p. Tese (Doutorado) – Faculdade de Odontologia de Ribeirão Preto, Universidade de São Paulo, Ribeirão Preto, 2018.

The aim of the present study was to evaluate, by micro-computed tomography (micro-CT), the remaining volume of different filling materials (AH Plus and BC Sealer) after using the R50 instrument and supplementary techniques (ultrasonic insert and XP-endo Finisher R instrument) in oval-shaped root canals. Twenty-eight distal roots of mandibular molars with single and oval-shaped canals, verified by micro-CT, were prepared with R40 instrument (40.06), and filled with the following sealers: AH Plus (n = 14) and BC Sealer (n = 14), and subjected to thermocycling. Then, the initial removal was performed with R50 and the samples were scanned in micro-CT to determine the initial remaining filling material volume, and subjected to the supplementary techniques with ultrasonic tip (n = 7) or XP-endo Finisher R (n = 7). The specimens were again scanned, and the initial volume of filling material ($vol_{initial}$) and the final volume of filling material after the supplementary techniques (vol_{final}), obtained in mm^3, were used to calculate the volume % of remaining filling material ($\%vol_{rem}=vol_{rem}\times100/vol_{initial}$). For the qualitative analysis, the SEM images and the three-dimensional models obtained by micro-CT were evaluated regarding the presence/absence and location of the remaining filling material in the root canals after retreatment. The data of $\%vol_{rem}$ and volume of the remaining filling material after R50 ($\%vol_{R50}$) were compared by the T test, and the $\%vol_{rem}$ data were submitted to the ANOVA and Tukey tests (95% probability level). Considering the entire root canal, the supplementary techniques promoted significant reduction of the volume of the remaining filling material, and lower values were observed for the ultrasonic tip (8.93 ± 6.12) when compared to XP-endo Finisher R (16.26 ± 14.71) ($P = 0.043$). Regarding the different sealers, BC Sealer presented higher amounts of remaining material (18.87 ± 13.42) when compared to AH Plus (6.33 ± 4.25) ($P <0.001$). The evaluation by root thirds showed that when the XP-endo Finisher R instrument was used, there was no difference in the volume of remaining material between the thirds, regardless the sealer used ($P > 0.05$). However, when using ultrasonic tip and AH Plus, higher values were observed in the apical third (23.08 ± 18.1) ($P <0.001$), and when the BC Sealer was used, in the middle third 15.53 ± 6.0) ($P = 0.022$). It was concluded that supplementary techniques increased the removal, however, none of the techniques completely removed the root canal filling material, especially when the tooth was filled with BC Sealer.

SUMÁRIO

INTRODUÇÃO 27

PROPOSIÇÃO 35

MATERIAIS E MÉTODOS 39

RESULTADOS 57

DISCUSSÃO 67

CONCLUSÕES 75

REFERÊNCIAS 79

ANEXO 87

APÊNDICES 93

INTRODUÇÃO

As causas de insucesso no tratamento endodôntico estão relacionadas à reinfecção decorrente da falta de limpeza/desinfecção dos canais radiculares, obturações inadequadas, falhas do tratamento restaurador ou obturações que ultrapassam o limite apical, que podem levar a necessidade do retratamento endodôntico (NAIR et al., 1990; HULSMANN; STOTZ, 1997; ABELLA et al., 2011; CROZETA et al., 2016; DE SIQUEIRA ZUOLO et al., 2016).

O principal objetivo do retratamento é promover a remoção completa do material obturador, *debris* e microrganismos por meio da adequada limpeza, reinstrumentação e reobturação do sistema de canais radiculares (SCR) (SAAD; AL-HADLAQ; AL-KATHEERI, 2007; MARQUES DA SILVA et al., 2012; CROZETA et al., 2016). Dessa forma, durante o retratamento endodôntico a remoção incompleta do material obturador pode influenciar o resultado e prognóstico, uma vez que este remanescente pode impedir o contato das soluções irrigantes com os microrganismos persistentes no SCR, aumentando o risco da manutenção da infecção perirradicular (RICUCCI et al., 2009; KELES et al., 2015; ALVES et al., 2016; OLTRA et al., 2017).

Diferentes técnicas e instrumentos têm sido propostos para a realização do retratamento, como instrumentos manuais (IMURA et al., 1996; HULSMANN; STOTZ, 1997; KESIM et al., 2017), ultrassom (FRIEDMAN; MOSHONOV; TROPE, 1993; PIRANI et al., 2009), sistemas rotatórios (BARATTO FILHO; FERREIRA; FARINIUK, 2002; BARLETTA et al., 2007; SAAD; AL-HADLAQ; AL-KATHEERI, 2007; FARINIUK et al., 2011; MARQUES DA SILVA et al., 2012; RODIG et al., 2012; AKBULUT et al., 2016; DE SIQUEIRA ZUOLO et al., 2016; YILMAZ et al., 2017), sistemas reciprocantes (RODIG et al., 2012; ZUOLO et al., 2013; FRUCHI LDE et al., 2014; SILVA et al., 2014; SILVA et al., 2015; CROZETA et al., 2016;

MONGUILHOTT CROZETA et al., 2016; MARTINS et al., 2017) e sistemas adaptativos (CROZETA et al., 2016). No entanto, a literatura demonstra que nenhuma das técnicas são capazes de remover completamente o material obturador do SCR (BARATTO FILHO; FERREIRA; FARINIUK, 2002; BARLETTA et al., 2007; MARQUES DA SILVA et al., 2012; RODIG et al., 2012; ZUOLO et al., 2013; KELES et al., 2014; RODIG et al., 2014; CAPAR et al., 2015; AKBULUT et al., 2016; CROZETA et al., 2016; DE SIQUEIRA ZUOLO et al., 2016; MONGUILHOTT CROZETA et al., 2016; KESIM et al., 2017; MARTINS et al., 2017; OLTRA et al., 2017), especialmente em dentes achatados (KELES et al., 2014; BERNARDES et al., 2015), com presença de istmos (CAVENAGO et al., 2014) e canais curvos (RODIG et al., 2012; FRUCHI LDE et al., 2014; RODIG et al., 2014; ALVES et al., 2016; SILVEIRA et al., 2017; YILMAZ et al., 2017).

Assim, após a remoção inicial da massa obturadora por sistemas mecanizados, protocolos complementares têm sido propostos como os insertos sônicos (JIANG et al., 2016; MARTINS et al., 2017) e ultrassônicos (FRUCHI LDE et al., 2014; BERNARDES et al., 2015; JIANG et al., 2016; MARTINS et al., 2017; SILVEIRA et al., 2017; CAPELLI et al., 2018), instrumentos Self-Adjusting File (SAF) (ReDent, Ra’anana, Israel) (SOLOMONOV et al., 2012; KELES et al., 2014), XP-endo Finisher (Martensite-Austenite ElectropolishFleX, FKG Dentaire, La Chaux-de-Fonds, Suiça) (ALVES et al., 2016) e XP-endo Finisher R (Martensite-Austenite ElectropolishFleX, FKG Dentaire, La Chaux-de-Fonds, Suiça) (SILVA et al., 2018), além de diferentes tipos de lasers (FARGE; NAHAS; BONIN, 1998; KELES et al., 2015), sendo possível observar a redução no volume de remanescente de material obturador após o uso destes sistemas.

A utilização de inserto ultrassônico liso como protocolo complementar após a

remoção inicial de material obturador, resulta em uma menor quantidade de remanescente (FRUCHI LDE et al., 2014; BERNARDES et al., 2015; JIANG et al., 2016; MARTINS et al., 2017; SILVEIRA et al., 2017). Somado a isso, JIANG et al. (2016) e MARTINS et al. (2017), ao avaliarem a capacidade de complementação utilizando inserto ultrassônico em canais ovais, verificaram presença de material remanescente principalmente nas áreas polares e no terço apical dos canais, evidenciando a dificuldade de ação dos instrumentos nessas regiões. Neste sentido, foi desenvolvido o inserto ultrassônico R2 Flatsonic (Helse Ultrasonic, São Paulo, Brasil) de diâmetro #55 e ponta inativa achatada de formato triangular, com o objetivo de alcançar as áreas polares em canais achatados, promovendo a remoção do material obturador, além de preservar a anatomia do canal radicular.

Recentemente, foi introduzido o instrumento XP-endo Finisher R (Martensite-Austenite Electropolish FleX, FKG Dentaire, La Chaux-de-Fonds, Suiça), produzido com a liga de NiTi MaxWire (Martensite-Austenite Electropolish FleX), altamente flexível, com diâmetro #30 em sua parte ativa e conicidade zero; que apresenta-se reto na fase martensita (fase-M) da liga, que é alcançada quando o mesmo é resfriado, sendo que quando exposto a temperatura corporal altera a sua forma devido a memória molecular da liga para a fase austenita (fase-A), fazendo com que o instrumento assuma uma conformação de semi-círculo que, em rotação, permite atingir uma área de 6 mm em diâmetro, ou seja, 100 vezes maior que a de um instrumento, promovendo ação de chicoteamento contra o remanescente de material obturador, promovendo sua remoção (SILVA et al., 2018).

Além da característica anatômica dos dentes obturados e do tipo de instrumento utilizado no retratamento, a literatura evidencia que o material obturador utilizado no tratamento endodôntico prévio também pode influenciar na remoção do

material obturador (HESS et al., 2011; NEELAKANTAN; GROTRA; SHARMA, 2013; UZUNOGLU et al., 2015; DE SIQUEIRA ZUOLO et al., 2016; OLTRA et al., 2017). NEELAKANTAN; GROTRA; SHARMA (2013) evidenciaram maior dificuldade na remoção de cimento à base de resina epóxi quando comparado a cimento à base de agregado trióxido mineral (MTA). Por outro lado, OLTRA et al. (2017) evidenciaram maior quantidade de remanescente de cimento biocerâmico em relação ao cimento à base de resina epóxi, sendo que HESS et al. (2011), verificaram dificuldade para o restabelecimento da patência em dentes obturados com cimento biocerâmico, bem como maior tempo para a sua remoção, em relação aos dentes obturados com cimento à base de resina epóxi. Entretanto, UZUNOGLU et al. (2015) e ERSEV et al. (2012) não encontraram diferença significativa ao compararem a capacidade de remoção de cimento à base de resina epóxi e cimento biocerâmico.

A literatura evidencia diferentes métodos para o estudo do retratamento endodôntico como tomadas radiográficas (KFIR et al., 2012), microclivagem longitudinal (BARATTO FILHO; FERREIRA; FARINIUK, 2002; PIRANI et al., 2009; MARQUES DA SILVA et al., 2012; RIOS MDE et al., 2014; OLTRA et al., 2017), tomografia computadorizada de feixe cônico (BARLETTA et al., 2007) e a microtomografia computadorizada (micro-CT) (FRUCHI LDE et al., 2014; GERGI et al., 2014; HELVACIOGLU et al., 2014; KELES et al., 2014; MARTINHO et al., 2014; RODIG et al., 2014; KELES et al., 2015; ALVES et al., 2016; DE SIQUEIRA ZUOLO et al., 2016; MONGUILHOTT CROZETA et al., 2016; CROZETA et al., 2016), sendo que a micro-CT permite de forma não destrutiva, avaliar qualitativamente e quantitativamente o remanescente de material obturador em etapas sequenciais do retratamento com maior acuidade e resolução (BARATTO-FILHO et al., 2009; RECHENBERG; PAQUE, 2013; ALVES et al., 2016; CROZETA et al., 2016;

MARTINS et al., 2017; SILVA et al., 2018).

Considerando a dificuldade de remoção do material obturador em canais ovais, o tipo de material utilizado na obturação prévia, a biocompatibilidade dos cimentos biocerâmicos, bem como o desenvolvimento de novos instrumentos, torna-se importante avaliar diferentes técnicas complementares na remoção do material obturador durante o retratamento endodôntico.

PROPOSIÇÃO

A proposta do presente estudo foi avaliar, quantitativa e qualitativamente, por meio de microtomografia computadorizada, o volume remanescente de diferentes materiais obturadores (AH Plus e BC Sealer), após o uso de técnicas complementares (inserto ultrassônico e instrumento XP-endo Finisher R) durante o retratamento endodôntico de dentes com canais ovais.

MATERIAIS E MÉTODOS

Delineamento experimental

Para facilitar a compreensão do presente estudo, os procedimentos experimentais foram organizados em quatro partes, a saber:

- Parte1 - Seleção das amostras;
- Parte 2 - Preparo das amostras;
- Parte 3 - Remoção do material obturador;
- Parte 4 - Complementação na remoção do material obturador.

O fluxograma a seguir ilustra a sequência metodológica utilizada nas quatro etapas do presente estudo.

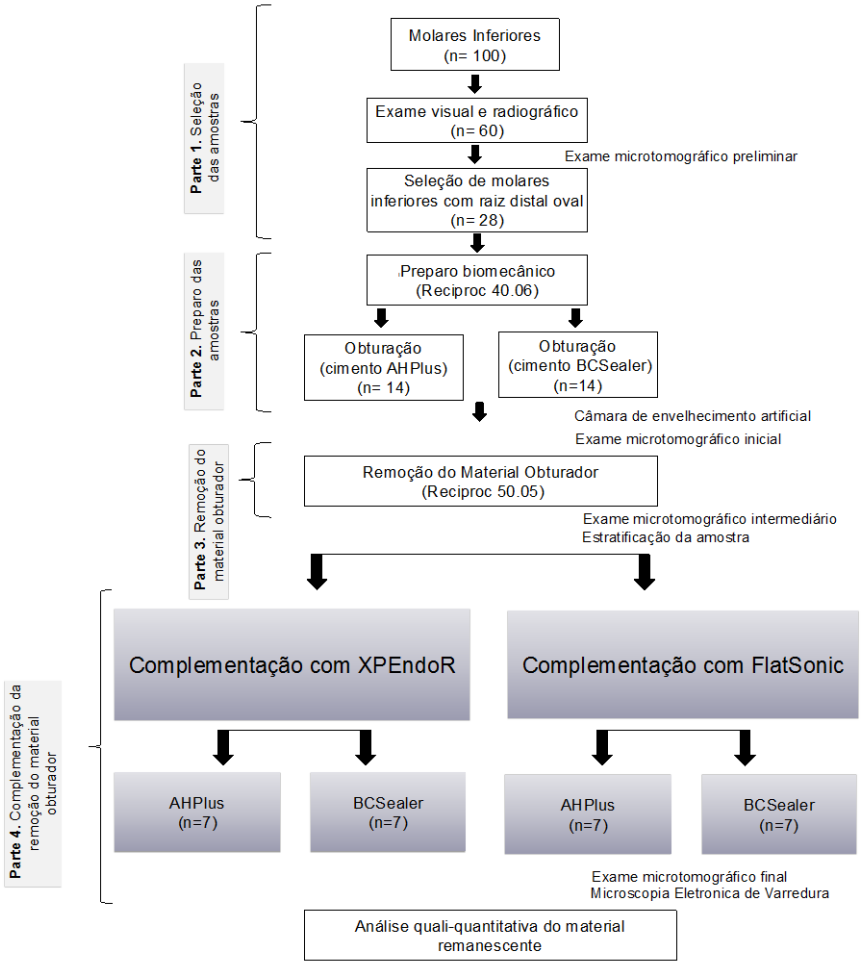

Figura 1. Fluxograma da sequência metodológica utilizada nas 4 partes do presente estudo.

Parte 1. Seleção da amostra

Após aprovação do projeto pelo Comitê de Ética em Pesquisa da Faculdade de Odontologia de Ribeirão Preto (FORP), Universidade de São Paulo (USP) – CAAE (66941817.1.0000.5419) (Anexo 1), a seleção da amostra foi realizada em duas etapas, sendo que inicialmente 60 molares inferiores, armazenados em solução de timol 0,1%, foram selecionados com auxílio do exame radiográfico evidenciando ausência de nódulos pulpares, reabsorção interna, tratamento endodôntico prévio ou fratura radicular e presença de canal distal com curvatura entre 0° e 10° pelo método de SCHNEIDER (1971).

Posteriormente, para a determinação da morfologia do canal distal, os dentes foram escaneados em microtomógrafo SkyScan modelo 1174 v.2 (50 kV, 800 mA) (SkyScan, Kontich, Bélgica) do Laboratório de Pesquisa em Endodontia do Departamento de Odontologia Restauradora da FORP-USP, de forma perpendicular em relação à fonte de radiação, reduzindo-se, assim, a possibilidade de distorção da imagem.

Após o correto posicionamento do espécime, o escaneamento foi iniciado utilizando os parâmetros de resolução isotrópica de 16,7 µm, 180º de rotação em torno do eixo vertical, passos de rotação de 1º e quantidade total de 2 quadros (*frames*), com filtro de alumínio de 0,5 mm de espessura. Ao término do escaneamento, os espécimes foram inseridos novamente em recipientes plásticos contendo soro fisiológico e armazenados em estufa (37ºC), e as projeções bidimensionais das imagens geradas, foram arquivadas no formato *Tagged Image File* (TIFF).

A partir das imagens TIFF obtidas no escaneamento, o programa NRecon v.1.6.6.0 (Buker-microCT, Kontich, Bélgica) foi utilizado para reconstrução das

secções axiais com redução de artefatos em forma de anel (*Ring Artifact*) no valor de 5 (escala de 0 – 5), de endurecimento de feixe (*Beam Hardening*) no percentual de 20% (escala de 0 – 100%), de suavização da imagem (*Smoothing*) no valor de 3 (escala de 0 – 10) e histograma de contraste variando entre 0,002 e 0,28. Todas as secções axiais reconstruídas foram salvas em formato Bitmap (BMP).

Assim, após a reconstrução das imagens, no programa CTAn v.1.14.4.1+ (Bruker microCT, Kontich, Bélgica), foi confirmada a presença de canal radicular único e realizada a segmentação da imagem por meio da binarização *(threshold*) determinando o objeto ou volume de interesse, e por meio da ferramenta *Individual Object Analysis* (*2D space*) foram obtidos dados morfométricos bidimensionais de circularidade, diâmetro maior e diâmetro menor do canal radicular a 2 e a 5 mm do forame apical (WU et al., 2000; VERSIANI et al., 2013; PEREIRA et al., 2017), o que resultou na seleção de 28 molares com canal distal oval, seguindo a relação diâmetro maior/diâmetro menor entre 1,5 - 2,0, e circularidade entre 0,45 - 0,60, (Figura 2).

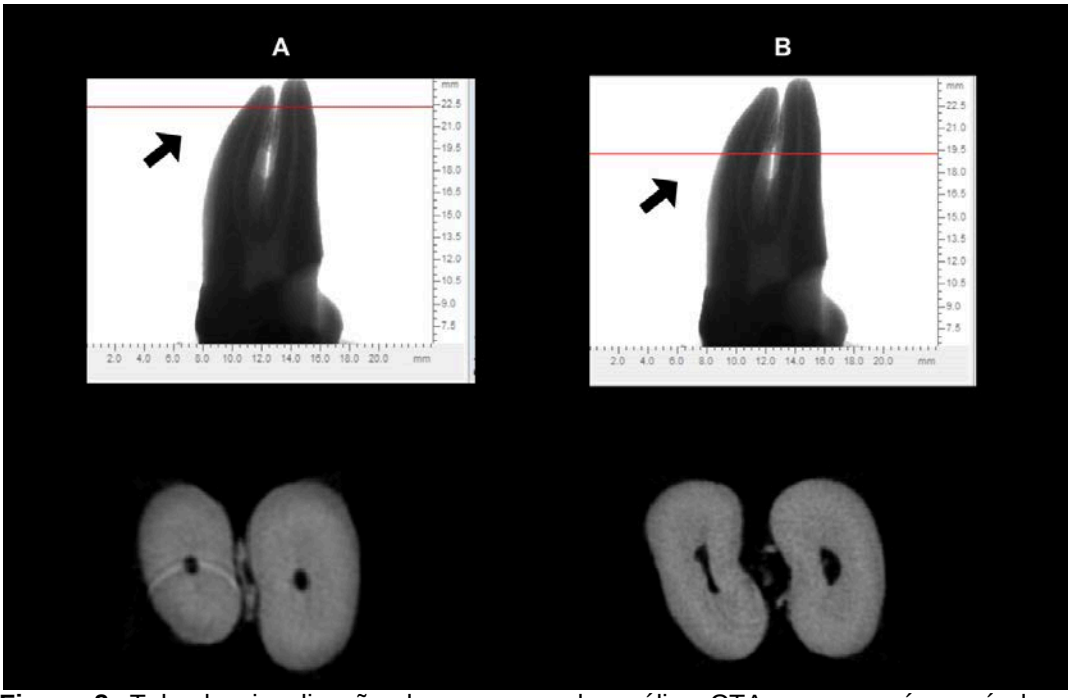

Figura 2. Tela de visualização do programa de análise CTAn em que é possível a delimitação (seta) na imagem bidimensional dos cortes axiais. Abaixo observa-se os cortes transversais a (A) 2 mm e a (B) 5 mm do forame apical.

Para a realização do cálculo amostral, foi utilizado o programa SigmaPlot 11.0 (Systat Software Inc., San Jose, CA, EUA). A partir de estudo preliminar foram determinados os seguintes parâmetros para o tamanho amostral: diferença mínima detectável entre médias de 0,40, coeficiente de variação de 0,20, nível de probabilidade igual a 0,05 e poder estatístico de 0,8. A amostra mínima estimada encontrada foi de 6 espécimes por grupo. Sendo assim, decidiu-se por adotar n = 7.

Parte 2. Preparo da amostra

Inicialmente, as coroas e raízes mesiais foram seccionadas com disco de diamante (KG Sorensen, Cotia, SP, Brasil) padronizando as raízes distais em 14 mm de comprimento, estabelecido previamente com paquímetro digital (Mitutoyo, Tokyo, Japão). Em seguida, o canal radicular foi irrigado 2,5 mL de hipoclorito de sódio (NaOCl) 2,5% e explorado com instrumento tipo K#10 (Dentsply Maillefer, Ballaigues, Suíça), até que a extremidade livre do instrumento surgisse no forame

apical. Dessa medida, subtraiu-se 0,5 mm para o estabelecimento do comprimento de trabalho (CT).

O preparo biomecânico foi realizado com o instrumento R40 (40.06) (VDW GmbH, Munique, Alemanha), com auxilio do motor VDW Silver (VDW GmbH, Munique, Alemanha) com torque e velocidade pré-estabelecidos pelo fabricante e irrigação com 2,5 mL de NaOCl 2,5% (Cloro Rio, Rio de Janeiro, RJ, Brasil) seguido por irrigação final com 2 mL de ácido etilenodiaminotetracético (EDTA) a 17%, por 5 minutos, e 2 mL de água deionizada, por 1 minuto.

Após o preparo biomecânico, os 28 espécimes foram distribuídos aleatoriamente, utilizando o programa random.org (http://www.random.org), para a formação de dois grupos de acordo com a obturação do canal radicular: cimento a base de resina epóxi AH Plus (Dentsply DeTrey GmbH, Konstanz, Alemanha) e cimento biocerâmico BC Sealer (Brasseler USA, Savannah, GA, EUA). A composição química dos cimentos e seus respectivos fabricantes estão descritos na Tabela 1.

Tabela 1. Fabricantes e composição química dos cimentos utilizados no estudo.

Cimento	Fabricante	Composição química
AH Plus	Dentsply, Konstanz, Alemanha	Pasta A: Resina epóxi de bisfenol-A, resina epóxi de bisfenol-B, tungstênio de cálcio, óxido de zircônio, silício, pigmentos de óxido de ferro Pasta B: Dibenzil-diamina, aminoadamantana, diamina triciclodecane, tungstênio de cálcio, óxido de zircônio, silício, óleo de silicone
BC Sealer	Brasseler, Georgia, Estados Unidos	Óxido de zircônio, silicato tricálcio, silicato dicálcio, fosfato de cálcio monobásico, hidróxido de cálcio, agentes de preenchimento e espessamento

*Informação conforme fabricante.

A obturação dos canais radiculares com cimento a base de resina epóxi foi realizada pela técnica termoplástica de onda contínua de condensação, BUCHANAN (1994), utilizando cone de guta-percha Reciproc R40 (VDW GmbH, Munique, Alemanha) e cimento AH Plus (Dentsply DeTrey GmbH, Konstanz, Alemanha) manipulado de acordo com as recomendações do fabricante. Após a adaptação do cone no CT foi realizado o corte com condensador 45.04 aquecido (200ºC) (SuperEndo Alpha II, B and L Biotech USA Inc., Philadelphia, EUA) a 3 mm do CT (*down-packing*). Em seguida, foi realizada injeção de guta-percha plastificada (SuperEndo β, B and L Biotech USA Inc., Philadelphia, EUA) com o preenchimento dos terços médio e cervical. Realizou-se então, a condensação vertical à frio com condensadores de Paiva (Golgran, São Paulo, Brasil).

A obturação dos canais radiculares com cimento biocerâmicos foi realizada pela técnica de cone único 40.06 (BC Gutta Percha, Brasseler USA, Savannah, GA, EUA), seguindo as recomendações do fabricante. O cone, coberto por cimento BC Sealer (Brasseler USA, Savannah, GA, EUA), foi introduzido no canal, até ao CT, pincelando uniformemente as paredes do canal radicular. Após a adaptação do cone no CT foi realizado o corte com condensador 45.04 aquecido (200ºC) (SuperEndo Alpha II, B and L Biotech USA Inc., Philadelphia, EUA) e em seguida foi realizada a condensação vertical com condensadores de Paiva à frio (Golgran, São Paulo, Brasil).

Ao final da obturação dos canais radiculares, os dentes foram radiografados no sentido orto e mésio-distal para garantir ausência de falhas. Em seguida, os espécimes foram selados com resina *flow* (PermaFlo Purple, Ultradent, South Jordan, UT, EUA) e mantidos em estufa à temperatura de 37ºC e 100% de umidade relativa por duas semanas.

Os espécimes foram então incluídos em dispositivo à base de resina de poliestireno e material de moldagem à base de poliéter para simular os tecidos periodontais (Impregum F, 3M ESPE, St. Paul, EUA) (SOARES et al., 2005). Para a confecção do dispositivo, os espécimes foram recobertos com cera rosa com espessura de 0,3 mm para simulação do ligamento periodontal, sendo essa espessura conferida com paquímetro digital (Mitutoyo, Tokyo, Japão). Em seguida, foram posicionados em cilindros de polietileno com 20 mm de altura e 15 mm de diâmetro, preenchidos com resina à base de poliestireno auto-polimerizável (Jet Liquid and Powder™, Lang Dental Manufacturing, Wheeling, EUA) manipulada de acordo com as recomendações do fabricante. Após a polimerização química da resina de poliestireno, o conjunto foi removido do cilindro de polietileno e a cera foi removida dos espécimes, que foram então limpos com água e jatos de bicarbonato. O material de moldagem à base de poliéter foi então manipulado de acordo com as recomendações do fabricante e inserido no alvéolo artificial, e na sequência foi realizada a inserção do dente. O dente foi mantido sob pressão digital de forma que a porção mais cervical do espécime coincidisse com a superfície do cilindro de resina de poliestireno (Figura 3).

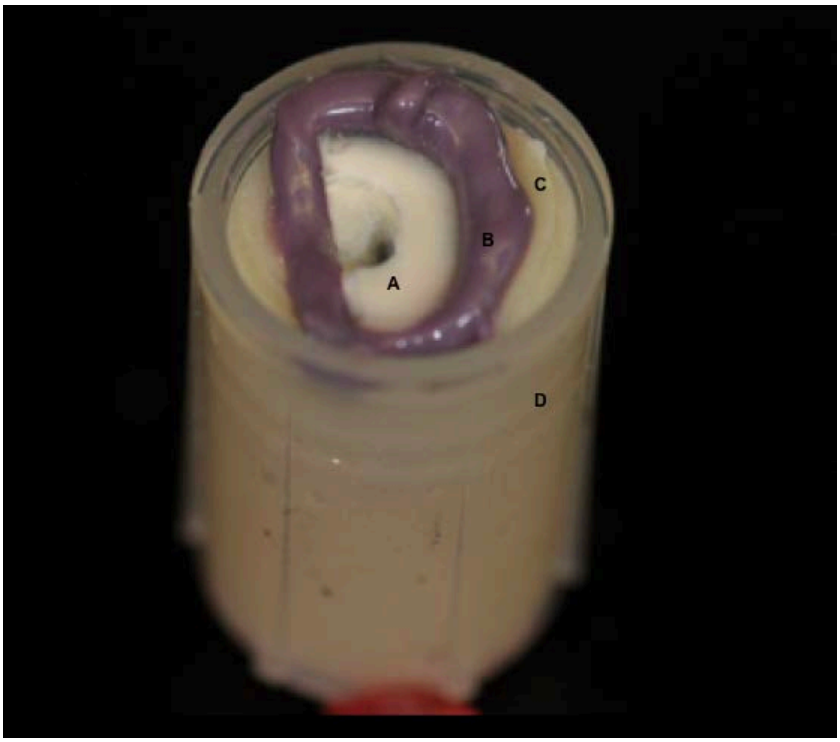

Figura 3. Raiz distal incluída no conjunto simulando alvéolo dental e ligamento periodontal. (A) Raiz distal com presença de canal achatado. (B) Material de moldagem à base de poliéter para simular o ligamento periodontal. (C) Cilindro de resina auto-polimerizável à base de poliestireno simulando o osso alveolar. (D) Cilindro de polietileno para manutenção do conjunto resina-material de moldagem.

Em seguida, com o objetivo de simular as trocas térmicas que ocorrem na cavidade oral, os espécimes foram submetidos à ciclagem térmica durante 150 horas, com mudanças de luz, temperatura, pressão e umidade em câmara de envelhecimento artificial acelerado (Atlas Ci35A XenonWeather-Ometer, Atlas Material Testing Technology LLC, Chicago, EUA) do *Department of Endodontics, School of Dentistry, University of Texas Health Science Center at Houston* (Figura 4).

Figura 4. Câmara utilizada para o envelhecimento artificial das amostras (Atlas Ci35A XenonWeather-Ometer, Atlas Material Testing Technology LLC, Chicago, EUA).

Exame microtomográfico inicial

Uma vez realizada o envelhecimento artificial, os dentes foram removidos do alvéolo artificial e escaneados no microtomógrafo SkyScan modelo 1176 (Bruker micro-CT, Kontich, Bélgica) do Laboratório de Pesquisa da Faculdade de Odontologia da Universidade de Ribeirão Preto (Figura 5A).

Figura 5. (A) Microtomógrafo SkyScan modelo 1176 (SkyScan, Kontich, Bélgica). (B) Suporte de isopor tubular meia lua.

Nesta fase, os dentes foram posicionados com auxílio de cera 7 em suporte de isopor tubular meia lua (Figura 5B), com a face mesial direcionada para a tela *touch screen* do microCT garantindo o alinhamento das imagens entre as diferentes etapas deste estudo. Assim, determinou-se os parâmetros de escaneamento em 90 kV, 276 mA, resolução isotrópica de 8,6µm, 360º de rotação em torno do eixo vertical, passo de rotação de 0,7º, quantidade total de 4 quadros (frames), com filtro de cobre de 0,1 mm de espessura.

As imagens bidimensionais também foram geradas em TIFF e reconstruídas no programa NRecon v.1.6.6.0 com redução de artefatos em forma de anel (*Ring Artifacts*) no valor de 5 (escala de 0 - 20), de endurecimento de feixe (*Beam Hardening*) no percentual de 45% (escala de 0 – 100%), de suavização de imagem (*Smoothing*) no valor de 0 (escala de 0 – 10) e histograma de contraste variando entre 0,00 e 0,012. Após a reconstrução, as secções axiais foram salvas em formato JPEG.

Em seguida, o programa CTAn v.1.14.4.1+ foi utilizado para processamento e análise das imagens, determinando como região de interesse (ROI) a área de material obturador entre a região cervical e o ápice anatômico da raiz distal. Após a binarização do ROI, por meio da ferramenta *3D Analysis,* obteve-se o volume do material obturador (mm^3) do canal todo e dos diferentes terços radiculares (cervical, médio e apical).

Parte 3. Remoção do material obturador

A remoção do material obturador foi inicialmente realizada com instrumento R50 (50.05) (VDW GmbH, Munique, Alemanha) com auxilio de motor elétrico VDW Silver (VDW GmbH, Munique, Alemanha), com torque e velocidade pré-

estabelecidos pelo fabricante. O instrumento foi posicionado sob o material obturador e ativado com movimentos de “bicada” e leve pressão apical, combinada com movimentos de “pincelamento” contra as paredes dentinárias. A cada três movimentos, os instrumentos eram removidos do canal, limpos e o procedimento repetido até que o instrumento atingisse o CT. Durante a remoção do material obturador, foi realizada a irrigação com 2,5 mL de NaOCl 2,5% com seringa descartável e agulha NaviTip 30-G (Ultradent, South Jordan, UT, EUA) a 2 mm do CT.

Após este procedimento, foi realizado o exame microtomográfico intermediário, com os mesmos parâmetros descritos anteriormente no exame microtomográfico inicial. A partir dos valores de volume de material obturador inicial ($vol_{inicial}$) e após remoção com instrumento R50 (vol_{R50}) (mm^3), obteve-se a % de volume parcial de material obturador remanescente ($\%vol_{R50}$) do canal todo e por terços, de acordo com a fórmula $\%vol_{R50}=vol_{R50}x100/vol_{inicial}$. Para a análise qualitativa da presença e localização do remanescente de material obturador, foram utilizados os softwares DataViewer v.1.5.1.2 (Bruker-microCT, Kontich, Bélgica) e CTVol v.2.2.3.0 (Bruker-microCT, Kontich, Bélgica) para avaliação bi e tridimensional, respectivamente.

Uma vez determinado a %vol de material obturador remanescente, foi realizado amostragem estratificada por meio da análise de variância fator único (*One-Way* ANOVA, $P > 0,05$), garantindo o equilíbrio entre os grupos experimentais em relação ao volume de remanescente de material obturador. Em seguida, foi realizada distribuição das raízes em 4 subgrupos ($n = 7$), de acordo com a técnica de complementação (inserto ultrassônico e XP-endo Finisher R) para os diferentes materiais obturadores (AH Plus e BC Sealer) utilizados, após a remoção inicial com o instrumento R50.

Parte 4. Complementação da Remoção do Material Obturador

Inserto ultrassônico utilizado em dentes obturados com AH Plus ou BC Sealer: o inserto ultrassônico R2 Flatsonic (Helse Ultrasonic, São Paulo, Brasil) (Figura 6), foi introduzido no interior do canal radicular 1 mm aquém do CT, e em seguida, acionado por 1 minuto, em suaves movimentos pendulares, no sentido das áreas polares, na potência de 30% utilizando unidade ultrassônica pizoelétrica (P100, EMS – Electro Medical System, Suíça), sob irrigação constante com água destilada, totalizando um volume de 8 mL. Por fim, os canais radiculares foram irrigados com 2 mL de NaOCl 2,5% com seringa descartável e agulha NaviTip 30-G (Ultradent, South Jordan, UT, EUA).

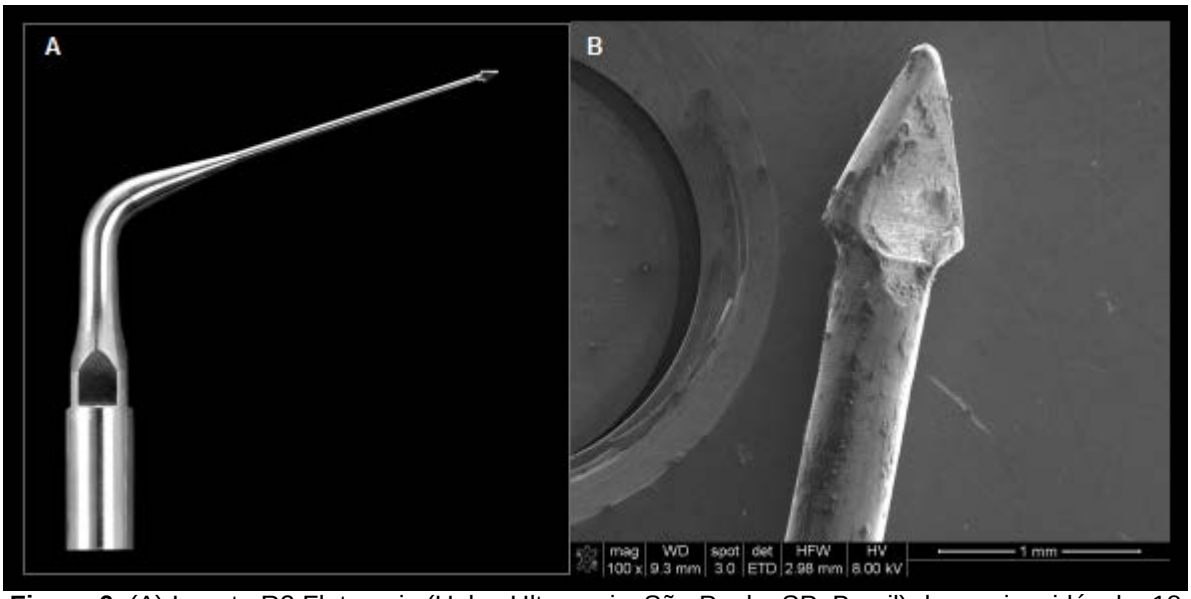

Figura 6. (A) Inserto R2 Flatrsonic (Helse Ultrasonic, São Paulo, SP, Brasil) de aço inoxidável e 18 mm de comprimento. (B) Fotomicrografia de microscopia eletrônica de varredura da ponta inativa do inserto ultrassônico, que apresenta #55 de diâmetro e formato triangular e achatado (100X).

XP-endo Finisher R utilizada em dentes obturados com AH Plus ou BC Sealer): inicialmente o canal foi inundado com 0,5 mL de hipoclorito de sódio 2,5%. Em seguida, o instrumento XP-endo Finisher R (Martensite-Austenite Electropolish

FleX, FKG Dentaire, La Chaux-de-Fonds, Suíça) inserido no tubo plástico (Figura 7A) foi acoplado ao contra-ângulo redutor 6:1 Sirona (SN 25185, VDW GmbH, Munique, Alemanha), e conectado ao motor elétrico VDW Silver (VDW GmbH, Munique, Alemanha). O conjunto tubo plástico – instrumento XP-endo Finisher R foi resfriado com spray refrigerante (Endo-Frost, Roeko, Langenal, Alemanha), o tubo plástico foi removido (Figura 7B), introduzido no interior do canal radicular, e, então, acionado (1000 rpm e torque de 1 N.cm) realizando movimentos longitudinais suaves de pequena amplitude (7−8 mm), 1 mm aquém do CT, tocando as paredes do canal, durante 1 minuto. Após isso, o instrumento XP-endo Finisher R foi removido do interior do canal radicular em rotação e os canais radiculares foram irrigados com 2 mL de NaOCl 2,5% com auxílio de seringa descartável e agulha NaviTip 30-G (Ultradent, South Jordan, UT, EUA). Todos os procedimentos foram realizados a 37°C em um reservatório contendo aquecedor, para simular as condições clínicas.

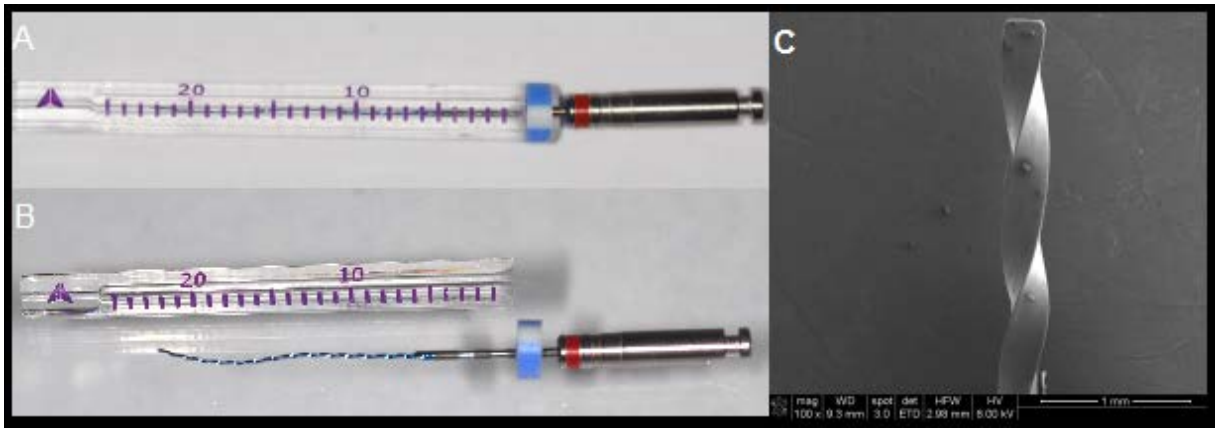

Figura 7. (A) Conjunto tubo plástico - instrumento XP-endo Finisher R. (B) Instrumento XP-endo Finisher R, de diâmetro #25 na parte ativa e conicidade zero, fora do tubo plástico. (C) Fotomicrografia de microscopia eletrônica de varredura (MEV) da parte ativa do instrumento XP-endo Finisher R, evidenciando a ponta inativa e design de espirais com passo longo (100X).

Deve-se destacar que todas as etapas desde o preparo biomecânico até a complementação da remoção do material obturador, foram realizadas com auxilio de

Microscópio Operatório (MO) (Global Surgical A-Series™ Corporation, Saint Louis, EUA) alternando a magnificação de 3,2 a 12,8 de acordo com o procedimento realizado.

Exame microtomográfico final

O exame microtomográfico final seguiu os mesmos parâmetros de escaneamento, reconstrução, processamento e análise descritos anteriormente nos exames microtomográfico inicial e intermediário. A % de volume de material remanescente final ($\%vol_{rem}$) do canal todo e por terços, após a utilização das técnicas de complementação, foi obtida a partir dos valores em mm^3 do volume de material obturador inicial ($vol_{inicial}$) (Figura 8B2) e volume de material obturador remanescente (vol_{rem}) (Figura 8B3), aplicados na fórmula $\%vol_{rem}=vol_{rem}x100/vol_{inicial}$.

Para a análise qualitativa da presença e localização do remanescente de material obturador, foram utilizados os softwares DataViewer v.1.5.1.2 (Bruker-microCT, Kontich, Bélgica) e CTVol v.2.2.3.0 (Bruker-microCT, Kontich, Bélgica) para avaliação bi e tridimensional, respectivamente.

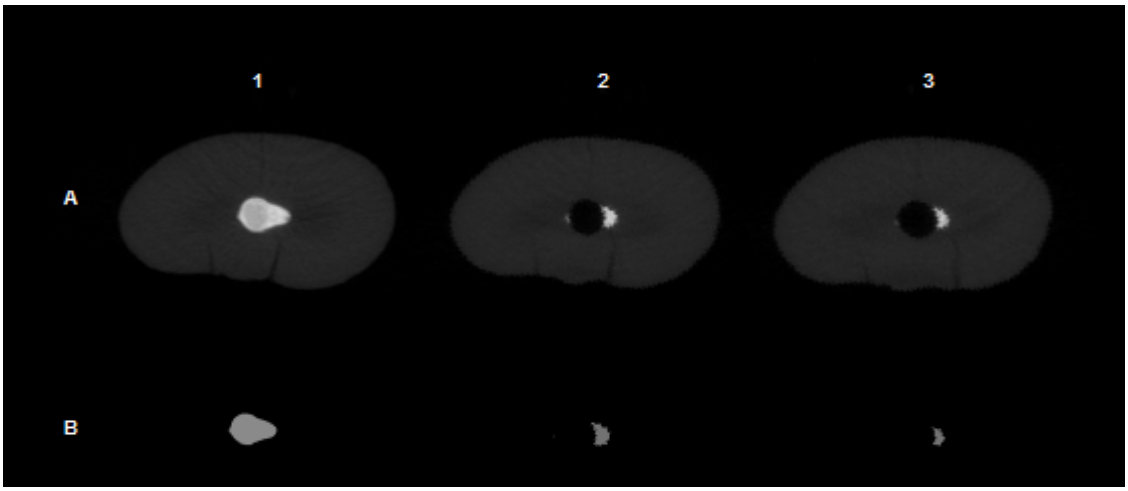

Figura 8. Imagens representativas utilizadas no cálculo do remanescente de material obturador no programa CTAn v.1.14.4.1+. (A) Secções axiais. (B) Imagens binárias do volume de material obturador: (1) inicial; (2) após a remoção com instrumento R50; e (3) após a complementação.

Dois espécimes de cada grupo foram analisados qualitativamente, por meio de microscopia eletrônica de varredura (MEV) (Figura 9). Os dentes foram inicialmente clivados no sentido do longo eixo do dente. Para isso, foram realizados dois sulcos longitudinais e diametralmente opostos na porção externa da raiz, nas suas faces proximais, com auxílio de disco diamantado dupla face (KG Sorensen, Cotia, São Paulo, SP, Brasil), sem atingir o canal radicular. Em seguida, a raiz foi clivada no sentido mésio-distal com auxílio de um cinzel Lucas (Quinelato, Rio Claro, São Paulo, SP, Brasil) e martelo Mead (Quinelato, Rio Claro, São Paulo, SP, Brasil), obtendo-se assim, duas hemissecções, das quais uma foi aleatoriamente selecionada para análise.

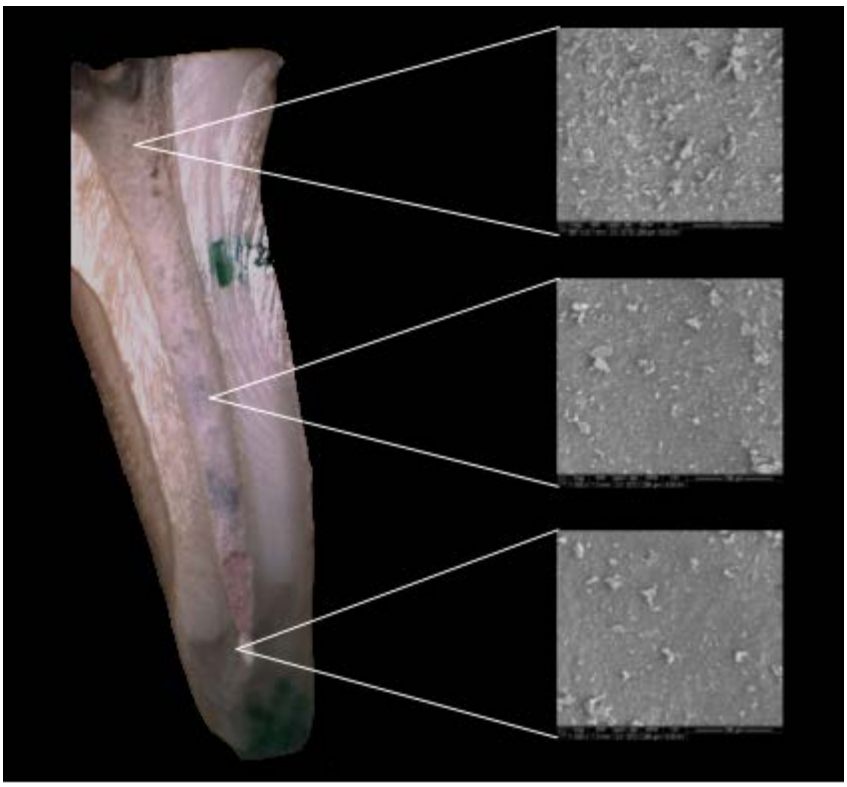

Figura 9. Raiz distal clivada no sentido mésio-distal em que se indica as regiões avaliadas por MEV nos diferentes terços.

Os espécimes foram então fixados com as áreas polares voltadas para cima em estruturas cilíndricas de alumínio utilizando-se fita adesiva dupla-face de

carbono, e então metalizados com uma fina camada de ouro em aparelho de metalização a vácuo (208HR High Resolution Sputter Coater, Ted Pella Inc, Redding, CA, EUA).

Foi realizada a varredura de toda a superfície para verificar as a presença de remanescentes de guta-percha e/ou cimento obturador, por meio de microscópio eletrônico de varredura (Nava Nano SEM 230, Tustin, CA, EUA), operando em ampliações de 100, 300, 500 e 1000x. Foram capturadas fotomicrografias no aumento de 1000X, das áreas representativas para avaliação qualitativa dos terços cervical, médio e apical.

Análise Estatística

Os dados de material obturador remanescente foram submetidos inicialmente aos testes de normalidade (Shapiro-Wilk) e homogeneidade de variância (Levene). Uma vez que se constatou distribuição amostral normal e homogênea, os dados de remanescente de material obturador após remoção inicial de material obturador e complementação foram comparados pelo teste T para amostras independentes. Os dados de remanescente de material obturador após complementação foram submetidos à análise de variância (ANOVA a dois critérios) para avaliar a influência dos fatores técnica de complementação (inserto ultrassônico e XP-endo Finisher R) e obturações (AH Plus e BC Sealer) e análise de Variância para medidas repetidas para avaliar a influência dos terços radiculares (cervical, médio e apical) no remanescente de material obturador para cada técnica de complementação e obturação, seguido de teste de Tukey para comparações múltipla. Todas as análises foram realizadas no programa SPSS 15.0 (SPSS, Inc., Chicago, IL, EUA) com nível de probabilidade de 95% em todas as análises.

RESULTADOS

Os valores de média e desvio padrão relativos à porcentagem de remanescente dos diferentes tipos de materiais obturadores de acordo com a técnica de complementação, nos diferentes terços radiculares, estão apresentados na tabela 2. Os dados originais estão dispostos nos apêndices.

Tabela 2. Média e desvio padrão da porcentagem de volume remanescente após o uso do instrumento R50 (%) e porcentagem de volume de remanescente após complementação (%).

Complementação	Terço	AH PLUS		BC SEALER		TOTAL
		% de volume remanescente após R50	% de volume remanescente após R50 e complementação	% de volume remanescente após R50	% de volume remanescente após R50 e complementação	
Inserto ultrassônico	Cervical	14,58 ± 3,55	3,86 ± 6,58	19,13 ± 10,05	10,37 ± 6,90	8,93 ± 6,12 a
	Médio	27,25 ± 30,73	3,07 ± 4,31	29,06 ± 9,72	15,53 ± 6,01	
	Apical	32,01 ± 23,91	23,08 ± 18,07	23,31 ± 25,47	8,04 ± 6,17	
	Total	22,74 ± 21,28 α	5,88 ± 5,06 β	22,02 ± 8,32 α	11,99 ± 5,82 β	
XP-endo Finisher R	Cervical	8,63 ± 12,70	8,15 ± 12,45	17,02 ± 13,28	13,78 ± 13,52	16,26 ± 14,71 b
	Médio	24,08 ± 22,01	14,51 ± 16,69	30,43 ± 21,24	23,49 ± 21,96	
	Apical	34,31 ± 28,97	17,55 ± 13,18	38,85 ± 34,66	25,07 ± 16,80	
	Total	19,01 ± 14,15 α	6,78 ± 3,61 β	31,11 ± 37,42 α	25,75 ± 15,71 α	
TOTAL		17,22 ± 16,03	6,33 ± 4,25 A	26,56 ± 14,72	18,87 ± 13,42 B	

Letras diferentes indicam diferença estatística entre grupos ($P < 0,05$). Diferentes símbolos (α e β) indicam diferença estatística ao teste T para amostras independentes.

A análise de variância evidenciou diferença estatisticamente significante em relação a técnica de complementação (P < 0,043) e o material obturador utilizado (P = 0,001), no entanto não houve diferença para a interação entre os fatores (P = 0,165) (Tabela 3).

Tabela 3. Resultados da Análise de variância para a comparação entre os cimentos obturadores, técnica de complementação e interação do canal como um todo.

Fonte de variação	GL	SQ	MQ	F	p
Complementação	1	317,8	317,8	4,59	**0,043**
Cimento obturador	1	1053,6	1053,6	15,21	**0,001**
Complementação/ Cimento	1	142,3	142,3	2,05	0,165

Quanto à técnica de complementação, pode-se observar menor quantidade de remanescente de material obturador quando utilizado o inserto ultrassônico (8,93 ± 6,12) comparado ao instrumento XP-endo Finisher R (16,26 ± 14,71). As obturações com cimento AH Plus apresentaram menores valores de remanescente de material obturador (6,33 ± 4,25) quando comparado as obturações realizadas com cimento BC Sealer (18,87 ± 13,42).

Quando avaliado o remanescente de material obturador por terços, o uso da técnica de complementação com inserto ultrassônico em obturações com AH Plus resultou em maior remanescente de material obturador no terço apical (23,08 ± 18,07) quando comparado aos terços cervical (3,86 ± 6,58) (P = 0,022) e médio (3,07 ± 4,31) (P = 0,018), sem diferença estatística entre estes (P = 0,991). Para obturações com BC Sealer a complementação com inserto ultrassônico resultou em maior remanescente de material obturador no terço médio (15,53 ± 6,01) quando comparado ao terço apical (8,04 ± 6,17) (P = 0,022), sendo o remanescente de material obturador no terço cervical (10,37 ± 6,90) igual ao terço médio (P = 0,606) e apical (P = 0,122). Já a técnica de complementação utilizando instrumento XP-endo

Finisher R foi observado valores de remanescente de material obturador semelhantes para os diferentes terços em obturações com AH Plus (P = 0,383) e BC Sealer (P = 0,367) (Tabela 4).

Tabela 4. Média e desvio padrão da porcentagem de remanescente de material obturador após complementação em relação ao material obturador e terços radiculares.

Terço radicular	Material Obturador			
	AH Plus		BC Sealer	
	Técnica de complementação		Técnica de complementação	
	Inserto ultrassônico	XP-endo Finisher R	Inserto ultrassônico	XP-endo Finisher R
Cervical	3,86 ± 6,6 a	8,15 ± 12,5 a	10,37 ± 6,9 ab	13,78 ± 15,5 a
Médio	3,07 ± 4,3 a	14,51 ± 16,7 a	15,53 ± 6,0 b	23,49 ± 21,9 a
Apical	23,08 ± 18,1 b	17,55 ± 13,2 a	8,04 ± 6,2 a	25,07 ± 16,8 a

Letras diferentes indicam diferença estatística nas colunas entre os diferentes terços radiculares (P < 0,05).

A técnica de complementação utilizando inserto ultrassônico após o uso do instrumento R50 reduziu significativamente os valores de porcentagem de remanescente de material obturador em obturações com AH Plus (P = 0,010) e BC Sealer (P = 0,023). Já a técnica de complementação utilizando instrumento XP-endo Finisher R reduziu significativamente a porcentagem de remanescente de material obturador em obturações com AH Plus (P = 0,045), no entanto não promoveu redução significativa em obturações com BC Sealer (P = 0,523) (Tabela 5).

Tabela 5. Média e desvio padrão da porcentagem de volume de remanescente após retratamento com instrumento R50 e complementação em relação aos cimentos.

Técnica	Cimento	% de volume remanescente após R50	% de volume remanescente após R50 e complementação	Valor de p*
Inserto ultrassônico	**AH Plus**	12,7 ± 7,2	3,8 ± 2,6	0,010
	BC Sealer	21,3 ± 8,1	11,6 ± 5,7	0,023
XP-endo Finisher R	**AH Plus**	11,8 ± 5,8	6,1 ± 3,3	0,045
	BC Sealer	28,5 ± 16,9	22,9 ± 15,1	0,523

*valor de P ao teste T para amostras independentes.

Avaliação qualitativa do remanescente de material obturador

A análise qualitativa dos modelos tridimensionais e das secções axiais da raiz distal nas diferentes etapas da remoção do material obturador, evidenciaram remanescente de material obturador no canal radicular, independente da técnica utilizada (Figura 10).

Quando comparado o remanescente de material obturador em relação ao cimento obturador utilizado, pode-se observar que o cimento BC Sealer apresentou os maiores quantidades de remanescente do que o cimento AH Plus, principalmente nos terços médio e apical.

Em relação à técnica de complementação, pode-se observar maior eficácia do ultrassom na remoção de remanescente de material obturador quando comparado ao instrumento XP-endo Finisher R.

Em relação aos terços, observou-se maiores quantidade de remanescente de material obturador na região apical, especialmente nos grupos em que foi utilizado o cimento BC Sealer.

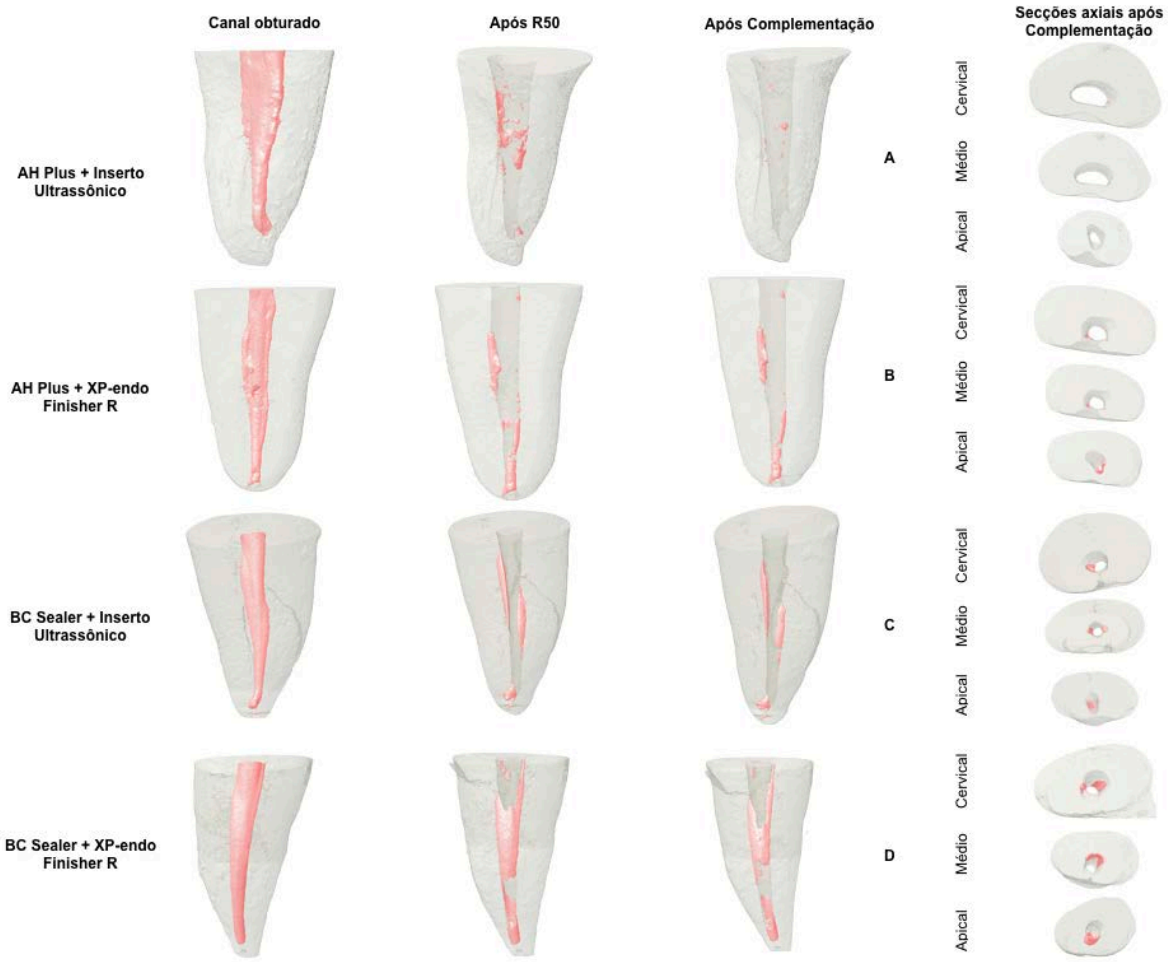

Figura 10. Modelos tridimensionais das raízes distais dos molares inferiores de cada grupo experimental mostrando o canal obturado, após remoção inicial do material obturador com sistema reciprocante, após complementação da remoção do material obturador, e as secções axiais dos terços cervical, médio e apical após a complementação; evidenciando a presença de remanescente de material obturador. (A) Canal obturado com AH Plus que após a complementação com inserto ultrassônico apresenta a maior quantidade de material obturador no terço médio. (B) Canal obturado com AH Plus que após a complementação com XP-endo Finisher R apresenta remanescente de material obturador nos terços cervical, médio e apical. (C) Canal obturado com BC Sealer que após a complementação com inserto ultrassônico apresenta remanescente de material obturador nos terços cervical, médio e apical. (D) Canal obturado com BC Sealer que após a complementação com XP-endo Finisher R apresenta remanescente de material obturador nos terços cervical, médio e apical.

A análise das fotomicrografias (1000X) da superfície da dentina nos três terços radiculares dos diferentes grupos (Figura 11) evidenciou, independentemente da técnica de complementação e obturação utilizada, restos de material obturador, com poucos túbulos dentinários expostos.

Em relação a técnica de complementação, pôde-se observar em todos os terços do canal radicular que o inserto ultrassônico promoveu maior remoção do

material obturador quando comparado ao XP-endo Finisher R. Além disso, é possível observar que a ação do instrumento XP-endo Finisher R promove uma maior quantidade de material obturado compactado sobre a superfície dentinária, especialmente na remoção do cimento BC Sealer.

Em relação à obturação com os diferentes cimentos, observa-se maior presença de material obturador e obliteração dos túbulos dentinários quando utilizado o cimento BC Sealer, especialmente no terço apical.

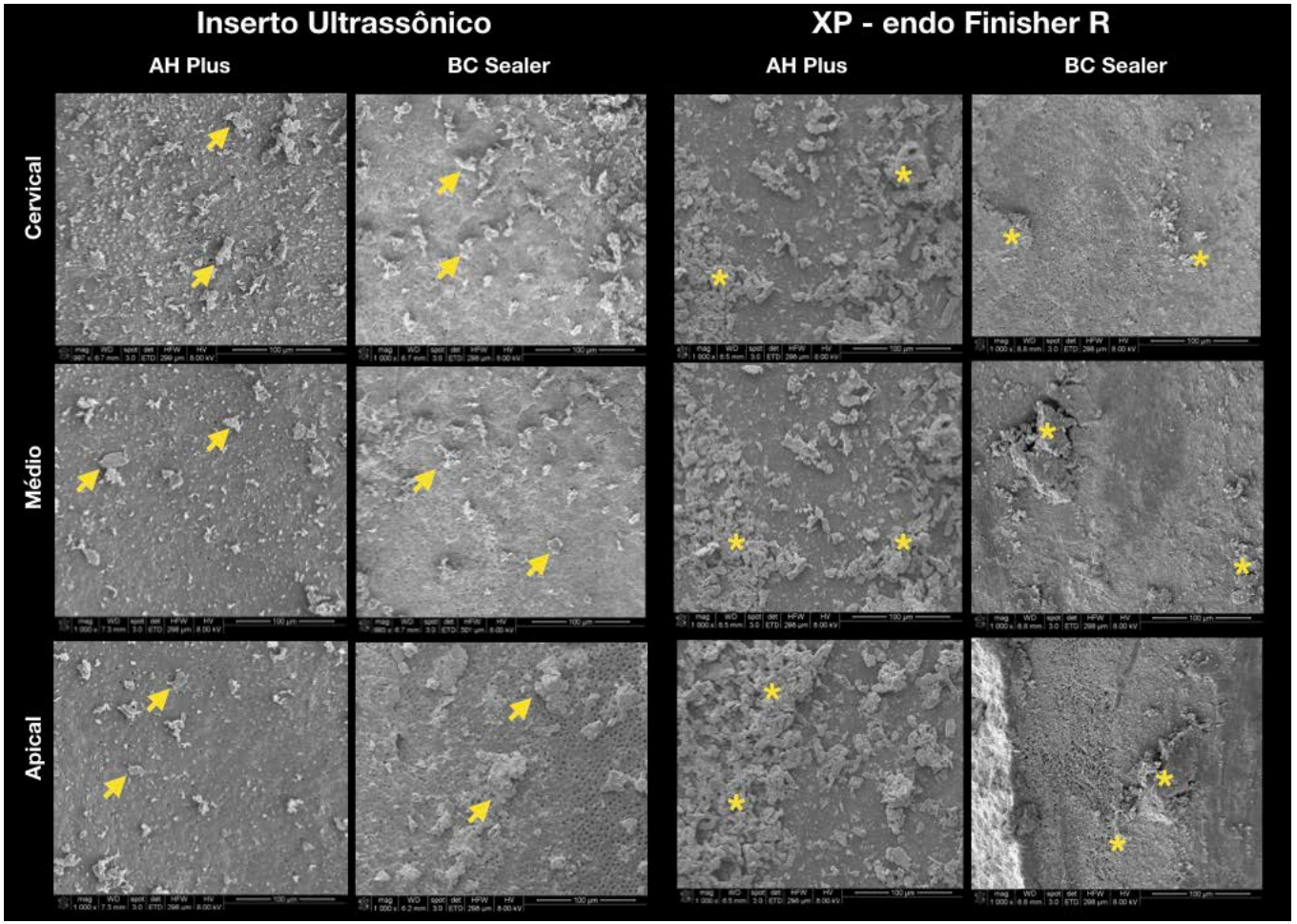

Figura 11. Fotomicrografias da superfície dentinária radicular nos terços cervical, médio e apical para os diferentes grupos experimentais (1000X): nos canais obturados com AH Plus após a complementação com inserto ultrassônico observa-se espalhamento de pequenos fragmentos de remanescente de material obturador (↗) nos terços cervical, médio e apical; nos canais obturados com BC Sealer após a complementação com inserto ultrassônico observa-se espalhamento de fragmentos de remanescente de material obturador (↗) nos terços cervical, médio e apical; nos canais obturados com AH Plus após a complementação com XP-endo Finisher R observa-se blocos de remanescente de material obturador (*****) não deslocados e espalhados nos terços cervical, médio e apical; nos canais obturados com BC Sealer após a complementação com XP-endo Finisher R observa-se placas de material obturador remanescente (*****) que se mostram mais aderidas às paredes dentinária nos terços médio e apical.

DISCUSSÃO

A literatura evidencia que nenhum instrumento ou técnica é capaz de remover completamente o material obturador dos canais radiculares durante o retratamento (BARATTO FILHO; FERREIRA; FARINIUK, 2002; BARLETTA et al., 2007; MARQUES DA SILVA et al., 2012; RODIG et al., 2012; ZUOLO et al., 2013; KELES et al., 2014; RODIG et al., 2014; CAPAR et al., 2015; ALVES et al., 2016; AKBULUT et al., 2016; CROZETA et al., 2016; DE SIQUEIRA ZUOLO et al., 2016; MONGUILHOTT CROZETA et al., 2016; KESIM et al., 2017; MARTINS et al., 2017; OLTRA et al., 2017), o que pode acarretar na permanência de microorganismos associados à periodontite apical (RICUCCI et al., 2009), podendo resultar no insucesso do retratamento endodôntico. Diante disso, novos instrumentos e protocolos complementares para a remoção do material obturador remanescente têm sido propostos (BERNARDES et al., 2015; KELES et al., 2015, SILVA et al., 2018), principalmente para canais radiculares ovais, uma vez que o material obturador preenche as áreas polares resultantes do achatamento, dificultando sua remoção (MA et al., 2012; CROZETA et al., 2016; JIANG et al., 2016; MONGUILHOTT CROZETA et al., 2016; MARTINS et al., 2017). Neste sentido, a proposta do presente estudo foi avaliar, por meio de micro-CT, a capacidade de remoção de diferentes materiais obturadores remanescentes após remoção inicial com instrumento R50 e complementação por meio de vibração ultrassônica ou ação mecânica do instrumento XP-endo Finisher R, em canais radiculares achatados.

Em relação à metodologia, foram selecionadas, por meio de micro-CT, raízes distais de molares inferiores com secção transversal ovalada no sentido mésio-distal a 2 e 5 mm do forame apical, que foram confirmados pelos dados quantitativos de diâmetro maior/menor (entre 1,5 – 2,0) e circularidade (entre 0,45 – 0,60), para que os dentes fossem obturados, submetidos a remoção inicial da massa

obturadora com instrumento R50, e posteriormente distribuídos de forma homogênea em função do volume de material obturador remanescente, resultando em uma amostra estratificada para realização da complementação por meio das técnicas estudadas (WU et al., 2000; VERSIANI; PECORA; SOUSA-NETO, 2011; RECHENBERG; PAQUE, 2013; PEREIRA et al., 2015). Segundo DE-DEUS (2012), a análise por micro-CT permite criteriosa seleção da amostra com formação de grupos experimentais equilibrados, aumentando assim a acuidade do experimento (PEREIRA et al., 2015; LEONI et al., 2016; PEREIRA et al., 2017; VERSIANI et al., 2017).

Ainda em relação à metodologia empregada neste estudo, com objetivo de simular as condições da cavidade bucal, foi realizado o envelhecimento artificial, em câmara de envelhecimento, por tempo equivalente a 6 meses clínicos (PARAVINA; ONTIVEROS; POWERS, 2004), uma vez que as trocas de temperatura que ocorrem na cavidade oral podem produzir diferentes coeficientes de expansão térmica entre a estrutura dental e o material obturador, podendo afetar a resistência de união e consequentemente a capacidade de remoção durante o retratamento (TANOMARU-FILHO et al., 2009; SAGHIRI et al., 2013; MONGUILHOTT CROZETA et al., 2016).

Os resultados do presente estudo evidenciaram que a utilização do instrumento R50 removeu a maior parte da massa obturadora, deixando, em média, 25% de material obturador remanescente; sendo que após a complementação com inserto ultrassônico a porcentagem de remanescente reduziu para 8,93%, enquanto o uso do instrumento XP-endo Finisher R reduziu para 16,26%, diferindo estatisticamente entre si (P = 0,043). A vibração do inserto ultrassônico promove transmissão acústica, que induz o turbilhonamento da solução e a formação de bolhas de cavitação, deslocando o remanescente de material obturador das paredes

do canal radicular (DE MELLO et al., 2009; HESS et al., 2011; CAVENAGO et al., 2014; FRUCHI LDE et al., 2014; BERNARDES et al., 2015; JIANG et al., 2016; SILVEIRA et al., 2017), além de promover aumento da temperatura (VANSAN et al., 1990; MACEDO et al., 2014; WIESSE et al., 2018), o que pode alterar a estrutura do material obturador, facilitando sua remoção por meio da irrigação constante promovida durante o uso do ultrassom no presente estudo. Somado a isso, sugere-se que o desenho triangular e achatado da ponta inativa #55 do inserto, associado aos movimentos pendulares, permitiu sua maior adaptação à anatomia do canal radicular, com maior toque nas áreas polares e área de escape, facilitando a remoção do material obturador remanescente. DE MELLO et al. (2009), observaram menor quantidade de material obturador remanescente após complementação com inserto ultrassônico liso (9,31%) quando comparado ao grupo em que foi realizado apenas a remoção inicial do material obturador (25,21%), entretanto sem irrigação constante, como realizado no presente estudo. Em contrapartida, o instrumento XP-endo Finisher R atuou mecanicamente por meio do chicoteamento, promovendo desgaste superficial do material obturador remanescente, que foi posteriormente removido pela ação da irrigação-aspiração da solução com seringa e agulha, como também observado por SILVA et al. (2018).

Em relação aos cimentos utilizados para a obturação, menores valores de remanescente de material obturador foram observados para o cimento AH Plus em relação ao BC Sealer, o que pode ser atribuído à composição química e interação de cada cimento à dentina radicular. O cimento AH Plus, à base de resina epóxi, apresenta reação de polimerização das resinas epóxi bisfenol-A e bisfenol-F na presença de aminas terciárias (catalizadores), interagindo quimicamente com a rede de colágeno da dentina radicular por meio de ligações covalentes entre os anéis

epóxis e os grupos amina expostos na rede de colágeno (SOUSA-NETO et al., 2005; ZHOU et al., 2013), podendo apresentar *gaps* em função da reação de polimerização, gerando desadaptação entre o material obturador e a parede do canal radicular (AKMAN et al., 2010; PAWAR; PUJAR; MAKANDAR, 2014), além de apresentar-se como uma rede polimérica uniforme (HARAGUSHIKU et al., 2012), o que faz com que a ação mecânica empregada para sua remoção resulte na fragmentação e desprendimento da massa obturadora da rede de colágeno, que associada à irrigação constante durante o uso do ultrassom resultou em menor quantidade de remanescente conforme observado nas fotomicrografias (Figura 11); já nos dentes em que foi utilizado o instrumento XP-endo Finisher R, observa-se maior quantidade de fragmentos do cimento AH Plus, muito provavelmente em função do fluxo menos intenso da solução irrigadora durante a irrigação convencional realizada.

Já o cimento biocerâmico BC Sealer, apresenta reação de polimerização inorgânica da cadeia de silicatos, que ao penetrar nos túbulos dentinários e entrar em contato com a umidade, o hidróxido de cálcio reage com os íons de fosfato, ligando-se quimicamente aos túbulos por meio da formação de hidroxiapatita, formando uma rede polimérica emaranhada (ZHANG et al., 2009; LOUSHINE et al., 2011; HAN et al., 2011; HESS et al., 2011; HAN et al., 2013; TORABINEJAD; PARIROKH; DUMMER, 2018), o que provavelmente fez com que a remoção do cimento tenha sido menor, conforme evidenciado nas fotomicrografias (Figura 11), em que se observa permanência uniforme de remanescente de material obturador parcialmente aderido às paredes dentinárias, com pouca exposição de túbulos dentinários.

De forma semelhante, OLTRA et al. (2017) e UZUNOGLU et al. (2015), ao compararem a capacidade de remoção de cimento biocerâmico com cimento resinoso, utilizando sistemas mecanizados sem complementação, verificaram maior quantidade de remanescente de material obturador quando utilizado o cimento biocerâmico. Ainda, de acordo com HESS et al. (2011), o restabelecimento da patência também é mais difícil quando utilizado o cimento BC Sealer em relação ao cimento AH Plus, uma vez que a dureza do cimento biocerâmico dificulta penetração do instrumento no material obturador.

Em contrapartida, em estudo de ERSEV et al. (2012) não foi encontrado diferença significativa quando comparada a dificuldade de remoção do BC Sealer com o AH Plus. Entretanto, para a avaliação do remanescente de material obturador foi utilizada a área percentual calculada a partir de tomadas radiográficas digitais, que apresentam menor acuidade do que a micro-CT utilizada no presente estudo, uma vez que esta metodologia apresenta alta resolução, fornecendo uma análise quali-quantitativa em 3D de alta precisão do material obturador (em mm^3), antes e após o uso de cada instrumento (FRUCHI LDE et al., 2014; HELVACIOGLU et al., 2014; RODIG et al., 2014; MARTINS et al., 2017).

A avaliação por terços radiculares mostrou que após a utilização do instrumento XP-endo Finisher R não houve diferença no volume de material remanescente entre os terços, independente do cimento obturador utilizado, o que pode ser atribuído à cinemática de rotação e chicoteamento deste instrumento, permitindo contato contra o material obturador remanescente de forma homogênea ao longo do canal radicular (ALVES et al., 2016; SILVA et al., 2018). Por outro lado, quando utilizado o inserto ultrassônico, observou-se menor quantidade de remanescente no terço cervical, que pode estar relacionado ao desenho achatado do inserto somado aos movimentos pendulares realizados (DE MELLO et al., 2009), promovendo maior toque e área de escape para o material obturador nessa região.

Assim, diante dos resultados deste estudo, observa-se que a remoção completa do material obturador permanece um desafio, especialmente em canais obturados com cimentos biocerâmicos. Dessa forma, torna-se importante o estudo e desenvolvimento de novas técnicas, instrumentos ou soluções que promovam a remoção de todo o material obturador do sistema de canais radiculares.

CONCLUSÕES

De acordo com a metodologia empregada e, com base nos resultados obtidos neste estudo, conclui-se que as técnicas de complementação avaliadas reduziram o remanescente de material obturador, sendo que o inserto ultrassônico permitiu a maior remoção. Além disso, o cimento biocerâmico apresentou a maior resistência à remoção, independentemente das técnicas de complementação utilizadas. Destaca-se que nenhuma das técnicas avaliadas foram capazes de remover completamente o material obturador dos canais radiculares.

REFERÊNCIAS

ABELLA, F.; MERCADE, M.; DURAN-SINDREU, F.; ROIG, M. Managing severe curvature of radix entomolaris: three-dimensional analysis with cone beam computed tomography. **Int Endod J**, v. 44, n. 9, p. 876-885, 2011.

AKBULUT, M. B.; AKMAN, M.; TERLEMEZ, A.; MAGAT, G.; SENER, S.; SHETTY, H. Efficacy of Twisted File Adaptive, Reciproc and ProTaper Universal Retreatment instruments for root-canal-filling removal: A cone-beam computed tomography study. **Dent Mater J**, v. 35, n. 1, p. 126-131, 2016.

AKMAN, M.; AKMAN, S.; DERINBAY, O.; BELLI, S. Evaluation of gaps or voids occurring in roots filled with three different sealers. **Eur J Dent**, v. 4, n. 2, p. 101-109, 2010.

ALVES, F. R.; MARCELIANO-ALVES, M. F.; SOUSA, J. C.; SILVEIRA, S. B.; PROVENZANO, J. C.; SIQUEIRA, J. F., JR. Removal of root canal fillings in curved canals using either reciprocating single- or rotary multi-instrument systems and a supplementary step with the XP-endo finisher. **J Endod**, v. 42, n.7, p. 1114-9, 2016.

BARATTO FILHO, F.; FERREIRA, E. L.; FARINIUK, L. F. Efficiency of the 0.04 taper ProFile during the retreatment of gutta-percha-filled root canals. **Int Endod J**, v. 35, n. 8, p. 651-654, 2002.

BARATTO-FILHO, F.; LEONARDI, D. P.; ZIELAK, J. C.; VANNI, J. R.; SAYAO-MAIA, S. M.; SOUSA-NETO, M. D. Influence of ProTaper finishing files and sodium hypochlorite on cleaning and shaping of mandibuldar central incisors -a histological analysis. **J Appl Oral Sci**, v. 17, n. 3, p. 229-233, 2009.

BARLETTA, F. B.; RAHDE NDE, M.; LIMONGI, O.; MOURA, A. A.; ZANESCO, C.; MAZOCATTO, G. In vitro comparative analysis of 2 mechanical techniques for removing gutta-percha during retreatment. **J Can Dent Assoc**, v. 73, n. 1, p. 65, 2007.

BERNARDES, R. A.; DUARTE, M. A.; VIVAN, R. R.; ALCALDE, M. P.; VASCONCELOS, B. C.; BRAMANTE, C. M. Comparison of three retreatment techniques with ultrasonic activation in flattened canals using micro-computed tomography and scanning electron microscopy. **Int Endod J**, v. 49, n. 9, p. 890-7, 2015.

CAPAR, I. D.; ARSLAN, H.; ERTAS, H.; GOK, T.; SAYGILI, G. Effectiveness of ProTaper Universal retreatment instruments used with rotary or reciprocating adaptive motion in the removal of root canal filling material. **Int Endod J**, v. 48, n. 1, p. 79-83, 2015.

CAPELLI, A.; DUARTE, M. A. H.; VIVAN, R.; CAMARGO, M.; QUINTELA, F. New resources to mitigate failure in root canal treatment and retreatment. **End Pract**, v. 10, n. 4, p. 24 - 29, 2018.

CAVENAGO, B. C.; ORDINOLA-ZAPATA, R.; DUARTE, M. A.; DEL CARPIO-PEROCHENA, A. E.; VILLAS-BOAS, M. H.; MARCIANO, M. A.; BRAMANTE, C. M.; MORAES, I. G. Efficacy of xylene and passive ultrasonic irrigation on remaining root filling material during retreatment of anatomically complex teeth. **Int Endod J**, v. 47, n. 11, p. 1078-1083, 2014.

CROZETA, B. M.; SILVA-SOUSA, Y. T.; LEONI, G. B.; MAZZI-CHAVES, J. F.; FANTINATO, T.; BARATTO-FILHO, F.; SOUSA-NETO, M. D. Micro-Computed Tomography Study of Filling Material Removal from Oval-shaped Canals by Using Rotary, Reciprocating, and Adaptive Motion Systems. **J Endod**, v. 42, n. 5, p. 793-797, 2016.

DE MELLO, J. E.; CUNHA, R. S.; BUENO, C. E. D.; ZUOLO, M. L. Retreatment efficacy of gutta-percha removal using a clinical microscope and ultrasonic instruments: Part I-an ex vivo study. **Oral Surg Oral Med Oral Pathol Oral Radiol**, v. 108, n. 1, p. E59-E62, 2009.

DE SIQUEIRA ZUOLO, A.; ZUOLO, M. L.; DA SILVEIRA BUENO, C. E.; CHU, R.; CUNHA, R. S. Evaluation of the Efficacy of TRUShape and Reciproc File Systems in the Removal of Root Filling Material: An Ex Vivo Micro-Computed Tomographic Study. **J Endod**, v. 42, n. 2, p. 315-319, 2016.

DE-DEUS, G. Research that matters - root canal filling and leakage studies. **Int Endod J**, v. 45, n. 12, p. 1063-1064, 2012.

ERSEV, H.; YILMAZ, B.; DINCOL, M. E.; DAGLAROGLU, R. The efficacy of ProTaper Universal rotary retreatment instrumentation to remove single gutta-percha cones cemented with several endodontic sealers. **Int Endod J**, v. 45, n. 8, p. 756-762, 2012.

FARGE, P.; NAHAS, P.; BONIN, P. In vitro study of a Nd:YAP laser in endodontic retreatment. **J Endod**, v. 24, n. 5, p. 359-363, 1998.

FARINIUK, L. F.; WESTPHALEN, V. P.; SILVA-NETO, U. X.; CARNEIRO, E.; BARATTO FILHO, F.; FIDEL, S. R.; FIDEL, R. A. Efficacy of five rotary systems versus manual instrumentation during endodontic retreatment. **Braz Dent J**, v. 22, n. 4, p. 294-298, 2011.

FRIEDMAN, S.; MOSHONOV, J.; TROPE, M. Residue of gutta-percha and a glass ionomer cement sealer following root canal retreatment. **Int Endod J**, v. 26, n. 3, p. 169-172, 1993.

FRUCHI LDE, C.; ORDINOLA-ZAPATA, R.; CAVENAGO, B. C.; HUNGARO DUARTE, M. A.; BUENO, C. E.; DE MARTIN, A. S. Efficacy of reciprocating instruments for removing filling material in curved canals obturated with a single-cone technique: a micro-computed tomographic analysis. **J Endod**, v. 40, n. 7, p. 1000-1004, 2014.

GERGI, R.; ARBAB-CHIRANI, R.; OSTA, N.; NAAMAN, A. Micro-computed tomographic evaluation of canal transportation instrumented by different kinematics rotary nickel-titanium instruments. **J Endod**, v. 40, n. 8, p. 1223-1227, 2014.

HAN, L.; OKIJI, T. Uptake of calcium and silicon released from calcium silicate-based endodontic materials into root canal dentine. **Int Endod J**, v. 44, n. 12, p. 1081-1087, 2011.

HAN, L.; OKIJI, T. Bioactivity evaluation of three calcium silicate-based endodontic materials. **Int Endod J**, v. 46, n. 9, p. 808-814, 2013.

HARAGUSHIKU, G. A.; TEIXEIRA, C. S.; FURUSE, A. Y.; SOUSA, Y. T.; DE SOUSA NETO, M. D.; SILVA, R. G. Analysis of the interface and bond strength of resin-based endodontic cements to root dentin. **Microsc Res Tech**, v. 75, n. 5, p. 655-661, 2012.

HELVACIOGLU, Y. D.; YILMAZ, A.; KIZILTAS-SENDUR, G.; ASLAN, O. S.; ABBOTT, P. V. Efficacy of reciprocating and rotary systems for removing root filling material: a micro-computed tomography study. **Scanning J**, v. 36, n. 6, p. 576-581, 2014.

HESS, D.; SOLOMON, E.; SPEARS, R.; HE, J. Retreatability of a bioceramic root canal sealing material. **J Endod**, v. 37, n. 11, p. 1547-1549, 2011.

HULSMANN, M.; STOTZ, S. Efficacy, cleaning ability and safety of different devices for gutta-percha removal in root canal retreatment. **Int Endod J**, v. 30, n. 4, p. 227-233, 1997.

IMURA, N.; ZUOLO, M. L.; FERREIRA, M. O.; NOVO, N. F. Effectiveness of the Canal Finder and hand instrumentation in removal of gutta-percha root fillings during root canal retreatment. **Int Endod J**, v. 29, n. 6, p. 382-386, 1996.

JIANG, S.; ZOU, T.; LI, D.; CHANG, J. W.; HUANG, X.; ZHANG, C. Effectiveness of sonic, ultrasonic, and photon-induced photoacoustic streaming activation of NaOCl on filling material removal following retreatment in oval canal anatomy. **Photomed Laser Surg**, v. 34, n. 1, p. 3-10, 2016.

KELES, A.; ARSLAN, H.; KAMALAK, A.; AKCAY, M.; SOUSA-NETO, M. D.; VERSIANI, M. A. Removal of filling materials from oval-shaped canals using laser irradiation: a micro-computed tomographic study. **J Endod**, v. 41, n. 2, p. 219-224, 2015.

KELES, A.; SIMSEK, N.; ALCIN, H.; AHMETOGLU, F.; YOLOGLU, S. Retreatment of flat-oval root canals with a self-adjusting file: an SEM study. **Dent Mater J**, v. 33, n. 6, p. 786-791, 2014.

KESIM, B.; USTUN, Y.; ASLAN, T.; TOPCUOGLU, H. S.; SAHIN, S.; ULUSAN, O. Efficacy of manual and mechanical instrumentation techniques for removal of overextended root canal filling material. **Niger J Clin Pract**, v. 20, n. 6, p. 761-766, 2017.

KFIR, A.; TSESIS, I.; YAKIREVICH, E.; MATALON, S.; ABRAMOVITZ, I. The efficacy of five techniques for removing root filling material: microscopic versus radiographic evaluation. **Int Endod J**, v. 45, n. 1, p. 35-41, 2012.

LEONI, G. B.; VERSIANI, M. A.; SILVA-SOUSA, Y. T.; BRUNIERA, J. F.; PECORA, J. D.; SOUSA-NETO, M. D. Ex vivo evaluation of four final irrigation protocols on the removal of hard-tissue debris from the mesial root canal system of mandibular first molars. **Int Endod J**, v. 50, n.4, p. 398-406, 2016.

LOUSHINE, B. A.; BRYAN, T. E.; LOONEY, S. W.; GILLEN, B. M.; LOUSHINE, R. J.; WELLER, R. N.; PASHLEY, D. H.; TAY, F. R. Setting properties and cytotoxicity evaluation of a premixed bioceramic root canal sealer. **J Endod**, v. 37, n. 5, p. 673-677, 2011.

MA, J.; AL-ASHAW, A. J.; SHEN, Y.; GAO, Y.; YANG, Y.; ZHANG, C.; HAAPASALO, M. Efficacy of ProTaper Universal Rotary Retreatment system for gutta-percha removal from oval root canals: a micro-computed tomography study. **J Endod**, v. 38, n. 11, p. 1516-1520, 2012.

MACEDO, R. G.; VERHAAGEN, B.; FERNANDEZ RIVAS, D.; GARDENIERS, J. G.; VAN DER SLUIS, L. W.; WESSELINK, P. R.; VERSLUIS, M. Sonochemical and high-speed optical characterization of cavitation generated by an ultrasonically oscillating dental file in root canal models. **Ultras Sonochem**, v. 21, n. 1, p. 324-335, 2014.

MARQUES DA SILVA, B.; BARATTO-FILHO, F.; LEONARDI, D. P.; HENRIQUE BORGES, A.; VOLPATO, L.; BRANCO BARLETTA, F. Effectiveness of ProTaper, D-RaCe, and Mtwo retreatment files with and without supplementary instruments in the removal of root canal filling material. **Int Endod J**, v. 45, n. 10, p. 927-932, 2012.

MARTINHO, F. C.; FREITAS, L. F.; NASCIMENTO, G. G.; FERNANDES, A. M.; LEITE, F. R.; GOMES, A. P.; CAMOES, I. C. Endodontic retreatment: clinical comparison of reciprocating systems versus rotary system in disinfecting root canals. **Clin Oral Investig**, v. 19, n. 6, p. 1411-7, 2014.

MARTINS, M. P.; DUARTE, M. A.; CAVENAGO, B. C.; KATO, A. S.; DA SILVEIRA BUENO, C. E. Effectiveness of the ProTaper Next and Reciproc Systems in Removing Root Canal Filling Material with Sonic or Ultrasonic Irrigation: A Micro-computed Tomographic Study. **J Endod**, v. 43, n. 3, p. 467-471, 2017.

MONGUILHOTT CROZETA, B.; SOUSA-NETO, M. D.; BIANCHI LEONI, G.; MAZZI-CHAVES, J. F.; SILVA-SOUSA, Y. T.; BARATTO-FILHO, F. A micro-computed tomography assessment of the efficacy of rotary and reciprocating techniques for filling material removal in root canal retreatment. **Clin Oral Investig**, v. 20, n. 8, p. 2235-40, 2016.

NAIR, P. N.; SJOGREN, U.; KREY, G.; KAHNBERG, K. E.; SUNDQVIST, G. Intraradicular bacteria and fungi in root-filled, asymptomatic human teeth with therapy-resistant periapical lesions: a long-term light and electron microscopic follow-up study. **J Endod**, v. 16, n. 12, p. 580-588, 1990.

NEELAKANTAN, P.; GROTRA, D.; SHARMA, S. Retreatability of 2 mineral trioxide aggregate-based root canal sealers: a cone-beam computed tomography analysis. **J Endod**, v. 39, n. 7, p. 893-896, 2013.

OLTRA, E.; COX, T. C.; LACOURSE, M. R.; JOHNSON, J. D.; PARANJPE, A. Retreatability of two endodontic sealers, EndoSequence BC Sealer and AH Plus: a micro-computed tomographic comparison. **Restor Dent Endod**, v. 42, n. 1, p. 19-26, 2017.

PARAVINA, R. D.; ONTIVEROS, J. C.; POWERS, J. M. Accelerated aging effects on color and translucency of bleaching-shade composites. **J Esthet Restor Dent**, v. 16, n. 2, p. 117-126, 2004.

PAWAR, S. S.; PUJAR, M. A.; MAKANDAR, S. D. Evaluation of the apical sealing ability of bioceramic sealer, AH plus & epiphany: An in vitro study. **J Conserv Dent**, v. 17, n. 6, p. 579-582, 2014.

PEREIRA, J. R.; JUNIOR, L. C.; DE SOUZA ALMEIDA, M.; DO VALLE, A. L.; HONORIO, H. M.; VIDOTTI, H. A.; DE SOUZA, G. M. Effect of silorane-based adhesive system on bond strength between composite and dentin substrate. **J Conserv Dent**, v. 18, n. 6, p. 488-491, 2015.

PEREIRA, R. D.; BRITO-JUNIOR, M.; LEONI, G. B.; ESTRELA, C.; DE SOUSA-NETO, M. D. Evaluation of bond strength in single-cone fillings of canals with different cross-sections. **Int Endod J**, v. 50, n. 2, p. 177-183, 2017.

PIRANI, C.; PELLICCIONI, G. A.; MARCHIONNI, S.; MONTEBUGNOLI, L.; PIANA, G.; PRATI, C. Effectiveness of three different retreatment techniques in canals filled with compacted gutta-percha or Thermafil: a scanning electron microscope study. **J Endod**, v. 35, n. 10, p. 1433-1440, 2009.

RECHENBERG, D. K.; PAQUE, F. Impact of cross-sectional root canal shape on filled canal volume and remaining root filling material after retreatment. **Int Endod J**, v. 46, n. 6, p. 547-555, 2013.

RICUCCI, D.; SIQUEIRA, J. F., JR.; BATE, A. L.; PITT FORD, T. R. Histologic investigation of root canal-treated teeth with apical periodontitis: a retrospective study from twenty-four patients. **J Endod**, v. 35, n. 4, p. 493-502, 2009.

RIOS MDE, A.; VILLELA, A. M.; CUNHA, R. S.; VELASCO, R. C.; DE MARTIN, A. S.; KATO, A. S.; BUENO, C. E. Efficacy of 2 reciprocating systems compared with a rotary retreatment system for gutta-percha removal. **J Endod**, v. 40, n. 4, p. 543-546, 2014.

RODIG, T.; HAUSDORFER, T.; KONIETSCHKE, F.; DULLIN, C.; HAHN, W.; HULSMANN, M. Efficacy of D-RaCe and ProTaper Universal Retreatment NiTi instruments and hand files in removing gutta-percha from curved root canals - a micro-computed tomography study. **Int Endod J**, v. 45, n. 6, p. 580-589, 2012.

RODIG, T.; REICHERTS, P.; KONIETSCHKE, F.; DULLIN, C.; HAHN, W.; HULSMANN, M. Efficacy of reciprocating and rotary NiTi instruments for retreatment of curved root canals assessed by micro-CT. **Int Endod J**, v. 47, n. 10, p. 942-948, 2014.

SAGHIRI, M. A.; ASATOURIAN, A.; GARCIA-GODOY, F.; GUTMANN, J. L.; SHEIBANI, N. The impact of thermocycling process on the dislodgement force of different endodontic cements. **Biomed Res Int**, v. 2013, p. 317185, 2013.

SAAD, A. Y.; AL-HADLAQ, S. M.; AL-KATHEERI, N. H. Efficacy of two rotary NiTi instruments in the removal of Gutta-Percha during root canal retreatment. **J Endod**, v. 33, n. 1, p. 38-41, 2007.

SCHNEIDER, S. W. A comparison of canal preparations in straight and curved root canals. **Oral Surg Oral Med Oral Pathol**, v. 32, n. 2, p. 271-275, 1971.

SILVA, E.; BELLADONNA, F. G.; ZUOLO, A. S.; RODRIGUES, E.; EHRHARDT, I. C.; SOUZA, E. M.; DE-DEUS, G. Effectiveness of XP-endo Finisher and XP-endo Finisher R in removing root filling remnants: a micro-CT study. **Int Endod J**, v. 51, n. 1, p. 86-91, 2018.

SILVA, E. J.; ORLOWSKY, N. B.; HERRERA, D. R.; MACHADO, R.; KREBS, R. L.; COUTINHO-FILHO TDE, S. Effectiveness of rotatory and reciprocating movements in root canal filling material removal. **Braz Oral Res**, v. 29, n. 1, p. 1-6, 2015.

SILVA, E. J.; SA, L.; BELLADONNA, F. G.; NEVES, A. A.; ACCORSI-MENDONCA, T.; VIEIRA, V. T.; DE-DEUS, G.; MOREIRA, E. J. Reciprocating versus rotary systems for root filling removal: assessment of the apically extruded material. **J Endod**, v. 40, n. 12, p. 2077-2080, 2014.

SILVEIRA, S. B.; ALVES, F. R. F.; MARCELIANO-ALVES, M. F.; SOUSA, J. C. N.; VIEIRA, V. T. L.; SIQUEIRA, J. F., JR.; LOPES, H. P.; PROVENZANO, J. C. Removal of root canal fillings in curved canals using either mani gpr or hyflex nt followed by passive ultrasonic irrigation. **J Endod**, v. 44, n.2, p. 299-303, 2017.

SOLOMONOV, M.; PAQUE, F.; KAYA, S.; ADIGUZEL, O.; KFIR, A.; YIGIT-OZER, S. Self-adjusting files in retreatment: a high-resolution micro-computed tomography study. **J Endod**, v. 38, n. 9, p. 1283-1287, 2012.

SOUSA-NETO, M. D.; SILVA COELHO, F. I.; MARCHESAN, M. A.; ALFREDO, E.; SILVA-SOUSA, Y. T. Ex vivo study of the adhesion of an epoxy-based sealer to human dentine submitted to irradiation with Er : YAG and Nd : YAG lasers. **Int Endod J,** v. 38, n. 12, p. 866-870, 2005.

TANOMARU-FILHO, M.; SPINOLA, S. G.; REIS, J. M.; CHAVEZ-ANDRADE, G. M.; GUERREIRO-TANOMARU, J. M. In vitro sealing ability of temporary restorative materials used in endodontics. **Gen Dent**, v. 57, n. 6, p. 622-625, 2009.

TORABINEJAD, M.; PARIROKH, M.; DUMMER, P. M. H. Mineral trioxide aggregate and other bioactive endodontic cements: an updated overview - part II: other clinical applications and complications. **Int Endod J**, v. 51, n. 3, p. 284-317, 2018.

UZUNOGLU, E.; YILMAZ, Z.; SUNGUR, D. D.; ALTUNDASAR, E. Retreatability of root canals obturated using gutta-percha with bioceramic, MTA and resin-based sealers. **Iran Endod J**, v. 10, n. 2, p. 93-98, 2015.

VANSAN, L. P.; PECORA, J. D.; COSTA, W. F.; MAIA CAMPOS, G. Effects of various irrigating solutions on the cleaning of the root canal with ultrasonic instrumentation. **Braz Dent J**, v. 1, n. 1, p. 37-44, 1990.

VERSIANI, M. A.; PECORA, J. D.; DE SOUSA-NETO, M. D. Flat-oval root canal preparation with self-adjusting file instrument: a micro-computed tomography study. **J Endod**, v. 37, n. 7, p. 1002-1007, 2011.

VERSIANI, M. A.; LEONI, G. B.; STEIER, L.; DE-DEUS, G.; TASSANI, S.; PECORA, J. D.; DE SOUSA-NETO, M. D. Micro-computed tomography study of oval-shaped canals prepared with the self-adjusting file, Reciproc, WaveOne, and ProTaper universal systems. **J Endod**, v. 39, n. 8, p. 1060-1066, 2013.

VERSIANI, M. A.; CARVALHO, K. K. T.; MAZZI-CHAVES, J. F.; SOUSA-NETO, M. D. Micro-computed tomographic evaluation of the shaping ability of XP-endo Shaper, iRaCe, and EdgeFile systems in long oval-shaped canals. **J Endod**, v. 44, n.33, p. 489-495, 2017.

WIESSE, P. E. B.; SILVA-SOUSA, Y. T.; PEREIRA, R. D.; ESTRELA, C.; DOMINGUES, L. M.; PECORA, J. D.; SOUSA-NETO, M. D. Effect of ultrasonic and sonic activation of root canal sealers on the push-out bond strength and interfacial adaptation to root canal dentine. **Int Endod J**, v. 51, n. 1, p. 102-111, 2018.

WU, M. K.; R'ORIS, A.; BARKIS, D.; WESSELINK, P. R. Prevalence and extent of long oval canals in the apical third. **Oral Surg Oral Med Oral Pathol Oral Radiol Endod**, v. 89, n. 6, p. 739-743, 2000.

YILMAZ, F.; KOC, C.; KAMBUROGLU, K.; OCAK, M.; GENECI, F.; UZUNER, M. B.; CELIK, H. H. Evaluation of 3 different retreatment techniques in maxillary molar teeth by using micro-computed tomography. **J Endod**, v. 44, n.3, p. 480-4, 2017.

ZHANG, H.; SHEN, Y.; RUSE, N. D.; HAAPASALO, M. Antibacterial activity of endodontic sealers by modified direct contact test against Enterococcus faecalis. **J Endod**, v. 35, n. 7, p. 1051-1055, 2009.

ZHOU, H.M.; SHEN, Y.; ZHENG, W.; LI, L.; ZHENG, Y.F.; HAAPASALO, M. Physical properties of 5 root canal sealers. **J Endod** v.39, n. 10, p.1281-1286, 2013.

ZUOLO, A. S.; MELLO, J. E., JR.; CUNHA, R. S.; ZUOLO, M. L.; BUENO, C. E. Efficacy of reciprocating and rotary techniques for removing filling material during root canal retreatment. **Int Endod J**, v. 46, n. 10, p. 947-953, 2013.

ANEXO

Anexo 1. Documento de aprovação do Comitê de Ética em Pesquisa.

USP - FACULDADE DE ODONTOLOGIA DE RIBEIRÃO PRETO DA USP - FORP/USP

PARECER CONSUBSTANCIADO DO CEP

DADOS DO PROJETO DE PESQUISA

Título da Pesquisa: Avaliação por meio de microtomografia computadorizada da eficácia das diferentes técnicas de complementação na remoção de material obturador durante o retratamento de dentes com canais ovais.

Pesquisador: BRUNO MONGUILHOTT CROZETA

Área Temática:

Versão: 1

CAAE: 66941817.1.0000.5419

Instituição Proponente: Universidade de Sao Paulo

Patrocinador Principal: Financiamento Próprio

DADOS DO PARECER

Número do Parecer: 2.031.614

Apresentação do Projeto:

O presente estudo utilizará 40 dentes doados pelo Biobanco de Dentes Humanos da Faculdade de Odontologia de Ribeirão. Serão utilizadas raízes distais de molares inferiores com canal único e oval selecionados por meio de exames microtomográficos, preparados, obturados e submetidos à ciclagem térmica. Em seguida, os espécimes serão distribuídos de acordo com os protocolos de complementação de remoção de material obturador, em 4 grupos (n=10). O exame microtomográfico será realizado em 3 tempos: após a obturação, após a remoção inicial e após a remoção complementar, para análise do volume do material obturador. Por fim, será realizado exame microtomográfico para determinar o volume do material obturador remanescente.

Objetivo da Pesquisa:

O objetivo do estudo é avaliar a eficácia de diferentes técnicas complementares na remoção do material obturador no retratamento endodôntico de dentes com canais ovais por meio de micro-TC.

Avaliação dos Riscos e Benefícios:

Riscos:

Não haverá riscos ao participante da pesquisa por se tratar de um estudo que utilizará dentes

Endereço: Avenida do Café s/nº
Bairro: Monte Alegre **CEP:** 14.040-904
UF: SP **Município:** RIBEIRAO PRETO
Telefone: (16)3315-0493 **Fax:** (16)3315-4102 **E-mail:** cep@forp.usp.br

extraídos doados pelo Biobanco de Dentes Humanos da Faculdade de Odontologia de Ribeirão Preto.

Benefícios:
A resposta deste estudo proporcionará o desenvolvimento de um novo instrumento e técnica para remoção de material obturador durante o retratamento endodôntico.

Comentários e Considerações sobre a Pesquisa:
Projeto embasado cientificamente e nas normativas do CEP FORP/USP e CONEP.

Considerações sobre os Termos de apresentação obrigatória:
Presentes e adequados.

Recomendações:
Não há.

Conclusões ou Pendências e Lista de Inadequações:
Projeto aprovado.

Considerações Finais a critério do CEP:

Este parecer foi elaborado baseado nos documentos abaixo relacionados:

Tipo Documento	Arquivo	Postagem	Autor	Situação
Informações Básicas do Projeto	PB_INFORMAÇÕES_BÁSICAS_DO_PROJETO_885449.pdf	06/04/2017 17:08:14		Aceito
Folha de Rosto	Folha_de_rosto.pdf	06/04/2017 16:39:17	BRUNO MONGUILHOTT CROZETA	Aceito
Outros	Autorizacao_infraestrutura.pdf	06/04/2017 16:36:37	BRUNO MONGUILHOTT CROZETA	Aceito
Outros	Termodecompromissocitacao.pdf	06/04/2017 16:34:14	BRUNO MONGUILHOTT CROZETA	Aceito
Outros	Declaracao_ao_CEP.pdf	06/04/2017 16:33:14	BRUNO MONGUILHOTT CROZETA	Aceito
Projeto Detalhado / Brochura Investigador	ProjetoComite_de_Etica.pdf	04/04/2017 11:42:37	BRUNO MONGUILHOTT CROZETA	Aceito

USP - FACULDADE DE ODONTOLOGIA DE RIBEIRÃO PRETO DA USP - FORP/USP

Continuação do Parecer: 2.031.614

Situação do Parecer:
Aprovado

Necessita Apreciação da CONEP:
Não

RIBEIRAO PRETO, 25 de Abril de 2017

Assinado por:
Simone Cecilio Hallak Regalo
(Coordenador)

Endereço: Avenida do Café s/nº
Bairro: Monte Alegre **CEP:** 14.040-904
UF: SP **Município:** RIBEIRAO PRETO
Telefone: (16)3315-0493 **Fax:** (16)3315-4102 **E-mail:** cep@forp.usp.br

APÊNDICES

Apêndice A. Tabela com os valores originais de volume inicial, volume após R50, volume remanescente final, porcentagem de volume remanescente após R50, porcentagem de volume remanescente após R50 e complementação de acordo com cimento obturador, técnica de complementação no terço cervical.

Cimento Obturador	Técnica de complementação	Volume Inicial	Volume após R50	Volume Remanescente Final	% de volume remanescente após R50	% de volume remanescente após R50 e complementação
AH Plus	Inserto ultrassônico	5,90	0,21	0,03	3,51	0,53
		2,43	0,02	0,01	0,78	0,45
		1,75	0,06	0	3,65	0
		2,39	0,22	0	9,07	0,01
		3,30	1,05	0,13	31,78	3,88
		3,30	1,05	0,13	31,78	3,88
AH Plus	XP-endo Finisher R	2,63	0,57	0,48	21,55	18,28
		1,76	0,01	0	0,4	0,11
		2,94	0,02	0,01	0,61	0,34
		3,31	0,83	0,81	25,2	24,5
		2,81	0,02	0,01	0,82	0,28
		2,77	0,13	0,11	4,51	3,89
		2,26	0	0	0,03	0,01
BC Sealer	Inserto ultrassônico	3,16	0,91	0,88	28,87	27,93
		4,11	0,90	0,60	21,21	13,13
		5,07	0,04	0,02	0,77	0,32
		2,66	0,70	0,40	26,24	14,9
		3,06	0,63	0,07	20,57	2,39
		3,19	0,34	0,27	10,5	8,34
BC Sealer	XP-endo Finisher R	2,66	0,70	0,40	26,24	14,9
		5,20	1,48	0,97	28,43	18,65
		2,24	0,47	0,38	20,99	16,76
		4,08	0,77	0,63	18,77	15,36
		3,30	0,22	0,02	6,56	0,67
		1,90	0,19	0,12	9,82	6,51
		2,24	0,47	0,38	20,99	16,76
		4,28	1,77	1,70	41,41	39,82
		2,88	0,02	0,02	0,66	0,59

Apêndice B. Tabela com os valores originais de volume inicial, volume após R50, volume remanescente final, porcentagem de volume remanescente após R50 e porcentagem de volume remanescente após R50 e complementação de acordo com cimento obturador, técnica de complementação no terço médio.

Cimento Obturador	Técnica de complementação	Volume Inicial	Volume após R50	Volume Remanescente Final	% de volume remanescente após R50	% de volume remanescente após R50 e complementação
AH Plus	Inserto ultrassônico	2,61	0,33	0,02	12,57	0,73
		1,45	0,05	0,01	3,31	0,41
		1,03	0,02	0,01	2,14	0,58
		1,58	0,26	0,01	16,49	0,8
		3,48	2,49	0,11	71,59	3,28
		3,48	2,49	0,11	71,59	3,28
AH Plus	XP-endo Finisher R	1,51	0,20	0,19	13,08	12,42
		1,51	0,35	0,24	23,43	15,55
		2,57	0,06	0,06	2,3	2,18
		3,04	1,62	1,52	53,16	50
		2,46	0,15	0,12	6,18	4,96
		1,92	0,24	0,22	12,47	11,27
		1,59	0,23	0,03	14,67	2,02
BC Sealer	Inserto ultrassônico	1,51	0,35	0,24	23,43	15,55
		2,87	0,97	0,62	31,88	18,96
		3,57	0,33	0,16	9,28	4,54
		1,37	0,48	0,22	34,87	16,34
		2,54	0,80	0,29	31,38	11,48
		1,99	0,47	0,35	23,88	17,68
		1,37	0,48	0,22	34,87	16,34
BC Sealer	XP-endo Finisher R	2,70	1,01	0,63	37,29	23,42
		1,59	0,32	0,19	20,36	11,69
		3,86	2,47	2,26	63,9	58,57
		1,84	0,61	0,23	33,08	12,22
		1,53	0,31	0,27	20,05	17,31
		1,59	0,32	0,19	20,36	11,69
		3,07	1,62	1,57	52,71	51,01
		1,47	0,04	0,03	2,59	1,98

Apêndice C. Tabela com os valores originais de volume inicial, volume após R50, volume remanescente final, porcentagem de volume remanescente após R50 e porcentagem de volume remanescente após R50 e complementação de acordo com cimento obturador, técnica de complementação no terço apical.

Cimento Obturador	Técnica de complementação	Volume Inicial	Volume após R50	Volume Remanescente Final	% de volume remanescente após R50	% de volume remanescente após R50 e complementação
AH Plus	Inserto ultrassônico	0,72	0,02	0	2,94	0,28
		0,72	0,13	0,02	17,92	2,36
		0,40	0,14	0,13	35,44	32,63
		0,53	0,36	0,24	68,11	45,03
		0,90	0,51	0,32	57,25	35,16
		0,90	0,51	0,32	57,25	35,16
		0,58	0,07	0,06	11,15	10,98
		0,60	0,14	0,05	23,54	8,18
AH Plus	XP-endo Finisher R	1,41	0,01	0	0,99	0,06
		1,06	0,16	0,11	15,11	10,67
		1,16	0,50	0,41	43,64	35,76
		0,83	0,27	0,24	32,48	29,45
		0,81	0,75	0,09	92,16	11,55
		1,05	0,34	0,29	32,25	27,21
		0,92	0,22	0,12	26,32	15,42
BC Sealer	Inserto ultrassônico	1,26	0,22	0	17,57	0
		0,51	0,04	0,04	8,06	7,27
		1,35	0,17	0,08	12,86	6,17
		0,90	0,17	0,15	18,92	17,04
		0,51	0,04	0,04	8,06	7,27
		0,83	0,15	0,03	17,83	3,13
BC Sealer	XP-endo Finisher R	0,81	0,41	0,38	50,06	46,72
		1,98	1,68	0,81	84,99	40,68
		0,36	0,06	0,06	17,36	15,7
		1,98	1,68	0,81	84,99	40,68
		0,43	0,08	0,06	18,33	14,15
		1,05	0,14	0,09	13,36	8,78
		1,05	0,14	0,09	13,36	8,78

Apêndice D. Tabela com os valores originais de volume inicial, volume após R50, volume remanescente final, porcentagem de volume remanescente após R50 e porcentagem de volume remanescente após R50 e complementação de acordo com cimento obturador, técnica de complementação no canal todo.

Cimento Obturador	Técnica de complementação	Volume Inicial	Volume após R50	Volume Remanescente Final	% de volume remanescente após R50	% de volume remanescente após R50 e complementação
AH Plus	Inserto ultrassônico	9,22	0,56	0,05	6,03	0,56
		4,60	0,20	0,03	4,26	0,74
		3,18	0,23	0,13	7,11	4,25
		4,51	0,84	0,25	18,65	5,61
		7,67	4,05	0,56	52,8	7,26
		7,67	4,05	0,56	52,8	7,26
AH Plus	XP-endo Finisher R	4,72	0,83	0,73	17,56	15,51
		3,87	0,50	0,29	12,98	7,39
		6,92	0,09	0,07	1,32	0,97
		3,87	0,50	0,29	12,98	7,39
		6,42	0,68	0,54	10,57	8,46
		5,51	0,63	0,57	11,46	10,28
BC Sealer	Inserto ultrassônico	4,66	0,98	0,13	21,11	2,71
		5,51	0,63	0,57	11,46	10,28
		7,90	2,09	1,33	25,26	15,41
		9,89	0,59	0,18	5,98	1,8
		4,54	1,22	0,66	26,8	14,48
		6,95	1,60	0,45	23,03	6,45
		6,08	0,98	0,77	16,12	12,68
BC Sealer	XP-endo Finisher R	4,54	1,22	0,66	26,8	14,48
		8,72	2,63	1,63	30,16	18,65
		4,64	1,20	0,94	25,84	20,24
		9,92	4,92	3,69	49,56	37,24
		9,92	4,92	3,69	49,56	37,24
		4,20	0,50	0,39	11,8	9,26
		7,25	2,71	2,56	37,41	35,32
		8,39	3,53	3,36	42,04	40,03
		5,08	0,08	0,05	1,53	0,91