UNIVERSIDADE DE SÃO PAULO
FACULDADE DE ODONTOLOGIA DE RIBEIRÃO PRETO

JARDEL FRANCISCO MAZZI CHAVES

Avaliação, por meio de microtomografia computadorizada, da anatomia interna de dentes anteriores superiores

Ribeirão Preto
2015

JARDEL FRANCISCO MAZZI CHAVES

Avaliação, por meio de microtomografia computadorizada, da anatomia interna de dentes anteriores superiores

Dissertação de Mestrado apresentada à Faculdade de Odontologia de Ribeirão Preto da Universidade de São Paulo para a obtenção do grau de Mestre em Ciências – Programa: Odontologia Restauradora - Área de concentração: Odontologia Restauradora (Opção: Endodontia).

Versão corrigida

***Orientador**: Prof. Dr. Manoel D. de Sousa Neto*

Ribeirão Preto

2015

AUTORIZO A REPRODUÇÃO E DIVULGAÇÃO TOTAL OU PARCIAL DESTE TRABALHO, POR QUALQUER MEIO CONVENCIONAL OU ELETRÔNICO, PARA FINS DE ESTUDO E PESQUISA, DESDE QUE CITADA A FONTE.

Assinatura do autor: _____ Data: _____/_____/2015

FICHA CATALOGRÁFICA

Chaves, Jardel Francisco Mazzi

Avaliação, por meio de microtomografia computadorizada, da anatomia interna de dentes anteriores superiores. Ribeirão Preto, 2015.

125p.: il.; 30cm

Dissertação de mestrado, apresentada na Faculdade de Odontologia de Ribeirão Preto da Universidade de São Paulo (FORP-USP), área de concentração: Odontologia Restauradora - Endodontia.

Versão corrigida da Dissertação. A versão original se encontra disponível na Unidade que aloja o Programa.

Orientador: Prof. Dr. Manoel Damião de Sousa Neto

1. Dentes anteriores superiores. 2. Anatomia interna. 3. Microtomografia

FOLHA DE APROVAÇÃO

CHAVES, JFM. **Avaliação, por meio de microtomografia computadorizada, da anatomia interna de dentes anteriores superiores.**

Dissertação de Mestrado apresentada à Faculdade de Odontologia de Ribeirão Preto da Universidade de São Paulo para a obtenção do grau de Mestre em Ciências Programa: Odontologia Restauradora - Área de concentração: Odontologia Restauradora (Opção: Endodontia).

Aprovado em: ____/____/_____

Banca Examinadora

Prof. Dr. Manoel Damião de Sousa Neto (Orientador) Instituição: Faculdade de Odontologia de Ribeirão Preto/USP
Julgamento:_____ Assinatura:_____

Prof(a). Dr(a).: _____Instituição_____
Julgamento:_____ Assinatura:_____

Prof(a). Dr(a).: _____Instituição_____
Julgamento:_____ Assinatura:_____

Este trabalho de pesquisa foi realizado no Laboratório de Pesquisa em Endodontia do Departamento de Odontologia Restauradora da Faculdade de Odontologia de Ribeirão Preto da Universidade de São Paulo. Apoio FAPESP (Processos nº 2009/09989-0 e 2013/10151-6).

Dedicatória

A ***Deus***, todo poderoso, que ilumina o meu caminho, dá luz à minha vida e me abençoa diariamente com sabedoria, paciência e força de vontade!

Aos meus pais, ***José Roberto Chaves e Tereza Emília Mazzi Chaves*****,** meus grandes exemplos, por todo amor, carinho, dedicação, apoio, incentivo e aprendizado que me deram. À quem eu devo tudo o que conquistei até hoje.

Ao meu irmão, ***Gabriel Mazzi Chaves*****,** por todo companheirismo, apoio e amor.

Aos meus avôs, ***Ivany Politi Mazzi*** *e* ***Emídio Mazzi*****,** por toda confiança e sempre acreditar no meu potencial. Vocês são meus exemplos!

Agradecimentos

Ao ***Prof. Dr. Manoel Damião de Sousa Neto,*** por todo conhecimento compartilhado, pela orientação e iniciação na carreira científica e acadêmica, pela paciência e pelos ensinamentos de vida! Foi fundamental para minha formação e crescimento pessoal e profissional.

Ao ***Prof. Dr. Jesus Djalma Pécora***, pelos conhecimentos enriquecedores, exemplo de pesquisador inventivo e perspicaz. Seu modo de ver a ciência e os mistérios da vida são motivadores. Admiração por sua sabedoria e cultura.

Ao ***Prof. Dr. Antônio Miranda Cruz Filho***, professor, que com toda calma e sabedoria, sempre foi um grande colaborador em momentos de dificuldade. Obrigada por todo conhecimento transmitido e pela amizade construída.

À ***Graziela Bianchi Leoni*** por todo o carinho, amizade, companheirismo, orientação, e conhecimento transmitidos à mim durante toda essa fase! Você foi essencial no desenvolvimento e conclusão deste trabalho.

À **Profa. Dra. Yara Teresinha Correa Silva Sousa,** por todo o conhecimento científico e de vida compartilhado durante todo o meu curso.

À ***Profa. Dra. Christie Ramos Andrade Leite Panissi***, que me orientou na iniciação científica, apostou no meu potencial e me fez apaixonar pela pesquisa e docência.

Aos meus padrinhos ***Soraia M. Mazzi Manna*** e ***José Carlos Manna*** por todo o amor e carinho dispensados à mim!

À minha prima ***Larissa Mazzi*** e amiga ***Carolina Gaspar*** por todo o companheirismo e amizade dedicados a mim em toda a minha vida!

Aos amigos da Pós-Graduação, ***Fabiane Carneiro Lopes, Carolina Noronha Ferraz de Arruda, Marina Peris Vomero, Mônica Ribeiro Bastos, Ana Carolina Cabral Roque, Vanessa Lessa, Juliana Arid, Keila Franceschini, Luis Eduardo Flamini, Emanuele Boschetti, Amanda Buosi de Biagi, Rafael Rezende Ribeiro, Samuel Henrique Câmara de Bem, Poliana Vilaça da Silva, Alessandro Lamira, Cecília Martins, Fernanda Plotegher, Rafael Camargo, Renata Ramos, Abraão Gonçalves Rombe, Pedro Brastos Cruvinel, Reinaldo Dias Neto, Isabela Lima, Laíse, Rodrigo Dantas Pereira, Bruno Crozeta, Marco Aurélio Versiani, Glauce Crivelaro, Késsia Mesquita, Eveline Bis Vieira***, ***Priscila Costa, Ana Paula Novaes Marquezi*** e ***Amanda Desidera***, por todos os conhecimentos, ensinamentos, experiências e risadas compartilhadas. A caminhada com vocês ao meu lado foi mais fácil de ser seguida.

Aos meus amigos ***Vitor Colombo e Rafael Sinibaldi*** que conviveram comigo durante esta fase, e que me deram apoio para persistir e lutar pelos meus sonhos. Em especial, ao meu amigo ***Augusto Luz Zúculo,*** pela grande amizade, companheirismo e experiências de vida trocadas. Vocês foram fundamentais na minha vida, durante o desenvolvimento deste trabalho.

À todos os meus amigos ***de Graduação em Odontologia da FORP-USP***, e em especial à***: Camila Quaioti, Elisa Gomes, Diana Paulo, Gabriel Bueno Junqueira, Maurício Lara Diogo, Paulina Coradelli, Marília Reis, Luísa Ramos, Janine Navarro, Gustavo Bullamah, Marcelo Rodrigues, Nayara Trinca, Lucas***

Piffer e ***Phellype Freitas,*** pela amizade e agradável convívio durante os quatro anos de graduação.

Às secretárias da pós-graduação: ***Isabel Cristina Galino Sola, Mary Possani Carmessano e Regiane Moi Sacilotto***, sempre muito solícitas, atenciosas e disponíveis! Obrigado pela competência e prestação de serviços!

Ao ***Reginaldo Santana da Silva*****,** pela ajuda, e alegria contagiante, presente em todos os momentos no laboratório.

Ao funcionário e amigo, ***Carlos Feitosa dos Santos***, por toda dedicação, eficácia e trabalho realizado! Foi fundamental em toda minha formação.

Às funcionárias ***Luiza Pitol***, ***Rosângela Angelini, Maria Amália Viesti de Oliveira e Maria Isabel C. Francisco Miguel*** e ***Dra. Débora Fernandes Costa Guedes***, técnica do Laboratório de Gerenciamento de Resíduos Químicos/FORP-USP pela amizade e dedicação.

Aos ***familiares e amigos*****,** que sempre me ajudaram e apoiaram, ajudando a vencer mais essa etapa da minha vida.

À ***CAPES – Coordenação de Aperfeiçoamento de Pessoal de Nível Superior*****,** pela ajuda financeira.

"O cientista não é o homem que fornece as verdadeiras respostas; é quem faz as verdadeiras perguntas".

(Claude Lévi-Strauss)

Resumo

CHAVES, J. F. M. **Avaliação, por meio de microtomografia computadorizada, da anatomia interna de dentes anteriores superiores.** 2015. 125p. Dissertação (Mestrado) – Faculdade de Odontologia de Ribeirão Preto, Universidade de São Paulo, Ribeirão Preto, 2015.

O estudo da anatomia interna do complexo sistema de canais radiculares (SCR) é de fundamental importância no diagnóstico, planejamento e tratamento endodôntico. O objetivo deste estudo foi avaliar a anatomia do SCR de incisivos centrais, laterais e caninos superiores, por meio de microtomografia computadorizada (µTC). Foram usados 50 incisivos centrais (ICS), 50 laterais (ILS) e 50 caninos superiores (CS), escaneados no microtomógrafo SkyScan 1174. Os espécimes foram reconstruídos e analisados os parâmetros bidimensionais (número, área, circularidade, fator de forma, diâmetro maior, diâmetro menor) a 1, 2, 3, 4 e 5 mm do forame apical e tridimensionais (volume, área de superfície, *structure model index* (SMI), número e localização de canais acessórios, localização e volume do ombro palatino), bem como as características anatômicas externas dos dentes (comprimento, dimensões da coroa, curvatura radicular, posição do forame, presença, localização, profundidade e extensão dos sulcos) e análise qualitativa da anatomia interna dos modelos tridimensionais. Os resultados bidimensionais mostraram a presença de um canal no terço apical nos três grupos dentais estudados. Os valores de circularidade e fator de forma evidenciaram forma circular dos canais no terço apical tanto para os ICS quanto para os CS, com tendência ao achatamento destes canais no terço apical nos ILS. O teste de regressão linear evidenciou aumento progressivo dos diâmetros maior e menor nos cinco milímetros avaliados ($p<0,001$), com aumentos respectivos de 0,09 mm e 0,07 mm para os ICS; 0,12 mm e 0,07 mm para os ILS e 0,11 mm e 0,06 mm para os CS. A análise tridimensional demonstrou que as maiores médias de volume (mm^3) e área de superfície (mm^2) foram encontradas nos CS. Os valores de SMI foram semelhantes para os três grupos, sugerindo forma tridimensional com tendência a um cilindro. Os modelos tridimensionais evidenciaram a presença de 100% dos dentes com a classificação do Tipo I. Em relação à análise de canais acessórios foi possível observar alto índice de canais laterais, secundários e acessórios nos ICS, ILS e CS. Observou-se maior prevalência de curvatura leve nos ICS (45%) e moderada nos ILS (50%) e CS (50%). O volume do ombro palatino foi menor nos ILS (11,46 ± 3,09) quando comparado com os ICS (14,15 ± 3,85) e CS (13,95 ± 2,55). Na análise externa, observou-se maiores valores de comprimento nos CS (26,59 ± 1,93) e maiores dimensões da coroa nos ICS (10,46 ± 1,03). A maior prevalência da posição do forame foi na região central (22%), distopalatina (30%) e mesiovestibular (28%) para ICS, ILS e CS, respectivamente. A presença de sulcos radiculares foi de 2% nos ICS e 4% nos ILS. Desta forma, conclui-se que os dados bi e tridimensionais obtidos por meio da µTC permitiram observar diferentes características morfológicas da anatomia interna e externa dos dentes anteriores superiores.

Abstract

CHAVES, J. F. M. **Micro-computed tomography analysis of the internal anatomy of maxillary anterior teeth.** 2015. 125p. Dissertação (Mestrado) – Faculdade de Odontologia de Ribeirão Preto, Universidade de São Paulo, Ribeirão Preto, 2015.

The study of the internal anatomy of the root canal system (RCS) is of paramount importance for the diagnosis, planning and endodontic treatment plan. The aim of this study was to evaluate the RCS anatomy of maxillary central and lateral incisors and canines by micro-computed tomography (µCT). Fifty maxillary central incisors (MCI), 50 maxillary lateral incisors (MLI) and 50 maxillary canines (MC) scanned in the SkyScan 1174 µCT device. The images were reconstructed for analysis of two-dimensional (number, area, roundness, form factor, major and minor diameter) at 1, 2, 3, 4 and 5 mm short of the apical foramen and three-dimensional parameters (volume, surface area, structure model index-SMI, number and localization of accessory canals, and localization and volume of palatal shoulder), as well as external anatomic characteristics of the teeth (length, crown dimensions, root curvature, foramen position, presence, position, depth and extent of radicular grooves) and for qualitative analysis of the internal anatomy of 3D models. The 2D analysis showed the presence of one canal in the apical third in the three dental groups. The roundness and form factor values revealed a circular canal in the apical third in the MCI and MC. In the MLI, these form descriptors indicated a circular form with tendency to flattening in the apical third. The linear regression test showed a progressive increase in the major and minor diameters in the five mm assessed ($p < 0.001$), with respective increases of 0.09 mm and 0.07 mm for the MCI; 0.12 mm and 0.07 mm for MLI and 0.11 mm and 0.06 mm for MC. The 3D analysis revealed that the greatest means of volume (mm^3) and surface area (mm^2) were found in MCs. The SMI values were similar for the three dental groups, and suggested a tendency to a 3D cylinder-like geometry of the root canals. The analysis of 3D models showed that 100% of the teeth presented Vertucci's (1984) type I root canal configuration. Concerning the analysis of accessory canals was observed high rates of lateral, secondary and accessories canals in the MCI, MLI and MC. There was a prevalence of mild curvature in the MCI (45%) and moderate in the MLI (50%) and MC (50%). Palatal shoulder volume was smaller in the MLI (11,46 ± 3,09) than in the MCI (14,15 ± 3,85) and MC (13,95 ± 2,55). The external tooth analysis showed greater length values for MC (26,59 ± 1,93) and greater crown dimensions for MCI (10,46 ± 1,03). The prevalence of foramen position was the central (22%), distopalatal (30%) and mesiobuccal (28%) regions for MCI, MLI and MC, respectively. Presence of radicular grooves was observed in 2% of MCI and 4% of MLI. Thus, it may be concluded that the two and three-dimensional data obtained by µCT allowed to observe different morphological characteristics of internal and external anatomy of the maxillary anterior teeth.

Sumário

SUMÁRIO

Introdução..... **01**

Proposição..... **07**

Material e Método..... **11**

Resultados..... **27**

Discussão..... **49**

Conclusões..... **65**

Referências Bibliográficas..... **69**

Apêndices..... **89**

Anexos..... **121**

Introdução

O sucesso do tratamento endodôntico depende diretamente da limpeza e desinfecção, modelagem e obturação tridimensional do sistema de canais radiculares (SCR) (SLOWEY, 1979; VERTUCCI, 1984; VERSIANI; PÉCORA; SOUSA-NETO, 2011a; CHEN; CHANG, 2011). Neste sentido, o conhecimento da morfologia tridimensional do SCR contribui para o diagnóstico e o estabelecimento do protocolo da terapêutica endodôntica, favorecendo o prognóstico do tratamento (DOWNKER; DAVIS; ELLIOT, 1997; VERTUCCI, 2005; CANTATORE; BERUTTI; CASTELLUCCI, 2009; SWAIN; XUE, 2009; MILANEZI DE ALMEIDA et al., 2013).

Estudos da morfologia dos canais radiculares de dentes permanentes (VERTUCCI, 1984; ÇALISKAN et al., 1995; SERT; BAYIRLI, 2004) demostraram que o número de canais radiculares pode variar em cada grupo de dentes, em função da raça, e ainda, individualmente, em cada pessoa (CURZON, 1974; AHMED et al., 2007).

Uma variedade de métodos *in vitro* tem sido utilizada para o estudo morfológico da anatomia dental interna e externa, como réplicas de resina em moldes de poliéster (CARNS; SKIDMORE, 1973; MELTON; KRELL; FULLER, 1991), técnicas radiográficas (PINEDA; KUTTLER, 1972; MOSHFEGHI et al., 2013), diafanização (DE-DEUS, 1975; VERTUCCI, 1984; PÉCORA et al., 1991; PINHEIRO JÚNIOR et al., 1993; WENG et al.,2009; ADORNO; SUDA, 2010), secções seriadas (WEINE et al., 1969; TAMSE; KATZ; PILO, 2000), secções transversais (LU; YANG; PAI, 2006; KHEDMAT; ASSADIAN; SARAVANI, 2010), avaliação por meio de lupas estereoscópicas (BAISDEN; KULILD; WELLER, 1992) e microscopia eletrônica de varredura (GILLES, 1990), no entanto, muitos destes métodos são destrutivos e produzem alterações irreversíveis nas amostras. Além disso, a maioria dos métodos

apresentados possibilita obter apenas informações bidimensionais de estruturas tridimensionais.

Uma solução para a avaliação tridimensional não destrutiva do SCR surgiu com a disponibilidade do uso da tomografia computadorizada e da ressonância magnética em procedimentos experimentais (TACHIBANA; MATSUMOTO, 1990; BAUMANN; DOLL, 1997), mais especificamente por meio das tomografias computadorizadas espiral (SANDHYA et al., 2010; GANDHI et al., 2011; REDDY et al., 2012) e cone beam (ABELLA et al., 2011; YANG et al., 2013; LADEIRA et al., 2014; MOTA DE ALMEIDA et al., 2014). Apesar do avanço, seu alto custo, excessivo tempo de processamento computacional e a geração de imagens pouco definidas limitaram seu uso (TAŞDEMIR et al., 2005; VERSIANI et al., 2008; PASTERNAK-JÚNIOR et al., 2009; GERGI et al., 2010). Posteriormente, o desenvolvimento da microtomografia computadorizada (µTC), a partir do tomógrafo convencional, permitiu maior precisão na avaliação do SCR (GAMBILL et al., 1996; DOWKER et al., 1997; PETERS et al., 2000; ALENCAR et al., 2008).

A nova geração de aparelhos de µTC conectados a computadores de alta performance e a utilização de programas específicos tem permitido o estudo da anatomia dental de forma detalhada, uma vez que esta técnica permite gerar imagens de alta resolução da estrutura dental interna e externa e cortes da superfície em qualquer orientação (PLOTINO et al., 2006; ENDAL et al., 2011; VERMA; LOVE, 2011; VERSIANI et al., 2012; LEONI et al., 2014; SOUZA-FLAMINI et al., 2014). Além disso, permite a rotação do espécime em 360°, inclinar e magnificar áreas de interesse, usar cor, luz e textura para melhor caracterização e entendimento da anatomia dental (PLOTINO et al., 2006; ENDAL et al., 2011; VERMA; LOVE, 2011; VERSIANI et al., 2012; LEONI et al., 2014; SOUZA-FLAMINI

et al., 2014), além de ser uma técnica não invasiva e não destrutiva (YU; TAM; SCHILDER, 2006; PAQUÉ; PETERS, 2011; VERSIANI, PÉCORA, SOUSA-NETO, 2011; VERSIANI; PÉCORA; SOUSA-NETO, 2012; VERSIANI, PÉCORA, SOUSA-NETO, 2013; LEONI et al., 2014), que possibilita a obtenção de dados quantitativos de área, perímetro, circularidade, fator de forma, e diâmetros maior e menor, volume, área de superfície e SMI (*Structure Model Index*), além de dados qualitativos, que possibilitam transpor para a prática clínica o conhecimento adquirido, permitindo a realização de tratamentos mais previsíveis.

Nos últimos anos têm se observado estudos de anatomia realizados com auxílio da microtomografia computadorizada, em diferentes grupos dentais ou condições específicas como caninos inferiores birradiculares (VERSIANI; PÉCORA; SOUSA-NETO, 2011), segundos molares superiores com quatro raízes (VERSIANI; PÉCORA; SOUSA-NETO, 2012), caninos inferiores unirradiculares (VERSIANI; PÉCORA; SOUSA-NETO, 2013), dentes com pérolas de esmalte (VERSIANI et al., 2013), canais radiculares ovais (VERSIANI et al., 2013), dentes decíduos (BOSSUI et al., 2013; FUMES et al., 2014), incisivos inferiores (LEONI et al., 2014), primeiros molares inferiores com três raízes (SOUZA-FLAMINI et al., 2014), pré-molares inferiores (FAN et al., 2008; GRANDE et al., 2008; LI et al., 2012; LIU et al., 2013; GU; ZHANG; LIAO, 2013; ORDINOLA-ZAPATA et al., 2013; ORDINOLA-ZAPATA et al., 2014), pré-molares superiores (VIER-PELISSER et al., 2010; LI; LI; PAN, 2013; MARCA et al., 2013), molares superiores (BJORNDAL et al., 1999; GUILLAUME et al., 2006; LEE et al., 2006; PARK et al., 2009; VERMA; LOVE, 2011; YAMADA et al., 2011; KIM et al., 2013; DOMARK et al., 2013) e molares inferiores (FAN et al., 2004; MANOCCI et al., 2005; GAO et al., 2006; MIN et al., 2006; CHEUNG; YANG; FAN, 2007; GU et al., 2009; SOMMA et al., 2009; FAN et al., 2010; GU et al., 2010a; GU

et al., 2010b; KUPCZIK; HUBLIN, 2010; GU et al., 2011; VILLAS-BÔAS et al., 2011; FILPO-PEREZ et al., 2014).

Entretanto, não se encontram na literatura até o presente momento, estudos morfológicos quantitativos bi e tridimensionais, bem como a análise qualitativa da anatomia interna e externa de dentes anteriores superiores.

Proposição

O objetivo deste estudo foi avaliar, por meio de microtomografia computadorizada, a anatomia do sistema de canais radiculares de incisivos centrais, laterais e caninos superiores, utilizando parâmetros bidimensionais de número, área, circularidade, fator de forma e maior e menor diâmetros; e parâmetros tridimensionais de volume, área de superfície e *Structure Model Index* do canal radicular, bem como a classificação do tipo, número e localização dos canais radiculares, análise da secção axial, do ângulo de curvatura apical do canal radicular e do ombro palatino. Em relação à anatomia externa, avaliaram-se os seguintes parâmetros: comprimento total do dente (coroa e raiz), dimensões da coroa no sentido mésio-distal e vestíbulo-palatino, direção de curvatura da raiz, análise do forame apical, bem como a presença de sulcos radiculares.

Material e Método

Após aprovação pelo Comitê de Ética em Pesquisa da Faculdade de Odontologia de Ribeirão Preto, Universidade de São Paulo (FORP-USP) (Anexo 1), foram obtidos do Biobanco de Dentes Humanos da FORP-USP 150 dentes, sendo 50 incisivos centrais superiores, 50 incisivos laterais superiores e 50 caninos superiores, com rizogênese completa, estrutura radicular hígida e com coroa dental que apresentasse borda incisal completa ou parcialmente íntegras, que foram mantidos em solução de timol a 0,1%. Posteriormente, os dentes foram lavados em água corrente por 24 horas e sua superfície radicular externa limpa por meio de raspagem com ultrassom (Profi II Ceramic, Dabi Atlante Ltda, Ribeirão Preto, SP, Brasil). Após esse procedimento, os dentes foram armazenados em solução de hipoclorito de sódio a 1% por 2 horas para remoção dos remanescentes de tecido pulpar do SCR para evitar interferências no processamento das imagens microtomográficas.

Os dentes foram escaneados em microtomógrafo SkyScan modelo 1174 v.2 (SkyScan, Kontich, Bélgica) (Figura 1A), do Laboratório de Pesquisa em Endodontia do Departamento de Odontologia Restauradora da FORP-USP. Para o posicionamento de cada espécime foram utilizadas placas de cera 7 (Lyzanda, São Paulo, SP, Brasil) de aproximadamente 1 cm de altura, acopladas a um microposicionador metálico adaptado a uma mesa giratória, por meio de um parafuso de controle manual, no interior da câmara do microtomógrafo. Cada espécime foi individualmente inserido no centro da cera, o que possibilitou o seu posicionamento de forma perpendicular em relação à fonte de radiação durante o escaneamento, reduzindo-se assim a possibilidade de distorção da imagem (Figura 1B). Foi utilizado um filtro de 0,5 mm de alumínio posicionado em frente à fonte de raios-X que permitiu alterar a sensibilidade à radiação policromática.

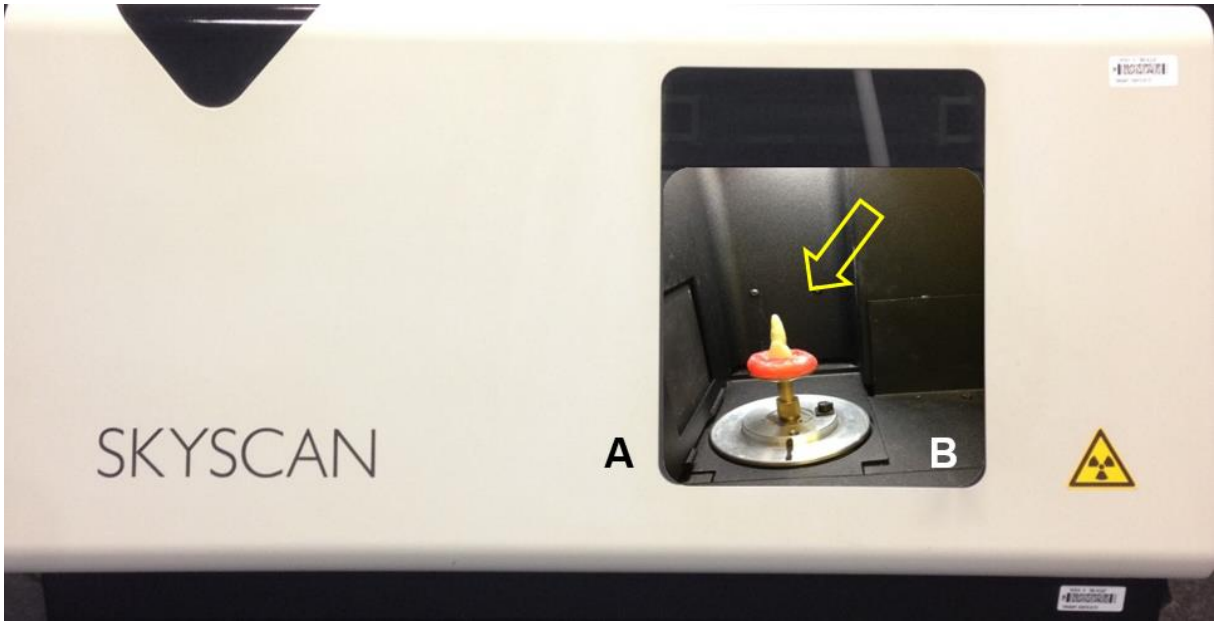

Figura 1. (A) Microtomógrafo SkyScan modelo 1174 v.2 (SkyScan, Kontich, Bélgica). **(B)** Posicionamento do espécime no microposicionador metálico com auxílio de cera 7 no interior da câmara do microtomógrafo (seta amarela).

Após o correto posicionamento do espécime com auxílio da ferramenta *Video Image,* iniciou-se a aquisição das projeções do espécime em diversas angulações ao longo de uma rotação de 180º, passos de rotação de 1º e tamanho de voxel isotrópico de 26,70 µm, estabelecendo um tempo de escaneamento de aproximadamente 25 minutos por espécime. As projeções bidimensionais das imagens geradas foram arquivadas em formato *Tagged Image File* (TIFF). O detalhamento dos parâmetros utilizados na aquisição das projeções dos espécimes está disposto no Anexo 2.

A etapa seguinte consistiu na reconstrução tridimensional das secções transversais a partir das imagens das projeções angulares, por meio do algoritmo de reconstrução de feixe cônico de *Feldkamp* modificado, usando o programa *NRecon v.1.6.6.0* (Bruker-microCT, Kontich, Bélgica), resultando na completa representação da microestrutura interna de cada amostra. Sendo assim, foi aplicada a redução de artefatos em forma de anel (*Ring Artifact*) no valor de 5 (escala de 0-20), de

endurecimento de feixe (*Beam Hardening*) no percentual de 40% (escala de 0 a 100%), de suavização (*Smoothing*) no valor de 3 (escala de 0 a 10) e com o histograma de contraste variando de 0,001 (valor mínimo) a 0,15 (valor máximo). As secções transversais reconstruídas foram salvas em formato *Bitmap* (BMP). O detalhamento dos parâmetros de reconstrução das secções transversais dos espécimes está disposto no Anexo 3.

Após a reconstrução, realizou-se a binarização para o processamento e análise das imagens com auxílio do programa *CTAn v.1.13.5.1+* (Bruker microCT, Kontich, Bélgica), o que consistiu, inicialmente, na utilização de operações matemáticas para alterar valores dos *pixels* do canal radicular. Neste processo foi possível dividir a imagem em regiões, reconhecendo-as como objetos independentes uns dos outros e do fundo. Esse processo foi realizado separadamente para esmalte, dentina e canal radicular.

A seguir, por meio da ferramenta *Individual Object Analysis (2D space)* foram obtidos dados referentes aos parâmetros bidimensionais de número, área (mm²), perímetro (mm), circularidade, fator de forma (FF), diâmetro maior (mm) e diâmetro menor (mm) dos canais radiculares nas secções transversais a 1, 2, 3, 4 e 5 mm do forame apical. A circularidade ou *roundness* (R) de um objeto bidimensional é definida pela fórmula $R = \frac{4A}{(\pi \cdot (d_{max})^2)}$ em que A e d correspondem à área e ao diâmetro do objeto, respectivamente. Os valores de circularidade variam de 0 a 1, sendo que “0” corresponde a uma reta e “1” a um círculo perfeito (Figura 2).

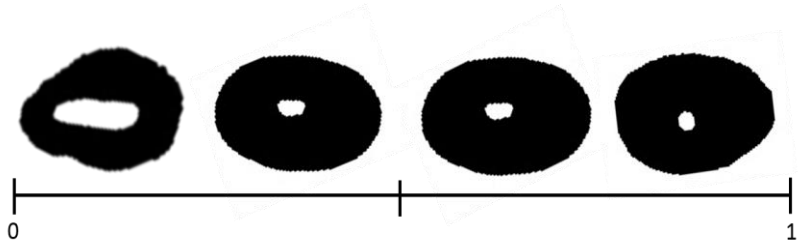

Figura 2. Representação esquemática do parâmetro de circularidade.

O fator de forma foi calculado pela equação $(4.pA) / P2$, onde 'A' e 'P' são a área e perímetro do objeto, respectivamente. O alongamento do objeto analisado resulta em menores valores do fator de forma, que variam de 0 a 1.

Em seguida, por meio da ferramenta *3D analysis* foi possível obter a análise quantitativa tridimensional do volume (mm^3), área de superfície (mm^2) e *Structure Index Model* (SMI), considerando-se o canal radicular como um todo desde a junção cemento-esmalte (JCE) até o forame apical. O SMI envolve a mensuração da convexidade de superfície de um sólido. Seus valores variam de 0 a 4, sendo que os valores 0, 3 e 4 correspondem, respectivamente, a um plano, um cilindro e a uma esfera regulares (Figura 3).

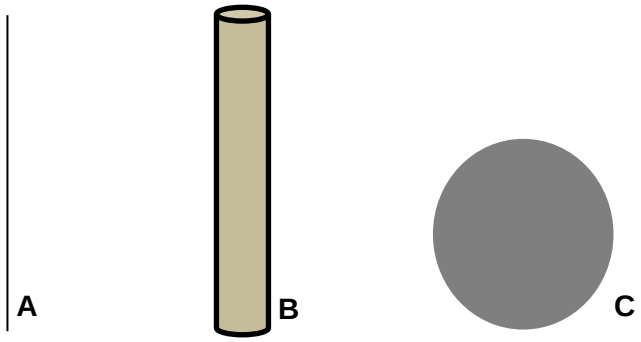

Figura 3. Representação esquemática do parâmetro SMI. **(A)** representa um plano e corresponde ao valor 0, **(B)** representa um cilindro e corresponde ao valor 3, **(C)** representa uma esfera e corresponde ao valor 4.

De forma complementar, no programa *CTAn v.1.13.5.1+* (Bruker microCT, Kontich, Bélgica), foram gerados modelos tridimensionais dos espécimes por meio do algoritmo *double time cubes*, no formato P3G e, a partir do programa *CTVol v.2.2.3.0* (Bruker-microCT, Kontich, Bélgica) foi feita a visualização realista dos modelos tridimensionais para a análise qualitativa da anatomia interna e externa. A análise da anatomia interna dos diferentes tipos morfológicos do SCR foi realizada pela classificação da sua configuração de acordo com o tradicional sistema de classificação de Vertucci (1984) e com as classificações adicionais apresentadas na literatura que mostram um total de 37 novos tipos de configuração do SCR. (ÇALIŞKAN et al., 1995; KARTAL et al., 1998; SERT; BAYIRLI, 2004; LEONI et al., 2013).

A classificação de Vertucci (1984) se baseia no número e divisão dos canais sendo que: Tipo I - Um único canal se estende da câmara pulpar até o ápice; Tipo II - Dois canais deixam a câmara pulpar e se juntam próximo ao ápice para formar um único canal; Tipo III - Um único canal deixa a câmara pulpar, divide em dois dentro da raiz, e então se fundem para terminar como um canal; Tipo IV - Dois separados e distintos canais estendem da câmara pulpar até o ápice; Tipo V - Um único canal deixa a câmara pulpar e divide em dois separados e distintos canais com forames apicais separados; Tipo VI - Dois separados canais deixam a câmara pulpar, fundem-se no corpo da raiz, e se divide novamente próximo ao ápice para terminar como dois distintos canais; Tipo VII - Um único canal deixa a câmara pulpar, divide e então se fundem no corpo da raiz, e finalmente redivide em dois distintos canais próximo ao ápice; Tipo VIII - Três separados e distintos canais se estendem desde a câmara pulpar até o ápice (Figura 4).

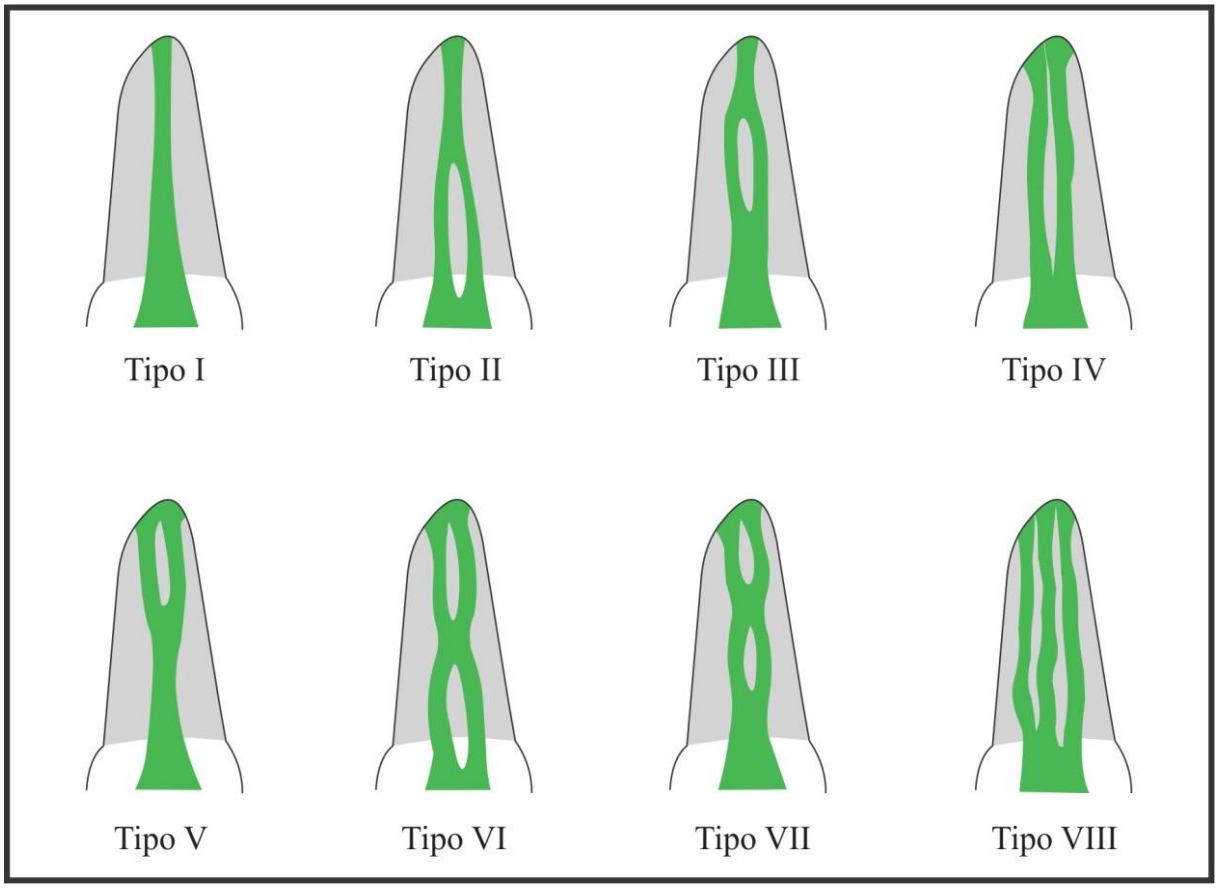

Figura 4. Representação esquemática dos tipos de canais radiculares segundo classificação de Vertucci (1984).

Também foi possível classificar os canais levando em consideração a proposta de Pucci & Reig (1944) e da Associação Americana de Endodontia (AAE) (2012). A classificação de Pucci & Reig (1944) apresenta as seguintes definições: Canal Principal - canal que passa normalmente pelo eixo dental e pode alcançar sem interrupção o ápice radicular; Canal Colateral - segue um percurso paralelo ao canal principal, podendo alcançar independentemente o ápice; Canal Lateral - liga o canal principal à superfície externa do dente; Canal Secundário - sai do canal principal na sua porção apical e termina na região periapical do dente; Canal Acessório - deriva de um canal secundário e vai até à superfície externa do dente; Intercanal - coloca em comunicação os canais principais, fica localizado em dentina, não atinge a região de cemento; Canal Recorrente - sai do canal principal e a ele

volta, o trajeto é feito só em dentina; Canais Reticulares - é entrelaçamento de três ou mais canais que correm quase paralelamente, por meio de ramificações do intercanal, com aspecto reticulado; Deltas Apicais - múltiplas derivações que se encontram próximas do mesmo ápice e que saem do canal principal para terminar na zona apical (Figura 5).

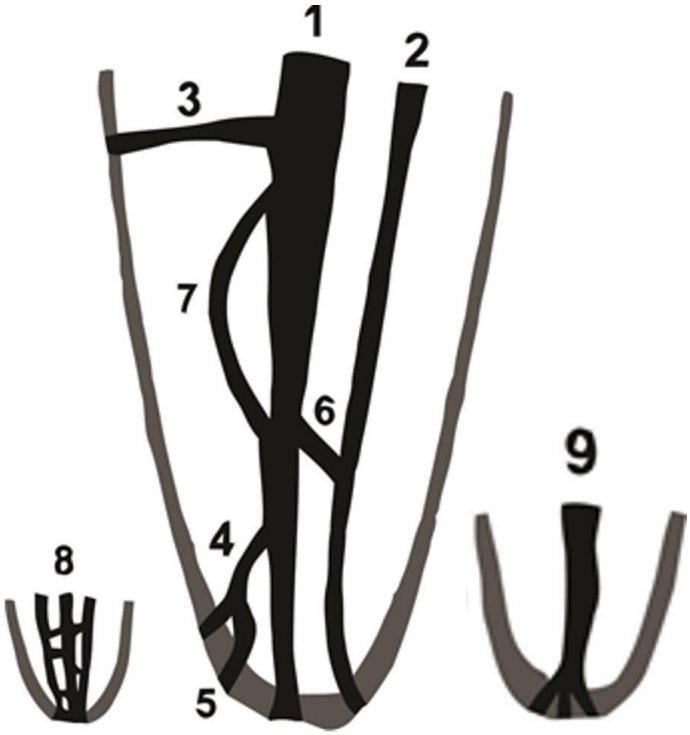

Figura 5. Representação esquemática da classificação dos canais radiculares segundo PUCCI & REIG, 1944. **1** - canal principal; **2** – canal colateral; **3** – canal lateral; **4** – canal secundário; **5** – canal acessório; **6** – intercanal; **7** – canal recorrente; **8** – canais reticulares e **9** – delta apical.

Por outro lado, a Associação Americana de Endodontia (2012) classifica os tipos de canais em: canais acessórios - qualquer ramo do canal radicular principal que se comunica com a superfície externa da raiz; canais laterais - são os canais acessórios localizados no terço cervical e médio da raiz, estendendo-se horizontalmente a partir do canal principal; e deltas apicais – é a ramificação do canal principal em múltiplos canais acessórios na região apical. A análise dos canais foi realizada no programa *DataViewer v.1.5.0 64-bit* (Bruker-microCT, Kontich,

Bélgica), por meio da visualização de cortes contínuos no plano transversal dos espécimes.

A partir da adaptação do método proposto por Schneider (1971), foi realizada a análise do Ângulo de curvatura apical do canal radicular utilizando o programa *DataViewer v.1.5.0*, o qual permite a visualização simultânea dos três planos dimensionais (x, y, z), para seleção de uma secção coronal do canal radicular tendo como referência o plano sagital que percorre do centro da cúspide vestibular ao ápice radicular. Essa secção coronal foi salva em formato *bitmap* para posterior análise, no programa *CTAn v.1.13.5.1+* (Bruker microCT, Kontich, Bélgica) por meio da ferramenta *Measure Tool*, do ângulo de curvatura apical formado pela intersecção entre a reta que percorre o longo eixo do canal e a reta que percorre a saída do forame apical (Figura 6). Os valores de Ângulo de curvatura encontrados nas microtomografias foram classificados em: curvatura leve (<10°), curvatura moderada (entre 10° e 25°) e curvatura severa (> 25°).

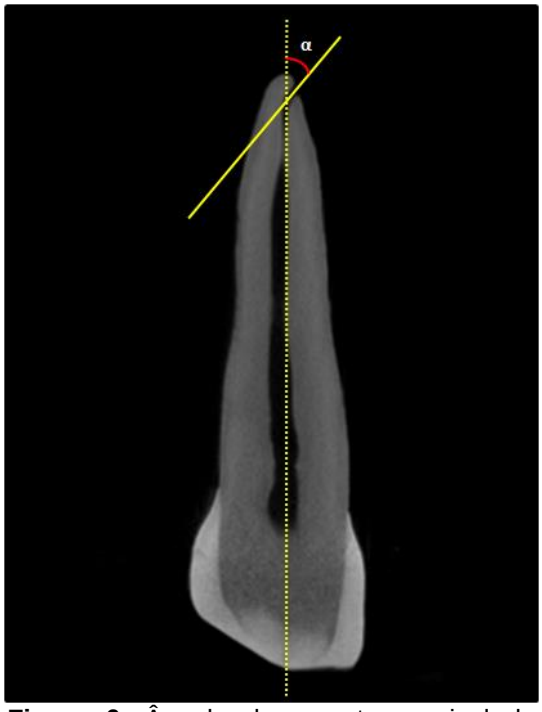

Figura 6. Ângulo de curvatura apical do canal radicular (α) formado pela intersecção entre a reta pontilhada que percorre o longo eixo do canal e a reta contínua que percorre a saída do forame apical, mensurado na microtomografia baseado no método de SCHNEIDER, 1971.

A análise qualitativa das secções axiais do canal radicular nos terços cervical, médio e apical foi realizada no programa *DataViewer v.1.5.0 64-bit* (Bruker-microCT, Kontich, Bélgica) que permite a visualização dinâmica dos cortes axiais dos espécimes estudados.

A localização do ombro palatino foi observada através de cortes longitudinais no programa *DataViewer v.1.4.4 32-bit* (Bruker microCT, Kontich, Bélgica). Para a análise quantitativa do volume na região do ombro foi utilizado o programa *CTAn v.1.13.5.1+* (Bruker microCT, Kontich, Bélgica). O volume de interesse para a região de dentina correspondente ao ombro palatino foi estabelecido a 3 mm na dimensão vertical a partir da JCE em direção apical, e no sentido mesio-distal, foi demarcado baseado nas margens do canal radicular (Figura 7). Após a definição do volume de

interesse de dentina correspondente ao ombro palatino, foi realizado o cálculo de volume por meio do *3D analysis.*

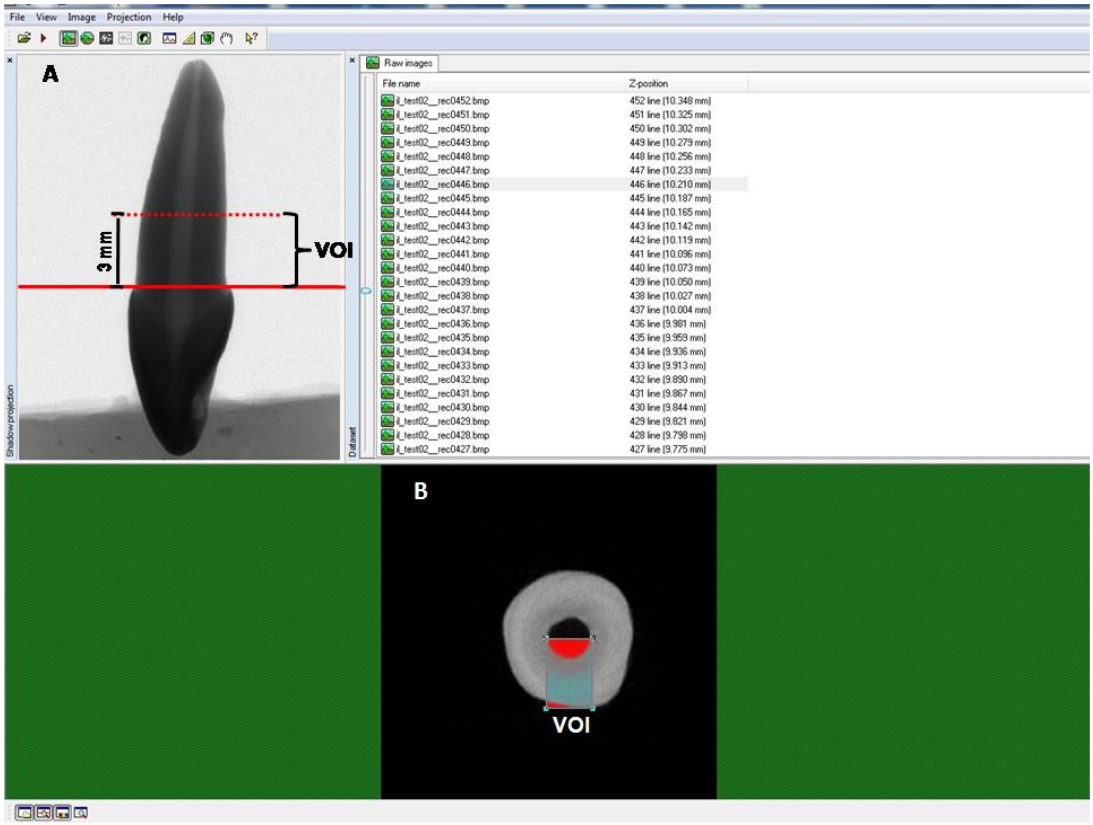

Figura 7. Seleção da área de interesse da região do ombro palatino para cálculo do volume.

Análise da anatomia externa

Para análise do comprimento total do dente – do ápice radicular até a borda incisal na face vestibular; comprimento total da coroa – da JCE até a borda incisal, na face vestibular; comprimento total da raiz – do ápice radicular até o limite da JCE na face vestibular; dimensões da coroa no sentido mésio-distal, na borda incisal e na região do cíngulo, bem como, no sentido vestíbulo-palatino na região do equador anatômico, e distância do forame apical ao ápice anatômico, foi utilizado o programa *CTAn v.1.13.5.1+* (Bruker microCT, Kontich, Bélgica).

Após a análise das dimensões de cada grupo dental estudado, os dentes foram avaliados em estereoscópio digital com 15x de aumento (Leica M165C, Leica Microsystems GmbH, Wetzlar, Germany) para classificação quanto à: direção de curvatura da raiz (reta, mesial, distal, vestibular, palatina ou em "S"), fusão de raízes, forma da coroa (pá, dupla pá, traços de pá ou "*finger like*") e presença de sulcos radiculares.

No programa *CTVox v.2.2.1.0* (Bruker-microCT, Kontich, Bélgica) foi realizada a análise qualitativa da posição do forame em: vestibular, palatina, mesial, distal, mesiovestibular, mesiopalatina, distovestibular, distopalatina e central (Figura 8).

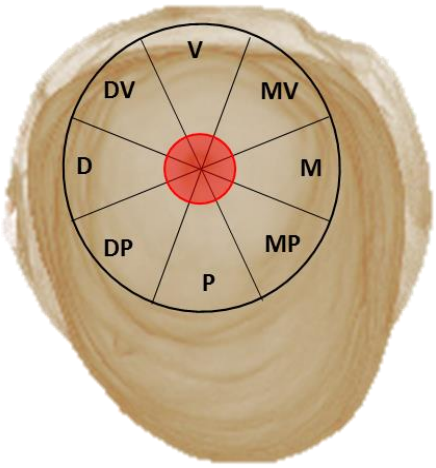

Figura 8. Classificação da posição do forame apical: V - vestibular; MV - mesiovestibular; M - mesial; MP - mesiopalatino; P - palatino; DP - distopalatino; D - distal; DV - distovestibular. Círculo em vermelho representa a posição central.

A análise do forame apical (estrutura que separa o término do canal da superfície externa da raiz) e da constrição apical (porção apical do canal radicular que apresenta menor diâmetro, e que às vezes coincide com a zona de união entre a dentina e o cemento), em relação aos parâmetros morfométricos bidimensionais de circularidade, diâmetro maior e menor foi realizada no programa *CTAn*

v.1.13.5.1+ (Bruker microCT, Kontich, Bélgica) da mesma forma como realizado no processamento da análise morfométrica bidimensional para análise interna, já descrita anteriormente.

A presença de sulcos radiculares foi avaliada por meio do programa *CTAn v.1.13.5.1+* (Bruker microCT, Kontich, Bélgica) com a mensuração da extensão da secção cervical do sulco (SCS) à secção apical do sulco (SAS) e a profundidade do sulco através da ferramenta *Measure Tool.* As medidas de profundidade foram realizadas na superfície radicular em 5 secções transversais pré-estabelecidas a partir da secção transversal correspondente à metade da extensão do sulco radicular (M); 2 mm acima da secção central (M + 2); 1 mm acima da secção central (M + 1); na secção central (M); 2 mm abaixo da secção central (M – 2) e 1 mm abaixo da secção central (M – 1) (Figura 9).

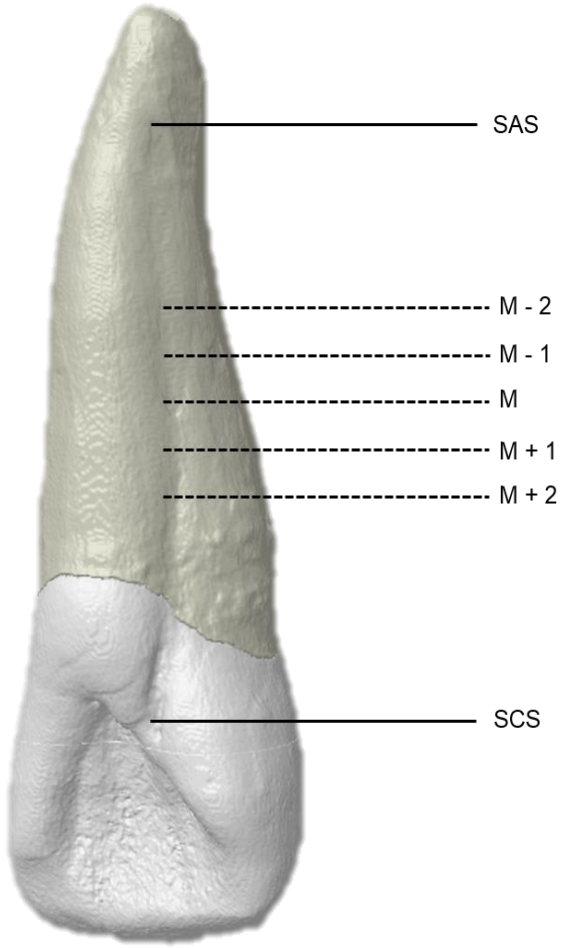

Figura 9. Pontos anatômicos de referência: Secção Cervical do Sulco (SCS), Secção Apical do Sulco (SAS), Secção transversal correspondente à metade da extensão do sulco radicular (M), 2 mm acima da secção central (M + 2), 1 mm acima da secção central (M + 1), na secção central (M), 2 mm abaixo da secção central (M – 2), 1 mm abaixo da secção central (M – 1).

Análise estatística

A análise estatística foi realizada com auxílio do programa GraphPad InStat versão 3.06, 32 bit for Windows (GraphPad Software, Inc., La Jolla, CA, USA). Os dados de cada parâmetro avaliado foram submetidos ao teste estatístico Kolmogorov-Smirnov com o objetivo de verificar a distribuição amostral. O nível de

significância foi estabelecido em 5% ($p<0,05$). Considerando-se a distribuição normal dos resultados, aplicou-se o teste paramétrico de análise de variância (One-Way ANOVA) e teste post hoc de Tukey para comparação entre os grupos e entre os milímetros avaliados. Os dados da análise bidimensional foram submetidos à regressão linear simples para determinar a influência da distância do forame apical nos valores dos parâmetros avaliados.

Resultados

Análise bidimensional

A avaliação do número de canais no terço apical evidenciou a presença de apenas um canal principal em 100% dos incisivos centrais, laterais e caninos superiores.

A Tabela I mostra os valores de média e desvio-padrão dos parâmetros bidimensionais avaliados (área, circularidade, fator de forma, diâmetro maior e menor) em incisivos centrais, laterais e caninos superiores.

Em relação à área (mm^2), não houve diferença estatística entre os incisivos centrais, laterais e caninos ($p>0,05$) (Tabela I). O teste de regressão linear simples evidenciou que a área apresentou aumentos graduais semelhantes de 0,08 mm^2 para os incisivos centrais e caninos e de 0,10 mm^2 nos incisivos laterais, a cada milímetro que se distanciou do forame apical ($p<0,001$) (Figura 10). Em relação ao perímetro, os incisivos laterais apresentaram maiores valores a 3 e 4 milímetros do forame apical, quando comparados com os incisivos centrais e caninos ($p<0,05$) (Tabela I). O teste de regressão linear mostrou que o perímetro apresentou aumentos graduais de 0,27 mm para os incisivos centrais, 0,35 mm para os incisivos laterais e 0,29 mm para os caninos, a cada milímetro que se distanciou do forame apical ($p<0,001$) (Figura 11).

Tabela I. Análise morfométrica bidimensional de área, perímetro, circularidade, fator de forma, maior e menor diâmetros (média ± desvio padrão) em incisivos centrais, incisivos laterais e caninos superiores.

Dente	Distância do forame	Área (mm²)	Perímetro (mm)	Circularidade	Fator de forma	Diâmetro maior (mm)	Diâmetro menor (mm)
	1 mm	0,16±0,07a	1,49±0,38a	0,77±0,06a	0,87±0,05a	0,50±0,13ab	0,41±0,10a
	2 mm	0,20±0,11a	1,68±0,46a	0,75±0,10a	0,86±0,06a	0,57±0,17b	0,46±0,11a
ICS	3 mm	0,31±0,20a	2,00±0,57ab	0,76±0,12a	0,85±0,07a	0,68±0,21ab	0,52±0,13a
	4 mm	0,37±0,19a	2,27±0,61ab	0,76±0,11a	0,84±0,07a	0,77±0,21b	0,60±0,17a
	5 mm	0,47±0,25a	2,55±0,69ab	0,75±0,10a	0,85±0,07a	0,87±0,24b	0,67±0,17a
	1 mm	0,16±0,11a	1,53±0,57a	0,64±0,15b	0,81±0,10b	0,56±0,24a	0,36±0,11b
	2 mm	0,22±0,16a	1,76±0,65a	0,61±0,13b	0,79±0,08b	0,65±0,25a	0,40±0,14a
ILS	3 mm	0,31±0,21a	2,11±0,70b	0,63±0,13b	0,80±0,08b	0,77±0,27a	0,48±0,15a
	4 mm	0,43±0,27a	2,53±0,81b	0,62±0,14c	0,78±0,09b	0,91±0,30a	0,56±0,17a
	5 mm	0,54±0,31a	2,90±0,79a	0,63±0,16b	0,76±0,12c	1,04±0,30a	0,65±0,20a
	1 mm	0,14±0,08a	1,35±0,39a	0,73±0,10a	0,87±0,05a	0,47±0,13b	0,37±0,10b
	2 mm	0,18±0,11a	1,60±0,49a	0,74±0,11a	0,86±0,06a	0,55±0,18b	0,43±0,13a
CS	3 mm	0,24±0,15a	1,81±0,63a	0,74±0,12a	0,86±0,07a	0,63±0,24b	0,49±0,15a
	4 mm	0,33±0,22a	2,15±0,77a	0,70±0,11b	0,84±0,07a	0,75±0,29b	0,55±0,18a
	5 mm	0,44±0,27a	2,52±0,83b	0,67±0,13b	0,81±0,08b	0,89±0,32b	0,60±0,19a

Letras diferentes indicam diferença estatística entre linhas (Teste Tukey, p<0,005).

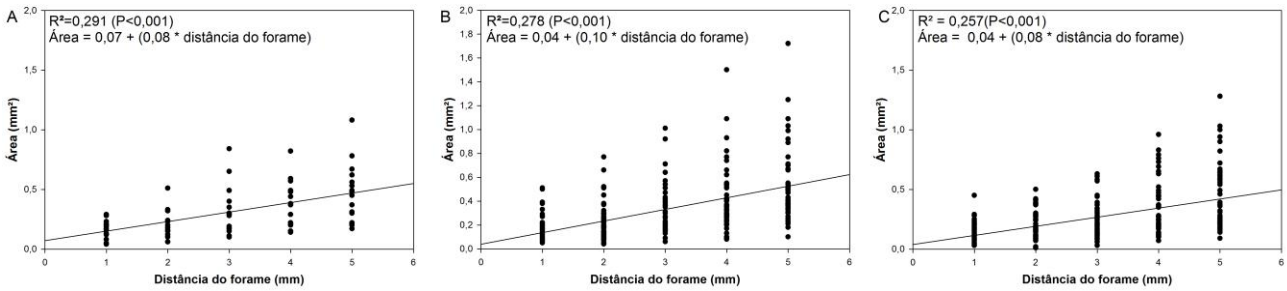

Figura 10. Relação entre área e distância do forame apical para incisivos centrais (A), incisivos laterais (B) e caninos superiores (C).

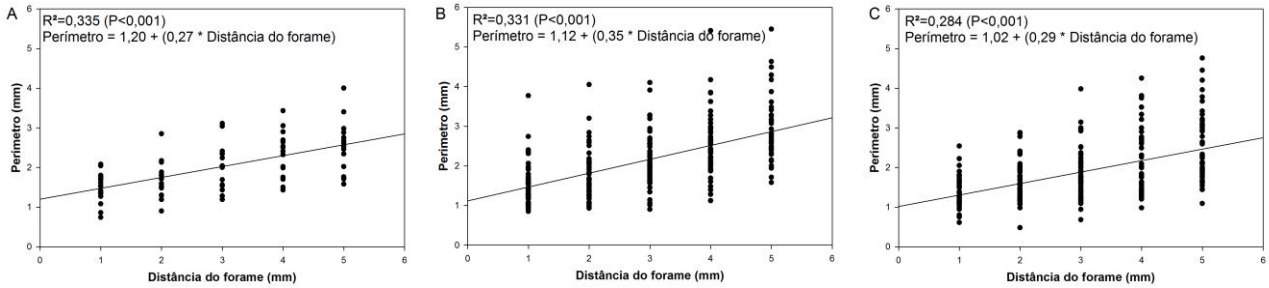

Figura 11. Relação entre perímetro e distância do forame apical para incisivos centrais (A), incisivos laterais (B) e caninos superiores (C).

Os valores médios de circularidade e fator de forma demostraram uma tendência circular dos canais dos incisivos centrais e caninos, com leve tendência ao achatamento nos incisivos laterais superiores (Tabela I), sendo que este grupo dental apresentou os menores valores de circularidade e fator de forma nos 5 milímetros apicais avaliados ($p<0,05$) (Tabela I). Por meio do teste de regressão linear simples, foi possível observar que tanto a circularidade como o fator de forma mantiveram-se constantes para os incisivos centrais, laterais e caninos superiores, nos 5 milímetros apicais avaliados ($p>0,05$) (Figuras 12 e 13).

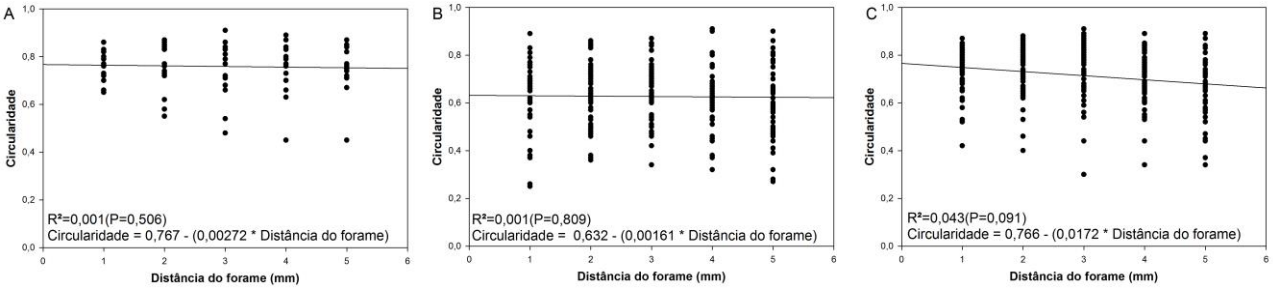

Figura 12. Relação entre circularidade e distância do forame apical para incisivos centrais (A), incisivos laterais (B) e caninos superiores (C).

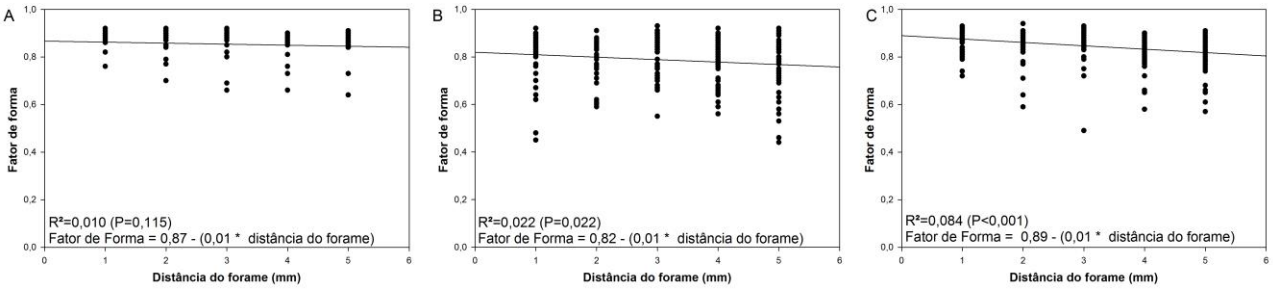

Figura 13. Relação entre fator de forma e distância do forame apical para incisivos centrais (A), incisivos laterais (B) e caninos superiores (C).

Em relação aos diâmetros, pode-se observar que a 1 milímetro do forame apical, o valor médio do diâmetro maior foi aproximado ao valor médio do diâmetro menor tanto nos incisivos centrais como nos caninos,

diferentemente dos incisivos laterais em que o diâmetro maior foi uma vez e meia maior que o diâmetro menor, confirmando a característica de achatamento dos canais radiculares destes dentes (Tabela I). O teste de regressão linear simples evidenciou aumento progressivo dos diâmetros maior e menor nos 5 milímetros avaliados (p<0,001), com aumentos respectivos de 0,09 mm e 0,07 mm para os incisivos centrais; 0,12 mm e 0,07 mm para os incisivos laterais e 0,11 mm e 0,06 mm para os caninos (Figuras 14 e 15).

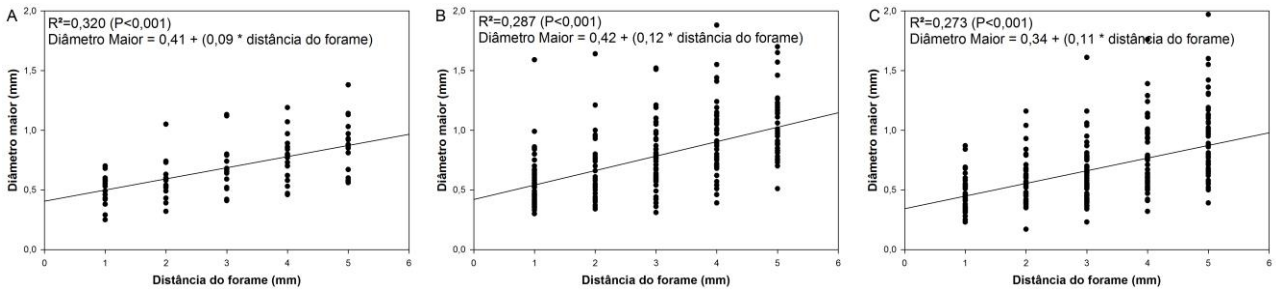

Figura 14. Relação entre diâmetro maior e distância do forame apical para incisivos centrais (A), incisivos laterais (B) e caninos superiores (C).

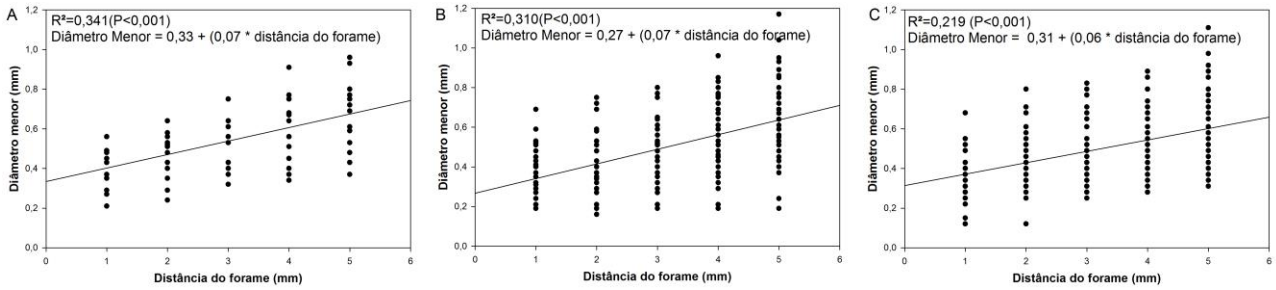

Figura 15. Relação entre diâmetro menor e distância do forame apical para incisivos centrais (A), incisivos laterais (B) e caninos superiores (C).

Análise tridimensional

A análise morfométrica dos modelos tridimensionais dos canais radiculares mostrou que a maior média de volume e área de superfície foi encontrada nos caninos (14,46 ± 5,27 mm³ e 66,20 ± 14,82 mm²), quando comparado com os centrais (8,40 ± 4,62 mm³ e 42,29 ± 13,28 mm²) e laterais

(7,93 ± 3,57 mm³ e 39,95 ± 8,50 mm²), que foram estatisticamente semelhantes entre si (p<0,005). O parâmetro SMI apresentou valores médios de 2,51 ± 0,91, 2,60 ± 0,41 e 2,28 ± 0,81 para os incisivos centrais, laterais e caninos, respectivamente, sugerindo uma forma geométrica tridimensional com tendência a um cilindro (Tabela II).

Tabela II. Análise morfométrica tridimensional de volume, área de superfície e SMI nos dentes anteriores superiores.

	Volume (mm³)	Área de Superfície (mm²)	SMI
ICS	8,40 ± 4,62a	42,29 ± 13,28a	2,51 ± 0,91a
ILS	7,93 ± 3,57a	39,95 ± 8,50a	2,60 ± 0,41a
CS	14,46 ± 5,27b	66,20 ± 18,82b	2,28 ± 0,81a

Letras diferentes indicam diferença estatística entre linhas (Teste Tukey, p<0,005)

Classificação morfológica de Vertucci (1984)

Os modelos tridimensionais evidenciaram que 100% dos incisivos centrais, laterais e caninos superiores foram classificados de acordo com a classificação morfológica de Vertucci (1984), sendo que o Tipo I foi a única classificação encontrada em todos os grupos dentais avaliados (Figura 16).

.

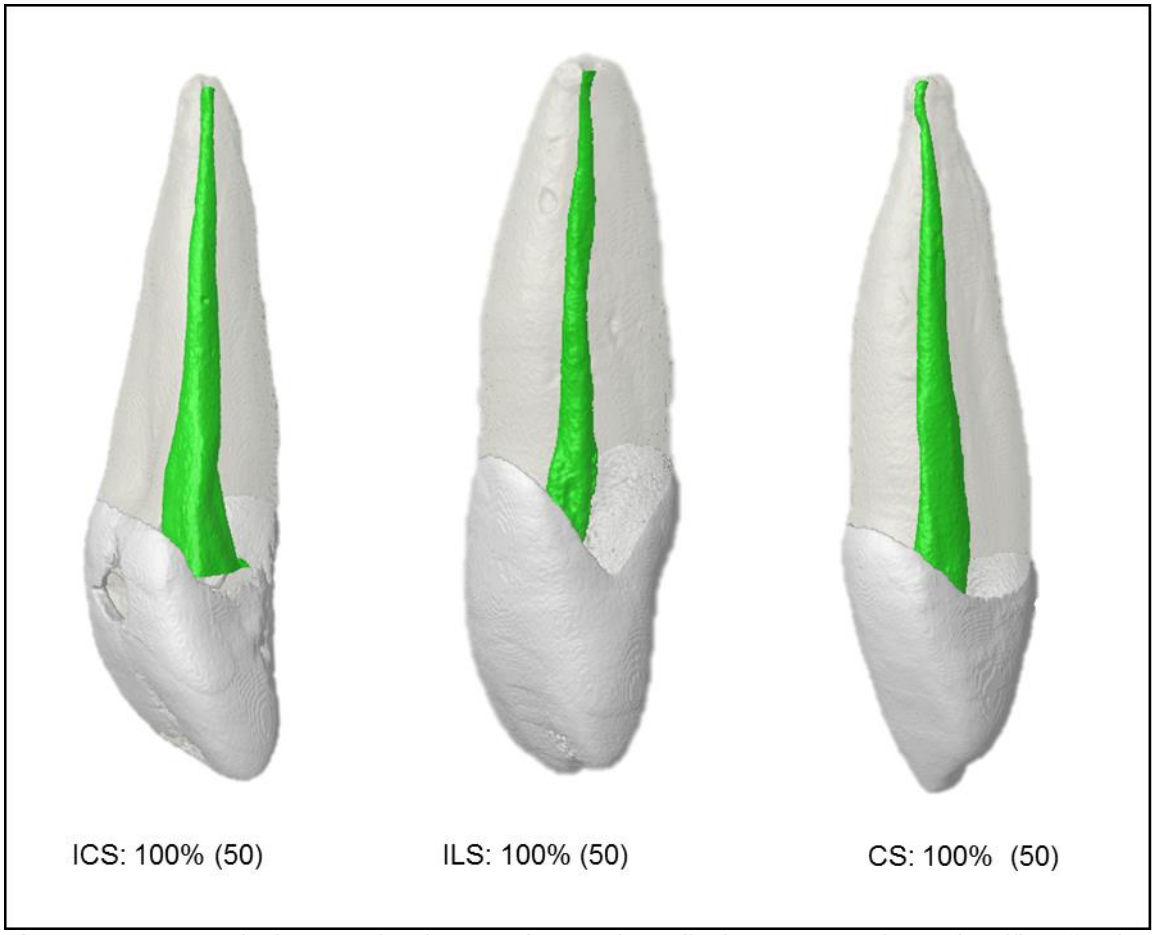

Figura 16. Anatomia interna do sistema de canais radiculares, segundo a classificação de Vertucci (1984). Presença do Tipo I de Vertucci em 100% dos canais radiculares avaliados em incisivos centrais, laterais e caninos superiores.

Classificação dos tipos de canais radiculares segundo Pucci & Reig (1944)

A avaliação dos canais radiculares de acordo com a classificação de Pucci & Reig (1944) evidenciou a presença de um canal principal em 100% dos incisivos centrais, laterais e caninos superiores. Observou-se maior incidência de canais laterais (10%) e secundários (46%) nos caninos quando comparado aos incisivos centrais (8% e 14%, respectivamente) e laterais (4% e 22%, respectivamente). Ainda, foi possível notar a presença de canais colaterais em 2% dos incisivos centrais e presença de canais recorrentes em 2% dos incisivos laterais. Deltas apicais foram encontrados em 2% dos incisivos

centrais, em 4% dos incisivos laterais e em 6% dos caninos. Não foram encontrados canais acessórios e intercanais em nenhum dos grupos dentais avaliados (Figuras 17 e 18). A distribuição da porcentagem dos tipos de canais encontrados, segundo a classificação de PUCCI & REIG (1944), pode ser visualizada na Tabela III.

Tabela III. Classificação dos tipos de canais radiculares, segundo critérios de Pucci & Reig (1944), em incisivos centrais, laterais e caninos superiores.

	Canais radiculares							
	Principal	Colateral	Lateral	Secundário	Acessório	Recorrente	Interconduto	Delta apical
ICS	100%	2%	8,00%	14%	0%	0%	0%	2%
ILS	100%	0%	4,00%	22,00%	0%	2,00%	0%	4,00%
CS	100%	0%	10,00%	46,00%	0%	0%	0%	6,00%

Classificação dos tipos de canais radiculares segundo Associação Americana de Endodontia (2012)

A avaliação dos canais radiculares de acordo com a classificação da Associação Americana de Endodontia (2012) evidenciou a presença de canais acessórios em 24% dos incisivos centrais, 28% dos incisivos laterais e 56% dos caninos. Ainda foi observada a presença de canais laterais em 4%, 8% e 10% dos incisivos centrais, laterais e caninos, respectivamente. Deltas apicais foram encontrados em 2% dos incisivos centrais, em 4% dos incisivos laterais e em 6% dos caninos (Tabela IV).

Tabela IV. Classificação dos tipos de canais radiculares, segundo critérios de Associação Americana de Endodontia (2012), em incisivos centrais, laterais e caninos superiores.

	Canais radiculares		
	Acessório	Lateral	Delta apical
ICS	24%	8,00%	2%
ILS	28%	4,00%	4,00%
CS	56%	10,00%	6,00%

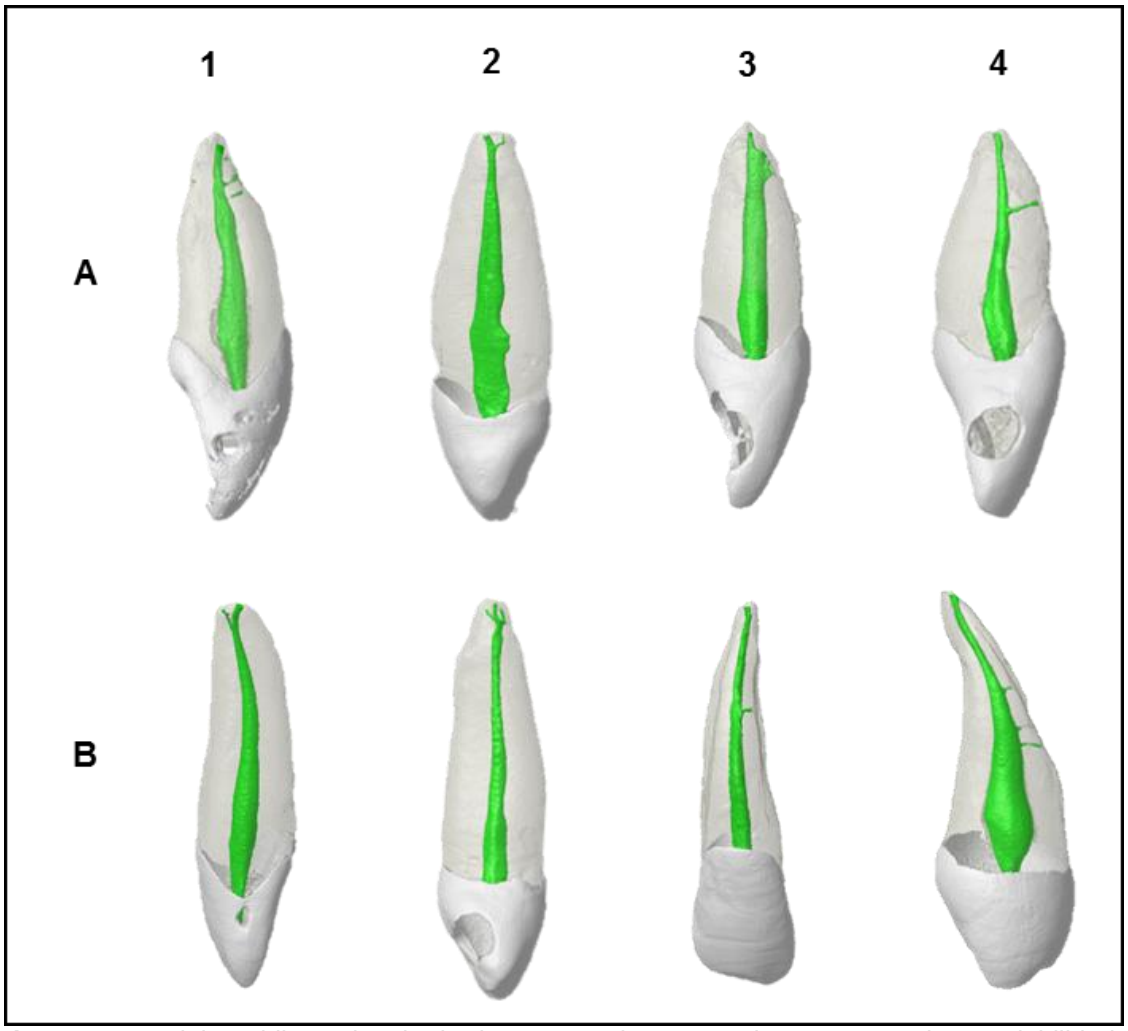

Figura 17. Modelos tridimensionais de dentes anteriores superiores mostrando a variabilidade de tipos e localizações de canais radiculares, segundo a classificação de Pucci & Reig (1944). **(1A)** incisivo central superior com presença de canais laterais e secundários no terço apical; **(2A)** canino superior com presença de canal secundário com curvatura acentuada no terço apical; **(3A)** incisivo central superior com presença de canal secundário no terço apical e **(4A)** incisivo central superior presença de canal lateral no terço médio da raiz. **(1B)** incisivo lateral superior com presença de canal secundário; **(2B)** canino superior com presença de delta apical; **(3B)** canino superior com presença de canal lateral e **(4B)** incisivo lateral conóide com presença de canais laterais no terço médio da raiz.

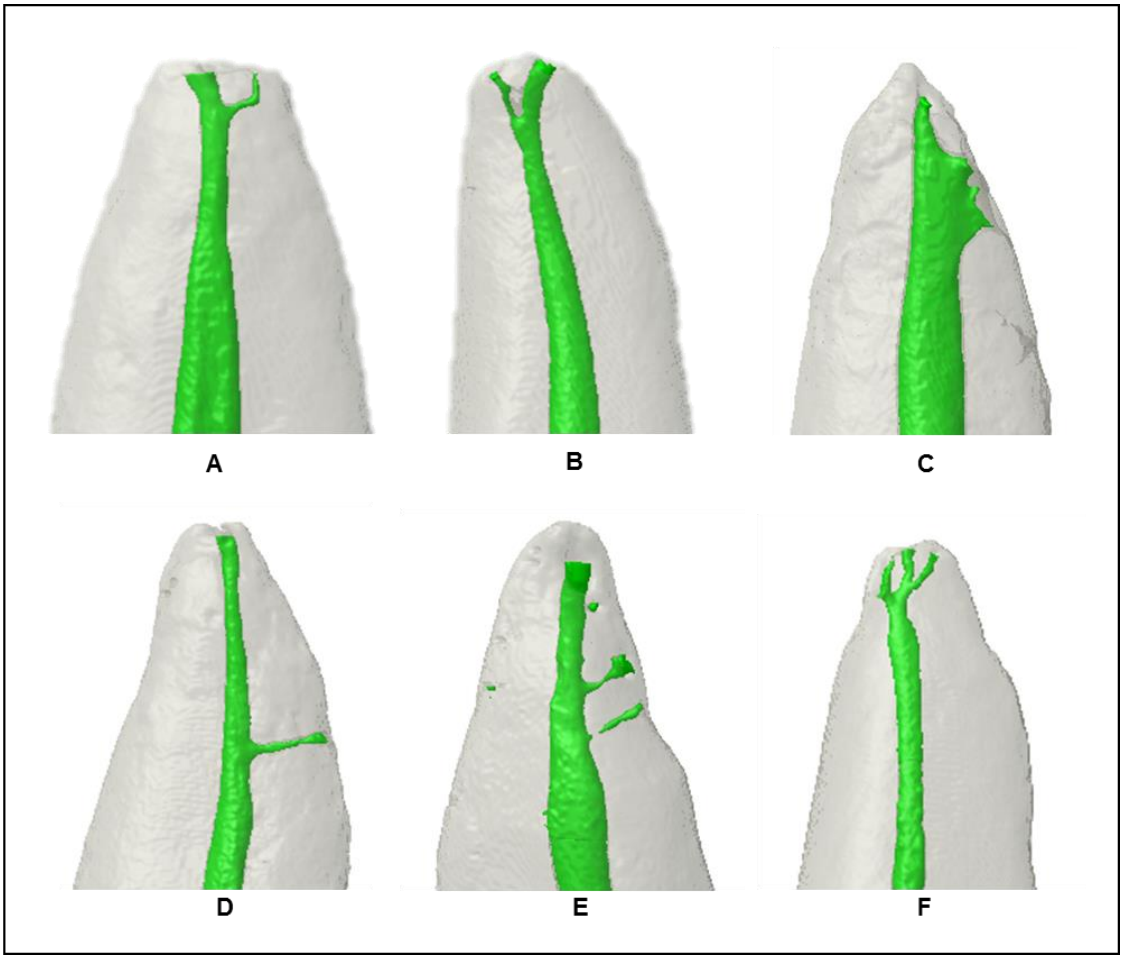

Figura 18. Anatomia interna apical, em que se pode observar em (A, B e C) presença de canal secundário com curvatura acentuada no terço apical em (A) e (B); (D) presença de canal lateral; (E) presença de canal lateral e secundário e (F) presença de delta apical.

Análise da secção axial do canal radicular

A análise das secções axiais do canal radicular evidenciou que tanto os incisivos centrais quanto os incisivos laterais superiores apresentam forma predominantemente arredondada com tendência ao achatamento no terço apical (Figura 19A e B). Por outro lado, a secção axial dos caninos superiores mostrou a presença de canais com forma ovalada nos terços cervical e médio, com maior diâmetro no sentido vestíbulo-palatino no terço médio da raiz, com tendência à diminuição do achatamento no terço apical. Além disso, foi possível observar, nos dentes com curvatura acentuada, menor espessura de dentina na região apical, com descentralização do canal (Figura 19C).

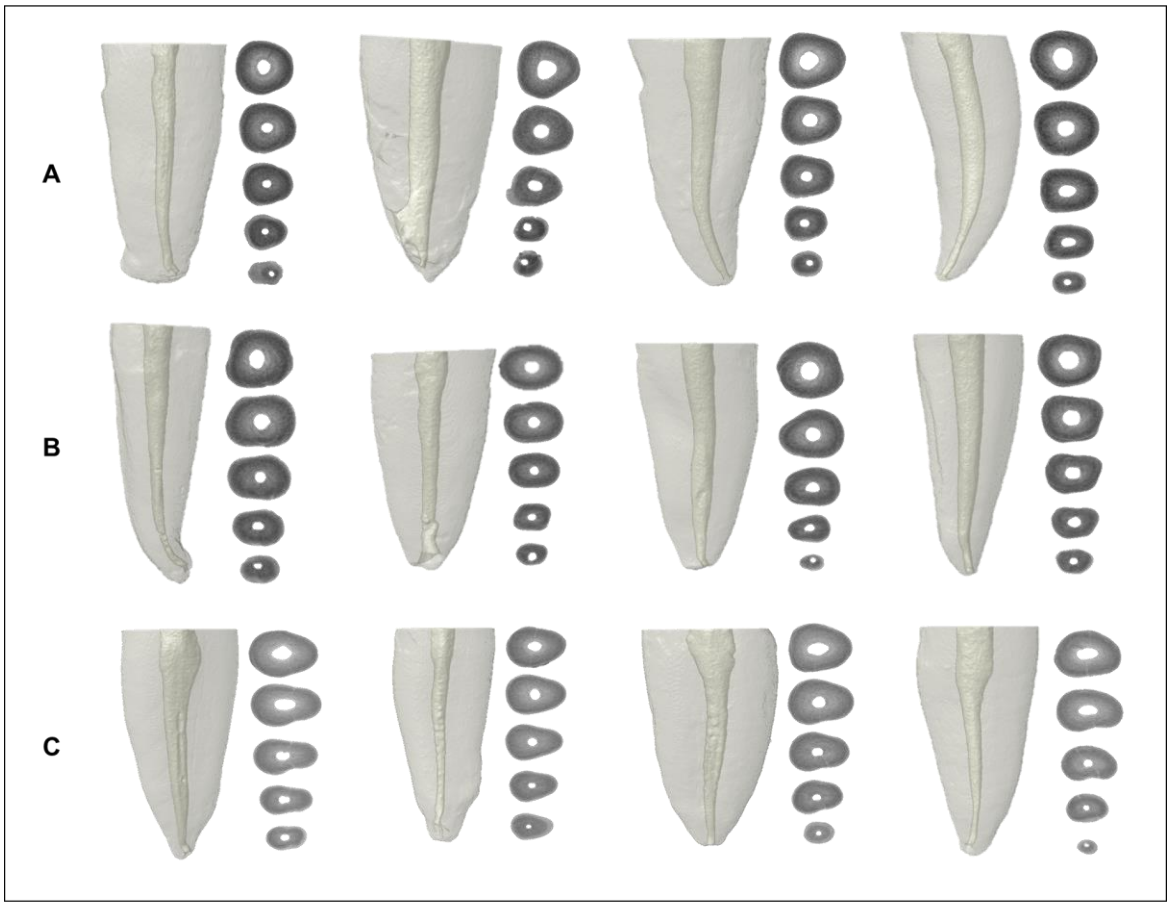

Figura 19. Secções axial de raízes de dentes anteriores superiores. Incisivos centrais **(A)** e laterais **(B)** evidenciando forma arredondada com tendência ao achatamento do canal radicular no terço apical; **(C)** caninos evidenciando a forma ovalada dos canais nos terços cervical e médio com presença de maior achatamento no sentido vestíbulo-palatino e tendência à diminuição do achatamento no terço apical. É possível observar conformação cônica das raízes nos três grupos dentais avaliados.

Análise da curvatura apical do canal radicular

O ângulo de curvatura apical do canal radicular nos incisivos centrais mostrou maior incidência de curvatura leve (45%) quando comparados com os incisivos laterais e caninos que evidenciaram maior incidência de curvatura moderada (50% para ILS e CS) (Figura 20).

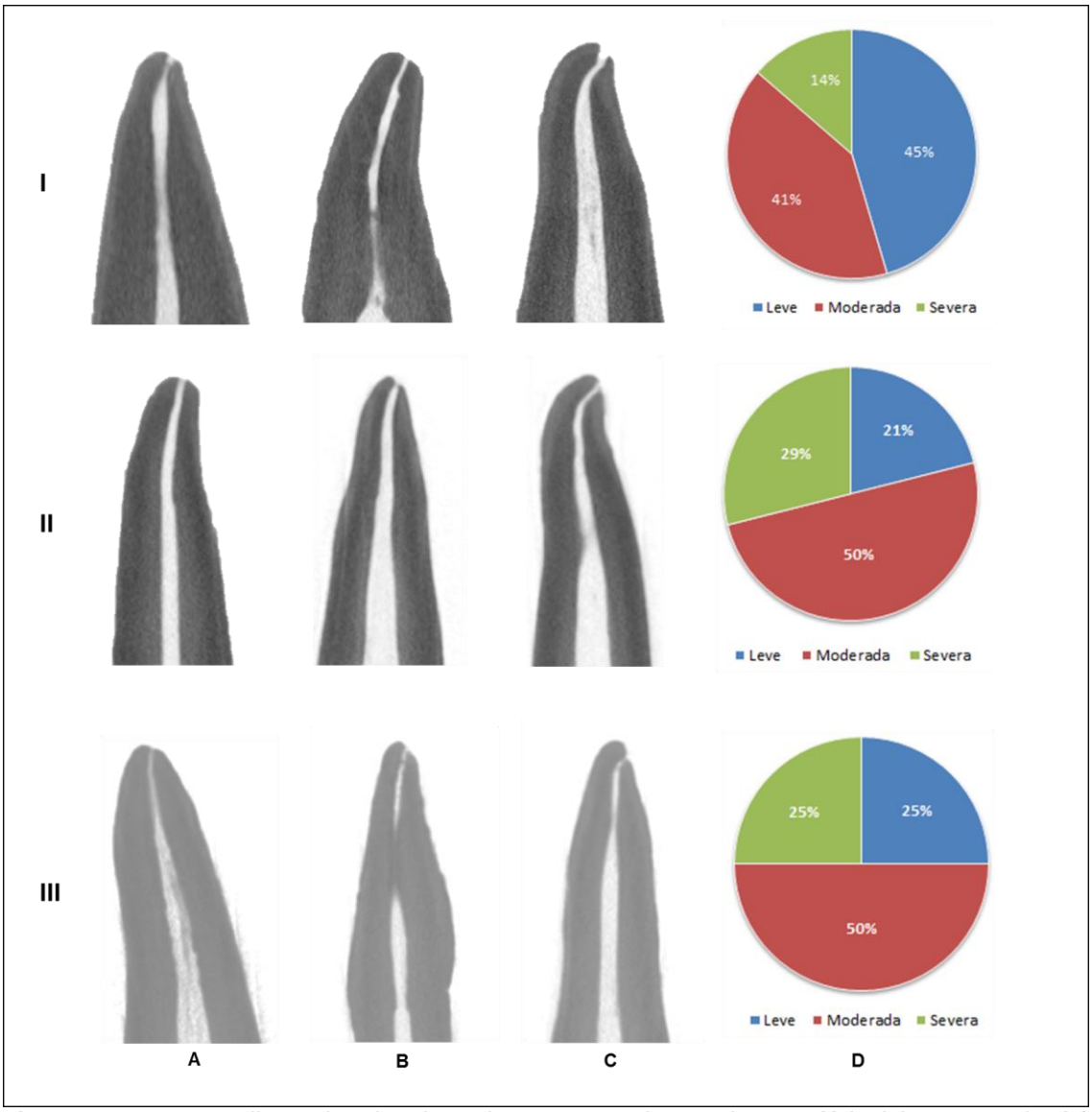

Figura 20. Esquema ilustrativo dos tipos de curvatura observados em **(I)** incisivos centrais, **(II)** incisivos laterais e **(III)** caninos. **(A)** curvatura leve; **(B)** curvatura moderada e **(C)** curvatura severa. **(D)** Gráfico representativo das porcentagens de cada tipo de curvatura.

Análise do ombro palatino

Os cortes longitudinais evidenciaram a localização do ombro palatino nos três grupos dentais avaliados, sendo mais proeminente no grupo dos caninos (Figura 21).

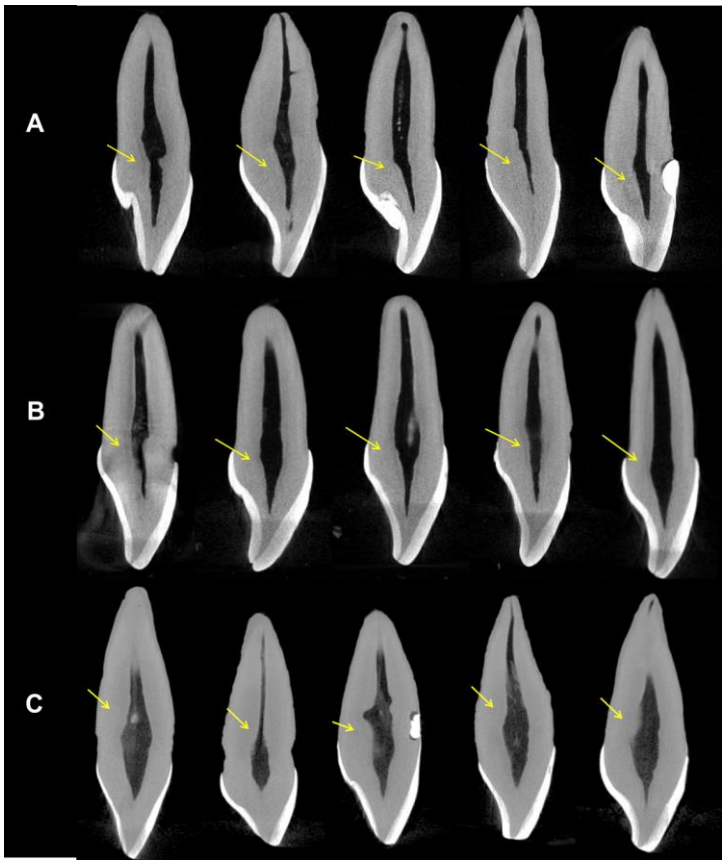

Figura 21. Cortes longitudinais evidenciando a localização do ombro palatino (setas amarelas) em **(A)** incisivos centrais superiores; **(B)** incisivos laterais superiores e **(C)** caninos superiores.

A análise quantitativa mostrou que as menores médias de volume do ombro palatino foram encontradas nos incisivos laterais superiores ($p<0,005$), quando comparado com os incisivos centrais e caninos que apresentaram valores semelhantes ($p>0,05$) (Tabela V).

Tabela V. Volume (mm^3) de dentina (Média ± DP) na região do ombro palatino.

	ICS	ILS	CS
	Volume (mm^3)	Volume (mm^3)	Volume (mm^3)
Ombro palatino	14,15 ± 3,85a	11,46 ± 3,09b	13,95 ± 2,55a

Letras diferentes indicam diferença estatística entre colunas (Teste Tukey, $p<0,005$)

Análise da anatomia externa dos incisivos centrais, laterais e caninos superiores

Os valores médios e desvios-padrão do comprimento total do dente, comprimento da raiz, altura da coroa e distância do forame apical ao ápice anatômico estão dispostos na Figura 22. A Tabela VI apresenta os valores médios e desvios-padrão, bem como os valores máximos e mínimos da amostra estuda em relação às dimensões da coroa no sentido mésio-distal na borda incisal e na região do cíngulo, bem como, no sentido vestíbulo-palatino na região do equador anatômico.

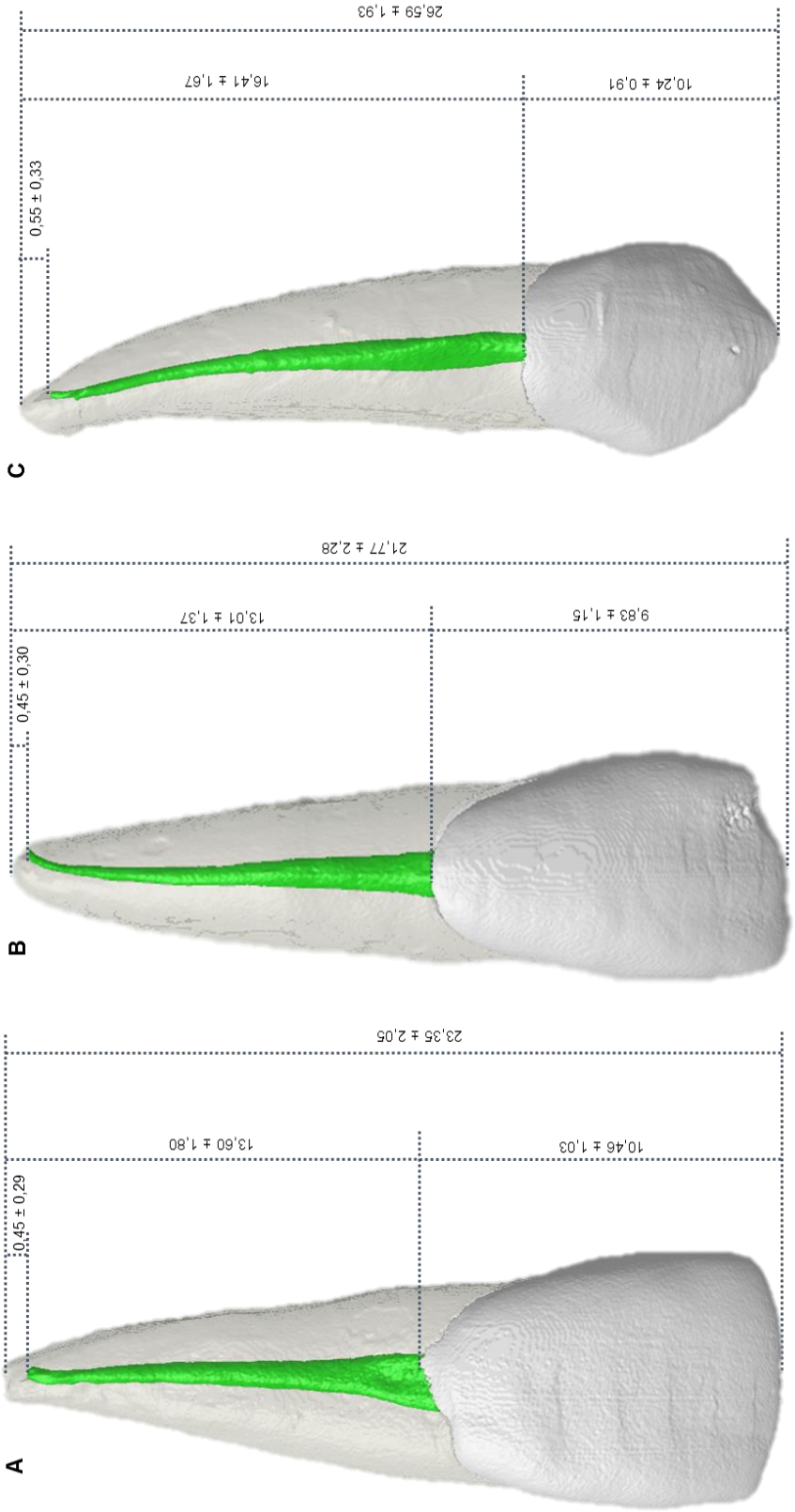

Figura 22. Reconstrução tridimensional mostrando os valores médios das distâncias (média ± DP) do comprimento total do dente, comprimento da raiz, altura da coroa e da distância perpendicular do forame apical ao ápice anatômico. (A) Incisivos centrais superiores; (B) incisivos laterais superiores e (C) caninos superiores.

Tabela VI. Médias e desvio-padrão das dimensões mésio-distal na borda incisal, na região do cíngulo e no sentido vestíbulo-palatino na região do equador anatômico, nos dentes superiores.

	ICS		**ILS**		**CS**	
	Média ± DP	Variação	Média ± DP	Variação	Média ± DP	Variação
MD - incisal	8,08 ± 0,75a	6,59 – 9,62	6,36 ± 0,57b	5,41 – 7,67	4,79 ± 0,89c	2,21 – 6,28
MD - cíngulo	6,70 ± 0,71a	5,16 – 8,21	5,25 ± 0,54b	4,21 – 6,51	6,86 ± 0,68a	5,71 – 8,29
VP – equador anatômico	7,02 ± 0,44a	6,12 – 8,16	6,52 ± 0,47b	5,75 – 7,86	7,59 ± 0,60c	6,45 – 9,09

Letras diferentes indicam diferença estatística entre colunas (Teste Tukey, p<0,005).

Foi observada presença de raiz única em 100% dos dentes avaliados. A Tabela VII apresenta o comprimento médio, máximo e mínimo, encontrados na amostra estudada.

Tabela VII. Comprimento médio, máximo e mínimo dos incisivos centrais, laterais e caninos superiores.

	Comprimento (mm)	**Variação**
ICS	23,35 ± 2,05a	19,50 – 27,18
ILS	21,77 ± 2,28b	10,54 – 25,99
CS	26,59 ± 1,93c	21,65 – 29,77

Letras diferentes indicam diferença estatística entre linhas (Teste Tukey, p<0,005).

A presença de incisivos centrais com coroa em forma de pá (*shovel-shaped*) foi observada em 88,46% da amostra, sendo distribuídas da seguinte forma: 65,38% em forma de pá, 17,31% em forma de dupla pá, 38,5% em traços de pá. Foi ainda observada a presença de "*finger-like"* em 1,92% dos dentes avaliados (Figura 23).

Figura 23. Forma da coroa dos incisivos centrais superiores. **(A)** coroa em forma de pá. **(B)** coroa em traços de pá. **(C)** coroa com forma de dupla pá. **(D)** presença de "finger-like".

Em relação aos incisivos laterais, a presença de coroa em forma de pá (*shovel-shaped*) foi observada em 100% da amostra, sendo distribuídas da seguinte forma: 62,97% em forma de pá, 22,22% em forma de dupla pá, 3,70% em traços de pá. Foi ainda observada a presença de "*finger-like"* em 11,11% dos dentes avaliados (Figura 24).

Figura 24. Forma da coroa dos incisivos laterais superiores. **(A)** coroa em forma de pá. **(B)** coroa em traços de pá. **(C)** coroa com forma de dupla pá. **(D)** presença de "finger-like".

A distribuição percentual das direções de curvatura das raízes dos incisivos centrais, laterais e caninos está disposta na Figura 25. Não foi observada curvatura palatina em nenhum dos grupos dentais avaliados. Além disso, não foi encontrada curvatura vestibular nos incisivos laterais.

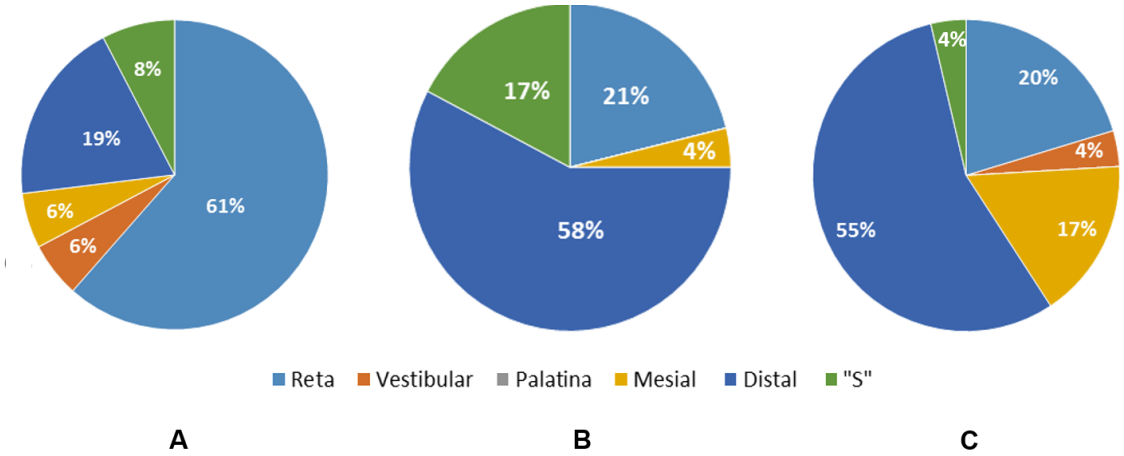

Figura 25. Distribuição percentual das direções de curvatura nos dentes superiores. **(A)** incisivos centrais; **(B)** incisivos laterais e **(C)** caninos.

Análise do forame apical

Posição do forame

Nos incisivos centrais superiores, o forame apical estava localizado na região central do ápice radicular em apenas 22% dos casos. (Figura 26). Já nos incisivos laterais superiores os forames apicais estavam localizados na região distopalatina do ápice radicular na maioria dos casos (30%), com menor incidência (2%) nas regiões vestibular e mesiovestibular (Figura 26). No caninos superiores, a maior (28%) e menor (2%) incidência foram encontradas na região mesiovestibular e distopalatina, respectivamente (Figura 26).

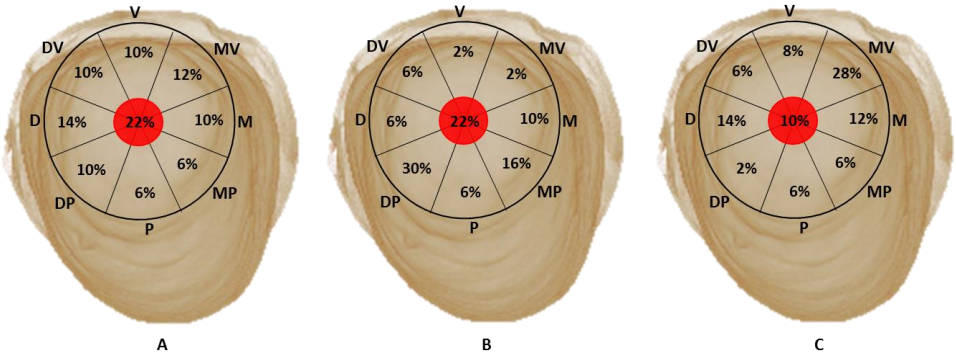

Figura 26. Orientação da direção do forame apical em **(A)** incisivos centrais superiores; **(B)** incisivos laterais superiores e **(C)** caninos superiores. O círculo em vermelho representa a região central do ápice radicular; V: vestibular, MV: mesiovestibular; M: mesial; MP: mesiopalatino; P: palatino; DP: distopalatino; D: distal; DV: distovestibular.

Análise do forame apical/constrição apical

Os valores de circularidade nos incisivos centrais e caninos mostraram que o canal na região de constrição apical (forame menor) apresentou forma mais circular quando comparado à forma do canal no forame apical (forame maior) ($p<0,005$) (Tabela IX). Além disso, nos caninos o diâmetro maior aumentou a medida que se distanciou da constrição apical em direção ao forame apical ($p<0,005$) (Tabela IX). Já nos incisivos laterais superiores não houve diferença estatística entre os parâmetros avaliados ($p>0,05$) (Tabela VIII).

Tabela VIII. Análise morfométrica bidimensional de circularidade, diâmetro maior e menor (média ± desvio padrão) do canal na constrição apical e no forame apical de incisivos centrais, laterais e caninos superiores.

		Constrição apical	Forame apical
ICS	Circularidade	0,77 ± 0,06a	0,67 ± 0,12b
	Diâmetro maior (mm)	0,50 ± 0,13a	0,51 ± 0,15a
	Diâmetro menor (mm)	0,41 ± 0,10a	0,37 ± 0,11a
ILS	Circularidade	0,64 ± 0,15a	0,65 ± 0,13a
	Diâmetro maior (mm)	0,56 ± 0,24a	0,54 ± 0,23a
	Diâmetro menor (mm)	0,36 ± 0,11a	0,36 ± 0,12a
CS	Circularidade	0,73 ± 0,10a	0,65 ± 0,14b
	Diâmetro maior (mm)	0,47 ± 0,13a	0,54 ± 0,19b
	Diâmetro menor (mm)	0,37 ± 0,10a	0,36 ± 0,09a

Letras diferentes indicam diferença estatística entre colunas (Teste Tukey, $p<0,005$).

Análise dos sulcos radiculares

Foram observados sulcos radiculares em 4% (2 dentes) dos incisivos centrais superiores, sendo que 50% estavam localizados na face vestibular e 50% na face distal (Figura 27).

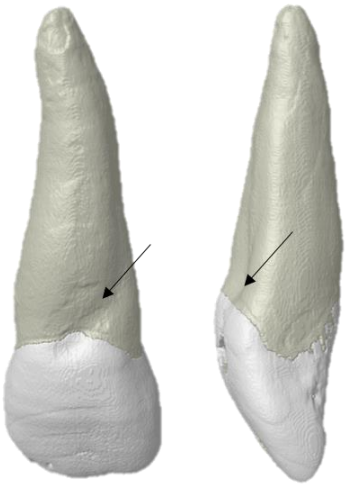

Figura 27. Distribuição e localização dos sulcos radiculares em incisivos centrais superiores. As setas indicam a presença dos sulcos nas faces vestibular e distal.

Já nos incisivos laterais superiores a incidência foi de 8% (4 dentes), sendo que 50% estavam localizados na face mesial e 50% na face distal (Figura 28).

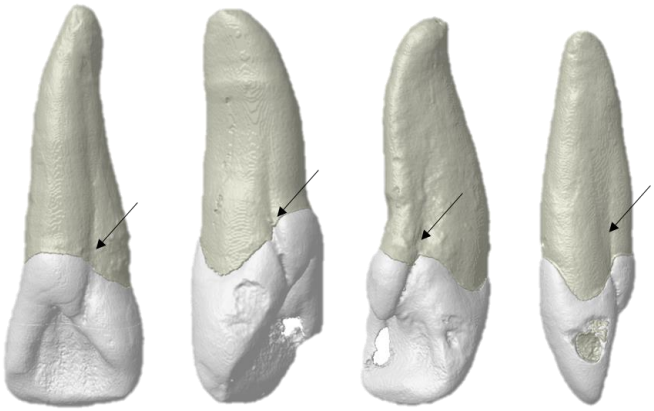

Figura 28. Distribuição e localização dos sulcos radiculares em incisivos laterais superiores. As setas indicam a presença dos sulcos nas faces mesial e distal.

Tanto nos incisivos centrais como nos incisivos laterais, 100% dos sulcos encontrados tiveram seu início em esmalte (Figura 27 e 28). A profundidade do sulco apresentou maiores valores na secção transversal correspondente à metade da extensão total do sulco (M) para os incisivos centrais superiores (0,28 ± 0,04 mm). Nos incisivos laterais superiores, a maior média de profundidade do sulco foi a 2 mm acima (M+2) da secção central do sulco (M). Além disso, os incisivos laterais superiores apresentaram maior média de comprimento total dos sulcos radiculares quando comparados com os incisivos centrais superiores (Tabela IX).

Tabela IX. Análise dos sulcos radiculares em incisivos centrais e laterais superiores.

		Sulcos Radiculares	
Amostra (n)	Medidas do Sulco	Profundidade do Sulco	Comprimento Sulco
ICS	M - 2	0,13 ± 0,01	4,38 ± 0,53
	M - 1	0,21 ± 0,00	
	M	0,28 ± 0,04	
	M + 1	0,26 ± 0,10	
	M + 2	0,26 ± 0,08	
ILS	M - 2	0,22 ± 0,07	4,80 ± 0,12
	M - 1	0,22 ± 0,07	
	M	0,22 ± 0,09	
	M + 1	0,24 ± 0,11	
	M + 2	0,27 ± 0,08	
CS	Não apresentaram sulcos		

Discussão

O advento da microtomografia computadorizada (µTC) permitiu avanço na elaboração do diagnóstico e planejamento, assim como no tratamento em Endodontia (PLOTINO et al., 2006; FAN et al., 2009; SOMMA et al., 2009; PETERS; PAQUÉ, 2011; VERSIANI; PÉCORA; SOUSA-NETO, 2011b), uma vez que possibilita o estudo bi e tridimensional quali-quantitativo do SCR, bem como da anatomia externa de diferentes grupos dentais, de forma não invasiva e não destrutiva (VERSIANI; PÉCORA; SOUSA-NETO, 2011a; VERSIANI; PÉCORA; SOUSA-NETO, 2011b; VERSIANI; PÉCORA; SOUSA-NETO, 2011).

As análises quantitativas dos parâmetros bidimensionais avaliados neste estudo mostraram que, em relação à circularidade e ao fator de forma, os canais radiculares dos incisivos centrais e caninos superiores apresentaram forma mais circular, quando comparados aos incisivos laterais superiores, que apresentaram leve tendência ao achatamento. Este fato pode ser atribuído à maior incidência de curvatura radicular no terço apical deste grupo dental. Assim, a tendência ao achatamento dos canais radiculares pode dificultar o preparo biomecânico, a efetiva limpeza e, consequentemente, sua obturação (MILANEZI DE ALMEIDA et al., 2013).

A tendência ao achatamento do canal no terço apical dos incisivos laterais refletiu na diferença entre o diâmetro maior e menor, que foi notoriamente maior, quando comparado com os incisivos centrais e caninos superiores que apresentaram valores médios de diâmetro maior e menor aproximados. Apesar de se tratar de canais com maior tendência à circularidade do que ao achatamento, a diferença entre os diâmetros maior e menor deve ser considerada durante o preparo biomecânico, uma vez que a instrumentação no maior diâmetro destes canais pode levar a ocorrência de perfurações laterais antes de completar a

instrumentação requerida, e no menor diâmetro pode ser insuficiente, impossibilitando a adequada limpeza desta região (LEONI et al., 2014). Vale ressaltar neste contexto, a importância da determinação do diâmetro anatômico clínico previamente ao preparo biomecânico, pois revela a quantidade de instrumentação que deve ser realizada na região apical.

Outro ponto que merece destaque, é a diferença do aumento entre os diâmetros maior e menor ao longo dos 5 mm avaliados, que pôde ser observado principalmente nos incisivos laterais (0,12 mm e 0,07 mm para os diâmetros maior e menor, respectivamente) e caninos (0,11 mm e 0,06 mm, para os diâmetros maior e menor, respectivamente), demonstrando um aumento significativo de conicidade. Já nos incisivos centrais, apesar de apresentar também acentuada conicidade, a diferença entre a conicidade dos diâmetros maior e menor foi mais discreta (0,09 mm para o diâmetro maior e 0,07 mm para diâmetro menor). Esse dado torna-se importante no momento do planejamento do preparo biomecânico, em que se deve utilizar instrumentos com diferentes conicidades e/ou cinemáticas que permitiria então maior área de superfície tocada pelo instrumento (VANNI et al., 2004; VANNI et al., 2005). Segundo BUCHANAN (1994), para otimizar a função de cada instrumento é preciso ter conhecimento das diferenças anatômicas de cada terço do canal radicular.

A análise dos parâmetros tridimensionais evidenciou que as maiores médias de volume e área de superfície foram encontradas nos canais radiculares dos caninos superiores, enquanto que as menores médias foram observadas nos incisivos laterais. Já os valores de SMI foram semelhantes nos incisivos centrais, laterais e caninos, evidenciando forma tridimensional cilíndrica do SCR nos dentes anteriores superiores.

Em relação à análise qualitativa dos modelos tridimensionais, 100% dos incisivos centrais, laterais e caninos superiores avaliados no presente estudo evidenciaram padrão morfológico do tipo I segundo a classificação de Vertucci (1984). Esses dados corroboram com os estudos de VERTUCCI (1984), VERTUCCI (2005) e ÇALIŞKAN et al. (1995) que encontraram o tipo I em 100% dos incisivos centrais, laterais e caninos superiores. Entretanto, a literatura mostra a presença de dois ou mais canais de 0,6 a 4,2% dos incisivos centrais e de 2,9 a 6% dos incisivos laterais (DE-DEUS, 1992; CLEGHORN et al., 1998; WENG et al., 2009) e de 1,2 a 11,6% dos caninos superiores (ÇALIŞKAN et al., 1995; SERT; BAYIRLI, 2004; AMARDEEP et al., 2014).

Em relação à classificação dos canais, há trabalhos que classificam de acordo com Pucci & Reig (1944) ou de acordo com a AAE (1998), não havendo consenso na literatura no que se refere à padronização de classificações e terminologias (Tabela X), o que pode dificultar a comparação entre os diferentes trabalhos de anatomia. Entre os trabalhos presentes na literatura, apenas DE-DEUS (1975) e ADORNO et al. (2010) mencionam o tipo de classificação utilizada. Nesse sentido, este estudo realizou além da classificação da AAE (1998), a classificação de Pucci & Reig (1944) a fim de comparar os resultados obtidos nos trabalhos presentes na literatura até o momento.

A classificação dos tipos de canais segundo Pucci & Reig (1944) revelou a presença de canais laterais em 8% dos incisivos centrais, 4% dos incisivos laterais e 10% dos caninos e canais secundários em 14% dos incisivos centrais, 22% dos incisivos laterais e 46% dos caninos. Foi possível ainda observar a presença de canais colaterais em 2% dos incisivos centrais e canais recorrentes em 2% dos incisivos laterais. A presença de deltas apicais foi de 2% nos incisivos

centrais, 4% nos incisivos laterais e 6% nos caninos. Não foram encontrados canais acessórios em nenhum dos incisivos centrais, laterais e caninos avaliados. Seguindo esta mesma classificação, DE-DEUS (1975), em seu consagrado estudo sobre canais radiculares por meio de diafanização, observou presença de canais laterais em 18,9% dos incisivos centrais, 5,8% dos incisivos laterais e 2,7% dos caninos e, diferentemente do presente estudo, encontrou canais secundários em apenas 8,1% dos incisivos centrais, 3,9% dos incisivos laterais e 15% dos caninos. Assim como no presente estudo, DE-DEUS (1975) não encontrou canais acessórios nos incisivos centrais e laterais, relatando presença em apenas 0,7% dos caninos superiores avaliados. Os maiores percentuais de variações anatômicas apicais encontrados no presente estudo podem ser atribuídos à maior acuidade do método de avaliação utilizado, quando comparado ao trabalho de DE-DEUS (1975) que avaliou a presença desses canais por meio de diafanização. Além disso, no presente estudo, houve a preocupação em manter os dentes em solução de hipoclorito de sódio a 1% para dissolução tecidual, a fim de evitar interferência na análise das imagens.

Já a classificação segundo a AAE (1998) evidenciou no presente estudo presença de canais acessórios em 24% dos incisivos centrais, 28% dos incisivos laterais e 56% dos caninos, que corroboram com os dados obtidos no estudo de ADORNO et al. (2010), que encontraram a presença de canais acessórios em 23,10% dos incisivos centrais, 27,90% dos incisivos laterais e em 29% dos caninos. A incidência aumentada de canais acessórios comparada a classificação de Pucci & Reig (1944) deve-se ao fato de que nesta nova classificação o termo refere-se a todo e qualquer ramo do canal radicular principal que se comunica com a superfície externa da raiz, diferindo apenas do termo delta apical que

refere-se a ramificação do canal principal em múltiplos canais acessórios na região apical.

As diferenças encontradas entre os diversos estudos de morfologia do SCR refletem não só a variedade dental observada entre gêneros e grupos étnicos e a acuidade das diferentes metodologias utilizadas (SERT; BAYIRLI, 2004), mas também as diferentes classificações utilizadas que, muitas vezes, não estão especificadas nos estudos (Tabela X). Nesse sentido, de acordo com os resultados encontrados neste estudo e em outros presentes na literatura (Tabela X), a prevalência de canais laterais, secundários e deltas apicais é alta nos dentes anteriores superiores, independente da classificação realizada, principalmente nos caninos que, associado ao comprimento de suas raízes, torna-se clinicamente importante.

Tabela X. Resumo dos estudos de canais acessórios de dentes anteriores superiores.

Autor	Ano	População	Classificação		Amostra			Metodologia
					ICS	ILS	CS	
Hess & Zürcher	1925	Não especificado	Não especificado	Número (n)	280	248	154	Impressão de borracha vulcanizada
				Canais laterais (%)	21,40	22	18	
				Deltas apicais (%)	25	31	18	
De-Deus	1975	Não especificado	Pucci & Reig (1944)	Número (n)	37	51	73	Diafanização com tinta da China
				Canais laterais (%)	18,90	5,80	2,70	
				Deltas apicais (%)	8,10	3,90	16,40	
Vertucci	1984	Não especificado	Não especificado	Número (n)	100	100	100	Diafanização com hematoxilina
				Canais laterais (%)	24	26	30	
				Deltas apicais (%)	1	3	3	
Kasahara *et al.*	1990	Não especificado	Não especificado	Número (n)	510	-	-	Diafanização ao vácuo com tinta da Índia
				Canais laterais (%)	55,80	-	-	
				Deltas apicais (%)	12,30	-	-	
Çaliskan *et al.*	1995	Turca	Não especificado	Número (n)	100	100	100	Diafanização com tinta da Índia
				Canais laterais (%)	41,46	41,46	45,65	
				Deltas apicais (%)	17,07	4,88	13,04	
Sert & Bayirli	2004	Turca	Não especificado	Número (n)	200	200	200	Diafanização com tinta da Índia
				Canais laterais (%)	26,50	24	28,50	
				Deltas apicais (%)	16,50	18,50	18	
Weng *et al.*	2009	Chinesa	Não especificado	Número (n)	71	70	65	Diafanização com tinta da China em câmara hiperbárica
				Canais laterais (%)	32,40	44,40	37,50	
				Deltas apicais (%)	12,20	38,90	56,30	
Adorno *et al.*	2010	Japonesa	AAE (1998)	Número (n)	69	61	31	Diafanização ao vácuo com tinta da Índia
				Canais laterais (%)	23,10	27,90	29	
				Canais acessórios nos 3 mm apicais (%)	46,30	29,50	38,70	
Presente estudo	2014	Não especificado	Pucci & Reig (1944)	Número (n)	50	50	50	Microtomografia computadorizada
				Canais colaterais (%)	-	-	-	
				Canais laterais (%)	8	4,08	9,62	
				Canais secundários (%)	14	22,45	46,15	
				Canais acessórios (%)	-	-	-	
				Canais recorrentes (%)	-	2,04	-	
				Intercondutos (%)	-	-	-	
				Deltas apicais (%)	2	4,08	5,77	
			AAE (1998)	Canais acessórios	24	8	2	
				Canais laterais	28	4	4	
				Deltas apicais	56	10	6	

Sabe-se que o insucesso no tratamento endodôntico pode ser atribuído à infecção intrarradicular persistente encontrada em canais não tratados, túbulos dentinários ou em irregularidades complexas do SCR, como os canais laterais, secundários e deltas apicais (NAIR, 2006; RICUCCI; SIQUEIRA, 2008). Assim, a desinfecção e preparo por meio apenas do processo de instrumentação é insuficiente (BYSTROM; SUNDQVIST, 1981), sendo necessário o uso criterioso de soluções irrigantes que atuem no processo de desinfecção e solvência do material orgânico, como hipoclorito de sódio (NAENNI et al., 2004; HULSMANN; PETERS; DUMMER, 2005; VIANNA et al., 2006; ZAPAROLLI; SAQUY; CRUZ-FILHO, 2012) e de soluções quelantes para remoção da camada de *smear* (CRUZ-FILHO et al., 2011; ROBBERECHT; COLARD; CRINQUETTE, 2012), bem como o uso de técnicas contemporâneas como a irrigação ultrassônica passiva e irrigação com pressão negativa, que têm sido relatadas como facilitadores no alcance a áreas inacessíveis durante o preparo dos canais radiculares (DE GREGORIO et al., 2010; SUSIN et al., 2010; CASTELO-BAZ et al., 2012).

Foi possível observar que todos os canais radiculares avaliados apresentaram curvatura no terço apical, indicando saída lateral do forame apical. Os dados de curvatura apical do canal radicular evidenciaram curvatura moderada a severa em mais de 50% da amostra dos incisivos centrais, laterais e caninos. Os dados obtidos no presente estudo, estão de acordo com os trabalhos de WILLERSHAUSEN et al. (2008), que, por meio de análise radiográfica, encontraram curvatura leve e moderada em 100% dos dentes anteriores superiores estudados.

Em relação à curvatura das raízes, apesar da frequência de raízes retas (61%) nos incisivos centrais, a variações morfológicas estão presentes, e oferecem desafio ao cirurgião-dentista. Em relação aos incisivos laterais e caninos, estes

apresentaram prevalência de curvatura acentuada para a distal (58% e 55% respectivamente), o que está de acordo com a literatura que afirma que os incisivos centrais superiores geralmente apresentam raízes retas com pouca ou nenhuma inclinação, enquanto que os incisivos laterais e caninos apresentam acentuada curvatura para a distal seguindo a curvatura do arco dental (DE-DEUS, 1960; MATZER, 1993; KASAHARA et al., 1990; CALIŞKAN et al., 1995). Cabe salientar que a maioria dos canais radiculares são curvos em sua porção apical, e que este achado anatômico pode não ser identificado na radiografia convencional, uma vez que estas imagens comprimem a anatomia tridimensional em uma imagem bidimensional e assim apenas as características anatômicas no sentido mesio-distal podem ser observadas, comprometendo a visualização de características no sentido vestíbulo-lingual (ABELLA et al., 2011). Assim, os resultados apresentados neste estudo permitem ao cirurgião-dentista o entendimento sobre o acesso do instrumento à zona crítica apical que frente a curvaturas pode ser desafiador, e que na maioria das vezes, por negligência profissional e iatrogenias, resultam em acidentes operatórios como desgastes excessivos, perfurações, degraus, desvios apicais, além da possibilidade de fratura dos instrumentos, devido às tensões proporcionadas pelas curvaturas (ABOU-RASS; FRANK; GLICK, 1980; SOUTHARD; OSWALD; NATKIN, 1987; BUCHANAN, 1989; AL-OMARI; DUMMER; NEWCOMBE, 1992; VERTUCCI, 2005).

Uma característica anatômica comum nos dentes anteriores superiores também observada neste estudo é a presença do ombro palatino, que na análise qualitativa se apresentou mais proeminente nos caninos quando comparados aos incisivos centrais e laterais (Figura 21), corroborando com os maiores valores de volume de dentina nesta região do ombro juntamente com incisivos centrais. Essa

projeção de dentina na região cervicopalatina dificulta a correta localização e preparo biomecânico dos canais radiculares, uma vez que impedem os instrumentos de tocarem a parede palatina (BENJAMIN; DOWNSON, 1974; MAUGER et al., 1999; LOGANI et al., 2009), favorecendo o acúmulo de raspas de dentina e material necrótico que poder levar ao insucesso do tratamento endodôntico em dentes anteriores (BENJAMIN; DOWNSON, 1974; VERTUCCI, 1974, NEO; CHEE, 1990; KARTAL; YANIKOGLU, 1992). Dessa forma, nesses casos, o preparo cervical é de fundamental importância, na remoção do ombro palatino (LEAL, 1998; DORNE; GARTNER, 2000)

Os resultados da análise externa evidenciaram as maiores médias de comprimento total do dente para os caninos (26,59 ± 1,93 mm), seguido dos incisivos centrais (23,35 ± 2,05 mm) e laterais (21,77 ± 2,28 mm). Esses dados corroboram com os estudos de MATZER (1993) e DE-DEUS (1960), que afirmaram que os caninos superiores são os dentes mais longos da arcada humana, seguido dos incisivos centrais e laterais. Em relação à altura da coroa, os incisivos centrais e caninos apresentaram as maiores médias quando comparados com os incisivos laterais, como já reportado por outros autores (DE-DEUS, 1960; MATZER, 1993). A presença de incisivos centrais e laterais com coroa em forma de pá foi observada em 88,46% e 100% dos casos, respectivamente, semelhante aos achados de MATZER (1993) que, estudando a anatomia interna e externa de uma população indígena Maia, encontrou a presença de coroas em forma de pá em 97% dos incisivos centrais e 90,6% dos incisivos laterais.

Embora a distribuição da posição do forame apical observada neste estudo ser heterogênea entre os incisivos centrais, laterais e caninos, a maioria se encontrava lateralmente à superfície da raiz (mesial, distal, mesiovestibular,

mesiopalatina, distovestibular, distopalatina, vestibular e palatina). Esta observação está de acordo com a literatura que mostra que, na maioria dos casos, o forame apical encontra-se na posição lateral ao ápice anatômico (VERTUCCI, 1984; BLASKOVIC; SUBAT; MARICIC, 1992; GUTIERREZ; AGUAYO, 1995; WU et al., 2000; VERSIANI; PÉCORA; SOUSA-NETO, 2012). Entretanto, outros autores relatam que o forame apical pode coincidir com o ápice anatômico de 6,7 a 46% dos casos (GREEN, 1956; BURCH; HULEN, 1972; PINEDA; KUTTLER, 1972; VERTUCCI, 1984; KASAHARA et al., 1990; MIZUTANI; OHNO; NAKAMURA, 1995; WU et al., 2000; BARATTO-FILHO et al., 2002; VERTUCCI, 2005).

Deve-se lembrar que o conceito clássico de anatomia radicular apical é baseado em três pontos anatômicos e histológicos: a constrição apical, a junção dentina-cemento e o forame apical (KUTTLER, 1955). A constrição apical é o ponto anatômico onde, teoricamente, é o limite desejável do preparo biomecânico (RICUCCI; LANGELAND, 1998), porém apresenta variações morfológicas que tornam a sua identificação imprevisível (DUMMER; MCGINN; REES, 1984). Já a junção dentina-cemento está localizada aproximadamente a 1 mm do forame apical e pode não coincidir com a constrição apical.

Neste estudo os valores encontrados para o diâmetro maior e menor do canal foram de, respectivamente 0,50 ± 0,13 e 0,41 ± 0,10 para os incisivos centrais, 0,56 ± 0,24 e 0,36 ± 0,11 para os incisivos laterais e 0,47 ± 0,13 e 0,37 ± 0,10 para os caninos. Estes valores correspondem, aproximadamente, aos instrumentos #50 - #55 para o diâmetro maior e #35 - #40 para o diâmetro menor e tem implicações nos procedimentos de limpeza e modelagem. Porém estes valores de diâmetro, exceto pelo diâmetro maior nos caninos, não apresentaram diferença estatística em relação aos diâmetros avaliados no forame apical, o que pode interferir na fidedignidade dos

localizadores apicais na determinação do comprimento de trabalho, visto que o diâmetro do forame apical tem sido relatado como importante fator no desempenho desses equipamentos (NEKOOFAR et al., 2006).

Outra importante característica observada na análise da anatomia externa foi a presença de sulcos radiculares em diferentes comprimentos e localizações. Os sulcos ou depressões radiculares são relatados como defeitos morfológicos de desenvolvimento encontrados sobre a superfície da raiz dental (KOGON, 1986; PÉCORA et al., 1991; PÉCORA et al., 1992; ESTRELA; PEREIRA; PÉCORA, 1995; ROBINSON et al., 2002; CLEGHORN; CHRISTIE; DONG, 2007a; GU, 2011) e que atuam como fator predisponente para a instalação da doença periodontal (LEE et al., 1968; EVERETT; KRAMER, 1972; WITHERS et al., 1981; MEISTER et al., 1983; KOGON, 1986; PÉCORA et al., 1991; PÉCORA et al., 1992; SIMON et al., 2000; FAN et al., 2008; GU, 2011). No presente trabalho, a presença de sulcos radiculares foi evidenciada em 4% dos incisivos centrais e 8% dos incisivos laterais. Estes sulcos iniciavam na região cervical da coroa e estavam localizados nas faces vestibular, mesial e distal. A literatura revela que a presença de sulcos radiculares em incisivos centrais e laterais varia de 0,6 a 11,1% dos casos, além disso, afirma que na maioria dos casos estes sulcos estão localizados nas faces vestibular, mesial e distal, iniciando na região coronária, em esmalte, estendendo-se por toda a superfície radicular (LEE et al., 1968; EVERETT; KRAMER, 1972; WITHERS et al., 1981; MEISTER et al., 1983; KOGON, 1986; PÉCORA et al., 1991; PÉCORA et al., 1992; GU, 2011; ARSLAN et al., 2014), suportando os resultados encontrados neste trabalho.

Deve-se levar em consideração que a presença do sulco radicular pode favorecer a retenção e acúmulo de bactérias, que pode levar ao desenvolvimento de

doença periodontal e endodôntica (SIMON et al., 2000; FAN et al., 2008). SIMON et al. (2000) relataram que em caso de necrose pulpar as bactérias do SCR podem alcançar a região do sulco radicular, em virtude da pequena espessura de dentina na região de maior profundidade de sulco, e levar ao desenvolvimento de lesões periodontais de origem endodôntica. Assim, o fato dos sulcos radiculares em dentes anteriores iniciarem na porção coronária contribui para o diagnóstico clínico, sendo primordial para o sucesso do tratamento.

Vale ressaltar que os dados apresentados neste trabalho sobre a anatomia interna do SCR, bem como sobre a anatomia dental externa, não divergem dos trabalhos já realizados com outros métodos tradicionais para este tipo de estudo. Entretanto, a µTC fornece medidas de parâmetros geométricos bi e tridimensionais de área, circularidade, fator de forma, diâmetros, volume, área de superfície, SMI entre outros, que não são passíveis de se obter com outras técnicas de avaliação (BJØRNDAL et al., 1999; PETERS et al., 2000; PETERS; SCHÖNENBERGER; LAIB, 2001; PETERS; PAQUÉ, 2011; VERMA; LOVE, 2011; VERSIANI; PÉCORA; SOUSA-NETO, 2011b; VERSIANI; PÉCORA; SOUSA-NETO, 2013), oferecendo subsídios que podem auxiliar na previsibilidade e planejamento do tratamento, bem como na seleção de dentes anteriores para estudos *ex-vivo*, uma vez que os dados bi e tridimensionais, e a utilização da técnica de amostragem estratificada proporcional garantem a padronização da amostra em cada grupo (JIANG, 2010; VERSIANI; PÉCORA; SOUSA-NETO, 2013).

Assim, corroborando com DE-DEUS (2012), que afirma que a alta resolução da microtomografia pode auxiliar na distribuição homogênea da amostra e consequentemente melhorar a validade do experimento, os dados morfométricos obtidos pela análise microtomográfica neste estudo, podem contribuir para o

conhecimento da anatomia e suas variações, uma vez que esses dentes são comumente utilizados como amostras nos estudos na área de Endodontia, principalmente nos testes de ensaios mecânicos (MANICARDI et al., 2011; CARNEIRO et al., 2012; HARAGUSHIKU et al., 2012; VIAPIANA et al., 2012; VILANOVA et al., 2012; DIAS et al., 2014; GONÇALVES et al., 2014; RACHED-JÚNIOR et al., 2014).

Portanto, os dados obtidos nas pesquisas científicas laboratoriais, aliados às informações obtidas pela avaliação radiográfica clínica, permitem ao cirurgião-dentista reconhecer o tipo de anatomia e suas variações, e escolher o melhor protocolo clínico para o preparo biomecânico e obturação do SCR e dessa forma, conduzir o tratamento endodôntico em direção ao sucesso.

Conclusões

Diante da metodologia empregada e com base nos resultados obtidos foi possível concluir que:

1- A área e o perímetro aumentaram gradualmente a cada milímetro que se distanciou do forame apical, em todos os grupos dentais estudados;

2- A análise da circularidade, fator de forma e diâmetros maior e menor evidenciou forma circular para os incisivos centrais e caninos, e tendência ao achatamento nos incisivos laterais;

3- Houve aumento progressivo dos diâmetros maior e menor nos 5 milímetros avaliados demonstrando um aumento significativo da conicidade, sendo mais expressivo nos incisivos laterais e caninos;

4- Os caninos apresentaram os maiores valores de volume e área de superfície e os valores de *SMI* sugeriram forma geométrica tridimensional com tendência a um cilindro para os três grupos dentais avaliados;

5- A configuração morfológica do Tipo I de Vertucci foi a única encontrada em todos os canais radiculares estudados;

6- Em relação a análise de canais acessórios, tanto a classificação de Pucci & Reig (1944) quanto a classificação da Associação Americana de Endodontia (1998) evidenciaram alto índice de canais laterais, secundários e acessórios nos dentes anteriores superiores. A presença de deltas apicais foi semelhante nas duas classificações;

7- Nos incisivos centrais houve prevalência de curvatura leve, quando comparado aos incisivos laterais e caninos que apresentaram maior incidência de curvatura moderada;

8- Sulcos radiculares foram encontrados em 2% dos incisivos centrais e em 4% dos incisivos laterais avaliados.

9- Conclui-se que os dados bi e tridimensionais obtidos por meio da µTC permitiram observar diferentes características morfológicas da anatomia interna e externa dos dentes anteriores superiores.

Referências Bibliográficas

ABELLA, F.; MERCADÉ, M.; DURAN-SINDREU, F.; ROIG, M. Managing severe curvature of radix entomolaris: three-dimensional analysis with cone beam computed tomography. **Int Endod J**, v. 44, n. 1, p. 876-85, 2011.

ABOU-RASS, M.; FRANK, A. L.; GLICK, D. H. The anticurvature filing method to prepare the curved root canal. **J Am Dent Assoc**, v. 101, n. 5, p. 792-4, 1980.

ADORNO, C. G.; YOSHIOKA, T.; SUDA, H. Incidence of accessory canals in Japanese anterior maxillary teeth following root canal filling ex vivo. **Int Endod J**, v. 43, n. 5, p. 370-6, 2010.

AHMED, H. A.; ABU-NAKR, N. H.; YAHIA, N. A.; IBRAHIM, Y. E. Root and canal morphology of permanent mandibular molars in a Sudanese population. **Int Endod J**, v. 40, n. 10, p. 766-71, 2007.

AL-OMARI, M. A. O.; DUMMER, P. M. H.; NEWCOMBE, R. G. Comparison of six files to prepare simulated root canal. Part I. **Inter Endod J**, v. 25, n. 1, p. 57-66, 1992.

AMARDEEP, N. S.; RAGHU, S.; NATANASABAPATHY, V. Root canal morphology of permanent maxillary and mandibular canines in Indian population using cone beam computed tomography. **Anat Res Int**, 2014. doi: 10.1155/2014/731859.

AMERICAN ASSOCIATION OF ENDODONTISTS. Glossary of Endodontics Terms, 8th edn. Chicago: **American Association of Endodontists,** 2012.

ARSLAN, H.; ERTAS, E. T.; TOPÇUOGLU, H. S.; SEKERCI, A. E.; ATICI, M. Y.; ERTAS, H.; DEMIRBUGA, S. Radicular grooves of maxillary anterior teeth in a Turkish population: a cone-beam computed tomographic study. **Arch Oral Biol**, v. 59, n. 3, p. 297-301, 2014.

BAISDEN, M. K.; KULILD, J. C.; WELLER, R. N. Root canal configuration of the mandibular first premolar. **J Endod**, v. 18, n. 10, p. 505-8, 1992.

BARATTO-FILHO, F.; FARINIUK, L. F.; FERREIRA, E. L.; PÉCORA, J. D.; CRUZ-FILHO, A. M.; SOUSA-NETO, M. D. Clinical and macroscopic study of maxillary molars with two palatal roots. **Int Endod J**, v. 35, n. 9, p. 796-801, 2002.

BAUMANN, M. A.; DOLL, G. M. Spatial reproduction of the root canal system by magnetic resonance microscopy. **J Endod**, v. 23, n. 1, p. 49-51, 1997.

BENJAMIN, K. A.; DOWSON, J. Incidence of two root canals in human mandibular incisor teeth. **Oral Surg Oral Med Oral Pathol**, v. 38, n. 1, p. 122-6, 1974.

BJØRNDAL, L.; CARLSEN, O.; THUESEN, G.; DARVANN, T.; KREIBORG, S. External and internal macromorphology in 3D-reconstructed maxillary molars using computerized X-ray microtomography. **Int Endod J**, v. 32, n. 1, p. 3-9, 1999.

BLASKOVIĆ-SUBAT, V.; MARICIĆ, B.; SUTALO, J. Asymmetry of the root canal foramen. **Int Endod J**, v. 25, n. 1, p. 158-64, 1992.

BOSSÙ, M.; VALLETTA, A.; FIORE, R.; RICCITIELLO, F.; D'AMORA, M.; COPPOLINO, F.; SIMEONE, M.; POLIMENI, A. Deciduous dentition: anatomical study by µ-CT. **Recenti Prog Med**, v. 104, n. 7, p. 425-9, 2013.

BUCHANAN, L. S. Management of the curved root canal. **J Calif Dent**, v. 17, n. 1, p. 40-7, 1989.

BUCHANAN, S. Cleaning and shaping the root canal system. Instrument selection and use. **Dentistry Today**, v. 13, n. 3, 1994.

BURCH, J. G.; HULEN, S. The relationship of the apical foramen to the anatomic apex of the tooth root. **Oral Surg Oral Med Oral Pathol**, v. 34, n. 1, p. 262-68, 1972.

BYSTRÖM, A.; SUNDQVIST, G. Bacteriologic evaluation of the efficacy of mechanical root canal instrumentation in endodontic therapy. **Scand J Dent Res,** v. 89, n. 4, p. 321 – 8, 1981.

ÇALIŞKAN, M. K.; PEHLIVAN, Y.; SEPETÇIOĞLU, F.; TÜRKÜN, M.; TUNCER, S.S. Root Canal Morphology of Human Permanent Teeth in a Turkish Population. **J Endod**, v. 21, n. 4, p. 200-204, 1995.

CANTATORE, G.; BERUTTI, E.; CASTELLUCCI, A. Missed anatomy: frequency ad clinical impact. **Endod Topics**, v. 15, n. 1, p. 3-31, 2009.

CARNEIRO, S. M.; SOUSA-NETO, M. D.; RACHED, F. A. JR.; MIRANDA, C. E.; SILVA, S. R.; SILVA-SOUSA, Y. T. Push-out strength of root fillings with or without thermomechanical compaction. **Int Endod J**, v. 45, n.9, p. 821-8, 2012.

CARNS, E. J.; SKIDMORE, A. E. Configurations and deviations of root canals of maxillary first premolars. **Oral Surg Oral Med Oral Pathol Oral Radiol Endod,** v. 36, n. 6, p. 880 – 886, 1973.

CASTELO-BAZ, P.; MARTÍN-BIEDMA, B.; CANTATORE, G.; RUÍZ-PIÑON, M.; BAHILLO, J.; RIVAS-MUNDIÑA, B.; VARELA-PATIÑO, P. In vitro comparison of passive and continuous ultrasonic irrigation in simulated lateral canals of extracted teeth. **J Endod**, v. 38, n. 5, p. 688-91, 2012.

CHEN, G.; CHANG, Y. C. Effects of liquid-and paste-type EDTA on smear-layer removal during rotary root-canal instrumentation. **J Dent Sci**, v. 6, n. 2, p.41-7, 2011.

CHEUNG, G. S.; YANG, J.; FAN, B. Morphometric study of the apical anatomy of C-shaped root canal systems in mandibular second molars. **Int Endod J**, v. 40, n. 4, p. 239-46, 2007.

CLEGHORN, B. M.; CHRISTIE, W. H.; DONG, C. C. The root and root canal morphology of the human mandibular first premolar: a literature review. **J Endod,** v. 33, n. 5, p. 509–16, 2007.

CRUZ-FILHO, A. M.; SOUSA-NETO, M. D.; SAVIOLI, R. N.; SILVA, R. G.; VANSAN, L. P.; PÉCORA, J. D. Effect of chelating solutions on the microhardness of root canal lumen dentin. **J Endod**, v. 37, n. 1, p. 358-62, 2011.

CURZON, M. E. Miscegenation and the prevalence of three-rooted mandibular first molars in the Baffin Eskimo. **Community Dent Oral Epidemol**, v. 2, n. 3, p. 120-1, 1974.

DE DEUS, Q. D. Frequency, location, and direction of the lateral, secondary, and accessory canals. **J Endod**, v. 1, n. 11, p. 361-6, 1975.

DE DEUS, Q. D. **Topografia da cavidade pulpar - contribuição ao seu estudo**. Doctorate thesis, Belo Horizonte, 1960.

DE GREGORIO, C.; ESTEVEZ, R.; CISNEROS, R.; PARANJPE, A.; COHENCA, N. Efficacy of different irrigation and activation systems on the penetration of sodium hypochlorite into simulated lateral canals and up to working length: an in vitro study. **J Endod**, v. 36, n. 7, p. 1216-21, 2010.

DE-DEUS, G. Research that matters – root canal filling and leakage studies. **Int Endod J**, n. 45, v. 12, p. 1063 – 4, 2012.

DE-DEUS, G.; BARINO, B.; ZAMOLYI, R. Q.; SOUZA, E.; JÚNIOR, A. F.; FIDEL, S.; FIDEL, R. A. S. Suboptimal Debridement Quality Produced by the Single-file F2 Protaper Technique in Oval-shaped Canals. **J Endod**, v. 36; n. 1, p. 1897–1900, 2010.

DIAS, K. C.; SOARES, C. J.; STEIER, L.; VERSIANI, M. A.; RACHED-JÚNIOR, F. J.; PÉCORA, J. D.; SILVA-SOUSA, Y. T.; DE SOUSA-NETO, M. D. Influence of drying protocol with isopropyl alcohol on the bond strength of resin-based sealers to the root dentin. **J Endod**, v. 40, n. 9, p. 1454-8, 2014.

DORNE, S. O.; GARTNER, A. H. Seleção de Casos e Plano de Tratamento. In: Cohen. S., Burns, R.C. Caminhos da polpa. 7. ed. Rio de Janeiro: Guanabara Koogan, Cap. 4, p. 53-64, 2000.

DOWKER, S. E.; DAVIS, G. R.; ELLIOTT, J. C. X-ray microtomography: nondestructive three-dimensional imaging for in vitro endodontic studies. **Oral Surg Oral Med Oral Pathol Oral Radiol Endod**, v. 83, n. 4, p. 510-6, 1997.

DUMMER, P. M.; MCGINN, J. H.; REES, D. G. The position and topography of the apical canal constriction and apical foramen. **Int Endod J**, v, n. 1, p. 192-8, 1984.

ENDAL, U.; SHEN, Y.; KNUT, A.; GAO, Y.; HAAPASALO, M. A high-resolution computed tomographic study of changes in root canal isthmus area by instrumentation and root filling. **J Endod**, v. 37, n. 2, p. 223-7, 2011.

ESTRELA, C.; PEREIRA, H. L.; PÉCORA, J. D. Radicular grooves in maxillary lateral incisor: case report. **Braz Dent J**, v. 6, n. 2, p. 143-6, 1995.

EVERETT, F. G.; KRAMER, G. M. The disto-lingual groove in the maxillary lateral incisor; a periodontal hazard. **J Periodontol**, v. 43, n. 6, p. 352-61, 1972.

FAN, B.; CHEUNG, G. S.; FAN, M.; GUTMANN, J. L.; FAN, W. C-shaped canal system in mandibular second molars: Part II--Radiographic features. **J Endod**, v. 30, n. 12, p. 904-8, 2004.

FAN, B.; MIN, Y.; LU, G.; YANG, J.; CHEUNG, G. S.; GUTMANN, J. L. Negotiation of C-shaped canal systems in mandibular second molars. **J Endod**, v. 35, n. 7, p. 1003-8, 2009.

FAN, B.; PAN, Y.; GAO, Y.; FANG, F.; WU, Q.; GUTMANN, J. L. Three-dimensional morphologic analysis of isthmuses in the mesial roots of mandibular molars. **J Endod**, v. 36, n. 11, p. 1866-9, 2010.

FAN, B.; YANG, J.; GUTMANN, J. L.; FAN, M. Root canal systems in mandibular first Premolars with C-shaped root configurations: part I – microcomputed tomography mapping of the radicular groove and associated root canal cross-sections. **J Endod**, v. 34, n. 11, p. 1337-41, 2008.

FILPO-PEREZ, C.; BRAMANTE, C. M.; VILLAS-BOAS, M. H.; HÚNGARO DUARTE, M. A.; VERSIANI, M. A.; ORDINOLA-ZAPATA, R. Micro-computed Tomographic Analysis of the Root Canal Morphology of the Distal Root of Mandibular First Molar. **J Endod**, 2014. doi: 10.1016/j.joen.2014.09.024.

FUMES, A. C.; SOUSA-NETO, M. D.; LEONI, G. B.; VERSIANI, M. A.; DA SILVA, L. A.; DA SILVA, R. A.; CONSOLARO, A. Root canal morphology of primary molars: a micro-computed tomography study. **Eur Arch Paediatr Dent**, v. 15, n. 5, p. 317-26, 2014.

GANDHI, A.; KATHURIA, A.; GANDHI, T. Endodontic-periodontal management of two rooted maxillary lateral incisor associated with complex radicular lingual groove by using spiral computed tomography as a diagnostic aid: a case report. **Int Endod J**, v. 44, n. 6, p. 574-82, 2011.

GAO, Y.; FAN, B.; CHEUNG, G. S.; GUTMANN, J. L.; FAN, M. C-shaped canal system in mandibular second molars part IV: 3-D morphological analysis and transverse measurement. **J Endod**, v. 32, n. 11, p. 1062-5, 2006.

GERGI, R.; RJEILY, J. A.; SADER, J.; NAAMAN, A. Comparison of canal transportation and centering ability of twisted files, Pathfile-ProTaper system, and stainless stee hand K-files by using computed tomography. **J Endod**, v. 36, n. 5, p. 904-7, 2010.

GILLES, J.; READER, A. An SEM investigation of the mesiolingual canal in human maxillary first and second molars. **Oral Surg Oral Med Oral Pathol**, v. 70, n.1, p. 638-43, 1990.

GONÇALVES, L.; SILVA-SOUSA, Y. T.; RAUCCI NETO, W.; TEIXEIRA, C. S.; SOUSA-NETO, M. D.; ALFREDO, E. Effect of different irrigation protocols on the radicular dentin interface and bond strength with a metacrylate-based endodontic sealer. **Microsc Res Tech**, v. 77, n. 6, p. 446-52, 2014.

GRANDE, N. M.; PLOTINO, G.; PECCI, R.; BEDINI, R.; PAMEIJER, C. H.; SOMMA, F. Micro-computerized tomographic analysis of radicular and canal morphology of premolars with long oval canals. **Oral Surg Oral Med Oral Pathol Oral Radiol Endod**, v. 106, n. 3, p. 70-6, 2008.

GREEN, D. A stereomicroscopic study of the root apices of 400 maxillary and mandibular anterior teeth. **Oral Surg Oral Med Oral Pathol**, v. 9, n. 1, p. 1224-32, 1956.

GU, L. S.; LING, J. Q.; HUANG, X. Y.; WEI, X.; XU, Q. A micro-computed tomographic study of the isthmus in the root canal system of mandibular first molar. **Zhonghua Kou Qiang Yi Xue Za Zhi**, v. 44, n. 1, p. 11-4, 2009.

GU, Y. C. A micro-computed tomographic analysis of maxillary lateral incisors with radicular grooves. **J Endod**, v. 37, n. 6, p. 789-92, 2011.

GU, Y.; LU, Q.; WANG, H.; DING, Y.; WANG, P.; NI, L Root canal morphology of permanent three-rooted mandibular first molars--part I: pulp floor and root canal system. **J Endod**, v. 36, n. 6, p. 990-4, 2010a.

GU, Y.; LU, Q.; WANG, P.; NI, L. Root canal morphology of permanent three-rooted mandibular first molars: Part II--measurement of root canal curvatures. **J Endod**, v. 36, n. 8, p. 1341-6, 2010b.

GU, Y.; ZHANG, Y.; LIAO, Z. Root and canal morphology of mandibular first premolars with radicular grooves. **Arch Oral Biol**, v. 58, n. 11, p. 1609-17, 2013.

GUILLAUME, B.; LACOSTE, J. P.; GABORIT, N.; BROSSARD, G.; CRUARD, A.; BASLÉ, M. F.; CHAPPARD, D. Microcomputed tomography used in the analysis of the morphology of root canals in extracted wisdom teeth. **Br J Oral Maxillofac Surg**, v. 44, n. 3, p. 240-4, 2006.

GUTIERREZ, J. H.; AGUAYO, P. Apical foraminal openings in human teeth. Number and location. **Oral Surg Oral Med Oral Pathol Oral Radiol Endod**, v. 79, n. 1, p. 769-77, 1995.

HARAGUSHIKU, G. A.; TEIXEIRA, C. S.; FURUSE, A. Y.; SOUSA, Y. T.; DE SOUSA NETO, M. D.; SILVA, R. G. Analysis of the interface and bond strength of resin-based endodontic cements to root dentin. **Microsc Res Tech**, v. 75, n. 5, p. 655-51, 2012.

HESS, W.; ZURCHER, E. **The anatomy of the root canals of the teeth of the permanent and deciduous dentitions**. London: John Bale, Sons & Danielsson, Ltd.; 1925.

HÜLSMANN, M.; PETERS, O. A.; DUMMER, P. M. H. Mechanical preparation of root canals: shaping goals, techniques and means. **Endod Topics**, v. 10, n. 1, p. 30-76, 2005.

JIANG, J. **Large sample techniques for statistics**. New York: Springer. 2010. 600p.

KARTAL, N.; YANIKOĞLU, F. C. Root canal morphology of mandibular incisors. **J Endod**, v. 18, n. 11, p. 562-4, 1992.

KASAHARA, E.; YASUDA, E.; YAMAMOTO, A.; ANZAI, M. Root canal system of the maxillary central incisor. **J Endod,** v. 16, n. 4, p. 158-61, 1990.

KHEDMAT, S.; ASSADIAN, H.; SARAVANI, A. A. Root canal morphology os the mandibular first premolars in an Iranian population using cross-sections and radiography. **J Endod**, v. 36, n. 2, p. 214-217, 2010.

KIM, Y.; CHANG, S. W.; LEE, J. K.; CHEN, I. P.; KAUFMAN, B.; JIANG, J.; CHA, B. Y.; ZHU, Q.; SAFAVI, K. E.; KUM, K. Y. A micro-computed tomography study of canal configuration of multiple-canalled mesiobuccal root of maxillary first molar. **Clin Oral Investig**, v. 17, n. 6, p. 1541-6, 2013.

KOGON, S. L. The prevalence, location and conformation of palato-radicular grooves in maxillary incisors. **J Periodontol**, v. 57, n. 4, p. 231-4, 1986.

KUPCZIK, K.; HUBLIN, J. J. Mandibular molar root morphology in Neanderthals and Late Pleistocene and recent Homo sapiens. **J Hum Evol**, v. 59, n. 5, p. 525-41, 2010.

KUTTLER, Y. Microscopic investigation of root apexes. **J Amer Dent Assoc**, v. 50, n. 1, p. 544–52, 1955.

LADEIRA, D. B.; CRUZ, A. D.; FREITAS, D. Q.; ALMEIDA, S. M. Prevalence of C-shaped root canal in a Brazilian subpopulation: a cone-beam computed tomography analysis. **Braz Oral Res**, v. 28, n. 1, p.39-45, 2014.

LEAL, J. M. **Seleção de Casos Para o Tratamento de Canais Radiculares**. In: Leonardo. M. R., Leal, J. M. Endodontia – Tratamento de Canais Radiculares. Cap. 8, p. 177-188, 3. ed. São Paulo: Panamericana, 1998.

LEE, J. K.; HA, B. H.; CHOI, J. H.; HEO, S. M.; PERINPANAYAGAM, H. Quantitative three-dimensional analysis of root canal curvature in maxillary first molars using micro-computed tomography. **J Endod**, v. 32, n. 10, p. 941-5, 2006.

LEE, K. W.; LEE, E. C.; POON, K. Y. Palato-gingival grooves in maxillary incisors. A possible predisposing factor to localised periodontal disease. **Br Dent J**, v. 124, n. 1, p. 14-8, 1968.

LEONI, G. B.; VERSIANI, M. A.; PÉCORA, J. D.; SOUSA-NETO, M. D. Micro-computed Tomographic Analysys of the Root Canal Morphology of Mandibular Incisors. **J Endod**, v. 40, n. 5, p. 710 – 16, 2014.

LI, J.; LI, L.; PAN, Y. Anatomic study of the buccal root with furcation groove and associated root canal shape in maxillary first premolars by using micro-computed tomography. **J Endod**, v. 39, n. 2, p. 265-8, 2013.

LI, X.; LIU, N.; LIU, N.; YE, L.; NIE, X.; ZHOU, X.; WEN, X.; LIU, R.; LIU, L.; DENG, M. A micro-computed tomography study of the location and curvature of the lingual canal in the mandibular first premolar with two canals originating from a single canal. **J Endod**, v. 38, n. 3, p. 309-12, 2012.

LIU, N.; LI, X.; LIU, N.; YE, L.; AN, J.; NIE, X.; LIU, L.; DENG, M. A micro-computed tomography study of the root canal morphology of the mandibular first premolar in a population from southwestern China. **Clin Oral Investig**, v. 17, n. 3, p. 999-1007, 2013.

LOGANI, A.; SINGH, A.; SINGLA, M.; SHAH, N. Labial access opening in mandibular anterior teeth -an alternative approach to success. **Quintessence Int**, v. 40, n. 7, p. 597-602, 2009.

LU, T.Y.; YANG, S.F.; PAI, S. F. Complicated root canal morphology of mandibular first premolar in a Chinese population using the cross section method. **J Endod**, v. 32, n. 10, p. 932–6, 2006.

MANICARDI, C. A.; VERSIANI, M. A.; SAQUY, P. C.; PÉCORA, J. D.; DE SOUSA-NETO, M. D. Influence of filling materals on the bonding interface of thin-walled roots reinforced with resin and quartz fiberposts. **J Endod**, v. 37, n. 4, p. 531-7, 2011.

MANNOCCI, F.; PERU, M.; SHERRIFF, M.; COOK, R.; PITT FORD, T. R. The isthmuses of the mesial root of mandibular molars: a micro-computed tomographic study. **Int Endod J**, v. 38, n. 8, p. 558-63, 2005.

MARCA, C.; DUMMER, P. M.; BRYANT, S.; VIER-PELISSER, F. V.; SÓ, M. V.; FONTANELLA, V.; DUTRA, V. D.; DE FIGUEIREDO, J. A. Three-rooted premolar analyzed by high-resolution and cone beam CT. **Clin Oral Investig**, v. 17, n. 6, p. 1535-40, 2013.

MATZER, J. A. C. **Anatomia interna e externa dos dentes dos indígenas descendentes dos maias da República da Guatemala**. Ribeirão Preto: Dissertação de Mestrado [Universidade de São Paulo – Faculdade de Odontologia de Ribeirão Preto], 1993.

MAUGER, M. J.; WAITE, R. M.; ALEXANDER, J. B.; SCHINDLER, W. G. IDeal endodontic access in mandibular incisors. **J Endod**, v. 25, n. 3, p. 206-7, 1999.

MEISTER, F. JR.; KEATING, K.; GERSTEIN, H.; MAYER, J. C. Successful treatment of a radicular lingual groove: case report. **J Endod**, v. 9, n. 12, p. 561-4, 1983.

MELTON, D. C.; KRELL, K. V.; FULLER, M. W. Anatomical and histological features of C-shaped canals in mandibular second molars. **J Endod**, v. 17, n. 8, p. 384-8, 1991.

MILANEZI DE ALMEIDA, M.; BERNARDINELI, N., ORDINOLA-ZAPATA, R.; VILAS-BÔAS, M. H.; AMOROSO-SILVA, P. A.; BRANDÃO, C. G.; GUIMARÃES, B. M.; MORAES, I. G.; HÚNGARO-DUARTE, M. A. Micro-computed Tomography Analysis

of the Root Canal Anatomy and Prevalence of Oval Canals in Mandibular Incisors. **J Endod**, v. 39, n. 12, p. 1529-33, 2013.

MIN, Y.; FAN, B.; CHEUNG, G. S.; GUTMANN, J. L.; FAN, M. C-shaped canal system in mandibular second molars Part III: The morphology of the pulp chamber floor. **J Endod**, v. 32, n. 12, p. 1155-9, 2006.

MIZUTANI, T.; OHNO, N.; NAKAMURA, H. Anatomical study of the root apex in the maxillary anterior teeth. **J Endod**, v. 18, n. 1, p. 344-47, 1992.

MOSHFEGHI, M.; SAJADI, S. S.; SAJADI, S.; SHAHBAZIAN, M. Conventional Versus Digital Radiography in Detecting Root Canal Type in Maxillary Premolars: An in Vitro Study. **J Dentistry**, v. 10, n. 1, p. 74-81, 2013.

MOTA DE ALMEIDA, F. J.; KNUTSSON, K.; FLYGARE, L. The effect of cone beam CT (CBCT) on therapeutic decision-making in endodontics. **Dentomaxillofac Radiol**, v. 43, n. 4, p. 201-3, 2014.

NAENNI, N.; THOMA, K.; ZEHNDER, M. Soft tissue dissolution capacity of currently used and potential endodontic irrigants. **J Endod**, v. 30, n. 11, p. 785 – 7, 2004.

NAIR, P. N. On the causes of persistent apical periodontitis: a review. **Int Endod J**, v. 39, n. 4, p. 249-81, 2006.

NEKOOFAR, M. H.; GHANDI, M. M.; HAYES, S. J.; DUMMER, P. M. H. The fundamental operating principles of electronic root canal length measurement devices. **Int Endod J**, v. 39, n. 1, p. 595–609, 2006.

NEO, J.; CHEE, L. F. A retrospective clinical study of endodontically treated mandibular incisors in a selected Chinese population. **Oral Surg Oral Med Oral Pathol**, v. 70, n. 6, p. 782-3, 1990.

ORDINOLA-ZAPATA, R.; BRAMANTE, C. M.; DUARTE, M. A.; CAVENAGO, B. C.; JARAMILLO, D.; VERSIANI, M. A. Shaping ability of Reciproc and TF Adaptive

systems in severely curved canals of rapid microCT-based prototyping molar replicas. **J Appl Oral Sci**, 2014. doi: 10.1590/1678-775720130705.

ORDINOLA-ZAPATA, R.; BRAMANTE, C. M.; VILLAS-BOAS, M. H.; CAVENAGO, B. C.; DUARTE, M. H.; VERSIANI, M. A. Morphologic micro-computed tomography analysis of mandibular premolars with three root canals. **J Endod**, v. 39, n. 9, p. 1130-5, 2013.

PAQUÉ, F.; PETERS, O. A. Micro–computed Tomography Evaluation of the Preparation of Long Oval Root Canals in Mandibular Molars with the Self-adjusting File. **J Endod**, v. 37, n. 4, p. 517-21, 2011.

PARK, J. W.; LEE, J. K.; HA, B. H.; CHOI, J. H.; PERINPANAYAGAM, H. Three-dimensional analysis of maxillary first molar mesiobuccal root canal configuration and curvature using micro-computed tomography. **Oral Surg Oral Med Oral Pathol Oral Radiol Endod**, v. 108, n. 3, p. 437-42, 2009.

PASTERNAK-JÚNIOR, B.; SOUSA-NETO, M. D.; SILVA, R. G. Canal transportation and centring ability of RaCe rotary instruments. **Int Endod J**, v. 42, n. 6, p. 499-506, 2009.

PÉCORA, J. D.; DA CRUZ FILHO, A. M. Study of the incidence of radicular grooves in maxillary incisors. **Braz Dent J**, v. 3, n. 1, p. 11-6, 1992.

PÉCORA, J. D.; SANTANA, S.V.S. Maxillary lateral incisor with two roots – case report. **Braz Dent J**, v. 2, n. 2, p. 151-53, 1992.

PÉCORA, J. D.; SAQUY, P. C.; SOUSA NETO, M. D.; WOELFEL, J. B. Root Form and Canal Anatomy of Maxillary First Premolars. **Braz Dent J**, v. 2, n. 1, p. 87-94, 1991.

PÉCORA, J. D.; SOUSA-NETO, M. D.; SAQUY, P. C.; WOELFEL, J. B. In vitro study of root canal anatomy of maxillary second premolars. **Braz Dent J**, v. 3, n. 2, p. 81-5, 1993.

PETERS, O. A.; LAIB, A.; RÜEGSEGGER, P.; BARBAKOW, F. Three-dimensional Analysis of Root Canal Geometry by High-resolution Computed Tomography. **J Dent Res**, v. 79, n. 6, p. 1405-9, 2000.

PETERS, O. A.; PAQUÉ, F. Root canal preparation of maxillary molars with the self-adjusting file: a micro-computed tomography study. **J Endod**, v. 37, n. 1, p. 53-7, 2011.

PETERS, O. A.; SCHÖNENBERGER, K.; LAIB, A. Effects of four Ni-Ti preparation techniques on root canal geometry assessed by micro computed tomography. **Int Endod J**, v. 34, n. 3, p. 221-30, 2001.

PINEDA, F.; KUTTLER, Y. Mesiodistal and buccolingual roentgenographic investigation of 7,275 root canals. **Oral Surg Oral Med Oral Pathol**, v. 33, n. 1, p. 101-10, 1972.

PINHEIRO JÚNIOR, E. C.; LEITE, A. P. P.; SILVA, R. G.; PÉCORA, J. D. Pré-molares superiores trirradiculares: anatomia externa e interna. **Rev ABO Nac**, v. 1, n. 3, p. 164-168, 1993.

PLOTINO, G.; GRANDE, N. M.; PECCI, R.; BEDINI, R.; PAMEIJER, C. H; SOMMA, F. Three-dimensional imaging using microcomputed tomography for studying tooth macromorphology. **J Am Dent Assoc**, v. 137, n. 11, p. 1555-61, 2006.

PUCCI, F. M.; REIG, R. **Conductos radiculares**. Barreirros y Ramos, Montevideo, Vol 1, 1944.

RACHED-JÚNIOR, F. J.; SOUSA-NETO, M. D.; SOUZA-GABRIEL, A. E.; DUARTE, M. A.; SILVA-SOUSA, Y. T. Impact of remaining zinc oxide-eugenol-based sealer on the bond strength of a resinous sealer to dentine after root canal retreatment. **Int Endod J**, v. 47, n. 5, p. 463-9, 2014.

REDDY, S. J.; CHANDRA, P. V.; SANTOSHI, L.; REDDY, G. V. Endodontic management of two-rooted mandibular premolars using spiral computed tomography: a report of two cases. **J Contemp Dent Pract**, v. 13, n. 6, p. 908-13, 2012.

RICUCCI, D.; LANGELAND, K. Apical limit of root canal instrumentation and obturation - Part 2. A histological study. **Int Endod J**, v. 31, n. 1, p. 394–409, 1998.

RICUCCI, D.; SIQUEIRA, J. F. JR. Anatomic and microbiologic challenges to achieving success with endodontic treatment: a case report. **J Endod**, v. 34, n. 10, p. 1249-54, 2008.

ROBBERECHT, L.; COLARD, T.; CLAISSE-CRINQUETTE, A. Qualitative evaluation of two endodontic obturation techniques: tapered single-cone method versus warm vertical condensation and injection system: an in vitro study. **J Oral Sci**, v. 54, n. 1, p. 99 – 104, 2012.

ROBINSON, S.; CZERNY, C.; GAHLEITNER, A.; BERNHART, T. Dental CT evaluation of mandibular first premolar root configurations and canal variations. **Oral Surg Oral Med Oral Pathol Oral Radiol Endod**, v. 93, n. 3, p. 328-32, 2002.

SANDHYA, R.; VELMURUGAN, N.; KANDASWAMY, D. Assessment of root canal morphology of mandibular first premolars in the Indian population using spiral computed tomography: an in vitro study. **Indian J Dent Res**, v. 21, n.2, p. 169-73, 2010.

SERT, S.; BAYIRLI, G. S. Evaluation of the root canal configurations of the mandibular and maxillary permanent teeth by gender in the Turkish population. **J Endod**, v. 30, n. 6, p. 391-8, 2004.

SIMON, J. H. S.; DOGAN, H.; CERESA, L. M.; SILVER, G, K. The Radicular Groove: Its Potential Clinical Significance. **J Endod**, v. 26, n. 5, p. 295 – 298, 2000.

SLOWEY, R. R. Root canal anatomy. Road map to successful endodontics. **Dent Clin North Am**, v. 23, n. 4, p. 555-73, 1979.

SOMMA, F.; LEONI, D.; PLOTINO, G.; GRANDE, N. M.; PLASSCHAERT, A. Root canal morphology of the mesiobuccal root of maxillary first molars: a micro-computed tomographic analysis. **Int Endod J**, v. 42, n. 2, p. 165-74, 2009.

SOUTHARD, D. W.; OSWALD, R. J.; NATKIN, E. Instrumentation of curved molar root canals with the Roane technique. **J Endod**, v. 13, n. 1, p. 479-489, 1987.

SOUZA-FLAMINI, L. E.; LEONI, G. B.; CHAVES, J. F. M.; VERSIANI, M. A.; CRUZ-FILHO, A. M.; PÉCORA, J. D.; SOUSA-NETO, M. D. The Radix Entomolaris and Paramolaris: A Micro–Computed Tomographic Study of 3-rooted Mandibular First Molars. **J Endod**, v. 40, n. 10, p. 1616-21, 2014.

SUSIN, L.; LIU, Y.; YOON, J. C.; PARENTE, J. M.; LOUSHINE, R. J.; RICUCCI, D.; BRYAN, T.; WELLER, R. N.; PASHLEY, D. H.; TAY, F. R. Canal and isthmus debriement efficacies of two irrigant agitation techniques in a closed system. **J Endod**, v. 43, n. 12, p. 1077-90, 2010.

SWAIN, M. V.; XUE, J. State of the art of Micro-CT applications in dental research. **Int J Oral Sci**, v. 1, n. 4, p. 177-88, 2009.

TACHIBANA, H.; MATSUMOTO, K. Applicability of X-ray computerized tomography in endodontics. **Endod Dent Traumatol**, v. 6, n. 1, p. 16-20, 1990.

TAMSE, A.; KATZ, A.; PILO, R. Furcation Groove of Buccal Root of Maxillary First Premolars – A Morphometric Study. **J Endod**, v. 26, n. 6, p. 359 – 363, 2000.

TAŞDEMIR, T.; AYDEMIR, H.; INAN, U.; UNAL, O. Canal preparation with Hero 642 rotary Ni-Ti instruments compared with stainless steel hand K-file assessed using computed tomography. **Int Endod J**, v. 38, n. 6, p. 402-8, 2005.

VANNI, J. R.; ALBUQUERQUE, D. S.; REISS, C.; BARATTO FILHO, F.; LIMONGI, O.; DELLA BONA, A. Apical displacement produced by rotary nickel-titanium instruments and stainless steel files. **J Appl Oral Sci**, v. 12, n. 1, p. 51-5, 2004.

VANNI, J. R.; SANTOS, R.; LIMONGI, O.; GUERISOLI, D. M.; CAPELLI, A.; PÉCORA, J. D. Influence of cervical preflaring on determination of apical file size in maxillary molars: SEM analysis. **Braz Dent J**, v. 16, n. 3; p. 181-6, 2005.

VERMA, P.; LOVE, R. M. A Micro CT study of the mesiobuccal root canal morphology of the maxillary first molar tooth. **Int Endod J**, v. 44, n. 3, p. 210-7, 2011.

VERSIANI, M. A.; CRISTESCU, R. C.; SAQUY, P. C.; PÉCORA, J. D.; DE SOUSA-NETO, M. D. Enamel pearls in permanent dentition: case report and micro-CT evaluation. **Dentomaxillofac Radiol**, v. 42, n. 6, 2012.

VERSIANI, M. A.; LEONI, G. B.; STEIER, L.; DE-DEUS, G.; TASSANI, S.; PÉCORA, J. D.; DE SOUSA-NETO, M. D. Micro-computed tomography study of oval-shaped canals prepared with the self-adjusting file, Reciproc, WaveOne, and ProTaper universal systems. **J Endod**, v. 39, n. 8, p. 1060-6, 2013.

VERSIANI, M. A.; PASCON, E. A.; DE SOUSA, C. J.; BORGES, M. A.; SOUSA-NETO, M. D. Influence of shaft design on the shaping ability of 3 nickel-titanium rotary systems by means of spiral computerized tomography. **Oral Surg Oral Med Oral Pathol Oral Radiol Endod**, v. 105, n. 6, p. 807-13, 2008.

VERSIANI, M. A.; PÉCORA, J. D.; DE SOUSA-NETO, M. D. Flat-oval root canal preparation with self-adjusting file instrument: a micro-computed tomography study. **J Endod**, v. 37, n. 7, p. 1002-7, 2011 a.

VERSIANI, M. A.; PÉCORA, J. D.; SOUSA-NETO, M. D. Root and root canal morphology of four-rooted maxillary second molars: a micro-computed tomography study. **J Endod**, v. 38, n. 7, p. 977-982, 2012.

VERSIANI, M. A.; PÉCORA, J. D.; SOUSA-NETO, M. D. The anatomy of two-rooted mandibular canines determined using micro-computed tomography. **Int Endod J**, v. 44, n. 7, p. 682-7, 2011 b.

VERSIANI, M. A.; SOUSA-NETO, M. D.; PÉCORA, J. D. Microcomputed tomography analysis of the root canal morphology of single-rooted mandibular canines. **Int Endod J,** v. 46, n. 9, p. 800-7, 2013.

VERSIANI, M. A.; SOUSA-NETO, M. D.; PÉCORA, J. D. Pulp pathosis in inlayed teeth of the ancient Mayas: a microcomputed tomography study. **Int Endod J**, v. 44, n. 11, p. 1000-4, 2011.

VERTUCCI, F. J. Root canal anatomy of the human permanent teeth. **Oral Surg Oral Med Oral Pathol**, v. 58, n. 5, p. 589-99, 1984.

VERTUCCI, F. J. Root canal anatomy of the mandibular anterior teeth. **J Am Dent Assoc**, v. 89, n. 2, p. 369-71, 1974.

VERTUCCI, F. J. Root canal morphology and its relationship to endodontic procedures. **Endod Topics**, v. 10, n. 1, p. 3-29, 2005

VIANNA, M. E.; HORZ, H. P.; GOMES, B. P.; CONRADS, G. In vivo evaluation of microbial reduction after chemo-mechanical preparation of human root canals containingnecrotic pulp tissue. **Int Endod J**, v. 39, n. 6, p. 484 – 92, 2006.

VIAPIANA, R.; SOUSA-NETO, M. D.; SOUZA-GABRIEL, A. E.; ALFREDO, E.; SILVA-SOUSA, Y. T. Microhardness of radicular dentin treated with 980-nm diode laser and diferente irrigant solutions. **Photomed Laser Surg**, v. 30, n. 2, p. 102-6, 2012.

VIER-PELISSER, F. V.; DUMMER, P. M.; BRYANT, S.; MARCA, C.; SÓ, M. V.; FIGUEIREDO, J. A. The anatomy of the root canal system of three-rooted maxillary premolars analysed using high-resolution computed tomography. **Int Endod J**, v. 43, n. 12, p. 1122-31, 2010.

VILANOVA, W. V.; CARVALHO-JUNIOR, J. R.; ALFREDO, E.; SOUSA-NETO, M. D.; SILVA-SOUSA, Y. T. Effect of intracanal irrigants on the bond strength of epoxy resin-based and methacrylate resin-based sealers to root canal walls. **Int Endod J**, v. 45, n. 1, p. 42-8, 2012.

VILLAS-BÔAS, M. H.; BERNARDINELI, N.; CAVENAGO, B. C.; MARCIANO, M.; DEL CARPIO-PEROCHENA, A.; DE MORAES, I. G.; DUARTE, M. H.; BRAMANTE, C. M.; ORDINOLA-ZAPATA, R. Micro-computed tomography study of the internal anatomy of mesial root canals of mandibular molars. **J Endod**, v. 37, n. 12, p. 1682-6, 2011.

WEINE, F. S.; HEALEY, H. J.; GERSTEIN, H.; EVANSON, L. Canal configuration in the mesiobuccal root of the maxillary first molar and its endodontic significance. **Oral Surg Oral Med Oral Pathol**, v. 28, n. 3, p. 419-25, 1969.

WENG, X.; YU, S.; ZBAO, S., WANG, H.; MU, T.; TANG, R.; ZBOU, X. Root Canal Morphology of Permanent Maxillary Teeth in the Han Nationality in Chinese

Guanzhong Area: A New Modified Root Canal Staining Technique. **J Endod**, v. 35, n. 5, p. 651-656, 2009.

WILLERSHAUSEN, B.; KASAJ, A.; TEKYATAN, H.; ROEHRIG, B.; BRISENO, B. Radiographic investigation of location and angulation of curvatures in human maxillary incisors. **J Endod**, v. 34, n. 9, p. 1052-6, 2008.

WITHERS, J. A.; BRUNSVOLD, M. A.; KILLOY, W. J.; RAHE, A. J. The relationship of palate-gingival grooves to localized periodontal disease. **J Peridontol**, v. 52, n. 1, p. 41-44, 1981.

WU, M. K.; R'ORIS, A.; BARKIS, D.; WESSELINK, P. R. Prevalence and extent of long oval canals in the apical third. **Oral Surg Oral Med Oral Pathol Oral Radiol Endod**, v. 89, n. 6, p. 739-43, 2000.

YAMADA, M.; IDE, Y.; MATSUNAGA, S.; KATO, H.; NAKAGAWA, K. Three-dimensional analysis of mesiobuccal root canal of Japanese maxillary first molar using Micro-CT. **Bull Tokyo Dent Coll**, v. 52, n. 2, p. 77-84, 2011.

YANG, H.; TIAN, C.; LI, G.; YANG, L.; HAN, X.; WANG, Y. A cone-beam computed tomography study of the root canal morphology of mandibular first premolars and the location of root canal orifices and apical foramina in a Chinese subpopulation. **J Endod**, v. 39, n. 4, p. 435-8, 2013.

YU, D. C.; TAM, A.; SCHILDER, H. Root canal anatomy illustrated by microcomputed tomography and clinical cases. **Gen Dent**, v. 54, n. 5, p. 331-5, 2006.

YU, D.C.; TAM, A.; SCHILDER, H. Root canal anatomy illustrated by microcomputed tomography and clinical cases. **Gen Dent**, v. 54, n. 5, p. 331–5, 2006.

ZAPAROLLI, D.; SAQUY, P. C.; CRUZ-FILHO, A. M. Effect of sodium hypochlorite and EDTA irrigation, individually and in alternation, on dentin microhardness at the furcation area of mandibular molars. **Braz Dent J**, v. 23, n. 1, p. 654-8, 2012.

Apêndices

Apêndice A. Modelos tridimensionais da anatomia interna e externa de incisivos centrais superiores.

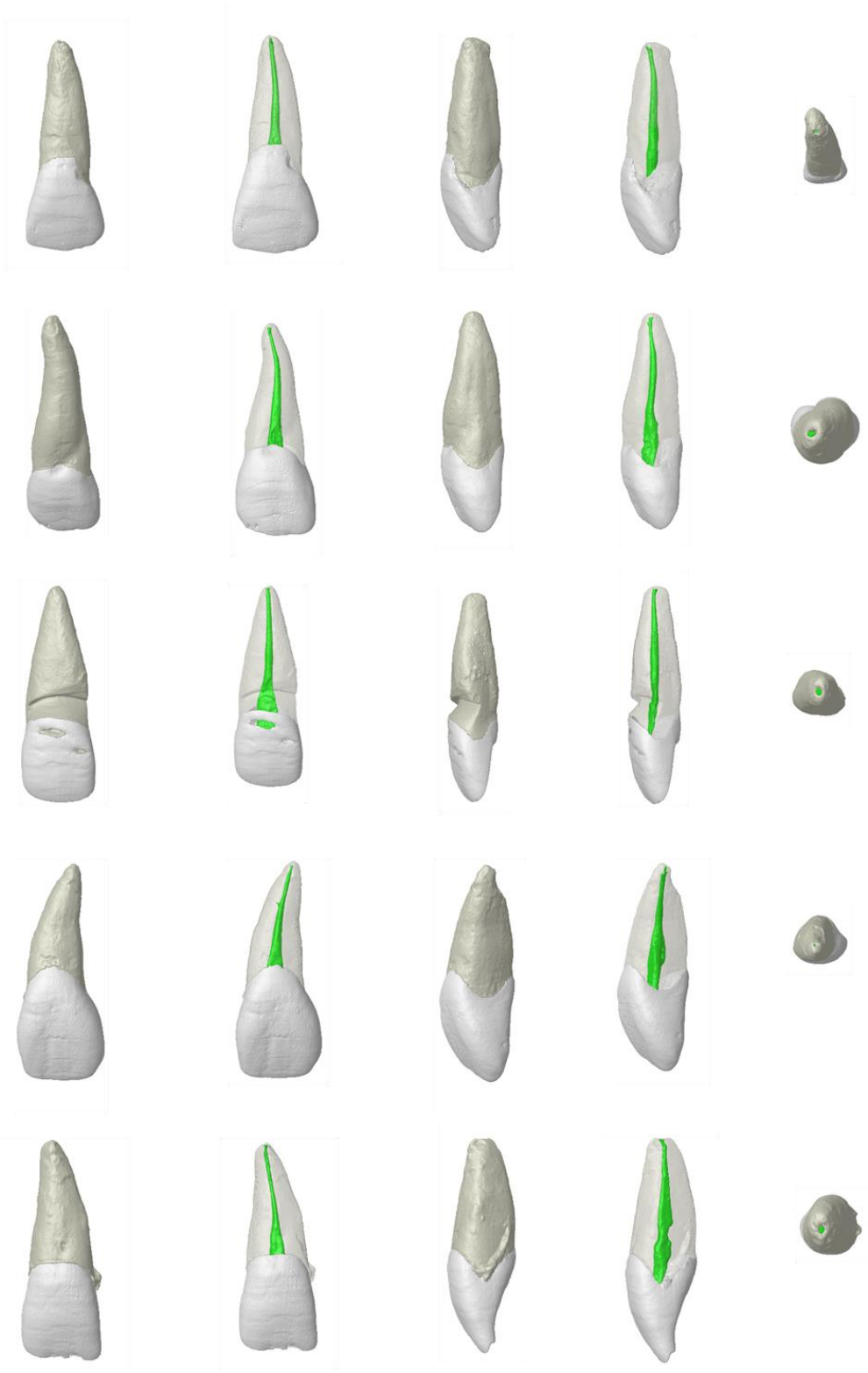

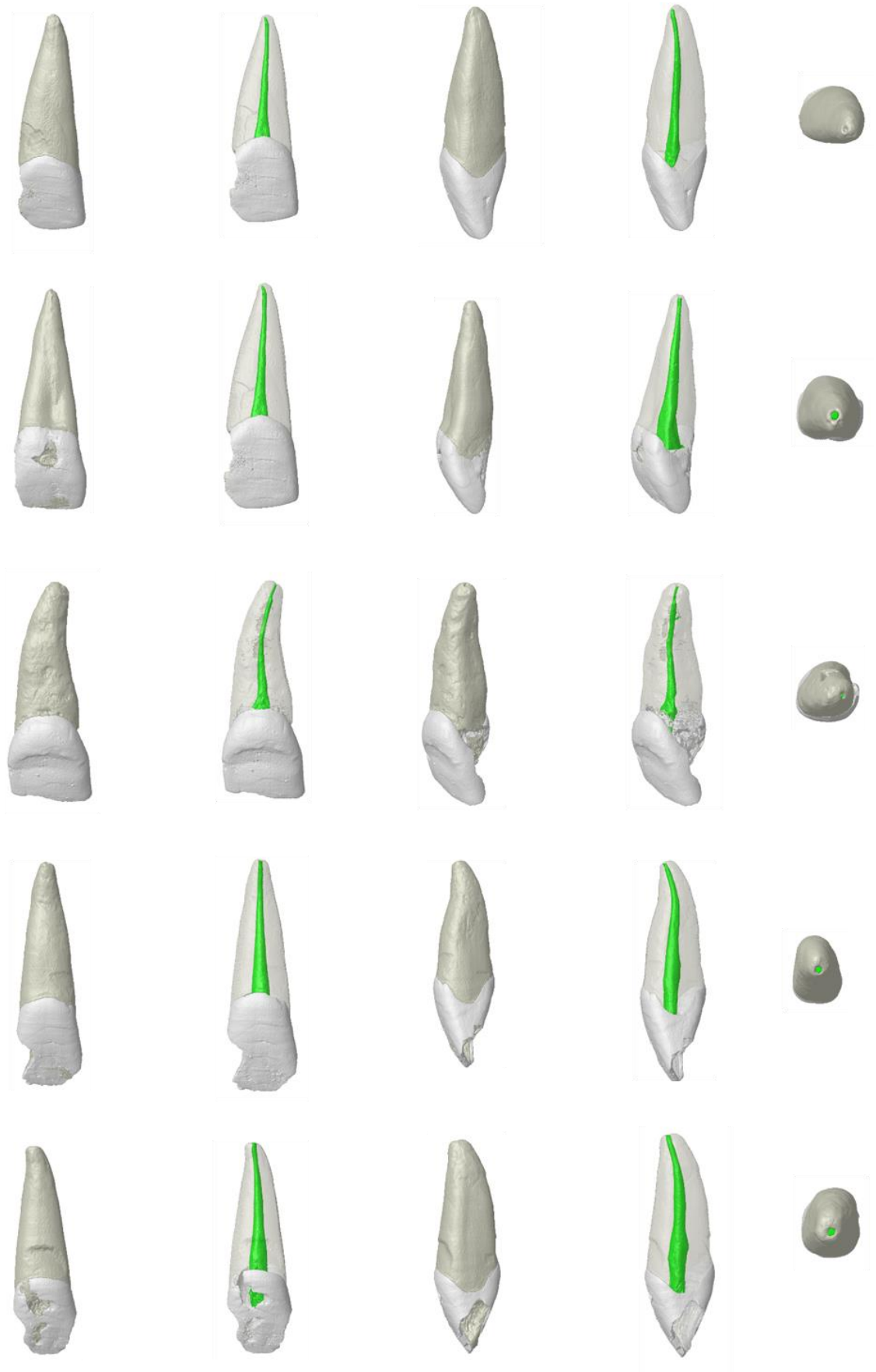

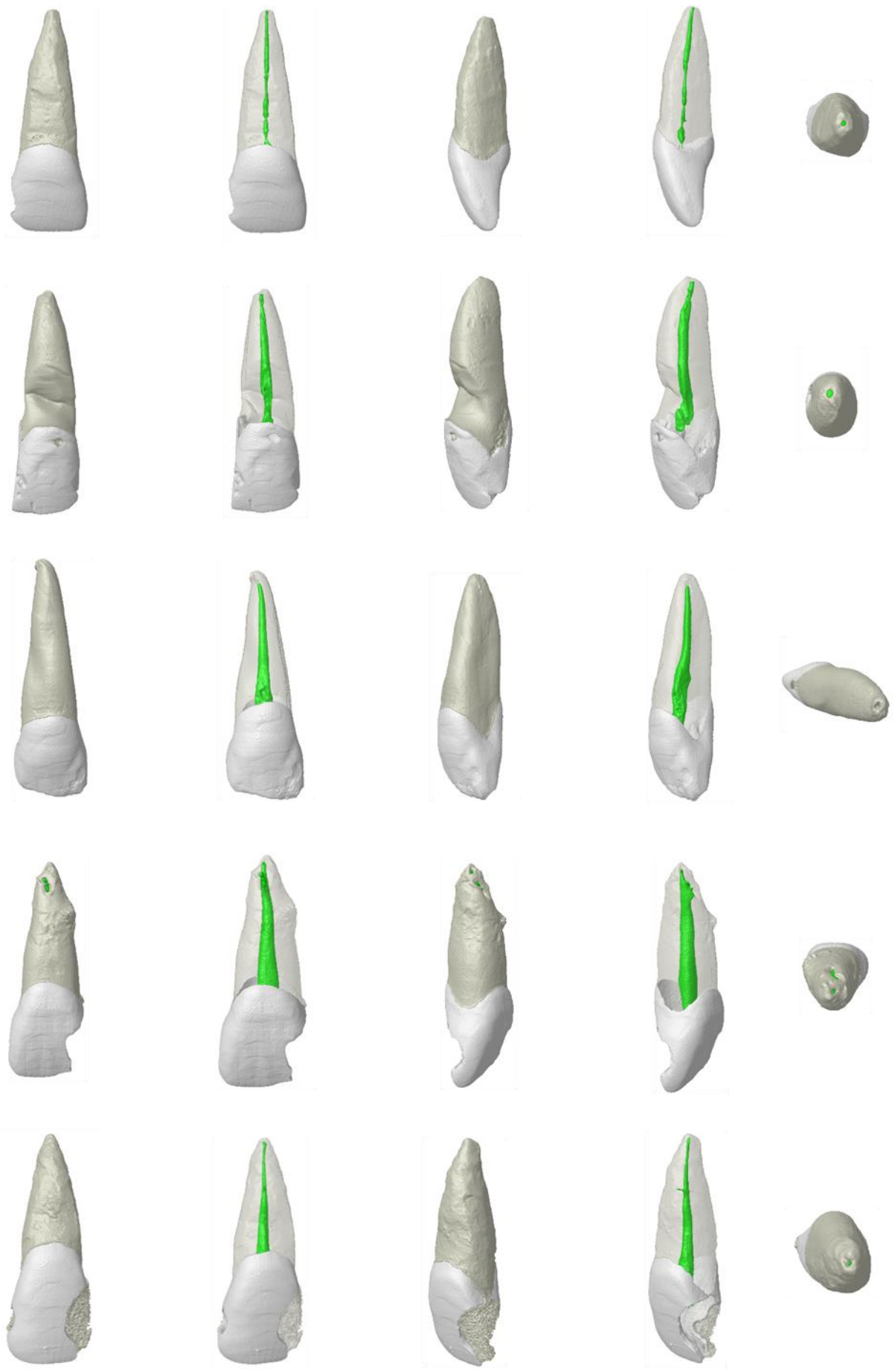



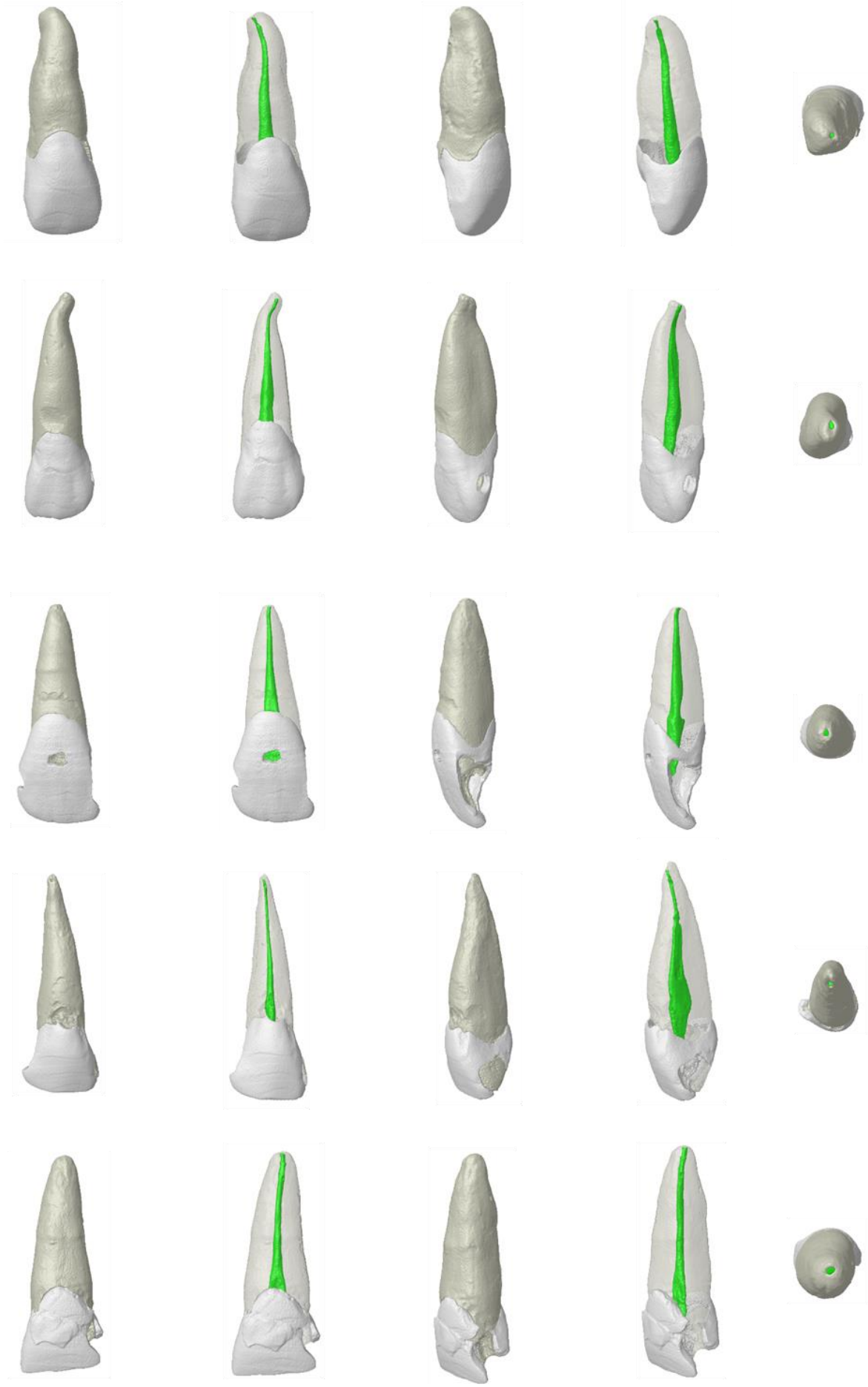

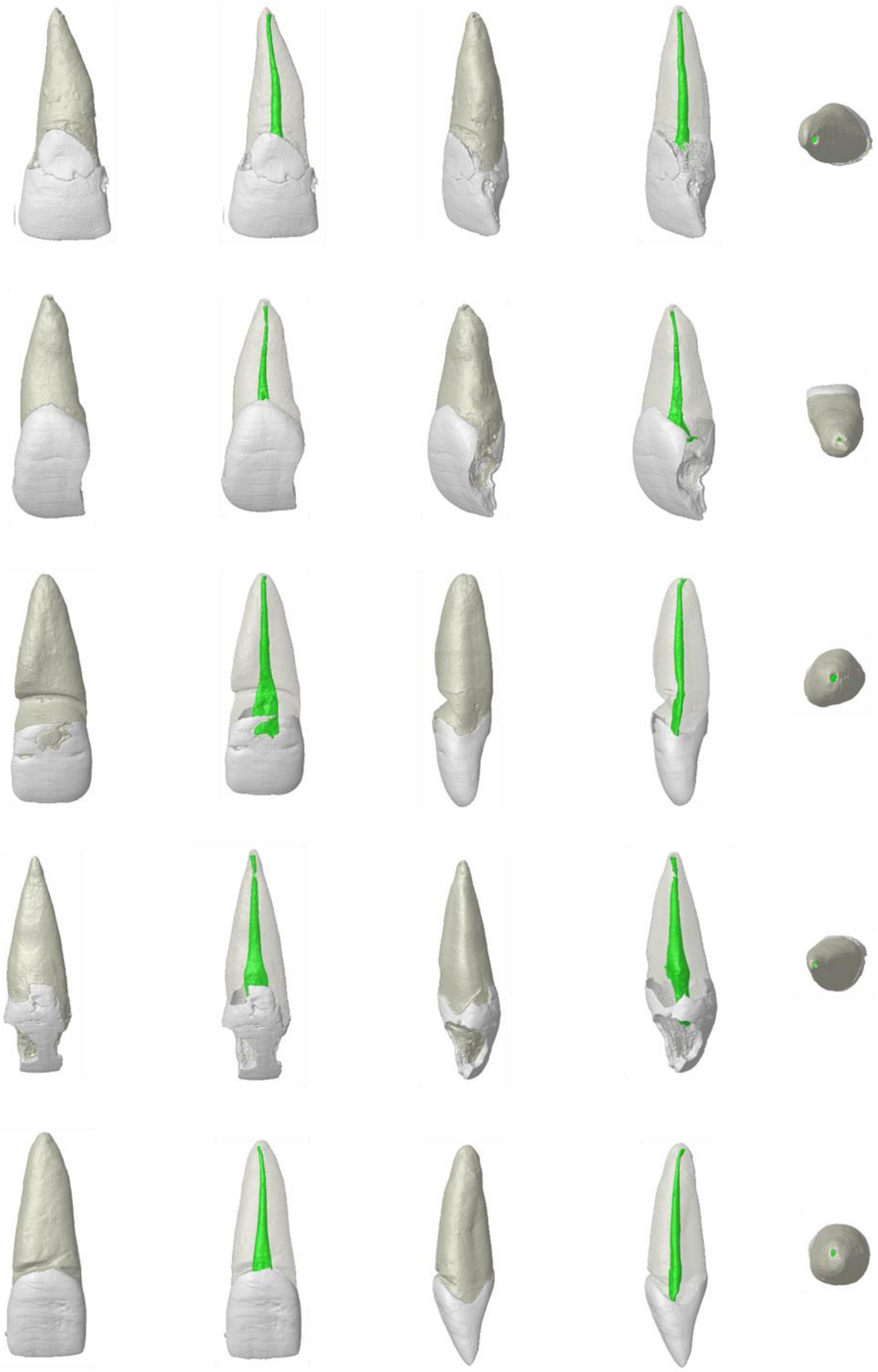

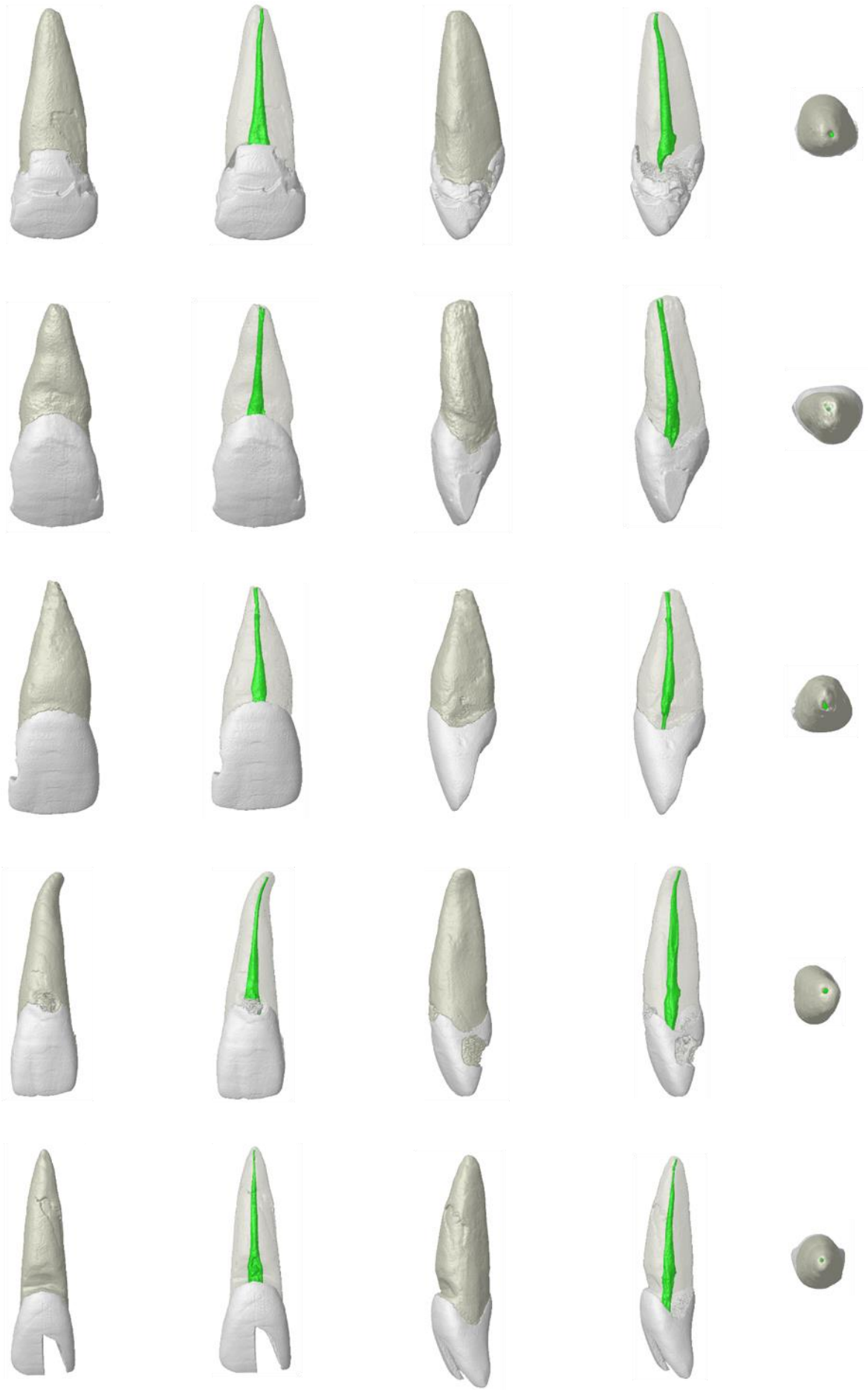

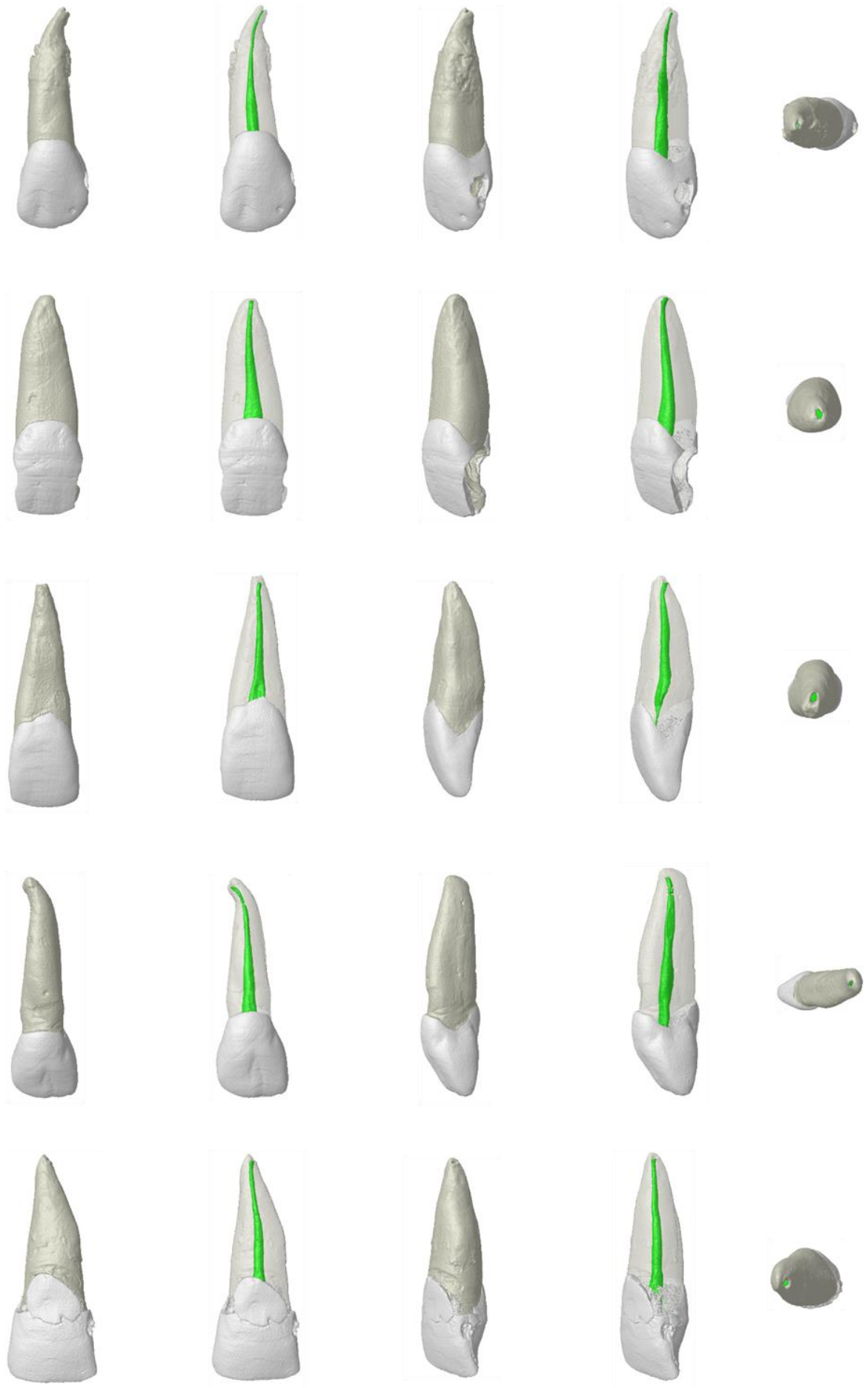

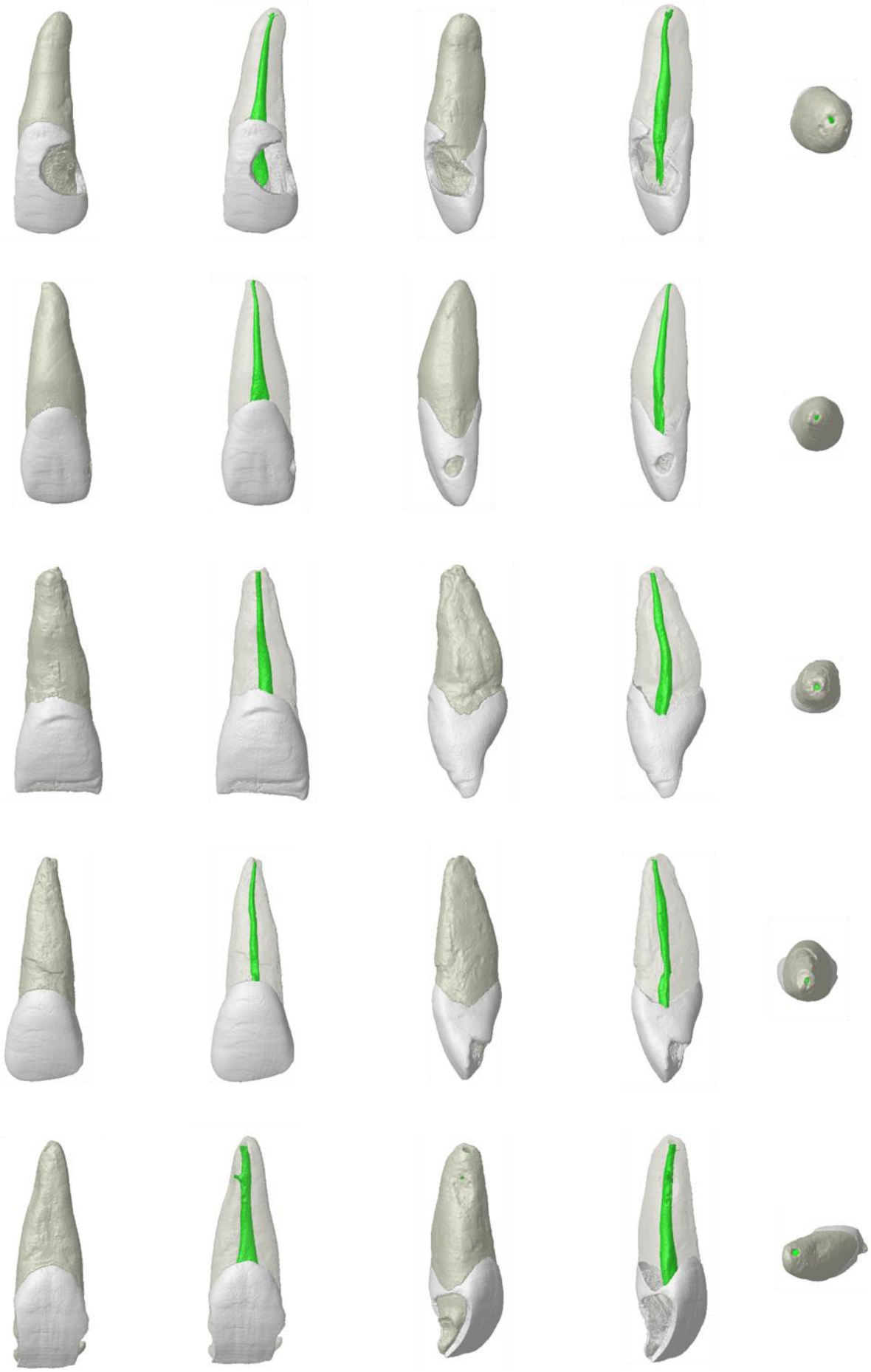

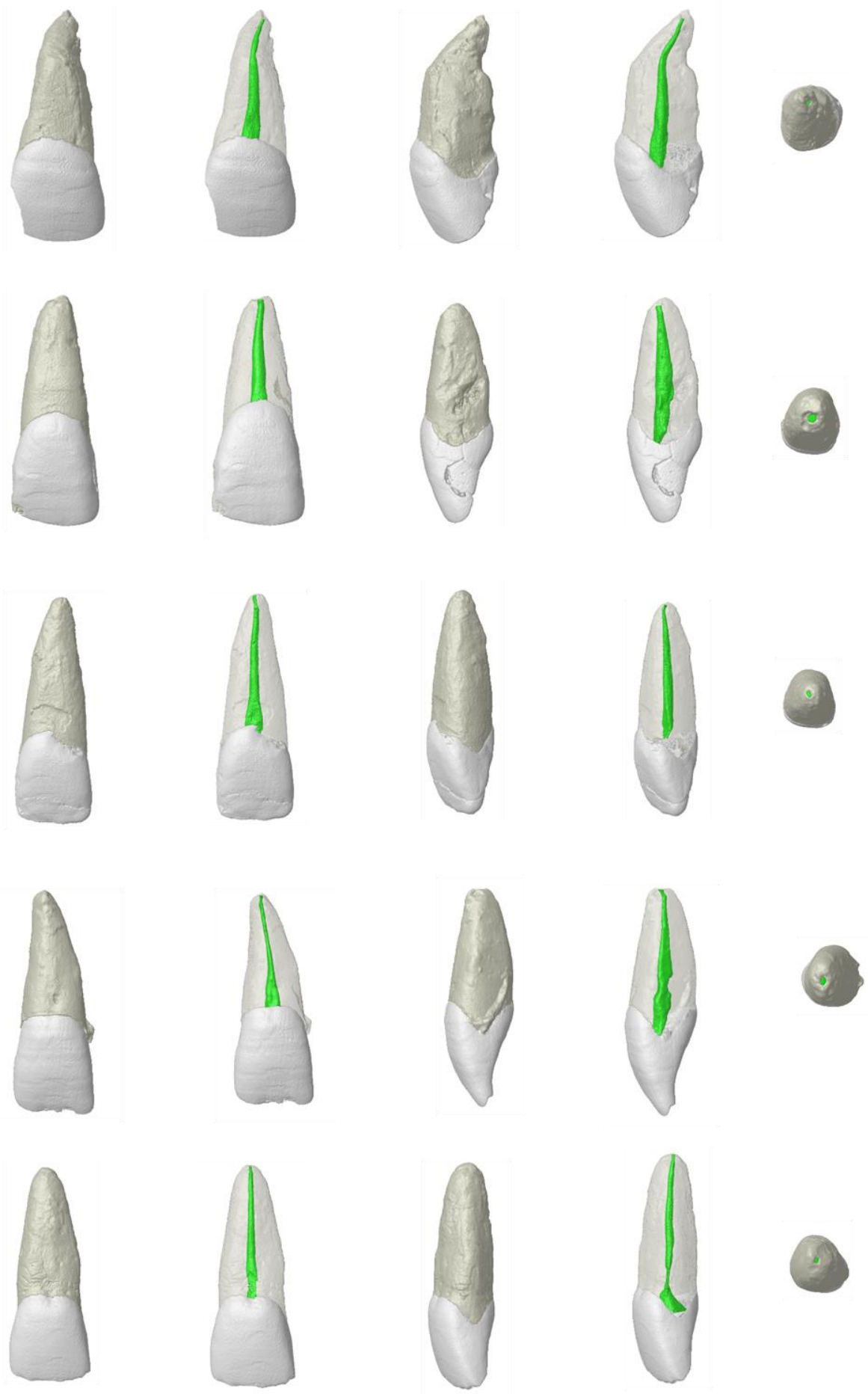

Apêndice B. Modelos tridimensionais da anatomia interna e externa de incisivos laterais superiores.















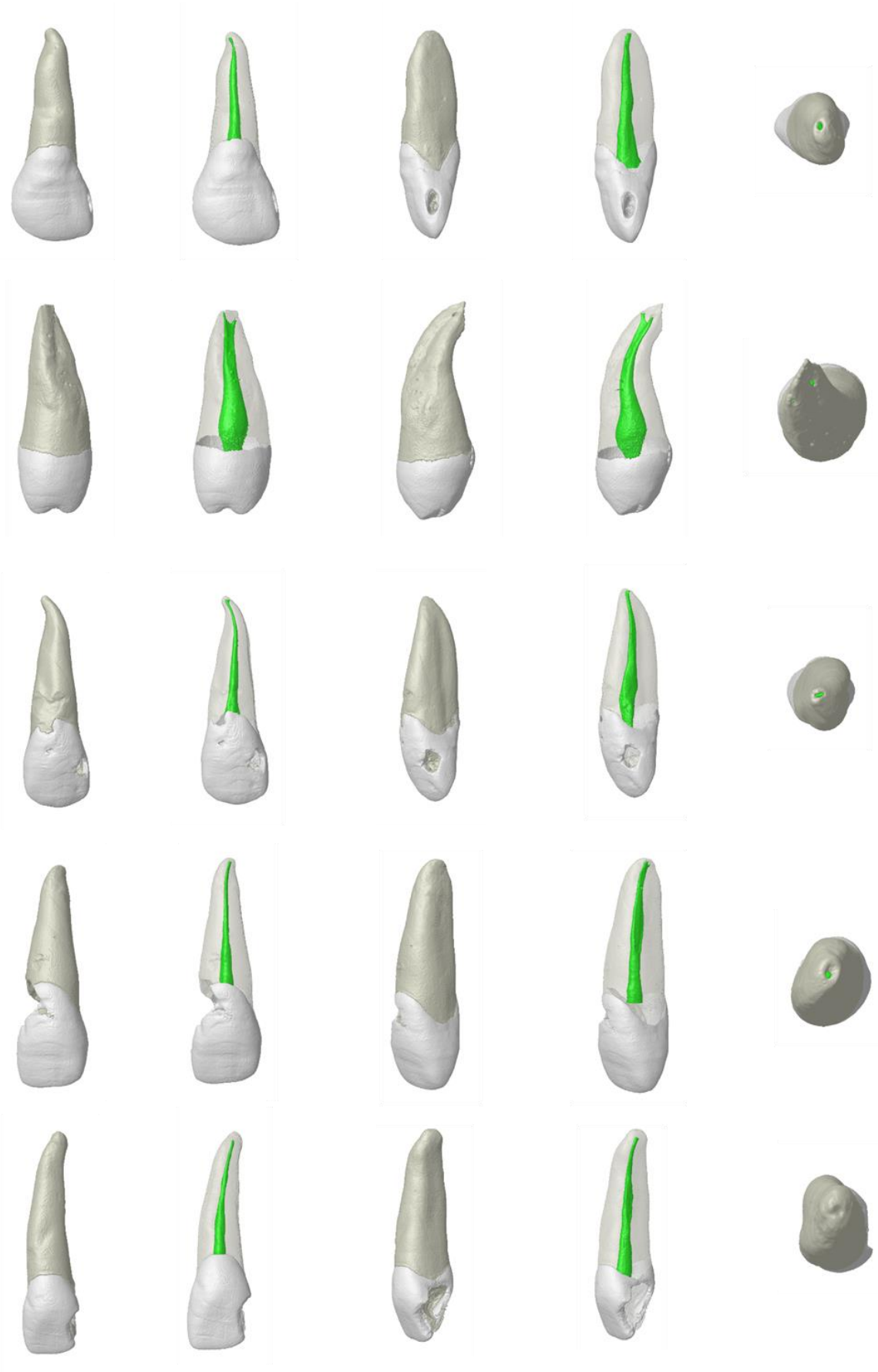

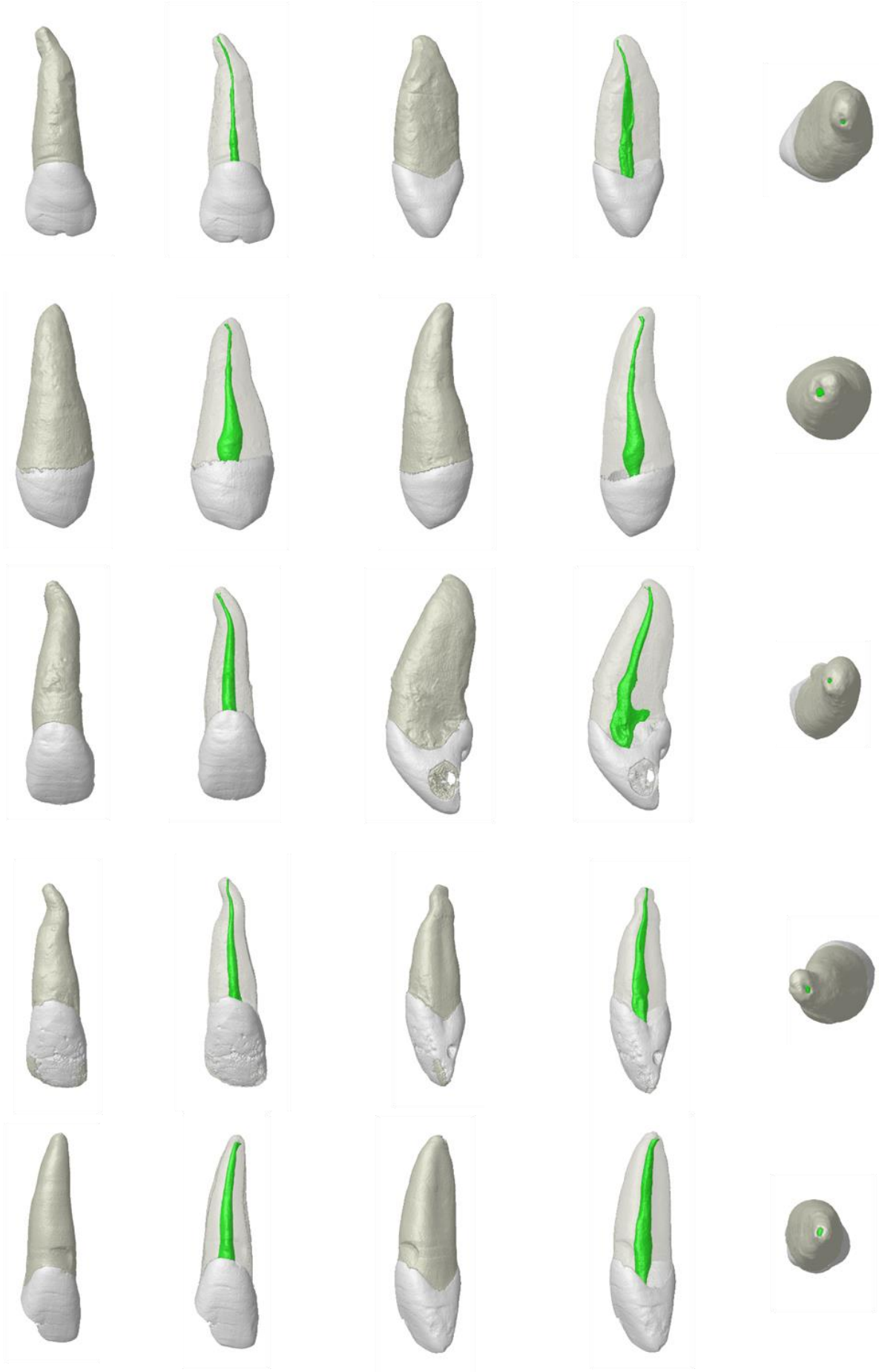



Apêndice C. Modelos tridimensionais da anatomia interna e externa de caninos superiores.





















Anexos

Anexo 1. Documento de aprovação do Comitê de Ética em Pesquisa

UNIVERSIDADE DE SÃO PAULO
Faculdade de Odontologia de Ribeirão Preto
Comitê de Ética em Pesquisa

Of. CEP / 356/ FORP

Ribeirão Preto, 24 de agosto de 2010

Ref. processo n.º 2009.1.972.58.4
CAAE n.º 0072.0.138.000-09

Senhor Pesquisador,

A pedido da Profa. Dra. Cláudia Helena Lovato da Silva, Coordenadora do Comitê de Ética em Pesquisa, desta Faculdade, informamos que o referido Comitê em sua 111ª Sessão, realizada em 19 de agosto de 2010, **aprovou** o **Relatório Parcial do Projeto de Pesquisa:** "Avaliação de diferentes técnicas de preparo biomecânico, obturação, retrobturação, preparo para contenção intraradicular de dentes submetidos a diferentes tratamentos, por meio de microtomografia computadorizada".

Na oportunidade, lembramos da necessidade de entregar na Secretaria do Comitê, com os formulários preenchidos pelo pesquisador responsável, o **Relatório Parcial** no dia 30 de maio de 2011 e o **Relatório Final** no dia 30 de março de 2012.

JULIANA GODOI DE OLIVEIRA SILVA
Secretária do Comitê de Ética em Pesquisa

Ilmo. Sr.
Prof. Dr. MANOEL DAMIÃO DE SOUSA NETO
Departamento de Odontologia Restauradora
desta Faculdade

AVENIDA DO CAFÉ, S/N.º - TEL. (16) 3602-4123 / 3963 - FAX (16) 3602-4102
14040-904 - RIBEIRÃO PRETO - SP - BRASIL

Anexo 2. Detalhes dos parâmetros de aquisição das imagens microtomográficas.

```
[Acquisition]
Data Directory=C:\Users\SkyScan\Desktop\Jardel\ICS\IC_01
Filename Prefix=IC_01_
Number Of Files=  189
Number Of Rows= 1024
Number Of Columns=  782
Partial Width= 60%
Image crop origin X= 261
Image crop origin Y=0
Camera binning=1x1
Image Rotation=359.8600
Gantry direction=CC
Optical Axis (line)=  512
Object to Source (mm)=226.60
Camera to Source (mm)=266.50
Source Voltage (kV)=  50
Source Current (uA)= 800
Image Pixel Size (um)=26.70
Scaled Image Pixel Size (um)=26.702000
Image Format=TIFF
Depth (bits)=16
Screen LUT=0
Exposure (ms)=7500
Rotation Step (deg)=1.000
Use 360 Rotation=NO
FlatField Update=NO
Scanning position=6.998 mm
Flat Field Correction=ON
Frame Averaging=OFF (2)
Sharpening (%)=40
Random Movement=OFF
Geometrical Correction=ON
Filter=0.5 mm Al
Rotation Direction=CC
Type of Detector Motion=STEP AND SHOOT
Scanning Trajectory=ROUND
Number of connected scans=1
Study Date and Time=Nov 12, 2013  09:05:23
Scan duration=00:25:05
```

Anexo 3. Detalhes dos parâmetros de reconstrução das secções transversais.

```
[Reconstruction]
Reconstruction Program=NRecon
Program Version=Version: 1.6.6.0
Program Home Directory=C:\SkyScan1174ver2
Reconstruction engine=NReconServer
Engine version=Version: 1.6.6
Reconstruction from batch=Yes
Reconstruction servers= DOR-LABPECORA03
Option for additional F4F float format=OFF
Reconstruction mode=Standard
Dataset Origin=SkyScan1174v2
Dataset Prefix=IC_01_
Dataset Directory=C:\Users\SkyScan\Desktop\Jardel\ICS\IC_01
Output Directory=C:\Users\SkyScan\Desktop\Jardel\ICS\IC_01\IC_01_Rec
Time and Date=Jul 10, 2014  19:34:11
First Section=40
Last Section=1003
Reconstruction duration per slice (seconds)=0.151452
Total reconstruction time (964 slices) in seconds=146.000000
Postalignment=-0.50
Section to Section Step=1
Sections Count=964
Result File Type=BMP
Result File Header Length (bytes)=1134
Result Image Width (pixels)=532
Result Image Height (pixels)=532
Pixel Size (um)=26.70200
Reconstruction Angular Range (deg)=189.00
Use 180+=OFF
Angular Step (deg)=1.0000
Smoothing=3
Smoothing kernel=0 (Asymmetrical boxcar)
Ring Artifact Correction=5
Draw Scales=OFF
Object Bigger than FOV=OFF
Reconstruction from ROI=ON
ROI Top (pixels)=658
ROI Bottom (pixels)=126
ROI Left (pixels)=154
ROI Right (pixels)=686
ROI reference length=782
Filter cutoff relative to Nyquisit frequency=100
Filter type=0
Filter type meaning(1)=0: Hamming (Ramp in case of optical scanner); 1: Hann; 2: Ramp; 3: Almost Ramp;
Filter type meaning(2)=11: Cosine; 12: Shepp-Logan; [100,200]: Generalized Hamming, alpha=(iFilter-100)/100
Undersampling factor=1
Threshold for defect pixel mask (%)=0
Beam Hardening Correction (%)=40
CS Static Rotation (deg)=0.00
Minimum for CS to Image Conversion=0.001000
Maximum for CS to Image Conversion=0.150000
HU Calibration=OFF
BMP LUT=0
Cone-beam Angle Horiz.(deg)=5.276018
Cone-beam Angle Vert.(deg)=6.905265
```