# Universidade de São Paulo

## Faculdade de Odontologia de Ribeirão Preto

**Departamento de Cirurgia e Traumatologia Buco-Maxilo-Facial e Periodontia**

**Igor Almeida de Meneses**


# Análise comparativa entre retalho semilunar modificado posicionado coronalmente e retalho posicionado coronalmente. Estudo clínico controlado randomizado.


**Ribeirão Preto**

**2013**

# Universidade de São Paulo

## Faculdade de Odontologia de Ribeirão Preto

**Departamento de Cirurgia e Traumatologia Buco-Maxilo-Facial e Periodontia**

**Igor Almeida de Meneses**


# Análise comparativa entre retalho semilunar modificado posicionado coronalmente e retalho posicionado coronalmente. Estudo clínico controlado randomizado.

Dissertação apresentada à Faculdade de Odontologia de Ribeirão Preto – USP como parte dos requisitos para a obtenção do título de Mestre em Periodontia.

**Orientador: Prof. Dr. Sérgio Luís Scombatti de Souza**


**Ribeirão Preto**

**2013**

Autorizo a reprodução e divulgação total ou parcial deste trabalho, por qualquer

meio convencional ou eletrônico, para fins de estudo e pesquisa, desde que citada a fonte.

**FICHA CATALOGRÁFICA**

De Meneses, Igor Almeida
Análise comparativa entre retalho semilunar modificado posicionado coronalmente e retalho posicionado coronalmente. Estudo clínico controlado randomizado.

75p.: il.; 30 cm

Dissertação de Mestrado, apresentada à Faculdade de Odontologia de Ribeirão Preto da Universidade de São Paulo. Área de concentração: Periodontia.

Orientador: Souza, Sérgio Luís Scombatti de

1. Retração gengival. 2. Cirurgia plástica periodontal. 3. Recobrimento radicular. 4. Retalho semilunar posicionado coronalmente. 5. Retalho semilunar modificado posicionado coronalmente.

## Folha de Aprovação

Igor Almeida de Meneses

Análise comparativa entre retalho semilunar modificado posicionado coronalmente e retalho posicionado coronalmente. Estudo clínico controlado randomizado.

Dissertação apresentada à Faculdade de Odontologia de Ribeirão Preto da Universidade de São Paulo para obtenção do título de Mestre.
Área de Concentração: Periodontia

Aprovado em: ____ / ____ / 2013

Banca Examinadora

Prof.Dr. _____

Instituição:_____Assinatura:_____

Prof.Dr. _____

Instituição:_____Assinatura:_____

Prof.Dr. _____

Instituição:_____Assinatura:_____

# *Dedicatória*

À minha família

Meu maior patrimônio, presente, valor. Meu esteio.

# *Agradecimentos*

À minha família porque sempre optou por nos dá, a mim e a meus irmãos, ferramentas essenciais para a vida: amor, solidariedade, honestidade, trabalho e respeito ao próximo.

Às minhas famílias "não-consanguíneas": família Colégio Antônio Vieira, família FOUFBA, família ABO, família FORP-USP, família de amigos. Obrigado pela companhia em cada conquista, em cada passo dado.

## Lista de Abreviaturas e Siglas

AMQ: altura da mucosa queratinizada

ANOVA: análise de variância

APAR: altura da papila adjacente à retração

ARG: altura da retração gengival

EMQ: espessura da mucosa queratinizada

GC: grupo controle

GT: grupo teste

IP: índice de placa

ISG: índice de sangramento gengival

ISS: índice de sangramento à sondagem

LPAR: largura da papila adjacente à retração

LRG: largura da retração gengival

mm = milímetros

NCI: nível clínico de inserção

PS: profundidade de sondagem

RC: recobrimento radicular completo obtido

RPC: retalho posicionado coronalmente

RPLD: retalho em ponte lateral dupla

RR: recobrimento radicular médio obtido

RSPC: retalho semilunar posicionado coronalmente

RSMPC: retalho semilunar modificado posicionado coronalmente

# Sumário

Lista de Abreviaturas e Siglas ..... viii

Justificativa ..... xvii

Resumo ..... xvii

1 Introdução ..... 17

2 Proposição ..... 22

3 Materiais e Métodos ..... 24

*3.1 Seleção de pacientes* ..... 25

*3.2 Procedimentos clínicos e cirúrgicos* ..... 25

*3.3 Análise dos parâmetros clínicos* ..... 31

*3.4 Análise estatística* ..... 33

4 Resultados ..... 34

*4.1 Resultados Clínicos* ..... 35

5 Discussão ..... 41

6 Conclusão ..... 50

7 Referências bibliográficas ..... 52

8 Artigo em Inglês ..... 58

9 Anexos ..... 74

# *Justificativa*

## Justificativa

As retrações gengivais são definidas como o deslocamento da margem gengival apicalmente à junção amelocementária,[1] e podem ser causadas por processos inflamatórios de origem infecciosa (doença periodontal) ou traumática (escovação traumática). As retrações gengivais vêm sendo bastante estudadas nas últimas décadas e estão correlacionadas, entre outras coisas, com hipersensibilidade dentinária e problemas estéticos. Podem também ter relação com acúmulo de biofilme bacteriano e ocorrência de cáries em raiz dentária.[2,3] Estas deformidades mucogengivais estão associadas tanto a baixos quanto a altos padrões de higienização e têm prevalência abrangente na população mundial – 60% a 90% na Noruega, 30% a 100% no Sri Lanka,[4] mais de 50% da população do Brasil[5] e dos Estados Unidos da América.[6]

O tratamento periodontal não visa apenas o restabelecimento da função ou saúde, mas, também, o da beleza e da harmonia, haja vista que os dias atuais são cada vez mais caracterizados por uma ênfase crescente no padrão estético ideal, inclusive este último podendo influenciar, além do pessoal, o aspecto profissional. Em virtude disto, diversas técnicas, cirúrgicas ou não,[7] são empregadas para o tratamento das retrações, buscando o restabelecimento tanto da função como da estética. A técnica do retalho semilunar posicionado coronalmente[8] surgiu como uma alternativa de tratamento para estes tipos de defeito. Segundo o autor, haveria vantagens nesta técnica pela ausência de tensão no retalho, não diminuição do vestíbulo e não manipulação das papilas adjacentes à retração. Além disso, seria mantida a vascularização e, utilizando um retalho parcial, seria minimizada uma possível reabsorção óssea da cortical.[9] Entretanto, alguns estudos posteriores mostraram que os resultados obtidos não eram satisfatórios, havendo deficiência

principalmente quanto ao recobrimento obtido, à falta de estabilidade dos resultados ao longo do tempo e à estética final (muitas vezes pobre devido à presença de cicatrizes).[9]

Baseado na análise dos estudos anteriormente mencionados é razoável inferir que dois fatores ainda necessitam, e devem, ser investigados buscando a otimização do prognóstico da técnica do retalho semilunar posicionado coronalmente: a utilização de mecanismos que possibilitem melhor imobilização do retalho e a amplitude da incisão semilunar. A estabilização do mesmo através de suturas proporcionaria melhor retenção do coágulo,[10] o que pode influir positivamente no resultado, e maior contato entre o retalho e o periósteo subjacente, aumentando e acelerando a revascularização do sítio recém-operado. Também contribuiria para minimizar os efeitos negativos da contração da ferida cirúrgica durante a cicatrização, impedindo a margem gengival de se deslocar apicalmente nas primeiras semanas pós-cirurgia ao comprimir o retalho contra o periósteo de maneira mais relevante. Por outro lado, o aumento da amplitude da incisão semilunar poderia repercutir positivamente na estética por posicionar o componente horizontal da incisão, principal responsável pela percepção negativa de cicatrizes, mais próximo do fundo do vestíbulo (apicalmente à linha do sorriso), tornando esta cicatriz difícil de ser visualizada inclusive por pacientes com sorriso alto. Desse modo, o RSPC pode ser considerado uma técnica ainda em desenvolvimento, apta a receber modificações no sentido de tentar melhorar os resultados clínicos, estéticos e funcionais.

## Referências Bibliográficas


1. Periodontology AAo. Glossary of Periodontal Terms. In. Chicago, Illinois: The American Academy of Periodontology, 2001.

2. Wennstrom JL. Mucogingival therapy. *Ann Periodontol* 1996;1:671-701.

3. Oates TW, Robinson M, Gunsolley JC. Surgical therapies for the treatment of gingival recession. A systematic review. *Ann Periodontol* 2003;8:303-320.

4. Löe H, Ånerud Å, Boysen H. The natural history of periodontal disease in man: Prevalence, severity, and extent of gingival recession. *J Periodontol* 1992;63:489-495.

5. Susin C, Haas AN, Oppermann RV, Haugejorden O, Albandar JM. Gingival recession: epidemiology and risk indicators in a representative urban Brazilian population. *J Periodontol* 2004;75:1377-1386.

6. Albandar JM, Kingman A. Gingival recession, gingival bleeding, and dental calculus in adults 30 years of age and older in the United States, 1988-1994. *J Periodontol* 1999;70:30-43.7.

7. Perez Cdos R, Gonzalez MR, Prado NA, de Miranda MS, Macêdo Mde A, Fernandes BM Restoration of noncarious cervical lesions: when, why, and how. *Int J Dent* 2012;2012:687058.

8. Tarnow DP. Semilunar coronally repositioned flap. *J ClinPeriodontol* 1986;13:182-185.

9. Pini Prato, G. P., Baldi, C., Nieri, M., Franceschi, D., Cortellini, P., Clauser, C., Rotundo, R. &Muzzi, L. (2005) Coronally advanced flap: the post-surgical position of the gingival margin is an important factor for achieving complete root coverage. *J Periodontol*76, 713–722.

10. Santana RB, Mattos CML, Dibart S. A clinical comparison of two flap designs for coronal advancement of the gingival margin: semilunar versus coronally advanced flap. *J Clin Periodontol* 2010; 37: 651–658.

# *Resumo*

## Resumo

**Objetivo:** Este trabalho avaliou comparativamente, por meio de parâmetros clínicos, as técnicas cirúrgicas do retalho posicionado coronalmente *versus* retalho semilunar modificado posicionado coronalmente.

**Materiais e Métodos:** Foram selecionados 17 pacientes que apresentavam ao menos duas retrações gengivais classe I de Miller em dentes não molares da mesma arcada, bilateralmente. Os parâmetros clínicos avaliados foram: profundidade de sondagem (PS), índice de sangramento à sondagem (ISS), nível clínico de inserção (NCI), altura (ARG) e largura (LRG) das retrações gengivais, altura (AMQ) e espessura (EMQ) da mucosa queratinizada e altura (APAR) e largura (LPAR) das papilas mesiais e distais à retração. Um lado, aleatoriamente selecionado, recebeu retalho posicionado coronalmente (Grupo Controle-GC), enquanto no outro lado foi utilizada a técnica do retalho semilunar modificado posicionado coronalmente (Grupo Teste-GT).

**Resultados:** Os parâmetros clínicos avaliados não apresentaram diferença estatística entre grupos. Na análise intra-grupos, houve diferença estatisticamente significante em relação ao nível clínico de inserção e a altura da retração gengival em ambos os grupos na comparação entre o pré-tratamento x 3 meses e pré-tratamento x 6 meses. A largura da retração gengival apresentou diferenças intra-grupos apenas no GC na comparação pré-tratamento x 3 meses e pré-tratamento x 6 meses. O recobrimento radicular médio obtido foi de 75,26% para o GC e 61,82% para o GT. O recobrimento radicular completo obtido foi de 47,05% para o GC e 22,22% para o GT.

**Conclusão:** Ambas as técnicas foram eficientes na redução de retrações gengivais classe I de Miller, com vantagem apenas numérica para a técnica do retalho posicionado coronalmente.

**Palavras chave:** retração gengival, recobrimento radicular, retalho semilunar posicionado coronalmente, retalho semilunar modificado posicionado coronalmente.

## Abstract

The aim of this study was to compare the modified semilunar coronally positioned flap (MSCPF) to coronally positioned flap (CPF), evaluating clinical parameters. Seventeen patients with bilateral Miller class I gingival recessions in non-molar teeth in the same jaw were selected. Clinical measurements of probing pocket depth (PPD), bleeding on probing index (BOP), clinical attachment level (CAL), gingival recession height (GRH) and width (GRW), width (WKT) and thickness of keratinized tissue (TKT), and adjacent papillae height (APH) and width (APW) were determined at baseline, 3 and 6 months post-surgical treatment. One recession, randomly assigned, received MSCPF and the other was treated with CPF. Between groups analysis showed no statistical differences for all parameters. Intra-group analysis showed statistically significant differences for CAL and GRH in both groups for baseline x 3 months and baseline x 6 months and for GRW in the CPF Group for the same time intervals. Mean root coverage was 75.26% for the CPF Group and 61.82% for the MSCPF Group. Complete root coverage was 47.05% for CPF and 22.22% for MSCPF. Both techniques were effective in reducing Miller class I gingival recessions.

**Keywords:** gingival recession, root coverage, semilunar coronally positioned flap, modified semilunar coronally positioned flap.

# *Introdução*

## 1 Introdução

A retração gengival[1] é um defeito mucogengival caracterizado pela migração da margem da gengiva apicalmente à junção amelocementária[2] ou término do preparo – protético ou restaurador. Normalmente, provoca problemas de ordem estética e hipersensibilidade dentinária durante a escovação e frente a estímulos térmicos,[3] embora a estética continue sendo a principal indicação para o recobrimento das mesmas.[4] As retrações são classificadas de acordo com a relação entre a margem gengival e a linha mucogengival. Nas retrações de classe I, a margem gengival se localiza coronalmente à junção mucogengival.[5]

Apesar de multifatorial, o agente etiológico principal das retrações gengivais é a inflamação, que pode ser proveniente de doenças periodontais[6] ou de escovação traumática,[3,7] que continuamente submete a região a uma irritação mecânica. Outros fatores associados (predisponentes) seriam má posição dentária,[8] freios e bridas com inserções próximas à margem gengival,[9] movimentação ortodôntica,[10] deiscências[11] e iatrogenias decorrentes de tratamento restaurador, protético ou periodontal - cirúrgico ou não.[12]

Nas retrações classe I de Miller, o que talvez favoreça a um melhor prognóstico para recobrimento é a presença de uma faixa de mucosa queratinizada. É necessário um adendo para melhor entendimento: muitos autores utilizam mucosa queratinizada como sinônimo de gengiva inserida.[13] Entretanto, não são todas as situações clínicas em que isto se aplica, pois pode haver sítio com bolsa periodontal equivalente a toda a extensão da faixa de mucosa queratinizada tornando esta não inserida. Wennstrom (1987)[12] e Kinnedy et al (1985)[13] concluíram que a ausência de mucosa queratinizada não suscetibiliza a área à perda de inserção. Entretanto, é possível que a presença de uma faixa de mucosa queratinizada

possa estar positivamente correlacionada com um bom prognóstico das técnicas de recobrimento por conferir ao tecido melhor maneabilidade, em virtude desta ser um tecido mais firme; a camada de queratina, que é responsável pela impermeabilidade, confere, em estado de saúde, certo grau de imobilização e firmeza. Outro fator importante à cerca do tema é a espessura do periodonto de proteção. Quanto mais fino, maior a susceptibilidade à retração na presença de inflamação,[14] provavelmente porque o processo inflamatório possui maior abrangência no tecido, inviabilizando correta vascularização, o que prejudica tanto a nutrição quanto a resposta imune, conduzindo o sítio a uma retração.[15] A espessura também pode influenciar a qualidade dos resultados.[16] Periodontos de proteção mais espessos, podemos dizer então de melhor qualidade, estão, provavelmente, associados a melhores resultados com percentuais mais elevados de recobrimento total.[17]

Diversas técnicas foram e têm sido desenvolvidas com o objetivo de recobrir as retrações gengivais, podendo ser divididas em pediculadas ou livres, apesar de serem comumente associadas. A regeneração tecidual guiada também integra o rol de procedimentos para tratamento de retrações gengivais.[18] A escolha da técnica deve ser individualizada, estando relacionada às características do sítio operado, em fatores como disponibilidade de faixa de mucosa queratinizada, espessura do tecido gengival, comprometimento da região de papilas e magnitude da retração. A técnica ideal seria aquela que obtivesse recobrimento total, com o máximo de previsibilidade, melhoria do componente estético, menor morbidade e ausência de cicatrizes e de hipersensibilidade dentinária. Um aumento da faixa e da espessura de mucosa queratinizada seria algo desejável.

A técnica do retalho posicionado coronalmente apresenta resultados satisfatórios, com 56 a 96,7% de recobrimento dos defeitos, porém, com probabilidade de recobrimento total limitada de 9% a 85%.[19,20,21,22,23] No que diz respeito à faixa de mucosa queratinizada,

não há melhoria na largura da mesma. Outro fator importante a ser considerado nesta técnica, e que não é alterado, é a espessura gengival. Uma desvantagem associada a esta técnica é a diminuição do vestíbulo. Outro fator questionável é a presença de cicatrizes nas áreas que, eventualmente, receberam incisões relaxantes.

Uma alternativa relatada na literatura é a técnica do retalho semilunar posicionado coronalmente - RSPC. As vantagens descritas pelo autor são a ausência de tensão no retalho, não diminuição do vestíbulo e não manipulação das papilas adjacentes à retração.[24] A manutenção da vascularização e a utilização de retalho parcial, que diminui uma possível reabsorção óssea da cortical, seriam outros pontos favoráveis atribuídos à utilização da técnica.[25] Santana et al. (2010),[26] na comparação do RSPC com o retalho posicionado coronalmente - RPC, apontaram o aumento da faixa de mucosa queratinizada como única vantagem do RSPC, evento provavelmente associado à característica do processo de cicatrização que ocorre a partir das bordas da ferida cirúrgica. Os autores apontaram a cicatrização mais demorada, percentual menor de recobrimento médio (aproximadamente 40%) e baixo percentual de recobrimento total (9%) como desvantagens em relação ao RPC. É interessante pontuar que, neste estudo, o percentual de recobrimento do RSPC foi decaindo com o passar do tempo (75% - 30 dias; 55% - 90 dias e 40% - 180 dias), evento talvez explicado por uma acentuada contração da ferida cirúrgica. Hipersensibilidade dentinária parcialmente controlada e presença de cicatrizes de variadas dimensões, embora não visíveis nos movimentos fisiológicos bucais, foram outras desvantagens associadas ao RSPC. No estudo de Bittencourt et al. (2010),[27] pequena modificação foi utilizada através do uso de adesivo instantâneo (Loctite). Neste estudo, não apenas a estabilidade em longo prazo (30 meses) foi demonstrada como também resultados melhores nos percentuais de recobrimento médio (aproximadamente 90%) e de recobrimento total (aproximadamente

58%). Outras modificações da técnica foram tentadas em estudos recentes. A utilização do EDTA associado ao RSPC foi testada; entretanto, a taxa de recobrimento foi negativamente afetada pelo uso do agente biomodificador.[28] A modificação com a utilização de suturas e alteração no desenho da incisão[29] também foi proposta para o tratamento de retrações múltiplas, com resultado promissor.

Desse modo, na busca por técnicas de menor potencial invasivo para o recobrimento radicular, o RSPC parece ser uma alternativa interessante, e uma técnica ainda em desenvolvimento, apta a receber modificações no sentido de melhorar os resultados clínicos, estéticos e funcionais.

# *Proposição*

## 2 Proposição

O objetivo deste estudo controlado randomizado é avaliar o recobrimento radicular de retrações gengivais classe I de Miller, comparando a técnica do retalho posicionado coronalmente à técnica do retalho semilunar modificado posicionado coronalmente, utilizando parâmetros clínicos.

# *Materiais e Métodos*

# 3 Materiais e Métodos

### *3.1 Seleção de pacientes*

O tamanho da amostra foi definido a partir do cálculo de poder ("Power Test"), com nível de significância de 5%. Para valor de poder de 80%, foram selecionados 17 pacientes, com idade entre 20 e 55 anos, com no mínimo 20 dentes. Como critérios de inclusão, os pacientes deveriam apresentar retrações gengivais bilaterais na mesma arcada dentária, classe I de Miller, preferencialmente em dentes homólogos, com até 5mm de altura e com faixa de tecido queratinizado remanescente (apicalmente à retração) ≥ 1mm, em dentes não molares, bem como ausência de bolsas periodontais associadas às retrações gengivais a serem tratadas e aos dentes adjacentes. Foram critérios de exclusão: pacientes sem estabilidade oclusal, portadores de HIV, diabéticos, grávidas, com histórico de hepatite, com uso crônico de anti-inflamatórios, com necessidade de profilaxia antibiótica específica, fumantes. Os pacientes foram informados sobre a natureza da pesquisa, e no ato de aceitarem participar voluntariamente deste trabalho, assinaram o termo de consentimento livre e esclarecido (Anexo A). Todos os procedimentos realizados nesta pesquisa foram executados somente após a aprovação pelo Comitê de Ética para pesquisas em humanos da Faculdade de Odontologia de Ribeirão Preto – USP sob o protocolo 2011.1.196.58.7.

### *3.2 Procedimentos clínicos e cirúrgicos*

Os pacientes foram submetidos à anamnese completa e examinados clinicamente – exame extraoral e intraoral. Foi avaliado o periodontal screening recording (PSR); em seguida, foi realizada raspagem supra e subgengival com aparelho de ultrassom e os pacientes receberam instruções gerais e de higiene bucal para eliminar hábitos relacionados

à etiologia da retração gengival e para manutenção da saúde periodontal. Após 7 dias, os pacientes foram avaliados quanto ao exame periodontal completo – índice de placa (IP) e índice de sangramento gengival (ISG),[30] profundidade de sondagem (PS), índice de sangramento à sondagem (ISS), nível clínico de inserção (NCI), altura da retração gengival (ARG), mobilidade dental e lesão de bifurcação. Nesta mesma sessão, receberam raspagem, alisamento radicular e polimento coronário com taça de borracha quando necessário. Na ausência de sinais e sintomas de doença periodontal nos dentes selecionados para o estudo e nos adjacentes, os pacientes entraram em fase de manutenção periódica, com avaliações e controles semanais para monitoramento do IP e ISG, por um período de 2 semanas. Os procedimentos cirúrgicos foram realizados quando os pacientes apresentaram IP e ISG inferiores a 20%.

Foram selecionados, preferencialmente, dois dentes homólogos da mesma arcada para serem incluídos no estudo. Os parâmetros clínicos descritos adiante foram avaliados nos dentes incluídos pré-tratamento cirúrgico, 3 e 6 meses pós-cirurgia.

Todos os procedimentos cirúrgicos foram realizados pelo mesmo periodontista. Foram realizados, na mesma sessão, dois procedimentos cirúrgicos em cada paciente: de um lado a técnica do retalho posicionado coronalmente - RPC, com incisões relaxantes - Grupo Controle-GC, e no lado oposto a técnica do retalho semilunar modificado posicionado coronalmente - RSMPC - Grupo Teste-GT. A escolha do lado a receber determinado tipo de tratamento foi feita de forma aleatória, no dia anterior aos procedimentos, com o auxílio do software Research Randomizer[1].

A técnica utilizada no grupo controle (GC), retalho posicionado coronalmente, consistiu em uma incisão intra-sulcular na face vestibular do dente selecionado conectada a

[1]Urbaniak, G. C., &Plous, S. Research Randomizer (Version 3.0)

uma incisão relaxante, em ambos “line angles”, mesialmente e distalmente no mesmo elemento, sem incluir as papilas adjacentes, todas realizadas com lâmina 15c[2]. Um retalho total foi levantado e, ao ultrapassar a junção mucogengival, foi dividido de modo a cobrir coronalmente e passivamente a retração gengival; os remanescentes epiteliais das papilas mesial e distal foram removidos com tesoura de microcirurgia[3].

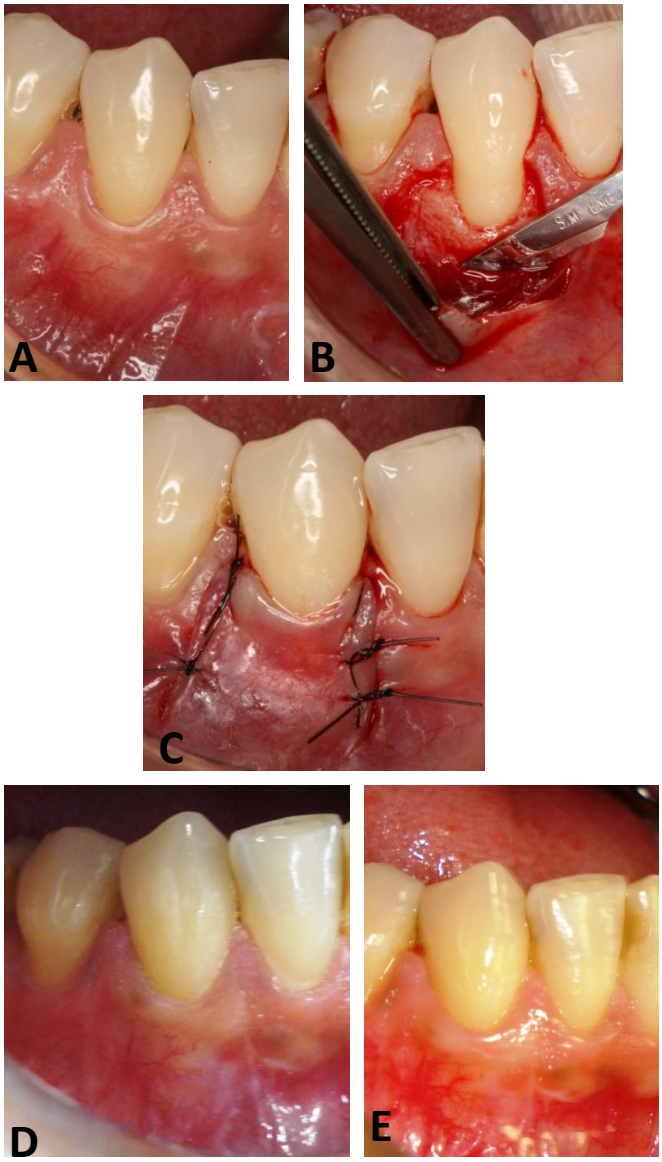


Figura 1: Grupo controle – A= pré-cirurgia; B= incisões realizadas e divisão do retalho; C= sutura do retalho; D= resultado após 3 meses; E= resultado após 6 meses.

[2]Swann-Morton Limited, Owlerton Green, Sheffield,Inglaterra
[3]Hu-Friedy®, Chicago IL, EUA

No grupo teste (GT), foi realizado retalho semilunar modificado posicionado coronalmente pela adição de duas modificações da técnica original descrita por Tarnow (1986).[24] Resumidamente, foi feita uma incisão semilunar ampliada, apical à papila mesial, preferencialmente sem envolvimento da mesma, passando pela junção mucogengival e finalizando apical à papila distal de maneira semelhante ao realizado na região mesial. Esta incisão iniciou-se 2-3mm apical ao ápice da papila mesial e terminou de maneira semelhante no lado distal. A incisão semilunar foi estendida no sentido apical de forma que o ápice da parábola estivesse 2 mm a 5mm apical à junção mucogengival, a depender da altura do sorriso do paciente, seguindo a curvatura da margem gengival (Figura 2). Em seguida, foi realizada incisão intra-sulcularmente à face vestibular do dente acometido pela recessão até antes do início das papilas mesial e distal – "line angles". A partir desta incisão, o retalho foi dividido até encontrar a incisão semilunar para possibilitar a liberação e o posicionamento coronal passivo deste recobrindo toda a retração.

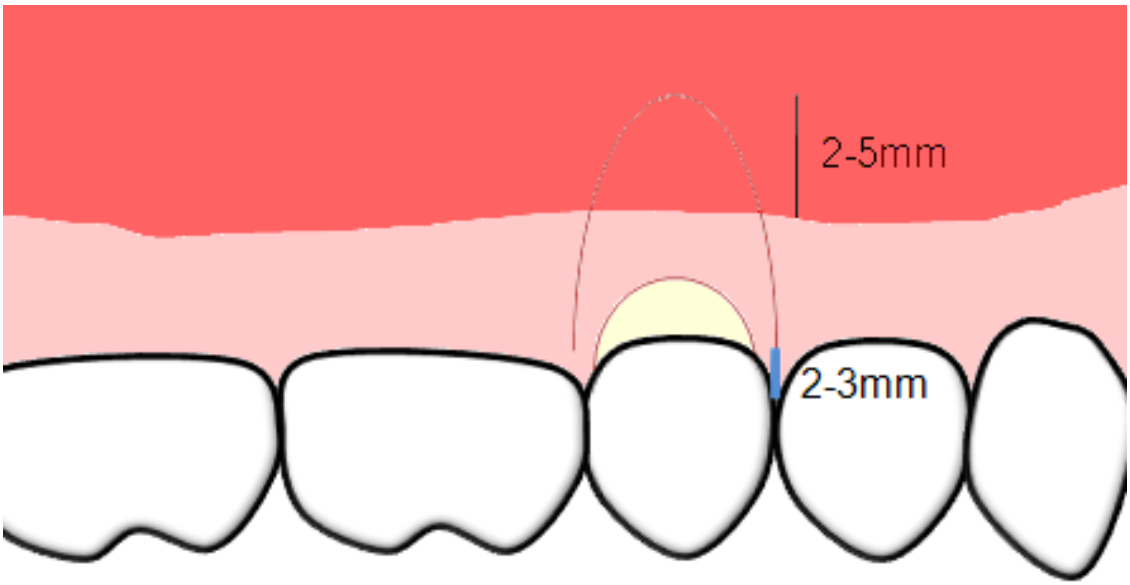


Figura 2: Incisão semilunar modificada.

Depois da divisão e liberação do retalho, em ambos os grupos, as superfícies radiculares expostas foram raspadas e alisadas com curetas de Gracey[4] número 5/6 e irrigadas com solução salina estéril.

No GT, foram realizadas suturas, como mais uma modificação à técnica original de Tarnow. Foram combinadas sutura suspensória com sutura horizontal compressiva ancorada no periósteo dos dentes adjacentes de forma a comprimir o retalho contra a superfície radicular do dente, utilizando fio de nylon 5.0[5], sem punção da agulha nas papilas, apenas garantindo posicionamento e pressionamento do retalho 1mm coronalmente à junção amelocementária (Figura 3).

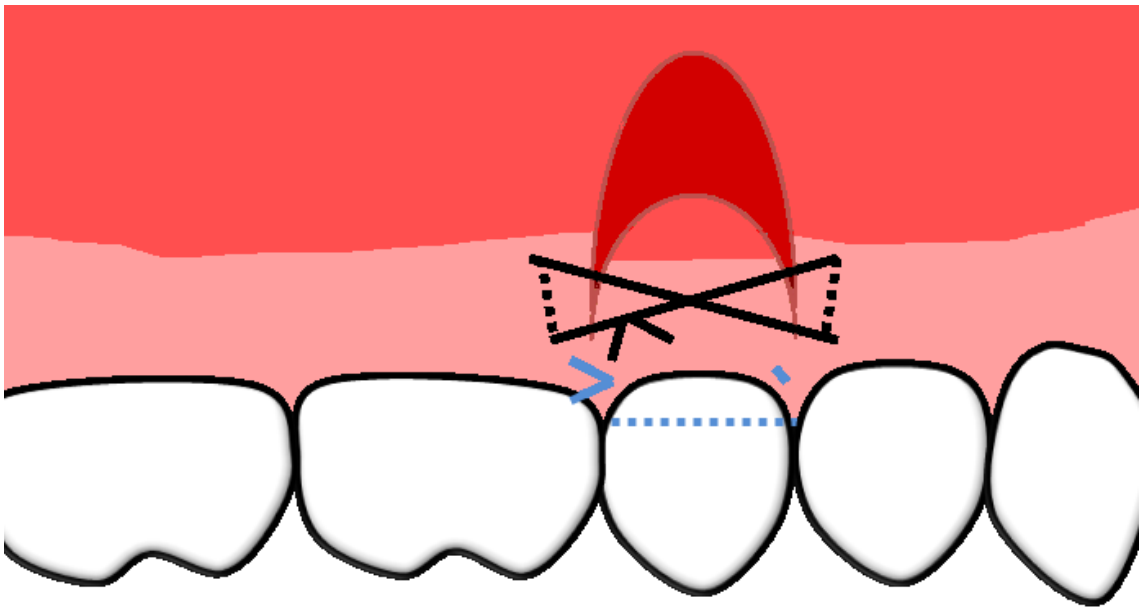

Figura 3: sutura em periósteo apicalmente ao retalho semilunar modificado, contornando o dente por lingual.

[4]Hu-Friedy®, Chicago IL, EUA
[5]Biosut LTDA, Belo Horizonte, MG, Brasil

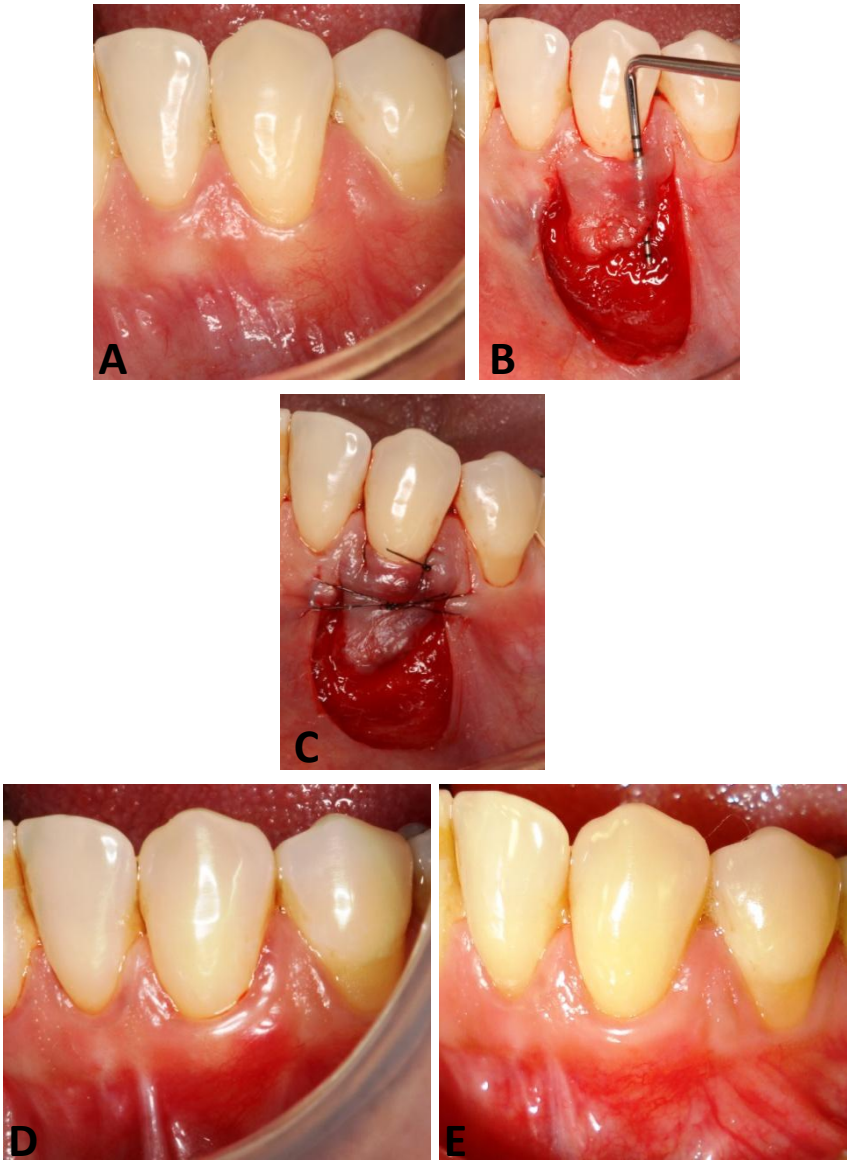


Figura 4: Grupo teste – A= pré-cirurgia; B= incisões realizadas e divisão do retalho; C= sutura do retalho; D= resultado após 3 meses; E= resultado após 6 meses.

No GC, o retalho foi posicionado 1 mm coronalmente a junção amelocementária,[31] através de sutura suspensória com fio de nylon 5.0[5], de modo a recobrir passivamente a retração.

Ambos os grupos tiveram as suturas removidas após 14 dias.

Todos os pacientes receberam instruções para suspender a escovação dos dentes na região operada para evitar traumas ou pressão a esta. Solução de digluconato de clorexidina a 0,12%, sem álcool, foi prescrita para bochecho leve 2 vezes ao dia, por 14 dias, para

higienização da região; após este período, os pacientes foram instruídos a limpar a área operada com bastonetes de algodão saturados com a solução por mais 14 dias. Foram prescritos analgésicos por 2 dias. Após 28 dias, os pacientes retomaram a limpeza mecânica, de forma cuidadosa, com escova dental extra-macia na área operada por 30 dias, voltando à higienização habitual (técnica do rolo) após este período. Os pacientes foram chamados para reforço da instrução de higiene bucal, controle e profilaxia 2 e 4 semanas após a cirurgia, e depois disso mensalmente até completar 6 meses de pós-operatório.

### *3.3 Análise dos parâmetros clínicos*

Os resultados obtidos através das técnicas distintas foram avaliados clinicamente quanto ao índice de sucesso medido através do nível médio de recobrimento radicular dos defeitos envolvidos, do porcentual de recobrimento total e quanto à previsibilidade da técnica proposta quando comparada à técnica controle. As avaliações ocorreram no baseline –1 semana anteriormente ao procedimento cirúrgico, e após 3 e 6 meses à cirurgia. Todas as avaliações clínicas foram feitas pelo mesmo examinador, diferente do cirurgião e cego quanto ao tipo de tratamento realizado. Essa análise foi realizada através dos seguintes parâmetros clínicos:

1) Profundidade de Sondagem (PS)

Foi medida da margem gengival ao fundo do sulco gengival, com o auxílio de uma sonda periodontal computadorizada[6] (ponta “stent probe”) posicionada na direção das canaletas de referência da placa guia de acrílico, paralela ao longo eixo do dente.

2) Índice de Sangramento à Sondagem (ISS)

[6] Flórida Probe Corporation, Gainesville, FL, U.S.A

Foi avaliado simultaneamente à análise da profundidade de sondagem, dicotomicamente.

3) Nível Clínico de Inserção (NCI)

Foi determinado pela medida do nível clínico de inserção relativo – NCIR, a partir de um ponto fixo pré-determinado, na placa guia de acrílico, ao fundo do sulco gengival, com o auxílio de uma sonda periodontal computadorizada (ponta "stent probe") posicionada na direção das canaletas de referência da placa guia. Foi realizada também a medida da junção cemento-esmalte à placa de acrílico (JP), para em seguida ser calculado o nível clínico de inserção (NCI) pela subtração destas medidas (NCIR – JP).

4) Altura da Retração Gengival (ARG)

Foi obtida a partir da subtração da medida do NCI pela PS.

5) Largura da Retração Gengival (LRG)

Foi medida ao nível da junção cemento-esmalte, através de paquímetro digital[7] cirúrgico com pontas esterilizáveis e removíveis.

6) Altura da Mucosa Queratinizada (AMQ)

Foi avaliada a distância da margem gengival, no terço médio-vestibular (extensão da canaleta da placa de acrílico), à junção mucogengival (JMG), através de paquímetro digital[7] cirúrgico com pontas esterilizáveis e removíveis. Solução de Schiller foi utilizada para facilitar a visualização e a determinação da faixa de mucosa queratinizada.

---

[7]Mitutoyo Sul Americana, Suzano, SP, Brasil

7) Espessura da Mucosa Queratinizada (EMQ)

Esta medida foi realizada 2 mm apical à margem gengival (MG) e no terço médio-vestibular, extensão da canaleta da placa de acrílico, através da utilização de um cursor de lima endodôntica adaptado a uma agulha de anestesia. Este dispositivo penetrou a mucosa queratinizada até encontrar uma superfície dura. A medida determinada foi transferida para um paquímetro digital[7].

8) Altura das Papilas Adjacentes à Retração (APAR)

Foi realizada da base da papila – determinada por uma linha imaginária que une os zênites dos dentes adjacentes, ao ápice desta – ponto mais próximo ao ponto de contato, através de paquímetro digital[7] cirúrgico com pontas esterilizáveis e removíveis.

9) Largura das Papilas Adjacentes à Retração (LPAR)

Foi realizada na base da papila – determinada por uma linha imaginária que une os zênites dos dentes adjacentes, através de paquímetro digital[7] cirúrgico com pontas esterilizáveis e removíveis.

### *3.4 Análise estatística*

Análise estatística dos resultados foi comparativa e paramétrica (n=17). O teste Anova Two Way com subteste de Tukey foi utilizado para comparar os dados entre grupos e intra-grupos nos períodos pré-tratamento, 3 e 6 meses de pós-operatório. Para todas as analises estatísticas foi selecionado $p < 0,05$.

# *Resultados*

# 4 Resultados

### *4.1 Resultados Clínicos*

As duas técnicas cirúrgicas foram realizadas em todos os 17 pacientes, totalizando 34 retrações gengivais tratadas conforme a seguinte distribuição porcentual aproximada: caninos superiores 41,17%; caninos inferiores 5,88%; primeiros pré-molares superiores 29,43%; primeiros pré-molares inferiores 11,76%; segundos pré-molares superiores 11,76%. Todos os parâmetros clínicos avaliados não tiveram diferença estatisticamente significante pré-tratamento: profundidade de sondagem (GC: 1,33 ± 0,36 mm; GT: 1,38 ± 0,49 mm), nível clínico de inserção (GC: 3,05 ± 0,72 mm; GT: 3,03 ± 0,66 mm), altura (GC: 1,72 ± 0,71 mm; GT: 1,65 ± 0,58 mm) ou largura (GC: 3,34 ± 0,50 mm; GT: 3,53 ± 0,40 mm) das retrações gengivais, altura (GC: 3,05 ± 1,55 mm; GT: 3,06 ± 1,58 mm) e espessura (GC: 1,19 ± 0,29 mm; GT: 1,29 ± 0,23 mm) da mucosa queratinizada. Também não houve diferença estatisticamente significante para largura das papilas mesiais (GC: 4,41 ± 0,98 mm; GT: 4,35 ± 0,82 mm) ou distais (GC: 4,11± 1,08 mm; GT: 4,21 ± 0,73 mm) adjacentes às retrações, assim como para altura das papilas mesiais (GC: 4,31 ± 0,69 mm; GT: 4,08 ± 0,64 mm) ou distais (GC: 3,95 ± 0,75 mm; GT: 4,08 ± 0,80 mm) adjacentes à retração. Estes resultados estão sumarizados na tabela 1.

**Tabela 1:** Médias e desvio padrão dos parâmetros clínicos avaliados pré tratamento, 3 e 6 meses pós-tratamento em relação às duas técnicas cirúrgicas executadas. Avaliação entre e intra-grupos.

| | **Pré tratamento** | | | **3 meses** | | | **6 meses** | | |
|---|---|---|---|---|---|---|---|---|---|
| | GC | GT | p | GC | GT | p | GC | GT | p |
| **PS (mm)** | 1,33 ± 0,36 | 1,38 ± 0,49 | ns | 1,47 ± 0,59 | 1,42 ± 0,51 | ns | 1,41 ± 0,47 | 1,46 ± 0,42 | ns |
| **NCI (mm)** | 3,05 ± 0,72*ψ | 3,03 ± 0,66*ψ | ns | 2,04 ± 0,87* | 2,13 ± 1,08* | ns | 1,95 ± 0,82ψ | 2,15 ± 0,74ψ | ns |
| **ARG (mm)** | 1,72 ± 0,71*ψ | 1,65 ± 0,58*ψ | ns | 0,56 ± 0,63* | 0,71 ± 0,84* | ns | 0,54 ± 0,62ψ | 0,68 ± 0,60ψ | ns |
| **LRG (mm)** | 3,34 ± 0,50*ψ | 3,53 ± 0,40 | ns | 1,67 ± 1,50* | 2,23 ± 1,49 | ns | 1,55 ± 1,54ψ | 2,22 ± 1,42 | ns |
| **AMQ (mm)** | 3,05 ± 1,55 | 3,06 ± 1,58 | ns | 2,97 ± 1,45 | 3,62 ± 1,45 | ns | 2,97 ± 1,40 | 3,62 ± 1,45 | ns |
| **EMQ (mm)** | 1,19 ± 0,29 | 1,29 ± 0,23 | ns | 1,32 ± 0,11 | 1,42 ± 0,10 | ns | 1,31 ± 0,10 | 1,38 ± 0,13 | ns |
| **LPMAR (mm)** | 4,41 ± 0,98 | 4,35 ± 0,82 | ns | 4,70 ± 1,18 | 4,59 ± 0,79 | ns | 4,64 ± 0,96 | 4,49 ± 0,69 | ns |
| **LPDAR (mm)** | 4,11 ± 1,08 | 4,21 ± 0,73 | ns | 4,07 ± 1,04 | 4,28 ± 0,68 | ns | 4,10 ± 1,00 | 4,26 ± 0,60 | ns |
| **APMAR (mm)** | 4,31 ± 0,69 | 4,08 ± 0,64 | ns | 4,43 ± 0,75 | 4,38 ± 0,63 | ns | 4,39 ± 0,74 | 4,15 ± 0,53 | ns |
| **APDAR (mm)** | 3,95 ± 0,75 | 4,08 ± 0,80 | ns | 3,94 ± 0,88 | 4,21 ± 0,87 | ns | 3,96 ± 0,84 | 4,08 ± 0,78 | ns |
| **% RR** | Na | Na | ns | 73,48 | 59,71 | ns | 75,26 | 61,82 | ns |
| **% RC** | Na | Na | ns | 41,17 | 22,22 | ns | 47,05 | 22,22 | ns |

PS= profundidade de sondagem, NCI= nível clínico de inserção, ARG= altura da retração gengival, LRG= largura da retração gengival, AMQ= altura da mucosa queratinizada, EMQ= espessura da mucosa queratinizada, LPMAR= largura da papila mesial adjacente à retração, LPDAR= largura da papila distal adjacente à retração, APMAR= altura da papila mesial adjacente à retração, APDAR= altura da papila distal adjacente à retração, RR= recobrimento radicular médio obtido, RC= recobrimento radicular completo obtido. Valores de p obtidos pelo teste Anova Two Way com subteste de Tukey para comparação dos parâmetros clínicos entre grupos. * e ψ: valores de $p<0.05$ obtidos pelo teste Anova Two Way com subteste de Tukey para comparação dos parâmetros clínicos intra-grupos.

A recuperação de todos os pacientes ocorreu sem complicações, exceto pela perda da sutura suspensória em muitos casos do grupo teste. Durante todo o período de acompanhamento os pacientes apresentaram índice de sangramento gengival e índice de placa inferiores a 20%. A análise de variância de dois critérios com subteste de Tukey dos resultados obtidos em 3 e 6 meses pós-operatórios, na comparação entre grupos, não demonstrou diferenças estatísticas para os parâmetros clínicos analisados (tabela 1), mesmo tendo havido aumento numérico da altura da mucosa queratinizada no grupo teste. Embora o porcentual de recobrimento radicular médio e o porcentual de recobrimento radicular completo obtidos com a técnica do retalho posicionado coronalmente tenham sido numericamente superiores à técnica do retalho semilunar modificado posicionado coronalmente, de acordo com o teste estatístico utilizado, não houve significância estatística (tabela 1 e Figuras 5 e 6).

A comparação dos valores das retrações gengivais residuais em relação aos tempos avaliados e às duas técnicas cirúrgicas foi avaliada por análise de variância de dois critérios com subteste de Tukey. A análise intra-grupos mostrou que ocorreu redução estatisticamente significante no tamanho das retrações em 3 meses e 6 meses quando comparadas com o pré-tratamento ($p<0,05$), para ambas as técnicas cirúrgicas. Houve, também, diferença estatisticamente significante intra-grupos para ambos os grupos no parâmetro nível clínico de inserção, enquanto que apenas para o grupo controle houve significância estatística para o parâmetro largura da retração gengival. Os demais parâmetros clínicos em 3 e 6 meses não apresentaram significância estatística para ambas as técnicas na análise intra-grupos.

A análise de variância de dois critérios com subteste de Tukey ($p<0,05$) também foi selecionada para comparar os valores das diferenças obtidas em cada período em cada

parâmetro clínico, resultando em ausência de significância estatística destas entre grupos. Porém, na avaliação intra-grupos, a técnica do retalho posicionado coronalmente obteve significância estatística em relação à variação obtida no nível clínico de inserção nos períodos Diferenças pré-tratamento/6 meses *Versus* Diferenças 3/6 meses. As diferenças obtidas na altura da retração gengival foram estatisticamente significantes, tanto no grupo controle quanto no grupo teste para os períodos Diferenças pré-tratamento/3 meses *Versus* Diferenças 3/6 meses e Diferenças pré-tratamento/6 meses *Versus* Diferenças 3/6 meses. No parâmetro largura da retração gengival, apenas as diferenças obtidas no grupo controle nos períodos Diferenças pré-tratamento/ 3 meses *Versus* Diferenças 3/6 meses e Diferenças pré-tratamento/ 6 meses *Versus* Diferenças 3/6 meses foram estatisticamente significantes (tabela 2).

**Tabela 2:** Médias e desvio padrão das diferenças dos parâmetros clínicos avaliados pré tratamento, 3 e 6 meses pós-tratamento em relação às duas técnicas cirúrgicas executadas. Avaliação entre e intra-grupos.

| | **Diferenças pré-tratamento/3 meses** | | | **Diferenças pré-tratamento/6 meses** | | | **Diferenças 3/6 meses** | | |
|---|---|---|---|---|---|---|---|---|---|
| | GC | GT | p | GC | GT | p | GC | GT | p |
| **PS (mm)** | -0,14 ± 0,54 | -0,04 ± 0,56 | ns | -0,08 ± 0,42 | -0,09 ± 0,46 | ns | 0,06 ± 0,16 | 0,01 ± 0,27 | ns |
| **NCI (mm)** | 1,02 ± 0,64 | 0,86 ± 0,78 | ns | 1,10± 0,55* | 0,88 ± 0,70 | ns | 0,08± 0,16* | -0,02 ± 0,16 | ns |
| **ARG (mm)** | 1,16± 0,42* | 0,94± 0,82* | ns | 1,18± 0,40ψ | 0,97± 0,44ψ | ns | 0,02± 0,06*ψ | 0,03± 0,06*ψ | ns |
| **LRG (mm)** | 1,66± 1,34* | 1,30 ± 1,26 | ns | 1,78 ± 1,35ψ | 1,31 ± 1,27 | ns | 0,12 ± 0,44*ψ | 0,01 ± 0,07 | ns |
| **AMQ (mm)** | 0,08 ± 0,66 | -0,56 ± 0,99 | ns | 0,08 ± 0,61 | -0,56 ± 0,98 | ns | 0 ± 0,10 | 0,01 ± 0,12 | ns |
| **EMQ (mm)** | -0,12 ± 0,26 | -0,12 ± 0,26 | ns | -0,11 ± 0,27 | -0,06 ± 0,28 | ns | 0,01 ± 0,07 | 0,04 ± 0,05 | ns |
| **LPMAR (mm)** | -0,30 ± 0,67 | -0,24 ± 0,75 | ns | -0,22 ± 0,39 | -0,14 ± 0,52 | ns | 0,06 ± 0,39 | 0,09 ± 0,32 | ns |
| **LPDAR (mm)** | 0,01 ± 0,62 | -0,07 ± 0,82 | ns | 0,01 ± 0,30 | -0,05 ± 0,44 | ns | -0,03 ± 0,38 | 0,02 ± 0,41 | ns |
| **APMAR (mm)** | -0,12 ± 0,48 | -0,30 ± 0,55 | ns | -0,08 ± 0,44 | -0,08 ± 0,39 | ns | 0,04 ± 0,10 | 0,22 ± 0,25 | ns |
| **APDAR (mm)** | 0,01 ± 0,63 | -0,12 ± 0,52 | ns | -0,02 ± 0,53 | 0 ± 0,26 | ns | -0,02 ± 0,19 | 0,12 ± 0,33 | ns |

PS= profundidade de sondagem, NCI= nível clínico de inserção, ARG= altura da retração gengival, LRG= largura da retração gengival, AMQ= altura da mucosa queratinizada, EMQ= espessura da mucosa queratinizada, LPMAR= largura da papila mesial adjacente à retração, LPDAR= largura da papila distal adjacente à retração, APMAR= altura da papila mesial adjacente à retração, APDAR= altura da papila distal adjacente à retração, RR= recobrimento radicular médio obtido, RC= recobrimento radicular completo obtido. Valores de p obtidos pelo teste Anova Two Way com subteste de Tukey para comparação das diferenças dos parâmetros clínicos entre grupos. * ou ψ: valores de $p<0.05$ obtidos pelo teste Anova Two Way com subteste de Tukey para comparação das diferenças dos parâmetros clínicos intra-grupos.

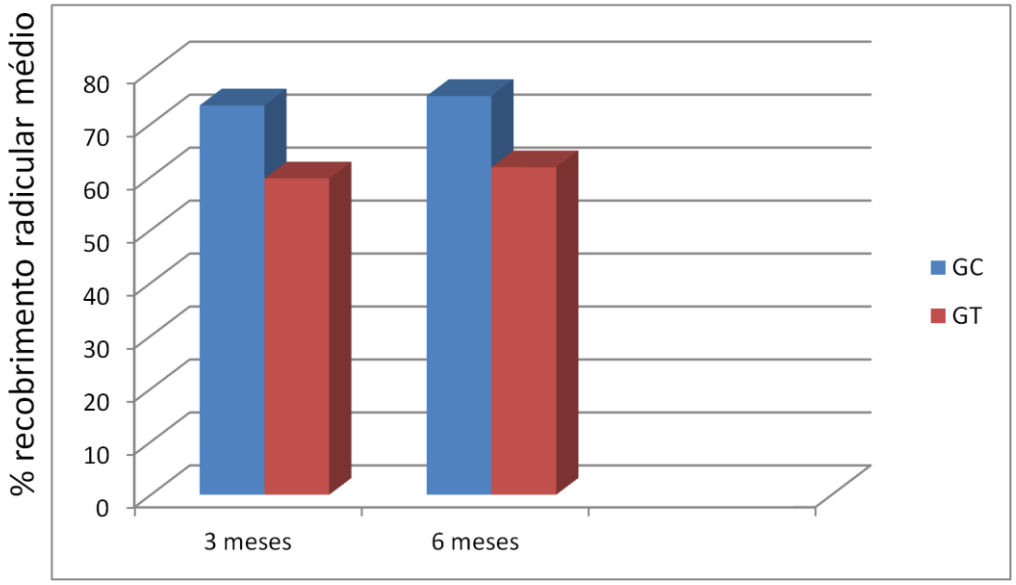


Figura 5: Porcentual de recobrimento radicular médio. *valor de p<0.05.

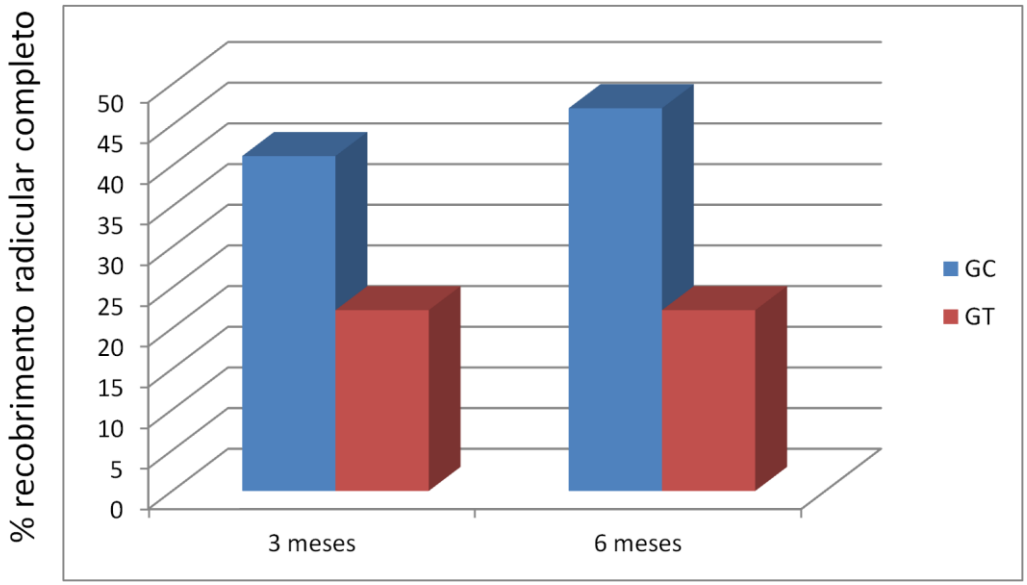


Figura 6: Porcentual de recobrimento radicular completo. *valor de p<0.05.

# *Discussão*

## 5 Discussão

Este estudo clínico controlado aleatório comparou duas técnicas cirúrgicas (retalho semilunar modificado posicionado coronalmente (RSMPC) *versus* retalho posicionado coronalmente (RPC)[23]) para o tratamento de retrações gengivais. Os resultados demonstraram que as duas técnicas foram eficientes na obtenção de recobrimento radicular.

No que diz respeito aos parâmetros clínicos avaliados, o RPC mostrou maiores valores em relação ao RSMPC no percentual de recobrimento radicular médio após 3 meses (73,48 *versus* 59,71) e 6 meses (75,26 *versus* 61,82), e no percentual de recobrimento radicular completo após 3 meses (41,17 *versus* 22,22) e 6 meses (47,05 *versus* 22,22), respectivamente, embora não tenha havido significância estatística na diferença entre os grupos. O RSMPC obteve vantagem sobre o RPC apenas em relação à altura da mucosa queratinizada (AMQ) após 3 e 6 meses (3,62 mm *versus* 2,97 mm), respectivamente, porém também sem diferença estatística. A espessura da mucosa queratinizada (EMQ) se manteve estatisticamente inalterada para o RPC e RSMPC tanto aos 3 quanto aos 6 meses (1,32 mm *versus* 1,42 mm; 1,31 mm *versus* 1,38 mm), respectivamente.

O RSMPC é uma tentativa de aperfeiçoamento do retalho semilunar posicionado coronalmente, que também, provavelmente, tem o mesmo objetivo em relação à técnica do retalho “em ponte” lateral dupla – RPLD (*double lateral bridging flap*).[32] O RPLD obteve desempenho superior em comparação aos resultados encontrados no presente estudo para o RSMPC, obtendo 72% de recobrimento radicular médio e 54,5% de recobrimento radicular completo. Em Romanos e colaboradores,[33] o porcentual de recobrimento radicular completo foi de 24%, com 58,66% dos dentes apresentando recobrimento radicular médio entre 75 a

100%. É plausível inferir que o motivo para tal diferença resida na melhor preservação da nutrição sanguínea no RPLD, porque a localização das incisões laterais nesta técnica provavelmente diminui a secção de arteríolas supraperiosteais mais importantes na nutrição do retalho. Os resultados obtidos com o RSMPC se mostraram bastantes superiores aos encontrados em estudo prévio com a utilização da técnica original do RSPC, no qual foram obtidos recobrimento radicular médio de 41,78% e recobrimento radicular completo de 9%.[26] Apesar de não terem sido realizadas a remoção de convexidades excessivas e a compressão do retalho por 5 min, procedimentos que podem ter sido importantes na diminuição do pressionamento do retalho na porção avascularizada da raiz (gerando menor interferência na vascularização "residual" deste) e na diminuição da espessura do coágulo, respectivamente, esta vantagem favorecendo o RSMPC é possível de ser explicada por meio de diferenças na seleção de casos. Em contraposição, os 90,95% e 89,25% de recobrimento radicular médio e os 53% e 58,82% de recobrimento radicular total, aos 6 meses[34] e 30 meses,[27] respectivamente,foram superiores ao desempenho do RSMPC.Entretanto, algumas variações implementadas nestes estudos aparentemente justificam os melhores resultados, tais como o uso de microscópio (que, analogamente,está associado a resultados melhores no recobrimento radicular),[35,36] a utilização de adesivo (que, aparentemente, proporcionou uma melhor estabilidade da margem gengival, aspecto fundamental na obtenção de graus elevados de recobrimento radicular),[31,37] e a realização dos procedimentos cirúrgicos com intervalo de tempo de 4 semanas entre eles (o que provavelmente permitiu uma cicatrização "mais protegida" do sítio tratado porque este não participou ativamente de processos fisiológicos como a mastigação, diferentemente do que ocorre ao se realizar, na mesma sessão, os procedimentos operatórios em ambos os lados). Este fator pode ter favorecido uma cicatrização sem traumas, mesmo que leves, que pudessem interferir no processo.

Ainda comparando-se os resultados do RSMPC com a literatura, estudo de Bittencourt e colaboradores[28] demonstrou níveis de recobrimento radicular médio e completo de 90,1% e 66,7%, respectivamente para o RSPC. A proposta de modificações, neste mesmo estudo, com a adição do EDTA como condicionador da raiz radicular buscando melhores resultados, obteve efeito contrário.

Os resultados obtidos no presente estudo para o RPC estão dentro da faixa de variação dos resultados obtidos na literatura científica para recobrimento radicular médio (55,9%- 86,7%) e recobrimento radicular completo de (7,7%- 63,6%),[21,22,26] porém inferiores aos 96,7% e 85% de recobrimento radicular médio e completo, respectivamente, obtidos no estudo de de Sanctis e Zucchelli.[23]

Embora esteja bastante claro, a partir dos achados da literatura científica ao longo do tempo, que a altura reduzida da mucosa queratinizada, isoladamente, não predispõe ao desenvolvimento de retrações[12] e que, mesmo na ausência desta, é possível manter saúde periodontal em longo prazo,[38] a avaliação da mucosa queratinizada é comumente realizada, o que permite um melhor conhecimento das bases biológicas dos tecidos periodontais. Em relação à AMQ, o RSMPC obteve ligeiro aumento numérico, porém, sem relevância estatística, similarmente ao RSPC com o adjunto do EDTA[28] e diferentemente de outros achados da literatura científica que obtiveram um aumento estatisticamente significativo que variou de 0,9 a 1,17 mm neste quesito.[26,28,34] Apesar de não estarem essencialmente claros e estabelecidos todos os passos do processo de cicatrização após cirurgia para recobrimento radicular, é prudente inferir que, como a cicatrização depende também das bordas da ferida cirúrgica,[39] e como a modificação da técnica no RSMPC levou a uma amplitude maior da incisão semilunar, estando o ápice desta (parte mais apical) localizado em mucosa alveolar, grande parte da borda do tecido cicatrizado por segunda intenção era

composta de mucosa alveolar, que cicatriza originando tecido com as mesmas características desta. Além disso, é sabido que retalhos divididos minimizam a reabsorção da crista óssea alveolar,[40] levando a uma menor participação das células do ligamento periodontal (mesenquimais indiferenciadas) no processo de cicatrização.[40] Como o RSMPC é essencialmente um retalho dividido, o tecido de granulação que participou da cicatrização teve origem basicamente do tecido conjuntivo do perímetro da ferida cirúrgica, com baixo potencial de diferenciação em células epiteliais de mucosa queratinizada.[41,42]

Além disso, a posição da margem gengival no pós-operatório imediato é importante para determinar o grau de recobrimento.[25,37] Este também reflete o grau de deslocamento coronal da junção mucogengival. Como um fato constante no grupo do RSMPC foi a perda precoce das suturas, antes de 7 dias pós-operatórios, a manutenção do recobrimento obtido pós-recobrimento imediato não foi sustentada, levando também à não manutenção do deslocamento coronal da junção mucogengival, o que diminuiu o potencial de aumento da AMQ, em longo prazo, pela tendência da junção mucogengival de voltar à sua posição inicial.[43] Os resultados relativos ao aumento da AMQ no RPC também não obtiveram mudanças significativas, o que está em concordância com os achados de da Silva e colaboradores,[14] porém, discordante dos de de Sanctis e Zucchelli.[23] A explicação para esta diferença talvez resida no tempo de proservação das retrações tratadas que, enquanto no primeiro estudo foi de 6 meses, no último foi superior a 1 ano, o que provavelmente, de acordo com a dinâmica da junção mucogengival, geneticamente determinada,[44] permitiu o retorno desta à sua posição de origem, resultando em aumento da AMQ.

Em relação aos demais parâmetros clínicos abordados, como profundidade de sondagem, nível clínico de inserção, altura e largura das retrações tratadas, espessura da mucosa queratinizada e altura e base das papilas mesiais e distais, não houve diferenças

estatisticamente significantes entre grupos ou intra-grupos, exceto na largura da retração, que obteve redução estatisticamente significante intra-grupo (RPC).

O nível de recobrimento radicular do RSMPC deve, ainda, ser refletido a partir de dois pontos essenciais: espessura da mucosa queratinizada (EMQ) e amplitude da incisão semilunar. Em relação à EMQ, embora a literatura científica não tenha um entendimento claro sobre qual região do periodonto de proteção mensurar (margem gengival, região da gengiva equivalente à profundidade de sondagem,[45] junção mucogengival ou mucosa alveolar[16,17]) ou sobre o método de avaliação (ainda não existe padronização e estudos que correlacionem os mesmos), variando desde os mais simples como agulhas para anestesia com stop endodôntico, até alguns métodos mais sofisticados como ultrassom e tomografia, passando por paquímetros cirúrgicos,[48] sabe-se que gengivas mais finas têm maior risco de apresentar retrações gengivais quando submetidas a fatores irritantes.[49,50,51,52] Além disso, existe um limite mínimo de espessura que está correlacionado com melhores resultados.[16] Baldi e colaboradores[47] afirmaram que o periodonto de proteção, mensurado na mucosa alveolar, com espessura ≥ 0,9 mm está associado a porcentuais de recobrimento maiores. Na mucosa queratinizada, este limiar deve ser maior ou igual a 1,2mm.[53] Embora a amostra do RSMPC tenha tido, na média, valor superior a este, é possível creditar estes resultados apenas regulares ao fator técnico, que tem potencial de influência nos resultados,[54] porque o RSMPC é bastante sensível ao operador[34] por dificultar o controle da espessura do retalho e por este ter sido o primeiro trabalho deste grupo avaliando esta técnica. Além disto, a colocação de suturas buscou a otimização da estabilidade primária porque estas são responsáveis, nos estágios iniciais da cicatrização, pela estabilização do retalho, o que confere integridade à ferida cirúrgica.[39] Desta forma, a perda precoce das suturas, em muitos casos antes do 7º dia pós-operatório (fato que pode ser entendido pelo potencial de

rasgamento que a pressão concentrada em apenas dois pontos do retalho já reduzido em espessura pela divisão do mesmo tem e pela reação inflamatória resultante da colonização bacteriana do canal criado pelo procedimento da sutura,[55] que pode ter aumentado a friabilidade do tecido) possivelmente afetou negativamente o nível de recobrimento radicular, diferentemente do resultado alcançado com a colocação do adesivo[34] que, mais inerte, parece ter funcionado melhor do que as suturas na estabilização do retalho na posição desejada, elemento fundamental na obtenção de níveis superiores de recobrimento radicular.[25,37]

Pode-se, ainda, avaliar os resultados obtidos à luz da influência que a proposta de modificação da incisão semilunar teve. É oportuno pontuar que uma incisão semilunar é composta por um componente horizontal e dois verticais que se comportam de forma parecida com incisões relaxantes no que diz respeito à secção de vasos sanguíneos. Ao modificá-la, ampliando-a para apical, buscou-se esconder o componente horizontal desta incisão, mais antiestético, apicalmente à linha do sorriso. É provável que, com isto, tenha-se aumentado o retalho, e consequentemente a necessidade de nutrição sanguínea pelo mesmo, porém, com a indesejável diminuição da vascularização do retalho devido à secção da maior parte do principal suprimento sanguíneo do periodonto de proteção (vasos supraperiosteais). Isso pode ter ocorrido tanto pelos componentes verticais da incisão semilunar, que afetam negativamente sobremaneira o suprimento sanguíneo,[18] quanto pelo componente horizontal desta incisão que, ao ser posicionado mais apicalmente, provavelmente incisou os ramos iniciais (basais) da vascularização,[56] quanto pela divisão do retalho. Somando-se a isto, parte do restante da vascularização do retalho (vasos supracrestais e do ligamento periodontal) foi seccionada com a incisão intra-sucular,[17] deixando apenas a porção não incisada da papila e a circulação pós-operatória inicial

(circulação plasmática) nutrindo o retalho. De alguma forma, isto deve ter interferido na estabilização primária do retalho na posição desejada (1 mm coronal à junção amelocementária) junto com a perda das suturas antes do 7º dia. Nos primeiros dias pós-cirúrgicos, a estabilidade está ainda muito fragilizada porque o início da adesão do tecido conjuntivo, importante para aumentar a estabilidade do retalho, se dá por volta de 7 dias.[39] Esta medida é mensurada em força de tensão, que nos primeiros 7 dias é da ordem de 200 a 340g , muito inferior aos 1700g após 2 semanas de cicatrização do retalho.[39] Sendo assim, o retalho do RSMPC ficou ainda mais suscetível ao efeito negativo (migração apical do retalho) da contração da ferida cirúrgica que ocorre nos primeiros 21 dias pós-cirúrgicos, especialmente porque a cicatrização do mesmo é realizada basicamente por segunda intenção.[57]

Outro fator a ser analisado é a influência da altura e da largura da retração inicial nos resultados. A altura inicial da retração é um importante fator que deve ser levado em consideração[53] porque pode influenciar nos resultados:[54] quanto maior for esta, menor a frequência de recobrimento radicular completo[58] e, consequentemente, menor o porcentual de recobrimento. Retrações gengivais com largura ≥ 3 mm possuem prognóstico pior de recobrimento radicular.[59,60] No presente estudo, ambos os grupos avaliados possuíam médias de largura da retração gengival acima de 3 mm (3,34 mm para o GC e 3,53 mm para o GT), o que pode ter influenciado no prognóstico.

Este é um estudo que buscou avaliar a técnica do retalho semilunar modificado posicionado coronalmente, uma otimização do retalho semilunar posicionado coronalmente – RSMPC, por meio de duas modificações: utilização de suturas e ampliação da incisão semilunar. Os resultados demonstraram que a técnica do RSMPC obteve níveis de recobrimento (médio e completo) numericamente inferiores ao RPC, embora sem diferença

estatística, e os fatores que provavelmente mais influenciaram nestes resultados foram a espessura de mucosa queratinizada, a perda precoce das suturas, a largura da retração gengival inicial e a extensão apical do retalho modificado. Estudos futuros devem focar a seleção de casos com maior espessura de mucosa queratinizada, a possível utilização de adesivo em substituição à sutura, o aumento da área de nutrição do retalho e a comparação do RSMPC com o RSPC.

# *Conclusão*

## 6 Conclusão

O retalho semilunar modificado posicionado coronalmente apresentou resultados numericamente inferiores aos do retalho posicionado coronalmente em relação ao recobrimento radicular médio e completo, entretanto, sem haver diferenças estatísticas entre as técnicas para nenhum dos parâmetros clínicos avaliados.

# *Referências Bibliográficas*

## 7 Referências bibliográficas


1. Mahler HJ. Gingival retraction. J Am Dent Assoc 2009;140(2):143-144.

2. American Academy of Periodontology. Glossary of Periodontal Terms 2001;4th Ed. Chicago: American Academy of Periodontology:49.

3. Palioto DB, de Barros RR, Papalexiou V, Jr Novaes AB. Periodontia. Atuação clínica baseada em evidências científicas. 2005; Ed. Artes Médicas;Cap.16:245-273.

4. American Academy of Periodontology. Consensus report on mucogingival therapy. Proceedings of the World Workshop in Periodontics. Ann Periodontol 1996;1:702-706.

5. Miller PD Jr. A classification of marginal tissue recession. Int J Periodontics Restorative Dent 1985;5(2):8-13.

6. Serino G, Wennstrom JL, Lindhe J, Eneroth L. The prevalence and distribution of gingival recession in subjects with a high standard of oral hygiene. J Clin Periodontol 1994;21:57-63.

7. Edwards JG. The diastema, the frenum, the frenectomy: A clinical study. Am J Orthod 1977;71:489-508.

8. Coatoam GW, Behrents RG, Bissada NF. The width of keratinized gingiva during orthodontic treatment: Its significance and impact on periodontal status. J Periodontol 1981;52:307-313.

9. Boyd RL. Mucogingival considerations and their relationship to orthodontics. J Periodontol 1978;49:67-76.

10. Lost C. Depth of alveolar bone dehiscences in relation to gingival recessions. J Clin Periodontol 1984;11:583-589.

11. Stetler KJ, Bissada NF. Significance of the width of keratinized gingiva on the periodontal status of teeth with submarginal restorations. J Periodontol 1987;58:696-700.

12. Wennstrom JL: Lack of association between width of attached gingiva and development of soft tissue recession. A 5-year longitudinal study. J Clin Periodontol 1987;14:181-184.

13. Kinnedy JE, Bird WC, Palcanis KG, Dorfman HS. A longitudinal evaluation of varying widths of attached gingival. J Clin Periodontol 1985;12:667-675.

14. da Silva RC, Joly JC, de Lima AF, Tatakis D. Root coverage using the coronally positioned flap with or without a subepithelial connective graft. J Periodontol 2004;75:413-419.

15. Novaes AB, Kon S, Ruben MP, Goldman HMG, Novaes Jr AB. The development of the periodontal cleft. A clinical and histopathological study. J Periodontol 1975;46;12:701-709.

16. Hwang D, Wang HL.Flap thickness as a predictor of root coverage: a systematic review.J Periodontol 2006;77:1625-1634.

17. Baldi C, Pini-Prato G, Pagliaro U, Nieri M, Saletta D, Muzzi L, Cortellini P. Coronally advanced flap procedure for root coverage. Is flap thickness a relevant predictor to achieve root coverage? A 19-case series.J Periodontol1999;70:1077-1084.

18. Zucchelli G, Mele M, Mazzotti C, Marzadori M, Montebugnoli L, De Sanctis M. Coronally advanced flap with and without vertical releasing incisions for the treatment of multiple gingival recessions: a comparative controlled randomized clinical trial. J Periodontol 2009;80:1083-1094.

19. Roccuzzo M, Bunino M, Needleman I, Sanz M. Periodontal plastic surgery for treatment of localized gingival recessions: a systematic review. J Clin Periodontol 2002;29;3:178–194

20. Cortellini P, Tonetti M, Baldi C, Francetti L, Rasperini G, Rotundo R, Nieri M, Franceschi D, Labriola A, Pini-Prato G. Does placement of a connective tissue graft improve the outcomes of coronally advanced flap for coverage of single gingival recessions in upper anterior teeth? A multi-centre, randomized, double blind, clinical trial. J Clin Periodontol 2009;36:68–79.

21. de Queiroz Cortes A, Sallum AW, Casati MZ, Nociti FH Jr., Sallum EA. A two year prospective study of coronally positioned flap with or without acellular dermal matrix graft. J Clin Periodontol2006;33:683-689.

22. Del Pizzo M, Zucchelli G, Modica F, Villa R, Debernardi C. Coronally advanced flap with or without enamel matrix derivative for root coverage: a 2-year study. J Clin Periodontol2005;32:1181-1187.

23. de Sanctis M, Zucchelli G. Coronally advanced flap: a modified surgical approach for isolated recession type defects. Three-year results. J Clin Periodontol 2007;34:262–268.

24. Tarnow DP. Semilunar coronally repositioned flap. J Clin Periodontol 1986;13:182-185.

25. Pini-Prato GP, Baldi C, Nieri M, Franceschi D, Cortellini P, Clauser C, Rotundo R, Muzzi L. Coronally advanced flap: the post-surgical position of the gingival margin is an important factor for achieving complete root coverage. J Periodontol2005;76:713–722.

26. Santana RB, Mattos CML, Dibart S. A clinical comparison of two flap designs for coronal advancement of the gingival margin: semilunar versus coronally advanced flap. J Clin Periodontol 2010;37:651–658.

27. Bittencourt S, Ribeiro EDP, Sallum EA, Sallum AW, NocitiJr.FH, Casati MZ. Semilunar coronally positioned flap or subepithelial connective tissue graft for the treatment ofgingival recession: a 30-month follow-up study. J Periodontol 2009;80:1076-1082.

28. Bittencourt S, Ribeiro EDP, Sallum EA, Sallum AW, NocitiJr. FH, Casati MZ. Root surface biomodification with EDTA for the treatment of gingival recession with a semilunar coronally repositioned flap. J Periodontol 2007;78:1695-1701.

29. Haghighat K. Modified semilunar coronally advanced flap. J Periodontol 2006;77:1274-1279.

30. Silness J, Loe H. Periodontal disease in pregnancy: response to local treatment. Acta Odontol Scand 1966;24:747-759.

31. Pini-Prato GP, Baldi C, Nieri M, Franceschi D, Cortellini P, Clauser C, Rotundo R, Muzzi L. Coronally advanced flap: the post-surgical position of the gingival margin is an important factor for achieving complete root coverage. J Periodontol2005;76:713–722.

32. Marggraf, E. A direct technique with a double lateral bridging flap for coverage of denuded root surface and gingival extension. Clinical evaluation after 2 years. J Clin Periodontol 1985;12:69–76.

33. Romanos GE, Bernimoulin JP, Marggraf E. The double lateral bridging flap for coverage of denuded root surface: longitudinal study and clinical evaluation after 5 to 8 years. J Periodontol 1993;64:683–688.

34. Bittencourt S, Ribeiro EDP, Sallum EA, Sallum AW, NocitiJr.FH, Casati MZ. Comparative 6-month clinical study of a semilunar coronally positioned flap and subepithelial connective tissue graft for the treatment of gingival recession. J Periodontol 2006;77:174-181.

35. Bittencourt S, Del Peloso ER, Sallum EA, Nociti FH Jr, Casati MZ. Surgical microscope may enhance root coverage with subepithelial connective tissue graft: a randomized controlled clinical trial. J Periodontol 2012;83:721-730.

36. Francetti L, Del Fabbro M, Calace S, Testori T, Weinstein RL. Microsurgical treatment of gingival recession: a controlled clinical study. Int J Periodontics Restorative Dent 2005;25:181-188.

37. Pini-Prato G, Baldi C, Pagliaro U, Nieri M, Saletta D, Rotundo R, Cortellini P. Coronally advanced flap procedure for root coverage. Treatment of root surface: root planning versus polishing.J Periodontol 1999;70:1064-1076.

38. Kennedy JE, Bird WC, Palcanis KG, Dorfman HS. A longitudinal evaluation of varying widths of attached gingiva. J Clin Periodontol 1985;12:667-675.

39. Polimeni G, Xiropaidis A, Wikesjö UM. Biology and principles of periodontal wound healing/regeneration. Periodontol 2000;2006:41:30-47.

40. Lindhe J, Lang NP, Karring T. Clinical Periodontology and Implant Dentistry; 2008;5th edition; Wiley-Blackwell:968-969.

41. Karring T, Ostergaard E, Löe H. Conservation of tissue specificity after heterotopic transplantation of gingiva and alveolar mucosa. J Periodontal Res 1971;6:282-293.

42. Lundberg M, Wennström JL. Development of gingiva following surgical exposure of a facially positioned unerupted incisor. J Periodontol 1988;59:652-655.

43. Ainamo A, Bergenholtz A, Hugoson A, Ainamo J. Location of the mucogingival junction 18 years after apically repositioned flap surgery.J Clin Periodontol 1992;19:49-52.

44. Zucchelli G, De Sanctis M. Long-term outcome following treatment of multiple Miller class I and II recession defects in esthetic areas of the mouth. J Periodontol 2005;76:2286-2292.

45. Eger T, Müller H, Heinecke A. Ultrasonic determination of gingival thickness. Subject variation and influence of tooth type and clinical features. J Periodontol 1996;23:839-845.

46. Hwang D, Wang HL.Flap thickness as a predictor of root coverage: a systematic review.J Periodontol 2006;77:1625-1634.

47. Baldi C, Pini-Prato G, Pagliaro U, Nieri M, Saletta D, Muzzi L, Cortellini P. Coronally advanced flap procedure for root coverage. Is flap thickness a relevant predictor to achieve root coverage? A 19-case series.J Periodontol1999;70:1077-1084.

48. Januário AL, Barriviera M, Duarte WR. Soft tissue cone-beam computed tomography: a novel method for the measurement of gingival tissue and the dimensions of the dentogingival unit.J Esthet Restor Dent 2008;20:366-373.

49. Seibert J, Lindhe J.Esthetics and periodontal therapy. In: Textbook of clinical periodontology. 1989;2nd edition; Copenhagen: Munksgaard:477-514.

50. Löe H, Anerud A, Boysen H. The natural history of periodontal disease in man: Prevalence, severity, and extent of gingival recession. J Periodontol 1992;63: 489-495.

51. Olsson M, Lindhe J. Periodontal characteristics in individuals with varying form of the upper central incisors. J Clin Periodontol 1991;18:78–82.

52. Pontoriero R, Carnevale G. Surgical crown lengthening: a 12-month clinical wound healing study. J Periodontol 2001;72:841–848.

53. Huang LH, Neiva RE, Wang HL. Factors affecting the outcomes of coronally advanced flap root coverage procedure. J Periodontol 2055;76:1729-1734.

54. Cairo F, Pagliaro U, Nieri M. Treatment of gingival recession with coronallyadvanced flap procedures: a systematic review. J Clin Periodontol 2008;35:136–162.

55. Seivig AK, Blagiofti GR, Leknes KN, Wikesjö UME. Oral Tissue Reactions toSuture Materials. Int J Periodont Rest Dent 1998;18:475-487.

56. Carranza EA, Itoiz ME, Cabrini RL, Dotto CA. A study of periodontal vascularization in different laboratory animals. J Periodontal Res1966;1:120–128.

57. Diegelmann RF, Evans MC. Wound healing: an overview of acute, fibrotic and delayed healing. Front Biosci 2004;1;9:283-289.

58. Nieri M, Rotundo R, Franceschi D, Cairo F, Cortellini P, Pini Prato G. Factors affecting the outcome of the coronally advanced flap procedure: a Bayesian network analysis. J Periodontol 2009;80:405-410.

59. Pini-Prato G, Tinti C, Vicenzi G, Magnani C, Cortellini P, Clauser C. Guided tissue regeneration versus mucogingival surgery in the treatment of human buccal gingival recession. J Periodontol 1992;63:919-923.

60. Sullivan HC, Atkins JH. Free autogenous gingival grafts: Utilization of grafts in the treatment of gingival recession. Periodontics 1968;6:152-160.

# *Artigo em Inglês*

## 8 Artigo em Inglês

# Comparative analysis between modified semilunar coronally positioned flap and coronally advanced flap. A randomized controlled clinical trial.

Igor Almeida de Meneses, Graduate student of Periodontology*/Lívia Alves Corrêa Moretti, Graduate student of Periodontology/ Danilo Maeda Reino, Graduate student of Periodontology*/Arthur Belem Novaes Jr., Professor of Periodontology*/Marcio Fernando de Moraes Grisi, Professor of Periodontology*/MárioTaba Jr., Professor of Periodontology*/Daniela Bazan Palioto, Professor of Periodontology*/Sérgio Luis Scombatti de Souza, Professor of Periodontology*ψ/

* Department of Buco-Maxillo-Facial Surgery and Traumatology and Periodontology, School of Dentistry of Ribeirão Preto, University of São Paulo, Ribeirão Preto, SP, Brazil.

ψ Address for correspondence and reprints: Sérgio Luis Scombatti de Souza. FORP-USP – Depto. CTBMF e Periodontia. Av. do Café, s/n, Monte Alegre, CEP: 14040-904, Ribeirão Preto, SP - Brazil. Daytime Telephone: +55-16-3602-3980; Fax: +55-16-3602-4788

E-mail: scombati@forp.usp.br

**Abstract**

The aim of this study was to compare the modified semilunar coronally positioned flap (MSCPF) to coronally positioned flap (CPF), evaluating clinical parameters. Seventeen patients with bilateral Miller class I gingival recessions in non-molar teeth in the same jaw were selected. Clinical measurements of probing pocket depth (PPD), bleeding on probing index (BOP), clinical attachment level (CAL), gingival recession height (GRH) and width (GRW), width (WKT) and thickness of keratinized tissue (TKT), and adjacent papillae height (APH) and width (APW) were determined at baseline, 3 and 6 months post-surgical treatment. One recession, randomly assigned, received MSCPF and the other was treated with CPF. Between groups analysis showed no statistical differences for all parameters. Intra-group analysis showed statistically significant differences for CAL and GRH in both groups for baseline x 3 months and baseline x 6 months and for GRW in the CPF Group for the same time intervals. Mean root coverage was 75.26% for the CPF Group and 61.82% for the MSCPF Group. Complete root coverage was 47.05% for CPF and 22.22% for MSCPF. Both techniques were effective in reducing Miller class I gingival recessions.

**Introduction**

Gingival recession[1,2] usually causes aesthetic problems and dentin hypersensitivity,[3] although the first one is the major reason for patient seek for treatment.[4] Its prevalence ranges from 30 to 100% around the world.[4,5,6]

The major causal factor of gingival recession is the inflammation originated from periodontal diseases[5] or toothbrushing trauma.[3,7] Quality and quantity of keratinized tissue are important factors that must be assessed to a correct individualized treatment plan.

Despite the fact that the short amount of keratinized mucosa alone, or even its lack, doesn't develop gingival recession, some amount of it is desirable and can be positively associated with a better prognosis. On the other hand, in the presence of inflammation, the thinner the gingival tissue, the easier the gingival recession developes,[8,9] as well as the thicker the gingiva, the more likely to achieve a better level of root coverage.[10,11]

The semilunar coronally positioned flap[12] (SCPF) is an attempt to optimize the treatment of gingival recession. However, this technique was associated with: decreased level of root coverage along time, partially controlled dentin hypersensitivity and presence of scars of different sizes. Modifications were previously proposed, with good[13,14] and poor[15] improvements of the results. Then, it is interesting to evaluate modifications on the SCPF, aiming to improve results of this technique.

**Method and materials**

Patient enrollment

The sample size was defined by the calculation of power test, with a significance level of 5%. For 80% of power, the study would require 17 patients which were enrolled in this study from June 2011 to May 2012. The inclusion criteria were: periodontally and systemically health, non-smokers, with no contraindications for periodontal surgery, bilateral Miller Class I[5] gingival recessions ≤ 5mm with remaining keratinized tissue width ≥ 1mm in non-molar teeth at the same arch and probing depth ≤ 3mm, without bleeding on probing on these teeth and the neighboring ones. The exclusion criteria were: patients without oclusal stability, HIV positive, Diabetes Mellitus, pregnancy, medical history of hepatitis, who used medications known to interfere with periodontal tissue health or healing and periodontal pocket associated with the gingival recession or adjacent teeth. After

approval by the Institution's Human Research Committee (protocol 2011.1.196.58.7), the risks and benefits involved in the study were explained to the patients.

Pre-trial examinations (PSR and periapical radiographies) were performed to select a total of 34 gingival recessions, in 17 patients (2 in each patient). Patients were enrolled in a basic therapy, and were instructed to eliminate habits related to the etiology of the recession two weeks before the surgeries. Two teeth in the same arch, bilaterally, were included in the study. The following clinical measurements were recorded by the same examiner, who was previously calibrated, before the surgical treatment (Baseline), 3 and 6 months after surgeries: probing pocket depth (PPD); bleeding on probing index (BOP); clinical attachment level (CAL); gingival recession height (GRH) and width (GRW); width (WKT) and thickness of keratinized tissue (TKT). Adjacent papillae height (APH) and width (APW) were also measured. A stent probe (Florida Probe, Florida Probe Corporation, Gainsville, Florida, USA), a digital pachymeter (Mitutoyo Sul Americana, Suzano, SP, Brazil) and an anesthesia needle with a rubber dispositive stop were used for clinical examinations.

Surgical Procedures and postsurgical follow-up

Surgical procedures were performed by a single experienced operator when biofilm and bleeding index[16] were both below 20%. The randomization was made by Research Randomizer computer program (Research Randomizer (Version 3.0), Urbaniak, G. C., & Plous, S.) immediately before each surgery to determine which side would receive the CPF[17] (control group – CG) or the MSCPF (test group – TG).

In CG, releasing incisions extending slightly beyond to the mucogingival junction were made at the mesial and distal line angle of the recession associated tooth, not including the papillaes, with a 15c blade (Swann-Morton Limited, Owlerton Green, Sheffield, England) and connected with an intracrevicular incision to allow the raising of a full-thickness flap. Beyond

the mucogingival junction, the flap was sharply dissected to permit passive coverage of the gingival recession (Figure 1). The mesial and distal papillae epithelial remains were removed with microsurgery scissors (Hu-Friedy, Chicago, IL, USA).

In the TG, modifications of the SCPF[12,18] technique were proposed. An amplified superficial semilunar incision was made beginning 2-3mm apically to the mesial papilla, crossing the mucogingival junction and finishing 2-3mm apically to the distal papillae. Wider amplitude of the original semilunar incision following the gingival margin curvature was made in apical direction to assure that the apex of the incision curvature would be 2-5mm apically to the mucogingival junction, depending of the patient gingival exposure during the smile (Figure 2). This aimed to hide the horizontal component of the incision apically to the smile line. Then, a buccal intracrevicular incision was made from the beginning of the mesial papilla to the beginning of the distal papilla, without going further. In an apical direction, from the intracrevicular incision to the semilunar one, a sharp dissection was made to split the flap; the flap was then released to passively cover the recession.

The exposed root surfaces were gently debrided with sharp Gracey curettes (Hu-Friedy, Chicago, IL, USA) and rinsed with sterile saline solution on both groups.

In the CG, the flap was passively positioned 1 mm coronally to the cemento-enamel junction and fixed by a sling 5-0 nylon suture (Biosut LTDA, Belo Horizonte, MG, Brazil). After this, the releasing incisions were closed with interrupted sutures (Figure 1). In the TG group, the second technique modification was the addition of 5-0 nylon sutures. A sling suture, puncturing the gingiva approximately 2 m apically to the gingival margin at the line angle of the tooth, with no involvement of the papillaes, was combined with a compressive horizontal suture held in health periosteum of the adjacent teeth. (Figure 2).

Patients suspended oral hygiene in the surgical sites for 28 days. A 0,12% chlorhexidine solution (Periogard, Colgate-Palmolive, Brazil), alcohol free, gently rinsed twice a day for 14 days was used to biofilm control. Medication for pain was also prescribed. Sutures were removed in the 14$^{th}$ day in both groups and patients were instructed to clean the surgical area with a cotton pellet soaked in the same 0,12% chlorhexidine solution for another 14 days. At the 28$^{th}$ day, patients resumed toothbrushing in surgical sites with extra-soft toothbrush and gently flossing for 28 days when the oral hygiene could be resumed without any further concerns. Recall to control and prophylaxis were performed in all patients at 1, 2 and 4 weeks and subsequently once a month until the final examination (6 months postoperatively).

Data analysis

Statistical analysis of the results was comparative and parametric (n=17). The Two-Way ANOVA with the Tukey subtest compared the clinical parameters intra and between groups at baseline, 3 and 6 months post-surgical. For all statistical analysis $p < 0.05$ was used.

**Results**

Both surgical techniques were performed on all seventeen patients and the plaque and bleeding index were kept under 20% along the study. Despite the numerical augmentation of the WKT on the TG and the better percentage of root coverage and complete root coverage on the CG, there were no statistical differences for the evaluated parameters between groups. In the intra group analysis, it was found a statistically significant reduction on the gingival recession height at 3 and 6 months ($p < 0.05$) compared to baseline for both groups. However, this reduction wasn't statistically significant between 3 and 6 months for both groups. Yet, there were significance at 3 and 6 months for both

groups in CAL, but in the GRW only for CG at these time. The differences for all other parameters were not statistically significant (Table 1 and Figures 3 and 4).

There were no statistical significance on the parameters' differences between both groups. However, the intra groups analysis of the differences showed significance on the CG for the CAL's variations between Baseline/6 months *Versus* 3/6 months and for the GRW's variations between Baseline/3 months *Versus* 3/6 months and Baseline/6 months *Versus* 3/6 months. Both groups' differences were statistically significant on the GRH between Baseline/3 months *Versus* 3/6 months and Baseline/6 months 3/6 months (Table 2).

**Discussion**

This randomized controlled clinical trial compared the MSCPF and CPF[17] outcomes in the treatment of gingival recessions. Both techniques were effective in reducing GRH.

The CG presented higher absolute values when compared to the TG for the root coverage percentage (RC) at 3 months (73.48 vs 59.71) and 6 months (75.26 vs 61.82), and for the complete root coverage percentage (CRC) at 3 months (41.17 vs 22.22) and 6 months (47.05 vs 22.22), respectively, although there were no statistically significant differences between them. The MSCPF group had advantage on the width of keratinized tissue at 3 and 6 months (3.62 mm vs 2.97 mm), respectively, but also with no statistically significant differences. The thickness of keratinized tissue held statistically unaltered at 3 and 6 months (1.32 mm vs 1.42 mm; 1.31 mm vs 1.38 mm), respectively for CG and TG.

While the MSCPF outcomes were inferior to some results of the double lateral bridging flap[19,20] (respectively: 61.82% vs 72% of RC and 22.22% vs 54.5% of CRC), they were superior to the 41.78% of RC and 9% of CRC of the original SCPF technique.[18] In contraposition, some modifications (use of adhesive) on the SCPF[14,21,22] led to 90.95% and 66.7% to 89.25% of RC and CRC, respectively.

The immediate postsurgical position of gingival margin, a key factor on a good level of RC,[22,23] was probably a problem in TG, because it frequently lost the sling suture before the 7th day. Therefore, as the connective tissue attachment starts about the 7th day with 200 to 340 g of tension force increasing to 1700 g at the 14th[24], the wound contraction displaced gingival margin apically, which led to diminished RC level. Apparently, lack of vascularization was determinant to this aspect and one reason for that is that there appear to exist a thickness threshold associated with better outcomes,[10] although TG's TKT was ≥ 1.2 mm, which is associated with better results.[25]

Some of the outcomes were probably influenced by technical factors[26], since the MSCPF is technical sensitive[21] because of the difficult to control flap thickness during its split. Adding to this, the TKT also diminished because the wider semilunar incision, planned this way to be hide when the patient smiles, potentially damaged the basal and collateral supraperiosteal vessels, the major gingival blood supply.[27,28] Yet, the split and intracrevicular[11] incisions reduced furthermore the vascularization leaving just a small portion of the papillaes that weren't incised and the initial plasmatic post-operative circulation responsible for the flap blood nutrition at the first days. The addition of sutures aimed to increase primary stability of the flap on the initial stages of healing, for the integrity of surgical wound,[24] but It could have concentrated tension in only two points of an already reduced thickness flap[29]. This fragility possibly negatively affected the RC level, differently of the outcomes achieved with the use of adhesive,[21] apparently more inert and more efficient on the stabilization of the gingival margin coronal to the cemento-enamel junction.

The CPF outcomes are in accordance with previous results (55.9 to 86.7% of RC and 7.7% to 63.6% of CRC),[18,30,31] but were inferior to the 96.7% of RC and 85% of CRC reported in a modified approach for CPF technique.[17]

The initial GRH and GRW are also important for the outcomes of the treatment. GRH should be taking into consideration[27] because as bigger it is, the shorter the frequency of CRC[32] and, consequently, the shorter the RC level. GRW ≥ 3 mm, as those found in our study (CG – 3.34mm and TG – 3.53mm), are associated with worse prognosis of root coverage.[33,34]

This study aimed to evaluate the MSCPF technique, an attempt to optimize the SCPF, with two modifications: use of sutures and widening of the semilunar incision. The results demonstrated that the new plastic periodontal technique, the MSCPF, achieved inferior RC and CRC levels than the CPF, although with no statistical difference, and the factors that probably influenced the most were the apical migration of gingival margin, the thickness of keratinized tissue, the wideness of the semilunar incision and the gingival recession height and width. Further studies might focus on thicker keratinized tissue in the case selection, replacement of suture by the use of adhesive, augmentation of flap blood nutrition and comparison between the original SCPF with MSCPF.

**Conclusion**

The modified semilunar coronally positioned flap achieved inferior numerical average and complete root coverage levels compared to the coronally positioned flap; however the differences between the two surgical techniques were not statistically significant for all evaluated clinical parameters.

**References**


1. Mahler HJ. Gingival retraction. J Am Dent Assoc 2009;140(2):143-144.

2. American Academy of Periodontology. Glossary of Periodontal Terms, ed 4. Chicago: American Academy of Periodontology, 2001:49.

3. Palioto DB, de Barros RR, Papalexiou V, Jr Novaes AB. Periodontia. Atuação clínica baseada em evidências científicas. São Paulo: Artes Médicas, 2005:245-273.

4. American Academy of Periodontology. Consensus report on mucogingival therapy. Proceedings of the World Workshop in Periodontics. Ann Periodontol 1996;1:702-706.

5. Miller PD Jr. A classification of marginal tissue recession. Int J Periodontics Restorative Dent 1985;5(2):8-13.

6. Serino G, Wennstrom JL, Lindhe J, Eneroth L. The prevalence and distribution of gingival recession in subjects with a high standard of oral hygiene. J Clin Periodontol 1994;21:57-63.

7. Edwards JG. The diastema, the frenum, the frenectomy: A clinical study. Am J Orthod 1977;71:489-508.

8. da Silva RC, Joly JC, de Lima AF, Tatakis D. Root coverage using the coronally positioned flap with or without a subepithelial connective graft. J Periodontol 2004;75:413-419.

9. Novaes AB, Kon S, Ruben MP, Goldman HMG, Novaes Jr AB. The development of the periodontal cleft. A clinical and histopathological study. J Periodontol 1975;46:12;701-709.

10. Hwang D, Wang HL. Flap thickness as a predictor of root coverage: a systematic review. J Periodontol 2006;77:1625-1634.

11. Baldi C, Pini-Prato G, Pagliaro U, Nieri M, Saletta D, Muzzi L, Cortellini P. Coronally advanced flap procedure for root coverage. Is flap thickness a relevant predictor to achieve root coverage? A 19-case series. J Periodontol 1999;70:1077-1084.

12. Tarnow DP. Semilunar coronally repositioned flap. J Clin Periodontol 1986;13:182-185.

13. Haghighat K. Modified semilunar coronally advanced flap. J Periodontol 2006;77:1274-1279.

14. Bittencourt S, Ribeiro EDP, Sallum EA, Sallum AW, NocitiJr.FH, Casati MZ. Semilunar coronally positioned flap or subepithelial connective tissue graft for the treatment of gingival recession: a 30-month follow-up study. J Periodontol 2009;80:1076-1082.

15. Bittencourt S, Ribeiro EDP, Sallum EA, Sallum AW, NocitiJr. FH, Casati MZ. Root surface biomodification with EDTA for the treatment of gingival recession with a semilunar coronally repositioned flap. J Periodontol 2007;78:1695-1701.

16. Silness J, Loe H. Periodontal disease in pregnancy: response to local treatment. Acta Odontol Scand 1966;24:747-759.

17. de Sanctis M, Zucchelli G. Coronally advanced flap: a modified surgical approach for isolated recession type defects. Three-year results. J Clin Periodontol 2007;34:262–268.

18. Santana RB, Mattos CML, Dibart S. A clinical comparison of two flap designs for coronal advancement of the gingival margin: semilunar versus coronally advanced flap. J Clin Periodontol 2010;37:651–658.

19. Marggraf, E. A direct technique with a double lateral bridging flap for coverage of denuded root surface and gingival extension. Clinical evaluation after 2 years. J Clin Periodontol 1985;12:69–76.

20. Romanos GE, Bernimoulin JP, Marggraf E. The double lateral bridging flap for coverage of denuded root surface: longitudinal study and clinical evaluation after 5 to 8 years. J Periodontol 1993;64:683–688.

21. Bittencourt S, Ribeiro EDP, Sallum EA, Sallum AW, NocitiJr.FH, Casati MZ. Comparative 6-month clinical study of a semilunar coronally positioned flap and subepithelial connective tissue graft for the treatment of gingival recession. J Periodontol 2006;77:174-181.

22. Pini-Prato GP, Baldi C, Nieri M, Franceschi D, Cortellini P, Clauser C, Rotundo R, Muzzi L. Coronally advanced flap: the post-surgical position of the gingival margin is an important factor for achieving complete root coverage. J Periodontol 2005;76:713–722.

23. Pini-Prato G, Baldi C, Pagliaro U, Nieri M, Saletta D, Rotundo R, Cortellini P. Coronally advanced flap procedure for root coverage. Treatment of root surface: root planning versus polishing. J Periodontol 1999;70:1064-1076.

24. Polimeni G, Xiropaidis A, Wikesjö UM. Biology and principles of periodontal wound healing/regeneration. Periodontol 2000 2006;41:30-47.

25. Huang LH, Neiva RE, Wang HL. Factors affecting the outcomes of coronally advanced flap root coverage procedure. J Periodontol 2005;76:1729-1734.

26. Cairo F, Pagliaro U, Nieri M. Treatment of gingival recession with coronally advanced flap procedures: a systematic review. J Clin Periodontol 2008;35:136–162.

27. Zucchelli G, Mele M, Mazzotti C, Marzadori M, Montebugnoli L, De Sanctis M. Coronally advanced flap with and without vertical releasing incisions for the treatment of multiple gingival recessions: a comparative controlled randomized clinical trial. J Periodontol 2009;80:1083-1094.

28. Carranza EA, Itoiz ME, Cabrini RL, Dotto CA. A study of periodontal vascularization in different laboratory animals. J Periodontal Res 1966;1:120–128.

29. Seivig AK, Blagiofti GR, Leknes KN, Wikesjö UME. Oral Tissue Reactions to Suture Materials. Int J Periodont Rest Dent 1998;18:475-487.

30. de Queiroz Cortes A, Sallum AW, Casati MZ, Nociti FH Jr., Sallum EA. A two year prospective study of coronally positioned flap with or without acellular dermal matrix graft. J Clin Periodontol 2006;33:683-689.

31. Del Pizzo M, Zucchelli G, Modica F, Villa R, Debernardi C. Coronally advanced flap with or without enamel matrix derivative for root coverage: a 2-year study. J Clin Periodontol 2005;32:1181-1187.

32. Nieri M, Rotundo R, Franceschi D, Cairo F, Cortellini P, Pini Prato G. Factors affecting the outcome of the coronally advanced flap procedure: a Bayesian network analysis. J Periodontol 2009;80:405-410.

33. Pini-Prato G, Tinti C, Vicenzi G, Magnani C, Cortellini P, Clauser C. Guided tissue regeneration versus mucogingival surgery in the treatment of human buccal gingival recession. J Periodontol 1992;63:919-923.

34. Sullivan HC, Atkins JH. Free autogenous gingival grafts: Utilization of grafts in the treatment of gingival recession. Periodontics 1968;6:152-160.

**Figure Legends:**

Figure 1: Control group - A = baseline, B = incisions performed, C = splitting of the flap, D = sutures of the flap, E = result after 3 months, F = result after 6 months.

Figure 2: Test group - A = baseline, B = incisions performed, C = flap splited, D = sutures of the flap, E = result after 3 months, F = result after 6 months.

Figure 3: Graphic with the percentage of root coverage obtained in Control group and Test group.

Figure 4: Graphic with the percentage of complete root coverage obtained in Control group and Test group.

**Tables:**

Table 1: Mean and standard deviation of between and intra groups clinical measurements (mm) at baseline, 3 and 6 months.

| | Baseline | | | 3 months | | | 6 months | | |
|---|---|---|---|---|---|---|---|---|---|
| | CG | TG | p | CG | TG | p | CG | TG | p |
| **PPD (mm)** | 1.33 ± 0.36 | 1.38 ± 0.49 | ns | 1.47 ± 0.59 | 1.42 ± 0.51 | ns | 1.41 ± 0.47 | 1.46 ± 0.42 | ns |
| **CAL (mm)** | 3.05 ± 0.72*ψ | 3.03 ± 0.66*ψ | ns | 2.04 ± 0.87* | 2.13 ± 1.08* | ns | 1.95 ± 0.82ψ | 2.15 ± 0.74ψ | ns |
| **GRH (mm)** | 1.72 ± 0.71*ψ | 1.65 ± 0.58*ψ | ns | 0.56 ± 0.63* | 0.71 ± 0.84* | ns | 0.54 ± 0.62ψ | 0.68 ± 0.60ψ | ns |
| **GRW (mm)** | 3.34 ± 0.50*ψ | 3.53 ± 0.40 | ns | 1.67 ± 1.50* | 2.23 ± 1.49 | ns | 1.55 ± 1.54ψ | 2.22 ± 1.42 | ns |
| **WKT (mm)** | 3.05 ± 1.55 | 3.06 ± 1.58 | ns | 2.97 ± 1.45 | 3.62 ± 1.45 | ns | 2.97 ± 1.40 | 3.62 ± 1.45 | ns |
| **TKT (mm)** | 1.19 ± 0.29 | 1.29 ± 0.23 | ns | 1.32 ± 0.11 | 1.42 ± 0.10 | ns | 1.31 ± 0.10 | 1.38 ± 0.13 | ns |
| **MAPW (mm)** | 4.41 ± 0.98 | 4.35 ± 0.82 | ns | 4.70 ± 1.18 | 4.59 ± 0.79 | ns | 4.64 ± 0.96 | 4.49 ± 0.69 | ns |
| **DAPW (mm)** | 4.11 ± 1.08 | 4.21 ± 0.73 | ns | 4.07 ± 1.04 | 4.28 ± 0.68 | ns | 4.10 ± 1.00 | 4.26 ± 0.60 | ns |
| **MAPH (mm)** | 4.31 ± 0.69 | 4.08 ± 0.64 | ns | 4.43 ± 0.75 | 4.38 ± 0.63 | ns | 4.39 ± 0.74 | 4.15 ± 0.53 | ns |
| **DAPH (mm)** | 3.95 ± 0.75 | 4.08 ± 0.80 | ns | 3.94 ± 0.88 | 4.21 ± 0.87 | ns | 3.96 ± 0.84 | 4.08 ± 0.78 | ns |
| **% RC** | Na | Na | ns | 73.48 | 59.71 | ns | 75.26 | 61.82 | ns |
| **% CRC** | Na | Na | ns | 41.17 | 22.22 | ns | 47.05 | 22.22 | ns |

PPD = probing pocket depth, CAL = clinical attachment level, GRH = gingival recession height, GRW = gingival recession width, WKT = width of keratinized tissue, TKT = thickness of keratinized tissue, MAPW = mesial adjacent papillae width, DAPW = distal adjacent papillae width, MAPH = mesial adjacent papillae height, DAPH = distal adjacent papillae height, RC = root coverage, CRC = complete root coverage. P values obtained by Two-Way Anova with Tukey subtest, comparison between groups at the same time evaluation. * e ψ: p values < 0.05 obtained by Two-Way Anova with Tukey subtest, comparison intra groups.

Table 2: Mean and standard deviation of the differences between and intra groups clinical measurements (mm) at baseline, 3 and 6 months.

| | **Differences baseline/3 months** | | | **Differences baseline/6 months** | | | **Differences 3/6 months** | | |
|---|---|---|---|---|---|---|---|---|---|
| | CG | TG | p | CG | TG | p | CG | TG | p |
| **PPD (mm)** | -0.14 ± 0.54 | -0.04 ± 0.56 | ns | -0.08 ± 0.42 | -0.09 ± 0.46 | ns | 0.06 ± 0.16 | 0.01 ± 0.27 | ns |
| **CAL (mm)** | 1.02 ± 0.64 | 0.86 ± 0.78 | ns | 1.10± 0.55* | 0.88 ± 0.70 | ns | 0.08± 0.16* | -0.02 ± 0.16 | ns |
| **GRH (mm)** | 1.16± 0.42* | 0.94± 0.82* | ns | 1.18± 0.40ψ | 0.97± 0.44ψ | ns | 0.02± 0.06*ψ | 0.03± 0.06*ψ | Ns |
| **GRW (mm)** | 1.66± 1.34* | 1.30 ± 1.26 | ns | 1.78 ± 1.35ψ | 1.31 ± 1.27 | ns | 0.12 ± 0.44*ψ | 0.01 ± 0.07 | Ns |
| **WKT (mm)** | 0.08 ± 0.66 | -0.56 ± 0.99 | ns | 0.08 ± 0.61 | -0.56 ± 0.98 | ns | 0 ± 0.10 | 0.01 ± 0.12 | Ns |
| **TKT (mm)** | -0.12 ± 0.26 | -0.12 ± 0.26 | ns | -0.11 ± 0.27 | -0.06 ± 0.28 | ns | 0.01 ± 0.07 | 0.04 ± 0.05 | Ns |
| **MAPW (mm)** | -0.30 ± 0.67 | -0.24 ± 0.75 | ns | -0.22 ± 0.39 | -0.14 ± 0.52 | ns | 0.06 ± 0.39 | 0.09 ± 0.32 | Ns |
| **DAPW (mm)** | 0.01 ± 0.62 | -0.07 ± 0.82 | ns | 0.01 ± 0.30 | -0.05 ± 0.44 | ns | -0.03 ± 0.38 | 0.02 ± 0.41 | Ns |
| **MAPH (mm)** | -0.12 ± 0.48 | -0.30 ± 0.55 | ns | -0.08 ± 0.44 | -0.08 ± 0.39 | ns | 0.04 ± 0.10 | 0.22 ± 0.25 | Ns |
| **DAPH (mm)** | 0.01 ± 0.63 | -0.12 ± 0.52 | ns | -0.02 ± 0.53 | 0 ± 0.26 | ns | -0.02 ± 0.19 | 0.12 ± 0.33 | Ns |

PPD = probing pocket depth, CAL = clinical attachment level, GRH = gingival recession height, GRW = gingival recession width, WKT = width of keratinized tissue, TKT = thickness of keratinized tissue, MAPW = mesial adjacent papillae width, DAPW = distal adjacent papillae width, MAPH = mesial adjacent papillae height, DAPH = distal adjacent papillae height, RC = root coverage, CRC = complete root coverage. P values obtained by Two-Way Anova with Tukey subtest, comparison of the between groups' differences at the same time evaluation. * e ψ: p values < 0.05 obtained by Two-Way Anova with Tukey subtest, comparison of the intra groups' differences.

# *Anexos*

# 9 Anexos

ANEXO A – Termo de consentimento livre e esclarecido.

**UNIVERSIDADE DE SÃO PAULO**

**FACULDADE DE ODONTOLOGIA DE RIBEIRÃO PRETO**

**TERMO DE CONSENTIMENTO LIVRE E ESCLARECIDO**

(Capítulo IV, itens 1 a 3 da Resolução 196/96 – Conselho Nacional de Saúde)

Eu,_____, RG_____, CPF_____ fui convidado a participar da pesquisa, cujo título é "Análise comparativa entre retalho semilunar modificado posicionado coronalmente e retalho posicionado coronalmente. Estudo clínico controlado randomizado.". Eu assino esse Termo de Consentimento que autoriza a minha participação na pesquisa, pois me foram dadas todas as informações necessárias para que eu pudesse tomar esta decisão. Estou ciente de que:

**1.** A pesquisa é de responsabilidade do Prof. Dr. Sérgio Luís Scombatti de Souza e tem a participação do mestrando em Periodontia Igor Almeida de Meneses. Foram explicados todos os procedimentos que serão realizados em mim.
**2.** Esta pesquisa será feita para que se possam verificar as vantagens da técnica do retalho semilunar modificado posicionado coronalmente no tratamento das retrações gengivais. Para isso, o aluno fará alguns exames antes e depois de realizar limpeza dos meus dentes e realizar a cirurgia para correção da retração gengival. Portanto, serão realizados raspagem dos dentes e cirurgia para recobrimento das retrações com finalidade de eliminar as referidas retrações.
**3.** Os procedimentos que poderão me causar incômodo são: exames que serão feitos em minha boca, fotografias, limpeza dos dentes, raspagem dos dentes, anestesia, cirurgia e suturas.
**4.** Foi-me garantido que o aluno me acompanhará desde o primeiro exame até o final do meu tratamento.
**5.** O aluno ou o Prof. Sérgio tirarão todas as minhas dúvidas durante o meu tratamento.
**6.** Sei que posso não querer participar desta pesquisa ou que posso retirar o meu consentimento a qualquer hora, sem que eu tenha alguma penalização e sem prejudicar o meu atendimento.
**7.** Sei que os meus dados ficarão arquivados na FORP-USP e que somente serão usados na publicação da pesquisa.
**8.** Foi-me garantido, também, que eu terei assistência e não terei gastos se acontecer algum problema com minha saúde devido à minha participação nesta pesquisa.
**9.** Os pesquisadores se comprometeram a prestar assistência total a mim durante a pesquisa. Se necessário, poderei entrar em contato com o Prof. Dr. Sérgio Luís Scombatti de Souza (tel. 3602 3980, e-mail: scombati@forp.usp.br), Dr. Igor Almeida de Meneses (tel. 8803 1565, e-mail: igor.2ibm@gmail.com).
**10**. Receberei uma cópia desse Termo de Consentimento.

Ribeirão Preto, ____ de _____ de 2011

_____
Paciente

_____
Prof. Dr. Sérgio Luís Scombatti de Souza

_____
Igor Almeida de Meneses