UNIVERSIDADE DE SÃO PAULO
FACULDADE DE ODONTOLOGIA DE RIBEIRÃO PRETO

ANA LUIZA DE CARVALHO FELIPPINI

Estudo de metais pesados comumente utilizados na reabilitação oral: efeitos do cobalto no epitélio adamantino, epitélio juncional, gengiva inserida e ligamento periodontal.

RIBEIRÃO PRETO
2007

ANA LUIZA DE CARVALHO FELIPPINI

Estudo de metais pesados comumente utilizados na reabilitação oral: efeitos do cobalto no epitélio adamantino, epitélio juncional, gengiva inserida e ligamento periodontal.

Dissertação apresentada à Faculdade de Odontologia de Ribeirão Preto da Universidade de São Paulo para obtenção do grau de Mestre em Odontologia.

Área de Concentração: Reabilitação Oral

Orientador: Prof. Dr. Ruberval Armando Lopes

Ribeirão Preto
2007

Autorizo a reprodução ou divulgação total ou parcial deste trabalho, por qualquer meio convencional ou eletrônico, para fins de estudo e pesquisa, desde que citada a fonte.

FICHA CATALOGRÁFICA

Felippini, Ana Luiza de Carvalho
Estudo de metais pesados comumente utilizados na reabilitação oral: efeitos do cobalto no epitélio juncional, epitélio adamantino, gengiva inserida e ligamento periodontal. Ribeirão Preto, 2007.
95 p.: il.;30cm

Dissertação de Mestrado apresentada à Faculdade de Odontologia de Ribeirão Preto / USP – Depto. de Materiais Dentários e Prótese – Área de Concentração: Reabilitação Oral.
Orientador: Lopes, Ruberval Armando

1. Cobalto; 2. Periodonto; 3. Lactação.

FOLHA DE APROVAÇÃO

Ana Luiza de Carvalho Felippini

Estudo de metais pesados comumente utilizados na reabilitação oral: efeitos do cobalto no epitélio adamantino, epitélio juncional, gengiva inserida e ligamento periodontal.

Dissertação apresentada à Faculdade de Odontologia de Ribeirão Preto da Universidade de São Paulo para obtenção do grau de Mestre.
Área de Concentração: Reabilitação Oral

Data da Defesa: ___/___07

Banca Examinadora

Prof. Dr. _____

Instituição: _____Julgamento:_____

Assinatura:_____

Prof. Dr. _____

Instituição: _____Julgamento:_____

Assinatura:_____

Prof. Dr. _____

Instituição: _____Julgamento:_____

Assinatura:_____

A Deus

Autor da vida e do amor, a quem elevo meu pensamento como agradecimento eterno a cada instante, sentindo sua presença ao meu lado, força propulsora a tornar realidade este momento.

Aos meus pais, José Luiz e Inês

Aos meus avós Melchiades e Josepha

Às minhas irmãs Ana Carolina e Ana Cristina

Por todo o incentivo recebido, por todo o esforço e empenho destinados à realização desta conquista, por todas as palavras confortadoras que me impulsionaram durante esta caminhada, dedico com todo o meu amor e carinho.

Agradecimentos Especiais

Ao Prof. Dr. Ruberval Armando Lopes pelo seu incentivo e dedicação – exemplo de competência e esforço. Agradeço pela sua sincera amizade e guardarei para sempre seus ínfimos ensinamentos.

Ao Prof. Dr. José Paulo Ribas pelo seu grande companheirismo e acima de tudo pela sublime amizade que colhemos ao longo desta jornada. Agradeço pelo seu esforço e por todo o nosso convívio fraterno importantíssimos para a conclusão deste trabalho. Admirável pessoa, exemplo de honestidade e sinceridade, meu muito obrigado.

AGRADECIMENTOS

Ao Prof. Dr. Miguel Angel Sala Di Matteo por todo o auxílio durante a realização deste trabalho.

À Profª Dra. Simone Cecílio Hallak Regalo.

Aos funcionários Filomena Leli Placciti, Rosangela Aparecida da Silva Troca Nascimento e Adalberto Toneto do Departamento de Morfologia, Estomatologia e Fisiolofia da Faculdade de Odontologia de Ribeirão Preto da Universidade de São Paulo.

Aos técnicos Antônio de Campos, Edna Aparecida dos Santos Moraes, Gilberto André e Silva e Adriana de Mattos G. da Silva pelo cuidado no preparo das lâminas e eficiente manejo dos animais.

À Profª Dra. Maria de Fátima Jurca da Motta por todo o seu apoio e amizade desde o início desta jornada.

Às amigas Adriana Cláudia Lapria Faria, Ana Carolina Bernardes Azevedo e Laíse Daniela Carrasco por todo o companheirismo e pelas horas alegres compartilhadas.

À professora e amiga Camila Tirapelli por todo o auxílio, incentivo e amizade desde o início desta jornada.

Ao Prof. Dr. Heitor Panzeri pela calorosa recepção.

Aos funcionários Ana Paula Macedo e Luis Sérgio Soares por toda auxílio, companheirismo e amizade.

À todos os funcionários do Departamento de Materiais Dentários e Prótese da Faculdade de Odontologia de Ribeirão Preto da Universidade de São Paulo.

Aos docentes do Curso de Pós-Graduação em Reabilitação Oral.

Às funcionárias Aracy Felício da Silva e Sílvia Helena Fabris Campos.

Aos professores da Disciplina de Clínica Integrada: Mariane Gonçalves, Osvaldo Luiz Bezzon, Vinícius Pedrazzi e Rubens de Albuquerque pela agradável convivência e fraterno acolhimento.

À Regiane de Cássia Tirado Damasceno e Ana Paula Xavier secretárias do Departamento de Materiais Dentários e Prótese da Faculdade de Odontologia de Ribeirão Preto da Universidade de São Paulo.

À Isabel Cristina Galino Sola e Regiane Cristina Mói Sacilotto secretárias da Seção de Pós-Graduação da Faculdade de odontologia de Ribeirão Preto – USP.

À todos os colegas e amigos da pós-graduação pela convivência diária.

À Maurícia Ribas por toda a disponibilidade e amizade.

À todos que, pelo carinho e amizade, contribuíram para a realização deste trabalho.

RESUMO

FELIPPINI, A.L.C. **Estudo de metais pesados comumente utilizados na reabilitação oral: efeitos do cobalto no epitélio adamantino, epitélio juncional, gengiva inserida e ligamento periodontal.** 2007. 95 p. Dissertação (Mestrado) – Faculdade de Odontologia de Ribeirão Preto, Universidade de São Paulo, Ribeirão Preto, 2007.

O cobalto é um dos principais componentes das ligas metálicas fundidas amplamente utilizadas na odontologia. Ele é considerado o constituinte de 45 a 70% de inúmeros trabalhos protéticos. Há evidência de elementos metálicos causarem toxicidade sistêmica e local. Este trabalho teve como objetivo, avaliar os efeitos do cobalto no epitélio juncional, epitélio adamantino, epitélio da gengiva inserida e ligamento periodontal do 1° molar superior do rato, durante a lactação. Para tal, foram utilizados ratos com 1 dia de vida pós-natal, cujas mães receberam 300mg de cloreto de cobalto por litro de água destilada no bebedouro (grupo tratado -T) e ratos cujas mães não receberam $CoCl_2$ (grupo controle - C), durante toda a lactação. Ao final de 21dias, os filhotes foram sacrificados com sobredosagem anestésica. As cabeças foram separadas e fixadas em solução de "alfac" (álcool 80%- 85ml, formalina – 10ml e ácido acético – 5ml) incluídas em parafina e os cortes frontais seriados foram corados com hematoxilina e eosina. Os cortes foram focalizados ao microscópio de luz (100X), munido de uma câmara clara. Os núcleos das células dos tecidos estudados foram projetados sobre o papel com aumento final de 1000X e 50 núcleos de cada estrutura foram contornados com lápis preto para posterior medição do diâmetros maior (D) e menor (d). Uma vez determinados os diâmetros, foram estimados os seguintes parâmetros cariométricos: diâmetro geométrico médio, relação entre D/d, perímetro, área, volume, relação entre volume e área, excentricidade, coeficiente de forma e índice de contorno. Neste trabalho também foi utilizada uma grade impressa sobre papel. As imagens obtidas foram desenhadas sobre a grade. A grade pode ser usada tanto para contar pontos sobre uma determinada estrutura histológica bem como para contar intersecções entre duas estruturas contíguas, bastando para isso, no primeiro caso, considerar o número de pontos que caem sobre a estrutura em estudo, ou, no segundo caso, o número de vezes em que as superfícies vizinhas cortam a linha curva. Com a finalidade de se avaliar o volume citoplasmático, o volume celular, a relação núcleo/citoplasma, a densidade numérica celular, a relação superfície externa/camada basal, a espessura das camadas epiteliais e a densidade de superfície, foi utilizada ora a contagem de pontos ora o número de intersecções e aplicados às equações estereológicas apropriadas para cada uma dessas variáveis. Todos os dados colhidos foram submetidos à estatística não paramétrica - Teste de Wilcoxon-Mann-Whitney. Os núcleos dos tecidos estudados mostraram valores diminuídos, após cariometria, para os diâmetros maior, menor e médio; volume, área, perímetro e relação volume/área. Estereologicamente foi possível observar, no epitélio juncional, epitélio adamantino e no epitélio da gengiva inserida, células menos volumosas com citoplasma mais escasso levando a um maior número de células por mm^3 de tecido. O ligamento periodontal também se apresentou desorganizado e com fibras de m tamanho. Neste estudo, o cobalto ocasionou um quadro de hipotrofia epitelial, indicando uma ação direta nos epitélios juncional e adamantino, epitélio da gengiva inserida bem como no ligamento periodontal.

Palavras-chave: cobalto, periodonto, lactação.

ABSTRACT

FELIPPINI, A.L.C. **Study of heavy metals commonly used in oral rehabilitation: effects of cobalt over adamantine epithelium, junctional epithelium, inserted gum, and periodontal ligament.** 2007. 95 p. Dissertação (Mestrado) – Faculdade de Odontologia de Ribeirão Preto, Universidade de São Paulo, Ribeirão Preto, 2007.

Cobalt is one of the main components of cast metal alloys broadly used in dentistry. It is the constituent of 45 to 70% of numerous prosthetic works. There is evidence that metal elements cause systemic and local toxicity. The purpose of the present study is to evaluate cobalt effects on the junctional epithelium, adamantine epithelium, inserted gum epithelium, and periodontal ligament of the superior first molar in rats, during lactation. To do this, 1-day old rats were used, whose mothers received 300mg of cobalt chloride per liter of distilled in the drinker (treated group – T) and rats whose mothers did not receive $CoCl_2$ (control group – C), during lactation. After 21 days, the rat pups were killed with an anesthetic overdose. The heads were separated and fixed in an "alfac" solution (80% alcohol-85ml, formaline-10ml, and acetic acid-5ml), embedded in paraffin and stained with hematoxylin and eosin. The cuts were viewed under a light microscope (100X) with a clear chamber. The nucleus of the studied tissue cells were projected on paper with a final increase of 100X. Fifty nuclei from each structure were outlined with a black pencil so that the greater (D) and smaller (d) diameters could be measured. After determining the diameters, the following cariometric parameters were established: mean geometric diameter, D/d relation, perimeter, area, volume, volume/area relation, eccentricity, form coefficient, and contour index. This study also used a grid printed on paper. The images obtained were drawn over the grid, which was used to count points over a certain histological structure as well as to count intersections between two contiguous structures. All that was needed, in the first case, was to consider the number of points located over the studied structure, or, in the second case, the number of times that neighboring surfaces cut the curve line. With the aim to evaluate the cytoplasmic volume, cellular volume, cytoplasm/nucleus relation, cellular numeric density, external surface/basal layer relation, the thickness of epithelial layers, and surface density, point counting was used at times and, at others, the number of intersections was considered and applied to the appropriate stereological equations for each variable. All the collected data were subjected to non-parametric statistics – Wilcoxon-Mann-Whitney Test. The nuclei of the studied tissues showed reduced values after cariometry for: greater, smaller, and mean diameter; volume; area; perimeter; and volume/area relation. Stereologically, it was observed, in the junctional epithelium, adamantine epithelium, and in the inserted gum epithelium, cells with less volume and with scarce cytoplasm, which caused a greater number of cells per mm^3 of tissue. The periodontal ligament was also disorganized and with smaller fibers. In this study, cobalt caused epithelial hypertrophy symptoms, indicating a direct action on the junctional and adamantine epithelium, inserted gum epithelium, as well as on the periodontal ligament.

Keywords: cobalt, periodontium, lactation.

SUMÁRIO

RESUMO

ABSTRACT

1. INTRODUÇÃO 12

2. REVISÃO DA LITERATURA 16

2.1 Absorção de cobalto 17

2.2 Cobalto no leite materno 19

2.3 Efeitos do cobalto 21

3. PROPOSIÇÃO 30

4. MATERIAIS E MÉTODOS 32

4.1 Animais e tratamento 33

4.2 Técnica de dissecção e técnica histológica 33

4.3 Morfometria (Cariometria) 34

4.4 Estereologia 35

4.5 Análise Estatística 41

5. RESULTADOS 42

5.1 Peso corporal 43

5.2 Histopatologia 43

5.3 Morfometria (Cariometria) 54

5.4 Estereologia 68

6. DISCUSSÃO 79

7. CONCLUSÃO 86

8. REFERÊNCIAS BIBLIOGRÁFICAS 88

1. INTRODUÇÃO

O cobalto é um metal pesado e é um dos principais componentes das ligas metálicas fundidas amplamente utilizadas na odontologia. Ele é considerado o constituinte de 45 a 70% de inúmeros trabalhos protéticos como coroas, próteses parciais fixas e próteses parciais removíveis (LEGHISSA et al., 1994; FERREIRA et al., 2003).

A associação do cobalto com o metal cromo forma a liga cobalto-cromo. Ela é utilizada para a confecção de estruturas metálicas de próteses parciais removíveis e próteses parciais fixas, para a confecção de implantes dentais bem como de próteses fixas implanto-suportadas (AKAL et al., 1997; RECLARU et al., 2005; HULTERSTROM & NILSSON, 1991).

A ligação do elemento puro titânio com o cobalto e com o cromo em diluições de 3%, 75% e 22% formam a liga cobalto-cromo-titânio (Co-Cr-Ti) e tem sido utilizada para a confecção de estruturas metálicas de próteses parciais removíveis (IWAMA & PRESTON, 1997). Existem também as ligas de cobalto-cromo–molibdênio que podem ser utilizadas para a confecção de restaurações protéticas metalocêramicas (ICHINOSE et al., 2003).

O cobalto está presente nas ligas rotineiramente utilizadas na ortodontia. Diversos aparelhos ortodônticos fixos como bandas, braquetes, arcos, são confeccionados com ligas de níquel-cobalto (FACCIONI et al., 2003; SAGLAM et al., 2004).

O cobalto bem como todas as ligas metálicas, por serem constituintes de aparelhos e aplicações que entram em íntimo contato com os tecidos bucais e por poderem permanecer por muitos anos em contato com estes tecidos, devem apresentar características que os tornem compatíveis com o sistema biológico e por isso são denominados de biomateriais. Quando um biomaterial ocasiona poucas reações biológicas adversas ele pode ser considerado biocompatível (WATAHA, 2000; FERREIRA et al., 2003; LYGRE et al., 2002).

As ligas metálicas vêm sendo desenvolvidas há mais de 15 anos e muitas questões ainda faltam ser respondidas a respeito dos seus efeitos biológicos (WATAHA, 2000;

SCHMALZ et al., 1997; SCHMALZ et al., 2000).

Uma das propriedades mais relevantes de uma liga fundida é a corrosão que ela pode sofrer (WATAHA, 2000). O ambiente úmido da cavidade bucal é um meio propício para a ocorrência deste fenômeno (LASSILA & VALLITTU, 1998). A interação das ligas com os fluidos bucais leva à ionização e conseqüente degradação e dissolução de seus íons metálicos constituintes. A acidez do ambiente (causada pelos ácidos provenientes do biofilme dental, dos alimentos e do metabolismo microbiológico) bem como as oscilações de temperatura do meio bucal e a abrasão mecânica causada pelos alimentos e mastigação podem aumentar a liberação desses elementos (WATAHA & LOCKWOOD, 1998; FACCIONI et al., 2003; SUZUKI, 1995).

Os metais liberados podem penetrar nos tecidos bucais moles e duros, atingir o trato gastrointestinal via saliva para ser absorvido pelo intestino, além de poder atingir todo o corpo através de seu transporte pela linfa e sangue (FERREIRA et al., 2003; BONDA et al., 2001). Assim sendo, a cavidade bucal é o primeiro contato dos produtos metálicos da corrosão que podem, então, circular localmente bem como se disseminar sistemicamente. Alguns estudos demonstram que os íons metálicos penetram na membrana celular plasmática, ligam-se a proteínas ou enzimas celulares e modulam a expressão de citocinas sendo assim mediadores de respostas adversas locais e de respostas teciduais remotas (CATELAS et al., 2003; CATELAS et al., 2005).

A toxicidade local (adjacente à liga) é um risco maior já que os tecidos locais são expostos a maiores concentrações de íons metálicos (WATAHA 2000; LYGREH et al., 2002). A resposta biológica para os elementos liberados depende do elemento liberado, da quantidade liberada bem como da duração da exposição aos tecidos.

O interesse pela quantidade de íons metálicos liberados pelas ligas odontológicas bem como seus efeitos vêm crescendo (FACCIONI et al., 2003; PETIT et al., 2005). Estudos sobre

a interação destes metais com doenças bucais são de grande interesse por parte dos pesquisadores e clínicos (BONDA et al., 2001). Antes da utilização de materiais para uso clínico é importante a realização de testes biológicos para assegurar o contato destes com os tecidos do corpo (STANFORD, 1986).

Avaliações das propriedades biológicas dos materiais vêm sendo realizadas através de culturas de osteoblastos, macrófagos, fibroblastos e outros tipos celulares (CATELAS et al., 2003; CATELAS et al., 2005; PETIT et al., 2005; PETIT et al., 2006)**,** no entanto, há poucos relatos na literatura sobre os efeitos dos metais constituintes das ligas metálicas odontológicas nas células epiteliais da mucosa bucal que estariam em contato direto com estes materiais. Segundo Ferreira et al. (2003), técnicas histológicas constituem ferramentas úteis para avaliar os efeitos adversos dos biomateriais metálicos em roedores, ou seja, a análise da totoxicidade de sais metálicos constitui a base para determinar a biocompatibilidade das ligas odontológicas (SCHMALZ et al., 2000). Assim, o objetivo do presente estudo foi avaliar os efeitos do cobalto em epitélios do periodonto de proteção e no ligamento periodontal de ratos, durante a lactação.

2. REVISÃO DA LITERATURA

2.1 Absorção de cobalto

Durante a prenhez e lactação ocorre um aumento na demanda de minerais essenciais para suprir as necessidades da mãe e dos filhotes, sendo, portanto, o período no qual as ratas estão mais suscetíveis à intoxicação pelo cobalto. O aumento da absorção de cobalto neste período está associado ao aumento no tamanho e superfície do trato gastrointestinal (CAMPBELL & FELL, 1964; BOYNE et al., 1966). Além disto, o consumo de água pelas ratas é aumentado de 3 a 5 vezes durante a lactação, desta forma, com o aumento da absorção gastrintestinal, há um aumento no acúmulo de cobalto no corpo (BHATTACHARYYA et al.,1982; BHATTACHARYYA et al., 1986). O consumo diário de água por ratas grávidas pode atingir valores de 110 a 140 mL/Kg (SZAKMÁRY, 2001).

Segundo Lauwerys & Lison (1994), o cobalto é absorvido pelos tratos gastrointestinal e pulmonar. A taxa de absorção depende da solubilidade dos compostos de cobalto em meio biológico. A taxa de absorção oral pode variar entre 5% e 45% e a absorção através da pele é considerada insignificante. O cobalto é captado por todos os tecidos sendo que as concentrações mais altas são encontradas no fígado. Uma vez absorvido pelo trato gatrointestinal e respiratório, o cobalto é predominantemente excretado pela urina na proporção de 80% e em torno de 15% através das fezes. A eliminação é caracterizada por uma fase rápida de poucos dias seguida por uma fase lenta que pode durar anos. A presença de cobalto no sangue e na urina é indicativa de recente exposição ao metal.

Experimentos realizados com ratos demonstraram que quando óxido de cobalto é inalado por instilação intratraqueal (1,5 μg/g) o metal fica retido no pulmão por período relativamente longo, com meia-vida de, aproximadamente, 15 dias, constatando que a absorção pulmonar é lenta para este composto. (RHOADS & SANDERS, 1985 apud ALVES & DELLA ROSA, 2003). Na análise de concentração de cobalto em tecidos pulmonares de

trabalhadores expostos ao metal na forma de poeira metálica encontrou-se uma média de 1010 µg de Co/Kg de peso úmido, sendo que, em pulmões de indivíduos não expostos, a média determinada foi de 5,2 µg de Co/Kg (HARTUNG et al., 1982 apud ALVES & DELLA ROSA, 2003).

Edel et al. (1994), realizaram um estudo no qual ratos foram tratados com 50 ng de cobalto por dia através da água do bebedouro durante 109 dias. Os autores avaliaram a distribuição do metal nos diferentes órgãos bem como sua distribuição intracelular. Os resultados demonstraram que as maiores concentrações do metal estavam presentes no intestino grosso, fígado, rim seguidos pelo pâncreas, baço, coração e as menores concentrações encontradas na pele. Quanto à distribuição intracelular, as maiores concentrações foram observadas nos lisossomos seguidos pelos núcleos, mitocôndrias e microssomos.

Lewis et al. (1992) constataram uma média de 0,7 µg/dL de cobalto no fluído amniótico de mulheres entre a 16ª e a 18ª semana de gestação devido à exposição prévia ao metal. Szakmáry (2001) relatou que após a administração oral de 100 mg/Kg de cloreto de cobalto para ratas no período gestacional, foi constatada a presença de cobalto no sangue materno, atingindo os maiores valores (1000 µg/L) após duas horas da administração. A concentração de cobalto no sangue é dependente da dose administrada, ou seja, ela aumenta na proporção da dose fornecida.

Kincaid et al. (2003), ao avaliarem a presença de cobalto no sangue, fígado e leite de vacas antes e após o parto, constataram ser o fígado o principal sítio armazenador. Dentro do fígado, ele foi distribuído entre todas as frações subcelulares: citoplasma, mitocôndria, microssomo, lisossomo e núcleo. Os autores observaram uma diminuição na concentração do metal no sangue e fígado de todas as vacas durante a lactação, isto devido à secreção e armazenamento de cobalto no leite. Constataram também que a idade do animal afetou esta

concentração, sendo que, os animais mais novos apresentaram as maiores concentrações com concomitante declínio da absorção gastrointestinal nos animais mais velhos.

A injeção subcutânea de 15mg/Kg de cloreto de cobalto em ratas Wistar fêmeas com 8 semanas de vida, ocasionou, uma hora depois da administração, um pico de 7 ppm de cobalto no sangue periférico. A excreção de cobalto na urina apresentou um padrão muito parecido ao do sangue periférico, entretanto, o pico ocorreu em 3 horas e a sua concentração atingiu valores de 300 a 550 ppm sendo que o total de cobalto excretado dentro de 24 horas foi de 580µg, correspondendo a aproximadamente 25% do total injetado (HORIGUCHI et al., 2004).

2.2 Cobalto no leite materno

O leite é uma forma natural de nutrientes para o recém-nascido. O colostro deve possuir todas as demandas metabólicas do recém-nascido durante os três primeiros meses de vida, disponibilizando carboidratos, proteínas, vitaminas e minerais (WAPPELHORST et al, 2002; ROSSIPAL et al., 2000) importantes para o bom crescimento dos tecidos bem como para a maturação e funcionamento de vários sistemas enzimáticos do filhote (BIEGO et al., 1998). A ocitocina é um hormônio produzido no hipotálamo e é o responsável por estimular a contração das células mioepiteliais através da qual o leite é expelido da glândula mamária (SCHROEDE et al., 1977). Estudos realizados com células isoladas das glândulas mamárias de ratas lactantes mostraram que a ligação do hormônio ocitocina nos seus sítios receptores é potencializada pela presença do metal cobalto. A ação do cobalto consiste no aumento da afinidade dos sítios receptores para a ocitocina, mas não aumenta a quantidade de sítios disponíveis para a ligação (PEARLMUTTER & SOLOFF, 1979).

Segundo Rossipal & Krachler (1998), o recém-nascido consome diariamente de 150 a

180 mL de leite por quilograma (Kg) de peso corporal, satisfazendo assim as suas necessidades calóricas. Deficiências em minerais durante este período podem interferir no desenvolvimento dos filhotes. Em contraste, a presença desses elementos metálicos em altas concentrações ou a presença de micro-poluentes metálicos e tóxicos inclusive em baixas concentrações, pode acarretar alterações celulares e manifestações clínicas nos recém-nascidos. Os efeitos do metal dependem do nível e da duração da exposição (BIEGO et al., 1998).

A ingestão diária de elementos minerais (através de alimentos e bebidas) pelas mães influencia na concentração destes elementos no leite materno (ROSSIPAL & KRACHLER, 1998). O consumo de alimentos por ratas grávidas atinge valores de 1010 a 1200 J/Kg de peso corporal (SZAKMÁRY, 2001). A ingestão diária de cobalto pelas mães pode atingir valores de 31,5µg a ± 48,3µg (WAPPELHORST et al., 2002).

Ao realizar um estudo com amostras de leite humano, Rossipal & Krachler (1998) encontraram uma média de 1,35 µg de cobalto no colostro (período do 1º ao 3º dia de lactação), 1,64 µg no leite maturado (período do 42º ao 60º dia de lactação) e 2,96 µg no período do 97º ao 293º dia de lactação, demonstrando um aumento na concentração do metal durante a lactação. A intensificação na absorção intestinal propicia uma maior disponibilidade do elemento para a glândula mamária e conseqüentemente aumenta a sua concentração no leite materno.

Pesquisa realizada com mães entre a 38ª e a 40ª semana de gestação demonstrou que 80% do cobalto presente no sangue materno foi transferido para o colostro e 60% estava presente no sangue do feto, comprovando que o cobalto atravessou o epitélio da glândula mamária bem como a placenta (ROSSIPAL et al., 2000).

Amostras de leite humano obtidas no período compreendido entre a 3ª e a 68ª semana de lactação apresentaram em média 0,85µg de cobalto/L comprovando a presença do

elemento no leite sendo proveniente de alimentos e bebidas consumidos pelas mães (WAPPELHORST et al., 2002).

2.3 Efeitos do cobalto

Segundo Parr & Taylor (1964), há um grande interesse por parte dos pesquisadores em determinar as concentrações de íons metálicos nos tecidos humanos e de animais bem como o padrão no qual essas concentrações podem se tornar maléficas e causadoras de doenças.

Durante as décadas de 60 e 70, a utilização industrial e o consumo de cobalto e seus compostos aumentou à taxa de 2-5 % ao ano (ELINDER & FRIBERG, 1986).

Shankar & Bard (1955) ao realizarem um estudo no qual cobalto (Co^{+2}) foi adicionado à um meio de cultura de células de *Clostridium perfringens,* os autores encontraram como resultados que a inibição do crescimento celular bem como a alteração na morfologia celular ocorriam na proporção em que a concentração do metal aumentava. Os autores observaram que a toxicidade do metal era dependente do número de células presentes no meio de cultura, além disso, também constataram que o cobalto era capaz de estimular a fermentação lática induzindo a quebra da glicose em ácido lático.

Blundell & Wild (1969) relataram que o cobalto inibiu o crescimento de bactérias *Escherichia coli* ao serem incubadas em concentrações de 0,03 mmol/L de cloreto de cobalto. Inicialmente, ocorreu uma inibição na síntese protéica e de RNA. Durante a incubação foi constatada a presença de três espécies de partículas que continham RNA, mas eram mais rapidamente degradadas pela ribonuclease do que os ribossomos. Os RNAs destas partículas diferiam nas propriedades de sedimentação e sugeriu-se que poderiam ser precursores de ribossomos, espécies correspondentes ao RNA de transferência e RNA ribossomal. Estes resultados demonstraram que o cobalto alterou o maquinário de síntese protéica.

Segundo Smith (1970), o cloreto de cobalto, em concentrações superiores a 8 mmol/L e na presença de O_2, produz hemólise significante em suspensões de células vermelhas do sangue. A hemólise favorece o acúmulo de metemoglobina (formada pela oxidação do grupo heme da hemoglobina de Fe^{2+} para Fe^{3+}) no fluído extracelular. Horiguchi et al (2004) demonstraram que a injeção subcutânea de cloreto de cobalto em ratos Wistar fêmeas com 8 semanas de vida foi letal com doses de 20mg/Kg. A administração de doses de 15 mg/Kg ocasionou uma coloração marrom-escura na urina coletada das ratas. Histologicamente, foi possível observar que os capilares glomerulares estavam repletos de células vermelhas do sangue, cujas formas estavam destruídas e menos distinguíveis quando comparadas ao grupo controle, sugerindo que as células sofreram hemólise e ficaram estagnadas nos capilares glomerulares. A microscopia eletrônica também comprovou a deformação das células vermelhas e presença de hemoglobina condensada na Cápsula de Bowman. Os resultados demonstram que o cobalto induziu hemólise das células vermelhas, liberação de hemoglobina e formação de metemoglobina que, sendo excretada na urina, levou à ocorrência da coloração marrom-escura.

Estudos experimentais em que suínos foram submetidos a concentrações de 0,1 mg/m^3 e 1,0 mg/m^3 de poeiras de cobalto (metal puro) no ar ambiente (6 horas/dia, 5 dias por semana durante 6 meses) mostraram alterações nos eletrocardiogramas dos animais indicando a presença de algum tipo de anormalidade funcional (KERFOOT et al., 1975 apud ALVES & DELLA ROSA, 2003). Estudos realizados em animais tratados com administração diária de cobalto na alimentação mostraram que após 16-24 semanas havia um aumento significativo na concentração do metal no miocárdio em relação a um grupo controle que não havia ingerido cobalto (HAGA et al., 1996 apud ALVES E DELLA ROSA, 2003).

Matteis & Gibbs (1977) relataram que o cobalto inibiu a síntese de proteínas hémicas do fígado. Os autores constataram que após a injeção subcutânea de 256 µmol/Kg de cloreto

de cobalto em ratos ocorreu um rápido declínio na atividade de síntese e no metabolismo de enzimas envolvidas nas reações de formação de proteínas hémicas. Yoshida et al. (1986) demonstraram que a admininstração subcutânea de 250 μmol/Kg de cloreto de cobalto em ratos Wistar machos e fêmeas induziu a atividade enzimática da heme oxigenase hepática com concomitante declínio do citocromo P-450. Isto ocorreu já que, a referida enzima é responsável pelo consumo do anel heme integrante da estrutura molecular das enzimas que constituem o citocromo P-450. Além disso, foi também constatado um aumento na atividade das enzimas ornitina descarboxilase (ODC) hepática e renal. Sabendo que a ornitina descarboxilase é uma enzima que está envolvida no controle do crescimento celular e na resposta a estímulo tóxico e hormonal, os autores levantaram, então, a hipótese de que a ação do cobalto sobre esta enzima poderia estar relacionada aos efeitos citotóxicos do metal no fígado e rim.

Latunde-Dada et al. (2004) constataram que a administração de cobalto para ratos em doses de 65, 125 e 250 μmoles/Kg resultou em aumento significante na absorção de ferro intestinal bem como em aumento na expressão da heme-oxigenase-1 e da proteína 1 reguladora de ferro (enzimas responsáveis pela degradação de heme e pelo fluxo de ferro, respectivamente). Segundo os autores, o aumento na absorção de ferro intestinal, provavelmente, seja devido, à, além da alteração na expressão da proteína 1 reguladora de ferro, à alteração na biossíntese de heme bem como à simulação de condições de hipóxia nos tecidos que o metal provoca ao estabilizar a degradação do fator indutor de hipóxia (HIF -α).

Giovannini et al. (1978) realizaram um estudo utilizando ratos Wistar pesando de 300 a 350g e coelhos pesando de 3,0 a 3,5 Kg. Uma única injeção intramuscular contendo 250 μmol/Kg de cloreto de cobalto foi aplicada nos animais. O cobalto provocou aumento significante do hematócrito com diminuição da proteinemia e componente γ-globulina. Níveis de Na^+ e K^+ plasmático não mostraram mudanças significantes após três horas, no entanto, o

conteúdo urinário desses eletrólitos diminuiu no mesmo período. Pigmentos escuros apareceram na urina dos coelhos depois de 1 hora do tratamento com cobalto.

Segundo Merritt et al. (1984), o cloreto de cobalto, em concentrações de 0,25 a 50 µg adicionadas a 5 ml de sangue de rato, acarretou ligações do cobalto com leucócitos e células vermelhas bem como com proteínas, especialmente a albumina. A albumina é a proteína mais abundante do sangue e do fluído tecidual. O fato do metal se ligar à albumina significa que o complexo metal-proteína pode ser amplamente distribuído pelo corpo bem como inúmeras reações com este complexo podem ocorrer.

A administração de um suplemento alimentício para vacas, entre o 38º e o 105º dia pós-parto, proporcionando 0,3 ppm de cobalto por dia para o grupo controle e 2,5 ppm para o grupo tratado, não acarretou diferenças na produção de leite e nem em alteração de peso entre os dois grupos (SCHINGOETHE et al., 1984).

Sais de cobalto foram dissolvidos na água e administrados em ratas e coelhas prenhas e os efeitos do metal foram avaliados nas mães e nos respectivos fetos. O cobalto do sangue materno atravessou a placenta aparecendo no fluído anminiótico e sangue fetal. Nenhuma alteração no peso bem como nenhuma alteração histopatológica foi encontrada nas mães tratadas quando comparadas ao grupo controle, entretanto, o metal provocou retardo no ganho de peso corporal, retardo esquelético, anomalias e malformações nos olhos, rim, crânio, espinha dorsal e anomalias no sistema urogenital dos fetos. Após o nascimento, os filhotes foram avaliados e estavam menores que os do grupo controle. Houve um atraso de 24 horas na abertura dos olhos, atraso no desenvolvimento da audição bem como na erupção dos incisivos dos recém-nascidos (SZAKMARY et al., 2001).

Injeção subcutânea de cloreto de cobalto em ratos, mostrou inibir a mineralização do esmalte dos incisivos dos animais. Embora a morfologia dos vários tipos de ameloblastos não tenha sido afetada, o cobalto interferiu na captação de cálcio pelas células do órgão do

esmalte e na sua distribuição nas membranas celulares e grânulos secretórios dos ameloblastos secretórios (SALAMA et al., 1989).

A exposição à poeira contendo cobalto ocorre em todas as suas fases de manipulação indo desde a produção do pó para ser incorporado à liga até a sinterização (PAYNE, 1977). Exposição à uma quantidade excessiva de cobalto pode ter efeitos deletérios no corpo humano. Cardiomiopatia, perda de audição progressiva e atrofia do nervo óptico foram relatados em trabalhadores de indústrias de metais pesados depois de excessiva ingestão oral de cobalto (LAUWERYS & LISON, 1994; HORIGUCHI et al., 2004).

Kusaka et al. (2001) relataram que a exposição ao cobalto pode produzir diferentes tipos de reações que afetam tanto o trato respiratório superior como também a árvore brônquica pulmonar. No trato respiratório, observam-se a inflamação da nasofaringe ou rinite alérgica, além de asma (SHIRAKAWA et al., 1988; WILK-RIVARD et al., 1982; LISON et al., 1996). Estes efeitos ocorrem como resultado de ação irritativa de partículas contendo cobalto ou por intermédio de reações mediadas imunológicas. Shirakawa et al. (1988) identificaram uma IgE específica contra um complexo de cobalto em trabalhadores com diagnóstico de asma brônquica levando-se a crer que esse tipo de efeito estaria associado a uma resposta alérgica ao cobalto.

Estudos de genotoxicidade, realizados em trabalhadores de refinarias de cobalto, utilizando biomarcadores de efeito como a dosagem de 8-hidroxiguanosina na urina, que reflete dano inicial ao DNA, revelaram aumento da 8-hidroxiguanosina apenas em trabalhadores expostos ao cobalto que possuíam o hábito de fumar levando à hipótese de que o risco de câncer pulmonar seria maior para este grupo. A propriedade de potencializar a mutagenicidade e carcinogenicidade de agentes genotóxicos é uma característica do cobalto (DE BOECK et al., 2000; BEYERSMANN, 2002 apud ALVES & DELLA ROSA, 2003).

Níveis elevados de cobalto e cromo foram encontrados na saliva e raspagem

(esfregaço) de língua em pacientes usuários de próteses parciais removíveis em liga de cobalto-cromo (STENBERG, 1982 apud HENSTEN-PETTERSEN, 1992). Segundo Hensten-Pettersen (1992) ligas metálicas podem causar reações de hipersensibilidade. Os sintomas clínicos podem variar com o aparecimento de lesões intra-orais, extra-orais, urticária e lesões eczematosas.

Hildebrand et al. (1989) (apud HENSTEN-PETTERSEN, 1992), avaliando 139 casos publicados de reações adversas ocorridas em usuários de próteses parciais removíveis, constatou sintomas locais como gengivite e estomatite em 99 pacientes, reações de pele eczematosas (33 pacientes) e reações adversas em locais distantes em 10 pacientes.

Pacientes com suspeita de alergia ao metal podem apresentar lesões tanto sistêmicas como locais, na mucosa ou na derme. De 275 pacientes, 92 apresentaram reações alérgicas ao cobalto, sendo 31 homens e 61 mulheres (SUZUKI, 1995). Lygre (2002) relatou que de 196 pacientes entre os anos de 1995 a 1997, 37 apresentaram dermatite alérgica de contato à ligas de cobalto-cromo. Segundo o autor, esta resposta positiva se deve ao fato dos metais realizarem ligações estáveis com proteínas formando um complexo que é visto como "corpo estranho" pelo sistema imunológico. Vamnes et al. (2004) relataram que de 182 pacientes, 25 (13,7%) apresentaram resposta positiva ao teste de contato alérgico ao cobalto. Segundo Saglam et al. (2004), a prevalência de alergia ao cobalto foi encontrada em 9,76 % (sendo 7,27 % em mulheres, 14,81 % em homens) dos pacientes que eram portadores de aparelhos ortodônticos fixos contendo cobalto em sua constituição.

Culturas de células de epitélios gengivais foram expostas a concentrações de 0,05 mmol/L a 50 mmol/L de cloreto de cobalto (24 horas para cada concentração). Nenhuma célula sobreviveu após exposição a 50 mM do metal. Em concentrações inferiores, foi possível constatar uma maior liberação de PGE_2 bem como de IL-6 e IL-8 pelas células dos tecidos estudados (SCHMALZ et al., 2000).

Alguns autores acreditam haver relação entre a presença de líquen plano na mucosa bucal e a exposição ao cobalto, já que íons do metal foram encontrados nas biópsias dos tecidos patológicos (BONDA et al., 2001).

Fibroblastos de ratos foram utilizados para avaliar os efeitos de diferentes ligas metálicas odontológicas sobre a viabilidade celular em termos de integridade da membrana, atividade metabólica e funcional bem como morfologia e potencial de proliferação. O cobalto apresentou ser citotóxico em altas concentrações, entretanto, em baixas concentrações, ele acentuou a proliferação e o metabolismo celular (HOPP et al., 2003).

Segundo Kocadereli et al. (2000), os metais são liberados dos braquetes e arcos durante os primeiros 4 ou 5 meses de terapia ortodôntica sendo absorvidos pelos pacientes com distribuição sistêmica. Os autores relatam que a quantidade de metal mensurável liberada dos aparelhos ortodônticos em amostras de saliva ou sangue é significantemente baixa, entretanto, não descartam a hipótese de que mesmo concentrações não elevadas possam ser suficientes para induzir efeitos biológicos importantes nas células da mucosa bucal. Mockers et al. (2002) descrevem que os produtos de corrosão de aplicações ortodônticas podem causar efeitos biológicos adversos como glossite, sangramento, inflamação e hipertrofia gengival que não são clinicamente distinguidas da gengivite de etiologia bacteriana. Estes efeitos devido aos produtos de corrosão podem estar associados à citotoxicidade dos materiais metálicos. Faccioni et al. (2003) realizaram um estudo *in vivo* através do qual avaliaram os efeitos do cobalto nas células epiteliais da mucosa bucal de pacientes portadores de aparelhos ortodônticos fixos. Embora os níveis de íons liberados dos aparelhos ortodônticos não sejam tóxicos na ingestão diária, eles são capazes de induzir danos ao DNA das células da mucosa bucal, tais como quebra do DNA que leva a uma diminuição na capacidade de reparo destas células.

Cátions metálicos bivalentes como o Co^{2+} podem alterar a estrutura do DNA o que faz

dos íons, potentes moduladores da função do DNA. Metais com forte afinidade por base perturbam a ligação de hidrogênio entre pares de bases assim desestabilizam a forma B do DNA estabilizando formas estruturais alternativas. Os cátions metálicos ligam-se preferencialmente às regiões GC do que regiões AT. O sítio N7 da guanina é reconhecido como um importante sítio de interação do metal (DUGUID et al., 1993; GAO et al., 1993). A condensação do DNA é importante para a sua função de transmitir e proteger a informação genética. Segundo Deng & Bloomfield (1999), *in vitro*, a condensação pode ser induzida pela adição de agentes condensadores em soluções aquosas de DNA. As interações específicas dependem da estrutura do agente condensador. Compostos de Co^{+3} precipitam o DNA em altas concentrações, eles condensam o DNA devido à forte interação eletrostática entre DNA e cátions multivalentes.

Suspensões metálicas da liga de cobalto-cromo-molibnênio (Co-Cr-Mo) contendo 375ml/L de cobalto foram injetadas subcutaneamente em ratos (0,5 mM a cada 72 horas por 30 dias) e os resultados mostraram alterações histológicas, histoquímicas e imunohistoquímcas no baço como ocorrência de hipercromia e metalose, danos teciduais com mudanças de características dentro da cápsula e medula, alterações das células B, levando à possíveis comprometimentos do sistema imunológico e mecanismo de defesa do organismo (FERREIRA et al., 2003)

Cultura de macrófagos de ratos foram expostas à concentrações de 0 a 10 ppm de cloreto cobalto ($CoCl_2$) e os resultados demonstraram que o cobalto induziu a secreção de citocina TNF-α (uma das primeiras a serem estimuladas durante a cascata inflamatória), ocasionou fragmentação de DNA em oligonucleosomos e induziu morte celular sendo que a dose de 10ppm provocou mortalidade de 25% e 48% das células em 24 e 48 horas respectivamente (CATELAS et al., 2003). Catelas et al. (2005) avaliaram o grau de apoptose e necrose celular induzida pelo cobalto utilizando, novamente, cultura de macrófagos de ratos

expostas às concentrações de 0 a 10 ppm de $CoCl_2$. As células expostas à baixas concentrações do metal (0-6 ppm) revelaram um baixo grau de mortalidade. Em contraste, em altas concentrações (8-10 ppm), a apoptose celular ocorreu dentro de 24 horas. Depois de 48 horas, houve um aumento na taxa de necrose e declínio concomitante na porcentagem de apoptose. As duas formas de morte celular puderam ocorrer simultaneamente e o grau de mortalidade dependeu, então, da concentração de íons bem como da duração da exposição, mas comprovou a capacidade do metal de induzir danos celulares.

O cobalto induziu a oxidação de proteínas citoplasmáticas bem como a nitração de proteínas (formação de nitrotirosina) em macrófagos humanos expostos ao metal. A nitração de resíduos de tirosina é um processo biológico associado ao NO e às espécies reativas de oxigênio. A oxidação bem como a nitração das proteínas podem estar associadas aos efeitos citotóxicos do cobalto (PETIT et al., 2005; PETIT et al., 2006).

3. PROPOSIÇÃO

Foram objetivos do presente trabalho:

- estudar histopatologicamente as alterações ocorridas nas estruturas do epitélio juncional, epitélio adamantino, gengiva inserida e ligamento periodontal do rato, durante a lactação, cujas mães receberam cloreto de cobalto na água do bebedouro;
- avaliar quantitativamente tais alterações, empregando-se técnicas morfométricas e estereológicas adequadas.

4. MATERIAIS E MÉTODOS

4.1 Animais e tratamento

Foram utilizados *Rattus norvegicus* (variedade *albinus*) - Wistar machos a partir do primeiro dia de vida pós-natal, os quais foram divididos em dois grupos:

- Grupo Tratado: cinco filhotes escolhidos ao acaso de ninhadas de 10 lactantes, cujas mães receberam 300mg de cloreto de cobalto por litro de água destilada no bebedouro, durante a lactação.
- Grupo Controle: cinco filhotes também escolhidos aleatoriamente, cujas mães receberam somente água no bebedouro, durante a lactação.

4.2 Técnica de dissecção e técnica histológica

Após o período experimental (21 dias) os filhotes foram sacrificados pela sobredosagem anestésica (injeção de Hypnol a 3%). As cabeças foram separadas dos corpos e, imediatamente, imersas em solução fixadora de "alfac", contendo álcool 80% - 85ml, formalina -10ml e ácido acético-5ml, onde permaneceram durante 24 horas à temperatura ambiente, de acordo com a técnica descrita por GOMES et al. (1990). Seqüencialmente, o material foi imerso em solução de citrato de sódio 20% e ácido fórmico 30% em partes iguais para descalcificação (MORSE, 1945). Depois de fixadas e desidratadas, as cabeças foram desarticuladas; o palato foi seccionado em planos frontais, ao nível dos dentes primeiros molares, e incluído em parafina. Foram obtidos cortes seriados, com intervalo de 10 secções, e espessura de 6 µm, os quais foram corados com hematoxilina e eosina.

Com a finalidade de se avaliar quantitativamente as alterações celulares ocorridas no epitélio juncional, epitélio adamantino, epitélio da gengiva inserida e ligamento periodontal dos ratos, foram utilizadas técnicas cariométricas e estereológicas adequadas.

4.3 Morfometria (Cariometria)

Para a obtenção dos diâmetros maior (D) e o menor (d) dos núcleos das células dos tecidos estudados, os cortes foram focalizados ao microscópio de luz JENAMED com objetiva de imersão (100X), munido de uma câmara clara JENA.

Os núcleos foram projetados sobre o papel com aumento final de 1000X. As imagens obtidas, sendo 50 para cada estrutura estudada, foram então, contornadas com lápis preto número 2, tomando-se o cuidado de considerar somente as imagens bem definidas. Posteriormente, mediu-se o eixo maior (D) e o menor (d) dessas imagens empregando-se uma escala milimetrada.

Uma vez determinados o diâmetro maior (D) e o menor (d) e mediante a utilização de um software, foram estimados os seguintes parâmetros cariométricos (SALA et al., 1994):

a) Diâmetro geométrico médio: $M = (D.d)^{½}$

b) Relação entre o diâmetro maior e diâmetro menor: D/d

c) Perímetro: $P = (\pi/2) . [1,5. (D+d) - M]$

d) Área: $A = \pi . M^2/4$

e) Volume: $V = 6^{-1}. \pi . M^3$

f) Relação entre o volume e a área: V/A= 2/3. M

g) Coeficiente de forma: $F = 4. \pi . A/ P^2$

h) Índice de contorno: $I = P/A^{½}$

i) Excentricidade: $E = (D+d)^{½}. (D-d)^{½} /D$

4.4 Estereologia

Neste trabalho foi utilizada uma grade impressa sobra papel (idealizada por MERZ, 1968), onde foram realizados os desenhos.



Figura 1. Representação gráfica da grade idealizada por Merz (1968).

Essa grade consiste em um quadrado de 14400 µm², o qual limita uma área teste contendo um sistema de 100 pontos marcados sobre 10 linhas sinuosas, formadas por uma sucessão de 10 semicírculos encadeados por linha, conforme indica a figura 1. Cada distância entre dois pontos mede 12,40 µm e o comprimento do semicírculo é de 18,79 µm, para desenhos com aumento de 1000X.

Os cortes foram focalizados ao microscópio de luz com objetiva de 100X, munido de câmara clara. As imagens obtidas foram desenhadas sobre a grade.

A grade de MERZ pode ser usada tanto para contar pontos sobre uma determinada estrutura histológica, como para contar intersecções entre duas estruturas contíguas, bastando para isso, no primeiro caso, considerar o número de pontos que caem sobre a estrutura em estudo, ou, no segundo caso, o número de vezes em que as superfícies vizinhas cortam a linha curva.

Com a finalidade de se avaliar a relação núcleo/citoplasma, a densidade numérica celular, a relação superfície externa/camada basal, o volume citoplasmático e o volume celular, a espessura das camadas epiteliais estudadas e a densidade de superfície, foi utilizada ora a contagem de pontos (2000 por animal, correspondentes ao produto de 20 campos microscópicos por 100 pontos da grade), ora o número de intersecções e aplicados às equações estereológicas apropriadas para cada uma dessas variáveis.

Para a avaliação da relação núcleo/citoplasma, dos volumes relativos citoplasmáticos e celulares, dos volumes celulares e citoplasmáticos e das densidades numéricas das fibras do ligamento periodontal foi feita a contagem de pontos e aplicada às equações estereológicas apropriadas para cada uma das variáveis.

a) Relação Núcleo/Citoplasma (N/C)

A relação núcleo/citoplasma é dada pela relação entre os volumes relativos do núcleo e do citoplasma, expressa pela equação:

$$N/C = \frac{Vvn}{Vvcit}$$

Os volumes relativos foram determinados pelo número de pontos que incidem sobre as estruturas consideradas, em relação ao número total de pontos contidos na área teste (DELÈSSE, 1848; CHALKLEY, 1943; WEIBEL, 1969).

Na verdade, o valor assim obtido é uma sobrestimação do valor real, devido ao chamado “efeito Holmes” (WEIBEL, 1969), o qual decorre do uso de cortes histológicos com espessura finita. Essa sobrestimação pode ser corrigida, levando-se em consideração o tamanho da estrutura envolvida e a espessura do corte histológico. Dessa forma, a seguinte

equação foi proposta (HENNIG, 1957) para a correção do efeito Holmes, considerando os núcleos como esferas de diâmetro médio D e sendo T a espessura do corte:

$$Vvc = \frac{Vvn}{1 = 3T / 2D}$$

Nessa expressão Vvc é a fração volumétrica corrigida dos núcleos e Vvn é a fração volumétrica observada, calculada pela divisão do número de pontos que incidem sobre os núcleos, pelo número total de pontos que recaem sobre o núcleo e sobre o citoplasma. O valor do diâmetro médio (D) é o mesmo já determinado previamente, com o emprego da cariometria.

A relação núcleo/citoplasma corrigida será então:

$$N/C \text{ corrigida} = \frac{Vvc}{1\text{-}Vvc}$$

sendo 1 - Vvc a fração volumétrica citoplasmática corrigida (Vvcit).

b) Densidade Numérica Celular (Nv)

A densidade numérica das células epiteliais, que corresponde ao número de células por mm^3 de tecido, foi determinada dividindo-se o volume relativo (Vv) das células em questão, pelo volume celular médio (Vcel) (SALA et al., 1992):

$$Nv = (Vv / Vcel).\ 10^9$$

O fator 10^9 é usado para expressar os resultados em números por mm^3, uma vez que, os volumes médios das células estão expressos em μm^3 ($10^9 \mu m^3 = 1\ mm^3$).

c) Relação Superfície Externa/ Camada Basal (V/S)

Para determinação desta relação, foi contado o número de vezes em que ocorreu a intersecção da linha-teste com a interface que se desejava estudar (ceratina ou conjuntivo).

A relação V/S é dada pela equação:

$$V/S = \frac{P.L}{4.I}$$

onde P é o número de pontos que recaem sobre o epitélio, I o número de intersecções da linha-teste com a interface considerada e L o comprimento da linha-teste determinada pela relação:

$$L = \frac{d.\pi}{2}$$

onde d é a distância entre dois pontos contíguos, marcados sobre a linha-teste.

O fato de o volume epitelial (Vep) ser constante para cada campo, torna possível estabelecer uma relação direta entre áreas das superfícies das duas interfaces correspondentes ao mesmo volume padrão:

$$\frac{IK / Vep}{Ict / Vep} = \frac{IK}{Ict}$$

onde IK e Ict são números de intersecções da linha-teste com a interface epitélio/ceratina e epitélio/conjuntivo, respectivamente.

A relação V/S foi invertida para obter a relação IK / Ict ao invés de Ict / IK.

d) Volume Citoplasmático e Volume da Célula Epitelial (Vct e Vcel)

O volume citoplasmático (Vct) foi estimado a partir do volume nuclear e da relação núcleo/citoplasma (N/C) corrigida, já avaliados. A soma dos volumes nuclear e citoplasmático médios, por sua vez, forneceu o valor estimado para a célula epitelial "média" (SALA et al., 1992).

O volume citoplasmático é dado pela relação:

$$Vct = \frac{Vn}{N/C \text{ corrigida}}$$

O volume da célula epitelial, por sua vez, é fornecido pela equação:

$$Vcel = Vn + Vct$$

e) Espessura Média do Epitélio (E)

A espessura das camadas epiteliais (E) das estruturas estudadas foi estimada mediante o método de WEIBEL (1969):

$$E = \frac{Pe.L}{2\ (IK + Ict)}$$

onde Pe é o número de pontos que ficaram sobre o epitélio, L o comprimento da linha-teste, IK e Ict foram o número de intersecções das linhas-teste com a interface epitélio/ceratina e com a interface epitélio/conjuntivo, respectivamente.

f) Densidade de Superfície (Su)

A densidade de superfície representa a superfície de um componente tecidual por unidade de volume do tecido. Esse parâmetro foi estimado pelo método estereológico de TOMKEIEFF (1945), segundo o qual a densidade de superfície de um componente (Su) é proporcional ao número de intersecções (li) das linhas-teste com a superfície estimada e inversamente proporcional ao comprimento das linhas-teste (Lt):

$$Su = \frac{2.li}{Lt}$$

O método acima descrito foi utilizado para estimar as densidades de superfície das estruturas estudadas de animais dos grupos controle e tratado.

g) Volume Relativo (Vv)

Com a finalidade de se avaliar percentualmente as estruturas do periodonto, empregou-se a técnica de CHALKEY (1943), cuja fórmula é:

$$Vv = (Pn + Pct) / Pt$$

onde Pn são os pontos contados sobre o núcleo da estrutura, Pct são os pontos sobre o citoplasma e Pt são os pontos totais.

h) Volume Relativo Nuclear (Vvn)

O volume nuclear relativo é dado pela fórmula:

$$Vvn = Pn / (Pn+Pct). [2M/(2M+3t)]$$

onde Pn e Pct são respectivamente, o número de pontos que coincidiram sobre o núcleo e sobre o citoplasma das células das estruturas estudadas; M é o diâmetro nuclear médio e t é a espessura do corte histológico.

i) Volume Relativo Citoplasmático (Vvct)

O volume relativo citoplasmático é dado pela fórmula:

$$Vvct = 1 - Vvn$$

onde Vvn é o volume relativo nuclear.

4.5 Análise estatística

Para a análise estatística dos resultados deste trabalho, foi utilizado teste não-paramétrico de Wilcoxon-Mann-Whitney. Para os diversos cálculos matemáticos envolvidos nos estudos morfométricos e estereológicos, foram utilizados diversos programas para computador do tipo IBM-PC, em linguagem BASIC AVANÇADO (BÁSICA), elaborados pelos Profs. Drs. Geraldo Maia Campos e Miguel Angel Sala Di Matteo, do Departamento de Morfologia, Estomatologia e Fisiologia da Faculdade de Odontologia de Ribeirão Preto - USP.

5. RESULTADOS

5.1 Peso corporal

O peso corporal dos filhotes de ratas tratadas com cobalto durante a lactação foi menor significantemente (30,74 g) quando comparado aos dos filhotes de mães controles (34,86 g) (Tabela 1).

5.2 Histopatologia

Grupo Controle

Com 21 dias de vida pós-natal, o rato controle apresentou o 1° molar superior quase todo erupcionado (Figura 2). Foi possível observar o epitélio juncional em formação, que é do tipo pavimentoso estratificado constituído pelas camadas basal e espinhosa, e na sua porção mais externa, o epitélio adamantino, sendo mais delgado e constituído por células cuboidais (Figuras 3 e 4).

A gengiva inserida mostrou-se bem constituída com as camadas basal, espinhosa, granulosa e córnea bem evidentes (Figuras 3 e 5).

O ligamento periodontal apresentou fibras inseridas ao osso alveolar, estando bem constituídas e seus núcleos, evidentes e volumosos (Figuras 4 e 6).

Grupo Tratado

O 1° molar superior do rato tratado com cobalto, aos 21 dias de vida pós-natal, não havia irrompido (Figura 7) ou irrompeu parcialmente a mucosa bucal (Figuras 8).

Em maior aumento, foi possível observar que o epitélio juncional estava reduzido e desorganizado e o epitélio adamantino estava em plena função, mas constituído de células mais achatadas (Figuras 9 e 10). O epitélio da gengiva inserida apresentou-se mais delgado

(Figuras 9 e 11) e no ligamento periodontal foi possível observar fibras desorganizadas e espaço periodontal reduzido (Figura 10 e 12).

Tabela 1- Médias dos pesos corporais (em gramas) dos filhotes controles (C) e tratados (T) com cobalto durante a lactação. Teste de Wilcoxon - Mann - Whitney.

C	T
35,50	30,30
33,70	31,70
37,80	30,40
35,10	29,80
32,20	31,50
$\overline{X}$	$\overline{X}$
34,86	30,74
Ucal= 0*	Ucal= 0*
p|U|= 0,004	p|U|= 0,004

(*) Estatisticamente significante para p< 0,01

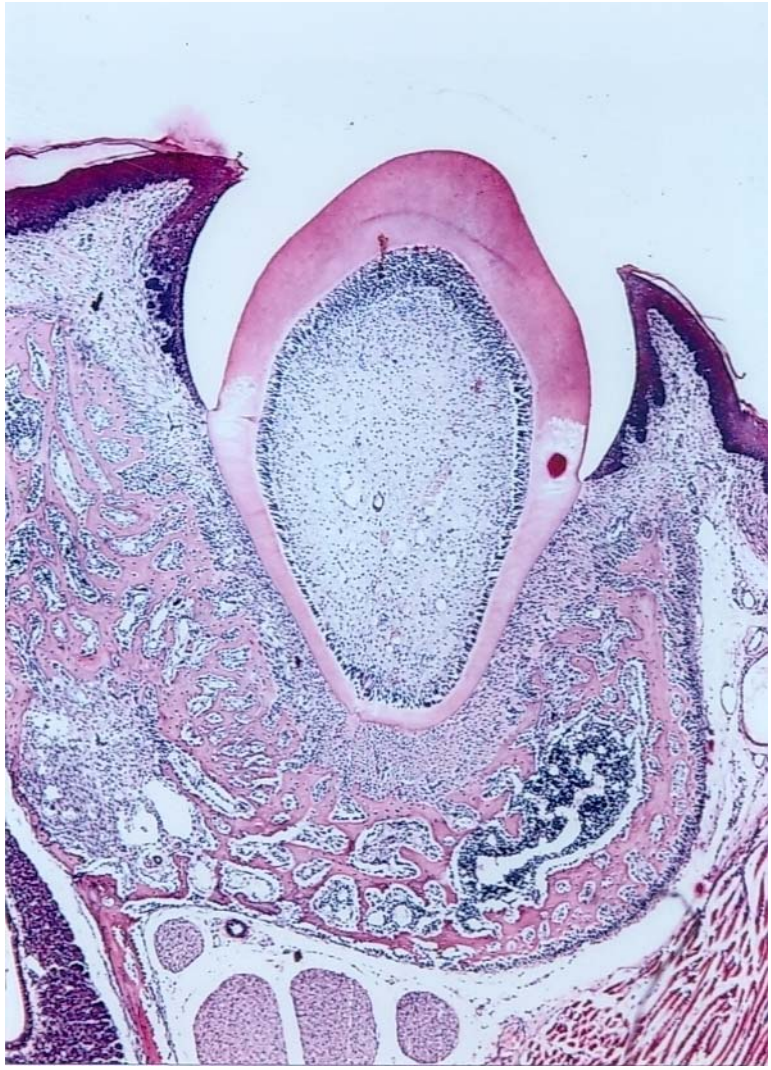

Figura 2. Aspecto histológico mostrando dente 1° molar superior erupcionado do rato controle. H.E. (100X).

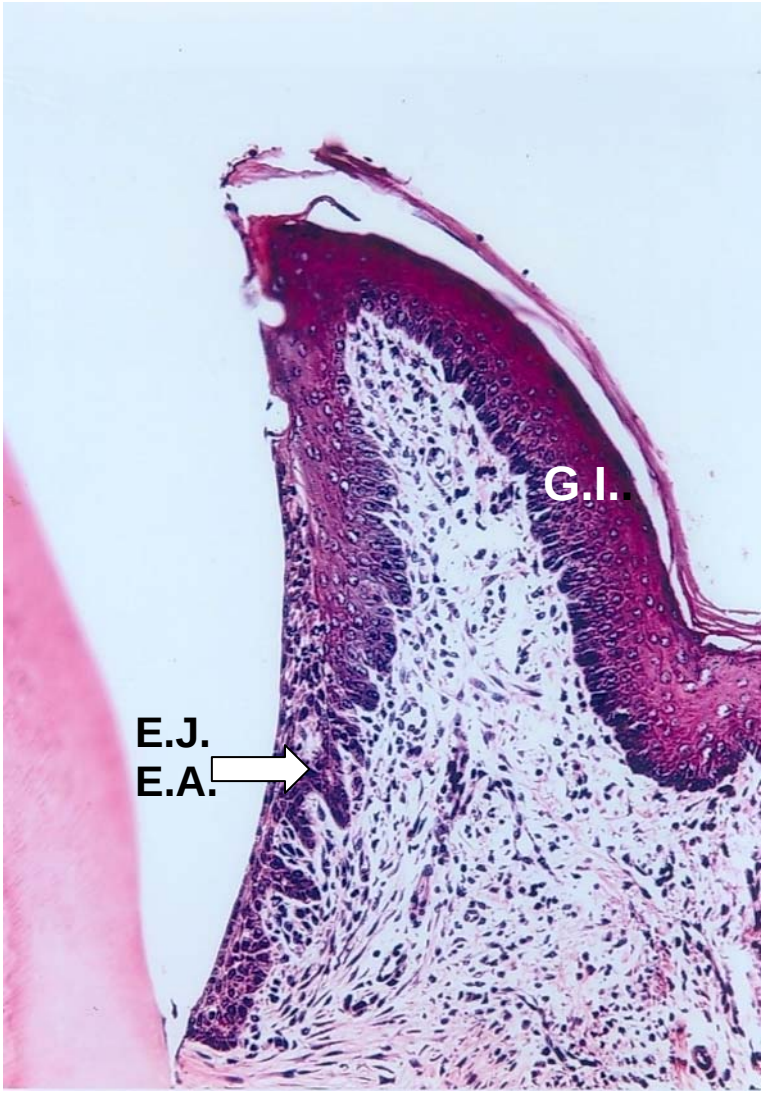

Figura 3. Aspecto histológico da crista gengival do rato controle, observar o epitélio juncional (E.J.) e na sua porção mais externa o epitélio adamantino (E.A.) além do epitélio da gengiva inserida (G.I.). H.E. (600X).

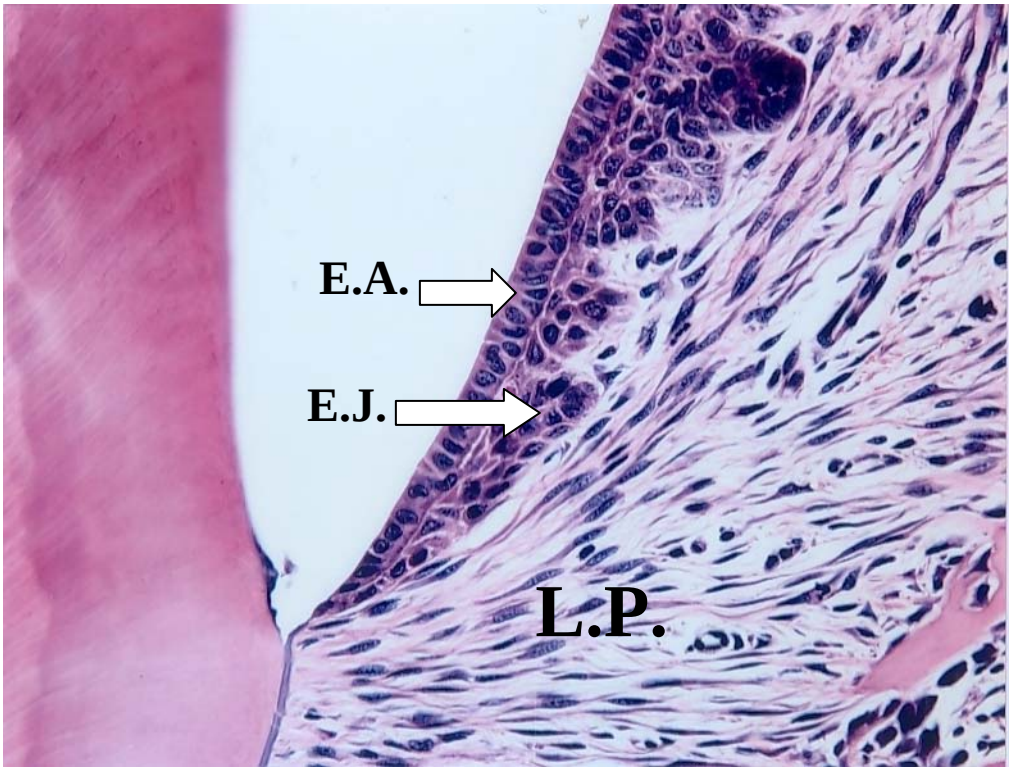

Figura 4. Aspecto histológico do epitélio juncional (E.J.) e epitélio adamantino (E.A.) além do ligamento periodontal (L.P.) do rato controle. H.E. (600X).

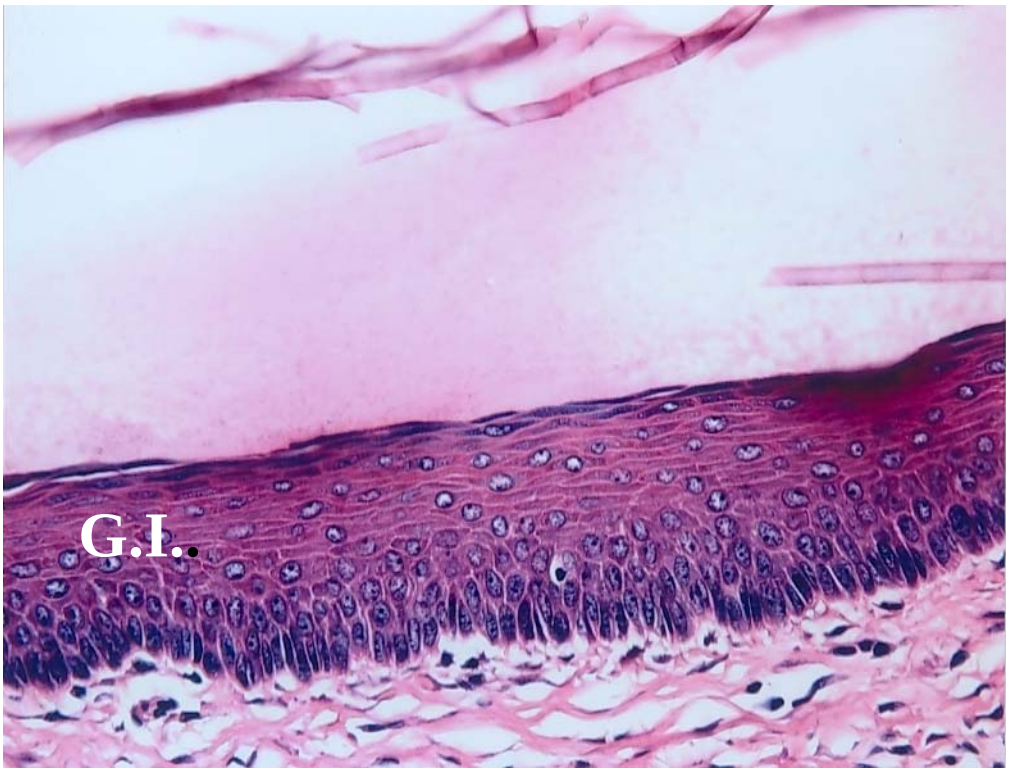

Figura 5. Aspecto histológico da gengiva inserida (G.I.) do rato controle. H.E. (1000X).

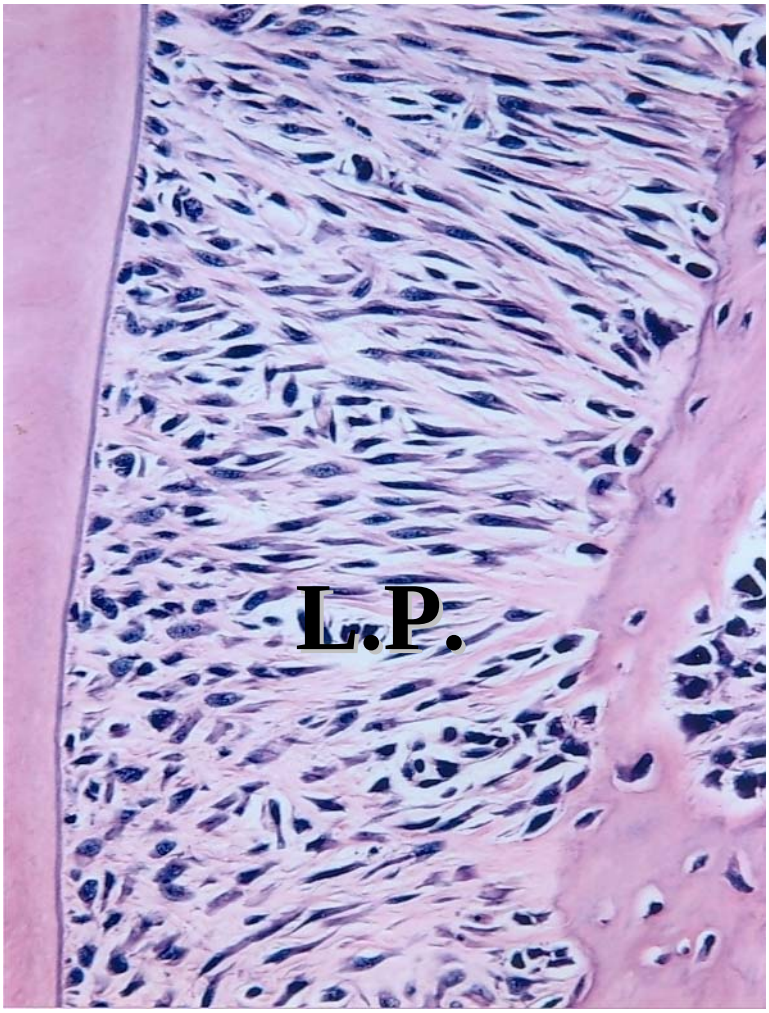

Figura 6. Aspecto histológico das fibras periodontais e tecido conjuntivo vascularizado do ligamento periodontal (L.P.) do rato controle. H.E. (1000X).

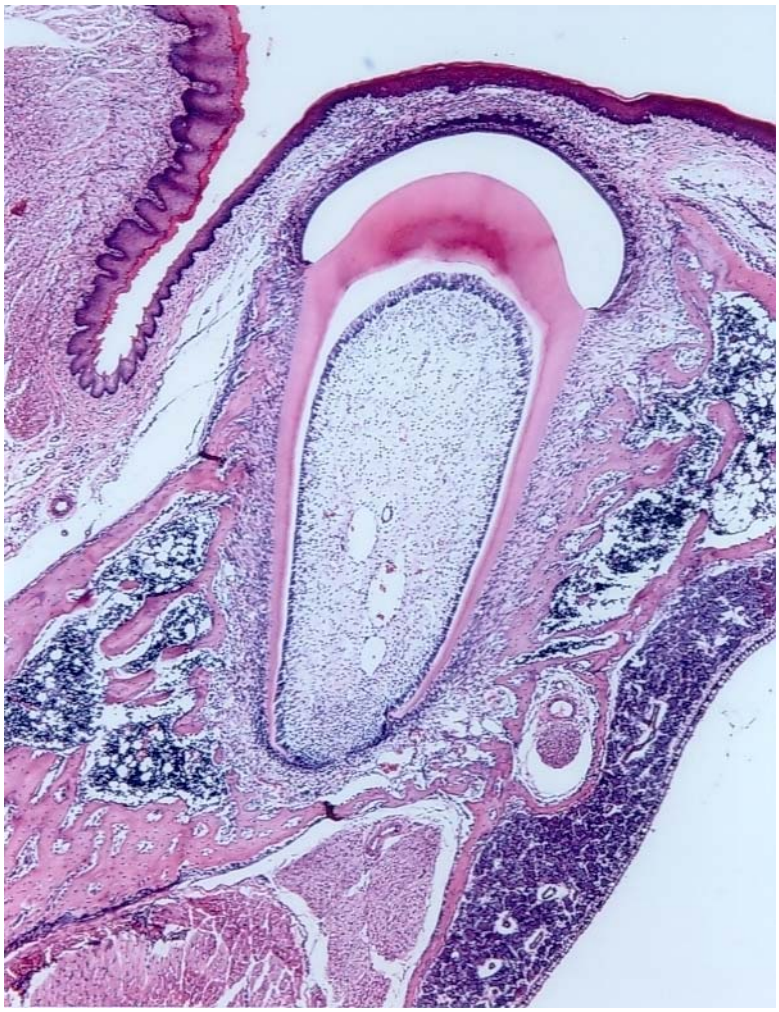

Figura 7. Aspecto histológico mostrando dente 1° molar superior não erupcionado do rato tratado com cobalto. H.E. (100X).

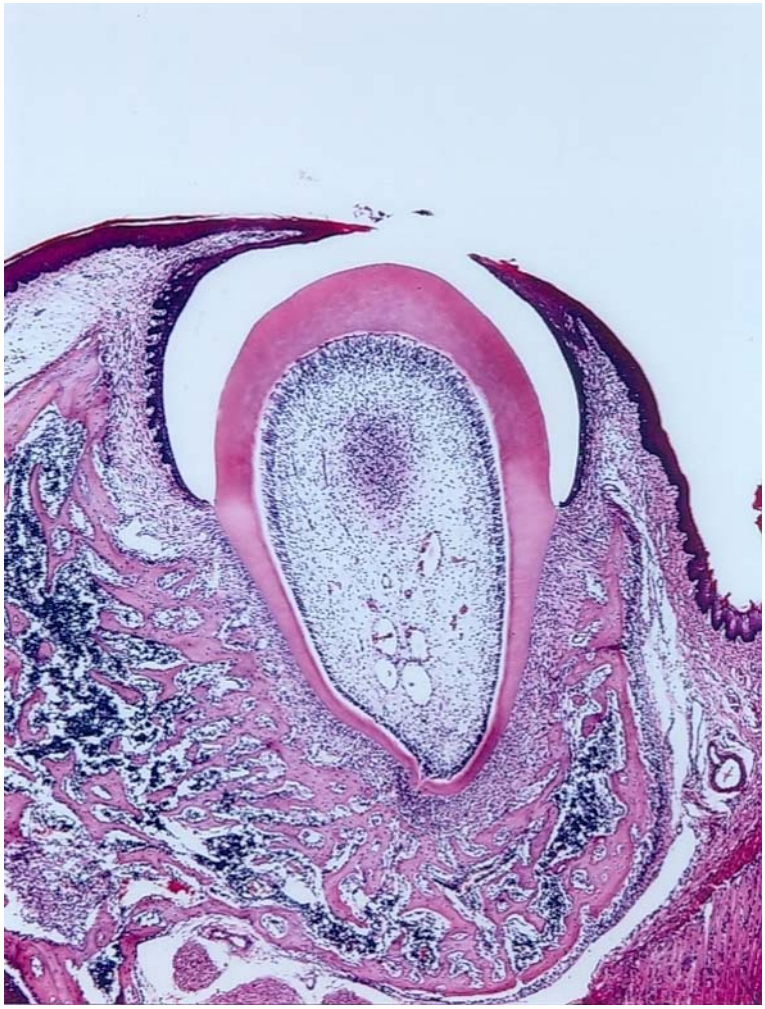

Figura 8. Aspecto histológico mostrando dente 1° molar superior parcialmente erupcionado do rato tratado com cobalto. H.E. (100X).

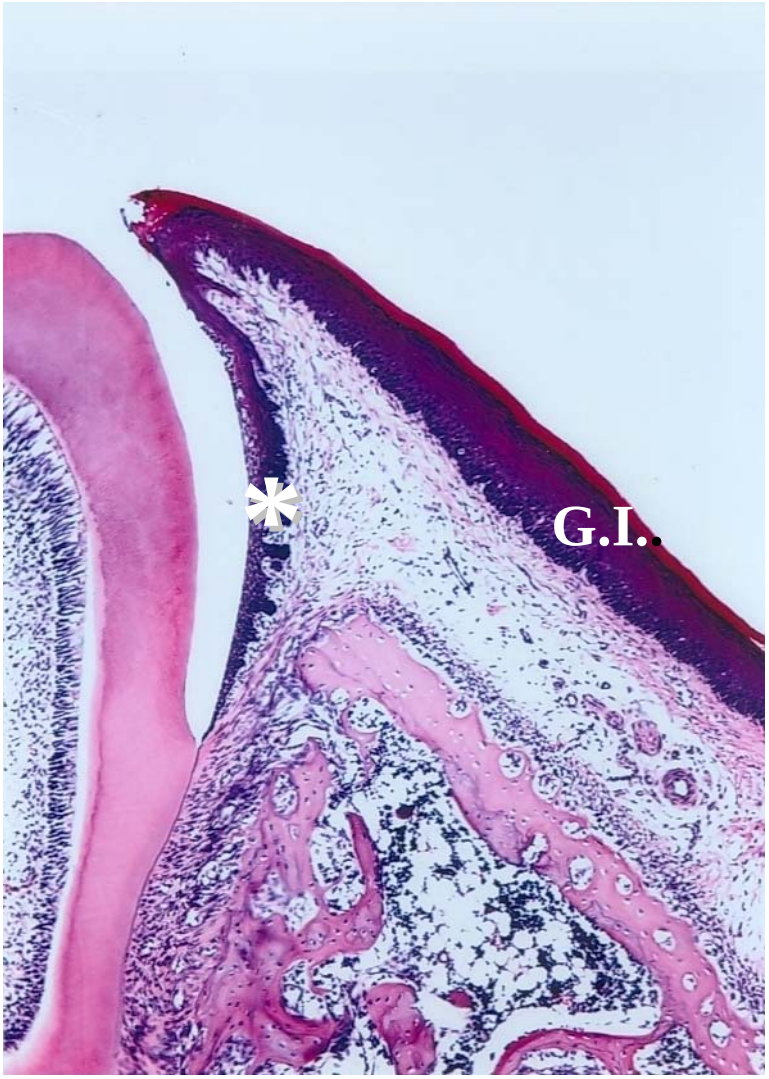

Figura 9. Aspecto histológico mostrando a crista gengival do rato tratado com cobalto, observar o epitélio juncional e epitélio adamantino pouco desenvolvido (*) e o epitélio da gengiva inserida (G.I.) mais delgado. H.E. (600X).

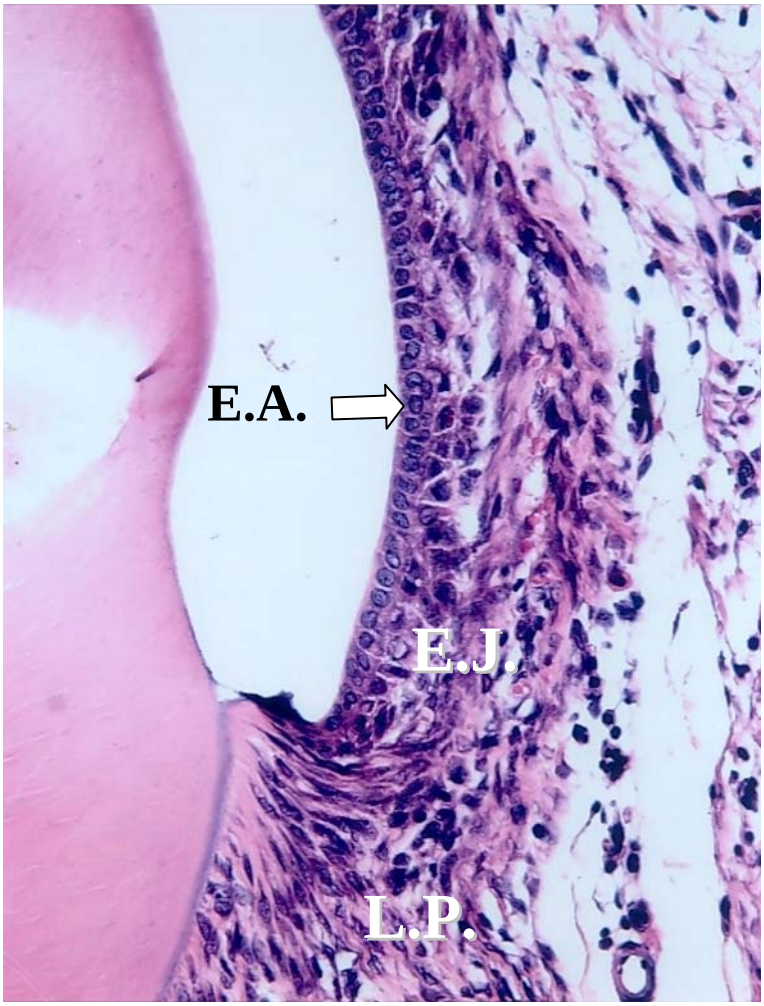

Figura 10. Aspecto histológico do epitélio juncional rudimentar (E.J.), epitélio adamantino mais achatado (E.A.) e ligamento periodontal (L.P.) reduzido do rato tratado com cobalto. H.E. (600X).

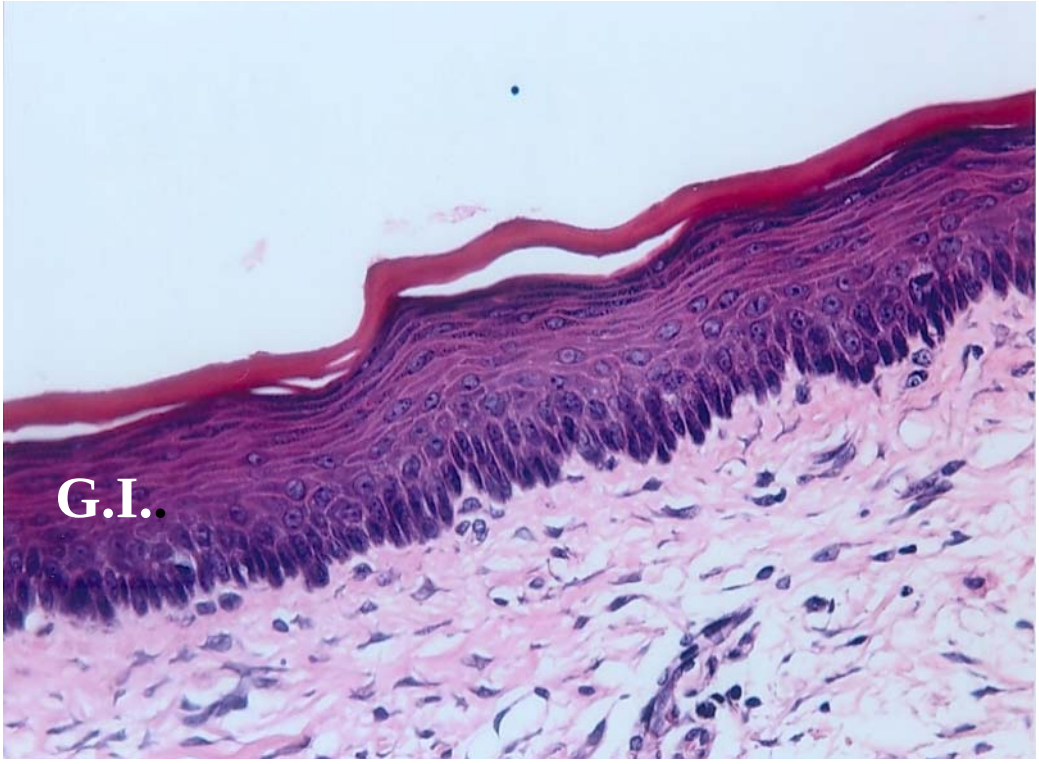

Figura 11. Aspecto histológico da gengiva inserida (G.I.) mais delgada do rato tratado com cobalto. H.E. (1000X).

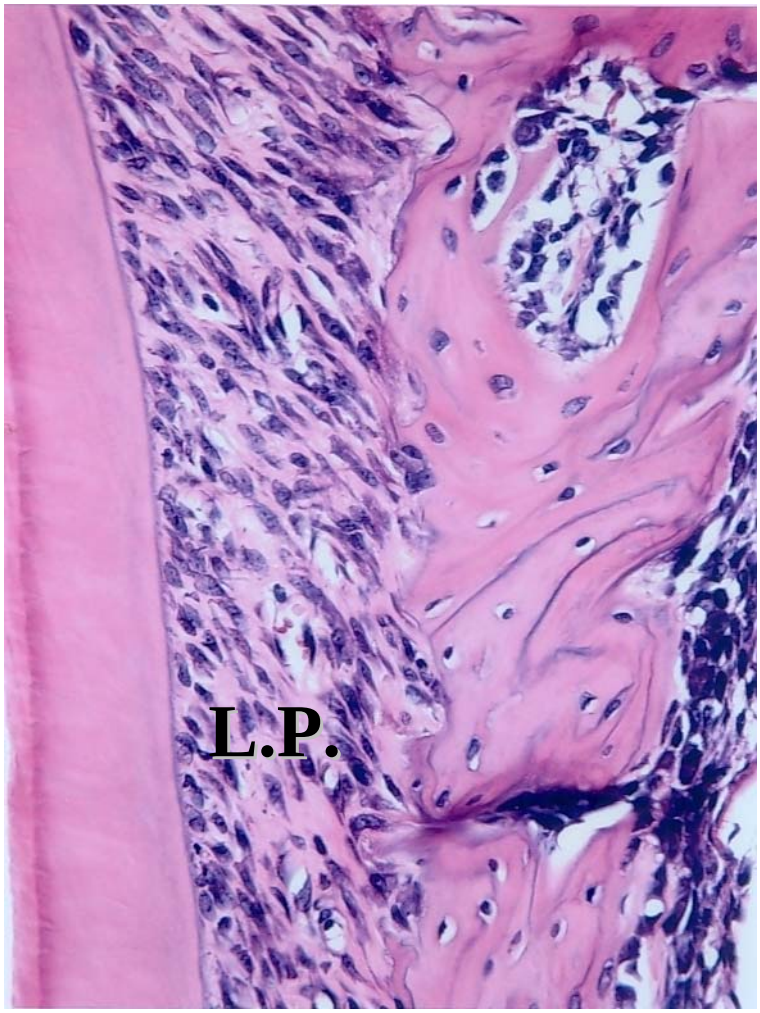

Figura 12. Aspecto histológico do ligamento periodontal (L.P.) do rato tratado com cobalto. Observar as fibras periodontais desorganizadas e espaço periodontal reduzido. H.E. (1000X).

5.3 Morfometria (Cariometria)

a) Epitélio Juncional

Analisando-se a Tabela 2, observa-se que os valores médios dos diâmetros maior, menor e médio dos núcleos da camada basal do epitélio juncional dos ratos controles foram iguais a 9,38 µm, 6,92 µm e 8,02 µm, respectivamente, maiores que os dos ratos tratados com

cobalto, que foram iguais a 5,80µm, 4,33µm e 4,88µm. O confronto estatístico efetuado mostrou significância ($p < 0,01$) entre os dados dos dois grupos de animais.

A relação D/d foi igual a 1,31 no grupo tratado e 1,38 no grupo controle. O teste de Wilcoxon-Mann-Whitney não mostrou significância no confronto efetuado (Tabela 2).

Da análise da Tabela 3, foi possível verificar que os valores médios para volume, área, perímetro e relação V/A dos núcleos das células basais dos ratos controles foram maiores (276,32µm^3, 50,93µm^2, 25,79µm e 5,35), respectivamente, quando comparados aos dos animais tratados com cobalto: 63,87µm^3, 19,02µm^2, 15,63µm e 3,26. O confronto estatístico mostrou significância em todos os parâmetros analisados ($p < 0,01$).

Quando se analisou a forma dos núcleos das células basais, verificou-se que os parâmetros coeficiente de forma e índice de contorno mostraram-se semelhantes entre os animais dos grupos controle e tratado, isto é: 0,95 e 0,96 para o coeficiente de forma e 3,63 e 3,61 para o índice de contorno (Tabela 4). O valor da excentricidade foi maior no controle (0,62) quando comparado ao tratado (0,51) apresentando significância ($p < 0,01$).

Da análise da Tabela 5, pôde-se observar que houve diferença estatística significante, em nível de 1%, para as comparações dos núcleos da camada espinhosa do epitélio juncional, entre os grupos controle e tratado, respectivamente para os seguintes parâmetros: diâmetro maior (9,11µm e 5,64µm), diâmetro menor (6,67µm e 4,12µm) e diâmetro médio (7,77µm e 4,79µm), sendo que para os três parâmetros as médias foram menores para o grupo tratado. Ainda na Tabela 5, é possível observar que a relação diâmetro maior/ diâmetro menor, para os animais dos dois grupos estudados, foi semelhante.

No grupo controle, foi possível observar valores maiores para volume (252,64µm^3), área (47,85µm^2), perímetro (24,99µm) e relação V/A (5,20) quando comparados aos valores encontrados para o grupo tratado com cobalto: 60,60µm^3, 18,35 µm^2, 15,46µm e 3,19,

respectivamente (Tabela 6). Os valores para excentricidade, coeficiente de forma e índice de contorno foram semelhantes nos dois grupos estudados (Tabela 7).

b) Epitélio Adamantino

Analisando-se a Tabela 8, observou-se que os valores para os diâmetros maior, menor e médio dos núcleos do epitélio adamantino do grupo controle foram iguais a 8,10µm, 6,17µm e 7,04 µm respectivamente, maiores que os do grupo tratado com cobalto, que foram iguais a 5,50 µm, 3,98µm e 4,66µm. O confronto estatístico efetuado mostrou significância ($p<0,01$) entre os dados dos dois grupos de animais. O teste de Wilcoxon -Mann-Whitney não mostrou significância ($p<0,01$) no confronto efetuado para a relação D/d.

Da análise da Tabela 9, foi possível verificar que os valores médios para volume, área, perímetro e relação V/A dos núcleos do epitélio adamantino dos ratos controles foram maiores (188,60µm^3, 39,35µm^2, 22,55µm e 4,70) respectivamente, quando comparados aos dos animais tratados: 57,18µm^3, 17,49µm^2, 15,04µm e 3,11. O confronto estatístico mostrou significância em todos os parâmetros analisados ($p<0,01$).

Quando se analisou a forma dos núcleos do epitélio adamantino, verificou-se que os parâmetros utilizados não mostraram diferença ($p<0,01$) entre os animais dos grupos controle e tratado, isto é: 0,58 e 0,61 para a excentricidade, 0,96 e 0,95 para o coeficiente de forma e 3,62 e 3,64 para o índice de contorno (Tabela 10).

c) Gengiva inserida

Da análise da Tabela 11, pôde-se observar que houve diferença estatística significante, em nível de 1%, para as comparações dos núcleos das células basais do epitélio da gengiva

inserida, entre os grupos controle e tratado, respectivamente para os seguintes parâmetros: diâmetro maior (9,66 µm e 5,54 µm), diâmetro menor (6,39 µm e 4,16 µm) e diâmetro médio (7,84 µm e 4,77 µm), sendo que para os três parâmetros as médias foram maiores para o grupo controle. Ainda na Tabela 11, foi possível observar que a relação diâmetro maior/ diâmetro menor foi maior no controle (1,53), quando comparado ao tratado 1,38 ($p<0,05$).

Da análise da Tabela 12, foi possível verificar que os valores médios para volume, área, perímetro e relação V/A dos núcleos das células basais dos ratos controles foram maiores (262,22μm^3, 48,88 μm^2, 25,52 µm e 5,22), respectivamente, quando comparados aos dos ratos tratados com cobalto: 59,74 μm^3, 18,19 μm^2, 15,37µm e 3,18. O confronto estatístico mostrou significância em todos os parâmetros analisados ($p<0,01$).

A análise da forma dos núcleos mostrou valores diferentes para a excentricidade sendo de 0,73 e 0,55 respectivamente, para os grupos controle e tratado ($p<0,01$). Os valores para o coeficiente de forma foram semelhantes para os dois grupos (0,93 e 0,95) e os valores para o índice de contorno foram de 3,68 para o grupo controle e 3,64 para o grupo tratado, sendo a diferença estatisticamente significante ($p<0,05$) (Tabela 13).

Analisando-se a Tabela 14, observou-se que os valores médios para os diâmetros maior, menor e médio dos núcleos das células espinhosas do epitélio da gengiva inserida dos ratos controles foram iguais a 9,38µm, 7,15µm e 8,17µm respectivamente, maiores que os dos ratos tratados, que foram iguais a 6,00µm, 4,43µm e 5,14µm. O confronto estatístico efetuado mostrou significância ($p<0,01$) entre os dois grupos de animais.

A relação D/d foi maior (1,37) no rato tratado quando comparada à do rato controle (1,33). O teste de Wilcoxon-Mann-Whitney não mostrou significância no confronto efetuado (Tabela 14).

Da análise da Tabela 15, foi possível verificar que os valores para volume, área, perímetro e relação V/A dos núcleos das células espinhosas do grupo controle foram maiores

(299,33µm^3, 52,90 µm^2, 26,13µm e 5,45), respectivamente, quando comparados ao grupo tratado com cobalto: 74,15µm^3, 21,02µm^2, 16,51 µm e 3,42. O confronto estatístico efetuado mostrou significância em todos os parâmetros analisados ($p<0,01$). Quando se analisou a forma dos núcleos dessas células, verificou-se que os parâmetros utilizados não apresentaram diferenças estatisticamente significantes entre os animais dos grupos controle e tratado, isto é: 0,60 e 0,60 para a excentricidade, 0,97 e 0,96 para o coeficiente de forma e 3,61 e 3,63 para o índice de contorno (Tabela 16).

d) Ligamento periodontal

Da análise da Tabela 17, pôde-se observar que houve diferença estatística significante para as comparações dos núcleos das fibras periodontais, entre os grupos controle e tratado, respectivamente para os seguintes parâmetros: diâmetro maior (8,14µm e 5,71µm), diâmetro menor (5,14µm e 4,23µm) e diâmetro médio (6,44µm e 4,89µm) sendo que, para os três parâmetros, as médias foram maiores para o grupo controle.

A relação D/d foi maior (1,61) no rato controle quando comparada à do rato tratado (1,39). O teste de Wilcoxon - Mann - Whitney mostrou significância ($p<0,01$) no confronto efetuado (Tabela 17).

Da análise da Tabela 18, foi possível verificar que os valores para volume, área, perímetro e relação V/A dos núcleos das fibras periodontais dos ratos controles foram maiores (113,75µm^3, 32,81µm^2, 23,22µm e 3,42), respectivamente, quando comparados aos dos ratos tratados com cobalto: 64,04µm^3, 19,07µm^2, 15,75µm e 3,26. O confronto estatístico mostrou significância em todos os parâmetros analisados ($p<0,01$).

Quando se analisou a forma dos núcleos das fibras periodontais, verificou-se que os parâmetros analisados foram significantemente diferentes ($p<0,01$) entre os animais dos

grupos controle e tratado, isto é: 0,74 e 0,57 para a excentricidade, 0,77 e 0,95 para o coeficiente de forma e 4,07 e 3,64 para o índice de contorno (Tabela 19).

Tabela 2- Valores cariométricos médios dos núcleos das células da camada basal do epitélio juncional do 1° molar superior de ratos controles (C) e tratados com cobalto (T) durante a lactação. Teste de Wilcoxon - Mann- Whitney.

Diâmetro maior (µm)		Diâmetro menor (µm)		Diâmetro médio (µm)		Relação D/d	
C	T	C	T	C	T	C	T
9,82	5,92	7,00	4,88	8,23	5,36	1,45	1,23
9,40	5,24	7,12	3,92	8,16	4,50	1,34	1,38
8,72	6,12	6,60	4,44	7,56	5,19	1,34	1,41
9,36	5,32	6,68	4,12	7,87	4,66	1,43	1,31
9,60	6,36	7,20	4,28	8,29	4,70	1,34	1,24
$\overline{X}$	$\overline{X}$	$\overline{X}$	$\overline{X}$	$\overline{X}$	$\overline{X}$	$\overline{X}$	$\overline{X}$
9,38	5,80	6,92	4,33	8,02	4,88	1,38	1,31
Ucal= 0*		Ucal= 0*		Ucal= 0*		Ucal=6^{ns}	
p|U|= 0,004		p|U|= 0,004		p|U|= 0,004		p|U|= 0,111	

(*) Estatisticamente significante para p< 0,01
(^{ns}) Não significante

Tabela 3- Valores cariométricos médios dos núcleos das células da camada basal do epitélio juncional do 1° molar superior de ratos controles (C) e tratados com cobalto (T) durante a lactação. Teste de Wilcoxon - Mann- Whitney.

Volume (µm³)		Área (µm²)		Perímetro (µm)		Relação V/A	
C	T	C	T	C	T	C	T
299,55	84,10	53,69	22,90	26,65	17,02	5,49	3,58
290,69	49,24	52,68	16,08	26,10	14,51	5,44	3,00
228,89	74,38	45,08	21,27	24,22	16,73	5,04	3,46
258,98	55,52	48,88	17,34	25,43	14,92	5,25	3,11
303,51	56,10	54,32	17,53	26,56	14,96	5,53	3,13
$\overline{X}$	$\overline{X}$	$\overline{X}$	$\overline{X}$	$\overline{X}$	$\overline{X}$	$\overline{X}$	$\overline{X}$
276,32	63,87	50,93	19,02	25,79	15,63	5,35	3,26
Ucal= 0*		Ucal= 0*		Ucal= 0*		Ucal= 0*	
p|U|= 0,004		p|U|= 0,004		p|U|= 0,004		p|U|= 0,004	

(*) Estatisticamente significante para p< 0,01

Tabela 4- Valores cariométricos médios dos núcleos das células da camada basal do epitélio juncional do 1° molar superior de ratos controles (C) e tratados com cobalto (T) durante a lactação. Teste de Wilcoxon - Mann- Whitney.

Excentricidade		Coeficiente de Forma		Índice de Contorno	
C	T	C	T	C	T
0,63	0,49	0,94	0,98	3,66	3,58
0,62	0,54	0,96	0,95	3,61	3,64
0,58	0,61	0,96	0,95	3,61	3,64
0,64	0,52	0,95	0,97	3,65	3,61
0,64	0,4	0,96	0,97	3,61	3,59
$\overline{X}$	$\overline{X}$	$\overline{X}$	$\overline{X}$	$\overline{X}$	$\overline{X}$
0,62	0,51	0,95	0,96	3,63	3,61
Ucal= 1*		Ucal= 6 ^{ns}		Ucal= 7^{ns}	
p|U|= 0,008		p|U|= 0,111		p|U|= 0,155	

(*) Estatisticamente significante para p < 0,01
(^{ns}) Não significante

Tabela 5- Valores cariométricos médios dos núcleos das células da camada espinhosa do epitélio juncional do 1° molar superior de ratos controles (C) e tratados com cobalto (T) durante a lactação. Teste de Wilcoxon - Mann- Whitney.

Diâmetro maior (µm)		Diâmetro menor (µm)		Diâmetro médio (µm)		Relação D/d	
C	T	C	T	C	T	C	T
9,32	5,88	7,08	3,96	8,10	4,80	1,34	1,50
8,56	5,40	6,36	3,76	7,36	4,47	1,36	1,48
8,80	6,16	6,88	4,80	7,76	5,41	1,29	1,30
9,36	5,44	6,12	4,28	7,55	4,81	1,56	1,30
9,52	5,32	6,92	3,80	8,07	4,48	1,41	1,43
$\overline{X}$	$\overline{X}$	$\overline{X}$	$\overline{X}$	$\overline{X}$	$\overline{X}$	$\overline{X}$	$\overline{X}$
9,11	5,64	6,67	4,12	7,77	4,79	1,39	1,40
Ucal= 0*		Ucal= 0*		Ucal= 0*		Ucal= 0*	
p|U|= 0,004		p|U|= 0,004		p|U|= 0,004		p|U|= 0,421	

(*) Estatisticamente significante para p< 0,01
(^{ns}) Não significante

Tabela 6- Valores cariométricos médios dos núcleos das células da camada espinhosa do epitélio juncional do 1° molar superior de ratos controles (C) e tratados com cobalto (T) durante a lactação. Teste de Wilcoxon - Mann- Whitney.

Volume (µm³)		Área (µm²)		Perímetro (µm)		Relação V/A	
C	T	C	T	C	T	C	T
288,13	59,65	52,12	18,28	25,92	15,64	5,50	3,20
212,97	48,73	42,82	15,93	23,6	14,55	4,90	2,98
248,79	85,63	47,56	23,25	24,75	17,32	5,17	3,61
231,09	59,78	45,11	18,32	24,62	15,35	5,03	3,20
282,21	49,24	51,62	15,99	26,05	14,46	5,38	2,98
$\overline{X}$	$\overline{X}$	$\overline{X}$	$\overline{X}$	$\overline{X}$	$\overline{X}$	$\overline{X}$	$\overline{X}$
252,64	60,6	47,85	18,35	24,99	15,46	5,20	3,19
Ucal= 0*		Ucal= 0*		Ucal= 0*		Ucal= 0*	
p|U|= 0,004		p|U|= 0,004		p|U|= 0,004		p|U|= 0,004	

(*) Estatisticamente significante para p< 0,01

Tabela 7- Valores cariométricos médios dos núcleos das células da camada espinhosa do epitélio juncional do 1° molar superior de ratos controles (C) e tratados com cobalto (T) durante a lactação. Teste de Wilcoxon - Mann- Whitney.

Excentricidade		Coeficiente de Forma		Índice de Contorno	
C	T	C	T	C	T
0,60	0,66	0,96	0,93	3,62	3,67
0,61	0,62	0,96	0,94	3,62	3,67
0,57	0,50	0,97	0,97	3,60	3,61
0,74	0,52	0,93	0,97	3,69	3,61
0,62	0,63	0,95	0,95	3,64	3,65
$\overline{X}$	$\overline{X}$	$\overline{X}$	$\overline{X}$	$\overline{X}$	$\overline{X}$
0,63	0,59	0,96	0,95	3,63	3,64
Ucal=12^{ns}		Ucal= 12^{ns}		Ucal= 11^{ns}	
p|U|= 0,500		p|U|= 0,500		p|U|= 0,421	

(^{ns}) Não significante

Tabela 8- Valores cariométricos médios dos núcleos das células do epitélio adamantino do 1° molar superior de ratos controles (C) e tratados com cobalto (T) durante a lactação. Teste de Wilcoxon - Mann- Whitney.

Diâmetro maior (µm)		Diâmetro menor (µm)		Diâmetro médio (µm)		Relação D/d	
C	T	C	T	C	T	C	T
8,68	6,44	6,24	4,32	7,35	5,26	1,40	1,52
8,48	5,16	6,56	3,40	7,42	4,17	1,33	1,55
8,04	5,76	5,52	4,80	6,64	5,24	1,48	1,23
7,16	5,00	5,96	3,60	6,51	4,22	1,22	1,42
8,12	5,16	6,56	3,80	7,28	4,41	1,25	1,38
$\overline{X}$ 8,10	$\overline{X}$ 5,50	$\overline{X}$ 6,17	$\overline{X}$ 3,98	$\overline{X}$ 7,04	$\overline{X}$ 4,66	$\overline{X}$ 1,34	$\overline{X}$ 1,42
Ucal= 0*		Ucal= 0*		Ucal= 0*		Ucal=7 ^{ns}	
p|U|= 0,004		p|U|= 0,004		p|U|= 0,004		p|U|= 0,155	

(*) Estatisticamente significante para p< 0,01
(^{ns}) Não significante

Tabela 9- Valores cariométricos médios dos núcleos das células do epitélio adamantino do 1° molar superior de ratos controles (C) e tratados com cobalto (T) durante a lactação. Teste de Wilcoxon - Mann- Whitney.

Volume (µm³)		Área (µm²)		Perímetro (µm)		Relação V/A	
C	T	C	T	C	T	C	T
212,67	79,20	42,73	21,99	23,62	17,10	4,90	3,50
218,16	38,85	43,54	13,76	23,78	13,62	4,95	2,78
156,62	79,61	34,87	21,96	21,52	16,66	4,43	3,49
148,82	40,52	33,62	14,14	20,69	13,63	4,34	2,82
206,75	47,73	41,97	15,58	23,15	14,18	4,86	2,94
$\overline{X}$ 188,6	$\overline{X}$ 57,18	$\overline{X}$ 39,35	$\overline{X}$ 17,49	$\overline{X}$ 22,55	$\overline{X}$ 15,04	$\overline{X}$ 4,7	$\overline{X}$ 3,11
Ucal= 0*		Ucal= 0*		Ucal= 0*		Ucal= 0*	
p|U|= 0,004		p|U|= 0,004		p|U|= 0,004		p|U|= 0,004	

(*) Estatisticamente significante para p< 0,01

Tabela 10- Valores cariométricos médios dos núcleos das células do epitélio adamantino do 1° molar superior de ratos controles (C) e tratados com cobalto (T) durante a lactação. Teste de Wilcoxon - Mann- Whitney.

Excentricidade		Coeficiente de Forma		Índice de Contorno	
C	T	C	T	C	T
0,67	0,70	0,95	0,93	3,63	3,67
0,53	0,71	0,96	0,93	3,62	3,69
0,69	0,41	0,94	0,98	3,66	3,59
0,41	0,63	0,98	0,95	3,59	3,64
0,62	0,6	0,98	0,95	3,59	3,63
$\overline{X}$ 0,58	$\overline{X}$ 0,61	$\overline{X}$ 0,96	$\overline{X}$ 0,95	$\overline{X}$ 3,62	$\overline{X}$ 3,64
Ucal= 9 ^{ns}		Ucal= 8 ^{ns}		Ucal=6^{ns}	
p|U|= 0,274		p|U|= 0,210		p|U|= 0,111	

(^{ns}) Não significante

Tabela 11- Valores cariométricos médios dos núcleos das células da camada basal do epitélio da gengiva inserida do 1° molar superior de ratos controles (C) e tratados com cobalto (T) durante a lactação. Teste de Wilcoxon - Mann- Whitney.

Diâmetro maior (µm)		Diâmetro menor (µm)		Diâmetro médio (µm)		Relação D/d	
C	T	C	T	C	T	C	T
10,16	6,00	6,92	4,84	8,36	5,36	1,48	1,26
9,08	5,44	5,80	4,20	7,25	4,75	1,57	1,33
9,08	5,04	6,20	4,12	7,48	4,54	1,49	1,25
9,12	5,36	6,20	3,72	7,49	4,44	1,5	1,48
10,88	5,88	6,84	3,92	8,60	4,77	1,61	1,56
$\overline{X}$ 9,66	$\overline{X}$ 5,54	$\overline{X}$ 6,39	$\overline{X}$ 4,16	$\overline{X}$ 7,84	$\overline{X}$ 4,77	$\overline{X}$ 1,53	$\overline{X}$ 1,38
Ucal= 0*		Ucal= 0*		Ucal= 0*		Ucal= 3**	
p|U|= 0,004		p|U|= 0,004		p|U|= 0,004		p|U|= 0,004	

(*) Estatisticamente significante para p< 0,01
(**)Estatisticamente significante para p< 0,05

Tabela 12- Valores cariométricos médios dos núcleos das células da camada basal do epitélio da gengiva inserida do 1° molar superior de ratos controles (C) e tratados com cobalto (T) durante a lactação. Teste de Wilcoxon - Mann- Whitney.

Volume (µm³)		Área (µm²)		Perímetro (µm)		Relação V/A	
C	T	C	T	C	T	C	T
316,28	82,44	55,54	22,75	27,10	17,12	5,58	3,58
204,70	58,12	41,63	17,94	23,68	15,25	4,83	3,17
224,79	51,27	44,33	16,43	24,25	14,45	4,99	3,03
224,34	47,42	44,36	15,68	24,33	14,41	4,99	2,96
341,01	59,46	58,56	18,13	28,24	15,60	5,73	3,18
$\overline{X}$	$\overline{X}$	$\overline{X}$	$\overline{X}$	$\overline{X}$	$\overline{X}$	$\overline{X}$	$\overline{X}$
262,22	59,74	48,88	18,19	25,52	15,37	5,22	3,18
Ucal= 0*		Ucal= 0*		Ucal= 0*		Ucal= 0*	
p|U|= 0,004		p|U|= 0,004		p|U|= 0,004		p|U|= 0,004	

(*) Estatisticamente significante para p< 0,01

Tabela 13- Valores cariométricos médios dos núcleos das células da camada basal do epitélio da gengiva inserida do 1° molar superior de ratos controles (C) e tratados com cobalto (T) durante a lactação. Teste de Wilcoxon - Mann- Whitney.

Excentricidade		Coeficiente de Forma		Índice de Contorno	
C	T	C	T	C	T
0,71	0,43	0,94	0,97	3,66	3,60
0,76	0,51	0,93	0,96	3,69	3,62
0,70	0,45	0,94	0,97	3,66	3,60
0,71	0,66	0,94	0,94	3,67	3,66
0,76	0,68	0,92	0,92	3,71	3,70
$\overline{X}$	$\overline{X}$	$\overline{X}$	$\overline{X}$	$\overline{X}$	$\overline{X}$
0,73	0,55	0,93	0,95	3,68	3,64
Ucal= 0*		Ucal= 6^{ns}		Ucal= 4**	
p|U|= 0,004		p|U|= 0,111		p|U|= 0,048	

(*) Estatisticamente significante para p< 0,01
(**) Estatisticamente significante para p< 0,05
(^{ns}) Não significante

Tabela 14- Valores cariométricos médios dos núcleos das células da camada espinhosa do epitélio da gengiva inserida do 1° molar superior de ratos controles (C) e tratados com cobalto (T) durante a lactação. Teste de Wilcoxon - Mann- Whitney.

Diâmetro maior (µm)		Diâmetro menor (µm)		Diâmetro médio (µm)		Relação D/d	
C	T	C	T	C	T	C	T
9,56	6,92	6,96	5,04	8,13	5,88	1,39	1,40
9,56	5,48	7,00	4,32	8,16	4,86	1,38	1,28
9,68	6,24	7,40	4,40	8,44	5,22	1,33	1,45
8,28	5,36	6,72	4,32	7,45	4,80	1,24	1,25
9,84	6,00	7,68	4,08	8,67	4,93	1,30	1,49
$\overline{X}$	$\overline{X}$	$\overline{X}$	$\overline{X}$	$\overline{X}$	$\overline{X}$	$\overline{X}$	$\overline{X}$
9,38	6,00	7,15	4,43	8,17	5,14	1,33	1,37
Ucal= 0*		Ucal= 0*		Ucal= 0*		Ucal= 8^{ns}	
p|U|= 0,004		p|U|= 0,004		p|U|= 0,004		p|U|= 0,210	

(*) Estatisticamente significante para p< 0,01
(^{ns}) Não significante

Tabela 15- Valores cariométricos médios dos núcleos das células da camada espinhosa do epitélio da gengiva inserida do 1° molar superior de ratos controles (C) e tratados com cobalto (T) durante a lactação. Teste de Wilcoxon - Mann- Whitney.

Volume (µm³)		Área (µm²)		Perímetro (µm)		Relação V/A	
C	T	C	T	C	T	C	T
286,29	108,08	52,21	27,27	26,15	18,95	5,42	3,92
288,87	61,63	52,56	18,69	26,20	15,46	5,44	3,24
319,16	76,85	56,20	21,61	26,99	16,88	5,63	3,48
225,84	59,72	44,20	18,28	23,64	15,27	4,97	3,20
346,48	64,46	59,31	19,26	27,67	16,01	5,78	3,29
$\overline{X}$	$\overline{X}$	$\overline{X}$	$\overline{X}$	$\overline{X}$	$\overline{X}$	$\overline{X}$	$\overline{X}$
293,33	74,15	52,9	21,02	26,13	16,51	5,45	3,42
Ucal= 0*		Ucal= 0*		Ucal= 0*		Ucal= 0*	
p|U|= 0,004		p|U|= 0,004		p|U|= 0,004		p|U|= 0,004	

(*) Estatisticamente significante para p< 0,01

Tabela 16- Valores cariométricos médios dos núcleos das células da camada espinhosa do epitélio da gengiva inserida do 1° molar superior de ratos controles (C) e tratados com cobalto (T) durante a lactação. Teste de Wilcoxon - Mann- Whitney.

Excentricidade		Coeficiente de Forma		Índice de Contorno	
C	T	C	T	C	T
0,65	0,60	0,96	0,95	3,63	3,64
0,66	0,56	0,96	0,97	3,62	3,59
0,59	0,63	0,97	0,94	3,61	3,65
0,54	0,50	0,98	0,98	3,58	3,59
0,55	0,68	0,97	0,94	3,60	3,66
$\overline{X}$ 0,60	$\overline{X}$ 0,60	$\overline{X}$ 0,97	$\overline{X}$ 0,96	$\overline{X}$ 3,61	$\overline{X}$ 3,63
Ucal=12 ^{ns} p|U|= 0,500		Ucal=8 ^{ns} p|U|= 0,210		Ucal= 8^{ns} p|U|= 0,210	

(^{ns}) Não significante

Tabela 17- Valores cariométricos médios dos núcleos das fibras do ligamento periodontal do 1° molar superior de ratos controles (C) e tratados com cobalto (T) durante a lactação. Teste de Wilcoxon - Mann- Whitney.

Diâmetro maior (µm)		Diâmetro menor (µm)		Diâmetro médio (µm)		Relação D/d	
C	T	C	T	C	T	C	T
8,28	5,76	4,88	4,00	6,33	4,77	1,72	1,47
8,08	5,52	5,44	4,48	6,61	4,95	1,51	1,26
8,16	6,56	5,16	4,56	6,46	5,43	1,6	1,48
8,28	5,32	5,20	3,96	6,53	4,56	1,62	1,39
7,92	5,40	5,00	4,16	6,27	4,72	1,60	1,33
$\overline{X}$ 8,14	$\overline{X}$ 5,71	$\overline{X}$ 5,14	$\overline{X}$ 4,23	$\overline{X}$ 6,44	$\overline{X}$ 4,89	$\overline{X}$ 1,61	$\overline{X}$ 1,39
Ucal= 0* p|U|= 0,004		Ucal= 0* p|U|= 0,004		Ucal= 0* p|U|= 0,004		Ucal= 0* p|U|= 0,004	

(*) Estatisticamente significante para p< 0,01

Tabela 18- Valores cariométricos médios dos núcleos das fibras do ligamento periodontal do 1° molar superior de ratos controles (C) e tratados com cobalto (T) durante a lactação. Teste de Wilcoxon - Mann- Whitney.

Volume (µm³)		Área (µm²)		Perímetro (µm)		Relação V/A	
C	T	C	T	C	T	C	T
104,99	59,02	31,76	18,10	23,34	15,51	3,25	3,18
125,64	65,80	34,40	19,48	23,31	15,78	3,63	3,30
114,84	86,63	33,02	23,44	23,28	17,67	3,44	3,62
118,73	51,80	33,77	16,59	23,59	14,69	3,47	3,04
104,55	57,19	31,10	17,72	22,59	15,11	3,33	3,15
$\overline{X}$	$\overline{X}$	$\overline{X}$	$\overline{X}$	$\overline{X}$	$\overline{X}$	$\overline{X}$	$\overline{X}$
113,75	64,09	32,81	19,07	23,22	15,75	3,42	3,26
Ucal= 0*		Ucal= 0*		Ucal= 0*		Ucal= 6^{ns}	
p|U|= 0,004		p|U|= 0,004		p|U|= 0,004		p|U|= 0,11	

(*) Estatisticamente significante para p< 0,01
(^{ns}) Não significante

Tabela 19- Valores cariométricos médios dos núcleos das fibras do ligamento periodontal do 1° molar superior de ratos controles (C) e tratados com cobalto (T) durante a lactação. Teste de Wilcoxon - Mann- Whitney.

Excentricidade		Coeficiente de Forma		Índice de Contorno	
C	T	C	T	C	T
0,79	0,62	0,74	0,94	4,16	3,67
0,70	0,45	0,80	0,97	3,98	3,60
0,73	0,65	0,77	0,94	4,06	3,67
0,75	0,58	0,77	0,95	4,07	3,64
0,75	0,54	0,77	0,96	4,06	3,62
$\overline{X}$	$\overline{X}$	$\overline{X}$	$\overline{X}$	$\overline{X}$	$\overline{X}$
0,74	0,57	0,77	0,95	4,07	3,64
Ucal= 0*		Ucal= 0*		Ucal= 0*	
p|U|= 0,004		p|U|= 0,004		p|U|= 0,004	

(*) Estatisticamente significante para p< 0,01

5.4 Estereologia

5.4.1 Epitélio juncional e epitélio adamantino

5.4.1.1 Volume citoplasmático

A média do volume citoplasmático das células da camada basal do epitelio juncional mostrou-se menor (128,95 μm^3) nos animais tratados em relação aos animais controle (448,40 μm^3) (Tabela 20). O mesmo ocorreu quando se analisou o volume citoplasmático das células da camada espinhosa da mesma região (Tabela 21). Nestas, o valor médio foi de 226,18 μm^3 para o grupo tratado e para o grupo controle foi de 510,49 μm^3. Em ambos os casos, o confronto estatístico mostrou significância para $p<0,01$.

O volume citoplasmático das células do epitélio adamantino do 1° molar superior do filhote tratado com cobalto foi menor (115,16 μm^3) quando comparado ao do controle (305,09μm^3). Esta diferença foi significante ($p<0,01$) (Tabela 22).

5.4.1.2 Volume celular

A média dos valores dos volumes celulares das células da camada basal do epitélio juncional mostrou-se menor (190,72 μm^3) no grupo tratado quando comparada ao do grupo controle (719,63 μm^3). Tal diferença foi estatisticamente significante para $p<0,01$ (Tabela 20).

Nas células da camada espinhosa da mesma região, a média dos volumes celulares também se mostrou significantemente menor no grupo tratado: os valores médios foram iguais a 756,93 μm^3e 284,76μm^3, respectivamente nos grupos controle e tratado (Tabela 21).

Para o epitélio adamantino, o volume celular foi igual a 489,40 μm^3 para o controle e

169,92 μm^3 para o tratado com cobalto. Tal diferença foi significante para $p<0,01$ (Tabela 22).

5.4.1.3 Relação núcleo/citoplasma

Observando-se os valores médios da relação núcleo/citoplasma para as camadas basal e espinhosa do epitélio juncional, expressos respectivamente nas Tabelas 20 e 21, notou-se que houve diferença significante quando da comparação estatística efetuada entre os dois grupos de animais, com valores menores para o tratado ($p<0,01$). Para as células do epitélio adamantino, os valores foram de 0,13 para o grupo tratado e 0,35 para o grupo controle ($p<0,01$) (Tabela 22).

5.4.1.4 Espessura epitelial

A espessura da camada basal do epitélio juncional mostrou-se aumentada nos animais do grupo tratado (5,09μm) quando comparada à do grupo controle (4,54 μm), no entanto, tal diferença não foi estatisticamente significante (Tabela 20).

A camada espinhosa mostrou-se mais espessa no grupo tratado (15,66 μm), em relação ao controle (9,76 μm); e tal diferença foi estatisticamente significante para $p<0,05$ (Tabela 21).

A espessura do epitélio adamantino mostrou-se diminuída no animal controle (5,28 μm) quando comparada à do tratado (7,42 μm). O confronto estatístico foi significante para $p<0,01$ (Tabela 22).

Com relação à espessura total do epitélio juncional, os filhotes tratados apresentaram o epitélio significantemente diminuído em relação ao grupo dos filhotes controles ($p<0,05$) (Tabela 23).

5.4.1.5 Densidade numérica celular

A densidade numérica celular das camadas basal e espinhosa do epitélio juncional do 1° molar superior mostrou-se aumentada nos filhotes tratados. Tal diferença foi estatisticamente significante para $p<0,01$ (Tabelas 20 e 21). Para o epitélio como um todo, bem como para o epitélio adamantino, o mesmo foi verificado (Tabelas 22 e 23).

5.4.1.6 Densidade de superfície

O valor médio da densidade de superfície mostrou-se diminuída nos animais tratados em comparação aos animais controles. Tal diferença foi estatisticamente significante para $p<0,01$ (Tabela 23).

5.4.1.7 Relação superfície externa/camada basal

Os valores da relação superfície externa/camada basal não apresentaram diferenças estatisticamente significantes entre os dois grupos de animais (Tabela 23).

5.4.2 Epitélio da gengiva inserida

5.4.2.1 Volume citoplasmático

Na camada basal do epitélio da gengiva inserida do 1° molar superior, a média do volume citoplasmático das células mostrou-se menor ($132,91\mu m^3$) nos animais tratados em relação ao grupo controle ($353,06\mu m^3$). Tal diferença foi estatisticamente significante para $p<0,01$ (Tabela 24).

O mesmo não ocorreu nas células da camada espinhosa da mesma região. Nestas, o

valor médio do volume citoplasmático foi de 344,57μm^3 para o grupo tratado, e, para o grupo controle, foi de 442,46μm^3. O confronto estatístico não apresentou significância (Tabela 25).

5.4.2.2 Volume celular

O volume celular, na camada basal do epitélio, mostrou-se menor (190,59 μm^3) nos animais tratados, quando comparado ao dos animais controles (608,59μm^3). Tal diferença foi estatisticamente significante para $p<0,01$ (Tabela 24).

Nas células da camada espinhosa da mesma região, a média dos volumes celulares também se mostrou significantemente menor no grupo tratado: os valores médios foram iguais a 730,14μm^3 e 416,90 μm^3 respectivamente, nos grupos controle e tratado (Tabela 25).

5.4.2.3 Relação núcleo/citoplasma

O valor médio da relação núcleo/citoplasma das células da camada basal foi de 0,29 no grupo controle e 0,11 no grupo tratado (Tabela 24). O valor médio da relação núcleo/citoplasma das células da camada espinhosa, expresso na Tabela 25, foi igual a 0,24 no grupo controle e 0,07 no grupo tratado. O confronto estatístico mostrou diferença significante para $p<0,01$.

5.4.2.4 Espessura

A espessura da camada basal do epitélio da gengiva inserida mostrou-se significantemente maior nos animais do grupo tratado (8,42 μm) quando comparada à do grupo controle (5,04 μm) (Tabela 24).

O inverso pôde ser verificado com respeito à camada espinhosa. A espessura da camada espinhosa foi, nos animais do grupo tratado, de 21,67 µm e, nos do grupo controle, de 25,84 µm. Tal diferença foi estatisticamente significante para $p<0,01$ (Tabela 25). A espessura da camada granulosa mostrou-se igual a 6,91µm nos animais tratados e 4,18µm nos animais do grupo controle ($p<0,01$) (Tabela 26).

A camada de ceratina também se mostrou significantemente reduzida nos animais tratados com cobalto. O valor médio encontrado para a espessura de ceratina no epitélio do grupo controle foi de 8,32 µm; nos animais tratados, o valor médio foi de 5,38 µm (Tabela 27).

Com relação à espessura total do epitélio na região da gengiva inserida, o valor obtido para os filhotes tratados foi significantemente menor (32,92 µm) quando comparado ao dos filhotes controles (52,68 µm) (Tabela 27)

5.4.2.5 Densidade numérica

A densidade numérica celular das camadas basal e espinhosa do epitélio mostrou-se aumentada nos filhotes tratados com cobalto. Tal diferença foi estatisticamente significante para as duas camadas (Tabelas 24 e 25). O mesmo foi verificado para a densidade numérica do epitélio como um todo (Tabela 27).

5.4.2.6 Densidade de superfície

O valor médio da densidade de superfície mostrou-se diminuída nos animais tratados (3,29 mm^2/mm^3) em comparação ao grupo controle (20,18 mm^2/mm^3). Tal diferença foi estatisticamente significante (Tabela 27).

5.4.2.7 Relação superfície externa/camada basal

Os valores da relação superfície externa/camada basal mostraram diferenças estatisticamente significantes entre os dois grupos de animais (Tabela 27).

5.4.3 Ligamento periodontal

5.4.3.1 Relação núcleo/citoplasma

Esta relação mostrou ser estatisticamente diferente no confronto efetuado (Tabela 28), sendo menor para o animal tratado quando comparada ao do controle.

5.4.3.2 Volumes celular e citoplasmático

O volume celular das fibras periodontais dos animais tratados foi menor que o dos animais controles, sendo tal diferença estatisticamente significante. O volume citoplasmático, por sua vez, não mostrou diferença significante entre os grupos tratado e controle (Tabela 28).

5.4.3.3 Densidade numérica

O número de fibras periodontais foi igual a 780950/mm^3 de tecido para os animais do grupo controle e 1022535/mm^3 para os do grupo tratado ($p<0,01$) (Tabela 28).

5.4.3.4 Volume relativo

O volume relativo das fibras periodontais foi igual a 21,0% para o núcleo e 58,8% para o citoplasma (grupo controle) e 12,9% para o núcleo e 67,0% para o citoplasma (grupo

tratado). O confronto estatístico foi significante para p<0,01 (Tabela 29). Os valores para o tecido conjuntivo foram iguais a: 20,2% para o animal controle e 20,1% para o animal tratado, sendo que, tal confronto não mostrou diferença estatisticamente significante (Tabela 29).

Tabela 20- Valores médios dos volumes citoplasmáticos e celular, da relação núcleo/citoplasma, da espessura e da densidade numérica celular das células da camada basal do epitélio juncional do 1° molar superior de ratos controles (C) e tratados (T) com cobalto durante a lactação. Teste de Wilcoxon - Mann- Whitney.

Volume Citoplasmático		Volume Celular		Relação N/C		Espessura		Densidade Numérica ($X10^6$)	
C	T	C	T	C	T	C	T	C	T
486,46	142,65	778,34	223,28	4,60	0,15	0,21	3,07	1,28	4,50
711,23	100,20	995,72	147,91	4,10	0,12	0,16	5,00	1,00	6,80
256,56	173,35	482,80	246,56	4,90	0,12	0,58	5,86	3,54	4,10
340,30	125,24	595,52	178,22	4,30	0,11	0,25	6,19	1,68	5,60
447,46	103,29	745,77	157,65	4,80	0,14	0,23	5,31	1,34	6,30
$\overline{X}$	$\overline{X}$	$\overline{X}$	$\overline{X}$	$\overline{X}$	$\overline{X}$	$\overline{X}$	$\overline{X}$	$\overline{X}$	$\overline{X}$
448,40	128,95	719,63	190,72	0,29	0,13	4,54	5,09	1,77	5,46
Ucal= 0*		Ucal= 0*		Ucal= 0*		Ucal= 5 ^{ns}		Ucal=0*	
p|U|= 0,004		p|U|= 0,004		p|U|= 0,004		p|U|= 0,075		p|U|= 0,004	

(*) Estatisticamente significante para p< 0,01
(^{ns}) Não significante

Tabela 21- Valores médios dos volumes citoplasmáticos e celular,da relação núcleo/citoplasma, da espessura e da densidade numérica celular das células da camada espinhosa do epitélio juncional do 1° molar superior de ratos controles (C) e tratados (T) com cobalto durante a lactação. Teste de Wilcoxon - Mann- Whitney.

Volume Citoplasmático		Volume Celular		Relação N/C		Espessura		Densidade Numérica ($X10^6$)	
C	T	C	T	C	T	C	T	C	T
455,34	162,99	733,60	220,90	0,21	0,10	13,50	9,43	1,36	4,50
365,32	165,71	574,07	212,48	0,19	0,08	10,30	18,52	1,74	4,70
458,76	354,50	703,43	437,41	0,19	0,08	8,70	13,62	1,42	2,30
630,95	254,65	856,29	312,92	0,13	0,06	8,10	16,63	1,17	3,20
642,09	193,63	917,27	240,11	0,16	0,07	8,20	20,09	1,09	4,20
$\overline{X}$	$\overline{X}$	$\overline{X}$	$\overline{X}$	$\overline{X}$	$\overline{X}$	$\overline{X}$	$\overline{X}$	$\overline{X}$	$\overline{X}$
510,49	226,18	756,93	284,76	0,18	0,08	9,76	15,66	1,36	3,78
Ucal=0*		Ucal= 0*		Ucal= 0*		Ucal= 2**		Ucal=0*	
p|U|= 0,004		p|U|= 0,004		p|U|= 0,004		p|U|= 0,016		p|U|=0,004	

(*) Estatisticamente significante para p< 0,01
(**) Estatisticamente significante para p< 0,05

Tabela 22- Valores médios dos volumes citoplasmáticos e celular, da relação núcleo/citoplasma, da espessura e da densidade numérica celular do epitélio adamantino do 1 molar superior de ratos controles (C) e tratados (T) com cobalto durante a lactação. Teste de Wilcoxon - Mann- Whitney.

Volume Citoplasmático		Volume Celular		Relação N/C		Espessura		Densidade Numérica ($X10^6$)	
C	T	C	T	C	T	C	T	C	T
291,06	163,29	498,97	239,49	0,23	0,14	0,23	6,07	5,30	4,20
299,46	60,75	513,36	98,71	0,23	0,13	0,23	6,01	5,90	10,10
338,32	162,08	491,61	237,42	0,51	0,14	0,51	9,70	4,70	4,20
361,91	99,89	506,37	139,24	0,40	0,09	0,40	8,34	5,80	7,20
234,68	89,81	436,70	134,72	0,36	0,13	0,36	6,99	4,70	7,40
$\overline{X}$	$\overline{X}$	$\overline{X}$	$\overline{X}$	$\overline{X}$	$\overline{X}$	$\overline{X}$	$\overline{X}$	$\overline{X}$	$\overline{X}$
305,09	115,16	489,40	169,92	0,35	0,13	5,28	7,42	2,40	6,62
Ucal= 0*		Ucal= 0*		Ucal= 0*		Ucal=0*		Ucal=0*	
p|U|= 0,004		p|U|= 0,004		p|U|= 0,004		p|U|= 0,004		p|U|= 0,004	

(*) Estatisticamente significante para p< 0,01

Tabela 23- Valores médios da densidade de superfície, da espessura total do epitélio, da relação superfície externa/camada basal e da densidade numérica celular do epitélio juncional total do 1° molar superior de ratos controles (C) e tratados (T) com cobalto durante a lactação. Teste de Wilcoxon - Mann- Whitney.

Densidade de superfície		Espessura total do epitélio		Relação superfície ext. /camada basal		Densidade numérica ($X10^6$)	
C	T	C	T	C	T	C	T
47,89	7,22	20,90	11,84	1,09	0,81	1,39	5,00
47,70	3,71	29,10	22,24	0,90	0,76	1,75	5,10
45,48	4,67	24,50	19,87	0,52	0,95	2,28	2,70
54,32	4,80	24,70	18,33	0,71	0,86	1,85	3,80
53,78	3,79	27,00	23,99	0,91	0,91	1,45	4,90
$\overline{X}$	$\overline{X}$	$\overline{X}$	$\overline{X}$	$\overline{X}$	$\overline{X}$	$\overline{X}$	$\overline{X}$
49,83	4,84	25,24	19,25	0,83	0,86	1,74	4,3
Ucal=0*		Ucal= 3**		Ucal= 11 ^{ns}		Ucal=0*	
p|U|= 0,004		p|U|=0,028		p|U|= 0,421		p|U|= 0,004	

(*) Estatisticamente significante para p< 0,01
(**) Estatisticamente significante para p< 0,05
(^{ns}) Não significante

Tabela 24- Valores médios dos volumes citoplasmáticos e celular, da relação núcleo/citoplasma, da espessura e da densidade numérica celular das células da camada basal do epitélio da gengiva inserida do 1° molar superior de ratos controles (C) e tratados (T) com cobalto durante a lactação. Teste de Wilcoxon - Mann- Whitney.

Volume Citoplasmático		Volume Celular		Relação N/C		Espessura		Densidade Numérica ($X10^6$)	
C	T	C	T	C	T	C	T	C	T
713,83	181,42	1019,76	262,05	0,16	0,12	0,16	8,22	4,10	3,80
79,81	146,76	279,34	202,88	0,47	0,11	0,47	8,29	3,10	4,90
219,13	114,89	438,26	163,89	0,29	0,11	0,29	8,72	4,90	6,10
264,01	101,14	484,02	146,97	0,26	0,11	0,26	7,56	6,70	6,80
388,54	120,34	721,58	177,17	0,29	0,12	0,29	9,31	6,40	5,60
$\overline{X}$	$\overline{X}$	$\overline{X}$	$\overline{X}$	$\overline{X}$	$\overline{X}$	$\overline{X}$	$\overline{X}$	$\overline{X}$	$\overline{X}$
353,06	132,91	608,59	190,59	0,29	0,11	5,04	8,92	2,06	5,44
Ucal= 1*		Ucal= 0*		Ucal= 0*		Ucal=0*		Ucal=0*	
p|U|= 0,008		p|U|= 0,004		p|U|= 0,004		p|U|= 0,004		p|U|= 0,004	

(*) Estatisticamente significante para p< 0,01

Tabela 25- Valores médios dos volumes citoplasmáticos e celular, da relação núcleo/citoplasma, da espessura e da densidade numérica celular das células da camada espinhosa do epitélio da gengiva inserida do 1° molar superior de ratos controles (C) e tratados (T) com cobalto durante a lactação. Teste de Wilcoxon - Mann- Whitney.

Volume Citoplasmático		Volume Celular		Relação N/C		Espessura		Densidade Numérica ($X10^6$)	
C	T	C	T	C	T	C	T	C	T
597,90	544,90	879,27	651,35	0,17	0,06	0,17	23,86	22,30	1,50
474,15	262,96	758,64	323,06	0,21	0,08	0,21	20,35	23,50	3,10
494,68	374,63	809,47	449,11	0,23	0,06	0,23	18,13	24,10	2,20
208,77	293,87	425,28	351,78	0,29	0,06	0,29	20,87	29,90	2,80
436,78	246,48	778,02	309,21	0,28	0,07	0,28	25,15	29,40	3,20
$\overline{X}$	$\overline{X}$	$\overline{X}$	$\overline{X}$	$\overline{X}$	$\overline{X}$	$\overline{X}$	$\overline{X}$	$\overline{X}$	$\overline{X}$
442,46	344,57	730,14	416,90	0,24	0,07	25,84	21,67	1,47	2,56
Ucal= 8 ^{ns}		Ucal= 2**		Ucal=0*		Ucal=4 ^{ns}		Ucal=2**	
p|U|= 0,210		p|U|= 0,016		p|U|= 0,004		p|U|= 0,048		p|U|= 0,016	

(*) Estatisticamente significante para p< 0,01
(**) Estatisticamente significante para p< 0,05
(^{ns}) Não significante

Tabela 26- Valores médios da espessura da camada granulosa do epitélio da gengiva inserida do 1° molar superior de ratos controles (C) e tratados (T) com cobalto durante a lactação. Teste de Wilcoxon - Mann- Whitney.

Espessura	
C	T
4,70	6,25
3,40	8,49
3,90	6,53
4,40	6,97
4,50	6,29
$\overline{X}$	$\overline{X}$
4,18	6,91
Ucal= 0*	
p|U|= 0,004	

(*) Estatisticamente significante para p< 0,01

Tabela 27- Valores médios da densidade de superfície, da espessura total do epitélio, da espessura de ceratina, da relação superfície externa/camada basal e da densidade numérica celular do epitélio total da gengiva inserida do 1° molar superior de ratos controles (C) e tratados (T) com cobalto durante a lactação. Teste de Wilcoxon - Mann- Whitney.

Densidade de superfície		Espessura total do epitélio		Espessura de ceratina		Relação superfície ext./ camada basal		Densidade Numérica ($X10^6$)	
C	T	C	T	C	T	C	T	C	T
18,63	3,88	48,50	37,36	7,70	5,84	0,66	0,92	0,80	1,90
26,08	3,77	41,40	32,24	8,80	6,31	0,83	0,88	1,08	3,50
21,49	3,62	48,60	31,11	8,80	4,92	0,83	1,00	0,94	2,80
18,41	2,90	66,60	34,64	8,80	4,14	1,14	0,84	1,79	3,50
16,30	2,70	58,30	29,27	8,30	4,68	0,72	0,96	0,95	3,80
$\overline{X}$	$\overline{X}$	$\overline{X}$	$\overline{X}$	$\overline{X}$	$\overline{X}$	$\overline{X}$	$\overline{X}$	$\overline{X}$	$\overline{X}$
20,18	3,29	52,68	32,92	8,32	5,38	0,84	0,92	1,11	3,10
Ucal= 0*		Ucal= 0*		Ucal= 0*		Ucal= 0*		Ucal= 0*	
p|U|= 0,004		p|U|= 0,004		p|U|= 0,004		p|U|= 0,004		p|U|= 0,004	

(*) Estatisticamente significante para p< 0,01

Tabela 28- Valores médios dos volumes citoplasmáticos e celular, da relação núcleo/citoplasma, da densidade numérica celular do ligamento periodontal do 1° molar superior de ratos controles (C) e tratados (T) com cobalto durante a lactação. Teste de Wilcoxon - Mann- Whitney.

Volume citoplasmático		Volume celular		Relação N/C		Densidade numérica ($X10^6$)	
C	T	C	T	C	T	C	T
1047,50	988,48	1152,49	1226,79	0,13	0,04	867689	815135
1156,72	1090,92	1282,76	1081,28	0,13	0,06	779813	924825
1172,06	1085,43	1286,90	1093,84	0,12	0,04	777062	914211
1614,94	1563,14	1733,67	728,95	0,09	0,07	576810	1371844
1002,41	945,22	1106,96	920,25	0,13	0,06	903378	1086664
$\overline{X}$	$\overline{X}$	$\overline{X}$	$\overline{X}$	$\overline{X}$	$\overline{X}$	$\overline{X}$	$\overline{X}$
1198,73	1134,64	1106,96	1312,56	0,12	0,05	780950	1022535
Ucal=8 ^{ns}		Ucal=2**		Ucal= 0*		Ucal=2**	
p|U|= 0,210		p|U|= 0,016		p|U|= 0,004		p|U|= 0,016	

(*) Estatisticamente significante para p< 0,01
(**) Estatisticamente significante para p< 0,05
(^{ns}) Não significante

Tabela 29 -Valores percentuais médios (%) das estruturas do ligamento peridontal do 1° molar superior de ratos controles (C) e tratados (T) com cobalto durante a lactação. Teste de Wilcoxon - Mann- Whitney.

Fibra					
Núcleo		Citoplasma		Tecido conjuntivo	
C	T	C	T	C	T
24,0	11,5	62,0	74,5	14,0	14,0
22,0	12,0	57,0	60,5	21,0	27,5
21,0	11,0	59,0	70,5	20,0	18,5
15,0	16,0	60,0	70,5	25,0	21,0
23,0	14,0	56,0	66,5	21,0	19,5
$\overline{X}$	$\overline{X}$	$\overline{X}$	$\overline{X}$	$\overline{X}$	$\overline{X}$
21,0	12,9	58,8	67,0	20,2	20,1
Ucal= 1*		Ucal= 1*		Ucal= 11 ^{ns}	
p|U|= 0,008		p|U|= 0,008		p|U|= 0,421	

(*) Estatisticamente significante para p< 0,01
(^{ns}) Não significante

6. DISCUSSÃO

Segundo Tsalev & Zaprianov (1983) o mecanismo de toxicidade do cobalto, evidenciado experimentalmente nos processos metabólicos e em órgãos e glândulas, inclui:

- substituição do zinco pelo cobalto em enzimas Zn-dependente, provocando deficiência de zinco;

- alterações no metabolismo de carboidratos com diminuição da utilização de glicose, na captação do oxigênio e na produção de energia;

- inativação de enzimas oxido-redutivas levando à depressão na oxidação beta de ácidos graxos de cadeia longa, na mitocôndria do miocárdio;

- aumento da fração globulina e ácido neuramínico, que é um constituinte de fração desta proteína;

- danos às células das Ilhotas de Langerhans no pâncreas provocando hiperglicemia;

- nos rins, danos às células do epitélio dos túbulos proximais, com proteinúria e glicosúria;

- no fígado, prejuízo da função hepática com infiltração gordurosa, alterações enzimáticas nos hepatócitos, resultando no aumento de enzimas hepáticas no soro.

Wataha (2000) constatou que 100 μm de cobalto são necessários para inibir 50% da atividade celular. Schmalz et al. (1998) relatam que a vitalidade celular de culturas de fibroblastos e queratinócitos, expostas por 24 horas ao cobalto, foi reduzida em 60%. Além disso, constataram um aumento nos níveis de IL-6 nas culturas celulares expostas ao metal, sugerindo que o cobalto esteja envolvido em atividade inflamatória e que os possíveis mediadores sejam IL-6 e PGE_2. Os autores relatam que algumas ligas odontológicas têm sido supostas causadoras de inflamação gengival e periodontal, entretanto, pouca informação é disponível quanto às moléculas causadoras dos efeitos adversos.

No presente trabalho, a camada basal do epitélio juncional do 1° molar superior do rato tratado com cobalto, durante a lactação, apresentou-se mais delgado e estereologicamente

foi possível observar células menos volumosas com citoplasma mais escasso levando a um maior número de células por mm^3 de tecido. Os núcleos também mostraram valores diminuídos, após cariometria, para os diâmetros maior, menor e médio; volume, área, perímetro, relação volume/área; os valores observados para os parâmetros de forma mostraram valores menores para a excentricidade evidenciando núcleos mais achatados.

Estereologicamente, a camada espinhosa do epitélio juncional comportou-se de modo similar à basal exceto para a sua espessura que apresentou valor mais alto e estatisticamente significante quando comparada à do grupo controle. Os núcleos, após avaliação cariométrica, mostraram valores diminuídos para os diâmetros maior, menor e médio; volume, área, perímetro e relação volume/área; os parâmetros para as formas dos núcleos não mostraram alterações significantes. A espessura total do epitélio juncional apresentou-se diminuída associada a uma densidade numérica celular aumentada.

O epitélio adamantino do rato tratado mostrou-se com células menos volumosas e com citoplasma diminuído, fato que lhe conferiu um número de células por mm^3 mais elevado. Os núcleos eram de menor tamanho e mostraram valores menores para os diâmetros menor, maior e médio; volume, área, perímetro e relação volume/área. Os valores para os parâmetros excentricidade, coeficiente de forma e índice de contorno indicaram ausência de alterações nas formas dos núcleos.

O epitélio da gengiva inserida no rato tratado apresentou-se menos espesso. As camadas basal, espinhosa, granulosa e córnea mostraram-se mais delgadas, observadas após a estereologia, através da qual foi possível constatar a espessura total do epitélio diminuída, como também volumes celulares significantemente reduzidos associados a um maior número de células por mm^3. Os núcleos revelaram-se menores junto às camadas basal e espinhosa, confirmados pelos valores diminuídos, obtidos cariometricamente. Houve também modificações nas formas dos núcleos para as células da camada basal já que os valores de

excentricidade e índice de contorno mostraram-se significantemente menores quando comparados ao grupo controle indicando achatamento nuclear.

O ligamento periodontal apresentou-se desorganizado no grupo tratado com cobalto apresentando fibras de menor tamanho, confirmados após estereologia, uma vez que os volumes citoplasmático e celular apresentaram-se diminuídos além de densidade numérica aumentada. Os núcleos das fibras estavam menores, confirmados pelos valores reduzidos após cariometria. Para os parâmetros relacionados à forma dos núcleos, excentricidade, coeficiente de forma e índice de contorno apresentaram diferenças significantes o que retrata alterações da forma nuclear.

A liberação dos elementos metálicos de uma liga através do fenômeno da corrosão é sempre necessária para a ocorrência de efeitos biológicos adversos. A resposta biológica depende da quantidade de metal liberada bem como da duração de sua exposição aos tecidos (WATAHA, 2000).

Kazantzis (1981) sugerem que o cobalto, ao reagir com proteínas, forma complexos solúveis que penetram nas células por endocitose, ocorrendo assim, digestão das proteínas transportadoras por proteases lisossomais com conseqüente liberação e redistribuição intracelular do metal. Os autores relatam que altas concentrações de cobalto têm sido encontradas nos núcleos de células musculares onde o metal poderá exercer efeitos na replicação do DNA e RNA.

Catelas et al. (2005) observaram que, culturas de macrófagos de ratos expostas ao cobalto, apresentaram alterações morfológicas, liberação de citocina TNF-α , ruptura da membrana celular, fragmentação do DNA e morte celular por necrose e apoptose. Segundo os autores, os efeitos causados pelo metal dependem de sua afinidade por proteínas uma vez que, influenciará no seu mecanismo de penetração celular e conseqüente toxicidade.

Íons metálicos podem mediar respostas mutagênicas e carcinogênicas. Mutagenicidade

é uma alteração na seqüência de pares de bases do DNA enquanto a carcinogenicidade resulta de inúmeras mutações no DNA que levam à célula a crescer e se dividir inapropriadamente. O papel dos metais no mecanismo de carcinogênese consiste na reação com vários compostos endógenos, tais como peróxido de hidrogênio, radicais sulfito e glutationa, produzindo espécies reativas e ativas, causando alterações no DNA, ou seja, o metal pode não atuar diretamente no DNA para causar mutações, mas indiretamente ao gerar radicais livres. Os efeitos mutagênicos também podem ser explicados por alterações provocadas nos mecanismos de reparo do DNA ainda não esclarecidas completamente (HARTWIG, 2002). Segundo Lison et al. (2001), há evidências de que cátions de cobalto solúveis exercem atividade genotóxica e carcinogênica *in vitro e in vivo* em sistemas experimentais, mas na espécie humana não é conclusivo; dados experimentais *in vitro* indicam genotoxicidade potencial em linfócitos humanos, sem evidência de potencial carcinogênico.

Os alvos da ação tóxica dos metais são os processos bioquímicos que ocorrem nas células, especificamente as enzimas e/ou membranas de células e organelas. O efeito tóxico do metal envolve, geralmente, interação entre o metal livre na forma de íon com o sítio alvo. A toxicidade é determinada pela dose nos níveis moleculares/celulares e assim, fatores como a forma química e a capacidade de ligação do metal tornam-se críticos (KLAASEN, 1996 apud ALVES & DELLA ROSA, 2003).

Células aeróbicas estão constantemente expostas à perigosas espécies reativas de oxigênio, entretanto, sob circunstâncias normais, há um balanço entre a formação e a neutralização destas espécies. Partículas metálicas têm o potencial de produzir espécies reativas de oxigênio alterando o equilíbrio entre oxidantes e antioxidantes o que pode levar à danos bioquímicos irreversíveis como peroxidação lipídica, oxidação de proteínas, oxidação de componentes principais do DNA com conseqüentes danos teciduais. A oxidação de proteínas é amplamente patogênica levando à efeitos deletérios na função protéica. Proteínas

ligadas a metais podem também promover oxidação de macromoléculas vizinhas (PETIT et al., 2005).

Segundo Kasprzak (2002), a ruptura da fisiologia celular ocorre quando metais exógenos ligam-se às proteínas (incluindo DNA e proteínas nucleares) ou deslocam metais fisiológicos dos seus transportadores naturais ocasionando danos estruturais e/ou funcionais nos ligantes. Os danos oxidativos podem estar envolvidos na indução de toxicidade e alterações celulares pelo cobalto. Alguns metais alteram o metabolismo de cálcio, ferro, cobre, bem como inibem defesas antioxidantes e interferem nos mecanismos de reparo e replicação do DNA (BUSSELBERG, 1995; FACCIONI et al., 2003). Na cromatina nuclear, a molécula de DNA, tendo abundância de ânions de fosfato e grupos doadores de oxigênio, torna-se um sítio favorável para a ligação de cátions metálicos o que explica a presença de metais nos núcleos celulares quando culturas de células são expostas aos metais *in vivo*. Os efeitos mais comuns observados na cromatina são as ligações cruzadas como, por exemplo, ligações entre duas citosinas ou duas timinas no mesmo filamento que se manifestam em aberrações morfológicas cromossomais (KASPRZAK, 2002).

Segundo Duguid et al. (1993) cátions metálicos bivalentes como o Co^{2+} podem alterar a estrutura do DNA. Metais com forte afinidade por bases perturbam a ligação de hidrogênio entre pares de bases do DNA. Os cátions metálicos ligam-se preferencialmente às regiões GC do que regiões AT. O sítio N7 da guanina é reconhecido como um importante sítio de interação do metal.

Petit et al. (2006) demonstraram que o cobalto induziu a nitração de proteínas quando culturas de macrófagos humanos foram expostas ao metal. Os autores observaram que as proteínas nitradas estavam presentes na fração citoplasmática das células e assim concluíram que o metal tem o potencial de modificar a função protéica além do que, sendo a nitração de proteínas um marco nos danos celulares, ela, provavelmente, esteja relacionada aos efeitos

citotóxicos do cobalto.

Muitos são os mecanismos descritos na literatura como sendo os responsáveis pelos efeitos biológicos adversos causados pelo cobalto. Embora ainda não haja um consenso a este respeito, a interação do metal com o DNA, seja através da formação de ligações cruzadas, danos oxidativos, interferências nos processos de reparo e replicação, parece ser o principal meio de atuação do cobalto. O presente estudo demonstrou alterações em epitélios da mucosa bucal e ligamento periodontal causadas pelo cobalto abrindo assim, perspectivas para que futuros estudos possam ser realizados avaliando o mecanismo específico de atuação do metal capaz de ocasionar tais efeitos adversos.

7. CONCLUSÃO

Foi possível concluir que o cobalto interferiu no desenvolvimento normal do epitélio juncional, epitélio adamantino, gengiva inserida e ligamento periodontal do rato, durante a lactação. As alterações observadas, tanto morfométricas como estereológicas, associadas às desorganizações teciduais, denotam a ação destrutiva do metal. O presente estudo não elucidou todos os aspectos referentes ao papel desempenhado pelo metal no desenvolvimento das estruturas bucais do animal, mas abriu perspectivas para que futuros estudos possam ser realizados buscando os mecanismos através dos quais o cobalto ocasiona tal toxicidade.

8. REFERÊNCIAS BIBLIOGRÁFICAS

ALVES, A.N.L.; ROSA, H.V.D. Exposição ocupacional ao cobalto: aspectos toxicológicos. **Revista Brasileira de Ciências Farmacêuticas**, v.39, n.2, p.129-139.2003.

AMMERMAN, C.B. Recent developments in cobalt and copper in ruminant nutrition: a review. **Journal of Dairy Science**, v.53, p.1079.1970.

AKAL, U.K.; MOCAN, A.; AYDOGAN, S.; OYGUR, T.; BAGCI, L.; CAMDEVIRE,H. Keratinization of palatal mucosa beneath metal-based removable partial and acrylic - based complete dentures compared with normal palatal mucosa: a clinical, cytological and histological study. **Journal of Marmara University Dental Faculty**, v.2, n.4, p.665-72. 1997.

BAL, W.; KASPRZAK, K.S. Induction of oxidative DNA damage by carcinogenic metals. **Toxicology Letters**, v.127, p.55-62.2002.

BEYERSMANN, D. Effects of carcinogenic metals on gene expression. **Toxicology Letters**, v.127, p.63-68.2002.

BHATTACHARYYA, M.H.; WHELTON, B.D.; PETERSON, D.P. Gastrointestinal absorption of cadmium in mice during gestation and lactation. II. Continuous exposure studies. **Toxicology and Applied Pharmacology,** v.66, n.3, p.368-375.1982.

BHATTACHARYYA, M.H.; SELLERS, D.A..; PETERSON, D.P. Postlactational changes in cadmium retention in mice orraly exposed to cadmium during pregnancy and lactation. **Environmental Research**, v.40, n.1, p.145-154.1986.

BIEGO, G.H.; JOYEUX M.; HARTEMANN P.; DEBRY G. Determination of mineral contents in different kinds of milk and estimation of dietary intake in infants. **Food Additives and Contaminants**, v.15, n.7, p.775-781.1998.

BLUNDELL, M.R.; WILD, D.G. Inhibition of bacterial growth by metal salts. **Biochemistry Journal**, p.213-223. 1969.

BOYNE, R; FELL, B.F.; ROBB, I. The surface area of the intestinal mucosa in the lactating rat. **Journal of Physiology,** v.183, n.3, p.570-575.1966.

BONDA, P.L.F.; PORRINI, R.; RIZZIO, E.; PIETRA, R.; FORTANER, S.; SABBIONI,E. Trace metals in oral mucosa in relation to the lichen ruberplanus pathology. A preliminary study carried out by neutron activation analysis. **Journal of Trace Elements and Medicine Biology**, v.15, n.2-3, p.79-83.2001.

BUSSELBERG, D. Calcium channels as target sites of heavy metals. **Toxicology Letters**, v.82/83, p.255-261.1995.

CATELAS, I; PETIT, A; ZUKOR, D.J.; ANTONIOU, J; HUK.,O.L. TNF-α secretion and macrophage mortality induced by cobalt and chromium ions in vitro- Qualitative analysis of apoptosis. **Biomaterials**, v.24, p.383-391. 2003.

CATELAS, I.; PETIT, A.; VALI, H.; FRAGISKATOS, C; MEILLEUR, R.; ZUKOR, D.J.; ANTONIOU, J.; HUK.,O.L. Quantitative analysis of macrophage apoptosis vs. necrosis

induced by cobalt and chromium ions in vitro. **Biomaterials**, v.26, n.15, p.2441-2453. 2005.

CAMPBELL, R.M.; FELL, B.F. Gastro-intestinal hypertrophy in the lactating rat and its relation to food intake. **Journal of Physiology**,v.171, n.1, p.90-97.1964.

CHALKLEY, H.W. Method for the quantitative morphologic analysis of tissues. **Journal of the National Cancer Institute**, v.4, p.47-53.1943.

DE BOECK, M.; LARDAU, S.; BUCHET, J.P.; KIRSCH-VOLDERS, M.; LISON, D. Absence of significant genotoxicity in lymphocytes and urine from workers exposed to moderate levels of cobalt-containing dust: A cross-sectional atudy. **Enviromental Molecular Mutageic**, v.36, p.151-160.2000.

DELÈSSE, M.A. Procédé mechanique pour determiner la composition desroches. **Annales de Mines**, v.13, p.379-388.1848.

DENG, H.; BLOOMFIELD, A.V. Structural effects of cobalt-amine compouns on DNA condensation. **Biophysical Journal**, v.77, p.1556-1561, 1999.

DUGUID, J.; BLOOMFIELD, V.A.; BENEVIDES, J.; THOMAS, G.J. Raman spectroscopy of DNA-Metal complexes. I. Interations and conformational effects of the divalent cations. **Biophysical Journal**, v.65, p.1916-1928.1993.

EDEL, J.; POZZI, G.; SABBIONI, E.; PIETRA, R.; DEVOS, S. Metabolic and toxicological studies on cobalt. **Science of Total Environmental**, v.150, p.233-244. 1994.

ELINDER, C.G.; FRIBERG, I. **Cobalt in: Handbook on the toxicology of metals**, 2ªed, Amsterdam, Elsevier, cap.9, p.68-78. [VII: specific metals], 1986.

FACCIONI, F.; FRANCESCHETTI, P.; CERPELLONI, M.; FRACASSO, M.E. In vivo study on metal release from fixed orthodontic appliances and DNA damage in oral mucosa cells. **American Journal of Orthodontics and Dentofacial Orthopaedics**, v.124, n.6, p.687-93. 2003.

FERREIRA, M.E.; DE LOURDES PEREIRA, M.; GARCIA E COSTA, F.; SOUSA, J.P.; DE CARVALHO, G.S. Comparative study of metallic biomaterials toxicity: a histochemical and immunohistochemical demonstration in mouse spleen. **Journal of Trace Elements and Medicine Biology**, v.17, n.1, p.45-9. 2003.

GAO, Y.G.; SRIRAM, M.; WANG, A.H.J. Crystollographic studies of metal-ion - DNA interactions: different binding modes of cobalt (II), copper (II) and barium (II) to N^7 of guanines in Z-DNA and a drug-DNA complex. **Nucleic Acids Research**, v.21, p.4093-4101. 1993.

GIOVANNINI, E.; PRINCIPATO, G.B.; AMBROSINI, M.V.; GRASSI, G.; DELL'AGATA, M. Early effects of cobalt chloride treatment on certain blood parameters ando n urine compostion. **Journal Of Pharmacology and Experimental Therapeutics**, v.206,n.2.1978.

GOMES, P.O.; WATANABE, I; MATERA, A.; LOPES, R.A.; GOLDENBERG, A. Effects of CO2 laser on the pancreas of dogs: study at light and scanning electron microscopy. **Acta**

Cirúrgica Brasileira, v.5, p.59-65. 1990.

HAGA, Y.; CLYNE, N.;HATORI, N.; HOFFMAN-BANG, C.; PEHERSSON, S.K.; RYDEN, L. Impaired myocardial function following chronic cobalt exposure in an isolated heart model. **Trace Elements Electrolytes**, v.13, p.69-74.1996.

HARTUNG, M.; SCHALLER, K.H.; BRAND, E. On the question of the patogenic importance of cobalt for hard metal fibrosis on the lung. **International Archives of Occupational Environmental Health**, v.50, p.53-57.1982.

HARTWIG, A.; SCHWERDTLE, T. Interactions by carcinogenic metal compounds with DNA repair processes: toxicological implications. **Toxicological Letters**, v.127, p.47-54.2002.

KASPRZAK, S.K. Oxidative DNA and protein damage in metal-induced toxicity and carcinogenesis. **Free Radical Biology and Medicine**, v.32, p.958-967. 2002.

KAZANTZIS, G. Role of cobalt, iron, lead, manganese, mercury, platinum, selenium and titanium in carcinogenesis. **Environmental Health Perspectives**, v.40, p.143-161.1981.

HENNIG, A. Fehler der Oberflachenbestimming von Kernen bei Endlicher Schnittdick. **Mikroskope**, v.12, n.1-2, p.7-11.1957.

HENSTEN-PETTERSEN, A. Casting alloys: side effects. **Advanced Dental Research**, v.6, p.38-43.1992.

HILDEBRAND, H.F.; VERON, C.; MARTIN, P. Les alliages dentaires en métaux non précieux et l'allergie. **Journal de Biologie Buccale**, v.17, p.227-243.1989.

KLAASSEN, C.D. Casarett and Doulls Toxicology. 5ed, New York, McGraw-Hill,1996.

HOOP, M.; ROGASCHEWSKI, S.; GROTH, T. Testing the cytotoxicity of metal alloys used as magnetic prosthetic devices. **Journal of Materials Science Materials in Medicine**, v.14, n.4, p.335-45. 2003.

HORIGUCHI, H; OGUMA, E.; NOMOTO, S.; ARAO, Y.; IKEDA, K.; KAYAMA, F. Acute exposure to cobalt induces transient methemoglobinuria in rats. **Toxicology Letters**, v.151, p.459-466. 2004.

HULTERSTROM, M.; NILSSON, U. Cobalt-chromium as a framework material in implant-supported fixed prostheses: a preliminary report. **International Journal of Oral Maxillofacial Implants**, v.6, n.4, p.475-80. 1991.

ICHINOSE, S.; MUNETA, T.; SEKYIA, I.; ITOH, S.; AOKI, H.; TAGAMI, M. the study of metal ion release and citotoxicity Co-Cr-Mo and Ti-Al-V alloy in total knee prosthesis – scanning electron microscopic observation. **Journal of Material Sciences Materials in Medicine**, v.14, p.79-86. 2003.

IWAMA, C.Y.; PRESTON, J.D. Cobalt-chromium-titanium alloy for removable partial dentures. **International Journal of Prosthodontics** , v.10, n.4, p.309-17. 1997.

KINCAID, R.L.; LEFEBVRE, J.D.; CRONRATH, M.T.; SOCHA; JOHNSON, A.B. Effect of dietary cobalt supplementation on cobalt metabolism and performance of dairy cattle. **Journal of Dairy Science**, v.86, p.1405-1414.2003.

KERFOOT, F.J.; FREDRICK, W.G.; DOMEJER, E. Cobalt metal inhalation studies on miniature swine. **American Industrial Hygiene Association Journal**, v.36, p.17-25.1975.

KLASSEN, C.D. **Cassarett and Doulls Toxicology**. 5ªed, New YorkMc, Graw-Hill, 1996.

KOCADERELI, L.; ATAC, P.A.; KALE, P.S.; OZER, D. Salivary nickel and chromium in patients with fixed orthodontic appliances. **Angle Orthodontist**, v.70, p.431-434. 2000.

KUSAKA, Y.; SATO, K.; SUGANUMA, N.; HOSODA,Y. Metal-induced lung disease: lessons from Japan s experience. **Journal of Occupational Health**, v.43, p.1-23. 2001.

LASSILA, L.V.; VALLITTU, P.K. Effect of water and artificial saliva on the low cycle fatigue resistance of cobalt-chromium dental alloy. **Journal of Prosthetic Dentistry**, v.80, n.6, p.708-13. 1998.

LATUNDE-DADA, G.O.; SHIRALI, S.; McKIE, A.T.; SIMPSON, R.J.; PETERS, T.J. Effect of transition metal ions (cobalt and nickel chlorides) on intestinal iron absorption. **European Journal of Clinical Investigation**, v.34, n.9, p.626-30. 2004.

LAUWERYS, R.; LISOM, D. Health risks associated with cobalt exposure – an overview. **The Science of the Total Environmental**, v.150, p.1-6.1994

LEGHISSA,P.; FERRARI, M.T.; PIAZZOLLA,S.; CAIRONI,M.;PARIGI,P.C.; LEBBOLO, E. Cobalt exposure evaluation in dental prostheses production. **Science of the Total Environment**, v.130, n.1-3, p.253-7. 1994.

LEWIS, M.; WOROBEY, J.; RAMSAY, D.S.; CORMACK, M.K. Prenatal exposure to heavy metals: effect on childhood cognitive skills and health status. **Pediatrics**, v.89, n.6, p.1010-1015.1992.

LISON, D.;DE BOECK, M.; VEROUGSTRAETE, V.; KIRSCH-VOLDERS, M. Update on the genotoxicity and carcinogenicity of cobalt compounds. **Occupational Environmental Medicine**, v.58, p.619-625. 2001.

LISON, D.; LAUWERYS, R.; DEMEDTS, M.; NEMERY, B. Experimental research into the pathogenesis of cobalt metal lung disease. **European Respiratory Journal**, v.9, p.1024-1028.1996.

LYGRE, H. Prosthodontic biomaterials and adverse reactions: a critical review of the clinical and research literature. **Acta Odontologica Scandinavica**, v.60,n.1, p.1-9. 2002.

MATTEIS F, GIBBS A. Inhibition of haem synthesis caused by cobalt in rat liver. **Biochemistry Journal**, v.62, p.213-216.1977.

MERRITT, K.; BROWN, S.A.; SHARKEY, N.A. The binding of metal salts and corrosion products to cells and proteins in vitro. **Journal of Biomedical Materials Research**, v.18,

p.1005-1015.1984.

MERZ, W.A. Die Streckenmessung na gerichteten Strukturen in Mikroskop und ihre anwendung zur Bestimmung von Oberflãchen-volumen-relationen in Knochenewebe. **Mikroskope**. Wien, v.22, n.5, p.132-142.1968.

MOCKERS, O.; DEROZE, D.; CAMPS, J. Cytotoxicity of orthodontic bands, brackets and archwires in vitro. **Dental Materials**, v.8, p.311-317.2002.

MORSE, A. Formic acid-sodium citrate decalcification and butyl alcohol dehydration of teeth and bone for sectioning in paraffin. **Journal of Dental Research**, v.24, p.143-53.1945.

PARR RM; TAYLOR DM. The concentrations of cobalt, copper, iron and zinc in some normal humantissues as determined by neutron-activation analysis. **Biochemistry Journal** v.91, p.424-431. 1964.

PAYNE, L. R. The hazards of cobalt. **Journal of Sociology Occupational Medicine**, v.27, p.20-25.1977.

PERLMUTTER, A.F.; SOLOFF, M.S. Characterization of the metal ion requirement for oxytocin-receptor interaction in rat mammary gland membranes. **Journal of Biology Chemistry**, v.254, n.10, p.3899-3906. 1979.

PETIT, A.; MWALE, F.; TKACZYK, C.; ANTONIOU, J.; ZUKOR, D.J.; HUK, O.L. Induction of protein oxidation by cobalt and chromium ions in human U937 macrophages. **Biomaterials**, v. 26, n. 21, p.4416-22. 2005.

PETIT, A.; MWALE, F.; TKACZYK, C.; ANTONIOU, J.; ZUKOR, D.J.; HUK, O.L. Cobalt and chromium ions induce nitration of proteins in human U937 macrophages in vitro. **Journal of Biomedical Materials Research Part A**, p.599-605.2006

RECLARU, L; LUTHY, H; ESCHLER, PY; BLATTER, A; SUSZ, C. Corrosion behaviour of cobalt-chromium dental alloys doped with precious metals. **Biomaterials**, v.26, n.21, p. 4358-65. 2005.

RHOADS, K.; SANDERS, C.L. Lung clearance, translocation and acute toxicity of arsenic, berllium, cadmium, cobalt, lead, selenium and ytterbium oxides following deposition in rat lung. **Environmental Research**, v.36, p.359-378.1985.

ROSSIPAL, E; KRACHLER, M; MICET-TURK, D. Investigation of the transport of trace elements across barriers in humans: studies of placental and mammary transfer. **Acta Pediatrics**, v.89, p.1190-5. 2000.

ROSSIPAL, E; KRACHLER, M. Pattern of trace elements in human milk during the course of lactation. **Nutrition Research**, v.18, n.1, p.11-24.1998.

SAGLAM, A.M.; BAYSAL, V.; CEYLAN, A.M. Nickel and cobalt hypersensitivity before and after orthodontic therapy in children. **Journal of Contemporary Dental Practice**, v.5,n.4, p.79-90. 2004.

SALA, M. A; LOPES, R.A; MATHEUS, M. Método morfológico para análisis cuantitativa de los tejidos. Determinación de los parâmetros normalis para el hepatocito de rata. **Archives Faccul of Medicine Zaragoza**, v.32,n.1, p.29-31.1992.

SALA, M.A.; KOMESU, M.C.; LOPES, R.A.; MAIA CAMPOS G. Karyometric study of basal cell carcinoma. **Brazilian Dental Journal**, v.5, n.1, p.11-14. 1994.

SALAMA, A.H.; EISENMANN, D.R.; ZAKI, A.E. Effect of cobalt on $Ca^{+2}Mg^{+2}$Atpase in rat incisor maturation ameloblasts**. Calcification Tissue International**, v.45, p.298-304.1989.

SCATCHARD, G. **Academic Science**, v.51, p.660-672.1949.

SCHIRAKAWA, T.; KUSAKA, Y.; FUJIMURA, N.; GOTO, S.; MORIMOTO, K. The existence of specific antibodies to cobalt in hard metal asthma. **Clinical Allergy**, v.18, p.451-460.1988.

SCHMALZ, G.; ARENHOLT-BINDSLEV, D.; HILLER, K.A.; SCHWEIKL, H.E pithelium-fibroblast co-culture for assessing mucosal irritancy of metals used in dentistry. **European Journal Oral Science**, v.105, n.1, p.86-91.1997.

SCHMALZ, G.; SCHUSTER, H.; SCHWEIKL, H.E. Influence of metals on IL-6 release in vitro. **Biomaterials**, v.19, p.1689-1694.1998.

SCHMALZ, G.; SCHWEIKL, H.; HILLER, K.A. Release of prostaglandin E2, IL-6 and IL-8 from human oral epithelial culture models after exposure to compounds of dental materials. **European Journal Oral Science**, v.108, n.5, p.442-8. 2000.

SCHROEDER, B.T.; CHAKRABORTY, J.; SOLOFF, M.S. **Journal of Cellular Biology**, v.74, p.428-440.1977.

SCHINGOETHE, D.J.; LUDENS, F.C.; SAHLU, T. Lactational response to a feed supplement containing fermentation products, cobalt, dextrose and lactose. **Journal of Dairy Science,** v.67, n.10, p.2460-2463. 1984.

SHANKAR, K.; BARD, R.C. Effect of metallic ions on the growth, morphology, and metabolism of Clostridium perfrigens. II. Cobalt. **Journal of Bacteriology**, v.69, p.444-448.1955.

SMITH, RP. Cobalt lysis and methemoglobin accumulation in human erythrocyte suspensions. Proceedings of the Society for Experimental Biology and Medicine, v.136, p.701-706.1971.

STANFORD, J.W. Recommendations for determining biocompatibility and safety clinical use of metals in dentistry. **International Dental Journal**, v.36, p.45-48.1986.

STENBERG, T. Release of cobalt from cobalt-chromium alloy constructions in the oral cavity of man. **Scandinavian Journal of Dental Research**, v.90, p.472-479.1982.

SUZUKI, N. Metal allergy in dentistry: detection of allergen metals with X-ray fluorescence spectroscope and its application toward allergen elimination. **International Journal of**

Prosthodontics, v.8 n.4,p.351-369.1995.

SZAKMÁRY, E.; UNGVARY, G.; HUDAK, A.; TATRAI, E.; NARAY, M.; MORVAI, V. Effects of cobalt sulfate on prenatal development of mice, rats, and rabbits, and on early postnatal development of rats. **Journal of Toxicology Environmental Health Part A**, v.62, n.5, p.367-86. 2001.

TOMKEIEFF, S.I. Linear intercepts area and volume. **Nature**, v.155, n.3923, p.24, 1945. "Letter".

TSALEV, D.L.; ZAPRIANOV, Z.K. **Atomic absorption spectrometry in occupational and environmental health practice**, Boca Raton, CRC Press,1983.

VAMNES, J.S.; LYGRE, G.B.; GRONNINGSAETER, A.G.; GJERDET, N.R. Four years of clinical experience with an adverse reaction unit for dental biomaterials. **Community Dentistry and Oral Epidemiology**, v.32, n.2, p.150-7. 2004.

WAPPELHORST, O; KÜHN, I; HEIDENREICH, H; MARKERT, B. Transfer of selected elements from food into human milk. **Nutrition,** v.18, n.4, p.316-322. 2002.

WATAHA JC; LOCKWOOD, PE. Release of elements from dental casting alloys into cell-culture medium over 10 months. **Dental Materials,** v.14, p.158-163.1998.

WATAHA, J.C. Biocompatibility of dental casting alloys: a review. **Journal of Prosthetic Dentistry**, v.83, n.2, p.223-34. 2000.

WEIBEL, E.R. Stereological principles for morphometry in electron microscopic cytology. **International Review of Cytology**, v.26, p.235-302.1969.

YOSHIDA T, NUMAZAWA S, KUROIWA Y. Induction of hepatic and renal ornithine decarboxylase by cobalt and other metal ions in rats. **Biochemistry Journal,** v.233, p.577-581.1986.