KAREN RUGGERI SAAD

Confiabilidade e validade da fotogrametria na avaliação das curvaturas da coluna nos planos frontal e sagital em portadores de escoliose idiopática do adolescente

Dissertação apresentada à Faculdade de Medicina da Universidade de São Paulo para obtenção do título de Mestre em Ciências.

Área de Concentração: Movimento, Postura e Ação Humana.

Orientadora: Profa. Dra. Silvia Maria Amado-João.

SÃO PAULO

2008

KAREN RUGGERI SAAD

Confiabilidade e validade da fotogrametria na avaliação das curvaturas da coluna nos planos frontal e sagital em portadores de escoliose idiopática do adolescente

Dissertação apresentada à Faculdade de Medicina da Universidade de São Paulo para obtenção do título de Mestre em Ciências.

Área de Concentração: Movimento, Postura e Ação Humana.

Orientadora: Profa. Dra. Silvia Maria Amado-João.

SÃO PAULO

2008

http://www.cuerpospintados.com

DEDICATÓRIA

Ao meu esposo, Paulo Fernandes Saad, cujo apoio incondicional, amor e incentivo foi fundamental para esta conquista.

AGRADECIMENTOS

A minha família, José Carlos, Josie e Gladis, pelo inestimável apoio, mesmo a distancia;

A Profa. Dra. Silvia Maria Amado-João, cuja orientação, compromisso e dedicação extrapolaram a parte técnica deste trabalho;

A Alexandra Siqueira Colombo, pela participação e por ser um exemplo de dedicação e competência;

A Ana Assumpção, Giovana Barbosa Milani e Patrícia Jundi Penha, colegas de pós-graduação, pela amizade, disponibilidade e ajuda nos pequenos e nos grandes detalhes;

A Gabriel Bueno Lahóz Moya e Fabiana Mara Branco pela amizade e paciência;

A Dra. Laura Fernanda Alves Ferreira, aos sujeitos participantes do estudo e ao Hospital Universitário, que viabilizaram a execução desse trabalho.

NORMATIZAÇÃO ADOTADA

Esta dissertação está de acordo com as seguintes normas, em vigor no momento desta publicação:

Referências: adaptado de *International Committee of Medicals Journals Editors* (Vancouver).

Universidade de São Paulo. Faculdade de Medicina. Serviço de Biblioteca e Documentação. Guia de apresentação de dissertações, teses e monografias. Elaborado por Anneliese Carneiro da Cunha, Maria Julia de A.L. Freddi, Maria F. Crestana, Marinalva de Souza Aragão, Suely Campos Cardoso, Valéria Vilhena. 2ª ed. São Paulo: Serviço de Biblioteca e Documentação; 2005.

Abreviatura dos títulos dos periódicos de acordo com *List of Journals Indexed in Index Medicus.*

SUMÁRIO

LISTA DE TABELAS

LISTA DE FIGURAS

RESUMO

SUMMARY

1. **INTRODUÇÃO**.....1
2. **OBJETIVOS**.....5
   - 2.1 Objetivos Gerais.....5
   - 2.2 Objetivos Específicos.....5
3. **REVISÃO E ATUALIZAÇÃO DA LITERATURA**.....7
   - 3.1 Escoliose.....7
   - 3.2 Postura e Avaliação Postural através de imagens.....12
   - 3.3 Avaliação Postural na Escoliose.....17
4. **MATERIAL E MÉTODOS**.....24
   - 4.1 Sujeitos.....24
   - 4.2 Local.....26
   - 4.3 Materiais.....26
   - 4.4 Procedimentos.....28
     - 4.4.1 Mensuração do Ângulo de Cobb.....28
     - 4.4.2 Sessão Fotográfica.....29
     - 4.4.3 Discrepância dos Membros Inferiores.....31
   - 4.5 Análise de Dados.....31
     - 4.5.1 Plano Frontal, Vista Posterior.....31

4.5.1.1 Curva Lateral da Coluna (escoliose).....31

4.5.2 Plano Sagital, Vista Lateral 33

4.5.2.1 Cifose Torácica.....33

4.5.2.2 Lordose Lombar.....34

4.5.2.3 Ângulo de Inclinação da Pelve.....35

4.6 Validade da medida da curva lateral da coluna (escoliose) pela fotogrametria.....36

4.7 Confiabilidade da mensuração da curva lateral da coluna (escoliose), cifose, lordose e inclinação da pelve.....37

4.8 Análise Estatística.....37

5. **RESULTADOS**.....38

5.1 Analise Descritiva.....38

5.2 Confiabilidade e Validade da mensuração da curva lateral (escoliose) por meio da fotogrametria.....39

5.3 Confiabilidade da mensuração das curvaturas da coluna e inclinação da pelve por meio da fotogrametria.....46

6. **DISCUSSÃO**.....48

6.1 Confiabilidade e Validade da fotogrametria para mensuração da curva lateral da coluna (escoliose).....48

6.2 Confiabilidade da fotogrametria para mensuração da cifose, lordose e inclinação da pelve no plano sagital.....53

6.3 Limitações do estudo.....56

7. **CONCLUSÕES**.....57

8. **ANEXOS**.....58

8.1 Anexo A - Termo de Compromisso Livre e Esclarecido (TCLE).....58

8.2 Anexo B - Aprovação do projeto de pesquisa pela Cappesq – HC/FMUSP.....61

8.3 Anexo C - Aprovação do Comitê de Ética do Hospital Universitário - USP.....62

8.4 Anexo D - Ficha de Avaliação.....63

8.5 Anexo E - Correlação entre a Magnitude da curva lateral, idade e IMC e a variabilidade das medidas intra e inter-observador.....64

9. **REFERÊNCIAS BIBLIOGRÁFICAS**.....70

APÊNDICE

LISTA DE TABELAS

Tabela 1 - Caracterização da Amostra (N=40).....**38**

Tabela 2 - Caracterização da Amostra (N=20).....**39**

Tabela 3 - Análise da Confiabilidade Intra-observador para o Método 1-Ângulo da Escoliose e para o Método 2 – Cobb Foto.....**40**

Tabela 4 - Análise da Confiabilidade Inter-observador para o Método 1-Ângulo da Escoliose e para o Método 2 – Cobb Foto.....**41**

Tabela 5 - Correlação entre as variáveis: Idade, IMC e Magnitude da curva lateral com a diferença entre as medidas radiográficas e as medidas fotográficas.....**45**

Tabela 6 - Análise da Confiabilidade Intra-observador para mensuração da cifose, lordose e inclinação da pelve nas VLD e VLE.....**46**

Tabela 7 - Análise da Confiabilidade Inter-observador para mensuração da cifose, lordose e inclinação da pelve nas VLD e VLE.....**47**

Tabela 8 - Correlação entre as variáveis: Magnitude da curva lateral, Idade e IMC com a variabilidade das medidas intra e Inter-observador para cifose em vista lateral D.....**64**

Tabela 9 - Correlação entre as variáveis: Magnitude da curva lateral, Idade e IMC com a variabilidade das medidas intra e inter-observador para cifose em vista lateral E.....**65**

Tabela 10 - Correlação entre as variáveis: Magnitude da curva lateral, Idade e IMC com a variabilidade das medidas intra e Inter-observador para lordose em vista lateral D.....**66**

Tabela 11 - Correlação entre as variáveis: Magnitude da curva lateral, Idade e IMC com a variabilidade das medidas intra e Intra-observador para lordose em vista lateral E.....**67**

Tabela 12 - Correlação entre as variáveis: Magnitude da curva lateral, Idade e IMC com a variabilidade das medidas intra e Intra-observador para inclinação da pelve em vista lateral D.....**68**

Tabela 13 - Correlação entre as variáveis: Magnitude da curva lateral, Idade e IMC com a variabilidade das medidas intra e Intra-observador para inclinação da pelve em vista lateral E.....**69**

LISTA DE FIGURAS

Figura 1. Fluxograma da amostragem.....**25**

Figura 2. Fotografia do simetrógrafo.....**27**

Figura 3. Fotografia dos marcadores adesivos.....**27**

Figura 4. Mensuração do ângulo de Cobb por meio de radiografia ântero-posterior.....**28**

Figura 5- Posicionamento do sujeito durante a sessão fotográfica.....**30**

Figura 6. Mensuração da curvatura lateral da coluna utilizando Método 1 da fotogrametria.....**32**

Figura 7. Mensuração da curvatura lateral da coluna utilizando Método 2 da fotogrametria.....**33**

Figura 8. Mensuração da cifose torácica pela fotogrametria.....**34**

Figura 9. Mensuração da lordose lombar pela fotogrametria.....**35**

Figura 10. Mensuração da inclinação da pelve pela fotogrametria.....**36**

Figura 11. Gráfico de dispersão com cálculo do Coeficiente de Determinação (R^2) entre a mensuração da curva lateral torácica por meio da fotogrametria Método 1 (eixo y) e ângulo de Cobb radiográfico (eixo x).....**42**

Figura 12. Gráfico de dispersão com cálculo do Coeficiente de Determinação (R^2) entre a mensuração da curva lateral torácica por meio da fotogrametria Método 2 (eixo y) e ângulo de Cobb radiográfico (eixo x).....**42**

Figura 13. Gráfico de dispersão com cálculo do Índice de Coeficiente de Determinação (R^2) entre a mensuração da curva lateral lombar por meio da fotogrametria Método 1 (eixo y) e ângulo de Cobb radiográfico (eixo x).....**43**

Figura 14. Gráfico de dispersão com cálculo do Coeficiente de Determinação (R^2) entre a mensuração da curva lateral lombar por meio da fotogrametria Método 2 (eixo y) e ângulo de Cobb radiográfico (eixo x).....**43**

Figura 15. Gráfico de dispersão com cálculo do Coeficiente de Determinação (R^2) entre a mensuração da curva lateral toracolombar por meio da fotogrametria Método 1 (eixo y) e ângulo de Cobb radiográfico (eixo x).....**44**

Figura 16. Gráfico de dispersão com cálculo do Coeficiente de Determinação (R^2) entre a mensuração da curva lateral toracolombar por meio da fotogrametria Método 2 (eixo y) e ângulo de Cobb radiográfico (eixo x).....**44**

RESUMO

Saad KR. Confiabilidade e validade da fotogrametria na avaliação das curvaturas da coluna nos planos frontal e sagital em portadores de escoliose idiopática do adolescente [dissertação]. São Paulo: Faculdade de Medicina, Universidade de São Paulo; 2008. 82p

A fotogrametria digital é considerada uma alternativa na avaliação quantitativa das assimetrias posturais como a escoliose, pois além de ser simples e barata, não oferece riscos à saúde. O objetivo desse estudo foi avaliar a confiabilidade e a validade da medida do ângulo de inclinação lateral da coluna (Métodos 1 e 2) e a confiabilidade da mensuração da cifose, lordose lombar e inclinação da pelve por meio da fotogrametria. Quarenta sujeitos (32 do sexo feminino e 8 do sexo masculino com média de idade 23,4 ± 11,2) com Escoliose Idiopática do Adolescente, tiveram o ângulo de Cobb radiográfico medido a partir de radiografia ântero-posterior e foram fotografados em vista posterior e lateral para a mensuração da curva lateral (escoliose), cifose, lordose lombar e inclinação da pelve. O Método 1 mostrou-se mais preciso que o Método 2 para a mensuração da curva lateral e apresentou altos coeficientes de correlação intra-observador para as curvas laterais torácicas, lombares e toracolombares (r=0,936; 0,975; 0,945) e altos coeficientes de correlação inter-observador para as curvas laterais torácicas e toracolombares (r=0,942; 0,879), porém a análise de regressão mostrou limitação no ajuste de um modelo linear entre as medidas

radiográficas e fotográficas. A Análise de correlação mostrou que quanto mais grave era a escoliose, menos precisa foi a fotogrametria para a mensuração das curvas laterais torácicas e lombares (R=0,619 e 0,551). Altos coeficientes de correlação intra (r= 0,765; 0,877 e 0,762) e inter-observador (r= 0,872; 0,708 e 0,605) foram encontrados para a mensuração da cifose, lordose lombar e inclinação da pelve em vista lateral D, o que não foi observado para as medidas realizadas em fotografias em vista lateral E. A análise correlação demonstrou que quanto mais grave era a escoliose, maior a variabilidade das medidas intra-observador para as mensurações em fotografias em vista lateral E. A fotogrametria é um instrumento confiável á prática clinica do fisioterapeuta para avaliação da escoliose, cifose, lordose lombar e inclinação da pelve, porém, a correlação das medidas fotográficas com os dados radiográficos foi insatisfatória, o que não nos permite substituir a avaliação radiográfica tradicional por este método para mensurar a curva lateral da coluna na escoliose.

Descritores: ***Postura, avaliação, ângulo de Cobb, escoliose, adolescente***

SUMMARY

Saad KR. Reliability and validity of photogrammetry in the evaluation of the spine curvatures in frontal and sagittal plans to holders of the adolescent idiopathic scoliosis [dissertation]. São Paulo: Faculdade de Medicina, Universidade de São Paulo; 2008. 82p

The digital photogrammetry is considered an alternative in quantitative evaluation of postural asymmetries, such as scoliosis, as well as being simple and cheap, offers no health hazards. The purpose of this study was testing the reliability and validity of spinal lateral inclination angle measurement (Methods 1 and 2) and reliability of measurement kyphosis, lumbar lordosis and pelvis tilt through photogrammetry. Forty subjects (32 female and 8 male with the average age of 23.4 +- 11.2) with Adolescent Idiopathic Scoliosis, had the radiographic Cobb angle measured from radiographies and were photographed in posterior and lateral view in order to measure the scoliotic curve, kyphosis, lumbar lordosis and pelvis tilt. Method 1 is more accurate than Method 2 for measuring scoliosis and showed high correlation coefficients intra-observer to the thoracic, lumbar and thoracolumbar lateral curves (r=0.936; 0.975; 0.945) and high correlation coefficients Inter-observer to scoliosis measurements of the thoracic and thoracolumbar segments (r=0.942; 0.879), however, regression analysis demonstrated limitation in the linear model adjustment between the photographic and radiograph measurements. Correlation analysis

demonstrated that the more severe the scoliosis, the less precise the measurement by photogrammetry to the thoracic and lumbar curves (r= 0.619 and 0.551). High correlation coefficients for intra (r=0,765; 0,877; 0,762) and inter-observer (r=0,872; 0,708; 0,605) were found for kyphosis, lumbar lordosis and pelvis tilt measurements in the lateral view D, which was not observed for the measures in lateral view E photographs. Correlation analysis showed that the more severe the scoliosis, the greater variability of the intra-observer for measurements in a lateral view E photographs. Photogrammetry is a reliable tool to the physiotherapeutic clinical practice evaluation for scoliosis, kyphosis, lumbar lordosis and pelvis tilt. Nonetheless, correlation of the photograph data with radiographic was still dissatisfactory, which do not allow us to replace the traditional radiographic evaluation by this method.

Descriptors: ***Posture, evaluation, Cobb angle, scoliosis, adolescent***

1. INTRODUÇÃO

A escoliose é uma alteração postural grave que pode ser caracterizada como um desvio lateral acompanhado por distorção de partes individuais da coluna, o que a torna uma deformação morfológica tridimensional [1], que pode causar, além de problemas emocionais relacionados à estética prejudicada, dor e até problemas relacionados à mecânica pulmonar [2].

A avaliação da escoliose, bem como a mensuração objetiva dos aspectos da deformidade do tronco, é de fundamental importância para o diagnóstico, planejamento e acompanhamento da evolução do tratamento fisioterapêutico quando o mesmo está indicado [3].

Tradicionalmente, o exame radiográfico é o método de avaliação mais conhecido e utilizado na prática clínica. O método de Cobb tem sido utilizado para documentar a progressão da curva, para selecionar o tipo de tratamento e avaliar a efetividade do mesmo [4].

É comum que os pacientes portadores de escoliose idiopática que estão em tratamento fisioterapêutico, com ou sem uso de colete de contenção e até mesmo aqueles que já passaram por cirurgia corretiva, façam controles radiográficos freqüentemente, considerando-se que o tratamento desse tipo de escoliose está, ainda hoje, diretamente relacionado com a progressão, regressão ou manutenção da magnitude da curva escoliótica.

No entanto, nos últimos anos, podemos observar uma crescente preocupação dos profissionais de saúde com relação às altas doses de radiação iônica a que estes pacientes estão submetidos. Sabe-se que crianças e adolescentes tem maior risco de desenvolver câncer por radiação [5,6].

Desde então, inúmeras pesquisas foram desenvolvidas com o objetivo de diminuir ao máximo a exposição desses pacientes aos raios X. Antigos métodos de avaliação a partir de dados obtidos da avaliação postural voltaram a serem discutidos [7-11] e outros novos começaram a serem criados [12-23].

Algum desses métodos, como o escoliômetro e a avaliação postural observacional são consagrados na literatura como métodos adequados na detecção de alterações posturais ligadas à escoliose e que, portanto são largamente utilizados em avaliações anuais de escolares adolescentes e pré-adolescentes [24-27].

Outros métodos de avaliação da escoliose como escâneres, estereofotometria, assim como a utilização de *softwares* especiais, utilizam instrumental de alta tecnologia, com o intuito de mensurar as deformidades do tronco, de maneira que os mesmos pudessem substituir ou até mesmo diminuir as avaliações radiográficas periódicas [12-22,28]. Porém, apesar de todos os métodos apresentarem no mínimo concordância moderada com os aspectos radiográficos, assim como boa repetibilidade, todos os autores concordaram que seus métodos não poderiam substituir a mensuração radiográfica.

Existe uma preocupação em desenvolver um método de avaliação postural que esteja atrelado à facilidade e acessibilidade na utilização da técnica, posto que se faz necessário recorrer a ela freqüentemente na prática clinica. Esse instrumento deve ser objetivo, eficiente e de baixo custo.

É importante que esse instrumento seja quantitativo e não qualitativo, pois fornece dados mais objetivos da alteração postural e, portanto, mais confiáveis.

O uso de fotografias como instrumento de avaliação postural tem sido preconizado por diversos autores [29-38].

As vantagens do uso de fotografias na avaliação postural é que estas promovem um método simples, flexível e quantificável de avaliação [39,40], são mais objetivas do que a avaliação observacional, além de ser um método não invasivo [34].

A fotometria digital vem sendo considerada uma alternativa para a avaliação quantitativa das assimetrias posturais, podendo ser utilizada na mensuração de variáveis lineares e angulares [31, 38,41-46].

Uma vantagem da fotometria é a possibilidade de arquivamento, com economia de espaço e fácil acesso aos registros arquivados. Além disso, existe a possibilidade de conjugação a processos computadorizados de mensuração, resultando na fotogrametria computadorizada [47].

O único estudo utilizando fotogrametria que objetivou avaliar as características posturais encontradas na escoliose foi Reis em 2003 [48], porém, apesar do autor encontrar bom índice de confiabilidade inter-

observador e ótimo índice de confiabilidade intra-observador para os parâmetros medidos, nenhuma medida angular foi realizada, tornando essa avaliação limitada. Todas as distâncias foram calculadas em pixels, que é uma unidade de medida usada em câmeras digitais, mas que clinicamente fornece poucas informações quanto às reais distâncias encontradas.

Tendo em vista a limitação do número de estudos utilizando a fotogrametria como método de avaliação postural quantitativo em pacientes com escoliose e da necessidade de instrumentos que possam ser realizados mais freqüentemente que a avaliação radiográfica convencional, há necessidade de testar a confiabilidade e a validade da medida do ângulo de inclinação lateral da coluna através da fotogrametria, assim como estabelecer a confiabilidade de medidas angulares das curvaturas da coluna e da pelve no plano sagital nos sujeitos portadores de escoliose idiopática do adolescente.

2. OBJETIVOS

2.1 Objetivos Gerais

- Avaliar a confiabilidade e a validade da medida do ângulo de inclinação lateral da coluna na escoliose idiopática do adolescente por meio da fotogrametria;
- Avaliar a confiabilidade das medidas angulares das curvaturas da coluna (cifose e lordose lombar) e da pelve no plano sagital na escoliose idiopática do adolescente por meio da fotogrametria;

2.2 Objetivos Específicos

- Verificar a concordância Inter-observador e Intra-observador das medidas fotográficas para a inclinação lateral (escoliose) da coluna;
- Verificar relação linear entre medidas radiográficas e fotográficas da inclinação lateral (escoliose) da coluna;
- Verificar a concordância intra-observador e Inter-observador das medidas da cifose, lordose lombar e inclinação da pelve no plano sagital;
- Correlacionar as variáveis antropométricas (IMC e idade) e a gravidade da escoliose com a diferença entre as medidas de inclinação lateral radiográficas e as fotográficas;
- Correlacionar as variáveis antropométricas (IMC e idade), gravidade da escoliose com a variabilidade das medidas intra e inter-observador para

curva lateral, cifose, lordose lombar e inclinação da pelve (verificar se estas variáveis interferem nas mensurações).

3. REVISÃO E ATUALIZAÇÃO DA LITERATURA

Nesta revisão da literatura, serão apresentados tópicos referentes à avaliação postural e escoliose e os métodos utilizados na sua avaliação.

As bases de dados Medline, Lilacs, Scielo, Portal Capes e Pubmed foram consultadas, abrangendo o período de 1985 a 2008, utilizando-se as palavras-chave: postura, escoliose, etiologia, classificação, tratamento, avaliação, fotogrametria, fisioterapia e seus correspondentes em inglês.

Foram encontrados 146 artigos científicos relacionados ao tema, dentre eles 85 foram citados neste estudo.

3.1 Escoliose

Escoliose é um termo usado para descrever uma curvatura lateral da coluna vertebral [49-51] maior que 10º [52]. É um desvio lateral que pode ser fixo acompanhado de distorção de partes individuais da coluna, o que a torna uma deformação morfológica tridimensional [1,15,24,45].

Quanto à epidemiologia, estudos brasileiros da década de 80, forneceram prevalências de 6%, 5,7% e 6,2% para as cidades de Curitiba, Belo Horizonte e São Paulo respectivamente [49]. Segundo esses mesmos autores, a prevalência da escoliose na população mundial investigada na década de 60, forneceu índices bastante variáveis: 0,3% a 20%.

A escoliose pode ser classificada segundo sua flexibilidade em escoliose estrutural e não estrutural. Uma escoliose não-estrutural corrigi-se

com a inclinação ativa do tronco enquanto que as escolioses estruturais são fixas [53].

As curvaturas da escoliose não estrutural são secundárias a uma desigualdade do comprimento dos membros inferiores (MMII), um quadro doloroso ou a outros problemas posturais, isto é, se o problema primário for corrigido, a escoliose desaparecerá [1,53].

A escoliose estrutural mais comum não tem causa conhecida, sendo denominada escoliose idiopática [53].

A escoliose Idiopática possui três subclassificações segundo a idade de surgimento do problema: infantil (0 a 3 anos de idade), juvenil (3 a 10 anos de idade) ou do adolescente (mais de 10 anos de idade, mas antes da maturidade) [53].

A escoliose idiopática da adolescência é responsável por 80% de todos os casos de escoliose idiopática, sendo sua prevalência de cerca de 2 a 3%. As mulheres são duas vezes mais acometidas que os homens [53,54].

Em recente publicação, Weinstein et al. [2] fez uma revisão dos estudos que investigaram a etiologia da escoliose idiopática e concluiu uma provável multifatoriedade, onde se destaca o controle genético das formas graves de escoliose idiopática, que poderá ser atribuído a uma herança autossômica dominante com penetrância incompleta sexo-dependente nos genótipos. A possibilidade de a etiologia estar ligada a doenças musculares e do tecido conjuntivo foram afastadas, assim como não foi confirmada a associação da escoliose ao polimorfismo nos genes para receptores de estrógeno.

A classificação da escoliose idiopática é feita conforme o número de curvas e sua localização. Classicamente, a sugestão de 5 tipos de escoliose proposta por King em 1983 [55] ainda é muito utilizada. São elas: Tipo I – curva em “S”, com curva lombar maior e menos flexível que a curva torácica; Tipo II – Curva em “S” com curva torácica maior e menos flexível que a curva lombar; Tipo III – curva torácica sem curva lombar compensatória; Tipo IV – curva torácica que abrange a curva lombar; Tipo V – dupla curva torácica.

Atualmente existe uma série de críticas a confiabilidade e a reprodutibilidade a esse tipo de classificação [56], além de propostas de novas classificações mais completas com até 11 tipos a partir de imagens tridimensionais [57] e de 9 tipos, proposta por Coonrad et al. [58] em 1998 que admitem ainda os Tipo IB - curva torácica e toracolombar, com curva inferior menos flexível; Tipo IIB - curva torácica e toracolombar, com curva superior menos flexível; Tipo VI - curva toracolombar com ápice entre T12 e L1; Tipo VII - curva lombar única; Tipo VIII - tripla curva e Tipo IX - múltiplas curvas.

O exame diagnóstico padrão ouro para o diagnóstico da escoliose é a radiografia póstero-anterior da coluna vertebral [50] e o método de avaliação mais conhecido e utilizado na prática clínica é a medida do ângulo de Cobb. O método de Cobb é uma técnica usada para medir as deformidades da coluna no plano frontal. Embora o ângulo de Cobb seja reconhecidamente usado para medir a inclinação das vértebras em substituição aos métodos que medem todos os aspectos da deformidade, ele tem sido usado para

documentar a progressão da curva, para selecionar o tipo de tratamento e avaliar a efetividade do mesmo [4].

Existem vários estudos na literatura que criticam a confiabilidade do método de Cobb [18,22,59-61], porém apesar de todas as críticas feitas ao método e o fato do mesmo não levar em conta os aspectos tridimensionais, sua medida continua inevitável [14,62,63].

Os fatores que predizem a progressão da curva são a maturidade esquelética, a magnitude da curva da escoliose e a posição do ápice da curva. Curvas torácicas com convexidade à direita, com ângulo de Cobb maior do que 20° no momento do diagnóstico em um indivíduo esqueleticamente imaturo têm alto risco para progressão da curva [2].

Quanto ao tratamento da escoliose, as não-estruturais recebem tratamento conservador ou cirúrgico da causa primária. Já as estruturais, como a escoliose idiopática do adolescente, são tratadas cirurgicamente quando a curva tem ângulo de Cobb maior que 40º [2]. Curvas com ângulo de Cobb entre 25º a 40º devem se tratadas com o uso de colete de contenção [64]. A fisioterapia tem sido recomendada como a primeira linha de tratamento para as pequenas curvas ou para aquelas que têm baixo risco de progressão [2].

Existe na literatura o conceito de que a fisioterapia não pode ser útil no tratamento da escoliose progressiva [49,65], porém, alguns autores como Weiss [66] acreditam que os estudos sobre a “história natural” da escoliose idiopática estão comprometidos, pois a maioria não observa ou não descreve a proporção de pacientes que recebem a fisioterapia incluindo

exercícios e manipulação, sendo ignorado o impacto desse tratamento. Acreditam que os estudos anteriores foram infelizes em sua metodologia, não obtendo resultados válidos.

A literatura também é controversa sobre os benefícios do uso dos coletes de contenção e muitos estudos mostram que o uso dos mesmos está relacionado a problemas psicossociais, fator que deve ser analisado durante a escolha do tratamento [2].

Quanto ao tratamento cirúrgico, seus objetivos principais são a detenção da progressão, aquisição da máxima correção permanente da deformidade nas três dimensões e melhorar a aparência e equilíbrio do tronco com a manutenção destes ganhos em longo prazo, com um mínimo de complicações. Porém, as complicações da cirurgia podem ser graves e incluem problemas com a anestesia, infecções, lesões neurológicas, quebra do material de síntese, insucesso na correção da deformidade e grandes cicatrizes [2]. Além disso, não estão estabelecidas ainda possíveis complicações pós-cirúrgicas na idade adulta e velhice a que os adolescentes submetidos a correções cirúrgicas estão submetidos [3].

Os problemas relacionados à escoliose não são somente estéticos, mas também englobam a diminuição da capacidade pulmonar vital, e, portanto, a capacidade ao exercício. Grandes curvas torácicas (acima de 50°) têm sido associadas freqüentemente a dispnéia, mas raramente com comprometimento cardiopulmonar grave [67,68,69].

Sabe-se que doentes não tratados são muito menos satisfeitos com sua imagem corporal e aparência. Cerca de 1/3 acreditam que sua curvatura

restringiu sua vida de alguma forma, tais como dificuldades para comprar roupas, o não uso de roupas de banho e reduzida capacidade física [2].

Apesar do tratamento da escoliose ainda ser atrelado à medida do ângulo de Cobb realizado a partir de radiografias, existe uma tendência na literatura atual de resgatar a importância da avaliação cosmética no sentido de incorporar esta informação na decisão terapêutica.

3.2 Postura e Avaliação Postural através de imagens

Postura é definida como a disposição relativa do corpo, ou seja, é um composto de posições das diferentes articulações do corpo em um dado momento. A posição de cada articulação tem efeito sobre a posição das outras articulações [70].

Uma boa postura pode ser definida como uma situação em que o centro de gravidade de cada segmento corporal está localizado verticalmente acima do segmento abaixo. Se os centros de gravidade dos segmentos estiverem desviados, anormalidades posturais podem ocorrer [47].

“A postura correta é a posição na qual um estresse mínimo é imposto sobre cada articulação.” [70]. Quando em pé, a atividade muscular necessária para manter a postura deve ser mínima, caso contrário, existirá aumento do gasto energético e maior estresse articular [70]. O indivíduo tem boa postura quando nela se mantém sem dificuldades e por um longo período de tempo sem desconforto [71].

Fatores intrínsecos e extrínsecos podem influenciar a postura de um indivíduo. São eles: hereditariedade, meio ambiente, condições físicas, alterações fisiológicas que acontecem durante o crescimento e o desenvolvimento [27], além de processos álgicos e algumas patologias.

As alterações posturais podem indicar falhas ou assimetrias proprioceptivas [72], visuais [73,74] e vestibulares [75]. O déficit proprioceptivo pode ser congênito ou adquirido e muitas vezes causa sobrecarga nas articulações [76,77]. Grandes imperfeições posturais merecem atenção e levantamento das possíveis causas para tais alterações, pois muitos dos quadros álgicos do sistema osteo-mio-articular, são resultado da manutenção de um padrão postural alterado [78].

A avaliação postural é importante para o entendimento dos desequilíbrios musculares implicados em muitas patologias e, portanto um instrumento indispensável na prática clinica do fisioterapeuta na programação do tratamento, pois indica quais músculos estão em posição alongada e quais estão em posição encurtada [79].

Além disso, a avaliação postural é uma das poucas ocasiões em que o fisioterapeuta tem a oportunidade de avaliar o estado geral da saúde, antecipar e prevenir eventuais desequilíbrios que podem levar a lesões musculoesqueléticas [30,80].

O modelo de referência mais usado na avaliação postural é aquele preconizado por Kendall [79], em que realizamos a localização dos segmentos corporais em relação a uma linha vertical de referência nos planos coronal e

sagital. Através dessa localização, podemos avaliar o alinhamento corporal e determinar assimetrias.

Existe nos dias de hoje, uma variedade de técnicas que têm sido utilizadas na avaliação postural, tais como a observação clínica feita subjetivamente ou objetivamente com auxílio do fio de prumo, régua e escoliômetro, radiografias bi ou tridimensionais, escâner do tronco, plataformas de força e sistemas de medida optoeletrônicos. O objetivo principal dessas técnicas é obter uma representação do alinhamento postural de uma imagem fotográfica, escâner ou através de digitalização de pontos anatômicos marcados na pele. A limitação dessas abordagens em relação à precisão pode ser atribuída a variáveis como o posicionamento do indivíduo e a oscilação normal do corpo durante a extração das imagens, principalmente naqueles instrumentos onde a captação de imagem excede 2 minutos [15].

Alguns dos instrumentos descritos que utilizam tecnologia mais avançada tem alto custo, além da maioria ofertar uma análise limitada da postura e não oferecerem um consenso quanto à validade desses instrumentos [47].

As imagens são dados que podem ser estudados qualitativos ou quantitativamente; individualmente e na sua relação com outras imagens, aumentando as possibilidades de análise com valorização de detalhes ou segmentação, alem disso, a avaliação postural com fotografias cria um banco de dados que poderá fornecer referência de postura normal, para que se possa determinar padrões de alteração [81].

Watson et al. [47] afirmam que a fotometria pode registrar mudanças sutis da postura, além de facilitar a quantificação dessas variáveis morfológicas, trazendo dados mais confiáveis do que aqueles obtidos na avaliação observacional [31]. O uso de fotometria não é só uma ferramenta diagnóstica, como interfere na percepção do paciente sobre sua própria postura, incentivando a auto-correção [81].

Watson et al. [47] em 2000 descreveram um protocolo de avaliação postural que qualificavam 10 aspectos da postura que eram identificados a partir de quatro fotografias de cada um dos 114 participantes do estudo. Para cada aspecto da postura, dois observadores deveriam pontuar uma escala qualitativa previamente construída. Ao estudarem a confiabilidade do método, obtiveram altos níveis de confiabilidade intra e inter-observador.

Por outro lado, outro estudo [33] também verificou a confiabilidade da avaliação postural através de fotografias dos indivíduos em pé, em vista lateral e coronal posterior. Esses autores observaram qualitativamente as curvaturas cervical e lombar, que foram avaliadas por vários profissionais da área da saúde. Estes profissionais deveriam classificar cada curva da coluna de 36 sujeitos como normal, aumentada ou diminuída. Nesse estudo, baixa correlação inter-observador e moderada correlação intra-observador foram encontradas.

Christie et al. [35] em 1995 utilizaram a fotogrametria para avaliar a posição dos segmentos da coluna vertebral que poderiam estar relacionados com lombalgia aguda e crônica. Para tanto, realizou sessões fotográficas com os sujeitos em pé e sentado e após medidas objetivas, concluíram que

o aumento da lordose lombar estava associada as lombalgias crônicas, assim como as alterações posturais dos segmentos superiores do tronco, estavam associadas as lombalgias agudas.

Outro estudo que utilizou a fotogrametria foi o de Raine et al. [36] em 1997 que descreveu a postura nos planos coronal e sagital do ombro, cabeça e segmento torácico da coluna de 160 sujeitos assintomáticos com idade entre 17 e 83 anos. As conclusões sugeriram que o sexo não influi nas características posturais estudadas, assim como a assimetria de ombros é uma característica comum. Neste estudo, não ficou caracterizado que a idade seja um fator influente nas características estudadas, no entanto, a pequena amostra de indivíduos jovens pode ter influenciado os resultados.

Dunk et al. [37] em seu estudo em 2005, objetivaram determinar a confiabilidade da fotogrametria na medida dos ângulos espinhais, encontrando de moderada a boa repetibilidade para a mensuração dos ângulos no plano sagital (ICC entre 0,638 e 0,837) e de fraca a moderada para os ângulos no plano frontal (ICC entre 0,134 e 0,641). Os autores acreditam o resultado insatisfatório a necessidade do uso de marcadores anatômicos na pele, fator que pode levar ao erro no procedimento de marcação.

Ferreira [82] em 2006 desenvolveu o SAPO, um software de avaliação postural de acesso livre, que tem como missão, gerar um banco de dados sobre a postura com informações advindas de vários centros de pesquisa. Este software permite aos usuários a avaliação postural por meio da fotogrametria padronizada.

Lafond et al. [32] em 2007 utilizaram fotogrametria para avaliar a postura de crianças e pré-adolescentes e determinar as diferenças posturais entre os grupos. Realizaram medidas quantitativas angulares e lineares utilizando um *software* confeccionado especialmente para avaliações posturais nos planos frontais e sagitais de 1084 indivíduos. Encontraram diferenças estatisticamente significantes entre o grupo de crianças mais novas e os pré-adolescentes, com exceção da flexão da cabeça.

A importância destes estudos está em determinar, através de um instrumento como a fotogrametria, valores de referência que possam ser utilizados na avaliação postural. O acumulo de conhecimentos acerca das características posturais de crianças, adultos e idosos é fundamental para a percepção das alterações posturais e, portanto indispensável para o plano de tratamento.

3.3 Avaliação Postural na Escoliose

Um dos instrumentos mais conhecidos e utilizados na avaliação da escoliose é o escoliômetro. Idealizado Bunnel et al. [83] em 1984 foi um dos marcos na avaliação da escoliose, principalmente na avaliação do aspecto rotacional do tronco. Foi utilizado inicialmente no diagnóstico precoce de escoliose progressiva em crianças e adolescentes escolares. Estudos [24, 84,85] mostraram boa confiabilidade do escoliômetro, além da sensibilidade e especificidade na detecção da escoliose em detrimento ao teste de flexão do tronco (Teste de Adams) [85].

Korovensis et al.[8] em 1996 criaram fórmula matemática com o intuito de predizer o ângulo de Cobb da escoliose a partir da mensuração da rotação do tronco com o escoliômetro. Foi encontrada de moderada a alta confiabilidade do método, porém a correlação com medidas radiográficas foi boa somente para curvas moderadas torácicas e lombares.

Outro método bastante conhecido é a topografia de Moiré. Esse método consiste na observação ou aquisição de imagens do tronco marcado por projeções luminosas em forma de listras. A assimetria do tronco pode ser percebida contando-se o número de linhas produzidas em cada um dos lados do corpo. Pearsall et al. [86] em 1992 admitiram que o posicionamento do paciente durante o exame com a topografia de Moiré era o fator responsável pelo grande índice de erro do método. Seus estudos encontraram correlação pior quando comparados com o Ângulo de Cobb radiográfico (r= 0,58), mostrando que a técnica não é confiável para substituir o exame radiográfico ou fazer parte de um plano de avaliação contínua que possa medir progressão da curva ou definir tratamento, porém seu uso parece ter sido consagrado em programas de saúde onde o objetivo é somente detectar escoliose, pois aponta assimetrias do tronco melhor que outros instrumentos Quando associado à fotogrametria, fornece documentação sobre a assimetria postural que em estudo de Denton et al. [7] indicaram alta correlação com ângulo de Cobb medido por meio de radiografias.

D' Osualdo et al.[18] em 2002 criaram o BACES® *System*, que é a sigla para o nome em italiano de Braço Articulado para a Medida

Computadorizada da Superfície. Este instrumento é capaz de mensurar o ângulo da escoliose, cifose e lordose. Em estudo em 2002, os autores procuraram verificar a confiabilidade clínica deste instrumento analisando a variabilidade intra e inter-observador e sua precisão, que foi definida como a concordância entre as medidas radiográficas e as medidas realizadas pelo novo método. Os resultados foram satisfatórios utilizando a metodologia utilizada e apesar dos autores concluírem não ser possível substituir a avaliação radiográfica, advogam o uso do BACES® como complemento na avaliação da escoliose, já que pode ser realizado com maior freqüência.

Mior et al. [22] em 1996 procuraram estabelecer uma relação linear entre mensuração da escoliose por meio do *Metrocon Skeletal Analysis System* (MAS), (instrumento que também utiliza um braço articulado com escâner na ponta que envia informações a um computador) e as medidas radiográficas. Neste estudo, o uso de um "fator de correção" não foi possível, pois a diferença entre o ângulo de Cobb radiográfico e a mensuração da escoliose realizada por meio do MSA não foi constante.

Outros estudos [87,88] procuraram avaliar a escoliose utilizando imagens de tomografia computadorizada e a ressonância nuclear magnética. Apesar dos bons resultados, os métodos foram considerados de alto custo e impróprios para a prática clínica.

Considerado um dos marcos tecnológicos em avaliação da superfície do tronco, encontramos estudos com o *Integrated Shape Imaging System Scanner* (ISIS®), um escâner do tronco cujo objetivo foi quantificar o "defeito cosmético" em pacientes com escoliose e ser utilizado juntamente com a

avaliação radiográfica na escolha do tratamento [63]. Theologis et al. [89] em 1997 procuram avaliar a confiabilidade do instrumento na detecção da progressão da curva escoliótica, concluindo que em pacientes cirúrgicos, o sistema é capaz de medir progressão no período de 6 meses, mas o mesmo não ocorre com os paciente com curvas menores em que o tratamento é conservador.

Outro estudo [28] defendeu a utilização do ISIS® na avaliação postural para a detecção da escoliose em escolares, afirmando boa correlação de suas medidas com as medidas advindas da topografia de Moiré, com a vantagem de necessitar de menos habilidade e experiência do avaliador.

Outro método proposto que procurou avaliar outros aspectos da escoliose foi o *Quantec Imaging System Scanner* (QISIS®). Trata-se de um sistema de estereografia computadorizada, que tem a vantagem de ser um instrumento que não necessita de imagens radiográficas e pode obter dados multiplanares. O sistema é capaz de calcular 16 parâmetros em 3 dimensões relativos aos aspectos posturais do tronco, porém comparando-se o valor medido do ângulo da curva lateral da coluna e o ângulo de Cobb medido radiograficamente, não foi encontrada boa correlação (0,65 para curvas torácicas, 0,63 para curvas lombares e 0,7 para curvas toracolombares). A correlação é menor quanto maior a rotação e maior a amplitude da curva [12].

Jarenko et al. [14] em 2001, usaram 4 escâneres de laser montados em um anel, cada um digitalizando a imagem de uma parte do tronco para adquirir coordenadas topográficas da superfície em 360º com o auxílio de marcadores anatômicos aderidos a pele. Trata-se do *Artificial Neural*

Network (ANN®), capaz de mensurar rotação do tronco e curvaturas da coluna. Nesse estudo, o sistema permitiu a estimativa do ângulo de Cobb com variabilidade intra-observador de apenas 1,8º. Verificou-se também que o sistema tende a subestimar o ângulo em pacientes operados da coluna [90]. Essa técnica é sem dúvida a mais moderna e completa, apesar da alta complexidade do sistema.

Outro instrumento que utilizou material de alta tecnologia como escâner de tronco foi o *Optoeletronic Torsograph*, cujos resultados mostraram boa confiabilidade do instrumento somente para as curvas torácicas e pouca precisão para medidas de rotação do tronco [21].

Zabjet et al. [15] em 2005 usaram imagens optoeletrônicas para avaliar a posição e a amplitude de deslocamento da pelve, ombros e tórax durante a posição em pé de indivíduos com escoliose idiopática e de um grupo controle. Apesar dos pesquisadores atingirem o objetivo proposto, ressaltaram a presença de certa amplitude de deslocamento das estruturas corporais durante o teste, indicando que quaisquer instrumentos de avaliação a partir de imagens da topografia do tronco na posição em pé, estão sujeitos a uma menor precisão.

Hackemberg et al. [13] utilizaram a estereofotometria para avaliar pacientes com escoliose que haviam realizado cirurgia corretiva da coluna. O instrumento utiliza fotografias digitalizadas do tronco onde um sistema de linhas paralelas é projetado. Um software computacional transforma as imagens em um modelo em 3D. Segundo os próprios autores, a interpretação dos resultados exige experiência do avaliador, porém sua

importância está em oferecer ao paciente uma avaliação complementar da correção cirúrgica. Pazos et al. [16] e Stokes et al. [9] também propuseram um instrumento semelhante, porém utilizando fotografias do tronco em que estavam sendo projetadas as linhas de Moiré.

Outros autores também utilizaram rasterestereografia em seus estudos, porém com modos diferentes de mensurar as alterações posturais relacionadas com a curvatura lateral e rotação do tronco. Os resultados do estudo de Mínguez et al. [19] em 2007, apresentaram apenas moderada correlação com as medidas radiográficas e apesar dos resultados de Goldberg et al. [20] em 2001, apresentaram boa correlação entre as medidas radiográficas e as medidas provenientes da rasterestereografia, o instrumento não foi capaz de detectar a progressão da curva lateral da coluna.

Ovadia et al. [17] em 2007 avaliaram o valor clinico do *Ortelius 800*® para mensurar as curvaturas da coluna nos planos sagital e frontal e a rotação do tronco. Trata-se de um escâner preso a ponta do dedo do avaliador, que ao palpar os processos espinhosos do paciente com escoliose, informa a posição dos pontos palpados a um software computacional que determina o valor angular das curvas da coluna. Encontraram boa reprodutibilidade e repetibilidade na utilização do método e boa correlação com as medidas radiográficas, porém este trabalho apresentou limitações como a não avaliação de pacientes com curvas severas e admissão de variabilidade de até 10° como sendo aceitável para pacientes obesos.

O último estudo [91], publicado em 2008, demonstrou a utilização do instrumento *Optotrak 3020*® na avaliação postural de 22 sujeitos com escoliose idiopática e em grupo controle de 18 pessoas assintomáticas na postura em pé. Foram medidos aspectos posturais lineares e angulares sendo encontrados diferenças significativas nos aspectos posturais entre os grupos em relação à posição dos ombros em relação a inclinação da pelve. O instrumento consiste em oito câmeras de vídeo que capturam a imagem de marcadores anatômicos aderidos a pele. As imagens são transportadas para um computador, onde um *software* constrói uma imagem tridimensional e analisa até doze aspectos da postura.

4. MATERIAL E MÉTODOS

4.1 Sujeitos

O procedimento de amostragem deste estudo será representado na Figura 1.

Dos quarenta pacientes participantes deste estudo, 32 eram mulheres e 8 homens, com escoliose idiopática confirmada por radiografia AP, com idade entre 10 e 52 anos (média de 23,4 ± 11,2), sendo que vinte e quatro pacientes tinham única curvatura lateral e dezesseis tinham dupla curvatura lateral da coluna. A média do ângulo de Cobb foi de 29,1º± 15,8º para as curvas torácicas, 25,2º± 12,9º para as curvas lombares e 16,6º± 7,8º para as curvas toracolombares.

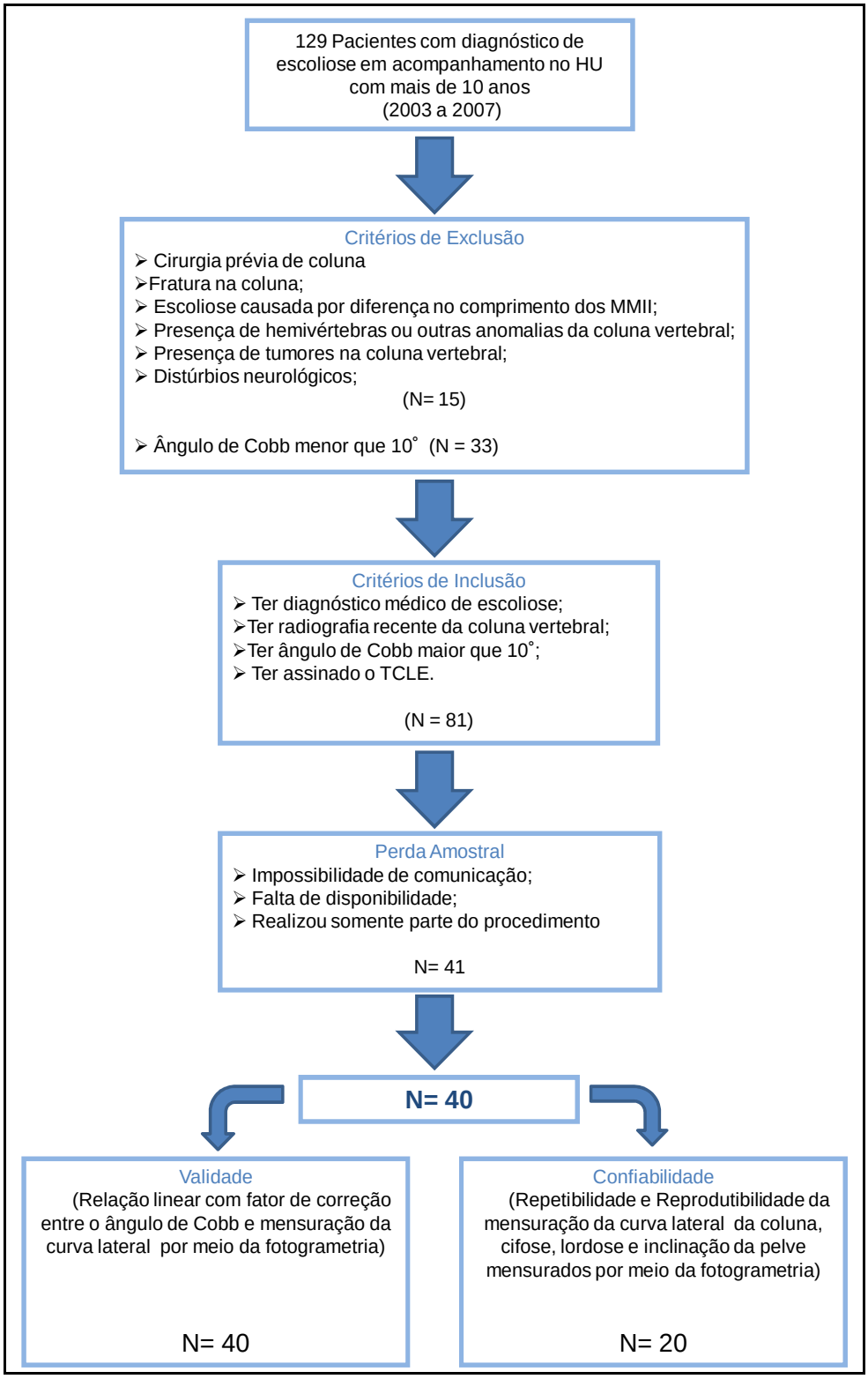

Figura 1. Fluxograma da amostragem.

4.2 Local

Este estudo foi realizado no Ambulatório de Fisioterapia do Hospital Universitário da Universidade de São Paulo.

Cada sujeito ou responsável legal assinou o Termo de Consentimento (Anexo A) que esclarecia os objetivos do estudo e procedimentos a serem realizados, que fora aprovado pela Comissão de Ética para Analise de Projetos de pesquisa (Cappesq) do Hospital das Clinicas da FMUSP (Anexo B), assim como pelo Comitê de Ética do Hospital Universitário (Anexo C). Todos foram entrevistados quanto à idade, peso, altura, tempo de diagnóstico e vigência de tratamento fisioterapêutico (Anexo D).

4.3 Materiais

- Câmera Fotográfica (SONY® P200 7.2 MP);
- Cartões de memória 512MB (SONY®);
- Software *CorelDraw* v. 11.0® ;
- Tripé com nível de bolha;
- Simetrógrafo com base própria com 2m de altura, 1,5m de largura, cujos quadrados medem 105 mm (SANNY®) (Figura 2);
- Adesivos circulares na cor vermelha e azul com 10 mm de diâmetro (Pimaco®) (Figura 3);
- Esferas de Isopor com 10 mm de diâmetro;
- Trena e fita métrica;

---

*CorelDraw é marca da Corel Corporation Limited®

- Fita adesiva dupla face;

- Balança Digital Black & Decker BB100P;

- Régua;

Figura 2. Fotografia do simetrógrafo.

Figura 3. Fotografia dos marcadores adesivos.

4.4 Procedimentos

4.4.1 Mensuração do Ângulo de Cobb

Todos os sujeitos do estudo tiveram o ângulo de Cobb da curvatura lateral mensurado a partir de radiografia AP recente (até 3 meses). O mesmo foi determinado desenhando-se uma linha horizontal na borda superior da vértebra limite superior e outra linha na borda inferior da vértebra limite inferior. Linhas perpendiculares a estas foram traçadas, e a intersecção destas últimas determinou o ângulo de Cobb [24] (Figura 4).

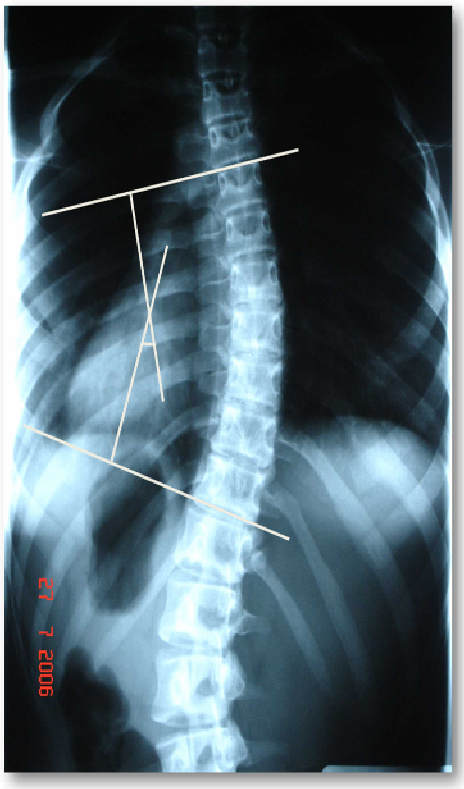

Figura 4. Mensuração do ângulo de Cobb por meio de radiografia ântero-posterior.

4.4.2 Sessão Fotográfica

Os sujeitos foram orientados a vestirem roupas de banho e adesivos circulares e esferas de isopor, foram colados sobre a pele para identificar os seguintes pontos anatômicos: processos espinhosos das vértebras T1 a L5, espinhas ilíacas póstero-superiores, espinhas ilíacas ântero-superiores. Os adesivos foram colocados com o sujeito na posição em pé.

Os sujeitos foram posicionados na postura em pé, relaxados e olhando para frente, atrás de um simetrógrafo e sobre uma base de madeira de 12 cm de altura. Os pés foram posicionados sempre da mesma maneira com o auxílio de duas linhas de referência marcadas sobre a base. Tanto a base de madeira, quanto o simetrógrafo e o tripé onde se fixou a câmera, possuem um sistema de nível para correção alterações do solo. A altura do tripé foi regulada como sendo a metade da altura do sujeito (Figura 5).

Foram realizadas duas sessões fotográficas para cada sujeito em dias diferentes. Na primeira sessão, o sujeito foi preparado e fotografado pelo pesquisador 1 (P1) e 2 (P2). Na segunda sessão fotográfica (mínimo de 7 dias e máximo de 15 dias após a 1 sessão), o sujeito foi novamente fotografado pelo pesquisador 1 (P1).

Cada sessão fotográfica consistiu na tomada de fotografias digitais no plano sagital (vista lateral direita e esquerda) e frontal (vista posterior), padronizadas quanto ao posicionamento do sujeito; posicionamento da câmera fotográfica e distância da câmera ao sujeito (Figura 5). Todas as

sessões fotográficas foram realizadas na mesma sala, nas mesmas condições de luz e temperatura.

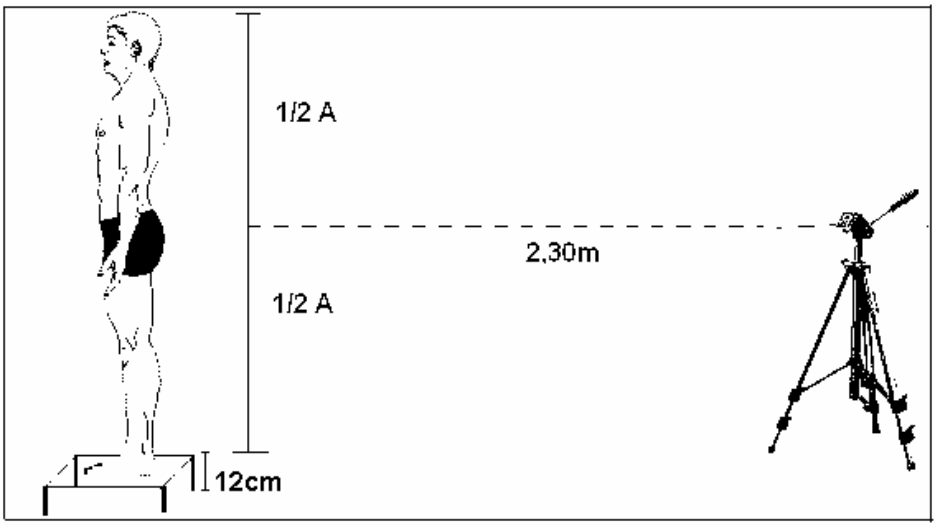

Figura 5. Posicionamento do sujeito durante a sessão fotográfica.

Ambos os examinadores tiveram treinamento de 1 hora para a marcação das referências ósseas e sessão fotográfica e mais duas horas de treinamento para o uso do programa *CorelDraw 11.0* ® nas medidas da fotografia digital. Ambos os examinadores fizeram suas medidas independentemente, sem conhecimento das medidas um do outro.

Ao final do procedimento, as fotografias digitais foram importadas para o programa *CorelDraw 11.0*® possibilitando aos pesquisadores mensurarem as alterações posturais.

*CorelDraw é marca da Corel Corporation Limited®

4.4.3 Discrepância dos membros inferiores

Foram realizadas as medidas reais e aparentes dos MMII, com o intuito de confirmar a ausência das mesmas. Foram consideradas normais discrepâncias de até 1,5 cm entre os MMII [92].

4.5 Análise dos dados

4.5.1 Plano Frontal, Vista Posterior

4.5.1.1 Curva lateral da coluna (escoliose)

A curvatura lateral da coluna foi avaliada de duas maneiras distintas:

A) Método 1 - Ângulo da Escoliose: Mensuração do ângulo formado entre a marcação da vértebra apical (marcação da vértebra mais distante da linha mediana) e as vértebras limites inferior e superior (marcação das vértebras que ao final da curva encontravam-se mais perto da linha mediana) (Figura 6).

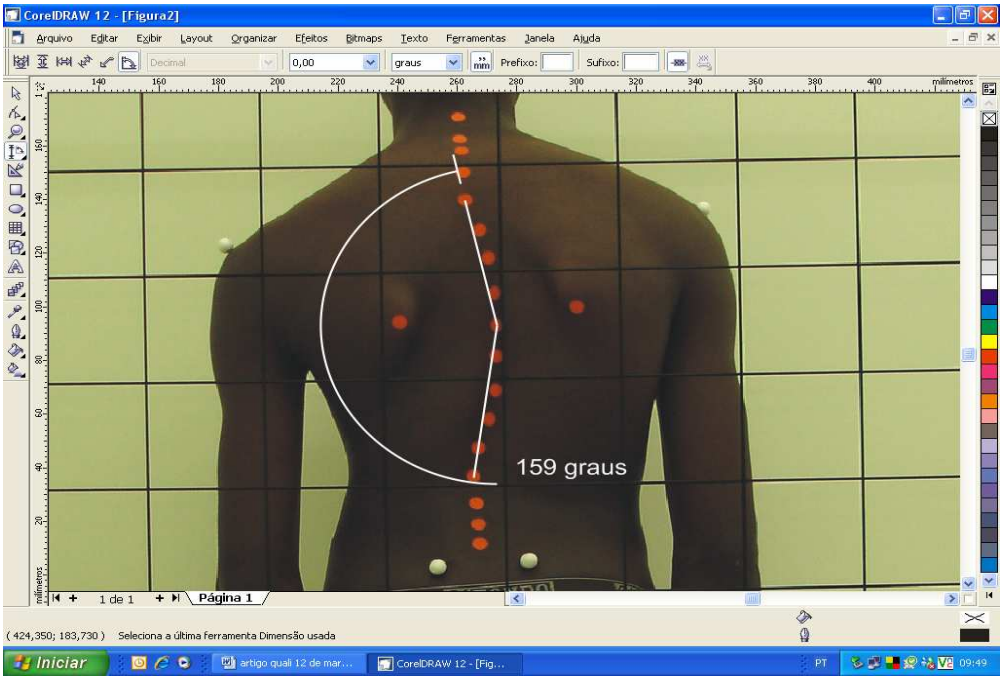

Figura 6. Mensuração da curvatura lateral da coluna utilizando Método 1 da fotogrametria.

B) Método 2 - Cobb Foto: Mensuração semelhante a do ângulo de Cobb radiográfico. Desenhou-se linhas entre a vértebra marcada no ápice da curva e as vértebras marcadas no início e no final da curva. Linhas perpendiculares a estas foram traçadas, e a estas últimas foram traçadas linhas perpendiculares cuja intersecção determinou o ângulo Cobb Foto.

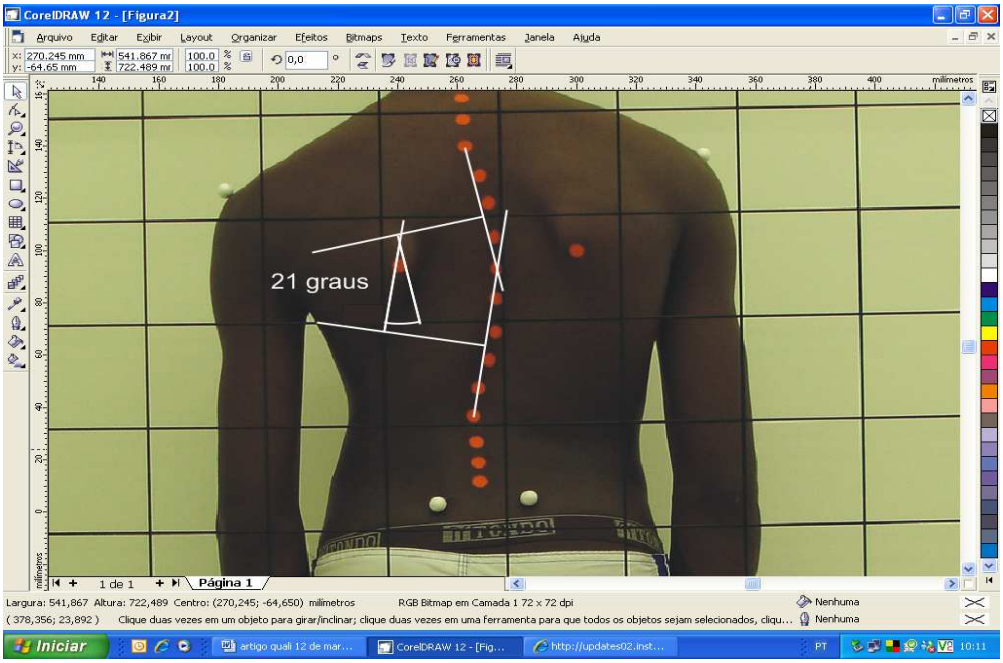

Figura 7. Mensuração da curvatura lateral da coluna utilizando Método 2 da fotogrametria.

As curvas laterais foram classificadas como torácicas, quando a vértebra apical encontrava-se acima de T10, lombares, quando a mesma encontrava-se abaixo de L2 e toracolombares quando a vértebra apical encontrava-se entre T11 e L1 [53].

Ao realizar a análise das fotografias, os pesquisadores não tinham conhecimento prévio da medida do ângulo de Cobb radiográfico dos sujeitos.

4.5.2 Plano Sagital, Vista Lateral

4.5.2.1 Cifose Torácica

Foi medido o ângulo formado entre os pontos de maior concavidade das colunas cervical e lombar e o ponto de maior convexidade da coluna torácica [93] (Figura 8).

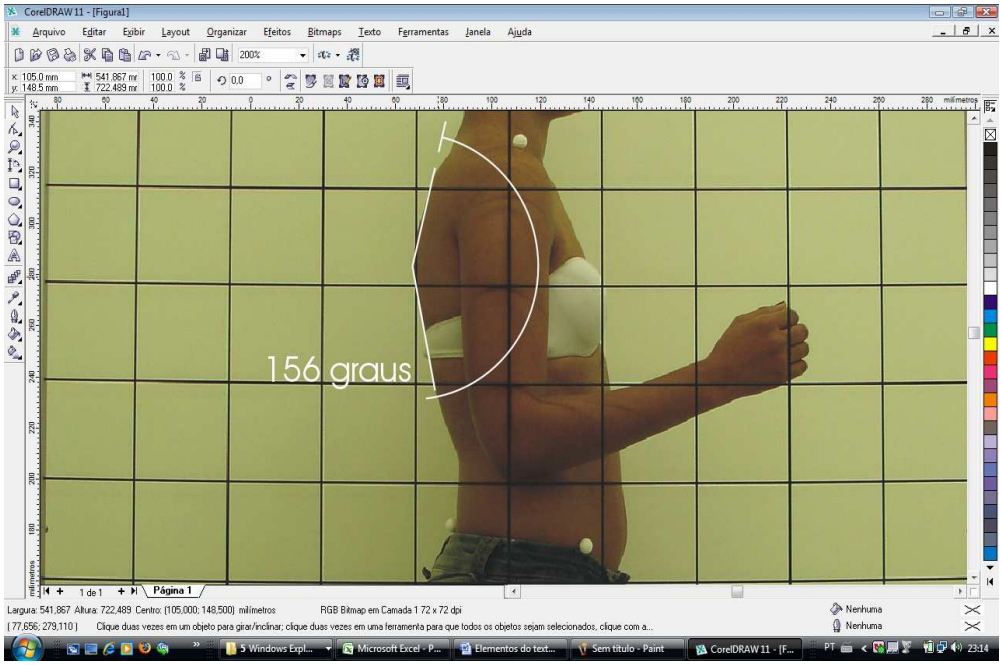

Figura 8. Mensuração da cifose torácica pela fotogrametria.

4.5.2.2 Lordose Lombar

Foi medido o ângulo formado entre os pontos de maior convexidade da coluna torácica e da região glútea e o ponto de maior concavidade da coluna lombar [93] (Figura 9).

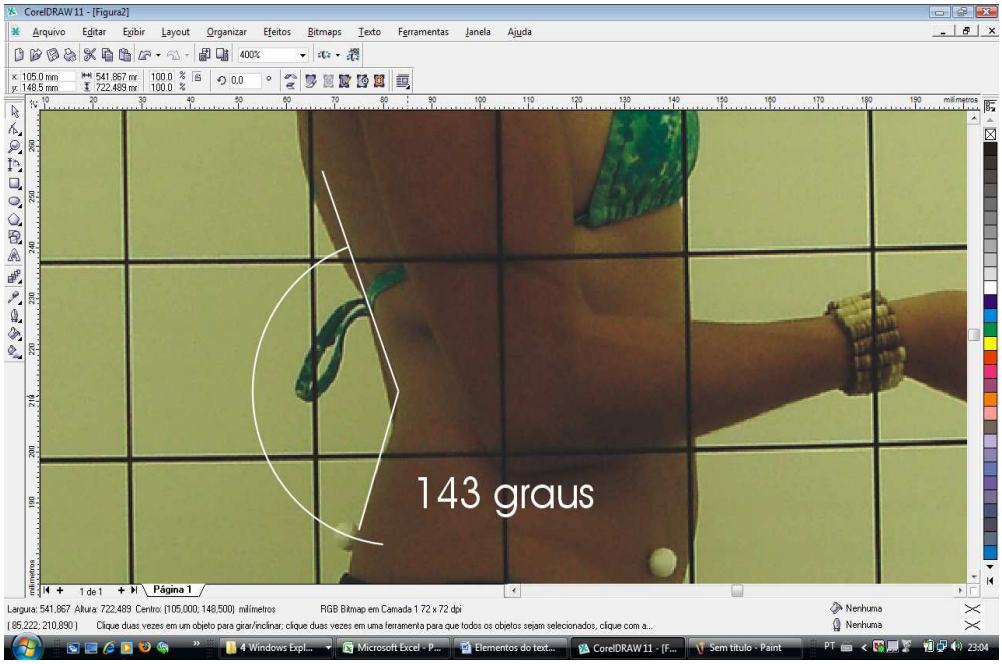

Figura 9. Mensuração da lordose lombar pela fotogrametria.

4.5.2.3 Ângulo de Inclinação da Pelve

Traçou-se uma linha horizontal na altura das espinhas ilíacas ântero-superiores e, e então, mediu-se o ângulo formado entre as espinha ilíacas ântero-superiores e póstero-superiores com esta horizontal [93] (Figura 10).

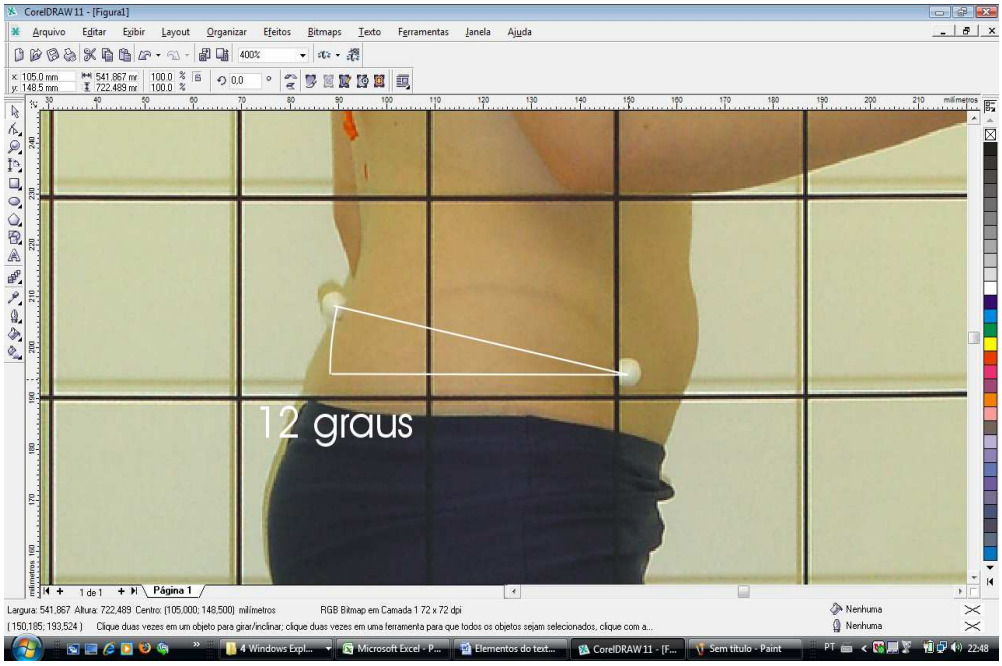

Figura 10. Mensuração da inclinação da pelve pela fotogrametria.

4.6 Validade da medida da curva lateral da coluna (escoliose) pela fotogrametria

A avaliação da validade das medidas fotográficas para a mensuração da curva lateral da coluna foi realizada testando a consistência interna dos dados e comparando seus resultados com os do exame “padrão ouro” de avaliação da escoliose (Validade Concorrente [94]), que é o ângulo de Cobb mensurado através de radiografias. Foi utilizada uma amostra de 40 sujeitos para esta análise.

4.7 Confiabilidade da mensuração da curva lateral da coluna (escoliose), cifose, lordose e inclinação da pelve

A avaliação da confiabilidade intra-observador (concordância entre as medidas realizadas pelo mesmo pesquisador em dias diferentes) e inter-observador (concordância entre medidas realizadas por dois pesquisadores no mesmo dia) foram realizadas para a curva lateral da coluna (Método 1 e Método 2), cifose torácica, lordose lombar e ângulo de inclinação da pelve.

4.8 Análise Estatística

Para a análise estatística, foi definido um nível de significância de 0,05. Foi realizada a análise descritiva dos dados e utilizados os testes da Estatística Alfa de Cronbach, para avaliar a consistência interna da amostra, a Análise de Correlação de Pearson para avaliar a confiabilidade da fotogrametria ($r>0,7$= forte correlação; r entre 0,3 e 0,7= correlação moderada e $r < 0,3$ fraca correlação), Análise de Regressão para avaliar a concordância entre medidas radiográficas e fotográficas e a Análise de Correlação de Spearman para verificarmos a correlação entre as variáveis antropométricas e a variabilidade intra e inter-observador. Foi utilizado o programa estatístico SPSS (*Statistical Package for Social Sciences*) Versão 13.0

5. RESULTADOS

5.1 Análise Descritiva

A análise descritiva da amostra pode ser encontrada nas Tabelas 1(N=40) e 2 (N=20).

Tabela 1 - Caracterização da Amostra (N=40)

	Idade (a)	**IMC (Kg/m^2)**	**Tempo de diagnóstico (a)**	**Cobb (graus) Torácica**	**Cobb (graus) Lombar**	**Cobb (graus) Toracolombar**
Média	23,4	21,67	5,9	29,1	25,2	16,6
DP	11,17	4,82	6,21	15,8	12,9	7,8
Min.	10	14	0,1	9	10	10
Máx	52	36,8	25	60	50	35

IMC - Índice de Massa Corporal
DP – Desvio Padrão

Tabela 2 - Caracterização da Amostra (N=20)

	Idade (a)	IMC (Kg/m^2)	Tempo de diagnóstico (a)	Cobb (graus) Torácica	Cobb (graus) Lombar	Cobb (graus) Toracolombar
Média	23,1	22,28	6,93	32,45	27,85	22,57
DP	9,0	5,27	6,42	16,68	13,37	8,26
Min.	11	16,6	0,1	9	10	10
Max	44	36,8	25	60	50	35

IMC – Índice de Massa Corporal
DP – Desvio Padrão

5.2 Confiabilidade e Validade da mensuração da curva lateral (escoliose) por meio da fotogrametria

A verificação do nível de confiabilidade em termos de “consistência interna” dos valores observados revelou significância estatística elevada para os ângulos dos segmentos Torácico (Coeficiente Alfa de Cronbach = 0,97), Lombares (Coeficiente Alfa de Cronbach =0,705) e Toracolombares (Coeficiente Alfa de Cronbach= 0,932) para as medidas fotográficas com o

Método 1 e para os ângulos dos segmentos Torácico (Coeficiente Alfa de Cronbach = 0,961), Lombares (Coeficiente Alfa de Cronbach =0,604) e Toracolombares (Coeficiente Alfa de Cronbach= 0,934) para as medidas fotográficas com o Método 2. Consideramos a amostra com graus de confiabilidade entre “satisfatório” e “elevado”, o que traduz este estudo como provindo de uma amostra não-viesada [95].

Os resultados da Análise de correlação de Pearson que avaliou a Confiabilidade Intra-observador podem ser visualizados na Tabela 3, e os resultados referentes à Confiabilidade Inter-observador podem ser encontrados na Tabela 4.

Tabela 3 - Análise da Confiabilidade Intra-observador para o Método 1 – Ângulo da Escoliose e para o Método 2 – Cobb Foto

Segmento da coluna vertebral	Coeficiente de Correlação- Método 1 (r)	Coeficiente de Correlação Método- 2 (r)
Torácica (n=20)	+ 0,963 (p< 0,001)*	+ 0,942 (p< 0,001)
Lombar (n=20)	+ 0,975 (p< 0,001)*	+ 0,928 (p< 0,001)
Tóracolombar (n=20)	+ 0,945 (p< 0,001)*	+ 0,935 (p< 0,001)

r – Coeficiente de Correlação de Pearson
* estatisticamente significantes para α=0,05

Tabela 4 - Análise da Confiabilidade Inter-observador para o Método 1 – Ângulo da Escoliose e para o Método 2 – Cobb Foto

Segmento da coluna vertebral	Coeficiente de Correlação- Método1 (r)	Coeficiente de Correlação Método-2 (r)
Torácica (n=20)	+ 0,942 (p< 0,001)*	+ 0,932 (p< 0,001)
Lombar (n=20)	+ 0,564 (p=0,010)	+ 0,459 (p=0,042)
Toracolombar (n=20)	+ 0,879 (p< 0,001)*	+ 0,966 (p< 0,001)

r – Coeficiente de Correlação de Pearson
* estatisticamente significantes para α=0,05

A validade da fotogrametria foi avaliada pela relação entre as medidas fotográficas e as medidas radiográficas. Foram calculados os Coeficientes de Determinação que podem ser observados nos gráficos das Figuras 11, 12, 13, 14, 15 e 16.

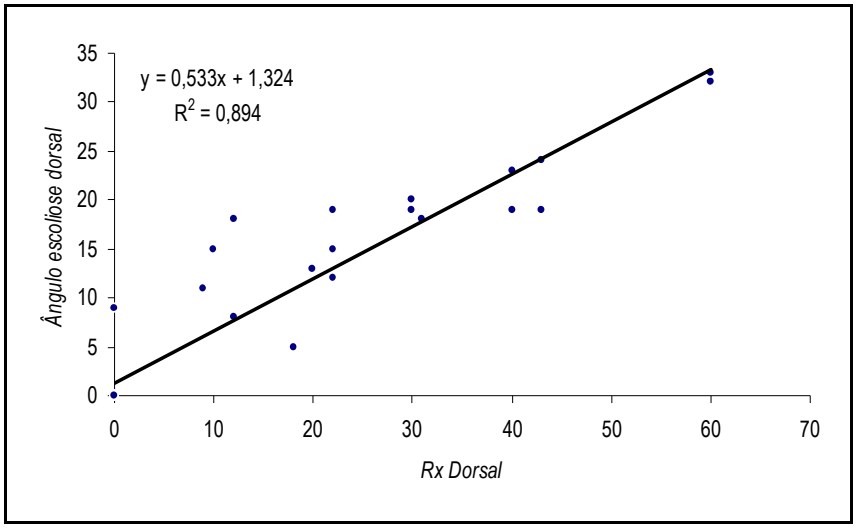

Figura 11. Gráfico de dispersão com cálculo do Coeficiente de Determinação (R^2) entre a mensuração da curva lateral torácica por meio da fotogrametria Método 1 (eixo y) e ângulo de Cobb radiográfico (eixo x).

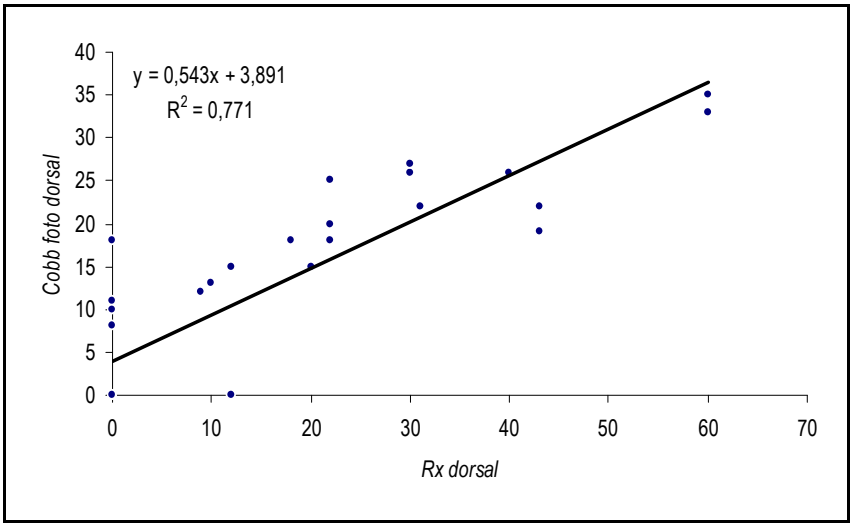

Figura 12. Gráfico de dispersão com cálculo do Coeficiente de Determinação (R^2) entre a mensuração da curva lateral torácica por meio da fotogrametria Método 2 (eixo y) e ângulo de Cobb radiográfico (eixo x).

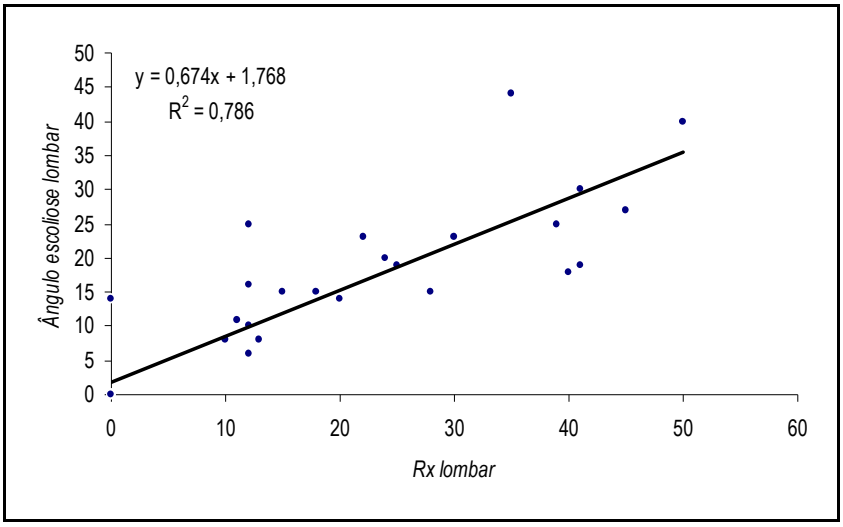

Figura 13. Gráfico de dispersão com cálculo do Índice de Coeficiente de Determinação (R^2) entre a mensuração da curva lateral lombar por meio da fotogrametria Método 1 (eixo y) e ângulo de Cobb radiográfico (eixo x).

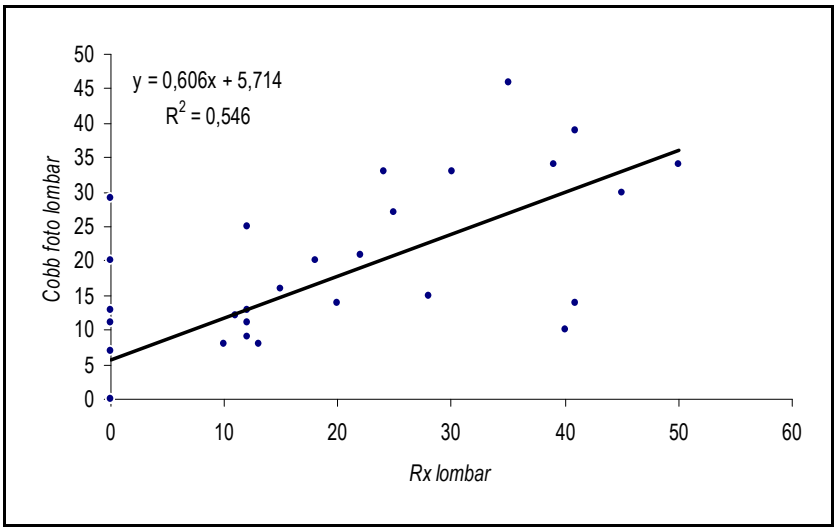

Figura 14. Gráfico de dispersão com cálculo do Coeficiente de Determinação (R^2) entre a mensuração da curva lateral lombar por meio da fotogrametria Método 2 (eixo y) e ângulo de Cobb radiográfico (eixo x).

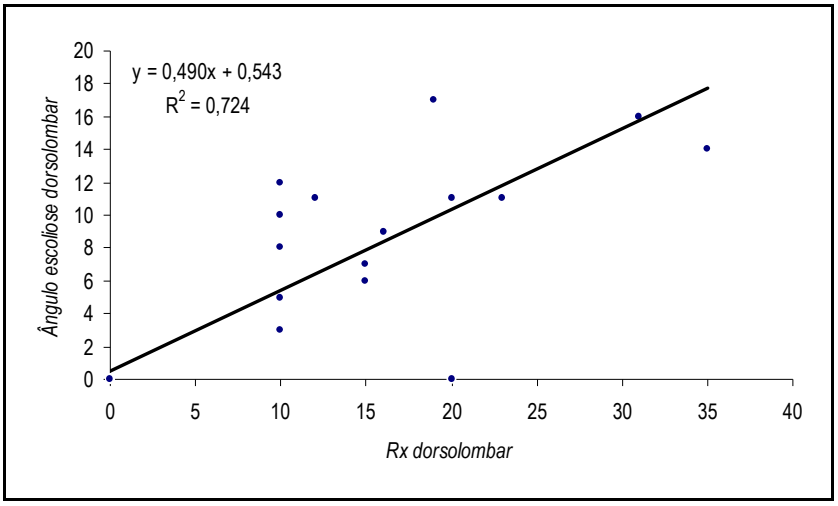

Figura 15. Gráfico de dispersão com cálculo do Coeficiente de Determinação (R^2) entre a mensuração da curva lateral toracolombar por meio da fotogrametria Método 1 (eixo y) e ângulo de Cobb radiográfico (eixo x).

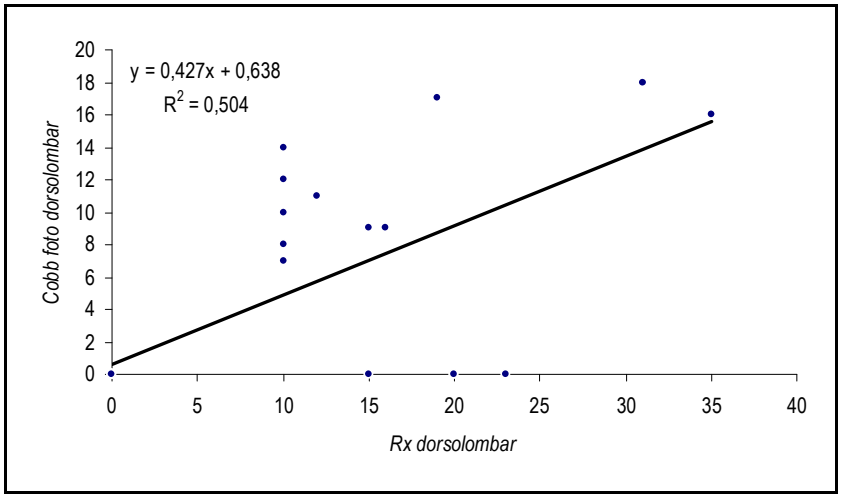

Figura 16. Gráfico de dispersão com cálculo do Coeficiente de Determinação (R^2) entre a mensuração da curva lateral toracolombar por meio da fotogrametria Método 2 (eixo y) e ângulo de Cobb radiográfico (eixo x).

A aplicação da Análise de Correlação de Spearman (Tabela 5) mostra que quanto maior a magnitude da curva lateral (escoliose) nos segmentos torácicos e lombares, maior é a diferença entre as medidas radiográficas e fotográficas.

Tabela 5 - Correlação entre as variáveis: Idade, IMC e Magnitude da curva lateral com a diferença entre as medidas radiográficas e as medidas fotográficas.

	Estatística	**Delta Rx/foto torácica**	**Delta Rx/foto lombar**	**Delta Rx/foto Toracolombar**
		(n=40)	**(n=40)**	**(n=40)**
Idade (a)	Coeficiente de Correlação (R)	-0,032	-0,015	+0,071
	Significância (p)	0,845	0,929	0,662
IMC (Kg/m^2)	Coeficiente de Correlação (R)	-0,035	-0,045	+0,213
	Significância (p)	0,831	0,783	0,187
Magnitude da curva lateral (graus)	Coeficiente de Correlação (R)	+0,619	+0,551	-0,171
	Significância (p)	< 0,001*	< 0,001*	0,291

Delta Rx/Foto - Diferença entre os valores das medidas radiográficas e fotográficas
IMC - Índice de Massa Corporal
R - Coeficiente de Correlação de Spearman
* estatisticamente significantes para α=0,05

5.3 Confiabilidade da mensuração da cifose, lordose e inclinação da pelve por meio da fotogrametria

Os resultados da Análise de correlação de Pearson que avaliou a Confiabilidade Intra-observador e Inter-observador da fotogrametria para a mensuração da cifose, lordose e inclinação da pelve no plano sagital, podem ser visualizados na Tabela 6 e 7 respectivamente.

Tabela 6 - Análise da Confiabilidade Intra-observador para mensuração da cifose, lordose e inclinação da pelve nas VLD e VLE

Segmento da coluna vertebral	Coeficiente de Correlação VLD (r)	Coeficiente de Correlação VLE (r)
Cifose (n=20)	+0,765(p< 0,001)*	+0,553(p= 0,017)*
Lordose (n=20)	+0,877(p< 0,001)*	+0,608(p= 0,007)*
Inclinação da Pelve (n=20)	+0,762(p< 0,001)*	+0,747(p< 0,001)*

VLD - Vista Lateral Direita;
VLE - Vista lateral Esquerda
r - Coeficiente de correlação de Pearson
***** estatisticamente significante para α=0,05

Tabela 7 - Análise da Confiabilidade Inter-observador para mensuração da cifose, lordose e inclinação da pelve nas VLD e VLE

Segmento da coluna vertebral	Coeficiente de Correlação VLD (r)	Coeficiente de Correlação VLE (r)
Cifose (n=16)	+0,872 (p< 0,001)*	+0,861 (p< 0,001)*
Lordose (n=16)	+0,708 (p= 0,002)*	+0,259 (p=0,389)
Inclinação da Pelve (n=16)	+0,605 (p= 0,006)*	+0,586 (p= 0,012)*

VLD- Vista Lateral Direita;
VLE – Vista lateral Esquerda
r - Coeficiente de correlação de Pearson
***** estatisticamente significante para α=0,05

A Aplicação da Análise de Correlação de Spearman (Anexo E) mostrou que as variáveis Magnitude da curva lateral, Idade e IMC não interferiram de modo estatisticamente significante na confiabilidade da mensuração da cifose, lordose e inclinação da pelve no plano sagital, quando estas foram realizadas em vista lateral D. No entanto, houve correlação estatisticamente significante, porém moderada, entre a magnitude da curva lateral e a variabilidade intra-observador para cifose e lordose mensuradas em vista lateral E (R = 0,498 e 0,608), ou seja, quanto mais grave era a escoliose, maior foi a variabilidade intra-observador quando a cifose e a lordose foram mensuradas em fotografias em vista lateral E.

6. DISCUSSÃO

A partir dos resultados encontrados, foi possível observar boa repetibilidade e reprodutibilidade das medidas realizadas a partir da fotogrametria para a curva lateral da coluna (escoliose), cifose, lordose lombar e inclinação da pelve no plano sagital nas fotografias em vista lateral direita, porém a validade deste instrumento para avaliação da magnitude da curva lateral da coluna vertebral na escoliose não pôde ser provada.

6.1 Confiabilidade e Validade da fotogrametria para mensuração da curva lateral da coluna (escoliose)

Altos coeficientes de correlação intra-observador foram encontrados neste estudo (r=0,928) para medidas angulares da curva lateral da coluna através da fotogrametria. Estes resultados diferem dos de outro estudo [38], que mediu a confiabilidade da fotogrametria para a avaliação dos ângulos espinhais, cujos melhores índices de concordância intra-observador variaram de pobre a moderada para desvios laterais da região torácica em mulheres. Os autores acreditam que os pobres resultados tenham sido causados pela oscilação corporal fisiológica apresentada pelos sujeitos durante a aquisição das imagens, além da falta de treinamento da equipe na preparação, aquisição e análise da imagem com os sistemas computadorizados. Sabemos que a oscilação do tronco, aumenta com o tempo na postura em pé, porém, Zabjek et al. [96] mostraram que a influencia

dessa oscilação para medidas angulares na superfície do tronco é mínima. Em nosso estudo, ambos os observadores são fisioterapeutas experientes em avaliação postural, além de terem realizado treinamento específico para o manejo do programa de computador que auxiliou as medidas, o que pode ter influenciado nos nossos bons resultados.

Nosso estudo também apresentou altos coeficientes de correlação inter-observador, com exceção da medida da curvatura lateral na região lombar para os dois métodos utilizados na fotogrametria (0,564 e 0,459). Este resultado corrobora com reprodutibilidade pouco satisfatória de outro estudo [22] que utilizou o eletrogoniômetro como método de avaliação da curvatura lateral da coluna. Os autores apontaram que as vértebras lombares são de difícil palpação e conseqüentemente, também a marcação de pontos de referência nos processos espinhosos.

Apesar dos resultados limitados da reprodutibilidade de medidas na região lombar no plano coronal, outros trabalhos [7,11,17,45] apresentam boa confiabilidade inter-observador para medidas lombares no plano sagital.

Hezemberg [97] em 1990 já havia determinado que a medida da curvatura lateral na escoliose proveniente de métodos que utilizam os processos espinhosos das vértebras como referência, é necessariamente diferente da medida radiográfica, que utiliza como referência o corpo das vértebras limites. Os autores afirmam, no entanto, ser possível predizer o valor do ângulo de Cobb radiográfico adicionando um fator de correção a medidas realizada através de métodos não invasivos.

Com base nestas informações, este estudo avaliou a validade da fotogrametria na avaliação da curvatura lateral presente em sujeitos com escoliose, através da análise de regressão que demonstrou graficamente o relacionamento das medidas fotográficas com as medidas radiográficas. Como o esperado, todas as medidas fotográficas subjugaram o ângulo de Cobb radiográfico [16,22,28].

Para as curvas torácicas (Métodos 1 e 2), lombares (Método 1) e toracolombares (Método 1), os Coeficientes de Determinação foram considerados elevados, o que nos leva a concluir que o Método 1 é mais preciso que o Método 2.

A Figura 11 mostra o Coeficiente de Determinação de 0,894 para o ângulo de escoliose torácico, o que significa que 89, 4% da medida fotogramétrica das curvaturas torácicas com este método pode ser explicado pela medida radiográfica, porém, esta relação positiva e linear é bastante fraca para os ângulos menores que 25˚.

Já para as curvas lombares com o método 1 (R^2= 0,786), observamos que a linearidade é mais fraca para os ângulos maiores do que 35˚. Para as curvas toracolombares com o método 1, verificamos relação fraca para os ângulos menores do que 15˚.

Mior et al [22], procuraram estabelecer uma relação linear da mensuração da escoliose a partir do *Metrocon Skeletal Analysis System* e as medidas radiográficas. Assim como em nosso estudo, o uso de um “fator de correção” não foi possível, pois a diferença entre o método radiográfico e o método derivado da avaliação do tronco não foi constante o suficiente.

A literatura ainda é divergente quanto à correlação entre medidas radiográficas tradicionais e as medidas angulares da escoliose provenientes da topografia do tronco. Alguns estudos que utilizaram estereofotometria e pantografias digitalizadas [9,17,20] afirmam boa precisão de seus instrumentos em relação às medidas radiográficas. Outros estudos que utilizaram rasterestereogrametria e escâneres de tronco [12,14,21] observaram apenas moderada correlação entre as medidas torácicas e lombares de seu instrumento e o ângulo de Cobb radiográfico.

A aplicação da Análise de Correlação de Spearman mostrou que quanto maior o ângulo de Cobb nos segmentos torácicos e lombares, maior foi a diferença entre as medidas radiográficas e fotográficas. Esses achados também foram observados em outros estudos [12,13] e pode ser explicado pelo fato de que quanto maior a inclinação lateral das vértebras, estas devem sofrer maior rotação. Deste modo, para escolioses muito graves, com grande rotação vertebral, o uso dos processos espinhosos como referência para nossas medidas, resultará em mensurações de ângulos muito menores do que os radiográficos.

Autores como D´Osualdo et al. [18] têm questionado os estudos de concordância entre as medidas topográficas do tronco e as medidas radiológicas. Para estes autores, a reprodutibilidade de um método de avaliação tridimensional é mais importante do que a concordância com parâmetros radiográficos.

Stokes [98] afirma que no futuro, é provável que a topografia de superfície substitua a avaliação radiográfica, desde que se abandone a idéia

de que as medidas dos dois métodos necessitem de boa concordância. Porém, existe o consenso de que a avaliação dos resultados do tratamento da escoliose é complementada com as fotografias do tronco, além de que todas as imagens e medidas produzem um sistema que pode ser impresso rapidamente, construindo uma história permanente da deformidade [13,20,99].

Os mesmos autores lembram que as decisões devem considerar os parâmetros topográficos, ângulo de Cobb, prognóstico, assim como as aspirações pessoais e aspectos cosméticos na decisão do tratamento, pois a criança com escoliose está insatisfeita com a deformidade, e não com o ângulo de Cobb. Já existem estudos [100] que procuram criar instrumentos para determinar a percepção do individuo sobre sua deformidade.

A avaliação postural por fotogrametria é bastante usada em nosso país. Métodos modernos, de alto custo e que necessitem de treinamento específico são encontrados apenas nos grandes centros de reabilitação, portanto, é importante a construção de instrumentos de avaliação válidos, fáceis e de baixo custo que sejam mais adequados e acessíveis.

Apesar deste estudo não comprovar a validade da fotogrametria para a mensuração da curva lateral da coluna na escoliose e ser inferior do ponto de vista tecnológico, permanecendo como instrumento de avaliação bidimensional, foi observada alta confiabilidade deste, na aquisição de dados.

A fotogrametria oferece documentação quantitativa da deformidade não proporcionada pelo exame clinico subjetivo, além de oferecer

acompanhamento cosmético da deformidade, podendo ser usado como informação complementar na decisão terapêutica da escoliose

6.2 Confiabilidade da fotogrametria para mensuração da cifose, lordose e inclinação da pelve no plano sagital

Altos coeficientes de correlação intra e inter-observador para a mensuração da cifose, lordose lombar e inclinação da pelve foram encontrados neste estudo quando as mensurações foram realizadas por meio de fotografias em vista lateral D, enquanto que os coeficientes de correlação intra-observador para mensurações realizadas por meio de fotografias em vista lateral E foram consideradas moderadas para cifose e lordose e correlação inter-observador baixa e moderada para lordose e inclinação da pelve.

As mensurações angulares e lineares das curvaturas da coluna obtidas por meio da fotogrametria no plano sagital utilizam uma única vista lateral como referência. Nos indivíduos com escoliose que possuem grande componente rotacional do tronco, a mensuração das curvaturas da coluna através da fotogrametria pode ser bastante prejudicada quando esta rotação do tronco se dá para o mesmo lado da vista lateral em que foi realizada a fotografia. Isto ocorre porque em uma imagem uniplanar como a fotografia, a forma da coluna vertebral pode ser encoberta pela escápula, membro superior e pela musculatura paravertebral. Como 90% dos sujeitos avaliados neste estudo, possuíam escoliose com convexidade da curva torácica para a

direita e rotação do tronco para a esquerda, houve maior facilidade de visualização da coluna vertebral em fotografias em vista lateral D, o que pode explicar a maior confiabilidade destas medidas.

A correlação estatisticamente significante encontrada entre a magnitude da escoliose (gravidade) e a variabilidade das medidas intra-observador na mensuração da cifose e da lordose em vista lateral E, também indicou que quanto mais grave a escoliose, maior a rotação do tronco e maior a dificuldade em visualizar a coluna vertebral em fotografias em vista lateral E.

Os resultados deste estudo estão em conformidade com os resultados do trabalho de Reis [48], que também obteve confiabilidade inter e intra-observador satisfatória para a mensuração da cifose e lordose através da fotogrametria em indivíduos com escoliose.

Iunes et al. [31] também realizaram estudo de confiabilidade da fotogrametria para a mensuração de aspectos posturais em sujeitos assintomáticos. A metodologia empregada na mensuração da cifose e lordose foi diferente da realizada neste estudo, pois utilizou pontos fixos (C7, T12, L1 e L5) para esta mensuração. Os resultados mostraram boa correlação intra-observador para a mensuração da lordose, porém a correlação intra e inter-observador para a mensuração da cifose foi considerada não aceitável. Os autores acreditam que a dificuldade da palpação e marcação dos processos espinhosos torácicos foi o responsável pelos resultados insatisfatórios. A confiabilidade da metodologia de mensuração da cifose e da lordose empregada em nosso estudo foi

diferente neste aspecto por não utilizar referências ósseas marcadas pelos avaliadores.

Ainda no estudo de Iunes et al. [31], a mensuração da inclinação da pelve no plano sagital foi realizada com metodologia idêntica a realizada neste trabalho. Também foram encontrados, assim como neste trabalho, altos índices de correlação intra e inter-observador.

É importante lembrar que a avaliação da validade deste instrumento na mensuração da cifose, lordose e inclinação da pelve não foi realizada neste estudo, ou seja, apesar da boa confiabilidade, as mesmas podem não corresponder a sua capacidade de representar as reais condições de cifose e lordose encontradas na escoliose.

6.5 Limitações do estudo

- Dificuldade na marcação dos pontos anatômicos, principalmente nas vértebras lombares.

- A heterogeneidade da amostra quanto ao tempo de diagnóstico e idade dos sujeitos que participaram do estudo pode ter influenciado nos nossos resultados.

7. CONCLUSÕES

A fotogrametria é um instrumento com alto índice de repetibilidade para a avaliação da escoliose e alto índice de reprodutibilidade para as curvas torácicas e toracolombares, porém, sua validade não pôde ser provada neste estudo, não podendo substituir o exame radiográfico. Sendo assim, a fotogrametria não pode ser usada exclusivamente como exame diagnóstico das curvaturas laterais da coluna vertebral, porém, pode ser usada como informação complementar cosmética na decisão terapêutica.

Existe alta confiabilidade para a mensuração da cifose, lordose lombar e inclinação da pelve no plano sagital por meio da fotogrametria, porém, a rotação do tronco deve ser cuidadosamente observada na escolha da vista lateral utilizada para a mensuração destas curvas.

8. ANEXOS

8.1 Anexo A - Termo de Compromisso Livre e Esclarecido (TCLE)

Título da pesquisa: Confiabilidade da avaliação da escoliose através da fotogrametria.

Justificativa e objetivos: Na pratica clinica do fisioterapeuta, é muito importante que se tenha um instrumento confiável de avaliação postural que ao mesmo tempo seja barato e de simples aplicação. Poucos desses instrumentos têm confiabilidade comprovada na avaliação da escoliose, sendo necessária sua elaboração. A fotogrametria é um instrumento de avaliação postural quantitativo através de fotografias, sendo um método simples e barato. O objetivo desse estudo é avaliar a confiabilidade desse instrumento na avaliação da escoliose.

Para participar desse estudo, você deverá responder a um questionário que contém seus dados pessoais diagnóstico do seu problema e nesse dia, serão marcadas as datas das sessões fotográficas. No dia da primeira sessão fotográfica, você deverá trazer roupas de banho, pois é preciso que apareçam na fotografia, os pontos de adesivo que o pesquisador deverá colar em alguns pontos específicos do corpo do seu corpo, que deverão ser nos pés, no quadril, nas costas e no pescoço. Serão realizadas três fotografias: de costas para a câmera fotográfica, do lado D e do lado E. A

primeira sessão fotográfica será mais longa que a segunda, pois nesse dia, você fará as mesmas fotografias duas vezes, sendo uma com um pesquisador e outra com outro pesquisador. Já na segunda sessão fotográfica, que será realizada duas semanas depois, você fará as fotografias com apenas uma pessoa.

Desconforto e riscos: a única sensação que você irá sentir é a dos adesivos autocolantes na pele. Pelo fato de você estar trajando roupas de banho, o local da sessão fotográfica será um lugar fechado, com a presença somente do pesquisador. O risco da pesquisa é mínimo.

Benefícios: Para todos os participantes da pesquisa, haverá orientação sobre exercícios e cuidados nas atividades do dia a dia que podem piorar sua condição. Além disso, provada a confiabilidade do método, este pode ser usado na prática clinica para melhorar o tratamento dos pacientes com escoliose.

Você terá acesso, a qualquer tempo às informações sobre o procedimento, riscos e benefícios relacionados a este trabalho, assim como tirar dúvidas, além de ter a liberdade de retirar seu consentimento a qualquer momento, ficando assim, fora da pesquisa.

Nenhumas das fotografias tiradas serão publicadas, sendo vistas apenas pelos pesquisadores, assim como somente as iniciais do seu nome serão reveladas, respeitando a confidencialidade, sigilo e privacidade de cada um.

Estamos disponíveis a dar assistência a qualquer dano a saúde que possa ser causado por esta pesquisa. Neste caso, você será encaminhado

para o atendimento pelo SUS no Hospital Universitário, ou, se houver necessidade, em outro hospital do SUS. A duração prevista desta pesquisa é de 24 meses.

Declaro que, após convenientemente esclarecido pelo pesquisador e ter entendido o que me foi explicado, consinto em participar do presente Projeto de Pesquisa.

São Paulo, _____/_____/_____

Assinatura do sujeito ou responsável legal

Pesquisadores

Prof. Dra. Silvia Maria Amado João

Tel: 30917551

CDP – Universidade de São Paulo

Ft. Karen Ruggeri Saad

Tel: 55723625 ou 83545954

Hospital Universitário

8.2 Anexo B – Aprovação do projeto de pesquisa pela Cappesq – HC/FMUSP

HC HOSPITAL DAS CLÍNICAS
DA FACULDADE DE MEDICINA
DA UNIVERSIDADE DE SÃO PAULO

Ao
Departamento de Fisioterapia, Fonoaudiologia e Terapia Ocupacional

O Presidente da Comissão de Ética para Análise de Projetos de Pesquisa - CAPPesq da Diretoria Clínica do Hospital das Clínicas e da Faculdade de Medicina da Universidade de São Paulo, em 29.03.06, tomou ciência da execução do Protocolo de Pesquisa nº **0187/07**, intitulado: "**CONFIABILIDADE DA AVALIAÇÃO DA ESCOLIOSE ATRAVÉS DA FOTOGRAMETRIA**".

No que tange sua parte empírica será desenvolvido no **HOSPITAL UNIVERSITÁRIO-HU-USP**, tendo seu Comitê de Ética aprovado o estudo em 21.07.06.

Pesquisador (a) Responsável: **PROFA. DRA. SILVIA MARIA AMATO JOÃO**
Pesquisador Executante: **SRA. KAREN RUGGERI DA SILVEIRA**

CAPPesq, 29 de março de 2007.

PROF. DR. EDUARDO MASSAD
Presidente
Comissão de Ética para Análise de Projetos de Pesquisa

Comissão de Ética para Análise de Projetos de Pesquisa do HCFMUSP e da FMUSP
Diretoria Clínica do Hospital das Clínicas da Faculdade de Medicina da Universidade de São Paulo
Rua Ovídio Pires de Campos, 225, 9º andar - CEP 05403 010 - São Paulo - SP
Fone: 011 - 30696442 fax: 011 - 3069 6492 - e-mail: cappesq@hcnet.usp.br / secretariocappesq@hcnet.usp.br
mstc

8.3 Anexo C – Aprovação do Comitê de Ética do Hospital Universitário- USP

Fls. nº 89
Rubrica

São Paulo, 21 de julho de 2006.

Ilmo(a). Sr(a).
Dra. Silvia Maria Amado João
Depto. de Fisioterapia, Fonoaudiologia e Terapia Ocupacional
Faculdade de Medicina
UNIVERSIDADE DE SÃO PAULO

REFERENTE: **Projeto de Pesquisa** "Confiabilidade da avaliação da escoliose através da fotogrametria"
Registro CEP: 624/05
Co-autor(es): Karen Ruggeri da Silveira

Prezado(a) Senhor(a)

O Comitê de Ética em Pesquisa do Hospital Universitário da Universidade de São Paulo, em reunião ordinária realizada no dia 21 de julho de 2006, analisou o projeto de pesquisa acima citado, considerando-o como **APROVADO**, bem como, seu Termo de Consentimento Livre e Esclarecido.

Lembramos que cabe ao pesquisador elaborar e apresentar a este Comitê, relatórios anuais (parciais ou final, em função da duração da pesquisa), de acordo com a Resolução 196/96 do Conselho Nacional de Saúde, item IX.2 letra c.

O primeiro relatório está previsto para **21 de julho de 2007.**

Atenciosamente,

Dr. Maurício Seckler
Coordenador
Comitê de Ética em Pesquisa – CEP-HU/USP

COMITÊ DE ÉTICA EM PESQUISA DO HOSPITAL UNIVERSITÁRIO DA USP
Avenida Professor Lineu Prestes, 2565 – Cidade Universitária – 05508-900 – São Paulo – SP
Tels.: (11) 3039-9487 ou 9479 – Fax: (11) 3039-9452 - E-mail: cep@hu.usp.br

8.4 Anexo D - Ficha de Avaliação

Identificação

Nome:_____

Resp.legal_____

___/___/___

Data de nascimento____/____/___Sexo:____.

Cor:_____

Nº Matr.HU_____Endereço:_____

Tel:_____(res)_____(cel)_____(outros)

Antecedentes

AP:_____

_____

AF:_____

_____

Diagnóstico

Diagnóstico:_____data____/____/____

Médico:_____Classificação_____

Â. De Cobb_____

Data da radiografia:____/____/____.OBS:_____

Peso:_____Altura_____IMC_____

Tratamento Fisioterapêutico:_____

Data da primeira sessão fotográfica:_____/_____/_____

Data da segunda sessão fotográfica:_____/_____/_____.

8.5 Anexo E - Correlação entre a Magnitude da curva lateral, idade e IMC e a variabilidade das medidas intra e inter-observador

Tabela 8 - Correlação entre as variáveis: Magnitude da curva lateral, Idade e IMC com a variabilidade das medidas intra e Inter-observador para cifose em vista lateral D

	Estatística	**Variabilidade intra-observador**	**Variabilidade inter-observador**
		(n=20)	**(n=16)**
Magnitude da curva lateral (graus)	Coef. de Correl. (R)	0,229	0,285
	Significância (p)	0,331	0,285
Idade (a)	Coef. de Correl. (R)	-0,066	-0,120
	Significância (p)	0,781	0,658
IMC (Kg/m^2)	Coef. de Correl. (R)	0,416	-0,031
	Significância (p)	0,068	0,910

IMC – Índice de Massa Corporal
R – Coeficiente de Correlação de Spearman

Tabela 9 - Correlação entre as variáveis: Magnitude da curva lateral, Idade e IMC com a variabilidade das medidas intra e inter-observador para cifose em vista lateral E

	Estatística	**Variabilidade intra-observador**	**Variabilidade inter-observador**
		(n=19)	**(n=14)**
Magnitude da curva lateral (graus)	Coef. de Correl. (R)	0,498	-0,113
	Significância (p)	0,030*	0,700
Idade (a)	Coef. de Correl. (R)	0,126	-0,054
	Significância (p)	0,607	0,855
IMC (Kg/m^2)	Coef. de Correl. (R)	-0,165	-0,231
	Significância (p)	0,499	0,426

IMC – Índice de Massa Corporal
R – Coeficiente de Correlação de Spearman
* estatisticamente significante para α=0,05

Tabela 10 - Correlação entre as variáveis: Magnitude da curva lateral, Idade e IMC com a variabilidade das medidas intra e Inter-observador para lordose em vista lateral D

	Estatística	**Variabilidade intra-observador**	**Variabilidade inter-observador**
		(n=20)	**(n=16)**
Magnitude da curva lateral (graus)	Coef. de Correl. (R)	0,137	0,305
	Significância (p)	0,564	0,250
Idade (a)	Coef. de Correl. (R)	0,003	-0,235
	Significância (p)	0,990	0,380
IMC (Kg/m^2)	Coef. de Correl. (R)	0,132	0,456
	Significância (p)	0,579	0,076

IMC – Índice de Massa Corporal
R – Coeficiente de Correlação de Spearman

Tabela 11 - Correlação entre as variáveis: Magnitude da curva lateral, Idade e IMC com a variabilidade das medidas intra e Intra-observador para lordose em vista lateral E

	Estatística	**Variabilidade intra-observador**	**Variabilidade inter-observador**
		(n=18)	**(n=13)**
Magnitude da curva lateral (graus)	Coef. de Correl. (R)	0,608	-0,260
	Significância (p)	0,007*	0,390
Idade (a)	Coef. de Correl. (R)	0,140	0,022
	Significância (p)	0,579	0,943
IMC (Kg/m^2)	Coef. de Correl. (R)	0,405	0,043
	Significância (p)	0,096	0,889

IMC – Índice de Massa Corporal
R – Coeficiente de Correlação de Spearman
* estatisticamente significante para α=0,05

Tabela 12 - Correlação entre as variáveis: Magnitude da curva lateral, Idade e IMC com a variabilidade das medidas intra e Intra-observador para inclinação da pelve em vista lateral D

	Estatística	**Variabilidade intra-observador**	**Variabilidade inter-observador**
		(n=20)	**(n=20)**
Magnitude da curva lateral (graus)	Coef. de Correl. (R)	-0,171	-0,099
	Significância (p)	0,472	0,679
Idade (a)	Coef. de Correl. (R)	0,080	0,154
	Significância (p)	0,736	0,516
IMC (Kg/m^2)	Coef. de Correl. (R)	0,054	0,155
	Significância (p)	0,822	0,513

IMC – Índice de Massa Corporal
R – Coeficiente de Correlação de Spearman

Tabela 13 - Correlação entre as variáveis: Magnitude da curva lateral, Idade e IMC com a variabilidade das medidas intra e Intra-observador para inclinação da pelve em vista lateral E

	Estatística	**Variabilidade intra-observador**	**Variabilidade intra-observador**
		(n=20)	**(n=18)**
Magnitude da curva lateral (graus)	Coef. de Correl. (R)	-0,197	-0,245
	Significância (p)	0,404	0,326
Idade (a)	Coef. de Correl. (R)	0,432	0,050
	Significância (p)	0,057	0,844
IMC (Kg/m^2)	Coef. de Correl. (R)	-0,042	0,115
	Significância (p)	0,860	0,648

IMC – Índice de Massa Corporal
R – Coeficiente de Correlação de Spearman

9. REFERÊNCIAS BIBLIOGRÁFICAS

1. Souchard PE, Ollier M. *As escolioses: seu tratamento fisioterapêutico e ortopédico.* 1˚Edição. São Paulo: É realizações; 2001.
2. Weinstein SL, Dolan LA, Cheng JCY, Danielsson A, Morcuende JA. Adolescent idiopathic scoliosis. *Lancet*. 2008;371(9623):1527-37.
3. Weiss HR, Negrini S, Rigo M, Kotwicki T, Hawes MC, Grivas TB, et al. Indications for conservative management of scoliosis (guidelines). *Scoliosis* [serial on line]. 2006;1:[5 screens]. Available from: http://www.scoliosisjournal.com/content/1/1/5.
4. Carman DL, Browne RH, Birch JG. Measurement of scoliosis and kyphosis radiograph: intraobserver and interobserver variation. *J Bone and Joint Surg*. 1990;72(3):328-33.
5. Almén AJ, Mattsson S. Dose distribution at radiographic examination of the spine in pediatric radiology. *Spine*. 1996;21(6):750-6.
6. Levy AR, Goldberg MS, Mayo ME, Hanley JA, Poitras B. Reducing the lifetime risks of cancer from spinal radiographs among people with adolescent idiopathic scoliosis. *Spine*. 1996;21(13):1540-8.
7. Denton TE, Randall FM, Deinlein DA. The use of instant Moiré photographs to reduce exposure from scoliosis radiographs. *Spine*. 1992;17(5):509-12.
8. Korovessis PG, Stamatakis MV. Prediction of scoliotic Cobb angle with the use of the scoliometer. *Spine*. 1996;21(14):1661-6.

9. Stokes IAF, Moreland MS. Concordance of back surface asymmetry and spine shape in idiopathic scoliosis. *Spine*. 1989;14(11):73-8.
10. Thulbourne T, Gillespie R. The hib hump in idiopathic scoliosis: measurement, analysis and response to treatment. *J Bone and Joint Surg*. 1976;58(1):64-71.
11. Willner S. Spinal Pantograph – a noninvasive technique for describing kyphosys and lordosis in the thoraco-lumbar spine. *Acta Orthop Scand*. 1981;52(5):525-9.
12. Thometz JG, Lamdam R, Liu XC, Lyon R. Relationship between Quantec measurement and Cobb angle in patients with idiopathic scoliosis. *J Pediatric Orthop.* 2000;20(4):512-6.
13. Hackemberg L, Hierholzen E, Potzl W, Gotze C, Liljeenqvist U. Rastersteriographic back shape analysis in idiopathic scoliosis after anterior correction and fusion. *Clin Biomech*. 2003;18(1):1-8.
14. Jaremko JL, Poncet P, Ronsky J, Harder J, Dansereau J, Labelle H, et al. Estimation of spinal deformity in scoliosis from torso surface cross sections. *Spine*. 2001;26(14):1583-91.
15. Zabjek KF, Leroux MA, Coillard C, Rivard CH, Prince F. Evaluation of segmental postural characteristics during quiet standing in control and idiophathic scoliosis patients. *Clin Biomech*. 2005;20(5):483-90.
16. Pazos V, Cheriet F, Song L, Labelle H, Dansereau J. Accuracy assessment of human trunk surface 3D reconstructions from an optical digitising system. *Med & Biol Engin & Comput*. 2005;43(1):11-5.

17. Ovadia D, Bar-On E, Fragnière B, Rigo M, Leitner J, Wientroub S, et al. Radiation-free quantitative assessment of scoliosis: a multi-center prospective study. *Eur Spine J*. 2007;16(1):97-105.
18. D´Osualdo F, Schierano S, Soldano FM, Isola M. New tridimensional approach to the evaluation of the spine through surface measurement: the BACES system. *J Med Engin & Technol*. 2002;26(3):95-105.
19. Mínguez MF, Buendía M, Cibriàn RM, Salvador R, Languía M, Martín A, et al. Quantifier variables of back surface deformity obtained with a noninvasive structured light method: evaluation of their usefulness in idiopathic scoliosis diagnosis. *Eur Spine J*. 2007;16(1):73-82.
20. Goldberg CJ, Kaliszer M, Moore DP, Fogarty EE, Dowling FE. Surface topography, Cobb angles, and cosmetic change in scoliosis. *Spine*. 2001;26(1):42-7.
21. Dawson EG, Kropf MA, Purcell G, Kabo JM, Kanin LEA, Burt C. Optoelectronic evaluation of trunk deformity in scoliosis. *Spine*. 1993;18(3):326-31.
22. Mior SA, Kopansky-Giles DR, Crowther ER, Wright JG. A Comparison of radiographic and eletrogoniometric angles in Adolescent Idiopathic Scoliosis. *Spine*. 1996;21(13):1549-55.
23. Ramirez L, Durdle NG, Raso VJ, Hill DL. A support vector machines classifier to assess the severity of idiopathic scoliosis from surface topography. *IEEE Trans Inf Thecnol Biomed*. 2006;10(1):84-91.

24. Amendt LE, Ause-Ellias KL, Eybers JL, Wadsworth CT, Nielsen DH, Weinstein SL. Validity and reability testing of the scoliometer. Phys Ther. 1990;70(2):108-17.

25. Grivas TB, Vasiliadis ES, Koufopoulos G, Segos D, Triantafyllopoulos G, Mouzakis V. Study of trunk asymmetry in normal children and adolescents. *Scoliosis* [serial on line]. 2006;1:[8 screens]. Available from: http://www.scoliosisjournal.com/content/1/1/19.

26. Vercauteren M, Van Beneden M, ,Verplaetse R, Croene P, Uyttendaele D, Verdonk R. Trunk asymmetries in belgican school population. *Spine*. 1982;7(6):555-62.

27. Penha PJ, João SMA, Casarotto RA, Amino CJ, Penteado DC. Postural assessment of girls between 7 and 10 years of age. *Clinics*. 2005;60(1): 9-16.

28. Turner- Smith AR, Harris JD, Houghton, GR, Jefferson RJ. A method for analysis of back shape in scoliosis. *J Biomech.* 1988;21(6): 497-509.

29. McEvoy MP, Grimmer K. Reliability of upright posture measurements in primary school children. *BMC Musculoskelet Disord* [serial on line]. 2005;6:[10 screens]. Available from: http://www.biomedcentral.com/1471-2474/6/35.

30. Olaru A, Farré JP, Balius R. Estudio de validación de un instrumento de evaluación postural. *Medicina del ´esport.* 2006;41(150):51-9.

31. Iunes DH, Castro FA, Salgado HS, Moura IC, Oliveira AS, Bevilaqua-Grossi D. Confiabilidade intra e interexaminadores e repetibilidade da

avaliação postural pela fotogrametria. *Rev Bras Fisioter*. 2005;9(3):327-34.

32. Lafond D, Descarreaux M, Normand MC, Harrison DE. Postural development in school children: a cross-sectional study. *Chiropractic & Osteopathy* [serial on line]. 2007;15:[7 screens]. Available from: http://www.chiroandosteo.com/content/15/1/1.
33. Fedorak C, Ashworth N, Marchall J, Paull H. Reliability of the visual assessment of the cervical and lumbar lordosis: how good are we? *Spine.* 2003;28(16):1857-9.
34. Zonnemberg AJJ, Maanen CJ, Elvers JWH, Oostendorp RAB. Inter/intrarater reliability of measurements on body posture photographs. *Phys Ther.* 1996;14(4):326-31.
35. Christie HJ, Kumar S, Warren SA. Postural aberrations in low back pain. *Arch Phys Med Rehabil*. 1995;76(3):218-24.
36. Raine S, Twomey LT. Head and shoulder posture variations in 160 asymptomatic women and men. *Arch Phys Med Rehabil*. 1997;78(11):1215-23.
37. Dunk NM, Lalonde J, Callaghan JP. Implications for the use of postural analysis as a clinical diagnostic tool: reliability of quantifying upright standing spinal postures from photographic images. *J Manipul and Physiol Therapeutics*. 2005;28(6):386-92.
38. Dunk NM, Chung YY, Compton DS, Callaghan JP. The reliability of quantifying upright standing postures as a baseline diagnostic clinical tool. *J Manipul and Physiol Therapeutics*. 2004;27(2):91-6.

39. Jeferray M. Using digital images processing for the assessment of postural changes and movement patterns in bodywork clients. *J. of bodywork and movement therapies.* 2001;5(1):11-20.

40. Fernandes E, Mochizuk l, Duarte M, Bojadsen TWA, Amadio AC. Estudo biomecânico sobre os métodos de avaliação postural. *Rev. Bras. de Postura e Movimento.* 1998;2(1):5-14.

41. Lima LCO, Baraúna MA, Sologurem MJJ, Canto RST, Gastaldi AC. Postural alterations in children with mouth breathing assessed by computerized biophotogrammetry. *J Appli Oral Sci.* 2004;12(3):232-7.

42. Guimarães MMB, Sacco ICN, João SMA. Caracterização postural da jovem praticante de ginástica olímpica. *Rev Bras Fisioter*. 2007;11(3):213-9.

43. Sato TO, Vieira ER, Gil Coury HJC. Análise da confiabilidade de técnicas fotométricas para medir flexão anterior do ombro. *Rev Bras Fisioter*. 2003;7(1):53-9.

44. Sacco ICN, Alibert S, Queiroz BWC, Pripas D, Kieling I, Kimura AA, et al. Confiabilidade da fotogrametria em relação à goniometria para avaliação postural de membros inferiores. *Rev Bras Fisioter*. 2007;11(5):411-7.

45. Leroux MA, ZabjeK K, Simard G, Badeaux J, Coillard C, Rivard CH. A noninvasive anthropometric technique for measuring kyphosis and lordosis. *Spine*. 2000;25(13):1689-94.

46. Braun BL, Amundson LR. Quantitative of head and shoulder posture. *Arch Phys Med Rehabil*. 1989;70(4):322-9.

47. Watson AWS, Mac Donncha C. A reliable techinique for the assessment of posture: assessment criteria for aspects of posture. *J Sports Med and Phys Fitness*. 2000;40(3):260-70.

48. Reis AT. *Estudo da reprodutibilidade de um sistema de avaliação postural baseado em fotografia em indivíduos portadores de escoliose idiopática do adolescente.* [dissertação]. São Paulo (SP): Universidade Federal de São Paulo – Escola Paulista de Medicina; 2003.

49. Chipkevitch E. Escoliose. In: Chipkevitch E . *Puberdade e adolescência: aspectos biológicos, clínicos e psicosociais.* 3˚Edição. São Paulo: Roca; 1995. p.376-85.

50. Skaggs DL, Basset GS. Adolescent Idiopathic Scoliosis: an update. *Am Fam Phys*. 1996;53(7):2327-34.

51. Roach JW. Adolescent Idiopathic Scoliosis. *Orthop Clin North Am.* 1999;30(3):353-65.

52. SRS- Scoliosis Research Society. Adolescent Idiopathic Scoliosis Imaging Studies [internet]. Milwaukee: Scoliosis Research Society; 1966 [access in 2008 jan 25]. Available from: http://www.srs.org/professionals/education/adolescent/idiopathic/imaging.php.

53. Weinstein SL. Coluna Vertebral Toracolombar. In: Weinstein SL, Buckwalter JA. *Ortopedia de Turek: Princípios e suas aplicações*. 5˚ Edição. São Paulo: Manole; 2000. P. 444-532.

54. Wright, N. Imaging in scoliosis. *Arch Dis Child*. 2000;82(1):38-40.

55. King HA, Moe JH, Bradford DS, Winter RB. The selection of fusion levels in thoracic idiopathic scoliosis. *J Bone Joint Surg Am.* 1983;65(9):1302-13.

56. Cummings RJ, Loveless EA, Campbell J, Samelson S, Mazur JM. Interobserver reliability and intraobserver reproducibility of the system of King et al. for the classification of Adolescent Idiopathic Scoliosis. *J Bone and Joint Surg.* 1998;80(8):1107-11.

57. Poncet P, Dansereau J, Labelle H. Geometric torsion in idiopathic scoliosis: three dimensional analysis and proposal a new classification. *Spine*. 2001;26(20):2235-43.

58. Coonrad RW, Murrel GAC, Montley G, Lytle E, Hey LA. A logical coronal pattern classification of 2000 consecutive idiopathic scoliosis cases based on the Scoliosis Research Society - Defined Apical Vertebra. *Spine*. 1998;23(12):1380-91.

59. Morrissy R T, Goldsmith GS, Hall EC, Kehl D, Cowie GH. Measurement of the Cobb angle on radiographs of patients who have scoliosis. *J Bone and Joint Surg*. 1990;72(3):320-7.

60. Façanha-Filho FAM, Winter RB, Lonstein JE, Koop S, Novacheck TL, Heureaux EA, et al. Measurement accuracy in congenital scoliosis. *J Bone Joint Surg*. 2001;83(1):42-5.

61. Greiner KA. Adolescent Idiopathic Scoliosis: radiologic decision-making. *Am Fam Physician*. 2002;65(9):1817-22.

62. Cheung J, Wever DJ, Veldhuinzen AG, Klein JP, Verdonck B, Nijlunsing R, et al. The reliability of quantitative analysis on digital images of the scoliotic spine. *Eur Spine J*. 2002;11(6):535-42.

63. Theologis TN, Jefferson RJ, Simpson AH, Turner-Smith AR, Fairbank JC. Quantifying the cosmetic defect of Adolescent Idiopathic Scoliosis. *Spine*. 1993;18(7):909-12.

64. Richards BS, Bernstein RM, D'Amato CR, Thompson GH. Standardization of criteria for Adolescent Idiopathic Scoliosis brace studies: SRS Committee on Bracing and Nonoperative Management. Diagnostics. *Spine*. 2005;30(18):2068-75.

65. Stone B, Beekman C, Hall V, Guess V, Brooks HL. The effect of an exercise program on change in curve in adolescents with minimal idiopathic scoliosis: A preliminary study. *Phys Ther*. 1979;59(6):759-63.

66. Weiss HR. Rehabilitation of adolescent patients with scoliosis: What do we know? A review of the literature. *Pediatric Rehabil.* 2003;6(3-4):183-94.

67. Weinstein SL, Zavala DC, Ponseti IV. Idiopathic scoliosis: long-term follow-up and prognosis in untreated patients. *J Bone Joint Surg*. 1981; 63(5):702-12.

68. Weinstein SL, Dolan LA, Spratt KF, Peterson KK, Spoonamore MJ, Ponseti IV. Health and function of patients with untreated idiopathic scoliosis: a 50-year natural history study. *JAMA.* 2003;289(5):559-67.

69. Pehrsson K, Danielsson A, Nachemson A. Pulmonary function in adolescent idiopathic scoliosis: a 25 year follow up after surgery or start of brace treatment. *Thorax*. 2001;56(5):388-93.

70. Magee D J. *Avaliação Musculoesquelética.* 4° Edição. São Paulo: Manole; 2005.

71. Caillet R. *Low back pain syndrome*. 3°Edição. Phyladelphia: FA Davis Company; 1968. apud: Zonnemberg AJJ, Van Maanen CJ, Elvers JWH, Oosterndorp RAB. Inter/Intrarater reliability of measurements on body posture photographs. *Phys Ther*. 1996;14(4):326-31,p.326.

72. Roll R, Kavounoudias A, Roll JP. Cutaneous afferents from human plantar sole contribute to body posture awareness. *Neuroreport.* 2002;13(15):1957-61.

73. Rougier P, Zanders E, Borlet E. Influence of visual cues on upright postural control: differentiated effetcs of eyelids closure. *Rev Neuro.* 2003;159(2):180-8.

74. Ledin T, Odkvist LM. Visual influence on postural reactions to sudden antero-posterior support surface movements. *Acta Otolaryngol*. 1991;111(3):813-9.

75. Peterka RJ. Sensorimotor integration in human postural control. *J Neurophysiol.* 2002;88(3):1097-118.

76. Watson AW. Sports injuries in footballers related to defects of posture and body mechanics. *J Sports Med Phys Fitness*. 1995;35(4);289-94.

77. Panjabi MM. The stabilizing system of the spine Part II. Neutral zone and instability hypothesis. *J Spinal Disord.* 1992;5(4):390-6.

78. Penha PJ. *Caracterização postural de crianças de 7 e 8 anos* [dissertação]. São Paulo (SP): Faculdade de Medicina da Universidade de São Paulo; 2007.

79. Kendall FP, McCreary EK, Provance PG. *Músculos Provas e Funções*. 4° Edição. São Paulo: Manole; 1995.

80. Fialka-Moser V, Uher EM, Lack W. Postural disorders in childrens and adolescents. *Wien Med. Wochenschr.* 1994;144(24):572-92. [Abstract, MEDLINE 1994].

81. Linn JM. Using digital image processing for the assessment of postural changes and movement patterns in bodywork clients. *Journal of bodywork and movement therapies*. 2001;5(1):11-20.

82. Ferreira AGF. *Postura e controle postural: desenvolvimento e aplicação de método quantitativo de avaliação postural* [tese] São Paulo (SP): Faculdade de Medicina da Universidade de São Paulo; 2005.

83. Bunnel WP. An objective criterion for scoliosis screening. *J Bone and Joint Surg*. 1984;66(9):1381-7.

84. Murrell GA, Coonrad RW, Moorman CT, Fitch RD. An assessment of the reliability of the scoliometer. *Spine*. 1993;18(6):709-12.

85. Côté PDC, Kreitz BG, Cassidy JD, Dzus AK, Martel JBS. A study of the diagnostic accuracy and reliability of the Scoliometer and Adams Forward Bend Test. *Spine*. 1998;23(7):796–802.

86. Pearsall DJ, Reid JG, Hedden DM. Comparison of three noninvasive methods for measuring scoliosis. *Phys Ther*. 1992;72(9):648-55.

87. Ho EKW, Upadhyay SS, D' Orth MS, Ferris L, Chan FL, Bacon-Shone J, et al. A comparative study of computed tomographic and plain radiographic methods to measure vertebral rotation in adolescent idiopathic scoliosis. *Spine*. 1992;17(7):771-4.

88. Schmitz A, Jaeger UE, Koenig, R, Kandyba J, Wagner UA, Giesecke J, et al. A new MRI technique for imaging scoliosis in the sagittal plane. *Eur Spine J.* 2001;10(2):114-17.

89. Theologis TN, Fairbank JCT, Turner-Smith AR, Pantazopoulos T. Early detection of progression in adolescent idiopathic scoliosis by measurement of changes in back shape with the Integrated Shape Imaging System Scanner. *Spine.* 1997;22(11):1223-8.

90. Jarenko JL, Poncet P, Ronsky J, Harder J, Dansereau J, Labelle H, et al. Comparison of Cobb angles measured manually, calculated from 3-D spinal reconstruction, and estimated from torso asymmetry. *Comput Met Biomech and Bio Engin.* 2002;5(4):277-81.

91. Zabjek KF, Leroux MA, Coillard C, Rivard CH, Prince F. Evaluation of segmental postural characteristics during quiet standing in control and Idiopathic Scoliosis patients. *Clin Biomech*. 2005;20(5):483-90.

92. Pazin AP, Dal Molin EMC, Santana PJ, Dal Molin E, Dal Molin DC, Guarniero R. Medidas Clinicas da Coxa e da perna por meio de reparos anatômicos e correlação com o comprimento radiográfico em crianças entre 7 e 12 anos da cidade de Londrina/Paraná, Brasil. *Acta Fisiatr.* 2007;14(2):95-9.

93. Tesch CB, Fornasari CA. *Avaliação fotométrica da postura de indivíduos acometidos por hemiparesia por AVC* [Relatório científico do programa de Iniciação Científica]. Piracicaba (SP): UNIMEP; 2004.

94. Guillemin F, Bombardier C, Beaton D. Cross-cultural adaptation of health-related quality of life measures: literature review and proposed guidelines. *J Clin Epidemiol*. 1993;46(12):1417-32.

95. Pestana MH, Gagueiro JN. *Análise de Dados para Ciências Sociais*. 4° Edição. Lisboa: Síbalo; 2005.

96. Zabjeck KF, Simard G, Leroux MA, Coillard C, Rivard CH. Comparaison de la fidélité de deux systèmes d´acquisition 3D sur l´étude de paramètres anthropométriques et posturaux. *Ann Chir*. 1999;53(8):751-60.

97. Herzenberg JE, Waanders NA, Closkey RF, Schultz AB, Hensinger RN. Cobb angle versus spinous process angle in adolescent idiopathic scoliosis: the relationships of the anterior and posterior deformities. *Spine*. 1990;15(9):874-9.

98. Stokes IAF. Point of View [letter]. *Spine*. 2001;26(4):1591.

99. Oxborrow NJ. Current Topic: Assessing the chield with scoliosis: the role of surface topography. *Arch. Disabil Child.* 2000;83(5):453-85.

100. Bago J, Climent JM, Pineda S, Gilperez C. Further evaluation of the Walter Reed Visual Assessment Scale: correlation with curve pattern and radiological deformity. *Scoliosis* [serial on line]. 2007;2:[7 screens]. Available from: http://scoliosisjournal.com/content/2/1/12.

Apêndices

Características da Amostra

Gráfico A1. Distribuição da amostra quanto à vigência de tratamento fisioterapêutico (N=40)

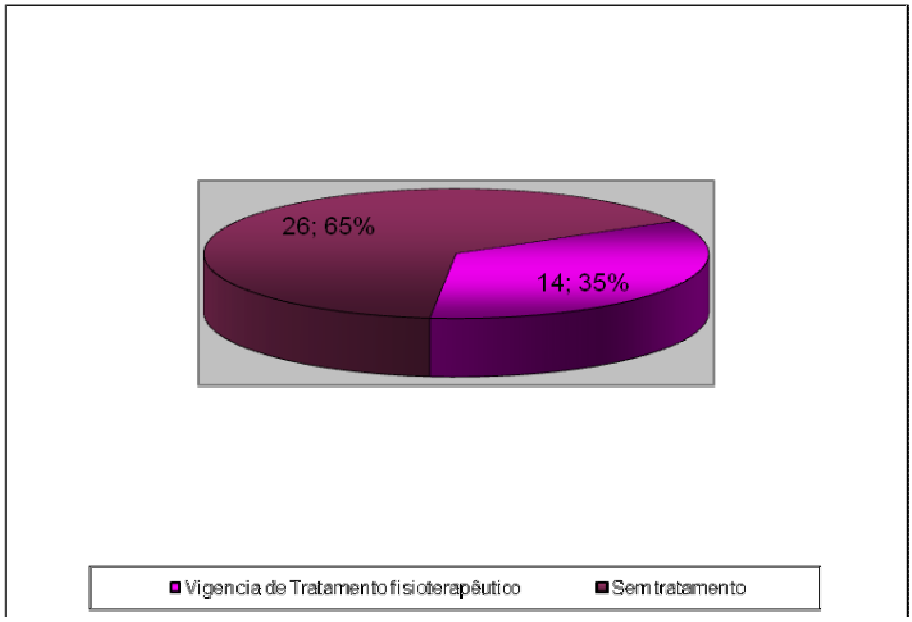

[1] Valor numérico; porcentagem

Gráfico A2. Distribuição da amostra quanto à idade (N=40)

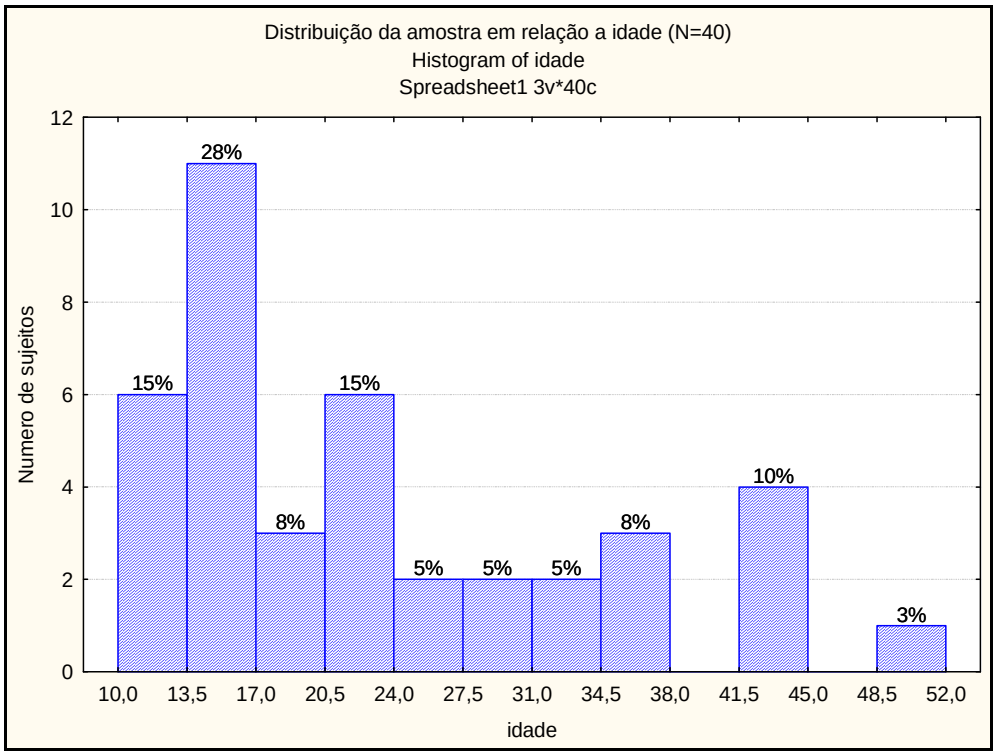

Gráfico A3. Distribuição da amostra em relação ao tempo de diagnóstico (N=40)

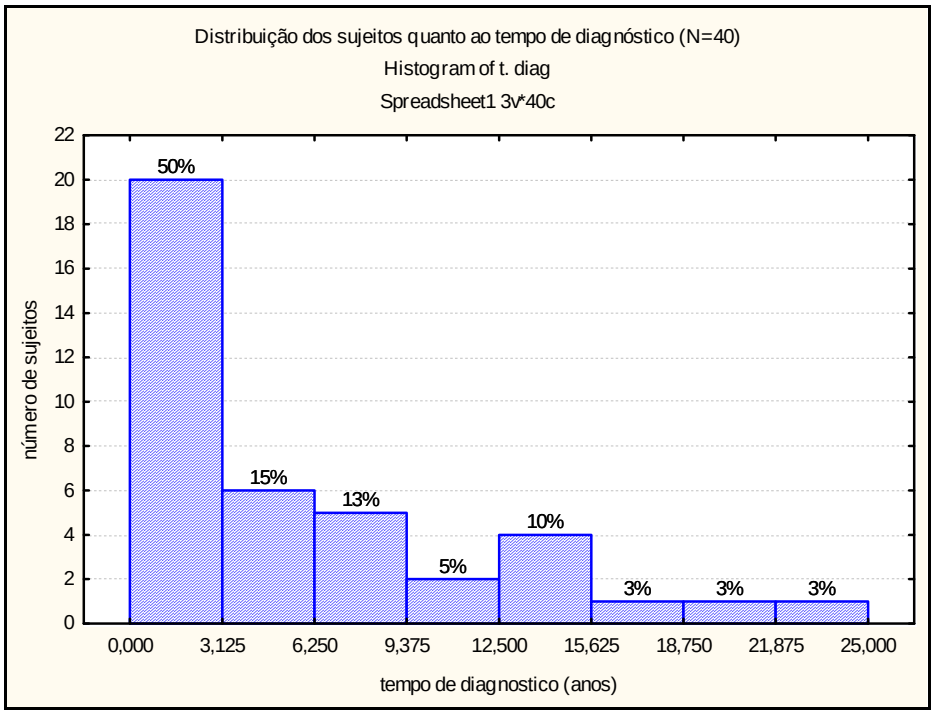
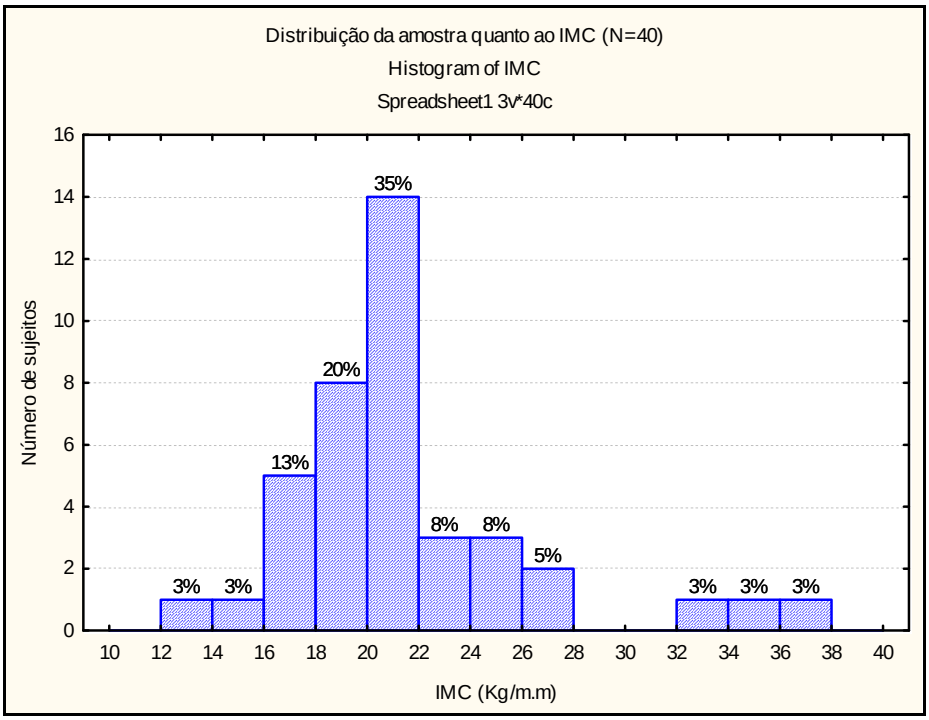
Gráfico A4. Distribuição da amostra quanto ao IMC (N=40)