BERNARDO LUIZ FERREIRA FERNANDES

Efeito do ultrassom contínuo sobre o processo de regeneração do tecido conjuntivo muscular de ratos

Dissertação apresentada à Faculdade de Medicina da Universidade de São Paulo para obtenção do título de Mestre em Ciências

Área de Concentração: Movimento, Postura e Ação Humana
Orientadora: Profa. Dra. Raquel Aparecida Casarotto

São Paulo

2010

BERNARDO LUIZ FERREIRA FERNANDES

Efeito do ultrassom contínuo sobre o processo de regeneração do tecido conjuntivo muscular de ratos

Dissertação apresentada à Faculdade de Medicina da Universidade de São Paulo para obtenção do título de Mestre em Ciências

Área de Concentração: Movimento, Postura e Ação Humana
Orientadora: Profa. Dra. Raquel Aparecida Casarotto

São Paulo

2010

Dados Internacionais de Catalogação na Publicação (CIP)

Preparada pela Biblioteca da
Faculdade de Medicina da Universidade de São Paulo

©reprodução autorizada pelo autor

Fernandes, Bernardo Luiz Ferreira
Efeito do ultrassom contínuo sobre o processo de regeneração do tecido conjuntivo muscular de ratos / Bernardo Luiz Ferreira Fernandes. -- São Paulo, 2010.
Dissertação(mestrado)--Faculdade de Medicina da Universidade de São Paulo. Departamento de Fisioterapia, Fonoaudiologia e Terapia Ocupacional.
Área de concentração: Movimento, Postura e Ação Humana.
Orientadora: Raquel Aparecida Casarotto.

Descritores: 1.Terapia por ultra-som 2.Inflamação 3.Músculo esquelético 4.Células do tecido conjuntivo

USP/FM/SBD-096/10

Dedico aos meus pais, Lurdes e Luiz Carlos, verdadeiros exemplos; ao meu irmão, Tiago, insubstituível; e à minha amada Marilene, o aroma suave e o solo firme da minha vida.

AGRADECIMENTOS

A Deus pela minha vida e pela vida dos que amo.

A Profa. Dra. Raquel Aparecida Casarotto pela inegável dedicação a este estudo e pelos preciosos ensinamentos transmitidos a mim. Muito obrigado por esta grande oportunidade.

Ao Prof. Dr. Carlos Alberto Anaruma por ter se disposto a ensinar tanto com tanta dedicação e amizade.

A Profa. Dra. Fátima Caromano pela atenção, alegria e sugestões na qualificação.

A Profa. Dra. Sílvia Maria Amado João pela atenção em ler o estudo para a qualificação e sugestões.

Ao Prof. Dr. Carlos Eduardo Pinfildi por ter compartilhado seu conhecimento durante a qualificação.

A Patrícia Pezzan pela amizade e doação.

A minha família pelo carinho e incentivo tão necessários.

Aos funcionários da UNESP de Rio Claro pela atenção.

Aos colegas da Pós-Graduação que tornavam as disciplinas ainda mais prazerosas de se assistir.

Esta dissertação está de acordo com as seguintes normas, em vigor no momento desta publicação:

Referências: adaptado de International Committee of Medical Journals Editors (Vancouver)

Universidade de São Paulo. Faculdade de Medicina. Serviço de Biblioteca e Documentação. Guia de apresentação de dissertações, teses e monografias. Elaborado por Anneliese Carneiro da Cunha, Maria Julia de A. L. Freddi, Maria F. Crestana, Marinalva de Souza Aragão, Suely Campos Cardoso, Valéria Vilhena. 2a ed. São Paulo: Serviço de Biblioteca e Documentação; 2005.

Abreviaturas dos títulos dos periódicos de acordo com List of Journals Indexed in Index Medicus.

SUMÁRIO

Lista de Figuras vii
Lista de Tabelas viii
Lista de Abreviaturas ix
Lista de Símbolos x
Lista de Siglas xi
Resumo xii
Abstract xiv
1 INTRODUÇÃO 1
2 OBJETIVOS 3
3 REVISÃO DA LITERATURA 4
Músculo Esquelético 4
Morfogênese 4
Características Morfológicas e Funcionais 5
Tecido Conjuntivo 7
Morfogênese 7
Características Morfológicas e Funcionais 7
Fibras Elásticas, Reticulares e Colágenas 8
Células do Tecido Conjuntivo 9
Processo Inflamatório 10
Fase Inflamatória 10
Fase Proliferativa 11
Fase de Remodelamento 12
Ultrassom 13
Geração e Transmissão do Ultrassom 13
Efeitos Térmico e Não-Térmico 14
Correntes Acústicas e Cavitação 16
4 MATERIAL E MÉTODOS 17
Animais Experimentais 17
Procedimento Cirúrgico para Lesão Muscular 18
Parâmetros e Tratamento Ultrassônico 20
Coleta dos Músculos e Análise 21
Análise Qualitativa 22
Análise Quantitativa 23
Análise Estatística 23
5 RESULTADOS 24
Análise Qualitativa 24
Análise Quantitativa e Análise Estatística 26
6 DISCUSSÃO 31
7 CONCLUSÃO 36
8 REFERÊNCIAS BIBLIOGRÁFICAS 37

Lista de Figuras

Figura 1 - Desenho esquemático que mostra a organização do músculo estriado esquelético..... 6

Figura 2 - Momento no qual o rato foi anestesiado com pentobartbital sódico a 2%..... 19

Figura 3 - Momento no qual a pele do rato foi retirada..... 19

Figura 4 - Momento no qual o músculo tibial anterior foi exposto para que fosse efetuado um corte transversal em seu terço médio..... 20

Figura 5 – Aparelho de ultrassom terapêutico utilizado no tratamento da lesão do músculo tibial anterior..... 21

Figura 6 - Médias da quantidade de monócitos em cada dia de morte dos ratos dos grupos L e LUS..... 27

Figura 7 - Média da quantidade de leucócitos polimorfonucleares em cada dia de morte dos ratos dos grupos L e LUS..... 28

Figura 8 - Média da quantidade de leucócitos totais (soma de monócitos e polimorfonucleares) em cada dia de morte dos ratos dos grupos L e LUS.. 28

Figura 9 - Média da quantidade de fibroblastos em cada dia de morte dos ratos dos grupos L e LUS..... 29

Fig. 10 - Coluna da direita, grupo L e coluna da direita, grupo LUS..... 30

Lista de Tabelas

Tabela 1 - Tabela demonstrativa das comparações entre os diferentes tempos de tratamento e os grupos: lesado (L) e lesado tratado com ultrassom (LUS) para as médias das densidades dos diferentes tipos de células (média ± desvio padrão)..... 26

Lista de Abreviaturas

et al.	e outros
Grupo L	Grupo lesão
Grupo LUS	Grupo lesão e tratado com ultrassom

Listas de Símbolos

W/cm^2	Watts por centímetro quadrado
MHz	megahertz
g	gramas
cm	centímetro
mg	miligrama
µm	micrômetro
mm	milímetro

Lista de Siglas

ERA	área de radiação efetiva

Fernandes BLF. Efeito do ultrassom contínuo sobre o processo de regeneração do tecido conjuntivo muscular de ratos [dissertação]. São Paulo: Faculdade de Medicina, Universidade de São Paulo; 2010. p. 55

Introdução: A escolha de parâmetros mais eficientes na aplicação terapêutica de um recurso de eletroterapia garante uma efetividade clínica maior ao tratamento realizado. O modo contínuo de aplicação do ultrassom vem sendo pouco estudado nas fases agudas das lesões. Objetivo: Avaliar os efeitos do ultrassom contínuo nas fases inflamatória, proliferativa e de remodelação no processo de regeneração do tecido conjuntivo muscular de ratos. Material e Métodos: Trinta ratos foram submetidos à lesão muscular nos músculos tibial anterior de ambos os membros traseiros e divididos em dois grupos, sendo o grupo Lesado (L) composto pelos membros traseiros esquerdos dos animais e o grupo lesado tratado com ultrassom (LUS), composto pelos membros traseiros direitos. Cada grupo foi subdividido em seis pequenos grupos (n = 5), que foram formados de acordo com o número de dias após a lesão em que os animais foram mortos, sendo no 3º, 7º, 14º, 21º, 28º e 35º dias. Após 24 horas da realização da lesão cirúrgica, o Grupo LUS começou a receber a aplicação do ultrassom no modo contínuo, área de radiação efetiva de 1cm^2, com freqüência de transdutor de 1MHz, intensidade de 0,2W/cm^2, por 1 minuto, uma vez ao dia. Os membros traseiros esquerdos submetidos à lesão cirúrgica e não tratados serviram como grupo controle (L). Para análise morfológica das fibras musculares foram realizados cortes seriados de 10 µm de espessura, obtidos através de em um micrótomo criostato. Os músculos foram congelados em uma posição onde os cortes pudessem fornecer imagens longitudinais das fibras musculares e da fenda incisional. Cada série de corte foi obtida a partir da região superficial do músculo, a cada 100 µm de profundidade e forneceu duas lâminas que foram coradas com a técnica Hematoxilina Eosina. A contagem de células foi feita em uma área de 0,625mm^2 (área de um campo microscópico), com auxílio de uma câmera acoplada ao microscópio e monitor de vídeo e tendo como ponto de referência os limites da fenda incisional, ou seja, a região com fibras musculares lesionadas de um lado e as células infiltradas na fenda incisional de outro. A determinação da densidade de leucócitos polimorfonucleares e mononucleares, e de fibroblastos foi feita através da contagem média de 10 campos por amostra, sendo cinco campos representativos do tecido muscular seccionado e cinco campos da fenda incisional, totalizando 300 campos por grupo experimental (30 ratos ao todo). As células com morfologia de células satélites ou mioblastos foram ignoradas. Resultados: A análise da contagem de células revelou diferenças significativas ($p \leq 0,05$) entre o número de células polimorfonucleares no 3º, 7º, 21º e 28º dias de tratamento com as seguintes

médias: L3 = 27,0; L7 = 29,6; L21 = 20,0 e L28 = 12,8 e LUS3 = 43,2; LUS7 = 29,2; LUS21 = 8,8 e LUS28 = 3,6. O número de fibroblastos foi significativamente maior ($p \leq 0,05$) apenas no 21º dia com L21 = 14,2 e LUS21 = 27,0. Conclusão: O ultrassom contínuo promoveu um aumento na densidade de células polimorfonucleares e fibroblastos durante o processo de regeneração do músculo tibial anterior de ratos, incrementando a recuperação deste tecido.

Descritores: terapia por ultra-som, inflamação, músculo esquelético, células do tecido conjuntivo, ultrassom terapêutico.

Fernandes BLF. Effects of continuous ultrasound onto the conjunctive muscular tissue regeneration process in rats [dissertation]. São Paulo: Medicine School, University of São Paulo: 2010. p. 55

Introduction: The choice of more efficient parameters in the ultrasound application allows a major clinical effectivity to the performed treatment. The therapeutic continuous ultrasound has been being poorly studied in injury acute phases. Objective: To assess the effects of the continuous ultrasound in the inflammatory, proliferative and remodeling phases of rats' conjunctive muscular tissue regeneration process. Material and Methods: Thirty rats were submitted to muscular lesion in tibialis anterior muscle of both rear limbs. They were divided into two groups, the lesion group (L) consisting of the rats left rear limbs, and the lesion group treated with ultrasound (LUS) consisting of the right rear limbs. Each group was subdivided into six small groups (n = 5), which were formed according to period of time (in days) after the lesion in which the rats were killed, on the 3rd, 7th, 14th, 21st, 28th and 35th days. Twenty four hours after performing the surgical lesion, the LUS group received the first 1MHz continuous ultrasound treatment with effective radiating area = 1cm^2, intensity of 0.2W/cm^2, for one minute, once a day. The left rear limbs submitted to the surgical lesion and not treated at all composed the control group (L). To perform the muscle fibers morphological analysis, a series of 10µm thick slices were made using a microtome with criostate. The muscles were frozen in a position which the slices could provide longitudinal images of the muscle fibers and incision gap. A series of samples were collected from the lesion area surface, and further two deeper series, at 100µm distance from one another. Two slices were thus provided and stained with hematoxilin-eosin. Cell count was made on an area of 0.625 mm^2, by means of a camera coupled to the microscope and to a video monitor. The reference point were the limits of the incision gap, which is a region with injured muscle fibers in one side and infiltrated cells of the incision gap on the other. The determination of the density of polymorphonuclear and mononuclear leukocytes, and fibroblasts was made by the exam of 10 fields per sample (five fields representing the cut muscular tissue and more five fields of the incision gap), totaling 300 fields per group. Cells with myoblast or satellite cells morphology were ignored. Results: The cells counting analysis revealed significant differences ($p \leq 0.05$) in the density of polymorphonuclear cells on the 3rd, 7th, 21st and 28th treatment days and the means are: L3 = 27; L7 = 29.6; L21 = 20; L28 = 12.8 and LUS3 = 43.2; LUS7 = 29.2; LUS21 = 8.8; LUS28 = 3.6. The density of fibroblasts was significant greater ($p \leq 0.05$) only in the 21st day with means of L21 = 14.2 and LUS21 = 27. Conclusion: The continuous ultrasound increased the

density of polymorphonuclear and fibroblasts cells during the anterior tibialis muscle regenerating process of rats, enhancing the recovery of this tissue.

1 INTRODUÇÃO

O músculo esquelético possui uma notável capacidade de se adaptar a demandas fisiológicas tais como crescimento, treinamento e lesão. É uma estrutura altamente especializada, e apesar disso, possui caráter mutável. O músculo esquelético pode ser considerado como sendo composto por dois componentes principais, as fibras musculares e do tecido conjuntivo (Järvinen et al., 2007). As fibras com sua inervação são responsáveis pela função contrátil do músculo, enquanto que o tecido conjuntivo fornece o quadro que mantém as células musculares individuais juntas durante contração muscular e abraça os capilares e nervos dentro da estrutura do músculo (Hawke e Garry, 2001; Järvinen et al., 2007).

Por vezes, os mecanismos de adaptação do músculo frente a estímulos do meio falham, levando a disfunção, que é muito comum no esporte profissional e recreacional ou em atividades diárias (Silveira et al, 2010). O organismo logo atua no local da lesão para que seja rapidamente resolvido. Mas há autores que concordam que, muitas vezes, este processo de reparo acaba ficando muito lento, propiciando lesões secundárias devido à hipóxia tecidual, imobilização prolongada do membro e outras (Järvinen et al., 2007; Järvinen et al., 2005).

O ultrassom terapêutico é um recurso empregado no tratamento de uma grande variedade de lesões de tecidos moles e ossos. Este é um recurso terapêutico que vem sendo pesquisado há cerca de seis décadas

(Paliwal e Mitragotri, 2008) e que já apresenta uma considerável gama de informações a seu respeito. Porém, nem todas as perguntas a cerca de parametrização de sua aplicação estão respondidas.

As pesquisas mostram uma grande diversidade de parametrizações para o ultrassom. Um estudo feito por Piedade et al. (2008) com lesões induzidas por excesso de contrações em mulheres saudáveis demonstrou melhora da extensibilidade muscular após o tratamento com ultrassom. Entretanto, Wilkin (2004) usou modelo experimental animal e não conseguiu demonstrar um aumento estatisticamente significante da massa muscular, concentração total de proteína ou área da secção transversal de fibra muscular em lesões tratadas com ultrassom. Portanto, dados ainda controversos fundamentam a ideia de que há certa lacuna científica com relação à capacidade que o ultrassom possui de potencializar a regeneração muscular (Järvinen et al., 2005) (Wilkin et al., 2004).

Tantos modos diferentes de se realizar a terapia ultrassônica faz com que haja a necessidade de se investigar melhor para que se caminhe em direção a fatos científicos, e se afaste do empirismo, que é algo que ainda circunda a fisioterapia.

Estas indagações motivaram a realização deste estudo.

2 OBJETIVO

Embora o ultrassom seja um recurso muito empregado na rotina do fisioterapeuta, há uma carência de informações precisas. Durante a fase inflamatória do processo de reparo das lesões musculares, há uma convenção de que não se deve aplicar ultrassom terapêutico em modo contínuo por causa da produção de calor no local, o que acarretaria efeitos deletérios. Porém, não há estudos onde se aplicou ultrassom terapêutico contínuo em lesões musculares desde a fase aguda até a crônica. Por isso, o objetivo deste trabalho foi avaliar os efeitos do ultrassom terapêutico contínuo nas fases inflamatória, proliferativa e de remodelação no processo de regeneração do tecido conjuntivo muscular de ratos.

Para tanto, foi feita uma análise qualitativa e quantitativa de leucócitos mononucleares, leucócitos polimorfonucleares e fibroblastos oriundos de uma lesão experimental cirúrgica no músculo tibial anterior de ambos os membros traseiros.

3 REVISÃO DA LITERATURA

Músculo Esquelético

Morfogênese

O tecido muscular deriva de miótomos onde células que dão origem a esse tecido têm um aspecto epitelióide, mas logo se tornam alongadas e fusiformes, com núcleos redondos, formando, assim, uma célula muscular primitiva, ou mioblasto. Essas células mioblásticas mononucleadas agregam-se e fundem-se para formar um sincício cilíndrico multinucleado ou miotubo, com núcleos alinhados em uma cadeia central. Esses miotubos, chamados de primários, fixam-se em cada extremidade a um tendão. Essa fusão independe da presença de fibras nervosas, que não penetram no músculo primordial até após a formação do miotubo primário. As células miogênicas continuam a migrar e dividir-se; e durante sete a oito semanas, ocorre uma extensa formação de novos miotubos. No ponto médio destes miotubos primários, novos mioblastos se agregam para formar miotubos secundários. Vários miotubos de pequeno diâmetro podem se alinhar paralelamente com o miotubos primários, mas, eventualmente, eles se separam. Os sarcômeros dos miotubos primários e secundários reúnem-se da periferia em direção ao centro do miotubo. Túbulos T são formados, crescendo inicialmente na direção longitudinal. Eles possuem uma proteína específica que não é encontrada na membrana plasmática. O retículo sarcoplasmático envolve as miofibrilas ao nível da banda I. Na nona semana

de desenvolvimento, os primórdios dos grupos musculares são bem definidos, as proteínas contráteis estão sendo sintetizadas e uma junção neuromuscular primitiva começa a aparecer, principalmente, nos miotubos primários. Axônios pioneiros subsequentemente se ramificam e estabelecem contatos com os miotubos secundários. Posteriormente, essas junções neuromusculares tornam-se funcionais e as fibras se contraem em resposta a um estímulo do nervo motor. Ao final da vida fetal, uma população de mioblastos surge e esses se tornam as células satélites do músculo adulto (Williams, 1995).

Características Morfológicas e Funcionais

Existem no corpo humano mais de 400 músculos esqueléticos e todos são “motores vivos” que proporcionam movimentos, na maior parte das vezes, a uma peça do esqueleto. Esses músculos têm como propriedade básica a contratilidade do seu protoplasma (sarcoplasma), a qual possibilita a um determinado músculo se encurtar, realizando então o movimento, já que está fixado através de seu tendão a uma peça óssea.

As variações no diâmetro das fibras musculares esqueléticas dependem de vários fatores, como o músculo considerado, a idade, o sexo, o estado de nutrição e o treinamento físico (Junqueira e Carneiro, 1999).

É corriqueiro observar que o exercício aumenta a musculatura e diminui a quantidade de tecido adiposo. O aumento da musculatura devido ao exercício é acompanhado pela formação de novas miofibrilas e um

aumento pronunciado no diâmetro das fibras musculares. Este processo caracterizado pelo aumento de volume das células chama-se hipertrofia, enquanto o crescimento devido à proliferação das células por multiplicação mitótica chama-se hiperplasia. Num músculo, as fibras musculares estão organizadas em grupos de feixes envolvidos por uma camada de tecido conjuntivo, chamada epimísio. Do epimísio partem septos muito finos do tecido conjuntivo, que se dirigem para o interior do músculo, separando os feixes. Esses septos são chamados de perimísio. O perimísio envolve cada feixe de fibras musculares. Cada fibra muscular, por sua vez, é envolvida por uma camada muito fina constituída pela lâmina basal da fibra muscular e por fibras reticulares do endomísio (Figura1) (Junqueira e Carneiro, 1999).

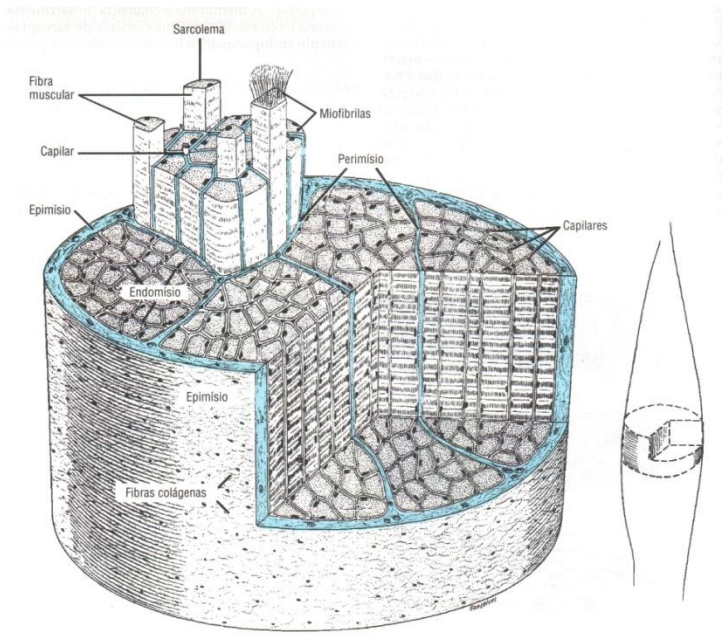

Figura 1 - Desenho esquemático que mostra a organização do músculo estriado esquelético (Junqueira e Carneiro, 1999, p. 160).

Tecido Conjuntivo

Morfogênese

O tecido conjuntivo origina-se do mesênquima; é um tecido embrionário caracterizado por possuir células com prolongamentos, mergulhadas em abundantes substâncias intercelulares amorfas, pouco viscosas. O mesênquima deriva do folheto embrionário médio ou mesoderma e espalha-se pelo interior do embrião, onde envolve órgãos em formação (Junqueira e Carneiro, 1999).

Características Morfológicas e Funcionais

No músculo, feixes de fibras musculares são reunidas por uma membrana de tecido conjuntivo, o epimísio. O tecido conjuntivo tem como principal função para com o músculo, manter as fibras musculares unidas, permitindo que a força de contração gerada por cada fibra individualmente atue sobre o músculo inteiro e que sua contração seja transmitida ao osso para a sua movimentação (Gartner e Hiatt, 1997).

A rede de tecido conjuntivo, por sua vez, cria um esqueleto de apoio para as fibras musculares, resumindo a contração das fibras individuais em um esforço conjunto e, portanto, convertendo a contração de miofibras individuais em locomoção eficiente, por exemplo (Järvinen et al., 2005).

Fibras Elásticas, Reticulares e Colágenas

O tecido conjuntivo possui fibras elásticas, reticulares e colágenas.

Segundo Junqueira e Carneiro (1999), as fibras elásticas são delgadas, sem estriações longitudinais e ramificam-se em forma de rede de malha irregular. Cedem facilmente às trações mínimas, porém retornam facilmente à sua forma original.

Para Carneiro (1986) as fibras reticulares se anastomosam umas às outras, formando uma estrutura semelhante a uma rede. Essas fibras, com frequência, formam o arcabouço interno das glândulas, através do qual as células epiteliais, que formam o corpo da glândula, permanecem unidas.

Porém as fibras mais abundantes são as colágenas. Para Gay e Miller (1978) as fibras colágenas são constituídas por uma escleroproteína denominada colágeno, que proporciona o arcabouço extracelular para todos os organismos pluricelulares. Sem o colágeno o homem ficaria reduzido a um amontoado de células. As fibras colágenas proporcionam a força tênsil dos ferimentos na fase de cicatrização; são reabsorvidas durante o crescimento, remodelação, involução, inflamação e reparo dos tecidos. Ainda afirmam que o colágeno é a proteína mais abundante do corpo humano, representando 30% do total de suas proteínas. Os mais conhecidos são os colágenos intersticiais do tipo I, II e III. O tipo I é o principal constituinte da pele, tendão, ossos e paredes de vasos; é sintetizado pelos fibroblastos, células do músculo liso e osteoblastos; o tipo II é produzido pelos condrócitos e o tipo III é produzido exclusivamente pelo músculo liso.

Células do Tecido Conjuntivo

As células do tecido conjuntivo são: fibroblastos, macrófagos, células mesenquimatosas indiferenciadas, mastócitos, plasmócitos e leucócitos (Junqueira e Carneiro, 1999).

Os fibroblastos são as células mais comuns do tecido. São responsáveis pela formação das fibras e do material intercelular amorfo. Eles sintetizam colágeno, fibras elásticas, reticulares e mucopolissacarídeos. Recebem este nome quando jovens, porém, quando maduro, e com pequena atividade de síntese, é chamado de fibrócito. Esses podem entrar em plena atividade durante o processo de reparação de tecidos (Junqueira e Carneiro, 1999).

Os mastócitos possuem uma grande capacidade de pinocitose e fagocitose, e podem ser fixos ou móveis. Tem função de fagocitar restos de células, bactérias e partículas inertes que penetram no organismo. Quando se agrupam em torno de um corpo estranho, os macrófagos se fundem para formar células sinciciais gigantes. Eles desempenham um papel importante na remoção de restos de células e de elementos intercelulares que se formam nos processos involutivos fisiológicos (Junqueira e Carneiro, 1999).

As células mesnquimatosas indiferenciadas são as que possuem a capacidade de originar qualquer outra célula do conjuntivo (Junqueira e Carneiro, 1999).

Os mastócitos estão presentes, particularmente, no tecido conjuntivo frouxo. Situam-se, principalmente, ao redor dos vasos sanguíneos e

possuem substâncias anti-coagulantes (heparina), além de substâncias que atuam no processo inflamatório (hitstamina e serotonina) (Junqueira e Carneiro, 1999).

Os leucócitos são encontrados com muita freqüência no conjuntivo, vindos do sangue, por migração através das paredes dos capilares e vênulas, tornando maior essa migração nos processos inflamatórios (Junqueira e Carneiro, 1999).

Processo Inflamatório

Fase Inflamatória

Quando o tecido mole conjuntivo sofre uma lesão, plaquetas e mastócitos se ativam, liberando materiais que iniciam o reparo. Tais materiais incluem agentes quimiotáxicos que atraem leucócitos polimorfonucleares e monócitos para o local da lesão. Já foi demonstrado que uma única aplicação de ultrassom terapêutico pode estimular a liberação de histamina por degranulação dos mastócitos, tanto *in vitro*, quanto *in vivo*. Desde que tais agentes quimiotáxicos também estejam presentes nos grânulos dos mastócitos é possível que sua liberação também seja estimulada, e assim sendo, pode-se explicar, pelo menos parcialmente, porque o tratamento com ultrassom pode ser particularmente efetivo se aplicado algumas horas após a lesão (Dyson, 1987) (Doan et al., 1999).

O principal papel dos polimorfonucleares no reparo é remover destroços e patógenos – se houverem – da ferida. Na ausência de infecção, eles deixam o local da lesão rapidamente. Eles são acompanhados ao local da lesão pelos monócitos que, ao ali chegarem, se transformam em macrófagos fagocitários. Ao contrário dos polimorfonucleares, os monócitos permanecem no local durante toda a fase inflamatória do reparo. Embora fagocitem, sua principal função é a de liberar agentes quimiotáxicos e fatores de crescimento que são essenciais para o desenvolvimento no novo tecido conjuntivo que substitui o material lesado (Dyson, 1987). Estes agentes e fatores ficam armazenados dentro dos macrófagos. Uma vez liberados no interstício em torno da lesão, eles estimulam os fibroblastos e células endoteliais a produzirem um tecido bem vascularizado, rico em colágeno, que é essencial para o processo de reparo (Dyson, 1987) (Doan et al., 1999).

Fase Proliferativa

Esta se inicia e se combina com o final da fase inflamatória, normalmente começando cerca de três dias após a lesão. Durante a proliferação, células atraídas para o local da lesão se dividem e se diferenciam, produzindo uma matriz de tecido conjuntivo dentro da qual novos vasos sanguíneos podem crescer. O tecido formado desta maneira é eventualmente remodelado em um tecido com propriedades mecânicas semelhantes ao tecido intacto, mas não tão boas. Geralmente chamado de

tecido de granulação, é repleto de células, contendo macrófagos, fibroblastos e células endoteliais juntas com uma matriz rica em fibronectina, colágeno tipo III e ácido hialurônico. Os fibroblastos são os principais produtores da matriz do tecido conjuntivo, e também responsáveis pela retração da ferida, enquanto que as células endoteliais são responsáveis pela angiogênese. Ambas as células podem ser afetadas pelo ultrassom acelerando o reparo (Dyson, 1987) (Doan et al., 1999).

Fase de Remodelamento

A deposição inicial de fibras colágenas em resposta à lesão do tecido conjuntivo é aparentemente aleatória. Durante o remodelamento, um processo que pode levar muitos meses ou mesmo anos, o arranjo e o tipo de colágeno são alterados, fibras são removidas de alguns locais e depositadas em outros, e colágeno tipo III sendo substituído por colágeno tipo I, em resposta à interpretação do estresse mecânico por parte dos fibroblastos ao qual o tecido é submetido. A remodelação continua, idealmente, até que o colágeno atinja o padrão e as características mecânicas do tecido antes da lesão. No tecido cicatricial este estado ideal nunca é alcançado, e este permanece mais fraco e menos elástico que o tecido sadio indefinidamente (Dyson, 1987) (Doan et al., 1999).

Ultrassom

O ultrassom terapêutico é usado por fisioterapeutas em uma variada gama de condições e possui reputação de reduzir edema, aliviar dor, acelerar reparo tecidual e modificar a formação de cicatrizes (Maxwell, 1992).

O ultrassom terapêutico pode ser definido, segundo Doan et al. (1999), como uma onda ou pressão sonora com uma frequência acima do limite da capacidade humana auditiva. Pelo fato de ser uma onda de pressão propagativa, o ultrassom é capaz de transferir energia mecânica para dentro dos tecidos. A energia do sinal do ultrassom é absorvida, propagada ou refletida, dependendo de sua frequência.

Geração e Transmissão do Ultrassom

Essencialmente, o equipamento Ultrassom gera uma onda sonora comumente entre 1 e 3 MHz. Esta onda viaja através dos tecidos e é preferencialmente absorvida em tecidos colagenosos densos (por exemplo, ligamento, tendão, fascia e cápsula articular). A absorção da energia da onda gera vários efeitos, mais notadamente, cavitação estável e correntes acústicas (Dubowitz et al., 1985) (Alfredo et al., 2009).

A onda ultra-sônica é produzida em um cristal piezoelétrico que possui a capacidade de vibrar quando submetido a uma corrente alternada.

Tal cristal se encontra dentro do transdutor e uma central microcontrolada comanda o circuito de modo a ser possível ajustar parâmetros como intensidade, tempo, modo de emissão e frequência (Dubowitz et al., 1985).

Efeitos Térmico e Não-Térmico

À medida que a onda ultrassônica percorre os tecidos, ela vai gerando conseqüências. O potencial de membrana da célula fica alterado e o transporte de membrana celular também se altera, fazendo com que esta fique mais permeável que o normal para vários íons (por exemplo: cálcio e sódio). O resultado desta intervenção é que a membrana, e a própria célula, ficam mais excitadas – realizando sua função usual, mas de uma forma intensificada. O ultrassom produz efetivamente excitação celular, melhorando a atividade celular ao invés de lentificá-la ou inibi-la. Quando aplicado em tecidos durante o estágio inflamatório pós-lesão ou pós-patologia, seu efeito geral é de estimular ou facilitar a cascata inflamatória, agindo desta forma como um mediador pró-inflamatório ou até mesmo um pró-proliferativo (Watson, 2008) e não como um tratamento antiinflamatório (Alfredo et al., 2009; Dubowitz et al., 1985; Li e Huard, 2002).

O grande benefício disto é que o processo inflamatório corre seu curso mais eficientemente, facilitando com que os tecidos lesados sigam para a próxima fase, a proliferativa (Alfredo et al., 2009; Li e Huard, 2002).

Quando aplicado durante a fase proliferativa do reparo, o ultrassom estimula as células ativas e maximiza a atividade e qualidade da atividade

cicatricial. Tanto a atividade celular fibroblástica quanto a endotelial ficam estimuladas. A intenção de ambas as fases não é a de fazer a inflamação e a proliferação eventos maiores, mas sim a de melhorar as suas atividades e eficácias. Nos últimos estágios do reparo, tecidos moles se remodelarão, fazendo a cicatriz o mais funcional possível dentro dos confins do tecido adjacente. O ultrassom potencializa a fase de remodelamento, tornando-o uma valiosa ferramenta desde os estágios inflamatórios mais iniciais até os mais avançados.

O aumento da movimentação molecular gera também calor no tecido. À medida que as estruturas vibram, a energia cinética das moléculas que as compõem aumenta, fazendo com que haja produção térmica local. Enquanto resposta fisiológica imediata ocorre uma vasodilatação local, melhorando o aporte sanguíneo daquela área (Alfredo et al., 2009; Dubowitz et al., 1985; Li e Huard, 2002).

Apesar dos equipamentos de ultrassom serem capazes de produzir efeitos térmicos fisiológicos significativos se utilizado com intensidades mais altas, a maneira mais segura é com intensidades menores, que são baixas demais para gerar calor. Desta forma mecanismos não-térmicos têm de estar envolvidos. Médias temporais da intensidade de 0,1 à 0,2W/cm^2 são baixas para gerar calor mas ainda sim são terapeuticamente eficientes (Dyson, 1987).

Correntes Acústicas e Cavitação

A corrente acústica é uma circulação estável de fluido através de forças de radiação. Quando próxima a um pequeno objeto vibrante, como uma célula ou uma bolha, os movimentos em turbilhonamento são de proporções microscópicas, e foi assim denominado "*microstreaming*".

Cavitação é a formação e pulsação de bolhas de gás ou vapor nos fluidos devido a mudanças pressóricas induzidas ultrassonicamente.

Partindo do pré-suposto que a membrana de uma célula esteja íntegra, *microstreaming* é de valor terapêutico ao agir como um sinal que leva ao influxo do cálcio mensageiro celular, e facilita a difusão de outros íons e metabólitos através da membrana. Dependendo da célula, a resposta às mudanças no cálcio intracelular pode ser síntese de colágeno, secreção de quimiotáticos, ou alteração na motilidade.

4 MATERIAL E MÉTODOS

Animais Experimentais

Foram utilizados 30 ratos Wistar machos com 60 dias de idade e de peso aproximado de 250g. Eram provenientes do Biotério Central da UNESP – *campus* Botucatu/SP. Cada rato foi numerado e separado em gaiolas coletivas, contendo no máximo três ratos cada uma, para comporem os grupos experimentais. Para sua alimentação, foi utilizada ração para roedores balanceada (marca Labina®), contendo 23% de proteína, e água sem restrição. O biotério foi mantido em temperatura ambiente e com períodos de claro e escuro intercalados a cada 12 horas. Os animais foram aleatoriamente distribuídos em dois grupos experimentais:

- Grupo Lesado (L): composto pelos membros traseiros esquerdos dos 30 animais que participaram deste experimento. Tais membros foram submetidos à lesão experimental, mas não foram tratados, sendo o grupo controle.
- Grupo Lesado Ultrassom (LUS): composto pelos membros traseiros direitos dos 30 animais que participaram deste experimento. Foram submetidos à lesão experimental e tratados com o ultrassom.

Cada grupo foi distribuído em 6 pequenos grupos (n=5), totalizando 12 subgrupos que foram formados de acordo com o número de dias após a lesão em que foi efetuado a morte dos animais (número de dias de tratamento) que foi em 3, 7, 14, 21, 28 e 35 dias.

Este estudo foi aprovado pela Comissão de Ética para Análise de Projetos de Pesquisa – CAPPesq – da Diretoria Clínica do Hospital das Clínicas e da Faculdade de Medicina da Universidade de São Paulo com o protocolo número 0237/09 e foi conduzido em acordo com as leis americana e brasileira de experimentação animal, com os princípios postulados no *Guide for the Care and Use of Laboratory Animals* e o *Animal Welfare Assurance by the North-American National Institute of Health.*

Procedimento Cirúrgico para Lesão Muscular

O procedimento cirúrgico foi realizado no Laboratório de Biodinâmica do Departamento de Educação Física – IB – da UNESP *campus* Rio Claro.

Os animais foram anestesiados com pentobarbital sódico a 2% (Figura 2) e após a anestesia foram posicionados em decúbito lateral para terem a face anterior do membro posterior esquerdo tricotomizada; depois foi feito o mesmo procedimento no membro posterior direito (Figura 3).

Após assepsia do local, a pele foi seccionada e o músculo tibial anterior exposto para que fosse efetuado um corte transversal em seu terço médio (Figura 4). Assim, com o auxílio de um bisturi, demarcado para efetuar um corte padronizado com três mm de profundidade, as fibras do músculo foram transversalmente seccionadas. Após a secção do músculo, a pele foi suturada e, posteriormente, feita a assepsia no local com álcool 70%.

Figura 2 **-** Momento no qual o rato foi anestesiado com pentobartbital sódico a 2%.

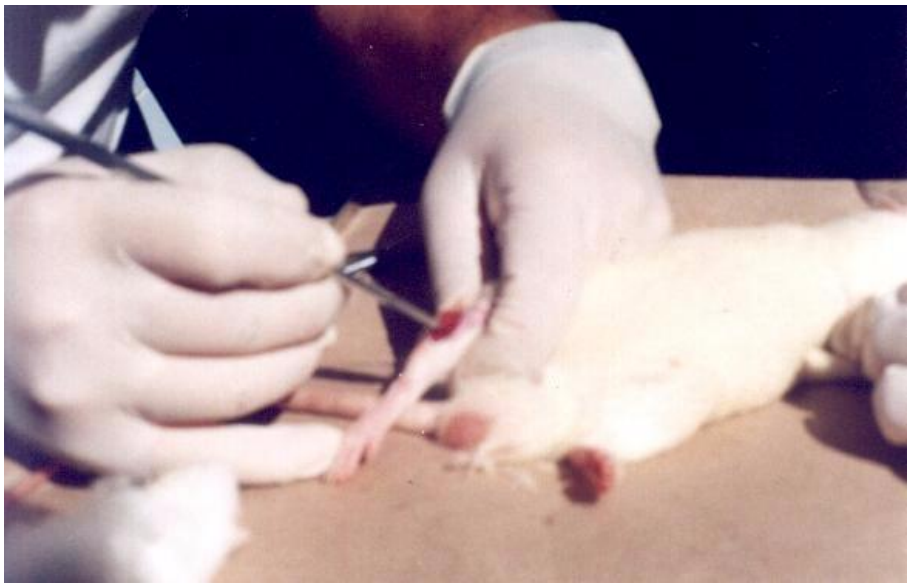

Figura 3 - Momento no qual a pele do rato foi retirada.

Figura 4 - Momento no qual o músculo tibial anterior foi exposto para que fosse efetuado um corte transversal em seu terço médio.

No pós-operatório, os animais foram colocados em gaiolas limpas onde foram mantidos sem restrição de água e ração. Com objetivo de analgesia, foi oferecida durante os dois primeiros dias, água com dipirona sódica diluída.

Parâmetros e Tratamento Ultrassônico

A primeira aplicação de ultrassom ocorreu 24 horas após a operação, sendo realizada no modo contínuo, ERA de 1cm^2, com frequência de transdutor de 1MHz, intensidade de 0,2W/cm^2, por um minuto, uma vez ao dia (Figura 5). O aparelho é da marca BIOSET, modelo SONACEL, calibrado em uma balança acústica modelo UPM-DT1. O tratamento foi realizado

somente nos animais que faziam parte dos subgrupos designados ao ultrassom e de modo que fosse adaptado ao animal. O meio de acoplamento utilizado foi o gel a base de água por ser o melhor meio (Casarotto, 2004).

O transdutor foi colocado em posição perpendicular e movimentos circulares foram realizados. Foi utilizado gel hidrossolúvel como agente acoplante, com objetivo de conduzir melhor suas ondas e auxiliar o deslizamento sobre a pele.



Figura 5 – Aparelho de ultrassom terapêutico utilizado no tratamento da lesão do músculo tibial anterior.

Coleta dos Músculos e Análise

Para a coleta dos músculos, cinco animais em cada uma das seis datas de morte pré-estabelecidas foram mortos com uma dose letal de pentobarbital sódico (20mg/ 100mg) e foram colhidos os terços médios com

cerca de 2cm de comprimento do músculo tibial anterior do membro posterior direito e esquerdo de cada animal, garantindo que na amostra de tecido haja apenas tecido muscular, e não tendão. Tais fragmentos de músculo foram colocados em suportes de cortiças com a ajuda de um meio de inclusão para congelamento “Tissue Tec”, onde foram identificados. Foram envolvidos em talco para serem criofixados em nitrogênio líquido, onde foram mantidos e conservados.

Os cortes seriados de 10 µm de espessura foram obtidos em um micrótomo Criostato (Departamento de Biologia do IB – UNESP/RC) a -25ºC, para análise morfológica das fibras musculares. Os músculos foram congelados em uma posição onde os cortes pudessem, sempre que possível, fornecer imagens longitudinais das fibras musculares e da fenda incisional. Cada série de corte foi obtida a partir da região superficial do músculo tibial anterior, a cada 100µm de profundidade. Cada série de corte forneceu duas lâminas que foram coradas com a técnica Hematoxilina Eosina para posterior análise do tecido muscular.

Análise Qualitativa

Foi feita uma análise da apresentação morfológica das lâminas com o intuito de se verificar presença de partículas necróticas, surgimento de vasos, presença de células infiltradas, disposição/organização das células e presença de mioblastos.

Análise Quantitativa

A contagem de células foi feita em uma área de 0,625mm^2 (que é a área de um campo microscópico), com auxílio de uma câmera acoplada ao microscópio e monitor de vídeo e tendo como ponto de referência os limites da fenda incisional, ou seja, a região com fibras musculares lesionadas de um lado e as células infiltradas na fenda incisional de outro. A determinação da densidade de leucócitos polimorfonucleares e mononucleares, e de fibroblastos foi feita através da contagem média de 10 campos por amostra, sendo cinco campos representativos do tecido muscular seccionado e cinco campos da fenda incisional, totalizando 300 campos por grupo experimental (30 ratos ao todo). As células com morfologia de células satélites ou mioblastos foram ignoradas.

Análise Estatística

Após a análise quantitativa os dados obtidos foram estatisticamente tratados utilizando os softwares Excel 2003, Minitab v.14 e Statistica v.8.

Foram efetuadas as comparações entre os tempos de tratamentos intra e inter grupos para cada uma das variáveis dependentes por meio de ANOVAs (2x6), sendo dois grupos (L e LUS) e seis os diferentes tempos de tratamento (3, 7, 14, 21, 28 e 35 dias). Logo após, realizou-se ANOVA medidas repetidas para as comparações entre os tempos para cada grupo. Foi adotado $\alpha = 0,05$ (nível de significância).

5 RESULTADOS

Análise Qualitativa

Desde a primeira data de morte, 3º dia, já foi possível verificar que no Grupo LUS a debridação feita por monócitos e polimorfonucleares estava mais adiantada. A densidade celular mais elevada no Grupo LUS destes dois últimos foi facilmente notável. Ainda havia presença de revascularização nem de fibroblastos em nenhum dos grupos.

Já no nas lâminas do 7º dia, foi possível ver um aumento muito grande na densidade celular de polimorfonucleares no Grupo LUS. No Grupo L não se percebe tal variação, mantendo densidade celular de polimorfonucleares semelhante à do 3º dia. No Grupo LUS foi possível visualizar início da organização espacial do tecido recém formado. Presença de material necrótico, em ambas as lâminas.

No 14º dia a densidade celular de monócitos era superior em ambos os grupos, porém maior ainda no Grupo LUS. Percebeu-se o início do declínio do número de polimorfonucleares no Grupo LUS, mas não ainda no Grupo L, que segue com a densidade de polimorfonucleares basicamente a mesma. A presença de material necrótico já se encontrava muito diminuída. Presença discreta de fibroblastos no Grupo LUS. Início de formação de um novo vaso no canto direito da lâmina do Grupo LUS.

No 21º dia a densidade de polimorfonucleares no Grupo LUS reduziu intensamente, mas a de monócitos atinge o seu pico. Já no Grupo L a

densidade de polimorfonucleares e monócitos sinalizam uma discreta diminuição. A densidade de fibroblastos no Grupo LUS apresentou um aumento intenso, mostrando uma organização tecidual mais orientada (longitudinalmente) do que no Grupo L. Presença de miócitos em início de desenvolvimento. Não há mais presença de material necrótico.

No dia 28º a presença de polimorfonucleares no Grupo LUS é quase nula, mas a de monócitos ainda é alta. Já no Grupo L havia considerável densidade de polimorfonucleares que pouco diminuíram da data anterior e grande densidade de monócitos. A organização da trama conjuntiva no Grupo LUS é muito nítida. O tecido conjuntivo ali já apresenta uma organização longitudinal que já permite a proliferação de miócitos entre os abundantes fibroblastos, o que denota que o processo de remodelamento está progredindo bem. O mesmo acontece no Grupo L, mas não com o mesmo grau de organização, apesar do grande número de fibroblastos. Ainda existe certa desordem na trama conjuntiva. Em ambos os grupos há neoformação vascular.

No 35º dia os miócitos do Grupo LUS já se encontram em franca proliferação, ocupando a maior parte do campo visual. No Grupo L os miócitos estão presentes, mas em quantidade, organização e trofismo inferiores. Em ambos os grupos o predomínio é de fibroblastos, com pronunciada rede de fibras colágenas. Presença também de monócitos em ambos os grupos, porém em menor densidade. Não há presença de resíduos necróticos oriundos da lesão inicial, nem de fibras musculares

sendo fagocitadas. O aspecto morfológico do Grupo LUS é bem mais adiantado do que no Grupo L.

Análise Quantitativa e Análise Estatística

A contagem de células mostrou que houve diferença estatisticamente significante entre as médias das densidades de leucócitos polimorfonucleares e fibroblastos nos determinados dias apresentados na tabela 1.

Tabela 1 - Tabela demonstrativa das comparações entre os diferentes tempos de tratamento e os grupos: lesado (L) e lesado tratado com ultrassom (LUS) para as médias das densidades dos diferentes tipos de células (média ± desvio padrão). O símbolo "★" indica o período de morte no qual as médias de densidade celular apresentaram diferença estatisticamente significante. O símbolo * destaca os valores de *p* que foram inferiores ao nível de significância α = 0,05.

Tipos Celulares	Tempos de tratamento	L	LUS	Valor de *p*
Monócitos	3	50,2±13,0	62,0±19,6	0,907
	7	55,0±8,4	57,4±6,3	0,998
	14	70,2±9,5	60,6±13,8	0,976
	21	66,4±8,3	76,4±9,5	0,968
	28	54,8±8,9	60,6±19,3	0,997
	35	30,4±8,6	49,8±7,6	0,314
Leucócitos Polimorfonucleares	3 ★	27,0±14,9	43,2±8,6	0,011*
	7 ★	29,6±6,5	49,2±4,7	0,001*
	14	29,2±5,1	42,4±9,1	0,080
	21 ★	20,6±3,3	8,8±2,4	0,017*
	28 ★	12,8±2,4	3,6±1,5	0,005*
	35	2,4±1,1	3,8±1,6	0,999
Leucócitos Totais	3	77,2±9,4	105,2±27,1	0,112
	7	84,6±13,0	106,6±5,5	0,392
	14	99,4±11,0	103,0±19,4	0,998
	21	87,0±10,2	85,2±11,5	0,999
	28	67,6±9,8	64,2±19,4	0,998
	35	32,8±9,5	53,6±8,6	0,475
Fibroblastos	3	4,6±1,9	1,2±2,2	0,997
	7	2,8±0,8	5,0±2,0	0,998
	14	11,0±9,7	11,8±5,2	0,999
	21 ★	14,2±4,4	27,0±6,9	0,031*
	28	24,0±4,5	29,2±6,2	0,941
	35	31,6±6,7	41,8±8,4	0,182

Teste paramétrico ANOVA (two-way). $p < 0,05$ diferença significativa

A média da densidade de leucócitos polimorfonucleares no 3º, 7º, 21º e 28º dias de tratamento mostrou diferença estatisticamente significante com as seguintes médias: L3 = 27,0; L7 = 29,6; L21 = 20,0 e L28 = 12,8 e LUS3 = 43,2; LUS7 = 29,2; LUS21 = 8,8 e LUS28 = 3,6. A média do número de fibroblastos foi significativamente maior apenas no 21º dia com L21 = 14,2 e LUS21 = 27,0.

As variações nas quantidades dos tipos de células nos diferentes dias de morte dos ratos nos grupos L e LUS se encontram nas figuras 6, 7, 8 e 9.

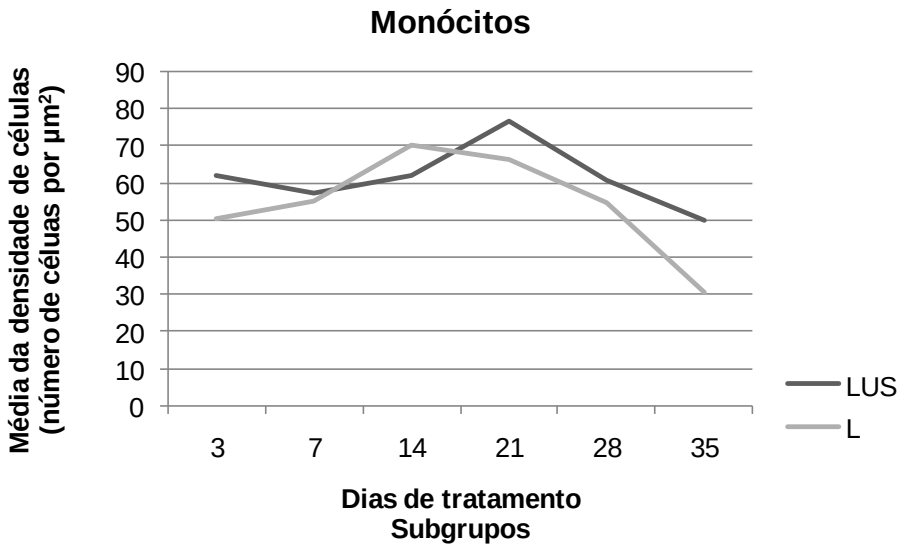

Figura 6 - Médias da quantidade de monócitos em cada dia de morte dos ratos dos grupos L e LUS.

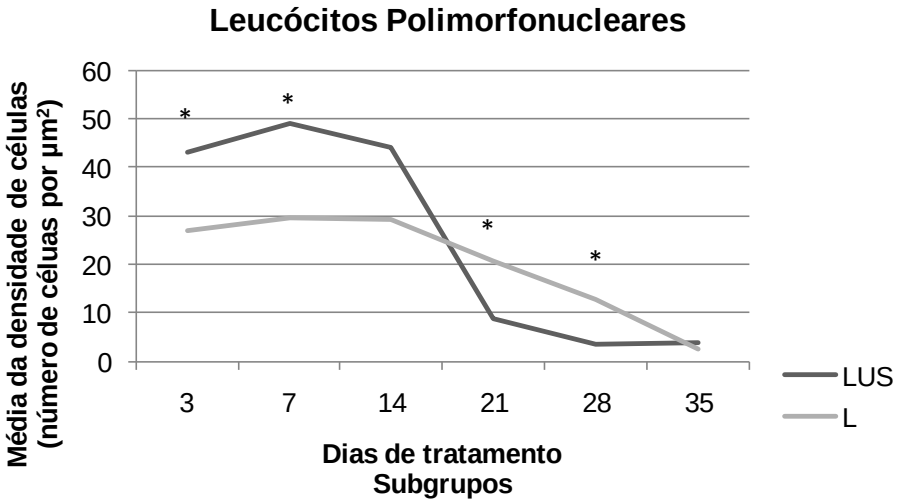

Figura 7 - Média da quantidade de leucócitos polimorfonucleares em cada dia de morte dos ratos dos grupos L e LUS. O símbolo * indica os dias nos quais as médias de contagem celular apresentaram diferença estatisticamente significante ($p \leq 0,05$).

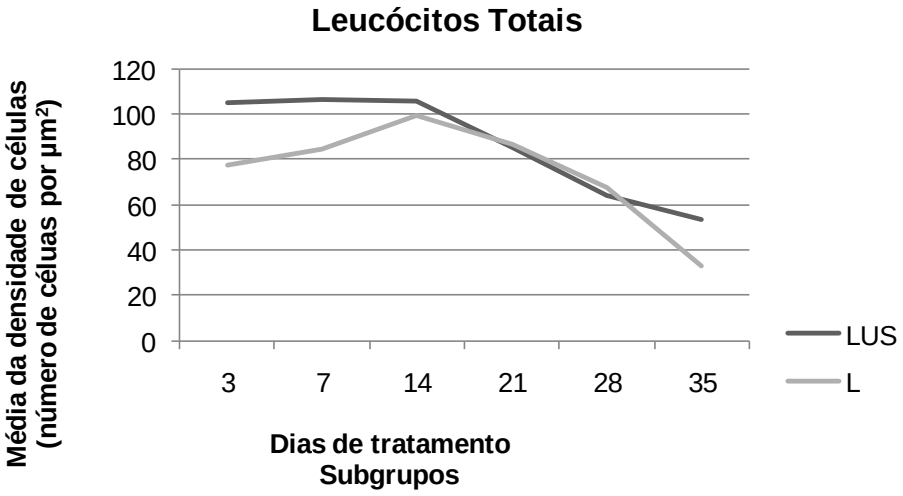

Figura 8 - Média da quantidade de leucócitos totais (soma de monócitos e polimorfonucleares) em cada dia de morte dos ratos dos grupos L e LUS.

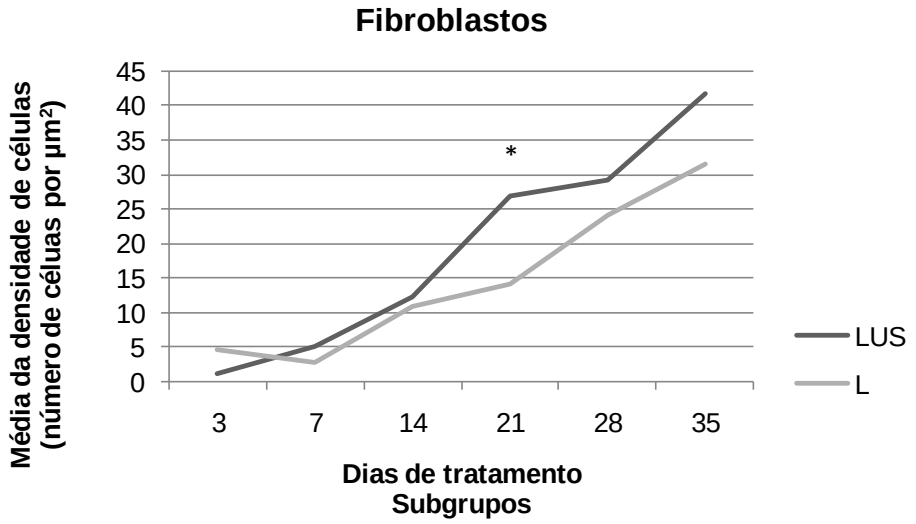

Figura 9 - Média da quantidade de fibroblastos em cada dia de morte dos ratos dos grupos L e LUS. O símbolo * indica os dias nos quais as médias de contagem celular apresentaram diferença estatisticamente significante ($p \leq 0,05$).

A Figura 10 exibe imagens de lâminas dos grupos experimentais L e LUS.

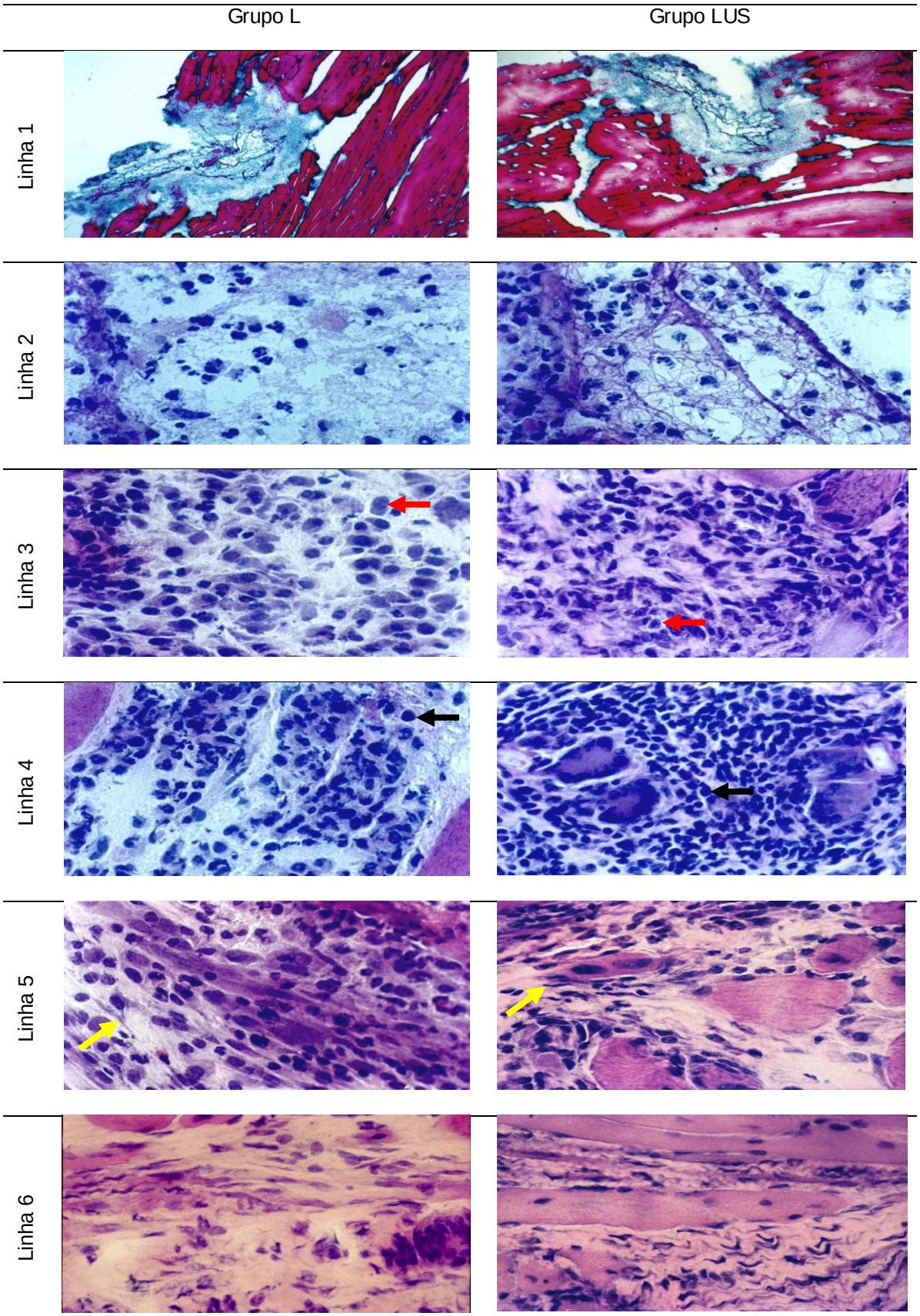

Fig. 10 - Coluna da direita, grupo L e coluna da direita, grupo LUS. Linha 1 com 3 dias de tratamento mostra imagem da fenda incisional (H/E - 200X); Linha 2 com 3 dias de tratamento mostra a presença de monócitos e polimorfonucleares (H/E 1 000X); Linha 3 com 7 dias mostra polimorfonucleares predominando (setas vermelhas) (H/E 1000X); Linha 4 com 14 dias mostra predomínio de monócitos (setas pretas) (H/E 1000X); Linha 5 com 21 dias mostra aparecimento de fibrobastos (setas amarelas) (H/E 1000X); Linha 6 com 35 dias mostra que estes tornam-se mais numerosos (H/E 1000X).

6 DISCUSSÃO

Este estudo investigou monócitos, leucócitos polimorfonucleares e fibroblastos do tecido conjuntivo muscular porque estes participam diretamente de todo o processo de reparo tecidual muscular (Karnes e Burton, 2002; Dyson, 1987; Maxwell, 1992).

A intensidade do ultrassom de 0,2W/cm^2, o modo de emissão contínuo, tempo de aplicação de um minuto e frequência de transdutor de 1MHz foram adotados neste estudo devido a estudos como o de Piedade et al. (2008) que usaram 0,57W/cm^2, em modo de emissão pulsado, tempo de aplicação de cinco minutos, frequência de transdutor de 1MHz, e como o de Karnes et al. (2002) que usaram 0,5W/cm^2, em modo de emissão contínuo, tempo de aplicação de cinco minutos, frequência de transdutor de 1MHz. Estes autores usaram uma intensidade e tempo maiores, porém, Piedade et al. (2008) utilizaram o ultrassom em modo de emissão pulsado por terem avaliado a fase inflamatória da lesão. O presente estudo optou por usar uma intensidade baixa para reduzir a possibilidade de se gerar um efeito térmico já que este provoca efeitos deletérios na fase aguda da lesão (Markert et al., 2005; Karnes e Burton, 2002; Zhou et al., 2004; Wen-Chung et al., 2005; Wen-Chung et al., 2006; Warren et al., 2007) e para verificar se haveria diferença na concentração das células estudadas . Ainda, adotamos o modo de emissão contínuo para avaliarmos quais os seus efeitos no processo de reparo tecidual muscular, já que as três fases de reparo foram acompanhadas. A frequência do transdutor adotada foi de 1MHz para que houvesse maior penetração da onda ultrassônica no tecido alvo (Silveira et al., 2010). Variados estudos sobre

ultrassom terapêutico utilizaram tempos de aplicação que vão desde 5 minutos (Markert et al, 2005) (Piedade et al, 2008) (Wilkin et al, 2004) (Karnes et al, 2002), 6 minutos (Silveira et al, 2010) até 15 minutos (Nussbaum, 2007). Novamente, para que a possibilidade de aquecimento fosse ainda mais diminuída, foi adotado o tempo de aplicação de um minuto. Ainda, verificou-se que mesmo com tão pouco tempo a terapia ultrassônica é capaz de gerar efeitos na celularidade do tecido alvo estudado.

Estes resultados são devido a mecanismos não-térmicos do ultrassom que são cavitação e correntes acústicas. Sobre o aspecto celular, tem-se a hipótese de que alterações nas taxas de difusão e permeabilidade da membrana aos íons devido às correntes acústicas e cavitação estável podem estimular as células por *upregulation* de moléculas sinalizadoras. Especificamente, o ultrassom demonstrou aumentar a síntese protéica, incluindo a de colágeno, que é essencial para os mecanismos de reparo das células. Durante a fase de inflamação do processo de reparo, o ultrassom pode ativar as células do sistema imunológico e fazê-las migrar para o local da lesão (Nussbaum e Locke, 2007; Paliwal e Mitragotri, 2008).

Os leucócitos polimorfonucleares apresentaram uma densidade celular significativamente diferente no 3º, 7º, 21º e 28º dias quando comparado com o grupo controle. No 3º e 7º dias o grupo LUS possuía mais polimorfonucleares que o grupo L, o que mostra que o ultrassom aumentou a densidade destas células, que fagocitam o material necrótico oriundo da lesão. Já que sua densidade esteve maior desde o início no LUS, a resolução desta etapa do processo de reparo foi mais rápida e melhor desenvolvida, já que a densidade de polimorfonucleares nos dias seguintes reduziu-se em ambos os grupos,

porém de forma mais intensa no grupo LUS, apresentando diferença significativa no 21º e 28º dias. Este achado concorda com outros autores e mostra que, pelo fato de não haver mais grandes concentrações de substâncias quimiotáxicas provenientes do tecido lesado recém fagocitado, a densidade dos polimorfonucleares diminui acentuadamente, já que não havia mais estímulo à permanência de tais células em alta densidade no local da lesão (Maxwell, 1992; Nussbaum e Locke, 2007; Paliwal e Mitragotri, 2008; Waton, 2008).

Apesar de ter havido importantes diferenças na densidade de polimorfonucleares entre o grupo LUS e L, tal diferença significativa na densidade de monócitos não foi encontrada entre os grupos estudados. O presente estudo diverge neste aspecto com o estudo de Alfredo et al (2009) que encontraram diferença significativa na densidade de monócitos ao 3º dia de tratamento ultrassônico em uma lesão muscular experimental. Foram usados parâmetros diferentes no ultrassom, com intensidade e tempo maiores e modo de emissão pulsado, sendo estes os possíveis motivos da diferença de resultados.

Esta interferência na densidade de polimorfonucleares (hora maior que o grupo controle, hora menor) causada pelo ultrassom significa que este recurso mostrou um efeito pró-inflamatório neste estudo, já que acelerou os eventos celulares normais do processo de reparo muscular. Este achado também está de acordo com vários autores (Silveira et al., 2010; Freitas et al., 2007; Nussbaum e Locke, 2007). Tal fato também concorda com Watson (2008) já que o ultrassom desempenhou papel pró-inflamatório ao intensificar a ação de debridação e fagocitária dos leucócitos polimorfonucleares logo no início do

processo de reparo, permitindo que sua densidade logo diminuísse pelo fato da quantidade de material necrótico ter sido reduzida mais rapidamente.

Vários estudos mostram que os fibroblastos, na presença do ultrassom, aumentam a síntese de colágeno e a taxa de mitose (Zhou et al., 2004; Nussbaum e Locke, 2007; Watson, 2008; Chargé e Rudnicki, 2004) [10,18,20,21]. Entretanto, os fibroblastos analisados neste estudo apresentaram diferença significativa na densidade celular do grupo LUS para com o grupo L somente no 21º dia de tratamento. Segundo Zhou et al. (2004), os fibroblastos são um tipo muito abundante no tecido conjuntivo muscular e têm caráter crítico para o reparo tecidual pós-lesão. Watson (2008) ainda acrescenta que durante a fase proliferativa os fibroblastos, bem como células endoteliais e miofibroblastos são os principais alvos do ultrassom. Tais células sempre estão ativas durante o processo de produção da cicatriz e por isso, além do ultrassom ser pro-inflamatório, é também pró-proliferativo, já que não muda a fase proliferativa normal, mas maximiza a sua eficiência ao estimular os fibroblastos a produzirem o tecido cicatricial necessário de uma forma otimizada [18,20,23]. Estes resultados concordam com Paliwal et al (2008), que enfatizou que a ultrassom pode estimular macrófagos in vitro a liberar fatores mitogênicos de fibroblastos, resultando em uma proliferação intensificada de fibroblastos e pode também ajudar na contração da ferida e remodelamento do tecido cicatricial por possivelmente alterando a disposição das fibras de colágeno.

Durante a fase de remodelamento do processo de reparo dos ratos estudados, foi observada uma densidade de polimorfonucleares muito reduzida do grupo LUS em relação ao grupo L e uma densidade de fibroblastos mais

alta no grupo LUS do que no grupo L. O tecido cicatricial é um componente essencial do reparo, já que durante a fase de remodelamento, a cicatriz que foi produzida em estágios iniciais do processo vai sendo refinada até que esta adote as características funcionais do tecido que está sendo reparado [18,20,23].

O fato de ter sido usado o ultrassom terapêutico contínuo com baixa intensidade, com curto tempo de aplicação e transdutor de 1MHz fez com que o efeito térmico do ultrassom não fosse produzido. Assim, evitou-se efeitos deletérios na fase inflamatória do reparo produzidos pelo aquecimento tecidual, mas produzindo um campo sonoro intenso suficiente para gerar todas estas alterações nas densidades das células estudadas.

7 CONCLUSÃO

Os dados obtidos neste estudo sugerem que o ultrassom terapêutico contínuo, com os parâmetros adotados, foi capaz de aumentar a densidade celular de leucócitos polimorfonucleares e fibroblastos, agindo de forma pró-inflamatória no processo de reparo do tecido muscular.

Estudos futuros devem aumentar o tempo de aplicação e a intensidade do ultrassom para verificar se haverão diferenças na celularidade e compará-las com os resultados do presente estudo.

8 REFERÊNCIAS BIBLIOGRÁFICAS

Alfredo PP, Anaruma CA, Pião ACS, João SMA, Casarotto RA. Effects of phonophoresis with *Arnica Montana* onto acute inflammatory process in rat skeletal muscles – an experimental study. Ultrasonics 2009; 49: 466-71.

Casarotto RA, Adamowski JC, Fallopa F, Bacanelli F. Coupling agents in therapeutic ultrasound: acoustic and thermal behavior. Arch Phys Med Rehabil 2004; 85: 162-5.

Chargé SB, Rudnicki MA. Cellular and molecular regulation of muscle regeneration. Physiol Rev 2004; 84: 209-38.

Doan N, Reher P, Meghji S, Harris M. In vitro effects of therapeutic ultrasound on cell proliferation, protein synthesis, and cytokine production by human fibroblasts, osteoblasts, and monocytes. J Oral Maxillofac Surg 1999; 57: 409-19.

Dubowitz V, Brooke MH, Neville HE. Histological and histochemical stains and reactions. In: Dubowitz V. Muscle biopsy: a modern approach, London: W. B. Saunders; 1985, 20-33.

Dyson M. Mechanisms involved in therapeutic ultrasound. Physiotherapy 1987; 73(3): 116-20.

Enwemeka CS. The effects of therapeutic ultrasound on tendon healing – a biochemical study. Am J Phys Med Rehab 1989; 68(6): 283-7.

Freitas LS, Freitas TP, Silveira PC, Rocha LG, Pinho RA, Streck EL. Effect of therapeutic pulsed ultrasound on parameters of oxidative stress in skeletal muscle after injury. Cell Biol Int 2007; 31: 482-88.

Gartner LP, Hiatt JL. Tratado de Histologia, Ed Guanabara Koogan, Rio de Janeiro, 1997. p. 124-32.

Gay S, Miller EJ. Collagen in physiology and pathology of connective tissue. 1978, Gustave Fisher.

Guillodo Y, Saraux A. Treatment of muscle trauma in sportspeople (from injury on field to resumption of the sport). Ann Phys Rehabil Med 2009; 52: 246-55.

Hauser J, Ellisman M, Steinau HU, Stefan E, Dudda M, Hauser M. Ultrasound enhanced endocytotic activity of human fibroblasts. Ultrasound Med Biol 2009; 35(12): 2084-92.

Järvinen TAH. et al. Muscle injuries: biology and treatment. Am J Sports Med 2005; 33(5): 745-64.

Järvinen TAH. et al. Muscle injuries: optimizing recovery. J Berh 2006; 21(2): 317-31.

Junqueira LC, Carneiro J. Histologia Básica. 9ª Ed. Rio de Janeiro: Guanabara Koogan, 1999. p. 72-97.

Junqueira LC, Carneiro J. Histologia Básica. 9ª Ed. Rio de Janeiro: Guanabara Koogan, 1999. p. 159-78.

Junqueira LC, Carneiro J. Histologia Básica. 9ª Ed. Rio de Janeiro: Guanabara Koogan, 1999. p. 179-205.

Karnes JL, Burton HW. Continuous therapeutic ultrasound accelerates repair of contraction-induced skeletal muscle damage in rats. Arch Phys Med Rehabil 2002; 83: 1-4.

Li Y, Huard J. Differentiation of muscle-derived cells into myofibroblasts in injured skeletal muscle. Am J Pathol 2002; 161(3): 895-907.

Markert CD, Merrick MA, Kirby TE, Devor ST. Nonthermal ultrasound and exercise in skeletal muscle regeneration. Arch Phys Med Rehabil 2005; 86: 1304-10.

Maxwell L. Therapeutic ultrasound: its effects on the cellular and molecular mechanisms of inflammatory and repair. Physiotherapy 1992; 78(6): 421-26.

Nussbaum EL, Locke M. Heat shock protein in rat skeletal muscle after repeated applications of pulsed and continuous ultrasound. Arch Phys Med Rehabil 2007; 88: 785-90.

Paliwal S, Mitragotri S. Therapeutic opportunities in biological responses of ultrasound. Ultrasonics 2008; 48: 271-8.

Piedade MCB, Galhardo MS, Battlehner CN, Ferreira MA, Caldini EG, Toledo OMS. Effect of ultrasound therapy on the repair of Gastrocnemius muscle injury in rats. Ultrasonics 2008; 48: 403-11.

Silveira PCL et al. Effects of therapeutic pulsed ultrasound and dimethylsulfoxide (DMSO) phonophoresis on parameters of oxidative stress in traumatized muscle. Ultrasound in Med & Biol 2010; 36(1): 44-50.

Sparrow KJ, Finucane SD, Owen JR, Wayne JS. The effects of low-intensity ultrasound on medial collateral ligament healing in the rabbit model. Am J Sports Med 2004; 33(7): 1048-56.

Warrn GL, Summan M, Gao X, Chapman R, Hulderman T, Simeonova. Mechanisms of skeletal muscle injury and repair revealed by gene expression studies in mouse models. J Physiol 2007; 582(2): 825-41.

Watson T. Ultrasound in contemporary physiotherapy practice. Ultrasonics 2008; 48: 321-29.

Wen-Chung T, Chih-Chin H, Fuk-Tan T, Shih-Wei C, Ying-Jen C, Jong-Hwei SP. Ultrasound stimulation of tendon cell proliferation and upregulation of proliferating cell nuclear antigen. J Orthop Res 2005; 23: 970-6.

Wen-Chung T, Jong-Hwei SP, Ngok-Kiu C, Miao-Sui L, Ching-Fang H. Ultrasound stimulation of types I and III collagen expression of tendon cell and upregulation of transforming growth factor ß. J Ortho Re 2006; 1310-6.

Williams PL, Gray's Anatomy. The Anatomical Basis of Medicine and Surgery. 38º ed. New York, 1995, cap. 7, p.737-897.

Wilkin LD, Merrick MA, Kirby TE, Devor ST. Influence of therapeutic ultrasound on skeletal muscle regeneration following blunt contusion. Int J Sports Med 2004; 25: 73-7.

Zhou S, Schmelz A, Seufferlein T, Li Y, Jinshun Z, Bachem MG. Molecular mechanism of low intensity pulsed ultrasound in human skin fibroblasts. J Biol Chem 2004; 279(52): 54463-9.