Mauricio de Rosa Trotta

Efeito da hepatectomia parcial associada à administração de fatores nutricionais hepatotróficos sobre a morfologia, função e expressão de genes pró-fibróticos na cirrose hepática em ratos Wistar induzida por tiocetamida

Dissertação apresentada à Faculdade de Medicina da Universidade de São Paulo para a obtenção do título de Mestre em Ciências

Programa de: Fisiopatologia Experimental
Orientador: Prof. Dr. Francisco Javier Hernandez Blazquez

São Paulo
2011

Dados Internacionais de Catalogação na Publicação (CIP)

Preparada pela Biblioteca da
Faculdade de Medicina da Universidade de São Paulo

©reprodução autorizada pelo autor

Trotta, Mauricio de Rosa
Efeito da hepatectomia parcial associada à administração de fatores nutricionais hepatotróficos sobre a morfologia, função e expressão de genes pró-fibróticos na cirrose hepática em ratos Wistar induzida por tiocetamida / Mauricio de Rosa Trotta. -- São Paulo, 2011.
Dissertação(mestrado)--Faculdade de Medicina da Universidade de São Paulo. Programa de Fisiopatologia Experimental.
Orientador: Francisco Javier Hernandez Blazquez.

Descritores: 1.Cirrose hepática experimental 2.Regeneração hepática 3.Hepatectomia 4.Suporte nutricional 5.Soluções/uso terapêutico 6.Injeções intraperitoneais 7.Colágeno/análise 8.Ratos Wistar 9.Tioacetamida

USP/FM/DBD-344/11

Dedico este trabalho ao meu pai Fernando, minha mãe Iara (*in memorian*), e meus irmãos Mariana, André e Marcelo, que sempre me apoiaram e, de diversas maneiras, tornaram a realização deste projeto possível.

Dedico também este trabalho à minha esposa Luciana e meu filho Pedro, já que sem vocês ao meu lado, nada disso valeria à pena. Obrigado pela paciência e pelo amor;

Aos inseparáveis amigos Luis Mário, Ilomar, Flávio e Fábio. Vocês ajudaram a tornar tudo mais divertido.

AGRADECIMENTOS

Ao meu orientador, Prof. Dr. Francisco Javier Hernandez Blazquez, que me ensinou os caminhos da pesquisa, sempre com ética e serenidade, além de ter sido capaz de me “orientar” em momentos pessoais importantes;

Aos membros da banca de Qualificação, Prof. Dr. Bruno Cogliati, Prof. Dr. José Roberto Machado da Silva e Prof. Dr. Paulo Celso Bosco Massarolo, por ajudar a iluminar o caminho que conduziu até a confecção desta dissertação;

Ao Prof. Dr. Fernando Ramalho, da Faculdade de Medicina de Ribeirão Preto, que, com sua extrema capacidade, ajudou na preparação das hepatectomias parciais;

Aos colegas de pesquisa, os Dr(as) Elizangela, Thiago Aloia , Thereza, que sempre estavam disponíveis nas dúdidas e ajudas;

Às pesquisadoras Dandara Murad Cajaiba e Janaina, que colaboraram diretamente na confecção deste trabalho;

A Todos que de algum modo contribuíram para a realização deste trabalho,

Muito obrigado.

O presente trabalho foi desenvolvido na Universidade de São Paulo sob o apoio financeiro da Fundação de Amparo à Pesquisa do Estado de São Paulo (FAPESP), processos n° 2009/02904-9 e 2009/17966-0

“O primeiro pecado da humanidade foi a fé; a primeira virtude foi a dúvida.”

Carl Sagan

Esta dissertação ou tese está de acordo com as seguintes normas, em vigor no momento desta publicação:

Referências: adaptado de *International Committee of Medical Journals Editors (Vancouver)*;

Universidade de São Paulo. Faculdade de Medicina. Divisão de Biblioteca e Documentação. Guia de apresentação de dissertações, teses e monografias. Elaborado por Anneliese Carneiro da Cunha;

Maria Julia de A. L. Freddi, Maria F. Crestana, Marinalva de Souza Aragão, Suely Campos Cardoso, Valéria Vilhena. 3a ed. São Paulo: Divisão de Biblioteca e Documentação; 2011;

Abreviaturas dos títulos dos periódicos de acordo com *List of Journals Indexed in Index Medicus*.

LISTA DE ABREVIATURAS

RESUMO
ABSTRACT
1 INTRODUÇÃO 2
2 OBJETIVOS 12
2.1 Objetivo geral 12
2.2 Objetivos específicos 12
3 REVISÃO DE LITERATURA 15
3.1 Regeneração hepática 15
3.2 Fatores hepatotróficos nutricionais 20
3.3 Modelo da tiocetamida (TAA) 24
3.4 Genes moduladores da matriz extracelular 26
3.5 Analgesia e cirrose 28
4 MÉTODOS 31
4.1 Animais 31
4.2 Delineamento experimental 33
4.3 Procedimentos cirúrgicos 34
4.3.1 Anestesia 34
4.3.2 Preparo dos animais 34
4.3.3 Hepatectomia parcial 35
4.3.4 Pós-operatório e analgesia 36
4.4 Administração de FHN 37
4.5 Eutanásia, biometria e coleta de materiais 37
4.6 Processamento do material coletado 38
4.6.1 Bioquímica plasmática 38
4.6.2 Microscopia de luz e imuno-histoquímica 39
4.6.3 Biologia Molecular 39
4.7 Análises Microscópicas 40
4.7.1 Histopatológico e índice de atividade histológica 40

4.7.2 Estadiamento do grau de fibrose 41
4.7.3 Morfometria de colágeno 41
4.7.4 Índice de proliferação celular (PCNA+) 42
4.8 Análise Molecular 43
4.8.1 Extração do RNA 43
4.8.2 Determinação da qualidade e quantificação do RNA total 44
4.8.3 Transcrição reversa – obtenção do DNA complementar (cDNA) . 45
4.8.4 Assays (primers) 45
4.8.5 Quantificação da expressão gênica por PCR em tempo real 46
4.9 Estatística 47
5 RESULTADOS 49
5.1 Estabelecimento da cirrose e hepatectomia parcial 49
5.1.1 Achados clínicos e histopatológicos 50
5.2 Parâmetros biométricos 51
5.3 Análise morfológica 52
5.3.1 Macroscopia 52
5.3.2 Histopatológico 53
5.3 Avaliação do colágeno 55
5.5 Índice de proliferação celular (PCNA) 57
5.6 Parâmetros bioquímicos 58
5.7 Expressão gênica 59
6 DISCUSSÃO 61
6.1 Estabelecimento da cirrose e HP 61
6.2 O uso de FHN na ressecção hepática 63
6.3 Considerações finais 72
7 CONCLUSÕES 76
REFERÊNCIAS 78

LISTA DE ABREVIATURAS

Alb - Albumina

ALT – Alanina Aminotransferase

AST – Aspartato Aminotransferase

BT – Bilirrubina Total

CEH – Célula Estrelada Hepática

Col-α1 – colágeno alfa 1

DNA – Desoxirribonluclei Acid

FHN – Fatores Hepatotróficos Nutricionais

HGF – Hepatocyte Growth Factor

HP – Hepatectomia Parcial

IGP – índice de ganho de peso

IHC – Índice Hepatocarcaça

IHS – Índice Hepatossomático

MEC – Matrix Extracelular

MMP - Metalloproteinase

mRNA - Ribonucleic Acid Messenger

PCNA – Proliferation Cell Nuclear Antigen

RNA – Ribonucleic Acid

RT-PCR – Reverse Transcription – Polymerase Chain Reaction

S – solução salina (NaCl 0,9%)

T3 – Tri-iodotironina

TGF-β1 – Transforming Growth Factor beta 1

TIMP – Tissue Inhibitor od Metalloproteinase

TTA - Tiocetamida

RESUMO

Trotta MR. *Efeito da hepatectomia parcial associada à administração de fatores nutricionais hepatotróficos sobre a morfologia, função e expressão de genes pró-fibróticos na cirrose hepática em ratos Wistar induzida por tiocetamida* [Dissertação]. São Paulo: Faculdade de Medicina, Universidade de São Paulo; 2011.

O presente trabalho avaliou o papel da solução parenteral de fatores hepatotróficos nutricionais em animais com cirrose submetidos à hepatectomia parcial. Este procedimento é temido nestes animais devido à possibilidade de ocorrência de falência hepática aguda, já que a remoção de um fragmento do fígado reduz ainda mais a capacidade funcional de um órgão já comprometido. Além disso, é conhecido que o fígado cirrótico diminui sua capacidade regenerativa, fato que atrasa a recuperação do animal, bem como também regenera cirroticamente. Esses fatores, aliados, contribuem para uma considerável taxa de mortalidade pós-operatória. Porém, há algumas situações em que estes pacientes precisam ser submetidos a ressecções hepáticas, tais como traumas, infecções e neoplasias. De fato, a presença de hepatocarcinomas representa a maior indicação deste procedimento em fígados cirróticos. Por outro lado, tem-se mostrado que a administração parenteral de solução de fatores hepatotróficos nutricionais (FHN), uma mistura de aminoácidos, vitaminas, sais minerais e hormônios, aumenta consideravelmente a proliferação celular e o tamanho do fígado em animais sadios, com fibrose e com cirrose. Nestes dois últimos, além do crescimento hepático, ocorre também uma importante redução na quantidade de colágeno, significando uma melhora morfológica que, por muitas vezes, resulta em uma melhora funcional. Sendo assim, o objetivo do presente trabalho foi o verificar se o uso de fatores hepatotróficos nutricionais traria também uma melhora morfológica e funcional em animais com cirrose induzida por tiocetamida após uma ressecção hepática de 40%. Utilizou-se 40 ratos (*Rattus norvegicus*) Wistar fêmeas cuja indução da cirrose foi pela administração intraperitoneal de tiocetamida. Ao final deste período, e após 10 dias de descanso, todos os animais foram submetidos a uma hepatectomia parcial (HP) de 40%. Foram então divididos em dois grupos: um que recebeu intraperitonealmente a solução de fatores hepatotróficos nutricionais durante 12 dias, designado grupo HP+FHN, e outro que recebeu solução fisiológica nas mesmas condições, formando o grupo HP+S. Os seguintes parâmetros foram avaliados no término do período experimental: dados biométricos (peso do fígado, IHS: índice hepassomático e IHC: índice hepatocarcaça), bioquímica hepática plasmática (AST, ALT, fosfatase alcalina, bilirrubina total e albumina), quantificação da densidade volumétrica de colágeno hepático por morfometria, quantificação do índice de proliferação celular por imuno-histoquímica para PCNA e expressão de genes pró-fibróticos (MMP2, TIMP1, Colα1 e TGFβ1) por PCR em tempo real. De fato, os fígados dos animais do grupo HP+FHN estavam maiores do que os animais do grupo HP+S (aumentos de 8,4%, 5,6% e 8,4% no peso do fígado, IHS e IHC

respectivamente), e também apresentaram maior índice de proliferação de hepatócitos (44,9%). Ocorreu também redução de 27,9% na densidade volumétrica do colágeno hepático no grupo que recebeu FHN comparando-se com o grupo que recebeu solução salina. Esta redução também foi observada na expressão do gene de colágeno $\alpha 1$, que foi de 53%. Porém, não houve diferença nos demais genes avaliados. Dentre os parâmetros bioquímicos, apenas a fosfatase alcalina mostrou redução. Os resultados obtidos permitem concluir que o uso de FHN acarreta em um aumento da regeneração hepática acompanhado de uma redução da quantidade de colágeno e, esses achados, em conjunto, podem representar uma condição benéfica na recuperação de pacientes com cirrose submetidos à ressecção hepática.

Descritores: Cirrose hepática experimental; Regeneração hepática; Hepatectomia; Suporte nutricional; Soluções/uso terapêutico; Injeções intraperitoneais; Colágeno/análise; Ratos Wistar; Tioacetamida.

ABSTRACT

Trotta MR. *Effects of partial hepatectomy associated with administration of nutritional hepatotrophic factors in morphology, function and expression of pro-fibrotic genes in thioacetamide-induced liver cirrhosis in Wistar rats* [Dissertation]. São Paulo: "Faculdade de Medicina, Universidade de São Paulo"; 2011.

The current study evaluated the role of parenteral solution of nutritional hepatotrophic factors in animals with cirrhosis undergoing partial hepatectomy. This procedure is fearful in these animals due to the possibility of acute liver failure, since removal of a liver fragment further reduces the functional capacity of an already compromised organ. Moreover, it is known that cirrhotic liver decreases its regenerative capacity, which impairs the recovery of the animal, and also regenerates cirrhotic. These factors, together, contribute to a considerable rate of postoperative mortality. However, there are some situations when these patients need to be submitted to liver resection, such as trauma, infections and neoplasm. In fact, the presence of hepatocellular carcinoma represents the most important indication of this procedure in patients with cirrhosis. On the other hand, it has been shown that parenteral administration of a solution of the nutritional hepatotrophic factors (NHF), a mixture of amino acids, vitamins, minerals and hormones, significantly increases cell proliferation and liver size in healthy, fibrotic and cirrhotic animals. In the two latter, beyond the liver growth, there is also a significant reduction in the amount of collagen, meaning a morphological enhancement, resulting in a functional improvement. Therefore, the objective of this study was to determine whether the use of nutritional hepatotrophic factors would also lead a morphological and functional improvement in animals with thioacetamide-induced cirrhosis after 40% liver resection. We used 40 rats (*Rattus norvegicus*) female Wistar whose cirrhosis was induced by intraperitoneal administration thioacetamide. At the end of this period, and after 10 days of rest, all animals were underwent a partial hepatectomy (PH) of 40%. They were then divided into two groups: one that received intraperitoneally a solution of nutritional hepatotrophic factors for 12 days, designated PH+NHF group, and another that received saline under the same conditions, forming the PH+S group. The following parameters were evaluated at the end of the trial period: biometrics (liver weight, HSI hepatossomatic index, and HCI hepatocarcass index), plasmatic liver biochemistry (AST, ALT, alkaline phosphatase, total bilirubin and albumin), quantification of volume density of collagen in liver morphology, quantification of cell proliferation by immunohistochemistry for PCNA and expression of pro-fibrotic genes (MMP2, TIMP1, TGFβ1 and Colα1) by real-time PCR. In fact, the livers of animals in group PH+NHF were larger than the animals in PH+S group (increases of 8.4%, 5.6% and 8.4% in liver weight, HSI and HCI, respectively), and also had higher rates of proliferation of hepatocytes (44.9%). There was also a 27.9% reduction in liver volume density of collagen in the group receiving NHF compared with the group that received saline. This reduction was also observed in gene

expression of collagen α1, which was 53%. However, there were no differences in other genes evaluated. Among biochemical parameters, only the alkaline phosphatase showed a reduction. The results indicate that the use of NHF leads to an increase in liver regeneration accompanied by a reduction in the amount of collagen, and these findings, together, can represent a beneficial condition in the recovery of patients with cirrhosis undergoing liver resection.

Descriptors: Liver cirrhosis ,experimental; Liver regeneration; Hepatectomy; Nutritional support; Solutions/therapeutic use; Injections, intraperitoneal; Collagen/analysis; Rats, Wistar; Thioacetamide

Introdução

1 INTRODUÇÃO

O fígado é um órgão extremamente complexo, e essa característica se traduz no grande número de funções que são de sua responsabilidade para a manutenção da vida. Os hepatócitos, que correspondem a cerca de 90% da composição celular hepática, são as células mais multifuncionais do organismo, apresentando funções glandulares endócrinas e exócrinas, síntese de proteínas plasmáticas (proteínas de fase aguda, albumina, fatores de coagulação), formação e secreção de bile, metabolismo e distribuição de nutrientes (glicose, aminoácidos, colesterol, lipoproteínas, vitaminas), inativação de diversas substâncias (toxinas, esteroides, outros hormônios) e participação na imunidade (através das células de Kupfer) (Brunetto et al., 2007; Ganong, 2007; Bianchi et al.,2008; Junqueira e Carneiro, 2008). Para isso, o fígado possui um sistema vascular robusto, que recebe sangue arterial através da artéria hepática (cerca de 30% do total de sangue que chega ao fígado) e sangue de origem esplâncnica através da veia porta hepática (70% do sangue que atinge o fígado), que carreia os nutrientes e metabólitos provenientes da absorção intestinal (Ganong, 2007).

Outras características também contribuem para a complexidade do fígado. Uma das principais é a notória capacidade deste órgão em re-estabelecer o seu tamanho original após a remoção de grandes porções de tecido. Neste caso, ocorre a multiplicação de células residuais, não havendo substituição da parte perdida. A parte restante sofre um crescimento global, em um processo de aumento de massa celular, denominado hiperplasia, e

todas as células que compõem o fígado proliferam para repor o tecido perdido (Parra, 1982). Essa capacidade fascinante de regular o seu próprio crescimento e tamanho dependem de uma coordenação precisa entre os principais componentes hepáticos: hepatócitos, células não-parenquimatosas e componentes da matriz extracelular (Fausto e Webber, 1994). Porém, essa resposta inicia-se primeiramente nos hepatócitos, ou seja, no tecido funcional hepático (Ramalho et al., 1993; Michalopoulos, 1997). Em ratos, o principal modelo deste fenômeno, o fígado se regenera completamente 10-14 dias após a remoção de 70% da massa hepática (Higgins e Anderson, 1931; Arias et al., 1994; Martins e Neuhaus, 2007). A cinética da resposta regenerativa inicia-se pela síntese de DNA, que ocorre 12 a 16 horas após a hepatectomia parcial, sendo o pico máximo observado 24 a 26 horas após a cirurgia. Em seguida ocorre uma onda de mitoses, cujo pico é verificado, aproximadamente, 8 horas mais tarde (Cheville, 2006).

Além da remoção cirúrgica, outros processos podem desencadear a regeneração dos hepatócitos. A necrose maciça decorrente da exposição a agentes químicos ou virais também são um estímulo para o início da proliferação, e essa resposta é essencial para a sobrevivência (Fausto e Webber, 1994). A morte dos hepatócitos leva ao reparo por fibrose, na qual há deposição do tecido fibroso, que vai ocorrer ao redor dos vasos sinusóides, nos septos de tecido conjuntivo que ligam as zonas portal e central (Cheville, 2006), causando aumento global no conteúdo de colágeno do fígado. Entretanto, a resposta a uma lesão hepática crônica pode resultar em um desbalanço na modulação da regeneração, principalmente em

função da perda de capacidade de degradação de matriz extracelular, ocasionando em um acúmulo de tecido fibrótico, principalmente colágeno, que passa a substituir o tecido funcional hepático (Lefton et al., 2009). O processo inflamatório que ocorre durante a injúria hepática ativa uma cascata de sinais derivada de células de Kupfer e linfócitos, e atual na iniciação e ativação das células estreladas hepáticas (CEH). As CEH estão localizadas no espaço de Disse em um intimo contato com os hepatócitos e as células endoteliais sinusoidais. Quando quiescentes, essas células são não-proliferativas e a produção de colágeno é IV>III>I. A transição das CEH para o fenótipo de miofibroblasto (com aumento na expressão de actina de músculo liso) ocorre durante a injúria e passam a produzir colágeno tipo I e III, e a sua ativação resulta em aumento de proliferação, motilidade, contractilidade e síntese de MEC, e deixam de armazenar vitamina A. Quando ativadas, são altamente quimiotáticas (Gutierrez-Reyes et al., 2007; Traister et al., 2005).

O aumento global de colágeno no fígado, assim como a deposição do tecido fibroso ao redor dos vasos sinusóides leva ao comprometimento dos hepatócitos adjacentes, do fluxo sanguíneo intra-hepático e do fluxo biliar intra-hepático, fazendo a cirrose fibrose atingir um ponto a partir do qual ela é autoperpetuante (Johnson, 1997), denominado de cirrose, que é uma das principais causas de morbidade e mortalidade no mundo (Horiguchi et al.,2009). Ela é caracterizada pela fibrose intensa e formação de nódulos regenerativos, que resultam na desorganização da arquitetura lobular e vascular hepática. Esse conjunto de características reduz o contato do

sangue com os hepatócitos devido à redução das fenestrações sinusoidais, que pode afetar a disponibilidade de nutrientes e fatores hepatotróficos para os hepatócitos e deteriorar suas funções (Bedossa e Paradis, 2003), bem como aumentar a resistência vascular intra-hepática com consecutivo aumento da pressão portal (Buob et al., 2011). Por consequência, a cirrose foi considerada o estágio final e irreversível das lesões crônicas, mesmo que eliminada a causa subjacente (Horiguchi et al., 2009; Lefton et al., 2009), embora haja alguns estudos clínicos que têm mostrado que a cirrose pode regredir dependendo da etiologia e do sucesso do tratamento desta causa (Kawada, 2011). Alguns autores recomendam substituir o termo “cirrose” por “fígado de estágio terminal”, já que a primeira expressão apenas denota uma alteração da cor do órgão (do grego *Kirros*=amarelo), e não a sua verdadeira condição morfofuncional (Cullen, 2007). Entretanto, o termo cirrose está consolidado na literatura científica.

Porém, o conhecimento atual sobre os mecanismos patogênicos da fibrogênese hepática trouxe à baila a possibilidade de uma abordgem terapêutica da cirrose (Friedman, 2004; Friedman e Bansal, 2006). O aumento da matriz extracelular (ECM) no decorrer da evolução do processo cirrótico é caracterizado principalmente por acúmulo de colágeno tipo I, que é produzido em maior parte pelas células estreladas hepáticas (CEH), quando estas estão ativadas pelo estímulo fibrótico (Zhang et al., 1999; Lee et al., 2003; Elsharkawy et al., 2005). Essa ativação é um processo complexo que envolve citocinas (Friedman, 1999) e fatores de crescimento (Svegliati-Baroni et al., 1999) produzidas durante a injúria hepática, tais

como o TGFβ1 e TNFα. As CEH ativadas produzem ainda colágeno tipo III e inibidores da degradação da ECM, como os TIMPs I e II (inibidor tecidual de metaloproteinase 1 e 2) (Elsharkawy et al., 2005).

O aumento da proliferação e regeneração dos hepatócitos, alcançado pela hepatectomia parcial, bem como a degradação da matriz extracelular são aspectos que poderiam facilitar a regressão da cirrose hepática (Kawada, 2011), já que foi mostrado que a fibrogênese hepática pode ser revertida (Friedman e Bansal, 2006; Lefton et al., 2009). Porém, é conhecido que o fígado cirrótico diminui a síntese de DNA (Hashimoto et al.,1998) e a atividade mitótica dos hepatócitos (Kanta e Chlumská, 1991) e, portanto, a sua capacidade de regeneração após uma ressecção hepática (Moser et al., 2000; Redai et al., 2004; Suaréz-Cuenca et al., 2008), além de regenerar cirroticamente (Andiran et al., 2000), embora as alterações histopatológicas diminuem quando este processo regenerativo é estimulado pelo procedimento cirúrgico, em uma verdadeira reengenharia estrutural (Parra, 1982; Hashimoto et al., 2005). No entanto, a remoção do tecido hepático pode resultar em insuficiência hepática aguda (Hashimoto e Watanabe, 1999). Portanto, a hepatectomia é um procedimento temido em indivíduos com cirrose (Zimmermann e Reichen, 1998; Araújo-Lima et al., 2000; Moser et al., 2000; Wilasrusmee et al., 2004; Min et al., 2011) e a mortalidade após o procedimento aumenta nestes pacientes (Belghiti et al., 2000).

Porém, há algumas circunstâncias onde a ressecção hepática é necessária em pacientes com cirrose, tal como traumas, infecções e neoplasias (Merli et al., 2002; Redai et al., 2004). De fato, a presença de

hepatocarcinoma celular (HCC) é a principal indicação para este procedimento na cirrose (Moser et al., 2006; Mittler et al., 2011; Zarrinpar et al., 2011). O transplante hepático seria a opção ideal por remover a lesão e a causa de base (Friedman, 2004; Emond et al., 2005). Porém, devido às dificuldades de adoção de transplantes como medida terapêutica (França et al., 2004; Horiguchi et al., 2009; Zarrinpar et al., 2011), a ressecção hepática ainda é amplamente aceita como opção curativa para lesões localizadas (Emond et al., 2005), principalmente para os hepatocarcinomas (Hashimoto, 1998; Poon e Fan, 2004).

Sendo assim, diversos estudos experimentais procuram alternativas de aumentar a capacidade regenerativa desse órgão, com o fim de modificar sua morfologia cirrótica para um quadro mais próximo da normalidade, evitando-se as complicações pós-cirúrgicas. Avaliar a regeneração hepática é fundamental em indivíduos submetidos à ressecção hepática ou algum tratamento que a estimule, seja em nível experimental ou clínico, e as estratégias para as terapias antifibróticas incluem: redução da ativação das CEH, diminuição da produção de colágeno por elas, o controle de sua proliferação (Assy e Minuk, 1997; Horiguchi et al., 2009). Tocoferol, triodotironina e halofuginona foram usados em ratos cirróticos, conseguindo o aumento do índice de regeneração do fígado (Andiran et al., 2000; Spira et al., 2002; Malik et al., 2003). O uso de fator de crescimento hepático e losartam inibiram a ativação e causou decréscimo de células estreladas hepáticas e de miofibroblastos do fígado de rato, assim como reduziu a ocorrência de hipertensão portal e o desenvolvimento de fibrose hepática

(Diaz-Gil et al., 1999; Ramalho et al., 2002). A utilização de gliotoxina também reduziu a quantidade das células estreladas hepáticas, com significante diminuição da fibrose hepática em ratos, mas sem promover a normalidade das funções hepáticas. Os animais tratados com gliotoxina não desenvolveram cirrose, apenas fibrose periportal (Dekel et al., 2003). O fator de crescimento de hepatócitos também foi empregado na tentativa de tratamento de cirrose, conseguindo-se significantes melhoras no quadro histológico (Oe et al., 2003). Pirfenidona foi usada com sucesso reduzindo em mais de 70% a fibrose nas zonas portal e central em fígados de rato com fibrose (Garcia et al., 2002). Outros medicamentos também foram usados com significante sucesso em fígados com fibrose aumentando a regeneração, entre eles o retinil palmitato, a 5'metiltioadenosina e a associação entre aspirina e noxaparina (Mizobuchi et al., 1998; Simile et al., 2001; Assy et al., 2007). Fator de estimulação de colônia macrófago-granulócito aumentou a capacidade regenerativa do fígado cirrótico após a PH pelo aumento do índice de proliferação celular (Eroglu et al., 2002). O uso do peptídeo grelina também mostrou efetividade na redução a fibrose (Moreno et al., 2011). Horiguchi (2009) relatou a reversão da cirrose através da terapia gênica pela transferência do gene humano do HGF em cães e sugere como um potencial tratamento clínico para essa enfermidade. Outra abordagem na tentativa de aumentar a regeneração hepática é a utilização de uma solução parenteral de fatores hepatotróficos nutricionais (FHN) através do fornecimento das principais substâncias hepatotróficas aos

hepatócitos diminuídas pelos processos patológicos (Parra et al., 1994; Parra et al., 1995a; Parra et al., 1995b; Parra et al., 1996).

A solução parenteral de FHN, uma mistura de aminoácidos, vitaminas, micro elementos, juntamente com alguns hormônios (insulina, glucagon e tri-iodotironina - T3) é capaz de, quando administrada intraperitonealmente, simular as principais substâncias hepatotróficas presentes no sangue mesentérico de origem esplâncnica que alcançam o fígado através do sistema portal (Parra et al., 1996; Gorla Jr et al., 2001). A via intraperitoneal representa um acesso rápido à circulação portal (Parra et al., 1995b; Gorla Jr et al., 2001) . De fato, a administração *in vivo* destes fatores demonstra a sua forte capacidade de acelerar e aumentar a proliferação celular e o crescimento de fígados normais (Parra et al., 1995a; Parra et al., 1995b; Cogliati, 2005; Aloia et al., 2010), fibróticos (Cogliati et al., 2010) e cirróticos (Guerra et al., 2009), o que aumenta a proporção de parênquima em relação ao estroma. Além disso, em fígados com fibrose ou cirrose, os FHN também resultam em uma redução na quantidade tecidual de colágeno, facilitando o acesso das células à nutrição e oxigenação sanguínea, acompanhada por uma melhoria morfológica e funcional (Parra et al., 1982; Guerra et al.,2009; Cogliati et al., 2010).

Cogliati (2005) verificou que a solução de fatores hepatotróficos reduziu a proporção volumétrica do colágeno intersticial e ao redor dos vasos e detectou maior taxa de proliferação por PCNA em fígados sadios que sofreram hepatectomia de 26%. Guerra et al. (2009) tratou ratos com cirrose induzida experimentalmente por tiocetamida com fatores hepatotróficos, e

mostrou que esse tratamento diminuiu a expressão de alguns genes pró-fibróticos, como colágeno alfa1, MMP-2, TIMP-I, e TGF-B1 com redução do colágeno total hepático (37,1%) e restauração parcial da estrutura parenquimal, com melhora nos níveis sanguíneos de marcadores de lesão hepática (ALT e AST).

Em suma, os fatores hepatotróficos nutricionais foram capazes de aumentar a taxa de proliferação celular e estimular a regeneração em fígados hígidos hepatectomizados e reduzir o colágeno em fígados fibróticos e cirróticos, consequentemente promovendo melhoria morfológica e funcional. Dessa forma, o objetivo deste trabalho foi avaliar se o uso da solução de FHN poderia acelerar a regeneração de fígados cirróticos após a hepatectomia parcial, e restaurar a massa hepática funcional, promovendo assim uma recuperação morfofuncional mais rápida e benéfica para os pacientes.

Objetivos

2 OBJETIVOS

2.1 Objetivo geral

Compreender o papel exercido pela administração da solução parenteral de fatores hepatotróficos nutricionais (FHN) na regeneração hepática em fígados cirróticos após a hepatectomia parcial (HP).

2.2 Objetivos específicos

- comparar os parâmetros biométricos hepáticos em animais com cirrose submetidos à HP com ou sem a administração de FHN;
- comparar a morfologia do tecido hepático em animais com cirrose submetidos à HP com ou sem a administração de FHN;
- comparar a proporção volumétrica do colágeno presente em fígados cirróticos submetidos à HP com ou sem a administração de FHN;
- comparar os níveis plasmáticos dos indicadores bioquímicos hepáticos (ALT, AST, GGT, bilirrubina e albumina) em animais com cirrose submetidos à HP com ou sem a administração de FHN;
- comparar a a intensidade da proliferação celular por imuno-histoquímica (PCNA) em fígados cirróticos submetidos à HP com ou sem a administração de FHN;

- comparar a expressão de genes envolvidos na modulação da matriz extracelular (colágeno α1, MMP-2, TIMP-I, e TGF-β1) em fígados cirróticos submetidos à HP com ou sem a administração de FHN.

Revisão de Literatura

3 REVISÃO DE LITERATURA

3.1 Regeneração hepática

A capacidade regenerativa do fígado é conhecida há muito tempo. Já na Grécia antiga, esse mecanismo foi descrito na lenda de Prometeu. Esse semi-Deus, por ter roubado do Olimpo o segredo do fogo e mostrado aos mortais, foi punido por Zeus, acorrentado em um monte e oferecido a um abutre (Figura 1). Todos os dias, o animal comia um pedaço do fígado de Prometeu, que se regenerava dia após dia, tornando o castigo eterno (Godoy et al., 2006).

As primeiras descrições científicas do fenômeno remontam ao século XVII. O reconhecimento científico da capacidade de recuperar sua massa por hipertrofia e hiperplasia após uma agressão, bem com a sua morfologia e fisiologia, foram pontos importantes na abordagem terapêutica das doenças hepáticas (Gorla Jr et al., 2001). Já nos tempos mais modernos, a regeneração hepática vem sendo estudada sistematicamente desde o início do século XX. Em uma busca na base de dados *PubMed* (http://www.ncbi.nlm.nih.gov/pubmed) no mês de outubro de 2011 com a expressão "*liver regeneration*", retornou a ocorrência de 13851 publicações, sendo que a mais antiga data de 1911. Em 1931, os autores Higgins e Anderson publicaram um trabalho que foi um divisor de águas no estudo desse processo fisiológico. Neste trabalho, foi apresentada a dinâmica da regeneração hepática após uma hepatectomia parcial de 70%, sendo que a técnica experimental por eles apresentada é utilizada e citada até os dias

atuais. Eles mostraram, com um grande primor experimental e matemático, que o fígado normal re-estabelece o seu peso original em praticamente 10 dias, sendo que o maior ímpeto regenerativo ocorre nas primeiras 48 horas após a ressecção. (Higgins e Anderson, 1931)

Figura 1 Ilustração que representa o suplício de Prometeu, escrita por Ésquilo no século 5aC. Nessa época já se conhecia a capacidade regenerativa do fígado, que é um dos eventos mais notórios da fisiologia.

O fígado possui uma massa funcional ótima em relação ao tamanho do corpo, em uma relação praticamente invariável, que se re-estabelece mesmo após grande perda de tecido causada por ressecções e injúrias tóxicas e virais. Para isso, existe um sistema complexo e preciso que coordena os hepatócitos, células não-parenquimatosas e matriz extracelular, chamado de "micro ecologia" do fígado. A regulação do crescimento e do tamanho

hepático é uma função fundamental deste sistema, e é influenciado por estímulos extrahepáticos, sendo que o ajuste fino é realizado pelos fatores produzidos localmente pelo vários componentes do sistema (Fausto e Webber, 1994).

A remoção de aproximadamente 70% do tecido hepático é considerada a taxa de maior estímulo de regeneração hepática, embora a resposta regenerativa ocorra independente da extensão da hepatectomia. Porém, essa resposta é atrasada em hepatectomias menores (Masson et al., 1999). A regeneração hepática após a HP leva à restauração completa do parênquima. Primeiramente, ocorre a replicação dos hepatócitos, já que os componentes da MEC precisam ser sintetizados e estabilizados para manter a arquitetura normal. No início da regeneração hepática, há um aumento na massa celular (proliferação de hepatócitos) sem um aumento correspondentena formação de matriz. Apenas seis dias após a cirurgia que os sinusoides se formam entre os hepatócitos, restaurando a arquitetura das placas de hepatócitos. (Fausto e Webber, 1994)

Como já dito anteriormente, em condições normais o tecido hepático regenerado é igual ao pré-existente. Porém, caso a lesão seja contínua, simultaneamente à regeneração ocorre um considerável aumento do tecido conjuntivo. Essa produção exagerada desorganiza a regeneração que, em última análise, pode conduzir o fígado à cirrose, que é capaz de prejudicar todas as funções hepáticas (Junqueira e Carneiro, 2008)

Porém, os fígados sadios, sem um estímulo regenerativo tal qual o da HP, apresentam uma taxa de proliferação celular muito baixa, sendo que a

maioria dos hepatócitos permanece em um estado quiescente. Entretanto, após a HP ou necroses maciças do parênquima hepático, os hepatócitos passam a apresentar um alto grau de proliferação celular, que persiste durante todo o período de injúria. De fato, em fígados com fibrose, o grau de proliferação é bastante alto, mas esse índice torna a abaixar quando a cirrose se estabelece efetivamente (Gribillas et al., 2009). Pouca ativação de células PCNA positivas tem sido observada em fígados cirróticos após a HP (Chijiiwa et al., 1994), provavelmente relacionado com a expressão de TGF-β1, que é um importante fator de modulação da proliferação celular (Mitsue et al., 1995). Por outro lado, durante a regeneração hepática decorrente da HP, ocorre um aumento da expressão de mRNA TGF-β1, que é um conhecido inibidor da proliferação de hepatócitos, talvez para previnir um crescimento descontrolado e encerrar o precesso regenerativo. (Braun et al., 1988). O TGF-β1 é um regulador da regeneração hepática dada a sua potente inibição da síntese de DNA dos hepatócitos em ratos, camundongos e humanos, através de um circuito parácrino inibitório que interrompe a replicaçnao nos estágios finais da regeneraçnao hepática (Fausto e Webber, 1994).

Além da remoção cirúrgica alcançada através da HP, diversos outros modelos experimentais de regeneração hepática foram desenvolvidos através da remoção aguda de grande porção de tecido hepático, principalmente por substâncias químicas hepatotóxicas, dente elas o tetracloreto de carbono, a dimetilnitrosamina e a tiocetamida , e cirúrgicas (Ramalho et al., 1998; Passos et al., 2010).

Há uma discussão sobre a utilização do termo “regeneração”, já que o que efetivamente ocorre no fígado é um processo compensatório de hiperplasia dos lobos remanescentes e não uma reconstrução dos lobos removidos (Ramalho et al., 1998; Zimmermann, 2004). Porém, o termo “regeneração” parece estar cristalizado na literatura e ainda é muito utilizado nas publicações.

A avaliação da regeneração do fígado pode ser feita pela mensuração da síntese de DNA, usando uma variedade de técnicas (Assy et al., 2007), entre elas a incorporação de timidina marcada ou a detecção de bromodeoxiuridina (BrdU) no DNA (Holeck, 1999). Pode ser detectada pela técnica de imuno-histoquímica, usando-se anticorpos específicos, ou por citometria de fluxo (Gorla Jr et al., 2001). Esta técnica é usada para detectar a proliferação ocorrida no fígado após hepatectomia parcial, sendo que as células hepáticas são marcadas na fase S do ciclo celular. Utiliza-se também a detecção do PCNA (antígeno nuclear de proliferação associada), o qual é uma proteína auxiliar da DNA polimerase (Bravo et al., 1987), sintetizado durante a fase G1 do ciclo celular, atingindo sua quantidade máxima na fase S, porém tornando-se baixa durante a mitose e em células que não estão em proliferação. Portanto, o PCNA é um marcador confiável da fase S (Galand e Degraef, 1989), usado como um método de avaliar a quantidade de células em proliferação, sendo preferível à BrdU quando o mesmo material é destinado à análise do DNA. O PCNA pode ser usado como um importante indicador da regeneração hepática (Richenbacker et al., 2011).

3.2 Fatores hepatotróficos nutricionais

O médico brasileiro Osório Miguel Parra, ao fornecer para pacientes com cirrose em estágio avançado uma solução parenteral de aminoácidos, constatou, através do acompanhamento radiográfico desses pacientes, que o fígado aumentava de volume. O estudo da fisiologia da regeneração hepática e o estudo do efeito de vários fatores que influenciam o crescimento e o trofismo do fígado, chamados fatores hepatotróficos, abriram a perspectiva de se poder intervir diretamente no processo de regeneração deste órgão, criando-se um recurso auxiliar ao tratamento cirúrgico. Diversas substâncias hepatotróficas foram testadas para verificar sua influência na regeneração hepática. Essas substâncias, quando fornecidas na forma de soluções parenterais compostas por aminoácidos, glicose, insulina, glucagon e triiodotironina, simulam as principais moléculas naturalmente presentes no sangue portal, das quais o fígado é extremamente dependente para o seu bom desempenho funcional (Parra et al, 1995a; Gorla Jr et al., 2001).

A partir dessa constatação, iniciou-se a formulação da solução de fatores hepatotróficos nutricionais e realizaram-se diversos experimentos. De fato, a administração *in vivo* destes fatores mostrou uma forte capacidade de acelerar e aumentar a proliferação celular e o crescimento de fígados normais (Parra et al., 1994; Parra et al., 1995b; Cogliati, 2005; Aloia et al., 2010), fibróticos (Cogliati et al., 2010) e cirróticos (Guerra et al., 2009). O uso de FHN aumentou em quase duas vezes o tamanho máximo de fígados sadios. Além disso, em fígados com fibrose ou cirrose, os FHN também

promoveram uma redução na quantidade de colágeno tissular, acompanhada de melhora morfológica e funcional (Parra, 1982; Guerra et al., 2009; Cogliati et al.,2010). O uso de FHN promove um estímulo no fígado comparável ao da HP de 70% (Parra et al., 1996). A via intraperitonial pode substituir a via portal, embora haja algum grau de absorção sistêmica.

É conhecido que o estado nutricional do paciente influencia diretamente na capacidade regenerativa do fígado, além deste possuir um papel central da regulação nutricional por metabolizar, distrubuir e usar apropriadamente os nutrientes (Bianchi et al., 2008). Alguns trabalhos mostram que animais desnutridos apresentam uma menor capacidade regenerativa do fígado (Doyle et al., 1968; Parra et al., 1995a). A manutenção de um balanço nitrogenado positivo pela administração de proteínas é capaz de estimular o crescimento do fígado (Brunetto et al., 2007) e o suporte metabólico e energético precoce para o fígado remanescente após a HP é importante para a recuperação (Hashimoto e Watanabe, 1999). Alterações no estado nutricional do paciente com cirrose, principalmente a desnutrição calórico-proteica, podem contribuir para a baixa resistência a infecções, acúmulo de líquidos e atraso na cicatrização, aumentando a morbidade e a mortalidade após os procedimentos cirúrgicos (Merli et al., 2002), e produzem diversas alterações metabólicas que afetam a manutenção da homeostasia energética e o animal entra em um estado catabólico (Nozu et al., 1992).

Na cirrose, as três categorias de macronutrientes (proteínas, lipídios e carboidratos) estão globalmente alteradas, também em relação às alterações de hormônios regulatórios, insulina e glucagon (Bianchi et al.,

2008), bem como os principais micronutrientes (Abul et al., 2001). A desnutrição protéico-energética é comum em pacientes com cirrose e piora o prognóstico, e pode atingir 20% de pacientes com cirrose compensada (Urata et al., 2007).

Em indivíduos submetidos a ressecções hepáticas maiores, a correção da desnutrição e a prevenção da perda de peso antes e depois do procedimento podem prevenir a insuficiência hepática, reduzir a mortalidade e melhorar a qualidade de vida destes pacientes (Fan et al., 1994; Holeck, 1999; Urata et al., 2007; Bianchi et al., 2008).

A glicose é um importante substrato energético que aumenta a regeneração hepática, inclusive no fígado doente (Chanda e Mehendale, 1996)

A insulina e o glucagon são hormônios importantes para o trofismo e o metabolismo dos hepatócitos, e juntos agem sinergicamnte com o EGF, aumentando a capacidade mitogênica. O glucagon estimula a síntese de proteínas hepáticas e a insulina diminui a atrofia hepática, sendo que sua ausência provoca degeneração e morte de hepatócitos (Fausto e Webber, 1994; Ankoma-Sey, 1999; Jesus et al., 2000). A insulina interage com receptores de membrana para insulina regulando a expressão gênica que aumenta a proliferação e regeneração dos hepatócitos, tanto *in vivo* quanto em cultura (James e Brashaw, 1984)

A administração de tri-iodotironina (T3) aumenta o metabolismo e a atividade celular favorecendo a regeneração, sendo também um reconhecido estimulador de síntese de DNA no fígado (Malik et al., 2003). A

adição de T3 na solução de FHN aumentou em 50,7% a capacidade hiperplásica e consequente aumento na massa hepática (Parra et al., 1994)

Frequentemente, as proteínas sintetizadas pelo fígado estão deficitárias na presença da cirrose. Isto pode resultar em uma diminuição das proteínas como a albumina, protrombina, tranferrina, entre outras. Os aminoácidos importantes que devem ser corrigidos são: glutamina (composição do tecido muscular), arginina (produção de óxido nítrico), colina, cistina, taurina e tirosina (que têm a suas produções diminuídas), além da insulina e do glucagon (Nompleggi e Bonkowski, 1994). A nutrição parenteral com formulações padrão de aminoácidos é bem tolerada por pacientes com cirrose e, após a ressecção hepática, aumentou o ganho de peso e melhorou os parâmetros bioquímicos (Merli et al., 2002). A suplementação com aminoácidos de cadeia curta melhora o metabolismo energético e reduz a tolerância à glicose (Urata et al., 2007).

A suplementação com zinco melhora a função hepática, estimula a síntese hepática de proteínas e reverte a anorexia e os distúbios alimentares (Weismann et al., 1979). Além disso, melhoora o metabolismo da glicose (Marchesini et al., 1998)

Outro aspecto, é que as doenças hepáticas crônicas resultam em deficiências de vitaminas hidrossolúveis, como a tiamina, a piridoxina e o ácido fólico (Parolin et al., 2002). Pacientes com cirrose devem receber vitaminas do complexo B por via perenteral (Brunneto et al., 2007). A nicotinamida mostrou ser um potencial agente antifibrigênico (Traister et al., 2005).

Um fornecimento adequado de energia, proteína e outros nutrientes é importante para a regeneração hepática (Torrez-Lopes et al., 1996) a composição da solução de FHN representa o efeito sinérgico dessas substâncias que comprovadamente aumenta o estímulo regenerativo hepático.

3.3 Modelo da tiocetamida (TAA)

A tiocetamida é uma conhecida substância hepatotóxica aguda que causa injúria principalmente nas regiões centrolobulares. Ela é amplamente utilizada como um indutor de lesão hepática e, seu uso crônico, leva ao estabelecimento de fibrose e cirrose (Gribrilas et al., 2009). O dano ao hepatócito acarreta em recrutamento de células inflamatórias e plaquetas, ativação de células de Kupfer, e liberação de citocinas e fatores de crescimento. Na sequencia, as CEH tornam-se ativadas e passam a secretar proteínas da matriz extracelular para formar o tecido cicatricial fibrótico (Low et al., 2004). Para ter o efeito tóxico ao fígado, a tiocetamida necessita ser bioativada pelo CYP2E1 para formar dois metabólitos: sulfóxido de tiocetamida (TASO) e o dióxido de tiocetamida ($TASO_2$) (Ramaiah et al., 2001). Este último é capaz de iniciar a necrose através de ligações covalentes com macromoléculas hepáticas (Chilakapati et al., 2005). A administração de TAA inibe as enzimas das vias metabólicas primárias através da depleção de succinyl-Coa e aumenta o estresse oxidativo e a peroxidação lipídica (Low et al., 2004). O resultado obtido é dose-dependente e, portanto, um ajuste em função do peso deve ser realizado

semanalmente (Laleman et al., 2006; Guerra et al., 2010; Chilakapati et al., 2005)

Neste modelo, obtêm-se um cirrose micro ou macronodular após três ou seis meses de administração, respectivamente (Novosyadlyy et al., 2005), com a presença pseudos lóbulos regenerativos, condição que a torna similar à adquirida pelos humanos (Nozu et al., 1992; Sato et al, 2000; Akohoshi et al, 2002; Low et al., 2004). As lesões histopatológicas, que incluem displasia biliar (Yeh et al., 2004) são similares àquelas encontradas em hepatites virais crônicas (Gribrilas et al., 2009). Além das alterações morfológicas, também são observadas alterações bioquímicas e hemodinâmicas similares àquelas encontradas no homem (Laleman et al., 2006). Adicionalmente, provoca menor mortalidade do que outros modelos, como o da dimetilnitrosamina e do tetracloreto de carbono (Akahoshi et al, 2002; Pawa e Ali, 2004; Laleman et al., 2006), além da progressão ser menos rápida quando comparada com o tetracloreto de carbono (Shea e Manseau, 1968). Após o estabelecimento da cirrose, não são observadas reações inflamatórias importantes, e sinais de hipertensão portal são encontrados (Laleman et al., 2006)

Guerra et al. (2010), propuseram um modelo estável de cirrose com baixa mortalidade através da utilização intraperitoneal de TAA por 14 semanas. Para compensar a adaptação à droga causada pela saturação do CYP2E1 (Chilakapati et al., 2005), ele indica um aumento de 20% na dose a partir da sétima semana de indução.

3.4 Genes moduladores da matriz extracelular

As metaloproteinases de matriz (MMP) compõem uma família de enzimas zinco-dependentes que degradam especificamente os componentes da MEC (Park et al., 2010). Podem ser enquadradas em três grupos: colagenases, gelatinases e estromelisinas. Elas são sintetizadas em uma forma latente e então convertidas em formas ativas extracelulares pela clivagem de sequências específicas. A atividade das MMP é regulada em diferentes níveis, incluindo transcrição gênica, ativação de pró-enzimas, e inibição de enzimas ativadas pelas TIMP. (Knittel et al., 1999) As TIMPs (inibidores teciduais das metaloproteinases) são proteínas secretadas para o controle da integridade da matriz extracelular através de sua atividade inibidora sobre as MMPs. A principal função das TIMPs é regular a degradação da membrana basal e da matriz extracelular pelas MMPs durante o desenvolvimento e remodelamento tecidual. De maneira geral, a TIMP-1 apresenta maior importância na regulação do processo fibrótico (Iredale et al., 1998), além de apresentar ação anti-apoptótica nas células estreladas hepáticas (Murphy e Nagase, 2008). A MMP-2 pertence ao grupo das gelatinases e é produzida pelas CEH e pelos miofibroblastos. Regula a membrana basal degradando os seus componentes, incluindo colágeno IV, fibronectina e laminina (Knittel et al., 1999).

No fígado normal, as CEH estão em um estado quiescente no espaço de Disse, um fenótipo não-fibrogênico, em contato com componentes da MEC tais como colágeno IV, laminina e proteoglicanos. A ativação da CEH é marcada pela transição para o fenótipo de miofibroblasto (com aumento na

expressão de actina de músculo liso) e ocorre durante a injúria. As CEH ativadas passam a produzir colágeno tipo I e III, e aumentam a sua proliferação e contractilidade, deixaando de armazenar vitamina A. Quando ativadas, são altamente quimiotáticas. As CEH ativadas contribuem para uma alteração sinusoidal que atrapalham o contato do sangue com os hepatócitos, contribuindo também para o surgimento da hipertensão portal (Knittel et al., 1999; Stalnikowitz e Weissbrod, 2003).

A degradação da MEC é uma característica essencial da remodelação tecidual e da fibrogênese hepática. Um desbalanço pode acarretar no acúmulo de tecido fibrótico causado pelo aumento da síntese de MEC e diminuição de sua degradação (Knittel et al., 1999).

O TGF-β1 tem um papel central na fibrogênese hepática, contribuindo para a ativação de células inflamatórias e da CEH. Ele é produzido pelas células de Kupfer, estimula a transcrição dos genes de colágeno 1 e 2 e induz a expressão de TIMP-1, um inibidor tecidual das MMPs envolvidas na degradação do colágeno. As CEH ativadas tornam-se uma fonte importante de TGF-β1 e são as principais produtoras de proteínas da MEC durante a injúria hepática. Por outro lado, durante a regeneração hepática decorrente da HP, ocorre um aumento da expressão de mRNA TGF-β1, que é um conhecido inibidor da proliferação de hepatócitos, talvez para previnir um crescimento descontrolado e encerrar o precesso regenerativo. (Braun et al., 1988; Stalnikowitz e Weissbrod, 2003; Traister et al., 2005)

O colageno tipo I, principal componente produzido durante a fibrogênese hepática, é o produto de dois genes, os Colα -1 e -2. Além do TGF-β1,

outras substâncias podem aumentar a expressão desses genes durante a injúria, principalmente a IL-6 e o TIMP1. (Greenwel et al., 1994). Uma semana após a HP, também ocorre uma redução na expressão de Col-α1 e da produção efetiva de colágeno em fígados cirróticos (Suaréz-Cuenca et al., 2008).

Os níveis de TIMP-1 e 2 aumentam gradativamente do decorrer da fase inicial da injúria, acarretando no acúmulo de tecido fibrótico no fígado. Além disso, é atribuido ao TIMP-1 a inibição da apoptose das CEH ativadas. O aumento na expressão de TIMP é mais crítico do que a de MMP na fibrogênese causada por TAA (Hemmann et al., 2007). As MMP-2 e 9 apresentam um importante papel na fibrogênese inicial da injúria hepática (Park et al., 2010). Nas fases mais tardias, as MMP-2 e -14 podem exercer atividades proteolíticas análogas às colagenages após a redução de TIMP-1, contribuindo para a degradação de colágeno I (Arthur, 2000; Hemmann et al., 2007).

Nem sempre a expressão de mRNA resultará na forma ativa da proteína devido à alterações nas fases de pós-transcrição (Park et al., 2010).

3.5 Analgesia e cirrose

Os pacientes cirróticos possuem um alto potencial de apresentar complicações decorrentes do uso de analgésicos, devido a redução da capacidade de detoxificação, quadros de má-digestão e/ou má-absorção, hipertensão portal e alterações neurológicas (encefalopatia hepática). Desse modo, o controle da dor nesses pacientes torna-se um desafio e requer uma

avaliação clínica minuciosa para estimar o risco/benefício da administração desses medicamentos. (Knapp, 2008).

O paciente cirrótico pode desenvolver sérias complicações pós-operatórias dada a redução na capacidade de coagulação sanguínea decorrente da insuficiência hepática. (Taruá et al., 2003). O uso de anti-inflamatórios não-esteroidais (AINEs) no paciente com cirrose deve ser evitado por aumentar o risco de injúrias na mucosa gastrointestinal, de hemorragias, de retenção de fluídos de de hipertensão sistêmica e portal. (Knnap, 2008)

Os opioides facilmente atravessam a barreira hematoencefálica e podem precipitar e exarcebar os efeitos da encefalopatia. Além disso, podem ocorrer sintomas como constipação severa e hipotensão, devendo ser utilizados com cautela em pacientes cirróticos. (Taruá, 2003; Knapp, 2008).

O paracetamol, embora possua efeitos hepatotóxicos de longo prazo, quando usado em baixas doses e por um curto período, é seguro e isento de efeitos colaterais no SNC, fígado ou hemodinâmicos. (Knapp, 2008). Mesmo com um aumento na meiavida plasmática da droga em pacientes cirróticos, não foram observados sinais clínicos ou bioquímicos de hepatoxicidade, mesmo com um uso relativamente prolongado. (Andreasen e Hutters, 1979). Lucena (2003) relata que o paracetamol foi o analgésico mais utilizado em pacientes com cirrose, quando comparado com opioides ou AINEs.

A dose recomendada de paracetamol para ratos, segundo Hawk et al. (1999), é de 100 a 300 mg/kg, em via oral, três vezes por dia.

Métodos

4 MÉTODOS

4.1 Animais

No presente trabalho, utilizou-se 40 ratos Wistar fêmeas que pesavam, inicialmente, entre 195 e 210 gramas. Todos os procedimentos utilizados foram submetidos e aprovados pela Comissão de Apoio à Pesquisa da Faculdade de Medicina (registro nº 4037) e pela Comissão de Ética da Faculdade de Medicina Veterinária e Zootecnia (protocolo n° 1641/2009), ambas as instituições pertencentes à Universidade de São Paulo. As ratas foram obtidas e mantidas durante todo o período experimental no Biotério do Departamento de Patologia da Faculdade de Medicina Veterinária e Zootecnia da USP. Elas permaneceram em caixas plásticas forradas com maravalha de madeira autoclavada, em grupos de cinco, cujas trocas ocorriam três vezes por semana, e recebiam alimentação (ração peletizada específica para roedores) e água filtrada *ad libitum*.

No biotério, as condições macroambientais propiciaram uma temperatura média de 22° C e umidade relativa em torno de 55%. Os animais foram submetidos a um fotoperíodo controlado de 12 horas de claro e 12 horas de escuro.

Todo o manejo está de acordo com o Manual sobre Cuidados e Usos de Animais de Laboratório (Ilar, 2003)

Quadro 1 Composição da solução parenteral de fatores hepatotróficos nutricionais

Fatores Hepatotróficos Nutricionais (FHN)			
		Solução de aminoácidos*	
		L-fenilalanina	540mg
Glicose	104g	L-isoleucina	370mg
Solução de aminoácidos*	200mL	L-leucina	980mg
Piridoxina	2mg	L-acetato de lisina	590mg
Pantotenato de cálcio	2mg	L-metionina	530mg
Tiamina	30mg	L-treonina	490mg
Fosfato de riboflavina	4mg	L-triptofano	180mg
Cloreto de potássio	1,43g	L-valina	530mg
Bicarbonato de sódio	1,50g	L-arginina (base)	1060mg
Nicotinamida	50mg	L-histidina (base)	460mg
Fosfato de monopotássio	750mg	L-alanina	1030mg
Sulfato de magnésio	500mg	L-asparginina	380mg
Vitamina C	500mg	L-ácido aspártico	270mg
Ácido Fólico	2,5mg	L-ácido glutâmico	250mg
Vitamina B12	31,25µg	L-cisteína	30mg
Sulfato de Zinco	3,125mg	L-ornitina	260mg
Insulina regular	62,5 IU	L-prolina	840mg
Glucagon	0,625mg	L-serina	250mg
Água destilada (q.s.)	500mL	L-tirosina	160mg
		L-glicina	800mg
		Água destilada (q.s.)	100mL

4.2 Delineamento experimental

Todos os animais receberam injeções intraperitoneais de tiocetamida (TAA) a 4% dissolvida em NaCl 0,9%, cuja a dose foi de 150mg/kg, três vezes por semana, durante 15 semanas. Eles eram pesados antes de cada injeção para o ajuste da dose. Um pequeno grupo de cinco ratos foi mantido nas mesmas condições durante o período de indução apenas para monitorar o ganho de peso. Ao término desse período, todos os animais permaneceram durante 10 dias em repouso para serem submetidos à hepatectomia parcial (HP) de 40%. Um dia após os procedimentos operatórios, os animais foram divididos aleatoriamente em dois grupos, sendo que cada um recebeu os seguintes tratamentos: ratos hepatectomizados que receberam administração de fatores hepatotróficos nutricionais (FHN) (Quadro 1) durante 12 dias (grupo HP+FHN, N=20); e ratos hepatectomizados que receberam a administração de solução salina (S) nas mesmas condições que o grupo anterior (grupo HP+S, N=20). Um esquema do desenho experimental está mostrado na figura 2.

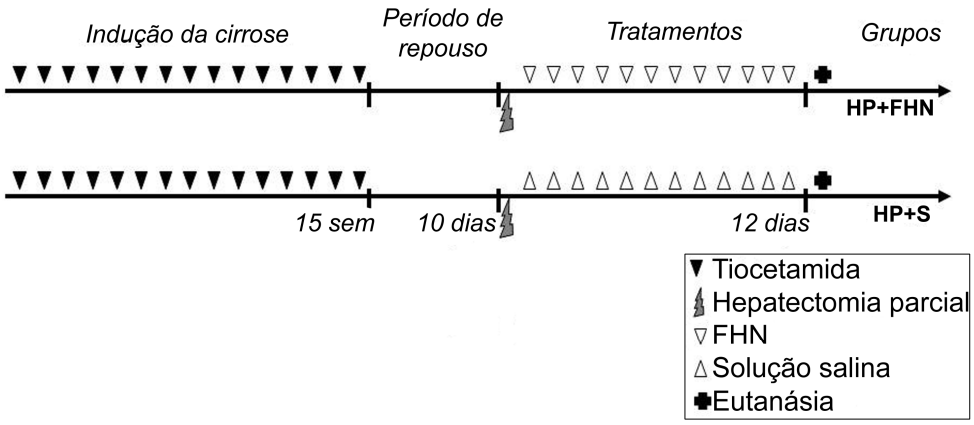

Figura 2 Esquema que representa os procedimentos que culminam na formação dos dois grupos experimentais. HP=hepatectomia parcial; FHN+fatores hepatotróficos nutricionais.

4.3 Procedimentos cirúrgicos

Todas as etapas que envolveram os procedimentos operatórios, desde a anestesia até a analgesia pós-operatória, foram realizadas na presença de um médico veterinário (CRMV-SP 25497), de acordo com as exigências da legislação vigente (Brasil, 1968).

4.3.1 Anestesia

A anestesia nestes animais consistiu de uma aplicação de morfina (4mg/kg) (Cristália®) cerca de 10 minutos antes da indução, como medicamento pré-anestésico, de modo a facilitar a indução anestésica e promover analgesia e sedação, evitando assim o estresse nos animais. Para a indução, utilizamos um sistema de anestesia inalatória, onde a droga utilizada (Isoflurano, Cristália®) era vaporizada em oxigênio 100%, e fornecida aos animais através de uma máscara. O procedimento cirúrgico era iniciado apenas após a certificação do plano anestésico através dos parâmetros tais como perda de reflexos doloroso (podal) e palpebral, e o monitoramento era realizado através da observação da frequência e padrão respiratório dos animais.

4.3.2 Preparo dos animais

Após estarem devidamente anestesiados, os animais eram depilados na região abdominal e fixados na mesa cirúrgica com fitas adesivas. Nesse momento, era realizada a antissepsia do campo operatório com álcool 70%,

bem como a assepsia dos materiais utilizados (pinças, tesouras, fios de sutura e luvas).

4.3.3 Hepatectomia parcial

Para este procedimento cirúrgico, utilizamos a técnica descrita de Higgins e Anderson (1931) com algumas modificações. Neste trabalho, os autores descreveram a técnica utilizada até os dias de hoje para a realização da hepatectomia parcial de cerca de 70%, alcançada pela ressecção dos lobos hepáticos lateral esquerdo e mediano. Já os nossos animais foram submetidos à hepatectomia parcial de aproximadamente 40%, onde apenas o lobo mediano foi removido (Martins e Neuhaus, 2007) (Figura 3), conforme descrição abaixo:

Para a laparotomia, realizou-se uma incisão na pele imediatamente abaixo do processo xifoide do esterno, que se estende por cerca de três centímetros em direção caudal. Após a divulsão da pele ao redor incisão, efetuou-se cuidadosamente um pequeno corte com o bisturi na musculatura abdominal e peritônio, até atingir a cavidade abdominal. Então, com a tesoura, cortou-se a musculatura e o peritônio seguindo a direção da incisão feita na pele.

Com uma leve pressão nas laterais do abdômen, consegue-se apresentar o fígado para fora da cavidade abdominal. Nesse momento, o lobo mediano era identificado e, com o auxílio de uma compressa, realizava-se uma pequena tração para visualizar os vasos e ducto biliar correspondentes a ele. Com um fio de *nylon* muito fino (tamanho 4-0,

Brasuture®), eram feitas as ligaduras desses ramos venosos e do ducto biliar, propiciando então a secção segura de todo o lobo mediano.

Após uma inspeção na cavidade abdominal, seguia-se com a sutura do peritônio e da musculatura abdominal, em bloco, com a utilização de pontos em X (pontos *Sultan*). Já para a pele, utilizou-se a sutura do tipo ponto simples separado.

Para finalizar, aplicou-se solução degermante de clorexidine 0,5% sobre a ferida cirúrgica.

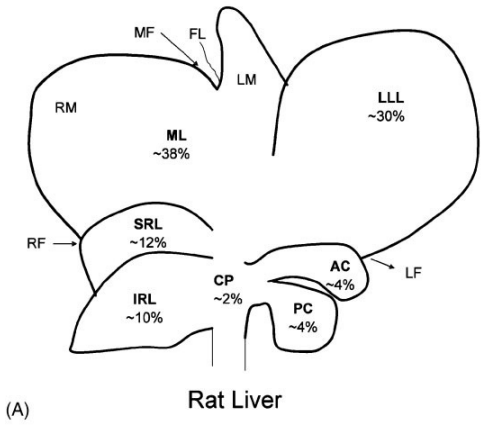

Fonte: (Martins e Neuhaus, 2007)

Figura 3 Desenho da anatomia do fígado do rato onde cada lobo tem o seu tamanho relativo apresentado. CP, caudate process; AC, anterior caudate lobe: PC, posterior caudate lobe; SRL, superior right lateral lobe; IRL, inferior right lateral lobe; ML, median lobe; RML, right portion of the medial lobe; LML, left portion of the medial lobe; LLL, left lateral lobe; MF, median fissure; LF, left fissure; RF, right fissure and FL e falciform ligament.

4.3.4 Pós-operatório e analgesia

Ao término da cirurgia, os animais eram mantidos sobre uma placa aquecida até atingirem um estado alerta, e recebiam uma reposição de fluídos empírica através da aplicação subcutânea de solução fisiológica de cloreto de sódio 0,9%, a fim evitar uma desidratação e auxiliar na função renal.

Os animais passaram a receber acetaminofen (200mg/kg) a cada 6 horas, durante 48 horas, como medicamento analgésico pós-operatório.

4.4 Administração de FHN

Os ratos do grupo HP+FHN receberam injeções intraperitoneais de solução de fatores hepatotróficos nutricionais (Quadro 1) duas vezes por dia, durante 12 dias consecutivos, cuja dose foi de 40 $mL \cdot kg^{-1} \cdot dia^{-1}$. Já o grupo HP+S recebeu solução salina (NaCl 0,9%) nas mesmas condições (frequência, via, volume e temperatura). Os animais eram pesados diariamente para o ajuste da dose.

4.5 Eutanásia, biometria e coleta de materiais

Um dia após o término dos tratamentos, os animais de ambos os grupos foram novamente anestesiados com isoflurano vaporizado em oxigênio 100% para a coleta de sangue por punção cardíaca. A eutanásia foi efetivada pela exposição excessiva em altas doses ao anestésico até a confirmação da morte pelo veterinário responsável, sendo que este procedimento seguiu as normas do CFMV (Brasil, 2002).

Alguns parâmetros foram aferidos nesse momento, tais como: peso do animal, peso do fígado e peso da carcaça. Com esses resultados, obteve-se o índice hepatossomático (IHS) em porcentagem e o índice hepatocarcaça (IHC), dividindo-se o peso do fígado pelos pesos do animal e da carcaça respectivamente. Além disso, a evolução diária do peso durante o período de tratamento também foi registrada. Desse modo, obteve-se o

índice de ganho de peso (IGP), dividindo-se o peso de cada dia pelo peso do dia do procedimento cirúrgico (dia 0). Ou seja, no dia 0, o IGP foi 1, e valores abaixo representam diminuição do peso enquanto valores acima representam aumento no peso.

Pequenos fragmentos de fígado foram coletados para o processamento de rotina de microscopia de luz, imuno-histoquímica e biologia molecular, conforme descrito a seguir.

4.6 Processamento do material coletado

Tanto os fragmentos hepáticos coletados após a hepatectomia parcial quanto os coletados após eutanásia foram processados para análise histológica, de imuno-histoquímica e de biologia molecular. Já o sangue foi processado para realizarem-se as análises bioquímicas plasmáticas de alguns marcadores hepáticos.

4.6.1 Bioquímica plasmática

O sangue coletado (cerca de 2,5 a 3 ml) foi colocado em tubos próprios contendo heparina para a separação do plasma. Esta separação foi realizada em centrífuga, onde, ao final do procedimento, o plasma pode ser facilmente removido com o auxílio de uma pipeta.

O plasma foi então inserido em um equipamento analisador bioquímico (VetTest 8080 - Idexx®) e obteve-se os níveis plasmáticos dos seguintes parâmetros bioquímicos hepáticos: alanina aminotransferase

(ALT), aspartato aminotransferase (AST), fosfatase alcalina (FA), albumina (ALB) e bilirrubina total (BT).

4.6.2 Microscopia de luz e imuno-histoquímica

Os fragmentos hepáticos foram cortados de modo a não ultrapassarem as dimensões de 5x5x5mm, e então foram imersos nos fixadores Bouin (para coloração de picrossírius) e metacarn (para coloração de hematoxilina-eosina e imuno-histoquímica).

Após a devida fixação, todo o material foi emblocado em paraplast e obteve-se cortes de 5 μm, que foram montados em lâminas com lamínulas. O material fixado em Bouin foi corado pelo método de picrossírius (Junqueira, 1979), de modo a evidenciar o colágeno para a análise morfométrica. Já o material fixado em metacarn foi corado em HE para a análise histopatológica e também para a realização da imuno-histoquímica para PCNA.

4.6.3 Biologia Molecular

Neste caso, os fragmentos hepáticos foram mergulhados em nitrogênio liquido no momento da coleta e armazenados em freezer -80°C para realizar-se a avaliação da expressão de alguns genes ligados a modulação da matriz extracelular (Col-α1, MMP-2, TIMP-1 e TGF-β1) por PCR em tempo real.

4.7 Análises Microscópicas

4.7.1 Histopatológico e índice de atividade histológica

Para essa análise, realizada sob microscopia de luz, utilizou-se as lâminas coradas em hematoxilina-eosina (HE). As lâminas foram descritas em função dos principais achados histopatológicos observados. Além disso, calculou-se a grau de inflamação de acordo com a estadiamento de atividade histológica (IAH) modificado por Ishak et al. (1995). Os parâmetros usados estão apresentados no Quadro 2, e são somados a fim de obter-se um escore final.

Quadro 2 Parâmetros utilizados para graduar o índice de atividade histológico (HAI) segundo Ishak.

Modified HAI grading: necroinflammatory scores

	Score
A. Periportal or periseptal interface hepatitis (piecemeal necrosis)	
Absent	0
Mild (focal, few portal areas)	1
Mild/moderate (focal, most portal areas)	2
Moderate (continuous around <50% of tracts or septa)	3
Severe (continuous around >50% of tracts or septa)	4
B. Confluent necrosis	
Absent	0
Focal confluent necrosis	1
Zone 3 necrosis in some areas	2
Zone 3 necrosis in most areas	3
Zone 3 necrosis+occasional portal-central (P-C) bridging	4
Zone 3 necrosis+multiple P-C bridging	5
Panacinar or multiacinar necrosis	6
C. Focal (spotty) lytic necrosis, apoptosis and focal inflammation*	
Absent	0
One focus or less per 10×objective	1
Two to four foci per 10×objective	2
Five to ten foci per 10×objective	3
More than ten foci per 10×objective	4
D. Portal inflammation	
None	0
Mild, some or all portal areas	1
Moderate, some or all portal areas	2
Moderate/marked, all portal areas	3
Marked, all portal areas	4

4.7.2 Estadiamento do grau de fibrose

Também para essa análise, utilizou-se a gradação de Ishak et al. (1995). Pode-se classificar, em função dos parâmetros apresentados no Quadro 3, a fibrose e sua diferenciação para a cirrose. Para tanto, as lâminas coradas em picrossírius são adequadas, já que evidenciam as fibras de colágenos presentes no corte histológico do fígado. Esta classificação foi importante para selecionar os animais que participaram de todas as análises do projeto, sendo apenas os materiais coletados dos ratos com classificação 6 foram utilizados.

Quadro 3 Parâmetros utilizados para graduar grau de fibrose segundo Ishak.

Modified staging: architectural changes, fibrosis and cirrhosis

Change	Score
No fibrosis	0
Fibrous expansion of some portal areas, with or without short fibrous septa	1
Fibrous expansion of most portal areas, with or without short fibrous septa	2
Fibrous expansion of most portal areas with occasional portal to portal (P-P) bridging	3
Fibrous expansion of portal areas with marked bridging (portal to portal (P-P) as well as portal to central (P-C))	4
Marked bridging (P-P and/or P-C) with occasional nodules (incomplete cirrhosis)	5
Cirrhosis, probable or definite	6
Maximum possible score	6

4.7.3 Morfometria de colágeno

Também com as lâminas coradas em picrossírius, realizou-se a quantificação do colágeno presente no tecido hepático. Foram capturados

três campos aleatórios (aumento de 20x) em cinco lâminas não-seriadas. Através do *software* AxionVision (Carl Zeiss), foi possível quantificar a área ocupada pelo colágeno (coloração vermelha – figura 11) nas imagens e calcular qual a porcentagem ocupada por essa área em relação à área total da imagem, que é equivalente à proporção volumétrica de colágeno no fígado.

4.7.4 Índice de proliferação celular (PCNA+)

Esse índice é obtido através da quantificação de núcleos marcados positivamente para PCNA, através de imuno-histoquímica, em um total de 1000 núcleos contados, sendo o resultado expresso em porcentagem. Os fragmentos utilizados nesse processamento foram coletados e fixados em metacarn, e o protocolo de imuno-histoquímica foi realizado conforme descrito abaixo.

Cortes de 5µm foram imersos em tampão citrato (pH 6,0) e aquecidos por micro-ondas (700 watts) durante 12 minutos. A peroxidase endógena foi bloqueada pela imersão das lâminas em solução de H2O2 5% diluída em metanol por 30 minutos. Após lavagem em PBS (pH 7,2), as reações inespecíficas foram bloqueadas pelo leite em pó desnatado (Itambé - Belo Horizonte) por 20 minutos a 37°C; os cortes histológicos foram lavados novamente e incubados por 12 horas a 4°C com anticorpo monoclonal de camundongo anti-PCNA clone PC10 (Dako, Carpinteria, CA, USA, M0879) diluído em PBS (1:100). Em seguida, os cortes foram incubados com anticorpo secundário biotinilado por 30 minutos, lavados em PBS e

incubados com o complexo estreptavidina-peroxidase (LSAB - Dako, Carpinteria, CA, USA) por 30 minutos. As células positivas foram evidenciadas por meio da revelação dos cortes pelo DAB (3'3-Diaminobenzidine Tetrahydrochloride, Dako, Carpinteria, CA, USA).

4.8 Análise Molecular

Avaliaram-se, através da quantificação da expressão de genes por RT-PCR (*real-time* PCR), os seguintes genes envolvidos na modulação da matriz extracelular e da fibrogênese: (Colágeno alfa 1, *col-α1*; metaloproteinase 2, *MMP-2*; inibidor da metaloproteinase 1, *TIMP-1*; e fator de transformação de Crescimento Beta, *TGF-β1*). O material utilizado nesta análise foi coletado e imediatamente submergido em nitrogênio líquido, sendo mantido então em freezer -80℃ até o momento de extração do RNA. As etapas necessárias nessa avaliação são, conforme seguem nos itens abaixo.

4.8.1 Extração do RNA

A extração do RNA foi realizada com o *kit* para extração de RNA - *RNAspin Mini RNA Isolation Kit* (GE Healthcare). Aproximadamente 30 mg de tecido hepático (n=6 amostras/grupo), mantido a -80ºC, foi adicionado a 350 µL do tampão de lise RA1 acrescido de 3,5 µL de β-mercaptoetanol, sofrendo maceração com pistilo autoclavado e *RNAse-free*. A partir deste momento a mistura foi transferida para uma coluna de extração, seguindo o protocolo determinado pelo fabricante do *kit*. O processo consistiu

basicamente em colocar as amostras maceradas em pequenas colunas de extração (adaptáveis a um eppendorff de 1,5 mL), responsáveis pela retenção do RNA, enquanto o mesmo foi lavado e purificado com uma seqüência de reagentes. Na etapa final, o RNA foi liberado da coluna pela adição de água *RNAse-free*, sendo mantido em freezer -80ºC até o momento do uso.

4.8.2 Determinação da qualidade e quantificação do RNA total

Uma alíquota de 7 µL foi retirada para quantificação e verificação da integridade do RNA. O restante foi armazenado imediatamente em freezer -80ºC até sua utilização. A análise qualitativa foi realizada submetendo-se 5 µL da amostra do RNA extraído acrescida de 2µL do corante *Blue Green Loading Dye I* a eletroforese em gel de agarose 1,5% diluída em TAE 1X (48,4 g de Tris base; 20 mL de EDTA 0,5 M, pH 8,0; 11,4 mL de ácido acético; água deionizada autoclavada q.s.p. 1000 mL), 60V, por 1,5 hora. Após a eletroforese, o gel foi submetido à luz ultravioleta para a visualização das bandas 28S e 18S no aparelho *ImageQuant* 400 (GE Healthcare, USA). A correta identificação destas bandas indica a qualidade do RNA. O restante da amostra (2 µL) foi diluída em 58 µL de H2O *RNase-free* para quantificação da concentração de RNA total em biofotômetro (Eppendorf) a 260/280nm. Amostras com absorbância entre 1,7 até 2,0 ng/µL indicaram baixa contaminação do RNA, sendo consideradas de boa qualidade para a transcrição reversa.

4.8.3 Transcrição reversa – obtenção do DNA complementar (cDNA)

Uma alíquota de cada amostra de RNA total foi retirada e a concentração ajustada para 1000 ng/µL. Para eliminar quaisquer resquícios de DNA, o RNA total diluído foi tratado com DNAse I. Foi utilizado 1 µL de DNAse I para tratar 4 µg/µL de RNA total. Os eppendorfs foram mantidos a temperatura ambiente por 15 minutos, sendo adicionado 1 µL de EDTA (25 mM) para bloquear a ação da enzima e aquecidos por 10 minutos, a 65ºC, em banho seco, seguido de resfriamento em banho de gelo. As amostras receberam 1 µL de Oligo DT; 1 µL de dNTPs (mix 10 mM-2,5 mM de cada dNTP) e posteriormente foram incubadas a 65ºC, por 5 minutos e resfriadas em gelo. Ainda no gelo, foram adicionados a cada tubo 4 µL do buffer 5X (superscript II); 2 µL de DTT 1M; 1 µL de RNAse OUT, seguindo a incubação por 2 minutos a 42ºC e resfriamento no gelo. Foi acrescido 1 µL da enzima de transcrição reversa *superscript* II, permanecendo sob incubação a 42ºC, por 50 minutos e em seguida por 70ºC por 15 minutos e resfriada no gelo. Posteriormente foi acrescido 1 ìL da enzima RNAse H (para eliminação de resíduos de RNA da amostra de cDNA), permanecendo por 20 minutos a 37ºC e resfriada no gelo. O cDNA foi armazenado a -20ºC até o momento da sua amplificação. Todos os reagentes foram fornecidos pela Invitrogen Life Technologies.

4.8.4 Assays (primers)

Todos os reagentes foram fornecidos pela *Applied Biosystems*. No Quadro 4 estão discriminados os *assays* utilizados:

Quadro 4 Assays (primers) da empresa Applied Biosystems utilizados para análise da expressão gênica por PCR em tempo real: Colágeno1 α1, colágeno tipo 1 alfa 1; TGFβ-1, fator de crescimento transformador beta 1; MMP-2, metaloproteinase 2; TIMP-1, inibidor tecidual da metaloproteinase.

Genes	*Assays*
β -actina	4331348
Col-α1	Rn 00801649_g1
TGF-β1	Rn 00572010_m1
MMP-2	Rn 01538167_m1
TIMP-1	Rn 00587558_m1

4.8.5 Quantificação da expressão gênica por PCR em tempo real

A análise por PCR em tempo real foi realizada em sistema de detecção ABI Prism 7000 (Applied Biosystems). Para avaliação da expressão, foram colocados em tubos apropriados (Opitcal Tubes Applied Biosystems) 5 µl de cada produto de PCR (cerca de 10 ng de RNA total), tampão A TaqMan 1X, MgCl2 5,5 mM, 200 µM de dATP/dCTP/dGTP, 400 µM dUTP, 200 nM dos primers (senso e antisenso), 100 nM das probes TaqMan, 0,01 U/mL de AmpErase e 0,025 U/µL da DNA polimerase AmpliTaq Gold em um volume total de 50 µL. Após a completa mistura dos reagentes, cada tubo foi fechado com tampas MicroAmp Optical (Applied Biosystems). Todas as reações foram corridas em duplicata. As condições de amplificação utilizadas foram: 2 minutos a 50°C, 10 minutos a 95°C; seguidos de 50 ciclos a 90ºC por 15 segundos para desnaturação da fita de cDNA e a 60°C por 1 minuto para sua extensão. A interpretação dos resultados foi realizada conforme descrito pelo método comparativo de Livak e Schmittgen (2001) onde a expressão relativa dos genes corresponde a $2^{(-\Delta\Delta Ct)}$.

4.9 Estatística

Para os dados obtidos determinou-se a média, o desvio-padrão e a mediana. Os resultados foram analisados estatisticamente, com significância caso $p<0,05$. Os dados paramétricos foram comparados com teste t (para duas variáveis) ou teste ANOVA (para mais de duas variáveis). Já os dados não-paramétricos foram comparados através dos testes de *Mann-Whitney* (para duas variáveis) ou de *Kruskal-Wallis* (para mais de duas variáveis). Todas as amostras foram submetidas a teste de normalidade para determinar o uso de testes paramétricos ou não-paramétricos.

As análises foram efetuadas com o auxílio do programa *Graphpad Instat* versão 3.1a.

Resultados

5 RESULTADOS

5.1 Estabelecimento da cirrose e hepatectomia parcial

Não foi observada mortalidade durante o período de administração de TAA com a dose utilizada. O ganho de peso foi reduzido nos animais que receberam TAA quando comparado com um grupo mantido durante o mesmo período e sem nenhum tratamento. Entretanto, após o estadiamento do grau de fibrose do fígado coletado na hepatectomia parcial, observou-se que nem todos os ratos apresentavam fígados cirróticos, ou seja, com o grau 6 de Ishak. Como o escopo do trabalho era analisar animais com cirrose apenas, os demais ratos não foram avaliados.

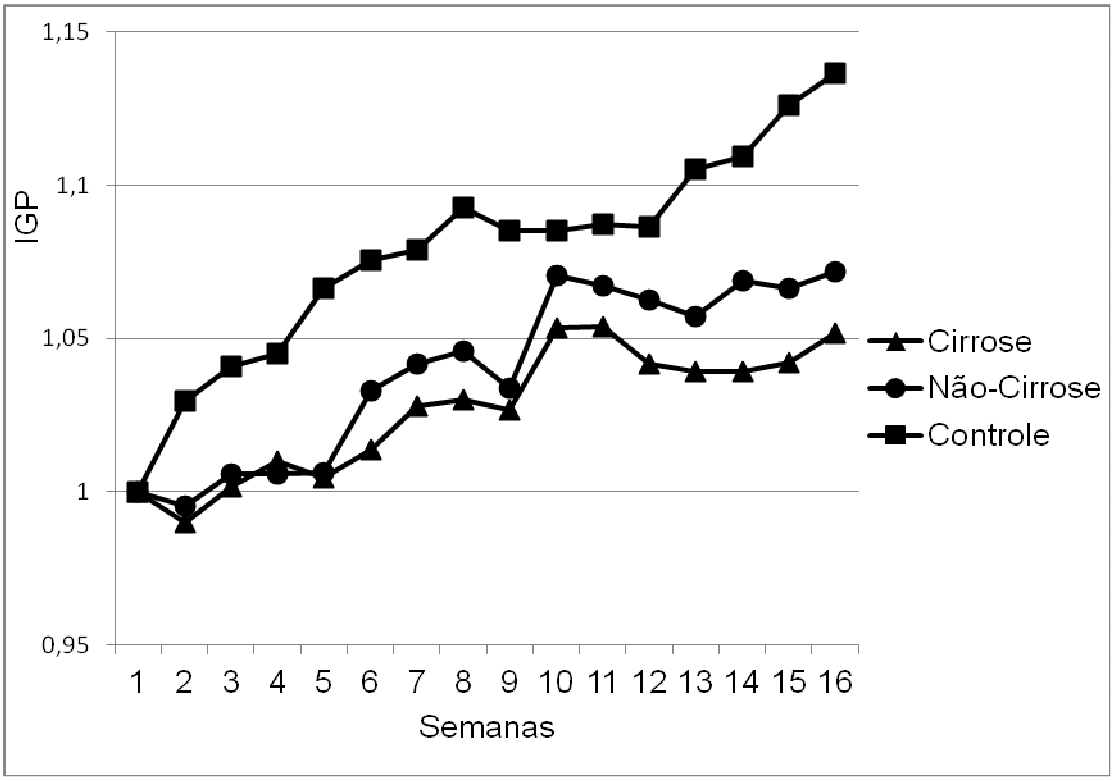

Figura 4 Gráfico que mostra a evolução semanal dos pesos médios de ratos de não receberam TAA (controle), que receberam TAA mas não desenvolveram cirrose ao final do período (não-

cirrose), e animais que receberam TAA e desenvolveram cirrose ao final do período (Cirrose). IGP=índice de ganho de peso, onde todos os pesos são ajustados em função do peso inicial, cujo valor é 1.

Os ratos que não receberam TAA apresentaram um ganho de peso maior do que os animais que receberam. Os animais que receberam a TT foram classificados ao final do período em cirróticos ou não cirróticos. Os que desenvilveram cirrose apresentaram uma curva de cresciment que evidenciou um menos ganho de peso ao final do período quando comparados com os não cirróticos (Figura 4).

Durante os procedimentos operatórios, houve uma mortalidade de 7 ratos dentre os 40 submetidos à ressecção parcial (17,5%), sendo que quatro deles morreram durante os procedimentos anestésicos e/ou transoperatórios, dois no pós-operatório imediato e um no dia seguinte. Dos 33 ratos restantes, 22 (66,7% de eficiência) apresentavam um fígado com cirrose estabelecida (Ishak grau = 6). O grupo HP+FHN foi constituído de 11 ratos, bem como o grupo HP+S, coincidentemente.

5.1.1 Achados clínicos e histopatológicos

Durante todo o período experimental, não foram observados sinais clínicos como ascite, icterícia ou alterações neurológicas nos ratos, caracterizando que a cirrose obtida era compensada. Os animais definidos como com cirrose apresentaram características macroscópicas classificadas como macronodular (Figura 5). Na avaliação histopatológica, tinham um alto grau de fibrose com a presença de nódulos regenerativos formados por septos grandes, destruição da arquitetura histológica normal e proliferação de ductos biliares. Não foram encontradas lesões neoplásicas.

O índice de atividade histológica do grupo HP+S apresentou um escore final de 4, enquanto do grupo HP+FHN foi de 3, com um valor de P=0,08. A figura 5 representa os resultados encontrados.

Figura 5 Aspecto macroscópico de um fígado com cirrose induzida por TAA. Nota-se evidente alteração na superfície hepática que caracteriza uma cirrose macronodular.

5.2 Parâmetros biométricos

Os fígados dos animais do grupo HP+FHN tiveram os tamanhos relativo e absoluto maiores do fígado quando se comparou com o grupo HP+S. O peso do fígado, IHS, IHC aumentaram 8,4%, 5,6% e 8,4%, respectivamente. Os valores médios, o desvio-padrão e *P-value* estão indicados na Tabela 1.

Tabela 1 Parâmetro biométricos hepáticos

	Peso fígado (g)	IHS (%)	IHC (%)
HP+S	7,7±0,7	3,6±0,2	4,8±0,4
HP+FHN	8,4±0,7	3,8±0,3	5,2±0,4
P	0,03	0,04	0,03
Aumento (%)	8,4%	5,6%	8,4%

Os dados estão apresentados como média±DP; grupo HP+S, n=11; grupo HP+FHN, n=11; as médias forma comparadas com teste t de student; IHS= índice hepatossomático; IHC=índice hepatocarcaça.

Os pesos médios diários dos ratos durante o período de tratamento também mostraram que os animais que receberam a solução de FHN tiveram um IGP médio maior, mostrando uma recuperação de peso mais rápida, já desde a primeira administração, que se manteve até o final. A figura 6 apresenta o gráfico da evolução do IGP entre os dois grupos experimentais.

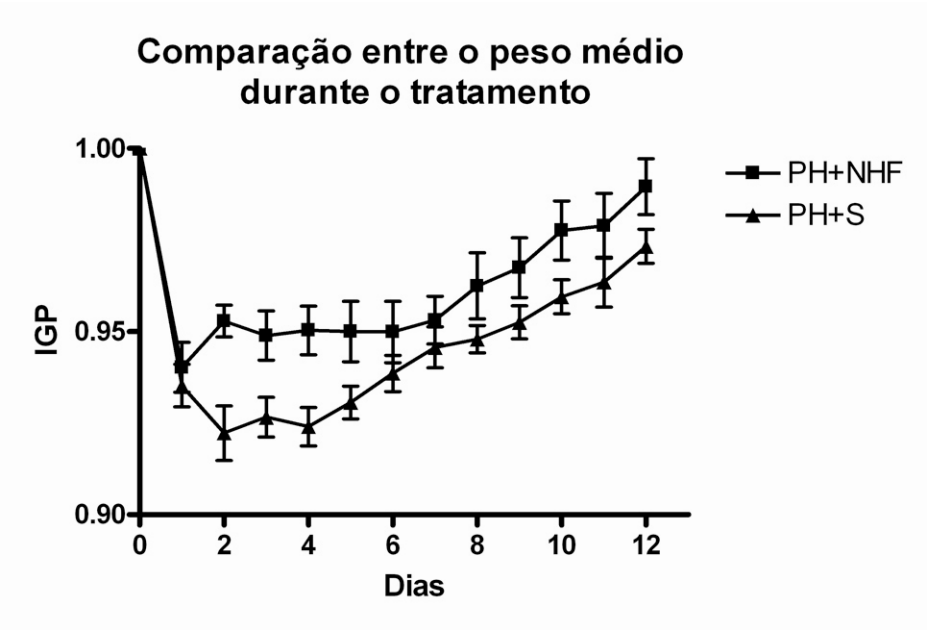

Figura 6 Gráfico com a evolução do peso médio dos grupos experimentais durante o período de tratamento. Dias 2, 3 ,4, 5, P<0,05)

5.3 Análise morfológica

5.3.1 Macroscopia

Os fígados dos ratos de ambos os grupos apresentaram um aspecto macroscópico que indicou uma recuperação morfológica macroscópica. Reduziu a quantidade de nódulos, não sendo mais possível classificá-los como com cirrose macronodular. As bordas estavam bem delineanas e a superfície estava mais lisa, embora essas características estavam mais

evidentes nos animais do grupo HP+FHN do que nos animais do grupo HP+S (Figura 7) .

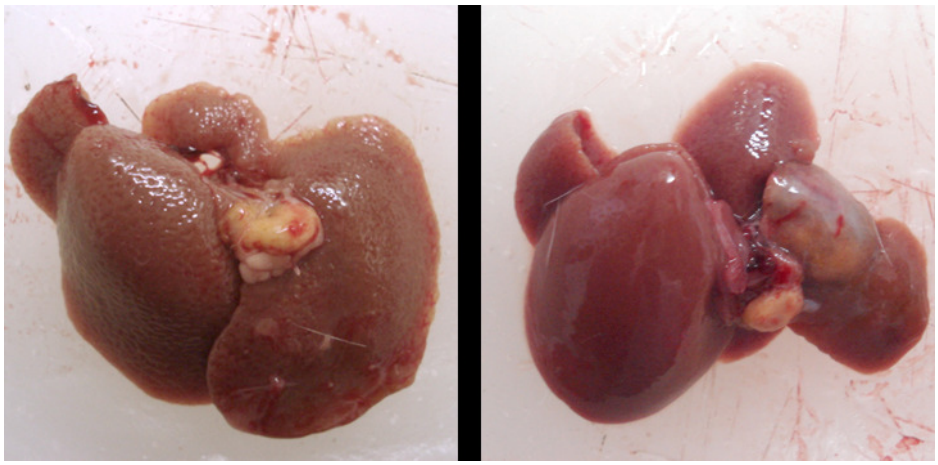

Figura 7 Aspecto macroscópico do fígado hepatectomizado após o tratamento com solução salina (esquerda) e fatores hepatotróficos nutricionais (direita). Nota-se uma superfície mais lisa e uma borda mais delineada nos animais do grupo HP+FHN.

5.3.2 Histopatológico

A melhora morfológica macroscópica também foi observada na análise histopatológica realizada nas lâminas de fígados de ambos os grupos. A redução da fibrse e diminuição dos nódulos regenerativos foram os aspectos mais evidentes. Entretanto, observou-se também uma redução na prolirefação dos ductos biliares e re-estruturação parenquimal mais próxima da de fígados normais (Figura 8). Nesse caso, de novo, os animais do grupo HP+FHN mostraram que essa recuperação morfológica microscópica foi mais evidente do que no grupo HP+S.

Não havia infiltrados inflamatórios e nem lesões neoplásica em nenhum dos animais analisados.

5.3.3 Índice de atividade histológica

A análise do IAH realizada de acordo com os parâmetros do quadro 2 mostraram que não houve diferença no escore mediano entre os grupos HP+S e HP+FHN (4 e 3 respectivamente, p=0,08) (Figura 9). Esses índices indicam uma baixa atividade celular e, portanto, baixo grau de inflamação.

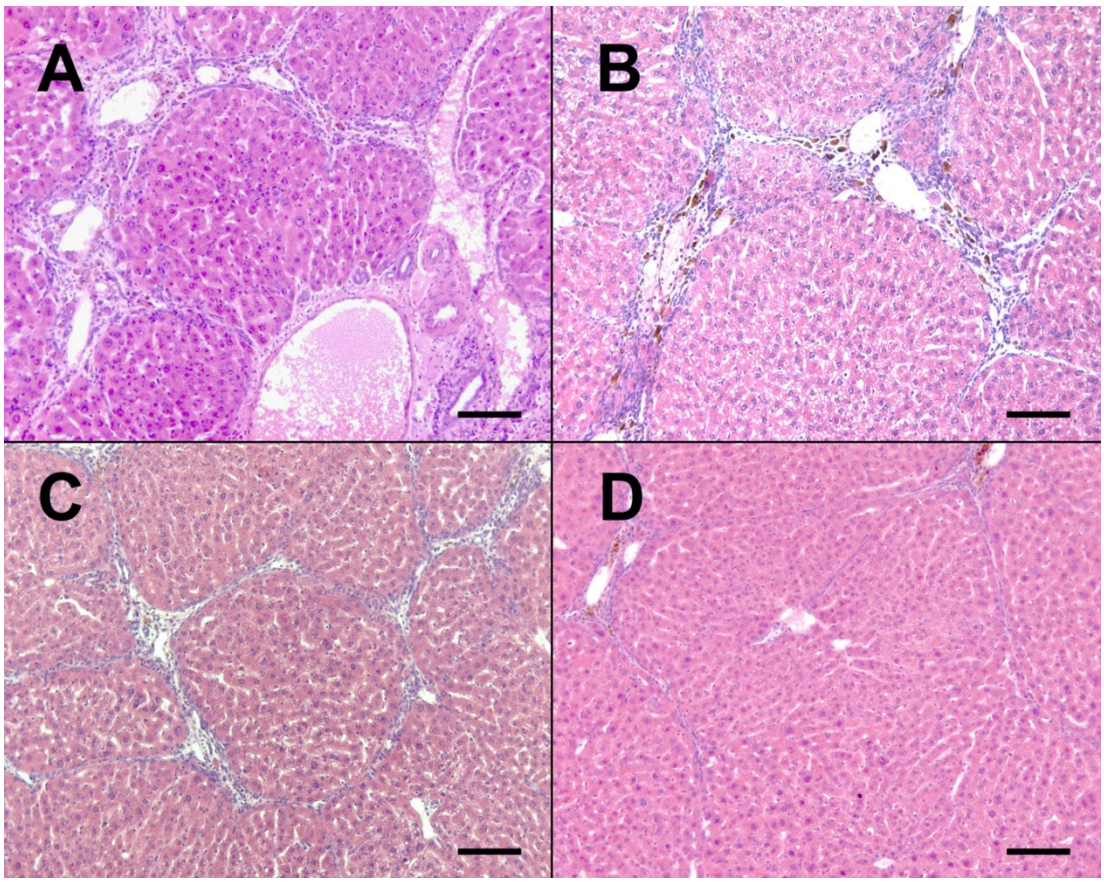

Figura 8 Fotomicrografias de fígados corados com hematoxilina e eosina. A e B: amostras coletadas durante a hepatectomia parcial, evidenciando alteraçãoes morfológicas importantes condizentes com a cirrose hepática, tais como excesso de fibrose, perda da arquitetura morfológica e vascular; C: amostra do mesmo animal (A) após a aplicação de salina, com redução de fibrose e melhora estrutural; D: amostra do mesmo animal (B) após o uso de fatores hepatotróficos nutricionais, revelando uma evidente reversão do tecido fibrótico e uma arquitetura mais próxima do normal.

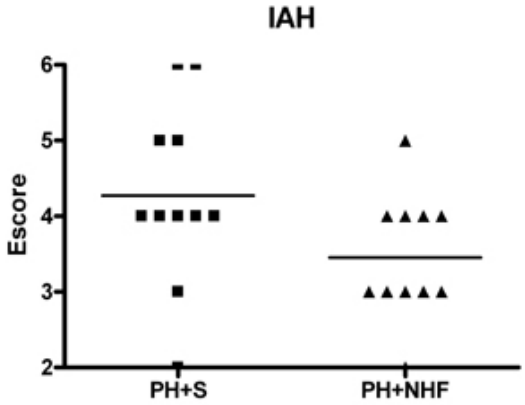

Figura 9 Gráfico que apresenta os escores de índice de atividade histológica de fígados hepatectomizados que receberam fatores hepatotróficos nutricionais (FHN) ou não. A barra representa a mediana. P=0,08.

5.3 Avaliação do colágeno

A quantidade de colágeno presente no fígado, representada pela proporção volumétrica de colágeno (PVC), não mostrou diferenças entre ambos os grupos no material coletado na hepatectomia parcial, ou seja, antes do início do período de tratamento, o que indica que a cirrose estava homogênea entre os animais selecionados (apenas aqueles com grau Ishak= 6). Após o tratamento, em uma análise intragrupos, a PVC diminuiu em ambos os grupos, seja nos que receberam a solução de FHN ou não (Tabela 2). Entretanto, essa redução foi maior no grupo HP+FHN do que no grupo que foi submetido apenas à HP (redução na PVC de 49,1% e 28,7%, respectivamente, P<0.05). Na comparação intergrupos, houve também uma diminuição relativa na PVC após o período de tratamento. O grupo HP+FNH teve uma redução de 28,7% (P<0,05) em ralação ao grupo HP+S. (Figura 10)

Tabela 2 Quantificação da proporção volumétrica de colágeno

	Colágeno antes	Colágeno depois
HP+S	15,0±3,4	10,7±2,3
HP+FHN	14,6±2,5	7,4±1,6
P	0.72	0,001

HP=hepatectoia parcial; S=salina;
FHN=fatores hepatotróficos nutricionais

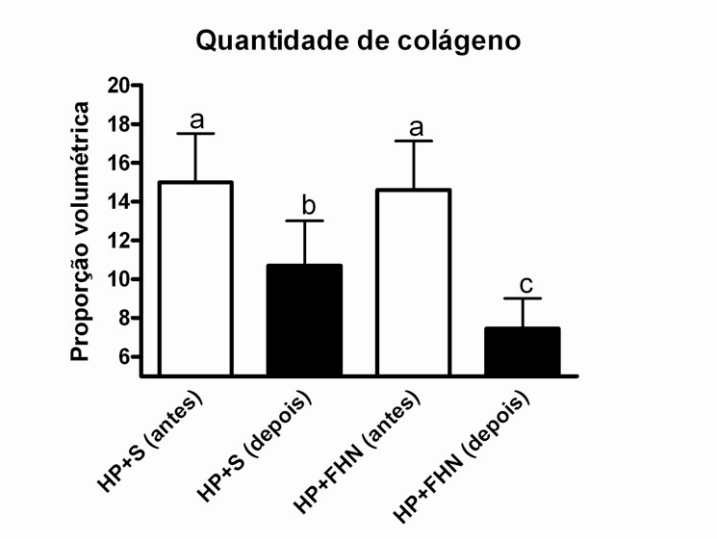

Figura 10 Proporção volumétrica de colágeno de fígados de ratos submetidos à HP antes e depois dos tratamentos (média±DP); as barras brancas representam ambos os grupos antes da administração de salina (HP+S) e fatores hepatotróficos nutricionais (HP+FHN); as barras pretas representam os mesmos grupos após o período de administração. *ANOVA two-way com pós-teste de Bonferroni.* Letras diferentes indicam p<0,05.

A avaliação qualitativa da quantidade e distribuição do conteúdo de colágeno presente no fígado mostrou uma evidente redução do tecido fibrótico, septos interportais mais finos e diminuição dos nódulos regenerativos em ambos os grupos comparando-se com os mesmos fígados cirróticos antes do tratamento. Porém, esses achados são mais evidentes no grupo HP+FHN, (figura 11), concordando com a quantificação morfométrica da PVC mostrada acima.

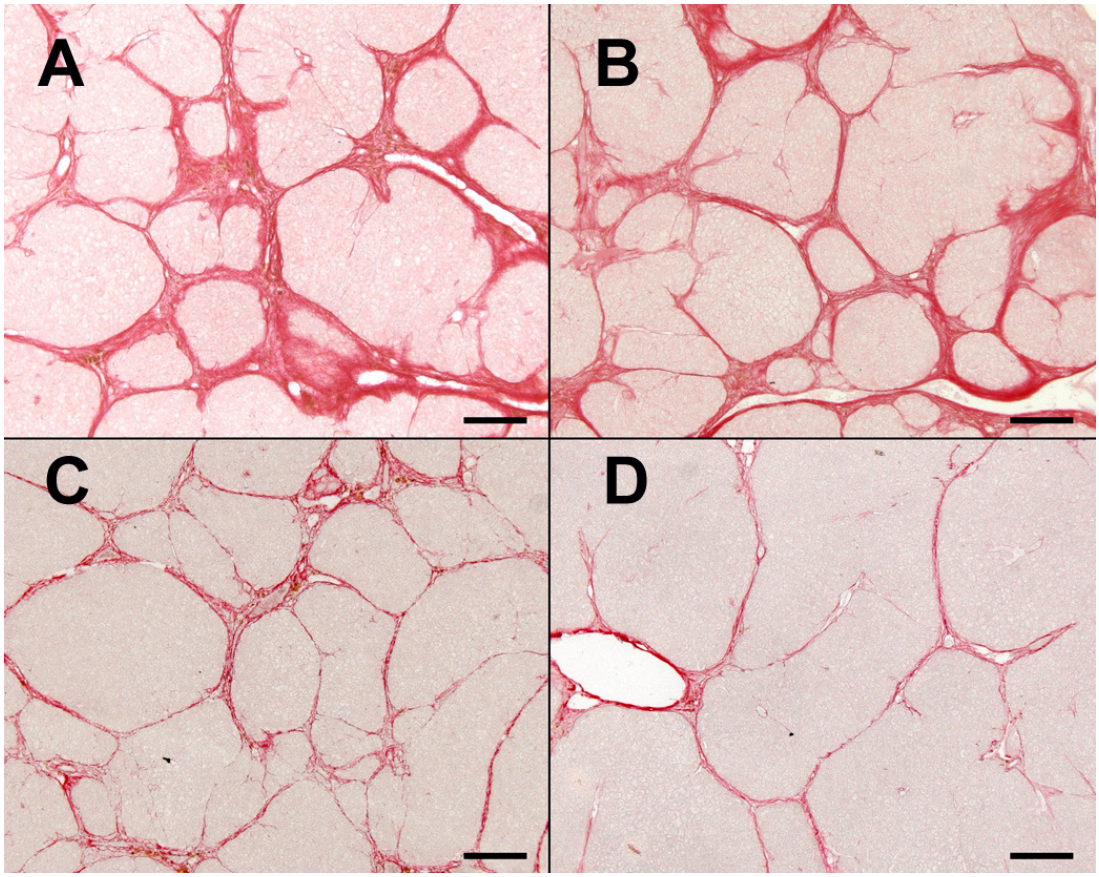

Figura 11 Fotomicrografias de cortes de fígado corados pelo método de picrossirius onde o colágeno está destacado em vermelho. A e B: fpigado de dois animais no momento da hepatectomia parcial (HP) sem qualquer tratamento; C: fígado do mesmo animal (A) após receber solução salina; D: fígado do mesmo animal (B) após receber fatores hepatotróficos nutricionais. Barra =10 µm.

5.5 Índice de proliferação celular (PCNA)

O índice de proliferação celular de hepatócitos (PCNA positivos) foi maior nos ratos do grupo HP+FHN do que nos ratos do grupo HP+S (12,9±2,3% e 8,9±4,1%, respectivamente; P=0.01) (Figura 12), o que significou um aumente relativo de 44,9% entre os grupos.

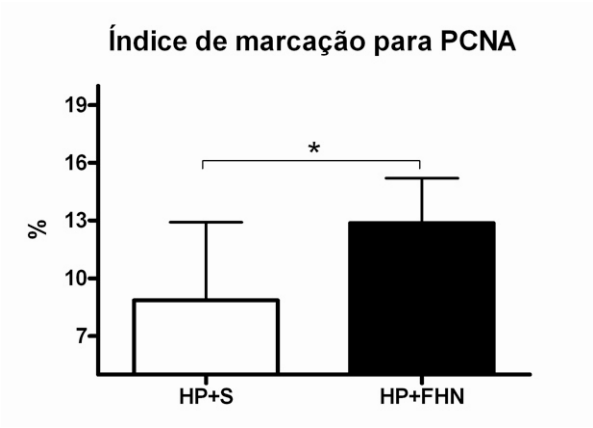

Figura 12 Índice de marcação para PCNA em porcentagem (média±DP; a barra branca representa o grupo que recebeu solução salina (HP+S); a barra preta representa o grupo que recebeu fatores hepatotróficos nutricionais (HP+FHN). *student's t-test* (*P<0.05).

5.6 Parâmetros bioquímicos

Uma redução de 23,7% foi observada no nível de fosfatase alcalina (FA) do grupo HP+FHN quando comparado com o grupo HP+S. Embora não haja diferença no nível de AST entre os grupos, a valor de P foi 0,07, indicando uma forte tendeência de redução. Porém, não se encontrou diferenças nos níveis de ALT, AST, BT entre os grupos analisados (Tabela 3).

Tabela 3 Parâmetros hepáticos bioquímicos entre os grupos experimentais após a administração de solução salina ou fatores hepatotróficos nutricionais.

	AST (U/L)	ALT (U/L)	FA (U/L)	BT (mg/dL)	Alb (mg/dL)
HP+S	141.8±30.1	65.1±18.7	177±36.7	0.12±0.04	2,95±0,21
HP+FHN	122.3±16.4	56.4±9.1	135±37.6	0.1±0.00	2,66±0,22
P	0.07	0.20	0.0042	0.28	0,005
Redução (%)	-	-	23.7	-	9,8

Os dados estão mostrados como média±DP; grupo HP+S, n=11; grupo HP+FHN, n=10; as médias foram comparadas com teste *student's t*; AST=aspartato aminotransferase, ALT=alanina aminotransferase, FA=fosfatase alcalina e BT=bilirrubina total.

5.7 Expressão gênica

Na análise da expressão gênica relativa, encontrou-se uma redução de 54% na expressão do gene Colα1 no grupo HP+FHN em comparação com o grupo HP+S aoós o tratameno (0,46±0,29 e 1,00±0,34 respectivamente, P=0.048) (Figura 13). Não foram registradas diferenças na expressão dos genes MMP-2, TIMP-1 e TGF-β1 conforme indicado na tabela 4.

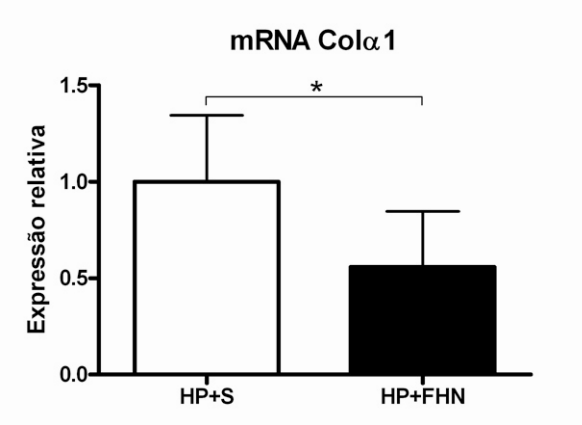

Figura 13 Expressão relativa (média±DP); a barra branca representa o grupo que recebeu solução salina (HP+S); a barra preta representa o grupo que recebeu a solução de fatores hepatotróficos nutricionais (HP+FHN). Teste *student's t* (*P<0.05).

Tabela 4 Expressão relatica de genes pró-fibróticos entre os grupos após a administração de solução salina ou fatores hepatotróficos nutricionais.

	MMP-2	TIMP-1	TGF-β1
HP+S	1,00±0,47	1,00±0,56	1,00±0,91
HP+FHN	1,03±0,68	1,39±0,81	1,22±1,20
P	0,92	0,32	0,75

Os dados estão apresentados como média±DP; grupo HP+S, n=6; grupo HP+FHN, n=6; as médias foram comparadas com *student's t test*; Colα1=colágeno alpha 1; MMP-2=matrix metalloproteinase 2; TIMP1 tissue inhibitor of metalloproteinase 1; TGFβ1 transforming growth factor beta 1.

Discussão

6 DISCUSSÃO

Os resultados apresentados no capítulo anterior permitem uma discussão à luz da revisão da literatura citada. Ela esta dividida em três partes, conforme apresentado a seguir.

6.1 Estabelecimento da cirrose e HP

O modelo de TAA foi escolhido pela sua capacidade de reproduzir uma cirrose semelhante àquela decorrente das infecções virais em humanos (Nozu et al., 1992; Sato et al, 2000; Akohoshi et al, 2002; Low et al., 2004; Lefton et al., 2009). Além disso, essa droga apresenta uma menor toxicidade para o manipulador e para o ambiente quando comparada com as utilizadas nos outros modelos mais recorrentes. Optou-se por utilizar uma dose menor do que a determinada previamente na literatura, a fim de evitar que os ratos pudessem atingir um grau clínico da doença que aumentasse a mortalidade decorrente dos procedimentos cirúrgicos realizados. Sendo assim, a mortalidade durante as quinze semanas de indução foi zero. Por outro lado, com este protocolo, nem todos os animais foram classificados como cirróticos, e sendo esse o escopo do trabalho, nem todos os ratos participaram das análises. Na figura 4, as curvas de ganho de peso durante o período de indução mostram que os animais que receberam a TAA tiveram um crescimento menor do que os animais de controle e, dentre estes que receberam TAA, os que desenvolveram cirrose tiveram um crescimento

menor ainda. Realmente, o peso dos animais pode ser um fator de monitoramento da indução e do surgimento da resistência à droga (Guerra et al., 2010)

Também por cautela, a ressecção de aproximadamente 40% do fígado, também chamada de hepatectomia menor, foi escolhida, já que a hepatectomia maior (em torno de 70% do fígado), por si só, é um risco, mesmo em pacientes com função hepática normal (Seyama e Kokudo, 2009) e o risco cirúrgico é mais alto em pacientes cirróticos que em outros pacientes na população em geral para qualquer tipo de procedimento (Low et al., 2004). Em animais com cirrose cuja função hepática está diminuída, o fígado remanescente pode não ser capaz de manter as funções mínimas após a HP, resultando em uma insuficiência hepática aguda (Hashimoto e Watanabe, 1999) e aumento na mortalidade (Belghiti et al., 2000). Mesmo ocorrendo de maneira atrasada e com menor ímpeto regenerativo, a regeneração ocorre independentemente da extensão do procedimento (Masson et al., 1999).

Mesmo com essa opção, a mortalidade decorrente dos procedimentos operatórios foi de 17,5%.

Não houve mortalidade durante o período de administração de FHN, o que demonstra uma segurança em sua utilização nas condições experimentais realizadas.

6.2 O uso de FHN na ressecção hepática

A ressecção cirúrgica é considerada a opção de escolha no tratamento para pacientes com HCC, mesmo em pacientes com cirrose compensada, sendo que em pacientes com cirrose moderada ou severa, o transplante de fígado é a melhor opção (Zarrinpar et al., 2011). O transplante também poderia ser a melhor opção em paciente com cirrose compensada, pois além de remover a neoplasia, retiraria a doença de base. Mas a escassez de doadores e o seu consequente aumento no tempo na lista de espera, o alto custo do procedimento, as frequentes infecções pós-operatórias, as altas taxas de morbidade perioperatória, e a diminuição na qualidade de vida após a cirurgia são aspectos que devem ser levados em consideração quando a decisão por um transplante é feita (França et al., 2004). Os tumores localizados que medem menos de 5 cm em pacientes com a função hepática preservada e em condições clínicas suficientes para resistir ao procedimento são os principais critérios para indicar a ressecção. Os pacientes com ausência de hipertensão portal (sem esplenomegalia e/ou varizes esofágicas e contagem de plaquetas superior a 100.000/mm3), função hepática preservada, e valores normais de bilirrubina são os melhores candidatos para a ressecção cirúrgica (França et al., 2004; Bruix e Sherman, 2011; Llop et al., 2011).

Devido à isquemia que ocorre durante a cirurgia, o nível de injúria se torna bastante severo, e isso dificulta a regeneração, além de poder resultar em uma lesão fatal ao tecido hepático. Quando os tratamentos cirúrgicos são realizados, métodos mais efetivos devem ser desenvolvidos para

minimizar o dano hepático e promover a regeneração (Min et al., 2011). O aumento da regeneração do fígado remanescente e a redução da extensão da fibrose após a ressecção são características que, em princípio, poderiam ser particularmente útil na recuperação de pacientes com cirrose submetidos à ressecções hepáticas (Assy e Minuk, 1997; Moser et al., 2000). Nesse contexto, as pesquisas com substâncias que possam melhorar a regeneração hepática, neste trabalho representada pela solução de FHN, são de grade importância neste ramo do conhecimento médico.

No presente trabalho, mostrou-se que a administração de FHN representa um importante estímulo regenerativo adicional nos ratos com fígados cirróticos submetidos à hepatecmia parcial, e isso pode ser demonstrado na comparação do índice proliferativo (PCNA) entre o grupo tratado e não-tratado, sendo que no primeiro houve um aumento relativo de 44,9% no número de hepatócitos em proliferação. Este achado vai ao encontro dos parâmetros biométricos, que revelaram que os fígados que receberam FHN mostraram um crescimento absoluto e relativo maiores do que os dos animais que receberam apenas solução salina. Aumentos de 8,4%, 5,6% e 8,4% foram encontrados no peso do fígado, HIS e IHC, respectivamente, no grupo HP+FHN. Este crescimento é muito importante, já que o funcionamento do parênquima hepático remanescente após a ressecção pode estar restrito e resultar em insuficiência hepática aguda, que é a principal causa de morte pós-operatória. Preservar a função hepática durante e após a cirurgia é essencial para evitar complicações pós-operatórias (Noguchi et al., 1990). Mesmo uma pequena quantidade de

fígado funcional pode ser crucial para sustentar a vida (Moser et al., 2000). Neste sentido, o uso dos FHN promoveu uma restauração mais rápida da massa hepática, e isso pode representar uma recuperação ou manutenção da função hepática.

Não obstante um maior crescimento da massa hepática, os fígados tratados com FHN também apresentaram uma maior proporção de parênquima em relação ao estroma, devido principalmente a redução do tecido fibrótico. A quantidade de colágeno presente no fígado diminui consideravelmente (-49.1%) nos ratos que receberam os FHN quando comparado antes e depois do tratamento (comparação intragrupo). Os fígados cirróticos dos ratos que receberam solução salina também reduziram a quantidade de colágeno (-28.7%), também revelado na comparação intragrupo, porém em uma menor proporção. Esta redução era esperada já que a HP, por si só, já representa um importante estímulo regenerativo, tanto que já foi anteriormente estudada como um possível tratamento anticirrótico (Hashimoto e Watanabe, 1999). Esse resultado mostra que nos fígados cirróticos a regeneração ocorre, mas com maiores dificuldade, e o uso dos FHN melhora essa capacidade. A comparação intergrupos (entre os grupos tratados e não-tratados com FHN) forneceu indicações da força dos FHN na reversão do processo de fibrose, considerando que a redução relativa do colágeno hepático foi de 27,9% após o tratamento com FHN. Esta diminuição foi acompanhada com redução dos nódulos regenerativos e septos interportais, conforme observado na avaliação qualitativa do fígado, que pode significar uma melhoria na circulação sanguínea pelo órgão e um

crescimento mais rápido (Redai et al., 2004), já que o acesso do hepatócito aos fatores hepatotróficos presentes no sangue mesentérico deve-se principalmente ao endotélio fenestrado dos sinusoides, que, na presença de fibrose ou cirrose, está prejudicado pelo excesso de matriz extracelular (Michalopoulos e DeFrances, 1997).

Estes resultados, em conjunto, confirmam o papel esperado da solução de FHN em acelerar o crescimento hepático e aumentar a proporção volumétrica de parênquima no fígado após a HP. Em trabalhos anteriores, o uso de FHN reduziram a quantidade de colágeno em 42,3% em ratos com fibrose (Cogliati et al., 2010) e em 37,1% em ratos com cirrose (Guerra et al., 2009).

O principal aspecto que explica esse crescimento do parênquima hepático é o alto índice de proliferação celular para células positivas para PCNA, que resulta em aumento na regeneração (Min et al., 2011). A administração de FHN também aumentou a taxa de proliferação de hepatócitos em fígados normais, fibróticos e cirróticos. No presente trabalho, os animais que receberam FHN apresentaram um aumento relativo de 44,9% na marcação de PCNA quando comparado com o grupo HP+S. Sabe-se que em fígados normais submetidos a HP, o pico de proliferação celular ocorre nas primeiras 24 horas e declina após 72 horas, e este tempo aparece atrasado para 48 horas em fígados cirróticos (Hashimoto e Watanabe, 1999). No nosso caso, mesmo 12 dias após a HP o estímulo proliferativo foi mantido, indicando que o fígado poderia aumentar ainda mais a sua regeneração.

A redução qualitativa e quantitativa do conteúdo de colágeno no tecido hepático está de acordo com a expressão gênica de colágeno α1, um precursor da proteína de colágeno, que também teve uma importante diminuição de 54% em ratos que receberam a solução de FHN em comparação com animais que receberam a solução salina. Uma redução semelhante da expressão gênica de colágeno α1 foi encontrada nos fígados de ratos cirróticos tratados com FHN (Guerra et al., 2009).

Entretanto, essa diminuição da expressão de Colα1 não foi acompanhada de uma diminuição de outros genes responsáveis pela sua ativação e que estão genes envolvidos na fibrogênese da cirrose. Não houve diferença na expressão dos demais genes estudados neste trabalho (TGF-β1, TIMP-1 e MMP-2). O TGF-β1 e o TIMP-1 são capazes de estimular a expressão de Colα1 (Greenwel et al., 1994) e, sendo assim, deveriam apresentar uma redução correspondente à de colágeno.

No presente trabalho, ocorre a sobreposição de diferentes mecanismos que são capazes de modular a expressão gênica, e isso torna a análise bem mais complexa, já que estes podem responder diferentemente em cada processo. Sabe-se, por exemplo, que o TGF-β1 tem um importante papel na fibrogênese hepática por participar da ativação das CEH e induzir a expressão de TIMPs e pró-colágenos. Por outro lado, ele também tem um papel importante na modulação da regeneração hepática por sua capacidade de interromper a proliferação celular e controlar o crescimento do fígado, tendo um papel parácrino importante que controla a replicação celular (Fausto et al., 1986). A sua expressão e produção pelas células não-

parenquimatosas estão elevadas durante a regeneração, principalmente nas fases finais (Park et al., 2010). Ambos os grupos tiveram uma atividade proliferativa elevada, e este fato pode ter interferido com a expressão TGF-β1.

A MMP-2 também tem um papel importante nas fases iniciais da injúria hepática contribuindo para o acúmulo de tecido cicatricial (Knittel et al., 1999; Hemmann et al., 2007; Park et al., 2010). Porém, a MMP-2 também possui pode apresentar uma função de colagenase e tem um papel relevante na degradação de colágeno I, juntamente com as demais colagenases no processo de regressão da fibrose, onde pode se apresentar elevada (Arthur, 2000; Hemmann et al., 2007). Outros estudos apontam que, após a hepatectomia parcial, ocorre uma expressão marcadamente elevada de MMP-2 e MMP-9 (Zhou et al., 2004; Kirimliouglu et al., 2008; Phan et al., 2008), sendo que a inibição desses componentes preveniu a regeneração hepática em fígados de camundongos (Alwayn et al., 2008).

O aumento de TIMP-1 também é um dos principais achados da fibrogênese hepática por inibir a atividade das colagenases e diminuir a degradação da MEC. Adicionalmente, ele também serve como um regulador negativo de HGF (um importante fator de crescimento hepático) e sinaliza para reduzir a proliferação de hepatócitos em camundongos parcialmente hepatectomizados (mohammed), além de poder regular outras citocinas além das MMPs que também influenciam na remodelação da MEC (Bellayr et al., 2009). Desse modo, a resolução da fibrose depende principalmente da degradação do colágeno e da baixa atividade e TIMP1 (Bruck et al., 201).

Por outro lado, durante a regeneração, o TIMP-1 pode estar elevado em resposta à elevação do TGF-β1. Mais uma vez, essas informações paradoxais refletem os diferentes processos concomitantes que estão ocorrendo nos fígados cirróticos que estão regenerando. Também foi relatado que a MMP-2 e o TIMP-1 poderiam permanecer inalteradas após regeneração em fígados cirróticos (Hashimoto e Watanabe, 1999; Lee et al., 2003).

Em suma, há um forte indício de que a redução na quantidade de colágeno apresentada ocorreu principalmente devido à diminuição da produção de colágeno do que de sua degradação, e que outras substâncias que não foram avaliadas (citocinas e fatores de crescimento) poderiam explicar esta redução.

Embora tenha se estabelecido uma cirrose morfologicamente bem determinada pela administração de TAA, não foram observados níveis elevados de transaminases (ALT e AST). Além disso, também não houve diferença entre os dois grupos experimentais, embora a diferença nos valores de AST apresentasse um valor de P de 0,07, indicando uma forte tendência a diferença. Neste modelo de fibrose por TAA, a elevação das transaminases séricas é transiente e imprevisível (Oren et al., 1996). Com a injúria, há um aumento de moderado a intenso nas atividades séricas de ALT e AST, mas elas retornam ao normal dentro de poucos dias (Ramaiah et al., 2007). Há alguns trabalhos que relatam que em sete dias após o final do período de indução da cirrose, a atividade plasmática de ALT voltou ao nível normal (Nakata et al., 1996). Dekel et al. (2003) também reduziram a

ativação de CEH com maciça diminuição da fibrose, porém sem melhorias na bioquímica hepática. Adicionalmente, após a HP, os níveis das enzimas hepáticas da via do ciclo de uréia (ALT) aumentaram no decorrer de 20 dias após a HP. A regeneração hepática após a HP pode ser através de um processo no qual os hepatócitos aumentam significantemente as suas atividades enzimáticas (Menache et al., 1980). Em nosso estudo, o período entre o fim da indução e a coleta de sangue foi de 23 dias, e os níveis de ALT, AST e BT já não apresentaram diferença entre os ratos que receberam ou não os FHN.

Os níveis de FA diminuíram no grupo HP+FHN (-23,7%) quando comparado com o grupo HP+S. Isso pode significar uma menor injúria nos ductos biliares e/ou uma redução na colestase (Ramaiah et al., 2001; Giannini et al., 2005), que são achados freqüentes na cirrose induzida por TAA (Laleman et al., 2006). O aumento de parênquima hepático e o declínio da proliferação ductal podem explicar esses valores.

Os valores nos níveis séricos de albumina abaixaram no grupo que recebeu FHN comparado com o grupo que recebeu a solução salina. Este marcador é usado como uma prova de função hepática, já que essa proteína é produzida exclusivamente pelo fígado, e este resultado poderia ser indicar uma piora funcional nos animais do grupo HP+FHN (Ramaiah et al., 2001). Entretanto, há dois aspectos importantes na análise desse resultado. O primeiro, é que, novamente, há diversos eventos concomitantes ocorrendo no fígado, dentre eles uma intensa regeneração. Sabe-se que durante a regeneração hepática após uma HP, ocorre um declínio nos níveis séricos

de albumina e a sua presença no fígado (Schreiber et al., 1970). Um possível mecanismo dessa redução é que o fígado regenerando possui uma grande demanda por proteínas, e a albumina seria um substrato de aminoácidos após ser digerida nos lisossomos (Ryoo et al., 1997). Um segundo aspecto, é que a avaliação da albumina sérica não é um marcador que, isoladamente, pode aferir a funcionalidade hepática. Pode ocorrer um déficit entre a expressão e a produção (Pietrangelo et al., 1992). A concentração sérica de albumina representa uma rede que é o resultado da síntese, degradação e distribuição (intravascular e extravascular). Ela não é um bom índice da capacidade sintética de albumina nem da capacidade global sintética do fígado com cirrose (Berkowitz, 1992). Portanto, na maioria das classificações de cirrose, ela não é utilizada. Outro ponto relevante é que, em nosso trabalho, a redução da albumina não foi acompanhada de um acúmulo evidente de líquido em cavidades, principalmente ascite, que seria a principal complicação dessa redução, e que não foi observada em nenhum animal.

Outro aspecto importante do uso de FHN, além daqueles já apresentados diretamente para o fígado, foi o maior ganho de peso dos animais durante o período de tratamento após a HP. A cirrose é capaz de promover importantes alterações metabólicas que afetam diretamente a homeostasia do animal. De fato, em sua presença, as três principais categorias de macronutrientes (proteínas, lipídios e carboidratos) estão globalmente alteradas, também em relação a alterações nos hormônios regulatórios, a insulina e o glucagon (Bianchi et al., 2008). Diversos

microelementos também podem estar alterados em ratos com cirrose (Abul et al., 2001). Pacientes com cirrose desnutridos apresentam um quadro de lesão mais acentuada. Um suporte nutricional nestes pacientes pode prevenir uma insuficiência hepática progressiva, reduzir a mortalidade e melhorar a qualidade de vida (Holeck, 1999; Merli et al., 2002; Urata et al., 2007; Bianchi et al., 2008; O'Brien e Willians, 2008). Em indivíduos submetidos à ressecção hepática maior ou demais procedimentos cirúrgicos, a correção da desnutrição e a prevenção da perda de peso antes e depois dos procedimentos podem reduzir a mortalidade. (Fan et al., 1994; Bianchi et al., 2008). O suporte metabólico e energético para o fígado remanescente em um período precoce após a HP é importante (Hashimoto e Watanabe, 1999) e pode ser usado como adjuvante para o aumento de massa hepática nos casos de transplantes intervivos (Nompleggi e Bonkovsky, 1994). Em outras palavras, além de sua alta capacidade de estimular a regeneração hepática, a solução parenteral de FHN, devido à sua composição, pode também ser benéfica por enriquecer o sangue portal com nutrientes que estão diminuídos durante a cirrose e que, além de atingir o fígado, alcançam em parte a circulação sistêmica.

6.3 Considerações finais

Até o presente momento, não há substâncias capazes de previnir ou regredir a fibrogênese hepática e, embora haja um grande número de trabalhos experimentais nesse sentido, esse aspecto ainda é um grande desafio no campo da gastroenterologia. O atual conhecimento da

fisiopatogenia desse processo abriu novas perspectivas para se estudar as novas abordagens que podem reverter um processo que, até há pouco tempo, era considerado irreversível. Sabe-se que estimular a regeneração hepática e aumentar a degradação da MEC são aspectos que poderiam explicar uma possível reversão da fibrose. Isso também poderia acarretar em uma condição mais favorável àqueles pacientes com cirrose que necessitam ser submetidos a ressecções hepáticas, já que a pouca massa funcional remanescente pode acarretar em uma insuficiência hepática aguda, ou, na melhor das hipóteses, atrasar a recuperação pós-operatória. Recuperar o parênquima poderia acelerar a produção de fatores da coagulação e do sistema imunológico.

Dentro deste contexto, a solução parenteral de FHN possui características que poderiam contribuir para que, após a hepatectomia parcial, ocorresse a uma recuperação mais favorável. De fato, o seu uso tem mostrado uma intensa capacidade de aumentar a proliferação celular e a regeneração hepática, bem como de reduzir a quantidade do tecido fibrótico que prejudica o funcionamento do fígado. Cabe salientar que essa redução do colágeno I, que é o principal componente presente no fígado cirrótico, é acompanhada de uma diminuição na expressão do gene Col-α1 e, portanto, não é apenas decorrente do efeito de diluição devido ao crescimento do parênquima. No presente trabalho, o uso de FHN também apresentou essas características, ou seja, aumentou a capacidade regenerativa e diminuiu o tecido fibrótico em fígados de ratos com cirrose submetidos à HP. Além disso, devido à formulação dessa solução, que contêm diferentes nutrientes

defasados durante a cirrose. Sendo assim, os animais que a receberam também apresentaram uma melhora em um relevante parâmetro de recuperação pós-operatória, que é o ganho de peso, o que pode significar uma menor morbidade e mortalidade.

Esses resultados, juntamente com àqueles de trabalhos recém-publicados, apontam que a administração de FHN pode representar um importante uso como uma terapia coadjuvante em casos de ressecções hepáticas em pacientes com cirrose, onde o aumento da regeneração pode resultar em um melhor prognóstico. Os resultados apresentados permitem inferir que os fígados tratados FHN iriam regenerar ainda mais e, talvez, implicar em uma recuperação ainda mais benéfica. Portanto, novas perspectivas decorrentes do presente trabalho são: avaliar os animais com um maior período após o término do tratamento; planejar novos protocolos de administração que possam otimizar a capacidade regenerativa promovida pelo uso da solução; utilizar a solução de FHN em novos modelos experimentais (não-roedores) ou até mesmo em estudos clínicos.

Conclusões

7 CONCLUSÕES

Os resultados apresentados neste trabalho permitem concluir que:

O uso de FHN em ratos cirróticos hepatectomizados promove um aumento relativo e absoluto do tamanho do fígado, demonstrado pelos parâmetros biométricos, em relação aos ratos com cirrose apenas hepatectomizados;

O uso de FHN melhorou a morfologia hepática de fígados cirróticos de ratos hepatectomizados através da redução do tecido cicatricial e dos nódulos regenerativos, com re-estabelecimento de uma arquitetura histológica mais próxima da normalidade. Porém, essa melhora ocorreu do mesmo modo que nos ratos com cirrose submetidos apenas à hepatectomia parcial;

O uso de FHN em fígados cirróticos de ratos hepatectomizados reduziu a quantidade de colágeno presente no tecido hepático, e essa redução foi substancialmente maior do que aquela observada nos ratos com cirrose apenas hepatectomizados;

A intensidade proliferativa de hepatócitos, representada pelo grau de células marcadas por PCNA, foi maior nos fígados cirróticos

hepatectomizados que receberam FHN do que naqueles apenas submetidos apenas à hepatecomia parcial;

Ocorreu uma redução relativa na expressão gênica do col-α1, um precursor da proteína de colágeno I, nos animais cirróticos hepatectomizados que receberam FHN do que naqueles apenas hepatectomizados. Não houve diferenças nos demais genes envolvidos na fibrogênese hepática e sua modulação (TGF-β1, MMP-2 e TIMP-1);

Sendo assim, o uso da solução parenteral de fatores hepatotróficos nutricionais em fígados cirróticos hepatectomizados atua através do aumento da regeneração hepática e da inibição da produção de colágeno, promovento uma melhora morfológica. Esses aspectos colaboram para uma recuperação pós-operatória mais segura.

REFERÊNCIAS

Abul H, Mathew TC, Abul F, Al-Sayer H, Dashti H. Trace element levels in the testes of thioacetamide-induced cirrhotic rats. *J Trace Elem Exp Med. 2*001;14:383-92.

Akahoshi T, Hashizume M, Tanoue K, Shimabukuro T, Gotoh N, Tomikawa M, et al. Role of the spleen in liver fibrosis in rats may be mediated by transforming growth factor ß-1. *J Gastroenterol Hepatol*. 2002;17:59-65.

Aloia TPA, Cogliati B, Guerra RR, Parra OM, Dagli MLZ, Hernandez-Blazquez FJ. Modelo de suplementação nutricional com fatores hepatotróficos aumenta proliferação celular em fígados de ratos sadios. *Arq Bras Med Vet Zootec*. 2010;62(4):853-61.

Alwayn IP, Verbesey JE, Kim S, Roy R, Arsenault DA, Greene AK, et al. A critical role for matrix metalloproteinases in liver regeneration. *J Surg Res*. 2008;145:192-88.

Andiran F, Ayhan A, Tanyel C, Abbasoglu O, Sayek I. Regenerative capacities of normal and cirrhotic livers following 70% hepatectomy in rats and the effect of α-tocopherol on cirrhotic regeneration. *J Surg Res*. 2000;89:184-8.

Andreasen PB, Hutters L. Paracetamol (acetaminophen) clearence in patients with cirrhosis of the liver. *Acta Med Scand Suppl*. 1979;624:99-105.

Ankoma-Sey V. Hepatic regeneration-revisiting the myth of Prometheus. *News Phisiol Sci*. 1999;14:149-55.

Araújo Lima AAL, Sousa Melo CA, Brasil IRC, Ramalho LNZ, Bagnato SZVS, Castro Silva Jr O. Efeitos do Laser sobre a cirrose hepática. *Acta Cir Bras.* 2000;15:21-2.

Arias IM, Boyer JL, Fausto N, Jakoby WB, Schachter DA, Shafritz DA. The liver: biology and pathobiology. 3rd. New York: Raven Press, 1994.

Arthur MJP. Fibrogenesis II. Metalloproteinases and their inhibitors in liver fibrosis. *Am J Physiol Gastrointest Liver Physiol*. 2000;279:G245-9.

Assy N, Minuk Y. Liver regeneration: methods for monitoring and their applications. *J Hepatol*. 1997;26:945-52.

Assy N, Hussein O, Khalil A, Luder A, Szvalb S, Paizi M, et al. The beneficial effect os aspirin and enoxaparin on fibrosis progression and

regenerative activity in a rat model of cirrhosis. *Dig Dis Sci*. 2007; 52:1187-93.

Bedossa P, Paradis V. Liver extracellular matrix in health and disease. *J Pathol.* 2003;200:504-15.

Belghiti J, Hiramatsu K, Benoist S, Massault PP, Sauvanet A, Farges O. Seven hundred forty-seven hepatectomies in the 1990s: an update to evaluate the actual risk of liver resection. *J Am Coll Surg*. 2000;191(1):38-46.

Bellayr IH, Mu X, Li Y. Biochemical insights into the role of matrix metalloproteinases in regeneration: challenges and recent developments. *Future Med Chem*. 2009;1(16):1095-111.

Berkowitz CM. Does albumin regulates albumin? *Hepatology*. 1992;16(6):1499-501.

Bianchi G, Marzocchi R, Lorusso C, Ridolfi V, Marchesini G. Nutritional treatment of chronic liver failure. *Hepatol Res*. 2008;38:s93-s101.

Brasil. Conselho Federal de Medicina Veterinária. Lei 5517 de 23 de outubro de 1969. Dispõe sobre o exercício da profissão de Médico Veterinário. *Diário Oficial da União*, Brasília. 1968 25 out.

Brasil. Conselho Federal de Medicina Veterinária. Resolução 714 de 20 de junho de 2002. Dispõe sobre os procedimentos e métodos de eutanásia em animais. *Diário Oficial da União*, Brasília. 2002 21 jun.

Braun L, Mead JE, Panzica M, Mikumo R, Bell GI. Transforming growth factor β mRNA increases during liver regeneration: a possible paracrine mechanism of growth regulation. *Proc Natl Acad Sci*. 1988;85:1539-43.

Bravo R, Frank R, Blundell PA, McDonald-Bravo H. Cyclin/PCNA is the auxiliary protein of DNA polymerase. *Nature*. 1987;326:515-7.

Bruck R, Genina O, Aeed H, Alexiev R, Nagler A, Avni Y, Pines M. Halofuginone to prevent and treat thioacetamide-induced liver fibrosis in rats. *Hepatology*. 2001;33(2):379-86.

Bruix J, Sherman M. Managment of hepacellular carcinoma: an update. *Hepatology*. 2011;53(3):1020-2.

Brunetto MA, Teshima E, Nogueira SP, Jeremias JT, Carciofi AC. Manejo nutricional nas doenças hepáticas. *Acta Sci Vet.* 2007;35(2):233-5.

Buob S, Johnston AN, Webster CRL. Portal hypertension: pathophysiology, diagnosis, and treatment. *J Vet Intern Med.* 2011;25:169-86.

Chanda S, Mehendale HM. Nutritional modulation of the final outcome of hepatotoxic injury by energy substrates: an hypothisis for the mechanism. *Med Hypoth*. 1996;46(3):261-8.

Chen Z, Qi L, Zeng R, Li H, Dai L. Stem cells and hepatic cirrhosis. *Panminerva Med*. 2010;52:149-65.

Cheville NF. Inflamation and Healing. In: Cheville NF. Introduction to Veterinary Pathology. 3 ed. Blackwell Publishing. 2006

Chijiiwa K, Nakano K, Kameoka N, Nagai E, Tanaka M. Proliferating cell nuclear antigen, plasma fibronectin, and liver regeneration rate after seventy percent hepatectomy in normal and cirrhotic rats. *Surgery*. 1994;116(3):544-9.

Chilakapati J, Shankar K, Korrapati MC, Hill RA, Mehendale HM. Saturation toxicokinetics of thioacetamide: role in initiation of liver injury. *Drug Metabol Disposit*. 2005;33(12):1877-85.

Cogliati B. Regeneração do fígado de ratos estimulada por fatores hepatotróficos após hepatectomia parcial. 2005. Relatório (Iniciação Científica). Faculdade de Medicina Veterinária e Zootecnia da USP, São Paulo. 2005

Cogliati B, Pereira HM, Dagli MLZ, et al. Hepatotrophic factors reduce fibrosis in rats. *Arq Gastroenterol*. 2010;47:79-85.

Consolo M, Amoroso A, Spandidos DA, Mazzarino MC. Matrix metalloproteinases and their inhibitors as markers of inflammation and fibrosis in chronic liver disease (Review). *Int J Mol Med*. 2009;24(2):143-52

Corbin IR, Minuk GY. Serial Percutaneous Liver Biopsies in Laboratory Rats. *Dig Dis Sci*. 2003;48(10):1939-43.

Cullen JM. Liver, biliary system, and exocrine pancreas. In: McGavin MD, Zachary JF. Pathologic Basis of Veterinary Disease. 4th ed. St Louis: Mosby Elsevier, 2007, pp.393-461.

Dekel R, Zvibel I, Brill S, Brazovcki E, Halpern Z, Oren R. Gliotoxin ameliorates aevelopment of aibrosis and airrhosis in a thioacetamide rat model. *Dig Dis Sci*. 2003;48(8):1642-7.

Delhaye M, Louis H, Degraef C, et al. Relationship between hepatocyte proliferation capacity and liver functional reserve in human cirrhosis. *Hepatology*. 1996;23:1003-11.

Diaz-Gil JJ, Muñoz J, Albillos A, Rúa C, Machin C, Garcia-Cañero R, et al. Improvement in liver fibrosis, functionality and hemodynamics in CCl-cirrhotic rats after injection of the liver growth factor. *J Hepatol*. 1999;30:1065-72.

Diez-Fernandez C, Bosca L, Fernandez-Simón L, Alvarez A, Cascales M. Relationship between genomic DNA ploidy and parameters of liver damage during necrosis and regeneration induced by thioacetamide. *Hepatology*. 1993;18:912-8.

Doyle M, Wilson RB, Hartroft WS. The effect of starvation on liver regeneration in rats after partial hepatectomy. *Exp Mol Pathol*. 1968;9(3):400-4.

Elsharkawy AM, Oakley F, Mann DA. The role and regulation of hepatic stellate cell apoptosis in reversal of liver fibrosis. *Apoptosis*. 2005;10(5):927-39.

Emond JC, Samstein B, Renz JF. A critical evaluation of hepatic resection in cirrhosis: optimizing patient selection and outcomes. *World J Surg*. 2005;29:124-30.

Eroglu A, Demirci S, Akbulut H, Sever N, Demirer S, Unal AE. Effect of granulocyte-macrophage colony-stimulating factor on hepatic regeneration after 70% hepatectomy in normal and cirrhotic rats. *HPB*. 2002;4(2):67-73.

Fan ST, Lo CM, Lai EC, et al. Perioperative nutritional support in patients undergoing hepatectomy for hepatocellular carcinoma. *N Engl J Med*. 1994;331:1547-52.

Fausto N, Mead JE, Braun L, Thompson NL, Panzica M, Goyette M, Bell GI, Shank PR. Proto-oncogene expression and growth factors during liver regeneration. *Symp Fundam Cancer Res*. 1986;39:69-86.

Fausto N, Webber M. Liver regeneration. In: Arias IM, Boyer JL, Fausto N, Jakoby WB, Schachter DA, Shafritz DA. *The liver: biology and pathobiology*. New York: Raven Press. 1994; ed. 3, pp. 1059-84.

França AVC, Elias Junior J, Lima BLG, Martinelli ALC, Carrilho FJ. Diagnosis, staging and treatment of hepatocellular carcinoma. *Braz J Med Biol Res*. 2004;37(11):1689-705.

Friedman SL. Cytokines and fibrogenesis. *Sem Liver Dis*. 1999;19(2):129-40.

Friedman SL. Mechanisms of disease: Mechanisms of hepatic fibrosis and therapeutic implications. *Nat Clin Pract Gastroenterol Hepatol. 2004;*1:98-105.

Friedman SL, Bansal MB. Reversal of hepatic fibrosis – fact or fantasy? *Hepatology*. 2006;43(2 suppl 1):s82-8.

Galand P, Degraef C. Cyclin/PCNA immunostaining as an alternative to tritiated thymidine pulse labelling for marking S phase cells in paraffin

sections from animal and human tissues. *Cell Tissue Kin*. 1989;22:383-92.

Ganong WF. Fisiologia médica. 22 ed. São Paulo:MacGraw-Hill; 2007.

Garcia L, Hernandez I, Sandoval A, Salazar A, Garcia J, Vera J, et al. Pirffenidone effectivelly reverses experimental liver fibrosis. *J Hepatol*. 2002;37:797-805.

Giannini EG, Testa R, Savarino V. Liver enzyme alternation: a guide for clinicians. *Canad Med Assoc J*. 2005; 172(3):367-79.

Godoy JL, Matias JEF, Coelho JCU. Regeneração hepática: o mito de Prometeu revisado. *J Bras Transp*. 2006;9:535-9.

Gorla Jr JA, Fagundes DJ, Parra OM, Zaia CTBV, Bandeira COP, Taha MO. Fatores hepatotróficos e regeneração hepática. Parte I: o papel dos hormônios. *Acta Cir Bras*. 2001;16(3):179-84.

Gorla Jr JA, Fagundes DJ, Parra OM, Zaia CTBV, Bandeira COP. Fatores hepatotróficos e regeneração hepática. Parte II: fatores de crescimento. Acta Cir Bras. 2001;16(4):261-6.

Greenwel P, Geerts A, Ogata I, Solis-Herruzo JÁ, Rojkind M. Liver fibrosis. In: *The liver. Biology and pathobiology*. Arias IM, Boyer JL, Fausto N, Jakoby WB, et al. Raven Press:New York;3a ed. 1994.

Gribilas G, Zarros A, Zira A, Giaginis C, Tsourouflis G, Liapi C, et al. Involvement of hepatic stimulator substance in experimentally induced fibrosis and cirrhosis in the rat. *Dig Dis Sci*. 2009;54:2367-76.

Guerra RR, Trotta, MR, Parra OM, Avanzo JL, Bateman A, Cogliati B, et al. Modulation of extracellular matrix by nutritional hepatotrophic factors in thioacetamide-induced liver cirrhosis in the rat. *Braz J Med Biol Res*. 2009;42:1027-34.

Guerra RR, Trotta MR, Aloia TPA, Dagli MLZ, Hernandez-Blazquez FJ. A novel chronic cirrhosis TAA-induced model in rats. *Braz J Vet Pathol*. 2010;3:9-16.

Gutierrez-Reyes G, Gutierrez-Ruiz MC, Kershenobich D. Liver fibrosis and chronic viral hepatitis. *Arch Med Res*. 2007;38(6):644-51.

Hashimoto M, sanjo K. Functional capacity of the liver after two-thirds partial hepatectomy in the rat. Surgery. 1997;121(6):690-7.

Hashimoto M, Kothary PC, Eckhauser FE, Raper SE. Treatment of cirrhotic rats with epidermal growth factor and insulin accelerates liver DNA synthesis after partial hepatectomy. *J Gastroenterol Hepatol*. 1998;13:1259-65.

Hashimoto M, Watanabe G. Functional capacity of the cirrhotic liver after partial hepatectomy in rats. *Surgery*. 1999;126:541-7.

Hashimoto M, Watanabe G. Functional restoration of cirrhotic liver after partial hepatectomy in the rat. *Hepatogastroenterology*. 2005;52(63):897-902.

Hatakeyama Y, Ono T, Sato N, Sakuma H, Koyama Y, Inque N, et al. Usefulness of the tactile sensor for estimating the degree of liver fibrosis and the DNA synthesis activity of remnant liver cells after partial hepatectomy. *Fukushima L Med Sci*. 2002;48(2):93-101.

Hawk C, Leary S, Morris TH. Formulary for Laboratory Animals. 2ª ed. Malden, MA: Wiley-Blackwell; 1999.

Hemmann et al., 2007 S, Graf J, Roderfeld M, Roeb E. Expression os MMPs and TIMPs in liver fibrosis- a systematic review with special emphasis on anti-fibrotic strategies. *J Hepatol*. 2007; 46(5):955-75.

Higgins GM, Anderson RM. Experimental pathology of the liver: I. Restoration of the liver of the white rat following partial surgical removal. *Arch Pathol*. 1931;12:186-202.

Holeck M. Nutritional modulation of liver regeneration by carbohydrates, lipids, and amino acids: a review. *Nutrition*. 1999;15:784-8.

Horiguchi K, Hirano T, Ueki T, Hirakawa K, Fujimoto J. Treating liver cirrhosis in dogs with hepatocyte growth factor gene therapy via the hepatic artery. *J Hepatobiliary Pancreat Surg*. 2009;16(2):171-7.

ILAR. Manual sobre cuidados e usos de Animais de Laboratório. Cobea:Goiânia; 2003.

Iredale JP, Benyon RC, Pickering J, McCullen M, Northrop M, Pawley S, et al. Mechanisms of spontaneous resolution of rat liver fibrosis. Hepatic stellate cell apoptosis and reduced hepatic expression of metalloproteinase inhibitors. *J Clin Invest*. 1998;102:538-49.

Ishak k, Baptista A, Bianchi L. et al. Histological grading and staging of chronic hepatitis. *J Hepatol*. 1995;22:696-9.

James R, Bradshaw RA. Polypeptide growth factors. *Annu Rev Biochem*. 1984;53:259-92.

Jesus RP, Waitzberg DL, Campos FG. Regeneração hepática: papel dos fatores de crescimento e nutrientes. *Rev Assoc Med Bras*. 2000;46(3):242-54.

Johnson SE. Tratado de Medicina Interna Veterinária, 4ª ed. São Paulo: Manole, 1997, v. 2, cap. 106, p. 1823-1835.

Junqueira LCU, Carneiro J. *Histologia básica*. Rio de Janeiro: Guanabara Koogan. 10ª ed.; 2008.

Junqueira LCU. Histology revisited - Technical improvement promoted by the use of hidrophilic resin embedding. *Ciência e Cultura*. 1995;47:92-5.

Junqueira LCU. Picrossirius staining plus polarization microscopy, a specific method for collagen detection in tissue sections. *Histochem J*. 1979;11:447-55.

Kanta J, Chlumská A. Regenerative ability of hepatocytes is inhibited in early stages of liver fibrosis. *Physiol Res*. 1991;40(4):453-8.

Kawada N. Evolution of hepatic fibrosis research. *Hepatol Res*. 2011;41:199-208.

Kirimlioglu H, Kirimlioglu V, Yilmaz S. Expression of matrix metalloproteinases 2 and 9 in donor liver, cirrhotic liver, and acute rejection after human liver transplantation. *Transplant Proc*. 2008;40:3574–7.

Knapp, A. Analgesia for cirrhotics: a pratical approach. Clinical Correlations. [citado out 2011] 2008. Disponível em http://www.clinicalcorrelations.org/?p=962.

Knittel T, Mehde M, Grundmann A, Saile B, Scharf JG, Ramadori G. Expression od matrix metalloproteinases and their inhibitors during hepatic tissue repair in the rat. *Histochem Cell Biol*. 2000;113:443-53.

Know AH, Inada Y, Uetsuji S, Yamamura M, Hioki K, Yamamoto S. Response of fibronectin to liver regeneration after hepatectomy. *Hepatology*. 1990;11(4):593-8.

Laleman W, Vander Elst I, Zeegers M, et al. A stable model of cirrhotic portal hypertension in the rat: thioacetamide revisited. *Eur J Clin Inv*. 2006;36:242-9.

Lee HS, Miau LH, Chen CH, Chiou LL, Huang GT, Yang PM, et al. Differential role of p38 in IL-1 alpha induction of MMP-9 and MMP-13 in an established loiver myofibroblast cell line. *J Biomed Sci*. 2003;10(6):757-65.

Lefton HB, Rosa A, Cohen M. Diagnosis and epidemiology of cirrhosis. *Med Clin N Am*. 2009;93:787–99.

Livak KJ, Schmittgen TD. Analysis of relative gene expression data using real-time quantitative PCR and the 2-CT method. *Methods*. 2001;25:402-8.

Llop E, Berzigotti A, Reig M, Erice E, Reverter E, Seijo S, et al. Assessment of portal hypertension by transient elastography in patients

with compensated cirrhosis and potencially resetable liver tumours. J *Hepatology.* 2011; doi: 10.1016/j.jhep.2011.06.027

Low TY, Leow CK, Salto-Tellez M, Chung MCM. A proteomic analysis of thioacetamide-induced hepatotoxicity and cirrhosis in rat livers. *Proteomics*. 2004;4:3960-74.

Lucena MI, Andrade RJ, Tognoni G, Hidalgo R, Sanchez de la Cuesta F. Drug use for non-hepatic associated conditions in patients with liver cirrhosis. *Eur J Clin Pharm*. 2003;59(1):71-6.

Malik R, Mellor N, Selden C, Hodgson H. Triiodothyronine enhances the regenerative capacity of the liver following partial hepatectomy. *Liver Biol Pathol*. 2003;37:79-86.

Marchesini G, Bugianesi E, Ronchi M, Flamia R, Thomaseth K, Pacini G. Zinc supplementation improves glucose disposal in patients with cirrhosis. *Metabolism*. 1998;47:792–8.

Martins PNA, Neuhaus P. Surgical anatomy of the liver, hepatic vasculature and bile ducts in the rat. *Liver Int*. 2007;27:384-92.

Masson S, Deveau M, Hiron M, et al. Differential regenerative response and expression of growth factors following hepatectomy of variable extent in rats. *Liver*. 1999;19:312-17.

Mead JE, Fausto N. Transforming growth factor α may be a physiological regulator of liver regeneration by means of an autocrine mechanism. *Proc Natl Acad Sci.* 1989;86:1558-62.

Menache R, Feller N, Halbrecht I, Djaldetti M. Enzyme activities in regenerating liver of rats. *Res Exp Med*. 1980;177:53-5.

Merli M, Nicolini G, Angeloni S, Riggio O. Malnutrition is a risk factor in cirrhotic patients undergoing surgery. *Nutrition*. 2002;18:978-86.

Michalopoulos GK, Defrances MC. Liver regeneration. *Science*. 1997;276:63-6.

Min SO, Kim SH, Lee SW, Cho JA, Kim KS. The effect of preconditioning on liver regeneration after hepatic resection in cirrhotic rats. *Korean J Hepatol*. 2011;17(2):139-47.

Mitsue S, Hamanoue M, Tanabe G, Ogura Y, Yoshidome S, Aikou T, et al. Expression of HGF and TGF-beta 1 mRNA after partial hepatectomy in rats with liver cirrhosis. *Surg Today*. 1995;25(3):237-43.

Mittler J, McGillicuddy JW, Chavin KD. Laparoscopic liver resection in the treatmento of hepatocellular carcinome. *Clin Liver Dis*. 2011;15(2):371-84.

Mizobuchi Y, Shimizu I, Hori H, Shono M, Ito S. Retinyl palmitate reduces hepatic fibrosis in rats induced by dimethylnitrosamine or pig serum. *J Hepatol*. 1998;29:933-43.

Mohammed FF, Pennington CJ, Kassiri Z, Rubin JS, Soloway PD, Ruther U, et al. Metalloproteinase inhibitor TIMP-1 affects hepatocyte cell cycle via HGF activation in murine liver regeneration. *Hepatology*. 2005;41:857–67

Moreno M, Chaves JF, Sancho-Bru P, Ramalho F, Ramalho LN, Mansego ML et al. Ghrelin attenuates hepatocellular injury and liver fibrogenesis in rodents and influences fibrosis progression in humans. Hepatology. 2010;51:974-85.

Moser MAJ, Kneteman NM, Minuk GY. Review: research toward safer resection of the cirrhotic liver. *HPB Surgery*. 2000;11:285-97.

Murphy G, Nagase W. Review. Progress in matrix metalloproteinase research. *Mol Aspect Med*. 2008;29(5):290-308.

Nakata Y, Iwai M, Kimura S, Shimazu T. Prolonged decrease in hepatic connexin32 in chronic liver injury induced by carbon tetrachloride in rats. *J Hepatol*. 1996;25:529-37.

Noguchi T, Imai T, Mizumoto R. Preoperative estimation of surgical risk of hepatectomy in cirrhotic patients. *Hepato-gastroenterol*. 1990;37:165-71.

Nompleggi DJ, Bonkovsky HI. Nutritional supplementation in chronic liver disease: an analytical review. *Hepatology*. 1994;19:518-33.

Novosyadlyy R, Dargel R, Scharf JG. Expression of insulin-like growth factor-I and insulin-like growth factor binding proteins during thioacetamide-induced liver cirrhosis in rats. *Growth Hormone IGF Res*. 2005;15:313–23.

Nozu F, Takeyama N, Tanaka T. Changes of hepatic fatty acid metabolism produced by chronic thioacetamide administration in rats. *Hepatology.* 1992;15(6)1099-106.

O'Brien A, Willians R. Rapid diagnosis of Wilson disease in acute liver failure: no more waiting for the ceruloplasmin level? *Hepatology*. 2008;4:1030-2.

Oe S, Fukunaka Y, Hirose T, Yamaoka Y, Tabata Y. A trail on regeneration therapy of rat liver cirrhosis by controlled release of hepatocyte growth factor. *J Control Rel*. 2003;88:193-200.

Oren R, Dotan I, Papa M, et al. Inhibition of experimentally induced cirrhosis in rats by hypothyroidism. *Hepatology*. 1996;24:419-23.

Park SY, Shin HW, Lee KB, Lee MJ, Jang JJ. Differential expression od matrix metalloproteinases and tissue inhibitors of metalloproteinases in

thioacetamide-induced chronic liver injury. *J Korean Med Sci*. 2010;25:570-6.

Parolin MB, Zaina FE, Lopes RW. Terapia nutricional no transplante hepático. *Arq Gastroenterol*. 2002;39(2):114-22.

Parra OM. Métodos de estímulo da regeneração do fígado e perspectivas no tratamento da cirrose hepática. Revisão, comentários e contribuição. 1982. 219 f. Dissertação (Mestrado em Clínica Cirúrgica). Faculdade de Medicina, Universidade de São Paulo, São Paulo, 1982.

Parra OM, Saad WA, Sousa Silva RAP, Hernandez-Blazquez FJ, Peduto L, Neto BF, et al. Stimulation of intact rat liver by exogenous hepatotrophic factors with additional growth of its mass. *Acta Cir Bras.* 1994;9(1):7-11.

Parra OM, Sousa Silva RAP, Silva JRM, Hernandez-Blazquez FJ, Peduto L, Saad WA. Reduction of liver mass due to malnutrition in rats. *Rev Paul Med*. 1995a;113(3):903-9.

Parra OM, Sousa Silva RAP, Silva JRM, et al. Enhancement of liver size by stimulation of intact rat liver with exogenous hepatotrophic factors. *São Paulo Med J*. 1995b;113:941-47.

Parra OM, Hernandez-Blazquez FJ, Silva JRM, et al. Behavior of collagen extracellular liver matrix during regenerative growth after partial hepatectomy or after stimulation by exogenous hepatotrophic factors. *Arq Gastroenterol*. 1996;33:212-16.

Passos CC, Ferreira AO, Hernandez-Blazquez FJ, Guerra RR. Modelos experimentais para indução de cirrose hepática em animais: Revisão de literatura. *Biotemas*. 2010;23(2):183-90.

Pawa S, Ali S. Liver necrosis and fulminant hepatic failure in rats: protection by oxyanionic form of tungsten. *Biochim Bioph Acta*. 2004;1688(3):210-22.

Pereira HM. Efeito do tratamento com fatores hepatotróficos sobre o fígado de ratas (Wistar) com fibrose induzida experimentalmente. 124 fls. Dissertação (Doutorado em Anatomia dos Animais Domésticos). Faculdade de Medicina Veterinária e Zootecnia, Universidade de São Paulo, São Paulo, 2003.

Pham Van T, Couchie D, Martin-Garcia N, Laperche Y, Zafrani ES, Mavier P. Expression of matrix metalloproteinase-2 and -9 and of tissue inhibitor of matrix metalloproteinase-1 in liver regeneration from oval cells in rat. *Matrix Biol*. 2008;27:674–681.

Pietrangelo A, Panduro A, Chowdhury R, Shafritz DA. Albumin gene expression is down-regulated by albumin or macromolecute infusion in the rat. *J Clin Invest*. 1992;89:1755-60.

Poon RTP, Fan ST. Hepatectomy for hepatocellular carcinoma: patient selection and postoperative outcome. *Liver Transpl* 2004; 10: S39-S45.
Ramaiah SK. A toxicologist guide to the diagnostic interpretation of hepatic biochemical parameters. *Food Chem Toxicol*. 2007;45:1551-7.

Ramaiah SK. Apte UM, Mehendale HM. Cytochrome P4502E1 induction increases thioacetamide liver injury in diet-restricted rats. *Drug Metab Dispos*. 2001;29:1088-95.

Ramalho FS, Ramalho LNZ, Zucoloto S, Castro Silva Jr O. Regeneração hepática: algumas definições em um universo de incertezas. *Acta Cir Bras*. 1993;8(4):177-89.

Ramalho FS, Ramalho LNZ, Zucoloto S, Castro Silva Jr O. Regeneração hepática. In: Castro Silva Jr O, Zucoloto S, Junior AB. Modelos experimentais de pesquisa em cirurgia. São Paulo: Robe Editorial; 1998; cap. 21, pp. 244-58.

Ramalho LNZ, Ramalho F, Zucoloto S, Castro Silva Jr O, Correa FMA, Junior EJ, et al. Effect of losartan, an angiotensin II antagonist, on secondary biliary cirrhosis. *Hepato-Gastroenterology*. 2002;49:1499-502.

Redai I Emond J, Brentjens T. Anesthetic considerations during liver surgery. *Surg Clin N Am*. 2004;84:401-11.

Richenbacker A, DeOliveira ML, Tian Y, Jang JH, Riener MO, Graf R, et al. Arguments against toxic efects of chemotherapy on liver injury and regeneration in an experimental model of partial hepatectomy. *Liver Int*. 2011;31(3):313-21.

Ryoo H Y, Taga M, Sassa T, Oka T, Natori Y. Endocytosis of serum albumin in regenerating rat liver. *Proc Soc Exp Biol Med*. 1997;215:179-85.

Sato M, Kakubare M, Kawamura M, Sugimoto J, Matsumoto K, Ishii T. The decrease in total collagen fibers in the liver by hepatocyte growth factor after formation of cirrhosis induced by thioacetamide. *Biochem Pharmacol*. 2000;59:681-90.

Schreiber G, Urban J, Zähringer J, Reutter W, Frosch U. The secretion of serum protein and synthesis of albumin and total protein in regenerating rat liver. *J Biolol Chem*. 1971;246(14):4531-8.

Seong J, Han KH, Park YN, Nam SH, Kim SH, Keum WS, et al. Lethal hepatic injury by combined treatment of radiation plus chemotherapy in rats with thioacetamide-induced liver cirrhosis. Int. J. *Rad Oncol Phys*. 2003;57(1):282-8.

Seyama Y, Kokudo N. Assessment of liver function for safe hepatic resection. *Hepatol Res*. 2009;39:107-16.

Shea SM, Manseau EJ. Kinetics of hepatocyte proliferation during intermittent thioacetamide intoxication. *Toxic Cirrhosis*. 1968;52(1):55-67.

Simile MM, Banni S, Angioni E, Carta G, Miglio MR, Muroni MR, et al. Methylthioadenosine administration prevents lipid peroxidation and fibrogenesis induced in rat liver by carbon-tetrachloride intoxication. *J Hepatol*. 2001;34:386-94.

Spira G, Mawasi N, Paizi M, Anbinder N, Genina O, Alexiev R, et al. Halofuginone, a collagen type I inhibitor improves liver regeneration in cirrhotic rats. *J Hepatol*. 2002;37:331-9.

Stalnikowitz DK, Weissbrod AB. Liver fibrosisand inflammation. A review. *An Hepatol*. 2003;2(4):159-63.

Suárez-Cuenca JA, de Sánchez VC, Aranda-Frasutro A, et al. Partial hepatectomy-induced regeneration accelerates reversion of liver fibrosis involving participation of hepatic stellate cells. *Exp Biol Med*. 2008;233:827-39.

SvegliatIi-Baroni G, Di Sario A, Casini A, Ferretti G, D'Ámbrosio L, Ridolfi F, et al. The Na+/H+ exchanger modulates the fibrogenic effect of oxidative stress in rat hepatic stellate cells. *J Hepatol*. 1999;30(5):868-75.

Taruá P, Fuster J, Blasi A, Martinez-Ocon J, Anglada T, Beltran J, et al. Postoperative pain relief after hepatic resection in cirrhotic patients: the efficacy of a single small dose of ketamine plus morphine epidurally. *Anesth Analg*. 2003;96(2):475-80.

Torres-López MI, Fernandez I, Fontana L, Gil A, Rios A. Influence of dietary nucleotides on liver structural recovery and hepatocyte binuclearity in cirrhosis induced by thioacetamide. *Gut*. 1996;38:260-4.

Traister A, Breitman I, Bar-Lev E, Zvibel I, Harel A, Halpern Z, et al. Nicotinamide induces apoptosis and reduces collagen I and pro-inflammatory cytokines expression in rat hepatic stellate cells. *Scan J Gastroenterol*. 2005;40:1226-34.

Urata Y, Okita K, Korenaga K, Ushida K, Yamasaki T, Sakaida II. The effect of supplementation with branched-chain amino acids in patients with liver cirrhosis. *Hepatol Res*. 2007;37:510-16.

Weismann K, Christensen E, Dreyer V. Zinc supplementation in alcoholic cirrhosis. A double-blind clinical trial. *Acta Med Scand*. 1979;205:361–6.

Wilasrusmee C, Sritheptawee S, Kanchanapanjapon S, et al. Ultrastructural change in cirrhotic and noncirrhotic patients due to hepatectomy. *J Hepatobiliary Pancreat Surg*. 2004;11:266-71.

Yeh CN, Maitra A, Lee KF, Jan YY, Chen MF. Thioacetamide-induced intestinal-type cholangiocarcinoma in rat: an animal model recapitulating

the multi-stage progression of human cholangiocarcinoma. *Carcinogenesis*. 2004;25(4):631-6.

Zarrinpar A, Kaldas F, Busuttil RW. Liver transplantation for hepatocellular carcinoma: an update. *Hepatobiliary Pancreat Dis Int*. 2011;10:234-42.

Zhang LP, Takahara T, Yata Y, Furui K, Jin B, Kawada N, et al. Increased expression of plasminigen activator and plasminogen activator inhibitor during liver fibrogenesis of rats: role of stellate cells. *J Hepatol*. 1999; 31(4):703-11.

Zhang Z, Jiang P, Wang Y, Li J, Xue J, Zhou T, et al. Effects of hepatotrophic factors on the liver after portacaval shunt in rats with portal hypertension. *Chin Med J*. 2006;119(20):1727-33.

Zhou X, Hovell CJ, Pawley S, Hutchings MI, Arthur MJ, Iredale JP, et al. Expression of matrix metalloproteinase-2 and -14 persists during early resolution of experimental liver fibrosis and might contribute to fibrolysis. *Liver Int*. 2004;24:492–501.

Zimmermann A. Regulation of liver regeneration. *Nephrol Dial Transp*. 2004;10(4):iv6-10.

Zimmermann H, Reichen J. Hepatectomy: Preoperative analysis of hepatic function and postoperative liver failure. *Dig Surg*. 1998;15:1-11.