Ernesto Sasaki Imakuma

Análise histomorfométrica de cinco opções de autoenxerto arterial de interposição para transplante de fígado intervivos em adultos

Tese apresentada à Faculdade de Medicina da Universidade de São Paulo para obtenção do título de Doutor em Ciências

Programa de Fisiopatologia Experimental
Orientadora: Prof.ª Dr.ª Elia Tamaso Espin Garcia Caldini

São Paulo
2016

Ernesto Sasaki Imakuma

Análise histomorfométrica de cinco opções de autoenxerto arterial de interposição para transplante de fígado intervivos em adultos

Tese apresentada à Faculdade de Medicina da Universidade de São Paulo para obtenção do título de Doutor em Ciências

Programa de Fisiopatologia Experimental
Orientadora: Prof.ª Dr.ª Elia Tamaso Espin Garcia Caldini

São Paulo
2016

Dados Internacionais de Catalogação na Publicação (CIP)

Preparada pela Biblioteca da
Faculdade de Medicina da Universidade de São Paulo

©reprodução autorizada pelo autor

Imakuma, Ernesto Sasaki
Análise histomorfométrica de cinco opções de autoenxerto arterial de interposição para transplante de fígado intervivos em adultos / Ernesto Sasaki Imakuma. -- São Paulo, 2016.
Tese(doutorado)--Faculdade de Medicina da Universidade de São Paulo. Programa de Fisiopatologia Experimental.
Orientadora: Elia Tamaso Espin Garcia Caldini.

Descritores: 1.Cadáver 2.Transplante de Fígado 3.Artérias 4.Artéria hepática 5.Artéria mesentérica inferior 6.Aterosclerose 7.Histologia

USP/FM/DBD-284/16

DEDICATÓRIA

Dedico meu trabalho a meus pais, pelo apoio e amor incondicionais
e pela força que me deram para toda a vida.

Dedico também ao Prof. Dr. Paulo Massarollo, exemplo
de inteligência, integridade e profissionalismo.
Eu sou o que sou graças a sua dedicação em
me ensinar ciência e humanidade.

AGRADECIMENTOS

Agradeço :

à Profa. Elia Garcia Caldini, por todo o apoio durante a realização do estudo.

à Lívia Barreira, que me faz uma pessoa melhor, que me equilibra e me dá forças para fazer mais do que sou capaz, além de ter visto e revisto, corrigido e obtido as imagens da parte histológica do trabalho.

aos meus amigos da Panela das Mães Judias, Victor, Mônica e Ricardo, cuja amizade, compreensão e competência em resolver toda sorte de buchas e problemas permitiram que esta tese pudesse ser realizada.

aos meus amigos da panela Almeida Prado, que são pessoas incríveis e cuja amizade e confiança me deram a coragem para querer realizar este estudo.

ao Dr. Lincoln Saito Millan pela dedicação e paciência durante todos estes muitos anos que me ensinou, às sextas-feira à noite, as habilidades cirúrgicas que permitiram a realização desta tese.

à Dra. Marília D'Elboux Brescia pela amizade e ajuda em qualquer problema que eu tinha com a tese e com a vida. Seus conselhos foram essenciais para que esta tese fosse feita.

ao André Bordini e ao Michell Lee pela inestimável ajuda em operar os casos no Serviço de Verificação de Óbitos da Capital, às sextas e sábados à noite. Sem vocês, jamais teria sido possível fazer as cirurgias para esta tese.

ao Dr. Vitor Ribeiro Paes ("Vitinho"), à Sueli Bastos, à Iris Amorim, à Nilsa Rodrigues e ao Marcelo Alves Ferreira, por todo apoio e dedicação que permitiram a este tosco cirurgião compreender e realizar um estudo em uma área que eu tão pouco conhecia.

aos funcionários do Serviço de Verificação de Óbitos da Capital pela parceria e ajuda, sem as quais o estudo não teria sido feito.

ao Leandro Ryuchi Iuamoto pela amizade e exemplo que me inspiram a ir mais longe do que penso que é possível. Fazer o Doutorado durante a Residência foi ir mais longe.

ao Igor Tolgyesi e à Vanda Mariscal, da Secretaria do Programa Fisiopatologia Experimental da FMUSP, pela atenção de sempre.

à Fundação de Apoio à Pesquisa do Estado de São Paulo pelo apoio financeiro através do Auxílio Pesquisa - Regular (Processo 2013/20389-0).

NORMALIZAÇÃO ADOTADA

Esta tese está de acordo com as seguintes normas, em vigor no momento desta publicação:

1. Referências: recomendações do Grupo de Vancouver (Uniform Requirements for Manuscripts Submitted to Biomedical Journals, International Committee of Medical Journal Editors - http://www.icmje.org)

2. Universidade de São Paulo. Faculdade de Medicina. Divisão de Biblioteca e Documentação. Guia de apresentação de dissertações, teses e monografias. Elaborado por Anneliese Carneiro da Cunha, Maria Julia de A. L. Freddi, Maria F. Crestana, Marinalva de Souza Aragão, Suely Campos Cardoso, Valéria Vilhena. 3a ed. São Paulo: Divisão de Biblioteca e Documentação; 2011.

3. Abreviaturas dos títulos dos periódicos de acordo com List of Journals Indexed in Index Medicus.

4. Recomendações de estilo para o uso de unidades de SI (Sistema Internacional de Medidas). Disponível em: http://www.sc.ehu.es/sbweb/fisica/ unidades/unidades.htm.

SUMÁRIO

LISTA DE ABREVIATURAS

LISTA DE SÍMBOLOS

RESUMO

ABSTRACT

1. INTRODUÇÃO 1

2. CASUÍSTICA E MÉTODO 8

2.1 ANÁLISE MORFOMÉTRICA 11

2.2 ANÁLISE HISTOLÓGICA 15

2.2.1 TÉCNICAS DE IDENTIFICAÇÃO HISTOPATOLÓGICA 18

2.2.2 AVALIAÇÃO QUALITATIVA DA LESÃO ATEROSCLERÓTICA 18

2.3. ANÁLISE ESTATÍSTICA 20

3. RESULTADO 22

3.1 ANÁLISE MORFOMÉTRICA 22

3.2 ANÁLISE HISTOLÓGICA 26

4. DISCUSSÃO 29

5. CONCLUSÃO 40

6. REFERÊNCIAS BIBLIOGRÁFICAS 41

7. APÊNDICE 46

LISTA DE ABREVIATURAS

ACFL	Artéria circunflexa femoral lateral
AE	Artéria esplênica
AEI	artéria epigástrica inferior
AHD	Artéria hepática direita
AHP	Artéria hepática própria
AMI	Artéria mesentérica inferior
FMUSP	Faculdade de Medicina da Universidade de São Paulo
HE	Hematoxilina-eosina
p	Valor descritivo
PBS	Tampão fosfato-salina
PSH	Picrossírius- hematoxilina
RFO	Resorcina-fucsina com oxidação prévia
SPLIT	Enxerto bipartido
SVOC	Serviço de Verificação de Óbitos da Capital
TAH	Trombose aguda da artéria hepática
TxF	Transplante de fígado
vs	Versus

LISTA DE SÍMBOLOS

cm	Centímetros
kg	Kilograma
±	mais ou menos
<	menor que
m	Metro
mm	Milímetro
mm Hg	milímetros de mercúrio
%	por cento

RESUMO

Imakuma ES. *Análise histomorfométrica de cinco opções de autoenxerto arterial de interposição para transplante de fígado intervivos em adultos* [Tese]. São Paulo: Faculdade de Medicina, Universidade de São Paulo; 2016.

Nos transplantes *intervivos* de fígado em adultos, o enxerto possui apenas uma artéria segmentar, cujo calibre e extensão são geralmente pequenos. Assim, a distância entre essa artéria do enxerto e a artéria hepática do receptor geralmente é grande e os calibres desproporcionais, tornando tecnicamente difícil a reconstrução arterial hepática. Nestes casos, pode-se utilizar um autoenxerto vascular de interposição para facilitar o procedimento, evitando-se assim complicações cirúrgicas. **Objetivo**: O presente trabalho se propôs a comparar a artéria mesentérica inferior (AMI), artéria esplênica (AE), artéria epigástrica inferior (AEI), ramo descendente da artéria circunflexa femoral lateral (ACFL) e artéria hepática própria (AHP) como opções de autoenxerto de interposição em transplantes de fígado *intervivos* em adultos. **Método**: Foram dissecados 16 cadáveres frescos e coletados as referidas artérias de cada um deles. As variáveis estudadas foram diâmetro do orifício proximal, do distal e comprimento. O diâmetro proximal da AHP e os diâmetros distais AE, AMI, AEI e ramo descendente da ACFL foram comparados ao diâmetro distal da AHD. Os diâmetros proximais e distais da AE, AEI e ramo descendente da ACFL foram comparados entre si para avaliar ganho de calibre. **Resultados:** Todas as artérias, exceto a AMI, apresentaram diferença estatisticamente significante em relação à AHD quanto à diâmetro. Em termos de ganho de calibre, as artérias apresentaram diferença estatisticamente significante. Todas as artérias, exceto a AHP, apresentaram comprimento de 3 cm. **Conclusão**: A AMI apresentou a melhor compatibilidade de diâmetro com a AHD e comprimento suficiente para uso como autoenxerto. A AHP, AE, AEI e o ramo descendente da ACFL apresentam calibre estatisticamente diferente da AHD. Destas, somente a AHP não apresentou média de comprimento suficiente para uso em transplante de fígado *intervivos*.

Descritores: Cadáver; Transplante de fígado; Artérias; Artéria hepática; Artéria mesentérica inferior; Aterosclerose; Histologia.

ABSTRACT

Imakuma ES. *Comparative morphometric analysis of five interpositional arterial autografts options for adult living donor liver transplantation* [Thesis]. São Paulo: “Faculdade de Medicina, Universidade de São Paulo”; 2016.

In living donor liver transplantation, the graft presents only a segmental artery, which usually has small diameter and short extension. In these cases, an interpositional arterial autograft can be used in order to obtain vascular extension and better diameter compatibility, making the procedure easier and avoiding surgical complications. **Aim**: We compared the inferior mesenteric artery (IMA), the splenic artery (SA), the inferior epigastric artery (IEA), the descending branch of the lateral circumflex femoral artery (LCFA) and the proper hepatic artery (PHA) as options of interpositional autograft in living donor liver transplantation. **Method:** Segments of at least 3 cm of all five arteries were harvested from 16 fresh adult cadavers from both genders through standardized dissection. The analyzed measures were proximal and distal diameter and length. The proximal diameter of RHA and the distal diameter of SA, IMA, IEA and the LCFA were compared to the distal diameter of the RHA. The proximal and distal diameters of the SA, IEA and the LCFA were compared to study caliber gain of each artery. **Results:** All arteries, except the IMA, showed statistical significant difference in relation to the RHA in terms of diameter. Regarding caliber gain, the arteries demonstrated statistical significant difference. All arteries, except PHA, presented length equal to 3 cm. **Conclusion**: The IMA demonstrated the best compatibility with the RHA in terms of diameter and has shown sufficient length to be employed as interpositional graft. The PHA, the SA, the IEA and the LCFA presented statistically significant different diameters when compared to the RHA. Among these vessels, only the PHA did not show sufficient mean length.

Descriptors: cadaver; liver transplantation; arteries; hepatic artery; mesenteric artery, inferior; atherosclerosis; hystology.

1. INTRODUÇÃO

O transplante de fígado (TxF) é o tratamento de escolha para várias doenças hepáticas terminais. No ocidente, a maioria dos órgãos provém de doadores falecidos[1,2,3,4]. No entanto, o incremento do número deste tipo de doador ao longo dos anos não acompanhou o vertiginoso crescimento da população que necessita de TxF. Assim, ocorreu a geração de listas de espera de preocupante magnitude em todos os países[1,2,3]. Em 2015, no Brasil, mais de 2.600 pacientes ingressaram na lista de espera, enquanto apenas 1.659 TxF com órgãos de doadores falecidos foram realizados[4]. O ano terminou com 1.314 pacientes cadastrados e mais de 800 falecidos na lista de espera nesse período[4].

A disparidade entre a disponibilidade de enxertos de doadores falecidos e o número de candidatos na lista de espera para TxF incentivou o desenvolvimento de novas técnicas que, baseadas na anatomia segmentar do fígado, procuraram aumentar a oferta de órgãos. São exemplos os TxF com enxerto bipartido (SPLIT) e intervivos[5,6,7,8,9,10,11,12]. No SPLIT, o órgão proveniente de um doador falecido é dividido em duas porções, ambas providas de pedículo venoso, arterial, portal e biliar, de forma a poderem ser implantadas em receptores distinto[7,8]. Assim, pode-se beneficiar dois receptores a partir de um único doador. No intervivos, uma porção do fígado de um doador vivo é retirada apenas com pedículos segmentares, de forma a permitir a utilização deste órgão como enxerto para transplante sem prejuízo da função do fígado remanescente no doador[10,13,14,15,16].

Em relação à reconstrução arterial, o TxF com enxerto segmentar apresenta diferenças importantes em relação à técnica habitual. Normalmente, o fígado proveniente de um doador falecido é coletado com um pedículo arterial extenso, que inclui as artérias hepáticas própria e comum, o tronco celíaco e uma porção da aorta abdominal. A disponibilidade de vasos longos e de grande calibre facilita as anastomoses visto que, no receptor, a dissecção da artéria hepática pode progredir mais proximalmente até a identificação de uma bifurcação que amplie a boca anastomótica, permitindo a reconstrução a olho nu, sem necessidade de magnificação (Figura 1).

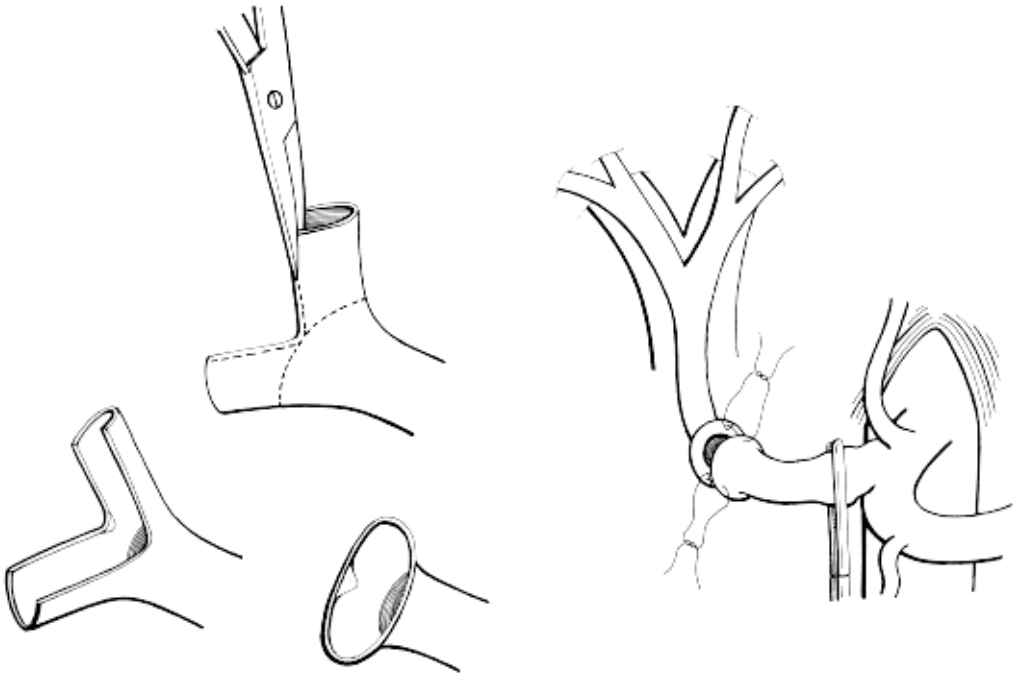

Figura 1 - Técnica de ampliação da boca anastomótica arterial na cirurgia do receptor. A dissecção progride até a identificação de uma bifurcação, geralmente na origem da artéria gastroduodenal. Após o pinçamento da artéria hepática do receptor, são seccionados os dois ramos da bifurcação e o septo entre eles, permitindo a confecção de uma taça que amplia o diâmetro na região onde será confeccionada a anastomose.

Na técnica SPLIT, a divisão do pedículo arterial mantém vasos longos com uma das porções, geralmente o lobo esquerdo, ao passo que a outra, geralmente o lobo direito, dispõe apenas de uma artéria segmentar, a artéria hepática direita (AHD), que é mais fina e mais curta que a artéria troncular. Por essa razão, no lobo que possui artérias segmentares, a anastomose pode ser dificultada pela maior distância entre a artéria do enxerto e a artéria do receptor e pela desproporção de calibre entre estes dois vasos (figura 2A)[17,18]. A dificuldade técnica aumenta o risco de complicações, como trombose e estenose arterial, que podem causar a perda do órgão transplantado[17,18,19,20,21,22].

A trombose aguda da artéria hepática (TAH) é a complicação arterial mais comum e também a mais preocupante do TxF [20,21,22]. A TAH ocorre de 1,7 a 9% dos pacientes em até 30 dias após esta cirurgia e possui taxas de mortalidade e de re-transplante de até 30% e 70% respectivamente [20,22,23]. Fisiopatologicamente, a trombose arterial compromete o fluxo sanguíneo e a perfusão tecidual, levando à falência aguda do enxerto e destruição da via biliar intra-hepática que, em última análise, leva ao re-transplante[23]. Este fato é absolutamente desalentador na atual conjuntura de extensas filas de espera por um enxerto hepático.

Para reduzir o risco de TAH nos transplantes segmentares, muitos cirurgiões preconizam a anastomose microcirúrgica da artéria do enxerto com vasos mais distais do receptor[24]. A preferência se deve a razões técnicas que buscam a utilização de vasos finos, porém de diâmetros congruentes[25,26]. No entanto, no caso do SPLIT, a microcirurgia apresenta alguns obstáculos logísticos para seu uso rotineiro, como a necessidade de equipamento de

magnificação apropriado e também de um profissional especializado ou microcirurgião, que nem sempre estão disponíveis em caráter de urgência quando é ofertado um órgão de doador falecido. Para contornar essa limitação, no SPLIT, foi proposta a utilização de um enxerto vascular de interposição obtido do mesmo doador cadáver (Figura 2) [17,25]. A anastomose mais delicada, entre a artéria do fígado doado e o enxerto vascular, é realizada *ex-situ*, antes da implantação, em condições mais favoráveis, diminuindo o risco de complicações, mesmo sem a utilização de microscópio.[25] Em teoria, essa alternativa também poderia ser empregada no TxF *intervivos*.

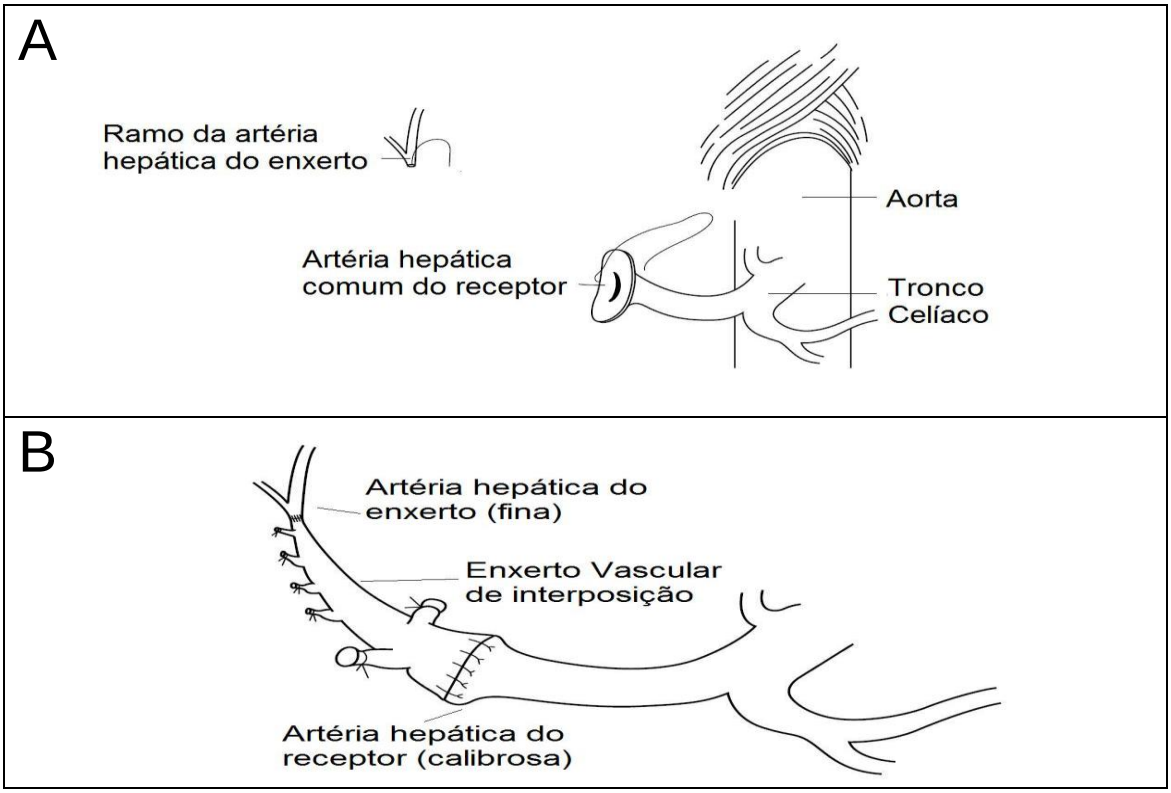

Figura 2 - Desproporção entre a artéria hepática direita do enxerto e a artéria hepática do receptor no transplante segmentar de lobo direito. **A**. Além da diferença de diâmetro, note a distância entre as bocas anastomóticas do enxerto e do receptor; **B.** Uso da artéria mesentérica superior de doador falecido como enxerto interposicional em transplante de fígado, mostrando ganho de calibre e extensão. Modificado com permissão de Muiesan P. *et al*. *Br J Surg*. 2001; 88: 70-72 [17].

Deve-se considerar que, no SPLIT, existem poucas limitações para obtenção de vasos do doador falecido para uso imediato como enxerto alogênico e, virtualmente, qualquer artéria acessível pelas cavidades torácica ou abdominal está disponível para ser coletada. Já no TxF *intervivos,* a coleta de vasos do doador vivo é limitada por razões clínicas e éticas[6,11]. Embora exista a possibilidade de utilização de enxertos vasculares obtidos previamente de doadores falecidos e preservados a frio, esta modalidade é limitada pela necessidade de um banco de tecidos com técnicas de preservação avançadas, e pela possibilidade de degradação dos enxertos[19,27]. Nesse contexto, enxertos autólogos, ou seja, autoenxertos vasculares obtidos do próprio receptor, podem ser uma alternativa aos enxertos alogênicos com a vantagem da ausência de risco de rejeição[18,28,29,30].

É possível intuir algumas características anatômicas e morfológicas que tornam um vaso mais favorável para ser utilizado como autoenxerto de interposição nas reconstruções arteriais do TxF intervivos. A ausência de isquemia regional depois da coleta do autoenxerto é essencial. Enxertos autólogos arteriais utilizados com o intuito de interposição para reconstruções vasculares são amplamente aceitos como superiores a veias e outros condutos em cirurgia cardiovascular, mas também existem evidências disto em TxF[19,31,32,33,34]. Além disto, é tecnicamente desejável a compatibilidade de diâmetros tanto com a artéria do enxerto, que é fina, como com a artéria do receptor, que é calibrosa, assim facilitando a confecção das anastomoses proximal e distal. Desta forma, o formato do autoenxerto vascular ideal seria parecido a um cone (figura 2B). A possibilidade de coleta do enxerto pelo

mesmo acesso cirúrgico da cirurgia de TxF ou com o mínimo de expansão do acesso também é uma característica atraente.

O uso de algumas artérias como autoenxerto de interposição no TxF *intervivos* já foi descrito na literatura, como a artéria mesentérica inferior (AMI), a artéria hepática própria (AHP) e a artéria epigástrica inferior (AEI)[18,28,29]. No caso da AHP, Marcos *et al.*[29] preveem a interposição do vaso em posição invertida, ou seja, utilizando-se a porção proximal da AHP para anastomose distal na artéria hepática direita (AHD) do enxerto hepático. Este artifício simula um formato cônico, permitindo que a bifurcação distal da AHP seja utilizada para ampliação da anastomose proximal com a artéria do receptor (Figura 3)[29]. Teoricamente, outras artérias, como a artéria esplênica (AE) e o ramo descendente da artéria circunflexa femoral lateral (ACFL), podem ser utilizadas com o mesmo propósito[35,36]. É previsível que cada uma dessas opções contemple de maneira diferente as características anatômicas e morfológicas desejáveis para um autoenxerto de interposição.

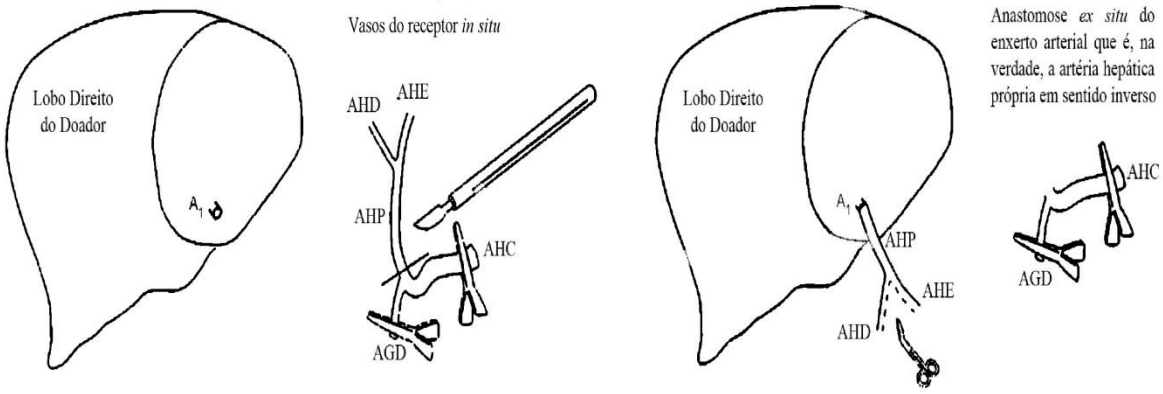

Figura 3 - Confecção do autoenxerto da artéria hepática própria (AHP). Note que a posição do enxerto vascular é invertida, ou seja, a AHP do receptor é seccionada e rodada 180º, para que a extremidade proximal seja anastomosada na artéria hepática do enxerto hepático (A1). Este artifício permite que a bifurcação distal da AHP seja utilizada para ampliação da anastomose proximal com a artéria do receptor. Modificado com permissão de A. Marcos *et al*. *Liver transplantation* 2003; 9: 570-574 [29]**.** Artéria hepática esquerda (AHE). Artéria hepática comum (AHC). Artéria gastroduodenal (AGD).

Embora os aspectos mais relevantes para prevenção da TAH após TxF sejam provavelmente técnicos, outros fatores podem estar implicados. Em análise multivariada, foram identificados três fatores de risco independentes para a TAH: o enxerto hepático proveniente de doador com idade maior que 60 anos, doador falecido por doença cerebrovascular, e uso de artéria ilíaca como enxerto vascular[37]. Sabe-se que o envelhecimento e as doenças cerebrovasculares associam-se a maior grau de doença aterosclerótica[38,39]. Além disto, existem evidências de que as artérias ilíacas são o local mais comum para doença aterosclerótica[40]. Por conseguinte, pode-se hipotetizar que a placa de ateroma esteja envolvida no maior risco de TAH em todas essas três condições. Desta forma, a análise do grau de progressão de doença aterosclerótica no enxerto vascular também pode ser de interesse no contexto do TxF. Existem estudos que avaliam o espessamento das camadas interna e média da AEI, e estimam a lesão aterosclerótica por exames de imagem dos vasos mesentéricos[41,42,43,44]. Entretanto, até o melhor do nosso conhecimento, não existe a descrição histológica com classificação de lesões ateroscleróticas das artérias relacionadas ao TxF.

A presente tese de doutorado se propõe a comparar a morfometria da AHP, a AE, a AMI, a AEI e o ramo descendente da ACFL como opções de autoenxerto em TxF *intervivos* em adultos. Adicionalmente, o objetivo secundário deste trabalho é investigar e descrever a presença e a gravidade de lesões ateroscleróticas destas artérias.

2. CASUÍSTICA E MÉTODO

O projeto foi aprovado pelo Comitê de Ética em Pesquisa da Faculdade de Medicina da Universidade de São Paulo (FMUSP), protocolo nº 406/10 (Vide Apêndice), após autorização do Serviço de Verificação de Óbitos da Capital da Universidade de São Paulo (SVOC). A pesquisa foi conduzida nos Laboratório de Anatomia e Cirurgia Vascular (LIM/02) e de Biologia Celular (LIM/59) da FMUSP.

Foram estudados, prospectivamente, 22 cadáveres frescos de ambos os sexos, com idade igual ou superior a 18 anos, falecidos por causas naturais, disponibilizados pelo SVOC. Os critérios de exclusão foram: cirrose hepática, cirurgia abdominal prévia e presença macroscópica de lesão física das artérias selecionadas no estudo. Em todos os casos, foi registrada a idade, o peso e a altura. Dos 22 casos estudados, 16 (10 masculinos) foram dissecados para estudo morfométrico das artérias, com idade média de 74,5 ± 9,6 anos (limites 58 a 90), peso médio de 61,5 ± 13,2 kg (limites 40 a 91) e altura média de 1,65 ± 0,09 m (limites 1,47 a 1,76). Os demais 6 cadáveres frescos (2 masculinos) foram dissecados para o estudo histológico das artérias, com idade média de 67,3 ± 9,9 anos (limites 37 a 85), peso médio de 50,0 ± 13,2 kg (limites 38 a 88) e altura média de 1,61 ± 0,09 (limites 1,53 a 1,82).

Nos 6 casos submetidos a análise histológica, foram também registrados a causa de morte, comorbidades e diagnósticos patológicos relacionados a aterosclerose, conforme descritos no relatório de autópsia do SVOC (Tabelas 1 e 2).

Tabela 1 – Dados demográficos e causa da morte e tipo de estudo realizado.

CASO	SEXO	IDADE (anos)	PESO (kg)	ALTURA (m)	CAUSA DA MORTE	ESTUDO
1	M	75	58	1,70	x	Morfométrico
2	M	81	50	1,59	x	Morfométrico
3	F	87	60	1,72	x	Morfométrico
4	M	77	60	1,70	x	Morfométrico
5	M	79	59	1,63	x	Morfométrico
6	M	70	69	1,70	x	Morfométrico
7	F	80	65	1,54	x	Morfométrico
8	F	69	42	1,60	x	Morfométrico
9	F	90	40	1,47	x	Morfométrico
10	F	83	43	1,51	x	Morfométrico
11	M	78	70	1,75	x	Morfométrico
12	M	63	70	1,76	x	Morfométrico
13	F	81	65	1,57	x	Morfométrico
14	M	60	91	1,75	x	Morfométrico
15	M	58	65	1,68	x	Morfométrico
16	M	61	75	1,72	x	Morfométrico
17	F	77	40	1,57	IAM	Histológico
18	M	37	88	1,82	EAP	Histológico
19	F	79	38	1,60	EAP	Histológico
20	F	76	46	1,60	IAM	Histológico
21	F	85	55	1,53	ICC	Histológico
22	M	50	63	1,58	IAM	Histológico

Nota: Feminino (F); Masculino (M); Infarto agudo do miocárdio (IAM); Edema agudo de pulmão (EAP); Insuficiência cardíaca congestiva (ICC).

Tabela 2 – Comorbidades e diagnósticos patológicos relacionados à doença

aterosclerótica nos casos submetidos a análise histológica		
CASOS	COMORBIDADES	DIAGNÓSTICOS PATOLÓGICOS DA AUTÓPSIA RELACIONADOS À ATEROSCLEROSE
17	Insuficiência cardíaca	Infarto agudo do miocárdio, miocardioesclerose erim vascular
18	Hipertensão arterial sistêmica	Nada digno de nota
19	Nada digno de nota	Aterosclerose complicada, miocardioesclerose e rim vascular
20	Hipertensão arterial sistêmica	Arteriosclerose generalizada com comprometimento das artérias basilar e ramos, aorta e ramos, coronárias e renais. Nefroesclerose arterio-arteriolar,rins contraídos primários, infarto agudo do miocárdio.
21	Diabetes melitus, hipertensão	Arteriosclerose generalizada: aorta (intensa) e coronária, principalmente.
22	Asma	Arteriosclerose generalizada com comprometimento da artéria basilar e ramos, aorta e ramos, coronárias e artérias renais. Sinais de infarto antigo e nefroesclerose arterio-arteriolar.

2.1 ANÁLISE MORFOMÉTRICA

De cada cadáver estudado, foram obtidos, por meio de dissecção padronizada, segmentos de pelo menos 3 cm dos seguintes vasos: AHP, AE, AMI, AEI e o ramo descedente da ACFL. Quando o vaso apresentava extensão menor que 3 cm, o mesmo era coletado em toda extensão. Com o cadáver posicionado em decúbito dorsal horizontal e braços ao longo do corpo (Figura 4A), a parede abdominal era dissecada por planos por meio de uma incisão xifopúbica com extensão bilateral transversa supraumbilical. Após a obtenção de acesso à cavidade peritoneal, o ligamento hepatoduodenal era cuidadosamente dissecado, identificando-se os componentes do hilo hepático (figura 4B). AHP era coletada desde sua origem (logo após a emergência da artéria gastroduodenal na artéria hepática comum) até a origem da AHD, que era seccionada 1 cm após sua origem. A artéria hepática esquerda era seccionada em sua origem e não foi coletada para estudo.

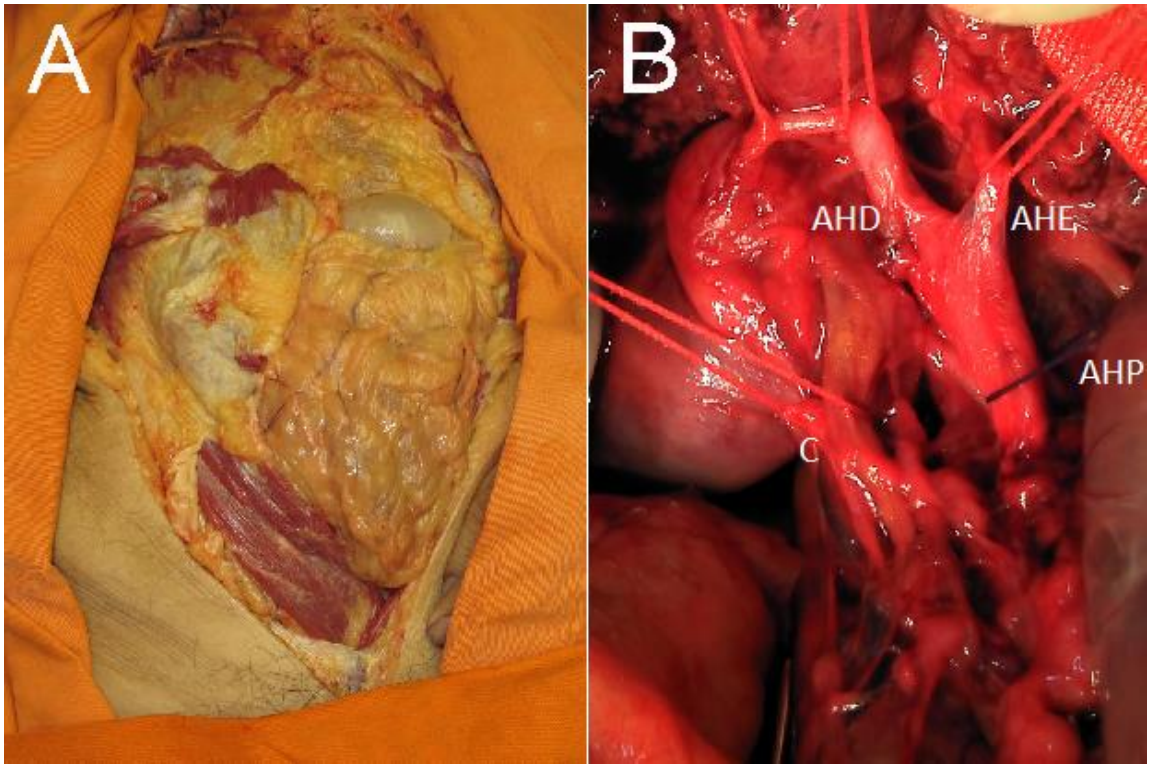

Figura 4 – A. Preparação habitual da dissecção. Cadáver com em decúbito dorsal horizontal com disposição de campos operatórios e incisão xifopúbica com extensão bilateral transversa supraumbilical. **B.** Dissecção das artérias hepática própria (AHP), hepática direita (AHD), hepática esquerda (AHE) e do ducto colédoco (C).

As variações anatômicas da AHP e seus ramos foram classificadas segundo a nomenclatura proposta por Abdullah *et al*.[45] (Figura 5)

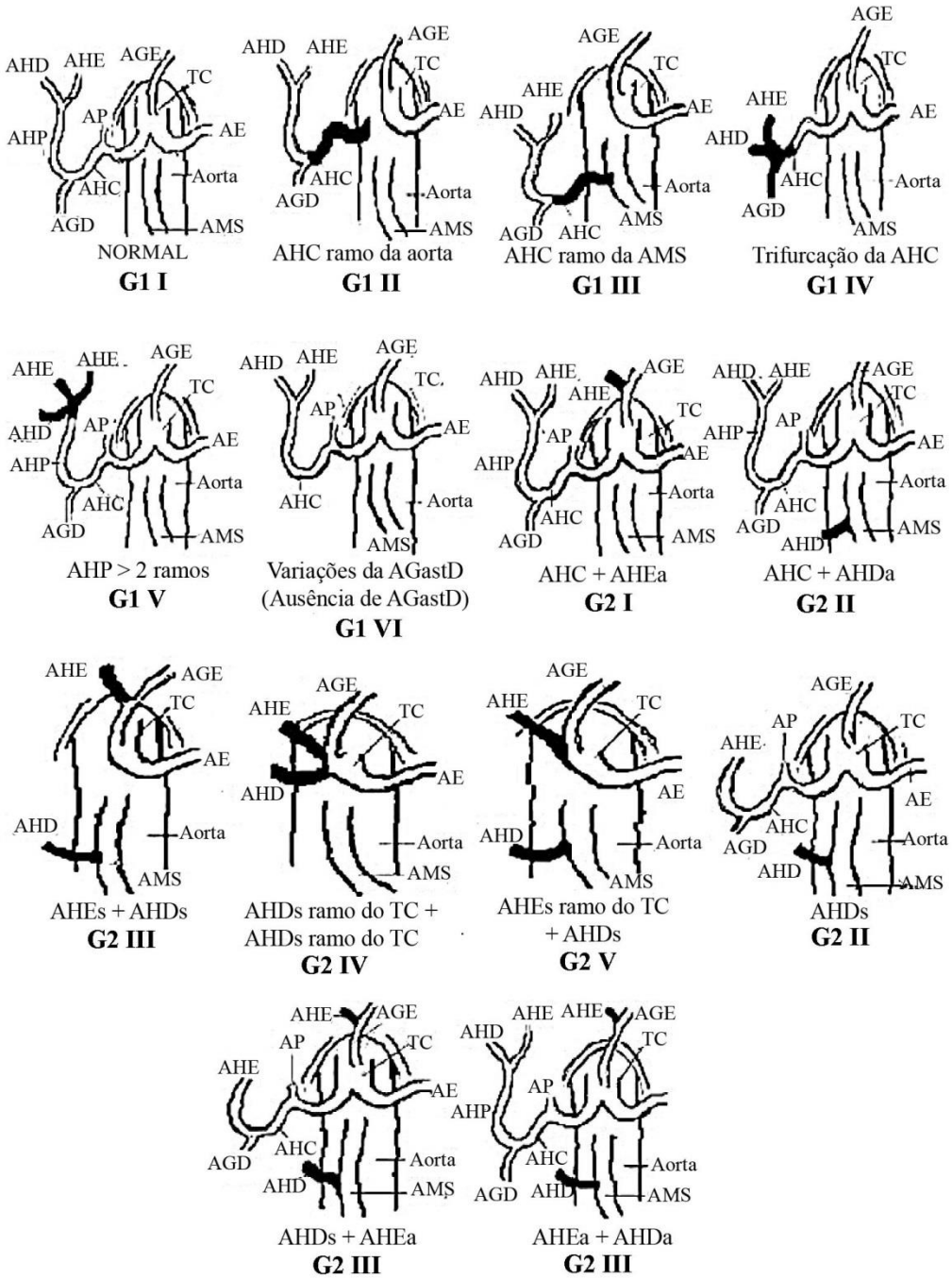

Figura 5 - Classificação anatômica das variações arteriais hepáticas. Modificado com permissão de Abdullah *et al*. *Surg Radiol Anat*. 2006; 28:468-73 [45]. Artéria hepática comum (AHC). Artéria hepática esquerda (AHE). Artéria hepática direita (AHD). Artéria gastroduodenal (AGD). Artéria pilórica ou gástrica direita (AP). Artéria gástrica esquerda (AGE). Tronco celíaco (TC). Artéria mesentérica superior (MAS). Artéria hepática própria (AHP). Substituída (s). Acessória (a).

O segmento da AE era coletado a partir de sua origem no tronco celíaco (Figura 6A). A seguir, as alças de intestino delgado eram rebatidas para a direita e o peritôneo que recobre a raiz do mesentério era aberto e aorta era delicadamente dissecada até se identificar a AMI, que era ressecada a partir de sua origem (Figura 6B). Junto à AMI, um “patch” de aorta, ou seja, um pequeno segmento da parede do vaso, também era retirado.

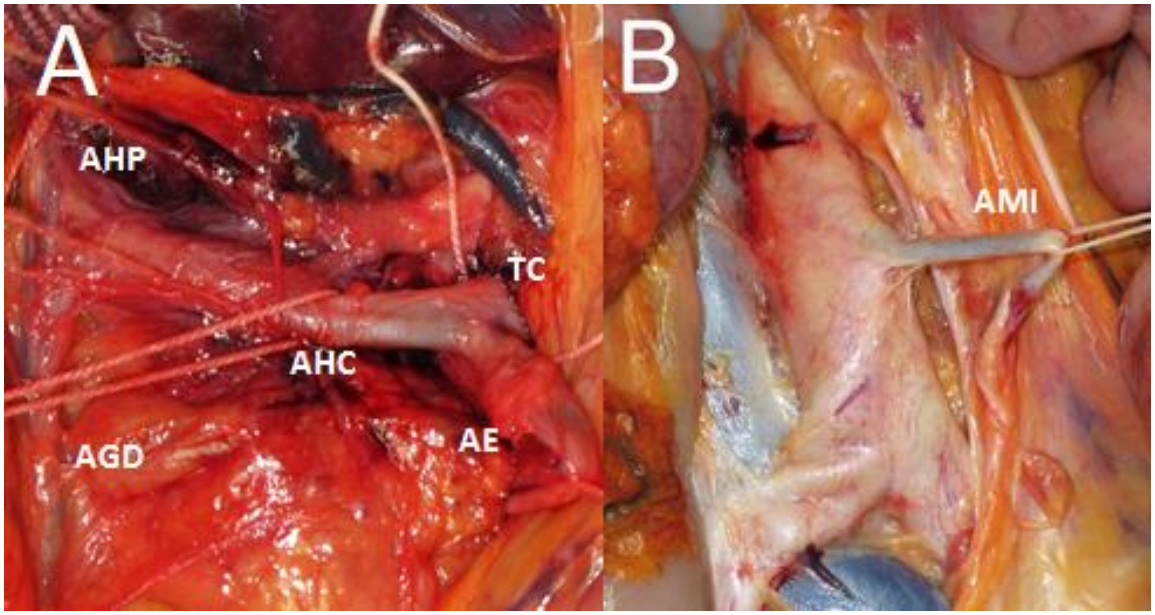

Figura 6 - A. Artéria hepática comum (AHC) e artéria esplênica (AE) originando-se do tronco celíaco (TC). A artéria gastroduodenal (AGD) e a artéria hepática própria originam-se da AHC. **B.** Dissecção da artéria mesentérica inferior (AMI) originando-se da aorta abdominal.

Após a coleta da AMI, a porção mais caudal do músculo reto abdominal direito era rebatida anteriormente, identificando-se a AEI na gordura entre o músculo e a fáscia transversal (Figura 7A). A AEI era dissecada proximalmente, sendo coletado um segmento a partir de sua origem na artéria ilíaca externa. Em seguida, realizava-se uma incisão logitudinal da pele sobre uma linha traçada entre a espinha ilíaca ântero-superior direita e a borda lateral da patela direita. Esses reparos foram adaptados de estudo dos ramos da artéria circunflexa femoral para entendimento do retalho ântero-lateral da

coxa.[36] O músculo reto femoral e músculo sartório eram seccionados, permitindo o acesso para coleta do o ramo descendente da ACFL (Figura 7B).

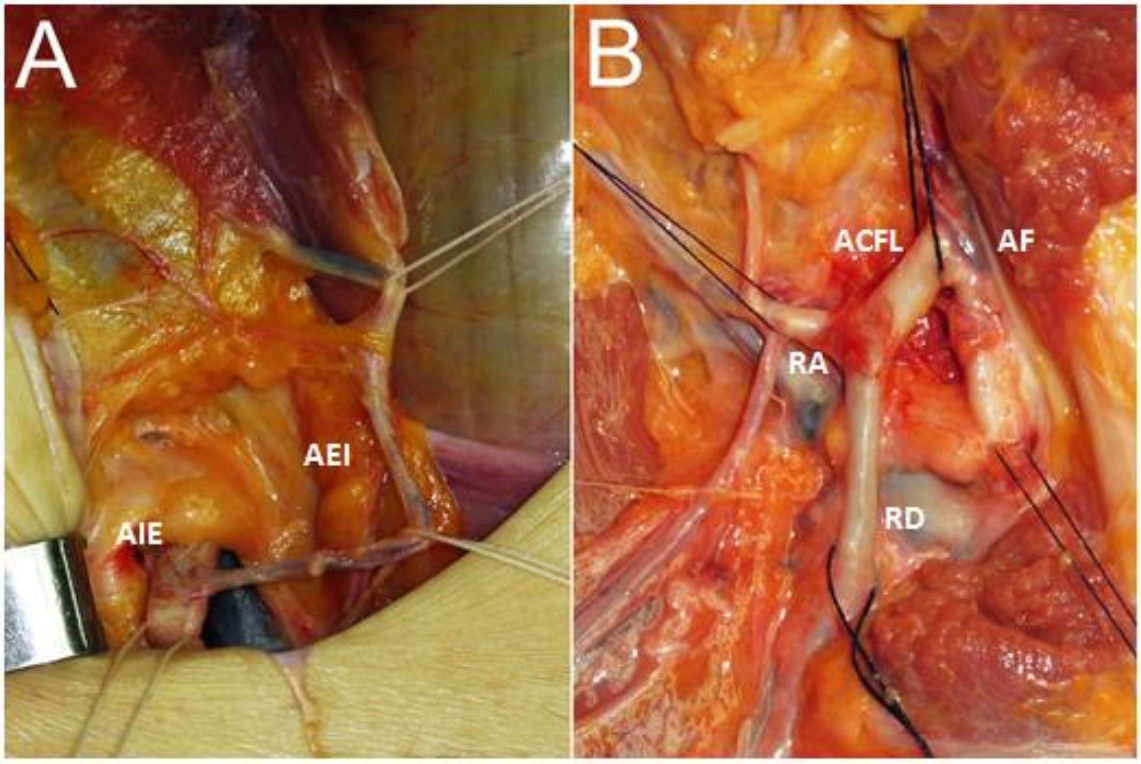

Figura 7 – A. Dissecção da artéria epigástrica inferior (AEI) direita originando-se da artéria ilíaca externa (AIE) direita. **B.** Dissecção da artéria circunflexa femoral lateral (AFCL) originando-se da artéria femoral (AF) e ramificando-se em ramo descendente (RD) e ascendente (RA).

Após a retirada, as artérias eram delicadamente dispostas sobre a mesa para medida do comprimento e dos diâmetros dos orifícios vasculares. Esses procedimentos foram realizados em todos os casos pelo mesmo pesquisador. A mensuração do comprimento de cada um dos enxertos coletados foi feita com uso de régua milimetrada.

Os diâmetros das artérias foram medidos através de dilatadores de coronárias de 0,5 / 1 / 1,5 / 2 / 2,5 / 3 / 3,5 / 4 / 4,5 / 5 / 7 e 9 mm. O dilatador de menor diâmetro era introduzido primeiro e, seqüencialmente, os outros dilatadores eram introduzidos em ordem crescente de diâmetro. Quando houve resistência à entrada da sonda, este procedimento era abortado. O diâmetro do

vaso foi considerado igual ao da maior sonda que foi possível introduzir com delicadeza e mínimo de esforço. Convencionou-se chamar a medida de 6 mm de diâmetro orifícios que não ofereciam resistência a passagem do dilatador de 5 mm, mas que ofereciam ao de 7 mm, dada a impossibilidade de se adquirir um dilatador de 6 mm com os jogos de dilatadores de coronárias comercializados atualmente.

Em relação aos diâmetros, foi realizada a medida do coto da AHD que mantinha continuidade com o enxerto da AHP, dos orifícios proximal e distal da AE, AEI e do ramo descedente da ACFL, do orifício distal da AMI e do orifício proximal da AHP.

2.2 ANÁLISE HISTOLÓGICA

Foram coletados segmentos da AHP, AE, AMI, AEI, AHD e do ramo descendente da ACFL por meio de dissecção padronizada de cadáveres frescos, com pequenas adaptações do procedimento que foi descrito anteriormente para análise morfométrica.

O procedimento para a fixação dos vasos para análise histológica foi padronizado. Após dissecção cuidadosa, as artérias foram preenchidas com paraformaldeído 4% diluído em PBS, sob pressão controlada, para que o processo de fixação se iniciasse *in loco.* Para que a pressão dentro das artérias se mantivesse estável, pinças vasculares eram aplicadas nas extremidades dos vasos de interesse em suas origens. Todos os ramos arteriais encontrados na dissecção eram ligados com algodão 4-0 exceto por um, geralmente o ramo com aspecto mais calibroso, por onde era delicadamente introduzida uma

sonda uretral de calibre adequado ao vaso, com uma válvula anti-refluxo de acessos venosos conectada em sua extremidade proximal. Uma torneira de 3 vias com um manômetro adaptado à saída lateral era conectado à porção distal à válvula. A terceira via era utilizada, então, para infusão de paraformaldeído 4% em PBS através da sonda. O fluxo da solução era interrompido, quando a pressão no sistema atingia 60 mm Hg (Figura 8). O conjunto de torneira manguito e seringa eram retirados e a válvula mantinha a pressurização dentro das artérias (Figura 9). Após 10 minutos de fixação, as artérias eram coletadas. Um ponto cirúrgico com fio monofilamentar era realizado na adventícia de cada artéria em sua porção distal para posterior orientação.

Após coleta, as artérias foram imersas em paraformaldeído 4% em PBS e permaneciam neste processo de fixação por 24 a 72 horas. Depois deste período, foram submetidas a processo de desidratação por 24 horas em banho sequencial de álcool 70%, 80% e 100%. No dia seguinte, os segmentos arteriais eram recortados de modo a se obter fragmentos de 0,5 cm em 0,5 cm de comprimento. Um fragmento da porção proximal, um a dois da média e um da distal de cada artéria era selecionado de acordo com lesão aterosclerótica macroscopicamente visível. Artérias de mais de 3 cm de comprimento tinham 2 fragmentos obtidos de sua porção média. Procurou-se selecionar o fragmento com aspecto de lesão aterosclerótica mais importante. Caso não houvesse aterosclerose visível, os fragmentos eram obtidos ao acaso destas porções. Estes fragmentos selecionados foram incluídos em blocos de parafina. Após a inclusão, a microtomia era realizada, sendo obtidos cortes histológicos de 5µm de espessura.

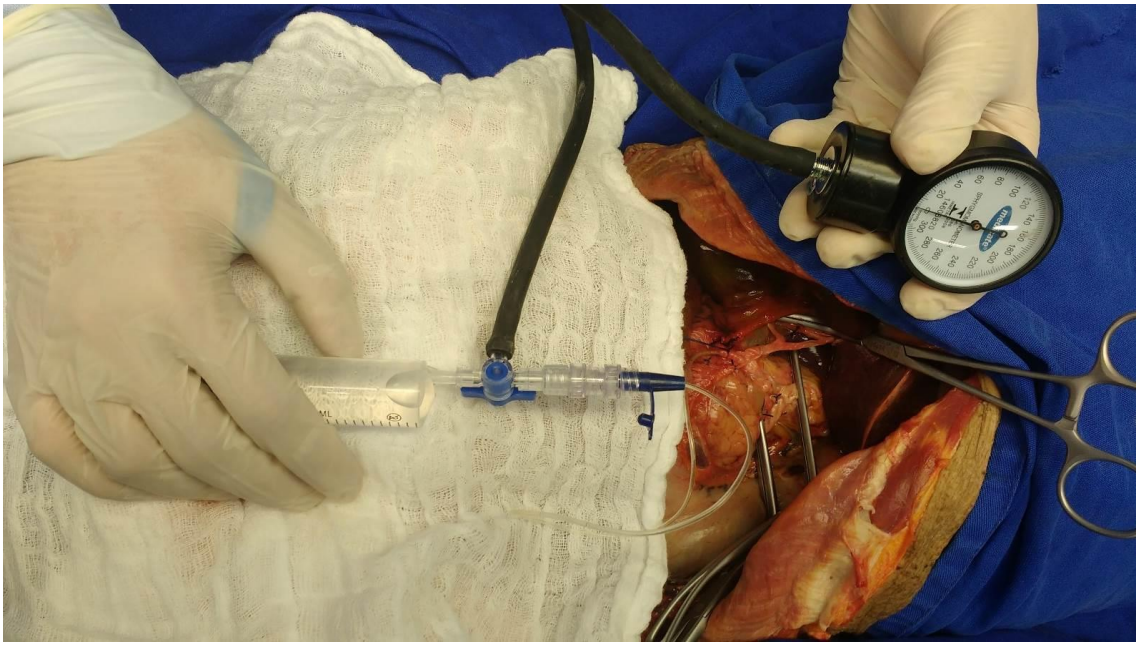

Figura 8 - Dissecção, fixação *in situ* e coleta da artéria hepática própria, artéria hepática direita e artéria esplênica. Em destaque, o conjunto de material utilizado para realização da fixação: torneira de 3 vias, manômetro, seringa com conteúdo de paraformaldeído 4% diluído em solução fosfato-salina e sonda uretral com válvula.

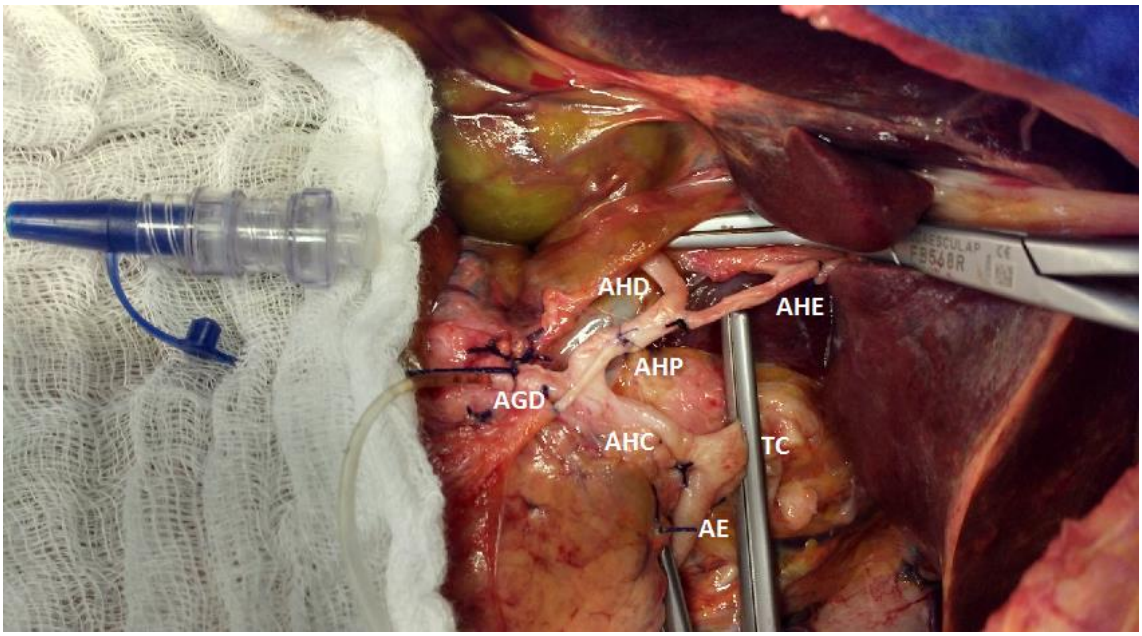

Figura 9 - Fixação *in* situ com pressurização e coleta da artéria hepática própria (AHP), artéria hepática direita (AHD) e artéria esplênica (AE). A pressão era mantida por meio de fechamento da AHD, tronco celíaco (TC) e AE com clampes vasculares, e ligadura da artéria hepática esquerda (AHE), e de todos outros ramos menores com fio de algodão. A artéria gastroduodenal (AGD) era cateterizada com a sonda uretral. A solução fixadora era injetada e a válvula (que repousa sobre a compressa na imagem) mantinha o sistema pressurizado.

2.2.1 TÉCNICAS DE IDENTIFICAÇÃO HISTOPATOLÓGICA

Os elementos teciduais das paredes arteriais foram identificados histologicamente por quatro métodos de coloração: Hematoxilina-eosina (HE), para análise histopatológica geral, Picrossírius contracorado pela hematoxilina (PSH) para a análise das fibras colagênicas e Resorcina-fucsina com oxidação tecidual prévia pela oxona (RFO) para análise das lâminas elásticas e fibras elásticas na parede arterial.

2.2.2 AVALIAÇÃO QUALITATIVA DA LESÃO ATEROSCLERÓTICA

Um intérprete patologista realizou a leitura das lâminas. O patologista foi cegado quanto a qual artéria ou porção pertencia o corte da lâmina. A lesão aterosclerótica encontrada foi categorizada de acordo com a classificação de lesões vasculares do *Committee on Vascular Lesions of the Council on Arteriosclerosis* da *American Heart Association,* que leva em conta a progressão da aterosclerose, desde a lesão inicial até a mais avançada e complicada (Tabela 3)[46,47]. Para tanto, foram examinados os cortes corados com HE e PSH para a análise dos elementos celulares e identificação precisa dos elementos fibrosos, respectivamente. O grau de aterosclerose da artéria foi considerado igual à lesão mais avançada encontrada à leitura de suas lâminas por microscopia óptica.

Tabela 3 – Classificação histopatológica segundo progressão de aterosclerose da American Heart Association

LESÃO	DESCRIÇÃO
Inicial (tipo I)	Corresponde à presença de células espumosas isoladas (macrófagos repletos de lipídeos).
Estrias Gordurosas (tipo II)	Correspondem a máculas de 1 cm ou mais de comprimento formadas pela coalescência das áreas contendo células espumosas repletas de lipídeos.
Lesão Intermediária (tipo III)	Corresponde a alterações presentes na lesão tipo II associada à presença de pequena quantidade de lipídeos no espaço extracelular.
Ateroma (tipo IV)	Corresponde a um espessamento difuso da íntima, com as alterações presentes na lesão tipo III, porém com maior quantidade de núcleo de lipídeos no espaço extracelular e a presença de células musculares lisas na camada íntima;
Fibroateroma (tipo V)	Corresponde a placas com núcleo lipídico e células musculares lisas envolvidos por uma cápsula fibrótica rica em colágeno calcificada ou não. Os fibroateromas podem se projetar para a luz da artéria, comprometendo o fluxo sanguíneo. Além disso, quando instáveis, podem se romper levando à complicações da placa.
Lesão complicada (tipo VI)	Corresponde a lesão ulcerada, com áreas hemorrágicas, hematomas e trombo sobreposto.

Fonte: Adaptada de Stary *et al*. *Arterioscler. Thromb. Vasc. Biol*. 1995; 15: 1512-1531 e Stary *et al*. *Arterioscler. Thromb. Vasc. Biol*. 1994; 14: 840-856[46,47].

2.3. ANÁLISE ESTATÍSTICA

O projeto para o análise morfométrica das artérias previa o estudo de 30 cadáveres frescos, de ambos os sexos, disponibilizados pelo Serviço de Verificação de Óbitos da Capital (SVOC). O tamanho da amostra foi estimado considerando o diâmetro médio da AHD de 3,6 ± 0,4 mm, fixando o erro alfa bicaudal em 0,05 e procurando identificar uma diferença 0,2 mm em relação ao diâmetro dos enxertos analisados[48]. Desta forma, obteve-se um poder de 0,977, ou seja, uma probabilidade de 98% de rejeitar a hipótese de nulidade caso a diferença entre o diâmetro da AHD e do vaso em comparação fosse de 0,2 mm. Foi prevista a realização de uma *interim analysis* quando amostras de 16 cadáveres frescos estivessem coletadas.

Para realização da análise estatística, utilizou-se o programa SPSS® versão 9.0. O teste de Mauchly para esfericidade foi utilizado para avaliar a condição de distribuição normal das variáveis. Convencionou-se a medida do diâmetro distal da AHD como representativo da artéria segmentar do enxerto. O diâmetro distal da AHD foi comparado ao diâmetro proximal da AHP e aos diâmetros distais das artérias AE, AMI, AEI e ramo descendente da ACFL por meio de análise de variância para medidas repetidas. Em seguida, usou-se o teste “t” para amostras pareadas com o ajuste para múltiplas comparações de Bonferroni para identificar os pares com diferença significante. O teste “t”

pareado foi empregado, também, para comparar entre si os diâmetros proximais e distais da AE, AEI e ramo descendente da ACFL.

Em relação à análise histológica, a ausência de resultado prévios publicados sobre o assunto impediu um cálculo confiável do tamanho da amostra. Por essa razões, foi proposta a realização inicial de um estudo piloto com alguns cadáveres frescos, de ambos os sexos, disponibilizados pelo Serviço de Verificação de Óbitos da Capital (SVOC).

3. RESULTADO

3.1 ANÁLISE MORFOMÉTRICA

A variação anatômica mais comum das artérias hepáticas foi a G I I, encontrada em 14 casos. As variações G I IV e G I V foram vistas em 1 caso cada uma.

O diâmetro proximal da AHP e os diâmetros distais AE, AMI, AEI e ramo descendente da ACFL foram comparados ao diâmetro distal da AHD (Figura 10).

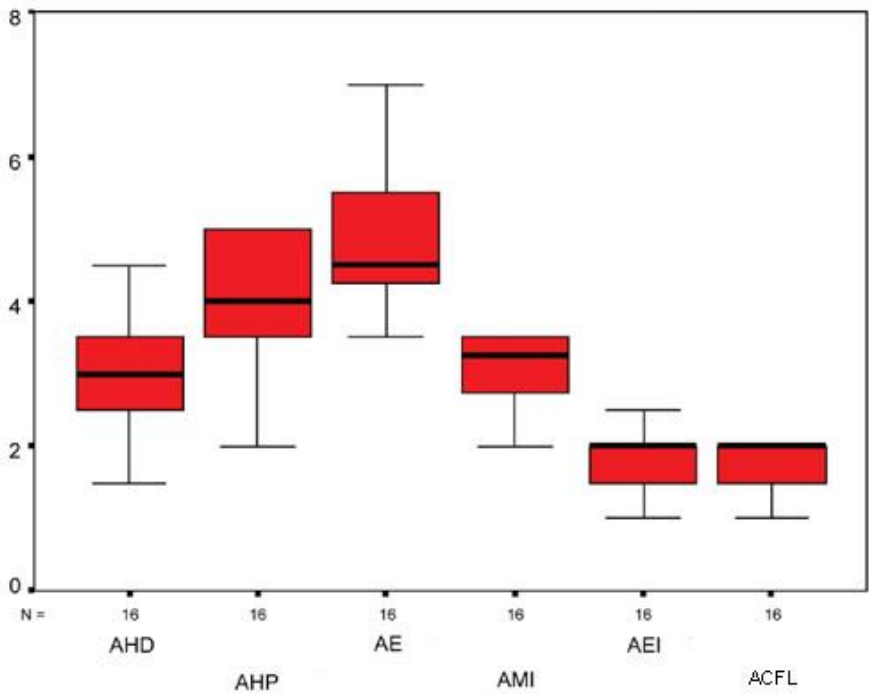

Figura 10 - Box plot evidenciando a distribuição das medianas do diâmetro proximal da artéria hepática própria (AHP) e dos diâmetros distais da artéria esplênica (AE), artéria mesentérica inferior (AMI), artéria epigástrica inferior (AEI), ramo descendente da artéria circunflexa femoral lateral (ACFL) e artéria hepática direita (AHD).

A Tabela 4 mostra a comparação do diâmetro da AHD com o de cada uma das cinco opções de autoenxertos arteriais. Somente o diâmetro da AMI não apresentou diferença estatisticamente significante em relação ao da AHD. Os diâmetros da AHP e da AE foram significantemente maiores que o da AHD, ao passo que os diâmetros da AEI e do ramo descendente da ACFL, quando comparadas ao da AHD, foram significantemente menores.

Tabela 4 - "Teste T" para amostras pareadas comparando diâmetros entre AHD e as opções de autoenxerto arteriais

ARTÉRIAS	DIFERENÇA MÉDIA (mm)	p (a)	p (b)	IC 95% (a)	IC 95% (b)
AHP vs AHD	1,094	0,000	0,000	0,714 a 1,473	0,473 a 1,714
AE vs AHD	1,938	0,000	0,000	1,415 a 2,460	1,083 a 2,792
AMI vs AHD	0,156	0,533	1,000	-0,365 a 0,678	-0,696 a 1,008
AEI vs AHD	-1,063	0,000	0,001	-1,474 a -0,651	-1,735 a -0,390
ACFL vs AHD	-1,156	0,000	0,005	-1,687 a -0,626	-2,023 a -0,289

Nota: Teste T para amostras pareadas: (a) Sem ajuste. (b) Com ajuste para múltiplas comparações de Bonferroni. IC 95% = intervalo de confiança para 95%. p = valor descritivo. Artéria hepática própria (AHP), artéria hepática direita (AHD), artéria esplênica (AE), artéria mesentérica inferior (AMI), artéria epigástrica inferior (AEI), ramo descendente da artéria circunflexa femoral lateral (ACFL).

A comparação dos diâmetros proximais e distais do ramo descendente da ACFL, AEI e AE (Figuras 11, 12 e 13) apresentou diferença estatisticamente significante no teste "t" pareado (Tabela 5).

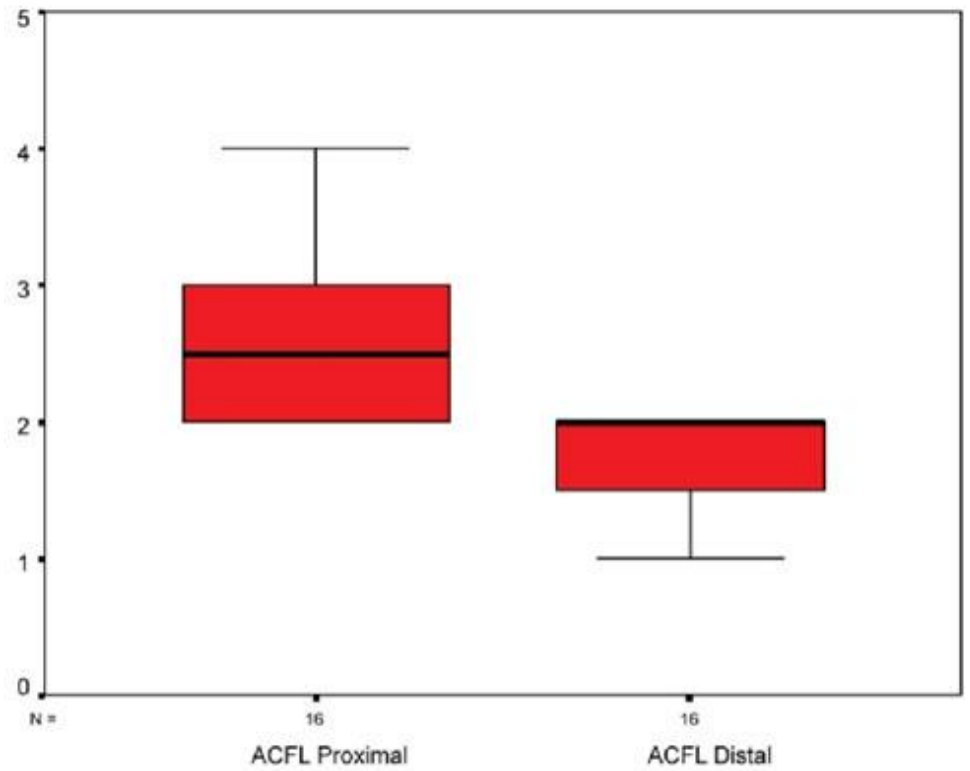

Figura 11 - Box plot evidenciando a distribuição das medianas dos diâmetros proximais e distais do ramo descendente da ACFL. Ramo descendente da artéria circunflexa femoral lateral (ACFL) .

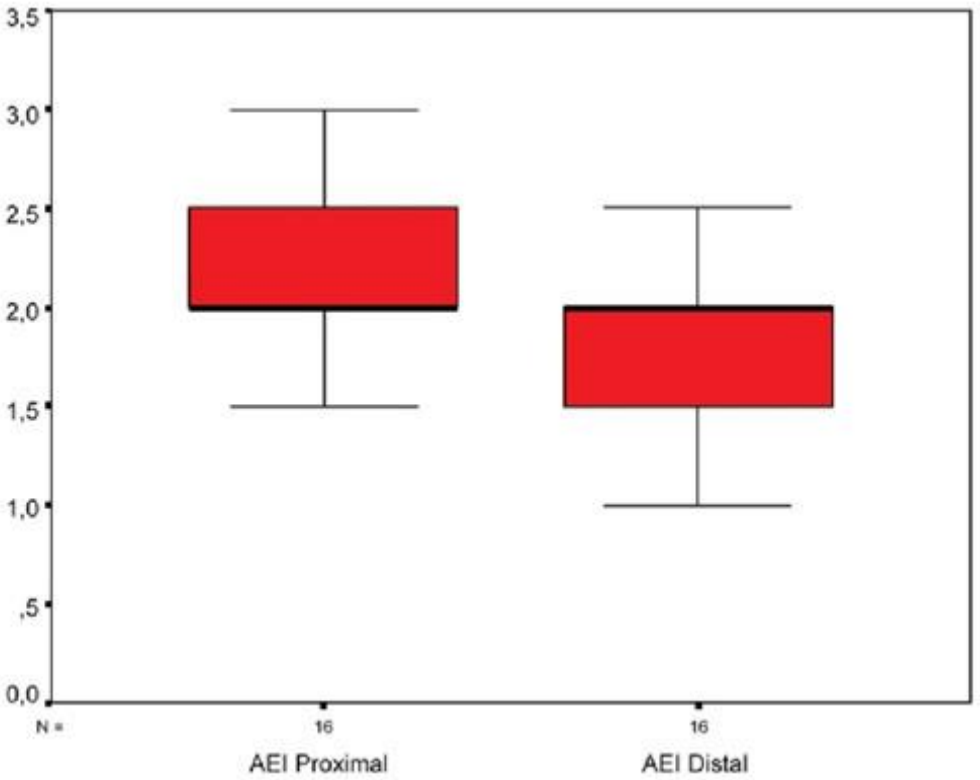

Figura 12 - Box plot evidenciando a distribuição das medianas dos diâmetros proximais e distais da AEI. Artéria epigástrica inferior (AEI).

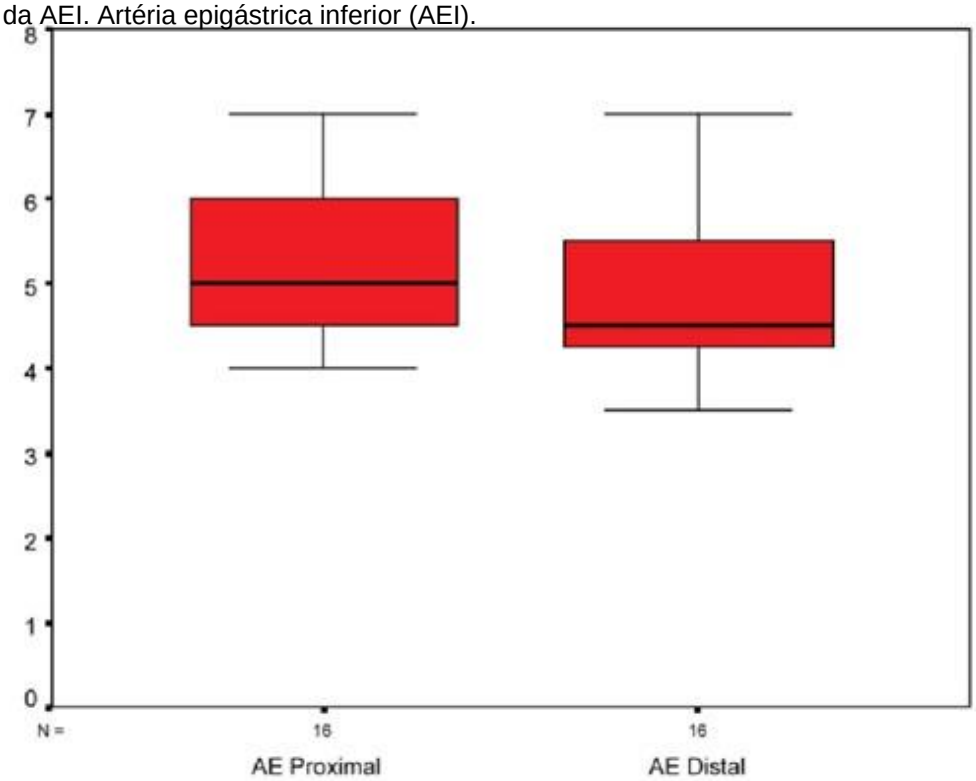

Figura 13 - Box plot evidenciando a distribuição das medianas dos diâmetros proximais e distais da AE. Artéria esplênica (AE).

Tabela 5 - Teste“T’” pareado comparando diâmetro proximal e distal da AE, AEI E ACFL

Artérias	Diferença média (mm)	Desvio padrão	Valor descritivo (p)
AE proximal - AE distal	0,3750	0,5323	0,013
AEI proximal – AEI distal	0,3125	0,2500	0,000
ACFL proximal – ACFL distal	0,7500	0,4082	0,000

Nota: Artéria esplênica (AE), artéria epigástrica inferior (AEI) e ramo descendente da artéria circunflexa femoral lateral (ACFL).

Em todos os casos, o comprimento coletado da AE, AEI, AMI e ACFL foi de 3 cm. A AHP teve média de comprimento de 1,9 cm ± 0,9 cm (limites 0 a 3).

3.2 ANÁLISE HISTOLÓGICA

A AHP não possuía comprimento suficiente para que, tecnicamente, fosse possível coletá-la sob pressão em 3 dos 6 casos.

Após análise histológica em microscopia óptica, não foram encontradas nas artérias estudadas alterações que caracterizassem a presença de lesão aterosclerótica, de acordo com a classificação de progressão de aterosclerose da AHA[46,47].

No entanto, foram encontradas, em todos os 6 casos, outras alterações em todas as artérias estudadas. Encontrou-se fibrose e proliferação de células musculares lisas na camada íntima (Figura 14 e 15), calcificação da lâmina elástica interna (Figura 14), além de duplicação e ocasionais descontinuidades ou rupturas da lâmina elástica interna (Figura 16).

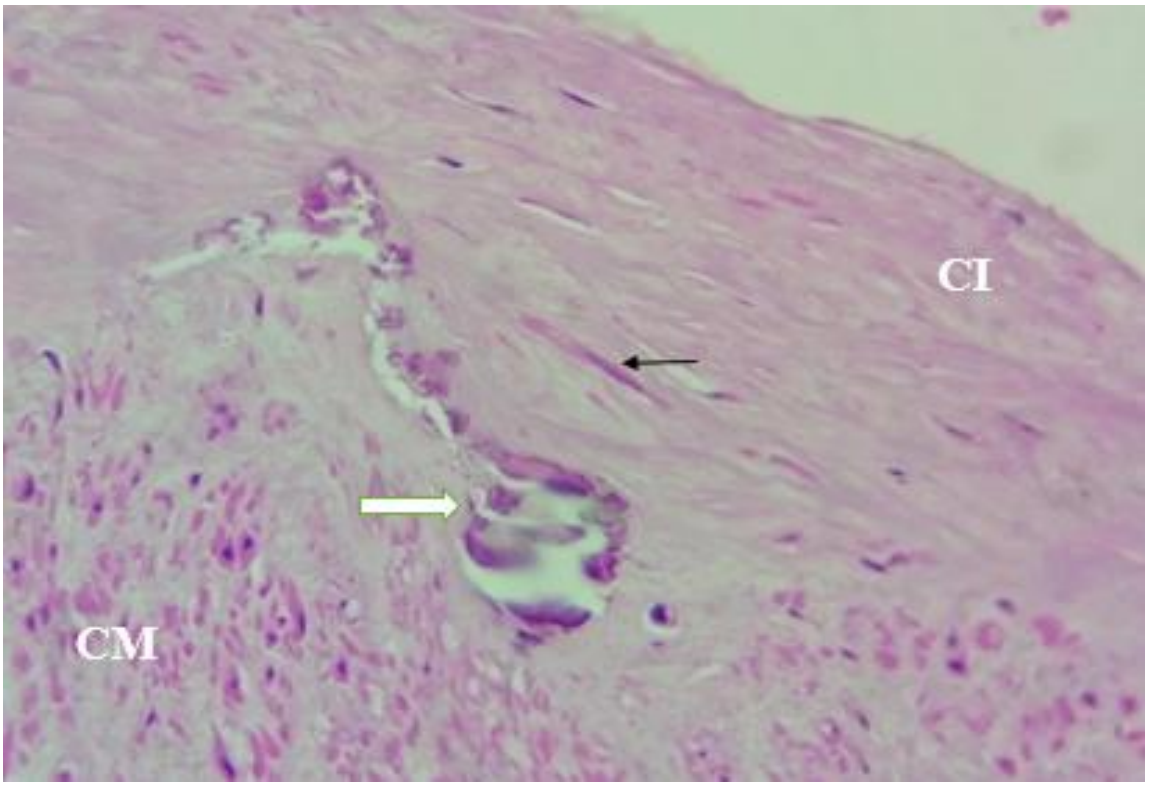

Figura 14 – Corte histológico da artéria esplênica exibindo fibrose e proliferação de células musculares lisas (seta preta) na camada íntima (CI). Notam-se calcificações da lâmina elástica interna (seta branca). Camada média (CM). Corado por hematoxilina-eosina. Objetiva 40x.

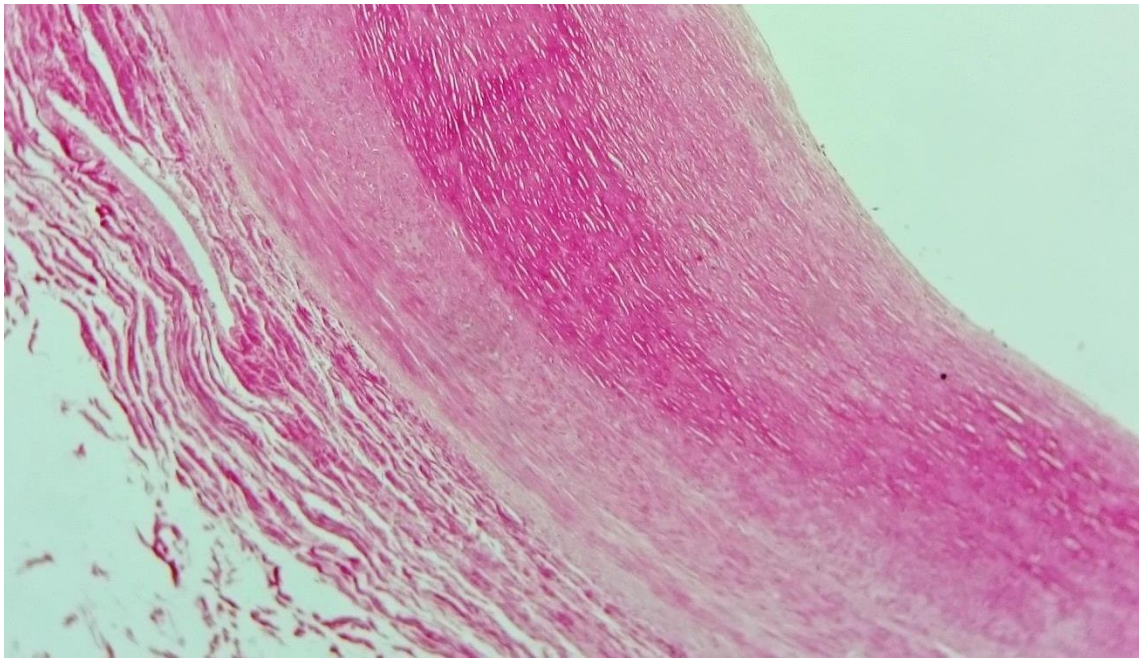

Figura 15 – Corte histológico da artéria mesentérica inferior com marcado espessamento fibroso da camada íntima (CI). Camada média (CM), adventícia (ADV). Corado por picrossírius, Objetiva 10x.

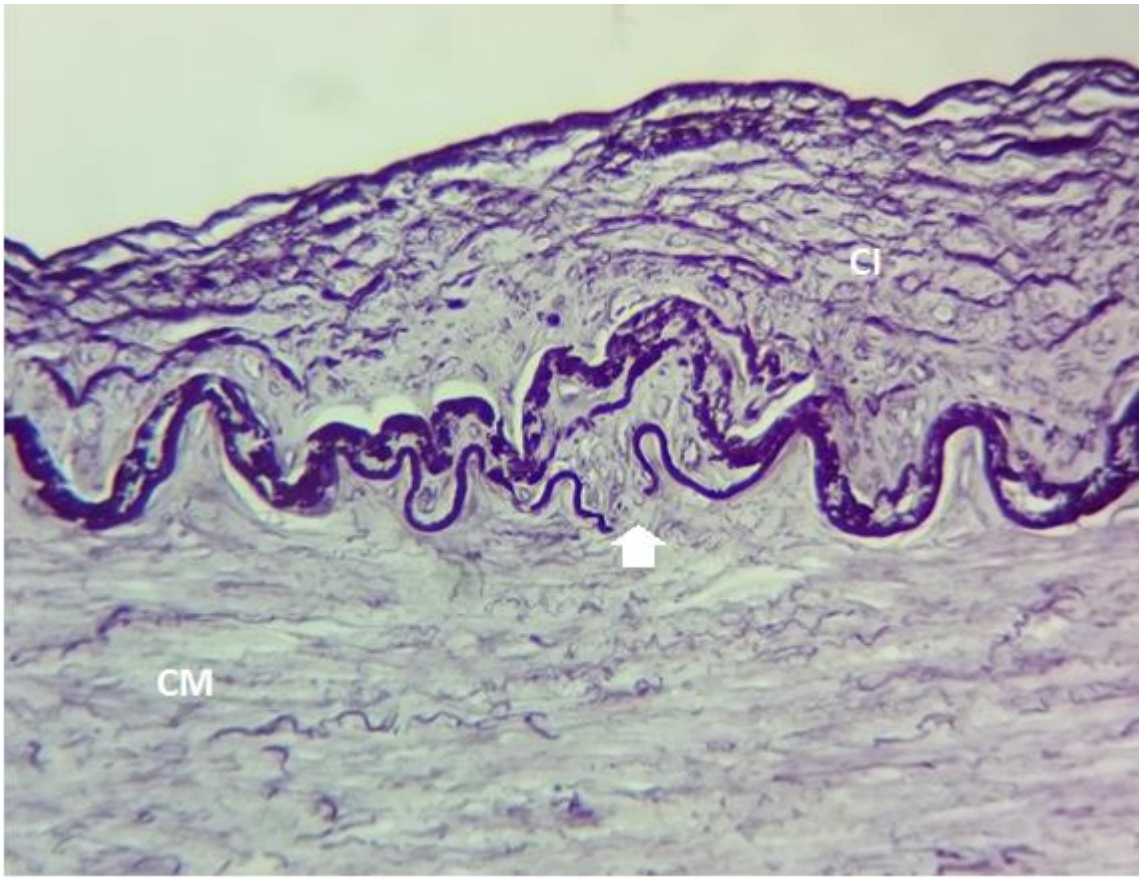

Figura 16 - Corte histológico da artéria mesentérica inferior, demonstrando duplicação e rupturas focais da lâmina elástica interna (seta). Camada íntima (CI), camada média (CM). Corado por resorcina-fucsina com oxidação tecidual prévia, Objetiva 40x.

4. DISCUSSÃO

Existem poucas publicações na literatura relativas à reconstrução com autoenxertos vasculares de interposição nos TxF intervivos, apesar da potencial relevância do tema na prática clínica[18,29,30]. Assim, permanecem muitas lacunas de conhecimento envolvendo a utilização destes vasos. A informação acumulada não possui suficiente evidência científica para embasar uma recomendação de utilização rotineira e segura de autoenxertos arteriais. Por essa razão, um estudo experimental em cadáver é cabível como ponto de partida para se estudar a questão, antes da proposição de um eventual ensaio clínico.

O presente estudo foi concebido originalmente como uma investigação exclusivamente morfométrica, referente à compatibilidade de diâmetros vasculares e ao formato de algumas opções de autoenxertos arteriais. O trabalho se insere na linha de pesquisa “Bases fisiopatológicas das complicações clínicas e cirúrgicas do transplante de fígado”, sediada no Laboratório de Anatomia e Cirurgia Vascular (LIM/02), ligado ao Departamento de Cirurgia da FMUSP.

A proposta inicial da investigação se restringia à análise de variáveis relacionadas a bases técnicas para a confecção das anastomoses. O uso de cadáveres formolizados, embora disponíveis no LIM/02, foi descartado devido à preocupação com as alterações causadas pelo processo de fixação, como a retração tecidual e a perda de elasticidade. Por essa razão, optou-se pelo estudo de cadáveres frescos. Contribuiu para essa opção a disponibilidade de

cadáveres no SVOC, que são habitualmente utilizados pela disciplina tanto para atividades didáticas como para pesquisa.

Os autores elaboraram um método para a realização da dissecção, obtenção e medição de artérias em cadáveres frescos. Procurou-se reproduzir o acesso abdominal do TxF, com algumas adaptações. No transplante clínico, o acesso à cavidade abdominal é realizado habitualmente por uma incisão subcostal bilateral, e a exposição é obtida com auxílio de afastadores especiais, que são fixados à mesa cirúrgica. No ambiente do SVOC, foi utilizada uma incisão xifopúbica que, nas situações de exposição insuficiente, foi ampliada por meio de esternotomia ou de extensão transversa bilateral supraumbilical. Esta abordagem permitiu um acesso tecnicamente fácil e rápido, com a vantagem de reproduzir a incisão rotineira para a necrópsia. Embora a possibilidade de obtenção de enxertos vasculares pela mesma incisão do TxF faça parte das características ideais do autoenxertos vasculares, os autores acreditam que essa mudança na incisão não tenha qualquer influência nos resultados.

A escolha do local de secção dos vasos e o material utilizado para medir o diâmetro dos mesmos merecem comentários. Pela facilidade de se eleger como parâmetro anatômico a origem do vaso, optou-se por seccionar as artérias sempre a 3 cm deste local. Assim, a porção coletada da artéria pode não necessariamente corresponder àquela que irá ser realmente utilizada na cirurgia de TxF intervivos. O comprimento foi escolhido baseado na experiência cirúrgica dos autores. Julgou-se suficiente 3 cm para exceder a distância necessária para interposição entre a artéria segmentar do enxerto e artéria

proximal do receptor no TxF intervivos em adultos. Para a mensuração do diâmetro das artérias, optamos pelo uso de dilatadores de coronária com diâmetros previamente conhecidos. Para aumentar a confiabilidade das medidas, estabeleceu-se que um único observador faria as medições, a fim de uniformizar o procedimento e diminuir o erro entre medidas, pois, a depender da força e sensibilidade do indivíduo que realiza a medição, a artéria pode dilatar-se, produzindo-se assim um resultado maior que o diâmetro real do vaso.

Algumas medidas, como o diâmetro distal da AHP, não foram realizadas por serem consideradas irrrelevantes. Como a AHP geralmente se bifurca, originando a AHD e a AHE, é possível seccionar esse dois ramos, formando uma taça de diâmetro passível de variação, que pode ser ajustada de acordo com diâmetro do artéria do receptor (Figura 3). O diâmetro distal da artéria hepática comum do receptor corresponde à bifurcação em AHP e artéria gastroduodenal, que também permite formar uma taça (Figura 1).

O enxerto de AHP apresentou um diâmetro estatisticamente maior que o da AHD. No entanto, outras características favorecem seu uso como autoenxerto. A sua facilidade de obtenção, que faz parte de um tempo que ocorre naturalmente na cirurgia do TxF, somada à possibilidade de confecção de uma boca anastomótica na variação anatômica mais comum, diminui o tempo necessário para a reconstrução arterial em última análise. Isto torna este enxerto atraente na situação em que se pretende o mínimo de tempo de isquemia do fígado durante a reconstrução arterial. Todavia, este enxerto possui outras desvantagens. Devido à grande freqüência de variações anatômicas nesse segmento, os autores optaram por identificá-las por códigos

seguindo uma padronização já previamente descrita na literatura.[52] A quantidade de variações da artéria hepática torna mais complexa a utilização da AHP como autoenxerto, visto que em algumas variações não é possível a confecção da boca anastomótica nem do uso do enxerto, como a variação G I IV na Figura 5, na qual não existe a AHP. Além disto, a média de comprimento encontrada em nosso estudo foi de apenas 1,9 cm, o que também limita seu uso.

O diâmetro da AE também se demonstrou estatisticamente maior que o diâmetro da AHD. No entanto, a AE, como o autoenxerto de AHP, tem a facilidade de abordagem. Além de ser factível a obtenção deste vaso pela mesma incisão do TxF, alguns cirurgiões já incluem a ligadura da AE como um tempo de rotina no TxF intervivos[49]. Alguns pacientes, após o transplante, apresentam hiperfluxo portal, sendo a ligadura da AE uma das maneiras que podem ser úteis para diminuí-lo, mas esta ligadura não é isenta de complicações, como infarto e abscesso esplênicos[49,50]. No quesito “ganho de calibre”, embora a diferença entre o diâmetro proximal e distal deste enxerto tenha sido estatisticamente significante, o valor médio desta diferença foi de apenas 0,4 mm, ou seja, insuficiente para caraterizar o formato cônico que seria desejável.

O ramo descendente da ACFL se demonstrou morfologicamente diferente da AHD, com um diâmetro significantemente menor. Assim como a AE, seu diâmetro proximal tem diferença pequena em relação ao distal, embora estatisticamente significante. Entretanto, algumas vantagens deste enxerto puderam ser constatadas. O vaso é a artéria que nutre o retalho ântero-lateral

da coxa e é conhecida por não gerar isquemia local quando seccionada ou ligada[36]. Uma outra característica do ramo descendente da ACFL é sua localização distante do campo cirúrgico do TxF. Por um lado, isso possibilita a atuação em duas equipes simultâneas, o que pode diminuir o tempo cirúrgico gasto na reconstrução arterial. No entanto, a coleta deste enxerto necessita de uma incisão na coxa para sua obtenção. A realização de novas incisões, acrescido do fato de o cirurgião transplantador de fígado geralmente não estar familiarizado com a dissecção do ramo descendente da ACFL, piora esteticamente o resultado cirúrgico, gera dor e aumenta trauma cirúrgico.

A AEI também apresentou diâmetro menor que o da AHD. Assim como a AE e o ramo descedente da ACFL, seu diâmetro proximal tem diferença pequena em relação ao distal, embora estatisticamente significante. Em relação à sua anatomia, em estudo com 115 cadáveres, encontrou-se grande variabilidade no curso da AEI[51]. A grande desvantagem deste enxerto é a impossibilidade de coleta através do mesmo acesso do TxF, havendo necessidade de uma pequena incisão na parede abdominal para sua coleta[16]. Diferente do ramo descendente da ACFL, não é possível coletar a AEI ao mesmo tempo em que outra equipe realiza do TxF, não sendo possível a economia de tempo sua dissecção.

A AMI foi o único vaso que preencheu todas as características consideradas como importantes para um autoenxerto de interposição. Seu diâmetro distal é estatisticamente igual ao da AHD, pode ser obtida pelo mesmo acesso cirúrgico do transplante, e possui bom comprimento. Há ainda a vantagem da coleta deste enxerto junto a um “patch” de aorta, que amplia a boca anastomótica, conferindo um formato naturalmente cônico. Por essa

razão, foi considerada denecessária a mensuração do seu diâmetro proximal na presente pequisa. Apesar dessas vantagens, alguns inconvenientes podem impossibilitar a utilização da AMI como autoenxerto em TxF. Em pacientes que foram submetidos previemente a colectomia esquerda, a utilização da AMI pode não ser possível. Outro ponto negativo é a possibilidade de presença de placas de aterosclerose no “patch” de aorta, que, além de dificultar a anastomose vascular, pode diminuir o fluxo arterial e comprometer o resultado do transplante. Em todos os 16 casos estudados para análise morfométrica, foram identificadas macroscopicamente placas de aterosclerose na aorta abdominal junto à origem da AMI. É importante ressaltar que não foram identificadas placas ateroscleróticas nos demais enxertos estudados. Assim, questionou-se uma eventual predisposição a aterosclerose da AMI que poderia comprometer a teórica vantagem desse vaso em relação às outras opções de autoenxerto.

Ao se realizar uma busca na literatura, foram encontradas evidências indiretas da doença aterosclerótica como fator de risco para TAH. Já foram postulados como predisponentes à trombose arterial após TxF: tipo de reconstrução arterial, infecção por CMV, rejeição do enxerto, sexo do paciente, infecção por vírus B ou C, tempo de isquemia do enxerto e tipo de solução de preservação [22,37,52]. Entretanto, em estudo de análise multivariada, os únicos fatores de risco independentes para a TAH foram enxerto de fígado de doador maior que 60 anos, variantes anatômicas da artéria hepática que necessitem de reconstruções na cirurgia de bancada, uso de enxerto de fígado de doador que faleceu por doença cerebrovascular e uso de artéria ilíaca como enxerto vascular[37]. Analisando-se estes fatores, excetuando-se as variantes

anatômicas, todos os demais estão correlacionados à ocorrência de doença aterosclerótica, assim sugerindo um papel da placa de ateroma na formação da TAH no TxF.

Como consequência dessa dúvida, foi proposto um adendo ao protocolo de estudo original, procurando comparar o grau histológico de aterosclerose nas opções de autoenxerto arterial. A análise histológica foi realizada no Laboratório de Biologia Celular (LIM/28), onde uma linha de pesquisa envolvendo alterações cardiovasculares da diabetes e da hipertensão arterial é desenvolvida. Embora não tivesse sido possível a realização de um cálculo confiável do tamanho da amostra, a intenção inicial era realizar um estudo piloto com cerca de 15 casos. Entretanto, as primeiras 9 dissecções foram utilizadas apenas para a padronização do método de coleta e análise histológica, não sendo incluídos no estudo. Após a efetiva inclusão de 6 casos, a coleta foi interrompida, devido a questões administrativas que paralisaram temporariamente todos os projetos em andamento no SVO.

Não foram encontradas lesões ateroscleróticas segundo classificação da AHA em nenhuma das artérias pesquisadas[46,47]. Embora a amostra seja pequena, existe discrepância considerando-se resultados de outros estudos, que indicam uma ocorrência frequente de aterosclerose nestas artérias. A literatura diz que é comum a ocorrência de aterosclerose avançada, principalmente na circulação mesentérica, mas havendo possibilidade de ocorrência nas artérias hepáticas também. A aterosclerose em vasos mesentéricos foi encontrada em 29% de 120 autópsias em pacientes finlandeses de várias idades nos primeiros centímetros dos vasos.[42] Em outro estudo com 88 autópsias de adultos de idades entre 23 e 88 anos, 65 (73%)

apresentavam aterosclerose em algum grau em vasos mesentéricos ou gastro-hepáticos[43]. Neste mesmo estudo, a AMI estava acometida em 35 casos (39%) e apresentava placas com estenose da luz em 26 casos, AE em 48 (54%) e com estenose em 24, e a hepática comum em 10 (11%) e estenose em 6[43].

A diferença encontrada na presente tese e nos demais estudos pode se dever à diferença metológica entre os trabalhos citados. No trabalho finlandês, a lesão aterosclerótica e as estenoses dos ramos da aorta, incluindo a circulação mesentérica e hepática, foram avaliadas por meio de injeção de contraste baritado e realização de radiografia, sendo que um intérprete avaliava uma radiografia a procura de lesão aterosclerótica e estenose[42]. No estudo com 88 casos, aterosclerose nos vasos foi avaliada por inspeção a olho nu[43]. As estenoses do mesmo trabalho foi avaliada por probes de 1 a 10 mm à semelhança do estudo morfométrico desta tese, indicando estenose se houvesse diminuição de calibre nas porções proximais quando comparadas às distais[43]. Outros trabalhos também avaliam aterosclerose através de exames de imagem, sendo que não houve análise histológica por microscopia com classificação da aterosclerose segundo critérios internacionais como a da AHA[41,44,46,47,53]. Os autores desta tese consideraram inadequadas as avaliações de grau de lesão aterosclerótica das artérias por exame de imagem, indicando que estes trabalhos tiveram falhas metodológicas, o que por sua vez justificaria a diferença do resultado preliminar aqui encontrado em comparação com a literatura. E, em vista de que não houve achados de lesões ateroscleróticas nos 6 primeiros casos estudados na presente tese, é possível que o acometimento das opções de autoenxerto arterial por esta doença possa ser menor do que se acreditava.

A população incluída no presente trabalho foi a de casos enviados a um serviço de verificação de óbitos que recebe indivíduos falecidos por causas naturais. Todos casos aqui estudados apresentavam ou idade maior que 70 anos, ou infarto agudo do miocárdio ou doença aterosclerótica como diagnósticos da autópsia. Assim, esperava-se um maior acometimento por aterosclerose das artérias pesquisadas, uma vez que a existe correlação entre doença aterosclerótica nas artérias mesentéricas e hepáticas com doença cerebrovascular, aórtica e coronária[43]. Em autópsias de pacientes com estenose mesentérica grave, 80% tiveram infarto agudo do miocárdio como causa da morte ou como antecedente pessoal[43]. Esta população, onde predominam pessoas idosas, pode diferir muito da dos candidatos a TxF em termos de doença aterosclerótica. Além de mais jovens, os candidatos a TxF são submetidos a uma extensa avaliação clínica pré-operatória que exclui portadores de aterosclese grave, devido ao risco operatório. Deve-se considerar, também, que pacientes cirróticos podem apresentam um efeito protetor contra aterosclerose, por mecanismos desconhecidos[54]. Além disto, em estudo através de autópsias, verificou-se que falecidos com antecedente de cirrose hepática apresentam menor área de placa aterosclerótica em coronárias quando comparados àqueles que morreram sem doença hepática[55]. Desta forma, a aterosclerose nos pacientes que necessitam de TxF pode ser menos importante do que aquela encontrada na população estudada no presente trabalho.

As alterações histológicas encontradas em todas as 6 artérias estudadas revelaram achados relacionados principalmente ao envelhecimento, e não

foram encontradas lesões ateroscleróticas como definido pela AHA[46,47]. Artérias de pacientes idosos podem apresentar fibrose da camada íntima, visíveis nas Figura 14 e Figura 15, algumas vezes aparentando duplicação da lâmina elástica interna, como pode-se ver na Figura 16[56]. Também é descrita a calcificação da lâmina elástica interna com o avançar da idade, como é possível se observar na figura 14[56]. Entretanto, existem evidências que aterosclerose pode se desenvolver em áreas arteriais com camada íntima espessada, sendo que a mesma pode ser interpretada como lesão pré-aterosclerótica [57,58]. Se o achado de fibrose intimal possui algum valor clínico no contexto de TxF, este foge ao escopo da presente tese.

Os autores da presente tese reconhecem algumas importantes limitações no trabalho. A ausência de cirróticos na população estudada torna provável a hipótese de que os diâmetros arteriais encontrados possam ser diferentes dos que seriam obtidos em candidatos a TxF. De fato, a interação entre alterações da circulação portal com aumento da vascularização arterial hepática já foi descrita na literatura por muitos autores[59,60]. Assim, a compatibilidade de diâmetros encontrada neste trabalho entre a AHD e as outras artérias talvez possa ter outros resultados se o mesmo estudo for reproduzido numa população de pacientes cirróticos que, na presente pesquisa, foram excluídos.

Embora o presente estudo tenha identificado a AMI como o enxerto que possui a melhor compatibilidade com a AHD, as diferenças médias entre os diâmetros das demais artérias estudadas, tanto proximal quanto distal, em relação à AHD, foram menores que 2 mm. Apesar da significância estatística

desta diferença, não é possível afirmar que esta desproporção tenha um significado clínico. Desta forma, um desdobramento desejável desta pesquisa seria a proposição de um estudo clínico comparando o uso de diferentes autoenxertos arteriais no TxF intervivos.

Em relação à análise histológica, apesar do pequeno tamanho da amostra, os resultados obtidos levantam dúvidas em relação a quais variáveis possam ser mais relevantes em relação ao risco de TAH. Provavelmente, a resposta só possa ser obtida analisando artérias obtidas num cenário clínico.

5. CONCLUSÃO

Conclui-se que a artéria mesentérica inferior (AMI) apresentou a melhor compatibilidade de diâmetro com a artéria hepática direita (AHD), e possui extensão suficiente para uso como autoenxerto. A artéria hepática própria (AHP), artéria esplênica (AE), artéria epigástrica inferior (AEI) e o ramo descendente da artéria circunflexa femoral lateral (ACFL) apresentam calibre estatisticamente diferente da AHD. Destas, somente a AHP não apresentou média de comprimento suficiente para uso como autoenxerto de interposição.

6. REFERÊNCIAS BIBLIOGRÁFICAS

1. Kim WR, Lake JR, Smith JM, Skeans MA, Schladt DP, Edwards EB, et al. OPTN/SRTR 2013 Annual Data Report: liver. *Am J Transplant*. 2015;15:1–28.

2. United Network for Organ Sharing. University Renal Research and Education Association. Annual Report of the US; 2006. Disponível em: http://www.optn.org/data/annualReport.asp\

3. Registry ELT. European Liver Transplant Registry; 2016. Disponível em: http://www.eltr.org/.

4. Associação Brasileira de Transplantes de Órgãos (ABTO). Registro Brasileiro de Transplantes 2015 (RBT 2015); 2015.

5. Nadalin S, Boockhorn M, Malago M, Valentin-Gamazo C, Frilling A, Broelsch CE. Living donor liver transplantation. *HPB*. 2006; 8:10-21.

6. Manas D, Burnapp L, Andrews PA. Summary of the British Transplantation Society UK Guidelines for Living Donor Liver Transplantation. *Transplantation.* 2016; 100:1184-90.

7. Broering DC, Schulte am Esch J, Fischer L, Rogiers X. Split liver transplantation. *HPB.* 2004; 6:76-82.

8. Massarollo PCB. Transplante de Fígado Bipartido (SPLIT): Situação Atual e Perspectivas de Aplicação no Brasil. *Prática Hospitalar* 2007; 52:172-176.

9. Raia S, Nery JR, Mies S. Liver transplantation from live donors. *The Lancet*. 1989*;* 334:497.

10. Samstein B, Emond J. Liver transplants from living related donors. *Annu Rev Med.* 2001; 52:147-60.

11. Miller CM, Durand F, Heimbach JK, Kim-Schluger L, Lee SG, Lerut J, et al. The International Liver Transplant Society Guideline on Living Liver Donation. *Transplantation*. 2016; 100:1238-43.

12. Emond JC. Live Donor Liver Transplantation: An International Perspective. *Transplantation*. 2016; 100:1182-83.

13. Marcos A, Fisher RA, Ham JM, Shiffman ML, Sanyal AJ, Luketic VA, et al. Right lobe living donor liver transplantation. *Transplantation.* 1999; 68:798-803.

14. Malago M, Testa G, Frilling A, Nadalin S, Valentin-Gamazo C, Paul A, et al. Right living donor liver transplantation: an option for adult patients: single institution experience with 74 patients. *Ann Surg*. 2003; 238:853-62.

15. Lo CM. Complications and long-term outcome of living liver donors: a survey of 1,508 cases in five Asian centers. *Transplantation*. 2003; 75:S12-S15.

16. Braun HJ, Dodge JL, Roll GR, Freise CE, Ascher NL, Roberts JP, et al. Impact of Graft Selection on Donor and Recipient Outcomes After Living Donor Liver Transplantation. *Transplantation*. 2016; 100:1244-50.

17. Muiesan P, Rela M, Heaton ND. Use of cadaveric superior mesenteric artery as a interpositional graft in orthotopic liver transplantation. *Br J Surg*. 2001; 88:70-2.

18. Nakatsuka T, Takushima A, Harihara Y, Makuuchi M, Kawarasaki H, Hashizume K. Versatility of the inferior epigastric artery as a interpositional vascular graft. *Transplantation*. 1999; 67:1490-2.

19. Sellersa MT, Hausteina SV, McGuireb BM, Jonesa C, Bynona JS, Diethelma AG, et al. Use of preserved vascular homografts in liver transplantation: hepatic artery aneurysms and other complications. *Am J Transplant*. 2002; 2:471–5.

20. Karatzas T, Lykaki-Karatzas E, Webb M, Nery J, Tsaroucha A, Demirbas A, et al. Vascular complications, treatment, and outcome following orthotopic liver transplantation. *Transplant Proc*. 1997; 29:2853-5.

21. Pawlak J, Wroblewski T, Malkowski P, Nyckowski P, Zieniewicz K, Grzelak I, et al. Vascular complications related to liver transplantation. *Transplant Proc*. 2000; 32:1426-8.

22. Stange BJ, Glanemann M, Nuessler NC, Settmacher U, Steinmüller T, Neuhaus P. Hepatic artery thrombosis after adult liver transplantation. *Liver Transplant.* 2003; 9:612-20.

23. Tzakis AG, Gordon RD, Shaw BW. Clinical presentation of hepatic artery thrombosis after liver transplantation in the cyclosporine era. *Transplantation* 1985; 40:667.

24. Okazaki M, Asato H, Takushima A, Nakatsuka T, Sarukawa S, Inoue K, et al. Hepatic Artery reconstruction with double-needle microsuture in living-donor liver transplantation. Liver Transplant. 2006; 12:46–50.

25. Kawamoto S, Pillay P, Lynch SV, Ong TH, Wall DR, Yamanaka J, et al. Additional techniques adopted for major vascular anastomoses during orthotopic liver transplantation. JPN J Surg. 1998; 28:1237-41.

26. Ikegami T, Kawasaki S, Hashikura Y, Miwa S, Kubota T, Mita A, et al. An alternative method of arterial reconstruction after hepatic arterial thrombosis following living-related liver transplantation. *Transplantation*. 2000; 69:1953-55.

27. Wang CC, Lopez-Valdes S, Lin TL, Yap A, Yong CC, Li WF, et al. Outcomes of long storage times for cryopreserved vascular grafts in outflow reconstruction in living donor liver transplantation. *Liver Transplant*. 2014; 20: 173-81.

28. Katsuhiro A, Hajime O, Toshiya I, Hideaki O, Mikako U, Atsushi K, et al. Rescue for rare complications of the hepatic artery in living donor liver transplantation using grafts of autologous inferior mesenteric artery. *Transplant Int*. 2004; 17, 639-42.

29. Marcos A, Killackey M, Orloff MS, Mieles L, Bozorgzadeh A, Tan HP. Hepatic arterial reconstruction in 95 adult right lobe living donor liver transplants: evolution of anastomotic technique. *Liver Transplant*. 2003; 9:570-4.

30. H Kamei, Y Fujimoto, H Yamamoto, Nagai S, Kamei Y, Kiuchi T. The use of radial artery interpositional graft between recipient splenic artery and graft artery in living donor liver transplantation. *Transplant Int*. 2006; 19:945-6.

31. Spencer FC. The internal mammary artery. The ideal coronary bypass graft? *N Engl J Med*. 1986; 314:50-1

32. Cameron A, David KB, Green GE, Myers WO, Pettinger M. Clinical implications of internal mammary artery bypass grafts. The coronary artery surgery study experience. *Circulation*. 1988; 77:815-9

33. Üniu Y, Keles P, Keles S, Yesilyurt H, Koçak H, Diyarbakırlı S. An evaluation of histomorphometric properties of coronary arteries, saphenous vein, and various arterial conduits for coronary artery bypass grafting. *Surg Today*. 2003; 33:725-30.

34. Kuang A, Renz JF, Ferrell LD, Ring EJ, Rosenthal P, Lim R, et al. Failure patterns of cryopreserved vein grafts in liver transplantation. *Transplantation* 1996; 62:742-7.

35. Cherqui D, Riff Y, Rotman N, Julien M, Fagniez PL. The recipient splenic artery for arterializations in orthotopic liver transplantation. *Am J Surg*. 1994; 167:327.

36. Kimata Y, Uchiyama K, Ebihara S, Nakatsuka T, Harii K. Anatomic variations and technical problems of the anterolateral thigh flap: a report of 74 cases. *Plast Reconstr Surg*. 1998; 102: 1517-25.

37. Vivarelli M, Cucchetti A, La Barba G, Bellusci R, De Vivo A, Nardo B, et al. Ischemic arterial complications after liver transplantation in the adult: multivariate analysis of risk factors. *Archives of Surgery*. 2004; 139:1069-74.

38. Wilterdink JL, Easton JD. Vascular event rates in patients with atherosclerotic cerebrovascular disease.*Arch Neurol*. 1992; 49:857.

39. McClelland RL, Chung H, Detrano R, Post W, Kronmal RA. Distribution of coronary artery calcium by race, gender, and age results from the Multi-Ethnic Study of Atherosclerosis (MESA). *Circulation*. 2006;113:30-7.

40. DeBakey ME, Gerald ML, Donald HG. Patterns of atherosclerosis and their surgical significance. *Ann Surg*. 1985; 201:115.

41. van Son JAM, Smedts FM, Yang CQ, Mravunac M, Falk V, Mohr FW, et al. Morphometric study of the right gastroepiploic and inferior epigastric arteries. *Ann Thoracic Surg*. 1997; 63:709-15.

42. Järvinen O, Laurikka J, Sisto T, Salenius JP, Tarkka MR, et al. Atherosclerosis of the visceral arteries. VASA. 1995; 24:9-14.

43. Reiner L, Fidelio AJ, Felix LR. Atherosclerosis in the mesenteric circulation. Observations and correlations with aortic and coronary atherosclerosis. *Am Heart J*. 1963; 66:200-9.

44. Demos NJ, Bahuth JJ, Urnes PD. Comparative Study of Arteriosclerosis in the Inferior and Superior Mesenteric Arteries With a Case Report of Gangrene of the Colon. *Ann Surg*. 1962; 155:599.

45. Abdullah SS, Mabrut JY, Garbit V. Anatomical variations of the hepatic artery: study of 932 cases in liver transplantation. *Surg Radiol Anat*. 2006; 28:468-73.

46. Stary HC, Chandler AB, Dinsmore RE, Fuster V, Glagov S, Insull W, Rosenfeld ME, et al. A definition of advanced types of atherosclerotic lesions and a histological classification of atherosclerosis A report from the Committee on Vascular Lesions of the Council on Arteriosclerosis. American Heart Association. *Arterioscler Thromb Vasc Biol.* 1995; 15:1512-31.

47. Stary HC, Chandler AB, Glagov S, Guyton JR, Insull W, Rosenfeld ME, et al. A definition of initial, fatty streak, and intermediate lesions of atherosclerosis. A report from the Committee on Vascular Lesions of the Council on Arteriosclerosis, American Heart Association. *Arteriosclerosis, Arterioscler Thromb Vasc Biol.* 1994; 14:840-56.

48. da Silveira LA, Silveira FBC, Fazan VPS. Arterial diameter of the celiac trunk and its branches. Anatomical study. *Acta Cirúrgica Brasileira*. 2009; 24: 43.

49. Dympna M, Miller K, Miller C. Understanding the splenic contribution to portal flow: the role of splenic artery ligation as inflow modification in living donor liver transplantation. *Liver Transplant*. 2006; 12:1186-8.

50. Balci D, Taner B, Dayangac M, Akin B, Yaprak O, Duran C, et al. Splenic abscess after splenic artery ligation in living donor liver transplantation: a case report. *Transpl Proc*. 2008; 40:1786–8.

51. Milloy FJ, Anson BJ, Mcafee DK. The rectus abdominis muscle and the epigastric arteries. *Surg Gynecol Obstet*. 1960; 110:293-302.

52. Oh CK, Pelletier SJ, Sawyer RG, Dacus R, McCullough CS, Pruett TL, et al. Uni- and multi-variate analysis of risk factors for early and late hepatic artery thrombosis after liver transplantation. *Transplantation*. 2001; 71:767-72.

53. Reis WP, Gaio J, Reis-Júnior C, Waisberg DR, M Klug, RB Miranda, et al. Prevalence of atherosclerotic stenosis of celiac trunk and superior mesenteric artery in occlusive arteriopathy of lower limbs. *Jornal Vascular Brasileiro*. 2010; 9: 4-13.

54. Vanecek R. Atherosclerosis and cirrhosis of the liver. *Bull World Health Organ*. 1976; 53:567-70.

55. Otsubo R, Higuchi ML, Guitierrez PS, Benvenuti LA, Massarollo PCB, Costa AL, Ramires JAF. Influence of chronic liver disease on coronary atherosclerosis vulnerability features. *Int J Cardiol*. 2006; 109:387–91.

56. Clarke MCH, Littlewood TD, Figg N, Maguire JJ, Davenport AP, Goddard M, et al. Chronic apoptosis of vascular smooth muscle cells accelerates atherosclerosis and promotes calcification and medial degeneration. *Circ Res*. 2008; 102:1529-38.

57. Kim DN, Schmee J, Lee KT, Thomas WA. Atherosclerotic lesions in the coronary arteries of hyperlipidemic swine. Part 1: cell increases, divisions, losses and cells of origin in first 90 days on diet. Atherosclerosis. 1987; 64:231–42.

58. Virmani R, Kolodgie FD, Burke AP, Farb A, Schwartz SM. Lessons from sudden coronary death a comprehensive morphological classification scheme for atherosclerotic lesions. *Arteriosclerosis, Arterioscler Thromb Vasc Biol*. 2000; 20:1262-75.

59. Delin NA. Baloon occlusion of the portal vein in man. Technical report. *Acta Chir Scand*. 1973; 139:763.

60. Lanciault G, Jacobson ED. The gastrointestinal circulation. *Gastroenterology*. 1976; 71:851.

APÊNDICE

Aprovação do Comitê de Ética em Pesquisa da

MEDICINA

USP

COMITÊ DE ÉTICA EM PESQUISA

APROVAÇÃO

O Coordenador do Comitê de Ética em Pesquisa da Faculdade de Medicina da Universidade de São Paulo, em 31.01.2011, **APROVOU** *ad-referendum* o Protocolo de Pesquisa nº 406/10, intitulado: **"Análise de artérias para utilização como autoenxerto de interposição nas reconstruções arteriais em transplante de fígado intervivos"**, apresentado pelo Departamento de Cirurgia.

Cabe ao pesquisador elaborar e apresentar ao CEP-FMUSP, os relatórios parciais e final sobre a pesquisa .

Pesquisador (a) Responsável: Paulo Celso Bosco Massarollo

Pesquisador (a) Executante: Ernesto Sasaki Imakuma

CEP-FMUSP, 31 de janeiro de 2011.

PROF. DR. EDUARDO MASSAD
Coordenador

Comitê de Ética em Pesquisa

Comitê de Ética em Pesquisa da Faculdade de Medicina da Universidade de São Paulo
Av. Dr. Arnaldo , 455 – Instituto Oscar Freire 1º andar CEP 01246903 – Fone : 3061-8004
mail: cep.fmusp@hcnet.usp.br

Artigo Publicado

Imakuma ES, Bordini AL, Millan L.S, Massarollo, PCB, Caldini EG. Comparative Morphometric Analysis of 5 Interpositional Arterial Autograft Options for Adult Living Donor Liver Transplantation. *Transplantation proceedings* 2014*;* 46(6):1784-1788).

ELSEVIER CrossMark

Comparative Morphometric Analysis of 5 Interpositional Arterial Autograft Options for Adult Living Donor Liver Transplantation

E.S. Imakuma[a,*], A.L. Bordini[b], L.S. Millan[a], P.C.B. Massarollo[a], and E.T.E.G. Caldini[c]

[a]Department of Surgery, University of São Paulo Medical School, São Paulo, Brazil; [b]University of São Paulo Medical School, São Paulo, Brazil; and [c]Department of Pathology, University of São Paulo Medical School, São Paulo, Brazil

ABSTRACT

In living donor liver transplantation, the right-sided graft presents thin and short vessels, bringing forward a more difficult anastomosis. In these cases, an interpositional arterial autograft can be used to favor the performance of the arterial anastomosis, making the procedure easier and avoiding surgical complications.

Objective. We compared the inferior mesenteric artery (IMA), the splenic artery (SA), the inferior epigastric artery (IEA), the descending branch of the lateral circumflex femoral artery (LCFA), and the proper hepatic artery (PHA) as options for interpositional autograft in living donor liver transplantation.

Method. Segments of at least 3 cm of all 5 arteries were harvested from 16 fresh adult cadavers from both genders through standardized dissection. The analyzed measures were proximal and distal diameter and length. The proximal diameter of the RHA and the distal diameter of the SA, IMA, IEA and the LCFA were compared to the distal diameter of the RHA. The proximal and distal diameters of the SA, IEA and LCFA were compared to study caliber gain of each artery.

Results. All arteries except the IMA showed statistical significant difference in relation to the RHA in terms of diameter. Regarding caliber gain, the arteries demonstrated statistical significant difference. All the harvested arteries except PHA were 3 cm in length.

Conclusion. The IMA demonstrated the best compatibility with the RHA in terms of diameter and showed sufficient length to be employed as interpositional graft. The PHA, the SA, the IEA and the LCFA presented statistically significant different diameters when compared to the RHA. Among these vessels, only the PHA did not show sufficient mean length.

THE INCREASING disparity between liver grafts and candidates in the waiting list for liver transplantation (LT) has encouraged the development of innovative operative techniques trying to enhance the availability of organs. Split LT (SLT) and living donor liver transplantation (LDLT) are techniques of partial grafts based on the segmental anatomy of the liver [1–3]. In the SLT procedure, a whole liver is divided in two portions, both with biliary and inflow and outflow vascular pedicles, making possible to benefit 2 individuals. In LDLT, only a portion of the liver is harvested with segmental vascular and biliary pedicles, making it possible to utilize this graft for transplantation without harming the remaining liver function of the living donor [3–6].

The technique of arterial anastomosis in the full graft LT differs from that of SLT and LDLT. In the former, the liver from a cadaveric donor can usually be harvested with a long arterial pedicle which consists of the common hepatic artery (CHA), the proper hepatic artery (PHA), the celiac trunk and a portion of the abdominal aorta. In the recipient, the dissection of the hepatic artery can progress more proximally until a suitable bifurcation is found, allowing calibrous termino-terminal anastomosis.

*Address correspondence to Ernesto Sasaki Imakuma, Rua Geraldo Amorim, number 121 – São Paulo/SP, 95594-110, Brazil. E-mail: eimakuma@gmail.com

0041-1345/14/$–see front matter
http://dx.doi.org/10.1016/j.transproceed.2014.05.047

© 2014 by Elsevier Inc. All rights reserved.
360 Park Avenue South, New York, NY 10010-1710

In SLT, the long arterial pedicle can be preserved for only 1 of the graft's portions, usually the left-sided. After hilar division, the right-sided graft has thinner and shorter segmental

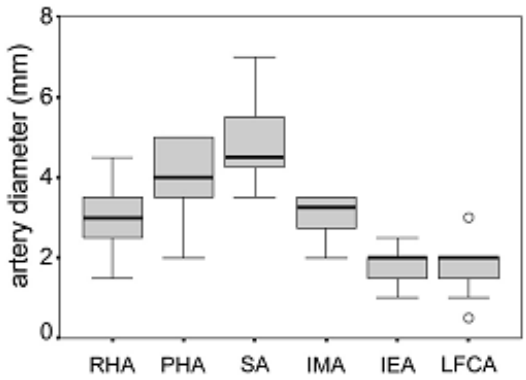

Fig 1. Blox-plot graphic showing the distribution of the diameters of the right hepatic artery (RHA), proximal end of the proper hepatic artery (PHA) and distal end of splenic artery (SA), inferior mesenteric artery (IMA), inferior epigastric artery (IEA) and descending branch of the lateral femoral circumflex artery (LFCA).

Variables were compared by repeated measures ANOVA, Bonferroni's multiple comparison method and paired Student's t-test. Statistical analysis was performed using the SPSS version 9.0 software. A 5% significance level was used. Values are expressed as means ± standard deviation.

RESULTS

The distribution of the diameters of the RHA, the proximal end of the PHA and the distal end of SA, IMA, IEA and the LFCA are shown in Figure 1. Repeated measures ANOVA comparison found a significant difference between the arteries' diameters ($P < .001$). On Bonferroni's multiple comparison analysis, statistically significant difference was identified for all paired comparisons except for the IMA (Table 1). All the statistically significant differences were also clinically relevant (higher than 1.0 mm).

Despite paired t-test having shown statistically significant difference between the proximal and distal diameters of the SA, IEA and LFCA, all these mean differences were <1.0 mm (Table 2).

It was possible to collect a segment of ≥3.0 cm in length for all arteries except the PHA. For this vascular graft, mean length was 1.9 ± 0.93 cm (0–3 cm).

METHOD

The protocol was approved by the Ethics Committee of the Insti-

Table 2. Proximal and Distal End Diameter Comparison Between Arteries With Paired t-Test

	Paired t-test		
Arteries	Mean difference	Standard deviation	*P*
Proximal SA – Distal SA	0.3750	0.5323	.013
Proximal IEA – distal IEA	0.3125	0.2500	.000
Proximal LFCA – distal LFCA	0.7500	0.4082	.000

Abbreviations: SA, splenic artery; IEA, inferior epigastric artery; LFCA descending branch of the lateral femoral circumflex artery.

DISCUSSION

According to our results, the IMA was the vessel best suited for IAAG. Its distal diameter is similar to that of the RHA, it can be obtained through the same surgical access as the transplant, it doesn't have many important anatomic variations, and it has a segment with enough length to be harvested. In addition, there's the possibility to harvest the IMA with a small aortic patch, which allows the amplification of the vessel's area for a termino-terminal anastomosis. For this reason, it was not considered necessary to compare its proximal and distal end diameters. Nevertheless, the IMA may have some limitations when used as IAAG. Atherosclerosis of the aorta is very commonly found on adults and its presence, besides making the use of a patch in a vascular anastomosis technically harder, can diminish the arterial flow and compromise the outcome of the transplantation. In all 16 studied cases there's evidence of atherosclerosis in the aorta. A bias may account for this, as the prevalence of atherosclerosis is higher among older people, the most common population to die of natural causes. This population can differ significantly when compared to people on the waiting list for LT. Apparently, cirrhosis is a protector factor for atherosclerosis [18]. Ostubo et al found less atherosclerosis in coronary arteries of cirrhotic deceased when compared to those who died without hepatic disease [19]. Thus, atherosclerosis may play a smaller role on the aorta patch in clinical LT, which differs from what the present study indicates.

Although the diameter of the PHA having presented a statistically significant difference compared to the RHA, its use as IAAG cannot be discarded. It is very convenient to harvest the PHA, as its dissection is a step of the LDLT procedure. Besides, it is possible to enlarge the area for

Table 1. Diameter Comparisons Between Arteries With Paired t-Test

	Bonferroni's multiple comparison analysis				
Arteries	Mean difference	*P**	*P*†	95% CI*	95% CI†
PHA X RHA	−1.094	.000	.000	−1.473 to−0.714	−1.714 to −0.473
SA X RHA	−1.938	.000	.000	−2.460 to −1.415	−2.792 to −1.083
IMA X RHA	−0.156	.533	1.000	−0.678 to 0.365	−1.008 to 0.696
IEA X RHA	1.063	.000	.001	0.651 to 1.474	0.390 to 1.735
LFCA X RHA	1.156	.000	.005	0.626 to 1.687	0.289 to 2.023

Abbreviations: RHA, right hepatic artery; PHA, proper hepatic artery; SA, splenic artery; IMA, inferior mesenteric artery; IEA, inferior epigastric artery; LFCA, descending branch of the lateral femoral circumflex artery; CI 95% = 95 percent confidence interval.

*Without multiple tests of significance.

†With Bonferroni multiple comparison analysis.

anastomosis at the bifurcation of the RHA and LHA, which can be done when the most common anatomical variation occurs. Ultimately, the use of the PHA as IAAG may decrease surgical time. Therefore, the PHA may be very useful in situations in which minimum ischemia time of the liver graft is expected. Nonetheless, the PHA also presents a great number of anatomical variations, as found by Abdullah et al [20]. These variations, as well as the small average length (1.9 cm) found in the present study, demonstrate some limitations of the PHA as IAAG.

The SA's diameter is also statistically different from the RHA. However, like the PHA, the SA is harvested through the same surgical access as LDLT. In addition, some surgeons include the ligation of the SA as a routine step during LDLT to prevent portal hyperperfusion injury [21]. This procedure may decrease total surgical time. On the other hand, some complications of SA ligation include splenic infarction and splenic abscess [22]. The difference between the proximal and distal diameter of this vascular graft, though statistically significant, may not be clinically important, as the mean difference was only 0.4 mm, insufficient to characterize a conic form.

The LFCA is not morphologically equal to the RHA. Like the SA, its proximal diameter is almost equal to its distal diameter, although it is a statistically significant difference. Though this vessel may not have a cone-shaped format, there are others features that may recommend its use as IAAG. The artery has few anatomic variations and the only one found in our study was the LFCA as a direct branch from the profound femoral artery. This result corroborates with the study by Kimaka et al., who also found few anatomic variations [17]. The localization of this vascular graft allows 2 teams to act simultaneously: one performing the receptor's hepatectomy while the other is harvesting the IAAG. This strategy may diminish the surgical time of the procedure. Nonetheless, this IAAG requires another incision to harvest the artery, which may increase the surgical risk of infection and consumption of blood components, because the patient after transplantation usually faces a condition of coagulopathy and immunossupression.

The IEA's diameter also differs from that of the RHA. And just like the SA and the LFCA, the mean 0.3 mm difference between proximal and distal caliber is statistically significant but not great enough to shape the IMA like a cone. In addition, the IEA presents great anatomic variation according to Milloy et al [23]. However, the present study did not find anatomic variation on the 3 cm segment that was evaluated. Unfortunately, this segment cannot be harvested through the same surgical access as LDLT and the anatomy doesn't allow 2 teams to work simutaneously like the LFCA.

Some measures weren't collected because they weren't relevant. For example, the distal diameter of the CHA wasn't measured because it bifurcates the PHA and gastroduodenal artery, where it's possible to augment the area of the anastomosis, depending on the surgeon's need. The distal diameter of the PHA, which bifurcartes in RHA and left hepatic artery was not measured for the same reason, as described by Marcos et al [16].

The studied segment of each of the vessels does not necessarily correspond to the segment that would be applied at a clinic LDLT. The choice of the point where the vessels should be sectioned was at its origin and after 3 cm in order to facilitate standardization. Katsuhiro et al have coincidentally used the same segment of the IMA harvested in the present study [14]. The length of 3 cm for every segment was based on author's surgical experience and was inferred as sufficient to exceed the distance needed for the anastomosis between the graft's segmental artery and the receptor's hepatic artery.

The absence of hepatic disease in our population is a potential limitation of our study, as some of the mean arterial diameter values found may differ in cirrhotic patients. The interaction between the portal and the arterial circulation has been described before [24,25]. Mies et al found in angiographic study a tortuous and dilated SA, CHA and PHA in most patients with portal hypertension secondary to mansonic schistosomiasis [26]. Considering this data, the diameters found in the present study are probably underestimated. In cirrhosis, the dilatation of the hepatic artery may be a consequence of higher adenosine concentration to the liver blood circulation secondary to a diminished portal flow [27]. The splenomegaly demands a higher arterial flow that generates a dilator effect on the SA. The arteries not directly related to this circulation system probably would not be affected. An important outcome of this is that the morphological analysis of arterial diameters of the RHA and other arteries in this study may change if the same study were to evaluate cirrhotic patients.

CONCLUSION

In conclusion, the IMA has the best diameter compatibility with the RHA and enough length to be used as IAAG. In addition, it's possible to harvest the IMA along with an aorta patch (cone format) through the same surgical access as the LDLT. The PHA, SA, IEA, and LFCA have presented significantly different diameters when compared with the RHA, and all but the PHA did not have a cone-shaped format. On average, PHA did not produce sufficient length for use as IAAG.

ACKNOWLEDGMENT

This study was financially supported by Fundação de Amparo a Pesquisa do Estado de São Paulo (FAPESP) Grant Number 2013/20389-0.

REFERENCES

[1] Broering D, Schulte Am Esch J, Fischer L, et al. Split liver transplantation. HPB (Oxford) 2004;6:76–82.

[2] Raia S, Nery JR, Mies S. Liver transplantation from live donors. Lancet 1989;2:497.

[3] Samstein B, Emond J. Liver transplants from living related donors. Annu Rev Med 2001;52:147–60.

[4] Marcos A. Right-lobe living donor liver transplantation. Liver Transplant 2000;6:S59–63.

[5] Malago M, Testa G, Frilling A, et al. Right living donor liver transplantation: an option for adult patients: single institution experience with 74 patients. Ann Surg 2003;238:853–62. discussion 862–63.

[6] Lo CM. Complications and long-term outcome of living liver donors: a survey of 1,508 cases in five Asian centers. Transplantation 2003;75:S12–5.

[7] Guang-Dong P, Lu-Nan Y. Problems in adult living donor liver transplantation using the right hepatic lobe. HPB Dis Int 2006;5:345–9.

[8] Muiesan P, Rela M, Heaton ND. Use of cadaveric superior mesenteric artery as a interpositional graft in orthotopic liver transplantation. Br J Surg 2001;88:70–2.

[9] Sellersa MT, Hausteina SV, McGuireb BM, et al. Use of preserved vascular homografts in liver transplantation: hepatic artery aneurysms and other complications. Am J Transplant 2002;2:471–5.

[10] Kawamoto S, Pillay P, Lynch SV, et al. Additional techniques adopted for major vascular anastomoses during orthotopic liver transplantation. JPN J Surg 1998;28:1237–41.

[11] Okazaki M, Asato H, Takushima A, et al. Hepatic artery reconstruction with double-needle microsuture in living-donor liver transplantation. Liver Transpl 2006;12:46–50.

[12] Ikegami T, Kawasaki S, Hashikura Y, et al. An alternative method of arterial reconstruction after hepatic arterial thrombosis following living-related liver transplantation. Transplantation 2000;69(9):1953–5.

[13] Nakatsuka T, Takushima A, Harihara Y, et al. Versatility of the inferior epigastric artery as a interpositional vascular graft. Transplantation 1999;67(11):1490–2.

[14] Katsuhiro A, Hajime O, Toshiya I, et al. Rescue for rare complications of the hepatic artery in living donor liver transplantation using grafts of autologous inferior mesenteric artery. Transplant Int 2004;17:639–42.

[15] Cherqui D, Riff Y, Rotman N, et al. The recipient splenic artery for arterializations in orthotopic liver transplantation. Am J Surg 1994;167:327.

[16] Marcos A, Killackey M, Orloff MS, et al. Hepatic arterial reconstruction in 95 adult right lobe living donor liver transplants: evolution of anastomotic technique. Liver Transpl 2003;9:570–4.

[17] Kimata Y, Uchiyama K, Ebihara S, et al. Anatomic variations and technical problems of the anterolateral thigh flap: a report of 74 cases. Plast Reconstr Surg 1998;102:1517–23.

[18] Vanecek R. Atherosclerosis and cirrhosis of the liver. Bull World Health Organ 1976;53. Chapter 11.

[19] Otsubo R, Higuchi ML, Guitierrez PS, et al. Influence of chronic liver disease on coronary atherosclerosis vulnerability features. Int J Cardiol 2006;109:387–91.

[20] Abdullah SS, Mabrut JY, Garbit V. Anatomical variations of the hepatic artery: study of 932 cases in liver transplantation. Surg Radiol Anat 2006;28:468–73.

[21] Lo CM, Liu CL, Fan ST. Portal hyperperfusion injury as the cause of primary nonfunction in a small-for-size liver graft-successful treatment with splenic artery ligation. Liver Transpl 2003;9:626–8.

[22] Balci D, Taner B, Dayangac M, et al. Splenic abscess after splenic artery ligation in living donor liver transplantation: a case report. Transplant Proc 2008;40:1786–8.

[23] Milloy FJ, Anson BJ, Mcafee DK. The rectus abdominis muscle and the epigastric arteries. Surg Gynecol Obstet 1960;110:293–302.

[24] Delin NA. Balloon occlusion of the portal vein in man. Technical report. Acta Chir Scand 1973;139:763.

[25] Lanciault G, Jacobson ED. The gastrointestinal circulation. Gastroenterology 1976;71:851.

[26] Mies S, Larsson E, Mori T, et al. O sistema porta e as artérias hepática, esplênica e mesentérica superior na esquistossomose hepatoesplênica. Estudo angiográfico. Rev Hosp Clin Fac Med Sao Paulo 1980;35:121.

[27] Lautt WW, Grenway CV. Hepatic circulation in homeostasis. In: Epstein M, editor. The Kidney in Liver Disease. Baltimore: Williams & Wilkins; 1988. pp. 244–61.