CAMILA DE GODOI CARNEIRO

# Correlação de imagens metabólicas (PET $^{18}$F-FDG) com imagens de fluxo sanguíneo (PET $^{11}$C-PIB) em idosos com queixa de memória

Dissertação apresentada à Faculdade de Medicina da Universidade de São Paulo para obtenção do título de Mestre em Ciências

Programa de Oncologia
Orientador: Prof. Dr. Carlos Alberto Buchpiguel
Coorientadora: Dra. Daniele de Paula Faria

**São Paulo**
**2019**

CAMILA DE GODOI CARNEIRO

# Correlação de imagens metabólicas (PET $^{18}$F-FDG) com imagens de fluxo sanguíneo (PET $^{11}$C-PIB) em idosos com queixa de memória

**Versão corrigida**

Dissertação apresentada à Faculdade de Medicina da Universidade de São Paulo para obtenção do título de Mestre em Ciências

Programa de Oncologia
Orientador: Prof. Dr. Carlos Alberto Buchpiguel
Coorientadora: Dra. Daniele de Paula Faria

**São Paulo**
**2019**

**Dados Internacionais de Catalogação na Publicação (CIP)**

Preparada pela Biblioteca da
Faculdade de Medicina da Universidade de São Paulo

©reprodução autorizada pelo autor

Carneiro, Camila de Godoi
Correlação de imagens metabólicas (PET 18F-FDG) com imagens de fluxo sanguíneo (PET 11C-PIB) em idosos com queixa de memória / Camila de Godoi Carneiro. -- São Paulo, 2019.
Dissertação(mestrado)--Faculdade de Medicina da Universidade de São Paulo. Programa de Oncologia.
Orientador: Carlos Alberto Buchpiguel.
Coorientadora: Daniele de Paula Faria.

Descritores: 1.Tomografia por emissão de pósitrons 2.Sistema nervoso 3.Perfusão 4.Glicose 5.Fluordesoxiglucose (18F-FDG) 6.Composto B de Pittsburgh marcado com (11C-PIB) 7.Comprometimento cognitivo leve 8.Doença de Alzheimer 9.Diagnóstico por imagem 10.Processamento de imagem assistida por computador

USP/FM/DBD-087/19

Responsável: Erinalva da Conceição Batista, CRB-8 6755

## DEDICATÓRIA

A minha família, ao meu pai **Luiz Carlos** e minha mãe **Maria Aurora** (*in memorium*) e minhas irmãs **Sheila** e **Shirlei**, a quem sempre eu dedicarei todas as minhas conquistas.

## AGRADECIMENTOS

Ao orientador **Profº. Dr. Carlos Alberto Buchpiguel**, pela oportunidade, ensinou-me a caminhar pela fascinante trajetória da ciência.

À coorientadora **Dra. Daniele de Paula Faria**, exemplo inconfundível de determinação, pelos ensinamentos e presença inestimável durante todo este trabalho.

A todos do **Laboratório de Investigação Médica da Medicina Nuclear (LIM-43),** meus sinceros agradecimentos.

Ao **Profº. Dr. Geraldo Busatto Filho** e aos colegas do **Laboratório de Neuroimagem em Psiquiatria (LIM-21)**, e em especial à **Luciana Cristina dos Santos**, **Dra. Paula Squarzoni** e **Kedlen Villela**. Ao **Dr. Fábio Luís de Souza Duran** minha profunda gratidão por seu apoio, presença crucial para a concretização desse trabalho. À **Julie Rosana de Almeida Hernandes** e **Naomi Antunes** pelo controle de qualidade das imagens.

Aos membros da banca de qualificação, minha admiração e respeito à **Prof. Dra. Cláudia da Costa Leite** e **Dra. Carla Rachel Ono**.

Agradeço a Dra. Carla Rachel Ono e também ao **Dr. Artur Martins Coutinho**, pela minuciosa análise visual das imagens, e relevante interesse neste trabalho.

Aos profissionais da assistência do **Serviço de Medicina Nuclear** e **Ressonância Magnética** do Instituto de Radiologia do HCFMUSP, pelo apoio às atividades de pesquisa e pelo cuidado com os voluntários.

Aos colegas que contribuíram consistentemente na coleta dos dados e qualidade das imagens, o biomédico **Douglas dos Santos Picolo** e o físico **Alexandre Teles Garcez**.

À **Uysha Fonda**, física que contribuiu para o meu aprendizado de radioproteção.

À equipe do Cíclotron, em especial a **Miriam Rosely Yoshie Okamoto**.

Ao **Centro Translacional em Oncologia do ICESP**, em especial ao **Prof. Dr. Roger Chammas**.

Ao Programa de Pós-Graduação em Oncologia da FMUSP, em especial a **Débora Martins de Sousa Pereira** e **Raquel Hessel Piovezan** pela atenção e orientação.

As agências de fomento: Fundação de Amparo à Pesquisa do Estado de São Paulo (**FAPESP**) pelo auxílio à pesquisa: 2012/50329-6. À Coordenação de Aperfeiçoamento de Pessoal de Nível Superior (**CAPES-PROEX**).

Ao meu cunhado **Dr. Rodrigo Esteves de Lima Lopes**, pelo apoio e interesse científico.

Amigos especiais, ao **Dr. Marcelo Eidi Ochiai**, **Dra. Gisele Maria Fabri**, **Dr. José Fabri**, exemplos de postura na ciência, ética e na vida. Graças ao incentivo de vocês descobri o gosto pela ciência e pela pesquisa.

Por fim, **aos voluntários** desta pesquisa.

Com a ajuda de cada uma destas pessoas, este trabalho se concretizou.

**Muito obrigada!**

*Olho os céus estrelados. Lá está **Sírius**, a **estrela mais brilhante.** Sua luz não me faz viver ou morrer. Afinal, ela está tão longe... Mas ela desperta, no meu corpo, pensamentos sobre ETERNIDADES que já passaram e sobre o TEMPO em que eu terei passado e ela continuará a brilhar. Como é belo este mundo!*

*O envelhecer – **Rubem Alves***

NORMALIZAÇÃO ADOTADA

Esta dissertação está de acordo com as seguintes normas, em vigor no momento:

Referências: adaptado de *International Committee of Medical Journals Editors* (Vancouver).

Universidade de São Paulo. Faculdade de Medicina. Divisão de Biblioteca e Documentação. *Guia de apresentação de dissertações, teses e monografias*. Elaborado por Anneliese Carneiro da Cunha, Maria Julia de A. L. Freddi, Maria F. Crestana, Marinalva de Souza Aragão, Suely Campos Cardoso, Valéria Vilhena. 3a ed. São Paulo: Divisão de Biblioteca e Documentação; 2011.

Abreviaturas dos títulos dos periódicos de acordo com *List of Journals Indexed in Index Medicus*.

# SUMÁRIO

Lista de abreviaturas

Lista de figuras

Lista de gráficos

Lista de tabelas

Resumo

Abstract

**1.** INTRODUÇÃO..... 1

**1.1** Envelhecimento populacional..... 2

**1.2** Alterações cerebrais no envelhecimento..... 4

**1.3** Acoplamento neurovascular..... 6

**1.4** Disfunção neurovascular na Doença de Alzheimer..... 8

**1.5** Neurodegeneração por exames de imagens..... 11

**1.6** Tomografia por emissão de pósitrons..... 13

**1.7** PET $^{11}$C-PIB como biomarcador bifuncional..... 17

**1.8** PET $^{18}$F-FDG como biomarcador do metabolismo de glicose..... 20

**1.9** Análise e Processamento das imagens de PET..... 22

**2.** OBJETIVOS..... 25

**3.** MÉTODOS..... 27

**3.1** Aspectos éticos..... 28

**3.2** Sujeitos do estudo..... 28

**3.3** Caracterização dos sujeitos e instrumentos de avaliações demográficas e clínicas..... 29

**3.4** Estudos de neuroimagem..... 32

**3.4.1** Aquisição de Ressonância Magnética Cerebral..... 32

**3.4.2** Aquisição de PET/CT..... 33

**3.4.2.1** Imagem de PET com $^{11}$C-pPIB..... 33

**3.4.2.2** Imagem de PET com $^{18}$F-FDG..... 34

**3.4.3** Processamento das imagens ..... 35

**3.4.4** Análise visual e individual dos sujeitos..... 44

**3.4.4.1** Análise visual..... 44

**3.4.4.2** Classificação individual..... 45

**3.5** Análise estatística..... 46

**4.** RESULTADOS..... 49

**4.1** Casuística e dados demográficos..... 50

**4.2** Comparações entre as imagens de PET $^{11}$C-pPIB e $^{18}$F-FDG..... 52

**4.3** Análises *voxel a voxel utilizando o Statistical Parametric Mapping* (SPM)..... 54

**4.4** Análises *voxel* a *voxel* por SPM em cada grupo do estudo..... 58

**4.4.1.** Controle idosos saudáveis..... 58

**4.4.2** Comprometimento cognitivo leve amnéstico..... 60

**4.4.3** Doença de Alzheimer..... 63

**4.5** Diferenças de fluxo sanguíneo cerebral e metabolismo de glicose entre os grupos de acordo com cada radiofármaco..... 67

**4.5.1** Grupo DA *versus* o grupo controle idosos saudáveis..... 67

**4.5.2** Grupo DA *versus* o grupo CCLa..... 70

**4.5.3** Grupo CCLa *versus* o grupo controle idosos saudáveis..... 72

**4.6** Análise visual e individual..... 73

**5.0** DISCUSSÃO..... 81

**6.0** CONCLUSÃO..... 90

**7.0** REFERÊNCIAS BIBLIOGRÁFICAS..... 92

## LISTAS DE ABREVIATURAS

| | |
|---|---|
| $^{11}C$ | Carbono-11 |
| $^{11}C$-PIB | Composto B de Pittsburgh marcado com $^{11}C$ |
| $^{11}C$-pPIB | Fase de perfusão do composto B de Pittsburgh marcado com $^{11}C$ |
| $^{18}F$ | Flúor-18 |
| $^{18}F$-FDG | Fluorodesoxiglicose marcado com $^{18}F$ |
| $^{15}O$ | Oxigênio-15 |
| 3D | Tridimensional |
| ATP | Adenosina Trifosfato |
| AAL | *Automated Anatomical Labeling* |
| CCL | Comprometimento cognitivo leve |
| CCLa | Comprometimento cognitivo leve amnéstico |
| CCLna | Comprometimento cognitivo leve não amnéstico |
| CCP | Córtex do cíngulo posterior |
| CMRgl | Taxas metabólicas cerebrais de glicose |
| CT | Tomografia computadorizada |
| D | Direito |
| DA | Doença de Alzheimer |
| DMN | *Default mode network* (Rede de modo padrão) |
| E | Esquerdo |
| Emáx | Energia máxima |
| fMRI | Ressonância magnética funcional |
| FOV | *Field of view* (Campo de visão) |
| FSCr | Fluxo sanguíneo cerebral regional |
| FWHM | *Full Width at Half Maximum* |
| H | Hemisfério |
| $K_E$ | Tamanho do *cluster* |
| MEEM | Mini-exame do estado mental |
| MBq | *Megabecquerel* |

| | |
|---|---|
| MeV | Megaelétron-volts |
| mGy | *Miligray* |
| mSv | *Milisieverts* |
| N | Número |
| OSEM | *Ordered Subset Expectation Maximization* |
| PET | Tomografia por emissão de pósitrons |
| PVE | *Partial volume effect* (Efeito de Volume parcial) |
| RM | Ressonância magnética |
| ROI | *Regions of interest* (Regiões de interesse) |
| SB | Substância branca cerebral |
| SPECT | Tomografia por emissão de fóton único |
| SPM | *Statistical Parametric Mapping* |
| TE | Tempo de eco |
| TOF | *Time of flight* |
| TR | Tempo de repetição |
| VOI | *Volumes of interest* (Volumes de interesse) |
| et al. | e outros |
| etc. | e outras coisas. |

## LISTA DE SIGLAS

| | |
|---|---|
| CAPPesq | Comissão de Ética para Análise de Projetos de Pesquisa |
| CAPPES | Coordenação de Aperfeiçoamento de Pessoal de Nível Superior |
| FAPESP | Fundação de Amparo à Pesquisa do Estado de São Paulo |
| FMUSP | Faculdade de Medicina da Universidade de São Paulo |
| InRad | Instituto de Radiologia |
| HCFMUSP | Hospital das Clínicas da Universidade de São Paulo |
| NIA-AA | *National Institute on Aging - Alzheimer's Association* |

## LISTA DE FIGURAS


| | | |
|---|---|---|
| **Figura 1 -** | Representação de um cérebro saudável e as mudanças estruturais que ocorre na doença de Alzheimer. | 6 |
| **Figura 2 -** | Representação do acoplamento neurovascular entre fluxo sanguíneo cerebral e a taxa metabólica de glicose. | 7 |
| **Figura 3 -** | Mecanismo mais amplamente aceito para explicar a doença de Alzheimer. | 9 |
| **Figura 4 -** | Fundamentos da imagem de PET. | 14 |
| **Figura 5 -** | Estrutura química do radiofármaco $^{11}$C-PIB, e representação esquemática dos princípios de uma aquisição dinâmica da imagem de PET. | 18 |
| **Figura 6-** | Exemplo de imagens da PET com o radiofármaco $^{11}$C-PIB. | 19 |
| **Figura 7 -** | Estrutura química do radiofármaco e transporte celular do $^{18}$F-FDG. | 21 |
| **Figura 8 -** | Representação do protocolo de aquisição dinâmica de 70 minutos de PET com $^{11}$C-pPIB e a curva da aquisição dinâmica. | 34 |
| **Figura 9 -** | Fusão das imagens de PET $^{18}$F-FDG e $^{11}$C-pPIB com a RM. | 36 |
| **Figura 10 -** | Segmentação unificada da RM. | 38 |
| **Figura 11 -** | Molde anatômico customizado (*Template*). | 39 |
| **Figura 12 -** | Design de contraste gerado no SPM de análise dos grupos. | 41 |
| **Figura 13 -** | Fluxograma da análise quantitativa. | 42 |
| **Figura 14 -** | Ferramentas utilizadas para análise dos resultados do SPM. | 43 |
| **Figura 15 -** | Análise visual. | 45 |
| **Figura 16 -** | Design de contraste gerado no SPM da classificação individual. | 46 |
| **Figura 17 -** | Fluxograma da casuística incluída no estudo. | 50 |
| **Figura 18 -** | Imagens ilustrativas do perfil de captação de $^{18}$F-FDG e de $^{11}$C-pPIB. | 53 |
| **Figura 19 -** | Mapa estatístico paramétrico da localização anatômica dos agrupamentos de *voxels* nas análises de PET de todos os sujeitos incluídos no estudo, visualizado no volume de renderização. | 56 |
| **Figura 20 -** | Mapa estatístico paramétrico da localização anatômica dos agrupamentos de *voxels* nas análises de PET de todos os sujeitos incluídos no estudo, visualizado no t*emplate* de RM do SPM. | 56 |

| | | |
|---|---|---|
| **Figura 21 -** | Distribuição regional do número de *voxels* encontrados nas comparações das imagens de PET $^{11}$C-pPIB *versus* $^{18}$F-FDG de todos os sujeitos da amostra. | 57 |
| **Figura 22 -** | Mapa estatístico paramétrico do grupo controle idosos saudáveis. | 60 |
| **Figura 23 -** | Mapa estatístico paramétrico do grupo CCLa. | 63 |
| **Figura 24 -** | Mapa estatístico paramétrico do grupo DA. | 65 |
| **Figura 25 -** | Regiões cerebrais com diferenças de biodistribuição dos radiofármacos nos grupos do estudo. | 66 |
| **Figura 26 -** | Comparação do grupo doença de Alzheimer em relação ao grupo controle idosos saudáveis. | 69 |
| **Figura 27 -** | Comparação do grupo doença de Alzheimer em relação ao grupo CCLa (mapas de redução). | 71 |
| **Figura 28 -** | Comparação do grupo doença de Alzheimer em relação ao grupo CCLa (mapa de aumento). | 71 |
| **Figura 29 -** | Comparação do grupo CCLa em relação ao grupo controle idosos saudáveis. | 72 |
| **Figura 30 -** | Resultado da análise visual e classificações das imagens de PET $^{11}$C-pPIB e $^{18}$F-FDG. | 74 |
| **Figura 31 -** | Resultado da análise individual por SPM dos sujeitos com DA em relação ao grupo Controle idosos saudáveis. | 75 |
| **Figura 32 -** | Diagrama ilustra as áreas com as alterações encontradas na análise individual. | 76 |
| **Figura 33 -** | Análise individual - Exemplos de mapas de PET $^{18}$F-FDG. | 77 |
| **Figura 34 -** | Análise individual - Exemplos de mapas de PET $^{11}$C-pPIB. | 78 |

## LISTA DE TABELAS


| | | |
|---|---|---|
| **Tabela 1.** | Doses de radiação estimadas em estudos com PET | 16 |
| **Tabela 2.** | Comparações entre os grupos | 40 |
| **Tabela 3.** | Características demográficas da amostra | 51 |
| **Tabela 4.** | Regiões cerebrais com diferença estatística entre as imagens de PET $^{11}$C-pPIB e PET $^{18}$F-FDG de todos os sujeitos do estudo | 54 |
| **Tabela 5.** | Regiões cerebrais com diferença estatística entre as imagens de PET $^{11}$C-pPIB e PET $^{18}$F-FDG do grupo controle idosos saudáveis | 59 |
| **Tabela 6.** | Regiões cerebrais com diferença estatística entre as imagens de PET $^{11}$C-pPIB e PET $^{18}$F-FDG do grupo CCL amnéstico. | 62 |
| **Tabela 7.** | Regiões cerebrais com diferença estatística entre as imagens de PET $^{11}$C-pPIB e PET $^{18}$F-FDG do grupo DA. | 64 |
| **Tabela 8.** | Comparação das imagens de PET do grupo DA com o grupo controle idosos saudáveis. | 68 |
| **Tabela 9.** | Resultados da análise individual de cada paciente do grupo DA. | 79/80 |

## RESUMO

Carneiro CG. *Correlação de imagens metabólicas (PET $^{18}$F-FDG) com imagens de fluxo sanguíneo (PET $^{11}$C-PIB) em idosos com queixa de memória* [dissertação]. São Paulo: Faculdade de Medicina, Universidade de São Paulo; 2019.

**Introdução:** A tomografia por emissão de pósitrons (PET) permite a avaliação *in vivo* de alvos moleculares em doenças neurodegenerativas, como a doença de Alzheimer (DA). A deposição de placa β-amiloide pode ser avaliada por PET $^{11}$C-PIB, enquanto o PET $^{18}$F-FDG é utilizado para avaliar o metabolismo da glicose cerebral, que pode ser um indicador de lesão neuronal e disfunção sináptica. Além disso, a captação cerebral precoce de radiofármacos de PET-amiloide pode determinar o fluxo sanguíneo cerebral regional. Mais estudos correlacionando a fase inicial de perfusão do $^{11}$C-PIB ($^{11}$C-pPIB) e $^{18}$F-FDG ainda são necessários, considerando que o fluxo sanguíneo e o metabolismo da glicose cerebral são geralmente acoplados em repouso e durante as ativações neuronais. **Objetivo:** Avaliar se existe concordância diagnóstica e/ou topográfica entre a imagem na fase de perfusão do $^{11}$C-PIB ($^{11}$C-pPIB), obtida entre 0 e 10 minutos, e a imagem metabólica de PET $^{18}$F-FDG através da quantificação por SPM (*Statistical Parametric Mapping*) e por análise visual, em sujeitos com DA e CCLa comparados aos controles idosos saudáveis. **Métodos:** CAPEPesq: Nº1.454.598. Noventa e três sujeitos foram alocados em três grupos de acordo com o diagnóstico clínico: doença de Alzheimer (DA - n = 27); Comprometimento Cognitivo Leve amnéstico (CCLa - n = 39); Controle idosos saudáveis (n = 27), estes foram submetidos a exames de imagens de RM ponderada em T1 e de PET/CT. A PET/CT $^{18}$F-FDG foi realizada 30 minutos após a injeção do radiofármaco e a PET/CT $^{11}$C-pPIB foi adquirida imediatamente após a injeção do radiofármaco, e os primeiros 10 minutos da aquisição foram considerados na análise. Imagens de PET foram corrigidas para efeito de volume parcial e as imagens foram espacialmente normalizadas utilizando um modelo anatômico personalizado da própria amostra (*template*), para análise por Mapa Estatístico Paramétrico (SPM8). A análise visual e individual foi realizada por dois médicos nucleares com experiência na área, cegos em relação à identificação das imagens, seus respectivos radiofármacos e diagnóstico clínico. Eles foram solicitados a fornecer um diagnóstico e indicar uma classificação com base na inspeção visual das imagens de $^{18}$F-FDG e $^{11}$C-pPIB, e também na avaliação individual dos mapas-t de SPM (análise baseada em *voxel* comparando um único sujeito do grupo DA com um grupo de controle cognitivamente normal). **Resultados e Discussão:** Na análise por SPM, o $^{11}$C-pPIB mostrou menor captação difusa cortical do que $^{18}$F-FDG. Na análise entre grupos, há uma diferença na captação de $^{11}$C-pPIB e $^{18}$F-FDG, o que é esperado, uma vez que a biodistribuição é uma propriedade particular de cada biomarcador de PET. Na comparação do grupo DA em relação ao grupo controle, os indivíduos com DA apresentaram diminuição da captação de $^{11}$C-pPIB nas regiões temporo-límbicas: amígdala e hipocampo (E = esquerdo) P = 0,006, amígdala e hipocampo (D = direito) P = 0,023; giro parahipocampal (E) P = 0,008

(D) P = 0,015; temporal superior (E) P = 0,012 (D) P = 0,015. No $^{18}$F-FDG, houve diminuição da captação no grupo DA comparado ao grupo controle nas seguintes regiões: córtex do cíngulo posterior (E) P = 0,028; pré-cuneus (E) P= 0,029; giro temporal médio (E) P = 0,039; giro temporal inferior (E) P = 0,044. Na comparação do grupo CCLa em relação ao grupo controle, os indivíduos com CCLa apresentaram diminuição da captação de $^{11}$C-pPIB na região do giro parahipocampal (E) P = 0,012. Na identificação visual, 100% das imagens PET $^{18}$F-FDG e 99% das imagens PET $^{11}$C-pPIB foram corretamente identificadas. Na análise visual e individual, foram observadas reduções na captação de $^{11}$C-pPIB envolvendo a região temporal medial nos indivíduos com DA que não foi detectada pelo $^{18}$F-FDG. Isso poderia significar algum tipo de dissociação entre a perfusão e o metabolismo. **Conclusão:** Nossos achados sugerem que não há concordância diagnóstica e topográfica perfeita entre a imagem do metabolismo de glicose por PET com $^{18}$F-FDG e o padrão de perfusão cerebral usando o marcador PET $^{11}$C-PIB em certas estruturas cerebrais em idosos saudáveis, CCLa e pacientes com DA, na quantificação por SPM e na análise visual. Como um biomarcador duplo, a PET $^{11}$C-pPIB pode fornecer informações complementares sobre alterações fisiológicas no envelhecimento, e ajudar a elucidar e entender melhor a patologia das doenças relacionadas a memória.

**Descritores:** tomografia por emissão de pósitrons; sistema nervoso; perfusão; glicose; fluordesoxiglucose ($^{18}$F-FDG); *composto* B de *Pittsburgh marcado com ($^{11}$C-PIB);* comprometimento cognitivo leve; doença de Alzheimer; diagnóstico por imagem; processamento de imagem assistida por computador.

## ABSTRACT

Carneiro CG. *Correlation between metabolic images ($^{18}$F-FDG PET) and blood flow images ($^{11}$C-PIB PET) in elderly patients with memory complaints* [dissertation]. São Paulo: "Faculdade de Medicina, Universidade de São Paulo"; 2019.

**Introduction:** Positron emission tomography (PET) allows *in vivo* evaluation of molecular targets in neurodegenerative diseases, such as Alzheimer´s Disease (AD). β-amyloid plaque deposition can be assessed by $^{11}$C-PIB PET while $^{18}$F-FDG PET is used to assess cerebral glucose metabolism, which can be an indicator for neuronal injury and synaptic dysfunction. In addition, early cerebral uptake of PET-amyloid radiopharmaceuticals can determine regional cerebral blood flow. More studies correlating early-phase $^{11}$C-PIB ($^{11}$C-pPIB) and $^{18}$F-FDG are still needed considering that blood flow and cerebral glucose metabolism are usually coupled at rest and during neuronal activations. The aim of this study is to evaluate topographic similarities and differences between cerebral perfusion images obtained with early $^{11}$C-PIB PET images and the metabolic images obtained with $^{18}$F-FDG PET. **Methods**: CAPEPesq: Nº1.454.598. Ninety-three subjects were allocated into three groups according to clinical diagnosis: Alzheimer's disease (AD, n=27); Mild Cognitive Impairment amnestic (aMCI, n=39); Elderly healthy control (n=27), they underwent T1-weighted MRI and PET/CT imaging. $^{18}$F-FDG PET/CT acquisition was performed 30 minutes after tracer injection and $^{11}$C-pPIB PET/CT was acquired immediately after the tracer injection and the first 10 minutes of the acquisition was considered in the analysis. PET images were corrected for partial volume effect and the images were spatially normalized using a custom anatomical template of the sample itself, for analysis by Statistical Parametric Mapping (SPM8). Visual and individual analysis were performed by two experient nuclear medicine physicians, blind in relation to the identification of the images, their respective radiopharmaceuticals and clinical diagnosis. They were asked to provide a diagnosis and to indicate their level of confidence on the basis of visual inspection of $^{18}$F-FDG and $^{11}$C-pPIB images, and also individual assessment of SPM t-maps (voxel-based analysis comparing a single subject of AD group to a cognitively normal control group). **Results and Discussion**: In the analysis by SPM, the $^{11}$C-pPIB showed lower cortical diffuse uptake than $^{18}$F-FDG. In the analysis between groups, there is a difference in $^{11}$C-pPIB and $^{18}$F-FDG uptake, what is expected since biodistribution is a particular propriety of each PET tracer. The control group *versus* the AD group, individuals with AD presented a decreased $^{11}$C-pPIB uptake in the temporo-limbic regions: amygdala and hippocampal (L = left) P = 0.006; amygdala and hippocampal (R = right) P = 0.023; parahippocampal gyrus (L) P = 0.008 (R) P = 0.015; and superior temporal (L) P = 0.012 (R) P = 0.015. In the $^{18}$F-FDG, there was a decreased uptake in the AD group compared to the control group in the following regions: posterior cingulate cortex (L) P = 0.028; precuneus (L) P= 0.029; medial temporal gyrus (L) P = 0.039; and inferior temporal gyrus (L) P = 0.044. In the comparison of aMCI group *versus* the control group, individuals with aMCI presented a decreased $^{11}$C-pPIB uptake in the region: parahippocampal gyrus

(L) P = 0.012. In the visual identification, 100% of $^{18}$F-FDG PET images and 99% of $^{11}$C-pPIB PET images were correctly recognized. In the visual and individual analysis, it was observed reductions in $^{11}$C-pPIB uptake involving medial temporal region in the AD subjects that was not detected by $^{18}$F-FDG.This could mean some kind of decoupling between perfusion and metabolism. **Conclusion:** Our findings suggest that there is no perfect diagnostic and topographical concordance between the imaging of 18F-FDG PET glucose and the cerebral perfusion pattern using the 11C-PIB PET marker in certain brain structures in healthy elderly, aMCI and patients suggestive of AD, quantification by SPM and visual analysis. As a double biomarker, $^{11}$C-PIB can provide complementary information on pathological aging of the brain, and it could help elucidate and better understand the pathology of memory-related diseases.

**Descriptors:** positron-emission tomography; nervous system; perfusion; glucose; fluorodeoxyglucose ($^{18}$F-FDG); *Pittsburgh compound B* (*$^{11}$C*-PIB); mild cognitive impairment; Alzheimer's disease; diagnostic imaging; image processing, computer-assisted.

# 1.INTRODUÇÃO

## 1.1 Envelhecimento populacional

À medida que envelhecemos, podemos nos tornar mais sábios, mas também podemos experimentar a perda de memória e diminuição cognitiva, que podem interferir em nossas rotinas diárias (Hedden and Gabrieli 2004; Park and Reuter-Lorenz 2009).

Nas últimas décadas têm-se observado a inversão da pirâmide populacional (estreitamento da base da pirâmide de faixa etária), dando início ao processo contínuo de envelhecimento da população brasileira e mundial, decorrente de vários fatores entre os quais: a redução das taxas de fertilidade, natalidade e mortalidade infantil, a melhoria nas condições de infraestrutura e saneamento básico, e o aumento da expectativa de vida, que estão relacionados ao aumento da longevidade do ser humano (Instituto Brasileiro de Geografia e Estatística, 2008; Prince et al. 2013).

Globalmente, seja em países desenvolvidos ou em desenvolvimento, a proporção de idosos (pessoas com idade superior a 60 anos) vem crescendo rapidamente. Entre 2000 e 2015 houve um crescimento de 320 milhões de idosos, o que corresponde a um incremento de aproximadamente 64% na taxa de pessoas com idade superior a 60 anos. Entre 2015 e 2030, espera-se que o número de pessoas idosas continue aumentando, chegando-se a uma projeção estimada de 545 milhões de idosos, com predomínio nos países em desenvolvimento. Em 2050, o número de pessoas com idade ≥ 60 anos terá aumentado em 1,25 bilhões, representando 22% da população mundial, (Reitz et al. 2011; Prince et al. 2013).

Uma vez que idade é um importante fator de risco para doenças neurodegenerativas, esta mudança demográfica tem acarretado um aumento

expressivo da prevalência de transtornos cognitivos, dentro os quais destacam-se o Comprometimento Cognitivo Leve (CCL) e a doença de Alzheimer (DA), (Park and Reuter-Lorenz 2009; Hedden and Gabrieli 2004).

A DA é uma doença neurodegenerativa de início insidioso e evolução progressiva, caracterizada clinicamente por perda de memória associada a outros declínios cognitivos e funcionais, e que constitui uma das principais causas de doença debilitante no século 21. É, portanto, amplamente aceito que a melhoria dos cuidados e da assistência aos indivíduos com demência é um enorme desafio em todo o mundo, sendo portanto considerado como uma prioridade em saúde global pela Organização Mundial da Saúde (Drzezga 2010; Silverman et al. 2004, 2008).

A etiologia da DA ainda não é clara e é provável que seja multifatorial, envolvendo fatores de riscos vasculares, genéticos, ambientais e estilo de vida (Kisler et al., 2017). Caracterizada por declínio cognitivo progressivo, tem sido correlacionada com disfunção sináptica e morte neuronal (Querfurth and LaFerla 2010; Kisler et al. 2017).

A Associação Americana de Alzheimer (*National Institute on Aging — Alzheimer's Association (NIA-AA) Research Framework*) de 2018, atualizou recentemente as diretrizes para a definição biológica da DA, o termo "doença de Alzheimer", aplica-se a indivíduos em que há evidências neuropatológicas, com a presença de neurodegeneração (atrofia neuronal), detecção de placas *senis* constituídas essencialmente por aglomerados de peptídeo β-amiloide e emaranhados neurofibrilares de proteína tau, fatores esses que podem ser detectados *in vivo* através de biomarcadores específicos e *ex-vivo* através de análise post-mortem (Jack et al. 2018).

O CCL é definido como um estágio intermediário entre o envelhecimento normal e a demência, mais especificamente a DA (Petersen et al. 1999, 2001). Pacientes com CCL podem ser categorizados ainda como amnéstico (CCLa) e não-amnéstico (CCLna) (Grundman et al. 2004; Csukly et al. 2016), mas o mais clássico é o CCLa no qual há perda de memória e maior relação com a evolução para DA (Kaduszkiewicz et al. 2014).

Tradicionalmente, o CCLa é o estágio prodrômico típico da DA, fase que é indicativa de discretos sinais e sintomas que podem prever evolução para a doença (Petersen, 2011). Contudo, nem todos os pacientes com CCLa convertem para DA (taxas de conversão anuais entre 8% e 15%). A previsão de tempo para um indivíduo converter de CCLa para DA ainda é incerto, mas é de suma importância para o tratamento precoce no nível prodrômico e para a qualidade de vida do paciente (Frings et al. 2018).

Um estudo que investigou especificamente as diferenças de biomarcadores entre os tipos de CCL, demonstrou evidências de maior número de sujeitos do grupo CCLa com níveis significativamente mais baixos de peptídeo β-amiloide no líquido cefalorraquidiano (implicando em maior depósito deste peptídeo no cérebro), em relação ao grupo CCLna (Coutinho et al. 2015).

### 1.2 Alterações cerebrais no envelhecimento

O envelhecimento cerebral nada mais é que um conjunto heterogêneo de alterações biológicas, que é resultado da complexa interação entre uma miríade de condições ambientais (estilo de vida, dieta, educação etc.), genéticas e de saúde geral (Raz and Rodrigue 2006).

Alterações biológicas e cognitivas estão relacionadas a modificações em substratos neurais, incluindo mudanças estruturais e funcionais no córtex pré-frontal, nas regiões do lobo temporal medial e nos tratos da substância branca. Muito permanece desconhecido sobre como o envelhecimento afeta as bases neurais da cognição, mas pesquisas sobre diferenças individuais na trajetória dos efeitos do envelhecimento estão ajudando a distinguir as doenças patológicas cerebrais de mudanças cognitivas relacionadas à idade (Hedden and Gabrieli 2004; Park and Reuter-Lorenz 2009).

Mudanças estruturais de substâncias cinzenta e branca cerebrais, estão relacionadas as mudanças comportamentais na memória. Com a idade há atrofia cerebral, e as maiores reduções volumétricas ocorrem no córtex pré-frontal, que auxilia a memória episódica e os processos executivos. A perda da integridade da substância branca e de receptores dopaminérgicos no estriado e no córtex pré-frontal acompanham essas reduções volumétricas, fornecendo ainda mecanismos para a interrupção de circuitos que estão por trás da função da memória (Park and Reuter-Lorenz 2009; Jack et al. 2013; Fjell et al. 2014). A redução do volume do hipocampo é menos aparente durante o envelhecimento normal. Por outro lado, processos patológicos, como aqueles que acompanham a DA, afetam gravemente as regiões do hipocampo. Em particular, o córtex entorrinal, que serve como uma importante rede de comunicação entre o córtex pré-frontal e o hipocampo, é desproporcionalmente afetado pela patologia (Hedden and Gabrieli 2004; Park and Reuter-Lorenz 2009; Wirth et al. 2013), figura 1.

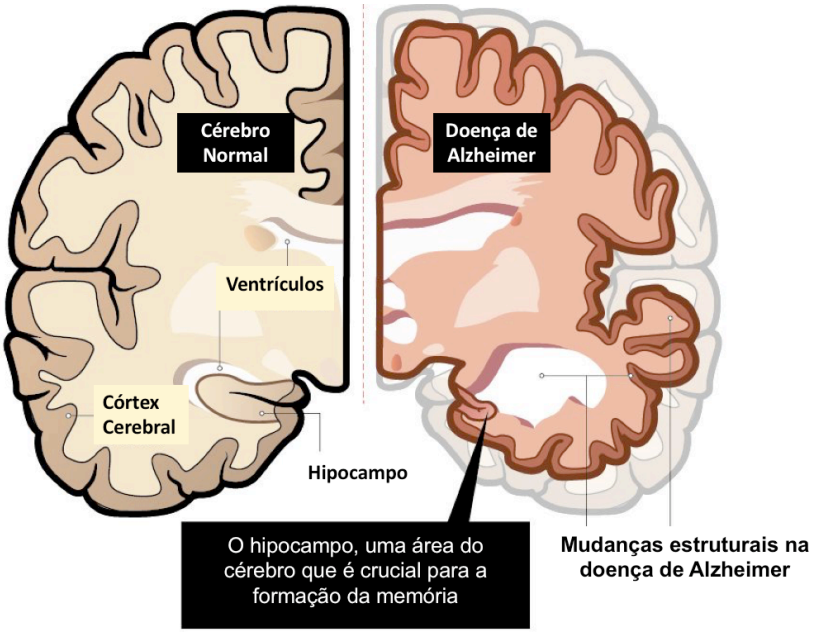


**Figura 1:** Representação de um cérebro saudável e as mudanças estruturais que ocorre na doença de Alzheimer - Adaptada da ilustração por Stacy Jannis da *Alzheimer's Association, disponível em: www.alz.org.*

## 1.3 Acoplamento neurovascular

No sistema nervoso central em condições fisiológicas e na maioria das condições patológicas, usualmente existe, um acoplamento neurovascular entre fluxo sanguíneo cerebral e o metabolismo cerebral de glicose (Meyer et al. 2011). Esse acoplamento se deve ao fato de que como os substratos energéticos são fornecidos pela circulação sanguínea, o fluxo sanguíneo sofre variações, devendo aumentar em resposta a alterações da atividade neuronal local, a fim de ser regulado no nível mínimo capaz de suprir as necessidades dos tecidos (Giovacchini et al. 2011; Herholz 2011).

A conectividade cerebral e estrutural adequada, atividade sináptica e o processamento de informações exigem uma regulação precisa de fluxo sanguíneo cerebral, e também a regulação exata de consumo de oxigênio, e fornecimento de metabólitos energéticos. Essas funções principais do sistema nervoso central são mantidas pela atividade altamente coordenada de vários tipos de células da unidade neurovascular, incluindo células vasculares (células

endoteliais e musculares lisas), células da glia (astrócitos, oligodendrócitos, micróglia), e neurônios (Fjell et al. 2014; Kisler et al. 2017). Esse mecanismo garante um rápido aumento na taxa de liberação de FSCr (fluxo sanguíneo cerebral regional) e oxigênio para estruturas cerebrais ativadas. No neurônio, toda a glicose absorvida é usada para a produção das moléculas de adenosina trifosfato (ATP). Portanto, o aumento da atividade elétrica neuronal determina o aumento das necessidades de ATP, e estimula o metabolismo energético nos astrócitos, bem como a captação de glutamato por eles e, consequentemente, um aumento do FSCr e da taxa metabólica cerebral para glicose (CMRglc) (Paulson et al. 2010; MacVicar and Newman 2015), figura 2.

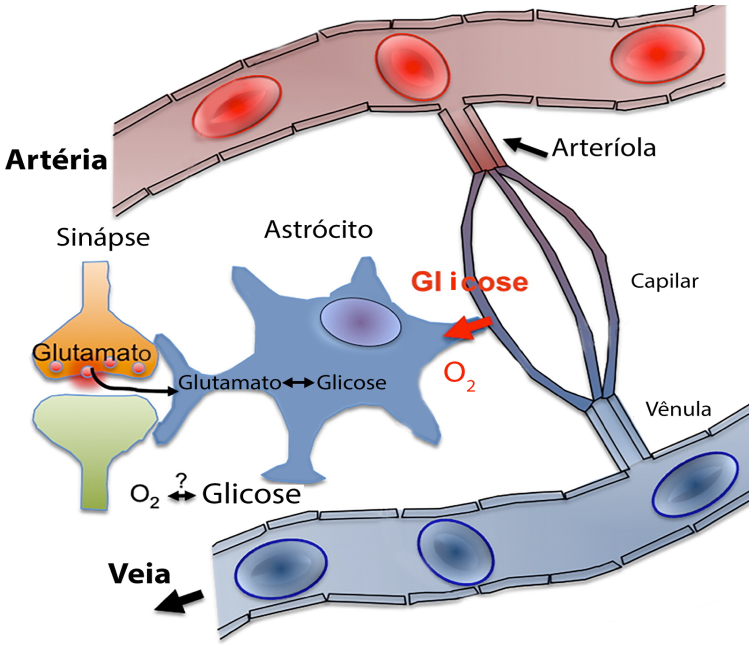


**Figura 2:** Representação do acoplamento neurovascular entre o fluxo sanguíneo cerebral regional (FSCr) e a taxa metabólica de glicose. Adaptada de (Wehrl et al. 2014).

Aumentos localizados no fluxo sanguíneo cerebral se correlacionam com aumentos da atividade em regiões específicas do cérebro (Giovacchini et al. 2011; Herholz 2011). Uma série de disfunções vasculares são frequentemente associadas à neurodegeneração, incluindo hipertensão, transtorno

cerebrovascular e degradação da barreira hematoencefálica, etc (Kisler et al., 2017; Zhao et al., 2015). Se o fluxo sanguíneo cerebral é comprometido, as funções do cérebro param em segundos e danos irreversíveis aos neurônios ocorrem em minutos. O comprometimento da conectividade funcional e o desacoplamento neurovascular que resultam de uma incompatibilidade entre fluxo sanguíneo cerebral e a atividade neuronal são encontrados nas fases iniciais de muitas doenças neurológicas, incluindo a DA (Kuhnline Sloan et al. 2012; Kisler et al. 2017).

### 1.4 Disfunção neurovascular na Doença de Alzheimer

A DA é confirmada *post-mortem* na detecção de alterações neuropatológicas específicas, como a presença de placas senis neuríticas extracelulares formadas por aglomerados de peptídeo β-amiloide e os emaranhados neurofibrilares intracelulares formados por aglomeração da proteína tau intraneuronais, acompanhados de perda neuronal (McKhann et al, 1984). Também é acompanhada de alterações bioquímicas, como disfunção mitocondrial. As citocinas, quimicinas e radicais livres provenientes de células gliais ativadas recrutadas ao local das placas β-amiloide, promovem um mecanismo inflamatório, estresse oxidativo e homeostasia vascular (Akiyama et al. 2000; Association 2010; Querfurth and LaFerla 2010; Arora and Bhagat 2016).

No espaço entre neurônios, a presença de placas neuríticas extracelulares formadas por aglomerados de peptídeo β-amiloide, forma oligômeros que irão interromper a função das sinapses, que interferem na função dos neurônios. Os depósitos de placas senis de β-amiloide fora das células e nos vasos sanguíneos do cérebro ativam as células imunes chamadas células

microgliais, que se reúnem em torno dos neurônios afetados. Isso desencadeia a liberação de mediadores inflamatórios e pode contribuir para a diminuição de sinapses. Assim, os emaranhados neurofibrilares intracelulares formados por aglomeração da proteína tau intraneuronais, deslocam as organelas intracelulares, que podem passar através das sinapses para outros neurônios, onde catalisam mais emaranhados da proteína tau (Mucke 2009). Os déficits microvasculares diminuem o fluxo sanguíneo cerebral e, consequentemente, o fornecimento de oxigênio, substratos energéticos e nutrientes do cérebro. Além disso, esses déficits prejudicam a depuração de moléculas neurotóxicas que se acumulam e/ou são depositadas no fluido intersticial do cérebro de células não neuronais (Mucke 2009; Kuhnline Sloan et al. 2012), figura 3.

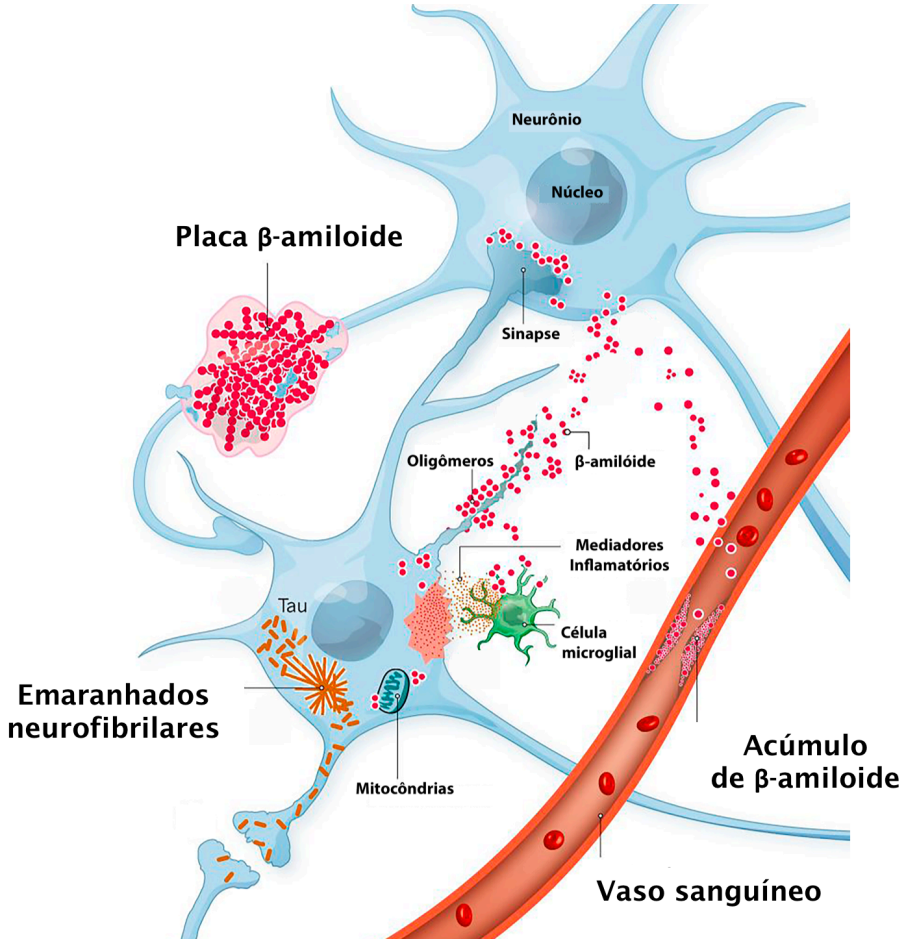


**Figura 3:** Mecanismo mais amplamente aceito para explicar a doença de Alzheimer. Adaptada de (Mucke, 2009).

No estágio pródromo, sujeitos com neuropatologia de doenças degenerativas, como a DA, são caracterizados por um suprimento sanguíneo reduzido em repouso e perfusão alterada para áreas ativadas (Farkas and Luiten 2001; Hirao et al. 2005; Bateman et al. 2006; Vicenzini et al. 2007; Claassen et al. 2009). A variabilidade regional entre fluxo sanguíneo e metabolismo de glicose relacionada às doenças neurodegenerativas ainda não é totalmente bem definida. Evidências sugerem que a disfunção vascular leva a disfunção neuronal e o consequente processo de neurodegeneração, incluindo a redução de fluxo sanguíneo e desacoplamento neurovascular (Gur et al. 2009; Paulson et al. 2010; Joseph-Mathurin et al. 2018).

Curiosamente, a diminuição de fluxo sanguíneo cerebral regional no córtex do cíngulo posterior e pré-cúneo no início da fisiopatologia da DA, ocorre antes da perda de volume de substância cinzenta, sugerindo que a redução de fluxo sanguíneo cerebral pode preceder a atrofia cerebral (Zhao et al. 2015; Kisler et al. 2017; Hock et al. 1997; Mentis et al. 1998; Rombouts et al. 2000; Machulda et al. 2003; Iadecola 2004).

Um estudo anterior populacional de grande escala mostrou que a velocidade diminuída de fluxo sanguíneo cerebral precede o declínio cognitivo e a atrofia do hipocampo. Além disso, indivíduos com maior velocidade de fluxo sanguíneo cerebral apresentam volumes maiores de hipocampo e amígdalas (Kisler et al. 2017).

### 1.5 Neurodegeneração por exames de imagem

A neurociência cognitiva do envelhecimento humano, utilizando técnicas de neuroimagem, permite a avaliação de doenças neurodegenerativas como a DA (Querfurth and LaFerla 2010).

Uma das técnicas de imagens funcionais, a tomografia por emissão de pósitrons (*Positron Emission Tomography* - PET) é uma modalidade de diagnóstico por imagem que permite estudar processos fisiológicos, bioquímicos ou farmacológicos *in vivo.* Tem sido amplamente utilizada com o objetivo de ampliar o conhecimento sobre os processos de neurodegeneração. Graças aos progressos nos métodos de aquisição, processamento e análise de imagens, estes estudos puderam comparar grupos de pacientes com demência e idosos saudáveis resultando em análises detalhadas sobre o cérebro humano (Phelps 2000).

Técnicas de imagem funcional, como a PET, tomografia por emissão de fóton único (*Single photon emission computed tomography* – SPECT) e ressonância magnética funcional (fMRI), compararam controles saudáveis e pacientes com CCLa ou pacientes com DA, na maioria das vezes medindo o FSCr ou metabolismo de glicose cerebral regional. Na DA, há uma redução da captação de radiofármacos, tanto de traçadores de perfusão quanto do metabolismo de glicose, que é identificado no córtex do cíngulo posterior, córtex de associação (região temporoparietal), geralmente bilateral, mas sem a necessidade de simetria (Edison et al. 2007). O acoplamento entre o metabolismo e a perfusão cerebral tem sido estabelecido há muito tempo em idosos normais e naqueles com doenças neurodegenerativas, provavelmente

porque uma demanda metabólica reduzida está associada a uma redução da perfusão (Rostomian et al. 2011).

Na avaliação de processos neurodegenerativos podem também ser utilizados marcadores ou radiofármacos de assinatura patológica. No geral, existem classes principais de radiofármacos utilizados para exames de imagem funcionais cerebrais, exemplos: metabolismo da glicose, acúmulo de placas β-amilóides, etc. Os radiofármacos utilizados para mapear áreas no cérebro devem apresentar uma série de características, dentre elas:

- Alta seletividade, se ligando em alvos específicos.
- Lipofilicidade adequada para atravessar a barreira hematoencefálica.
- Estabilidade metabólica, com baixo acúmulo de metabólitos ativos.
- Rápida saída dos sítios não específicos.
- Rápida eliminação sanguínea.
- Ausência de efeitos farmacológicos em doses de saturação dos receptores.
- Processo de síntese economicamente viável (Vallabhajosula et al. 2011; Singhal 2012).

Radiofármacos podem ser classificados de maneiras diferentes, dependendo do radionuclídeo, utilidade clínica, mecanismo biológico e bioquímico de investigação. A grande diversidade de radiofármacos para PET existentes, permite o estudo de inúmeras particularidades funcionais e moleculares no cérebro normal e patológico, possibilitando, por exemplo, identificar diferenças no fluxo sanguíneo regional, no metabolismo, ou na densidade de receptores a nível celular e extracelular (Willmann et al. 2008).

### 1.6 A tomografia por emissão de pósitrons

A PET caracteriza-se por utilizar isótopos radioativos produzidos em aceleradores de partículas (cíclotron), que emitem partículas positivas denominadas pósitrons (Willmann et al. 2008). A imagem anatômica da tomografia computadorizada (CT), no equipamento de PET/CT, permite realizar a correção de atenuação dos órgãos adjacentes ao local de interesse do estudo e também auxiliar na localização precisa das alterações moleculares identificadas pela PET (Kuo et al. 2008).

Dentre os isótopos emissores de pósitrons utilizados na PET, destacam-se o flúor-18 ($^{18}F$) e o carbono-11 ($^{11}C$), diferindo quanto à meia-vida (t 1/2) e energia máxima (Emáx), sendo que o $^{18}F$ possui meia vida física mais longa (t 1/2: 110 minutos; Emáx: 0.633 MeV) que o $^{11}C$ (t 1/2: 20 minutos, Emáx: 0.961 MeV). Em geral fármacos marcados com o $^{18}F$ são os preferidos na prática clínica, devido a sua meia vida mais longa, o que permite distribuí-lo a um número maior de laboratórios que estejam relativamente distantes do centro de produção, e portanto, sem a necessidade de ter um cíclotron instalado no mesmo local em que existe um equipamento de PET. O $^{11}C$ deve ser produzido por um cíclotron local, situado próximo ao equipamento de imagem de PET por causa da sua meia vida física muito curta (Pimlott and Sutherland 2010).

Para a realização do exame de PET/CT, o indivíduo é submetido aos níveis de radiação proveniente da injeção do radiofármaco e à dose de raios-X provenientes da utilização da CT, e protocolos otimizados para cálculo de atividade radioativa que será injetada em cada paciente podem contribuir para a redução da dose efetiva nos pacientes durante a realização do diagnóstico pela PET/CT (Santana et al. 2014).

O radiofármaco, ao ser administrado nos pacientes, irá apresentar maior captação (maior concentração radioativa) onde a molécula tiver maior afinidade, como órgão, tecido ou mesmo processos bioquímicos e moleculares específicos. Quando o pósitron emitido pelo radionuclídeo encontra um elétron, ocorre a aniquilação de ambos, e a massa destas duas partículas subatômicas transforma-se em um par de raios gama (dois fótons) diametralmente opostos de 511 keV cada. Estes fótons são detectados pelo anel de detectores (360°) presente no equipamento PET e assim formarão a imagem (Pimlott and Sutherland 2010). As imagens geradas, e o número de desintegrações ou atividade do radioisótopo no tecido alvo são corrigidas para a atenuação nos tecidos. Os dados são reconstruídos matematicamente resultando em um volume de imagem distribuída em uma matriz definida. As imagens de PET são tipicamente mostradas em escala de cores, com a intensidade de *voxel* (*pixel* 3D) representando as concentrações radiativas no tecido em Becquerel/ml (Heurling et al. 2017), figura 4.

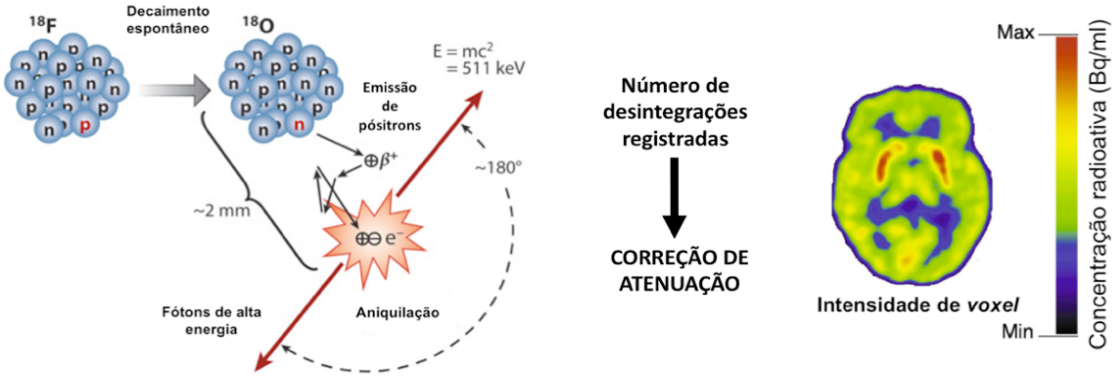


**Figura 4:** Fundamentos das imagens de PET. Adaptada de (Heurling, et al., 2017).

Existem classes principais de marcadores biológicos, ou biomarcadores de PET para a DA, o primeiro tipo consiste em biomarcadores de assinatura patológica, dentre os quais destacam-se os de deposição de placas β-amilóide

cerebral, incluindo o $^{11}$C-PIB, o $^{18}$F-florbetapir (A V-45/Amyvid), $^{18}$F-flutemetamol (Vizamyl) e o $^{18}$F-florbetaben (Neuraceq) ou aqueles que demonstram acúmulo anormal da proteína tau no cérebro, como o $^{18}$F-AV-1451 e o $^{18}$F-THK523 (Vallabhajosula et al. 2011). . A segunda classe é constituída de biomarcadores de lesão ou injúria neuronal, investigando a disfunção sináptica e degeneração cerebral através do déficit de metabolismo da glicose cerebral avaliada com $^{18}$F-FDG, ou distúrbio de perfusão cerebral detectada através da $^{15}$O-água (Lin et al. 2016),

As imagens de PET com biomarcadores de metabolismo de glicose e fluxo sanguíneo cerebral, podem fornecer informações sobre mudanças fisiológicas muito precoces associadas à DA e outras doenças neurodegenerativas, mesmo quando imagens estruturais como a RM não revelam anormalidades específicas (Itoh et al. 1990; Johnson et al. 2013).

A imagem de PET com o radiofármaco $^{15}$O-água é considerada referência para medir e quantificar o fluxo sanguíneo cerebral. Em um protocolo de imagem típico, a $^{15}$O-água é administrada por injeção intravenosa no paciente e modelada como um marcador livremente difusível que entra no tecido cerebral, mas não é metabolizado. O equilíbrio é alcançado dentro de alguns minutos, de modo que o sinal da PET reflete o estado de perfusão do cérebro naquele exato momento de aquisição das imagens. A imagem de PET com $^{15}$O-água obrigatoriamente requer o cíclotron no local da imagem devido a meia vida ultracurta de 2 minutos. Essas complexidades logísticas dificultam significativamente a mensuração do fluxo sanguíneo cerebral num contexto clínico (Raichle et al. 1983; Braun et al. 1997).

Alguns estudos (Meyer et al. 2011; Rostomian et al. 2011; Forsberg et al. 2012; Hsiao et al. 2012; Fu et al. 2014, 2018; Gietl et al. 2015; Rodriguez-Vieitez et al. 2016; Tiepolt et al. 2016), forneceram evidências de que a PET com o $^{18}$F-FDG é um método não invasivo e preciso para avaliar o metabolismo de glicose cerebral local, um traçador de lesão neuronal e disfunção sináptica. Em contra partida, a imagem de PET com $^{11}$C-PIB pode fornecer potencialmente dois tipos de informações diagnósticas num único estudo: a perfusão cerebral nos primeiros minutos após sua administração intravenosa e a deposição de placas β-amiloide na fase tardia, tendo um potencial papel como biomarcador bifuncional.

A combinação de PET $^{11}$C-PIB e PET $^{18}$F-FDG, apesar de bastante usada, pode nem sempre ser viável devido ao alto custo de cada exame e a exposição do paciente à radiação (Forsberg et al. 2012).

A estimativa de dose absorvida de radiação no cérebro e corpo total baseado em literatura, segue na tabela 1. A PET com$^{11}$C-PIB de acordo com a publicação de O'Keefe et al., 2009. A PET com $^{18}$F-FDG e a dose efetiva da CT, baseado no estudo de Kaushik et al., 2013.

**Tabela 1 –** Doses de radiação estimadas em estudos com PET:

| **Órgão** | **$^{11}$C-PIB** Baseado na dose injetada de 351,4 ± 25,4 MBq | **$^{18}$F-FDG** Baseado na dose injetada de 300,0 ± 44,02 MBq | **CT** Parâmetros do protocolo da CT de 120 kVp e 110 mA |
|---|---|---|---|
| | **Dose absorvida (mGy/MBq)** | **Dose absorvida (mGy/MBq)** | **Dose efetiva (mSv)** |
| Cérebro | **3,92** | **5,60** | **0,43** |
| Corpo Total | **3,23** | **6,30** | **7,80** |

### 1.7 PET $^{11}$C-PIB como um biomarcador bifuncional

O primeiro radiofármaco PET desenvolvido para se ligar especificamente às placas β-amiloide, é o composto B de Pittsburgh marcado com $^{11}$C ($^{11}$C-PIB) (Jr et al., 2009; Klunk et al., 2004). Estudos pré-clínicos em modelos animais com o radiofármaco $^{11}$C-PIB mostraram rápida absorção/captação no cérebro após sua administração intravenosa. O radiofármaco também mostrou rápida depuração no tecido neuronal saudável, enquanto que mostrou retenção no córtex cerebral em modelo animal transgênico com DA (Bacskai et al., 2003).

A estrutura química lipofílica do $^{11}$ C-PIB, derivada da tioflavina-T é capaz de penetrar no cérebro através da barreira hematoencefálica, assim, apresentando alta especificidade e alta afinidade por agregados e placas β-amiloide (Bacskai et al., 2003; Rowe et al., 2007), sendo que os primeiros estudos em seres humanos foram iniciados em 2002 (Johnson et al. 2013). Este biomarcador é fornecido ao cérebro pelo fluxo arterial e após atravessar a barreira hematoencefálica, ela pode se ligar de forma reversível a seus alvos moleculares (Dierckx et al., 2014). Sabe-se também que em condição normal esse biomarcador se liga na mielina e marca essencialmente e praticamente isoladamente substância branca, com quase total ausência de concentração no córtex cerebral. Se visualiza captação em córtex cerebral apenas quando o mesmo se liga nas placas amiloides, local preferencial de depósito deste tipo de composto.

As imagens adquiridas em estágio inicial da PET com o marcador $^{11}$C-PIB (logo após a administração do radiofármaco) pode fornecer informações sobre a perfusão cerebral, que indiretamente, pelo conceito de acoplamento de fluxo e metabolismo cerebral, estariam de alguma forma relacionadas ao padrão de

metabolismo da glicose, e poderiam ser usadas como biomarcadores neurofuncionais (Fu et al., 2018).

Neste contexto, imagens dinâmicas de PET com $^{11}$C-PIB poderiam ser empregadas para fornecer evidências da relação entre a função (perfusão) cerebral regional e a deposição de placa β-amiloide em idosos com queixa de memória (Meyer et al., 2011), figura 5.

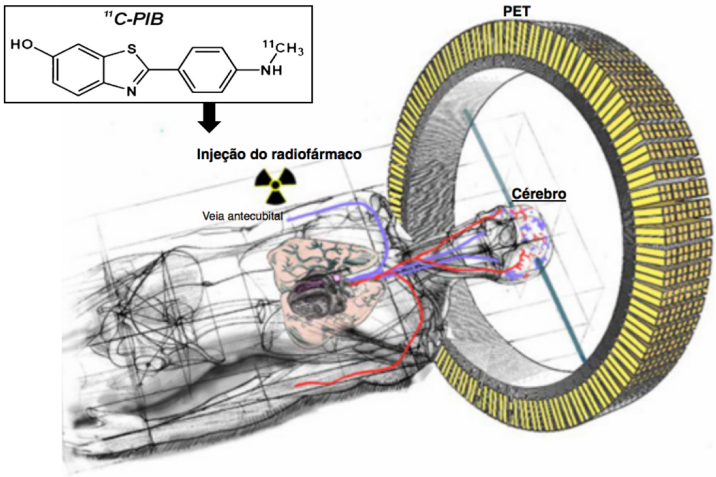


**Figura 5:** Estrutura química do radiofármaco $^{11}$C-PIB, e representação da perfusão cerebral nos primeiros minutos logo após a sua administração intravenosa, adaptada de (Turkheimer, et al., 2015).

Como já mencionado anteriormente, as imagens obtidas entre 40 a 70 minutos após injeção intravenosa de $^{11}$C-PIB (Klunk et al., 2015, 2004), mostram ausência de concentração cortical (substância cinzenta), com concentração predominando quase exclusivamente, na substância branca cerebral. No entanto, quando há concentração de placas β-amiloide no tecido cerebral, as imagens da PET mostram concentração desse traçador no tecido cortical. Uma associação muito forte entre a detecção de placas β-amiloide por traçadores de PET é vista nos pacientes com a DA, portanto, este biomarcador de imagem é considerado um marcador de assinatura patológica da DA para investigação *in vivo* (Faria, et al., 2018; Cohen e Klunk, 2014), figura 6.

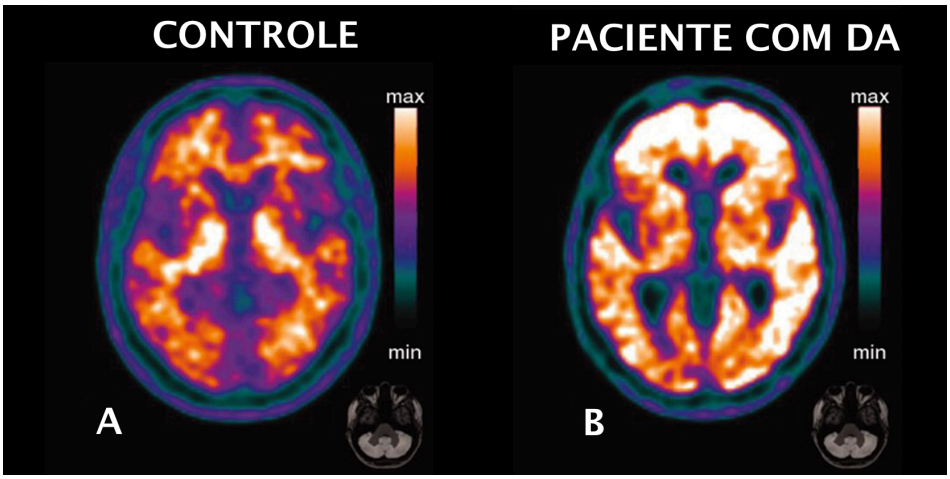


**Figura 6:** Exemplo de imagens da PET $^{11}$C-PIB. A) Concentração de $^{11}$C-PIB na substância branca, sendo considerado um exame negativo. B) Presença da concentração de $^{11}$C-PIB no córtex cerebral, sendo considerado um estudo positivo, adaptada de (Faria, et al., 2018).

Em geral, esses radiofármacos lipofílicos, como o $^{11}$C-PIB têm uma alta taxa de influxo de primeira passagem ($K_1$), que se correlacionam com o FSCr devido à alta fração de extração ($K_1$ / FSCr para o $^{11}$C-PIB é de 77%), assim o padrão de imagem obtida na fase de perfusão do $^{11}$C-PIB ($^{11}$C-pPIB), poderia em potencial fornecer informações comparáveis a outros biomarcadores de lesão neuronal (Daerr et al., 2017).

Pesquisas anteriores (Fu et al., 2014; Gietl et al., 2015; Gur et al., 2009; I.-TT Hsiao et al., 2012; Meyer et al., 2011; Rostomian et al., 2011; Rodriguez-Vieitez et al., 2016) investigaram o padrão de imagem obtida na fase de perfusão de $^{11}$C-PIB ($^{11}$C-pPIB), e o padrão da imagem obtido com marcador de injúria neuronal $^{18}$F-FDG PET, considerando que o fluxo sanguíneo e o metabolismo cerebral de glicose estão usualmente acoplados no repouso e durante ativações neurais, e portanto, fornecem informações importantes sobre o funcionamento do cérebro.

Chen et al., (2015) mostraram que a relação da medida do FSCr de $^{11}$C-pPIB está altamente correlacionada com o FSCr medido por PET $^{15}$O-Água em

imagens normalizadas pelo cerebelo. Outros grupos de pesquisa se concentraram nessas questões usando outros marcadores disponíveis de placas β-amiloide. Por exemplo, os estudos de Daerr et al., 2017 e Tiepolt et al., 2016, mostraram uma boa correlação das imagens de PET $^{18}$F-FDG com as aquisições iniciais de $^{18}$F-Florbetaben, e com o marcador de TAU, o $^{18}$F-THK5317 (Rodriguez-Vieitez et al., 2016). Um estudo recente comparando imagens muito precoces de PET $^{11}$C-PIB (20 a 300 segundos após a injeção) com as imagens de PET $^{18}$F-FDG, mostrou, uma boa estimativa do FSCr das imagens precoces de $^{11}$C-PIB (Peretti et al., 2019). A questão é se imagens muito precoces (até 300 segundos) ou imagens precoces (até 10 minutos) mostram resultados semelhantes ainda não respondidos na literatura.

### 1.8 PET $^{18}$F-FDG como biomarcador do metabolismo de glicose

A PET com o radiofármaco $^{18}$F-FDG, é um método não invasivo e preciso para avaliar o metabolismo de glicose cerebral local. Com base no modelo proposto de Louis Socoloff, o $^{18}$F-FDG foi descoberto no final da década de 1970, com imagens realizadas pela primeira vez em humanos em 1976, o que facilitou a investigação direta e a caracterização de distúrbios do sistema nervoso central em humanos (Dierckx et al., 2014).

O radiofármaco $^{18}$F-FDG é o marcador metabólico mais utilizado em estudos funcionais de PET no cérebro. Uma vez administrado por via intravenosa, o $^{18}$F-FDG é distribuído por todo o corpo por meio da corrente sanguínea, e transportado para o meio intracelular de forma análoga à glicose, e é considerada atualmente o método de neuroimagem *in vivo* disponível com

maior acurácia para investigar as mudanças no metabolismo cerebral regional (Mosconi et al., 2010; Phelps, 2000).

Como a glicose, o análogo $^{18}$F-FDG é transportado para dentro da célula por transportadores de glicose específicos e fosforilado pela enzima hexoquinase tipo II. Uma vez dentro da célula, o traçador fosforilado não é metabolizado, permanecendo aprisionado dentro da célula (Kapoor; Mccook; Torok, 2004; Smith et al., 2001), figura 7.

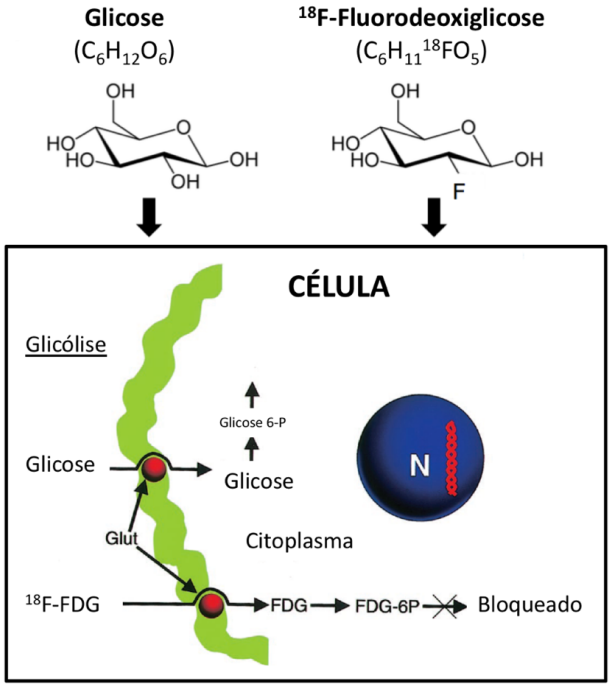


**Figura 7 –** Estrutura química e transporte celular do radiofármaco $^{18}$F-FDG, análogo da glicose Adaptada de (Kapoor; Mccook; Torok, 2004).

As imagens de PET com $^{18}$F-FDG na DA geralmente mostram déficit de concentração do radiofármaco em projeções do córtex do cíngulo posterior, córtex de associação (região temporoparietal posterior), de padrão relativamente simétrico e bilateral. O córtex sensório-motor tem o metabolismo de glicose preservado, assim como os núcleos da base, os tálamos e o córtex occipital. Apenas em variantes clínicas específicas da DA, como na atrofia cortical posterior, pode-se observar déficit em córtex occipital. No progredir do quadro

demencial na DA, nota-se extensão do déficit de metabolismo de glicose para a região cortical dos lobos frontais (Johnson et al., 2007; Minoshima et al., 1997; Edison et al, 2007).

### 1.9 Análise e Processamento de imagens cerebrais

Para a interpretação e análise dessas imagens, geralmente é necessário uma abordagem manual, por avaliação visual, e/ou o emprego de técnicas de processamento das imagens, que se baseiam em análises semi-quantitativas ou quantitativas (Duran et al., 2007).

Para as análises semi-quantitativas ou quantitativas se utiliza como base uma imagem cerebral de referência, que pode ser obtida através de equipamentos de diagnóstico por imagem, como por exemplo, PET ou RM de encéfalo. Cada imagem digital é uma matriz numérica, onde, cada ponto desta matriz recebe o nome de *voxel*. O *voxel* pode ser representado por uma função f (x,y,z). Para a avaliação dos volumes das estruturas cerebrais, os métodos de processamento mais usados são os que envolvem a delineação de regiões de interesse (*regions of interest*; ROIs), ou delineação de volumes de interesse (*volumes of interest*; VOIs) e os métodos de processamento *voxel-a-voxel* (Gonzalez & Woods, 2000).

Um método automatizado de avaliação funcional do cérebro, que vem sendo muito utilizado, é a morfometria e quantificação funcional baseada no *voxel*, em que as imagens são normalizadas para um modelo anatômico padrão (*template*) ou um modelo de imagem funcional padrão, e as comparações feitas *voxel-a-voxel* em todo o cérebro (Ashburner; Friston, 2000).

Este tipo de técnica de análise cerebral é oriundo de métodos utilizados com bastante frequência em estudos de PET cerebral que comparam grupos de pacientes com grupos de voluntários normais. Um dos programas que vem sendo amplamente difundido para este fim é o "*Statistical Parametric Mapping*" (SPM). Este programa foi desenvolvido por membros do *Welcome Department of Cognitive Neurology*, UK. Ele funciona sobre a base do programa MATLAB (Mathworks Inc, Sherborn, MA, USA). Nos estudos de PET, as imagens de cada sujeito são transformadas de forma a se conformar a um espaço anatômico padronizado e, em seguida, são feitas comparações estatísticas entre grupos para cada *voxel* do volume cerebral (Flandin; Friston, 2008).

Contudo, a precisão da análise quantitativa nas imagens de PET pode ser reduzida pelo chamado efeito de volume parcial (*Partial volume effect;* PVE), o grau de PVE é influenciado pela resolução espacial do equipamento de imagem e pelo tamanho do *voxel* e formas das estruturas no qual a imagem é adquirida, como as regiões atrofiadas da substância cinzenta (Thomas et al., 2011). O PVE na imagem de PET pode causar dois efeitos: o primeiro, superestimar a captação radioativa em determinadas estruturas cerebrais, caracterizado por maior concentração de radioatividade do que o volume de interesse entre regiões vizinhas (efeito *spilover*), enquanto que o segundo dá origem ao efeito fração no volume definido, onde vários tipos de tecidos podem existir dentro do mesmo *voxel*, refletindo a heterogeneidade da estrutura subjacente. Esses dois efeitos podem introduzir um viés na medição da atividade dentro de uma estrutura cerebral (Aston et al., 2002).

Vários algoritmos têm sido propostos para correção do PVE em PET, como o método de Meltzer (Meltzer et al., 1990), o método de Müller-Gärtner

(Müller-Gärtner et al.1992) e o método de matriz de transferência geométrica (Rousset, et al., 1998). Estes geralmente dependem de informações anatômicas fornecidas por outras modalidades de imagem, como a CT e a RM. O método de Meltzer utiliza a correção de PVE de dois componentes que definem duas categorias de tecido, isto é, tecido cerebral e não cerebral, e compensa o sinal subestimado causado por PVE em tecido não cerebral (Meltzer et al., 1990; Yang et al., 2017).

Técnicas de processamento de imagens cerebrais podem se tornar importantes quando se investigam doenças neurodegenerativas, e têm sido intensamente adotadas em estudos de patologia da DA (Thomas et al., 2011). A abordagem sistemática quantitativa como a análise *voxel*-a-*voxel* pode também ser importante instrumento classificador de imagem quando se compara a biodistribuição intracerebral de dois bomarcadores de imagem, como a PET $^{11}$C-PIB na sua fase precoce e a PET $^{18}$F-FDG, seja em situações fisiológicas ou em condições patológicas distintas (Drzezga, 2010; Meyer et al., 2011).

# 2. OBJETIVOS

Avaliar se existe similaridade no padrão de distribuição intracerebral entre a imagem na fase de perfusão do $^{11}$C-PIB ($^{11}$C-pPIB), obtida entre 0 e 10 minutos, e a imagem metabólica de PET $^{18}$F-FDG através da quantificação por SPM (*Statistical Parametric Mapping*).

Verificar o potencial diagnóstico da análise visual das imagens precoces de $^{11}$C-PIB comparadas com as imagens padrão de $^{18}$F-FDG na avaliação de pacientes com DA e CCLa em relação a controles idosos saudáveis.

# 3. MÉTODOS

### 3.1 Aspectos éticos

O presente estudo foi derivado do projeto de pesquisa temático intitulado "Neurociência translacional da doença de Alzheimer: estudos pré-clínicos e clínicos do peptídeo amiloide e outros biomarcadores", (FAPESP 2012/50329-6), coordenado pelo Prof. Dr. Geraldo Busatto Filho. Os procedimentos do estudo seguiram as normas da Declaração de Helsinque. O estudo foi iniciado após aprovação pelo Comitê de Ética em pesquisa do Hospital das Clínicas da Faculdade de Medicina da Universidade de São Paulo (HC-FMUSP), (CAPPesq, protocolo 1.454.598).

### 3.2 Sujeitos do estudo

Os voluntários e pacientes foram recrutados para as avaliações clínicas e entrevistas estruturadas realizadas no Departamentos de Neurologia e Psiquiatria do Hospital das Clínicas da Faculdade de Medicina da Universidade de São Paulo (HC-FMUSP).

Foram selecionados sujeitos idosos de 60 a 90 anos de idade. Noventa e três sujeitos (n = 93), foram incluídos e classificados em um dos três grupos de estudo, de acordo com o diagnóstico clínico já definido: DA (n = 27), CCLa (n = 39) e controle idosos saudáveis (n = 27).

Neste projeto, foram analisadas as imagens de PET $^{18}$F-FDG e imagens da fase de perfusão de $^{11}$C-PIB (de 0 a 10 minutos após administração do radiofármaco) e RM encéfalo, adquiridas no Centro de Medicina Nuclear do Instituto de Radiologia (InRad) do Hospital das Clínicas da Faculdade de Medicina da Universidade de São Paulo (HC-FMUSP).

### 3.3 Caracterização das amostras e instrumentos de avaliação demográfica e clínica

Para os três grupos do estudo, os critérios de exclusão foram: idade abaixo de 60 ou acima de 90 anos, diabetes mellitus, presença de distúrbios sistêmicos associados ao declínio cognitivo, contraindicações para imagem de RM e lesões cerebrais incidentalmente detectadas na RM.

O declínio cognitivo clinicamente relevante foi caracterizado por meio de avaliações neuropsicológicas e funcionais, associado à evidência de comprometimento significativo nas atividades instrumentais da vida diária

A entrevista para verificar presença de transtornos mentais foi realizada utilizando a Entrevista Clínica Estruturada para Transtornos Mentais segundo o DSM-IV-TR (SCID) (First et al., 2002) e do NINCDS-ADRDA (McKhann et al., 2011).

O estadiamento do comprometimento cognitivo e/ou quadro demencial foi realizado pelo teste de avaliação cognitiva: Mini-Exame do Estado Mental (MEEM) (Brucki et al., 2003).

O escore de MEEM utiliza escala máxima de 20 pontos para analfabetos; 25 pontos para pessoas com escolaridade de 1 a 4 anos; 26,5 para 5 a 8 anos; 28 para aqueles com 9 a 11 anos e 29 para mais de 11 anos, considerando a recomendação de utilização dos escores de cortes mais elevados (Brucki et al, 2003).

- **Controles idosos saudáveis:**

Foram considerados idosos saudáveis aqueles com ausência de déficit cognitivo verificada através de avaliação neuropsicológica; e ausência de

doenças neurológicas, psiquiátricas ou condição médica que possa interferir nos resultados do estudo, e pontuação dentro dos limites normais para idade e escolaridade.

- **Pacientes com CCLa tinham que preencher os critérios abaixo especificados:** (Albert et al., 2013).

A. Percepção de piora do desempenho cognitivo atual em relação a um nível anterior (pelo paciente, informante ou clínico).

B. Déficits em um ou mais domínios cognitivos. O desempenho deve ser pior do que o esperado para a idade e escolaridade.

C. Independência mantida para as atividades do cotidiano.

D. Não apresentar demência

E. Não apresentar causas vasculares, traumáticas ou condições médicas gerais que sejam identificadas como causas para o déficit cognitivo.

- **Pacientes com DA:** (McKhann et al., 2011).

Preencher critério para demência (avaliação clínica e neuropsicológica) e:

A. Início insidioso;
B. História clara de piora do desempenho cognitivo;
C. Déficits cognitivos iniciais e mais significativos em uma das seguintes categorias:
    a. Apresentação amnéstica: os déficits incluem comprometimento de aprendizado e recuperação de informação recente, somado a déficit em ao menos um outro domínio.
    b. Apresentações não amnésticas:

i. Linguagem: o déficit principal é no uso de palavras, mas déficits em outros domínios devem estar presentes.

ii. Visuoespacial: o déficit principal é em cognição espacial, incluindo agnosia para objetos, déficit de reconhecimento facial, simultanagnosia e alexia. Déficits em outros domínios devem estar presentes.

iii. Executiva: os déficits principais são comprometimento do julgamento, raciocínio e resolução de problemas. Déficits em outros domínios devem estar presentes.

D. Critérios de exclusão: Os pacientes não poderiam apresentar qualquer um dos critérios abaixo:

a. doença cerebrovascular importante concomitante, definida por história de acidente vascular encefálico temporalmente relacionado ao início ou piora da função cognitiva; ou a presença de múltiplos ou extensos infartos ou lesões de hiperintensidade de substância branca graves;

b. características fundamentais da demência por corpos de Lewy (além da demência);

c. características proeminentes da variante comportamental da demência frontotemporal;

d. características proeminentes da variante semântica da afasia progressiva primária ou da variante não fluente/agramática da afasia progressiva primária;

e. evidência de outra doença neurológica ativa concomitante ou comorbidade médica não neurológica ou uso de medicações que podem ter um efeito importante na cognição.

## 3.4 Estudos de Neuroimagem

### 3.4.1. Aquisição de Ressonância Magnética Cerebral

As imagens foram adquiridas no Serviço de Ressonância Magnética do InRad-HCFMUSP. Para as análises propostas neste estudo, todos os sujeitos foram submetidos ao exame de RM em um aparelho Philips Achieva de 3 Tesla (*Intera Achieva, PHILIPS Healthcare, Best, The Netherlands*), com uma bobina de prótons ($^{1}H$) de 8 canais.

Foi utilizada a sequência 3D estrutural volumétrica ponderada em T1, adquirida no plano sagital, com os seguintes parâmetros: tempo de repetição (TR) 7 ms, tempo de eco (TE) 3,2 ms, *FOV*= 240 x 240 x 180 mm; matrix= 240 x 240, cortes contínuos de 1 mm sem espaço entre cortes e tamanho de *voxel* de 1 × 1 × 1 mm. Tempo de aquisição: duração média de 4 minutos e 30 segundos. Outras sequências foram adquiridas para outros estudos complementares e multicêntricos.

As imagens de RM tiveram o objetivo de excluir a presença de possíveis alterações estruturas relevantes. Foram utilizadas para o corregistro, correção de volume parcial das imagens de PET, e criar um *template* para normalização das imagens de PET.

### 3.4.2 Aquisição de PET/CT

As imagens foram obtidas em equipamento híbrido PET/CT (GE *Discovery* 710), instalado no Centro de Medicina Nuclear do InRad-HCFMUSP.

Os sujeitos foram posicionados em decúbito dorsal com pernas flexionadas sobre apoio de borracha (para melhor conforto durante a aquisição das imagens) e a cabeça imobilizada para prevenir movimentação da cabeça.

As imagens de CT de crânio foram adquiridas previamente as imagens de PET $^{11}$C-PIB e PET $^{18}$F-FDG para a geração de mapa de correção de atenuação. As CT foram realizadas através da aquisição volumétrica, utilizando os seguintes parâmetros: 120 kVp, 70 mA (140 mA e 0,5s por rotação), espessura do corte de 3,25 mm e reconstruída com filtro GE "PETAC" (altamente suavizado) e GE "Standard" (médio).

#### 3.4.2.1 Imagem PET com $^{11}$C-pPIB

As imagens de PET $^{11}$C-PIB foram realizadas em condição de repouso, com protocolo dinâmico de 70 minutos, iniciado imediatamente após a administração endovenosa do radiofármaco $^{11}$C-PIB (17,98 ± 3,36 mCi = 665,39 ± 124,46 MBq). Neste trabalho utilizamos apenas as imagens iniciais de perfusão ($^{11}$C-pPIB), que foram adquiridas de 0 a 10 minutos após a administração do radiofármacos e condensadas no tempo criando uma única imagem estática de 10 minutos, figura 8.

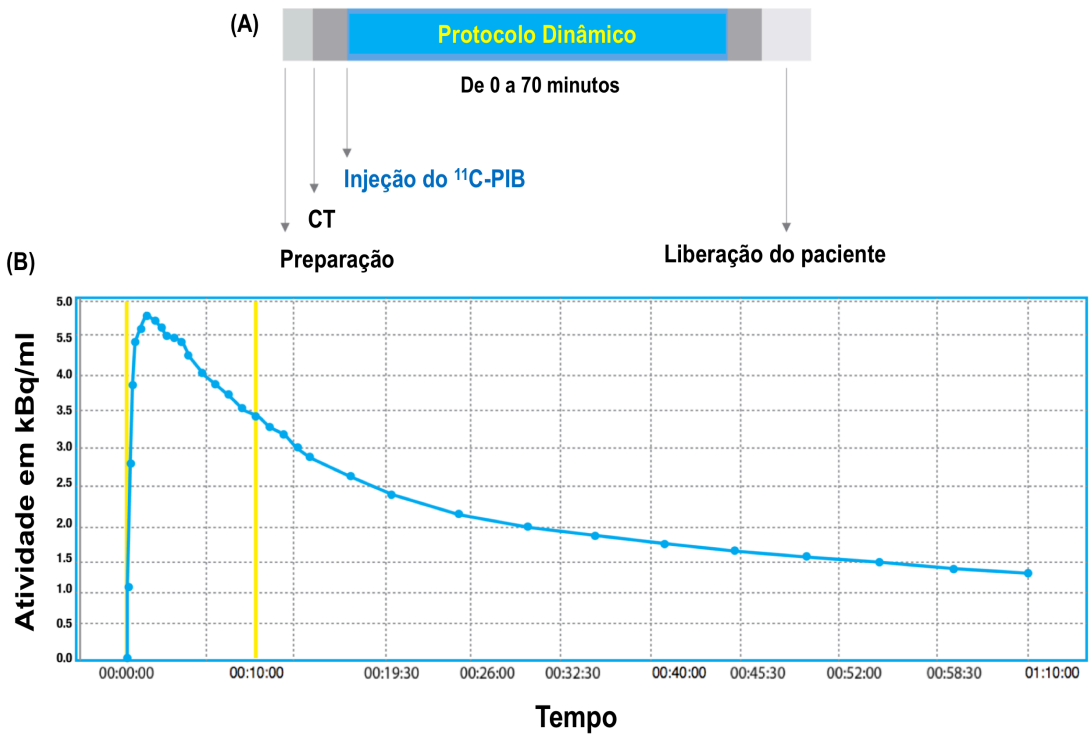


**Figura 8:** A) Representação do protocolo de aquisição dinâmica de 70 minutos de PET com $^{11}$C-PIB. B) Curva da aquisição dinâmica, as linhas em amarelo demarcam a fase inicial: de 0 e 10 minutos após a administração do radiofármaco (Fase de perfusão – $^{11}$C-pPIB).

As imagens foram reconstruídas com os seguintes parâmetros: matriz = 256 × 256 mm, método de reconstrução iterativa OSEM (*Ordered Subset Expectation Maximization*), com quatro iterações e vinte e quatro subgrupos, utilizando o algoritmo de processamento padronizado (VUE Point HD), suavizadas com filtro gaussiano: *Full Width at Half Maximum* (FWHM) de 3 mm, e aplicado uma modelagem de função de propagação de pontos (GE SHARP IR). Os dados foram corrigidos para espalhamento, atenuação usando a imagem de CT e decaimento radioativo.

#### 3.4.2.2 Imagem PET com $^{18}$F-FDG

Os sujeitos foram orientados a realizar jejum por pelo menos seis horas antes do exame de imagem, e a dosagem sanguínea de glicose, foi obtida para confirmar os níveis normais de glicemia, imediatamente antes da injeção de $^{18}$F-

FDG. Os sujeitos permaneceram em repouso e sem estímulos audiovisuais por pelo menos 30 minutos após a administração intravenosa de $^{18}$F-FDG (5,75 ± 0,63 mCi = 212,89 ± 23,49 MBq). As imagens foram adquiridas por 15 minutos e reconstruídas com matriz de 256 x 256 mm, com o campo de visão (FOV) nos planos axial e transversal de 7,0 e 15,7 cm, respectivamente, resultando em pixels de tamanho de 1,04 mm. Com o método de reconstrução iterativa OSEM (quatro iterações e dezesseis subgrupos), e algoritmo de processamento padronizado (VUE Point FX) usando *time of flight* (TOF), suavizado com filtro Gaussian: FWHM 3 mm, e uma modelagem de função de ponto de difusão (GE SHARP IR). Os dados foram corrigidos para espalhamento, atenuação e decaimento radioativo.

### 3.4.3 Processamento de Imagens

Depois de adquirir e pré-processar as imagens de RM e PET (conforme descrito acima), foram convertidas originalmente no padrão de formato DICOM ("*Digital imaging and communications in medicine"*), para o formato *Analyze, um dos formatos padrão utilizado pelo SPM, a conversão das imagens foram realizadas utilizando o* software MRIcro™, versão: 4 de abril de 2011 (Professor Chris Rorden's, *Georgia Institute of Technology, Atlanta*, U.S.A., http://people.cas.sc.edu/rorden/mricro/mricro.html). As imagens foram convertidas da chamada "orientação radiológica" (lado esquerdo da imagem é o lado direito do paciente) para a chamada "orientação neurológica", na qual o lado direito da imagem é o lado direito do paciente.

Individualmente as imagens de RM ponderadas em T1 foram pré-processadas com a remoção manual de estruturas extracerebrais (exemplo:

crânio, gordura, seios venosos) pela técnica de *skull stripping*, processo sistemático e também realizado no software MRIcro™.

As imagens de PET $^{18}$F-FDG e $^{11}$C-pPIB de cada sujeito, foram corregistradas com suas respectivas imagens de RM T1 (sem o compartimento extracerebral), utilizando o *software* PMOD™ versão 3.4002 (PMOD *Technologies* LLC; *Switzerland*), etapa que permite o alinhamento de todas as imagens, conforme figura 9.

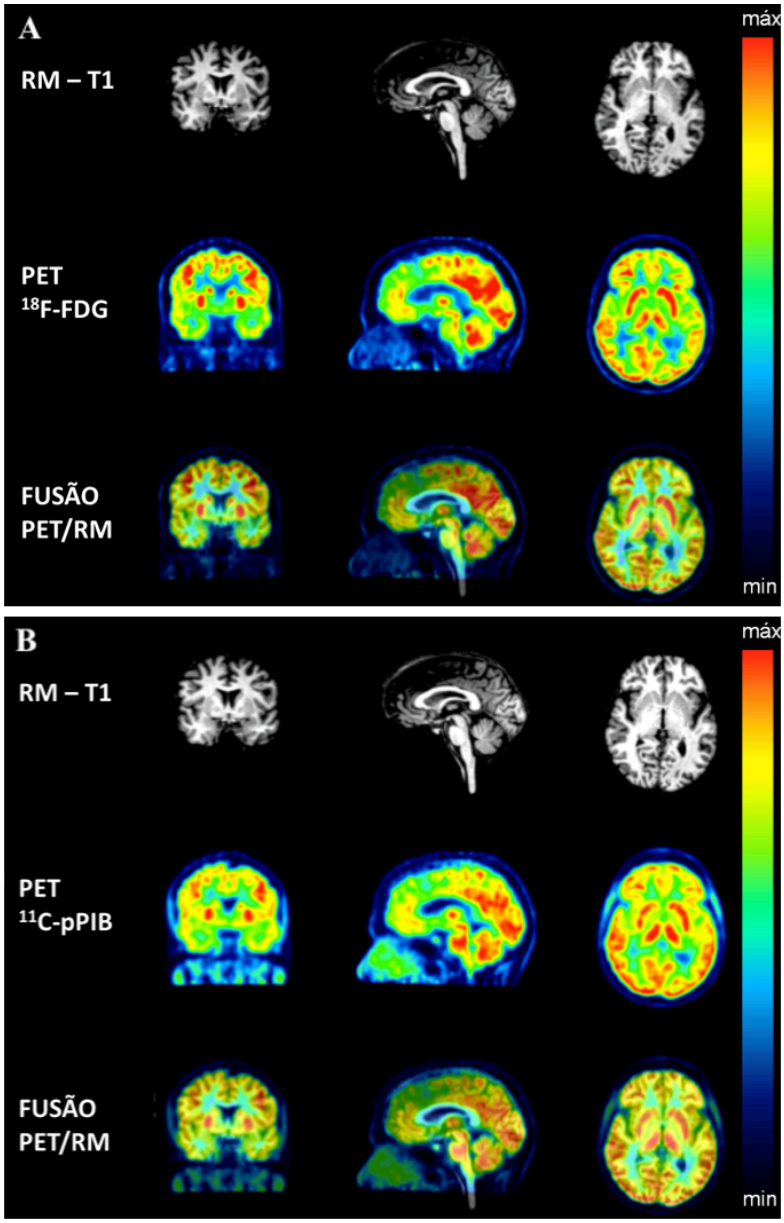


**Figura 9:** Fusão das imagens – Exemplo do corregistro das imagens de PET com a RM (aplicação da técnica de skull stripping). A) PET $^{18}$F-FDG e B) $^{11}$C-pPIB.

Todos os dados de imagem foram processados com o software SPM, versão 8 (*Welcome Department of Cognitive Neurology, Functional Imaging Laboratory, London, U.K.*; http://www.fil.ion.ucl.ac.uk/spm) em execução na plataforma Matlab, versão R2012a (*The Mathworks Inc., U.S.A.*; http://www.mathworks.com/index).

As imagens de RM, PET $^{18}$F-FDG e $^{11}$C-pPIB tiveram a sua coordenada de origem x,y,z (0,0,0) definida como sendo a comissura anterior, que é o ponto de origem do processo de registro do *voxel*, conforme o atlas estereotáxico do cérebro humano (Talairach and Tournoux, 1988).

Individualmente, as imagens de PET passaram por um processo de correção para PVE, utilizando a técnica descrita por Meltzer, um algoritmo de correção de PVE baseado em *voxel* (PVE-lab; http://nru.dk/downloads/software), (Meltzer et al., 2000; Quarantelli et al., 2004), nesta etapa é realizada as convoluções das imagens de RM, pois as imagens de PET e RM precisam ter o mesmo tamanho de matriz e mesma dimensão de *voxels*, todas foram interpoladas para *voxel* isotrópico de 2x2x2 mm.

Após a correção de PVE das PET com $^{18}$FDG e $^{11}$C-pPIB, todas as imagens foram checadas a fim de se fazer o controle de qualidade desta etapa sendo necessário a remarcação das comissuras anteriores, com início da etapa de processamento das imagens de RM, etapa necessária para a normalização das imagens de PET.

O SPM usa um algoritmo de registro difomomórfico robusto, onde as imagens de RM são segmentadas nos três compartimentos: líquor, substância branca e substância cinzenta, e realiza a correção de viés e modulação jacobiana, a partir destas segmentações utilizando a caixa de ferramentas do

SPM *Diffeomorphic Anatomical Registration using Exponentiated Lie algebra* (DARTEL). Está ferramenta também cria um *template* (molde anatômico customizado), este molde obtido é então adequado ao padrão de coordenadas$_{xyz}$ do *Montreal Neurologic Institute* (MNI), que é o padrão de coordenadas utilizadas pelo SPM (Ashburner, 2007). Por fim, este molde customizado foi utilizado para normalizar espacialmente as imagens de PET $^{18}$F-FDG e $^{11}$C-pPIB, utilizando o *template* específica da própria amostra deste estudo (com todos os sujeitos), figura 10 e 11.

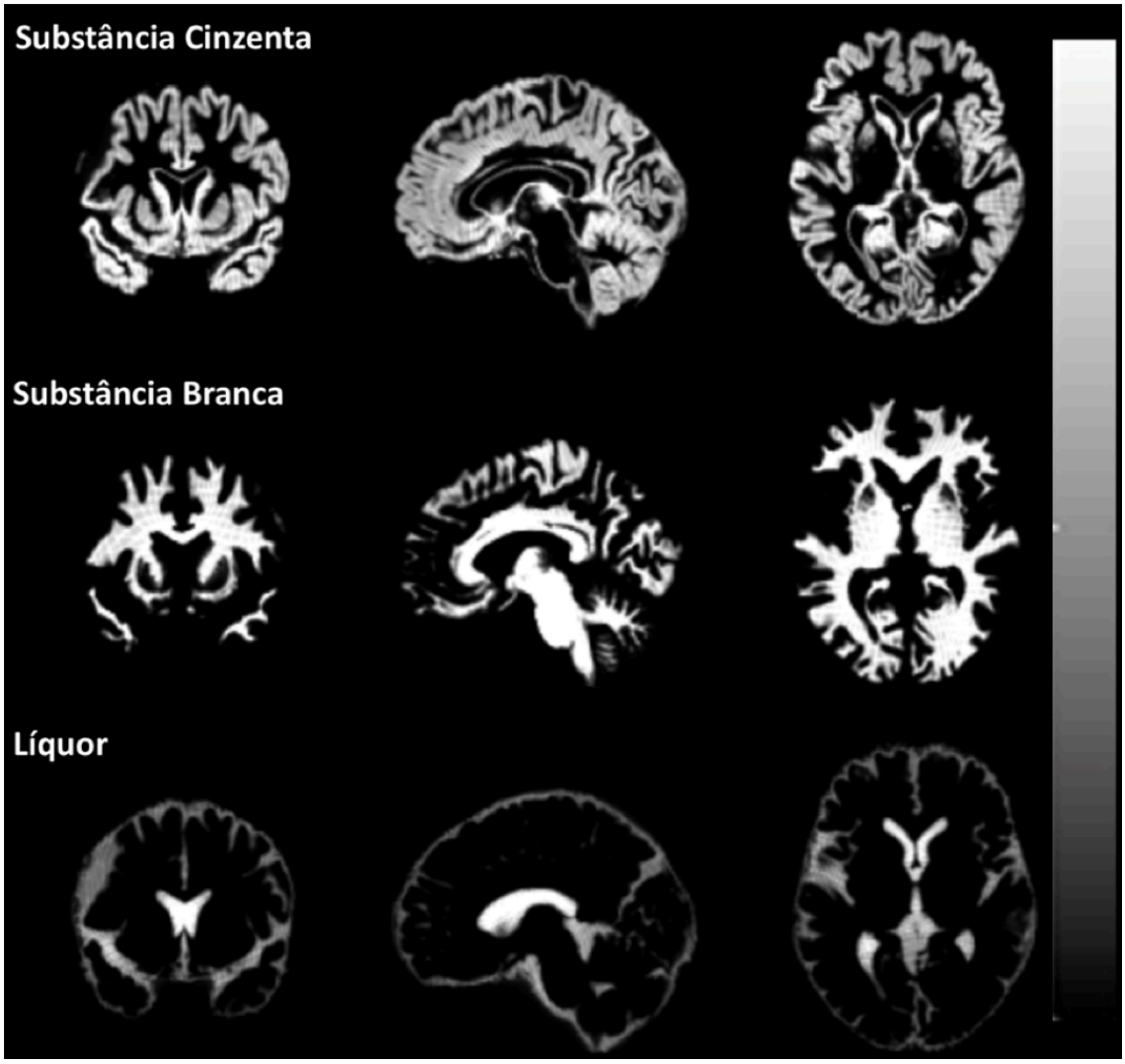


**Figura 10:** Exemplo da segmentação unificada da RM estrutural: sequência 3D estrutural volumétrica ponderada em T1. Compartimentos de substância cinzenta, substância branca e líquor.

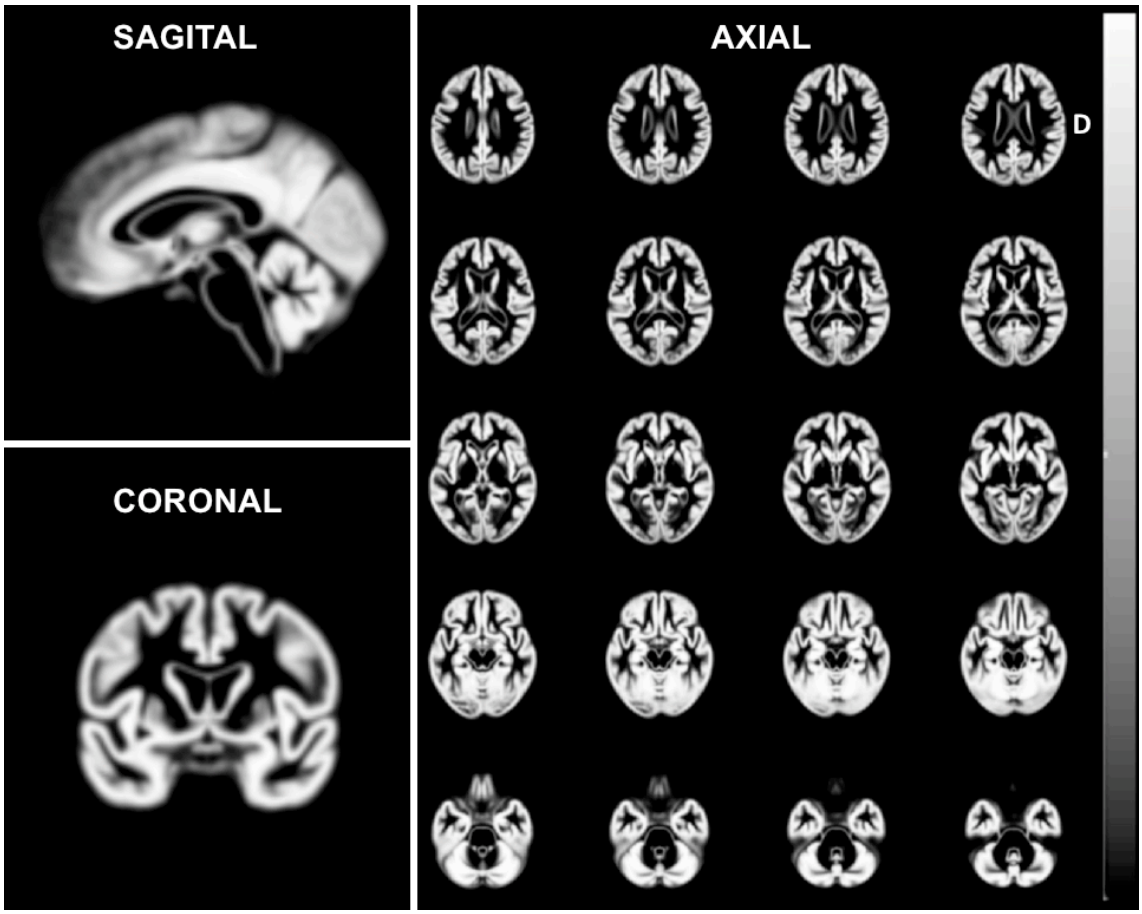


**Figura 11:** Molde anatômico customizado (*template*) da própria amostra deste trabalho (todos os sujeitos) nos planos axial, sagital e coronal. Abreviação D: Lado direito do hemisfério cerebral.

As imagens de PET $^{18}$F-FDG e PET $^{11}$C-pPIB foram suavizadas espacialmente com um filtro Gaussiano: FWHM de 8 mm de largura a meia altura. A fim de reduzir o número de comparações estatísticas, somente *voxels* com intensidade de sinal de 0.5 da captação média global entraram na análise estatística.

Todas as imagens foram normalizadas para a captação global média do cérebro usando uma função de escala proporcional. A medida da captação radioativa total do cérebro foi obtida automaticamente pelo SPM, dada pela média das contagens de todos os *voxels* incluídos no volume das PET de cada sujeito, após as transformações espaciais descritas acima, obtendo assim um valor quantitativo absoluto em nossos resultados.

Para as comparações estatísticas dos grupos, foram construídos mapas estatísticos paramétricos, mostrando a localização anatômica cerebral dos agrupamentos de *voxels* estatisticamente significativos na diferença da distribuição regional dos radiofármacos utilizados na PET.

Para cada mapa estatístico paramétrico, realizou-se a análise estatística de aumento e diminuição de captação em cada comparação do estudo. Na análise dos grupos foram realizados dez (10) mapas, gerando vinte (20) análises, para comparar e correlacionar os dados, conforme descrito na tabela 2 e figura 12:

**Tabela 2 -** Comparações entre os grupos:

| Mapas | Grupos Analisados | Imagens Analisadas |
|---|---|---|
| **1** | Todos os sujeitos da amostra (Todos os Grupos) | PET $^{11}$C-pPIB *versus* PET $^{18}$F-FDG |
| **2** | Grupo Controle Idosos Saudáveis | PET $^{11}$C-pPIB *versus* PET $^{18}$F-FDG |
| **3** | Grupo CCL amnéstico | PET $^{11}$C-pPIB *versus* PET $^{18}$F-FDG |
| **4** | Grupo DA | PET $^{11}$C-pPIB *versus* PET $^{18}$F-FDG |
| **Comparações entre Grupos** | | |
| **5** | Grupo DA versus Grupo Controle | PET $^{11}$C-pPIB |
| **6** | Grupo DA versus Grupo Controle | PET $^{18}$F-FDG |
| **7** | Grupo DA versus Grupo CCL | PET $^{11}$C-pPIB |
| **8** | Grupo DA versus Grupo CCL | PET $^{18}$F-FDG |
| **9** | Grupo CCL versus Grupo Controle | PET $^{11}$C-pPIB |
| **10** | Grupo CCL versus Grupo Controle | PET $^{18}$F-FDG |

Abreviaturas: $^{11}$C-pPIB: Imagem de 0 a 10 minutos de $^{11}$C-PIB (Perfusão); $^{18}$F-FDG: Fluorodesoxiglicose marcado com $^{18}$F; CCLa (Comprometimento cognitivo leve amnéstico); DA (Doença de Alzheimer).

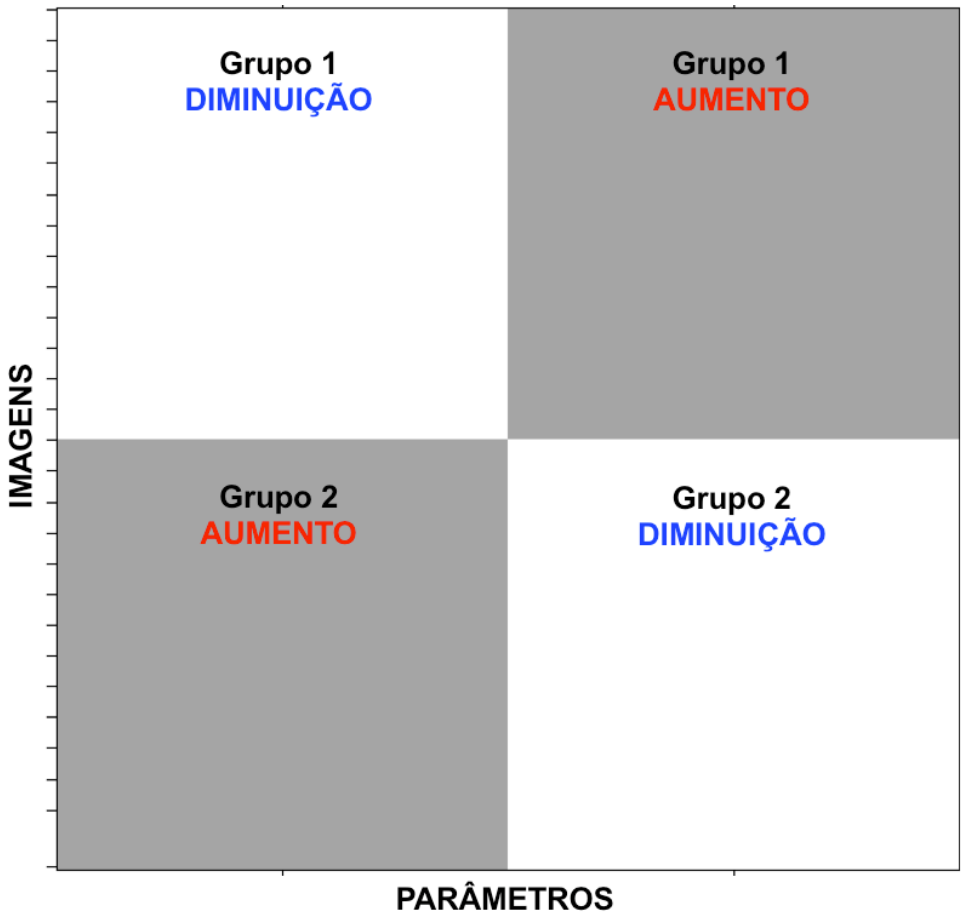


**Figura 12:** Exemplo do *Design* de contraste gerado no SPM, da análise estatística dos grupos, com todas suas respectivas as imagens.

Os resultados das análises foram exibidas em formato 3D, utilizando a ferramenta render do SPM, ou visualizados sobrepostos ao *template* da amostra, e em alguns casos, foram utilizados o visualizador BrainNet Viewer uma *toolbox* do SPM disponível no site (https://www.nitrc.org/projects/bnv/), versão 1.62, que é executado também na plataforma do MATLAB.

Cada mapa estatístico foi então inspecionado, quanto à presença de *clusters*, os *voxels* de diferenças significativas são identificados em termos de coordenadas numéricas (x,y,z) de acordo com as coordenadas de MNI, e os resultados foram visualizados com a ferramenta *Toolbox Automated Anatomical Labeling* (AAL) e confirmadas no atlas de Talairach e Tournoux no software da

Universidade Americana Yale (http://bioimagesuite.yale.edu/ - noodle.med.yale.edu), ainda utilizamos o atlas de substância branca: *MRI atlas Human White Matter* (Oishi et al., 2005), a figura 13 ilustra as etapas do processamento, e a figura 14 as ferramentas para a visualização da análise estatística e interpretação dos resultados.

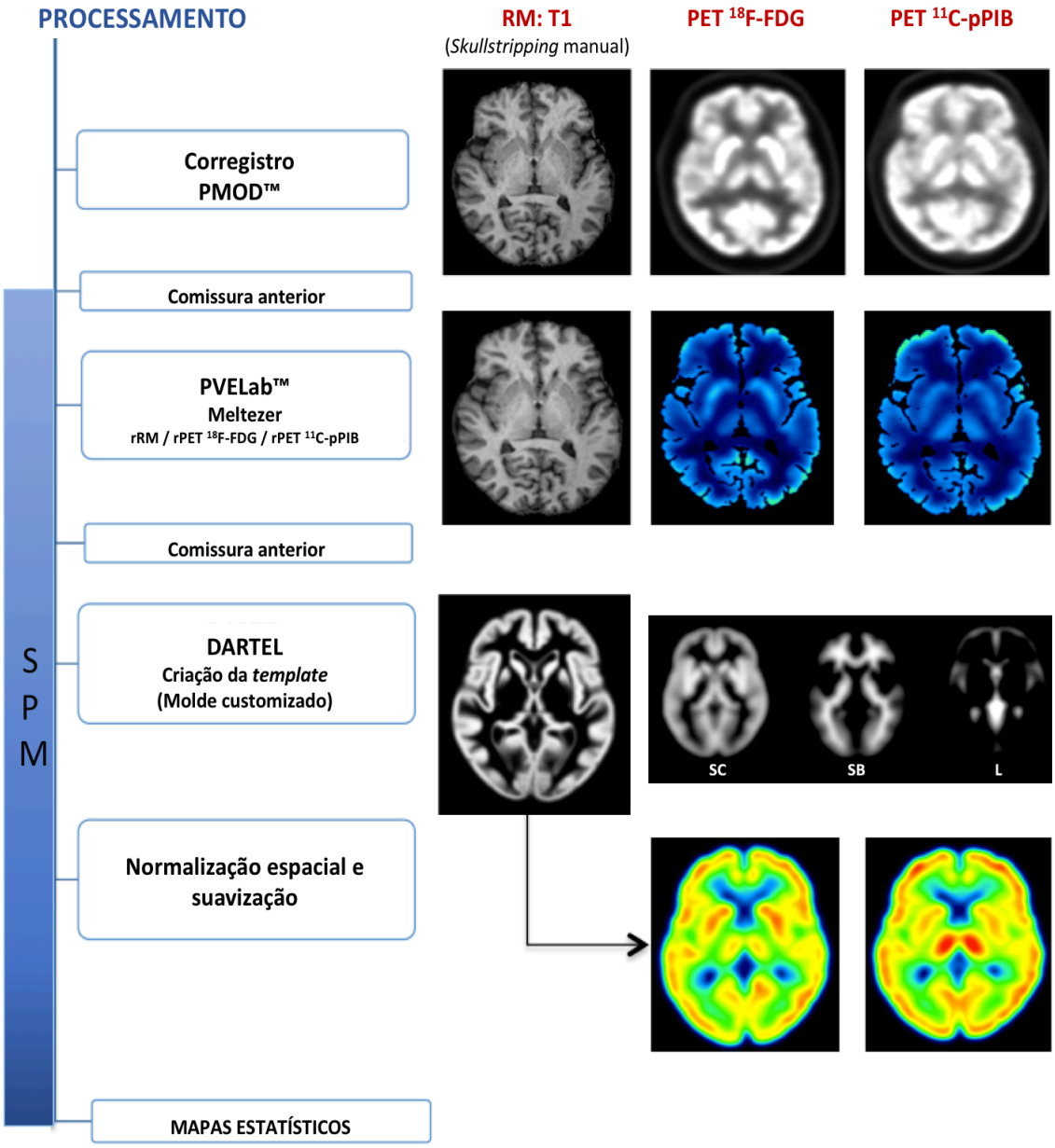


**Figura 13:** Resumo com o fluxograma da análise quantitativa. Abreviações: SC (Substância cinzenta) SB (Substância Branca) L(Líguor).

## Diminuição

**Statistics:** *p-values adjusted for search volume*

| set-level | | cluster-level | | | | peak-level | | | | | mm mm mm |
|---|---|---|---|---|---|---|---|---|---|---|---|
| $p$ | $c$ | $p_{FWE-corr}$ | $q_{FDR-corr}$ | $k_E$ | $p_{uncorr}$ | $p_{FWE-corr}$ | $q_{FDR-corr}$ | $T$ | $(Z_\equiv)$ | $p_{uncorr}$ | |
| 0.000 | 23 | 0.000 | 0.000 | 21064 | 0.000 | 0.000 | 0.000 | 14.11 | Inf | 0.000 | 6 -62 30 |

| x,y,z mm | Label | % Cluster | Nb Vx Cluster | % Label | Nb Vx Label |
|---|---|---|---|---|---|
| 6 -62 30 | OUTSIDE | 8.46 | 21064 | 0.00 | 0 |
| | Precuneus_L | 8.27 | 21064 | 49.38 | 3528 |
| | Precuneus_R | 7.35 | 21064 | 47.41 | 3265 |

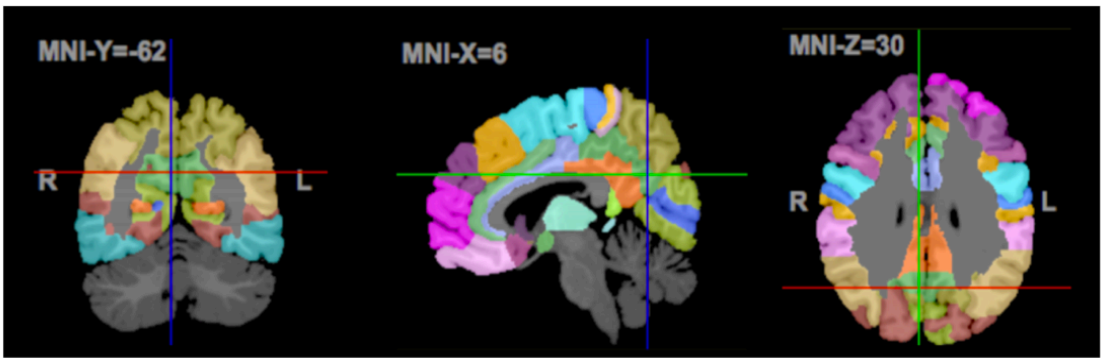


## Aumento

**Statistics:** *p-values adjusted for search volume*

| set-level | | cluster-level | | | | peak-level | | | | | mm mm mm |
|---|---|---|---|---|---|---|---|---|---|---|---|
| $p$ | $c$ | $p_{FWE-corr}$ | $q_{FDR-corr}$ | $k_E$ | $p_{uncorr}$ | $p_{FWE-corr}$ | $q_{FDR-corr}$ | $T$ | $(Z_\equiv)$ | $p_{uncorr}$ | |
| 0.000 | 3 | 0.000 | 0.000 | 5093 | 0.000 | 0.000 | 0.000 | 26.88 | Inf | 0.000 | 6 -22 -32 |

| x,y,z mm | Label | % Cluster | Nb Vx Cluster | % Label | Nb Vx Label |
|---|---|---|---|---|---|
| 6 -22 -32 | OUTSIDE | 62.75 | 5093 | 0.00 | 0 |
| | Thalamus_L | 10.74 | 5093 | 49.73 | 1100 |
| | Thalamus_R | 9.54 | 5093 | 45.98 | 1057 |

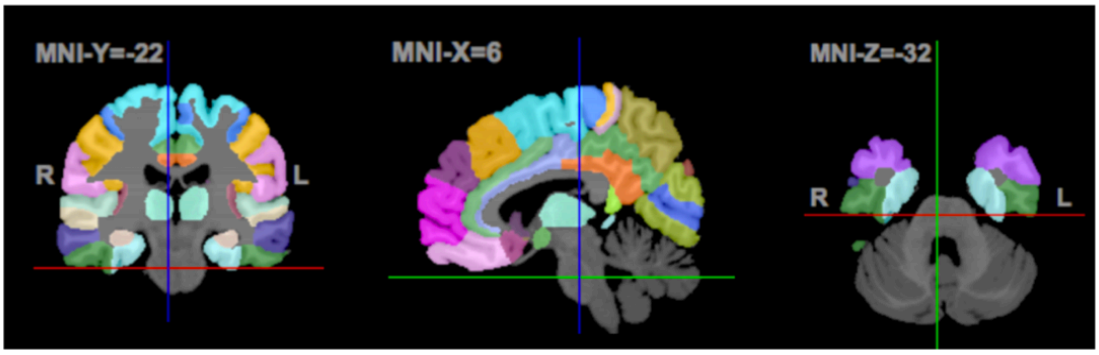


**Figura 14:** Exemplos da estatística gerada no mapa estatístico paramétrico de comparação *voxel* a *voxel* (áreas de diminuição e aumento), na comparação de dois grupos, com os valores obtidos de uma análise. Ainda, as coordenadas (x, y, z), em milímetros, de cada região cerebral em que foi encontrada alguma diferença estatística. E interface gráfica da ferramenta utilizada para a análise dos resultados no software BioImage da Universidade de Yale, para confirmar as regiões cerebrais geradas no atlas AAL do SPM.

### 3.4.4 Análise visual e individual dos sujeitos

Neste trabalho, as imagens de PET $^{11}$C-pPIB e $^{18}$F-FDG foram analisadas por dois avaliadores (médicos nucleares certificados e experientes em neuroimagem), para avaliação da concordância e reprodutibilidade da análise entre os médicos avaliadores, cegos em relação a identificação das imagens e seus respectivos radiofármacos utilizados, e aos dados clínicos e neuropsicológicos dos voluntários.

Nas análises foram utilizados escores estabelecidos pelos avaliadores, que deveriam descrever se o padrão apresentado na análise visual das imagens ou no mapa estatístico paramétrico individual, era sugestivo de algum subtipo específico de demência, de acordo com uma literatura bem estabelecida, baseado na classificação adaptada de Cerami et al., 2015. E escore utilizado foi: 1 = Normal sem alterações; 2 = Sugestivo de DA; 2 = Sugestivo de Não DA (ou seja, sugestivo de outro tipo de demência); ou 4 = Indeterminado (quando esses critérios não eram cumpridos).

#### 3.4.4.1 Análise visual

Na primeira etapa, foram realizadas a análise visual das imagens de PET de forma anonimizada. Os avaliadores foram solicitados a identificar as imagens se eram a PET $^{18}$F-FDG ou a PET $^{11}$C-pPIB, e indicar o diagnóstico, baseando no seu nível de confiança da inspeção visual das imagens, utilizando os escores estabelecidos e citados acima, e analisadas utilizando o software PMOD™, figura 15.

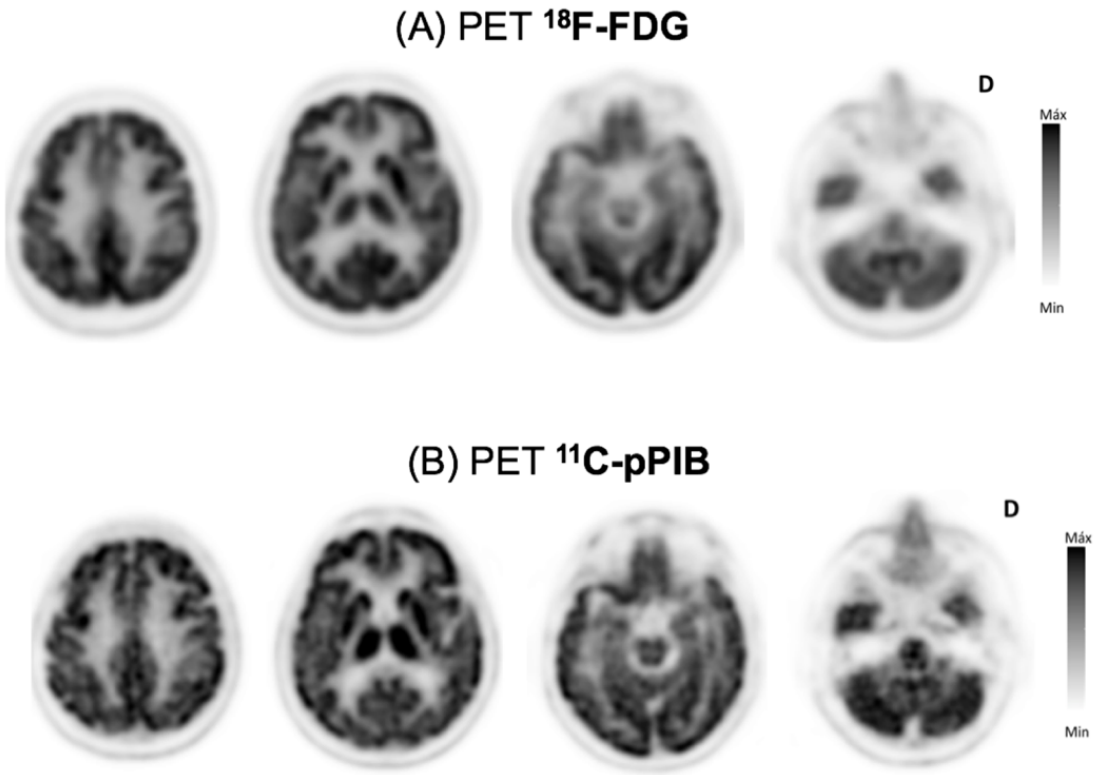


**Figura 15:** Exemplo das imagens analisadas pelos médicos nucleares. (A) PET $^{18}$F-FDG e (B) $^{11}$C-pPIB.

#### 3.4.4.2 Classificação individual

Na segunda etapa para a classificação da análise individual, foram realizados os mapas estatísticos paramétricos, de um único sujeito do grupo DA *versus* o grupo Controle Idosos Saudáveis (com todos os sujeitos), seguindo as mesmas etapas de processamento das imagens descritas acima, mudando apenas um parâmetro na etapa de processamento das imagens: variância igual (*variance equal*).

Foram fornecidos aos avaliadores os mapas paramétricos individuais de PET $^{18}$F-FDG ou PET $^{11}$C-pPIB, com apenas as informações do limiar estatístico utilizado e a identificação de redução (-11) ou de aumento (1-1), e em alguns

casos fornecendo as imagens renderizadas. Os mapas foram exibidos em conversão neurológica (ou seja, esquerda = esquerda; direita = direita). Cada análise estatística foi então inspecionada, quanto à presença de *clusters* de diferenças significativas, figura 16, exemplo da construção do mapa das análises individuais.

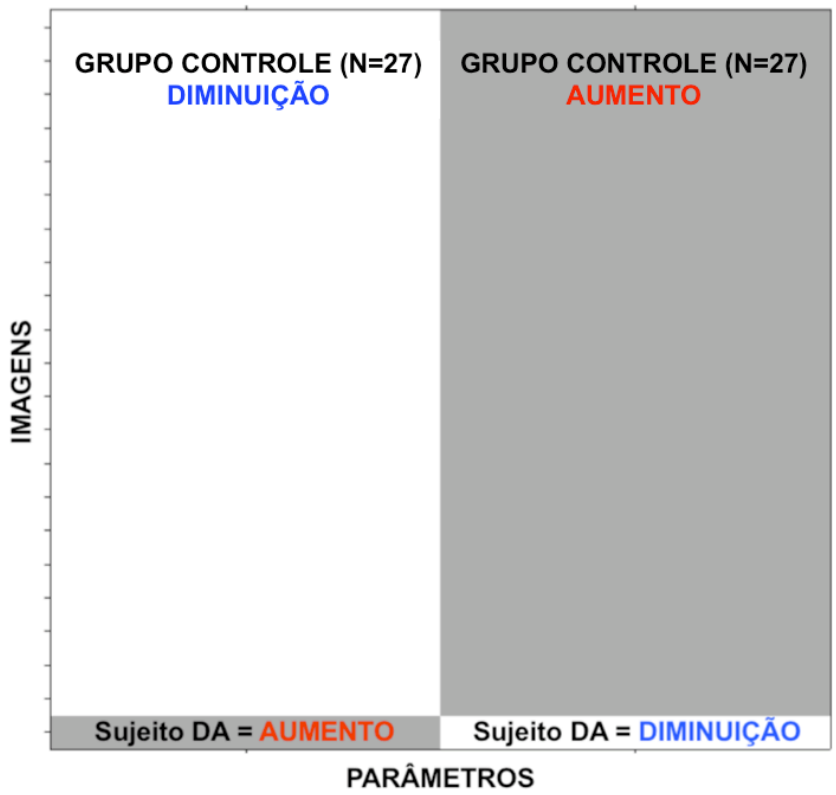


**Figura 16:** *Design* da análise estatística da classificação individual. Um sujeito *versus* do grupo DA o grupo Controle.

### 3.5 Análise Estatística

Os dados demográficos, e os dados da etapa da análise visual e individual, foram analisados pelo programa GraphPad Prism, versão 6.01 e no SPSS versão 17.0 (SPSS Inc., Chicago, IL, EUA), com diferentes testes estatísticos dependendo da variável empregada.

Para analisar as diferenças significativas de metabolismo de glicose e fluxo sanguíneo cerebral, conduziu-se a análise de teste t não pareado, usando o programa SPM8. Essa investigação *voxel* a *voxel* foi realizada nas análises:

- Todas as imagens de PET $^{11}$C-pPIB *versus* todas as imagens de PET $^{18}$F-FDG.
- Grupo controle PET $^{11}$C-pPIB *versus* grupo controle PET $^{18}$F-FDG.
- Grupo CCLa PET $^{11}$C-pPIB *versus* grupo CCLa PET $^{18}$F-FDG.
- Grupo DA PET $^{11}$C-pPIB *versus* grupo DA PET $^{18}$F-FDG.

Também, na análise entre os entre os grupos:

- Grupo DA *versus* grupo controle: PET $^{11}$C-pPIB.
- Grupo DA *versus* grupo controle: PET $^{18}$F-FDG.
- Grupo CCLa *versus* grupo controle: PET$^{11}$C-pPIB.
- Grupo CCLa *versus* grupo controle: PET $^{18}$F-FDG.
- Grupo DA *versus* grupo CCLa: PET $^{11}$C-pPIB.
- Grupo DA *versus* grupo CCLa: PET $^{18}$F-FDG.

As estatísticas resultantes foram limitadas a um nível de $p \leq 0{,}05$ como significantes, identificados de acordo com o método de correção para múltiplas comparações $p_{FWE}$ (*family-wise error*), e os *clusters* foram inspecionados e relatados como significativo ao ultrapassar este nível, em todo o cérebro. Em algumas análises utilizamos o limiar estatístico de $p < 0{,}001$ não corrigido para comparações múltiplas para visualizar os resultados (ponte de corte clássico utilizado em estudos funcionais, para sujeitos com demência), (Signorini, et al., 1999).

Para a análise individual da s imagens de PET do grupo DA *versus* todas as imagens do grupo controle idosos saudáveis, os mapas estatísticos paramétricos foram visualizados em um nível de significância de $Z>2,33$ (correspondente a $p<0,01$, não corrigido para comparações múltiplas).

# 4. RESULTADOS

## 4.1 Casuística e dados demográficos

Conforme mencionado anteriormente, noventa e três sujeitos foram incluídos no estudo, foram realizadas imagens de RM, PET $^{18}$F-FDG e PET $^{11}$C-pPIB, figura 17 e a tabela 3 esboça as características demográficas do estudo.

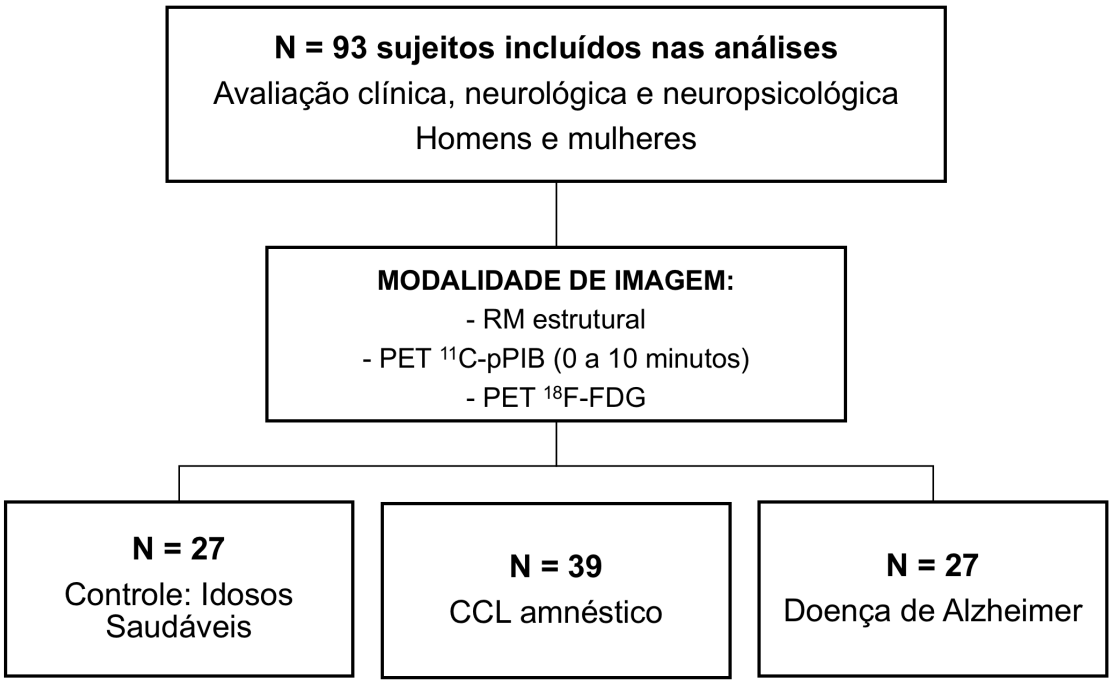


**Figura 17:** Fluxograma da casuística incluída no estudo.

Dos sujeitos do grupo controle saudáveis, 21 do gênero feminino e 6 do gênero masculino. Do grupo CCLa, 30 do gênero feminino e 9 do masculino. Do grupo DA, 18 do gênero feminino e 9 do masculino.

Todos os sujeitos pareados por idade e anos de escolaridade. Em anos de escolaridade houve diferença estatística no grupo controle *versus* o grupo CCLa ($p = 0,031$), também houve diferença na comparação entre o grupo controle *versus* o grupo DA ($p = 0,005$). Não houve diferença estatística na comparação do grupo CCLa *versus* o grupo DA ($p = 0,326$), demostrando uma homogeneidade entre eles em anos de escolaridade.

**Tabela 3 –** Características demográficas da amostra:

| | | | | p-valor | | |
|---|---|---|---|---|---|---|
| **Grupos** | **Controle (N = 27)** | **CCLa (N = 39)** | **DA (N = 27)** | **Controle *versus* CCLa** | **Controle *versus* DA** | **CCLa *versus* DA** |
| **Idade (intervalo)*** | 71,7±6,7 (60 - 84) | 72,8±5,9 (62 - 86) | 74,2±7,7 (60 - 87) | 0,472 | 0,207 | 0,409 |
| **Sexo (F/M)*** | 21/6 | 30/9 | 18/9 | 0,936 | 0,372 | 0,365 |
| **Escolaridade** | 12,8±4,7 | 10,1±4,9 | 8,9±5,3 | 0,031 | 0,005 | 0,326 |
| **MEEM*** | 27,71±1,83 | 26,26±2,34 | 22,0±4,33 | 0,002 | <0,001 | <0,001 |

Para idade (anos), educação (anos), os números representam: média e desvio padrão (±). Nas colunas "p-valor" consta os resultados do teste estatístico para verificar diferenças entre os grupos, *teste t *Student*, **qui-quadrado ($\chi^2$).
Abreviaturas: N (Número); CCLa (Comprometimento cognitivo leve amnéstico); DA (Doença de Alzheimer); F (femininio); M (masculino); MEEM (Mini exame do estado mental).

Quanto ao estadiamento do comprometimento cognitivo, segundo o escore de MEEM do grupo Controle: 27,71 ± 1,83, CCLa: 26,26 ± 2,34 e DA: 22,0 ± 4,33. Todos os grupos apresentaram diferenças entre eles, no controle *versus* CCLa (p = 0,002); controle *versus* DA (p = <0,001) e CCLa *versus* DA (p = <0,001).

## 4.2 Comparação entre imagens de PET com $^{11}$C-pPIB e $^{18}$F-FDG

Em até um mês após a aquisição das imagens de RM estrutural, os sujeitos participaram da seção de aquisição das imagens de PET/CT, o intervalo de tempo entre as aquisições das imagens de RM estrutural e as imagens de PET foram de 18 ± 30,0 dias.

O intervalo de tempo entre as aquisições de PET $^{11}$C-PIB e PET $^{18}$F-FDG foi de 3,7 ± 0,7 dias.

A dosagem sanguínea de glicose realizada previamente as imagens de PET $^{18}$F-FDG foram de 87,25±16,77 mg/dL.

Foram comparadas as imagens de PET com $^{11}$C-pPIB e $^{18}$F-FDG, visualmente o perfil de concentração das imagens de fluxo sanguíneo assemelha-se ao de captação de metabolismo de glicose. No entanto, há algumas diferenças no perfil de captação das imagens de PET $^{11}$C-pPIB e PET $^{18}$F-FDG em algumas regiões específicas. As principais diferenças estão em estruturas subcorticais como: tálamos, regiões mesiotemporais e no tronco cerebral (principalmente na ponte), como exemplificado na figura 18.

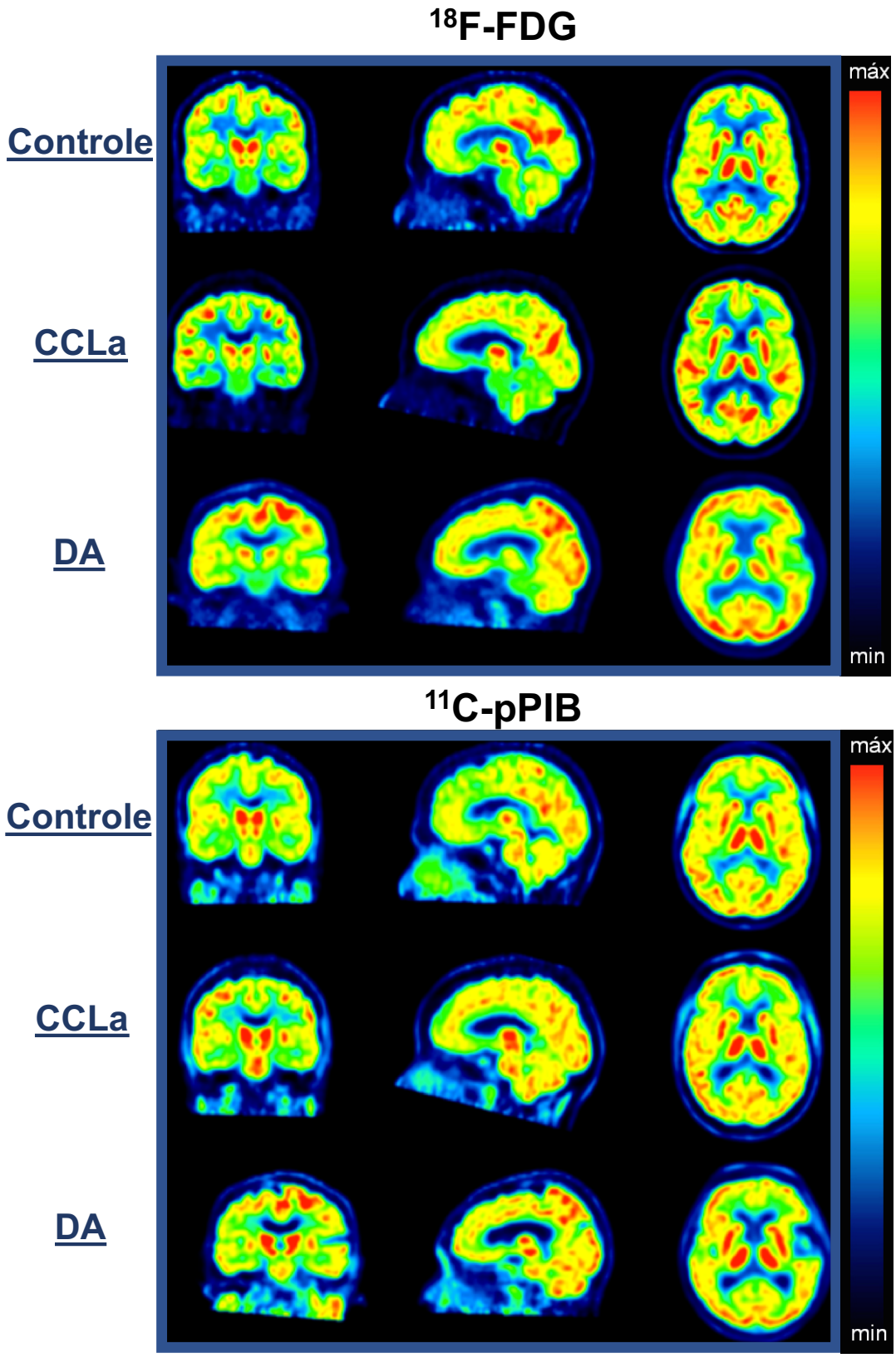


**Figura 18:** Imagens ilustrativas do perfil da captação de $^{18}$F-FDG e da concentração de $^{11}$C-PIB fluxo, utilizando as imagens de um mesmo sujeito em cada grupos deste trabalho: Controle idoso saudável, CCLa (Comprometimento cognitivo leve amnéstico) e DA (Doença de Alzheimer).

### 4.3 Análises *voxel* a *voxel* utilizando o SPM

O primeiro resultado apresentado mostra as análises exploratórias avaliando diferenças da concentração de $^{11}$C-pPIB em comparação com os dados da captação de $^{18}$F-FDG, de todos os sujeitos da nossa amostra (N=93), em que ocorreram vários agrupamentos de *voxels* estatisticamente significativos. As imagens de $^{11}$C-pPIB apresentaram um padrão de biodistribuição semelhante relação as obtidas com $^{18}$F-FDG. Contudo a análise quantitativa mostrou uma menor captação cortical com o emprego de $^{11}$C-pPIB em relação a imagem obtida com $^{18}$F-FDG, achado esse predominando no córtex parietal posterior. Regiões do giro temporal superior, giro do cíngulo e pré-cúneus, cúneus, pré-central e pós central, se estendendo para outras regiões, apresentaram redução de concentração de PIB comparativamente ao padrão de metabolismo observado. Por outro lado, as imagens de PET $^{11}$C-pPIB mostram uma maior concentração nas regiões do trato corticoespinal (tronco encefálico), nos hemisférios cerebelares e tálamos direito e esquerdo, se estendendo a outras regiões, quando comparadas as imagens de metabolismo de glicose. Estes dados estatísticos são apresentados na tabela 4 e ilustrados nas figuras 19 e 20.

**Tabela 4 -** Regiões cerebrais com diferenças estatísticas entre as imagens de PET $^{11}$C-pPIB e PET $^{18}$F-FDG de todos os sujeitos do estudo.

| **Redução de captação de $^{11}$C-pPIB em relação ao $^{18}$F-FDG** | | | | | | |
|---|---|---|---|---|---|---|
| **Localização Anatômica** | **H** | **Cordenada x,y,z (mm)** | **Área de Brodman** | **T escore** | **Z escore** | **p FWE** |
| Giro temporal superior | E | -48, -24, 4 | 41 | 13,13 | >6,17 | < 0,001 |

| | | | | | | |
|---|---|---|---|---|---|---|
| Giro do cíngulo | D | 6, 62, 28 | 31 | 12,81 | >6,17 | < 0,001 |
| Pré-cúneus | D | 24, -70, 28 | 7 | 12,15 | >6,17 | < 0,001 |
| Pré-cúneus | E | -6, -72, 24 | 31 | 11,56 | >6,17 | < 0,001 |
| Giro temporal superior | D | 46, -22, 4 | 41 | 12,01 | >6,17 | < 0,001 |
| Giro frontal inferior | D | 32, 36, -16 | 47 | 6,52 | 6,17 | < 0,001 |
| Giro frontal superior | E | -34, 52, 12 | 10 | 6,35 | 6,03 | < 0,001 |
| Ínsula | D | 46, 16, 0 | 13 | 6,14 | 5,85 | < 0,001 |
| Giro frontal inferior | D | 42, 26, 4 | 13 | 4,94 | 4,78 | 0,027 |
| Giro frontal inferior | E | -42, 24, 4 | 45 | 5,95 | 5,68 | < 0,001 |
| Giro frontal médio | E | -48, 34, 38 | 9 | 5,79 | 5,54 | 0,001 |
| Núcleo lentiforme | D | 22, 12, -6 | 49 | 5,19 | 5,01 | 0,010 |
| Giro frontal médio | E | -26, 32, 36 | 9 | 5,12 | 4,94 | 0,013 |
| Núcleo lentiforme | E | -20, 12, -6 | 49 | 5,01 | 4,84 | 0,020 |
| Giro frontal médio | E | -34, 52, 8 | 10 | 4,99 | 4,83 | 0,022 |
| Giro frontal médio | D | 24, 62, 6 | 10 | 4,93 | 4,77 | 0,028 |
| **Aumento de captação de $^{11}$C-pPIB em relação ao $^{18}$F-FDG** | | | | | | |
| Trato corticoespinal (SB) / Hemisfério cerebelar | D | 6, -22, -32 | -- | 32,71 | >6,33 | <0.001 |
| Trato corticoespinal (SB) / Hemisfério cerebelar | E | -6, -28, -32 | -- | 30.21 | >6,33 | <0.001 |
| Tálamos | E | -34, 0, -16 | -- | 20,54 | >6,33 | <0.001 |
| Tálamos | D | 34, 0, -16 | -- | 20,54 | >6,33 | <0.001 |
| Giro do cíngulo anterior | E | -4, 30, -6 | 24 | 6,71 | 6,33 | <0.001 |
| Giro do cíngulo anterior | D | 6, 36, 2 | 24 | 6,65 | 6,28 | <0.001 |

Legenda: Coordenada estatística xyz, valores de T escore e Z escore para o voxel de maior significância dentro do agrupamento de *voxels*. Abreviatura: H= Hemisfério. -- Substância branca Limiar estatístico: $p_{FWE}$ <0,05 corrigido para comparações múltiplas.

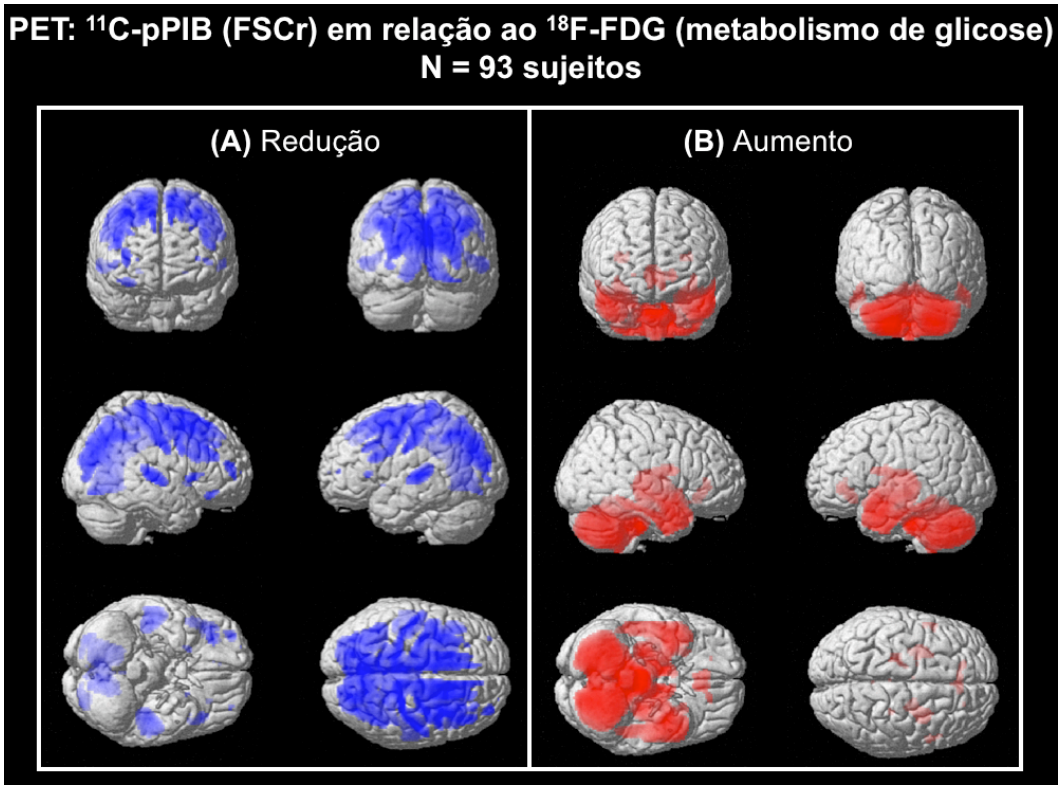


**Figura 19:** Mapa estatístico paramétrico da localização anatômica dos agrupamentos de *voxels* nas análises de PET de todos os sujeitos incluídos no estudo (N=93). (A) Diminuição de captação de $^{11}$C-PIB fluxo em relação ao $^{18}$F-FDG. (B) Aumento de captação de $^{11}$C-PIB fluxo em relação ao $^{18}$F-FDG, visualizadas no volume da renderização do SPM. Abreviatura: FSCr: Fluxo sanguíneo cerebral regional. Limiar estatístico: $p_{FWE}$ <0,05 corrigido para múltiplas.

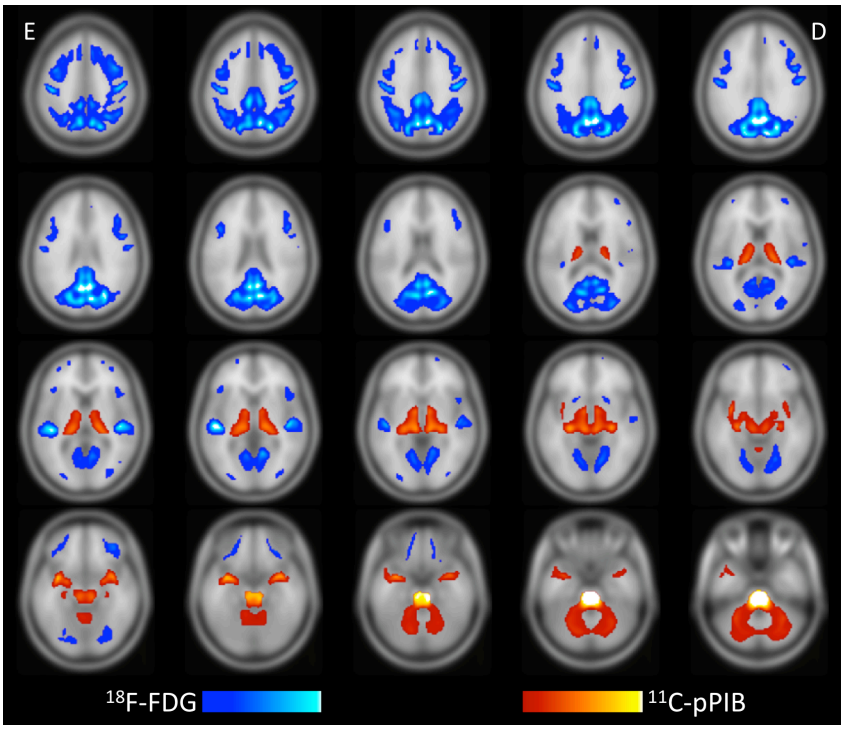


**Figura 20:** Mapa estatístico paramétrico da localização anatômica dos agrupamentos de *voxels* nas análises de PET de todos os sujeitos incluídos no estudo (N=93). Resultado visualizado no *template* de RM ponderada em T1 do SPM. Os resultados da PET $^{18}$F-FDG com a escala de cor em azul. PET $^{11}$C-PIB com a escala de cor em vermelho. Abreviatura: E (esquerdo); D (direito).

Na análise de todos os sujeitos, com os valores numéricos de *voxels* contíguos, denominada áreas dos *clusters (*volume total de 1264808 igual a 158101 *voxels),* foram comparadas as localizações das regiões anatômicas que apresentaram diferenças de captação nas imagens de PET, *e* as principais diferenças das duas imagens, é a redução de $^{11}$C-pPIB em relação ao $^{18}$F-FDG nas estruturas localizadas nas regiões do lobo frontal (21,7%), parietal (48,7%), occipital (12,9%), temporal (4,6%), límbico (12%) e gânglios da base (0,1%). O aumento de captação de $^{11}$C-pPIB em relação ao $^{18}$F-FDG foi encontrado nas regiões do lobo frontal (0,3%), temporal (13,2%), límbico (6,1%), gânglios da base (1,5%), diencéfalo – tálamos (5,3%), cerebelo (31%) e trato corticoespinal (42,6%), conforme figura 21.

**Captação de $^{11}$C-pPIB em relação ao $^{18}$F-FDG**

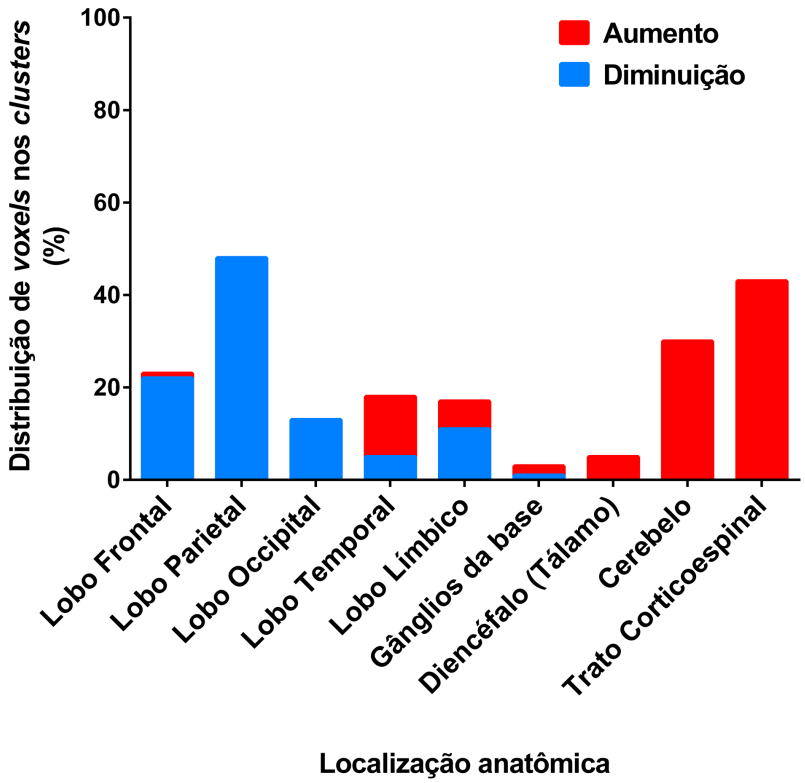


**Figura 21:** Porcentagem da distribuição regional do número de *voxels* encontrados nas comparações das imagens de PET $^{11}$C-pPIB *versus* $^{18}$F-FDG de todos os sujeitos da amostra.

## 4.4. Análises *voxel* a *voxel* por SPM em cada grupo do estudo

### 4.4.1 Controle Idosos Saudáveis

Na análise das imagens somente do grupo controle idosos saudáveis (N = 27), a quantificação demonstrou algumas diferenças entre o padrão de distribuição de $^{11}$C-PIB e de $^{18}$F-FDG (tabela 5).

A localização anatômica das regiões com redução significativa de $^{11}$C-PIB em comparação ao grau de captação da glicose foram nas seguintes áreas de Broadmann (BA): no pré-cuneus (hemisfério direito (D)) (BA: 31, $p$ <0,001), estendendo para o cuneus, giro do cíngulo médio, córtex do cíngulo posterior, lobo occipital superior, giro calcarino e lóbulo parietal superior; pré-cuneus (hemisfério esquerdo (E)) (BA: 31, $p$ <0,001), estendendo para o cuneus, giro do cíngulo médio, córtex do cíngulo posterior, lobo occipital superior, giro calcarino e lóbulo parietal superior; giro frontal superior D (BA: 8, $p$ <0,001) e frontal superior medial; giro frontal superior E (BA: 8, $p$ <0,001) e frontal medial; giro pós-central D (BA: 4, $p$ <0,001) estendendo para o pré-central; giro pós-central E (BA: 3, $p$ <0,001) estendendo para o pré-central; giro frontal médio D (BA: 9, $p$ <0,001) e giro frontal inferior; giro frontal médio E (BA: 6, $p$ <0,001) e giro frontal inferior; lóbulo parietal inferior D (BA: 40, $p$ <0,001), estendendo para a região angular, lóbulo occipital superior e lóbulo occipital médio; lóbulo parietal inferior E (BA: 40, $p$ <0,001) estendendo para a região angular, lóbulo occipital superior e lóbulo occipital médio; giro temporal superior D (BA: 41, $p$ <0,001) e giro temporal superior E (BA: 41, $p$ = 0,007), figura 22 A.

As imagens de $^{11}$C-pPIB apresentaram aumento de concentração em comparação aquelas com $^{18}$F-FDG nas regiões do trato corticoespinal D ($p$ <0,001), estendendo para o cerebelo, vermis, tálamos, hipocampo, amígdala,

lobo temporal, pólo temporal superior e médio, ínsula, globo pálido e putâmen; trato corticoespinal E (*p* <0,001); também estendendo para cerebelo, vermis, tálamos, hipocampo, amígdala, lobo temporal, pólo temporal superior e médio, ínsula, globo pálido e putâmen, figura 22 B.

**Tabela 5 -** Regiões cerebrais com diferenças estatísticas entre as imagens de PET $^{11}$C-pPIB e PET $^{18}$F-FDG no grupo Controle Idosos Saudáveis.

| **Redução da captação de $^{11}$C-pPIB em relação ao $^{18}$F-FDG do grupo Controle** | | | | | | |
|---|---|---|---|---|---|---|
| **Localização Anatômica** | **H** | **Coordenada x,y,z (mm)** | **$K_E$** | **T escore** | **Z escore** | **p FWE** |
| Pré-cúneus, BA: 31 | D | 6, -66, 32 | 735 | 12,87 | >7,13 | <0,001 |
| Pré-cúneus, BA: 31 | E | -4, -66, 28 | 643 | 9,34 | 7.13 | <0,001 |
| Giro frontal superior, BA: 8 | D | 20, 22, 52 | 226 | 8,58 | 6,74 | <0,001 |
| Giro pós-central, BA: 4 | D | 12, 34, 68 | 125 | 8,30 | 6,59 | <0,001 |
| Giro frontal médio, BA: 6 | E | -32, 6, 52 | 233 | 8,22 | 6,55 | <0,001 |
| Lóbulo parietal inferior, BA: 40 | E | -38, -56, 40 | 252 | 8,19 | 6,54 | <0,001 |
| Giro frontal médio, BA: 9 | D | 42, 28, 20 | 319 | 7,34 | 6,05 | <0,001 |
| Lóbulo parietal inferior, BA: 40 | D | 40, -56, 42 | 128 | 7,33 | 6,05 | <0,001 |
| Giro frontal superior, BA: 8 | E | -8, 14, 58 | 98 | 7,03 | 5,87 | <0,001 |
| Giro pós-central, BA: 3 | E | -20, -36, 62 | 56 | 7,03 | 5,87 | <0,001 |
| Giro temporal superior, BA: 41 | E | -46, -24, 4 | 66 | 6,78 | 5,71 | <0,001 |
| Giro temporal superior, BA: 41 | D | 44, -22, 4 | 35 | 5,95 | 5,17 | 0,007 |
| **Aumento da captação de $^{11}$C-pPIB em relação ao $^{18}$F-FDG do grupo Controle** | | | | | | |
| Trato corticoespinal (SB) / Hemisfério cerebelar | E | -8, -26, -32 | 3.035 | 19,70 | >4,83 | <0,001 |
| Trato corticoespinal (SB) / Hemisfério cerebelar | D | 8, -22, -32 | 3.308 | 18,00 | >4,83 | <0,001 |

Legenda: BA: Área de Brodman; SB: substância branca; H: Hemisfério, D: Direito, E: Esquerdo; $K_E$: Tamanho do *cluster* – número de *voxel*. Valores de T escore e Z escore para o *voxel* de maior significância dentro do agrupamento de *voxels*. Limiar estatístico: $p_{FWE}$ <0,05 corrigido para comparações múltiplas.

**Controle idosos saudáveis**

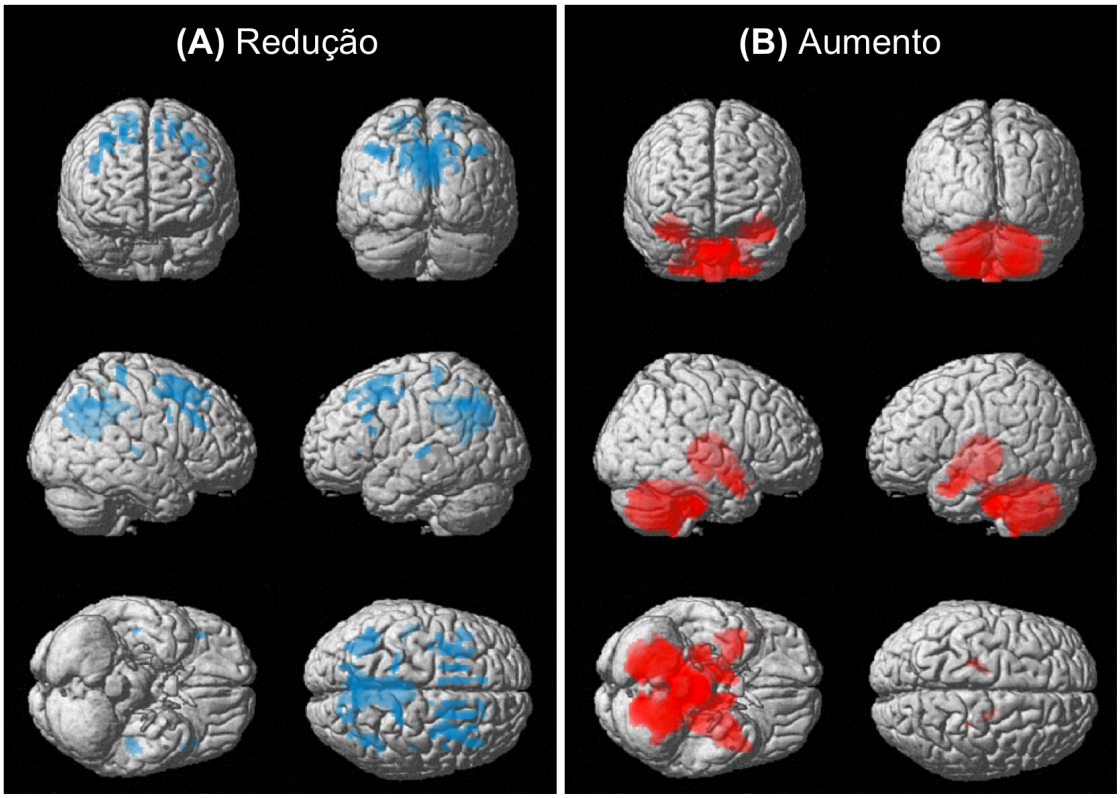


**Figura 22:** Mapa estatístico paramétrico da localização anatômica dos agrupamentos de *voxels* nas análises de PET do grupo controle idosos saudáveis (N=27). (A) Diminuição de FSCr de $^{11}$C-PIB em relação ao metabolismo de glicose de $^{18}$F-FDG. (B) Aumento de FSCr de $^{11}$C-PIB em relação ao metabolismo de glicose de $^{18}$F-FDG.
Limiar estatístico: $p_{FWE}$ <0,05 corrigido para múltiplas comparações.

## 4.4.2 Comprometimento cognitivo leve amnéstico

Nas análises das imagens do grupo CCLa (N = 39), identificamos agrupamentos de *voxels* significativos de redução e aumento de $^{11}$C-PIB em comparação a $^{18}$F-FDG (tabela 6).

Os picos dos *clusters* de redução foram visualizados no pré-cúneus D (BA: 31, *p* <0,001), estendendo para o cúneus, lobo occipital superior, lobo occipital médio, giro do cíngulo médio, córtex do cíngulo posterior, lóbulo parietal superior, lóbulo parietal inferior, giro calcarino e angular; pré-cúneus E (BA: 31, *p* <0,001) também se estendendo para o cúneus, lobo occipital superior, lobo occipital médio, giro do cíngulo médio, córtex do cíngulo posterior, lóbulo parietal

superior, lóbulo parietal inferior, giro calcarino e angular; giro temporal superior D (BA: 41, *p* <0,001) e giro temporal médio; temporal superior E (BA: 41, *p* <0,001) e giro temporal médio; giro pós-central D (BA: 4, *p* <0,001) estendendo para a região pré-central, lóbulo parietal inferior e supramaginal; giro pós-central E (BA: 4, *p* <0,001) também se estendendo para a região pré-central, lóbulo parietal inferior e supramaginal; giro frontal superior D (BA: 6, *p* <0,001), giro frontal superior medial, área motora superior e giro frontal inferior; giro frontal superior E (BA: 6, *p* <0,001) estendendo para o giro frontal superior medial, área motora superior e giro frontal inferior; giro frontal médio D (BA: 9, *p* <0,001) e pré-central; giro frontal médio E (BA: 9, *p* <0,001), pré-central e frontal inferior), figura 23 A.

Áreas com aumento de concentração de$^{11}$C-p PIB em relação ao $^{18}$F-FDG no grupo CCLa foram localizadas nas regiões do trato corticoespinal D (*p* <0,001), se estendendo para cerebelo, vermis, tálamos, hipocampo, amígdala, lobo temporal, pólo temporal superior e médio, ínsula, globo pálido e putâmen; trato corticoespinal E (*p* <0,001); também se estendendo para cerebelo, vermis, tálamos, hipocampo, amígdala, lobo temporal, pólo temporal superior, médio e inferior, ínsula, globo pálido e putâmen; giro do cíngulo anterior D (BA24, *p* = 0,001) e giro do cíngulo anterior D (BA24, *p* = 0,003), figura 23 B.

**Tabela 6 -** Regiões cerebrais com diferenças estatísticas entre as imagens de PET $^{11}$C-pPIB e PET $^{18}$F-FDG no grupo CCL amnéstico:

| **Redução da captação de $^{11}$C-pPIB em relação ao $^{18}$F-FDG do grupo CCLa** | | | | | | |
|---|---|---|---|---|---|---|
| **Localização Anatômica** | **H** | **Coordenada x,y,z (mm)** | **$K_E$** | **T escore** | **Z escore** | **p FWE** |
| Pré-cúneus, BA: 31 | E | -6, -66, 34 | 928 | 11,82 | >7,70 | <0,001 |
| Pré-cúneus, BA: 31 | D | 4, -60, 26 | 721 | 10,53 | >7,70 | <0,001 |
| Giro temporal superior, BA: 41 | E | -50, -22, 4 | 245 | 10,03 | >7,70 | <0,001 |
| Giro temporal superior, BA: 41 | D | 46, -22, 4 | 198 | 9,52 | 7,70 | <0,001 |
| Giro pós-central, BA: 4 | D | 16, -36, 64 | 801 | 9,21 | 7,53 | <0,001 |
| Giro pós-central, BA: 4 | E | -8, -38, 66 | 502 | 8,39 | 7,04 | <0,001 |
| Giro frontal superior, BA: 6 | E | -8, 4, 64 | 760 | 7,95 | 6,76 | <0,001 |
| Giro frontal superior, BA: 6 | D | 10, 2, 62 | 714 | 7,73 | 6,62 | <0,001 |
| Giro frontal médio, BA: 9 | E | -42, 14, 22 | 182 | 7,18 | 6,25 | <0,001 |
| Giro frontal médio, BA: 9 | D | 42, 24, 30 | 166 | 6,87 | 6,04 | <0,001 |
| **Aumento da captação de $^{11}$C-pPIB em relação ao $^{18}$F-FDG do grupo CCLa** | | | | | | |
| Trato corticoespinal (SB) / Hemisfério cerebelar | D | 6, -24, -32 | 3.672 | 22,79 | >5,34 | <0,001 |
| Trato corticoespinal (SB) / Hemisfério cerebelar | E | -6, -24, -28 | 3.308 | 19,30 | >5,34 | <0,001 |
| Giro do cíngulo anterior, BA: 24 | E | -4, 32, -6 | 42 | 5,90 | 5,34 | 0,003 |
| Giro do cíngulo anterior, BA: 24 | D | 6, 36, 0 | 50 | 5,81 | 5,27 | 0,003 |

Legenda: BA: Área de Brodman; SB: substância branca; H: Hemisfério, D: Direito, E: Esquerdo; $K_E$: Tamanho do *cluster* – número de *voxel*. Valores de T escore e Z escore para o *voxel* de maior significância dentro do agrupamento de *voxels*.
Limiar estatístico: $p_{FWE}$ <0,05 corrigido para comparações múltiplas.

**CCLa**

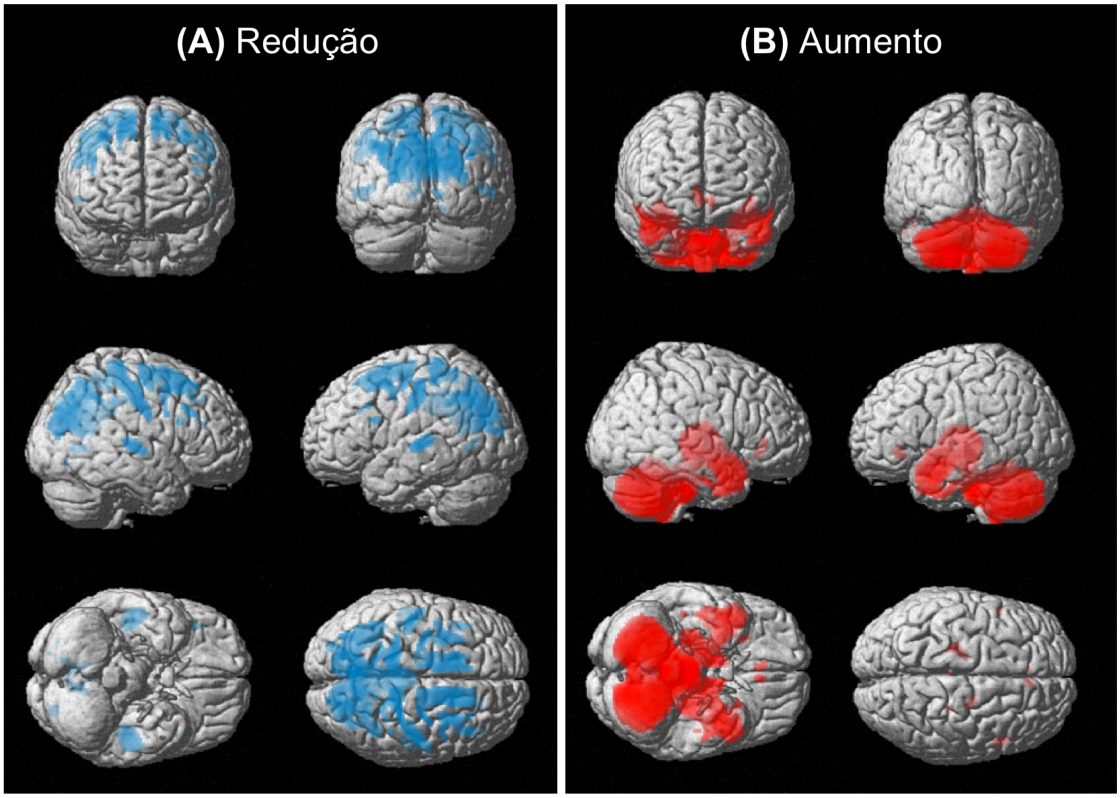


**Figura 23:** Mapa estatístico paramétrico da localização anatômica dos agrupamentos de *voxels* nas análises de PET do grupo CCL amnéstico (N=39). (A) Diminuição de FSCr de $^{11}$C-PIB em relação ao metabolismo de glicose de $^{18}$F-FDG. (B) Aumento de FSCr de $^{11}$C-PIB em relação ao metabolismo de glicose de $^{18}$F-FDG.
Limiar estatístico: $p_{FWE}$ <0,05 corrigido para múltiplas comparações.

### 4.4.3 Doença de Alzheimer

Nos sujeitos do grupo DA (N = 27), foi observado redução de concentração de $^{11}$C-pPIB em relação ao $^{18}$F-FDG (tabela 7) nos seguintes clusters: nas regiões do giro lingual D (BA19, *p* <0,001) se estendendo para o giro calcarino; giro lingual E (BA19, *p* = 0,002) também se estendendo para o giro calcarino; cúneus D (BA19, *p* <0,001) e lobo occipital superior; giro temporal superior E (BA19, *p* = 0,001) estendendo para o giro temporal médio; giro do cíngulo - substância branca (p = 0,002) e giro do cíngulo médio; giro frontal medial (BA19, *p* = 0,004) e área motora superior, figura 24 A.

As áreas de aumento de concentração de $^{11}$C-pPIB em relação ao $^{18}$F-FDG foram identificadas nas regiões de trato corticoespinal D (*p* <0.001), se estendendo para cerebelo e vermis; trato corticoespinal E (*p* <0.001), se estendendo para cerebelo e vermis; tálamos D (*p* <0.001); tálamos E (*p* <0.001); giro temporal médio D (BA38, *p* <0,001), se estendendo para a amigdala, temporal polar superior e ínsula; giro temporal médio D (BA21, *p* <0,001), se estendendo para a amigdala, temporal polar superior e ínsula, figura 24 B.

**Tabela 7 -** Regiões cerebrais com diferenças estatísticas entre as imagens de PET $^{11}$C-pPIB e PET $^{18}$F-FDG no grupo Doença de Alzheimer:

| **Redução da captação de $^{11}$C-pPIB em relação ao $^{18}$F-FDG do grupo DA** | | | | | | |
|---|---|---|---|---|---|---|
| **Localização Anatômica** | **H** | **Coordenada x,y,z (mm)** | **$K_E$** | **T escore** | **Z escore** | **p FWE** |
| Giro lingual, BA: 19 | D | 20, -58, -8 | 179 | 7,64 | 6,23 | <0,001 |
| Cuneus, BA: 19 | D | 16, -80, 34 | 34 | 6,81 | 5,73 | <0,001 |
| Giro temporal superior, BA: 41 | E | -46, -26, 4 | 79 | 6,53 | 5,55 | 0,001 |
| Giro lingual, BA: 19 | E | -12, -66, -4 | 129 | 6,40 | 5,47 | 0,002 |
| Giro do cíngulo (SB) | D | 10, -38, 24 | 34 | 6,30 | 5,41 | 0,002 |
| Giro frontal medial, BA: 6 | E | -6, -12, 58 | 41 | 6,11 | 5,28 | 0,004 |
| **Aumento da captação de $^{11}$C-pPIB em relação ao $^{18}$F-FDG do grupo DA** | | | | | | |
| Trato corticoespinal (SB) / Hemisfério cerebelar | D | 6, -24, -32 | 1.201 | 17,92 | >7,67 | <0,001 |
| Trato corticoespinal (SB) / Hemisfério cerebelar | E | -6, -28, -30 | 1.057 | 15,88 | >7,67 | <0,001 |
| Tálamos | E | -18, -28, 6 | 249 | 10,71 | 7,75 | <0,001 |
| Tálamos | D | 28, -24, -8 | 181 | 10,09 | 7,47 | <0,001 |
| Giro temporal médio, BA: 38 | D | 36, 2, -16 | 212 | 9,44 | 7,17 | <0,001 |

| | | | | | | |
|---|---|---|---|---|---|---|
| Giro temporal médio, BA: 21 | E | -52, 0, -28 | 224 | 8,63 | 6,77 | <0,001 |

Legenda: BA: Área de Brodman; SB: substância branca; H: Hemisfério, D: Direito, E: Esquerdo; $K_E$: Tamanho do *cluster* – número de *voxel*. Valores de T escore e Z escore para o *voxel* de maior significância dentro do agrupamento de *voxels*.
Limiar estatístico: $p_{FWE}$ <0,05 corrigido para comparações múltiplas.

**Doença de Alzheimer**

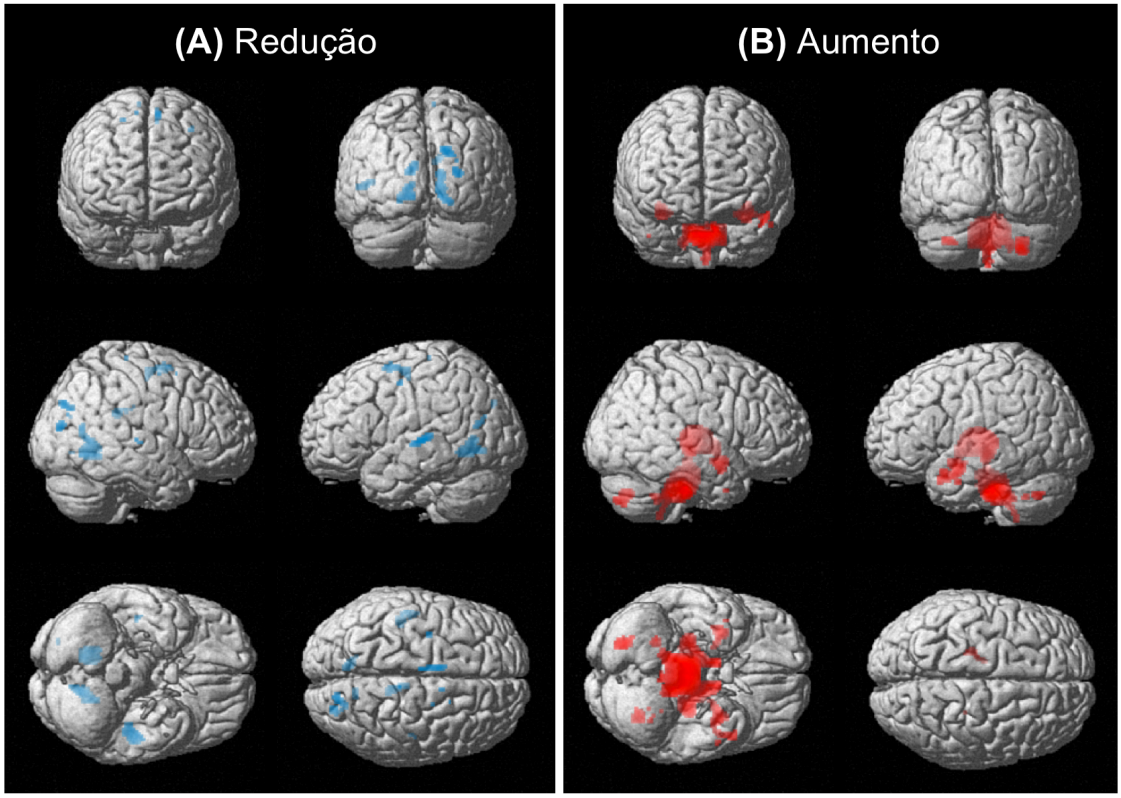


**Figura 24:** Mapa estatístico paramétrico da localização anatômica dos agrupamentos de *voxels* nas análises de PET do grupo doença de Alzheimer (N=27). (A) Diminuição de captação de $^{11}$C-PIB fluxo em relação ao $^{18}$F-FDG. (B) Aumento de captação de $^{11}$C-PIB fluxo em relação ao $^{18}$F-FDG.
Limiar estatístico: $p_{FWE}$ <0,05 corrigido múltiplas comparações.

Os resultados mostraram que houve diferenças de acordo com cada grupo, na localização, extensão e tamanho das áreas (geralmente englobando regiões bilaterais) com redução ou aumento de concentração de $^{11}$C-pPIB em relação ao padrão observado com $^{18}$F-FDG. As comparações das análises *voxel* a *voxel* por SPM dos 3 grupos do estudo, estão ilustradas na figura 25.

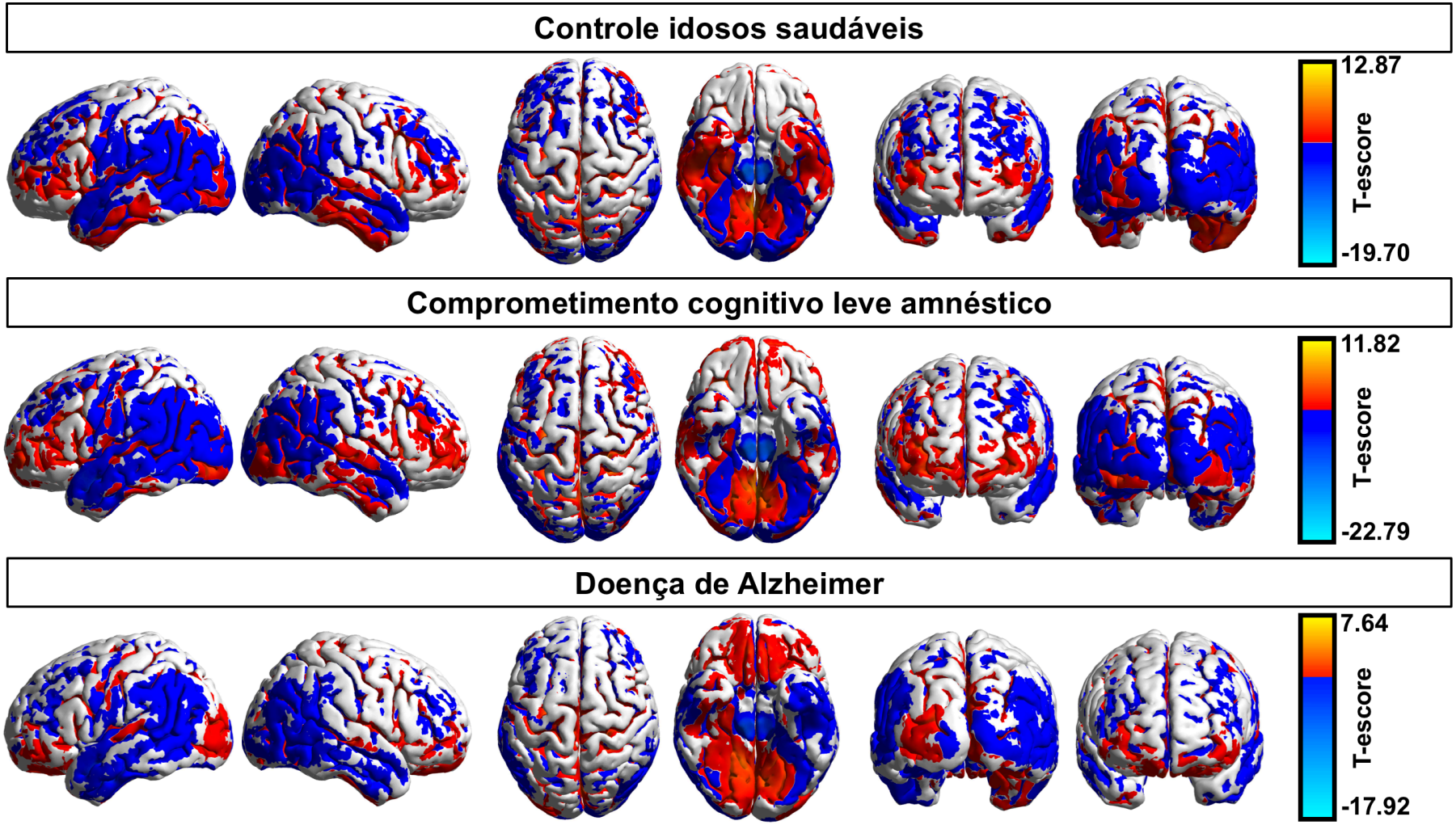


**Figure 25:** *Mapa estatístico paramétrico*: Regiões cerebrais com diferenças de biodistribuição dos radiofármacos nos grupos do estudo. Áreas com aumento de captação de $^{11}$C-pPIB em relação ao $^{18}$F-FDG, são demostradas em vermelho. Áreas de diminuição na captação de $^{11}$C-pPIB PET em relação a $^{18}$F-FDG PET, são demonstradas em azul. A escala de cor, evidências os valores mínimos e máximos de T-escore obtidos na análise pelo SPM. Limiar estatístico: $p<0.01$ (não corrigido para múltiplas comparações).

## 4.5 Diferenças de Fluxo sanguíneo cerebral e metabolismo de glicose entre os grupos de acordo com cada radiofármaco

Nesta análise, comparamos a biodistribuição do mesmo radiofármaco entre os grupos.

### 4.5.1 Grupo DA *versus* Grupo Controle

Foram comparadas as imagens de **PET $^{11}$C-pPIB** no grupo DA (N= 27) em relação ao grupo controle idosos saudáveis (N= 27). No grupo DA foram identificados agrupamentos de *voxels* significativos de redução de concentração precoce de $^{11}$C-PIB, implicando em uma possível redução da perfusão cerebral, nas regiões de amígdala E (BA: 53, $p_{fwe}$ = 0,006), D (BA: 53, $p_{fwe}$ = 0,023), se estendendo para o hipocampo; giro parahippocampal E (BA: 28, $p_{fwe}$ = 0,008), D (BA: 28, $p_{fwe}$ = 0,015); giro temporal superior E (BA38, $p_{fwe}$ = 0.012), D (BA38, $p_{fwe}$ = 0.015). Não foram encontradas regiões de aumento de $^{11}$C-PIB nesta comparação, tabela 8 e figura 26 A/B.

Realizamos também a comparação *voxel* a *voxel* somente das imagens de **PET $^{18}$F-FDG** do grupo DA *versus* o grupo controle idosos saudáveis, onde identificamos agrupamentos de *voxels* significativos de redução (hipometabolismo de glicose) nas regiões do córtex do cíngulo posterior E (BA: 23, $p_{fwe}$ = 0,028), se estendendo para o giro do cíngulo médio; pré-cúneus E (BA: 31, $p_{fwe}$ = 0,029); giro temporal médio E (BA: 39, $p_{fwe}$ = 0,039), se estendendo para o giro angular; giro temporal inferior E (BA: 39, $p_{fwe}$ = 0,044). Quando realizamos a mesma análise com o limiar não corrigido para comparações múltiplas as mesmas regiões são observadas no hemisfério direito, possivelmente denotando algum grau de assimetria nesta amostra populacional, provavelmente com déficit mais acentuado à esquerda. Não foi observado

aumento de captação de $^{18}$F-FDG do grupo DA em relação aos sujeitos controle idosos saudáveis, apenas áreas de diminuição, conforme tabela 8 e figura 26 C/D.

**Tabela 8 -** Comparação das imagens de PET do grupo DA com o grupo controle idosos saudáveis.

| **Diminuição da concentração de PET $^{11}$C-pPIB** (Grupo DA *versus* Controle) | | | | |
|---|---|---|---|---|
| **Localização Anatômica** | **Coordenada x,y,z (mm)** | **T escore** | **Z escore** | **pFWE** |
| Amígdala E, BA: 53<br>Hipocampo E, BA: 54 | -22, 2, -24 | 6,07 | 5,25 | 0,006 |
| Giro parahipocampal E, BA: 28 | -14, -16, -22 | 5,94 | 5,16 | 0,008 |
| Giro temporal superior E, BA: 38 | -34, 8, -28 | 5,81 | 5,08 | 0,012 |
| Giro temporal superior E, BA: 38 | 38, 8, -24 | 5,75 | 5,04 | 0,015 |
| Giro parahipocampal D, BA: 28 | 14, -16, -20 | 5,75 | 5,03 | 0,015 |
| Amígdala D, BA: 53<br>Hipocampo D, BA: 54 | 18, -4, -20 | 5,61 | 4,94 | 0,023 |
| **Diminuição de captação de PET $^{18}$F-FDG** (Grupo DA *versus* Controle) | | | | |
| Córtex do cíngulo posterior E, BA: 23 | -2, -46, 28 | 5,40 | 4,79 | 0,028 |
| Pré-cúneus E, BA: 31 | -2, -68, 32 | 5,38 | 4,48 | 0,029 |
| Giro temporal médio E, BA: 39 | -44, -66, 36 | 5,29 | 4,71 | 0,039 |
| Giro temporal inferior E, BA: 39 | 62, -42, -14 | 5,25 | 4,68 | 0,044 |

Legenda: BA: Área de Brodman; SB: substância branca; D: Direito, E: Esquerdo; Valores de Z escore para o *voxel* de maior significância dentro do agrupamento de *voxels.*
Nenhum *cluster* de aumento de PET $^{11}$C-pPIB e PET $^{18}$F-FDG foi observado nesta comparação.
Limiar estatístico: $p_{FWE}$ <0,05 corrigido para comparações múltiplas.

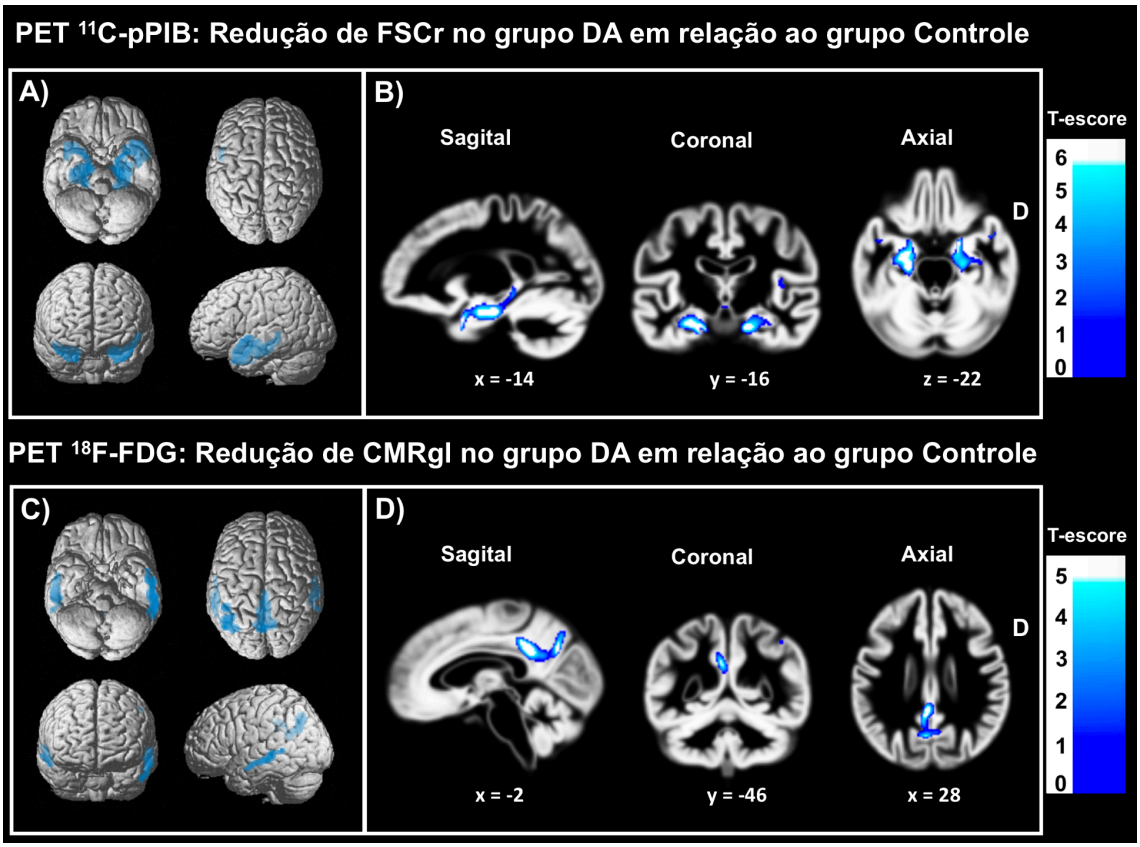


**Figura 26:** Comparação do grupo doença de Alzheimer (N = 27) em relação ao grupo controle idosos saudáveis (N = 27). (A) Áreas significativas de diminuição de concentração da PET $^{11}$C-pPIB, visualizadas no volume da renderização. (B) Áreas de diminuição de concentração da PET $^{11}$C-pPIB, a principal coordenada é visualizada no *template* gerada da amostra do estudo. [C] Áreas significativas de diminuição de captação da PET $^{18}$F-FDG, visualizadas no volume da renderização. [D] Áreas de diminuição de captação da PET $^{18}$F-FDG, a principal coordenada é visualizada no *template* gerada da amostra do estudo. O resultado é demonstrado no limiar de visualização de $p<0.001$, a escala de cor indica os valores de T-escore gerado no SPM.

### 4.5.2 Grupo DA *versus* Grupo CCLa

Ao comparar as imagens de **$^{11}$C-pPIB** e **$^{18}$F-FDG** do grupo DA (N= 27) com o grupo CCLa (N= 39), não identificamos agrupamentos de *voxels* significativos de redução de captação no grupo DA em relação ao grupo CCLa na análise corrigida para múltiplas comparações, mas foram observadas regiões de redução (a nível do *cluster)* na análise não corrigida para comparações múltiplas.

Na análise de **$^{11}$C-pPIB** (a nível do *cluster)* foram observadas reduções de concentração de $^{11}$C-pPIB do grupo DA em relação ao CCLa em hipocampo D (BA: 54, $p < 0,001$), E (BA: 54, $p < 0,001$), se estendendo para a D (BA: 53, $p < 0,001$), E (BA: 53, $p < 0,001$); giro parahippocampal D (BA: 28, $p < 0,001$), D (BA: 28, $p < 0,001$), e também no giro temporal superior D (BA38, $p < 0,001$), D (BA38, $p < 0,001$). Não foi observado aumento de captação de $^{11}$C-pPIB no grupo DA, figura 27 A/B.

Realizamos também a comparação *voxel* a *voxel* com $^{18}$F-FDG, onde identificamos redução do metabolismo regional nos sujeitos do grupo DA no pré-cúneus D (BA: 31, $p < 0,001$), pré-cúneus E (BA: 31, $p < 0,001$); córtex do cíngulo posterior E (BA: 23, $p < 0,001$); giro temporal médio D (BA: 39, $p < 0,001$), E (BA: 39, $p < 0,001$); giro temporal inferior D (BA: 39, $p < 0,001$), E (BA: 39, $p < 0,001$), figura 27 C/D.

Identificamos nas imagens de **PET $^{18}$F-FDG,** na análise corrigida para múltiplas comparações, um aumento de captação (hipermetabolismo de glicose) do grupo DA em relação ao CCLa na região do cerebelo (coordenada x = -6, y = -64, z = -44; $p_{FWE} = 0,041$; T escore = 5,13 e Z escore = 4,68), se estendendo para o vermis, figura 28 A/B.

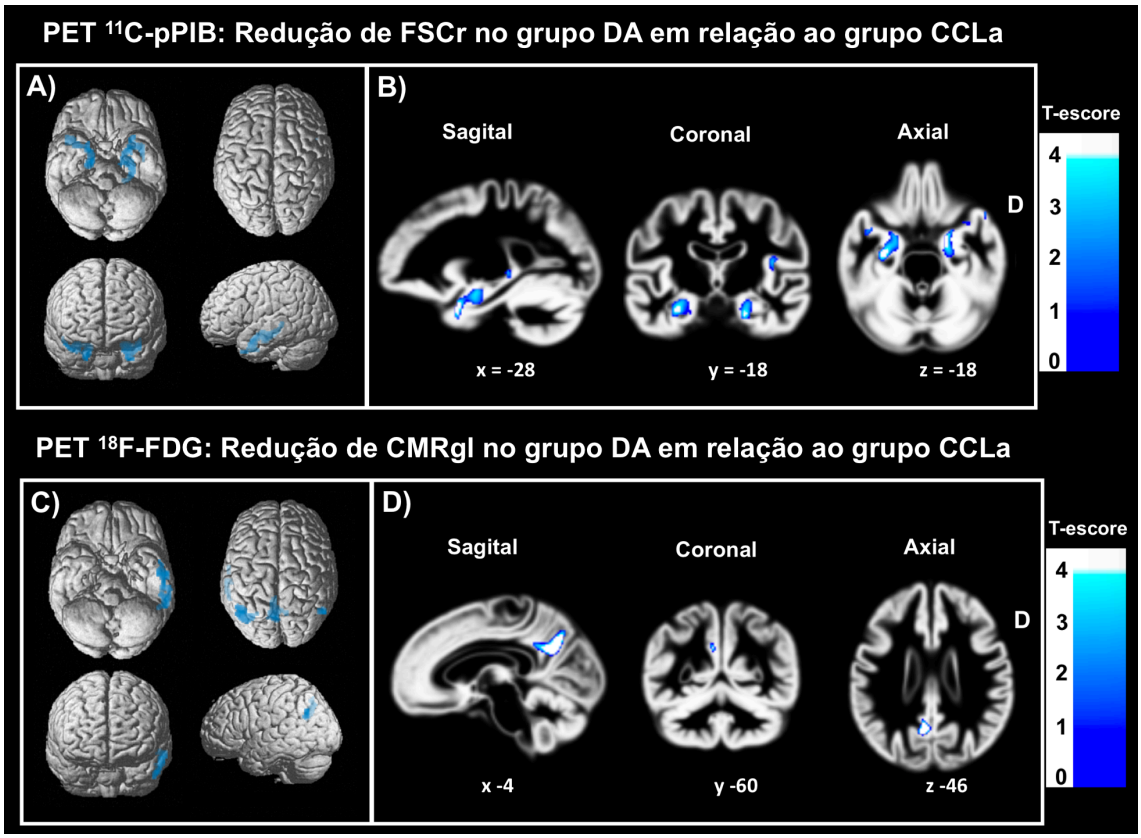


**Figure 27:** Comparação do grupo doença de Alzheimer (N = 27) em relação ao grupo CCL amnéstico (N = 39). (A) Áreas significativas de diminuição de concentração da PET $^{11}$C-pPIB, visualizadas no volume da renderização. (B) Áreas de diminuição de concentração da PET $^{11}$C-pPIB, a principal coordenada é visualizada no *template* gerada da amostra do estudo. [C] Áreas significativas de diminuição de captação da PET $^{18}$F-FDG, visualizadas no volume da renderização. [D] Áreas de diminuição de captação da PET $^{18}$F-FDG, a principal coordenada é visualizada no *template* gerada da amostra do estudo. O resultado é demonstrado no limiar de $p < 0.001$, não corrigido para múltiplas comparações, a escala de cor indica os valores de T-escore gerado no SPM.

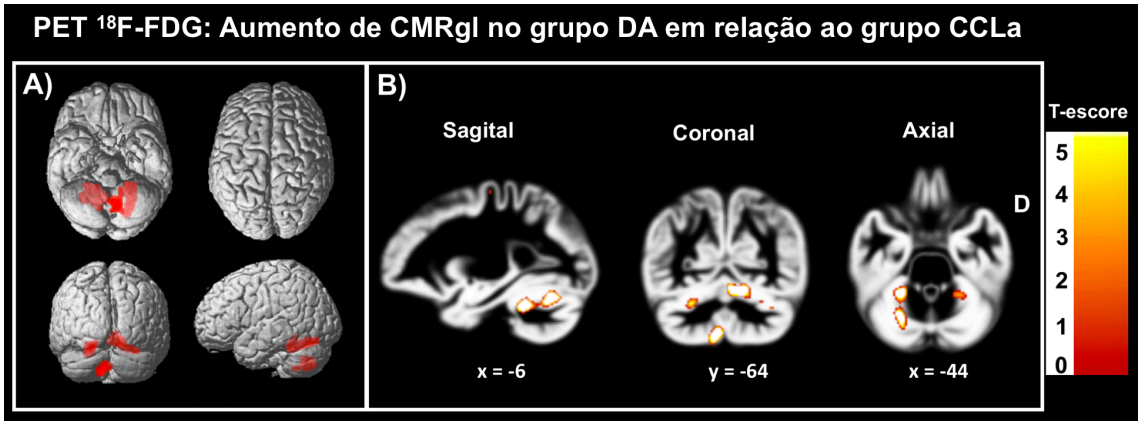


**Figure 28:** Comparação do grupo doença de Alzheimer (N = 27) em relação ao grupo CCL amnéstico (N = 39). (A) Áreas significativas de aumento de captação da PET $^{18}$F-FDG, visualizadas no volume da renderização. (B) Áreas de aumento de concentração da PET $^{18}$F-FDG, a principal coordenada é visualizada no *template* gerada da amostra do estudo. O resultado é demonstrado no limiar de visualização de $p<0.001$, a escala de cor indica os valores de T-escore gerado no SPM.

### 4.5.3 Grupo CCLa *versus* Grupo controle idosos saudáveis

Na análise *voxel* a *voxel* entre o grupo CCLa (N= 39) *versus* o grupo controle idosos saudáveis (N= 27), utilizando somente as imagens de **PET $^{11}$C-pPIB**, houve diferença estatisticamente significativa entre os grupos, com redução de $^{11}$C-PIB na região do giro parahippocampal E (coordenada x = -16, y = -36, z = -12; BA: 28, $p_{fwe}$ = 0,012; T escore = 5,67 e Z escore = 5,08), se estendendo para o giro lingual, giro fusiforme e hipocampo, figura 29 A/B.

Na análise das imagens de **PET $^{18}$F-FDG** não houve diferença estatisticamente significativa entre os grupos.

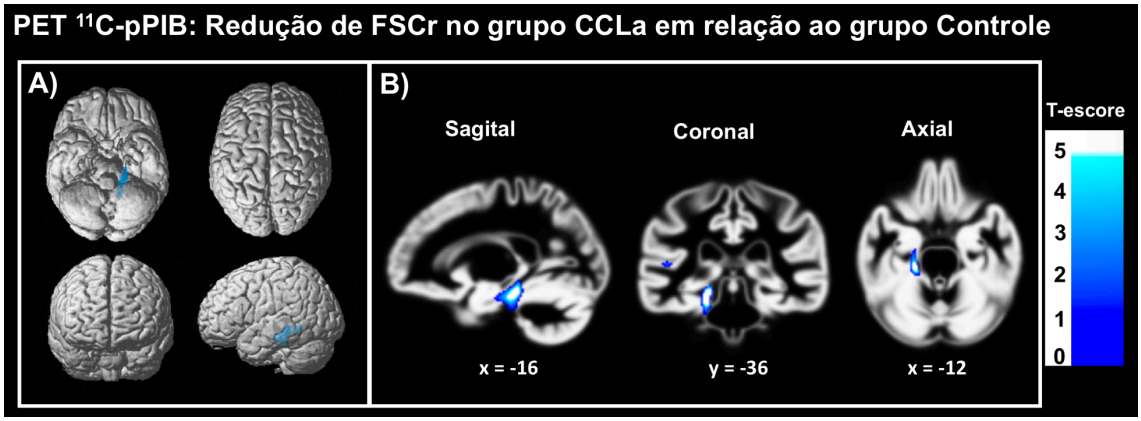


**Figure 29:** Comparação do grupo Comprometimento cognitivo leve amnéstico (N = 39) em relação ao grupo controle idosos saudáveis (N = 27). (A) Áreas significativas de diminuição de concentração da PET $^{11}$C-pPIB, visualizadas no volume da renderização. (B) Áreas de diminuição de concentração da PET $^{11}$C-pPIB, a principal coordenada é visualizada no *template* gerada da amostra do estudo. O resultado é demonstrado no limiar de visualização de p<0.001, a escala de cor indica os valores de T-escore gerado no SPM.

### 4.6 Análise Visual e Individual

Na análise visual 100% das imagens de PET $^{18}$F-FDG foram identificadas como PET $^{18}$F-FDG, e 99% das imagens de $^{11}$C-pPIB foram identificadas como $^{11}$C-pPIB.

Os sujeitos do grupo controle idosos saudáveis na imagem de $^{11}$C-pPIB, 92% apresentaram o padrão 1 (normal sem alterações) e 8% o padrão 2 sugestivo de DA. Na imagem de $^{18}$F-FDG, os sujeitos controle 100% dos sujeitos apresentaram o padrão 1, normal (sem alterações).

Na análise visual do grupo CCLa, a PET $^{11}$C-pPIB mostrou que 75% dos sujeitos apresentaram o padrão 1, normal sem alterações e 25% o padrão 2, sugestivo de DA. Na PET $^{18}$F-FDG, 61% apresentaram o padrão 1 normal, 13% o padrão 2 sugestivo de DA e 26% o padrão 3, sugestivo de não DA, sendo que apresentaram alterações na região do lobo frontal e occipital.

No grupo DA, as imagens de PET $^{11}$C-pPIB identificaram que 22,2% dos sujeitos analisados foram identificados com o padrão 1, normal sem alterações. Já 39% apresentaram o padrão 2 sugestivo de DA, e 39% o padrão 3 sugestivo de não DA, sendo que somente nesta análise foram encontradas alterações nas regiões do lobo temporal medial no hipocampo e giro parahipocampal. Ainda no grupo DA, na análise da PET $^{18}$F-FDG, 25% dos sujeitos apresentaram o padrão 1 normal (sem alterações), 59% o padrão 2, sugestivo de DA, e 16% o padrão 3, sugestivo de não DA, com alterações no lobo frontal e occipital, figura 30.

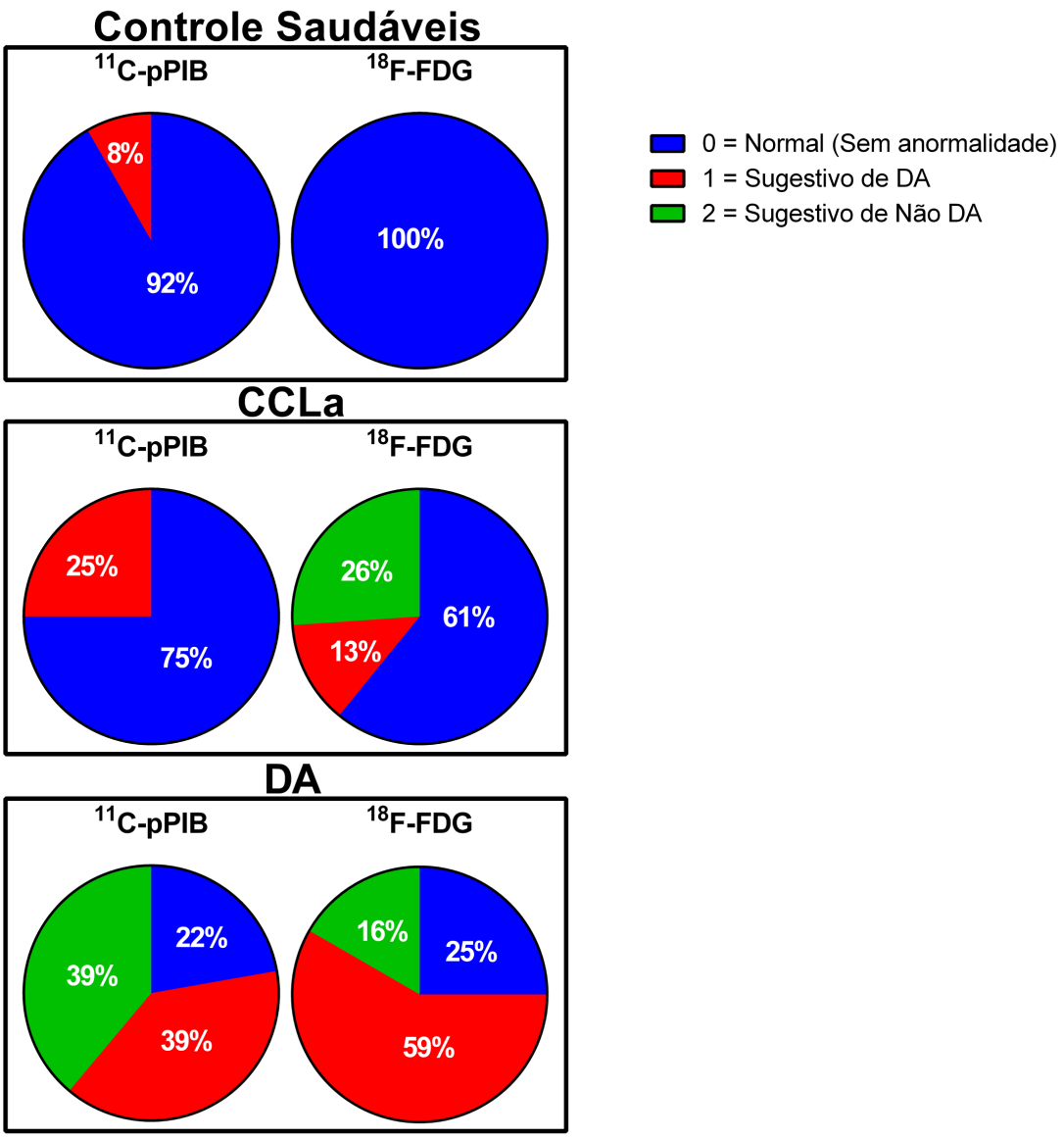


**Figura 30:** Proporção das classificações do resultado da análise visual das imagens de PET $^{11}$C-pPIB e $^{18}$F-FDG.

Os avaliadores especialistas em neuroimagem, analisaram os mapas paramétricos individuais de todos os sujeitos do grupo DA. Foram avaliadas as a diminuição de captação de um único sujeito do grupo DA *versus* os sujeitos do grupo controle, e identificaram áreas como sugestivas de diferentes condições de neurodegeneração de acordo com a literatura citada na metodologia de Cerami et al., 2015.

Na análise individual das imagens de PET $^{11}$C-pPIB, a classificação identificou, 9 sujeitos que apresentaram padrão 1 (normal sem nenhuma alteração); 9 sujeitos com padrão 2 (sugestivo de DA) e 5 com padrão 3 (sugestivo de não DA), mas com envolvimento no lobo temporal medial (isto é, hipocampo, parahipocampal e giro entorrinal) e além disso, houve 4 sujeitos que apresentaram o padrão 4 (indeterminado, com padrões inespecíficos).

Na análise individual de PET $^{18}$F-FDG, 16 sujeitos apresentaram o padrão 1, normal (sem nenhuma alteração), 7 apresentaram o padrão 2 (sugestivo de DA), ou seja, hipometabolismo temporoparietal bilateral e/ou envolvimento a região de pré-cúneus e córtex do cíngulo posterior. Também foi relatado 2 sujeitos com padrão 3 (padrão sugestivo de não DA), com acometimento prevalente do giro do cíngulo anterior, e/ou frontal dorsolateral, e 2 com o padrão 4 (indeterminado), o resultado da análise individual está ilustrado nas figuras 31, 32, 33 e 34, e tabela 9.

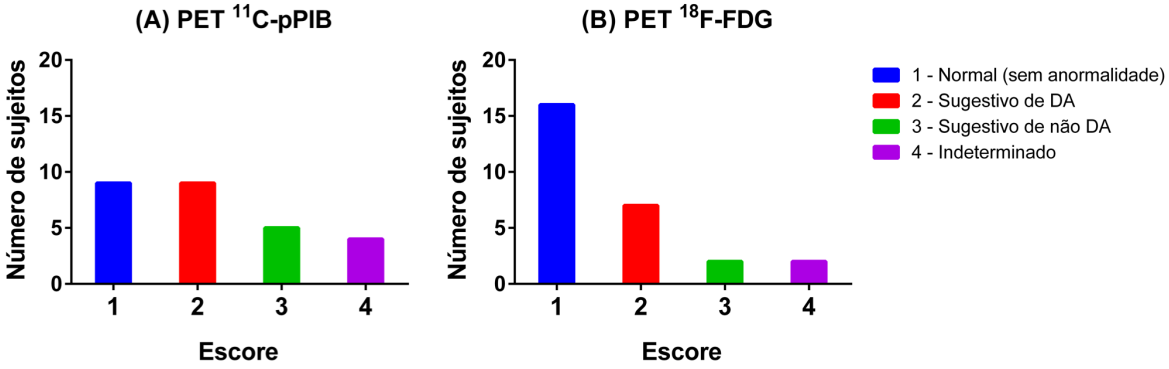


**Figura 31:** Resultado da análise individual por SPM dos sujeitos com DA em relação ao grupo Controle Idosos Saudáveis.

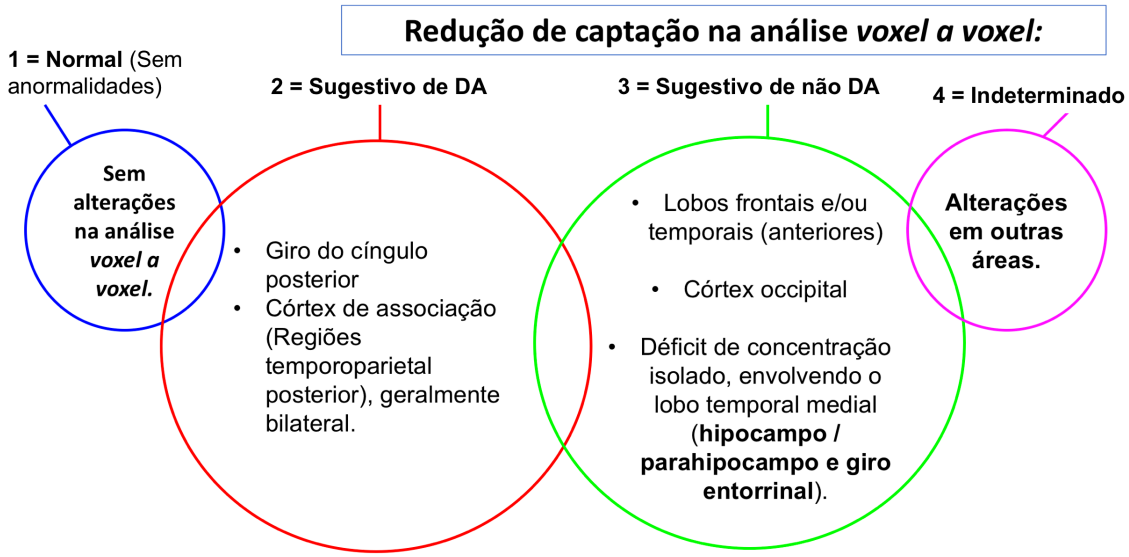


**Figura 32:** O diagrama ilustra as áreas com as alterações encontradas na análise individual dos mapas paramétricos.

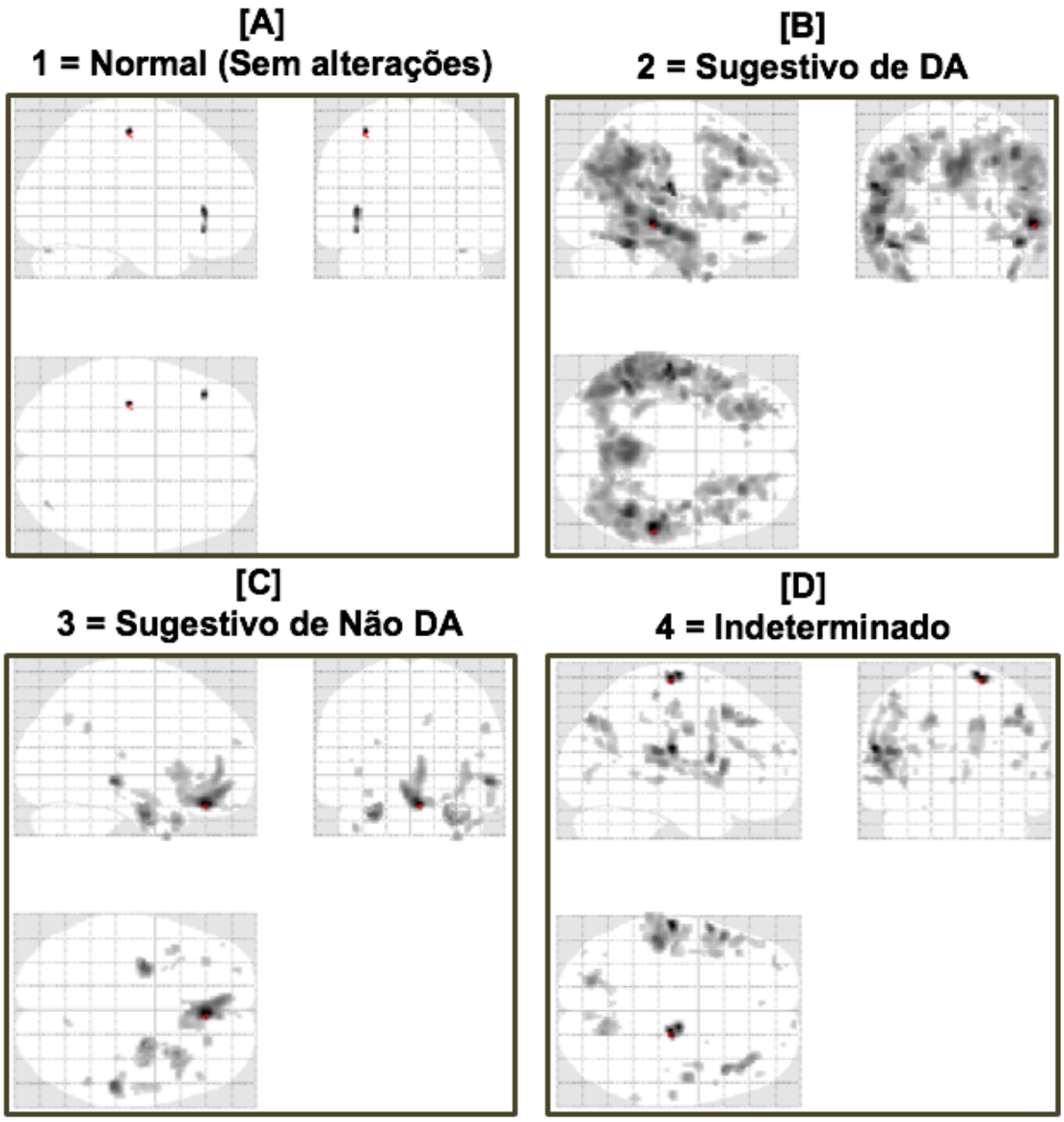


**Figure 33:** Exemplos de mapas de **PET $^{18}$F-FDG** de áreas de diminuição de captação de um único sujeito do grupo DA em relação aos sujeitos do grupo Controle Idosos Saudáveis (N= 27) – [A] padrão 1 = Normal sem alterações – [B] padrão 2 = Anormal: Sugestivo de doença de Alzheimer – [C] padrão 3 = Anormal: Sugestivo de não doença de Alzheimer e [D], o padrão 4 = indeterminado. Limiar estatístico: p= <0.01 não corrigido para comparações múltiplas.

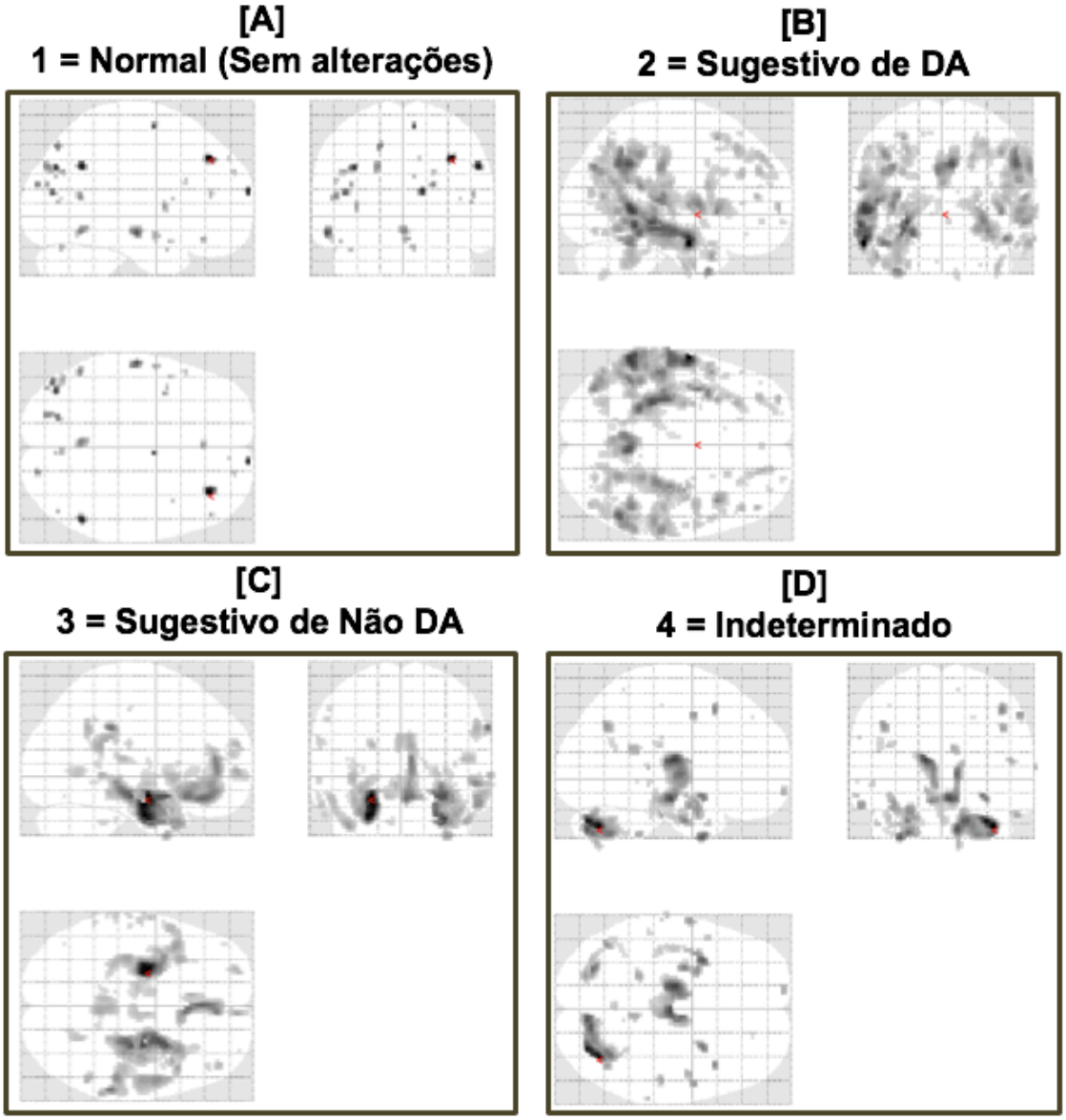


**Figure 34:** Exemplos de mapas de **PET $^{11}$C-pPIB** de áreas de diminuição de captação de um único sujeito do grupo DA em relação aos sujeitos do grupo Controle Idosos Saudáveis (N= 27) – [A] padrão 1 = Normal sem alterações – [B] padrão 2 = Anormal: Sugestivo de doença de Alzheimer – [C] padrão 3 = Anormal: Sugestivo de não doença de Alzheimer e [D], o padrão 4 = indeterminado. Limiar estatístico: p= <0.01 não corrigido para comparações múltiplas.

**Tabela 9 –** Os **r**esultados da análise individual de cada paciente do grupo DA, áreas de redução no SPM:

| Dados Demográficos | | | | **PET $^{18}$F-FDG** | | | | **PET $^{11}$C-pPIB** | | | |
|---|---|---|---|---|---|---|---|---|---|---|---|
| **Nº Sujeito** | **Idade** | **Genêro** | **Escolaridade** | **Padrão** | **$k_E$** | **Área** | **$p_{FWE}$** | **Padrão** | **$k_E$** | **Área** | **p** |
| **1** | 62 | F | 4 | **1** | | | | **3** | 428 | Lobo Frontal (BA: 10) | 0,996 |
| **2** | 83 | M | 15 | **1** | | | | **2** | 119 | Giro temporal médio (BA: 19) | 0,004 |
| **3** | 78 | F | 8 | **1** | | | | **2** | 93 | Pré-cúneus | 0,008 |
| **4** | 71 | M | 5 | **3** | 738 | Lobo Frontal (BA: 11) | 0,108 | **3** | 837 | Giro parahipocampal (BA: 36) | 0,001 |
| **5** | 81 | M | 11 | **1** | | | | **2** | 320 | Córtex do cíngulo posterior (BA: 23) | 0,069 |
| **6** | 70 | F | 5 | **2** | 436 | Pré-cúneus (BA: 7) | 0,045 | **2** | 458 | Pré-cúneus (BA: 19) | 0,090 |
| **7** | 81 | F | 4 | **1** | | | | **4** | | | |
| **8** | 66 | M | 7 | **2** | 9594 | Giro temporal Médio (BA: 21) | 0,010 | **2** | 1431 | Giro temporal médio (BA: 21) | <0,001 |
| **9** | 85 | F | 4 | **4** | | | | **2** | 344 | Giro temporal transverso (BA: 21) | 0,005 |
| **10** | 61 | F | 15 | **2** | 574 | Pré-cúneus (BA: 7) | 0,825 | **3** | 435 | Giro parahipocampal (BA: 36) | 0,001 |
| **11** | 83 | M | 4 | **3** | 215 | Lobo límbico – *Uncus* (BA: 20) | | **4** | | | |

**Continuação da tabela 10 -** Dados demográficos e os **r**esultados da análise individual de cada paciente do DA, áreas de redução no SPM:

| | | | | | | | | | | | |
|---|---|---|---|---|---|---|---|---|---|---|---|
| **12** | 87 | F | 15 | **1** | | | | **4** | | | |
| **13** | 60 | F | 4 | **1** | | | | **1** | | | |
| **14** | 78 | F | 4 | **1** | | | | **1** | | | |
| **15** | 73 | F | 8 | **2** | 4172 | Giro temporal médio (BA: 21) | 0,054 | **3** | 147 | Núcleo Lentiforme | 0,039 |
| **16** | 78 | M | 16 | **1** | | | | **1** | | | |
| **17** | 68 | F | 16 | **4** | | | | **1** | | | |
| **18** | 65 | M | 4 | **2** | 925 | Giro temporal médio (BA: 38) | 0,343 | **4** | | | |
| **19** | 80 | M | 15 | **1** | | | | **1** | | | |
| **20** | 81 | M | 20 | **1** | | | | **2** | 629 | Giro temporal médio (BA: 19) | <0,001 |
| **21** | 66 | F | 11 | **1** | | | | **1** | | | |
| **22** | 77 | F | 10 | **1** | | | | **1** | | | |
| **23** | 74 | F | 2 | **1** | | | | **1** | | | |
| **24** | 79 | F | 3 | **1** | | | | **3** | 105 | Giro parahipocampal (BA: 34) | 0,032 |
| **25** | 77 | F | 12 | **1** | | | | **1** | | | |
| **26** | 78 | F | 14 | **2** | 1272 | Giro temporal superior (BA: 38) | <0,001 | **2** | 559 | Giro temporal médio (BA: 38) | 0,001 |
| **27** | 68 | F | 4 | **2** | 1105 | Pré-cuneus (BA: 7) | <0,001 | **2** | | Lobo Frontal (BA: 11) | 0,002 |

Legenda: BA: Área de Brodman; $K_E$: Tamanho do *cluster* – número de *voxel* de maior significância. Limiar estatístico: p= <0.01 não corrigido para comparações múltiplas. **Padrão 1 =** Normal sem alterações – **Padrão 2** = Anormal: Sugestivo de doença de Alzheimer – **Padrão 3** = Anormal: Sugestivo de não doença de Alzheimer e o **Padrão 4** = Indeterminado.

# 5. DISCUSSÃO

No presente estudo, as principais diferenças entre as imagens de PET $^{18}$F-FDG e PET $^{11}$C-pPIB foram observadas quando realizamos a análise com todos os sujeitos do estudo, e estão nas regiões subcorticais e em regiões de substância branca cerebral, o que é esperado, uma vez que existe uma particularidade no perfil de biodistribuição de cada radiofármaco. Esses resultados indicam que o padrão das imagens de PET $^{11}$C-pPIB são similares, mas não idênticas as imagens de PET $^{18}$F-FDG, conforme demonstrado por Peretti et al., (2019).

Em todos os grupos do presente estudo, encontramos dissociações de FCSr (imagens precoces de $^{11}$C-PIB) e de CMRgl ($^{18}$F-FDG) em regiões específicas, como o tratocorticospinal, hemisfério cerebelar e tálamos, apresentando uma maior concentração relativa de $^{11}$C-pPIB em comparação ao padrão de captação de $^{18}$F-FDG. Interessante que foi também observado uma menor concentração relativa de $^{11}$C-pPIB no córtex de associação em comparação ao padrão de captação de $^{18}$F-FDG, quando se analisou conjuntamente todos os sujeitos da amostra.

Além disso, ambos os grupos CCLa e controle idosos saudáveis apresentaram um padrão de aumento de captação de $^{18}$F-FDG em relação ao $^{11}$C-pPIB nas regiões do córtex do cíngulo posterior, córtex temporoparietal posterior e lobo temporal mesial, na comparação com o grupo DA. Isto pode indicar que o déficit de metabolismo no córtex de associação posterior e cíngulo posterior é mais facilmente identificado com $^{18}$F-FDG do que com que as imagens precoces de $^{11}$C-pPIB, achado esse também replicado nas análises utilizando o mesmo biomarcador entre diferentes grupos clínicos da amostra.

Em nossos resultados, várias regiões cerebrais apresentaram alterações no CMRgl e no FSCr/perfusão de forma heterogênea nos diferentes grupos do estudo. Como descrito e sugerido por Sorond et al. (2008), as mudanças no FSCr e CMRgl em regiões específicas em indivíduos com CCL e DA nos permitirão ampliar nosso conhecimento sobre a associação entre envelhecimento e o declínio cognitivo. Por exemplo, observou-se que os sujeitos com CCLa apresentaram maior extensão na redução de concentração de $^{11}$C-pPIB em córtex frontal quando comparado ao grau de captação de $^{18}$F-FDG nestas mesmas estruturas, levantando a questão se neste grupo espeçífico poderia existir algum grau de desacoplamento entre fluxo e metabolismo nos lobos frontais. Encinas et al. (2013) avaliaram o FSCr com SPECT $^{99m}$Tc-ECD, em sujeitos com CCL comparando a pacientes com DA, e relataram a redução de FSCr nas regiões frontais e parietais, áreas sensíveis aos marcadores precoces de progressão de CCL para DA. No estudo de Rostomian et al. (2011), verificou-se que o PET $^{11}$C-pPIB apresentou melhor acurácia do que a PET $^{18}$F-FDG como discriminador de diagnóstico relacionados a cognição nas regiões frontais laterais.

Foram realizadas as comparações adicionais entre os pares de grupos, utilizando ambos os radiofármacos de forma independente, para investigar se os diferentes traçadores mostraram diferentes sinais de neurodegeneração. Ao comparar o grupo DA com o grupo controle idosos saudáveis, os sujeitos com DA apresentaram diminuição da captação de $^{18}$F-FDG (menor CMRgl) na região do córtex do cíngulo posterior, pré-cuneus e em menor grau na região temporal. A diminuição da concentração de $^{11}$C-pPIB (menor FSCr) foi ao contrário mais evidente na amígdala, hipocampo, giro parahipocampal, e região temporal,

demonstrando diferenças entre os dois tipos de biomarcadores. Curiosamente, as imagens de $^{11}$C-pPIB parecem fornecer informações distintas sobre a neurodegeneração em sujeitos com DA, sendo mais bem identificado reduções nas estruturas límbicas, hipocampais e parahipocampais, achado esse menos frequentemente observado quando do emprego do $^{18}$F-FDG, que mostrou reduções mais evidentes neste grupo de pacientes com DA em cíngulo posterior, pré-cuneo e córtex de associação posterior.

Este resultado foi replicado também quando se analisou o grupo CCLa *versus* controles e DA *versus* CCLa. Portanto, parece existir um padrão de complementaridade entre as imagens precoces de $^{11}$C-pPIB e $^{18}$F-FDG, sendo que a primeira reflete mais alterações de reduções de fluxo/perfusão nas regiões límbicas (incluindo córtex entorrinal) e a segunda identifica mais alterações no córtex de associação e cíngulo posterior/pré-cuneo.

Vários estudos (Johnson et al., 2007; Minoshima et al., 1997; Mosconi et al., 2008; Drzezga et al., 2008) têm demostrado que reduções metabólicas do córtex do cíngulo posterior (CCP) é um sinal precoce da DA e pode resultar no declínio da função cognitiva ao longo do tempo. O hipometabolismo nas regiões temporoparietais e principalmente no CCP são preditores confiáveis de progressão para DA. Leech e Sharp (2013) mostraram que a conectividade funcional dentro da rede de modo padrão (DMN) é reduzida no início da DA, uma mudança que afeta particularmente a conexão entre o CCP e o hipocampo. Padrões alterados de conectividade funcional do CCP também refletem o status genético da Apolipoproteína E (APOE), que é um fator de risco para DA (Greicius et al., 2004). O metabolismo reduzido no GCP também está associado à deposição de β-amilóide e à atrofia cerebral em uma distribuição espacial que

reflete notavelmente a região da DMN (Leech e Sharp, 2013). Neste estudo, a falta de achados na região do CCP nas análises de perfusão com o PET $^{11}$C-pPIB fortalece a hipótese de que o PET $^{18}$F-FDG pode refletir em parte as atividades na DMN, enquanto o PET $^{11}$C-pPIB provavelmente não tem interação com essa rede. Mais interessante é que no presente estudo, mesmo na ausência de identificação de déficit de fluxo/perfusão no cíngulo posterior, a imagem com $^{11}$C-pPIB foi a única que permitiu a identificação de redução de fluxo sanguíneo em estruturas nas regiões límbicas, reconhecidamente áreas onde ser origina todo o processo fisiopatológico da DA.

Embora o achado de hipometabolismo no cíngulo posterior como um padrão de identificação precoce da DA nas imagens de PET seja mais aceito e reconhecido, o mesmo não pode ser dito em relação ao hipometabolismo em córtex entorrinal e hipocampo (Mosconi et al., 2008). Na nossa amostra verificou-se maior grau de hipometabolismo em cíngulo posterior e córtex de associação, mas não em hipocampo e giro parahipocampal. Contudo, alguns trabalhos mostram certa similaridade com nossos achados com a imagem de PET $^{11}$C-pPIB. Gietl et al. (2015) mostraram redução de concentração de $^{11}$C-pPIB (fase inicial de perfusão) no hipocampo de individuos com CCLa em comparação com sujeitos controles cognitivamente normais e Rostomian et al. (2011) mostraram que a velocidade reduzida de fluxo sanguíneo cerebral precede o declínio cognitivo e a atrofia do hipocampo. As conexões do sistema límbico (amígdala, hipocampo e o córtex entorrinal) tem papéis importantes na memória episódica, áreas que estão mostrando cada vez serem de grande importância no processo fisiopatológico da DA, ao tentar entender a neuropatologia funcional de distúrbios como o CCLa e a DA (Bubb et al. 2017).

Na comparação do grupo DA em relação ao grupo CCLa, os sujeitos com DA apresentaram aumento de captação de $^{18}$F-FDG no hemisfério cerebelar. Segundo o estudo de Herholz et al., (2012) esta região não é precocemente afetada na DA, estando o metabolismo do córtex cerebelar bem preservado em pacientes com DA leve a moderada (Talbot et al., 2012; Pickut et al., 1999). Contudo, é difícil explicar porque o cerebelo apresentou maior metabolismo em relação ao grupo com CCLa, visto que usualmente não deveria existir diferença entre esses dois grupos na avaliação do cerebelo. Outro aspecto controverso é que pode existir um comprometimento do giro do denteado no curso de evolução da DA, e, portanto, seria de se esperar um grau de deterioração funcional do cerebelo em graus mais avançados da doença.

Tendo em vista o conjunto de achados, podemos sugerir que na neurodegeneração, hipoteticamente, haveria alguma dissociação entre FSCr e o metabolismo de glicose, um achado ainda não relatado de forma consistente. Segundo Huang et al. (2018), no cérebro saudável normal o FSCr está associado à atividade dos neurônios, os neurônios ativados aumentam o consumo de glicose, mas possuem apenas uma capacidade limitada de armazenar essa glicose. Portanto, o aumento do fluxo sanguíneo cerebral é necessário para fornecer a glicose necessária para o aumento das necessidades metabólicas regionais, de modo que o FSCr é geralmente associado à atividade neuronal (Norfray e Provenzale, 2004). No entanto, se esse tipo de acoplamento é sempre visto em diferentes estágios de doenças neurodegenerativas ainda não está claro na literatura.

Em nossa amostra, sugerimos que o FSCr avaliado nas imagens PET $^{11}$C-pPIB não deve ser usado como um verdadeiro substituto às imagens de

metabolismo de glicose por PET $^{18}$F-FDG, e sim poderia talvez ser utilizado com papel complementar, visto que ele identifica mais alterações no sistema límbico e temporal mesial enquanto a imagem metabólica identifica melhor os déficits em cíngulo posterior/pré-cuneo e córtex de associação posterior.

O conjunto de achados então sugere um possível valor de PET $^{11}$C-pPIB como um biomarcador duplo de imagem funcional, sendo as imagens precoces utilizadas para fornecer dados quanto a presença de déficits em estruturas límbicas enquanto as imagens tardias uma sinalização da presença de depósitos de placas amiloides no cérebro. Essa hipótese só poderá ser testada com o acompanhamento prospectivo dos sujeitos, e com ampliação da casuística por grupo específico de sujeitos estudados no presente estudo. Sabe-se que o envelhecimento normal diminui as funções circulatórias cerebrais, incluindo uma decomposição detectável de fluxo sanguíneo cerebral nas regiões límbicas e de associação, que foi sugerida como subjacente às mudanças cognitivas relacionadas à idade (Ruitenberg et al., 2005).

Na inspeção visual das imagens foram utilizados critérios rígidos que são utilizados na interpretação clínica das imagens. As informações coletadas na análise visual demonstraram que não houve uma perfeita concordância entre as imagens, mais ou menos traduzindo de uma maneira um pouco diferente as diferenças quantitativas descritas nas seções anteriores. Foram observadas diferenças de concentração de $^{11}$C-pPIB que não foram vistas com $^{18}$F-FDG com a mesma abrangência, provavelmente devido as diferenças nos mecanismos de biodistribuição de cada um dos radiofármacos. Ambos os grupos mostraram níveis de metabolismo de glicose semelhantes nas estruturas corticais, porém com aumento de concentração de PET $^{11}$C-pPIB nas regiões subcorticais. Este

achado poderia estar relacionado a um intervalo de tempo mais longo selecionado entre a injeção do radiofármaco até o final da aquisição das imagens. Esse fator limitante é discutido em maiores detalhes nos próximos parágrafos.

Segundo a *NIA-AA, Research Framework* de 2018, ambos os biomarcadores $^{18}$F-FDG e $^{11}$C-PIB são considerados biomarcadores para o diagnóstico de demência por DA no cenário de pesquisa (Jack et al., 2018). Enquanto o PET $^{18}$F-FDG já está estabelecido como um marcador de neurodegeneração, os resultados deste estudo indicam que as imagens iniciais da PET $^{11}$C-pPIB também podem fornecer informações complementares valiosas sobre alterações fisiológicas e patológicas (comprometimento da perfusão) na DA e podem também ser consideradas como biomarcador de neurodegeneração, especialmente quando obtidas e analisadas imagens precoces após injeção do radiofármaco. No entanto, estudos adicionais com maior casuística são necessários para comprovar o valor das imagens precoces de $^{11}$C-PIB, como marcador de perfusão no diagnóstico das demências, uma vez que as mudanças regionais na perfusão observadas nas diferentes fases da doença podem ser diferentes daquelas que vemos com a PET $^{18}$F-FDG.

Uma das limitações do estudo é a determinação do intervalo de tempo para as imagens de PET $^{11}$C-pPIB (0 a 10 minutos), que foi inicialmente considerada para representar o padrão de distribuição do fluxo sanguíneo cerebral desse traçador em particular. Estudos recentes (Ponto, et al., 2019, Bilgel et al., 2019; mostraram que a melhor correlação de$^{11}$C-pPIB e FSCr foi observada nas primeiras imagens (em tempos mais curtos de aquisição), segundo Peretti et al., (2019), a melhor correlação de$^{11}$C-pPIB e FSCr é no

intervalo de tempo preferido de 20 a 130 segundos de aquisição. Outra possível limitação do estudo é que o conceito de perfusão da fase inicial do $^{11}$C-pPIB não foi validado usando qualquer outra metodologia ou biomarcador de imagem, como o PET $^{15}$O-H2O ou mesmo o SPECT cerebral. Assim, assumimos que as fases iniciais poderiam representar a distribuição do fluxo sanguíneo regional do $^{11}$C-PIB no tecido cerebral, sem qualquer ligação significativa às placas de β-amilóide. Além disso, não separamos os indivíduos entre os grupos de acordo com esse nível individual de deposição de β-amilóide cortical. Nesta análise, o fator principal discriminatório foi o diagnóstico clínico, e não os achados do $^{11}$C-PIB amiloide (fase tardia de aquisição da imagem).

Em resumo, nossos resultados indicam que o FSCr por PET $^{11}$C-pPIB pode fornecer informações adicionais complementares às imagens de PET $^{18}$F-FDG em indivíduos com DA, CCLa e controles idosos saudáveis. Foi observado que não houve concordância espacial entre o metabolismo regional da glicose e o fluxo sanguíneo regional com os métodos utilizados. Como biomarcador duplo, a PET $^{11}$C-pPIB pode potencialmente fornecer informação adicional sobre alterações fisiológicas e patológicas associadas à DA e a relacionados.

# 6. CONCLUSÃO

Nossos achados sugerem que não há concordância perfeita entre a imagem do metabolismo de glicose de PET com $^{18}$F-FDG e o padrão de perfusão cerebral utilizando o marcador PET $^{11}$C-pPIB em certas estruturas cerebrais em idosos saudáveis, CCLa e pacientes com diagnóstico de DA, na quantificação por SPM e na análise visual. Portanto, embora visualmente semelhantes, pôde-se observar algumas diferenças regionais no padrão de biodistribuição quando analisados de forma quantitativa.

A análise visual diagnóstica não foi idêntica entre os dois biomarcadores, colocando limitações para seu uso na prática clínica, quando apenas a análise qualitativa é empregada.

Como um biomarcador duplo, a PET $^{11}$C-pPIB pode fornecer informações complementares sobre alterações fisiológicas no envelhecimento, e ajudar a elucidar e entender melhor a patologia das doenças relacionadas a memória na população brasileira.

# 7. REFERÊNCIAS BIBLIOGRÁFICAS

Akiyama H., et al. Inflammation and Alzheimer's disease. Neurobiology of Aging. 2000;21 (3):383-421.

Albert M.S., et al. The diagnosis of mild cognitive impairment due to Alzheimer's disease: Recommendations from the National Institute on Aging-Alzheimer's Association workgroups on diagnostic guidelines for Alzheimer's disease. Alzheimer's & dementia. 2013;7:270–279.

Arora A., Bhagat N. Insight into the Molecular Imaging of Alzheimer's Disease. International journal of biomedical imaging. 2016;1-17.

Ashburner J., Friston, K. J. Voxel-based morphometry-the methods. Neuroimage. 2000;11(6):805-821.

Ashburner J. A fast-diffeomorphic image registration algorithm. Neuroimage. 2007;15(38):85-113.

Association A. Alzheimer's disease facts and figures. Alzheimer's & Dementia. 2010;6(2):158–94.

Aston J.A.D., et al. Positron emission tomography partial volume correction: estimation and algorithms. J Cereb Blood Flow Metab. 2002;22:1019-1034.

Bacskai B.J., et al. Four-dimensional multiphoton imaging of brain entry, amyloid binding, and clearance of an amyloid-β ligand in transgenic mice. Proceedings of the National Academy of Sciences. 2003;100(21):12462-267.

Bateman G.A. et al. Quantitative measurement of cerebral haemodynamics in early vascular dementia and Alzheimer's disease. Journal of clinical neuroscience. 2006;13:563-568.

Braun A.R., et al. Regional cerebral blood flow throughout the sleep-wake cycle. An H2 15O PET study. Brain. 1997;120:1173-1197.

Bilgel M. et al., Longitudinal evaluation of surrogates of regional cerebral blood flow computed from dynamic amyloid PET imaging. Journal of Cerebral Blood Flow & Metabolism. 2019;12:1-10.

Brucki S.M., et al. Sugestões para o uso do mini-exame do estado mental no Brasil. Arq neuropsiquiatr 2003;61(3-B):777–81.

Bubb EJ, Kinnavane L, Aggleton JP. Hippocampal - diencephalic - cingulate networks for memory and emotion: An anatomical guide. Brain Neurosci Adv. 2017 Aug 5;1(1).

Cerami C., et al. Brain metabolic maps in Mild Cognitive Impairment predict heterogeneity of progression to dementia. Neuroimage Clin. 2015;7:187–94.

Chen Y.J., et al., Relative 11C-PiB Delivery as a Proxy of Relative CBF: Quantitative Evaluation Using Single-Session 15O-Water and 11C-PiB PET. J Nuclear Medicine. 2015; 56(8):1199-1205.

Claassen J., et al. Altered cerebral hemodynamics in early Alzheimer disease: a pilot study using transcranial Doppler. Journal of Alzheimers Dis. 2009;17(3):621-9.

Cohen A., Klunk, W. Early detection of Alzheimer's disease using PiB and FDG PET. Neurobiol Dis. 2014;72:117–122.

Coutinho A.M., et al. Brain metabolism and cerebrospinal fluid biomarkers profile of non-amnestic mild cognitive impairment in comparison to amnestic mild cognitive impairment and normal older subjects. Alzheimers Res Ther. 2015;2;7(1):58.

Csukly G., et al. The Differentiation of Amnestic Type MCI from the Non-Amnestic Types by Structural MRI. Front Aging Neurosci. 2016;8-52.

Daerr S., et al. Evaluation of early-phase [18F]-florbetaben PET acquisition in clinical routine cases. Neuroimage Clini. 2017;14:77-86.

Dierckx R.A.J.O. et al. PET and SPECT in Neurology. 2014.

Drag LL Bieliauskas LA. Contemporary Review 2009: Cognitive Aging. J Geriatr Psychiatry Neurol. 2010;23:75–93.

Drzezga A. Amyloid-plaque imaging in early and differential diagnosis of dementia. Annals of nuclear medicine. 2010;24(2):55–66.

Duran F., et al. Voxel-based investigations of regional cerebral blood flow abnormalities in Alzheimer's disease using a single-detector SPECT system. Clinics. 2007;62:377-84.

Edison P., et al. Amyloid, hypometabolism, and cognition in Alzheimer disease An [11C] PIB and [18F] FDG PET study. Neurology. 2007;68(7):501-8.

Encinas M., et al. Regional cerebral blood flow assessed with 99m Tc-ECD SPET as a marker of progression of mild cognitive impairment to Alzheimer's disease. European journal of nuclear medicine and molecular imaging. 2003;30:1473–1480.

Faria D., et al. Topography of 11C-Pittsburgh compound B uptake in Alzheimer's disease: a voxel-based investigation of cortical and white matter regions. Braz J Psychiatry. 2018;(AHEAD):0–0.

Farkas E., Luiten P.G. Cerebral microvascular pathology in aging and Alzheimer's disease. Progress in neurobiology. 2001;64(6):575-611.

First M.B. et al. Structured clinical interview for DSM-IV-TR axix I disorders, research version, patient edition. (SCID-I/P). Beiometrics Research. 2002a.

Fjell A., et al. What is normal in normal aging? Effects of aging, amyloid and Alzheimer's disease on the cerebral cortex and the hippocampus. Prog Neurobiol. 2014;117:20–40.

Flandin, G., Friston, K.J. Statistical parametric mapping (SPM). Scholarpedia, 2008.

Forsberg A., et al. The use of PIB-PET as a dual pathological and functional biomarker in AD. Biochimica et biophysica acta. 2012;1822(3):380–5.

Frings L., et al. Amyloid load but not regional glucose metabolism predicts conversion to Alzheimer's dementia in a memory clinic population. European Journal of Nuclear Medicine and Molecular Imaging. 2018;45:1442–1448.

Fu L., et al. Comparison of dual-biomarker PIB-PET and dual-tracer PET in AD diagnosis. Eur Radiol. 2014;24(11):2800–9.

Fu L., et al. Brain Network Alterations in Alzheimer's Disease Identified by Early-Phase PIB-PET. Contrast Media & Molecular Imaging. 2018;2018:1–10.

Gietl A.F., et al. Regional cerebral blood flow estimated by early PiB uptake is reduced in mild cognitive impairment and associated with age in an amyloid-dependent manner. Neurobiology of aging. 2015;36(4):1619–28.

Giovacchini et al. PET translates neurophysiology into images: A review to stimulate a network between neuroimaging and basic research. Cellular Physiology. 2011;226:848-961.

Gonzalez R.C., Woods, R.E. Processamento de Imagens Digitais. Edgard Blücher. 2000.

Greicius M.D., et al. Default-mode network activity distinguishes Alzheimer's disease from healthy aging: evidence from functional MRI. Proc. Natl. Acad. Sci. U.S.A. 2004;101:4637–42.

Grundman M., et al. Mild cognitive impairment can be distinguished from Alzheimer disease and normal aging for clinical trials. Arch. Neurol. 2004; 61:59–66.

Gur R.C., et al. Regional differences in the coupling between resting cerebral blood flow and metabolism may indicate action preparedness as a default state. Cereb. Cortex. 2009;19:375–82.

Hedden T., Gabrieli J.D. Insights into the ageing mind: a view from cognitive neuroscience. Nature reviews neuroscience. 2004;5(2):87.

Herholz K. Perfusion SPECT and FDG-PET. International psychogeriatrics. 2011;2:25–31.

Herholz K. Salmon E. Perani D. Discrimination between Alzheimer dementia and controls by automated analysis of multicenter FDG PET. Neuroimage. 2002;17:302–316

Heurling K., et al. Quantitative positron emission tomography in brain research. Brain research. 2017;1670:220–34.

Hirao K., et al. The prediction of rapid conversion to Alzheimer's disease in mild cognitive impairment using regional cerebral blood flow SPECT. Neuroimage. 2005;28(4):1014-21.

Hock C., et al. Decrease in parietal cerebral hemoglobin oxygenation during performance of a verbal fluency task in patients with Alzheimer's disease monitored by means of near-infrared spectroscopy (NIRS) - correlation with simultaneous rCBF-PET measurements. Brain research. 1997;755(2):293-303.

Hsiao I-T., et al. Correlation of early-phase 18F-florbetapir (AV-45/Amyvid) PET images to FDG images: preliminary studies. European journal of nuclear medicine and molecular imaging. 2012;39(4):613–20.

Huang C.-W., et al. Cerebral Perfusion Insufficiency and Relationships with Cognitive Deficits in Alzheimer's Disease: A Multiparametric Neuroimaging Study. Scientific reports. 2018;8:1541.

Iadecola C. Neurovascular regulation in the normal brain and in Alzheimer's disease. Nat Rev Neurosci 2004;5:347-60.

Instituto Brasileiro de Geografia e Estatística – IBGE. Projeção da população do Brasil por sexo e idade – 1980-2050. Rio de Janeiro (RJ); 2008.

Itoh M., et al. Stability of cerebral blood flow and oxygen metabolism during normal aging. Gerontology. 1990;36(1):43-8.

Jack C.R., et al. Tracking pathophysiological processes in Alzheimer's disease: an updated hypothetical model of dynamic biomarkers. The Lancet Neurology. 2013;12(2):207–16.

Jack C.R., et al. NIA-AA Research Framework: Toward a biological definition of Alzheimer's disease. Alzheimer's & Dementia. 2018;14:535-562

Johnson K., et al. Appropriate Use Criteria for Amyloid PET: A Report of the Amyloid Imaging Task Force, the Society of Nuclear Medicine and Molecular Imaging, and the Alzheimer's Association. Journal of Nuclear Medicine. 2013;54(3):476–90.

Joseph-Mathurin N., et al. Utility of perfusion PET measures to assess neuronal injury in Alzheimer's disease. Alzheimers Dement. 2018;10:669-677.

Jr J.C., et al. Serial PIB and MRI in normal, mild cognitive impairment and Alzheimer’s disease: implications for sequence of pathological events in Alzheimer's disease. Brain. 2009;132(5):1355-65.

Kaduszkiewicz H., et al. Prognosis of mild cognitive impairment in general practice: results of the German AgeCoDe study. Ann Fam Med. 2014;12:158–65.

Kapoor V.; Mccook B.M.; Torok F.S. An introduction to PET-CT imaging. Radiographics. 2004;24(2):523-43.

Kaushik A., et al. Estimation of patient dose in 18 F-FDG and 18 F-FDOPA PET/CT examinations. J Cancer Res Ther. 2013;9(3):477-83.

Kisler K., et al. Cerebral blood flow regulation and neurovascular dysfunction in Alzheimer disease. Nature reviews. Neuroscience. 2017;18:419–434.

Klunk E.E., et al. Imaging brain amyloid in Alzheimer’s disease with Pittsburgh Compound-B. Annals of Neurolo. 2004;55(3):306-19.

Klunk W., et al. The Centiloid Project: Standardizing quantitative amyloid plaque estimation by PET. Alzheimer’s & Dementia. 2015;11:1–15.e4.

Kuhnline Sloan C.D., et al. Analytical and biological methods for probing the blood-brain barrier. Annual review of analytical chemistry. 2012;5:505–31.

Kuo P.H., et al. FDG-PET/CT in the evaluation of cutaneous T-cell lymphoma. Molecular Imaging and Biology. 2008;10:74-81.

Leach R., Sharp, D. The role of the posterior cingulate cortex in cognition and disease. Brain 2014;137, 12–32.

Lin K. J., et al. Imaging characteristic of dual-phase (18)F-florbetapir (AV-45/Amyvid) PET for the concomitant detection of perfusion deficits and beta-amyloid deposition in Alzheimer’s disease and mild cognitive impairment. European journal of nuclear medicine and molecular imaging. 2016;43(7):1304–14.

Machulda M.M., et al. Comparison of memory fMRI response among normal, MCI, and Alzheimer’s patients. Neurology. 2003;61(4):500-506.

McKhann G., et al. Clinical diagnosis of Alzheimer's disease: report of the NINCDS-ADRDA Work Group under the auspices of Department of Health and Human Services Task Force on Alzheimer's Disease. Neurology. 1984; 34(7):939- 44.

McKhann G., et al. The diagnosis of dementia due to Alzheimer's disease: Recommendations from the National Institute on Aging-Alzheimer's Association workgroups on diagnostic guidelines for Alzheimer's disease. Alzheimer's & Dementia. 2011;7:263–269.

Mentis M.J., et al. Increasing required neural response to expose abnormal brain function in mild versus moderate or severe Alzheimer's disease: PET study using parametric visual stimulation. American Journal of Psychiatry. 1998;155(6):785-94.

Meyer P.T., et al. Dual-biomarker imaging of regional cerebral amyloid load and neuronal activity in dementia with PET and 11C-labeled Pittsburgh compound B. Journal of nuclear medicine: official publication, Society of Nuclear Medicine. 2011;52(3):393–400.

Meltzer C.C. Correction of PET data for partial volume effects in human cerebral cortex by MR imaging. J Comput Assis Tomogr. 1990;14(4):561-70.

Minoshima S., et al. Metabolic reduction in the posterior cingulate cortex in very early Alzheimer's disease. Annals of neurology. 1997;42, 85–94.

Mosconi L. et al. Pre-clinical detection of Alzheimer's disease using FDG-PET, with or without amyloid imaging. J Alzheimer's Disease. 2010; 20(3):843-54.

Mucke L. Neuroscience: Alzheimer's disease. Nature. 2009;461:895–7

MacVicar B., Newman E. Astrocyte Regulation of Blood Flow in the Brain. Csh Perspect Biol. 2015;7(5):a020388.

Müller-Gärtner H.W., et al. Measurement of radiotracer concentration in brain gray matter using positron emission tomography: MRI-based correction for partial volume effects. J Cereb Blood Flow Metab. 1992;12(4):571-83.

Norfray J., Provenzale, J. Alzheimer's Disease: Neuropathologic Findings and Recent Advances in Imaging. American Journal of Roentgenology. 2004;182:3–13.

Oishi K, et al. MRI Atlas of Human White Matter. Elsevier. 2011.

O'Keefe G.J. et al. Radiation dosimetry of beta-amyloid tracers 11C-PiB and 18F-BAY94-9172. J Nuclear Medicine. 2009;50(2):309-15.

Park D.C., Reuter-Lorenz P. The adaptive brain: aging and neurocognitive scaffolding. Annual review of psychology. 2009;60:173–96.

Paulson O.B et al. Cerebral blood flow response to functional activation. Journal Cerebral Blood Flow Metabolism. 2010;30(1):2-14.

Peretti D., et al. Relative cerebral flow from dynamic PIB scans as an alternative for FDG scans in Alzheimer's disease PET studies. Plos One. 2019;14: e0211000.

Petersen R.C. et al. Mild cognitive impairment: clinical characterization and outcome. Arch. Neurol. 1999;56:303–8.

Petersen et al. Current concepts in mild cognitive impairment. Arch. Neurol. 2001;58:1985–92.

Petersen R.C. Mild cognitive impairment. N Engl J Med. 2011; 364(23):2227- 34.

Pickut B.A., et al, A. Validation of the cerebellum as a reference region for SPECT quantification in patients suffering from dementia of the Alzheimer type. Psychiatry Res. 1999;90:103-112.

Phelps M.E. Positron emission tomography provides molecular imaging of biological processes. Proceedings of the National Academy of Sciences. 2000;97(16):9226-9233.

Prince M., et al. The global prevalence of dementia: a systematic review and metaanalysis. Alzheimer's & Dementia. 2013;63-75.

Pimlott S, Sutherland A. Molecular tracers for the PET and SPECT imaging of disease. Chemical Society Reviews. 2010;40(1):149–62.

Ponto L.L.B. et al., Early Phase PIB-PET as a Surrogate for Global and Regional Cerebral Blood Flow Measures. Journal of Neuroimaging. 2019;29:85-96.

Quarantelli M., et al. Integrated software for the analysis of brain PET/SPECT studies with partial-volume-effect correction. Journal of Nuclear Medicine. 2004;45(2):192.201.

Querfurth H., LaFerla, F., Alzheimer's Disease. The New England Journal of Medicine. 2010;362: 329–344.

Raichle M.E., et al. Brain blood flow measured with intravenous H2(15)O. II. Implementation and validation. Journal of nuclear medicine : official publication. Society of Nuclear Medicine. 1983;24(9):790–8.

Raz N., Rodrigue K.M. Differential aging of the brain: patterns, cognitive correlates and modifiers. Neuroscience & Biobehavioral Reviews. 2006;30:730-748.

Reitz C., Brayne C., Mayeux R. Epidemiology of Alzheimer disease. Nat Rev Neurol. 2011;7:137-152.

Rodriguez-Vieitez E., et al. Comparability of [18F]THK5317 and [11C]PIB blood flow proxy images with [18F]FDG positron emission tomography in Alzheimer's disease. Journal of Cerebral Blood Flow & Metabolism. 2016;37(2):740–9.

Rombouts S., et al. Functional MR imaging in Alzheimer's disease during memory encoding. American Journal of neuroradiology. 2000;21:1869-1875.

Rostomian A., et al. Early 11C-PIB Frames and 18F-FDG PET Measures Are Comparable: A Study Validated in a Cohort of AD and FTLD Patients. Journal of Nuclear Medicine. 2011;52(2):173–9.

Rousset O.G., et al. Correction for partial volume effects in PET: principle and validation. J. Nuclear Medicine. 1998;39(5):904-11.

Rowe C.C., et al. Imaging β-amyloid burden in aging and dementia. Neurology. 2007;68(20):1718-25.

Ruitenberg A., et al. Cerebral hypoperfusion and clinical onset of dementia: the Rotterdam Study. Ann Neurol. 2005 Jun 3;57(6):789–94.

Santana P, Mour A, Paulo M, Bernardes F, Mamede M, Silva T. Dosimetria de pacientes submetidos a exames de PET/CT cerebral para diagnóstico de comprometimento cognitivo leve. Radiologia Brasileira. 2014;47(6):350–4.

Schuff N.; Zhu, X.P., Imaging of mild cognitve impairment early dementia. The British journal of radiology. 2007;80:109-14.

Signorini M., et al. Rapid assessment of regional cerebral metabolic abnormalities in single subjects with quantitative and nonquantitative [18F]FDG PET: a clinical validation of statistical parametric mapping. Neuroimage. 1999; 9(1):63-80.

Silverman D. H. 18F-FDG PET in the diagnosis of neurodegenerative dementias: comparison with perfusion SPECT and with clinical evaluations lacking nuclear imaging. Journal of nuclear medicine. 2004;45(4):594-607.

Silverman D. H., et al. Positron emission tomography scans obtained for the evaluation of cognitive dysfunction. Semin. nuclear medicine. 2008;38(4):251-61.

Singhal T. Positron Emission Tomography Applications in Clinical Neurology. Semin Neurol. 2012;32:421-431.

Smith S.M. et al. Normalized accurate measurement of longitudinal brain change. Journal of computer assisted tomography. 2001;25(3):466-75.

Sorond F.A., et al. Cerebral blood flow regulation during cognitive tasks: effects of healthy aging. Cortex. 2008;44:179–84.

Talairach J., Tournoux P. Co-planar stereotaxic atlas of the human brain. 3-Dimensional proportional system: an approach to cerebral imaging 1988.

Talbot P.R. et al. Choice of reference region in the quantification of single-photon emission tomography in primary degenerative dementia. Eur J Nucl Med. 1994;21:503-508.

Tiepolt S., et al. Early [(18)F]florbetaben and [(11)C]PiB PET images are a surrogate biomarker of neuronal injury in Alzheimer's disease. European journal of nuclear medicine and molecular imaging. 2016;43(9):1700–9.

Thomas B.A., et al. The importance of appropriate partial volume correction for PET quantification in Alzheimer's disease. European journal of nuclear medicine and molecular imaging. 2011;38:1104-19.

Turkheimer F.E., et al. The methodology of TSPO imaging with positron emission tomography. Biochemical Society. 2015:43:586-592.

Vallabhajosula S., Solnes L., Vallabhajosula B. A broad overview of positron emission tomography radiopharmaceuticals and clinical applications: what is new? Seminars in nuclear Medicine. 2011;41(4):246-64.

Vicenzini E., et al.. Cerebrovascular reactivity in degenerative and vascular dementia: a transcranial Doppler study. European Neurology. 2007;58(2):84-89.

Wehrl H., t al. Assessment of rodent brain activity using combined [15O]H2O-PET and BOLD-fMRI. Neuroimage. 2014;89(Exp. Brain Res. 61 1986):271–9.

Willmann J.K., et al. Molecular imaging in drug development. Nature reviews. 2008;7:591-607.

Wirth M., et al. Alzheimer's disease neurodegenerative biomarkers are associated with decreased cognitive function but not β-amyloid in cognitively normal older individuals. The Journal of neuroscience : the official journal of the Society for Neuroscience. 2013;33(13):5553–63.

Yang J. et al. Partial volume correction for PET quantification and its impact on brain network in Alzheimer's disease. Nature Scientific reports. 2017;12(7)1-14.

Zhao Z., et al. Establishment and Dysfunction of the Blood-Brain Barrier. Cell. 2015;163(5):1064–78.