Fábio Yuji Hondo

Estudo experimental comparativo de métodos de diérese tecidual no tratamento endoscópico do divertículo faringo-esofágico

Tese apresentada à Faculdade de Medicina da Universidade de São Paulo para obtenção do título de Doutor em Ciências

Programa de: Cirurgia do Aparelho Digestivo

Orientador: Prof. Dr. Fauze Maluf-Filho

São Paulo
2011

Dados Internacionais de Catalogação na Publicação (CIP)

Preparada pela Biblioteca da
Faculdade de Medicina da Universidade de São Paulo

©reprodução autorizada pelo autor

Hondo, Fábio Yuji
Estudo experimental comparativo de métodos de diérese tecidual no tratamento endoscópico do divertículo faringo-esofágico / Fábio Yuji Hondo. -- São Paulo, 2011.
Tese(doutorado)--Faculdade de Medicina da Universidade de São Paulo. Programa de Cirurgia da Aparelho Digestivo.
Orientador: Fauze Maluf-Filho.

Descritores: 1.Divertículo de Zenker 2.Endoscopia gastrointestinal/métodos 3.Estudos experimentais 4.Modelos animais 5.Terapia por ultrassom/instrumentação

USP/FM/DBD-098/11

DEDICATÓRIA

À minha querida FLAVIANA, esposa indispensável de todos os momentos, com todo o amor lhe dedico este trabalho.

Aos meus filhos, MAYUMI e KENJI, pelo sentido especial que trazem em minha vida, com todo o meu amor e eterno carinho.

À minha adorada mãe, TOMIKA, pelo amor, dedicação, ensinamentos e força de todos os momentos.

Ao meu querido pai, KOSHITI, conselheiro, professor, em mais essa caminhada, pela disponibilidade incondicional e cumplicidade em todas as decisões.

Aos meus queridos irmãos, KOJI e KARIN, cunhados, sobrinhos e sobrinha, pelo apoio e incentivo.

AGRADECIMENTOS

Ao Prof. Dr. FAUZE MALUF FILHO, orientador desta tese, toda admiração pela dedicação, pelo profissional e professor, que me cativou e incentivou como exemplo na minha carreira profissional.

Ao Prof. Dr. KIYOSHI IRIYA, seu vasto conhecimento médico é apenas superado pela imensidão de ajudar o próximo, meu eterno agradecimento pela ajuda e apoio.

Ao Prof. DR. PAULO SAKAI, pelos conselhos, formação profissional e acadêmica que nortearam este trabalho.

Ao Dr. SHINICHI ISHIOKA, sempre chefe e professor, contribuindo e orientando na formação científico-profissional de minha carreira.

Ao Dr. HUMBERTO SETSUO KISHI, amigo, médico patologista de excelência, meu sincero agradecimento pela paciência, tempo e companherismo na realização deste trabalho.

Ao Prof. Dr. MIGUEL SROUGI e DR. RICARDO DUARTE JORDÃO, pela disponibilidade e crédito na elaboração e realização deste trabalho, cedendo tempo, espaço (Centro de Estudo e Pesquisa em Cirurgia- CEPEC) e paciência.

Ao Dr. NEWTON DJIN MORI, primo, amigo e exemplo de profissional, responsável pela iniciação de minha formação acadêmica e o contentamento de minha curiosidade científica pela ciência médica.

Aos Drs. JOSÉ HUMBERTO GIORDANO NAPPI, LUCIANO OKAWA e RICARDO SATO UEMURA, mais que minha eterna gratidão pela ajuda incondicional na elaboração deste trabalho, o meu apoio e incentivo em suas carreiras.

Ao JOSELITO DA SILVA ESTRELA, PATRÍCIA CHAGAS e DÉBORA JULIANO, técnicos e amigos do laboratório CEPEC, por toda a dedicação, ajuda, experiência e paciência na realização deste trabalho.

Aos COLEGAS, ESTAGIÁRIOS e FUNCIONÁRIOS do Serviço de Endoscopia Gastrointestinal do Departamento de Gastroenterologia do Hospital das Clínicas da Faculdade de Medicina da Universidade de São Paulo, pelo tempo e prestatividade na realização deste trabalho.

À MARIA DA GRAÇA SILVA, enfermeira, pela ajuda constante de todo momento.

Aos estatísticos, Dr. JÚLIO CÉSAR RODRIGUES PEREIRA e JOÃO ÍTALO DIAS FRANÇA, pela paciência na realização dos estudos estatísticos deste trabalho e pela disponibilidade e disposição em ajudar.

Ao MARCOS RETZER, pelo esmero com as ilustrações deste trabalho.

À OLYMPUS, pelo empréstimo e doação do aparelho de videogastroscópio, sem o qual não seria possível sua realização.

À empresa ETHICON-JOHNSON do Brasil, pelo empréstimo dos materiais e da unidade geradora do Ultracision® e confiança na realização deste trabalho.

A todos os que, de alguma forma, prestaram auxílio e apoio ao longo da elaboração deste trabalho.

FLAVIANA

F izemos de nossa vida uma rotina
L evamos em conta nossas diferenças
A valiamos nosso amor dia a dia
V indo de nossos corações e
I ndiferenças existiram em nossas vidas
A mar foi a solução!
N ão o bastante
A mamo-nos cada vez mais

E voluímos em nosso relacionamento
U m dia iríamos olhar para trás

T endo a certeza de continuarmos juntos
E permanecendo com nossas diferenças

A mar foi mais que solução
M aior foi o resultado desses anos de vida juntos
O ro e agradeço por estar junto a ti

NORMALIZAÇÃO ADOTADA

Esta tese está de acordo com as seguintes normas, em vigor no momento desta publicação:

Referências: adaptado de *International Commitee of Medical Journals Editors* (Vancouver).

Universidade de São Paulo. Faculdade de Medicina. Serviço de Biblioteca e Documentação. *Guia de apresentação de dissertações, teses e monografias*. Elaborado por Annalise Carneiro da Cunha, Maria Júlia de A. L. Freddi, Maria F. Crestana, Marinalva de Souza Aragão, Suely Campos Cardoso, Valéria Vilhena. São Paulo: Serviço de Biblioteca e Documentação, 2005.

Abreviaturas dos títulos dos periódicos de acordo com o *List of Journals Indexed in Índex Medicus.*

Regras do Acordo Ortográfico da Língua Portuguesa, de janeiro de 2009.

SUMÁRIO

Lista de abreviaturas e siglas
Lista de figuras
Lista de tabelas
Resumo
Summary

1 INTRODUÇÃO 1

2 OBJETIVO 7

3 MÉTODOS 9
3.1 Anestesia 11
3.2 Técnica Endoscópica para Colocação de Diverticuloscópio Flexível 13
3.3 Técnica Endoscópica de Tratamento de DFE com Eletrocautério – GRUPO M 14
3.4 Técnica Endoscópica de Tratamento de DFE com bisturi Harmônico (ULTRACISION®) – GRUPO U 15
3.5 Sucesso do Procedimento e Complicações 17
3.6 Eutanásia 18
3.7 Avaliação Histopatológica do Local de Ressecção Endoscópica 18
3.8 Descarte 21
3.9 Estudo Estatístico 21

4 RESULTADOS 22

5 DISCUSSÃO 28

6 CONCLUSÕES 37

7 ANEXOS 39

8 REFERÊNCIAS 45

LISTA DE ABREVIATURAS E SIGLAS

ADS	Arcada Dentária Superior
CEPEC	Centro de Estudo e Pesquisa em Cirurgia
CONAMA	Conselho Nacional do Meio Ambiente
DFE	Divertículo Faringo-Esofágico
FMUSP	Faculdade de Medicina da Universidade de São Paulo
HC-FMUSP	Hospital das Clínicas da Faculdade de Medicina da Universidade de São Paulo
H & E	Hematoxilina & Eosina
DZ	Divertículo de Zenker
EV	Endovenosa
IM	Intramuscular
Kg	quilo
s	segundos
cm	centímetros
mm	milímetros

LISTA DE FIGURAS

Figura 1 – Diverticuloscópio rígido bilabiado usado por Dohlman-Mattsson com pinça de apreensão e eletrocautério 4

Figura 2 – Desenho esquemático demonstrando a introdução do aparelho endoscópico sob visão direta para avaliação do DFE e distância do dente da ADS (seta preta) 13

Figura 3 – Diverticuloscópio Flexível da Cook® Medical (seta preta: aba para o divertículo; seta branca: aba para o esôfago)..... 14

Figura 4 – A: Desenho esquemático demonstrando posicionamento do diverticuloscópio flexível sob visão direta do endoscópio. B: Imagem endoscópica do septo exposto (seta preta)..... 14

Figura 5 – A: Visão endoscópica do septo a ser incisado por um estilete tipo faca. B: Septo parcialmente incisado com estilete tipo faca sob visão endoscópica através do diverticuloscópio flexível 15

Figura 6 – Desenho esquemático demonstrando a introdução da tesoura harmônica com o endoscópio flexível (A) e no momento do corte sob visão endoscópica (B) 16

Figura 7 – A: Visão endoscópica do septo com posicionamento da tesoura harmônica em local a ser incisado. B: Visão endoscópica através do diverticuloscópio flexível do septo completamente incisado 16

Figura 8 – A: Hemorragia observada em visão endoscópica da borda excisada no Grupo M; B: Hemostasia obtida através da cauterização do foco hemorrágico com corrente monopolar..... 17

Figura 9 – Esôfago dissecado com parede anterior secionada expondo a área tratada, septo excisado expondo as bordas originadas (setas pretas), que foram analisadas, e área de fibrose exposta (seta branca) com a excisão do septo, local de possíveis microperfurações..... 18

Figura 10 – Peça anatômica dissecada, demonstrando a medida da extensão da borda excisada (seta branca indicando linha preta, que representa o local da medida da extensão da borda) 19

Figura 11 – Local da borda excisada para avaliação histopatológica da profundidade (seta branca indicando a linha branca de medida) e propagação lateral da injúria térmica (seta preta indicando a linha preta de medida) provocada pelos dispositivos utilizados..... 20

Figura 12 – Fotomicroscopia (H&E, 12,5x) demonstrando a alteração estrutural tecidual no Grupo U (A: seta preta) e M (B: seta branca). As setas apontam para o limite entre as áreas afetadas e preservadas, enquanto a linha preta em ambas as fotos demonstram a extensão da área com alteração estrutural tecidual 26

Figura 13 – Fotomicroscopia (H&E, 40x) demonstrando a ausência de inflamação em ambos os grupos (Grupo U: Figura A e Grupo M: Figura B) e a camada mais profunda atingida pela alteração estrutural tecidual local (círculo) 26

LISTA DE TABELAS

Tabela 1 – Tabela de Medicações Anestésicas (EV – Endovenosa; IM – Intramuscular) 12

Tabela 2 – Resultados obtidos nos Grupos M e U 24

Tabela 3 – Aspectos endoscópicos durante o procedimento 25

Tabela 5 – Comparação da ocorrência de sangramento em ambos os grupos 27

RESUMO

Hondo FY. *Estudo experimental comparativo de métodos de diérese tecidual no tratamento endoscópico do divertículo faringo-esofágico* [tese]. São Paulo: Faculdade de Medicina, Universidade de São Paulo; 2011. 57p.

O divertículo faringo-esofágico (DFE), também conhecido como cricofaríngeo ou de Zenker (DZ), é doença rara, com prevalência estimada entre 0,01% e 0,11%, e que acomete os muito idosos, para os quais tratamentos menos invasivos podem ser úteis, destacando-se o endoscópico. A despeito das inovações com equipamentos e acessórios, hemorragias e perfurações ocorrem em até 10 e 15% dos pacientes, respectivamente. A constatação de divertículo faríngeo em porcos domésticos transformou-se em modelo experimental de grande interesse para fins didáticos e científicos. Pretendeu-se, neste sentido, introduzir inovação técnica e compará-la com o tratamento endoscópico convencional do DFE. O objetivo deste estudo foi comparar, em modelo experimental, a diérese do septo do DFE efetuada através do bisturi harmônico Ultracision® (Grupo U) com a do eletrocautério monopolar (Grupo M). Foram utilizados 20 porcos domésticos com peso médio de 20,2 Kg (±1,35). Os animais foram alocados entre os grupos M e U de forma não aleatorizada. Não houve diferença significativa quanto ao tamanho do divertículo (p=0,0897) ou quanto ao tempo de inserção do diverticuloscópio flexível (p=0,7387). No grupo U, o tempo médio para a incisão do septo e o tempo total do procedimento foram menores (p<0,0001) para as duas comparações. Quanto à extensão da borda seccionada, houve diferença significativa (p=0,0047) entre os grupos, com maior média de tamanho no grupo U. Em relação aos parâmetros microscópicos, apenas a extensão da lesão provocada pela corrente monopolar (Grupo M) foi maior (p<0,0001). Em relação aos parâmetros de profundidade e à presença de inflamação, não houve diferença entre os grupos. Observou-se hemorragia apenas no grupo M (p=0,01), sempre controlada endoscopicamente. Em comparação com a técnica de seção feita com uso de estilete endoscópico e corrente monopolar mista, a diverticulotomia endoscópica experimental com uso de diverticuloscópio flexível e bisturi harmônico se mostrou mais rápida e relacionada com menor dano tecidual.

Descritores: 1.Divertículo de Zenker 2.Endoscopia Gastrointestinal/métodos 3.Estudos Experimentais 4.Modelos Animais 5.Terapia por Ultrassom/instrumentação

SUMMARY

Hondo FY. *Experimental study comparing two methods of tissue diaeresis for endoscopic treatment of pharingoesophageal diverticulum* [thesis]. São Paulo: "Faculdade de Medicina, Universidade de São Paulo"; 2011. 57p.

The pharyngoesophageal diverticulum (PED), also known as cricopharyngeal or Zenker diverticulum (ZD), is a rare disease with estimated incidence ranging from 0.01% to 0.11% and more present in elderly patients, for whom a less invasive treatment can be desirable. Despite innovations in endoscopic equipment and accessories, bleeding and perforation occur in up to 10 and 15% of the cases, respectively. The finding of pharyngeal diverticulum in domestic pigs turned into an experimental model of major interest for training and scientific purposes. For this reason, the introduction of a technical innovation and its comparison with PED conventional treatment were focused. Our aim was to compare the diaeresis of the PED septum by the harmonic scalpel Ultracision® (Group U) with that by monopolar electrocautery (Group M) in an experimental model. Twenty domestic pigs (mean weight 20.2 kg; ±1.35) were divided into groups M and U nonrandomly. No significant differences were found related to diverticulum size ($p=0.0897$) or insertion time of soft diverticuloscope ($p=0.7387$). In group U, mean time to divide the septum and total procedure time were significantly shorter ($p<0.0001$) for both comparisons. Regarding incision extension, mean length was significantly higher in group U ($p=0.0047$). In relation to microscopic parameters, the lateral thermal spread caused by monopolar current (Group M) was found to be more intense ($p<0.0001$). As for depth and inflammation presence, no differences were verified between the groups. Hemorrhage was exclusively observed in group M ($p=0.01$) and it was endoscopically managed at all times. When compared to endoscopic incision with needle-knife and monopolar blend current, the experimental endoscopic diverticulostomy using soft diverticuloscope and harmonic scalpel demonstrated to be faster and related to less tissue damage.

Descriptors: 1.Zenker Diverticulum 2.Gastrointestinal Endoscopy/methods 3.Experimental models 4.Animals models 5.Ultrasonic therapy/instrumentation

1 INTRODUÇÃO

O divertículo faringo-esofágico (DFE), também conhecido como cricofaríngeo ou de Zenker, é o tipo mais comum de divertículo no trato gastrointestinal alto[1]. Foi descrito inicialmente por Abraham Ludlow[2], em 1769, porém foi o patologista alemão, Friedrich Von Zenker quem sugeriu, já no século XIX, que o mesmo poderia ser resultado do aumento da pressão intrafaringeana[3].

O DFE foi detalhado por Ludlow, em 1764, quando este verificou "bolsa faríngea" na autópsia de paciente que faleceu após "deglutição obstruída"[2]. Porém foi Friedrich Albert von Zenker quem forneceu compreensão clínica e descrição anatomopatológica para o divertículo[3].

Trinta anos após publicação de Zenker, o otolaringologista alemão, Gustav Killian, identificou o local do DFE como herniação através da parede faringeana posterior, entre o músculo constritor faríngeo inferior e músculo cricofaríngeo, área que foi denominada triângulo de Killian[4].

A existência do DFE implica na presença de septo, composto por mucosa, submucosa, tecido conectivo e músculo, separando os lumens esofágico e diverticular[1,5]. Sua etiopatogenia está relacionada principalmente à falha no relaxamento e incoordenação do esfíncter superior do esôfago no momento em que o bolo alimentar chega à hipofaringe[3]. Esta alteração funcional leva à formação de zona de alta pressão com herniação da mucosa através de área anatômica triangular posterior enfraquecida (triângulo de Killian), que se encontra acima do músculo cricofaríngeo[3]. Assim, trata-se provavelmente de distúrbio misto, funcional e anatômico, resultando na formação do recesso diverticular[5].

O tratamento do DFE – indicado para pacientes sintomáticos, com ou sem comorbidades, que se apresentam com disfagia alta, regurgitação, halitose, rouquidão, tosse crônica e broncopneumonia de repetiçao por aspiração[6] – baseia-se na miotomia do cricofaríngeo[7]. A operação é feita através de cervicotomia lateral esquerda e inclui a miotomia, com ou sem remoção, inversão, ou pexia do divertículo[7,8,9,10]. O tratamento endoscópico flexível do DFE pode ser considerado como técnica preferencial para pacientes de alto risco, especialmente aqueles com divertículos grande[11]. Embora não haja nenhum estudo comparativo entre as técnicas cirúrgicas e a endoscópica flexível, a diverticulotomia endoscópica flexível é um procedimento relativamente simples e com menor potencial de complicações quando comparado à operação aberta. Fístula esôfago-cutânea, lesão do nervo laríngeo recorrente, hemorragia, hematoma, abscesso, mediastinite, e mesmo mortalidade foram relatados no tratamento cirúrgico convencional do DFE[11,12].

A primeira diverticulotomia transoral endoscópica, com acessórios rígidos, foi descrita por Mosher[13], em 1917, porém o procedimento foi abandonado após a ocorrência de mediastinite e óbito de um paciente. Em 1959, Dohlman et al.[14,15], em adaptação à técnica de Mosher, realizaram a miotomia com uso de diverticuloscópio bilabiado (Figura 1) e uso de energia diatérmica. Estabeleceu-se como método seguro e minimamente invasivo oferecido a pacientes com DFE. Com o desenvolvimento tecnológico, associaram-se a essa técnica a utilização do laser[16,17,18] e grampeadores mecânicos[19,20] para a divisão do septo diverticular. A técnica com grampeadores endoscópicos mostrou-se tão efetiva quanto à miotomia cirúrgica, com baixa incidência de complicações, menor tempo de anestesia, menor tempo de internação hospitalar, sendo considerada a melhor opção, após a intervenção aberta,

no tratamento do DF[21,22]. Entretanto, anestesia geral e hiperextensão cervical ainda são necessárias para a introdução do diverticuloscópio rígido. Essas características podem limitar a aplicação dessa técnica em pacientes idosos devido às comorbidades, ou a alterações degenerativas da coluna cervical[23].

Figura 1 – Diverticuloscópio rígido bilabiado usado por Dohlman-Mattsson com pinça de apreensão e eletrocautério

Em 1995, a técnica de septotomia do DFE foi descrita, de maneira pioneira, pelo grupo da endoscopia gastrointestinal do Hospital das Clínicas da Faculdade de Medicina da Universidade de São Paulo (HC-FMUSP) usando endoscópio flexível, estilete e eletrocautério[24,25]. Na ocasião, a sonda nasogástrica foi usada para melhor exposição do septo e proteção do esôfago. Foi obtida melhora da disfagia em 93% dos 42 pacientes com uso de estilete e corrente monopolar tipo mista[25]. Houve um caso de enfisema cervical e uma hemorragia, ambos tratados clínica e

endoscopicamente, respectivamente, perfazendo 5% de complicação. Outros estudos empregando a mesma técnica relataram taxas de complicações variando de 15% a 26%[26,27]. Alguns fatores limitantes à técnica endoscópica foram identificados, a saber, exposição do septo e instabilidade local proporcionada pelo endoscópio flexível, exigindo maior habilidade do operador. Algumas soluções apresentadas foram o uso de sonda nasogástrica[24,25,26,27] e colocação de cilindro transparente na ponta do endoscópio[28,29], que melhoraram a exposição do septo, sem resolver adequadamente o problema da instabilidade do manuseio. O diverticuloscópio rígido bilabiado usado por Dohlman et al.[14,15] (Figura 1) proporciona excelente exposição do septo do DFE e estabilidade da região para manipulação. Entretanto, a técnica com instrumento rígido exige anestesia geral, acarreta risco de lesões dentárias e implica em hiperextensão do pescoço, podendo ser um problema para pacientes idosos com alterações degenerativas da coluna cervical[30]. Assim, o diverticulóscopio flexível introduzido por Evrard et al.[30] foi a evolução do instrumento rígido e tem os mesmos fins de melhor exposição do septo, além de proteger as paredes anterior do esôfago e posterior do divertículo[6,31]. Contudo, a seção do septo muscular implica nos riscos de hemorragia e perfuração, as mais temidas do procedimento. O uso do coagulador de plasma argônio para diverticulotomia endoscópica manteve as taxas de complicações em 25%. Febre ocorreu em 17% dos casos, hemorragia em 6% e enfisema em 2%[6,32,33]. Possivelmente, lesão térmica associada com necrose tecidual e infecção causaram a febre nesses pacientes[32,33]. Observa-se que, apesar da introdução dos vários acessórios ao longo de todos esses anos, as complicações, como sangramento e perfuração, se mantiveram presentes e com frequências semelhantes entre os estudos[6]. Neste sentido, modificações em estilete monopolares[27,28],

coagulação com plasma argônio[6,33,34] e agrafes endoscópicos[35] têm sido propostos e implementados com sucesso do ponto de vista técnico.

Todos esses resultados sugerem que uma maneira mais precisa e segura para dividir o septo muscular seja necessária para reduzir essas complicações.

Por se tratar de afecção rara, com incidência estimada entre 0,01% e 0,11%[36], o modelo experimental em porcos tem sido utilizado para o treinamento do tratamento endoscópico do DFE. No porco doméstico, o divertículo faríngeo faz parte da anatomia normal e se assemelha muito à afecção adquirida no homem[37,38]. No estudo de Seaman et al.[38], treze porcos foram submetidos à endoscopia digestiva alta, estudo contrastado com bário e dissecção anatômica da região cervical com extração da faringe e esôfago superior e análise anátomo-histológica. Os autores demonstraram que o DFE do animal possui características anatômicas próximas da anatomia humana, com o septo contendo músculo, tecido fibroso e gordura, assim como no homem.

Neste sentido, foi escolhido este modelo experimental, para introduzir inovação técnica e compará-la com o tratamento endoscópico convencional do divertículo faringo-esofágico.

2 OBJETIVO

O objetivo deste estudo foi comparar, em modelo experimental, a seção do septo do DFE efetuada através do bisturi harmônico ou através do eletrocautério monopolar quanto ao tempo de execução, ocorrência de perfuração e hemorragia, aspectos endoscópicos e histopatológicos após o procedimento.

3 MÉTODOS

O delineamento do estudo foi experimental agudo.

A amostra consistiu em 20 porcos domésticos da raça Agroceres com peso médio de 20 ± 2 Kg, com avaliação veterinária para excluir doença infecciosa clínica evidente, jejum prévio de 24 horas e em condições para o procedimento endoscópico com anestesia geral.

Foram formados dois grupos conforme a técnica endoscópica adotada para o tratamento do divertículo de Zenker, identificados como grupo M e U:

- Grupo M: técnica endoscópica com uso de eletrocautério monopolar (M) com estilete tipo faca em espátula, cedido pela Olympus Brasil;
- Grupo U: técnica com uso de bisturi harmônico (Ultracision®), cedido pela empresa Ethicon-Johnson.

No dia do procedimento, todos os animais foram alojados no Centro de Estudo e Pesquisa em Cirurgia (CEPEC) da Faculdade de Medicina da Universidade de São Paulo (FMUSP). A operação foi realizada sob anestesia geral, no próprio CEPEC, em sala cirúrgica do setor com participação de pessoal qualificado do laboratório.

Vinte animais do sexo feminino com peso médio 20,2 Kg (± 1,35) (Gráfico 1) foram alocados entre os grupos M e U de forma sequencial. Todos os animais apresentavam DFE, o que tornou possível a realização do procedimento em 100% da amostragem.

No grupo M, o peso médio dos animais foi de 19,7 Kg (± 1,25). No grupo U, o peso médio dos animais foi de 20,6 Kg (± 1,34) (Gráfico 1).

Gráfico 1 – Distribuição da média dos pesos entre os grupos e média do total de indivíduos

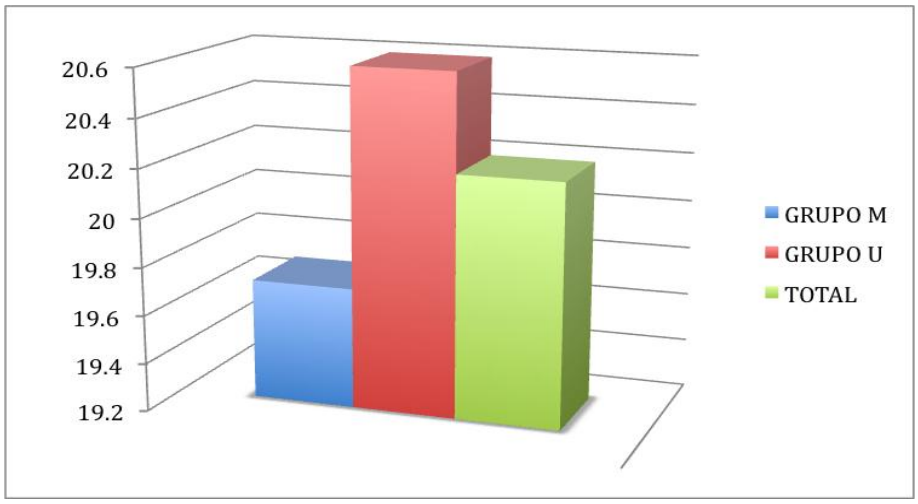

3.1 Anestesia

Os animais foram pesados e mantidos em jejum prévio de 24 horas, recebendo água à vontade, tendo sido tranquilizados e sedados. Em seguida procedeu-se a indução anestésica através de venóclise em orelha (Tabela 1).

Após indução anestésica, os porcos foram entubados e a sonda endotraqueal acoplada a um aparelho de anestesia inalatória, marca Takaoka®, modelo Origami Ergo System, com vaporizador universal, utilizando líquido anestésico isoflurano para manutenção da anestesia geral, associado a anestésicos endovenosos (Tabela 1). Foram monitorizadas durante todo o procedimento a saturação de oxigênio e a frequência cardíaca em monitor marca Dixtal®, modelo DX 2010.

Tabela 1 – Tabela de Medicações Anestésicas (EV – Endovenosa; IM – Intramuscular)

MEDICAÇÃO (EV / IM)	QUANTIDADE	QUANT. EM ML PARA PRÉ-ANESTÉSICO (IM)	QUANT. EM ML PARA INDUÇÃO (EV)	QUANT. EM ML PARA MANUTENÇÃO (EV ou Inalatório)
Thiopental 1g	02 frascos	-	aproximadamente 10ml	aproximadamente 3ml a cada 30 minutos ou 6ml por 1 hora
Fentanil 10ml	05 ml	-	1 ml	2ml a cada 1 hora
Ketamina 50mg/ml	01 frasco	06 ml		1ml se necessário
Xylasina 10ml	02 ml	1ml	1ml	1ml se necessário
Lidocaína 2%	1ml	1ml	-	-
Atropina 01 ml	1ml	-	-	1ml se necessário
Isoflurano 100ml	Aproximadamente 30ml	-	-	Determinado pelo técnico do laboratório

3.2 Técnica Endoscópica para Colocação de Diverticuloscópio Flexível

Em ambos os grupos, o videoendoscópio (GIF 145 - Olympus Co, São Paulo - Brasil) foi introduzido sob visão direta para avaliação da presença do DFE (Figura 2), da distância do dente mais proximal da arcada dentária superior (ADS), além do aspecto endoscópico do esôfago até a porção inicial do estômago. O endoscópio no esôfago foi previamente revestido pelo diverticuloscópio (ZDO-Cook® Medical) (Figura 3) e o mesmo foi introduzido sobre o endoscópio até a demarcação que indica a distância do septo até a ADS. Sob controle endoscópico, o diverticuloscópio foi posicionado, para se obter a adequada exposição do septo entre as abas e a ser secionado (Figura 4).

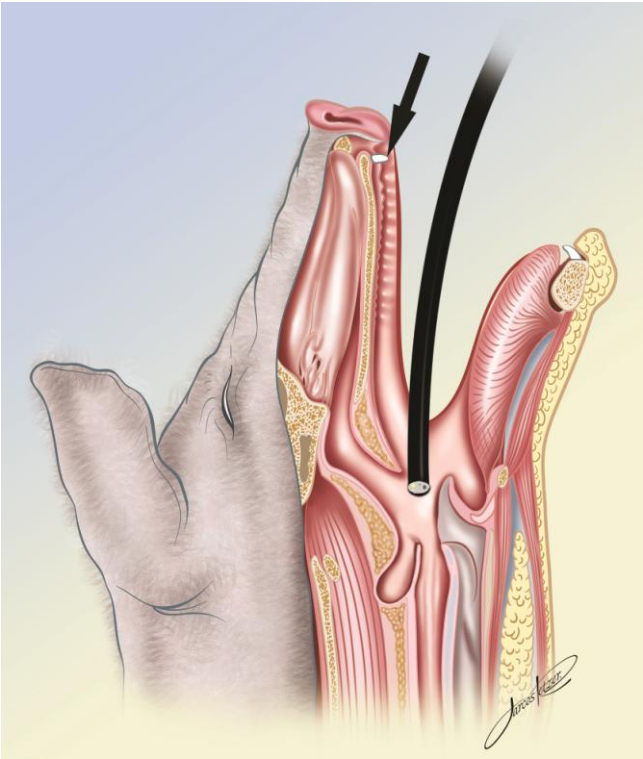

Figura 2 – Desenho esquemático demonstrando a introdução do aparelho endoscópico sob visão direta para avaliação do DFE e distância do dente da ADS (seta preta)



Figura 3 – Diverticuloscópio Flexível da Cook® Medical (seta preta: aba para o divertículo; seta branca: aba para o esôfago)

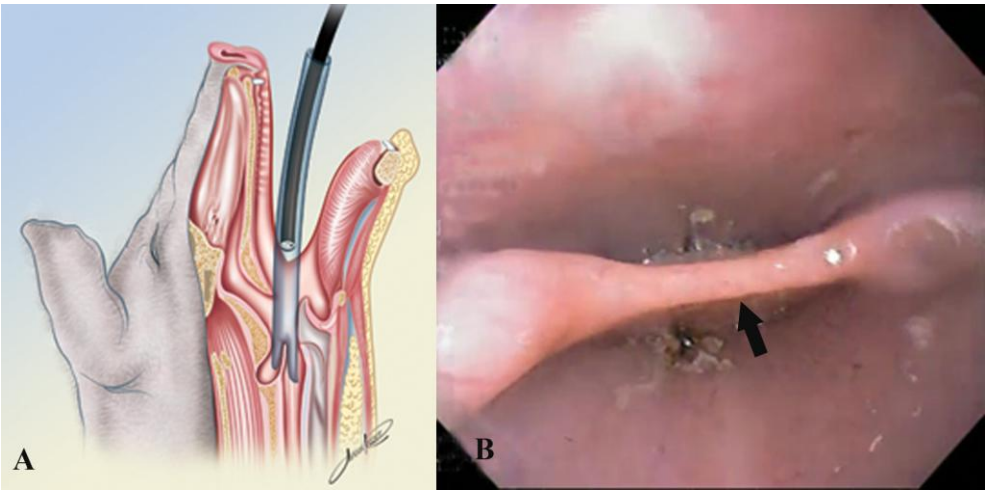

Figura 4 – A: Desenho esquemático demonstrando posicionamento do diverticuloscópio flexível sob visão direta do endoscópio. B: Imagem endoscópica do septo exposto (seta preta)

3.3 Técnica Endoscópica de Tratamento de DFE com Eletrocautério – GRUPO M

Foi secionado o septo entre o divertículo e esôfago, com auxílio de estilete tipo faca em espátula (Olympus KD-11Q-11) (Figura 5), utilizando-se corrente mista – *"Blend 1"* – (35 Watts para corte e 30 Watts para coagulação do bisturi eletrônico

microprocessado marca WEM modelo SS-200 A, São Paulo, Brasil). O estilete foi passado através do canal de trabalho do endoscópio para realização da diverticulotomia. Foram avaliados o tempo de execução e eventuais complicações, tais como perfuração ou sangramento.

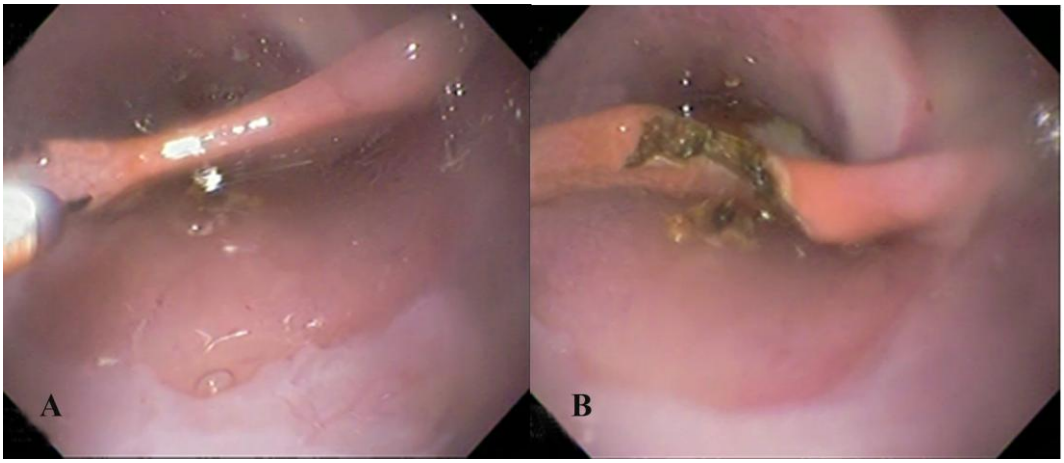

Figura 5 – A: Visão endoscópica do septo a ser incisado por um estilete tipo faca. B: Septo parcialmente incisado com estilete tipo faca sob visão endoscópica através do diverticuloscópio flexível

3.4 Técnica Endoscópica de Tratamento de DFE com bisturi Harmônico (ULTRACISION®) – GRUPO U

Através do uso de bisturi harmônico tipo tesoura (Tesoura Harmônica 36P; Ethicon-Johnson), a seção do septo entre o divertículo e o esôfago foi realizada sob controle endoscópico (Figura 6 e 7), utilizando-se nível de potência três por período de cinco segundos em cada aplicação. Destaca-se que a tesoura foi passada paralelamente ao endoscópio e seu posicionamento foi orientado através da imagem endoscópica, conforme metodologia preconizada por nosso grupo[39].

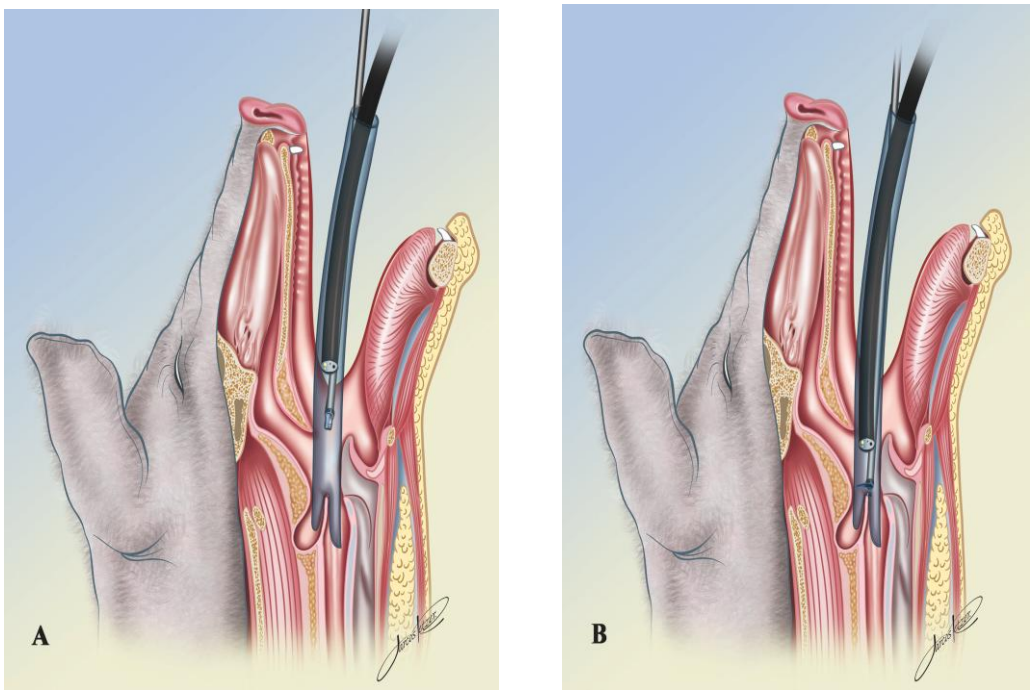

Figura 6 – Desenho esquemático demonstrando a introdução da tesoura harmônica com o endoscópio flexível (A) e no momento do corte sob visão endoscópica (B)

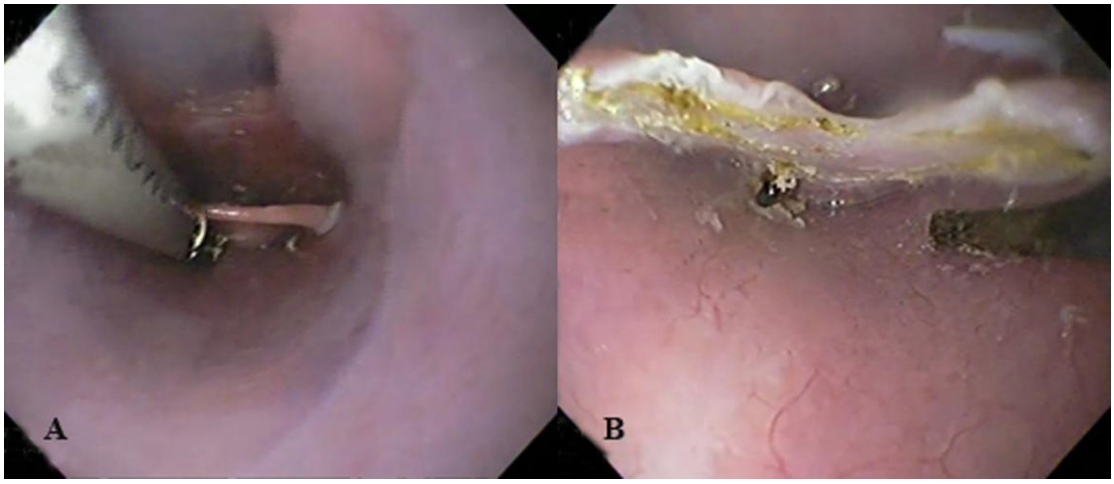

Figura 7 – A: Visão endoscópica do septo com posicionamento da tesoura harmônica em local a ser incisado. B: Visão endoscópica através do diverticuloscópio flexível do septo completamente incisado

3.5 Sucesso do Procedimento e Complicações

O sucesso do procedimento foi considerado quando se passou o endoscópio de maneira suave e sem resistência para o esôfago em ambos os grupos através da diverticulotomia. Foram também avaliados o tempo de execução e a ocorrência de complicações. A presença de solução de continuidade no fundo da área secionada ou a ocorrência de enfisema subcutâneo após o procedimento foram considerados sinais de perfuração. A hemorragia ativa foi o critério utilizado para se caracterizar essa complicação, independentemente do sucesso em se obter a interrupção da mesma (Figura 8).

Salienta-se que o septo foi ressecado em sua linha mediana em todos os modelos até próximo ao fundo do divertículo, como clara demonstração da efetividade da miotomia pretendida.

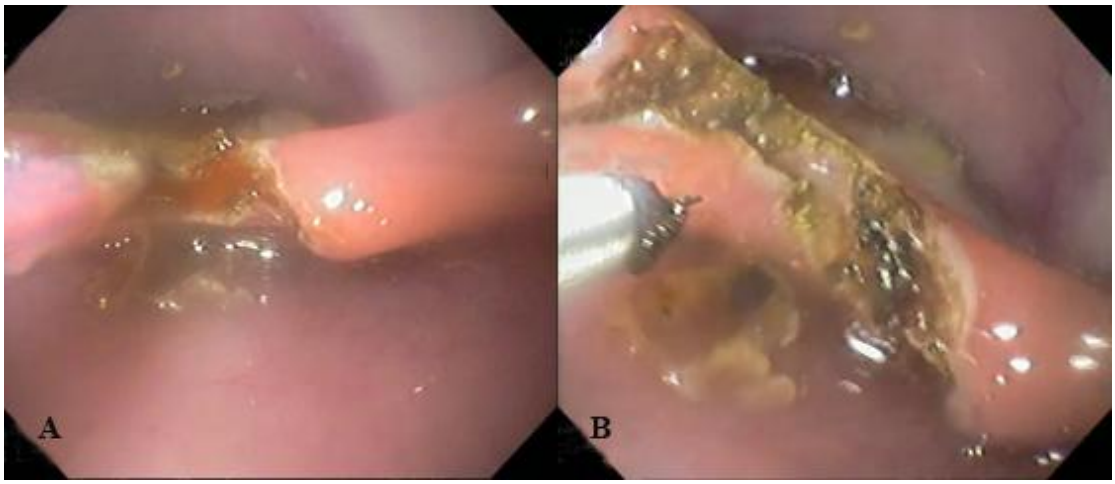

Figura 8 – A: Hemorragia observada em visão endoscópica da borda excisada no Grupo M; B: Hemostasia obtida através da cauterização do foco hemorrágico com corrente monopolar

3.6 Eutanásia

Ao final do procedimento, todos os animais foram submetidos a eutanásia através da injeção endovenosa de 10 ml de cloreto de potássio 19,1%.

3.7 Avaliação Histopatológica do Local de Ressecção Endoscópica

Após eutanásia, a região cervical foi dissecada a partir de incisão lateral esquerda, com remoção em bloco da região correspondente a hipofaringe até esôfago proximal. A peça foi ressecada com separação da região faringoesofágica e esôfago proximal, das demais estruturas como traqueia e vasos. Realizou-se então incisão na parede anterior do esôfago para exposição da área tratada (Figura 9).

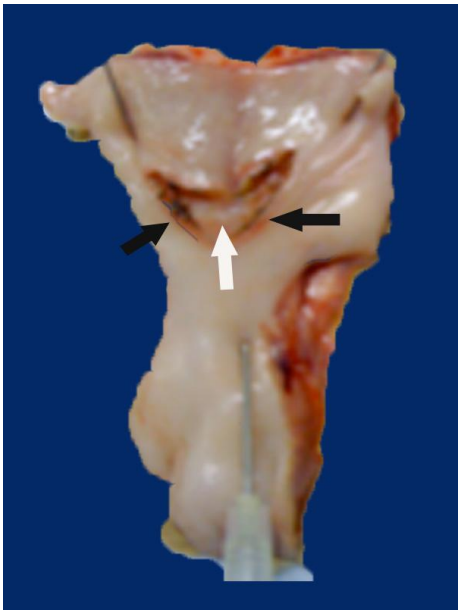

Figura 9 – Esôfago dissecado com parede anterior secionada expondo a área tratada, septo excisado expondo as bordas originadas (setas pretas), que foram analisadas, e área de fibrose exposta (seta branca) com a excisão do septo, local de possíveis microperfurações

Macroscopicamente, avaliou-se o comprimento, em centímetros, da extensão da borda do septo excisado com auxílio de régua (Figura 10).

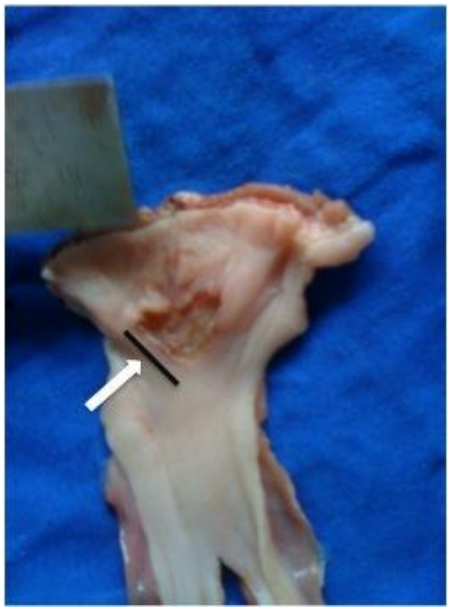

Figura 10 – Peça anatômica dissecada, demonstrando a medida da extensão da borda excisada (seta branca indicando linha preta, que representa o local da medida da extensão da borda)

As peças ressecadas foram esticadas em cortiças e imersas em solução de formaldeído a 10% (Figura 9 e 10). Foram incluídas em parafina, seccionadas e coradas em hematoxilina e eosina.

Todas as peças foram analisadas por dois patologistas de sem conhecimento quanto ao grupo a que as peças pertenciam.

Microscopicamente, foi avaliada a presença de microperfurações, definida como solução de continuidade de toda a espessura da parede não visível a inspeção normal. Também foram avaliadas a profundidade, inflamação e a propagação lateral dos efeitos teciduais provocados pela operação ao longo da borda excisada (Figura 11).

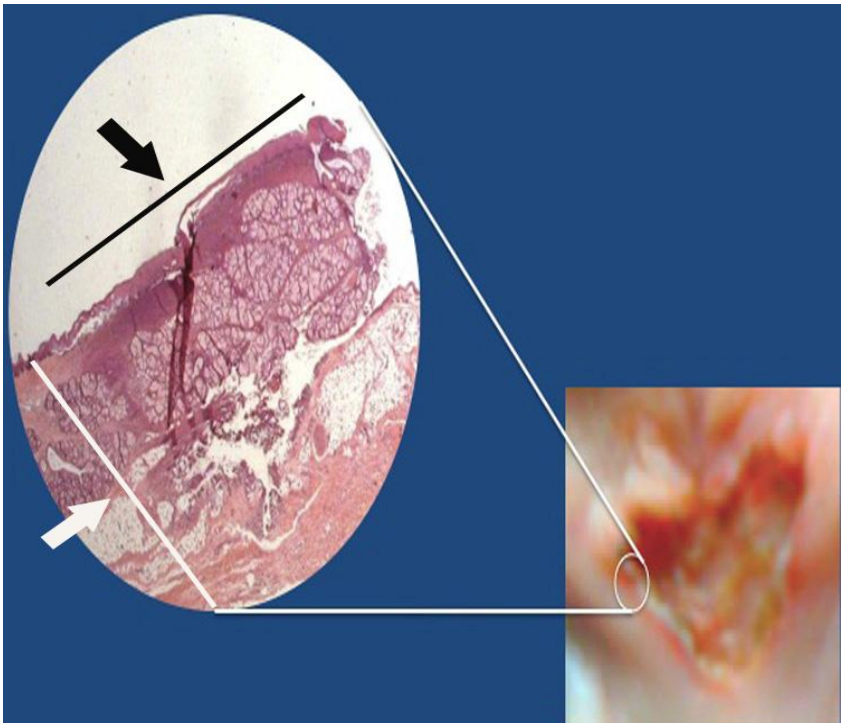

Figura 11 – Local da borda excisada para avaliação histopatológica da profundidade (seta branca indicando a linha branca de medida) e propagação lateral da injúria térmica (seta preta indicando a linha preta de medida) provocada pelos dispositivos utilizados

A profundidade foi definida quanto à camada mais profunda atingida pelo tipo de corrente adotada na borda excisada, dividida em submucosa sm1, sm2 e sm3.

A inflamação aguda é a pronta resposta do organismo ao dano e consiste em alteração de calibre vascular para aumento de fluxo sanguíneo, extravasamento vascular de proteínas e leucócitos e sua ulterior ativação. Do ponto de vista histopatológico, é traduzida pela presença de fibrina e neutrófilos no local danificado.

A inflamação foi determinada pela presença microscópica de neutrófilos.

A propagação lateral da injúria térmica foi medida microscopicamente em milímetros, considerando-se o local de maior extensão ao longo de toda borda excisada (Figura 11).

3.8 Descarte

Após eutanásia, os animais receberam as medidas necessárias para seu descarte conforme a Cartilha de Orientação de Descarte de Resíduo no Sistema FMUSP-HC, que segue a Resolução número 306, de 7 de dezembro de 2004, da Agência Nacional de Vigilância Sanitária e a Resolução do Conselho Nacional do Meio Ambiente – CONAMA, número 358, de 29 de abril de 2005.

3.9 Estudo Estatístico

Os resultados foram referidos como média e desvio padrão.

A significância estatística para os testes utilizados ficou estabelecida como nível de p menor do que 0,05.

Para as variáveis quantitativas, tais como tempo para posicionamento de overtube, tempo de procedimento, tempo total e tamanho do divertículo, tamanho da borda ressecada e extensão da resseção, o teste T-Student foi utilizado na comparação entre os grupos M e U.

Quanto à presença de complicações, tais como perfuração e sangramento, foi utilizado o teste exato de Fisher para comparar estas ocorrências entre os grupos.

4 RESULTADOS

No grupo M, o tempo médio de colocação do diverticuloscópio flexível foi de 31,6 ± 8,18 s (21 a 46 s), o tempo de procedimento foi de 352 ± 71,77 s (260 a 480 s), e o tempo total médio foi de 383,9 ± 72,28 s (302 a 519s). O tamanho médio do divertículo encontrado nesse grupo foi de 2,6 ± 0,51 cm (2 a 3 cm). Não houve nenhuma complicação em decorrência da inserção do diverticuloscópio flexível. Não se observaram perfuração macroscópica ou presença de enfisema subcutâneo após o procedimento. Entretanto, houve seis casos (60%) de sangramento, que foram controlados através de eletrocautério por coagulação. Após a eutanásia dos animais, observou-se que a extensão média da borda excisada do divertículo foi de 1,92 ± 0,38 cm (1,4 a 2,6 cm). Não se identificou microperfuração ao exame histopatológico. Em relação à profundidade da necrose, em um único caso (10%) a camada mais profunda atingida foi a porção média da submucosa (sm2), enquanto, nos outros casos (90%), atingiu-se a camada mais profunda da submucosa (sm3). Em relação à propagação lateral na borda provocada pelo método utilizado, a média foi de 3,2 ± 0,89 mm (2,1 a 5 mm) (Tabela 2).

No grupo U, o tempo médio de colocação do diverticuloscópio fléxivel foi de 30,4 ± 7,65 s (22 a 48 s), o tempo de procedimento foi de 83 ± 18,89 s (60 a 120 s), e o tempo total médio foi de 113,4 ± 23,74 s (82 a 168 s). O tamanho médio do divertículo encontrado nesse grupo foi de 3 ± 0,47 cm (2 a 4 cm). Não houve complicação em decorrência da inserção do diverticuloscópio flexível. Não se observaram perfuração macroscópica, presença de enfisema subcutâneo ou

sangramento. Após a eutanásia, observou-se que a extensão média da borda excisada do divertículo foi de 2,38 ± 0,25 cm (2 a 2,9 cm). Não houve microperfuração ao exame histopatológico. Em relação à profundidade da necrose, em todos os casos se atingiu a camada sm3. Em relação à propagação lateral na borda provocada pelo método utilizado, a média foi de 0,69 ± 0,25 mm (0,3 a 1,2 mm) (Tabela 2).

Tabela 2 – Resultados obtidos nos Grupos M e U

	PARÂMETROS	**GRUPO M**	**GRUPO U**
Tempo	Diverticuloscópio	31,6 ±8,18s (21 a 46 s)	30,4 ±7,65 s (22 a 48 s)
	Procedimento	352 ±71,77s (260 a 480 s)	83 ± 18,89 s (60 a 120 s)
	Total	383,9 ±72,28s (302 a 519 s)	113,4 ±23,74 s (82 a 168 s)
Endoscópico	Tamanho do divertículo	2,6 ±0,51 cm (2 a 3 cm)	3 ±0,47 cm (2 a 4 cm)
	Complicação do diverticuloscópio	Não	Não
	Perfuração	Não	Não
	Sangramento	6 (60%)	Não
	Hemostasia	Sim	Não
Anatômico	Extensão da borda excisada	1,92 ±0,38 cm (1,4 a 2,6 cm)	2,38 ±0,25 cm (2 a 2,29 cm)
	Enfisema subcutâneo	Não	Não
Histopatológico	Microperfuração	Não	Não
	Propagação lateral	3,2 ±0,89 mm (2,1 a 5 mm)	0,69 ±0,25 mm (0,3 a 1,2 mm)
	Profundidade	90% sm3	100% sm3
	Inflamação	Não	Não

Quando os grupos M e U foram comparados, não houve diferença significativa quanto ao tamanho do divertículo (p = 0,0897) e quanto ao tempo de inserção do overtube (p = 0,7387). No grupo U, o tempo médio para a incisão do septo e o tempo total do procedimento foram menores (p < 0,0001 para as duas comparações) (Tabela 3).

Tabela 3 – Aspectos endoscópicos durante o procedimento

	Grupos				**p-valor**
	M		**U**		
	Média	**Desvio Padrão**	**Média**	**Desvio Padrão**	
Tamanho divertículo (cm)	2,60	0,516	3,00	0,471	0,0897
Tempo do diverticuloscópio (s)	31,60	8,18	30,40	7,65	0,7387
Tempo procedimento (s)	352,00	71,77	83,00	18,89	<0,0001
Tempo total (s)	383,90	72,28	113,40	23,74	<0,0001

Quanto à extensão da borda excisada, nota-se que houve maior média de tamanho no grupo U (p = 0,0047) (Tabela 4).

Tabela 4 – Aspectos histológicos macro e microscópicos

	Grupos				**P-valor**
	M		**U**		
	Média	**Desvio Padrão**	**Média**	**Desvio Padrão**	
Extensão da borda excisada (cm)	1,92	0,38	2,38	0,25	0,0047
Propagação lateral na borda (mm)	3,20	0,90	0,69	0,25	<0,0001

Em relação aos parâmetros microscópicos, a propagação lateral na borda provocada pela corrente monopolar (Grupo M) foi maior ($p < 0,0001$) (Figura 12), não havendo diferença entre os grupos quanto aos parâmetros de profundidade e presença de inflamação (Figura 13).

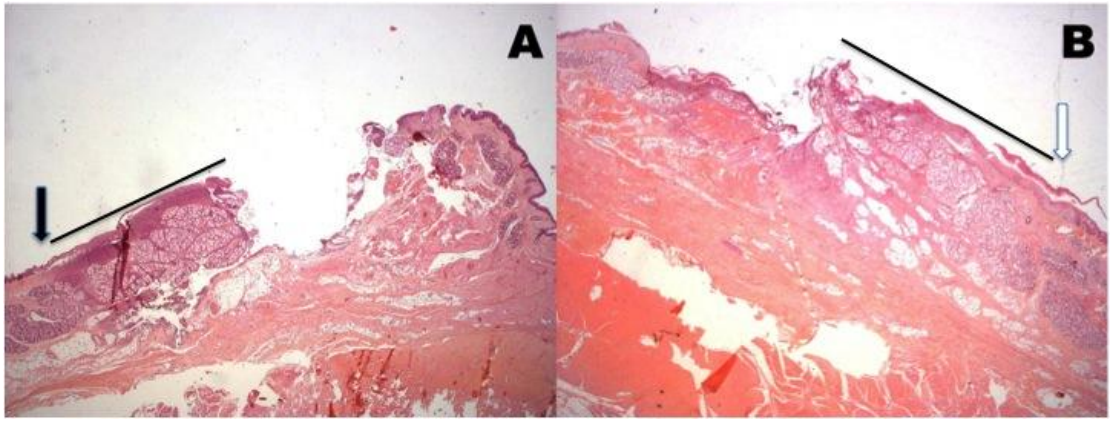

Figura 12 – Fotomicroscopia (H&E, 12,5x) demonstrando a alteração estrutural tecidual no Grupo U (A: seta preta) e M (B: seta branca). As setas apontam para o limite entre as áreas afetadas e preservadas, enquanto a linha preta em ambas as fotos demonstram a extensão da área com alteração estrutural tecidual

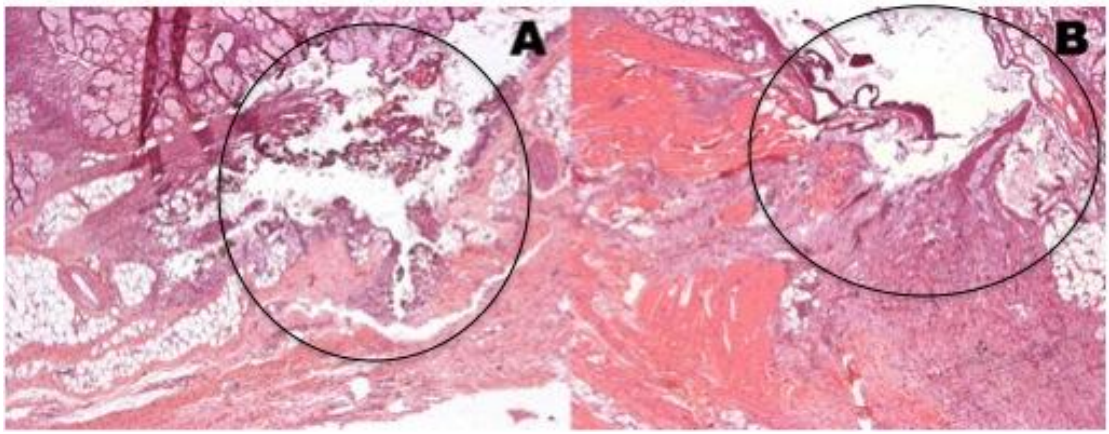

Figura 13 – Fotomicroscopia (H&E, 40x) demonstrando a ausência de inflamação em ambos os grupos (Grupo U: Figura A e Grupo M: Figura B) e a camada mais profunda atingida pela alteração estrutural tecidual local (círculo)

Houve maior número de casos de hemorragia no grupo M (p=0,01) e nenhum caso de sangramento no grupo U (Tabela 5).

Tabela 5 – Comparação da ocorrência de sangramento em ambos os grupos

SANGRAMENTO	**Grupo**				**Total**	
	M		**U**			
	n	**%**	**n**	**%**	**n**	**%**
SIM	6	60,0%	0	0,0%	6	30,0%
NÃO	4	40,0%	10	100,0%	14	70,0%
Total	10	100,0%	10	100,0%	20	100,0%
p-valor	0,0108					

5 DISCUSSÃO

O divertículo faringo-esofágico (DFE) é uma doença rara, com prevalência estimada de 0,11% de 20.000 pacientes em estudos radiológicos, um em 16.000 internações, 1,8% dos pacientes com disfagia e 4% dos doentes com afecção esofágica e tipicamente presente em homens a partir dos 60 anos de idade[36,40,41,42,43,44,45].

Em porcos domésticos, entretanto, o divertículo faríngeo faz parte de sua anatomia normal[46]. Esses animais já demonstraram ser o melhor modelo experimental para treinamento e pesquisa de diverticulotomia endoscópica, dada a semelhança com a condição em humanos[47].

Na literatura, há outro modelo experimental para ensino de diverticulotomia endoscópica, no qual se usa luva de látex, simulando o septo a área entre o dedo médio e anular, com tubo traqueal e caixa de madeira, com baixo custo e preconizado para uso do diverticuloscópio rígido e grampeador[48]. Fica claro que tal modelo é inadequado para o estudo ora proposto.

Na elaboração do protocolo, tentou-se demonstrar a exequibilidade da diverticulotomia endoscópica com grampeadores, por se entender que esta técnica oferece maior segurança em relação ao sangramento e à perfuração, além de ser considerada a melhor opção terapêutica, após a cirurgia aberta, no tratamento do DFE[31]. Entretanto, os grampeadores então disponíveis, rígidos, exigiriam a utilização do diverticuloscópio bilabiado rígido, impossibilitando técnica que associa a utilização do endoscópio flexível e grampeadores.

Atualmente, dispõe-se dos grampeadores laparoscópios articulados, e, com eles, foi possível realizar a diverticulotomia em suínos empregando endoscópio flexível[49]. Entretanto, a reprodutibilidade dessa técnica em humanos se mostrou limitada. O DFE em suínos é condição anatômica, enquanto, nos humanos, por ser afecção adquirida, apresenta etiopatogenia própria, incluindo inflamação local, associada à maior espessura do septo. Assim, o tamanho dos grampos provou ser insuficiente no selamento da local excisado.

Desse modo, optou-se por utilizar modelo experimental em porcos pelo destaque da anatomia do animal, o que permitiria também estudar e comparar histologicamente o efeito térmico agudo provocado no local de incisão pós-eletrocautério e tesoura harmônica. Procurou-se também demonstrar a possibilidade e segurança de associar o dispositivo flexível (endoscópio) e outro rígido (tesoura harmônica) com o auxílio do divertículoscópio flexível no tratamento do DFE, antes de submetê-lo a protocolo clínico.

Assim, no delineamento deste estudo, optou-se por utilizar o diverticuloscópio fléxivel em ambos os grupos pelas vantagens oferecidas, e diminuir possíveis vieses se o mesmo fosse empregado apenas no grupo U. De fato, na comparação entre os grupos não houve diferença na introdução do diverticuloscópio flexível. O uso do divertículoscópio flexível foi parte importante nesse estudo, conforme já descrito previamente[30,31], promovendo melhor exposição do septo, proteção da parede anterior do esôfago e posterior do divertículo, permitindo, assim, a passagem de acessório rígido em associação ao endoscópio, ainda que com auxílio de manobra de hiperextensão cervical. Já se esperava que, com melhor campo operatório, haveria melhor condição de diérese do septo e menor taxa de complicações, conforme estudo comparativo de

Costamagna et al.[31]. De fato, no presente estudo, não se observou perfuração em ambos os grupos, fato este atribuível em parte ao uso do diverticuloscópio.

O uso de eletrocautério provoca hemostasia através da coagulação obliterativa, que destrói os tecidos por queimadura. Sangue e tecido são dessecados e oxidados, formando crosta que cobre e sela a área hemorrágica. A eletrocirurgia gera calor localizado intenso, que destrói tecidos na dessecção com processo de carbonização[50,51,52]. O bisturi ultrassônico ou harmônico controla o sangramento pela coagulação coaptiva, no qual os vasos são tamponados e selados através de denaturação proteica, dissecção tecidual, ou ambos[53,54,55].

No presente estudo, notou-se maior extensão da borda resultante da incisão no grupo U. Dentre os possíveis fatores que levaram a esta diferença, cogita-se que a ausência de sangramento no grupo favoreceu melhor campo operatório e controle do procedimento. De fato, foi no grupo U que se observou menor tempo de procedimento.

O procedimento de corte e coagulação com bisturi harmônico é de fácil controle e seguro, uma vez que a energia ultrassônica se propaga somente na direção na qual a força é aplicada[55]. As lâminas coagulam os tecidos com pequena propagação lateral de energia[55,56,57,58]. O bisturi harmônico produz energia que permite dissecar o plano tecidual sem queimar através das camadas[55].

Neste estudo, os resultados histopatológicos repetiram os mesmos achados da literatura[55,56,57,58]. Houve menor alteração do arcabouço estrutural dos tecidos no grupo U, que utilizou a forma de energia ultrassônica. Houve menos propagação lateral da energia no grupo U, tratando-se de modelo experimental agudo, não surgiram sinais de inflamação nas amostras estudadas.

Já é de conhecimento na literatura que o uso de energia ultrassônica produz mínimos danos aos tecidos adjacentes em comparação às outras formas de energia[59,60,61,62,63]. O emprego de corrente monopolar em modo de coagulação sempre se mostrou como a opção com menor vantagem em termos de lesão térmica tecidual e aspecto histopatológico em outros modelos experimentais[59,60,62,63]. As implicações clínicas destes achados já foram descritas para a colecistectomia laparoscópica, em que, em estudo aleatorizado, pacientes apresentaram menor intensidade de dor e tempo mais curto de permanência hospitalar quando a corrente monopolar e a energia ultrassônica foram comparadas[64,65,66,67,68,69,70]. Espera-se obter os mesmos efeitos em séries clínicas de pacientes com DFE.

Outro fator importante no manuseio do bisturi harmônico é a adequada utilização de sua potência. Há estudos que demonstram que o calor gerado na ponta dos instrumentos de energia estão relacionados com a lesão térmica lateral produzida[63,71,72]. Esse calor estaria diretamente relacionado com a potência utilizada e o tempo de ativação[72,73]. Assume-se como sendo 42º C a temperatura de dano celular por labilidade térmica da membrana celular[74,75] e denaturação proteica[76]. Sutton et al.[73] demonstraram que a energia monopolar gera as maiores temperaturas e maior propagação lateral térmica. Emam et al.[72] notaram que o uso do bisturi harmônico em potencia três com tempo de ativação menor do que cinco segundos resulta em dano lateral insignificante ou mínimo. Assim, nesse estudo, adotou-se no grupo U a potência três do bisturi harmônico, com tempo de ativação de até cinco segundos.

Com isso, no grupo M, a maior propagação lateral se deve principalmente ao tipo de energia utilizada, corrente mista de corte e coagulação. Alguns autores relatam que o uso de corrente monopolar no modo corte causaria menor dano tecidual

em relação ao modo coagulação[63,73]. Segundo os princípios da eletrocirurgia[77,78], a energia monopolar em modo corte apresenta onda não modulada que libera calor de maneira contínua com aumento rápido da temperatura, maior que 100° C, provocando rompimento das membranas celulares pela vaporização que aumenta a pressão no interior das células. Enquanto isso, na coagulação, tem-se aumento inferior a 100° C, porém por se tratar de onda modulada com aumento gradativo da temperatura, há dessecação tecidual com desidratação total do tecido que resulta em sua carbonização. Por isso, observa-se na Tabela 2 que a propagação lateral no grupo M variou de 2,1 a 5 mm, enquanto, no grupo U, essa variação foi de 0,3 a 1,2 mm, sendo as maiores áreas de propagação lateral nos casos de sangramento, no qual se fez uso de coagulação para hemostasia.

A maior taxa de sangramento, encontrada no grupo M, se deve também ao critério adotado de caracterizar hemorragia qualquer sangramento que necessitasse da coagulação para hemostasia. Nos estudos clínicos, nos quais a corrente monopolar foi empregada, essa complicação ficou caracterizada somente nos casos em que outros métodos de hemostasia foram necessários, tais como injeção endoscópica[27,28,79,80]. Nesses estudos, também se empregou o eletrocautério com energia monopolar modo misto. Entretanto, no estudo de Costamagna et al.[31], a taxa de sangramento foi de 14%, uma vez que os autores consideraram até os sangramentos mais discretos que necessitaram o uso de corrente monopolar modo coagulação para hemostasia.

Este trabalho experimental corrobora a constatação de outros autores, na qual a técnica com endoscópios flexíveis é dependente do operador e os acessórios apresentados vêm a reduzir essa dependência, tornando o método mais seguro.

Durante a elaboração deste estudo, após a publicação da metodologia[39], foram publicados trabalhos em que se empregou o bisturi harmônico para o tratamento do DFE com uso de diverticuloscópio rígido em humanos[81,82,83]. Em dois deles, com casuística maior, de 25 e 20 pacientes, respectivamente, não se observou hemorragia[81,82]. No estudo comparativo de grampeadores com bisturi harmônico, esse último apresentou importante vantagem em casos de divertículos menores de 2 cm[82], uma vez que, o desenho dos grampeadores impede que a linha de grampos se estenda até sua extremidade, resultando em miotomia incompleta do músculo cricofaríngeo nos pequenos divertículos[84,85,86,87]. O bisturi harmônico mostrou também bons resultados em divertículos maiores do que 2 cm[82].

É fato que, em estudos comparativos de operação aberta e grampeamento endoscópico rígido do DFE, o grampeador apresenta como fator limitante a sua extremidade distal, que não permite o tratamento adequado de toda a extensão do septo[88,89,90,91,92]. Entretanto, nessas séries clínicas há menor tempo de procedimento e de internação hospitalar, reintrodução precoce da dieta e menos dor no pós-operatório, quando utilizada a técnica endoscópica. Apesar das vantagens em relação à cirurgia aberta, a técnica endoscópica rígida ainda possui uma série de limitações, como a necessidade de hiperextensão cervical, anestesia geral, ampla abertura da boca e, em particular, ao dispositivo de grampeamento e tamanho do divertículo menor que 3,0 cm. Nessa última situação, o tratamento com grampeador por endoscopia rígida levou à recorrência dos sintomas em 5 e 10 anos em 50% e 33,3% dos casos, respectivamente[92].

Rizzetto et al.[93] também relataram recorrência em 36% dos pacientes do grupo tratado com grampeador via transoral com acompanhamento médio de 40

meses. Esses autores acreditam que pelo menor tamanho do divertículo o músculo cricofaríngeo não seria excisado por completo ao se grampear o septo[92,93].

De fato, sabe-se que o músculo cricofaríngeo é importante componente do esfíncter esofágico superior[94,95]. Alterações degenerativas deste músculo e consequente incoordenação[96,97,98], levando ao aumento da pressão faringeana[97], seria a fisiopatogenia aceita para a formação do DFE. Ishioka et al.[99] demonstraram em estudo manométrico que houve diminuição da pressão do esfíncter esofágico superior antes e após diverticulotomia endoscópica. Nesse estudo foi possível a visibilização endoscópica da extremidade do bisturi harmônico próxima ao fundo do divertículo. Sharp et al.[82] já chamaram atenção para a possibilidade de tratamento dos divertículos de 2,0 cm com o bisturi harmônico, sendo vantagem em relação ao grampeador, e diverticuloscópio rígido.

Assim, através da associação de materiais rígidos (tesoura harmônica) e flexível (endoscópio e diverticuloscópio), torna-se possível o tratamento de DFE menores que 2,0 cm, possivelmente sem a necessidade de anestesia geral, e em pacientes com limitações de abertura de boca, uma vez que o diverticuloscópio é feito de material macio e moldável.

Com base nos conceitos desenvolvidos e a segurança do método a partir do modelo experimental, realizamos a diverticulotomia endoscópica flexível com bisturi harmônico até o presente momento em 22 pacientes no período de dois anos. Observou-se que a hiper-extensão cervical para a passagem do diverticuloscópio e do instrumento rígido (tesoura harmônica) é etapa necessária e obrigatória. A anestesia geral com entubação orotraqueal foi necessária nos primeiros cinco pacientes para maior conforto e segurança, uma vez que se iniciava a experiência clínica. Nos

pacientes subsequentes, a sedação profunda sem assistência ventilatória foi suficiente. Por outro lado, a ausência de anestesia geral não necessariamente significaria vantagem, conforme preconizado em alguns estudos[88,89,90,91,92]. Apesar disso, a presença do anestesiologista proporciona maior conforto ao paciente e mais segurança ao médico que realizar o procedimento.

O tempo médio do procedimento nos primeiros cinco pacientes foi de 17,33 ± 2,33 minutos (15 a 20 minutos em seis procedimentos), com duas sessões em um paciente, tempo comparável ao apresentado por Costamagna et al. com o uso do diverticuloscópio flexível e eletrocautério, que foi menor em comparação com o uso de cilindro transparente oblíquo na ponta do endoscópio flexível[31].

Por outro lado, nos dezessetes pacientes subsequentes, o tempo médio de procedimento foi de 11,64 ± 3,40 minutos (6 a 18 minutos), todos em uma única sessão e com sedação profunda, sem necessidade de assistência ventilatória. Houve um caso de perfuração diagnosticado no momento do procedimento, que foi tratado através da colocação endoscópica de agrafes metálicos, jejum e antibioticoterapia, sem necessidade de correção cirúrgica. Nesses 22 pacientes, houve melhora da disfagia em todos os casos, e foi necessária a repetição do procedimento em apenas dois pacientes.

Cabe ressaltar que a adoção da tecnologia do bisturi harmônico em comparação com o eletrocautério e a pinça tipo estilete implicará em aumento de custos da ordem de cinco a dez vezes. Entretanto, os resultados do presente estudo experimental e os dados clínicos preliminares são animadores e indicam, no mínimo, a necessidade de protocolo comparativo entre os dispositivos endoscópicos quanto a custo, tempo de procedimento, dor pós-operatória, complicações, recorrência e qualidade de vida.

6 CONCLUSÕES

Em modelo experimental agudo, comparando a diverticulotomia endoscópica realizada com corrente monopolar (Grupo M) e com bisturi harmônico (Grupo U), pode-se concluir que:

- O tempo de procedimento do grupo U foi significativamente menor, sem sofrer influência da inserção do diverticuloscópio flexível.

- A lesão provocada pelo eletrocautério com corrente mista foi mais extensa, enquanto a profundidade atingida e a inflamação histopatológica foram semelhantes entre os grupos.

- A técnica endoscópica com bisturi harmônico não apresentou sangramento e verificou-se maior comprimento da borda excisada, apesar de ambos os grupos possuírem tamanhos de divertículos similares.

- A diverticulotomia endoscópica experimental com uso de diverticuloscópio flexível e bisturi harmônico se mostrou rápida, segura e eficaz.

7 ANEXOS

PARÂMETROS DE TEMPO

GRUPO U

N	Tempo do diverticuloscópio (s)	Tempo de procedimento(s)	Tempo total(s)
1	48	120	168
2	32	90	122
3	36	70	106
4	27	90	117
5	23	100	123
6	22	60	82
7	32	70	102
8	31	90	121
9	24	80	104
10	29	60	89

PARÂMETROS ENDOSCÓPICOS

GRUPO U

N	Tamanho divertículo(cm)	Complicação Diverticuloscópio
1	3	Não
2	3	Não
3	3	Não
4	3	Não
5	2	Não
6	3	Não
7	3	Não
8	3	Não
9	4	Não
10	3	Não

PARÂMETROS ENDOSCÓPICOS

GRUPO U

N	Perfuração	Sangramento	Hemostasia
1	Não	Não	-
2	Não	Não	-
3	Não	Não	-
4	Não	Não	-
5	Não	Não	-
6	Não	Não	-
7	Não	Não	-
8	Não	Não	-
9	Não	Não	-
10	Não	Não	-

PARÂMETROS ANATÔMICOS

GRUPO U

N	Extensão da borda excisada (cm)	Enfisema
1	2,2	Não
2	2,5	Não
3	2,4	Não
4	2,4	Não
5	2,0	Não
6	2,2	Não
7	2,6	Não
8	2,3	Não
9	2,9	Não
10	2,3	não

PARÂMETROS HISTOLÓGICOS

GRUPO U

N	Microperfuração	Propagação lateral (mm)	Inflamação	Profundidade
1	Não	0,8	Ausente	sm3
2	Não	0,7	Ausente	sm3
3	Não	0,9	Ausente	sm3
4	Não	0,5	Ausente	sm3
5	Não	1,2	Ausente	sm3
6	Não	0,5	Ausente	sm3
7	Não	0,7	Ausente	sm3
8	Não	0,7	Ausente	sm3
9	Não	0,3	Ausente	sm3
10	Não	0,6	Ausente	sm3

PARÂMETROS DE TEMPO

GRUPO M

N	Tempo do diverticuloscópio (s)	Tempo de procedimento (s)	Tempo total (s)
1	46	360	406
2	38	300	338
3	39	480	519
4	22	450	472
5	21	330	351
6	28	400	428
7	33	260	296
8	34	340	374
9	32	320	352
10	23	280	303

PARÂMETROS ENDOSCÓPICOS

GRUPO M

N	Tamanho divertículo (cm)	Complicação diverticuloscópio
1	3	Não
2	3	Não
3	2	Não
4	2	Não
5	3	Não
6	3	Não
7	3	Não
8	2	Não
9	2	Não
10	3	Não

PARÂMETROS ENDOSCÓPICOS

GRUPO M

N	Perfuração	Sangramento	Hemostasia
1	Não	Não	-
2	Não	Sim	Sim
3	Não	Sim	Sim
4	Não	Sim	Sim
5	Não	Não	-
6	Não	Sim	Sim
7	Não	Sim	Sim
8	Não	Não	-
9	Não	Não	-
10	Não	Sim	Sim

PARÂMETROS ANATÔMICOS

GRUPO M

N	Extensão da borda excisada (cm)	enfisema
1	2,3	Não
2	2,1	Não
3	1,4	Não
4	1,9	Não
5	1,7	Não
6	1,5	Não
7	1,7	Não
8	2,6	Não
9	2,2	Não
10	1,8	Não

PARÂMETROS HISTOLÓGICOS

GRUPO M

N	Microperfuração	Propagação lateral (mm)	Inflamação	Profundidade
1	Não	2,1	Não	sm3
2	Não	5	Não	sm2
3	Não	3	Não	sm3
4	Não	3,6	Não	sm3
5	Não	2,9	Não	sm3
6	Não	4	Não	sm3
7	Não	3,7	Não	sm3
8	Não	2,6	Não	sm3
9	Não	2,1	Não	sm3
10	Não	3	Não	sm3

8 REFERÊNCIAS

1. Postlethwait RW. Diverticula of the esophagus. In: Surgery of the esophagus. New York: Appleton Century Crofts; 1986. p.129-59.

2. Ludlow A. A case of obstructed deglutition from a preternatural dilatation of and bag formed in the pharynx. *Medical Observations Inquiries*. 1769;3:85-101.

3. Zenker FA, Von Ziemssen H. Dilatations of the esophagus. *Cyclopedia of the Practice of Medicine*. 1878;3:46-8.

4. Fergunson MK. Evolution of therapy for pharyngoesophageal (Zenker's) diverticulum. *Ann Thorac Surg*. 1991;51:848.

5. Knuff TE, Benjamin SB, Castell D. Pharyngo-esophageal (Zenker's diverticulum): a reappraisal. *Gastroenterology*. 1982;82:734-6.

6. Ferreira LEVVC, Simmons DT, Baron TH. Zenker's diverticula: pathophysiology, clinical presentation, and flexible endoscopic management. *Dis Esophagus*. 2008;21:1-8.

7. Vasconcellos E. *Divertículos do esophago estudo clínico, cirúrgico e experimental dos divertículos pharyngoesophageanos* [Tese inaugural]. São Paulo: Faculdade de Medicina; 1928.

8. Ellis FH Jr, Schlegel JF, Lynch VP, Payne WS. Cricopharyngeal myotomy for pharyngoesophageal diverticulum. *Ann Surg*. 1969;170:340-50.

9. Arruda-Botelho JA de, Marchi WA, Kier G. Divertículo de Zenker: tratamento pela cervicotomia ou cirurgia endoscópica. *Rev Paul Med*. 1972;80:75-82.

10. Pinotti HW, Cecconello I, Zilberstein B, Pollara WM. Tratamento cirúrgico do divertículo faringoesofágico. In: Pinotti HW, Zilberstein B, Cecconello I, Pollara WM, Domene CE, Oliveira MA de. ed. *Atlas de cirurgia do esôfago*. São Paulo, Edição Particular; 1983. p. 54-9.

11. Aggerholm K, Illum P. Surgical treatment of Zenker's Diverticulum. *J Laryngol Otol*. 1990;104:312-4.

12. Lerut T, Van Raemdonck D, Guelinckx P, Dom R, Geboes K. Pharyngo-esophageal diverticulum (Zenker's): clinical, therapeutic and morphological aspects. *Acta Gastroenterol Belg*. 1990;53:330-7.

13. Mosher HP. Webs and pouches of the esophagus, their diagnosis and treatment. *Surg Gynecol Obstet*. 1917;25:175-87.

14. Dohlman G, Mattsson O. The role of the cricopharyngeal muscle in cases of hypopharyngeal diverticula: a cineroentegenographic study. *Am J Roentegenol Rdium Ther Nucl Med*. 1959;81:561.

15. Dohlman G, Mattsson O. The endoscopic operation for hypopharyngeal diverticula: a roentgencinematographic study. *AMA Arch Otolaryngol*. 1960;71:755-52.

16. Van Overbeek JJ. Meditation on the pathogenesis of hypopharyngeal (Zenker's) diverticulum and a report of endoscopic treatment in 545 patients. *Ann Otol Rhinol Laryngol*. 1994;103:178.

17. Chang CW, Burkey BB, Netterville JL, Courey MS, Garrett CG, Bayles SW. Carbon dioxide laser endoscopic diverticulotomy versus open divericulectomy for Zenker's diverticulum. *Laryngoscope*. 2004;114:519-27.

18. Miller FR, Bartley J, Otto RA. The Endoscopic Management of Zenker Diverticulum: CO_2 Laser versus Endoscopic Stapling. *Laryngoscope*. 2006;116:1608-11.

19. Collard JM, Otte JB, Kestens PJ. Endoscopic stapling technique of esophagodiverticulostomy for Zenker's diverticulum. *Ann Thorac Surg*. 1993;56:573.

20. Martin-Hirsch DP, Newbegin CJ. Autosuture GIA gun: a new application in the treatment of hypopharyngeal diverticula. *J Laryngol Otol*. 1993;107:723.

21. Smith SR, Genden EM, Urken ML. Endoscopic stapling technique for the treatment of Zenker diverticulum vs. standard open-neck technique: a direct comparison and charge analysis. *Arch Otolaryngol Head Neck Surg*. 2002;128:141-4.

22. Chang CY, Payyapilli RJ, Scher RL. Endoscopic staple diverticulostomy for Zenker's diverticulum: review of literature and experience in 159 consecutive cases. *Laryngoscope*. 2003;113:957-65.

23. Feeley MA, Righi PD, Weisberger EC,Hamaker RC, Spahn TJ, Radpour S, Wynne MK. Zenker's diverticulum: analysis of surgical complications from diverticulectomy and cricopharyngeal myotomy. *Laryngoscope*. 1999;109:858-61.

24. Sakai P, Ishioka S. Diverticulotomia de Zenker pela fibroendoscopia. In: IV Congresso Brasileiro de Endoscopia Digestiva. *Temas livres*. São Paulo, 1982. Resumo 048.

25. Ishioka S, Sakai P, Maluf Filho F, Melo JM. Endoscopic incision of Zenker's diverticula. *Endoscopy*. 1995;27:433-7.

26. Mulder C J, den Hartog G, Robijn R J, Thies J E. Flexible endoscopic treatment of Zenker's diverticulum: a new approach. *Endoscopy*. 1995;27:438-42.

27. Hashiba K, de Paula AL, da Silva JG, Cappellanes CA, Moribe D, Castilho CF. Endoscopic treatment of Zenker's diverticulum. *Gastrointest Endosc*. 1999;49:93-7.

28. Christiaens P, De Roock W, Van Olmen A. Moons V, D'Haens G. Treatment of Zenker's diverticulum through a flexible endoscope with a transparent oblique–end hood attached to the tip and a monopolar forceps. *Endoscopy*. 2007;39:137-40.

29. Sakai P, Ishioka S, Maluf-Filho F, Chaves D, Moura EG. Endoscopic treatment of Zenker's diverticulum with an oblique-end hood attached to the endoscope. *Gastrointest Endosc*. 2001;54:760-3.

30. Evrard S, Le Moine O, Hassid S, Devière J. Zenker's diverticulum: a new endoscopic treatment with a soft diverticuloscope. *Gastrointest Endosc*. 2003;58:116-20.

31. Costamagna G, Iacopini F, Tringali A, Marchese M, Spada C, Familiari P, Mutignani M, Bella A. Flexible endoscopic Zenker's diverticulotomy: cap-assisted technique vs. Diverticuloscope-assisted technique. *Gastrointest Endosc*. 2007;39:146-52.

32. Rabenstein T, May A, Michel J, Manner H, Pech O, Gossner L, Ell C. Argon plasma coagulation for flexible endoscopic Zenker's diverticulotomy. *Endoscopy*. 2007;39:141-5.

33. Manner H, May A, Faeber M, Rabenstein T, Ell C. Safety and efficacy of a new high power argon plasma coagulation system (hp-APC) in lesions of the upper gastrointestinal tract. *Dig Liver Dis*. 2006;38:471-8.

34. Wahab PJ, Mulder CJ, den Hartog G, Thies JE. Argon plasma coagulation in flexible gastrointestinal endoscopy: pilot experiences. *Endoscopy*. 1997;29:196-8.

35. Tang S, Lara L. Flexible endoscopic clip-assisted Zenker's diverticulotomy. *Gastrointest Endosc*. 2008;67:704-8.

36. Watemberg S, Landau O, Avrahami R. Zenker's diverticulum: reappraisal. *Am J Gastroenterol*. 1996;91:1494-8.

37. Sisson S, Grossman JD, Getty R, editors. *Sisson and Grossman's the anatomy of domestic animals*. 5th ed. Philadelphia: WB Saunders; 1975. v.2, p. 1274.

38. Seaman DL, Levy JM, Gostout CJ, Rajan E, Herman L, Knipschield M. An animal training model for endoscopic treatment of Zenker's diverticulum. *Gastrointest Endosc*. 2007;65:1050-3.

39. Hondo FY, Maluf-Filho F, Giordano-Nappi JH, Duarte RJ, Kuga R, Grecco E, Srougi M, Sakai P. Endoscopic diverticulotomy by harmonic scalpel (Ultracision): an experimental model. *Endoscopy*. 2009;41(Suppl 2):E104-5.

40. Siddiq MA, Sood S, Strachan D. Pharyngeal pouch (Zenker's diverticulum). *Postgrad Med J*. 2001;77:506-11.

41. Veenker EA, Andersen PE, Cohen JI. Cricopharyngeal spasm and Zenker's diverticulum. *Head Neck*. 2003;25:681-94.

42. Wheeler D. Diverticula of the foregut. *Radiology*. 1947,46:476-81.

43. Ponzoli Jr VA. Zenker's diverticulum: a review of pathogenesis and presentation of 25 cases. *South Med J*. 1968, 61:817-21

44. Mac Millan AS. Statistical study of diseases of the esophagus. *Surg Gynecol Obstet*. 1935,60:394.

45. Hardy JD, Conn JH. Diseases of the esophagus. An analysis of 308 consecutive cases. *Ann Surg*. 1962, 155:971-90.

46. Sisson S, Grossman JD, Getty R, editors. *Sisson and Grossman's the anatomy of domestic animals*. 2. 5th ed. Philadelphia: WB Saunders; 1975. v.2, p. 1274.

47. Seaman DL, Levy JM, Gostout CJ, Rajan E, Herman L, Knipschield M. An animal training model for endoscopic treatment of Zenker's diverticulum. *Gastrointest Endosc*. 2007;65:1050-3.

48. Richtsmeier WJ. Simulated Zenker's Endoscopic Staple-Assisted Esophagodiverticulostomy (ESED) Surgery. *Laryngoscope*. 2002;112(7 Pt 1):1230-4.

49. Hondo FY, Giordano-Nappi JH, Maluf-Filho F, Grecco E, de Moura EGH, Cecconello I, Sakai P. Experimental model for endoscopic stapled diverticulotomy. *Gastrointest Endosc*. 2008;67(5):AB-189.

50. Hainer BL. Fundamentals of electrosurgery. *J Am Board Family Pract*. 1991;4(6):419-26.

51. Boughton RS, Spencer SK. Electrosurgical fundamentals, *J Am Acad Dermatol*. 1987;16(4):862-7.

52. Oringer MJ. Fundamentals of electrosurgery. *J Oral Surg Anesth Hosp Dent Serv*. 1960;18:39-49.

53. Amaral JF. Laparoscopic application of an ultrasonically activated scalpel. *Gastrointest Endosc Clin N Am.* 1993;3:381-92.

54. Amaral JF. Experimental development of an ultrasonically activated scalpel of laparoscopic use. *Surg Laparosc Endosc*. 1994;4:92-9.

55. McCarus SD. Physiologic Mechanism of the Ultrasonically Activated Scalpel. *J Am Assoc Gynecol Laparosc*. 1996;3(4):601-8.

56. Hambley R, Hebda PA, Abell E, Cohen BA, Jegasothy BV. Wound healing of skin incisions produced by ultrasonically vibrating knife, scalpel, electrosurgery, and carbon dioxide laser. *J Dermatol Surg Oncol*. 1988;14:1213-7.

57. Amaral JF. The ultrasonically ativated scalpel produces less tissue damage during seromyotomy than electrosurgery. *Surg Endosc*. 1993;7:213.

58. Meltzer RC, Hoenig DM, Chrostek CA, Amaral JF. Porcine seromyotomies using an ultrasoniccally activated scalpel. *Surg Endosc*. 1994;8:253.

59. Kennedy JS, Stranahan PL, Taylor KD, Chandler JG. High-burst-strength, feedback-controlled bipolar vessel sealing. *Surg Endosc*. 1998;12:876-8.

60. Hoeing DM, Chrostec CA, Amaral JF. Laparoscopic coagulation shears: alternative methods of hemostatic control of unsupported tissue. *J Endourol*. 1996;10:431-3.

61. Kusunoki M, Shoji Y, Yanagi H, Yamamura T. Transanal mucosectomy using an ultrasonically activated scalpel for ulcerative colitis. *Surg Today*. 1999;29:392-4.

62. Harold KL, Pollinger H, Matthews BD, Kercher KW, Sing RF, Heniford BT. Comparison of ultrasonic energy, bipolar thermal energy, and vascular clips for the hemostasis of small-, medium-, and large-sized arteries. *Surg Endosc*. 2003;17:1228-30.

63. Diamantis T, Kontos M, Arvelakis A, Syroukis S, Koronarchis D, Papalois A, Agapitos E, Bastounis E, Lazaris AC. Comparison of monopolar electrocoagulation, bipolar electrocoagulation, ultracision, and ligasure. *Surg Today*. 2006;36:908-13.

64. Wetter LA, Payne JH, Kirshenbaum G, Podoll EF, Bachisky T, Way LW. The ultrasonic dissector facilitates laparoscopic cholecystectomy. *Arch Surg*. 1992;127(10):1195-8.

65. Tsimoyiannis EC, Jabarin M, Glantzounis G, Lekkas ET, Siakas P, Stefanaki-Nikou S. Laparoscopic cholecystectomy using ultrasonically activated coagulating shears. *Surg Laparosc Endosc*. 1998;8(6):421-4.

66. Sietses C, Eljbuts QAJ, von Bomberg BM, Ciesta MA. Ultrasonic energy vs. monopolar electrocautery in laparoscopic cholecystectomy, influence on the postoperative systemic immune response. *Surg Endosc*. 2001;15:69-71.

67. Janssen IMC, Swank DJ, Boonstra O, Knipscheer BC, Klinkenbijl JHG, Van Goor H. Randomised clinical trials of ultrasonic versus electrocautery dissection of the gallbladder in laparoscopic cholecystectomy. *Br J Surg*. 2003;90:799-803.

68. Cengiz Y, Jänes A, Grehn A, Israelsson LA. Randomised trial of traditional dissection with electrocautery versus ultrasonic fundus – first dissection in patients undergoing laparoscopic cholecystectomy. *Br J Surg.* 2005;92(7):810-3.

69. Bessa SS, Al-Fayoumi TA, Katri KM, Awad AT. Clipless laparoscopic cholecystectomy by ultrasonic dissection. *J Laparoendosc Adv Surg Tech.* 2008;18(4):593-8.

70. Sasi W. Dissection by ultrasonic energy versus monopolar electrosurgical energy in laparoscopic cholecystectomy. *JSLS*. 2010;14:23-34.

71. Campbell PA, Cresswell AB, Frank TG, Cuschieri A. Real-time thermography during energized vessel sealing and dissection. *Surg Today*. 2006;36:908-13.

72. Emam TA, Cuschieri A. How safe is high-power ultrasonic dissection? *Ann Surg*. 2003;237:186-91.

73. Sutton PA, Awad S, Perkins AC, Lobo DN. Comparison of lateral thermal spread using monopolar and bipolar diathermy, the harmonic scalpel and the ligasure. *Br J Surg.* 2010;97:428-33.

74. Karle H, Hansen NE. Changes in the red cell membrane induced by a small rise in temperature. *Scand J Clin Lab Invest*. 1970;26:169-74.

75. Vance DE, Vance JE, editors. *Biochemistry of lipids, lipoprotein, and membranes*. 4th ed. Amsterdam: Elsevier; 1991.

76. Buxbaum E. Fundamentals of Protein Structure and Function. Springer: New York, 2007.

77. Cushing H. Electrosurgery as an aid to the removal of intracranial tumors. *Surg Gynecol Obstet*. 1928;47:751-84.

78. O'Connor JL, Bloom DA. William T. Bovie and electrosurgery. *Surgery*. 1996;119(4):390-6.

79. Mulder CJJ. Zapping Zenker's diverticulum: gastroscopic treatment. *Can J Gastroenterol*. 1999; 13: 405–7.

80. Vogelsang A, Preiss C, Neuhaus H, Schumacher B. Endotherapy of Zenker's diverticulum using the needle-knife technique: long-term follow-up. *Endoscopy*. 2007;39:131-6.

81. Fama AF, Moore EJ, Kasperbauer JL. Harmonic Scalpel in the treatment of Zenker's diverticulum. *Laryngoscope*. 2009;119(7):1265-9.

82. Sharp DB, Newman JR, Magnuson S. Endoscopic management of Zenker's diverticulum: stapler assisted versus harmonic ace. *Laryngoscope*. 2009;119(10):1906-12.

83. Allen J, Belafsky PC. Endoscopic cricopharyngeal myotomy for Zenker diverticulum using the harmonic scalpel. *Ear Nose Throat J*. 2010;89(5):216-8.

84. Gutschow CA, Hamoir M, Rombaux P, Otte JB, Gocette L, Collard JM. Management of pharyngoesophageal (Zenker's) diverticulum: which technique? *Ann Thorac Surg.* 2002;74:1677-82.

85. Richtsmeier WJ. Endoscopic management of Zenker diverticulum: the staple-assisted approach. *Am J Med.* 2003;115(Suppl 3A):175S-178S.

86. Chang CW, Burkey BB Netterville JL, Courey MS, Garrett CG, Bayles SW. Carbon dioxide laser endoscopic diverticulotomy versus open diverticulectomy for Zenker diverticulum. *Laryngoscope*. 2004;114:519-27.

87. Richtsmeier WJ. Myotomy length determinants in endoscopic staple-assisted esophagodiverticulostomy for small Zenker's diverticula. *Ann Otol Rhinol Laryngol*. 2005;114:341-6.

88. van Eeden S, Llyod RV, Tranter RM. Comparison of the endoscopic stapling technique with more established procedures for pharyngeal pouches: results and patient satisfaction survey. *J Laryngol Otol.* 1999;113(3):237-40.

89. Smith SR, Genden EM, Urken ML. Endoscopic stapling technique for the treatment of Zenker diverticulum vs standard open-neck technique. *Arch Otolaryngol Head Neck Surg*. 2002;128:141-4.

90. Zaninotto G, Narne S, Constantini M, Molena D, Cutrone C, Portale G, Constantino M, Rizzeto C, Basili U, Ancona E. Tailored approach to Zenker's diverticula. *Surg Endosc*. 2003;17(1):129-33.

91. Wirth D, Kern B, Guenin MO, Montali I, Peterli R, Ackermann C, von Flue M. Outcome and quality of life aflter open surgery versus endoscopic stapler-assisted esophagodiverticulostomy for Zenker's-diverticulum. *Dis Esophagus.* 2006;19(4):294-8.

92. Bonavina L, Bona D, Abraham M, Saino G, Abate E. Long-term results of endosurgical and open surgical approach for Zenker diverticulum. *World J Gastroenterol*. 2007;13(8):2586-9.

93. Rizzetto C, Zaninotto G, Costantini M, Bottin R, Finotti E, Zanatta L, Guirroli E, Ceolin M, Nicoletti L, Ruol A, Ancona E. Zenker's Diverticula: Feasibility of a Tailored Approach Based on Diverticulum Size. *J Gastrointest Surg*. 2008;12:2057-65.

94. Cook IJ, Dodds WJ, Dantas RO, Massey B, Kern MK, Lang IM, Brasseur JG, Hogan WJ. Opening mechanisms of the human upper esophageal sphincter. *Am J Pyshiol.* 1989;257:G748-59.

95. Dantas RO, Kern MK, Massey BT, Dodds WJ, Kahrilas PJ, Brasseur JG, Cook IJ, Lang IM. Effect of swallowed bolus variables on oral and pharyngeal phases of swallowing. *Am J Physiol*. 1990;258:G675-81.

96. Lerut T, van Raemdonck D, Guelinckx P, Dom R, Geboes K. Zenker's diverticulum: is a myotomy of the cricopharyngeus useful? How long should it be? *Hepatogastroenterology*. 1992;39:127-31.

97. Zaninotto G, Costantini M, Boccu C, Anselmino M, Parenti A, Guidolin D, Ancona E. Functional and morphological study of the cricopharyngeal muscle in patients with Zenker's diverticulum. *Br J Surg.* 1996;83:1263-7.

98. Venturi M, Bonavina L, Colombo L, Antoniazzi L, Bruno A, Mussini E, Peracchia A. Biochemical markers of upper esophageal sphincter compliance in patients with Zenker's diverticulum. *J Surg Res*. 1997;70:46-8.

99. Ishioka S, Felix VN, Sakai P, Melo J, Pinotti HW. Manometric study of the upper esophageal sphincter before and after endoscopic management of Zenker's diverticulum. *Hepatogastroenterology*. 1995;42:628-32.