Caio Sergio Rizkallah Nahas

Rastreamento da displasia anal em pacientes infectados pelo HIV : há concordância entre o esfregaço anal e a biópsia guiada por anuscopia de alta resolução?

Tese apresentada à Faculdade de Medicina da Universidade de São Paulo para obtenção de título de Doutor em Ciências

Programa de: Cirurgia do Aparelho Digestivo

Orientador: Prof. Dr. Ivan Cecconello

São Paulo

2012

Dados Internacionais de Catalogação na Publicação (CIP)

Preparada pela Biblioteca da
Faculdade de Medicina da Universidade de São Paulo

©reprodução autorizada pelo autor

Nahas, Caio Sergio Rizkallah
Rastreamento da displasia anal em pacientes infectados pelo HIV : há concordância entre o esfregaço anal e a biópsia guiada por anuscopia de alta resolução? / Caio Sergio Rizkallah Nahas. -- São Paulo, 2012.
Tese(doutorado)--Faculdade de Medicina da Universidade de São Paulo. Programa de Cirurgia do Aparelho Digestivo.
Orientador: Ivan Cecconello.

Descritores: 1.Canal anal 2.Soropositividade para HIV 3.Carcinoma in situ 4.Infecções por papillomavirus 5.Técnicas citológicas 6.Doenças do ânus 7.Neoplasias do ânus 8.Diagnóstico 9.Carcinoma de células escamosas 10.Lesões pré-cancerosas 11.Neoplasia intra-epitelial cervical 12.Biópsia 13.Colposcopia 14.Esfregaço vaginal 15.Doenças sexualmente transmissíveis 16.Citodiagnóstico 17.Sexualidade

USP/FM/DBD-052/12

Aos Pacientes,

A razão primeira da medicina, suas ciências e deste estudo.

Aos meus pais, Rosemarie e Sergio Carlos,

Meus maiores exemplos de valores morais.
Obrigado pelo estímulo contínuo em todos os aspectos de minha vida pessoal e profissional.
Acima de tudo, obrigado por oferecerem aos três filhos, proteção eterna, amortecendo as quedas e vibrando com as conquistas.

Aos meus queridos irmãos Tatiana e Cristiano, com amor e gratidão pela amizade e companheirismo de sempre.

À minha amada Juliana,

Minha princesa, minha alegria, minha vida.

O carinho e a compreensão serão eternos...

AGRADECIMENTOS

Ao Professor Ivan Cecconello, por sua amizade, pelo empenho em minha formação profissional e pessoal, pela disponibilidade na orientação objetiva e segura quando da elaboração desta tese, pelas oportunidades a mim oferecidas, por seus aconselhamentos sempre equilibrados, exemplo como pessoa, médico e professor.

Ao Doutor Edesio Vieira da Silva Filho pelo comprometimento, lealdade, bondade e ilimitados esforços em nossas atividades semanais assistenciais e de pesquisa, sem os quais teria sido impossível a realização desse trabalho.

Ao Professor Aluísio Augusto Cotrim Segurado, Coordenador Científico do Serviço de Extensão ao Atendimento de Pacientes com HIV/AIDS do Hospital das Clinicas da FMUSP pelo carinho, pelo espírito acadêmico e pela valiosa contribuição na elaboração e dissertação deste trabalho.

À Doutora Eliana Bataglia Gutierrez, diretora do Serviço de Extensão ao Atendimento de Pacientes HIV/AIDS do Hospital das Clínicas da FMUSP, pelo apoio, estímulo e envolvimento em nosso estudo.

Ao Doutor Fabio Cesar Atui pela amizade, apoio e incentivo a introdução científica desde meu período acadêmico, além da participação nas nossas atividades assistenciais e de pesquisa em nossos ambulatórios. Por todo estimado apoio na elaboração e execução deste trabalho.

Às enfermeiras Delsa Nagata e Hatsue Suga, e às auxiliares de enfermagem Maria Aparecida Lopes, Claudia Barbosa de Oliveira, Sandra Renata Costa e Valdilene da Costa Rachas Bonfim, por todo carinho,

disponibilidade e valiosos esforços no atendimento aos nossos pacientes no Serviço de Extensão ao Atendimento de Pacientes HIV/AIDS do Hospital das Clínicas da FMUSP.

Ao Doutor Carlos Frederico Sparapan Marques, fraterno amigo, pela irrestrita colaboração e parceria em nossas atividades diárias.

Aos Professores Murray Brennan, Jose Guillem, Douglas Wong (in memorian) e Larissa Temple pelos ensinamentos em cirurgia oncológica e aprimoramento científico durante meu Fellowship no Departamento de Cirurgia do Memorial Sloan-Kettering Cancer Center de Nova Iorque.

Ao Professor Dr. Stephen Goldstone do Hospital Mont Sinai de Nova Iorque pelos ensinamentos sobre os métodos de rastreamento do câncer anal durante meu estágio em seu serviço.

Ao Professores Luiz Augusto Carneiro D´Albuquerque e José Jukemura pela orientação junto à Pós-Graduação da Disciplina de Cirurgia do Aparelho Digestivo da FMUSP, pela amizade, disponibilidade e prestatividade.

Ao Professor William Carlos Nahas, querido tio, pelo incentivo constante e incansável apoio pessoal e profissional.

Ao meu tio-avô Professor Pedro Nahas (in memorian) pelo pioneirismo da medicina e coloproctologia em nossa família.

Ao Professor Henrique Walter Pinotti (in memorian) pelos ensinamentos e incentivo ao meu ingresso na Pesquisa e na Cirurgia do Aparelho Digestivo desde o meu período acadêmico.

Aos Professores Angelita Habr-Gama, José Hyppólito da Silva (in memorian), Desiderio Roberto Kiss, Sylvio Figueiredo Bocchini, Magaly Gemio Teixiera, Paulo Arruda Alves, Fabio Guilherme M. Campos, Afonso Henrique S. Sousa Jr, Carlos Walter Sobrado Junior, e José Márcio Neves Jorge do Serviço de Cirurgia do Colon e Reto do HCFMUSP por todos os valiosos ensinamentos e contribuições em minha residência médica e formação em cirurgia colorretal.

Ao Professor Paulo Hoff, Diretor do Instituto do Câncer do Estado de São Paulo, pelo estímulo quando da realização desse trabalho e pelo fundamental apoio no tratamento conjunto dos pacientes com câncer anal.

Ao Professor Wilson Modesto Pollara, pela amizade, estímulo e incentivo durante minhas atividades científicas e pelo exemplo de liderança.

Ao Professor Ulysses Ribeiro Junior pela amizade, estímulo, exemplo de espírito acadêmico e valiosa orientação na minha formação.

Aos Doutores José Luis Lourenção, Marcelo Rodrigues Borba e Rodrigo Ambar Pinto, companheiros de jornada, minha gratidão pelo entusiasmo, amizade e lealdade em nossos contatos diários.

Aos Doutores Antonio Rocco Imperiale e Sergio Eduardo Alonso Araujo, pela amizade, apoio e incentivo a introdução científica desde meu período acadêmico.

Ao Dr. René Gerhard do Departamento de Anatomia Patológica do Hospital das Clínicas da Universidade de São Paulo pelo empenho na avaliação anatomo-patológica dos espécimes desse estudo.

Aos acadêmicos Mariana Yumi e Raphael Genevcius pelo entusiasmo e incansável colaboração durante todas as fases dessa pesquisa.

Ao Sr. Rogério Rosciutto, pela precisa e eficiente colaboração nos estudos estatísticos.

A Sras. Fabiana Renata Soares Bispo e Vilma de Jesus Libério pela atenção e incentivo ao meu desempenho na Pós-Graduação.

Ao Sr. Marcos Retzer pelo empenho e talento natural durante a realização das ilustrações incluídas nesta Tese.

A todos os Professores, Residentes, Enfermeiros e Funcionários da Disciplina de Cirurgia do Aparelho Digestivo e Coloproctologia do Hospital das Clínicas da Faculdade de Medicina da Universidade de São Paulo e do Instituto do Câncer do Estado de São Paulo.

Esta tese está de acordo com as seguintes normas, em vigor no momento desta publicação:

Referências: adaptado de International Committee of Medical Journals Editors (Vancouver)

Universidade de São Paulo. Faculdade de Medicina. Serviço de Biblioteca e Documentação. Guia de apresentação de dissertações, teses e monografias / elaborado por Anneliese Carneiro da Cunha, Maria Julia de A. L. Freddi, Maria Fazanelli Crestana, Marinalva de Souza Aragão, Suely Campos Cardoso, Valéria Vilhena. 3a ed. – São Paulo: Divisão de Biblioteca e Documentação - DBD/FMUSP, 2011.

Abreviaturas dos títulos de periódicos de acordo com *List of Journals Indexed in Index Medicus*

Sumário

Lista de abreviaturas,siglas e símbolos xii
Lista de Figuras xiv
Lista de Tabelas..... xv
Resumo xvi
Summary xvii

1 INTRODUÇÃO 1
1.1 Considerações sobre o câncer anal 2
1.2 Estudos que avaliaram a acurácia do esfregaço anal e sua concordância com os achados histológicos 9

2 OBJETIVO 19

3 MÉTODOS 21
3.1 Local do estudo 22
3.2 Seleção dos pacientes 22
3.3 Esfregaço anal (citologia) 25
3.4 Biópsia guiada por anuscopia de alta resolução (histologia) 28
3.5 Classificação anatomopatológica dos espécimes 33
3.6 Análise estatística 34

4 RESULTADOS 36

5 DISCUSSÃO 42

6 CONCLUSÃO 54

7 ANEXOS 56
Anexo 1 – Termo de consentimento informado. 57
Anexo 2 – Ficha de Coleta de Dados 59

8 REFERÊNCIAS 60

Lista de abreviaturas, siglas e símbolos

AAR	-	anuscopia de alta resolução
ASCUS	-	células escamosas atípicas de significado indeterminado (do inglês: *atypical squamous cells of undetermined significance* - ASCUS)
CEC	-	carcinoma espino-celular
CAPPesq	-	Comissão de Ética para a Análise de Projetos de Pesquisa
cel	-	células
cm	-	centímetro
CAPPesq	-	Comissão de Ética para a Análise de Projetos de Pesquisa
DNA	-	ácido desoxirribonucléico
ESP	-	especificidade
EUA	-	Estados Unidos da América
HCFMUSP	-	Hospital das Clínicas da Faculdade de Medicina da Universidade de São Paulo
HAART	-	terapia antiretroviral altamente ativa (do inglês: *highly active antiretroviral therapy* - HAART)
HIV	-	Vírus da Imunodeficiência Humana (do inglês: *Human immunodeficiency vírus* – HIV)
HPV	-	Papilomavírus Humano (do inglês: *Human Papillomavirus* – HPV)
HSH	-	homem que faz sexo com homem
HSIL	-	lesão escamosa intraepitelial de alto grau (do inglês: *high grade squamous intraepithelial lesion* - HSIL)
IC	-	intervalo de confiança

LSIL	-	lesão escamosa intraepitelial de baixo grau (do inglês: *low grade squamous intraepithelial lesion* - LSIL)
MA	-	Massachussetts
µL	-	microlitro
mm^3	-	milímetro cúbico
NC	-	North Carolina
NIA	-	neoplasia intraepitelial anal
NIC	-	neoplasia intraepitelial cervical
NR	-	não reportado
®	-	marca registrada
RR	-	risco relativo
SAS	-	programa estatístico (do inglês: *SAS*) – sem tradução
SEN	-	sensibilidade
SIDA	-	síndrome da imunodeficiência adquirida
SP	-	São Paulo
VPN	-	valor preditivo negativo
VPP	-	valor preditivo positivo
USA	-	*United States of America*
WA	-	Washington
%	-	por cento
=	-	igual a

Lista de Figuras

Figura 1 – Introdução da escova no canal anal 26

Figura 2 – Rotação da escova no canal anal.....26

Figura 3 – Aplicação do material colhido sobre a lâmina.....27

Figura 4 – Colocação da lâmina em solução de álcool a 70%.....27

Figura 5 – Colposcópio utilizado para realização do exame de anuscopia de alta resolução 28

Figura 6 – Introdução de gaze embebida em solução de ácido acético a 3% no canal anal através do anuscópio 30

Figura 7 – Permanência da gaze embebida em solução de ácido acético a 3% no canal anal para permitir absorção do ácido na mucosa 30

Figura 8 – Exame do canal anal através do colposcópio.....31

Figura 9 – Lesões acetobrancas positivas com aspecto de “pontilhado fino” sugestivas de displasia de baixo grau (NIA 1) – aumento de 25 vezes.....31

Figura 10 – Vasos anômalos tortuosos com aspecto de pontilhado grosseiro visto à anuscopia de alta resolução sugestivo de displasia de alto grau (NIA 2 / NIA 3) – aumento de 40xs 32

Figura 11 – Epitélio escamoso do canal anal com aspecto de “mosaico” visto à anuscopia de alta resolução sugestivo de displasia de alto grau (NIA 2 / NIA 3) – aumento de 25xs 32

Figura 12 – Biópsia com fórceps *baby Tischler* 33

Lista de Tabelas

Tabela 1 – Características dos estudos da literatura indexada que avaliaram a acurácia do esfregaço anal e sua concordância com os achados histológicos 14

Tabela 2 – Características de 222 indivíduos infectados pelo HIV em São Paulo (SP) entre setembro de 2006 e outubro de 2007 24

Tabela 3 – Associação das classificações citológica e histológica detalhadas de todas as amostras anais em 222 indivíduos infectados pelo HIV em São Paulo (SP) entre setembro de 2006 e outubro de 2007 38

Tabela 4 – Associação das classificações citológica e histológica de três categorias para todas as amostras anais em 222 indivíduos infectados pelo HIV em São Paulo (SP) entre setembro de 2006 e outubro de 2007 39

Tabela 5 – Associação das classificações citológica e histológica de duas categorias de todas as amostras anais para detecção de displasia de qualquer grau em 222 indivíduos infectados pelo HIV em São Paulo (SP) entre setembro de 2006 e outubro de 2007 39

Tabela 6 – Estimativas de sensibilidade, especificidade, valor preditivo positivo e valor preditivo negativo do esfregaço anal para detecção de displasia de qualquer grau em 222 indivíduos infectados pelo HIV em São Paulo (SP) entre setembro de 2006 e outubro de 2007 40

Tabela 7 – Associação das classificações citológica e histológica de duas categorias de todas as amostras anais para detecção de displasia de alto grau em 222 indivíduos infectados pelo HIV em São Paulo (SP) entre setembro de 2006 e outubro de 2007 41

Tabela 8 – Estimativas de sensibilidade, especificidade, valor preditivo positivo e valor preditivo negativo do esfregaço anal para detecção de displasia de alto grau em 222 indivíduos infectados pelo HIV em São Paulo (SP) entre setembro de 2006 e outubro de 2007 41

Resumo

Nahas CSR. *Rastreamento da displasia anal em pacientes infectados pelo HIV : Há concordância entre o esfregaço anal e a biópsia guiada por anuscopia de alta resolução?* São Paulo, 2012. Tese (doutorado) – Faculdade de Medicina, Universidade de São Paulo. 68p.

OBJETIVO: O objetivo deste estudo foi analisar a concordância entre o esfregaço anal e a biópsia guiada por anuscopia de alta resolução no diagnóstico da displasia anal em pacientes infectados pelo HIV. **MÉTODO**: Conduzimos uma análise transversal de pacientes infectados pelo HIV submetidos a rastreamento de displasia anal rotineiro. A concordância entre mensurações foi estimada por índice de *kappa* ponderado através de sistema de avaliação citológica e histológica de três categorias (normal, displasia de baixo grau, e displasia de alto grau). Estimativas de sensibilidade, especificidade e valores preditivos foram calculados através de sistema de avaliação citológica e histológica de duas categorias ("ausência de displasia" e "displasia de qualquer grau"). Estimativas foram calculadas também para a detecção de displasia de alto grau. **RESULTADOS:** No decorrer de um ano, 222 pacientes foram submetidos a 330 esfregaços anais seguidos de biópsias guiadas por anuscopia de alta resolução. Trezentos e onze (311) esfregaços com biópsias concomitantes foram satisfatórios. Considerando-se a histologia como padrão, a freqüência de displasia anal foi de 46%. O índice kappa ponderado para concordância entre o esfregaço anal e a biópsia foi de 0,20. Para detecção de displasia anal de qualquer grau, o esfregaço anal demonstrou sensibilidade de 61%, especificidade de 60%, valor preditivo positivo de 56% e valor preditivo negativo de 64%. Para displasia de alto grau, o esfregaço anal demonstrou sensibilidade de 16% e especificidade de 97%. **CONCLUSÃO**: Os resultados obtidos no presente estudo, em que comparamos os achados da citologia dos esfregaços com os achados histológicos das biópsias dirigidas pela anuscopia de alta resolução em pacientes infectados pelo HIV permitiram concluir que houve baixa concordância entre eles.

Descritores: 1.Canal anal 2.Soropositividade para HIV 3.Carcinoma in situ 4.Infecções por papillomavirus 5.Técnicas citológicas 6.Doenças do ânus 7.Neoplasias do ânus 8.Diagnóstico 9.Carcinoma de células escamosas 10.Lesões pré-cancerosas 11.Neoplasia intra-epitelial cervical 12.Biópsia 13.Colposcopia 14.Esfregaço vaginal 15.Doenças sexualmente transmissíveis 16.Citodiagnóstico 17.Sexualidade

Summary

Nahas CSR. *Screening anal dysplasia in HIV-infected patients : is there an agreement between anal pap smear and high resolution anoscopy guided biopsy?* [thesis]. São Paulo: "Faculdade de Medicina, Universidade de São Paulo"; 2012. 68p.

Purpose: To analyze the agreement between anal Pap smear and high resolution anoscopy guided biopsy to diagnose anal dysplasia in HIV-infected patients. **Methods:** Cross sectional analysis of HIV-infected patients receiving anal dysplasia screening as part of routine care. Agreement between measures was estimated by weighted kappa-statistics, using 3-tiered cytologic and histologic grading system (normal, low grade dysplasia, and high grade dysplasia). Estimates of sensitivity, specificity, and predictive values were calculated using a 2-tiered cytologic and histologic grading system (without dysplasia, and with dysplasia of any grade). Estimates were also calculated for the detection of high grade dysplasia. **Results:** Two hundred and twenty-two patients underwent 330 anal Pap smears followed by high resolution anoscopy guided biopsies in one year period. There were 311 satisfactory Pap smears with concurrent biopsy. Considering histology the standard, the frequency of anal dysplasia was 46 percent (95 percent confidence interval: 40-51 percent). Kappa-agreement between anal Pap smear and biopsy was 0.20 (95 percent confidence interval: 0.10 – 0.29). Anal Pap smear showed sensitivity of 61 percent, specificity of 60 percent, positive predictive value of 56 percent, and negative predictive value of 64 percent for detection of anal dysplasia of any grade. For high grade dysplasia, anal Pap smear showed sensitivity of 16 percent, and specificity of 97 percent. **Conclusion:** The present study showed a low concordance between anal Pap smears and high resolution anoscopy-guided biopsy.

Descriptors: 1.Anal Canal 2.HIV Seropositivity 3.Carcinoma in Situ 4.Papillomavirus Infections 5.Cytological Techniques 6.Anus Diseases 7.Anus Neoplasms 8.Diagnosis 9.Carcinoma, Squamous Cell 10.Precancerous Conditions 11.Cervical Intraepithelial Neoplasia 12.Biopsy 13.Colposcopy 14Vaginal Smears 15.Sexually Transmitted Diseases 16.Cytodiagnosis 17.Homosexuality

1 INTRODUÇÃO

1.1 Considerações sobre o câncer anal

As neoplasias malignas do ânus são raras, perfazendo 1,5% de todos os tumores malignos do trato gastrointestinal, e o carcinoma espinocelular (CEC) corresponde a 80% dos casos (Greenlee et al., 2001).

Apesar da incidência deste tumor na população geral ser muito baixa (1/100.000 indivíduos), num grupo especial, os homens que fazem sexo com outros homens (HSH), esta é relatada de 35/100.000 habitantes antes do início da epidemia do HIV (Daling et al.,1987).

Surpreendentemente, a incidência em HSH após a epidemia do HIV subiu significativamente para 70/100.000 habitantes (Daling et al.,1987) e ocorreu também uma modificação na distribuição por sexo da doença, de 1,6 mulheres/1 homem para 1,2 mulheres/1 homem (Chiao et al., 2005).

Outro estudo epidemiológico, realizado em Londres incluindo apenas HSH infectados pelo HIV, comprovou que a incidência aumentou de 35/100.000 indivíduos no período pré terapia antiretroviral altamente ativa (HAART) para 92/100.000 indivíduos no período pós HAART (Bower et al., 2004).

A ocorrência de CEC está fortemente associada à história de sexo anal receptivo e a infecções anogenitais pelo papilomavírus humano (HPV), principalmente na população masculina (Daling et al. 1987 e 2004 e Goldstone et al. 2001). Daling et al. (2004) estudando os espécimes cirúrgicos

de 306 indivíduos com CEC anal, identificaram a presença de DNA do HPV em 88% dos tumores. O DNA do HPV tipo 16 foi o tipo mais freqüentemente encontrado (73%), seguido pelo tipo 18 (7%) independentemente do sexo dos indivíduos. No subgrupo dos tumores pertencentes aos HSH, o DNA do HPV foi identificado em 97,7% dos casos. Daling et al. já haviam avaliado em 1987 os fatores de risco para câncer anal através de entrevistas e testes sanguíneos de 148 pessoas com câncer anal utilizando-se como grupo controle 166 pacientes com câncer de colon. Relataram que no sexo masculino, o hábito de intercurso anal receptivo foi fortemente associado à ocorrência de câncer anal, enquanto que no sexo feminino esta associação foi fraca. Entre os pacientes com câncer anal, 47% dos homens relataram intercurso anal e 28% das mulheres relataram antecedente pessoal de condilomas genitais, comparados a somente 2% no grupo controle.

Goldstone et al. (2001) ao realizarem esfregaço anal e biópsia guiada por anuscopia de alta resolução (AAR) em 200 HSH (131 infectados pelo HIV) com indicação para tratamento cirúrgico de patologia anorretal presumidamente benigna (79% indicados por condiloma) identificaram 60% de pacientes com displasia anal de alto grau e 3% com CEC invasivo. Entre os HSH indicados ao exame por lesões anais benignas não condilomatosas, 36% apresentaram displasia anal de alto grau e 8% apresentaram CEC. Esses dados levaram os autores a concluir que os HSH com indicação para tratamento de lesão anorretal benigna deveriam ser submetidos à AAR e biópsia de qualquer área anormal devido à alta prevalência de displasia anal de alto grau e CEC.

Acredita-se que o CEC anal, assim como o CEC do colo uterino, origina-se da progressão de uma lesão escamosa intraepitelial para um tumor invasivo (Palefsky et al., 1998a; Palefsky et al., 1998b; Palefsky et al., 1999). A neoplasia intraepitelial anal (NIA) é a lesão precursora do CEC anal e é classificada de acordo com seu grau de displasia encontrado na biópsia anal em displasia de baixo grau (NIA 1) ou displasia de alto grau (NIA 2 e 3). A displasia de alto grau está associada a um maior risco de progressão para câncer invasivo, embora tanto as displasias de baixo quanto de alto grau estejam associadas a um risco aumentado para o desenvolvimento do CEC anal (Palefsky et al., 1998a; Palefsky et al., 1998b; Palefsky et al., 1999).

Apesar de o rastreamento de NIA em pacientes de risco ainda ser discutido, há uma maior preocupação com os pacientes infectados pelo HIV. Diversos mecanismos como interação direta entre os vírus HPV e HIV, resposta imune atenuada e instabilidade cromossômica, podem explicar a maior prevalência e o curso mais agressivo de doenças associadas ao HPV em indivíduos infectados pelo HIV (Palefsky et al., 1999).

Critchlow et al. (1992) avaliaram a presença da infecção anal por HPV em 145 HSH, independentemente da presença de queixas proctológicas e identificaram o HPV em 31% dos infectados pelo HIV e em 8% dos não infectados pelo HIV. No subgrupo dos assintomáticos, o HPV foi detectado em 27% dos infectados pelo HIV e em 8% dos não infectados. Os autores concluíram que a infecção por HIV significava um risco aumentado para infecção anal por HPV.

Vernon et al. (1993) estudaram o efeito da proteína regulatória do HIV (Tat1) na expressão gênica direcionada pela região reguladora do HPV tipo 16. Utilizando uma linhagem de células de carcinoma cervical, observaram o aumento da expressão da proteína E2 devido à presença extracelular de Tat1 durante a cultivação de células infectadas pelo HIV. Os autores concluíram que o HIV pode modular a expressão gênica do HPV em cultura celular, e que a maior incidência de câncer do colo do útero em mulheres infectadas pelo HIV poderia estar associada à interação molecular entre o HIV e HPV.

À medida que aumenta a sobrevida de pacientes infectados pelo HIV devido ao progresso dos antiretrovirais, acredita-se que isso leve ao aumento da taxa de CEC anal (Chin-Hong et al., 2002). Em concordância a esta idéia, dados recentes sugerem que a prevalência de lesões precursoras do CEC anal não está diminuindo frente à HAART e que a taxa de CEC anal está aumentando entre indivíduos sob tratamento para infecção por HIV (Piketty et al., 2004; Palefsky et al., 2005). Isso foi demonstrado por Piketty et al. (2004) que avaliaram a prevalência de displasia anal em 45 HSH infectados pelo HIV em uso de HAART, através de exame citológico anal, biópsia anal e teste de detecção de DNA de HPV. Encontraram citologia alterada em 71% dos pacientes, dos quais 22% tinham displasia de alto grau, e detectaram o HPV em 80% dos casos. A presença de displasia e infecção por HPV foram similares tanto nos pacientes que exibiram melhora dos níveis de linfócitos T CD4+ quanto nos que não exibiram tal melhora após o uso de HAART. Desta forma, os autores concluíram que a prevalência de displasia e infecção por HPV era alta mesmo após melhora

imunológica com o uso de HAART. De maneira similar, Palefsky et al. (2005) realizaram um estudo prospectivo com 357 HSH infectados pelo HIV sem história de câncer anal através de um questionário detalhado sobre comportamento e antecedentes pessoais, exame de citologia anal, teste de tipagem de HPV, e AAR com biópsia para detecção de displasia anal, com o objetivo de examinar a associação da displasia anal ao uso de HAART. Observaram que 52% dos participantes tinham displasia de alto grau e 95% tinham infecção anal por HPV. Em uma análise multivariada, a detecção de seis ou mais tipos de HPV e uso de HAART foram associados à displasia, levando a conclusão de que a prevalência de displasia permaneceu alta em HSH infectados pelo HIV mesmo após a introdução de HAART.

Frente a esses dados, programas de rastreamento de lesões precursoras do carcinoma anal foram propostos para pacientes infectados pelo HIV. Goldie et al. (1999) realizaram uma análise de custo-benefício do programa de rastreamento de câncer anal em uma coorte hipotética de pacientes HSH infectados por HIV. Um modelo matemático foi desenvolvido para calcular custos e expectativa de vida para indivíduos rastreados e não rastreados para displasia e CEC anal usando o esfregaço em diferentes intervalos. O uso de esfregaço anal a cada dois anos, a partir do início da síndrome de imunodeficiência adquirida (SIDA), resultou em um ganho de 2,7 meses de expectativa de vida por um incremento de custo-benefício de 13 mil dólares por ano de vida salvo. O rastreamento anual proporcionou maior benefício com um incremento de custo de 16 mil dólares por ano de vida, enquanto que o rastreamento a cada seis meses ofereceria mínimo

beneficio quando comparado ao rastreamento anual. Os autores concluíram que o esfregaço anal realizado anualmente nesta população específica ofereceria benefícios de expectativa de vida a um custo comparável a outras intervenções preventivas aceitas.

Os componentes propostos em um programa de rastreamento de displasia anal, em analogia ao programa de rastreamento do CEC do colo uterino, incluem o exame citológico colhido através do esfregaço anal, seguido de anuscopia de alta resolução (AAR) com biópsias do epitélio do canal anal apenas nos pacientes com achado citológico anormal no esfregaço (Palefsky et al., 1997; Goldstone et al., 2001).

A confirmação diagnóstica da displasia anal deve ser feita pelo exame histológico do epitélio do canal anal obtido por biópsia, considerado o padrão ouro. Por isso, a AAR tem importante papel no sentido de facilitar a visualização de áreas suspeitas a serem biopsiadas. As características das displasias anais ao exame da AAR foram bem descritas por Jay et al. (1997) ao estudarem 385 biópsias de lesões anais de HSH. Os diagnósticos histológicos foram analisados com relação à cor, ao contorno, à superfície e ao padrão vascular das lesões do ânus. Esse estudo demonstrou que a aparência colposcópica dos diferentes graus de displasia foi similar àquelas descritas no cérvix e que a colposcopia na avaliação de doenças do ânus poderia diferenciar displasia de baixo grau da displasia de alto grau. Apesar disso, Surawicz et al. (1995) relataram ter encontrado evidências histológicas de displasia anal de alto grau em sete HSH com achados normais ao exame

de AAR, concluindo que a displasia anal de alto grau pode se desenvolver na zona profunda das glândulas anais e não ser visível à AAR.

Apesar de o diagnóstico de displasia ser confirmado pela biópsia do canal anal, o esfregaço anal tem um papel fundamental no rastreamento uma vez que é a ferramenta de triagem para selecionar aqueles indivíduos que merecem um estudo mais detalhado pela AAR (da mesma forma que o esfregaço cervical é o exame de triagem para colposcopia no rastreamento do câncer do colo de útero).

Embora o esfregaço cervical tenha demonstrado um bom desempenho no rastreamento do câncer do colo de útero com sensibilidade reportada entre 76,3% a 94,4% (Dibonito et al., 1993; Branca et al., 2001; Pan et al., 2003; Saha et al., 2005; Anderson et al., 2006), o uso do esfregaço como ferramenta de rastreamento do câncer anal ainda não está tão bem estabelecido. Na literatura identificamos estudos relatando sua experiência com o emprego do esfregaço anal e/ou AAR (Surawicz et al., 1993; De Ruiter et al., 1994; Jay et al., 1997; Palefsky et al., 1997; Friedlander et al., 2004; Mathews et al., 2004; Panther et al., 2004; Fox et al., 2005; Papaconstantinou et al., 2005; Arain et al., 2005; Jamieson et al., 2006; Nahas et al., 2006; Nadal et al., 2007; Cranston et al., 2007; Scott et al., 2008; Etienney et al., 2008; Anderson et al., 2008; Pereira et al., 2008; Siekas e Aboulafia, 2009; Charúa-Guindic et al., 2009; Berry et al., 2009; Calore et al., 2010; Gingelmaier et al., 2010; Salit et al., 2010; Nathan et al., 2010; Bean et al., 2010), porém apenas alguns desses estudos avaliaram a acurácia do esfregaço anal e sua concordância com os achados histológicos e, curiosamente, apresentaram resultados diferentes conforme detalhados a seguir.

1.2 Estudos que avaliaram a acurácia do esfregaço anal e sua concordância com os achados histológicos

De Ruiter et al. (1994) avaliaram a concordância citológica-histológica em 176 HSH (96% infectados por HIV) com 115 pares de espécimes disponíveis (esfregaço e biópsia anal). Considerando os achados histológicos como padrão ouro, a sensibilidade do exame citológico no diagnóstico de displasia de qualquer grau foi de 87,5% e a especificidade foi de 16,3%. Os autores concluíram que a citologia anal foi um método sensível, porém não específico na identificação de pacientes com displasia anal comprovada por biópsia.

Palefsky et al. (1997) avaliaram a capacidade da citologia anal para detecção de displasia anal comparando-a à anuscopia com ou sem biópsia em 658 HSH (407 infectados pelo HIV). Nos infectados pelo HIV, a sensibilidade, especificidade, valor preditivo positivo e valor preditivo negativo da citologia anal para detecção de displasia de qualquer grau foram respectivamente de 81%, 63%, 46% e 95%. Nos não infectados pelo HIV, a sensibilidade, especificidade, valor preditivo positivo e valor preditivo negativo da citologia anal foram respectivamente de 50%, 90%, 56% e 84%. Os autores concluíram que a citologia anal foi uma ferramenta útil para detectar displasia anal, particularmente em HSH infectados pelo HIV, apesar do grau da doença na citologia anal nem sempre corresponder ao grau histológico.

Friedlander et al. (2004) revisaram cegamente 78 exames citológicos de 51 pacientes (33 infectados pelo HIV). A avaliação da associação citológica-histológica foi realizada em 40 pares de espécimes disponíveis (esfregaço e biópsia guiada por anuscopia convencional ou AAR). A sensibilidade do exame citológico para diagnóstico de displasia de qualquer grau foi de 92%, porém a especificidade foi de apenas 50%. Os autores concluíram que a citologia anal foi um método sensível para rastreamento de pacientes com displasia anal, porém somente a biópsia guiada por anuscopia poderia determinar com maior acurácia o grau de displasia.

Mathews et al. (2004) avaliaram prospectivamente a concordância entre exame citológico e biópsia concomitantes no diagnóstico de displasia de alto grau em 154 pacientes. Os autores concluíram que a concordância entre os dois métodos foi baixa ao obterem um índice *kappa* de 0,36.

Panther et al. (2004) avaliaram retrospectivamente a associação citológica-histológica em 153 HSH (100 infectados pelo HIV) com 153 pares de espécimes disponíveis (citológico anal e biópsia anal ou excisão cirúrgica) realizados na mesma consulta ou num intervalo inferior a 3 meses. O exame citológico apresentou sensibilidade de 47% e especificidade de 90% para detecção de displasia de alto grau. Para detecção de displasia de baixo grau, a citologia apresentou sensibilidade de 68% e especificidade de 48%. Os autores concluíram que o esfregaço anal foi impreciso na detecção de displasia de alto grau. Porém, a sensibilidade foi razoável para a detecção de displasia de qualquer grau, o que por si só, indica um potencial de displasia de alto grau em exames histológicos de HSH.

Fox et al. (2005) avaliaram retrospectivamente a associação citológica-histológica em 99 HSH (89 infectados pelo HIV) com 160 pares de espécimes disponíveis (citológico anal e biópsia anal guiada por AAR). O exame citológico apresentou sensibilidade de 83%, especificidade de 38%, valor preditivo positivo de 86% e valor preditivo negativo de 33% para detecção de displasia de qualquer grau. Os autores concluíram que o esfregaço anal foi um exame de fácil realização e teve sensibilidade e especificidade comparáveis ao relatado na literatura para o esfregaço cervical.

Papaconstantinou et al. (2005) pesquisaram a capacidade do esfregaço anal de detectar displasia anal exclusivamente de alto grau em 47 pacientes (43 do sexo masculino) com condilomas anais comparando aos achados de biópsias anais e relataram uma sensibilidade de 42% e especificidade de 96%.

Arain et al. (2005) avaliaram retrospectivamente a acurácia do esfregaço anal em 71 pacientes que foram submetidos a uma biópsia confirmatória (56 casos) ou novo esfregaço (15 casos) num intervalo inferior a 6 meses. O esfregaço inicial apresentou uma sensibilidade de 98% e especificidade de 30% para detecção de displasia de qualquer grau. Para detecção de displasia de alto grau, a sensibilidade foi de 9% e a especificidade foi de 3%. Os autores concluíram que o esfregaço anal teve alta sensibilidade para detecção de displasia de qualquer grau, porém pouca sensibilidade na detecção de displasia de alto grau.

Cranston et al. (2007) submeteram 244 indivíduos do sexo masculino a citologia anal de triagem, sendo que 93 deles apresentaram um resultado alterado e assim foram submetidos à AAR e biópsia anal. O valor preditivo

positivo para detecção de qualquer grau de displasia anal confirmada pela biópsia foi de 95,7%, enquanto que para detecção de displasia de alto grau foi de 55,9% . O índice kappa de concordância entre os métodos foi de 0,37. Os autores concluíram que a citologia anal anormal foi altamente indicativa de displasia anal na biópsia, porém a concordância entre o esfregaço e a biópsia foi baixa com relação ao grau de displasia.

Nadal et al. (2007) realizaram esfregaço do canal anal em 102 pacientes infectados por HIV, sendo 86 do sexo masculino, com queixas anorretais. Após um exame proctológico completo, determinou-se que a sensibilidade e especificidade do esfregaço anal foram de 74% e 61%, respectivamente. Os autores concluíram que a citologia pode ser usada para diagnosticar lesões precursoras do câncer anal.

Charúa-Guindic et al. (2009) estudaram a prevalência de displasia anal em 44 indivíduos com hábito de intercurso anal receptivo (40 do sexo masculino, 10 pacientes infectados pelo HIV). O esfregaço anal apresentou uma sensibilidade de 75,8% e especificidade de 3,3% para detecção de displasia anal de qualquer grau. Os autores concluíram que o esfregaço anal teve alta sensibilidade apesar de baixa especificidade na detecção da displasia anal.

Berry et al. (2009) avaliaram o desempenho da citologia anal em 125 HSH (35 infectados pelo HIV) com displasia anal de alto grau confirmada por biópsia guiada por AAR. Nos infectados pelo HIV a sensibilidade da citologia anormal para detectar displasia de alto grau foi de 87%, e nos não infectados foi de 55%. Os autores concluíram que a sensibilidade da citologia anal foi maior nos infectados pelo HIV.

Bean et al. (2010) avaliaram retrospectivamente os resultados de esfregaços anais de 118 pacientes infectados pelo HIV. Utilizando-se biópsias cirúrgicas disponíveis em apenas 36 pacientes, a sensibilidade, especificidade, valor preditivo negativo e valor preditivo positivo do esfregaço anal no diagnóstico de displasia anal de qualquer grau foram de 92%, 8%, 33% e 67%, respectivamente. Os autores concluíram que a citologia anal teve alta sensibilidade na detecção de displasia anal.

Salit et al. (2010) avaliaram a concordância citológica-histológica em 401 HSH infectados pelo HIV com 401 pares de espécimes disponíveis (citológico anal e biópsia anal guiada por AAR) colhidos na mesma consulta para detecção exclusivamente de displasia de alto grau. O exame citológico apresentou sensibilidade de 76% e especificidade de 54% para detecção de displasia de qualquer grau. Para detecção de displasia de alto grau, a citologia apresentou sensibilidade de 21% e especificidade de 38%. Os autores concluíram que a citologia anal tem alta sensibilidade para o diagnóstico de displasia de qualquer grau, porém baixa sensibilidade para a detecção de displasia anal de alto grau.

Nathan et al. (2010) avaliaram a associação citológica-histológica em 395 indivíduos (93% masculinos, 54% infectados pelo HIV) com 288 pares de espécimes disponíveis (citológico anal e biópsia anal guiada por AAR) realizados na mesma consulta para detecção de displasia anal e reportaram que o exame citológico apresentou sensibilidade de 70% e especificidade de 67% para detecção de displasia de qualquer grau.

As características dos estudos supracitados estão apresentadas na Tabela 1.

Tabela 1 – Características dos estudos da literatura indexada que avaliaram a acurácia do esfregaço anal e sua concordância com os achados histológicos

Autores	Ano	População de Estudo	Meio de coleta	Número de amostras citológic. satisfat.	Classific. Citológ. Bethesda	Método de Comparação (Padrão)	Número de amostras histológicas concomitantes satisfatórias	Resultados	Concordância (kappa ponderado)
De Ruiter et al	1994	176 HSH 96% HIV+	Fixação em lâmina	154	Pré 2001	AAR com ou sem biópsia	115	SEN =87% ESP = 16% VPP = 37% VPN = 70%	NR
Palefsky et al	1997	658 HSH 62% HIV+	Fixação em lâmina	1844	Pré 2001	AAR com ou sem biópsia	NR	SEN* =81% ESP* = 63% VPP* = 46% VPN* = 95% SEN† =50% ESP† = 90% VPP† = 56% VPN† = 84%	NR
Friedlander et al	2003	51 (33 HIV+)	75 em meio líquido + 3 Fixados em lâmina	72	2001	Anuscopia convencional ou AAR com ou sem biópsia	40	SEN = 92% ESP = 50%	NR
Mathews et al	2004	1864 HIV+	Fixação em lâmina	154	Pré 2001	Biópsia guiada por AAR	154	NR	0,36

AAR: Anuscopia de alta resolução, ESP: Especificidade, HSH: Homem que faz sexo com homem, NA: Não se aplica, NR: Não relatado, SEN: Sensibilidade, VPN: Valor preditivo negativo ,VPP: Valor preditivo positivo, * HIV+, levando em conta ASCUS como displasia, †HIV-, levando em conta ASCUS como displasia.

Continua...

Continuação Tabela 1

Autores	Ano	População de Estudo	Meio de coleta	Número de amostras citológic. satisfat.	Classific. Citológ. Bethesda	Método de Comparação (Padrão)	Número de amostras histológicas concomitantes satisfatórias	Resultados	Concordância (kappa ponderado)
Panther et al	2004	153 MSM (65% HIV+)	Fixação em lâmina	153	2001	Biópsia guiada por AAR ou cirurgica	153	Baixo grau SEN =68% ESP = 48% VPP = 59% VPN = 57% Alto grau SEN =47% ESP = 90% VPP = 81% VPN = 65%	NR
Fox et al	2005	99 MSM 90% HIV+	Fixação em lâmina	160	2001	Biópsia guiada por AAR	160	SEN = 83% ESP = 38% VPP = 86% VPN = 33%	NR
Papaconstantinou et al	2005	47 (43 masc.)	Meio líquido	47	2001	AAR	47	Alto grau SEN = 42% ESP = 96%	NR
Arain et al	2005	198	Meio líquido	200	2001	Biópsia cirúrgica (56) ou novo raspado(15)	biópsia (56) ou novo raspado (15)	Qqer grau SEN =98% ESP = 30% VPP = 89% VPN = 80% Alto grau SEN =9% ESP = 3% VPP = 75% VPN = 41%	NR

AAR: Anuscopia de alta resolução, ESP: Especificidade, HSH: Homem que faz sexo com homem, NA: Não se aplica, NR: Não relatado, SEN: Sensibilidade, VPN: Valor preditivo negativo ,VPP: Valor preditivo positivo, * HIV+, levando em conta ASCUS como displasia, †HIV-, levando em conta ASCUS como displasia.

Continua...

Continuação Tabela 1

Autores	Ano	População de Estudo	Meio de coleta	Número de amostras citológic. satisfat.	Classific. Citológ. Bethesda	Método de Comparação (Padrão)	Número de amostras histológicas concomitantes satisfatórias	Resultados	Concordância (kappa ponderado)
Cranston et al	2007	244 MSM HIV+	Meio líquido	235	2001	Biópsia guiada por AAR	93	NR	0,37
Nadal et al	2007	102 HIV+ (86 masc.)	Fixação em lâmina	101	2001	Exame proctológico completo	NA	Qqer grau SEN = 74% ESP= 61%	NR
Charúa-Guindic et al	2009	44 (40 masc., 10 HIV+)	NR	44	2001	Biópsia guiada por AAR	44	Qqer grau SEN = 76% ESP = 3% VPP = 62% VPN =6%	NR
Berry et al	2009	125 HSH (35 HIV+)	Meio líquido	125	2001	Biópsia guiada por AAR	78	Alto grau SEN = 87%(HIV+) SEN =55% (HIV-)	NR
Bean et al	2010	118 HIV+	Meio líquido	118	2001	Biópsia cirúrgica	36	Qqer grau SEN =92% ESP = 8% VPP = 33% VPN = 67%	NR

AAR: Anuscopia de alta resolução, ESP: Especificidade, HSH: Homem que faz sexo com homem, NA: Não se aplica, NR: Não relatado, SEN: Sensibilidade, VPN: Valor preditivo negativo ,VPP: Valor preditivo positivo, * HIV+, levando em conta ASCUS como displasia, †HIV-, levando em conta ASCUS como displasia.

Continua...

Conclusão Tabela 1

Autores	Ano	População de Estudo	Meio de coleta	Número de amostras citológic. satisfat.	Classific. Citológ. Bethesda	Método de Comparação (Padrão)	Número de amostras histológicas concomitantes satisfatórias	Resultados	Concordância (kappa ponderado)
Salit et al	2010	401 HSH HIV+	Meio líquido	401	2001	Biópsia guiada por AAR	401	Qqer grau SEN =76% ESP = 54% VPP = 78% VPN = 52% Ato grau SEN =21% ESP = 38% VPP = 44% VPN = 78%	NR
Nathan et al	2010	395 (93% masc., 54% HIV+)	Meio líquido	584	2001	Biópsia guiada por AAR	288	Qqer grau SEN =70% ESP = 67% VPP = 97% VPN = 11% Alto grau SEN =81% SPE = 37% VPP = 30% VPN = 85%	NR
Estudo atual	2008	222 HIV+	Fixação em lâmina	311	2001	Biópsia guiada por AAR	311	Qqer grau SEN =61% ESP = 60% VPP = 56% VPN = 64%	0,20

AAR: Anuscopia de alta resolução, ESP: Especificidade, HSH: Homem que faz sexo com homem, NA: Não se aplica, NR: Não relatado, SEN: Sensibilidade, VPN: Valor preditivo negativo ,VPP: Valor preditivo positivo, * HIV+, levando em conta ASCUS como displasia, †HIV-, levando em conta ASCUS como displasia.

Frente aos estudos descritos acima, de uma maneira geral, percebe-se que a sensibilidade do esfregaço anal é de moderada a boa, e que a especificidade variável para detecção da displasia de qualquer grau. Quanto à displasia de alto grau, os resultados são mais variáveis, o que torna a concordância entre os dois métodos um pouco baixa quando se estratifica os resultados em diferentes graus de displasia.

Partindo destas premissas, desenhamos um estudo transversal para avaliar em nosso serviço a concordância entre os exames citológicos provenientes dos esfregaços anais e os achados histológicos de biópsias anais obtidas através da AAR, realizados simultaneamente, em indivíduos infectados pelo HIV.

2 OBJETIVO

Analisar a concordância entre os resultados citológicos obtidos através de esfregaços anais e os histológicos provenientes de biópsias guiadas por anuscopia de alta resolução (AAR) no diagnóstico da displasia anal em pacientes infectados pelo HIV.

3 MÉTODOS

3.1 Local do estudo

As avaliações clínicas e coletas dos esfregaços anais e biópsias guiadas por anuscopia de alta resolução (AAR) foram realizadas em uma mesma consulta em 222 pacientes no Ambulatório de Coloproctologia do Serviço de Extensão ao Atendimento de Pacientes HIV/AIDS do Hospital das Clínicas da Faculdade de Medicina da Universidade de São Paulo (HCFMUSP) entre setembro de 2006 e outubro 2007. As avaliações anatomopatológicas dos espécimes foram realizadas no mesmo período no Departamento de Patologia do HCFMUSP.

3.2 Seleção dos pacientes

O presente estudo foi aprovado pela Comissão de Ética para Análise de Projetos de Pesquisa (CAPPesq) da Diretoria Clínica do HCFMUSP sob Protocolo de Pesquisa número 0794/01. Todos os pacientes assinaram um termo de consentimento livre esclarecido antes de serem incluídos no estudo (anexo 1).

Participaram voluntariamente 222 pacientes do Serviço de Extensão ao Atendimento de Pacientes HIV/AIDS do HCFMUSP submetidos ao

rastreamento rotineiro de displasia anal. O critério de inclusão foi o diagnóstico de infecção por HIV, independentemente da apresentação de queixas proctológicas. Os critérios de exclusão foram (1) diagnóstico anterior e/ou tratamento de câncer anal (ressecção cirúrgica, quimioterapia e/ou radioterapia); e (2) intolerância à anuscopia devido a dor por manipulação cirúrgica prévia (como fissura anal, estenose anal) ou por doença infecciosa anorretal ou inflamatória concomitante.

Informações demográficas e clínicas, incluindo contagem de linfócitos T CD4+, carga viral de HIV sanguínea, e uso de terapia antiretroviral altamente ativa (HAART), assim como história de prática de sexo anal receptivo, foram coletados através de um questionário padrão (anexo 2) e exames laboratoriais antes do exame físico. Os 222 pacientes foram submetidos a 330 esfregaços anais seguidos de biópsia guiada por AAR ao longo de doze meses (alguns desses pacientes foram examinados mais de uma vez ao longo desse período).

Excluindo-se exames insatisfatórios por celularidade insuficiente (2% dos esfregaços anais e 6% das biópsias), houve um total de 311 esfregaços com biópsias simultâneas que puderam ser aproveitados para análise. A maioria dos pacientes era do sexo masculino (85%), 82% relataram a prática de sexo anal receptivo, 78% faziam uso de HAART, 66% apresentaram carga viral do HIV no sangue <400 cópias/ml, e 65% apresentavam condilomas anais e/ou perianais ao exame físico.

As características dos pacientes estão descritas na Tabela 2.

Tabela 2 – Características de 222 indivíduos infectados pelo HIV em São Paulo (SP) entre setembro de 2006 e outubro de 2007

Características	
Idade Mediana, Anos (Variação)	42 (22-66)
Distribuição por sexo	85% masculino
Tempo de diagnóstico da infecção por HIV, Anos (Variação)	10,1 (1-22)
Contagem sanguínea de linfócito T CD4+ (cel/µL)	
< 200	8%
200 – 499	41%
>499	51%
Carga viral HIV sanguínea (cópias/mL)	
<400	66%
>400	34%
Uso de HAART	
Não	22%
Sim	78%
Sexo anal receptivo	
Não	18%
Sim	82%
Presença de condiloma anal e/ou perianal ao exame físico	
Não	35%
Sim	65%

HAART – terapia antiretroviral altamente ativa

Medidas de rastreamento incluíram esfregaço anal com escova do tipo *cytobrush* e fixação convencional de lâmina, assim como AAR com biópsia realizada por examinador único.

3.3 Esfregaço anal (citologia)

O esfregaço anal foi assim realizado: cada paciente foi colocado em posição genu-peitoral e teve uma escova tipo *cytobrush* inserida pelo menos três centímetros no canal anal. A seguir, a escova era removida exercendo-se leve pressão contra as paredes do canal anal em movimento de rotação de 360 graus, realizando três rotações completas, de modo a maximizar a coleta de células representativas de toda a sua circunferência (Figuras 1 e 2). O material coletado era colocado em uma lâmina padrão de vidro (Figura 3), aplicando-se suavemente a escova sobre toda a extensão de apenas uma das faces da lâmina mantendo-se concomitantemente um movimento rotacional da escova sobre seu próprio eixo. A seguir, a lâmina era imersa em um frasco individual com solução alcoólica a 70% (Figura 4). O examinador sempre realizava o esfregaço anal utilizando luvas descartáveis sem a realização prévia de toque retal ou inserção de qualquer instrumento ou substância no canal anal para evitar interferências na celularidade.

Figura 1 – Introdução da escova no canal anal

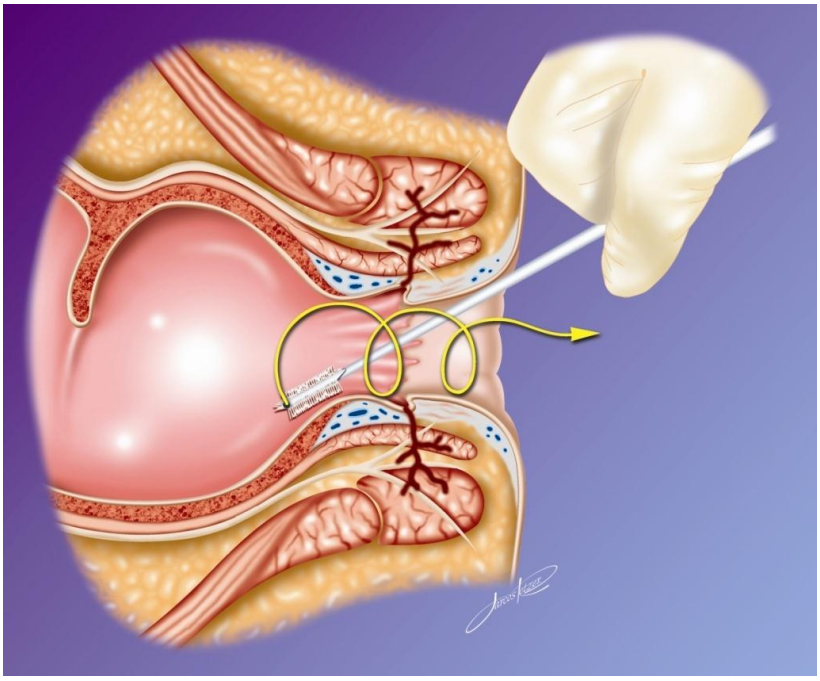

Figura 2 – Rotação da escova no canal anal

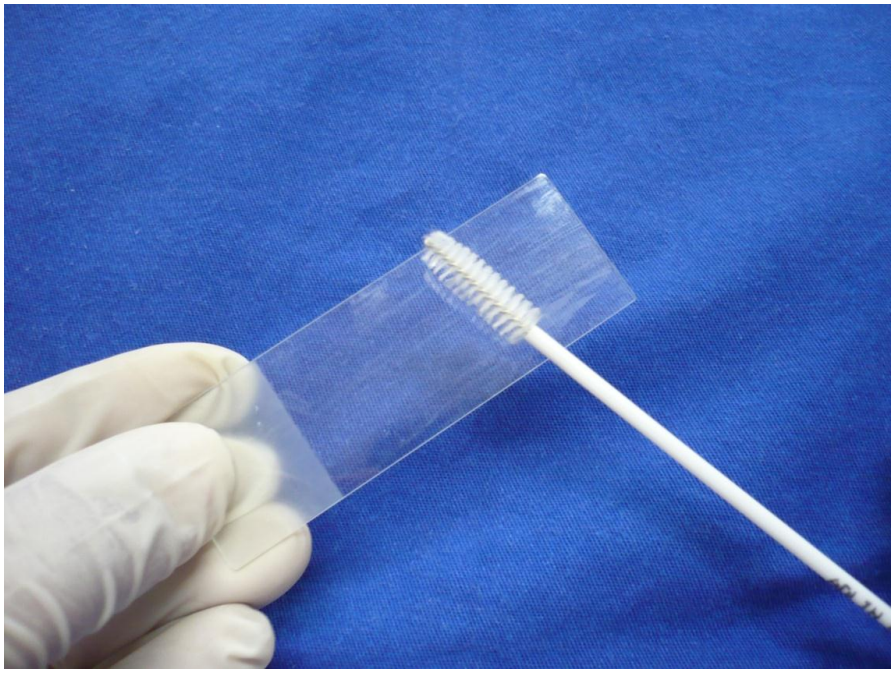

Figura 3 – Aplicação do material colhido sobre a lâmina



Figura 4 – Colocação da lâmina em solução de álcool a 70%

3.4 Biópsia guiada por anuscopia de alta resolução (histologia)

A AAR foi realizada com o uso do colposcópio ginecológico convencional da marca D.F.Vasconcelos modelo MC-M12311 (São Paulo, Brasil) (Figura 5). Todos os exames foram realizados pelo mesmo examinador, imediatamente após coleta de esfregaço anal mantendo o paciente na posição genu-peitoral.

Figura 5 – Colposcópio utilizado para realização do exame de anuscopia de alta resolução

Após lubrificação do canal anal com gel de xilocaína a 2% e realização de exame anorretal digital, um anuscópio descartável plástico também lubrificado com gel de xilocaína a 2% era inserido de modo a permitir a colocação de uma gaze embebida em solução de ácido acético a 3% presa em sua extremidade distal a uma pinça Cheron (Figura 6). O anuscópio era então removido e a gaze permanecia no canal anal por quarenta segundos de modo a permitir absorção do ácido acético pela mucosa anal (Figura 7). Após remoção da gaze, o anuscópio era novamente inserido e o exame de AAR era realizado. Neste momento, o examinador trocava de luvas e movimentava o anuscopio descartável somente com a mão esquerda enquanto movimentava o colposcópio exclusivamente com a mão direita a fim de evitar contaminação do aparelho de colposcopia. O canal anal era visualizado em diversos níveis de ampliação (de 5x a 40x) com o colposcópio (Figura 8). Eram identificadas áreas do epitélio do canal anal que haviam sido coradas com ácido acético a 3% (áreas aceto-brancas) e que tinham aparência suspeita para displasia, tais como a presença de alterações vasculares que pudessem gerar um aspecto visual de “pontilhados finos”, ou de “pontilhados grosseiros”, ou aspecto de “mosaico” (Figuras 9, 10 e 11). Biópsias eram então realizadas sem infiltração anestésica nas áreas suspeitas do canal anal com fórceps do tipo *baby Tischler* (Figura 12). Nos casos onde não havia áreas suspeitas de epitélio displásico, sempre uma biópsia aleatória do epitélio da zona de transição anal “visualmente normal” era realizada.

Figura 6 – Introdução de gaze embebida em solução de ácido acético a 3% no canal anal através do anuscópio

Figura 7 – Permanência da gaze embebida em solução de ácido acético a 3% no canal anal para permitir absorção do ácido na mucosa

Figura 8 – Exame do canal anal através do colposcópio

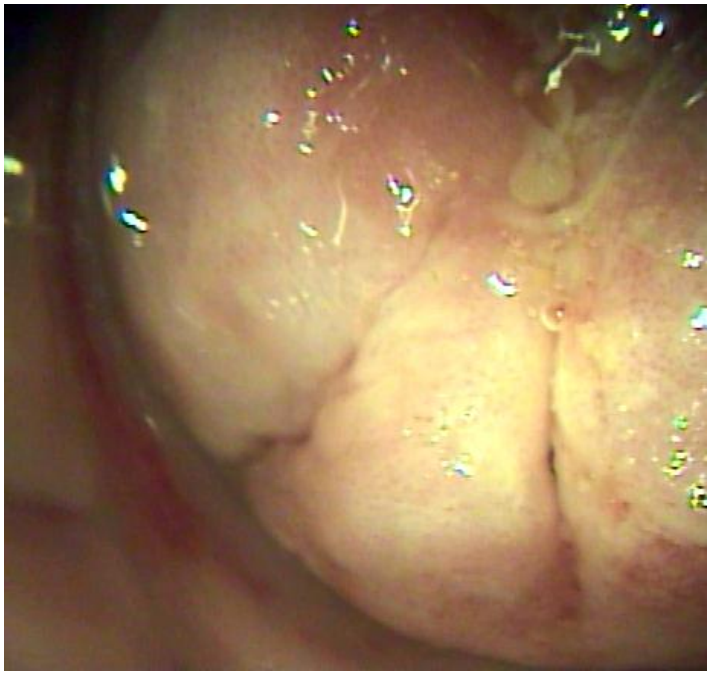

Figura 9 – Lesões acetobrancas positivas com aspecto de “pontilhado fino” sugestivas de displasia de baixo grau (NIA 1) – aumento de 25 vezes

Figura 10 – Vasos anômalos tortuosos com aspecto de pontilhado grosseiro visto à anuscopia de alta resolução sugestivo de displasia de alto grau (NIA 2 / NIA 3) – aumento de 40xs

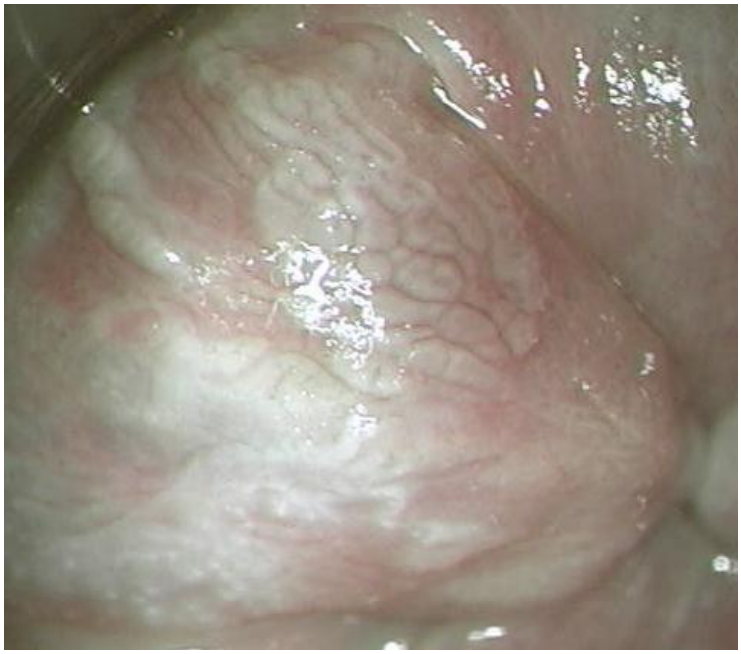

Figura 11 – Epitélio escamoso do canal anal com aspecto de “mosaico” visto à anuscopia de alta resolução sugestivo de displasia de alto grau (NIA 2 / NIA 3) – aumento de 25xs

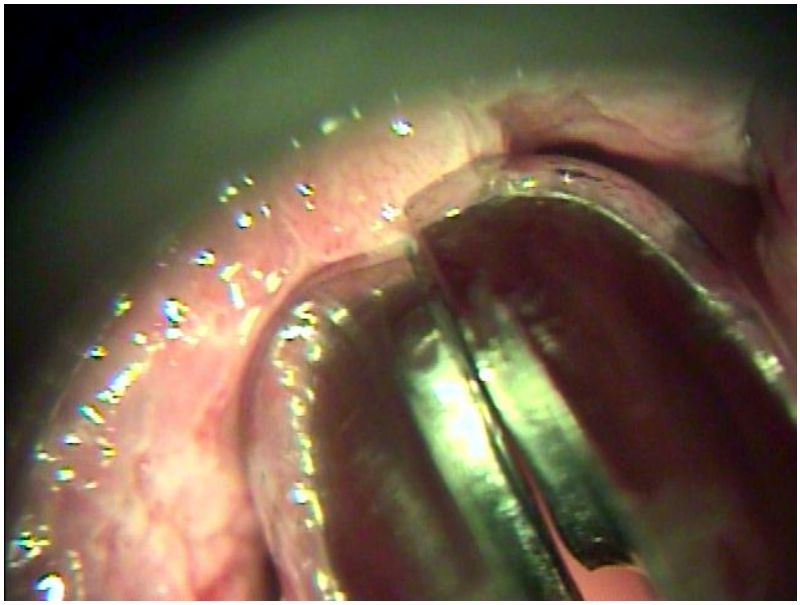

Figura 12 – Biópsia com fórceps *baby Tischler*

3.5 Classificação anatomopatológica dos espécimes

Os resultados dos exames citológicos anais foram classificados como normal, células escamosas atípicas de significância incerta (ASCUS), lesão intraepitelial escamosa de baixo grau (LSIL), lesão intraepitelial escamosa de alto grau (HSIL) e carcinoma espinocelular (CEC), utilizando o critério atual para avaliação citológica do cérvix (Solomon et al., 2002).

Os resultados histológicos do canal anal foram classificados como normal, condiloma, NIA 1, NIA 2, NIA 3 e CEC.

3.6 Análise estatística

Para fins estatísticos, os resultados dos esfregaços anais foram inicialmente estratificados em três categorias: (1) normal, (2) displasia de baixo grau (incluindo ASCUS e LSIL), e (3) displasia de alto grau (incluindo HSIL). De modo semelhante, os resultados histológicos foram estratificados em três categorias: (1) normal, (2) displasia de baixo grau (incluindo condiloma e NIA 1), e (3) displasia de alto grau (incluindo NIA 2 e NIA 3). Os resultados das biópsias foram codificados na categoria mais grave nos casos em que mais de uma biópsia fora realizada. Como não houve nenhum caso de resultado histológico e/ou citológico de CEC, esse não foi incluído em nenhuma categoria. A avaliação da concordância entre os dois métodos foi realizada através do cálculo do índice kappa ponderado (índice estatístico utilizado para calcular a reprodutibilidade quando as variáveis são ordinais e os resultados podem ser expressos por mais de duas categorias). Para estas três categorias de avaliação citológica e histológica, comparando os resultados do esfregaço anal e da biópsia, os pesos utilizados foram 1, 0,5 e 0.

Também avaliamos a concordância entre os dois métodos através de um sistema de avaliação citológico e histológico de duas categorias. Para isso, a citologia foi estratificada em (1) “sem displasia”, que incluiu resultados citológicos normais, e (2) “com displasia”, que incluiu ASCUS, LSIL e HSIL. Da mesma maneira, o resultado histológico foi dividido em duas categorias: (1) “sem displasia”, que incluiu resultados histológicos normais, e (2) “com displasia”, que incluiu condiloma, NIA 1, NIA 2 e NIA 3. Considerando-se a

histologia como padrão, as estimativas de sensibilidade, especificidade e valores preditivos do esfregaço anal para detecção de displasia de qualquer grau foram calculadas.

Por fim, também avaliamos a possibilidade do esfregaço anal detectar especificamente a displasia de alto grau através de um sistema de avaliação citológico e histológico de duas categorias. Neste caso, os resultados citológicos foram divididos em (1) “sem displasia de alto grau”, que incluiu resultado normal, ASCUS e LSIL, e (2) “com displasia de alto grau”, que incluiu somente HSIL. Quanto aos resultados histológicos, foram considerados como (1) ”sem displasia de alto grau” os resultados histológicos normal, condiloma ou NIA 1, e (2) “com displasia de alto grau” os resultados NIA 2 e NIA 3. Considerando-se a histologia como padrão, as estimativas de sensibilidade, especificidade e valores preditivos do esfregaço anal para diagnosticar displasia de alto grau foram calculadas.

Todos os dados foram inseridos num banco de dados utilizando o *software Microsoft Excel (Microsoft Corporation, WA, USA).* A análise estatística foi realizada utilizando o *software SAS 8.0 (SAS Institute Inc., Cary, NC, USA)*.

4 RESULTADOS

Entre setembro 2006 e outubro 2007, duzentos e vinte e dois pacientes foram submetidos a 330 esfregaços anais seguidos de biópsia guiada por anuscopia de alta resolução (AAR). Dois por cento dos esfregaços anais e seis por cento das biópsias foram considerados insatisfatórios para análise anatomopatológica devido à celularidade insuficiente. Sendo assim, houve um total de 311 esfregaços com biópsias simultâneas adequadas para análise neste estudo.

Os exames foram bem tolerados pela grande parte dos pacientes, sendo que alguns relataram um pequeno desconforto durante a coleta. A AAR também foi bem tolerada e pôde ser concluída sem interrupções por todos os pacientes. Com relação às biópsias, alguns pacientes relataram dor leve e um mínimo sangramento auto-limitado. Apenas seis participantes do estudo apresentaram uma síndrome vaso-vagal sem síncope logo após o exame ainda na sala de execução do procedimento, caracterizada por sudorese intensa, escurecimento da visão e tontura. Todos se recuperaram em poucos minutos apenas com repouso em decúbito dorsal. Não foi observada nenhuma outra complicação.

Os exames histológicos mostraram uma prevalência global de 46% [IC 95%: 40%; 51%] de displasia anal de qualquer grau nas amostras. As biópsias aleatórias de 86 casos sem suspeita de displasia revelaram oito

(10%) lesões de baixo grau. Os graus histológicos emparelhados com as amostras citológicas estão na Tabela 3.

Tabela 3 – Associação das classificações citológica e histológica detalhadas de todas as amostras anais em 222 indivíduos infectados pelo HIV em São Paulo (SP) entre setembro de 2006 e outubro de 2007

Citologia	**Histologia**				**TOTAL**
	Normal	NIA 1	NIA 2	NIA 3	
Normal	101	49	5	2	157
ASCUS	14	6	4	0	24
Baixo grau (NIA 1)	51	51	6	9	117
Alto grau (NIA 2/3)	3	5	3	2	13
TOTAL	169	111	18	13	311

Nota/Legenda:
NIA – neoplasia intraepitelial anal
ASCUS – células escamosas atípicas de significado indeterminado (do inglês: *atypical squamous cells of undetermined significance* - ASCUS)

A Tabela 4 apresenta a associação das classificações citológica e histológica de três categorias de todas as amostras. Ao considerar-se a histologia como padrão, epitélio normal (ausência de displasia) foi corretamente diagnosticado no esfregaço anal em 101 das 169 amostras (60%). Displasia de baixo grau foi corretamente diagnosticada em 57 das 111 amostras (51%), e displasia de alto grau foi corretamente diagnosticada em cinco das 31 amostras (16%). O índice kappa ponderado de concordância entre os exames esfregaço anal e biópsia concomitante guiada por AAR foi de 0,20 [IC 95%: 0,10; 0,29].

Tabela 4 – Associação das classificações citológica e histológica de três categorias para todas as amostras anais em 222 indivíduos infectados pelo HIV em São Paulo (SP) entre setembro de 2006 e outubro de 2007

Citologia	**Histologia**			**TOTAL**	**Kappa Ponderado**	**(IC95%)**
	Normal (%)	Baixo grau (%)	Alto grau (%)			
Normal	101 (33)	49 (16)	7 (2)	157 (51)		
Baixo grau	65 (21)	57 (18)	19 (6)	141 (45)	0,20	0,10 – 0,29
Alto grau	3 (1)	5 (2)	5 (2)	13 (4)		
TOTAL	169 (54)	111 (36)	31 (10)	311 (100)		

A associação das classificações citológica e histológica de duas categorias de todas as amostras anais para detecção de displasia de qualquer grau está demonstrada na Tabela 5.

Tabela 5 – Associação das classificações citológica e histológica de duas categorias de todas as amostras anais para detecção de displasia de qualquer grau em 222 indivíduos infectados pelo HIV em São Paulo (SP) entre setembro de 2006 e outubro de 2007

Citologia	**Histologia**		**TOTAL**
	Ausência de displasia (%)	Displasia (%)	
Ausência de displasia	101 (32)	56 (18)	157 (50)
Displasia	68 (22)	86 (28)	154 (50)
TOTAL	169 (54)	142 (46)	311 (100)

Ao considerar-se histologia como padrão, a presença de displasia de qualquer grau foi corretamente diagnosticada pelo esfregaço anal em 86 das 142 amostras (sensibilidade de 60%, IC 95%: 52%; 69%). A ausência de displasia foi corretamente diagnosticada em 101 das 169 amostras (especificidade de 60%, IC 95%: 52%; 67%). O esfregaço anal apresentou 68 falsos positivos (valor preditivo positivo de 56%, IC 95%: 48%; 64%) e 56 falsos negativos (valor preditivo negativo de 64%, IC 95%: 56%; 72%) (Tabela 6).

Tabela 6 – Estimativas de sensibilidade, especificidade, valor preditivo positivo e valor preditivo negativo do esfregaço anal para detecção de displasia de qualquer grau em 222 indivíduos infectados pelo HIV em São Paulo (SP) entre setembro de 2006 e outubro de 2007

Medida	**Estimativa (%)**	**IC 95%**
Sensibilidade	61	52 – 69
Especificidade	60	52 – 67
Valor preditivo positivo	56	48 – 64
Valor preditivo negativo	64	56 – 72

A associação das classificações citológica e histológica de duas categorias de todas as amostras anais para detecção de displasia de alto grau está demonstrada na Tabela 7.

Tabela 7 – Associação das classificações citológica e histológica de duas categorias de todas as amostras anais para detecção de displasia de alto grau em 222 indivíduos infectados pelo HIV em São Paulo (SP) entre setembro de 2006 e outubro de 2007

Citologia	**Histologia**		**TOTAL**
	Ausência de alto grau (%)	Alto grau (%)	
Ausência de alto grau	272 (87)	26 (8)	298 (96)
Alto grau	8 (3)	5 (2)	13 (4)
TOTAL	280 (90)	31 (10)	311 (100)

Ao considerar-se histologia como padrão, a presença de displasia de alto grau foi corretamente diagnosticada pelo esfregaço anal em cinco das 31 amostras (sensibilidade de 16%, IC 95%: 6%; 34%). A ausência de displasia de alto grau foi corretamente diagnosticada em 272 das 280 amostras (especificidade de 97%, IC 95%: 94%; 99%). O esfregaço anal apresentou oito falsos positivos (valor preditivo positivo de 39%, IC 95%: 14%; 68%) e 26 falsos negativos (valor preditivo negativo de 91%, IC 95%: 88%; 94%) (Tabela 8).

Tabela 8 – Estimativas de sensibilidade, especificidade, valor preditivo positivo e valor preditivo negativo do esfregaço anal para detecção de displasia de alto grau em 222 indivíduos infectados pelo HIV em São Paulo (SP) entre setembro de 2006 e outubro de 2007

Medida	**Estimativa (%)**	**IC 95%**
Sensibilidade	16	6 – 34
Especificidade	97	94 – 99
Valor preditivo positivo	39	14 – 68
Valor preditivo negativo	91	88 – 94

5 DISCUSSÃO

Este estudo demonstrou que houve uma baixa concordância entre os achados do esfregaço anal e da biópsia anal guiada por anuscopia de alta resolução (AAR) sendo relevante pelos seguintes aspectos: (1) avaliou de forma prospectiva, como objetivo primário, o uso do esfregaço anal como ferramenta de rastreamento para detectar displasia anal em um alto número de pacientes; (2) incluiu apenas pacientes infectados pelo HIV; e (3) obteve-se biópsia guiada por AAR concomitante para todas as amostras citológicas.

Nossos dados sugerem que um esfregaço anal cujo resultado é normal em pacientes infectados pelo HIV não deveria excluir a necessidade de outras avaliações, como a AAR para descartar a displasia anal nesta população de alto risco.

Após o uso do esfregaço anal na detecção de lesões precursoras de câncer de células escamosas no epitélio cervical ter sido exaustivamente indicada (DiBonito et al., 1993; Mayeaux et al., 1995), surgiram trabalhos na literatura sobre o uso do esfregaço anal para o rastreamento de lesões precursoras do câncer do ânus (Surawicz et al., 1993; De Ruiter et al., 1994; Palefsky et al., 1997; Friedlander et al., 2004; Mathews et al., 2004; Panther et al., 2004; Fox et al., 2005; Papaconstantinou et al., 2005; Arain et al., 2005; Nadal et al., 2007; Cranston et al., 2007; Etienney et al., 2008; Anderson et al., 2008; Pereira et al., 2008; Scott et al, 2008; Berry et al., 2009; Charúa-Guindic et al., 2009; Salit et al., 2010; Nathan et al., 2010;

Bean et al., 2010; Gingelmaier et al., 2010; Calore et al., 2010). Porém apenas 15 estudos publicados na literatura indexada tiveram como objetivo primário avaliar a acurácia do esfregaço anal na detecção de displasia do canal anal (De Ruiter et al., 1994; Palefsky et al., 1997; Friedlander et al., 2004; Mathews et al., 2004; Panther et al., 2004; Fox et al., 2005; Papaconstantinou et al., 2005; Arain et al., 2005; Nadal et al., 2007; Cranston et al., 2007; Berry et al., 2009; Charúa-Guindic et al., 2009; Salit et al., 2010; Nathan et al., 2010; Bean et al., 2010).

É importante deixar claro a dificuldade em comparar resultados da literatura com os nossos dados, pois os estudos apresentam algumas diferenças em relação a sua metodologia descritas a seguir.

Berry et al. (2009) e Papaconstantinou et al. (2005) tiveram como objetivo primário avaliar o desempenho do esfregaço anal para a detecção de displasia de alto grau exclusivamente, enquanto que De Ruiter et al. (1994), Palefsky et al. (1997), Friedlander et al. (2004), Mathews et al. (2004), Fox et al. (2005), Nadal et al. (2007), Cranston et al. (2007), Charúa-Guindic et al. (2009), e Bean et al. (2010) avaliaram o desempenho do esfregaço anal para a detecção de qualquer grau de displasia. Já Arain et al. (2005), Salit et al. (2010) e Nathan et al. (2010), avaliaram a detecção de displasia de qualquer grau e displasia de alto grau. Finalmente, Panther et al. (2004) avaliaram o desempenho na detecção de displasia de baixo e alto grau separadamente.

Nas séries anteriores, a maioria da população era representada por pacientes infectados pelo HIV, variando de 54% a 100%. O número total de

pacientes variou de 44 a 1.864. Em todos os estudos, a histologia foi o método padrão para avaliar as características do desempenho da citologia anal. No entanto, nessas séries, amostras citológicas e histológicas simultâneas não estavam disponíveis para todos os casos, uma vez que biópsias do epitélio anal não eram realizadas na ausência de áreas suspeitas de displasia à anuscopia convencional ou de alta resolução. Em contrapartida, em nosso estudo realizamos biópsias aleatórias da zona de transição do epitélio anal mesmo nos casos em que não havia sido detectada área de epitélio suspeita para displasia na tentativa de diminuir a falha de diagnóstico, uma vez que a displasia anal pode não ser visível à AAR conforme demonstrado por Surawicz et al. (1995). Corroborando com esses autores, 10% das biópsias aleatórias de nosso estudo apresentaram displasia de baixo grau.

A AAR com ácido acético a 3% foi utilizada como método exclusivo para obter as amostras histológicas em nossa série, assim como na maioria dos outros estudos (De Ruiter et al., 1994; Palefsky et al., 1997; Mathews et al., 2004; Fox et al., 2005; Papaconstantinou et al., 2005; ; Cranston et al., 2007; Berry et al., 2009; Charúa-Guindic et al., 2009; Salit et al., 2010; Nathan et al., 2010;), o que presumidamente eleva o nível de precisão de detecção de epitélio anormal para biópsia, conforme descrição anterior (Jay et al., 1997). Já Friedlander et al. (2004) utilizaram a anuscopia convencional em parte de seus casos, enquanto que Panther et al. (2004), Arain et al. (2005) e Bean et al. (2010) utilizaram como amostras histológicas os espécimes resultantes de biópsias cirúrgicas . Nadal et al. (2007) utilizaram

o exame proctológico completo como método comparativo ao esfregaço anal na detecção de displasia.

Estimativas de sensibilidade, especificidade e valores preditivos foram relatadas em outros estudos. Em nosso estudo, a citologia anal demonstrou sensibilidade moderada (61%) para detecção de displasia de qualquer grau, porém relativamente baixa quando comparado com De Ruiter et al. (1994) (87%), Friedlander et al. (2004) (92%), Arain et al. (2005) (98%) , Charúa-Guindic et al. (2009) (76%), Bean et al. (2010) (92%), Salit et al. (2010) (76%), Nadal et al. (2007) (74%), Fox et al. (2005) (83%), e Palefsky et al. (1999) (81% para a população infectada pelo HIV).

Na nossa experiência, a especificidade foi moderada (60%) quando comparada a variação de 3% a 96% nos outros estudos (De Ruiter et al., 1994; Palefsky et al., 1997; Friedlander et al., 2004; Mathews et al., 2004; Panther et al., 2004; Fox et al., 2005; Papaconstantinou et al., 2005; Arain et al., 2005; Nadal et al., 2007; Cranston et al., 2007; Charúa-Guindic et al., 2009; Salit et al., 2010; Nathan et al., 2010; Bean et al., 2010).

No colo uterino, em três estudos a sensibilidade para detecção de displasia de qualquer grau variou de 78 a 87%, enquanto que a especificidade variou de 66 a 90% (DiBonito et al., 1993; Branca et al., 2001; Anderson et al., 2008). Saha et al. (2005) reportaram sensibilidade de 60% para detecção de displasia de baixo grau e 100% para displasia de alto grau, demonstrando que o esfregaço cervical correspondeu significativamente aos achados histológicos cervicais. Pan et al. (2003) utilizaram o esfregaço cervical em meio liquido (*ThinPrep*®) e relataram 66% de sensibilidade para

displasia de alto grau, 53% de sensibilidade para displasia de baixo grau e 78% de sensibilidade para displasia de qualquer grau.

A sensibilidade do esfregaço anal para o diagnóstico de displasia de alto grau no nosso estudo foi de 16%. No entanto, deve ser notado que o rastreamento não é um evento único e precisa ser repetido, de modo que, caso uma lesão não seja notada naquele evento, um esfregaço anormal será detectado em uma observação em série, desencadeando uma AAR antes do desenvolvimento de um câncer.

O índice de concordância kappa ponderado foi calculado somente nos estudos de Mathews et al. (2004) (kappa=0,36) e Cranston et al. (2007) (kappa=0,37*)*. Apesar de terem sido mais altos do que em nossa série, é preciso notar que ainda estão abaixo do nível desejado de concordância. No entanto, em estudos que comparam o uso dos dois métodos para detecção de displasia no epitélio cervical, Mayeaux et al. (1995) relataram um índice kappa ponderado de 0,18, em contrapartida a um índice kappa ponderado de 0,65 relatado por DiBonito et al. (1993). É necessário lembrar que estas análises não levaram em conta outras fontes de variáveis na interpretação da citologia e histologia que puderam ser exploradas através da avaliação da concordância inter-observadores e intra-observador na avaliação de espécimes cervicais por patologistas dedicados ao assunto. Para estudar isso, Willocx et al. (1987) fizeram com que 8 citopatologistas independentes revisassem cegamente 28 esfregaços cervicais que apresentavam discordâncias com achados histológicos. O índice kappa de concordância foi de 0,36 e a sensibilidade do citologista com referência à histologia variou de

71% a 86%, enquanto que a especificidade variou de 18% a 62%. Esses resultados levaram os autores a concluir que o diagnóstico citológico destes casos de discordância apresenta confiabilidade limitada.

Stoler e Schiffman (2001) avaliaram a concordância entre experientes patologistas de quatro centros clínicos e quatro grupos de qualidade em patologia (*Pathology Quality Control Group*) na avaliação de espécimes cervicais provenientes de 4.948 esfregaços, 2.237 biópsias colposcópicas e 535 espécimes cirúrgicos. Para todos os três tipos de amostras, os patologistas dos centros clínicos superestimaram a gravidade da displasia em relação aos patologistas dos Centros de Qualidade. A reprodutibilidade das interpretações citológicas foi moderada (kappa: 0,46, IC 95%: 0,44; 0,48), assim como a reprodutibilidade das interpretações das biópsias (kappa: 0,46, IC 95%: 0,43; 0,49) e espécimes cirúrgicos (kappa: 0,49, IC 95%: 0,44; 0,55). Esses achados demonstraram que existe substancial variabilidade interpretativa entre patologistas bem treinados para todos os tipos de espécimes cervicais, um problema que supostamente poderia acontecer também na avaliação de espécimes anais.

Corroborando com essa informação, Colquhoun et al. (2003) documentaram apenas concordância moderada (kappa ponderado de 0,57 a 0,70) entre três patologistas revisando as mesmas 190 biópsias anais. No mesmo estudo, a concordância foi novamente somente moderada (kappa ponderado de 0,64) quando um mesmo patologista revisava cegamente a mesma biópsia em momentos distintos.

Lytwyn et al. (2005) também relataram uma concordância moderada entre quatro patologistas independentes na interpretação de 120 esfregaços e 155 biópsias anais de HSH infectados pelo HIV. O valor do índice de kappa ponderado para a concordância geral foi de 0,54 [IC 95%: 0,49; 0,59] para amostras de citologia e 0,59 [IC 95%: 0,55; 0,63] para os espécimes de biópsias. Os valores médios dos índices kappa para o acordo de pares entre os patologistas e concordância com o consenso, foram, respectivamente, 0,69 e 0,77 para a citologia e 0,66 e 0,75 para a biópsia. Pelo menos três patologistas estavam de acordo em 92 (76,7%) amostras citológicas e 134 (86,5%) amostras de biópsia.

Vale ressaltar, entretanto, que a baixa concordância entre citologia e histologia em nosso estudo e nos demais não é um sério problema em termos de manejo clínico, visto que o limiar citológico para proceder a uma AAR é a presença de qualquer sinal sugestivo de possível lesão intraepitelial escamosa (ASCUS, LSIL e HSIL).

Ao contrastar os nossos resultados com os relatados em outras séries, questões técnicas específicas devem ser levadas em consideração. Primeiramente, o método de coleta das amostras citológicas na literatura foi heterogêneo. A técnica convencional de fixação de lâmina foi empregada por De Ruiter et al. (1994), Palefsky et al. (1997), Mathews et al. (2004), Panther et al. (2004), Fox et al. (2005), Nadal et al. (2007) e no estudo atual, enquanto que o sistema de coleta em meio líquido (*Thin-Prep*® (Cytyc, Boxborough, MA)) foi usado por Friedlander et al. (2004), Papaconstantinou

et al. (2005), Arain et al. (2005), Cranston et al. (2007), Berry et al. (2009), Salit et al. (2010), Nathan et al. (2010) e Bean et al. (2010).

Empenhados em descobrir o melhor meio de coleta de esfregaço anal, Darragh et al. (1997) compararam o esfregaço convencional (fixado em lâmina com álcool 95%) ao meio líquido para a camada fina de preparação (*Thin-Prep*®) em 136 pares de amostras coletadas de HSH e concluíram que os *Thin-Prep*® e os esfregaços convencionais produziram diagnósticos semelhantes.

Diferentemente, o estudo de Sherman et al. (1995) demonstrou que os *Thin-Prep*® foram duas vezes mais satisfatórios que esfregaços convencionais ($p<0,005$) e detectou cerca de oito vezes mais displasia ($p<0,005$). Células colunares retais foram mais freqüentemente encontradas no *Thin-Prep*® e sua presença é uma indicação de que a zona de transformação anal pode ter sido adequadamente avaliada.

Corroborando com essa última informação, Bakotic et al. (2005) avaliaram a importância da presença de células colunares na interpretação de 114 amostras de esfregaço anal convencional e constataram que a presença de células colunares estava fortemente associada à presença de displasia anal ($p<0,001$) assim como também houve uma associação significativa entre a presença de células colunares e citologia atípica nos casos em que não havia lesão visível ($p=0,0019$).

Ainda com relação ao meio de coleta, porém na avaliação de displasia do colo uterino, Mattosinho de Castro Ferraz Mda et al. (2004) demonstraram que a sensibilidade e a especificidade do exame citológico

em meio líquido para a detecção de displasias cervicais e câncer foi de 75,3% e 86,4%, respectivamente, não estatisticamente diferente dos 81,8% e 85,2% observados com o método convencional, levando os autores à conclusão de que os dois métodos eram igualmente precisos. Entretanto, Longatto-Filho et al. (2005) demonstraram que o esfregaço cervical convencional apresentou maior sensibilidade (59%) quando comparado ao esfregaço em meio líquido de duas marcas distintas (33% e 40%).

Frente a essas informações, percebe-se que existe uma indefinição na literatura pertinente no que se refere ao meio de coleta ideal.

Outro fator que pode ter importância do ponto de vista técnico da coleta do esfregaço é a profundidade que se insere a escova no canal anal, conforme estudado por Nadal et al. (2009). Esses autores demonstraram que a inserção mais profunda (4cm) da escova no canal anal aumenta a eficiência do esfregaço quando comparada a inserção menos profunda (2cm). Cientes disso, em nosso estudo tivemos o cuidado de inserir a escova sempre a pelo menos três centímetros da borda anal.

Ainda com relação a aspectos técnicos de coleta do esfregaço, Vajdic et al. (2005) compararam a técnica de esfregaço anal colhida as cegas (com a escova inserida 4cm no canal anal e rodada, armazenada em meio liquido – *Thin-Prep*®) com a técnica guiada por anuscopia (com visualização da zona de transformação) em 151 HSH (95 Infectados pelo HIV) submetidos as duas técnicas numa seqüência randomizada na mesma consulta. Observaram que independente da ordem de coleta, os esfregaços guiados por anuscopia detectavam menos lesões displásicas de alto grau (15 versus 27, p = 0,001).

Assim como em nosso estudo, em todos os demais estudos aos quais comparamos nossos resultados os esfregaços foram colhidos as cegas.

Outro aspecto a ser considerado é que três estudos (De Ruiter et al., 1994; Palefsky et al., 1997; Mathews et al., 2004) foram realizados antes da implementação da terminologia de Classificação de Bethesda (Salomon et al., 2002) com relação a achados citológicos cervicais. Essa terminologia reconheceu a ambigüidade da categoria ASCUS anterior e a dividiu em “células escamosas atípicas de significância incerta (ASCUS)” e “células escamosas atípicas mas não pode excluir displasia de alto grau”. A categoria ASCUS anterior foi identificada por mesclar tanto características benignas quanto de grau mais alto, e isto pode explicar os diferentes resultados entre os estudos.

Um fator limitante em nosso estudo é que nossa experiência relata a execução de um único centro utilizando um único coloproctologista em uma fase de aprendizado da implementação de um programa rastreamento da displasia anal. Não se sabe se os nossos achados poderão ser generalizados a outro cenário.

Em nossa experiência, 65 amostras de citologia de baixo grau não apresentaram anormalidades nas amostras histológicas correspondentes, enquanto que oito amostras citológicas de displasia de alto grau apresentaram nas amostras histológicas correspondentes apenas displasia de baixo grau ou normalidade. Acreditamos haver duas explicações plausíveis para estas discrepâncias. Ou nosso patologista superestimou o que ele viu no exame citológico, ou não conseguimos identificar na AAR as lesões HSIL detectadas por citologia. Isto nos leva a concluir que o

esfregaço anal ainda deve ser considerado uma ferramenta necessária no rastreamento, visto que acreditamos que uma parcela significativa de pacientes com displasia passaria despercebido se realizássemos apenas a AAR. Vale reforçar, que apesar da baixa concordância entre os dois métodos, o esfregaço anal teve sensibilidade e especificidade moderadas em nosso estudo.

Para auxiliar os médicos em sua prática, diretrizes de rastreamento baseadas em evidência e algoritmos de diagnóstico são de importância fundamental. Como nossos achados sugerem que o uso exclusivo do esfregaço anal não pode descartar a displasia anal em pacientes infectados pelo HIV de modo confiável, propomos uma abordagem conjunta do esfregaço de anal e de AAR com eventuais biópsias como ferramentas úteis e complementares no diagnóstico. Deste modo, biópsias guiadas por AAR deveriam ser obtidas de todo indivíduo de alto risco no momento de sua primeira avaliação.

Incorporar o rastreamento de displasia anal na rotina de seguimento de pessoas infectadas pelo HIV e maximizar seus efeitos diagnósticos pode ajudar a incrementar o benefício a estes indivíduos.

6 CONCLUSÃO

Os resultados obtidos nas condições de execução do presente estudo, em que comparamos os achados da citologia dos esfregaços com os achados histológicos das biópsias dirigidas pela anuscopia de alta resolução em pacientes infectados pelo HIV permitiram concluir que houve uma baixa concordância entre eles.

7 ANEXOS

Anexo 1 – Termo de consentimento informado

TERMO DE CONSENTIMENTO INFORMADO

Projeto de pesquisa - Rastreamento da displasia anal em pacientes infectados pelo HIV: há concordância entre o esfregaço anal e a biópsia guiada por anuscopia de alta resolução?

Investigador Responsável – Dr. Caio Sergio R. Nahas

Convidamos você, como paciente do Serviço de Extensão ao Atendimento de Pacientes HIV/AIDS do HCFMUSP a participar desta pesquisa.

Sabe-se que indivíduos com sorologia positiva para HIV tem um risco aumentado para o desenvolvimento do câncer anal.

A transformação para câncer não se dá de forma direta, sendo encontradas formas intermediárias precursoras de câncer, que quando detectadas podem ser tratadas evitando o aparecimento da doença. Existem alguns exames que podem identificar estas lesões precursoras.

O objetivo deste estudo é avaliar qual dos exames disponíveis é mais adequado para identificar os pacientes de maior risco de desenvolvimento de alterações que podem levar ao câncer.

Sua participação neste estudo é inteiramente voluntária e a eventual recusa em participar não provocará quaisquer mudanças no seu atendimento. Ainda, em qualquer momento, se assim desejar, você poderá deixar o estudo sem qualquer prejuízo.

Este estudo pode lhe propiciar alguns benefícios, uma vez que, pode identificar lesões pré – cancerosas e a instituição de tratamento precoce.

Durante o estudo você será submetido à colheita de dois tipos de material durante exame proctológico específico com uso de aparelho de aumento de imagem.

A sensação causada pelo exame é totalmente igual à experimentada durante exame proctológico convencional, não causando desconforto maior a você.

Caso existam alterações, biópsias devem ser realizadas. Sempre que é realizada qualquer tipo de biópsia, existe risco de complicações,

entretanto este risco não está relacionado diretamente com a pesquisa já que, quando há alterações, estas biópsias devem ser realizadas independentemente da realização do estudo.

Caso você tenha qualquer dúvida ou perguntas relativas ao estudo, no que diz respeito à sua participação, você poderá contactar o Dr Caio Sergio R. Nahas no telefone 3069-6211, ou no pelo BIP através do telefone 4196-7060 deixando seu recado para o código 300 80 38.

Após ter sido informado sobre o protocolo de pesquisa acima descrito e ter esclarecido minhas dúvidas a respeito, eu declaro que concordo em participar desta pesquisa, e que deverei seguir as instruções dos profissionais por ela responsáveis de forma a obter o máximo dos benefícios por ela proporcionados.

NOME DO PACIENTE

_____

ASSINATURA DO PACIENTE – Data / /

_____

Endereço e telefone do paciente

_____

_____

NOME DA TESTEMUNHA – Data / /

_____

Assinatura do investigador – Data / /

_____

Anexo 2 – Ficha de Coleta de Dados

ETIQUETA

FICHA DE DADOS – AMBULATÓRIO

DATA _____/_____/____

FONES_____

1-SEXO MASC FEM

2-IDADE_____

3-DATA DIAGNOSTICO HIV (Mês e ano)_____

4-ANTIRETROVIRAIS > 3 MESES: SIM NÃO Não, por orientação médica.

Quais?_____

5-INTERCURSO ANAL RECEPTIVO NÃO SIM

6-ÚLTIMO CD4_____

7-Carga Viral ATUAL_____

EXAME FISICO: Condiloma? NÃO SIM

( ) esfregaço anal

_____

( ) BX ANAL _____

8 REFERÊNCIAS

Anderson J, Hoy J, Hillman R, Gittleson C, Hartel G, Medley G, Basser R. Abnormal anal cytology in high-risk human papilloma virus infection in HIV-infected Australians. *Sex Transm Infect*. 2008;84:94-6.

Anderson JR, Paramsothy P, Heilig C, Jamieson DJ, Shah K, Duerr A; HIV Epidemiology Research (HER) Study Group. Accuracy of Papanicolaou test among HIV-infected women. *Clin Infect Dis.* 2006;42:562-8.

Arain S, Walts AE, Thomas P, Bose S. The Anal Pap Smear: Cytomorphology of squamous intraepithelial lesions. *Cytojournal*. 2005;2:4.

Bakotic WL, Willis D, Birdsong G, Tadros TS. Anal cytology in an HIV-positive population: a retrospective analysis. *Acta Cytol*. 2005;49:163-8.

Bean SM, Chhieng DC, Roberson J, Raper JL, Broker TR, Hoesley CJ, Eltoum IA, Jin G. Anal-rectal cytology: correlation with human papillomavirus status and biopsy diagnoses in a population of HIV-positive patients. *J Low Genit Tract Dis*. 2010;14:90-6.

Berry JM, Palefsky JM, Jay N, Cheng SC, Darragh TM, Chin-Hong PV.Performance characteristics of anal cytology and human papillomavirus testing in patients with high-resolution anoscopy-guided biopsy of high-grade anal intraepithelial neoplasia. *Dis Colon Rectum.* 2009;52:239-47.

Bower M, Powles T, Newsom-Davis T, Thirlwell C, Stebbing J, Mandalia S, Nelson M, Gazzard B. HIV-associated anal cancer: has highly active antiretroviral therapy reduced the incidence or improved the outcome? *J Acquir Immune Defic Syndr.* 2004;37:1563-5.

Branca M, Rossi E, Alderisio M, Migliore G, Morosini PL, Vecchione A, Sopracordevole F, Mudu P, Leoncini L, Syrjänen K. Performance of cytology and colposcopy in diagnosis of cervical intraepithelial neoplasia (CIN) in HIV-positive and HIV-negative women. *Cytopathology*. 2001;12:84-93.

Calore EE, Nadal SR, Manzione CR, Horta SC, Santos RR, Nadal LM. Anal cytology in patients with AIDS. *Diagn Cytopathol*. 2010;38:260-3.

Charúa-Guindic L, Esquivel-Ocampo EA, Villanueva-Herrero JA, Jiménez-Bobadilla B, Muñoz-Cortés SB, Leal-Tamez M, Avendaño-Espinosa O. Anal intraepithelial neoplasia (NIA) and infection with human papillomavirus (HPV) in anoreceptive patients. *Rev Gastroenterol Mex*. 2009;74:195-201.

Chiao EY, Giordano TP, Palefsky JM, Tyring S, Serag H. Screening HIV-infected individuals for anal cancer precursor lesions: a systematic review. *Clin Infect Dis*. 2006;43:223-33.

Chin-Hong PV, Palefsky JM. Natural history and clinical management of anal human papillomavirus disease in men and women infected with human immunodeficiency virus. *Clin Infect Dis*. 2002;35:1127-34.

Colquhoun P, Nogueras JJ, Dipasquale B, Petras R, Wexner SD, Woodhouse S. Interobserver and intraobserver bias exists in the interpretation of anal dysplasia. *Dis Colon Rectum* 2003;46:1332-6.

Cranston RD, Hart SD, Gornbein JA, Hirschowitz SL, Cortina G, Moe AA. The prevalence and predictive value of abnormal anal cytology to diagnose anal dysplasia in a population of HIV-positive men who have sex with men. *Int J STD AIDS*. 2007;18:77-80.

Critchlow CW, Holmes KK, Wood R, Krueger L, Dunphy C, Vernon DA, Daling JR, Kiviat NB. Association of human immunodeficiency virus and anal human papillomavirus infection among homosexual men. *Arch Intern Med*. 1992;152:1673-6.

Daling JR, Weiss NS, Hislop TG, Maden C, Coates RJ, Sherman KJ, Ashley RL, Beagrie M, Ryan JA, Corey L. Sexual practices, sexually transmitted diseases, and the incidence of anal cancer. *N Engl J Med*. 1987;317:973-7.

Daling JR, Madeleine MM, Johnson LG, Schwartz SM, Shera KA, Wurscher MA, Carter JJ, Porter PL, Galloway DA, McDougall JK. Human papillomavirus, smoking, and sexual practices in the etiology of anal cancer. *Cancer*. 2004;101:270-80.

Darragh TM, Jay N, Tupkelewicz BA, Hogeboom CJ, Holly EA, Palefsky JM. Comparison of conventional cytologic smears and ThinPrep preparations from the anal canal. *Acta Cytol*. 1997;41:1167-70.

de Ruiter A, Carter P, Katz DR, Kocjan G, Whatrup C, Northover J, Mindel A. A comparison between cytology and histology to detect anal intraepithelial neoplasia. *Genitourin Med*. 1994;70:22-5.

DiBonito L, Falconieri G, Tomasic G, Colautti I, Bonifacio D, Dudine S. Cervical cytopathology: an evaluation of its accuracy based on cytohistologic comparison. *Cancer*. 1993;72:3002-6.

Etienney I, Vuong S, Daniel F, Mory B, Taouk M, Sultan S, Thomas C, Bourguignon J, de Parades V, Méary N, Balaton A, Atienza P, Bauer P. Prevalence of anal cytologic abnormalities in a French referral population: a prospective study with special emphasis on HIV, HPV, and smoking. *Dis Colon Rectum*. 2008;51:67-72.

Fox PA, Seet JE, Stebbing J, Francis N, Barton SE, Strauss S, Allen-Mersh TG, Gazzard BG, Bower M. The value of anal cytology and human papillomavirus typing in the detection of anal intraepithelial neoplasia: a review of cases from an anoscopy clinic. *Sex Transm Infect*. 2005;81:142-6.

Friedlander MA, Stier E, Lin O. Anorectal cytology as a screening tool for anal squamous lesions: cytologic, anoscopic, and histologic correlation. *Cancer*. 2004;102:19-26.

Gingelmaier A, Weissenbacher T, Kost B, Kaestner R, Sovric M, Mylonas I, Friese K, Bergauer F. Anal cytology as a screening tool for early detection of anal dysplasia in HIV-infected women. *Anticancer Res*. 2010;30:1719-23.

Goldie SJ, Kuntz KM, Weinstein MC, Freedberg KA, Welton ML, Palefsky JM.The clinical effectiveness and cost-effectiveness of screening for anal squamous intraepithelial lesions in homosexual and bisexual HIV-positive men. *JAMA*. 1999;281:1822-9.

Goldstone SE, Winkler B, Ufford LJ, Alt E, Palefsky JM.High prevalence of anal squamous intraepithelial lesions and squamous-cell carcinoma in men who have sex with men as seen in a surgical practice. *Dis Colon Rectum*. 2001;44:690-8.

Greenlee RT, Hill-Harmon MB, Murray T, Thun M. Cancer statistics, 2001.*CA Cancer J Clin*. 2001;51:15-36.

Jamieson DJ, Paramsothy P, Cu-Uvin S, Duerr A, HIV Epidemiology Research Study Group. Vulvar, vaginal, and perianal intraepithelial neoplasia in women with or at risk for human immunodeficiency virus. *Obstet Gynecol*. 2006;107:1023-8.

Jay N, Berry JM, Hogeboom CJ, Holly EA, Darragh TM, Palefsky JM. Colposcopic appearance of anal squamous intraepithelial lesions: relationship to histopathology. *Dis Colon Rectum.* 1997;40:919-28.

Johnson LG, Madeleine MM, Newcomer LM, Schwartz SM, Daling JR.Anal cancer incidence and survival: the surveillance, epidemiology, and end results experience, 1973-2000. *Cancer.* 2004;101:281-8.

Longatto-Filho A, Maeda MY, Erzen M, Branca M, Roteli-Martins C, Naud P, Derchain SF, Hammes L, Matos J, Gontijo R, Sarian LO, Lima TP, Tatti S, Syrjänen S, Syrjänen K. Conventional Pap smear and liquid-based cytology as screening tools in low-resource settings in Latin America: experience of the Latin American screening study. *Acta Cytol*. 2005;49:500-6.

Lytwyn A, Salit IE, Raboud J, Chapman W, Darragh T, Winkler B, Tinmouth J, Mahony JB, Sano M. Interobserver agreement in the interpretation of anal intraepithelial neoplasia. *Cancer*. 2005;103:1447-56.

Mathews WC, Sitapati A, Caperna JC, Barber RE, Tugend A, Go U. Measurement characteristics of anal cytology, histopathology, and high-resolution anoscopic visual impression in an anal dysplasia screening program. *J Acquir Immune Defic Syndr*. 2004;37:1610-5.

Mattosinho de Castro Ferraz Mda G, Nicolau SM, Stávale JN, Focchi J, Castelo A, Dôres GB, Mielzynska-Lohnas I, Lorincz A, Rodrigues de Lima G. Cervical biopsy-based comparison of a new liquid-based thin-layer preparation with conventional Pap smears. *Diagn Cytopathol.* 2004;30:220-6.

Mayeaux EJ Jr, Harper MB, Abreo F, Pope JB, Phillips GS. A comparison of the reliability of repeat cervical smears and colposcopy in patients with abnormal cervical cytology. *J Fam Pract*. 1995;40:57-62.

Nadal SR, Calore EE, Nadal LR, Horta SH, Manzione CR. Anal cytology for screening of pre-neoplasic lesions. *Rev Assoc Med Bras*. 2007;53:147-51.

Nadal SR, Horta SH, Calore EE, Nadal LR, Manzione CR. How far into the anal canal should the brush be introduced for more efficient cytological evaluation? *Rev Assoc Med Bras*. 2009;55:749-51.

Nahas CS, Lin O, Weiser MR, Temple LK, Wong WD, Stier EA. Prevalence of perianal intraepithelial neoplasia in HIV-infected patients referred for high-resolution anoscopy. *Dis Colon Rectum*. 2006;49:1581-6.

Nathan M, Singh N, Garrett N, Hickey N, Prevost T, Sheaff M. Performance of anal cytology in a clinical setting when measured against histology and high-resolution anoscopy findings. *AIDS*. 2010;24:373-9.

Palefsky JM, Holly EA, Hogeboom CJ, Berry JM, Jay N, Darragh TM. Anal cytology as a screening tool for anal squamous intraepithelial lesions. *J Acquir Immune Defic Syndr Hum Retrovirol.* 1997;14:415-22.

Palefsky JM, Holly EA, Ralston ML, Jay N. Prevalence and risk factors for human papillomavirus infection of the anal canal in human immunodeficiency virus (HIV)-positive and HIV-negative homosexual men. *J Infect Dis*. 1998a;177:361-7.

Palefsky JM, Holly EA, Hogeboom CJ, Ralston ML, DaCosta MM, Botts R, et al. Virologic, immunologic, and clinical parameters in the incidence and progression of anal squamous intraepithelial lesions in HIV-positive and HIV-negative homosexual men. *J Acquir Immune Defic Syndr Hum Retrovirol.* 1998b;17:314-9.

Palefsky JM. Anal squamous intraepithelial lesions: relation to HIV and human papillomavirus infection. *J Acquir Immune Defic Syndr*. 1999;21:42-8.

Palefsky JM, Holly EA, Efirdc JT, Da Costa M, Jay N, Berry JM, Darragh TM. Anal intraepithelial neoplasia in the highly active antiretroviral therapy era among HIV-positive men who have sex with men. *AIDS*. 2005;19:1407-14.

Pan Q, Belinson JL, Li L, Pretorius RG, Qiao YL, Zhang WH, Zhang X, Wu LY, Rong SD, Sun YT. A thin-layer, liquid-based pap test for mass screening in an area of China with a high incidence of cervical carcinoma. A cross-sectional, comparative study. *Acta Cytol*. 2003;47:45-50.

Panther LA, Wagner K, Proper J, Fugelso DK, Chatis PA, Weeden W, Nasser IA, Doweiko JP, Dezube BJ. High resolution anoscopy findings for men who have sex with men: inaccuracy of anal cytology as a predictor of histologic high-grade anal intraepithelial neoplasia and the impact of HIV serostatus. *Clin Infect Dis*. 2004;38:1490-2.

Papaconstantinou HT, Lee AJ, Simmang CL, Ashfaq R, Gokaslan ST, Sokol S, Huber PJ Jr, Gregorcyk SG. Screening methods for high-grade dysplasia in patients with anal condyloma. *J Surg Res*. 2005;127:8-13.

Pereira AC, Lacerda HR, Barros RC. Diagnostic methods for prevention of anal cancer and characteristics of anal lesions caused by HPV in men with HIV/AIDS. *Braz J Infect Dis*. 2008 ;12:293-9.

Piketty C, Darragh TM, Heard I, Da Costa M, Bruneval P, Kazatchkine MD, Palefsky JM.High prevalence of anal squamous intraepithelial lesions in HIV-positive men despite the use of highly active antiretroviral therapy. *Sex Transm Dis*. 2004;31:96-9.

Saha R, Thapa M. Correlation of cervical cytology with cervical histology. *Kathmandu Univ Med J (KUMJ)*. 2005;3:222-4.

Salit IE, Lytwyn A, Raboud J, Sano M, Chong S, Diong C, Chapman W, Mahony JB, Tinmouth J. The role of cytology (Pap tests) and human papillomavirus testing in anal cancer screening. *AIDS*. 2010;24:1307-13.

Scott H, Khoury J, Moore BA, Weissman S.Routine anal cytology screening for anal squamous intraepithelial lesions in an urban HIV clinic. *Sex Transm Dis*. 2008;35:197-202.

Sherman ME, Friedman HB, Busseniers AE, Kelly WF, Carner TC, Saah AJ. Cytologic diagnosis of anal intraepithelial neoplasia using smears and cytyc thin-preps. *Mod Pathol*. 1995;8:270-4.

Siekas LL, Aboulafia DM. Establishing an anal dysplasia clinic for HIV-infected men: initial experience. *AIDS Read*. 2009;19:178-86.

Solomon D, Davey D, Kurman R, Moriarty A, O'Connor D, Prey M, Raab S, Sherman M, Wilbur D, Wright T Jr, Young N; Forum Group Members; Bethesda 2001 Workshop.The 2001 Bethesda System: terminology for reporting results of cervical cytology. *JAMA*. 2002;287:2114-9.

Stoler MH, Schiffman M. Interobserver reproducibility of cervical cytologic and histologic interpretations: realistic estimates from the ASCUS-LSIL Triage Study. *JAMA*. 2001;285:1500-5.

Surawicz CM, Critchlow C, Sayer J, Hurt C, Hawes S, Kirby P, Goldbaum G, Kiviat N. High grade anal dysplasia in visually normal mucosa in homosexual men: seven cases. *Am J Gastroenterol*. 1995;90:1776-8.

Surawicz CM, Kirby P, Critchlow C, Sayer J, Dunphy C, Kiviat N. Anal dysplasia in homosexual men: role of anoscopy and biopsy. *Gastroenterology*. 1993;105:658-66.

Vajdic CM, Anderson JS, Hillman RJ, Medley G, Grulich AE. Blind sampling is superior to anoscope guided sampling for screening for anal intraepithelial neoplasia. *Sex Transm Infect*. 2005;81:415-8.

Vernon SD, Hart CE, Reeves WC, Icenogle JP. The HIV-1 *tat* protein enhances E2-dependent human papillomavirus 16 transcription. *Virus Res* 1993;27:133-45.

Willocx F, de Somer ML, Van Roy J. Classification of cervical smears with discordance between the cytologic and/or histologic ratings. *Acta Cytol* 1987;31:883-6.