MARIO FERNANDES CHAMMAS JUNIOR

Avaliação do tratamento cirúrgico da obstrução da junção pielo-ureteral por meio de pieloplastia vídeo-laparoscópica robótica assistida

Tese apresentada à Faculdade de Medicina
da Universidade de São Paulo para
obtenção do Título de Doutor em Ciências

Área de Concentração: Urologia

Orientador: Prof. Dr. Anuar Ibrahim Mitre

São Paulo

2015

Dados Internacionais de Catalogação na Publicação (CIP)

Preparada pela Biblioteca da
Faculdade de Medicina da Universidade de São Paulo

©reprodução autorizada pelo autor

Chammas Junior, Mário Fernandes
Avaliação do tratamento cirúrgico da obstrução da junção pielo-ureteral por meio de pieloplastia vídeo-laparoscópica robótica assistida [Tese] / Mário Fernandes Chammas Junior. -- São Paulo, 2015.
Tese(doutorado)--Faculdade de Medicina da Universidade de São Paulo. Programa de Urologia.
Orientador: Anuar Ibrahim Mitre.

Descritores: 1.Procedimentos cirúrgicos operatórios 2.Urologia 3.Educação 4.Rim 5.Ureter 6.Doenças ureterais 7.Robótica

USP/FM/DBD-451/15

"A cura está ligada ao tempo e, às vezes, também, às circunstâncias"

Hipócrates

Ao meu avô Justino Baumann das Neves pelo exemplo de como exercer uma Medicina digna com respeito aos pacientes e pela sua grande importância em minha formação.

À minha mãe, Leia Coelho Baumann das Neves, pelo amor, pela inspiração e pelos exemplos com que moldaram meu caráter.

À minha irmã, Daniela Baumann Chammas pelo apoio sempre presente, pelo carinho e suporte que me permitiram seguir sempre em frente.

Ao meu irmão e toda minha família.

Agradecimentos

Ao Prof Dr. Anuar Ibrahim Mitre pela sua amizade e modelo de retidão de caráter e grande profissional, pelo imenso auxílio durante minha formação médica e início de formação acadêmica e por ter se tornado um grande exemplo para minha vida pessoal e profissional.

Ao Prof. Dr. Miguel Srougi, Professor Titular da Disciplina de Urologia da Faculdade de Medicina da Universidade de São Paulo, por ter aberto o caminho para a realização desse trabalho.

Ao Prof. Dr. Jacques Hubert, pela amizade, apoio e orientação durante meu fellowship no Departamento de Urologia da Université Henri Poincaré / Centre Hospitalier Universitaire de Nancy, seu apoio constante tornou possível a elaboração deste trabalho.

Ao Prof. Dr. Homero Bruschini, pela oportunidade e auxilio no ingresso na pós-graduação, por ter acreditado e apoiado este projeto em seu início e por seu grande exemplo acadêmico.

Aos Profs. Drs. Francisco Tibor Denes, José Luis Chambô, Ricardo Jordão e Marco Antônio Arap pelas valiosas orientações durante o exame de qualificação desta tese, que em muito auxiliaram na finalização deste trabalho.

Ao Prof. Dr. Raymundo Soares de Azevedo, Professor Associado do Departamento de Patologia da Faculdade de Medicina da Universidade de São Paulo, pela ajuda na elaboração dos dados e análise estatística da amostra do nosso trabalho.

Aos Drs. Eriston Wendt Uhlman e Geovani Pinheiro e Dra. Maria Cristina Souza Cunha pelo apoio e grande amizade durante o período de confecção deste trabalho.

Ao Dr. Rodrigo Braz de Queiroz, pelo companheirismo, entusiasmo, estímulo constante e grande amizade.

À equipe do Hospital Urológico de Brasília pelo apoio e amizade.

À Eliza de Arruda Cruz da Silva, secretária da Pós-Graduação da Disciplina de Urologia da Faculdade de Medicina da Universidade de São Paulo, pelo zeloso trabalho, carinho, atenção e disponibilidade auxiliando em todas as etapas percorridas nesta pós-graduação.

Esta tese está de acordo com as seguintes normas, em vigor no momento desta publicação:

Referências: adaptado de International Committee of Medical Journal Editors (Vancouver).

Universidade de São Paulo. Faculdade de Medicina. Serviço de Biblioteca e Documentação. Guia de apresentação de dissertações, teses e monografias. Elaborado por Anneliese Carneiro da Cunha, Maria Júlia de A.L. Freddi, Maria F. Crestana, Marinalva de Souza Aragão, Suely Campos Cardoso, Valéria Vilhena. 3ª ed. São Paulo; 2011.

Abreviaturas dos títulos dos periódicos de acordo com a List of Journals Indexed of Index Medicus.

Sumário

Lista de abreviaturas, siglas e símbolos
Lista de tabelas
Lista de figuras
Resumo
Abstract
1 INTRODUÇÃO 1
2 OBJETIVOS 19
3 PACIENTES E MÉTODOS 21
3.1 Desenho experimental e aprovação da pesquisa 22
3.2 Local e época 22
3.3 Casuística 22
3.3.1 Pacientes 22
3.3.2 Sistema remoto de cirurgia 23
3.3.3 Critérios de inclusão 24
3.3.4 Critérios de exclusão 24
3.4 Intervenção 24
3.5 Avaliação inicial, intraoperatória e seguimento 28
3.6 Avaliação radiológica 29
3.7 Avaliação do tempo cirúrgico 29
3.8 Avaliação do sangramento 30
3.9 Avaliação funcional, clínica e pós-operatória 30
3.10 Análise estatística 33
4 RESULTADOS 35
4.1 Dados demográficos 36
4.2 Avaliação pré-operatória 37
4.3 Procedimento cirúrgico 39
4.4 Internação hospitalar 42
4.5 Intercorrências e complicações 44
4.6 Seguimento pós-operatório 45
4.7 Sucesso pós-operatório 47
5 DISCUSSÃO 48
6 CONCLUSÕES 80
7 ANEXOS 82
8 REFERÊNCIAS 84

Listas

ABREVIATURAS, SÍMBOLOS E SIGLAS

2D	bidimensional
3D	tridimensional
AESOP	Automated Endoscopic System for Optimal Positioning
CAPEPESQ	Comitê de Ética para Análise de Projetos de Pesquisa
CUSUM	The cumulative sum method
cm	centímetros
D	direita
DMSA	ácido dimercaptosuccínico
Dr.	doutor
Drs.	doutores
DTPA	ácido dietilenotetraminopentaacético
E	esquerda
Ed.	editora
ed.	editores
EMAS	Edinburgh Modular Arm System
et al.	e outros colaboradores
EVA	Escala Visual Analógica de dor
FDA	Food and Drug Administration
HD	high definition
IBM	International Business Machines
IMC	índice de massa corpórea
ITU	infecção do trato urinário
JUP	junção uretero-piélica
MAG3	mercaptoacetiltriglicina
MDCT	tomografia computadorizada com múltiplos detectores
min	minutos
ml	mililitros
n.	número
NASA	Agencia Espacial Americana

Obs.	observação
p.	página
PRL	Pieloplastia Robótica Laparoscópica
Prof.	professor
Profs.	professores
RAID	Robot for Assisting the Integration of the Disabled
s	segundos
T ½	meia vida
TC	tomografia computadorizada
UGE	urografia excretora
US	ultra-sonografia
USP	Universidade de São Paulo
UTI	Unidade de tratamento intensivo
%	porcento
ns	não significante
ρ	significância estatística

TABELAS

Tabela 1 - Classificação das complicações pós-operatórias 32

Tabela 2 - Dados demográficos e resultados principais 43

Tabela 3 - Complicações intra e pós-operatórias 45

GRÁFICOS

Gráfico 1 - Boxplot representando a avaliação do tempo operatório entre os grupos..... 41

Gráfico 2 - Análise de tendência para o tempo operatório 42

Gráfico 3 - Avaliação da internação hospitalar..... 43

FIGURAS

Figura 1 - Sistema cirúrgico DaVinci ®, modelo Standard, com 3 braços..... 15

Figura 2 - Posição do paciente durante o procedimento..... 27

Figura 3 - Disposição dos trocartes 27

Figura 4 - Escala Visual Analógica de Dor - EVA 33

ANEXOS

Anexo A - Aprovação pelo Comitê de Ética do Hospital das Clínicas da Faculdade de Medicina da Universidade de São Paulo (CAPEPesq) sob o Protocolo NºCEP131/11 83

Resumo

Chammas Junior MF. *Avaliação do tratamento cirúrgico da obstrução da junção pielo-ureteral por meio de pieloplastia vídeo-laparoscópica robótica assistida* [Tese]. São Paulo: Faculdade de Medicina, Universidade de São Paulo; 2015.

Objetivo: Avaliar os resultados iniciais e a curva de aprendizado dos primeiros 100 casos consecutivos do tratamento cirúrgico da obstrução da junção ureteropiélica por meio da pieloplastia robótica laparoscópica. Materiais e Métodos: Um total de 99 pacientes (41 homens e 58 mulheres), com idade média de 38 anos (18-81 anos), foi submetido a 100 pieloplastias robóticas laparoscópicas consecutivas (um procedimento bilateral), realizadas pelo mesmo cirurgião. A determinação da curva de aprendizado foi baseada na avaliação do tempo de anastomose, tempo cirúrgico, complicações precoces e tardias e resultados a longo prazo. Os casos foram divididos em grupos de 25 procedimentos consecutivos (grupos 1, 2, 3, 4) de acordo com a data, em ordem cronológica, em que foram submetidos ao procedimento. Os pacientes foram reavaliados pelos médicos do serviço de urologia 3, 12 meses e anualmente após o procedimento através de avaliação clínica, onde relatavam melhora ou não dos sintomas, e exames de imagem (urografia excretora e/ou cintilografia renal). Resultados: Não houve diferença significativa entre os grupos em relação à idade e índice de massa corpórea. O tempo médio para confecção da anastomose foi de 50,0, 36,8, 34,2 e 29,0 minutos para os grupos 1 a 4, respectivamente (p=0,137). O tempo cirúrgico médio foi 144,6, 119,2, 114,5 e 94,6 minutos, apresentando uma diferença estatisticamente significativa entre os grupos 1 vs. 2 (p=0,015), 1 vs. 3 (p=0,002), 1 vs. 4 (p<0,001) e 2 vs. 4 (p=0,022). A internação hospitalar média foi de 7,08, 4,76, 4,88 e 4,20 dias, apresentando uma diferença estatisticamente significativa entre os grupos 1 vs. 2 (p<0,001), 1 vs. 3 (p<0,001) e 1 vs. 4 (p<0,001). Complicações significativas (Clavien-Dindo grau ≥3) ocorreram apenas no grupo 2 (2 complicações grau IIIb). Um paciente no grupo 1 necessitou de conversão cirúrgica para a via aberta devido a dificuldades técnicas na dissecção piélica. O seguimento pós-operatório médio foi de 50,6 meses. Houve perda de seguimento em três pacientes do grupo 1, um do grupo 2, dois do grupo 3 e um do grupo 4. Uma melhora significativa (clínica e radiológica) foi demonstrada em 98,9% dos casos nesta série. Em um seguimento tardio (50 meses) um paciente do grupo 3 apresentou um quadro de obstrução recorrente da JUP. Conclusão: Os resultados demonstram que a PRL é uma alternativa efetiva para o tratamento da estenose da JUP com altas taxas de sucesso e baixo índice de complicações. Apesar da presença de uma alta taxa de sucesso já nos primeiros casos uma queda significativa no tempo de internação e tempo cirúrgico foi evidente após a realização de 25 procedimentos. Aparentemente um número de 25 casos parece ser suficiente para um aprendizado efetivo das bases deste procedimento cirúrgico e uma diminuição sustentada de seu tempo operatório.

Descritores: procedimentos cirúrgicos operatórios; urologia; educação; rim; ureter; doenças ureterais; robótica.

Abstract

Chammas Junior MF. *Evaluation of the management of ureteropelvic junction obstruction using a laparoscopic robotic approach* [Thesis]. São Paulo: “Faculdade de Medicina, Universidade de São Paulo”; 2015.

Purpose: To evaluate the results and learning curve of laparoscopic robotic pyeloplasty during the initial 100 cases. Materials and Methods: A total of 99 patients (41 men, 58 women), with a median age of 38 years (range: 18-81 years), underwent 100 consecutive laparoscopic robotic pyeloplasties (one bilateral procedure), performed by the same surgeon. Learning curve estimations were used for anastomosis, operative time, early and late complications and long-term results. Sequential analyses were performed between the cases, which were divided in groups of consecutive 25 procedures (groups 1, 2, 3 and 4). Statistical analyses comparing the groups were performed. Results: All groups were similar with respect to age and body mass index. The median anastomosis time was 50.0, 36.8, 34.2 and 29.0 minutes for groups 1 to 4, respectively ($p=0.137$). Median operative time was 144.6, 119.2, 114.5 and 94.6 minutes, with a statistical difference present when comparing groups 1 and 2 ($p=0.015$), 1 and 3 ($p=0.002$), 1 and 4 ($p<0.001$) and 2 and 4 ($p=0.022$). Mean hospital stay was 7.08, 4.76, 4.88 and 4.20 days, with a statistical difference present when comparing groups 1 and 2 ($p<0.001$), 1 and 3 ($p<0.001$) and 1 and 4 ($p<0.001$). Major complications (Clavien-Dindo grade 3 or above) were present only in group 2 (2 grade IIIb complications). One patient in the group 1 required a conversion to open surgery due to dissection difficulties during pyelic exposure. The medium follow up was 50.6 months. Three patients in group 1, one in group 2, two in group 3 and one in group 4 were lost to follow-up. A significant improvement (clinical and radiological) was present in 98.9% of patients in this series. At a late follow-up (50 months) one patient in group 3 presented a recurrent ureteropelvic junction obstruction. Conclusion: Our results demonstrate that success rate of LARP is high and complication rates are low. The operative time (learning curve) decreased with experience, confirming the procedure's complexity. Although favorable results were already present in the first few cases, a significant decrease in hospital stay and surgical time was evident after 25 cases. Apparently, 25 cases appear to be a reasonable experience in order to decrease the operative time and master the basics of the procedure.

Descriptors: surgical procedures, operative; urology; education; kidney; ureter; ureteral diseases; robotics.

1 Introdução

As malformações congênitas urológicas cursam, em sua grande maioria, com a presença de hidronefrose, sendo as anomalias presentes na junção ureteropiélica (JUP) as principais responsáveis por estas alterações [1].

A obstrução da junção ureteropiélica é caracterizada pela presença de restrição ao fluxo urinário regular da pelve renal para o ureter e, conforme sua intensidade, pode evoluir com graus diferentes de dilatação pielocalicinal, infecção do trato urinário, dor ou desconforto abdominal e pode se associar a infecção do trato urinário e litíase urinária, levando a uma piora da qualidade de vida. A perda progressiva da função renal em alguns casos pode ocorrer de forma irreversível [2-4].

Quando presentes, as anomalias da junção ureteropiélica (JUP) acometem mais frequentemente os homens (3:1), sendo usualmente unilaterais [5], e mais comuns a esquerda (65% dos casos), entretanto uma alteração bilateral pode estar presente em cerca de 10 a 25% dos casos [1, 6].

As obstruções da JUP são mais frequentemente congênitas, mas podem ser adquiridas, secundárias a processo inflamatório. A obstrução da JUP pode ocorrer por diversas causas, entre elas podemos incluir a presença de angulação anormal do ureter, estreitamento ureteral, compressão externa exercida por vasos anômalos, formação de tecido cicatricial assim como a presença de múltiplas anormalidades associadas [7].

A presença de vasos anômalos vem sendo descrita com frequência por diversos autores, mesmo em séries históricas como a de Anderson et al. de 1958 [8], onde os vasos anômalos estavam presentes em 50% dos casos de obstrução da JUP. Mais recentemente, Koff et al. [7] demonstraram a presença de vasos anômalos em 35% dos casos, relatando uma incidência superior de vasos anômalos em pacientes com obstrução da JUP quando comparados à população normal. Interessantemente Calisti et al. [9], referiram em seu estudo que a presença de vasos anômalos foi mais frequentemente encontrada em pacientes com hidronefrose diagnosticados através da presença de sintomas após o nascimento, quando comparados a um grupo em que o diagnóstico de hidronefrose foi realizado no período fetal (40% vs. 11%).

A fisiopatologia e a relação entre a presença dos vasos anômalos e a obstrução da JUP ainda não foram completamente elucidadas. Uma hipótese é a existência de uma alteração congênita ureteral causada por um desenvolvimento incompleto do ureter, secundário à compressão por vasos fetais. Tal compressão ocorreria após a 12ª semana de idade gestacional, durante o processo de formação da musculatura própria do ureter. Esta hipótese foi feita após estudo demonstrando a diminuição das fibras musculares e aumento do colágeno na junção ureteropiélica nos casos de obstrução da JUP quando analisados através da microscopia óptica e eletrônica [10].

Outros autores evidenciaram, de modo semelhante, diversas alterações histológicas na estenose da JUP, como deposição aumentada de

elastina, aumento da deposição de colágeno peri e intrafascicular, redução da quantidade e orientação errática das fibras musculares, assim como redução dos elementos neurais e das células intersticiais de Cajal, um tipo de célula que, como um marca-passo, desencadeia a contração dos tecidos [11, 12]. As células intersticias de Cajal foram descobertas no trato gastrointestinal há mais de 100 anos, e mais recentemente sua ação no trato urinário superior vem sendo também estudada [13].

Em uma análise complementar, com uso da microscopia eletrônica, Dixon e Gosling reiteraram a presença de dois tipos distintos de células musculares lisas nas paredes dos cálices e pelve renal. Um destes tipos seria caracterizado por células com aspectos morfológicos atípicos, de presença ocasional e distribuição esparsa, que funcionariam como um marca-passo, iniciando a onda peristáltica visando a condução da urina na via excretora. O outro padrão celular identificado correspondia à células apresentando um aspecto morfológico semelhante ao encontrado na musculatura lisa do ureter, que seria responsável pela contratilidade pélvica e ureteral [14].

Além dos casos em que ocorre uma obstrução anatômica ao fluxo normal de urina, uma obstrução funcional pode também estar presente [15, 16] como na presença de um segmento aperistáltico do ureter [17]. Diversos estudos objetivando esclarecer de modo eficaz a origem, a modulação da motilidade e a propagação dos estímulos através da pelve renal e do ureter levantaram a hipótese de que mecanismos peristálticos seriam necessários para a eliminação efetiva da urina e seu fluxo habitual pela via excretora [18].

O movimento peristáltico renal é complexo e teria seu início desencadeado por alterações iônicas que ocorreriam através das membranas celulares. Conexões intrínsecas entre células neuronais presentes nos cálices, na pelve e ureter seriam responsáveis pela coordenação e propagação do movimento peristáltico. A ocorrência de lesões nestas conexões ou mesmo alguma alteração das funções contráteis destas células poderia ocasionar alterações no transporte da urina da pelve ao ureter, ocasionando um quadro obstrutivo [19].

Na presença de processos obstrutivos, alguns mecanismos compensatórios, como por exemplo a ativação do sistema renina-angiotensina, podem ocorrer, mantendo a função renal nos limites próximos a normalidade no rim afetado. Porém, caso a obstrução seja mantida, estes mecanismos geralmente se tornam insuficientes e uma deterioração progressiva da função renal, associada ou não a hidronefrose, pode ocorrer [20-22].

O aparecimento e a intensidade da dilatação pielocalicinal são dependentes da curva: pressão x volume. A acomodação e a distensão inicial da pelve podem atingir um limite, após o qual ocorre um aumento rápido da pressão intrapiélica. A dilatação do sistema aparentemente protege o rim do efeito do aumento da pressão, e, nestes casos, a presença de uma pelve extra-renal poderia favorecer a preservação da função renal na presença de obstrução [23-25]. Entretanto, caso a obstrução não seja eliminada, este processo de acomodação pode alcançar um limite e

mudanças na função renal e isquemia do parênquima podem levar a uma diminuição temporária ou permanente da função renal [26].

Estudos utilizando modelos animais demonstraram que o dano renal não ocorre simplesmente devido à presença de limitações ao fluxo da urina, mas também devido a alterações relacionadas a hemodinâmica glomerular e função tubular, mediadas por vários fatores vasoativos e citoquinas [27-29].

Devido ao potencial dano renal causado pela obstrução da junção pieloureteral, torna-se de grande importância o seu diagnóstico para uma melhor avaliação e, caso necessário, tratamento adequado [30-32]

Na avaliação diagnóstica de um paciente com suspeita de obstrução da JUP, três principais pontos devem ser analisados: os aspectos clínicos, radiológicos e funcionais da junção pieloureteral. Uma análise preliminar da anatomia e da função renal pode ser obtida através da realização da urografia excretora (UGE). A tomografia computadorizada espiral (TC) permite a demonstração de maiores detalhes anatômicos, podendo auxiliar inclusive na detecção pré-operatória de vasos anômalos, aspecto importante principalmente nos casos em que algum tratamento endoscópico como a endopielotomia, estiver sendo considerado como opção [33-39]. A cintilografia renal com mercaptoacetiltriglicina (MAG3) pode ser de grande importância devido a sua capacidade de determinar os aspectos funcionais com maior acurácia [39]. Caso uma avaliação anatômica adicional seja necessária, a realização de uma pielografia retrógrada ou ascendente pode auxiliar na confirmação da extensão do segmento apresentando estenose, bem como na avaliação do grau de dilatação pielocalicinal.

Apesar da presença de obstrução do trato urinário aumentar o risco de litíase, hipertensão arterial, infecção e hematúria [40, 41] a detecção de obstrução da JUP não indica, necessariamente, a necessidade de tratamento cirúrgico. Atualmente, a abordagem destes pacientes baseia-se numa análise criteriosa, onde são avaliados os riscos e benefícios do tratamento cirúrgico precoce, comparados a uma abordagem mais conservadora, que consiste numa monitoração rigorosa visando avaliar de modo recorrente e sistematizado a função renal, com o objetivo de detectar sinais precoces de deterioração [33].

Um grande desafio quanto a conduta desses pacientes consiste na decisão entre os tratamentos conservador ou cirúrgico. Esta dificuldade está presente devido à grande variabilidade dos graus de comprometimento do fluxo urinário, incluindo obstruções mais ou menos acentuadas, estas últimas podendo não causar dano renal. No caso de tratamento conservador, o acompanhamento periódico visa identificar possíveis sinais iniciais de dano renal antes que lesões graves estejam estabelecidas [9, 42, 43].

O tratamento cirúrgico para a obstrução da JUP vem sendo discutido há longa data. Um dos pioneiros a adotar este enfoque foi Kuster, ao relatar, em 1891, a primeira pieloplastia desmembrada com sucesso [44].

As pieloplastias podem ser realizadas seguindo dois princípios diferentes: as técnicas desmembradas e não-desmembradas. A técnica desmembrada consiste na secção completa da junção pieloureteral e posterior reanastomose da junção com maior amplitude. Nas técnicas não

desmembradas a plástica da junção pieloureteral é realizada sem a secção completa da via excretora [33].

As técnicas não desmembradas foram inicialmente propostas por Fenger, em 1892, que, seguindo o princípio da metodologia inicialmente relatada por Heineke-Mickulicz (incisão longitudinal e sutura transversal), descreveu uma técnica semelhante para a correção da obstrução da JUP [44]. Posteriormente, em 1937, Foley descreveu uma técnica análoga, porém com uma incisão em Y e rafia em V, conhecida como plastia em Y-V [44]. Alguns anos após, Albahan e Davis descreveram uma técnica consistindo na realização de uma incisão longitudinal do ureter sobre a estenose e posterior cicatrização sobre um molde (cateter ureteral). Este procedimento ficou posteriormente conhecido como ureterotomia entubada de Davis [45].

Em 1951, Anderson e Hynes, adicionaram alguns passos técnicos, normatizando e modificando o procedimento inicialmente proposto por Kuster [46]. A técnica de Anderson-Hynes teve grande aceitação no meio urológico e veio a se tornar o procedimento padrão para a realização da pieloplastia desmembrada [47-49].

Uma das vantagens observadas com este procedimento é que a sua aplicação independe da causa da obstrução pieloureteral, podendo ser aplicada na presença de alterações intrínsecas, angulação causada por fibrose, compressão extrínseca por vasos anômalos, ou uma associação de diferentes causas. Neste procedimento é realizada a ressecção do segmento ureteropiélico obstruído, espatulação do ureter e posterior anastomose entre

a pelve renal e o ureter, para possibilitar o adequado trânsito de urina do rim para o ureter [33].

Nas últimas décadas algumas alternativas aos procedimentos abertos convencionais tem sido propostas [33]. Diversos métodos minimamente invasivos foram descritos visando a desobstrução da JUP. Técnicas endoscópicas por meio de acesso percutâneo ao rim ou acesso trans-ureteroscópico da junção pieloureteral para a realização de endopielotomia foram descritos com resultados variáveis e taxas de sucesso variando de 65 a 86% [33]. Em 1993, uma alternativa que utiliza um balão com uma alça metálica (Acucise ®) visando a dilatação e incisão endoluminal do segmento obstruído foi apresentada por Chandhoke e Claymann, para realizar a endopielotomia retrógrada, apresentando melhora dos sintomas em 86% dos pacientes [50]. Entretanto, em séries mais recentes, foi demonstrado que a presença de alguns fatores como dilatação pielocalicinal acentuada, vasos anômalos ou uma baixa função renal estariam relacionadas a um maior índice de falha nos métodos minimamente invasivos endoscópicos [33].

Um avanço significativo na cirurgia minimamente invasiva ocorreu na década de 1980, após a descrição das primeiras apendicectomia e colecistectomia laparoscópicas [51]. Nos últimos anos, a laparoscopia representou a forma minimamente invasiva de reproduzir a cirurgia convencional. Além do benefício estético, a cirurgia laparoscópica tem apresentado vantagens significativas em relação à cirurgia aberta convencional, incluindo um menor tempo de hospitalização, recuperação

mais rápida do paciente, menor perda sanguínea, menor desconforto pós-operatório e uma menor incidência de infecções [52].

Tais vantagens motivaram uma ampliação do uso da laparoscopia em diversas áreas da medicina [52]. Seguindo a mesma tendência, Schussler e Grune conseguiram, em 1993, replicar os passos da pieloplastia desmembrada de Anderson-Hynes através do acesso vídeo-laparoscópico [53].

A técnica não-desmembrada também foi descrita pela via laparoscópica por Janetschek [54]. Esta abordagem estaria indicada especialmente na ausência de vasos anômalos e com o volume da pelve renal não muito aumentado [54].

Os resultados da pieloplastia laparoscópica tem sido comparáveis aos da cirurgia aberta em diversas séries [37, 55, 56]. Deste modo, a pieloplastia videolaparoscópica seguindo a técnica de Anderson e Hynes, tornou-se rapidamente uma opção atraente para o tratamento de pacientes com obstrução da JUP, independentemente de sua etiologia, demonstrando resultados consistentes, associados às vantagens de um procedimento minimamente invasivo [57, 58].

Apesar dos bons resultados e aparentes vantagens, este procedimento não obteve uma aceitação global pela comunidade urológica. Isto se deve, em parte, pela sua dificuldade técnica e longa curva de aprendizado [57]. Em estudo de Vallancien et al. [59], os autores sugerem que um mínimo de 50 cirurgias com alto grau de dificuldade, com ao menos um

procedimento por semana durante o primeiro ano, seriam necessárias para o aprendizado efetivo de procedimentos urológicos complexos realizados por via laparoscópica.

A limitação e dificuldade de aprendizado impostos à laparoscopia se devem ao fato do cirurgião não ter, nesta modalidade, um acesso direto à cavidade e ao sítio operatório, ter que utilizar instrumentos longos, amplificando o tremor, ter a amplitude de seus movimentos limitada, e o campo de visualização ser bidimensional e, de certa forma, restrito. Estes aspectos podem ocasionar ao cirurgião uma menor coordenação visual e motora, uma posição ergonômica desfavorável e uma curva de aprendizado mais longa quando comparada à cirurgia convencional [(60)].

Uma alternativa recente visando abrandar esta curva de aprendizado e ampliar o uso da vídeo-laparoscopia foi a utilização da ferramenta robótica para a realização deste procedimento.

A palavra robô foi originada da língua tcheca “robota” que significa trabalho forçado [(61)]. O termo robô foi popularizado pelo dramaturgo tcheco Karel Capek no ano de 1921, através da introdução do conceito de robôs substituído humanos em sua peça “Rossum Universal Robots” [(61)].

Os robôs evoluíram desde máquinas projetadas para a execução de trabalhos braçais e repetitivos até aos robôs inteligentes e antropomórficos da atualidade. Mas a ideia do uso de máquinas substituindo humanos parece ser ainda mais antiga. Na década de 50 foram descobertas notas originais de Leonardo da Vinci, datadas de 1495, contendo desenhos

detalhados de um cavaleiro mecânico que seria capaz de sentar-se, mexer seus braços, mover sua cabeça e a boca. Aparentemente este seria o primeiro projeto que se tem notícia de um autômato humanoide. Apesar do projeto ter sido encontrado não há detalhes se tal mecanismo foi ou não construído [(62)].

As aplicações dos robôs no campo da Medicina ocorreram inicialmente visando uma assistência e reabilitação de enfermos com restrições físicas. Em seu estudo pioneiro o Dr. David Gow criou o primeiro braço mecânico, o "EMAS" (Edinburgh Modular Arm System), em 1998 [(63)]. Outras aplicações iniciais da robótica consistiram no auxílio a indivíduos com limitações graves para retornar às suas atividades diárias regulares, como no uso do "Winsford feeder", auxiliando na alimentação do indivíduo, ou integrando-os novamente ao ambiente de trabalho, através, por exemplo, do uso da plataforma RAID: *Robot for Assisting the Integration of the Disabled* [(63)].

O uso dos robôs visando o auxílio de procedimentos cirúrgicos ocorreu inicialmente com o PUMA 560, utilizado para guiar a posição da agulha em biópsias cerebrais guiadas por tomografia computadorizada (TC). Apesar da euforia inicial, seu uso foi interrompido posteriormente por questões de segurança [(64)]. Outra aplicação foi através de um sistema robótico chamado PROBOT criado por um grupo de Londres visando auxiliar o urologista na realização da ressecção transuretral da próstata [(65)].

Seguindo uma mesma tendência, a International Business Machines (IBM) associou-se a outras empresas para desenvolver, em 1992, o

protótipo de um robô visando auxiliar as cirurgias ortopédicas. Deste projeto resultou o ROBODOC, que foi inicialmente utilizado para a preparação e execução de cirurgias para implante de próteses no quadril [(66)].

Uma nova era estava começando e o conceito de telepresença, que permitiria a realização de cirurgias em que o cirurgião principal pudesse estar em um local distante ao centro cirúrgico e mesmo assim participar de forma ativa da cirurgia, começou a ser pesquisado ativamente e de forma simultânea pelo Departamento de Defesa Norte Americano, Instituto de Pesquisa da Universidade de Stanford e pela NASA [(67)]. O objetivo inicial foi a criação de um protótipo para fins militares, onde os braços do robô seriam montados em um veículo capaz de realizar intervenções cirúrgicas no campo de batalha [(67)]. Este protótipo foi adquirido pela empresa *Intuitive Surgical*, que iniciou, após algumas adaptações, sua comercialização com o nome de Sistema Da Vinci. Simultaneamente, outra companhia, a *Computer Motion* lançou no mercado um braço mecânico projetado para auxiliar o controle da câmera em cirurgias laparoscópicas, o AESOP (*Automated Endoscopic System for Optimal Positioning*). Um sistema robótico integrado, o Zeus, foi posteriormente criado pela mesma companhia [(67)].

O Sistema Zeus é composto por três braços robóticos montados na mesa cirúrgica, um deles consiste no próprio AESOP, que é acionado através de comandos de voz, sendo utilizado para manusear a óptica. Seu uso foi liberado nos Estados Unidos pelo *Food and Drug Administration* (FDA) em 2001 [(62)].

Uma das principais diferenças funcionais entre os sistemas ZEUS e Da Vinci é justamente o AESOP, que responde a um comando verbal. Os dois sistemas foram comercializados nos Estados Unidos e Europa [68] mas, em março de 2003, com o objetivo de somarem esforços, tecnologia e investimentos na área, ocorreu a fusão das duas companhias, sendo então criada a *Intuitive Surgical Inc*.[62].

O sistema Da Vinci é atualmente o único do seu gênero que está disponível no mercado. Seu uso foi liberado nos Estados Unidos pelo FDA em 2000. Os principais componentes do Sistema são: um console de visualização e controle que é operado pelo cirurgião principal e uma unidade de braço com uma sofisticada câmera laparoscópica associada a braços cirúrgicos extremamente precisos e com uma flexibilidade superior ao do punho humano, possibilitando a reprodução do movimento das mãos [36, 63, 69].

Existem algumas versões do sistema cirúrgico DaVinci®. O modelo utilizado em nosso estudo foi o Standard (figura 1), que foi a primeira versão lançada e que consistia num console e 3 braços cirúrgicos (um para a câmera). Uma atualização desta versão foi feita em 2003 por meio da associação de um quarto braço mecânico visando auxiliar a realização dos procedimentos cirúrgicos. Este modelo parou de ser comercializado em 2007 após o lançamento do modelo ‘S’, cuja comercialização foi iniciada em 2006, trazendo uma atualização do sistema e melhorias principalmente em relação a qualidade da resolução gerada no console, com o uso da tecnologia HD (*High Definition*) na geração das imagens [62].

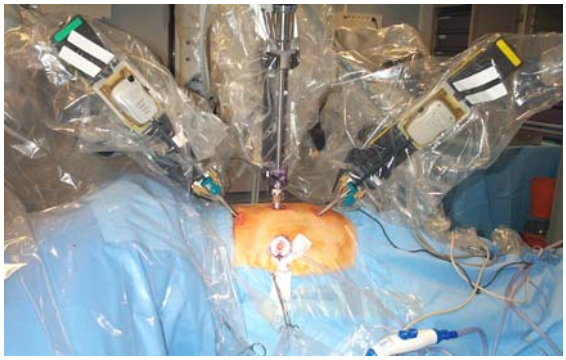

Figura 1 - Sistema cirúrgico DaVinci ®, modelo Standard, com 3 braços

Posteriormente, em 2009, foi lançado o modelo 'Si', permitindo a incorporação das denominadas "novas tecnologias" incluindo o uso de dois consoles de forma simultânea no controle dos braços cirúrgicos e a incorporação de imagens de Tomografia Computadorizada e Ressonância Nuclear Magnética em tempo real durante a cirurgia no console para o cirurgião, além de melhorias em relação aos instrumentos cirúrgicos [62].

Recentemente, em Abril de 2014, o modelo 'Xi' foi lançado nos Estados Unidos trazendo mudanças significativas em relação à arquitetura dos braços articulados, consistindo numa nova tecnologia projetada para facilitar o acesso anatômico, combinando a funcionalidade de um sistema de braços cirúrgicos suspensos à flexibilidade de uma plataforma móvel, permitindo uma amplitude maior de movimentos e o posicionamento da unidade em qualquer posição ao redor do paciente, permitindo amplo acesso a virtualmente qualquer posição do corpo.

Em todas as versões o mecanismo de controle é semelhante e os braços da unidade são comandados pelo cirurgião através de dois controles

principais localizados no console, permitindo que os movimentos do cirurgião sejam escalonados e reproduzidos de forma precisa pelos instrumentos localizados no campo operatório. Adicionalmente, o sistema permite que os movimentos sejam filtrados de qualquer tremor, resultando num maior controle e movimentos mais precisos.

Um dos problemas relacionados à laparoscopia convencional é a perda da noção de orientação espacial e profundidade devidos ao uso de uma imagem bidimensional (2D), sendo este um grande inconveniente desta técnica [(70)]. No sistema Da Vinci, a utilização de um endoscópio com dupla câmera permite a criação de uma visão tridimensional (3D) no monitor do console, gerando uma imagem em alta definição, que pode ser amplificada até 10 a 15 vezes o seu tamanho normal, aumentando a percepção do cirurgião com relação aos detalhes anatômicos do campo cirúrgico. O uso de imagens em 3D permite também uma melhor coordenação motora durante o ato cirúrgico quando comparados aos realizados em 2D [(71)].

Para a realização de procedimentos cirúrgicos com o uso do sistema Da Vinci é necessária a presença de um cirurgião no console para controlar, através de movimentos coordenados das mãos e dos pés, a câmera, incluindo o ajuste de foco, os instrumentos acoplados ao braço cirúrgico, bem como o reposicionamento do braço do robô. Um segundo cirurgião também deve estar presente, permanecendo posicionado ao lado do paciente para ajustar a câmera e os instrumentos, além de auxiliar no procedimento cirúrgico através de inserção e retirada de materiais e peças cirúrgicas [(62)].

O aprimoramento e aplicação da cirurgia robótica requerem um treinamento em etapas e uma curva de aprendizado. O FDA recomenda que seja realizado o treinamento dos cirurgiões antes da utilização do sistema. Tal treinamento visa uma capacitação mínima para a realização dos procedimentos, além de uma tentativa de padronizar alguns passos básicos da cirurgia robótica [72].

O primeiro caso do uso do sistema Da Vinci em humanos foi descrito por Himpens e Cadiere [73], após a realização de uma colecistectomia laparoscópica robótica assistida em 1997. Desde então a tecnologia vem evoluindo de forma contínua, permitindo que as aplicações da cirurgia robótica assistida pudessem ser estendidas a diversas áreas da Medicina [62].

A utilização de um robô na correção cirúrgica laparoscópica da obstrução da JUP foi inicialmente proposta por Sung et al. [74] em trabalho experimental utilizando porcos randomizados para cirurgia com o uso de robô (plataforma Zeus® - Computer Motion, Goleta, CA, USA) ou laparoscopia tradicional. Neste estudo inicial não houve diferença significativa entre os grupos em relação à duração da cirurgia, tempo de sutura ou número de pontos no ureter entre os procedimentos robóticos e não robóticos.

Posteriormente, em 2003, Yohannes e Burjonrappa [75] descreveram sua experiência inicial utilizando o sistema Da Vinci (Intuitive Surgical, Sunnyvale, CA, USA) na reconstrução do trato urinário superior de humanos.

Atualmente, a pieloplastia laparoscópica robótica assistida vem sendo cada vez mais utilizada como uma opção menos invasiva à cirurgia aberta para o tratamento da obstrução da JUP, sendo aplicada tanto em casos habituais [76-78] como em situações difíceis [79, 80], podendo à princípio reduzir a curva de aprendizado em relação ao tratamento laparoscópico puro [81]. Contudo, as séries publicadas são exíguas e com número de casos ainda reduzidos para permitir conclusões definitivas.

O aumento progressivo no número de pacientes submetidos a esta técnica, bem como a quantidade de hospitais adquirindo os equipamentos necessários para sua realização nos mostra que o futuro dos cuidados cirúrgicos pode estar representado pela cirurgia robótica. A pieloplastia laparoscópica robótica assistida é um procedimento complexo. Seus resultados estão relacionados não apenas à técnica cirúrgica, mas também à experiência do cirurgião.

Buscamos, neste estudo, avaliar os resultados iniciais e a curva de aprendizado para este procedimento. Essa análise buscou também avaliar e estabelecer um número mínimo de procedimentos necessários para a obtenção de resultados aceitáveis, associados à segurança dos pacientes.

2 Objetivos

2.1 Objetivo Principal

Avaliar os resultados clínicos e radiológicos do tratamento cirúrgico laparoscópico da obstrução da junção pieloureteral em adultos com a utilização da plataforma robótica (Sistema DaVinci ®).

2.2 Secundários

1 Avaliar a curva de aprendizado neste procedimento, analisando-se tempo cirúrgico, tempo de internação, sangramento e presença de complicações intra-operatórias.

2 Comparar os resultados obtidos em nosso estudo com séries históricas de outras instituições.

3 Pacientes e Métodos

3.1 Desenho experimental e aprovação da pesquisa

O delineamento deste trabalho foi de um estudo clinico retrospectivo (série de casos) realizado após aprovação pelo Comitê de Ética do Hospital das Clínicas da Faculdade de Medicina da Universidade de São Paulo (CAPEPESQ) sob o Protocolo NºCEP131/11 (Anexo A) em 13 de abril de 2011.

3.2 Local e época

Os procedimentos avaliados no estudo em questão foram realizados nas instalações do *Centre Hospitalier Universitaire de Nancy*, localizado na cidade de Nancy, na França, no período de novembro de 2001 a janeiro de 2007.

3.3 Casuística

3.3.1 Pacientes

Foram analisados os prontuários dos 100 primeiros procedimentos em pacientes adultos (maiores de 18 anos) com diagnóstico de obstrução da JUP submetidos a pieloplastia laparoscópica robótica assistida.

Todos os pacientes portadores de obstrução da junção pieloureteral com indicação cirúrgica foram submetidos, de forma semelhante, à correção

cirúrgica laparoscópica robótica assistida, sempre realizada pelo mesmo cirurgião (Prof. Jacques Hubert, Chefe do Serviço de Urologia do *Centre Hospitalier Universitaire de Nancy*, França).

Após o procedimento, todos continuaram seu seguimento clínico no ambulatório do setor de Urologia da mesma instituição.

Durante a avaliação e coleta de dados os pacientes foram numerados de 1 a 100 de acordo com a data, em ordem cronológica, em que foram submetidos ao procedimento (ex: número 1 para o primeiro caso e 100 para o último) e distribuídos em quatro grupos:

Grupo 1: pacientes 1 a 25

Grupo 2: pacientes 26 a 50

Grupo 3: pacientes 51 a 75

Grupo 4: pacientes 76 a 100

Foi realizada análise relacionada a dados demográficos e avaliação pré-operatória visando investigar potenciais diferenças entre os grupos.

3.3.2 Sistema remoto de cirurgia

Os pacientes incluídos neste estudo foram operados usando o sistema robótico Da Vinci, modelo Standard, composto por console de comando, três braços mecânicos e instrumentos “Endowrist” (Intuitive Surgical, Sunnyvale, CA, USA) (Figura 1).

3.3.3 Critérios de inclusão

1. Presença de obstrução da JUP comprovada através de avaliação clínica e exames de imagem (Tomografia computadorizada / urografia excretora com uso de diurético / cintilografia renal com MAG3)

3.3.4 Critérios de exclusão

1. Pacientes que optaram voluntariamente por outra modalidade de tratamento após discussão detalhada do método cirúrgico.
2. Pacientes apresentando informações incompletas durante a fase de coleta de dados do projeto

3.4 Intervenção

A cirurgia obedeceu à mesma técnica da pieloplastia laparoscópica assistida pelo robô relatada inicialmente por Yohannes [(75)], com pequenas alterações técnicas já descritas por nosso grupo [(78)], constituindo dos seguintes passos:

1. Foi realizada anestesia geral balanceada em todos os pacientes, com intubação oro traqueal após a indução anestésica. O uso de sonda nasogástrica não foi aplicado de forma rotineira;
2. Feito cateterismo vesical com Foley 18 Fr e desprezado o volume inicial contido na bexiga;

3. Paciente posicionado em decúbito lateral de 45°, com o lado a ser operado elevado e as pernas mantidas em posição neutra, com coxim axilar posicionado para proteger o plexo braquial (Figura 2);
4. Realizada punção da cavidade abdominal com agulha de Veress em região umbilical e realizado pneumoperitônio com pressão de CO_2 de 15 mmHg;
5. O trocarte auxiliar (12 mm) foi habitualmente posicionado na cicatriz umbilical (Figura 3) para a primeira introdução da óptica de 10 mm e 30º e avaliação da cavidade sob visão endoscópica;
6. Os trocartes dos braços do robô e da óptica foram posicionados de forma alinhada sobre a linha médio-clavicular anterior, mantendo uma distância de 4 dedos transversos (cerca de 6 cm) entre os trocartes, com o trocarte central (óptica) sendo mantido paralelo à cicatriz umbilical (Figura 3);
7. Após avaliação da cavidade abdominal a linha de Toldt ipsilateral foi incisada e feita dissecção romba, permitindo a reflexão do cólon medialmente e exposição do ureter;
8. Prosseguia-se com a dissecção cranial do ureter, com preservação da gordura e vascularização periureteral, até a identificação da JUP e da área obstruída;
9. Os limites cranial e caudal da JUP foram determinados e o segmento comprometido ressecado com uso de tesoura;

10. Na presença de cruzamento de vasos renais foi realizada a transposição anterior da pelve renal, sendo esta reconstruída superficialmente a estes vasos;
11. Nos casos em que cálculos urinários estavam presentes, a retirada dos cálculos era realizada inicialmente utilizando-se os instrumentos do robô após a abertura da pelve renal. Na presença de dificuldade na localização e tratamento dos cálculos um nefroscópio flexível era introduzido através do trocarte auxiliar, sendo os cálculos retirados com uma cesta sob controle endoscópico;
12. A reconstrução da via urinária foi então iniciada pela porção posterior através de sutura continua com fio PDS 5-0 e agulha cilíndrica. Após a sutura posterior da anastomose foi inserido fio guia hidrofílico por meio do trocarte auxiliar, sendo o mesmo avançado pela luz ureteral em direção caudal;
13. Foi realizada passagem de cateter duplo J 6 Fr sobre o fio guia, que foi retirado em seguida;
14. A outra extremidade do cateter foi posicionada dentro da pelve renal e a sutura da porção anterior da anastomose foi realizada com sutura contínua e com mesmo fio;
15. Após revisão da hemostasia foram retirados os trocartes e feito fechamento das portas de entrada com Vicryl 2-0 na aponeurose e Monocryl 4-0 intradérmico, seguido de curativo oclusivo.

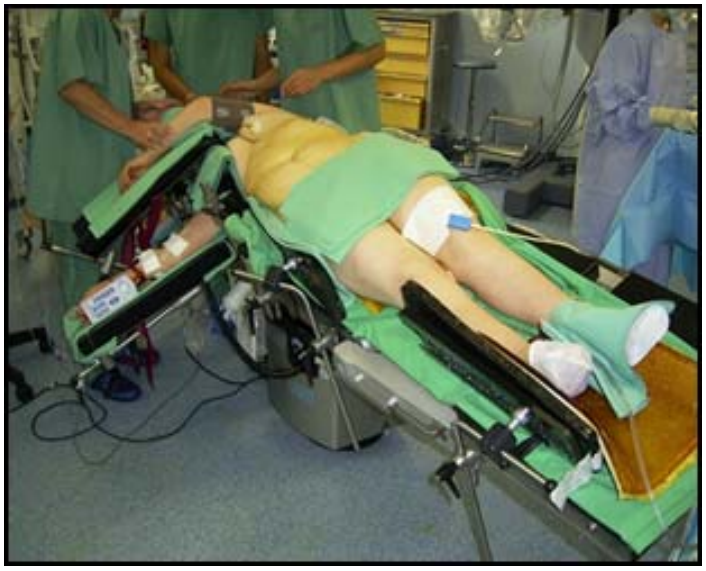

Figura 2 - Posição do paciente durante o procedimento

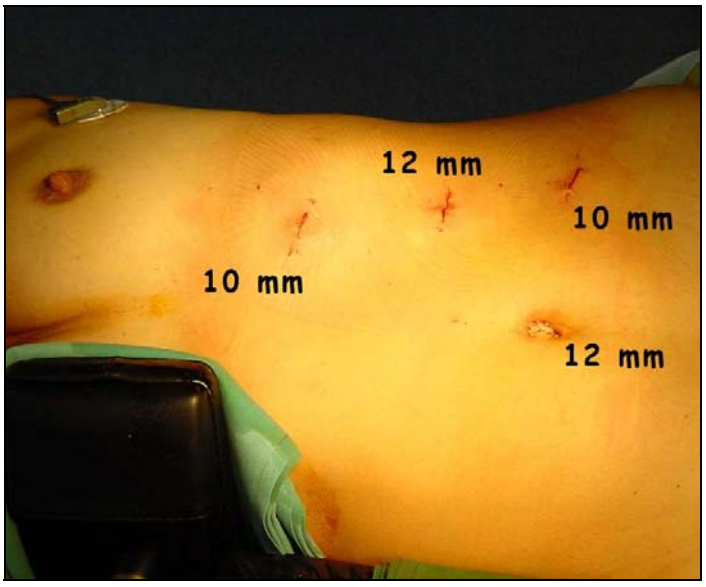

Figura 3 - Disposição dos trocartes

3.5 Avaliação inicial, intra-operatória e seguimento

1. Checagem dos critérios de inclusão
2. Anamnese
3. Exame físico
4. Exames laboratoriais:

   Hemograma, uréia, creatinina e testes de coagulação
5. Exames radiológicos: tomografia computadorizada de abdome total com contraste, urografia excretora com diurético e/ou cintilografia renal com MAG3
6. Avaliação dos parâmetros intra-operatórios como duração (em minutos) do procedimento, perda sanguínea (em ml), necessidade de conversão para cirurgia aberta, alterações da técnica na presença de dificuldades encontradas, bem como avaliação de falhas relacionadas ao funcionamento do sistema robótico.
7. Seguimento:

   1 a 3 dias: RX simples de abdome para avaliar o posicionamento do cateter duplo J e retirada do cateter de Foley

   21 dias: Avaliação clínica, urocultura e retirada de cateter duplo J

   90 dias: Avaliação clínica e exames de imagem de controle

   Anual: Avaliação clínica e exames de imagem de controle

3.6 Avaliação radiológica

Todos os pacientes foram submetidos a avaliação radiológica incluindo TC de abdome total com contraste, de três fases, visando avaliar o tempo arterial, fase nefrográfica e excretora, bem como identificar a presença ou não de vasos polares associados a JUP.

Estes estudos foram complementados através de urografia excretora associada ao uso de diurético, de modo semelhante ao proposto previamente por outros autores [82-86]. Foi considerado que um aumento no volume da pelve renal após a administração do contraste e furosemida (dose de 40 mg via endovenosa) em comparação ao exame sem diurético sugeria a presença de obstrução [82].

Nos casos de história prévia de alergia a produtos a base de iodo, a realização de ressonância nuclear magnética com contraste era indicada.

Na presença de dúvida diagnóstica (resultados limítrofes nos exames iniciais), uma avaliação complementar com cintilografia renal com MAG3 foi realizada. Obstrução das vias urinárias foi considerada na presença de um tempo de eliminação T ½ maior que 20 minutos. Também foram avaliadas características individuais de cada exame, visando identificar outros sinais de obstrução [87].

3.7 Avaliação do tempo cirúrgico

O tempo de cirurgia (em minutos) foi cronometrado a partir da incisão da pele até o fechamento da ferida operatória.

3.8 Avaliação do sangramento

A perda sanguínea foi calculada com a medida do volume do frasco do aspirador, subtraindo-se a quantidade de soro fisiológico utilizado no intra-operatório. Não foram utilizadas compressas cirúrgicas.

Um dreno cirúrgico do tipo *Jackson-Pratt* (Cardinal Health, Dublin, Ohio, Estados Unidos) foi colocado apenas nos primeiros oito casos da série. Após a verificação de uma drenagem insignificante em todos os casos, foi optado pela não colocação do dreno nos pacientes seguintes. Uma exceção ocorreu no paciente número 20 (grupo 1), onde foi necessária a colocação do dreno devido a necessidade de conversão para cirurgia aberta.

3.9 Avaliação funcional, clínica e pós-operatória

Para efeito da avaliação foram considerados a presença ou não de intercorrências no período pós-operatório, presença e intensidade de dor após o procedimento (utilizando a Escala Visual Analógica de dor – EVA) (Figura 4), tempo de internação hospitalar (em dias), tempo de seguimento (em meses), avaliação radiológica e clínica dos pacientes e resultado cirúrgico a longo prazo. O sucesso cirúrgico foi definido através da melhora dos sintomas e resolução radiológica do quadro de obstrução. O paciente foi considerado apto para a alta hospitalar caso se apresentasse estável, sem queixas significativas e afebril por pelo menos 24 horas.

Os pacientes foram submetidos a avaliação radiológica pós-operatória através de urografia excretora com administração de diurético (40 mg de

furosemida por via endovenosa) após a aplicação do contraste endovenoso [82-86]. Na presença de dilatação pielocalicinal no exame pós-operatório uma comparação ao exame pré-operatório foi realizada. Qualquer aumento no diâmetro da pelve renal após a administração do contraste e diurético sugeria a presença de obstrução [82].

Na presença de dúvida diagnóstica (resultados limítrofes nos exames iniciais) uma avaliação complementar com cintilografia renal com MAG3 foi indicada. A obstrução das vias urinárias foi suspeitada na presença de um tempo de eliminação T ½ maior que 20 minutos, sendo cada exame avaliado individualmente para a presença ou não de obstrução [87].

A avaliação clínica consistia de informações subjetivas e objetivas a respeito da presença e intensidade de dor após o procedimento, tendo sido realizada por médicos do Serviço de Urologia do *Centre Hospitalier Universitaire de Nancy* nas consultas após o procedimento, e as informações registradas em prontuário. A mensuração da dor foi realizada utilizando a Escala Visual Analógica de dor – EVA.

Os pacientes foram submetidos a exames de urina de controle (cultura da urina) nos períodos pré e pós-operatórios, sendo considerada a presença de infecção do trato urinário caso ocorresse um resultado positivo, independente da presença ou não de sintomas clínicos associados. Na presença de infecção, o tratamento antibiótico foi instituído.

Na avaliação pós-operatória, o sucesso foi determinado caso o paciente estivesse sem dor após o procedimento e apresentasse melhora

nos parâmetros radiológicos demonstrados por meio de uma diminuição do diâmetro da pelve renal em comparação aos exames pré-operatórios, mantida após a administração de diurético na urografia excretora, e/ou pela realização de cintilografia renal com MAG3 demonstrando ausência de obstrução renal.

As complicações e intercorrências apresentadas nesta série foram classificadas seguindo o sistema de Clavien-Dindo (tabela 1) para complicações cirúrgicas [88].

Tabela 1 - Classificação das complicações pós-operatórias – Clavien-Dindo [88]

Grau / Descrição	Subclassificação
I	
Qualquer desvio do curso pós-operatório normal, sem necessidade de intervenção.	
II	
Complicação que necessite tratamento farmacológico.	
III	
Intervenção cirúrgica, radiológica ou endoscópica.	a) Sem anestesia geral. b) Com anestesia geral.
IV	
Risco de vida, necessitando de UTI.	a) Disfunção de único órgão, incluindo diálise. b) Disfunção de múltiplos órgãos.
V	
Morte.	

ESCALA VISUAL ANALÓGICA – EVA

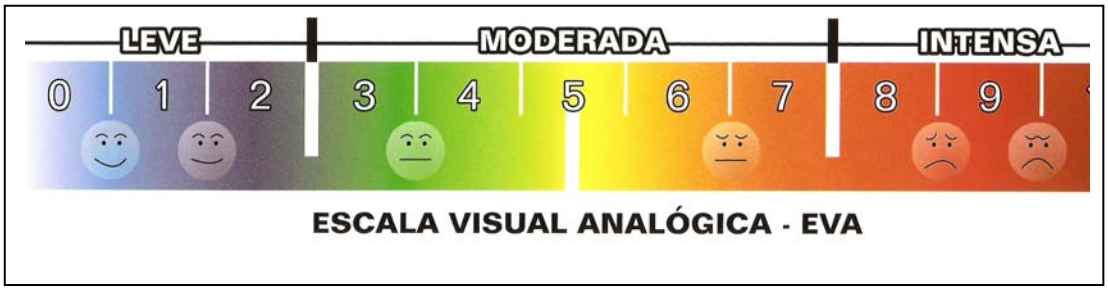

Figura 4 - Escala Visual Analógica de dor – EVA

3.10 Análise estatística

Todos os dados da casuística foram distribuídos em uma planilha e, então, realizada avaliação estatística comparativa entre os grupos 1, 2, 3 e 4.

Para a análise estatística, foram considerados alguns critérios: na presença de procedimento bilateral, cada rim foi considerado um procedimento distinto.

A análise estatística foi realizada, através de: teste de Bartlett para avaliar a normalidade da distribuição dos dados. Na presença de um baixo nível de significância foi utilizada analise complementar com o teste de Kruskal-Wallis. Dados contínuos foram comparados pelo teste t de Student e suas variantes com o uso da correção de Bonferroni quando indicada. Análise de Variância (ANOVA) foi utilizada quando mais de dois grupos foram comparados. O nível de significância para as análises estatísticas foi estabelecido em 5% ($p<0,05$). A análise estatística dos dados foi realizada

com a utilização de Programa estatístico (Minitab Statistical Software, Minitab Inc., State College, Pensilvania, EUA).

4 Resultados

4.1 Dados demográficos

Foram analisados os resultados das primeiras 100 pieloplastias laparoscópicas robótica-assistidas realizadas sempre pelo mesmo cirurgião (Prof. Jacques Hubert, *Centre Hospitalier Universitaire de Nancy*, França). Um total de 99 pacientes (41 homens e 58 mulheres) foi incluído no presente estudo (um procedimento bilateral).

A idade média ± desvio padrão (variação) dos pacientes foi de 38±18,3 anos (18-81 anos) e de 40±17,7, 41±20,0, 38±19,2 e 33±16,4 nos grupos 1 a 4, respectivamente. Não houve diferença significativa entre os grupos em relação à idade (p=0,51).

O Índice de Massa Corpórea (IMC) médio ± desvio padrão (variação) global foi de 23,3±4,5 (35,6-14,9 Kg/m^2) e de 23,3±4,2, 24,0±4,6, 22,8±4,1, 23,0±5,1 nos grupos 1 a 4, respectivamente. Não houve diferença significativa entre os grupos em relação ao IMC (p=0,79).

A presença de um pedículo polar inferior foi evidenciada em 59% dos casos em nosso estudo, sendo 16, 12, 15 e 16 casos nos grupos 1 a 4, respectivamente.

Trinta e cinco pacientes (sendo 7, 10, 10 e 8 pacientes dos grupos 1 a 4, respectivamente), relataram ter sido submetidos a cirurgia abdominal prévia.

Oito pacientes relataram tratamento prévio para a obstrução da JUP, sendo que seis (3 pacientes do grupo 1, um do grupo 2 e dois do grupo 3) haviam sido submetidos a apenas um tratamento prévio (pieloplastia aberta prévia em quatro casos, endopielotomia com Acucise® em um caso e endopielotomia percutânea em um caso), um paciente (grupo 4) havia sido submetido a dois tratamentos prévios (pieloplastia aberta seguida de endopielotomia com Acucise®) e um deles (grupo 4) foi submetido a três tratamentos anteriormente (pieloplastia aberta prévia seguida de endopielotomia com Acucise® e endopielotomia percutânea) .

A presença de rim em ferradura foi também evidenciada em 3 pacientes de nossa série (grupos 1, 2 e 4).

Os dados demográficos e resultados principais estão descritos na tabela 2.

4.2 Avaliação pré-operatória

Todos os pacientes foram submetidos a estudos laboratoriais incluindo hemograma, uréia, creatinina e testes de coagulação. Nenhuma alteração significativa foi evidenciada nos exames laboratoriais em nenhum dos grupos.

A presença de obstrução da JUP foi evidenciada através de avaliação radiológica pré-operatória em todos os pacientes, sendo que TC de abdome total com contraste e urografia excretora com uso de diurético foram obtidos em 99 pacientes. Um dos pacientes realizou ressonância nuclear magnética

com contraste por história prévia de alergia a iodo. Estes estudos evidenciaram a presença de cruzamento de vasos polares em 59% dos casos. Os achados pré-operatórios foram confirmados em todos os casos no intraoperatório.

Uma avaliação complementar com cintilografia renal com MAG3 foi indicada em 40 pacientes (39 previamente submetidos a urografia excretora e TC com contraste e um com RNM prévia) confirmando a presença de obstrução (tempo de eliminação T ½ maior que 20 minutos associado a características especificas de cada exame) em todos os casos.

A investigação da estenose da JUP foi indicada pela presença de desconforto abdominal e/ou dor em flanco em 68 casos. Vinte e oito pacientes tiveram seus diagnósticos estabelecidos após avaliação devido à presença de infecção do trato urinário (ITU recorrente ou pielonefrite aguda). Quatro pacientes estavam assintomáticos, sendo diagnosticados de forma incidental.

Dezesseis pacientes sendo 5, 4, 4 e 3 pacientes dos grupos 1 a 4 respectivamente, apresentaram presença concomitante de litíase urinária, todos tratados durante o procedimento.

Em 21 casos, sendo 8, 4, 4 e 5 pacientes dos grupos 1 a 4 respectivamente, foi necessária a colocação de um cateter duplo J no período pré-operatório, de forma retrógrada, devido à presença de dor em flanco de forte intensidade (14 casos) ou pielonefrite aguda (7 casos). Nestes casos o cateter foi mantido até a cirurgia e retirado de forma

semelhante aos pacientes nos quais o cateter foi implantado durante a pieloplastia, três a quatro semanas após o procedimento.

4.3 Procedimento cirúrgico

O tempo cirúrgico médio ± desvio padrão (variação) foi de 118±33,7 (67-210 minutos) e de 144,6±35,9, 119.2±28,6, 114.5±29,6 e 94.6±19,1 minutos nos grupos 1 a 4, respectivamente. Com base no teste de Kruskal-Wallis, observou-se uma diferença estatística quanto ao tempo de cirurgia ($p<0,001$). A comparação entre os grupos demonstrou uma diferença estatisticamente significativa entre os grupos 1 vs. 2 ($p=0,015$), 1 vs. 3 ($p=0,002$), 1 vs. 4 ($p<0,001$) e 2 vs. 4 ($p=0,022$), demonstrando uma diminuição significativa no tempo cirúrgico após a realização dos 25 primeiros procedimentos (gráfico 1). A análise de tendência para o tempo operatório demonstra uma diminuição progressiva do tempo cirúrgico com o aumento da experiência do cirurgião (gráfico 2).

O tempo médio ± desvio padrão (variação) para a anastomose foi 33,7±13,2 (15-80 minutos) e de 50,0±42,4, 36,8±11,6, 34,2±14,1 e 29,0±8,7 minutos para os grupos 1 a 4, respectivamente. Apesar do decréscimo progressivo no tempo necessário para realização da anastomose pielo-ureteral, não se evidenciou diferença estatisticamente significativa entre os grupos ($p=0,13$).

Na avaliação intra-operatória o sangramento foi desprezível (<100 ml) em todos os 100 procedimentos.

Nos 16 casos que apresentavam litíase associada, a retirada dos cálculos foi realizada com sucesso utilizando apenas os instrumentos do robô em 11 procedimentos. Nos outros cinco casos foi necessária a utilização de um nefroscópio flexível para retirada dos fragmentos. Ao se comparar os tempos operatórios médios da série total (118±33,7 minutos) com o grupo de 16 pacientes que apresentou cálculos urinários associados (119±37,4 minutos) observa-se que não houve diferença significativa em relação ao tempo operatório (p=0.88).O tempo cirúrgico médio ± desvio padrão para os 8 pacientes com antecedentes de tratamento prévio da estenose de JUP foi de 157±33,7 minutos, e ao compararmos estes aos tempos operatórios da série (média de 118±33,7 minutos) verificamos uma diferença significativa entre os grupos, demonstrando um tempo operatório maior na presença de tratamento prévio para a obstrução da JUP (p<0,001).

Ao realizarmos, de modo análogo, uma análise dos casos que apresentavam rim em ferradura temos que a média ± desvio padrão dos tempos cirúrgicos dos três casos foi de 148±22,5 minutos. Ao compararmos estes resultados com os tempos operatórios da série global (média de 118±33,7 minutos) verificamos uma tendência à diferença entre os grupos, demonstrando um tempo operatório maior nos casos de rim em ferradura, que não foi estatisticamente significativa (p=0,157).

Se analisados também isoladamente os tempos operatórios dos pacientes que necessitaram realizar um implante de cateter duplo jota anteriormente à pieloplastia temos que o tempo médio ± desvio padrão dos procedimentos foi de 129±40,9 minutos, não apresentando diferença

estatisticamente significativa quando comparado à média dos tempos operatórios de todos os pacientes da série (118±33,7 minutos) (p=0,247).

Alguns casos isolados apresentaram, por motivos diversos, tempo operatório superior à curva padrão de seus respectivos grupos, notadamente os pacientes número 6, devido à dificuldade para realização da sutura ocasionada pela presença de tecido inflamatório e edema local, o paciente de número 22, pela presença de fibrose extensa ao redor da JUP devido a pieloplastia aberta prévia, o paciente número 47, também pela presença de tecido inflamatório e edema local e o paciente número 63, portador de duplicidade piélica, que acarretou maior complexidade e dificuldade nas etapas de dissecção e reconstrução pielo-ureteral.

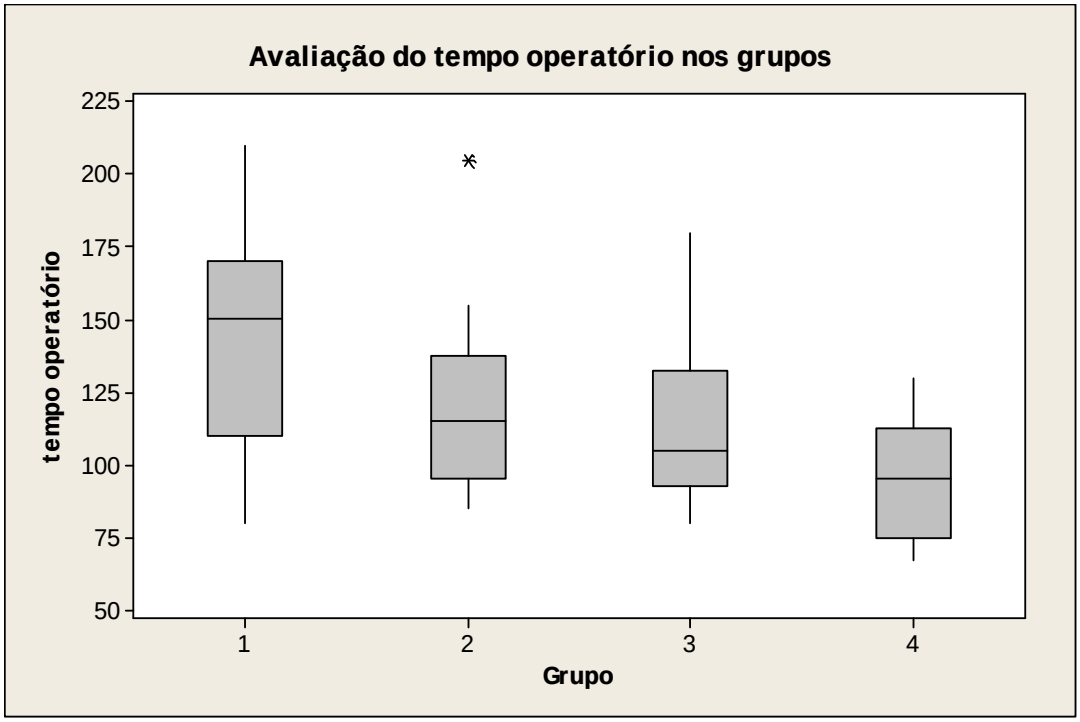

Gráfico 1 - Boxplot representando a avaliação do tempo operatório entre os grupos
Obs:
- Tempo em minutos.
- O (*) é descrito na presença de paciente apresentando tempo cirúrgico fora do intervalo médio do grupo.

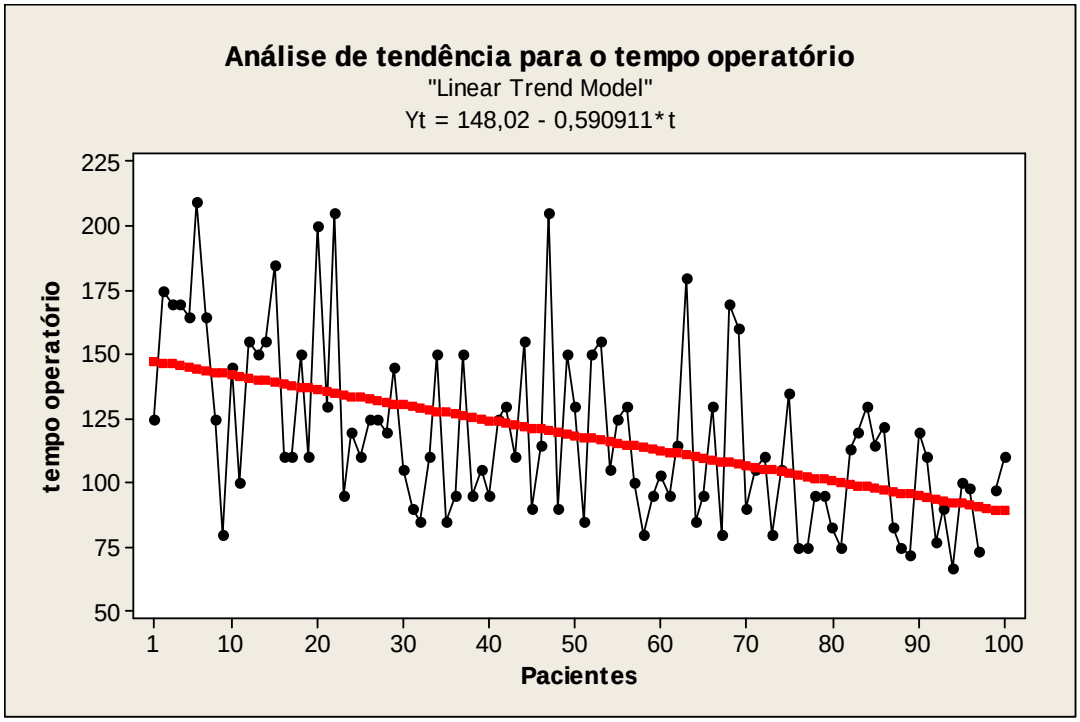

Gráfico 2 - Análise de tendência para o tempo operatório
Obs: Tempo em minutos.

4.4 Internação hospitalar

A internação hospitalar média ± desvio padrão foi de 5,23±1,69 dias, sendo 7,08±1,93, 4,76±0,83, 4,88±1,01 e 4,20±1,15 dias nos grupos 1 a 4, respectivamente. Com base no teste de Kruskal-Wallis, observamos uma diferença estatística entre os grupos (p<0,001). A comparação utilizando o teste de Bonferroni demonstrou uma diferença estatisticamente significativa entre os grupos 1 vs. 2 (p<0,001), 1 vs. 3 (p<0,001) e 1 vs. 4 (p<0,001). Deste modo temos que a internação hospitalar foi menor após os primeiros 25 procedimentos (gráfico 3).

A intensidade da dor no primeiro dia de pós-operatório foi em média 2,4 (escala de 1 a 10) e semelhante em todos os grupos (p=0,51).

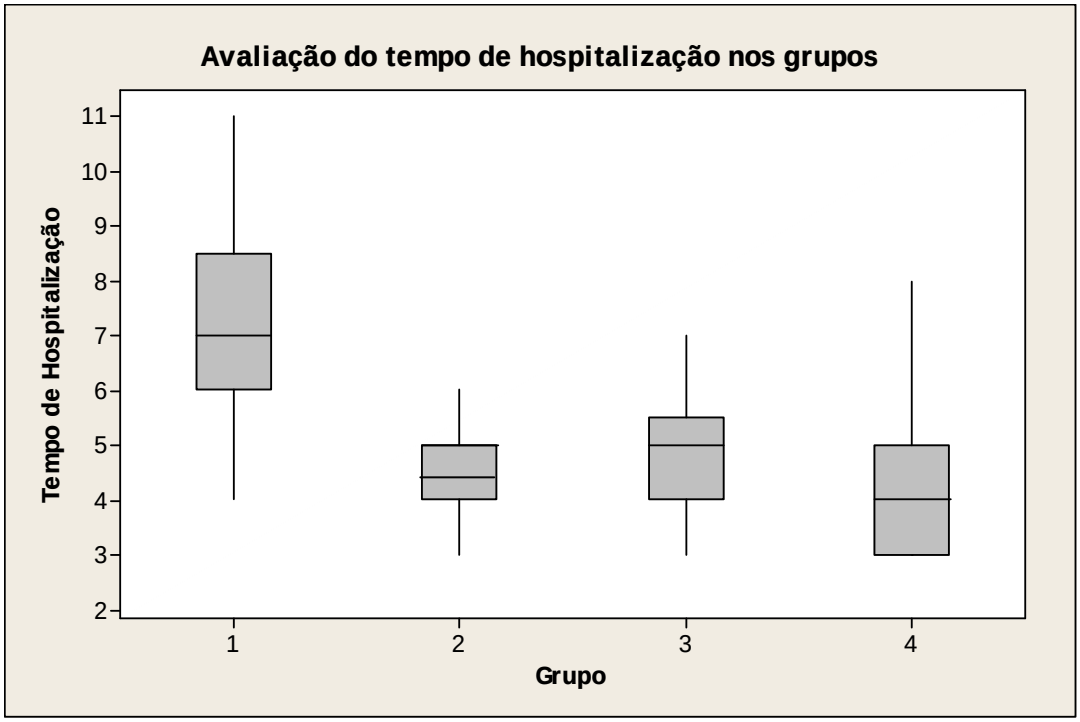

Gráfico 3 - Avaliação da internação hospitalar
Obs: Tempo em dias de internação.

Tabela 2 - Dados demográficos e resultados principais

	Grupo 1	Grupo 2	Grupo 3	Grupo 4	p*
Idade (anos)	40±17,7	41±20,0	38±19,2	33±16,4	0,51
IMC (Kg/cm^2)	23,3±4,2	24,0±4,6	22,8±4,1	23,0±5,1	0,79
Tempo cirúrgico†	144,6±35,9	119.2±28,6	114.5±29,6	94.6±19,1	<0,001
Confecção da anastomose†	50,0±42,4	36,8±11,6	34,2±14,1	29,0±8,7	0,13
Internação hospitalar (dias)	7,08±1,93	4,76±0,83	4,88±1,01	4,20±1,15	<0,001

*Teste de Kruskal-Wallis
† Tempo em minutos
± Desvio padrão

4.5 Intercorrências e complicações

As complicações e intercorrências apresentadas nesta série foram classificadas seguindo o sistema de Clavien-Dindo [88] e estão representadas na tabela 3.

Complicações significativas (Clavien-Dindo grau $\geq$ III) ocorreram apenas no grupo 2, sendo duas complicações grau IIIb ocorridas devido ao mal posicionamento do cateter duplo J, que, em ambos os casos, apresentava a porção distal do cateter em posição intraureteral, sendo necessária a utilização de um ureteroscópio para sua retirada.

Um paciente no grupo 1 necessitou de conversão cirúrgica para a via aberta devido a dificuldades técnicas na dissecção da pelve renal.

Um paciente do grupo 4, que apresentava uma dilatação significativa da pelve, exibiu uma laceração piélica de cerca de 1,5 centímetros após a introdução do primeiro trocater (para utilização da óptica). Esta lesão foi reconhecida e corrigida de imediato no intra-operatório, sendo realizada sutura continua com fio PDS 5.0 após a introdução dos braços do robô. A cirurgia transcorreu normalmente sem outras intercorrências.

Em dois procedimentos (nos grupos 2 e 4) ocorreram falhas relacionadas ao funcionamento do sistema robótico. No paciente do grupo 2 a presença de uma alteração no padrão da cor da imagem gerada no monitor auxiliar (tela azulada) porém a imagem do console do cirurgião principal manteve o padrão habitual, tendo sido a cirurgia realizada sem intercorrências relacionadas a este fato. No paciente do grupo 4 houve um

mal funcionamento no vídeo do console do cirurgião, com um desaparecimento temporário da visão do olho esquerdo na parte final do procedimento cirúrgico. A imagem habitual foi reestabelecida após alguns instantes, tendo a cirurgia prosseguido sem outras intercorrências.

Nenhum óbito ou qualquer outra complicação significativa foi constatada no período peri-operatório em nenhum dos grupos.

Tabela 3 - Complicações intra e pós-operatórias

Complicação (Clavien)	N	Tratamento
Grupo 1		
Cistite (II)	2	Antibioticoterapia
Pielonefrite aguda (II)	1	Antibioticoterapia
Grupo 2		
Cistite (II)	1	Antibioticoterapia
Pielonefrite aguda (II)	1	Antibioticoterapia
Malposicionamento do cateter (IIIb)	2	Retirada com uso de ureteroscópio
Grupo 3		
Cistite (II)	1	Antibioticoterapia
Grupo 4		
Cistite (II)	1	Antibioticoterapia
Punção da pelve renal (I)	1	Sutura intraoperatória
TOTAL	10	

4.6 Seguimento pós-operatório

Sete pacientes (2 do sexo feminino e idade média 31,8 anos) sendo três pacientes do grupo 1, um do grupo 2, um do grupo 3 e dois do grupo 4 não retornaram para a primeira avaliação após a retirada do cateter duplo jota.

Uma melhora clinica foi relatada por todos os pacientes após o procedimento, mas seis pacientes (três pacientes do grupo 1, dois do grupo 2 e um do grupo 4) ainda apresentavam, no retorno de três meses, desconforto ocasional de baixa intensidade em flanco. Estes pacientes estavam completamente assintomáticos no retorno de um ano.

Na avaliação radiológica aos três meses foram obtidas 87 urografias excretoras com diurético, demonstrando exame normal em 45 casos (52%) e melhora significativa em 36 casos (41%) dos casos. Em seis casos (7%) o exame apresentava achados semelhantes aos realizados no período pré-operatório. Na reavaliação um ano após o procedimento 77 urografias excretoras com diurético foram obtidas, demonstrando exame normal em 50 casos (64,9%), melhora significativa em 25 casos (32,5%) e achados semelhantes ao pré-operatório em 2 casos (2,6%). Estes dois últimos pacientes encontravam-se assintomáticos e uma avaliação complementar com cintilografia renal com MAG3 demonstrou ausência de obstrução.

Uma avaliação adicional com cintilografia renal com MAG3 foi realizada também em outros três pacientes no período pós-operatório, demonstrando ausência de obstrução em todos os casos, exceto em um caso que apresentou recorrência da obstrução da JUP 50 meses após o procedimento.

Todos os 16 pacientes em que foi necessário tratamento concomitante de cálculo urinário não apresentaram cálculos residuais nos exames de controle após o procedimento.

O seguimento pós-operatório médio± desvio padrão foi de 50,6±13,8 meses e de 60,2±8,1, 55,1±10,0, 47,9±13,9 e 39,9±13,6 meses nos grupos 1 a 4, respectivamente ($p<0,001$).

4.7 Sucesso pós-operatório

Uma melhora significativa (clínica e radiológica) foi demonstrada em 98,9% dos casos nesta série. No seguimento tardio (50 meses) um paciente do grupo 3 apresentou um quadro de obstrução recorrente da JUP.

5 Discussão

A introdução da pieloplastia videolaparoscópica em 1993 permitiu a replicação do procedimento sugerido por Anderson e Hynes, aliando índices de sucesso comparáveis aos da cirurgia aberta, com as vantagens características dos procedimentos minimamente invasivos [33].

O uso de plataformas robóticas visando auxiliar a realização deste procedimento vem se popularizando e atualmente diversos centros já relataram suas experiências iniciais, corroborando com o intuito de estabelecer a pieloplastia laparoscópica assistida pelo robô como uma opção terapêutica segura e com resultados satisfatórios [32, 36, 76-78, 89-103].

A plataforma robótica trouxe algumas vantagens em relação à cirurgia laparoscópica tradicional e à cirurgia aberta, entre elas a presença do filtro de tremores das mãos do cirurgião, estabilidade da câmera, visão tridimensional e de alta definição e manipulação da ótica feita pelo próprio cirurgião, possibilitando melhor coordenação entre os olhos e as mãos, associado ao uso de instrumentos cirúrgicos que permitem um número maior de movimentos sendo semelhantes aos realizados pela mão humana [36, 63, 69]. Entretanto, alguns autores como Panait et al. [104] enumeraram também algumas desvantagens relacionadas ao uso destes equipamentos, como por exemplo o longo tempo na montagem, redução da sensação tátil e alto custo de aquisição e manutenção do equipamento. Aparentemente podemos inferir que as vantagens superam as desvantagens, pois observamos que

desde a liberação do Sistema DaVinci® em 2000 para uso clínico regular, o número de procedimentos utilizando a robótica vem aumentando de modo progressivo [34]. O impacto dessa tecnologia é promissor, abrindo novas possibilidades de aplicação de procedimentos computadorizados na prática cirúrgica diária, visando ampliar as habilidades e a precisão dos cirurgiões [105].

Apesar do uso de robôs no auxílio de cirurgias ter sido introduzido há algumas décadas, vemos que a disseminação desta tecnologia em nosso meio ainda é, de certa forma, limitada, e que tais sistemas ainda não são usados rotineiramente na maioria dos hospitais brasileiros. Isto pode ser explicado em parte devido à grande complexidade dos sistemas robóticos, aos altos custos do equipamento e à necessidade de um treinamento especializado de toda a equipe cirúrgica [106]. Apesar de não ter sido o foco de nosso trabalho, a relação custo-benefício relacionada à utilização destes equipamentos vem sendo estudada por outros autores desde o início da era robótica. No estudo conduzido em 1998 por Dunlap e Wanzer [107], foi concluído que o uso do robô auxiliava na redução do tempo cirúrgico, resultando numa melhora tanto na eficiência como na redução dos custos, com consequente economia para a instituição. Porém, em outro trabalho realizado na França, em 2002, por Antiphon et al. [108], o tempo cirúrgico em operações utilizando a plataforma robótica foi superior quando comparado com auxiliar humano na manipulação da óptica, durante procedimentos de prostatectomia.

Ao avaliarmos os custos da cirurgia robótica devemos levar em conta três componentes principais: a aquisição do sistema, os custos de manutenção da plataforma robótica e os custos relacionados à utilização do equipamento. Outro aspecto de igual importância é o fato de termos apenas um fornecedor (Intuitive®). A entrada de outros concorrentes poderia gerar uma diminuição dos preços atualmente praticados, permitindo uma maior expansão do uso da cirurgia robótica no Brasil.

Uma comparação entre os custos da cirurgia laparoscópica tradicional e a robótica foi realizada em diversos centros [95, 109-112], demonstrando um aumento dos custos ao se utilizar a cirurgia robótica. Entretanto, uma avaliação mais aprofundada realizada por outros autores demonstra que o aumento do custo estaria também associado ao aumento do tempo operatório, e que este tempo cirúrgico tenderia a cair após a curva de aprendizado inicial levando a uma diminuição progressiva dos custos hospitalares [113, 114].

Esta hipótese foi corroborada por estudos complementares que demonstraram que, após vencida a curva de aprendizado, os custos relacionados ao uso do robô tendem a se reduzir para valores mais sustentáveis [115], podendo até tornar-se um investimento lucrativo [116].

Outro fator a ser considerado ao avaliar a relação custo versus efetividade da cirurgia robótica é que a diminuição do tempo de internação hospitalar que ocorre com a cirurgia robótica pode reduzir os custos globais da internação, principalmente em hospitais com diárias hospitalares elevadas ou onde existe grande rotatividade de casos [117].

Para serem regulamentados, os equipamentos de robótica tiveram que ser padronizados, avaliando-se possibilidades de erros e falhas técnicas que pudessem trazer riscos aos pacientes. Apesar dos significativos progressos na área da informática e da robótica, evidenciados no desenvolvimento e evolução destas plataformas, um equipamento imune a falhas ainda não foi desenvolvido, e um eventual mal funcionamento do sistema pode expor o paciente a uma situação de risco significativa [118].

A incidência de complicações relacionadas a um funcionamento inadequado do sistema vem apresentando uma diminuição progressiva, sendo de 94% em 2003, 16% em 2007 e atualmente em menos que 5% dos casos, levando, na maioria das vezes, a necessidade de conversão para cirurgia aberta [118]. Apesar de não terem prejudicado o andamento normal do procedimento cirúrgico, um mal funcionamento do equipamento ocorreu em 2% dos casos em nossa série.

Esta série foi constituída de 99 pacientes, sendo 41 homens e 58 mulheres, o que diferiu, de séries históricas, que sugerem um maior acometimento no sexo masculino [5]. Com relação à lateralidade tivemos 35 casos do lado direito e 63 à esquerda, o que está em conformidade com outras séries [6]. Curiosamente, apesar de alguns autores relatarem uma incidência bilateral em cerca de 10 a 25% dos casos [1, 6], a ocorrência de obstrução da JUP bilateral foi evidenciada em apenas um caso do presente estudo.

Em nosso estudo, o diagnóstico de estenose de JUP foi estabelecido pela presença de quadro clinico sugestivo (dor em flanco, hematúria ou

infecção urinária de repetição) associado a alterações em exames de imagem.

A avaliação da JUP pode ser realizada através de diversos exames complementares, incluindo a urografia excretora com ou sem diurético, tomografia computadorizada com contraste endovenoso e cintilografia renal [39]. A escolha do método de imagem abrange múltiplos fatores, incluindo disponibilidade e acessibilidade à equipamentos e características especificas de cada caso, não sendo possível, segundo alguns autores, a formulação de um algoritmo único para a avaliação da suspeita de obstrução da JUP [119].

A utilização da urografia excretora na avaliação inicial e seguimento após o tratamento da obstrução da JUP ainda encontra espaço na prática clínica [39, 120].

Jarret et al [121], por exemplo, utilizaram a urografia excretora e/ou cintilografia na avaliação e seguimento dos primeiros 100 casos submetidos a pieloplastia laparoscópica pelo seu grupo, sendo realizado um exame inicial em 2 a 3 meses e anualmente após o procedimento, de modo semelhante ao seguimento realizado em nosso estudo.

Já o grupo de Zhang et al. optou por utilizar a UGE associada ao exame de ultra-sonografia na avaliação e seguimento dos pacientes submetidos a pieloplastia [122], realizando uma avaliação no terceiro e no sexto mês e anualmente após o procedimento.

De modo análogo, outros grupos incluíram a UGE na avaliação e seguimento do paciente com obstrução da JUP [58, 93, 123-128], mas devido às

limitações deste método, alguns autores sugeriram a estimulação da diurese através do uso de diurético endovenoso durante a realização do exame, visando uma melhor detecção da obstrução da JUP [83-86]. Apesar de não muito difundido em nosso meio, a UGE com uso de diurético foi aplicada com certa frequência nos Estados Unidos e Europa, sendo, inclusive, considerado como o melhor estudo radiográfico na avaliação da JUP por autores renomados como Kausik e Segura [4]. Em um estudo comparando exames de urografia excretora com e sem contraste, Nilson et al. sugeriram que um aumento de 20% ou mais no diâmetro da pelve renal após a administração do diurético endovenoso seria sugestivo da presença de obstrução [82]. O exame de UGE associado ao uso de diurético endovenoso foi utilizado na avaliação dos pacientes de nossa série tanto na fase de diagnóstico como no seguimento pós-operatório.

A tomografia computadorizada abdominal com contraste também parece fornecer elementos importantes na avaliação do paciente com obstrução da JUP [129]. Sua utilização permite, entre outros achados, avaliar a presença de vasos anômalos e sua relação com a junção uretero-piélica de forma bastante eficaz [130]. Informações referentes à função renal, anatomia detalhada da pelve e JUP também são obtidas através deste exame [131], auxiliando inclusive na escolha do melhor método terapêutico a ser realizado [132]. Em nossa série a avaliação inicial dos pacientes com suspeita de obstrução da JUP consistia na realização, de forma rotineira, de tomografia computadorizada abdominal com múltiplos detectores (MDCT) com a utilização de contraste endovenoso.

Em caso de dúvida na presença de obstrução da junção uretero-piélica torna-se necessária a utilização de avaliação complementar com cintilografia renal com DTPA ou MAG3. A diferença principal entre estes radiofármacos reside na forma como eles são eliminados [133].

O DTPA é o único radiofármaco eliminado exclusivamente pela filtração glomerular, ou seja, sua eliminação ocorre através do processo de filtração nos néfrons, sendo ele transportado e direcionado para os túbulos renais e transformado em urina. Deste modo, o DTPA permite estudar a taxa de filtração e por consequência a função glomerular dos pacientes de modo eficaz [134].

A eliminação do MAG3 ocorre basicamente através da secreção nos túbulos proximais. Sua eliminação renal é superior à encontrada no DTPA, gerando acúmulo e eliminação mais rápidos. Devido a sua extração mais eficaz, o método é recomendado em situações de obstrução com insuficiência renal ou em crianças apresentando certo grau de imaturidade funcional dos rins [133]. Adicionalmente, temos que o cálculo do clearance do MAG3 pode ser usado também como uma medida independente da função renal do paciente [134].

Em nosso estudo, na necessidade de avaliação complementar com cintilografia renal, optamos pela utilização do exame utilizando o MAG3. De modo semelhante, atualmente aproximadamente 70% de todos os exames de cintilografia renal nos Estados Unidos utilizam este radiofármaco [133].

Os exames de cintilografia são habitualmente realizados através da injeção de MAG3 e após 30 minutos é feita administração de furosemida endovenosa. Apesar do cálculo da meia vida da eliminação do radiofármaco (T ½) ter sido utilizado por longa data como referência para avaliação destes estudos e um padrão obstrutivo ser sugerido na presença de valores maiores que 20 minutos após a aplicação do diurético [135], esse critério não deve ser considerado isoladamente, sendo importante a avaliação conjunta das imagens funcionais e diversos fatores associados, como dilatação acentuada das vias excretoras, déficit significativo da função renal, desidratação do paciente, protocolo de administração do radiofármaco, uso de sonda vesical durante o exame, entre outros [136].

Apesar das aparentes vantagens da utilização da cintilografia renal com MAG3 sobre a urografia excretora e tomografia computadorizada com contaste endovenoso na detecção e seguimento dos pacientes com obstrução da JUP, infelizmente o seu custo e disponibilidade não permitem que todos os pacientes tenham acesso fácil a este exame.

Nosso estudo foi realizado na cidade de Nancy, na França. O sistema de saúde francês possui algumas características peculiares, entre elas temos que a população francesa é, em quase toda sua totalidade, coberta pelo seguro de saúde do governo (*Assurance-maladie*), que promove a assistência médica da população que, em alguns casos pode optar por uma cobertura adicional de saúde complementar (*mutuelles*) obtida tanto em empresas privadas sem fins lucrativos como em companhias de seguro [137]. De toda forma, o paciente acaba arcando apenas com uma parcela mínima

do seu tratamento, sendo cobrado diretamente do paciente, em média, o valor de 13,3% sobre o custo total do tratamento [137].

Os hospitais públicos são financiados através de um orçamento repassado diretamente pelo governo que, a partir de 1997, passou a ser administrado separadamente por cada região do pais, mas mantendo-se ainda ligado ao orçamento nacional definido e aprovado pelo parlamento francês [137].

A interferência direta do estado nos custos e administração dos serviços de saúde garantindo uma cobertura de quase a totalidade da população elevou, de forma significativa, os gastos, tornando necessária a imposição de algumas restrições e controles impostos progressivamente pelo Estado. Esta situação foi avaliada por Huguier et al., que concluíram que o sistema de saúde francês vem, com o passar dos anos, se tornando cada vez menos eficiente [138].

Entre estas dificuldades o acesso a exames mais complexos e de maior custo, passou a ser mais limitado [139, 140] e, numa tentativa de manter o controle dos custos, medidas restringindo o número de exames e procedimentos realizados anualmente foram impostas [137].

Estas restrições aconteceram na presente série, através da dificuldade em realizar exames de cintilografia renal com MAG3 para avaliação inicial e também seguimento pós-operatório dos pacientes, já que existia uma cota anual de exames [137]. Por esta razão, os pacientes estudados nesta série foram avaliados através de MDCT com contraste

endovenoso e UGE com diurético, sendo a cintilografia renal com MAG3 reservada aos casos em que havia dúvida em relação ao diagnóstico de obstrução renal.

Estes métodos de exame de imagem visavam, além do diagnóstico inicial, avaliar a função renal contralateral, assim como definir a presença ou não de vasos polares associados à obstrução da JUP.

A presença de cruzamento de vasos sanguíneos foi evidenciada em 59% dos casos neste estudo, semelhante a séries históricas como a de Anderson et al. de 1958 [8], onde os o cruzamento de vasos estavam presentes em 50% dos casos de obstrução da JUP, mas apresentando uma incidência superior quando comparado a estudos mais recentes, como o estudo colaborativo de Lucas et al. que demonstrou a presença de vasos anômalos em 45,4% dos casos [141].

O diagnóstico de obstrução da JUP se baseia numa combinação de sintomas clínicos associados a evidencia radiográfica de obstrução ao fluxo urinário [4]. Em nossa série, 68% dos casos apresentaram quadro de desconforto em flanco, enquanto 28% foram avaliados devido a presença de infecção do trato urinário e 4% estavam assintomáticos, sendo diagnosticados de forma incidental. Isso difere, de certa forma, da incidência apresentada no estudo multicêntrico descrito por Lucas et al., onde 82% dos pacientes apresentaram desconforto em flanco e 17% infecção do trato urinário, não havendo nenhum relato de achado incidental em sua série de 485 pacientes submetidos a pieloplastia robótica em 15 centros diferentes [141].

Em nosso estudo a indicação de tratamento cirúrgico ocorreu na presença da obstrução da JUP associada a dor em flanco, formação de cálculos urinários, piora progressiva da função renal ou infecção urinária de repetição. Este critério também foi também utilizado por outros grupos [53, 142].

Nesta série evidenciou-se que em noventa e dois casos os pacientes não relatavam nenhum tratamento prévio do quadro de obstrução da JUP. Seis já haviam sido submetidos a um tratamento anterior, um tinha sido submetido a dois tratamentos prévios e um deles foi submetido a três tratamentos anteriormente. Este achado foi semelhante ao descrito por Lucas et al., onde cerca de 10% dos pacientes submetidos a pieloplastia robótica já haviam sido previamente tratados [141]. Devido ao nosso trabalho consistir de uma série de casos consecutivos todos estes pacientes foram mantidos no estudo e incluídos na análise dos resultados.

De modo análogo, foram também mantidos na análise os 3 casos de rim em ferradura apresentados na série. A presença de tratamento prévio da obstrução da JUP e/ou malformações anatômicas associadas pode levar a um aumento da complexidade do procedimento, aumentando seus riscos e tempo operatório [90, 143-146]. Num estudo conduzido por Atug et al. foram analisados sete pacientes adultos submetidos a reoperação após falha na pieloplastia robótica e comparados a 37 pacientes submetidos à pieloplastia robótica pela primeira vez [145]. O tempo cirúrgico médio foi 60 minutos maior nos casos reoperados, mas a perda de sangue, o tempo de internação e os resultados foram semelhantes em ambos os grupos [145]. De modo

semelhante, Thom et al. demonstraram que um maior tempo cirúrgico foi necessário para realizar a pieloplastia robótica em nove pacientes já previamente tratados, mas nesta série este grupo apresentou também uma maior perda sanguínea e uma menor taxa de sucesso quando comparado aos pacientes submetidos a um tratamento primário [147]. Numa análise complementar realizada em nossa série, foram comparados os tempos cirúrgicos dos 8 pacientes que apresentaram relato de tratamento prévio para obstrução da JUP (157±33,7 minutos) aos tempos operatórios da série global (média de 118±33,7 minutos). Houve diferença significativa entre os grupos, demonstrando um tempo operatório maior na presença de tratamento prévio para a obstrução da JUP ($p<0,001$).

Uma comparação direta entre pacientes considerados complexos, que possuíam história de tratamento prévio ou alterações anatômicas renais (rim em ferradura) e pacientes submetidos a um tratamento primário de obstrução da JUP pela pieloplastia robótica foi realizada recentemente pelo nosso grupo, demonstrando também um resultado favorável em ambas as condições, mas com um maior tempo cirúrgico na presença de alterações anatômicas ou tratamento prévio [90]. Na presente série, quando analisados de forma isolada apenas os casos de rim em ferradura e comparados a média dos tempos operatórios da série global, tivemos um maior tempo operatório no grupo que apresentava rim em ferradura, mas essa diferença não foi estatisticamente significativa. A experiência de nosso grupo com a pieloplastia robótica em rins em ferradura e a técnica utilizada para seu manejo cirúrgico já foi descrita anteriormente [79].

A presença de obstrução da JUP leva, entre outras alterações, a um aumento da incidência de cálculos urinários [148]. Em nosso estudo, 16% dos pacientes apresentaram litíase urinaria associada, o que está em conformidade com a incidência esperada de 16 a 30% de cálculos urinários na presença de obstrução da JUP [148].

Nestes casos, o tratamento pode ser realizado de forma simultânea, conforme já descrito anteriormente por diversos grupos [98, 128, 149-153]. Estes estudos, quando avaliados de forma global, demonstraram um tempo cirúrgico médio de 4,21 horas (variação de 2,4–5,8 horas) [98, 128, 149-153], que foi superior ao apresentado em nossa série (119±37,4 minutos, correspondendo a 1,98±0,6 horas) nos casos de pieloplastia assistida pelo robô com tratamento de litíase de forma concomitante.

Quando comparados a pacientes sem cálculos, aqueles que exibiam cálculos urinários apresentaram um aumento discreto no tempo operatório em séries descritas previamente [98, 128]. Em nosso estudo, os tempos operatórios médios da série global (118±33,7 minutos) e do grupo que apresentou cálculos urinários associados (119±37,4 minutos) foi muito semelhante e não houve diferença significativa entre ambos (p=0,88).

Os resultados nestes casos geralmente são bem satisfatórios, com uma taxa de sucesso média de 92,3 % (variação de 80 a 100 %) [98, 128, 149-153], semelhante ao encontrado em nosso estudo, em que todos os pacientes foram tratados com sucesso.

Com relação ao acesso cirúrgico, a técnica transperitoneal parece ser a mais comumente utilizada para a realização da pieloplastia laparoscópica assistida pelo robô, sendo descrita nas principais séries de pieloplastia robótica publicadas até o momento [154]. A técnica retroperitoneal também foi descrita previamente tanto para a população pediátrica [155], como para a adulta [156]. Uma comparação entre as duas técnicas foi realizada por Cestari et al. em 2010 num estudo não randomizado, demonstrando um tempo cirúrgico semelhante e bons resultados em ambos os grupos [157]. Nosso grupo optou pelo acesso transperitoneal, principalmente por maior campo de trabalho, visão anatômica mais clara, maior facilidade para a dissecção de estruturas e facilidade para a realização de suturas intracorpóreas.

A posição do paciente na mesa de cirurgia e a disposição dos trocartes depende aparentemente da experiência e preferência do cirurgião e parece não haver na atualidade um consenso sobre a disposição ideal destes na realização da pieloplastia laparoscópica assistida pelo robô. Este assunto foi previamente discutido por nosso grupo ao comparar nossos primeiros 50 casos aos da série inicial descrita por Patel [78]. A diferença da disposição dos trocartes entre os grupos parece não ter influenciado nos resultados ou no tempo cirúrgico em ambas as séries. A experiência também parece ser fator determinante na busca de um melhor posicionamento dos trocartes, como demonstrado em estudo publicado por Mendez-Torres et al. [151], onde o trocarter do cirurgião auxiliar foi inicialmente posicionado no ponto de Mc Burney para os primeiros dois casos, sendo depois reposicionado e aplicado na área próxima ao processo xifoide para os outros

30 casos consecutivos de sua série. Nosso grupo utilizou a mesma disposição dos trocartes em todos os 100 casos avaliados (figura 3).

Com relação às complicações e intercorrências intra-operatórias, vemos que a incidência destas é rara, com índices variando entre 0 e 2%, incluindo complicações menores e conversões realizadas, na maior parte das vezes, de forma eletiva [94, 98, 101, 141, 149, 154, 158]. Lacerações hepáticas e esplênicas já foram previamente descritas e ocorrem geralmente na troca dos instrumentos robóticos, mas habitualmente a realização de coagulação direta com o bipolar ou uso da energia plasma-cinética são suficientes para controlar estas intercorrências [35]. Entretanto, na série publicada por Silvaraman et al. foi descrito um caso de laceração hepática necessitando transfusão de quatro unidades de concentrados de hemácias no período pós-operatório [80]. Em nossa série relatamos a presença de uma pequena laceração da pelve renal após introdução do primeiro trocarte em um paciente do grupo 4. A lesão foi facilmente suturada via laparoscópica e o procedimento transcorreu sem outras intercorrências.

Os eventos adversos pós-operatórios parecem ser um pouco mais frequentes do que os intra-operatórios na pieloplastia assistida pelo robô, apresentando uma incidência de 3 a 11% dos casos [94, 98, 101, 149]. A retro-migração da porção distal do cateter duplo jota já foi descrita anteriormente [35] e também ocorreu em nossa série em dois pacientes do grupo 2, tendo sido necessária a utilização de ureteroscópio e sedação endovenosa para a retirada do cateter. Isto foi semelhante ao encontrado na série multi-institucional de 465 pacientes descrita por Lucas, onde 1,7% dos casos

apresentaram problemas relacionados ao implante do cateter duplo J [141]. Já na série descrita por Mufarrij et al., ocorreu uma migração do cateter duplo J em 7 dos 140 pacientes estudados [98].

Em 21% casos em nossa série foi necessária a colocação de um cateter duplo jota no período pré-operatório devido a presença de desconforto em flanco de forte intensidade ou pielonefrite aguda, o que foi semelhante ao descrito por Sorensen et al. (18% dos pacientes) [159]. Já na série de Lucas et al., o implante prévio de cateter duplo J foi utilizado em 38,1% dos casos no grupo submetido a pieloplastia assistida pelo robô [141].

Caso a colocação do cateter duplo J ocorra durante o procedimento de pieloplastia assistida pelo robô, esta é normalmente realizada de forma anterógrada. Esta etapa pode ser tecnicamente difícil por se tratar, na maior parte dos casos, de uma manobra onde não se pode controlar a posição da porção distal do cateter. Alguns métodos foram sugeridos visando facilitar esta fase da cirurgia. Gaitonde et al. descreveram, por exemplo, um método consistindo na avaliação da distância entre a JUP e o meato ureteral e, desta forma, avançando o cateter apenas a distância necessária para o perfeito posicionamento da parte distal no interior da bexiga [160]. Já Rodrigues et al. sugeriram uma manobra aparentemente mais simples, consistindo na instilação intra-vesical de azul de metileno, e, desta forma, o aparecimento do corante após a inserção do cateter indicaria um posicionamento adequado do mesmo [161].

Apesar do uso frequente do cateter duplo J nas correções cirúrgicas da obstrução da JUP, alguns autores sugerem a possibilidade de sua

realização sem o uso do cateter. Os primeiros relatos de pieloplastias sem o uso de cateter duplo J foram descritos na população pediátrica [162]. Na população adulta, Shalhav et al. foram os primeiros a avaliar esta possibilidade [163]. Entretanto, apesar dos resultados favoráveis, eles mantiveram a indicação do uso de cateter em alguns casos selecionados, como pacientes com rim único, presença de dificuldades na realização da anastomose ou sangramento acima do esperado. Mais recentemente, Kumar e Mandhani descreveram 16 casos (10 crianças e seis adultos) de pieloplastia laparoscópica transperitoneal sem o uso de cateter [164]. Na pieloplastia assistida pelo robô, Rodriguez et al. também descreveram 12 crianças nas quais não foi utilizado cateter duplo J [165]. Nenhuma complicação significativa foi relatada neste grupo e com um follow-up médio de 16 meses, todos os pacientes apresentaram bons resultados funcionais. Sethi et al. também descreveram sua experiência com a pieloplastia assistida pelo robô sem o uso de cateter [166]. Um menor tempo cirúrgico foi demonstrado no grupo em que o cateter duplo J não foi utilizado, que também apresentou um menor tempo de internação hospitalar e menor necessidade do uso de analgésicos, com resultados favoráveis semelhantes nos grupos com e sem cateter. O maior estudo comparativo entre o uso ou não do cateter duplo J foi realizado por Bayne et al., comparando 231 pacientes sem o cateter com 136 em que o cateter foi utilizado após a realização de pieloplastia, incluindo casos realizados tanto pela laparoscopia tradicional como pela técnica aberta. A taxa de sucesso foi alta

independentemente do método utilizado, sugerindo que a realização de pieloplastia sem o uso de cateter pode ser uma opção viável [167].

As conversões para cirurgia aberta durante a realização da pieloplastia assistida pelo robô parecem ser pouco comuns. Na maior série descrita, com 465 casos estudados de pieloplastia robótica, não houve relato de nenhum caso onde a conversão cirúrgica foi necessária [141]. Em nosso estudo, um paciente do grupo 1 (vigésimo caso da série) necessitou conversão para cirurgia aberta devido a dificuldades para a dissecção da pelve. De modo semelhante, Olsen et al. também relataram a necessidade de conversão de um paciente de sua série de 67 casos [155]. Gupta et al. também precisaram converter dois pacientes entre os 86 avaliados em seu estudo [94] e Yanke et al. dois dos seus 29 pacientes [152].

A presença de pielonefrite no período pós-operatório ocorreu em dois pacientes em nossa série (grupos 1 e 2), e esta incidência foi superior à relatada por Sivaraman et al., que verificaram apenas um caso de pielonefrite em 168 casos estudados [80]. Entretanto, a presença de fistula urinária e formação de urinoma, relatada em series anteriores [94, 98, 101, 141] não foi evidenciada em nosso estudo.

A presença de infecção urinaria baixa (cistite) em nosso estudo foi demonstrada em 5% dos casos, também superior quando comparado aos dados relatados em outras series, como a de Niver et al., que descreveu apenas um caso de infecção do trato urinário em 119 pacientes [168]. De forma análoga, Mufarrij et al. relataram apenas um quadro de ITU em 140 pacientes submetidos a pieloplastia pelo robô [98]. Já Lucas et al. não

descreveram nenhum caso em sua série de 465 pacientes no período pós-operatório [141].

O tempo de hospitalização após a pieloplastia laparoscópica assistida pelo robô também foi estudado em séries anteriores, e em meta-análise recentemente publicada, onde foram avaliadas séries de pieloplastia robótica com mais de 50 casos houve uma variação entre 1,1 e 4,6 dias de internação hospitalar em 10 séries com um total de 908 casos [169]. Nosso tempo médio global de internação foi de 5,2 dias, superior aos estudos previamente publicados. Esta tendência a um maior tempo de hospitalização também se torna aparente ao avaliar outras séries europeias [170-172]. Uma razão potencial para isto reside no fato da cobertura dos gastos do sistema de saúde em muitos países europeus ser realizada pelo governo, cobrindo uma parte significativa dos gastos hospitalares independentemente do tempo de internação hospitalar, contribuindo, devido a fatores culturais locais, para uma tendência tanto dos médicos como dos pacientes a desejarem uma internação mais prolongada [137]. Deste modo, comparações levando em conta o tempo de internação hospitalar podem não ser significativas quando realizadas em séries com sistemas de saúde diferentes. Este assunto controverso já foi abordado anteriormente ao avaliar outros tipos de cirurgias laparoscópicas urológicas [173].

Com relação ao tempo cirúrgico, a mesma meta-analise conduzida por Autorino et al. demonstrou uma variação de 105 a 335 minutos para a realização do procedimento [169]. No estudo multicêntrico conduzido por Lucas et. al, , o tempo cirúrgico médio foi de 204 minutos [141]. Nosso tempo

cirúrgico médio foi de 118,5 minutos, com uma variação de 67 a 210 minutos, estando em conformidade com a maioria das séries previamente publicadas.

Outra avaliação do procedimento pode ser feita através da medida do tempo utilizado para a confecção da sutura uretero-piélica. Infelizmente a maioria das séries previamente publicadas não descreveu o tempo de sutura de modo separado [80, 90, 92, 95, 98, 141, 159, 168, 174-179]. Já em outras séries, como a de Moreno-Sierra et al. [180] e de Weise et al. [181], o tempo de sutura foi avaliado junto ao tempo necessário para a dissecção da pelve renal e não de modo individualizado como em nosso trabalho.

Em nossa série, o tempo médio global para a confecção da sutura foi de 33,7±13,2, com uma variação entre 15 e 80 minutos, o que foi semelhante ao descrito por Hemal et al. [182] (33,21±2,88 minutos) e Garcia-Galisteo [183] (34.1 ± 8.33 minutos), mas inferior ao relatado por Getman et al. [93] (62,4 variando entre 40 a 115 minutos), Bird et al. [184] (48±30 minutos) e Gupta et al. (43 minutos) [185].

De modo interessante, ao avaliarmos separadamente o tempo de sutura no grupo 1 (primeiros 25 pacientes), evidenciamos a presença de um desvio padrão elevado, superior ao observado nos outros grupos (50,0±42,4 vs. 36,8±11,6, 34,2±14,1 e 29,0±8,7 minutos respectivamente para os grupos 2, 3 e 4). A presença de um pequeno desvio padrão em uma série de dados demonstra uma homogeneidade da amostra. Quando o inverso ocorre a amostra é heterogênea [186]. Tal fato pode ser explicado, em parte, devido ao grupo 1 consistir dos primeiros 25 casos realizados, estando estes no

início da curva de aprendizado do cirurgião e também da equipe, não havendo ainda, nesta fase, uma rotina estabelecida para o procedimento associado ao fato da equipe não estar ainda habituada ao uso corrente do equipamento, levado a resultados variáveis. De modo semelhante, um desvio padrão elevado também foi descrito por Bird et al. (48±30 minutos) ao avaliarem o tempo de sutura nos seus primeiros 98 casos de pieloplastia assistida pelo robô [184].

Um dos objetivos de nosso estudo foi determinar a curva de aprendizado relacionada a pieloplastia laparoscópica assistida pelo robô. A avaliação desta etapa inicial é um aspecto importante e essencial em procedimentos cirúrgicos complexos, principalmente visando um planejamento para o treinamento adequado dos cirurgiões iniciantes e avaliação de resultados do ponto de vista clinico e funcional [187].

Em nosso estudo, o cirurgião principal (Prof. Jacques Hubert), apesar de possuir cerca de 20 anos de experiência em pieloplastias abertas, não tinha contato prévio com cirurgias laparoscópicas antes de iniciar sua prática na laparoscopia assistida pela robótica. Deste modo, após ser adquirido pelo *Centre Hospitalier Universitaire de Nancy* em 2000, o sistema DaVinci foi utilizado inicialmente apenas para cirurgias em animais por um período de um ano, visando o treinamento da equipe e dos cirurgiões envolvidos no projeto [69].

Ao avaliar aplicações de novas técnicas e estágios iniciais de treinamento, as curvas de aprendizado têm sido descritas através de diversos métodos na literatura [187]. Sorensen et al. avaliaram a curva de

aprendizado da pieloplastia robótica na população pediátrica através de uma comparação pareada entre o grupo submetido ao procedimento utilizando o robô e um grupo submetido a pieloplastia aberta por um cirurgião com mais de 10 anos de experiência, considerando como parâmetro para alcançar a curva de aprendizado a obtenção de um tempo cirúrgico utilizando o robô correspondendo a pelo menos 1 desvio padrão do tempo médio obtido pela técnica aberta [(159)]. Já Ou et al. avaliaram a curva de aprendizado da pieloplastia retroperitoneal laparoscópica com uso do *single-site* realizando uma análise do tempo operatório utilizando um método estatístico de somas cumulativas dos tempos cirúrgicos (*The cumulative sum method* (CUSUM)) onde são avaliados desvios significativos da média no decorrer do aumento do número de casos realizados [(175)]. Já Tassian et al. estudaram a curva de aprendizado para a PRL na população pediátrica de quatro *fellows* avaliando o número de casos necessários para alcançar o tempo operatório médio de um cirurgião experiente [(188)].

Devido à grande heterogeneidade na metodologia utilizada na avaliação de procedimentos cirúrgicos complexos visando a obtenção das curvas de aprendizado, Harrysson et al. publicaram recentemente uma revisão sistematizada sobre os métodos de análise estatística utilizados para tal fim que foram aplicados em estudos publicados no período entre janeiro 1985 e agosto de 2012 [(187)]. O estudo incluiu artigos visando avaliar a curva de aprendizado de técnicas minimamente invasivas de cirurgias abdominais. Após uma avaliação inicial, 592 artigos foram incluídos na revisão. Uma análise estatística formal da curva de aprendizado foi realizada na maioria

dos estudos (realizada em 435 estudos, correspondendo a 73% dos artigos avaliados), sendo que o desenho estatístico mais comumente utilizado foi da divisão da amostra total em subgrupos, mantendo a ordem cronológica em que foram realizados os procedimentos seguidos de uma análise univariada entre os subgrupos, utilizando testes como o teste t de student, chi-quadrado e a ANOVA (realizada em 413 estudos, correspondendo a 70% dos artigos avaliados) [187]. Esta também foi a metodologia aplicada em nosso estudo.

Em nossa série ocorreu uma queda significativa no tempo de internação e tempo cirúrgico após a realização dos primeiros 25 procedimentos. Isto sugere que aparentemente um número mínimo de 25 casos parece ser necessário para um aprendizado efetivo deste procedimento cirúrgico. De modo análogo, Sorensen et al. sugeriram que a realização de 15 a 20 casos seriam necessários para uma diminuição significativa do tempo operatório na pieloplastia assistida pelo robô na população pediátrica, mantendo níveis de sucesso comparáveis aos da cirurgia aberta [159]. Já Ou et al. avaliaram a realização da pieloplastia videolaparoscópica retroperitoneal sem o auxílio do robô, com acesso por *single site,* indicando que seriam necessários apenas 12 casos para uma diminuição significativa do tempo operatório [175]. Uma melhora do tempo cirúrgico com o aumento da experiência do cirurgião também foi descrita por Sivaraman et al. em sua série multi-institucional de 168 pacientes submetidos a pieloplastia laparoscópica assistida pelo robô, mas este dado não foi avaliado objetivamente em seu estudo, que descreveu apenas a

média total dos pacientes, sem buscar avaliar a curva de aprendizado inicial [80].

Apesar da necessidade de uma avaliação a médio e longo prazo após a pieloplastia serem essenciais para determinar o sucesso do procedimento, um protocolo globalmente aceito na reavaliação destes pacientes ainda não foi descrito, existindo uma grande variação nos métodos utilizados quando observamos as principais séries previamente descritas [80, 90, 92, 93, 95, 98, 141, 159, 168, 174-179].

O sucesso do procedimento, na maioria dos estudos, é avaliado através de critérios clínicos e radiográficos, mas a duração, o método e o tempo de seguimento após o procedimento não estão bem definidos. Num estudo visando avaliar as tendências do seguimento pós-operatório para a pieloplastia na população adulta nos Estados Unidos, Hsi et al. demonstraram uma variação substancial nos protocolos de seguimento utilizados em diferentes centros ao avaliar uma base de dados extensa, com mais de 60 milhões de pacientes constituindo cerca de 50% de todas as internações ocorridas nos hospitais americanos de 2007 a 2010 [39].

Na maior série de casos de pieloplastia assistida pelo robô, descrita por Lucas et al., a avaliação pré-operatória foi realizada através de tomografia computadorizada ou ultrassonografia associado a cintilografia renal e o seguimento pós-operatório realizado através de uma comparação entre os estudos pré e pós. A presença de piora da hidronefrose ou manutenção ou aumento do T½ na cintilografia foram considerados como falha radiográfica. A presença de piora ou manutenção do quadro de dor

também foi considerado como insucesso [141]. Um critério semelhante foi adotado por nosso grupo, ao compararmos os exames antes e depois do procedimento e considerarmos também a presença de dor persistente uma falha do tratamento.

De modo análogo, no estudo recentemente publicado por Marien et al. avaliando diferentes procedimentos reconstrutivos do trato urinário superior utilizando a laparoscopia assistida pelo robô os pacientes com história de obstrução da JUP foram avaliados no pré-operatório através de tomografia computadorizada e cintilografia renal, sendo determinada a presença de obstrução nos casos em que o T½ estava maior que 20 minutos ou na presença de retardo na eliminação do contraste na tomografia computadorizada com contraste endovenoso. No período pós-operatório, os pacientes foram reavaliados através de cintilografia renal, sendo considerados não obstruídos se o T ½ estivesse abaixo de 20 minutos. Na presença de um T ½ acima de 20 minutos uma comparação entre os exames de imagem pré e pós operatórios era realizada e a presença de uma melhora da drenagem ou resolução da hidronefrose na tomografia com contraste era também considerado como um sucesso no procedimento [189].

Entretanto, na série de Jarrett et al., a melhora da hidronefrose nos períodos pré e pós-operatórios foi avaliada através de urografia endovenosa associada ou não a uma análise complementar com cintilografia renal [121]. Zhang et al. também utilizaram a UGE para avaliar resultados após a pieloplastia, mas complementaram a avaliação com ultrassonografia [122]. A UGE também foi utilizada no período pós-operatório no estudo de

Rassweiler para avaliar o seguimento de seus pacientes, sendo indicada sua realização logo após a retirada do cateter duplo jota [190].

Já Schwentner et al. optaram pela realização de UGE e cintilografia renal 3 meses após a pieloplastia assistida pelo robô e por manter um acompanhamento anual apenas com a ultrassonografia [101]. Mufarrij et al. realizaram o seguimento de seus pacientes através de UGE ou cintilografia um mês após o procedimento, repetindo a avaliação de 3 a 6 meses após, por 2 anos [98], o que foi similar ao proposto por Gupta et al. [94].

Um critério mais rigoroso de seguimento foi proposto por Etafy et al., definindo como sucesso no tratamento a presença de um T ½ menor do que 10 minutos associado à melhora clinica após o procedimento. Os pacientes foram então seguidos anualmente através de ultrassonografia com Doppler, visando acompanhar a evolução da hidronefrose e avaliar os jatos ureterais. Na ausência de jatos ureterais, piora da hidronefrose ou alteração dos sintomas uma nova cintilografia renal era solicitada [92].

A necessidade da realização de uma cintilografia renal no seguimento pós-operatório em pacientes submetidos a pieloplastia foi recentemente questionada por Lam et al. [191]. Em seu estudo envolvendo 90 pacientes submetidos a pieloplastia aberta, laparoscópica e laparoscópica assistida pelo robô, foi sugerido que caso o paciente não estivesse apresentando queixa de desconforto abdominal ou em flanco na primeira reavaliação 3 meses após o procedimento, a utilização de tal exame não seria necessária, demonstrando que mais de 98% dos pacientes assintomáticos

demonstraram um renograma estável ou com melhora em um seguimento médio de 21 meses [191].

Apesar do uso frequente da cintilografia renal na avaliação e seguimento dos pacientes com obstrução da JUP, os custos, a exposição à radiação ionizante associado a algumas dificuldades de interpretação na presença de hidronefrose significativa [136] podem ser fatores que favoreçam um menor uso deste exame e a aplicação de uma avaliação mais criteriosa para sua indicação [191].

Esta tendência já começa a ficar mais evidente na população pediátrica, com a aplicação de outros exames de imagem, como a ultrassonografia no seguimento dos pacientes submetidos a pieloplastia, como sugerido por Almodhen et al., que julgaram ser desnecessário o uso da cintilografia renal na presença de melhora da hidronefrose avaliada através da medida do diâmetro antero-posterior da pelve renal na ultrassonografia realizada 3 meses após o procedimento [38].

Apesar do exame de ultrassonografia parecer uma alternativa interessante na avaliação e seguimento destes pacientes temos que este método possui diversas limitações, pois além de seu caráter operador-dependente, a melhora da hidronefrose não indica necessariamente a ausência ou melhora da obstrução. Adicionalmente, a diferenciação de um sistema pelvi-caliceal dilatado de um sistema obstruído pode ser de difícil interpretação [191]. Um exemplo seria nos casos em que uma redução inicial da hidronefrose pode ser reflexo da redução cirúrgica da pelve renal e não necessariamente da ausência de obstrução [191].

Visando aumentar a sensibilidade da ultrassonografia Platt et al. sugeriram avaliar o índice de resistência intra-renal para diferenciar os casos de hidronefrose com e sem obstrução através de mudanças sutis do fluxo renal ao Doppler [192]. Apesar de alguns estudos comprovarem sua eficácia [193, 194], o índice de resistência intra-renal parece ser afetado por diversos outros fatores fisiológicos e patológicos além da obstrução, entre eles a presença de doenças renais prévias, diabetes mellitus, variações da pressão arterial e frequência cardíaca e grau de hidratação do paciente [195]. Devido a estas variações e potenciais limitações deste método, sua aplicação pratica na avaliação da obstrução da JUP tornou-se de certa forma limitada.

Apesar do tempo de seguimento após a pieloplastia também não estar bem estabelecido, uma avaliação a longo prazo parece ser necessária devido a descrição, em alguns estudos, da possibilidade de falhas tardias, 2 ou mais anos após o procedimento [158, 190, 196, 197]. Tal fato foi também demonstrado em nossa série, através da detecção de recidiva da obstrução da JUP em paciente reavaliado tardiamente 50 meses após a pieloplastia.

Devido à importância de uma avaliação a longo prazo, a perda de seguimento deve ser evitada nestes pacientes. Em nosso estudo sete pacientes não retornaram após a retirada do cateter duplo jota. Em estudo realizado por Hsi et al uma avaliação do perfil dos pacientes que não se apresentavam nos retornos clínicos ou não realizavam os exames iniciais foi realizada, evidenciando que tais pacientes possuíam características específicas, sendo este abandono de seguimento mais comum em pacientes jovens e do sexo masculino [39]. Esta descrição está em conformidade com

os dados apresentados em nossa série, em que 71,4% destes pacientes eram homens e com uma idade média de 31,8 anos.

Apesar da heterogeneidade dos métodos de reavaliação e seguimento, os estudos iniciais vêm demonstrando resultados consistentes ao avaliar os pacientes submetidos à pieloplastia laparoscópica assistida pelo robô e a utilização desta técnica vem aumentando de modo progressivo [(34)].

Em nossa série 98,9% dos pacientes apresentaram uma evolução favorável. Em uma das primeiras grandes séries (50 casos) publicada por Patel [(77)], ótimos resultados a curto prazo também foram descritos, concluindo que esta abordagem oferecia mínima morbidade, sendo aparentemente de fácil e rápido aprendizado. Schwentner et al. também apresentaram seus resultados após cinco anos de experiência em 92 casos de pieloplastia robótica utilizando a técnica de Anderson-Hynes, obtendo resultados duradouros sem nenhuma complicação tardia [(101)]. Uma análise multi-institucional foi posteriormente apresentada por Mufarrij et al. analisando um grupo de 140 pacientes submetidos ao procedimento que, mesmo incluindo pacientes com correção primária e secundária, com ou sem a retirada concomitante de cálculos urinários e também pacientes com rim único apresentaram excelentes resultados [(98)]. A série relatada por Gupta et al. também ajudou para confirmar os resultados favoráveis associados ao procedimento [(94)]. Cestari et al. de modo semelhante relataram ótimos resultados em sua série de 55 casos realizados utilizando tanto o acesso transperitoneal como o retroperitoneal [(157)]. Já Etafy et al. apresentaram

índices inferiores de sucesso em sua série (81% de sucesso), com a presença de 4,9% de complicações significativas [92]. Sivaraman et al. publicaram estudo incluindo três instituições e 169 casos, confirmando resultados favoráveis e um baixo índice de complicações [80]. Mais recentemente o "*Multi-Institutional Laparoscopic and Robotic Pyeloplasty Collaborative Group*" relatou uma experiência combinada de 15 centros com 465 casos de pieloplastia robótica demonstrando uma melhora da obstrução em 96,2% dos casos após o procedimento [141]. A experiência global de nosso grupo foi recentemente descrita analisando 131 casos consecutivos de pieloplastia robótica, sendo, até o momento, a maior série em adultos em uma única instituição [90].

Os resultados apresentados neste estudo demonstram a viabilidade técnica de reconstruções urinárias complexas utilizando a plataforma robótica, apresentando resultados favoráveis mesmo no início de nossa série.

Apesar deste recurso tecnológico não estar disponível para a maioria dos urologistas em nosso meio vemos que o seu uso está se expandindo de forma rápida em todo o mundo. Desta forma a avaliação e o estudo das curvas de aprendizado se tornam essenciais, pois procedimentos complexos requerendo longas curvas de aprendizado podem se tornar inviáveis em hospitais de baixo volume. Deste modo acreditamos que este estudo pode ter um impacto importante na avaliação do tratamento da obstrução da JUP através da pieloplastia laparoscópica assistida pelo robô em nosso meio

podendo contribuir na definição de algumas bases visando auxiliar o treinamento e a aprendizagem da cirurgia robótica urológica.

6 Conclusões

1- A pieloplastia videolaparoscopica assistida pelo robô tem resultados clinico e radiológicos bons desde o início da série.

2- Há uma tendência de redução progressiva do tempo operatório e do tempo de internação hospitalar com o aumento da experiência do cirurgião.

3- O índice de sangramento e de complicações intra-operatórias foi baixo no decurso da série.

4- Após 25 procedimentos os resultados mostraram-se estáveis.

7 Anexos

ANEXO A - Aprovação pelo Comitê de Ética em Pesquisa do Hospital das Clínicas da Faculdade de Medicina da Universidade de São Paulo (CAPEPesq) sob o Protocolo NºCEP131/11

MEDICINA
USP
COMITÊ DE ÉTICA EM PESQUISA

Título do estudo: AVALIAÇÃO DO TRATAMENTO CIRURGICO DA OBSTRUCAO DA JUNCAO PIELO URETERAL POR MEIO DE PIELOPLASTIA VIDEOLAPAROSCOPICA ROBOTICA ASSISTIDA.

Pesquisadora responsável: Dr. Anuar Ibrahim Mitre

Local: Departamento de Cirurgia

CEP: Comitê de Ética em Pesquisa da Faculdade de Medicina da USP

Protocolo nº CEP :131/11

Trabalho de Doutorado, com participação de Centro em Nancy, França, retrospectivo, analisando prontuário de pacientes.
O estudo se propõe a analisar os resultados do tratamento cirúrgico das obstruções da junção peilo-calicial em adultos com auxílio da ferramenta robótica. Também será avaliada a curva de aprendizado e os resultados serão comparados com séries históricas da cirurgia aberta e laparoscópica pura.
Portanto será analisada uma série com os 100 primeiros pacientes operados com a nova técnica. Todos os pacientes foram operados na França por um único cirurgião.
O desenho experimental é apresentado de forma superficial mas contém todos os parâmetros que serão avaliados.
O orçamento e cronograma são apresentados em detalhes.

CONCLUSÃO:
Diante do exposto, o CEP-FMUSP de acordo com as atribuições definidas na Resolução 196/96, manifesta-se pela aprovação do projeto .

Prof. Dr.Roger Chammas
Coordenador
Comitê de Ética em Pesquisa

RC/sa

13.04.11

Comitê de Ética em Pesquisa da Faculdade de Medicina da Universidade de São Paulo
Av. DR. Arnaldo , 455 – Instituto Oscar Freire , 1º andar – São Paulo – SP CEP 01246903 Fone 3061-8004:
cep.fmusp@hcnet.usp.br

8 Referências

1. Fefer S, Ellsworth P. Prenatal hydronephrosis. Pediatr Clin North Am. 2006;53(3):429-47, vii.

2. Halachmi S, Pillar G. Congenital urological anomalies diagnosed in adulthood - management considerations. J Pediatr Urol. 2008;4(1):2-7.

3. Anderson KR, Weiss RM. Physiology and evaluation of ureteropelvic junction obstruction. J Endourol. 1996;10(2):87-91.

4. Kausik S, Segura JW. Surgical management of ureteropelvic junction obstruction in adults. Int Braz J Urol. 2003;29(1):3-10.

5. Becker A, Baum M. Obstructive uropathy. Early Hum Dev. 2006;82(1): 15-22.

6. Woodward M, Frank D. Postnatal management of antenatal hydronephrosis. BJU Int. 2002;89(2):149-56.

7. Koff SA. Ureteropelvic junction obstruction: role of newer diagnostic methods. J Urol. 1982;127(5):898-901.

8. Anderson JC. The treatment of hydronephrosis. Br J Clin Pract. 1958; 12(1):20-30.

9. Calisti A, Perrotta ML, Oriolo L, Patti G, Marrocco G, Miele V. Functional outcome after pyeloplasty in children: impact of the cause of obstruction and of the mode of presentation. Eur Urol. 2003;43(6):706-10.

10. Hanna MK. Antenatal hydronephrosis and ureteropelvic junction obstruction: the case for early intervention. Urology. 2000;55(5):612-5.

11. Starr NT, Maizels M, Chou P, Brannigan R, Shapiro E. Microanatomy and morphometry of the hydronephrotic "obstructed" renal pelvis in asymptomatic infants. J Urol. 1992;148(2 Pt 2):519-24.

12. Murakumo M, Nonomura K, Yamashita T, Ushiki T, Abe K, Koyanagi T. Structural changes of collagen components and diminution of nerves in congenital ureteropelvic junction obstruction. J Urol. 1997;157(5):1963-8.

13. Koleda P, Pilecki W. Nature of interstitial cells of Cajal of the upper urinary tract. Adv Clin Exp Med. 2014;23(4):627-32.

14. Dixon JS, Gosling JA. The musculature of the human renal calices, pelvis and upper ureter. J Anat. 1982;135(Pt 1):129-37.

15. Notley RG. Electron microscopy of the upper ureter and the pelvi-ureteric junction. Br J Urol. 1968;40(1):37-52.

16. Hanna MK, Jeffs RD, Sturgess JM, Barkin M. Ureteral structure and ultrastructure. Part II. Congenital ureteropelvic junction obstruction and primary obstructive megaureter. J Urol. 1976;116(6):725-30.

17. Chertin B, Pollack A, Koulikov D, Rabinowitz R, Hain D, Hadas-Halpren I, Farkas A. Conservative treatment of ureteropelvic junction obstruction in children with antenatal diagnosis of hydronephrosis: lessons learned after 16 years of follow-up. Eur Urol. 2006;49(4):734-8.

18. Foote JW, Blennerhassett JB, Wiglesworth FW, Mackinnon KJ. Observations on the ureteropelvic junction. J Urol. 1970;104(2):252-7.

19. Shafik A. Electroureterogram: human study of the electromechanical activity of the ureter. Urology. 1996;48(5):696-9.

20. Klahr S, Pukerson ML. The pathophysiology of obstructive nephropathy: the role of vasoactive compounds in the hemodynamic and structural abnormalities of the obstructed kidney. Am J Kidney Dis. 1994;23(2):219-23.

21. Hernandez-Llamas G, Palafox-Cervantes G, Borboa-Osuna AL, Urrecha-Manzano J, Cruz C, Pedraza-Chaverri J, Cuetos-Martinez C. Role of the renin-angiotensin system in arterial hypertension secondary to acute unilateral urinary obstruction. Ren Fail. 1994;16(6):673-9.

22. Peters CA. Congenital obstructive nephropathy: is the fog lifting? Kidney Int. 2005;67(1):371-2.

23. Stephens FD. Ureterovascular hydronephrosis and the "aberrant" renal vessels. J Urol. 1982;128(5):984-7.

24. Schrader AJ, Anderer G, von Knobloch R, Heidenreich A, Hofmann R. Giant hydronephrosis mimicking progressive malignancy. BMC Urol. 2003; 3:4.

25. Le Normand L, Buzelin JM, Bouchot O, Rigaud J, Karam G. [Upper urinary tract: physiology, pathophysiology of obstructions and function assessment]. Annal Urol (Paris). 2005;39(1):30-48.

26. Koff SA. Determinants of progression and equilibrium in hydronephrosis. Urology. 1983;21(5):496-500.

27. Wen H, Lin S. [Renal protective effect of valsartan in diabetic rats]. Zhonghua Nei Ke Za Zhi. 1999;38(3):157-60.

28. Chevalier RL. Promise for gene therapy in obstructive nephropathy. Kidney Int. 2004;66(4):1709-10.

29. Wolf G, Butzmann U, Wenzel UO. The renin-angiotensin system and progression of renal disease: from hemodynamics to cell biology. Nephron Physiol. 2003;93(1):P3-13.

30. Iannetti A, Gnech M, Rossanese M, Abbinante M, De Giorgi G, Mottrie A, Ficarra V. Laparoendoscopic single-site surgery, minilaparoscopy and natural orifice transluminal endoscopic surgery in urology. Minerva Urol Nefrol. 2014;66(1):15-24.

31. Lin CY, Yang CR, Cheng CL, Ho HC, Chiu KY, Su CK, Chen WM, Wang SS, Chen CS, Li JR, Yang CK, Ou YC. Application in robotic urologic surgery. J Chin Med Assoc. 2014;77(5):242-5.

32. Gallo F, Schenone M, Cortese P, Giberti C. [Robotic pyeloplasty: the results after the first 30 patients.]. Urologia. 2014;81(Suppl. 23):24-6.

33. Canes D, Berger A, Gettman MT, Desai MM. Minimally invasive approaches to ureteropelvic junction obstruction. Urol Clin North Am. 2008;35(3):425-39, viii.

34. Jacobs BL, Kaufman SR, Morgenstern H, Hollenbeck BK, Wolf JS, Jr., Hollingsworth JM. Trends in the treatment of adults with ureteropelvic junction obstruction. J Endourol. 2013;27(3):355-60.

35. Lucas SM, Sundaram CP. Transperitoneal robot-assisted laparoscopic pyeloplasty. J Endourol. 2011;25(2):167-72.

36. Hubert J. Robotic pyeloplasty. Curr Urol Rep. 2003;4(2):124-9.

37. Inagaki T, Rha KH, Ong AM, Kavoussi LR, Jarrett TW. Laparoscopic pyeloplasty: current status. BJU Int. 2005;95 Suppl 2:102-5.

38. Almodhen F, Jednak R, Capolicchio JP, Eassa W, Brzezinski A, El-Sherbiny M. Is routine renography required after pyeloplasty? J Urol. 2010;184(3):1128-33.

39. Hsi RS, Holt SK, Gore JL, Harper JD. Trends in followup imaging after adult pyeloplasty. J Urol. 2014;191(5):1357-62.

40. Peters CA, Schlussel RN, Retik AB. Pediatric laparoscopic dismembered pyeloplasty. J Urol. 1995;153(6):1962-5.

41. Capolicchio G, Leonard MP, Wong C, Jednak R, Brzezinski A, Salle JL. Prenatal diagnosis of hydronephrosis: impact on renal function and its recovery after pyeloplasty. J Urol. 1999;162(3 Pt 2):1029-32.

42. Pahwa M, Pahwa AR, Girotra M, Abrahm RR, Kathuria S, Sharma A. Defining the pros and cons of open, conventional laparoscopy, and robot-assisted pyeloplasty in a developing nation. Adv Urol. 2014;2014:850156.

43. Dangle PP, Shah AB, Gundeti MS. Cutaneous pyeloureteral stent for laparoscopic (robot)-assisted pyeloplasty. J Endourol. 2014;28(10):1168-71.

44. Poulakis V, Witzsch U, Schultheiss D, Rathert P, Becht E. [History of ureteropelvic junction obstruction repair (pyeloplasty). From Trendelenburg (1886) to the present]. Urologe A. 2004;43(12):1544-59.

45. Davis DM. Intubated ureterotomy; result after four years. J Urol. 1947; 57(2):233-7.

46. Anderson JC, Hynes W. Plastic operation for hydronephrosis. Proc R Soc Med. 1951;44(1):4-5.

47. Arun N, Kekre NS, Nath V, Gopalakrishnan G. Is open pyeloplasty still justified? Br J Urol. 1997;80(3):379-81.

48. O'Reilly PH, Brooman PJ, Mak S, Jones M, Pickup C, Atkinson C, Pollard AJ. The long-term results of Anderson-Hynes pyeloplasty. BJU Int. 2001; 87(4):287-9.

49. Brooks JD, Kavoussi LR, Preminger GM, Schuessler WW, Moore RG. Comparison of open and endourologic approaches to the obstructed ureteropelvic junction. Urology. 1995;46(6):791-5.

50. Chandhoke PS, Clayman RV, Stone AM, McDougall EM, Buelna T, Hilal N, Chang M, Stegwell MJ. Endopyelotomy and endoureterotomy with the acucise ureteral cutting balloon device: preliminary experience. J Endourol. 1993;7(1):45-51.

51. Dubois F, Berthelot G, Levard H. Laparoscopic cholecystectomy: historic perspective and personal experience. Surg Laparosc Endosc. 1991; 1(1):52-7.

52. Darzi SA, Munz Y. The impact of minimally invasive surgical techniques. Annual review of medicine. 2004;55:223-37.

53. Schuessler WW, Grune MT, Tecuanhuey LV, Preminger GM. Laparoscopic dismembered pyeloplasty. J Urol. 1993;150(6):1795-9.

54. Janetschek G, Peschel R, Bartsch G. Laparoscopic Fenger plasty. J Endourol. 2000;14(10):889-93.

55. Eden C, Gianduzzo T, Chang C, Thiruchelvam N, Jones A. Extraperitoneal laparoscopic pyeloplasty for primary and secondary ureteropelvic junction obstruction. J Urol. 2004;172(6 Pt 1):2308-11.

56. Moon DA, El-Shazly MA, Chang CM, Gianduzzo TR, Eden CG. Laparoscopic pyeloplasty: evolution of a new gold standard. Urology. 2006; 67(5):932-6.

57. Bauer JJ, Bishoff JT, Moore RG, Chen RN, Iverson AJ, Kavoussi LR. Laparoscopic versus open pyeloplasty: assessment of objective and subjective outcome. J Urol. 1999;162(3 Pt 1):692-5.

58. Mitre AI, Brito AH, Srougi M. Laparoscopic dismembered pyeloplasty in 47 cases. Clinics. 2008;63(5):631-6.

59. Vallancien G, Cathelineau X, Baumert H, Doublet JD, Guillonneau B. Complications of transperitoneal laparoscopic surgery in urology: review of 1,311 procedures at a single center. J Urol. 2002;168(1):23-6.

60. Jaffray B. Minimally invasive surgery. Arch Dis Child. 2005;90(5):537-42.

61. Satava RM. Surgical robotics: the early chronicles: a personal historical perspective. Surg Laparosc Endosc Percutan Tech. 2002;12(1):6-16.

62. Yates DR, Vaessen C, Roupret M. From Leonardo to da Vinci: the history of robot-assisted surgery in urology. BJU Int. 2011;108(11):1708-13; discussion 14.

63. Patel VR, Chammas MF, Jr., Shah S. Robotic assisted laparoscopic radical prostatectomy: a review of the current state of affairs. Int J Clin Pract. 2007;61(2):309-14.

64. Kwoh YS, Hou J, Jonckheere EA, Hayati S. A robot with improved absolute positioning accuracy for CT guided stereotactic brain surgery. IEEE Trans Biomed Eng. 1988;35(2):153-60.

65. Davies BL, Hibberd RD, Coptcoat MJ, Wickham JE. A surgeon robot prostatectomy--a laboratory evaluation. J Med Eng Technol. 1989;13(6):273-7.

66. Bann S, Khan M, Hernandez J, Munz Y, Moorthy K, Datta V, Rockall T, Darzi A. Robotics in surgery. J Am Coll Surg. 2003;196(5):784-95.

67. Satava RM. Robotic surgery: from past to future--a personal journey. Surg Clin North Am. 2003;83(6):1491-500, xii.

68. Pugin F, Bucher P, Morel P. History of robotic surgery: from AESOP(R) and ZEUS(R) to da Vinci(R). J Visc Surg. 2011;148(5 Suppl):e3-8.

69. Hubert J, Feuillu B, Mangin P, Lobontiu A, Artis M, Villemot JP. Laparoscopic computer-assisted pyeloplasty: the results of experimental surgery in pigs. BJU Int. 2003;92(4):437-40.

70. Chan AC, Chung SC, Yim AP, Lau JY, Ng EK, Li AK. Comparison of two-dimensional vs three-dimensional camera systems in laparoscopic surgery. Surg Endosc. 1997;11(5):438-40.

71. Blavier A, Gaudissart Q, Cadiere GB, Nyssen AS. Comparison of learning curves and skill transfer between classical and robotic laparoscopy according to the viewing conditions: implications for training. Am J Surg. 2007;194(1):115-21.

72. Kypson AP, Nifong LW, Chitwood WR, Jr. Robot-assisted surgery: training and re-training surgeons. Int J Med Robot. 2004;1(1):70-6.

73. Himpens J, Leman G, Cadiere GB. Telesurgical laparoscopic cholecystectomy. Surg Endosc. 1998;12(8):1091.

74. Sung GT, Gill IS, Hsu TH. Robotic-assisted laparoscopic pyeloplasty: a pilot study. Urology. 1999;53(6):1099-103.

75. Yohannes P, Burjonrappa SC. Rapid communication: laparoscopic Anderson-Hynes dismembered pyeloplasty using the da Vinci robot: technical considerations. J Endourol. 2003;17(2):79-83.

76. Peters CA. Robotic pyeloplasty--the new standard of care? J Urol. 2008;180(4):1223-4.

77. Patel V. Robotic-assisted laparoscopic dismembered pyeloplasty. Urology. 2005;66(1):45-9.

78. Chammas MF, Jr., Hubert J, Patel VR. Robotically assisted laparoscopic pyeloplasty: a transatlantic comparison of techniques and outcomes. BJU Int. 2007;99(5):1113-7.

79. Chammas M, Jr., Feuillu B, Coissard A, Hubert J. Laparoscopic robotic-assisted management of pelvi-ureteric junction obstruction in patients with horseshoe kidneys: technique and 1-year follow-up. BJU Int. 2006;97(3): 579-83.

80. Sivaraman A, Leveillee RJ, Patel MB, Chauhan S, Bracho JE, 2nd, Moore CR, Coelho RF, Palmer KJ, Schatloff O, Bird VG, Munver R, Patel VR. Robot-assisted laparoscopic dismembered pyeloplasty for ureteropelvic junction obstruction: a multi-institutional experience. Urology. 2012;79(2): 351-5.

81. Yohannes P, Rotariu P, Pinto P, Smith AD, Lee BR. Comparison of robotic versus laparoscopic skills: is there a difference in the learning curve? Urology. 2002;60(1):39-45.

82. Nilson AE, Aurell M, Bratt CG, Nilsson S. Diuretic urography in the assessment of obstruction of the pelvi-ureteric junction. Acta Radiol Diagn (Stockh). 1980;21(4):499-503.

83. Ekelund L, Lindstedt E, Thiesen V, Jönsson MB. Diuresis urography in equivocal pelvi-ureteric obstruction. Urol Radiol. 1979;1(3):147-50.

84. Whitfield HN, Britton KE, Hendry WF, Wickham JE. Frusemide intravenous urography in the diagnosis of pelviureteric junction obstruction. Br J Urol. 1985;57(3):351.

85. Collard M. Furosemide-augmented intravenous urography. AJR Am J Roentgenol. 1979;132(2):321-2.

86. Talner LB, Stone RA, Coel MN, Levy SB, Emarine CW. Furosemide-augmented intravenous urography: results in essential hypertension. AJR Am J Roentgenol. 1978;130(2):257-60.

87. Taylor AT, Garcia EV. Computer-assisted diagnosis in renal nuclear medicine: rationale, methodology, and interpretative criteria for diuretic renography. Semin Nucl Med. 2014;44(2):146-58.

88. Clavien PA, Barkun J, de Oliveira ML, Vauthey JN, Dindo D, Schulick RD, de Santibañes E, Pekolj J, Slankamenac K, Bassi C, Graf R, Vonlanthen R, Padbury R, Cameron JL, Makuuchi M. The Clavien-Dindo classification of surgical complications: five-year experience. Ann Surg. 2009;250(2):187-96.

89. Braga LH, Pace K, DeMaria J, Lorenzo AJ. Systematic review and meta-analysis of robotic-assisted versus conventional laparoscopic pyeloplasty for patients with ureteropelvic junction obstruction: effect on operative time, length of hospital stay, postoperative complications, and success rate. Eur Urol. 2009;56(5):848-57.

90. Chammas MF, Jr., Mitre AI, Hubert N, Egrot C, Hubert J. Robotic laparoscopic pyeloplasty. JSLS. 2014;18(1):110-5.

91. Clayman RV. Anderson-Hynes dismembered pyeloplasty performed using the da Vinci robotic system. J Urol. 2003;170(2 Pt 1):691-2.

92. Etafy M, Pick D, Said S, Hsueh T, Kerbl D, Mucksavage P, Louie M, McDougall E, Clayman R. Robotic pyeloplasty: the University of California-Irvine experience. J Urol. 2011;185(6):2196-200.

93. Gettman MT, Neururer R, Bartsch G, Peschel R. Anderson-Hynes dismembered pyeloplasty performed using the da Vinci robotic system. Urology. 2002;60(3):509-13.

94. Gupta NP, Nayyar R, Hemal AK, Mukherjee S, Kumar R, Dogra PN. Outcome analysis of robotic pyeloplasty: a large single-centre experience. BJU Int. 2010;105(7):980-3.

95. Link RE, Bhayani SB, Kavoussi LR. A prospective comparison of robotic and laparoscopic pyeloplasty. Ann Surg. 2006;243(4):486-91.

96. Liu DB, Ellimoottil C, Flum AS, Casey JT, Gong EM. Contemporary national comparison of open, laparoscopic, and robotic-assisted laparoscopic pediatric pyeloplasty. J Pediatr Urol. 2014;10(4):610-5..

97. Minnillo BJ, Cruz JA, Sayao RH, Passerotti CC, Houck CS, Meier PM, Borer JG, Diamong DA, Retik AB, Nguyen HT. Long-term experience and outcomes of robotic assisted laparoscopic pyeloplasty in children and young adults. J Urol. 2011;185(4):1455-60.

98. Mufarrij PW, Woods M, Shah OD, Palese MA, Berger AD, Thomas R, Stifelman MD. Robotic dismembered pyeloplasty: a 6-year, multi-institutional experience. J Urol. 2008;180(4):1391-6.

99. Murphy D, Challacombe B, Elhage O, Khan MS, Dasgupta P. Robotically assisted laparoscopic pyeloplasty. BJU Int. 2008;102(1):136-51.

100. Peschel R, Neururer R, Bartsch G, Gettman MT. Robotic pyeloplasty: technique and results. Urol Clin North Am. 2004;31(4):737-41.

101. Schwentner C, Pelzer A, Neururer R, Springer B, Horninger W, Bartsch G, Peschel R. Robotic Anderson-Hynes pyeloplasty: 5-year experience of one centre. BJU Int. 2007;100(4):880-5.

102. Seideman CA, Bagrodia A, Gahan J, Cadeddu JA. Robotic-assisted pyeloplasty:recent developments in efficacy, outcomes, and new techniques. Curr Urol Rep. 2013;14(1):37-40.

103. Uberoi J, Disick GI, Munver R. Minimally invasive surgical management of pelvic-ureteric junction obstruction: update on the current status of robotic-assisted pyeloplasty. BJU Int. 2009;104(11):1722-9.

104. Panait L, Doarn CR, Merrell RC. Applications of robotics in surgery. Chirurgia (Bucur). 2002;97(6):549-55.

105. Tan GY, Goel RK, Kaouk JH, Tewari AK. Technological advances in robotic-assisted laparoscopic surgery. Urol Clin North Am. 2009;36(2):237-49, ix.

106. Cleary K, Nguyen C. State of the art in surgical robotics: clinical applications and technology challenges. Comput Aided Surg. 2001;6(6):312-28.

107. Dunlap KD, Wanzer L. Is the robotic arm a cost-effective surgical tool? AORN J. 1998;68(2):265-72.

108. Antiphon P, Hoznek A, Benyoussef A, de lataille A, Cicco A, Elard S, Gettman MT, Katz R, Vordos D, Salomon L, Chopin DK, Abbou CC. Complete solo laparoscopic radical prostatectomy: initial experience. Urology. 2003;61(4):724-8; discussion 728-9.

109. Heemskerk J, de Hoog DE, van Gemert WG, Baeten CG, Greve JW, Bouvy ND. Robot-assisted vs. conventional laparoscopic rectopexy for rectal prolapse: a comparative study on costs and time. Dis Colon Rectum. 2007; 50(11):1825-30.

110. Advincula AP, Xu X, Goudeau St, Ransom SB. Robot-assisted laparoscopic myomectomy versus abdominal myomectomy: a comparison of short-term surgical outcomes and immediate costs. J Minim Invasive Gynecol. 2007;14(6):698-705.

111. Breitenstein S, Nocito A, Puhan M, Held U, Weber M, Clavien PA. Robotic-assisted versus laparoscopic cholecystectomy: outcome and cost analyses of a case-matched control study. Ann Surg. 2008;247(6):987-93.

112. Nakadi IE, Melot C, Closset J, DeMoor V, Betroune K, Feron P, Lingier P, Gelin M. Evaluation of da Vinci Nissen fundoplication clinical results and cost minimization. World J Surg. 2006;30(6):1050-4.

113. Burgess SV, Atug F, Castle EP, Davis R, Thomas R. Cost analysis of radical retropubic, perineal, and robotic prostatectomy. J Endourol.. 2006; 20(10):827-30.

114. Bhayani SB, Link RE, Varkarakis JM, Kavoussi LR. Complete daVinci versus laparoscopic pyeloplasty: cost analysis. J Endourol. 2005;19(3):327-32.

115. Morgan JA, Thornton BA, Peacock JC, Hollingsworth KW, Smith CR, Oz MC, Argenziano M. Does robotic technology make minimally invasive cardiac surgery too expensive? A hospital cost analysis of robotic and conventional techniques. J Card Surg. 2005;20(3):246-51.

116. Steinberg PL, Merguerian PA, Bihrle W, 3rd, Heaney JA, Seigne JD. A da Vinci robot system can make sense for a mature laparoscopic prostatectomy program. JSLS. 2008;12(1):9-12.

117. Scales CD, Jr., Jones PJ, Eisenstein EL, Preminger GM, Albala DM. Local cost structures and the economics of robot assisted radical prostatectomy. J Urol. 2005;174(6):2323-9.

118. Andonian S, Okeke Z, Okeke DA, Rastinehad A, Vanderbrink BA, Richstone L, Lee BR. Device failures associated with patient injuries during robot-assisted laparoscopic surgeries: a comprehensive review of FDA MAUDE database. Can J Urol. 2008;15(1):3912-6.

119. Wolf JS, Jr., Siegel CL, Brink JA, Clayman RV. Imaging for ureteropelvic junction obstruction in adults. J Endourol. 1996;10(2):93-104.

120. Cronan JJ. Contemporary concepts in imaging urinary tract obstruction. Radiol Clin North Am. 1991;29(3):527-42.

121. Jarrett TW, Chan DY, Charambura TC, Fugita O, Kavoussi LR. Laparoscopic pyeloplasty: the first 100 cases. J Urol. 2002;167(3):1253-6.

122. Zhang X, Li HZ, Ma X, Zheng T, Lang B, Zhang J, Fu B, Xu K, Guo XL. Retrospective comparison of retroperitoneal laparoscopic versus open dismembered pyeloplasty for ureteropelvic junction obstruction. J Urol. 2006; 176(3):1077-80.

123. Isoyama T, Iwamoto H, Inoue S, Morizane S, Hinata N, Yao A, Honda M, Sejima T, Takenaka A. Hydronephrosis after retroperitoneal laparoscopic dismembered Anderson-Hynes pyeloplasty in adult patients with ureteropelvic junction obstruction: A longitudinal analysis. Cent European J Urol. 2014;67(1):101-5.

124. Dong J, Wong J, Al-Enezi A, Kapoor A, Whelan JP, Piercey K, Matsumoto ED. Laparoscopic pyeloplasty: the updated McMaster University experience. Can Urol Assoc J. 2008;2(4):388-91.

125. Tayib AM. Long term results of pyeloplasty in adults. Saudi Med J. 2004;25(3):363-6.

126. Freilich DA, Nguyen HT, Borer J, Nelson C, Passerotti CC. Concurrent management of bilateral ureteropelvic junction obstruction in children using robotic-assisted laparoscopic surgery. Int Braz J Urol. 2008;34(2):198-204; discussion 204-5.

127. Cakan M, Yalçinkaya F, Demirel F, Satir A. Is visualising ureter before pyeloplasty necessary in adult patients? Int Urol Nephrol. 2000;32(1):33-5.

128. Atug F, Castle EP, Burgess SV, Thomas R. Concomitant management of renal calculi and pelvi-ureteric junction obstruction with robotic laparoscopic surgery. BJU Int. 2005;96(9):1365-8.

129. El-Nahas AR, Abou-El-Ghar M, Shoma AM, Eraky I, El-Kenawy MR, El-Kappany H. Role of multiphasic helical computed tomography in planning surgical treatment for pelvi-ureteric junction obstruction. BJU Int. 2004; 94(4):582-7.

130. Sauer B, Flocquet M, Batch T, Blum A, Hubert J. Vascular renal anatomy and the ureteropelvic junction: preoperative multidetector CT scanning with split-bolus injection as a predictor of laparoscopic findings. J Endourol. 2008;22(1):13-8.

131. Grenier N, Quaia E, Prasad PV, Juillard L. Radiology imaging of renal structure and function by computed tomography, magnetic resonance imaging, and ultrasound. Semin Nucl Med. 2011;41(1):45-60.

132. Rabah D, Soderdahl DW, McAdams PD, Knowles YK, Vingan HL, Shaves SC, Fabrizio MD. Ureteropelvic junction obstruction: does CT angiography allow better selection of therapeutic modalities and better patient outcome? J Endourol. 2004;18(5):427-30.

133. Taylor AT. Radionuclides in nephrourology, part 1: Radiopharmaceuticals, quality control, and quantitative indices. J Nucl Med. 2014;55(4):608-15.

134. Blaufox MD, Aurell M, Bubeck B, Fommei E, Piepsz A, Russell C, Taylor A, Thomsen HS, Volterrani D. Report of the Radionuclides in Nephrourology Committee on renal clearance. J Nucl Med. 1996;37(11): 1883-90.

135. Prigent A, Cosgriff P, Gates GF, Granerus G, Fine EJ, Itoh K, Peters M, Piepsz A, Rehling M, Rutland M, Taylor A Jr. Consensus report on quality control of quantitative measurements of renal function obtained from the renogram: International Consensus Committee from the Scientific Committee of Radionuclides in Nephrourology. Semin Nucl Med. 1999;29(2):146-59.

136. Taylor AT. Radionuclides in nephrourology, Part 2: pitfalls and diagnostic applications. J Nucl Med. 2014;55(5):786-98.

137. Lancry PJ, Sandier S. Rationing health care in France. Health policy. 1999;50(1-2):23-38.

138. Huguier M, Lagrave M, Marcelli A, Rossignol C, Tillement JP. [French national health insurance. The current situation]. Bull Acad Natl Med. 2010;194(6):1095-103.

139. Durand-Zaleski I, Moreau JF, Blum-Boisgard C. Radiology in the French health-care system. Invest Radiol. 1990;25(11):1246-50.

140. de Pouvourville G, Renaud M. Hospital system management in France and Canada: national pluralism and provincial centralism. Soc Sci Med. 1985;20(2):153-66.

141. Lucas SM, Sundaram CP, Wolf JS, Jr., Leveillee RJ, Bird VG, Aziz M, Pautler SE, Luke P, Erdeljan P, Baldwin DD, Ebrahimi K, Nadler RB, Rebuck D, Thomas R, Lee BR, Boylu U, Figenshau RS, Munver R, Averch TD, Gayed B, Shalhav AL, Gundeti MS, Castle EP, Anderson JK, Duffey BG, Landman J, Okhunov Z, Wong C, Strom KH. Factors that impact the outcome of minimally invasive pyeloplasty: results of the Multi-institutional Laparoscopic and Robotic Pyeloplasty Collaborative Group. J Urol. 2012;187(2):522-7.

142. Janetschek G, Peschel R, Frauscher F. Laparoscopic pyeloplasty. Urol Clin North Am. 2000;27(4):695-704.

143. Bove P, Ong AM, Rha KH, Pinto P, Jarrett TW, Kavoussi LR. Laparoscopic management of ureteropelvic junction obstruction in patients with upper urinary tract anomalies. J Urol. 2004;171(1):77-9.

144. Hsu TH, Presti JC, Jr. Anterior extraperitoneal approach to laparoscopic pyeloplasty in horseshoe kidney: a novel technique. Urology. 2003;62(6):1114-6.

145. Atug F, Burgess SV, Castle EP, Thomas R. Role of robotics in the management of secondary ureteropelvic junction obstruction. Int J Clin Pract. 2006;60(1):9-11.

146. Ng CS, Yost AJ, Streem SB. Management of failed primary intervention for ureteropelvic junction obstruction: 12-year, single-center experience. Urology. 2003;61(2):291-6.

147. Thom MR, Haseebuddin M, Roytman TM, Benway BM, Bhayani SB, Figenshau RS. Robot-assisted pyeloplasty: outcomes for primary and secondary repairs, a single institution experience. Int Braz J Urol. 2012;38(1):77-83.

148. Skolarikos A, Dellis A, Knoll T. Ureteropelvic obstruction and renal stones: etiology and treatment. Urolithiasis. 2015;43(1):5-12.

149. Palese MA, Stifelman MD, Munver R, Sosa RE, Philipps CK, Dinlenc C, et al. Robot-assisted laparoscopic dismembered pyeloplasty: a combined experience. J Endourol. 2005;19(3):382-6.

150. Siddiq FM, Leveillee RJ, Villicana P, Bird VG. Computer-assisted laparoscopic pyeloplasty: University of Miami experience with the daVinci Surgical System. J Endourol. 2005;19(3):387-92.

151. Mendez-Torres F, Woods M, Thomas R. Technical modifications for robot-assisted laparoscopic pyeloplasty. J Endourol. 2005;19(3):393-6.

152. Yanke BV, Lallas CD, Pagnani C, Bagley DH. Robot-assisted laparoscopic pyeloplasty: technical considerations and outcomes. J Endourol. 2008;22(6):1291-6.

153. Nayyar R, Singh P, Gupta NP. Robot-assisted laparoscopic pyeloplasty with stone removal in an ectopic pelvic kidney. JSLS. 2010;14(1): 130-2.

154. Singh I, Hemal AK. Robot-assisted pyeloplasty: review of the current literature, technique and outcome. Can J Urol. 2010;17(2):5099-108.

155. Olsen LH, Rawashdeh YF, Jorgensen TM. Pediatric robot assisted retroperitoneoscopic pyeloplasty: a 5-year experience. J Urol. 2007;178(5): 2137-41; discussion 41.

156. Kaouk JH, Hafron J, Parekattil S, Moinzadeh A, Stein R, Gill IS, Hegarty N. Is retroperitoneal approach feasible for robotic dismembered pyeloplasty: initial experience and long-term results. J Endourol. 2008;22(9): 2153-9.

157. Cestari A, Buffi NM, Lista G, Sangalli M, Scapaticci E, Fabbri F, Lazzeri M, Rigatti P, Guazzoni G. Retroperitoneal and transperitoneal robot-assisted pyeloplasty in adults: techniques and results. Eur Urol. 2010;58(5): 711-8.

158. Yanke BV, Lallas CD, Pagnani C, McGinnis DE, Bagley DH. The minimally invasive treatment of ureteropelvic junction obstruction: a review of our experience during the last decade. J Urol. 2008;180(4):1397-402.

159. Sorensen MD, Delostrinos C, Johnson MH, Grady RW, Lendvay TS. Comparison of the learning curve and outcomes of robotic assisted pediatric pyeloplasty. J Urol. 2011;185(6 Suppl):2517-22.

160. Gaitonde K, Roesel G, Donovan J. Novel technique of retrograde ureteral stenting during laparoscopic pyeloplasty. J Endourol. 2008;22(6): 1199-202.

161. Rodrigues H, Rodrigues P, Ruela M, Bernabe A, Buogo G. Dismembered laparoscopic pyeloplasty with antegrade placement of ureteral stent: simplification of the technique. Int Braz J Urol. 2002;28(5):439-44; discussion 45.

162. Smith KE, Holmes N, Lieb JI, Mandell J, Baskin LS, Kogan BA, Walker RD 3rd. Stented versus nonstented pediatric pyeloplasty: a modern series and review of the literature. J Urol. 2002;168(3):1127-30.

163. Shalhav AL, Mikhail AA, Orvieto MA, Gofrit ON, Gerber GS, Zorn KC. Adult stentless laparoscopic pyeloplasty. JSLS. 2007;11(1):8-13.

164. Kumar V, Mandhani A. Laparoscopic stentless pyeloplasty: an early experience. Indian J Urol. 2010;26(1):50-5.

165. Rodriguez AR, Rich MA, Swana HS. Stentless pediatric robotic pyeloplasty. Ther Adv Urol. 2012;4(2):57-60.

166. Sethi AS, Regan SM, Sundaram CP. Robot-assisted laparoscopic pyeloplasty with and without a ureteral stent. J Endourol. 2011;25(2):239-43.

167. Bayne AP, Lee KA, Nelson ED, Cisek LJ, Gonzales ET, Jr., Roth DR. The impact of surgical approach and urinary diversion on patient outcomes in pediatric pyeloplasty. J Urol. 2011;186(4 Suppl):1693-8.

168. Niver BE, Agalliu I, Bareket R, Mufarrij P, Shah O, Stifelman MD. Analysis of robotic-assisted laparoscopic pyleloplasty for primary versus secondary repair in 119 consecutive cases. Urology. 2012;79(3):689-94.

169. Autorino R, Eden C, El-Ghoneimi A, Guazzoni G, Buffi N, Peters CA, Stein RJ, Gettman M. Robot-assisted and laparoscopic repair of ureteropelvic junction obstruction: a systematic review and meta-analysis. Eur Urol. 2014;65(2):430-52.

170. Bentas W, Wolfram M, Brautigam R, Probst M, Beecken WD, Jonas D, Binder J. Da Vinci robot assisted Anderson-Hynes dismembered pyeloplasty: technique and 1 year follow-up. World J Urol. 2003;21(3):133-8.

171. Gettman MT, Peschel R, Neururer R, Bartsch G. A comparison of laparoscopic pyeloplasty performed with the daVinci robotic system versus standard laparoscopic techniques: initial clinical results. Eur Urol. 2002; 42(5):453-7; discussion 7-8.

172. Recker F, Subotic B, Goepel M, Tscholl R. Laparoscopic dismembered pyeloplasty: preliminary report. J Urol. 1995;153(5):1601-4.

173. Salomon L, Sebe P, De la Taille A, Vordos D, Hoznek A, Yiou R, Chopin D, Abbou CC. Open versus laparoscopic radical prostatectomy: part I. BJU Int. 2004;94(2):238-43.

174. Yu HY, Hevelone ND, Lipsitz SR, Kowalczyk KJ, Hu JC. Use, costs and comparative effectiveness of robotic assisted, laparoscopic and open urological surgery. J Urol. 2012;187(4):1392-8.

175. Ou Z, Qi L, Yang J, Chen X, Cao Z, Zu X, Liu L, Wang L. Preliminary experience and learning curve for laparoendoscopic single-site retroperitoneal pyeloplasty. J Laparoendosc Adv Surg Tech A. 2013;23(9): 765-70.

176. Bernie JE, Venkatesh R, Brown J, Gardner TA, Sundaram CP. Comparison of laparoscopic pyeloplasty with and without robotic assistance. JSLS. 2005;9(3):258-61.

177. Atug F, Woods M, Burgess SV, Castle EP, Thomas R. Robotic assisted laparoscopic pyeloplasty in children. J Urol. 2005;174(4 Pt 1):1440-2.

178. Franco I, Dyer LL, Zelkovic P. Laparoscopic pyeloplasty in the pediatric patient: hand sewn anastomosis versus robotic assisted anastomosis--is there a difference? J Urol. 2007;178(4 Pt 1):1483-6.

179. Subotic U, Rohard I, Weber DM, Gobet R, Moehrlen U, Gonzalez R. A minimal invasive surgical approach for children of all ages with ureteropelvic junction obstruction. J Pediatr Urol. 2012;8(4):354-8.

180. Moreno-Sierra J, Castillon-Vela I, Ortiz-Oshiro E, Galante-Romo I, Fernandez-Perez C, Senovilla-Perez JL, Casado-Varela J, Garde-Garcia H, Chavez-Roa C, Vera-Gonzalez V. Robotic Anderson-Hynes dismembered pyeloplasty: initial experience. Int J Med Robot. 2013;9(2):127-33.

181. Weise ES, Winfield HN. Robotic computer-assisted pyeloplasty versus conventional laparoscopic pyeloplasty. J Endourol. 2006;20(10):813-9.

182. Hemal AK, Mukherjee S, Singh K. Laparoscopic pyeloplasty versus robotic pyeloplasty for ureteropelvic junction obstruction: a series of 60 cases performed by a single surgeon. Can J Urol. 2010;17(1):5012-6.

183. Garcia-Galisteo E, Emmanuel-Tejero E, Navarro Vilchez P, Garcia-Galisteo J, Baena-Gonzalez V. [Comparison of the operation time and complications between conventional and robotic-assisted laparoscopic pyeloplasty]. Actas Urol Esp. 2011;35(9):523-8.

184. Bird VG, Leveillee RJ, Eldefrawy A, Bracho J, Aziz MS. Comparison of robot-assisted versus conventional laparoscopic transperitoneal pyeloplasty for patients with ureteropelvic junction obstruction: a single-center study. Urology. 2011;77(3):730-4.

185. Gupta NP, Mukherjee S, Nayyar R, Hemal AK, Kumar R. Transmesocolic robot-assisted pyeloplasty: single center experience. J Endourol. 2009;23(6):945-8.

186. Barde MP, Barde PJ. What to use to express the variability of data: Standard deviation or standard error of mean? Perspect Clin Res. 2012;3(3):113-6.

187. Harrysson IJ, Cook J, Sirimanna P, Feldman LS, Darzi A, Aggarwal R. Systematic Review of learning curves for minimally invasive abdominal surgery: a review of the methodology of data collection, depiction of outcomes, and statistical analysis. Ann Surg. 2014;260(1):37-45.

188. Tasian GE, Wiebe DJ, Casale P. Learning curve of robotic assisted pyeloplasty for pediatric urology fellows. J Urol. 2013;190(4 Suppl):1622-6.

189. Marien T, Bjurlin M, Wynia B, Bilbily M, Rao G, Zhao LC, Shah O, Stifelman MD. Outcomes of robotic-assisted laparoscopic upper urinary tract reconstruction: 250 consecutive patients. BJU Int. 2015;116(4):604-11.

190. Rassweiler JJ, Subotic S, Feist-Schwenk M, Sugiono M, Schulze M, Teber D, Frede T. Minimally invasive treatment of ureteropelvic junction obstruction: long-term experience with an algorithm for laser endopyelotomy and laparoscopic retroperitoneal pyeloplasty. J Urol. 2007;177(3):1000-5.

191. Lam W, Fernando A, Issa R, Heenan S, Sandhu S, Le Roux P, Anderson C. Is routine postoperative diuresis renography indicated in all adult patients after pyeloplasty for ureteropelvic junction obstruction? Urology. 2015;85(1):246-51.

192. Platt JF, Rubin JM, Ellis JH, DiPietro MA. Duplex Doppler US of the kidney: differentiation of obstructive from nonobstructive dilatation. Radiology. 1989;171(2):515-7.

193. Ordorica RC, Lindfors KK, Palmer JM. Diuretic Doppler sonography following successful repair of renal obstruction in children. J Urol. 1993;150(2 Pt 2):774-7.

194. Shokeir AA, Nijman RJ, el-Azab M, Provoost AP. Partial ureteral obstruction: role of renal resistive index in stages of obstruction and release. Urology. 1997;49(4):528-35.

195. Rawashdeh YF, Djurhuus JC, Mortensen J, Horlyck A, Frokiaer J. The intrarenal resistive index as a pathophysiological marker of obstructive uropathy. J Urol. 2001;165(5):1397-404.

196. Dimarco DS, Gettman MT, McGee SM, Chow GK, Leroy AJ, Slezak J, Patterspn DE, Segura JW. Long-term success of antegrade endopyelotomy compared with pyeloplasty at a single institution. J Endourol. 2006;20(10): 707-12.

197. Madi R, Roberts WW, Wolf JS, Jr. Late failures after laparoscopic pyeloplasty. Urology. 2008;71(4):677-80; discussion 80-1.