ANTONIO SERGIO ZAFRED MARCELINO

Contribuição do meio de contraste ultra-sonográfico na avaliação do pâncreas transplantado

Tese apresentada à Faculdade de Medicina da Universidade de São Paulo para obtenção do título de Doutor em Ciências

Área de concentração: Radiologia

Orientador: Prof. Dr. Giovanni Guido Cerri

São Paulo

2008

Dados Internacionais de Catalogação na Publicação (CIP)

Preparada pela Biblioteca da
Faculdade de Medicina da Universidade de São Paulo

©reprodução autorizada pelo autor

Marcelino, Antonio Sergio Zafred
Contribuição do meio de contraste ultra-sonográfico na avaliação do pâncreas transplantado / Antonio Sergio Zafred Marcelino. -- São Paulo, 2008.
Tese(doutorado)--Faculdade de Medicina da Universidade de São Paulo. Departamento de Radiologia.
Área de concentração: Radiologia.
Orientador: Giovanni Guido Cerri.

Descritores: 1.Transplante de pâncreas 2.Ultra-sonografia 3.Microbolhas 4.Diabetes Mellitus 5.Diagnóstico por imagem

USP/FM/SBD-048/08

DEDICATÓRIA

À Regina, ao Leonardo e à Letícia, com amor

Aos meus pais, Antonio e Maria, pela vida, apoio e estímulo incondicionais.

Aos meus irmãos e aos amigos, compreendendo minha ausência nos muitos momentos dispensados à vida acadêmica.

Ao Prof. Dr. Giovanni Guido Cerri, pelo estímulo, apoio, orientação e confiança depositada em mim e em meu trabalho.

AGRADECIMENTOS

Ao **Prof. Dr. Telésforo Bacchella**, grande incentivador que possibilitou a realização desta pesquisa.

Ao **Dr Roberto Meireles**, pelo apoio e incentivo deste projeto.

À **Dra. Maria Cristina Chammas**, pelo apoio constante, incentivo e disponibilidade do seu tempo na estruturação deste trabalho.

Ao **Dr. Christiano Signorelli Cocuzza**, pela dedicação demonstrada no encaminhamento dos pacientes e desenvolvimento do projeto.

Aos amigos e companheiros de trabalho, **Roberto Blasbalg**, **Daniel Nóbrega da Costa**, **Marco da Cunha Pinho**, **Públio César Cavalcanti Vianna** e **Vladimir Monteiro Fernandes** contribuintes no desenvolvimento e finalização deste projeto.

Ao amigo **Márcio Nastri** responsável pelas ilustrações presentes no trabalho.

Aos **amigos do Serviço de Ultra-sonografia do INRAD-HC FMUSP**, pelo apoio, estímulo no desenvolvimento desta pesquisa.

Aos **amigos residentes e ex-residentes do INRAD-HCFMUSP** pelo incentivo, participação e troca de informações no dia a dia de convivência no INRAD.

À **Adriana Sanüdo**, pelo desenvolvimento da análise estatística deste estudo.

A **Elizangela N. Dias**, pela atenção dispensada no decorrer deste trabalho.

À **Sandra de Barros** pelo exemplo de profissionalismo e dedicação durante o período do curso de pós-graduação.

As funcionárias do Serviço de Ultra-sonografia do INRAD-HC FMUSP, em especial a **Marildes Baptista dos Reis** pelo agradável convívio e contribuição para a realização da pesquisa.

Aos funcionários da biblioteca: **Heres Emerich Pires** e **André Luís dos Santos**, pela ajuda e disponibilidade no desempenho de suas funções.

Aos **pacientes**, pela esperança e confiança depositadas nesta instituição e nas suas equipes, sem os quais seria impossível a realização deste projeto.

Esta tese está de acordo com as seguintes normas, em vigor no momento desta publicação:

Referências: adaptado de *International Committee of Medical Journals Editors* (Vancouver)

Universidade de São Paulo. Faculdade de Medicina. Serviço de Biblioteca e Documentação. Guia de apresentação de dissertações, teses e monografias. Elaborado por Anneliese Carneiro da Cunha, Maria Julia de A. L. Freddi, Maria F. Crestana, Marinalva de Souza Aragão, Suely Campos Cardoso, Valéria Vilhena. 2ª ed. São Paulo: Serviço de Biblioteca e Documentação; 2005.

Abreviaturas dos títulos dos periódicos de acordo com *List of Journals Indexed in Index Medicus.*

SUMÁRIO

Lista de siglas
Lista de símbolos
Resumo
Summary
1. INTRODUÇÃO 1
2. OBJETIVOS 13
3. REVISÃO DE LITERATURA 15
3.1 O pâncreas: anatomia e funções 16
3.2 Diabetes mellitus 21
3.3 Tipos de transplante de pâncreas e indicações 24
3.4 Histórico do transplante de pâncreas 30
3.5 Técnicas do transplante de pâncreas 35
3.6 Papel dos exames laboratoriais no diagnóstico das complicações 42
3.7 Meios de contraste por microbolhas 46
3.8 Aplicações clínicas 51
3.9 Situação atual dos meios de contraste por microbolhas no Brasil 53
4. CASUÍSTICA E MÉTODOS 55
4.1 Casuística 56
4.2 Métodos 57
5. RESULTADOS 68
5.1 Parênquima pancreático ao modo-B 70
5.2 Realce do parênquima pancreático pelo meio de contraste por microbolhas 76
5.3 Hipótese diagnóstica (ao ultra-som) 81
5.4 Situação clínica 82
5.5 Hipótese clínico-laboratorial 82
5.6 Situação do enxerto (uso ou não de insulina exógena) 82
5.7 Concordância entre a situação e perfusão do enxerto 83

5.8 Concordância entre a hipótese diagnóstica e clínico-laboratorial 84
5.9 Concordância entre a situação clínica e os achados da ultra-sonografia modo-B e com contraste 86
5.10 Concordância entre o uso de insulina, perfusão do enxerto e hipótese diagnóstica 91
5.11 Concordância entre uso de insulina exógena e a ultra-sonografia 93
5.12 Concordância entre o uso de insulina, situação clínica (exames laboratoriais e biópsia) e ultra-sonografia modo-B e com contraste 95
5.13 Cálculo da sensibilidade, especificidade, valor preditivo positivo, valor preditivo negativo e acurácia do teste 96
6. DISCUSSÃO 100
6.1 Ecogenicidade do parênquima pancreático 107
6.2 Dimensões 107
6.3 Tempo da chegada do meio de contraste no parênquima pancreático 109
6.4 Padrão de realce (homogêneo ou heterogêneo) 110
6.5 Intensidade do realce do parênquima pancreático na fase arterial 111
6.6 Classificação da perfusão do enxerto 112
6.7 Perspectivas 113
7. CONCLUSÕES 115
8. ANEXOS 117
9. REFERÊNCIAS 124
10. NOTAS 138

LISTAS

LISTA DE SIGLAS

CD	Compact Disc
CDC	Centro de Controle de Doenças
DVD	Digital Video Disc
EUA	Estados Unidos da América
FDA	Food and Drug Administration
HCFMUSP	Hospital das Clínicas da Faculdade de Medicina da Universidade de São Paulo
IC	Intervalo de Confiança
IM	Índice Mecânico
IMC	Índice de Massa Corpórea
INCOR	Instituto do Coração
INRAD	Instituto de Radiologia
IPTR	International Pancreas Transplant Registry
JPEG	Joint Pictures Expert Group
PESDA	Perfluorocarbon Sonicated Dextrose Albumin
TPAR	Transplante de Pâncreas Após o Rim
TPI	Transplante de Pâncreas Isolado
TSPR	Transplante Simultâneo de Pâncreas e Rim
UNOS	United Network for Organ Sharing
USMCM	Ultra-sonografia com Meio de Contraste de Microbolhas
VHS	Vídeo Home System (Videocassete)

LISTA DE SÍMBOLOS

(κ)	Coeficiente de Concordância Kappa
kg	quilo
mg/dL	miligrama por decilitro
mL/min	mililitro por minuto
ng/dL	nanograma por decilitro
U/h	unidade por hora
U/L	unidade por litro

RESUMO

Marcelino, ASZ. *Contribuição do meio de contraste ultra-sonográfico na avaliação do pâncreas transplantado* [tese]. São Paulo: Faculdade de Medicina, Universidade de São Paulo; 2007. 139p.

INTRODUÇÃO: O transplante de pâncreas é a opção definitiva para a manutenção do estado normoglicêmico permanente nos portadores de diabetes mellitus tipo 1. O meio de contraste de ultra-som é uma metodologia capaz de avaliar a perfusão tecidual, mas não há um estudo para a avaliação do padrão de perfusão do pâncreas transplantado normal e patológico. A importância da avaliação da perfusão do enxerto e a aplicação do meio de contraste por microbolhas foram os motivos para a realização desta pesquisa. Este estudo, desenvolvido no Instituto de Radiologia do Hospital das Clínicas da Faculdade de Medicina da Universidade de São Paulo no período de novembro de 2004 a setembro de 2006 objetivou: A) estabelecer os padrões de vascularização do enxerto nos pacientes normais e naqueles com suspeita de complicações; B) comparar os achados de exames laboratoriais, uso ou não de insulina exógena e situação clínica dos pacientes com os achados da ultra-sonografia modo-B e com meio de contraste por microbolhas; C) Estabelecer o valor da ultra-sonografia com meio de contraste de microbolhas (USMCM) na avaliação do pâncreas transplantado. CASUÍSTICA e MÉTODOS: Vinte e seis pacientes foram submetidos ao exame de ultra-sonografia com contraste em um total de trinta estudos, 20 (66,7%) em homens e 10 (33,3%) em mulheres. A idade dos pacientes variou de 25 a 51 anos, com média de idade de 40 anos ($\pm$ 7,3 anos). O tempo médio da realização do transplante até a realização do estudo variou de um dia a 63 meses (mediana de 24 meses). Ao modo-B, o pâncreas foi analisado quanto a ecogenicidade, dimensões (avaliação qualitativa e quantitativa) e contornos. Após a administração do meio de contraste, observou-se o tempo de chegada do meio de contraste no pâncreas, o padrão e a intensidade de realce. Após esta avaliação foi realizada uma classificação baseada nos achados do modo-B e contraste nas seguintes possibilidades: padrão de perfusão normal, alterações agudas (rejeição, pancreatite ou trombose) ou alterações crônicas (rejeição crônica). RESULTADOS: Observou-se associação estatisticamente significante entre a ecogenicidade e a situação clínica (p=0,010); ecogenicidade e uso de insulina (p= 0,021); dimensões (avaliação qualitativa) e situação clinica (p=0,011); dimensões (avaliação qualitativa) e uso de insulina (p=0,028); padrão de realce (p=0,024) e intensidade do realce com a situação clínica (p=0,039). Houve associação estatisticamente significante também entre o uso ou não de insulina exógena com a perfusão do enxerto (p=0,014) e a hipótese diagnóstica (ultra-som) (p=0,001). CONCLUSÃO: Os padrões de vascularização do pâncreas transplantado normais e naqueles com suspeita de complicações foram estabelecidos. Os critérios de ecogenicidade e a avaliação qualitativa das dimensões do pâncreas ao ultra-som modo-B se mostraram adequados na diferenciação entre estudos normais e alterados. A ultra-sonografia com meio de contraste de microbolhas foi útil na diferenciação entre estudos normais e alterados do pâncreas transplantado, utilizando os critérios de padrão do realce, intensidade do realce e perfusão do enxerto na fase arterial.

Descritores: 1.Transplante de pâncreas 2.Ultra-sonografia 3.Microbolhas 4.Diabetes mellitus 5.Diagnóstico por imagem

SUMMARY

Marcelino, ASZ. *Contribution of sonographic contrast media in assessment of pancreatic transplantation* [thesis]. São Paulo: “Faculdade de Medicina, Universidade de São Paulo”; 2007. 139p.

INTRODUCTION: Pancreatic transplantation is the long-term therapeutic option for maintaining normoglycemic status in patients with type 1 diabetes mellitus. Sonographic contrast medium allows to evaluate tissue perfusion but there are no studies comparing this parameter in normal and pathologic pancreatic grafts in the literature at the time of this writing. The importance of assessment of graft perfusion and the potential role of contrast-enhanced sonography with microbubbles in this regard were the reasons for this research. The study conducted at the Instituto de Radiologia do Hospital das Clínicas da Faculdade de Medicina da Universidade de São Paulo between November, 2004 and September, 2006 had the following objectives: A) to establish patterns of graft vascularization in normal patients and in those with suspected abnormalities; B) to compare grayscale mode and contrast-enhanced sonographic findings with clinical status, laboratory results, and need for exogenous insulin; C) to define the role of contrast-enhanced sonography with microbubbles in the evaluation of pancreatic transplantation.MATERIALS AND METHODS: Twenty-six patients underwent a total of 30 sonographic examinations with microbubbles, 20 (66.7%) men and 10 (33.3%) women. Age range was 25 to 51 years, with a mean of 40 years (± 7.3 years). Time elapsed between transplantation and imaging ranged from 1 day to 63 months (median, 24 months). Using grayscale mode, pancreas was assessed for echogenicity, dimensions (both quantitatively and qualitatively) and contours. Following intravenous contrast medium administration, time for enhancement of the pancreatic graft, pattern and intensity of enhancement were documented. A classification system based on grayscale and contrast-enhanced sonographic findings was designed, with the following categories: normal perfusion pattern, acute changes (rejection, pancreatitis or thrombosis) and chronic changes (chronic rejection). RESULTS: There was a statistically significant association between echogenicity and clinical status (p=0.010); echogenicity and need for exogenous insulin (p=0.021); dimensions (qualitative criteria) and clinical status (p=0.011); dimensions (qualitative criteria) and need for exogenous insulin (p=0.028); pattern (p=0.024) and intensity of enhancement versus clinical status (p=0.039). There was also statistically significant association between need for exogenous insulin and graft perfusion (p=0.014), and sonography-based diagnosis (p=0.001). CONCLUSION: The study provided patterns of vascularization in normal pancreatic grafts and in patients with suspected abnormalities. Distinction of normal and abnormal pancreatic grafts was possible using echogenicity and qualitative analysis of graft size on grayscale mode. Contrast-enhanced sonography with microbubbles also contributed to differentiation between normal and abnormal pancreatic grafts, using pattern and intensity of enhancement and perfusion of the graft during the arterial phase.

Keywords: 1.Pancreas transplantation 2.Sonography 3. Microbubbles 4.Diabetes Mellitus 5. Diagnostic imaging

INTRODUÇÃO

O transplante do pâncreas constitui, atualmente, o único recurso terapêutico capaz de manter estado normoglicêmico permanente nos portadores de diabetes mellitus tipo 1 (DM 1) (Sutherland, 1992).

Reverte as alterações do diabetes mellitus nos rins primitivos em pacientes com nefropatia diabética precoce; previne a nefropatia em pacientes submetidos ao transplante simultâneo de rim e pâncreas; reverte a neuropatia periférica sensorial; estabiliza a retinopatia diabética e melhora a qualidade de vida dos pacientes. Quando bem-sucedido, elimina a necessidade de insulina exógena, restrições alimentares, medidas diárias da glicemia e também as complicações agudas causadas por episódios de hiper ou hipoglicemia. As complicações renais e neurológicas de longo prazo (tardias) são estabilizadas ou parcialmente revertidas (Mail et al., 2004) (Robertson et al., 2004).

O primeiro transplante simultâneo de pâncreas e rim com sucesso foi realizado em dezembro de 1966, em Minneapolis, na Universidade do Minnesota (Kelly et al., 1967). Até aproximadamente 1990 era considerado um procedimento experimental, quando então foi aceito como modalidade terapêutica.

Em junho de 2005, o “International Pancreas Transplant Registry” (IPTR) registrava mais de 23.000 transplantes de pâncreas sendo que, destes, mais de 17.000 realizados nos Estados Unidos (10% do total na Universidade do Minnesota) e quase 6.000 nos demais centros ao redor do mundo (Gruessner e Sutherland, 2005). No Brasil, a experiência clínica com o transplante de pâncreas é inicial, mas o número de transplantes vem crescendo (Gonzalez et al., 2005).

No período de janeiro de 1995 a dezembro de 2004 foram realizados 850 transplantes de pâncreas, sendo 217 de pâncreas solitário e 633 simultâneos e, no ano de 2006, foram realizados 116 transplantes simultâneos de pâncreas–rim e 57 transplantes solitários de pâncreas (Associação Brasileira de Transplantes de Órgãos, 2007 a,b).

A sobrevida do enxerto no primeiro ano após o transplante, que era em torno de 75% em 1989, passou para 85% em 2002/2003 para o transplante simultâneo de pâncreas–rim (TSPR); de 55% para 78% nos casos de pâncreas após o rim (TPAR) e de 45% para 77% para o pâncreas isolado (TPI). Dois fatores são de fundamental importância neste cenário: a redução da falha técnica por aprimoramento nas técnicas cirúrgicas (de 12 para 6% no

TSPR; de 13 para 8% no TPAR e de 24 para 7% no transplante isolado) e os fatores imunológicos com o desenvolvimento de novas drogas imunossupressoras que reduziram a incidência de rejeição (de 7 para 2% no TSPR; de 28 para 7% no TPAR e de 38 para 8% nos casos de transplante isolado) (Gruessner e Sutherland, 2005).

Além do exposto, o conhecimento dos fatores de risco para as complicações e o diagnóstico precoce possibilitou os avanços do transplante como modalidade terapêutica, mas ainda hoje, as complicações pós-operatórias são bastante comuns. As mais importantes são a rejeição (aguda e crônica) (Freund et al., 2004), a pancreatite pós-operatória, a trombose arterial ou venosa (Eubank et al., 2004), as complicações intestinais como aderências, obstrução, hérnias internas (Lall et al., 2006), outras complicações vasculares (Hagspiel et al., 2007) e a síndrome linfoproliferativa pós-transplante (Meador et al., 2000).

A pancreatite aguda do enxerto é uma das principais complicações do pós-transplante imediato e ocorre em até 10% dos casos. Pode ocorrer em conseqüência à rejeição, permeabilidade vascular, lesão de preservação ou reperfusão ou ainda problemas técnicos por lesão ductal. A redução ou ausência de perfusão na microcirculação do

enxerto associada a fatores celulares e inflamatórios é considerada a principal causa da pancreatite aguda e da lesão ocasionada pela reperfusão do enxerto. O grau de lesão isquêmica que ocorre durante a pancreatite aguda do enxerto é um fator agravante na sua progressão e gravidade pós-operatória, e uma das principais causas de morbidade e perda precoce do enxerto (Schaser et al., 2005).

A trombose arterial ou venosa é a segunda causa de perda do enxerto. A trombose venosa que ocorre geralmente na primeira semana de pós-operatório após o enxerto é considerada grave por causa do risco de pancreatite hemorrágica, necrose, infecção e sepsis (Bhargava e Hunter, 2004). Pode levar à pancreatite aguda do enxerto seguido de necrose, perda do enxerto e transplantectomia (Krebs et al., 1995; Hagspiel et al., 2007).

A rejeição aguda que ocorre em aproximadamente 5% dos enxertos (Gruessner, 2004), é causada por uma arterite auto-imune, caracterizada histologicamente por oclusão de arteríolas que pode progredir em direção aos vasos proximais (Larson citado por Dobos et al., 2005).

A rejeição crônica, embora rara, é uma condição importante que se desenvolve de forma insidiosa na grande maioria dos casos (Humar et al., 2003). Acredita-se que seja resultado de um ou vários episódios de rejeição aguda,

tratados parcialmente ou não diagnosticados (Dobos et al., 2005). É caracterizada por estreitamento de pequenos vasos, comprometimento inicial do componente exócrino e envolvimento das ilhotas, que resulta na atrofia do enxerto, fibrose, redução da vascularização e baixo realce nos estudos de tomografia computadorizada em virtude do espessamento periarteriolar e oclusão da microcirculação (Humar et al., 2003).

Em geral, os sinais e sintomas clínicos das complicações são inespecíficos (Bhargava e Hunter, 2004) e em conjunto com os exames laboratoriais apresentam relativa sensibilidade e especificidade no diagnóstico (Hagspiel et al., 2007).

Por exemplo, na rejeição aguda, os exames laboratoriais são inespecíficos e somente em 5 a 20% dos casos os sintomas clínicos estão presentes (Gruessner, 2004). No transplante simultâneo de pâncreas e rim, a creatinina é utilizada como marcador de rejeição. Entretanto, em aproximadamente 25% dos casos, a rejeição do pâncreas pode ocorrer de forma isolada, sem a rejeição do enxerto renal, o que dificulta a interpretação dos resultados dos exames laboratoriais (Dobos et al., 2005).

Os métodos de imagem (ultra-som Doppler, tomografia computadorizada, ressonância magnética e angiografia) são

atualmente utilizados para o estudo do pâncreas transplantado e contribuem de forma significativa na manutenção e aumento da sobrevida do enxerto. O pâncreas transplantado é um órgão de difícil avaliação e freqüentemente são necessários mais de um método de imagem para o diagnóstico (Bhargava e Hunter, 2004).

O estudo do pâncreas transplantado por ultra-som Doppler pode ser dificultado por superposição de alças intestinais particularmente nos casos de drenagem entérica, diferentemente dos estudos do fígado e rim transplantados onde a avaliação com o ultra-som Doppler não é prejudicada (Freund et al., 2004). Segundo Bhargava e Hunter (2004), nos casos de drenagem vesical, a repleção moderada da bexiga facilita a identificação do enxerto. O Doppler, embora forneça informações a respeito da vascularização (Nikolaidis et al., 2003), não é específico no diagnóstico das diferentes complicações (Bhargava e Hunter, 2004).

O ultra-som e o Doppler quando utilizados em conjunto com os dados clínicos e laboratoriais podem ajudar na definição da conduta de tratamento ou mesmo sugerir a necessidade do prosseguimento da investigação com ressonância magnética, tomografia computadorizada, cintilografia ou biópsia (Nikolaidis et al., 2003).

Para o diagnóstico das complicações vasculares, como, por exemplo, trombose arterial e venosa, existe a necessidade, muitas vezes, do estudo da perfusão do enxerto e avaliação das anastomoses com a utilização dos meios de contraste. Os meios de contraste, iodado na tomografia computadorizada ou do gadolínio na ressonância magnética, não são completamente isentos de complicações. O contraste iodado pode causar complicações no rim transplantado em virtude da sua nefrotoxicidade, o que limita sua aplicação (Bhargava e Hunter, 2004). A ressonância magnética demonstra as anastomoses vasculares, mas a vascularização intrapancreática não é identificada até o momento com as seqüências de estudo disponíveis (Bhargava e Hunter, 2004).

Além do exposto, o gadolínio, meio de contraste da ressonância magnética, recentemente foi implicado no desenvolvimento da chamada fibrose nefrogênica sistêmica, uma doença grave, observada tardiamente em pacientes com perda da função renal, na vigência de processo inflamatório sistêmico, caracterizada por envolvimento da pele, articulações, pulmões, coração, fígado, rins e que pode resultar na insuficiência destes órgãos e até mesmo no óbito (Galan et al., 2006; Cowper et al., 2003; Cowper et

al., 2006). Segundo Sadowsky et al. (2007), métodos de diagnóstico por imagem alternativos à ressonância magnética devem ser considerados em pacientes com estes fatores. O uso do gadolínio deve ser evitado também em pacientes portadores de hepatopatia crônica com síndrome hepato-renal e naqueles recentemente transplantados de fígado com alteração da função renal (FDA, 2007).

O ultra-som Doppler, utilizado para a caracterização da vascularização e fluxo de sangue no interior de grandes vasos, a exemplo da ressonância magnética, não identifica o fluxo em pequenos vasos do parênquima, o que restringe a sua utilização na avaliação da perfusão dos tecidos, como por exemplo, no fígado, no pâncreas e no rim transplantado (Greis, 2004).

Os meios de contraste por microbolhas desenvolvidos recentemente para a ultra-sonografia, ao contrário, quando associados às novas tecnologias, identificam fluxo de baixa velocidade sem os artefatos gerados pelo ultra-som Doppler, permitem a avaliação da perfusão, da microcirculação tecidual (Greis, 2004), caracterização de lesões focais hepáticas (Wilson e Burns, 2006) e outras aplicações clínicas (Liu et al., 2005).

Além do exposto, a ultra-sonografia é o único método que permite a avaliação em tempo real das fases de realce

do meio de contraste e as microbolhas são essencialmente intravasculares (D'Onofrio et al; 2007).

Os efeitos colaterais ao uso dos meios de contraste por microbolhas, quando ocorrem, são mínimos, como por exemplo: cefaléia, tontura e tosse; e a administração endovenosa de pequenas quantidades (até 200 µl) é altamente segura (Folkes e Miller; 2001; Blomley et al., 2001).

Segundo Hom et al. (2006), no fígado transplantado, o meio de contraste ajudou na correta diferenciação entre trombose e artéria hepática pérvia em estudos em que o ultra-som Doppler não identificou o fluxo, com sensibilidade e especificidade de 100%.

Entretanto, só recentemente foram publicados alguns estudos sobre a utilização destes meios de contraste na avaliação das patologias do pâncreas primitivo (Kitano et al., 2004); no estudo e classificação das pancreatites (Rickes et al., 2006a); no estudo dos tumores pancreáticos (Takeda et al., 2003; Rickes et al., 2006b); e na avaliação das diferentes patologias (D'Onofrio et al., 2007).

Outros estudos demonstraram que as imagens obtidas da micro e macrocirculação dos tumores de pâncreas com a ultra-sonografia com contraste de microbolhas

apresentavam boa correlação com a densidade vascular encontrada nos estudos histológicos (D'Onofrio et al., 2005; Ohshima et al., 2004).

O único estudo disponível sobre ultra-sonografia com meios de contraste de microbolhas e transplante de pâncreas foi realizado em 1998, utilizando-se os meios de contraste de microbolhas de primeira geração (com bolhas de ar) e que ainda utilizava o ultra-som com Doppler de amplitude para a avaliação. Este estudo comparativo entre a ultra-sonografia com Doppler de amplitude, ultra-sonografia com contraste por microbolhas e a ressonância magnética (sem contraste) demonstrou que a administração do meio de contraste por microbolhas de primeira geração permitiu a caracterização da vascularização nos 33 pacientes estudados (Kahl et al., 1998).

No entanto, não há um estudo disponível a respeito da utilização do meio de contraste por microbolhas de segunda geração na avaliação do pâncreas transplantado, bem como, na avaliação do padrão de perfusão do pâncreas transplantado normal e nas diferentes complicações como a pancreatite, a rejeição aguda e crônica e a trombose arterial e venosa, que, decorre essencialmente das alterações na microcirculação e que posteriormente podem comprometer todo o enxerto.

Motivados pela importância da avaliação da perfusão do enxerto e na possível aplicação do meio de contraste por microbolhas no estudo do pâncreas transplantado nos propusemos a desenvolver esta pesquisa.

OBJETIVOS

1º) Estabelecer os padrões de vascularização do enxerto nos pacientes normais e naqueles com suspeita de complicações.

2º) Comparar os achados de exames laboratoriais, uso ou não de insulina exógena e situação clínica dos pacientes com os achados da ultra-sonografia modo-B e o meio de contraste por microbolhas.

3º) Estabelecer o valor da ultra-sonografia com meio de contraste de microbolhas na avaliação do pâncreas transplantado.

REVISÃO DA LITERATURA

3.1 O PÂNCREAS: ANATOMIA E FUNÇÕES

O pâncreas é uma glândula anfícrina (do grego amphi, bilateral; krino, separar, segregar) (Didio et al., 1974). Apresenta dois componentes funcionais que atuam praticamente de forma independente (Sutherland e Gruessner, 2004).

Está situado na posição transversal da parede posterior do abdômen, têm comprimento variável entre 12 e 15 cm e peso estimado entre 60 e 100 gramas. É um órgão alongado e possui basicamente cinco porções: a cabeça, o pescoço, o corpo, a cauda e processo uncinado.

Apresenta irrigação sanguínea proveniente da artéria esplênica e das pancreatoduodenais que são ramos da artéria mesentérica superior e da artéria hepática. As artérias pancreatoduodenais formam dois arcos, anterior e posteriormente à cabeça do pâncreas. A drenagem venosa é feita pelas veias esplênica e mesentérica superior. A inervação é proveniente de ramos do plexo esplênico (Didio et al., 1974).

Desempenha um papel muito importante na homeostase metabólica, participando de diferentes funções bioquímicas. O componente exócrino (98% da glândula), formado pelos

ácinos, produz e secreta enzimas digestivas, a lipase e a amilase, responsáveis basicamente pela digestão das proteínas, gorduras e carboidratos e se conecta ao intestino por um sistema de ductos. O componente endócrino, formado por ilhotas de células esféricas (aproximadamente 1 milhão de células), distribuídas em todo o pâncreas, produz a insulina e outros hormônios; o glucagon, a gastrina, a somatostatina e o VIP (Peptídeo Intestinal Vasoativo) que são secretados diretamente na circulação sanguínea.

A insulina é essencial para a manutenção da vida através da sua atuação no metabolismo dos carboidratos em praticamente todos os tecidos do corpo humano. Produzida nas células beta das ilhotas de Langerhans, controla o metabolismo da entrada da glicose na célula e também o metabolismo de lipídios e proteínas (Sutherland e Gruessner, 2004).

O comprometimento da função do pâncreas pode ocorrer em ambos os componentes (endócrino e exócrino), mas freqüentemente um componente é afetado e outro não (Sutherland e Gruessner, 2004).

Através dos séculos, e ainda hoje, o estudo da anatomia e da fisiologia do pâncreas fascina diversos pesquisadores.

Foi inicialmente descrito por Herophilus (300 a.C.), médico de Alexandria, anatomista, e sua denominação, formada pelos elementos gregos *pan (pag)*, todo + *kréas*, carne (todo carne), em razão da delicadeza do tecido que o constitui, é atribuída a Ruphos (100 a.C.). Galeno (130-201 d.C.) refere-se ao pâncreas em suas escrituras, mas sem, entretanto identificar suas funções.

No entanto, a primeira descrição acurada do pâncreas e suas relações anatômicas foram publicadas somente em 1543 no livro intitulado *De humani corporus fabrica libri septem* por Vesalius e seu aluno Fallopio (Child, 1985[1], citado por Sutherland e Gruessner, 2004).

A descoberta do ducto excretor da glândula foi feita em perus, no ano de 1642, na Universidade de Pádua, por Wirsung e o canal acessório do pâncreas foi descoberto em 1724, por Santorini. A terminação do ducto principal em uma papila, por Vater em 1728 e a existência de um esfíncter muscular por Oddi em 1887 (Bernard,1856[2], citado por Sutherland e Gruessner, 2004). Estas descrições anatômicas ocorreram em conjunto com os estudos da fisiologia do pâncreas (Sutherland e Gruessner, 2004).

---

[1] CHILD, C.C. *History of pancreatic surgery*. In: Toledo-Pereyra L.H., ed. *The pancreas. Principles of medical and surgical practice*. Nova York: John Wiley & Sons, 1985, p. 1-29.

[2] BERNARD C. *Memoire sur lê pancreas*. CR. Acad Sci, Paris, 1856; Supl. 1: 379-563.

Langerhans (1869)[3], identificou e descreveu a existência de um grupo de células epitelióides no tecido interacinar do pâncreas em sua tese de Doutorado, na Universidade de Berlim, sem atribuir a estas células qualquer função; a denominação de ilhotas de Langerhans foi dada por Laguèsse, 1893[4], citados por Sutherland e Gruessner (2004).

O diabetes mellitus, caracterizado como uma síndrome clínica é descrito em diferentes culturas médicas antigas, mas a relação do diabetes mellitus com a secreção endócrina do pâncreas só foi estabelecida em 1889 por Von Mering e Minkowski, 1890 [5], citado por Sutherland e Gruessner (2004).

O nome insulina (do latim insula, ilha), secreção endócrina capaz de atuar no metabolismo glicídico, foi dado pela primeira vez por Demayer [6] em 1909, citado por Sutherland e Gruessner (2004).

---

[3] LANGERHANS, P. *Beitrage zur mikroskopischen anatomie der bauchspeicheldruse.* Inaugural Dissertation. Berlin: G. Lange, 1869.

[4] LAGUESSE, G.E. *Sur la formation dês ilots de Langerhans dans lê pancreás*. Compt Rend Soc Biol, 1893; 5: 819.

[5] VON MERING, J.; MINKOWSKI, O. *Diabetes mellitus nach pancrea-sextirpation*. Arch Pathol Pharmakol, 1890; 26: 371-387.

[6] DEMAYER, J. *Achon de la secretion interne du páncreas sur differens organs*. Archaciv de physiologie, 1909; 7: 96-9.

A insulina, entretanto, só foi isolada em 1921, por Banting e Best (1922)[7], em Toronto no Canadá, citado por Sutherland e Gruessner (2004).

Antes de 1922, qualquer paciente com diagnóstico de diabetes mellitus tipo 1, possuía uma expectativa média de vida de apenas dois anos. Com o desenvolvimento da insulina como agente terapêutico houve uma revolução no tratamento do diabetes mellitus, modificando sua a história natural, de doença fatal, na maioria dos casos, para doença crônica. Infelizmente, com o aumento da expectativa de vida as complicações secundárias (neuropatias, nefropatias, retinopatias, vasculopatias) após 10-20 anos da doença tornaram-se a maior causa de morbimortalidade desta entidade patológica (Mai et al., 2006).

Atualmente, não há um método de reposição de insulina que substitua a função das células beta na produção de um estado euglicêmico constante. Ainda, os pacientes portadores de diabetes mellitus tipo 1 apresentam geralmente amplas variações dos níveis de glicose plasmática e tendem a sobreviver em situação de hiperglicemia crônica relativa, evidenciada por elevação dos níveis de hemoglobina glicosilada. Os únicos tratamentos

---

[7] BANTING, F.G; BEST, C.H. *The internal secretion of the pancreas*. J Lab Clin Méd, 1922; 7: 251.

que influenciam na redução da progressão das complicações secundárias do diabetes mellitus (por normalização ou quase normalização dos níveis de hemoglobina glicosilada) são a reposição das células beta através do transplante de pâncreas ou de ilhotas, e a terapia intensiva com insulina. Entretanto, o transplante de pâncreas é superior na regularização dos níveis de hemoglobina glicosilada e adiciona ações fisiológicas proporcionadas pela liberação da pró-insulina e do peptídeo-C (Mai et al., 2006).

3.2 DIABETES MELLITUS

O diabetes mellitus compreende um grupo de doenças metabólicas caracterizada por hiperglicemia, conseqüente à relativa ou absoluta deficiência de secreção de insulina, resistência a sua ação ou ambas as situações. Embora o diabetes mellitus tenha como característica marcante a hiperglicemia, os desarranjos no metabolismo da gordura, proteínas e carboidratos causados pela alteração da função da insulina podem ser catastróficos. Ao longo do tempo, em conseqüência das alterações metabólicas crônicas, os

pacientes diabéticos podem desenvolver insuficiência e mesmo até falência de diferentes órgãos, especialmente os olhos, nervos, rins, coração e vasos sanguíneos (Skyler, 2004).

A patogenia do diabetes mellitus é complexa, mas em resumo se encaixa em duas grandes categorias; o tipo 1, uma doença auto-imune, onde existe uma destruição seletiva das células beta das ilhotas pancreáticas, que produzem e secretam a insulina e o tipo 2, o mais comum, (aproximadamente 90% dos casos), secundário a aumento da resistência à ação da insulina nos tecidos, associada à resposta compensatória inadequada na secreção da mesma (não insulino-dependente), que se desenvolve preferencialmente em indivíduos adultos e obesos entre os 50 e 60 anos de idade (Skyler, 2004).

O diabetes mellitus é o principal problema de saúde pública nos Estados Unidos da América e ao redor do mundo. De acordo com o Centro de Controle de Doenças (CDC) norte-americano, mais de 15 milhões de norte-americanos, ou 5,9% da população, possuem diabetes mellitus e, aproximadamente, 800 mil novos casos são diagnosticados por ano. Enquanto menos de 1% da população abaixo dos 20 anos possui diabetes mellitus, acima dos 65 anos de idade, a incidência sobe para mais de

18%. O diabetes era a sétima causa de morte nos Estados Unidos da América (EUA) em 1996, e o risco de óbito nos diabéticos de meia-idade é duas vezes maior do que na população sem diabetes mellitus. A doença coronariana, principal causa de óbito, possui incidência até quatro vezes maior do que na população sem o diabetes mellitus. Ainda, é a principal causa de insuficiência renal crônica e responsável por mais da metade das amputações dos membros inferiores. O custo anual estimado do diabetes em 1992 foi de aproximadamente 105 bilhões de dólares, mas, na última década, entretanto, houve um aumento da incidência e prevalência do diabetes, o que torna estes gastos subestimados (Sibley e Seaquist, 2004).

No Brasil, segundo o Ministério da Saúde, pelo menos 14,7% da população com mais de 40 anos é diabética (Ministério da Saúde, 2007). O estudo multicêntrico realizado por Malerbi e Franco (1992), em nove capitais, demonstrou que a prevalência do diabetes mellitus na população urbana entre 30 a 69 anos de idade é de aproximadamente 8%, sendo as regiões Sul e Sudeste as de maior prevalência. Neste mesmo estudo, 50% dos indivíduos eram portadores sem diagnóstico da doença até aquele momento.

3.3 TIPOS DE TRANSPLANTE DE PÂNCREAS E INDICAÇÕES

São três as categorias de pacientes diabéticos insulino-dependentes que se beneficiam do transplante de pâncreas, que pode ser realizado de três formas:

3.3.1 Transplante simultâneo de pâncreas e rim (TSPR): em diabéticos urêmicos, com comprometimento da função renal, em programas de diálise, ou mesmo em fase pré-diálise, situação na qual já existe, ou brevemente existirá, necessidade de transplante renal.

3.3.2 Transplante de pâncreas após rim (TPAR): em diabéticos não-urêmicos, já submetidos a transplante renal, mas que continuam insulino-dependentes e com evolução das complicações do diabetes mellitus.

3.3.3 Transplante de pâncreas solitário (TPS) em diabéticos não-urêmicos, hiperlábeis, com diabetes de difícil controle, crises freqüentes de cetoacidose, coma hipoglicêmico, além de complicações secundárias graves.

Além das situações citadas, alguns pacientes com diabetes mellitus tipo 1 se beneficiam do transplante de pâncreas (Mai et al., 2006).

O IPTR, fundado em 1980, 16 anos após o primeiro transplante de pâncreas, registra e analisa diferentes dados sobre o transplante de pâncreas. O número de transplantes isolados de pâncreas permanece inalterado desde 1995, mas a lista de espera praticamente duplicou. Em 2004, havia nos Estados Unidos, 1.644 pacientes aguardando o transplante de pâncreas (pâncreas isolado e pâncreas após o rim) e 2.441 aguardando o transplante simultâneo (pâncreas e rim). Até 2006, dos 16.090 transplantes de pâncreas, 75% foram transplantes simultâneos e 25% transplantes isolados (Mai et al., 2006).

Desde 1994, o IPTR registra os transplantes em pacientes portadores de diabetes mellitus tipo 1, que em 2002/2003 compreendiam aproximadamente 7,7% dos transplantes (Gruessner e Sutherland, 2005).

Outras opções são o transplante de pâncreas intervivos e o transplante de ilhotas. O intervivos pode ser realizado em apenas alguns casos e, atualmente, com as modificações nos protocolos de imunossupressão e anticoagulação, a sobrevida dos receptores é de aproximadamente 85%. O transplante intervivos é indicado

para os pacientes que aguardam o transplante simultâneo, e é realizado porque aproximadamente 6% dos pacientes diabéticos vão ao óbito anualmente aguardando o pâncreas e o rim; o número de pacientes em lista é mais do que o dobro de pacientes transplantados de pâncreas o que leva ao aumento do número dos pacientes em lista em mais de 15% ao ano; a morbidade, mortalidade e qualidade de vida são baixas para diabéticos em diálise (em comparação com não diabéticos em diálise), mas a prioridade não é dada aos diabéticos em diálise. A análise criteriosa e o seguimento dos doadores devem ser realizados para minimizar os riscos cirúrgicos e metabólicos para determinar se esta forma de transplante poderá ser aplicada amplamente (Gruessner, 2004).

O transplante de ilhotas é outra modalidade alternativa no restabelecimento do estado glicêmico através da introdução de células beta insulino produtoras. É um procedimento experimental, realizado apenas em alguns centros do mundo e que demanda uma técnica apurada na retirada, separação, processamento e infusão destas células, no sistema hepático portal (Hering et al., 2004).

3.3.4 Seleção do receptor para transplante simultâneo pâncreas–rim

Os critérios para o transplante de pâncreas e ilhotas são baseados nas recomendações e revisão técnica da "American Diabetes Association" (Robertson et.; 2004).

3.3.4.1 Critérios de inclusão

a) Presença de nefropatia crônica em diabéticos na faixa etária de 18 a 45 anos.
b) Clearance de creatinina < 20 mL/min.
c) Presença de diabetes mellitus tipo 1 devidamente documentado quando necessário (anticorpo antiilhota, peptídeo-C basal).
d) Estabilidade emocional e psicossocial.
e) Nível cultural compatível com a compressão dos riscos e benefícios da cirurgia e da imunossupressão.

3.3.4.2 Critérios de exclusão absolutos

a) Comprometimento absoluto da função cardíaca:
   – infarto agudo do miocárdio recente (6 meses);
   – angina com evidência cineangiocoronariográfica de obstrução coronária não compatível com correção cirúrgica;

- ecocardiograma com fração de ejeção menor que 50%.

b) Presença de distúrbio psiquiátrico, instabilidade emocional, dependência de álcool ou drogas e falta de motivação.

c) Presença de infecção ativa, neoplasia ou contra-indicação à imunossupressão.

d) Obesidade: índice de massa corpórea (IMC) maior do que 30.

3.3.4.3 Critérios de exclusão relativos

a) Tabagismo.

b) Presença de complicações do diabetes:

- retinopatia proliferativa ou hemorragia retiniana prévia;
- doença vascular periférica com ou sem obstrução das artérias ilíacas verificadas ao Doppler;
- cardiomiopatia;
- neuropatia autonômica com ou sem manifestações clínicas.

c) Resistência à insulina.

d) Múltiplas cirurgias abdominais prévias.

e) Avaliação clínica ou laboratorial com alteração significativa.

3.3.4.4 Critérios de seleção de doadores

a) Idade entre cinco e cinqüenta anos.

b) Peso maior do que 30 kg em caso da retirada do pâncreas sem o fígado.

c) Peso maior do que 50 kg com hemoglobina glicosilada normal em caso de retirada do fígado e pâncreas.

d) Glicemia normal ou alterada.

e) Aspectos cirúrgicos na avaliação:

– aparência normal do pâncreas à inspeção e macroscopia.

3.3.4.5 Critérios de exclusão

a) História de diabetes mellitus tipo 1 ou 2.

b) Se houver hiperglicemia, hemoglobina glicosilada alterada.

c) História de doença pancreática ou cirurgia prévia pancreática ou duodenal.

d) Sinais de lesão hepática à inspeção ou macroscopia.

e) Obesidade mórbida: índice de massa corpórea (IMC) maior do que 40.

3.4 HISTÓRICO DO TRANSPLANTE DE PÂNCREAS

No dia 17 de dezembro de 1966, Kelly e Lillehei realizaram na Universidade do Minnesota o transplante de parte de um pâncreas com ligadura do ducto principal, em conjunto com um rim proveniente de doador cadáver em uma paciente em estado urêmico, de 28 anos de idade. O segmento transplantado (corpo e cauda) foi posicionado na fossa ilíaca esquerda, extra-peritoneal, com anastomose entre o tronco celíaco do doador e artéria ilíaca comum do receptor. A veia esplênica do enxerto foi posicionada junto com a veia mesentérica superior e a veia porta, foram feitas anastomoses término-laterais de cada uma delas com a veia ilíaca do receptor e ligadura do segmento da veia ilíaca interposto, transformando o conduto venoso em uma ponte (bypass), técnica esta descrita por Merkel em estudos experimentais em cães com o objetivo de reduzir o risco de trombose.

A imunossupressão foi feita com azatioprina e prednisona. Doses de cobalto^{60} foram utilizadas para suprimir a função exócrina, mas o objetivo da irradiação não foi alcançado e, no sétimo pós-operatório a paciente foi operada por causa de uma fístula e coleção pancreática rica

em amilase. No intra-operatório, o pâncreas foi biopsiado e o diagnóstico foi de pancreatite. A receptora ficou livre de insulina por 6 dias, mas posteriormente houve a necessidade de seu uso em doses crescentes. Em 14 de fevereiro de 1967, o pâncreas e o rim foram removidos. Durante o procedimento, houve complicações técnicas na retirada do enxerto com lesão da veia ilíaca, ligadura, estenose da mesma e a anticoagulação foi interrompida. A paciente foi a óbito por tromboembolismo pulmonar 13 dias após a retirada do enxerto. Na histologia, o pâncreas apresentava um infiltrado mononuclear entre os lóbulos e ácinos (característico da rejeição), mas a configuração das ilhotas era normal.

Este primeiro caso, apenas exemplifica a complexidade das complicações associadas ao transplante de pâncreas nas últimas duas décadas: complicações cirúrgicas, infecções e rejeição do enxerto (Sutherland e Gruessner, 2004). No segundo transplante, realizado por Lillehei, em 31 de dezembro de 1966, o pâncreas foi transplantado inteiro com o duodeno para a drenagem das secreções exócrinas. Posteriormente, Lillehei introduziu e refinou novas técnicas cirúrgicas e algumas delas são válidas até os dias de hoje (Sutherland e Gruessner, 2004).

Após os primeiros quatro transplantes de pâncreas realizados na Universidade do Minnesota, foram realizados na América do Sul outros quatro transplantes parciais (de maio a setembro de 1968); o primeiro na Universidade do Rio de Janeiro por Teixeira e cols. (1970)[8]; dois na Universidade de São Paulo por Pinotti e cols. (1971)[9]; e um na Argentina (Hospital de Buenos Aires) por Bortogaray e cols. (1970)[10], citados por Sutherland e Gruessner (2004). Destes quatro transplantes isolados de pâncreas somente um permaneceu funcionante por quatro meses até o desenvolvimento da rejeição.

Os avanços nos protocolos de imunossupressão com a introdução de novas drogas representaram o maior impacto na melhoria dos resultados do transplante de pâncreas. A introdução dos inibidores da calcineurina (ciclosporina em 1980 e o tacrolimus em 1990) possibilitou o aumento do número de transplantes, inclusive os de pâncreas. Calne (1979)[11], relatou o sucesso da ciclosporina em 2 receptores

---

[8] TEIXEIRA, E.; MONTEIRO, G.; DECENZO, M.; et al. *Transplantation of the isolated pancreas*. Bull Soc Inter Chir, 1970; 29: 337-9.

[9] PINOTTI, H.W.; RAIA, A.A.; ELLENBOGEN, G.; WAICHEMBERG, B.L. *Transplante de pâncreas em humanos*. In: Atualização Cirúrgica. São Paulo: Johnson&Johnson, 1971; p. 338-41.

[10] BORTAGARAY, M.C.; ZELASCO, J.F.; BAVA,A.; et al.Homotransplante parcial Del pancreas em el diabético. Pren Méd Argent, 1970; 57: 220.

[11] CALNE, R.Y.; ROLLES, K.; WHITE, D.J.G.; et al. Cyclosporine a initially as the only immunosuppressant in 36 recipients of cadaveric organs: 32 kidneys, 2 pancreas , and 2 livers. Lancet, 1979; 2: 1033.

de enxerto de pâncreas (um em conjunto com o rim e outro com o fígado) citado por Sutherland e Gruessner (2004).

Posteriormente, em meados da década de 1990 o FDA (Food and Drug Administration) aprovou o uso do tacrolimus e do mofetil micofenolato com imunossupressores. Atualmente, outras drogas e diferentes esquemas de imunossupressão tornaram excelentes os resultados do transplante de pâncreas em longo prazo (Sutherland e Gruessner, 2004).

Embora exista uma quantidade de resultados adversos que não serão eliminados, eles são muito mais baixos do que uma década atrás. A terapêutica imunossupressora reduziu drasticamente os níveis de rejeição. Em todas as categorias de transplante, a sobrevida do enxerto é atualmente em torno de 80/85%, enquanto a sobrevida do paciente em 1 ano é de 95% para o transplante simultâneo e transplante de pâncreas após o rim e de 98% para o transplante isolado.

O transplante simultâneo ainda é mais freqüente do que o transplante solitário, mas este tipo continua crescendo diante da necessidade de “proteção” do rim transplantado em doadores vivos e em pacientes diabéticos urêmicos que necessitam de diálise.

Algumas variáveis consideradas importantes na sobrevida do enxerto como a manipulação vascular e das secreções exócrinas (manipulação dos ductos), tempo de preservação e outras, possuem hoje uma importância menor no estabelecimento da sobrevida. Atualmente, a idade do receptor é importante, embora a variação seja ampla; há menor índice de rejeição em receptores mais velhos, embora a sobrevida não seja tão elevada se comparada aos receptores jovens. Nos dias atuais, mais transplantes são realizados em pacientes com diabetes tipo 2 do que em anos anteriores e, os resultados são similares entre estes e os portadores do diabetes tipo 1, mas, uma análise mais apurada é necessária para determinar se existem diferenças epidemiológicas entre os grupos. Embora o registro dos transplantes de pâncreas realizados fora dos Estados Unidos não seja obrigatório, para aqueles que são registrados no IPTR, os resultados são similares nos EUA e nos outros centros do mundo (International Pancreas Transplant Registry, 2007).

3.5 TÉCNICAS DO TRANSPLANTE DE PÂNCREAS

A técnica mais comumente empregada no transplante de pâncreas total é a drenagem vesical das secreções exócrinas que consiste em um enxerto duodeno pancreático com anastomose duodeno vesical (Figura 1).

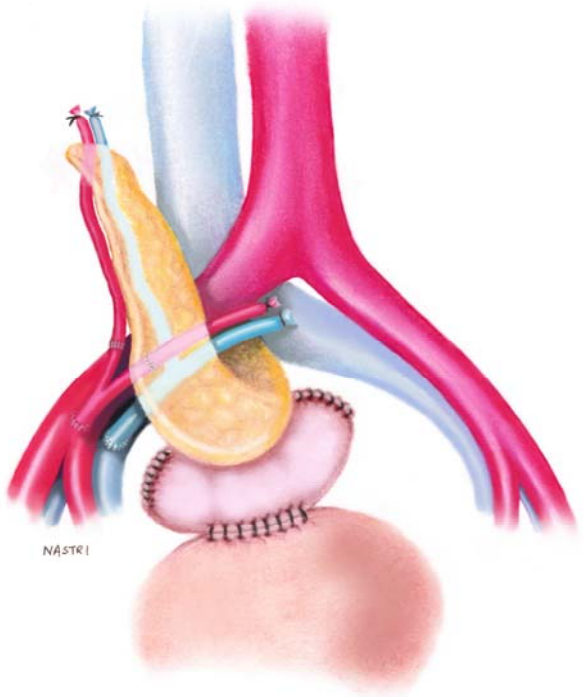

Figura 1 - Representação esquemática do pâncreas transplantado com drenagem vesical das secreções exócrinas. Pâncreas transplantado posicionado na fossa ilíaca direita, com anastomose duodeno vesical

Um segmento de 6 a 10 cm do duodeno do doador é retirado em conjunto com o pâncreas e os segmentos distais do duodeno são fechados (Figura 2).

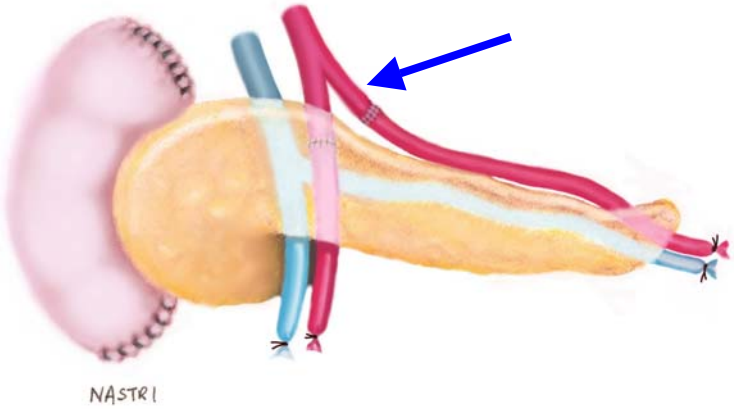

2 A

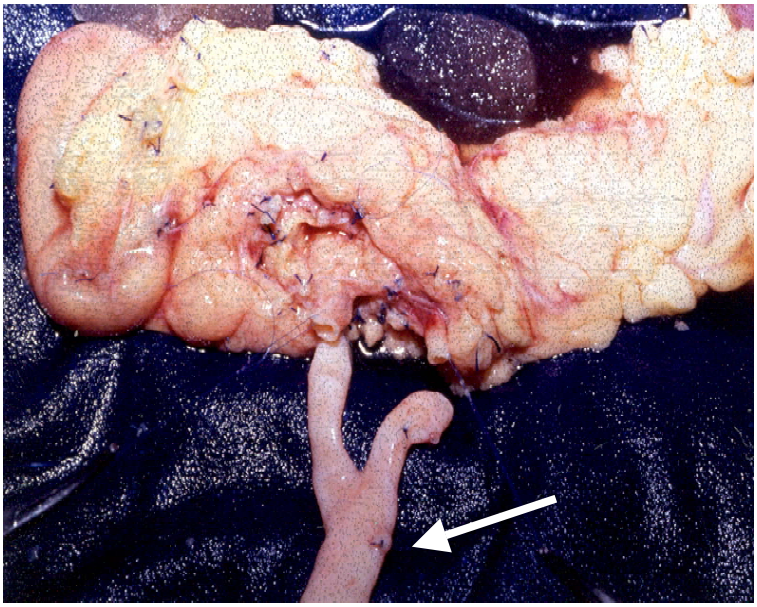

2 B

Figura 2A e **2B** - representação esquemática (2A) e peça cirúrgica (2B). Pâncreas a ser transplantado. À esquerda observamos o segmento de duodeno retirado em conjunto com o pâncreas que pode ser anastomosado com a bexiga ou com o intestino delgado em "Y" de Roux. Em 2A (centro da figura, porção superior) e em 2B (centro da figura, porção inferior) temos o conduto arterial já anastomosado com a artéria mesentérica superior (cabeça do pâncreas) e a artéria esplênica (corpo e cauda). A porção proximal (seta em 2B) pode ser anastomosada com a artéria ilíaca comum ou a externa

O pâncreas é colocado em posição intra-peritoneal na fossa ilíaca direita do receptor. A anastomose arterial é feita entre um conduto arterial “em Y” do doador (composto pelas artérias ilíaca externa, interna e a comum) e a artéria esplênica e mesentérica superior que irrigam respectivamente corpo, cauda e cabeça do enxerto pancreático (Figura 2). A artéria esplênica, mesentérica superior e a veia esplênica terminam em “fundo cego”. Na porção proximal do conduto arterial “em Y” é feita uma anastomose témino-lateral com a artéria ilíaca externa ou comum do receptor (Figura 3A e Figura 3B).

A anastomose venosa pode ser feita diretamente na veia ilíaca comum ou externa (Figura 4) ou ainda em direção à veia porta, na veia mesentérica superior (Figura 5).

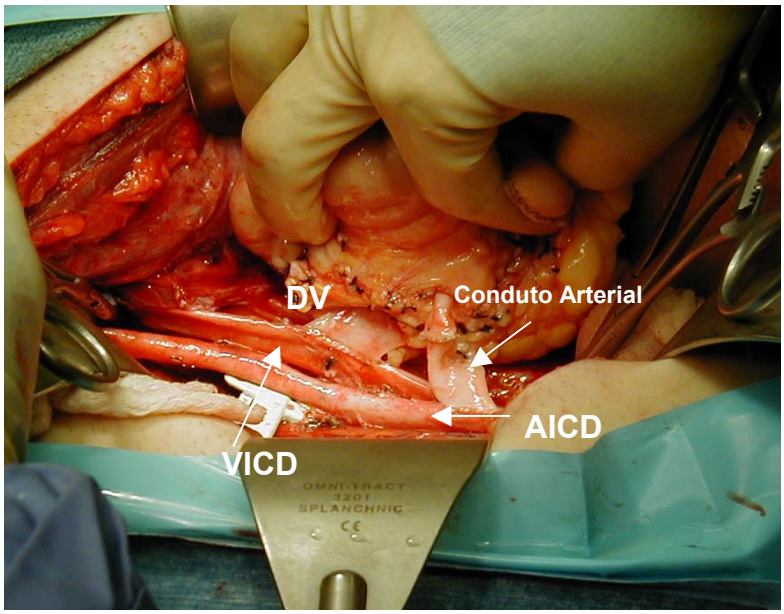

Figura 3A - Anastomoses. DV: drenagem venosa do pâncreas transplantado; Conduto arterial, anastomose em "Y"; AICD: artéria ilíaca comum direita; VICD: veia ilíaca comum direita

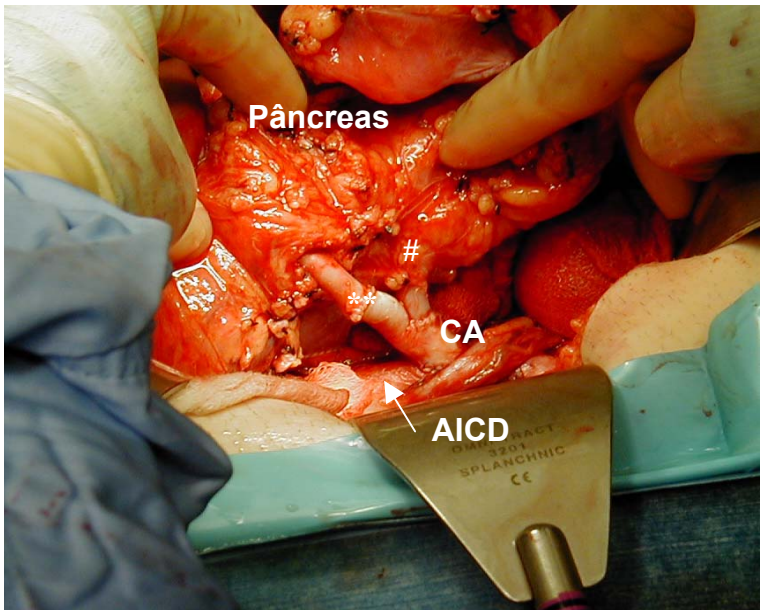

Figura 3B - Anastomose arterial. CA: conduto arterial, anastomose em "Y"; AICD: artéria ilíaca comum direita. **: artéria mesentérica superior (irrigação da cabeça do pâncreas); #: artéria esplênica (irrigação para o corpo e cauda)

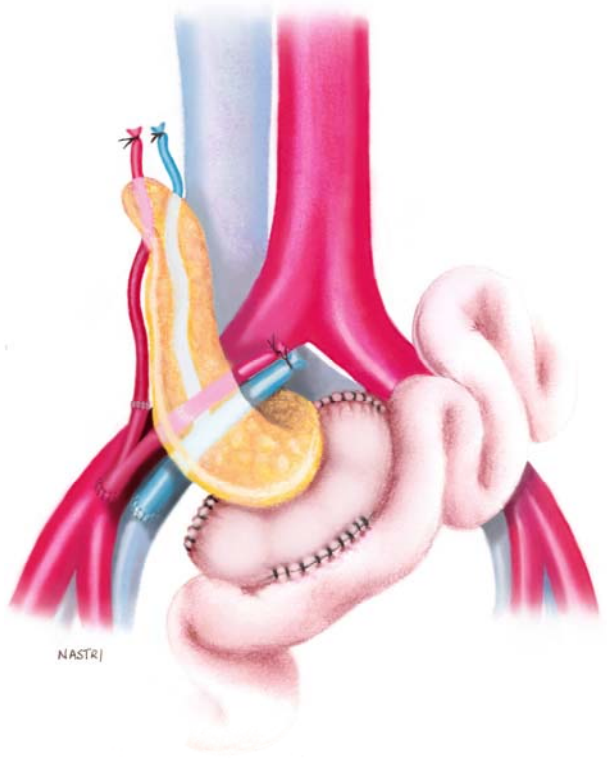

Figura 4 - Representação esquemática da drenagem entérica das secreções exócrinas e drenagem venosa sistêmica. Pâncreas posicionado com a cabeça para baixo e a anastomose venosa (em azul) término-lateral com a veia ilíaca comum

Existe outra opção técnica para a drenagem das secreções exócrinas: é a drenagem entérica, onde é realizada uma anastomose em "Y" de Roux entre o duodeno retirado em conjunto com o pâncreas (Figura 2) e o intestino delgado do receptor (Figuras 4 e 5).

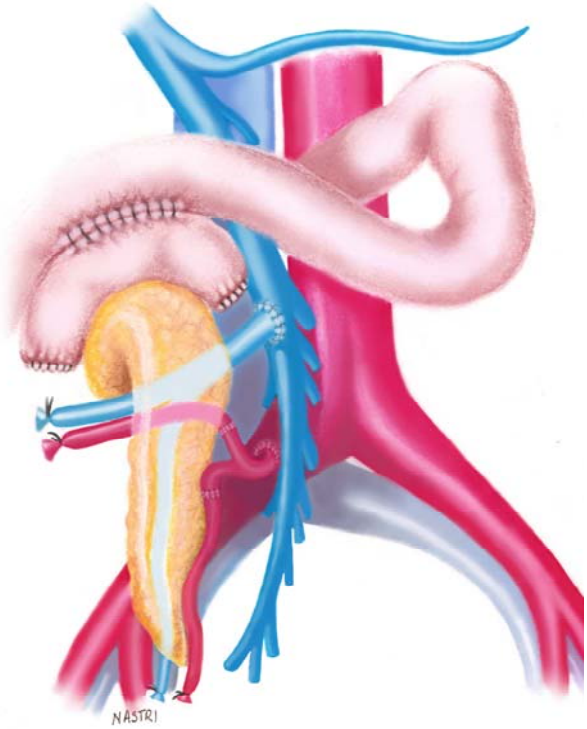

Figura 5 - Representação esquemática da drenagem entérica das secreções exócrinas (pâncreas posicionado com a cabeça para cima) e anastomose entre o duodeno e alça intestinal de delgado. Observar a drenagem venosa do pâncreas na veia mesentérica superior (em azul) em direção à veia porta

As conseqüências em longo prazo da drenagem vesical e da drenagem entérica das secreções exócrinas sobre o enxerto e a sobrevida do paciente estão atualmente bem estabelecidas. Os registros mais recentes, provenientes da "United Network for Organ Sharing" (UNOS) e do "International Pancreas Transplant Registry" (IPTR) demonstram que não há diferenças na sobrevida em longo prazo do paciente, do rim transplantado e do pâncreas entre as duas técnicas. Entretanto, na drenagem vesical, os

pacientes devem ser monitorados em longo prazo em virtude da alta incidência de complicações metabólicas (acidose, por perdas de bicarbonato na urina), infecciosas (fungos, citomegalovírus) e urológicas como, por exemplo, fístulas, cálculos vesicais, hematúria, disfunção da bexiga e tumores vesicais. Os pacientes que desenvolvem complicações com esta técnica devem ser submetidos à conversão para a drenagem entérica, que pode complicar com infecções intra-abdominais e hipertensão (Mai et al., 2006).

Historicamente, a drenagem venosa das secreções endócrinas sempre foi realizada em direção à veia ilíaca externa do receptor (Diem et al., 1990). Por causa das possíveis conseqüências da hiperinsulinemia periférica (resistência à ação da insulina, a corticoterapia, dislipidemia) e índices de rejeição do enxerto pancreático elevados, Gabber e cols. (1993), propuseram em 1992 a técnica de drenagem em direção à veia porta e ao fígado, visto que a drenagem venosa portal das secreções endócrinas restabelece a circulação fisiológica da insulina em direção ao fígado, tecidos “alvo” e a circulação sistêmica. Embora alguns estudos (Perez et al., 2001; Philosophe et al., 2001) demonstrem uma maior sobrevida do enxerto e menor índice de complicações (como a rejeição) na drenagem portal em relação à drenagem

sistêmica, outros estudos não apresentaram diferenças entre as técnicas (Stratta et al., 2001; Petruzzo et al., 2000). Segundo Mai e cols. (2006), existe a necessidade de novos estudos de longo prazo para estabelecer as divergências entre as técnicas e os índices de rejeição e complicações secundárias ao metabolismo da insulina.

3.6 PAPEL DOS EXAMES LABORATORIAIS NO DIAGNÓSTICO DAS COMPLICAÇÕES

3.6.1 Amilase e lipase sérica

São dois marcadores de processo inflamatório do pâncreas, mas inespecíficos. Além da rejeição, podem estar aumentados em outras condições como, por exemplo, na lesão de preservação, pancreatite pós-operatória, pancreatite por citomegalovírus, doença linfoproliferativa pós-transplante e pós-biópsia. A sensibilidade da lipase no diagnóstico da rejeição é de 71% contra 50% da amilase e 33% da glicemia de jejum (Gruessner, 2004).

Nos pacientes transplantados de rim e pâncreas, a creatinina pode ser usada como marcador de rejeição e a

sua sensibilidade é de aproximadamente 75%, pouco maior que a da amilase, mas em até 25% dos casos a rejeição do pâncreas se faz de forma isolada. Nesses casos, e nos casos de transplante isolado de pâncreas e pâncreas após rim, a creatinina não tem valor para o diagnóstico (Gruessner, 2004).

3.6.2 Amilase urinária

Em estudos clínicos e experimentais, a rejeição exócrina ocorre de dois a cinco dias antes da rejeição endócrina. Desta forma a dosagem da amilase urinária seriada é o principal exame laboratorial para os pacientes com drenagem vesical das secreções exócrinas e a redução da amilase urinária (hipoamilasúria) é o marcador bioquímico mais comum para indicar a rejeição. É bastante inespecífico e pode, entretanto, ocorrer em outras condições como a lesão de preservação, trombose arterial ou venosa, pancreatite grave, jejum prolongado e obstrução ductal, ou seja, todas as situações que comprometam a porção exócrina do enxerto. O estado de hidratação e diurese do paciente deve ser levado em conta, em virtude das amplas variações da concentração da amilase. Então, a mensuração realizada em unidades por tempo (U/h) é melhor do que a realizada em unidades por litro (U/L).

Diante da ausência de especificidade, a biópsia percutânea é indicada para o diagnóstico da rejeição com o objetivo de se evitar falsos diagnósticos e terapêutica inadequados (Gruessner, 2004).

Glicemia: a glicemia se normaliza rapidamente após um transplante de sucesso. A hiperglicemia persistente no pós-operatório recente pode ser sinal de mau funcionamento do enxerto por qualquer causa (lesão de preservação, trombose arterial ou venosa, pancreatite, rejeição aguda). Pode ocorrer hiperglicemia transitória nos primeiros 6 meses após o transplante por rejeição crônica, aumento da resistência a insulina e ganho de peso, efeitos adversos da imunossupressão, além das causas anteriormente citadas para o pós-operatório recente (Larsen, 2004). Embora apresente alta especificidade (90–95%) é o marcador menos sensível para rejeição (20%) e pacientes com níveis plasmáticos de glicose maiores do que 300 mg/dl possuem apenas 2% de chance de restabelecer a função endócrina (Gruessner, 2004).

3.6.3 Peptídeo-C

O peptídeo-C não possui função metabólica, mas é secretado pela célula beta das ilhotas pancreáticas na circulação sanguínea em quantidades semelhantes à

insulina. A insulina é em parte metabolizada no fígado e o peptídeo-C, não. Além disso, a meia-vida do peptídeo-C é duas a cinco vezes mais longa do que a meia-vida da insulina. Assim, a dosagem do peptídeo-C fornece uma estimativa mais apurada da função endócrina do pâncreas transplantado através da correlação entre os níveis de peptídeo-C, pró-insulina e insulina endógena. O aumento da pró-insulina em relação ao peptídeo-C e à insulina pode ser um indicativo precoce de lesão das células beta e da porção endócrina do enxerto (Larsen, 2004). Em geral, os pacientes que apresentam glicemia normal no pós-transplante apresentam altos níveis séricos (níveis normais) de peptídeo-C. Ao contrário, aqueles pacientes que necessitam e fazem uso de insulina exógena possuem níveis mais baixos de peptídeo-C (Robertson, 2004).

3.6.4 Hemoglobina glicosilada (fração HbA1c)

A hemoglobina glicosilada é formada quando a glicose sanguínea está elevada e se liga de forma irreversível à hemoglobina da hemácia, formando um complexo estável. A sua dosagem fornece uma estimativa fiel do controle glicêmico diário durante aproximadamente 3 meses (que é o tempo de vida médio da hemácia). Os valores da HbA1c não estão sujeitos às variações observadas no monitoramento

diário da glicemia e possuem um valor preditivo elevado na possibilidade de desenvolvimento das complicações secundárias do diabetes. Quanto maior a glicemia, maior será a porcentagem de hemoglobina glicosilada. No pós-transplante a dosagem da HbA1c pode ajudar no monitoramento em longo prazo da função do enxerto, produção de insulina e possíveis episódios de hiperglicemia clínicos ou subclínicos (Robertson, 2004).

3.7 MEIOS DE CONTRASTE POR MICROBOLHAS

Os meios de contraste são amplamente utilizados no diagnóstico por imagem (Blomley et al., 2001) e fazem parte da rotina da radiologia geral, tomografia computadorizada e ressonância magnética (Liu et al., 2005). Até recentemente, possuíam poucas aplicações em ultra-sonografia (Blomley et al., 2001), mas durante as duas últimas décadas os meios de contraste em ultra-sonografia vêm sendo estudados e gradualmente inseridos no contexto clínico (Liu et al., 2005). O efeito de contraste, descoberto por Gramiak e Shah (1968), em estudos de ecocardiografia, após a administração incidental de verde de indocianina, conduziu

ao estudo minucioso do efeito de contraste das microbolhas no ultra-som durante vários anos.

O desenvolvimento comercial dos meios de contraste por microbolhas começou na década de 80 com observações que levaram à estabilização e miniaturização das microbolhas. Carrol et al. (1980), demonstraram que bolhas de nitrogênio encapsuladas com gel eram estáveis o suficiente para produzir efeito de realce na ultra-sonografia. Feinstein et al. (1984), demonstraram que as microbolhas de ar sonicadas com albumina humana eram estáveis o suficiente para atravessar a circulação pulmonar, opacificar o ventrículo esquerdo e atingir a circulação sistêmica.

Então, diferentes meios de contraste baseados em bolhas de ar, também chamados de meios de contraste de primeira geração, foram estudados e comercializados, mas a reduzida longevidade causada pelo tamanho das microbolhas e rápida difusão das bolhas de ar, limitaram a sua utilização clínica (Miller e Nanda, 2004).

Os perfluorocarbonos, utilizados como agentes de contraste desde a década de 90, em virtude das características que o tornam eficazes como a alta densidade, baixa difusão e estabilidade, ocupam hoje lugar de destaque (Miller e Nanda, 2004).

Os meios de contraste atuais, chamados de segunda geração, caracterizam-se por um diâmetro médio das microbolhas menor do que 10 µm, e persistência prolongada na circulação sanguínea (por até 10 minutos) (Liu et al., 2005). As microbolhas são revestidas com diferentes substâncias (lípides, surfactantes, albumina humana ou polímeros), que reduzem a sua difusão, possibilitam a sua permanência por mais tempo no interior da circulação sanguínea e suportam as variações de pressão decorrentes da contração cardíaca e dos efeitos do ultra-som (Miller e Nanda, 2004).

Graças ao entendimento das propriedades e dos mecanismos físicos envolvidos no efeito de contraste causado pelas microbolhas, novas tecnologias estão em desenvolvimento para melhor avaliação dos meios de contraste e seus efeitos.

O Doppler colorido ou de amplitude, utilizados anteriormente nos estudos de ultra-sonografia com meios de contraste de primeira geração, são ferramentas úteis, mas não são ideais, por causa dos artefatos gerados, como por exemplo, a baixa resolução espacial e o borramento da cor (Liu et al., 2205).

Atualmente, a harmônica de pulso invertido, tecnologia disponível ideal para os estudos com meio de contraste em

ultra-sonografia, permite melhor caracterização do meio de contraste em relação aos tecidos, em tempo real, sem a necessidade do Doppler. Foi descoberta por Burns e colaboradores na Universidade de Toronto no fim da década de 90 (Burns et al., 2000).

O pulso invertido suprime o sinal tecidual e potencializa os sinais provenientes da microbolha, produzindo um sinal de intensidade maior do que o tecidual (Liu et al., 2005). O mecanismo de ação das microbolhas é baseado nos princípios físicos de rarefação e compressão, sobre a microbolha, criados pelo índice mecânico do feixe de ultra-som.

A rarefação ocorre com a redução da pressão sobre o gás (microbolha), e a compressão acontece com o aumento da pressão na fase positiva do ciclo sonoro. A sucessão de eventos de rarefação e compressão leva a alterações de volume das microbolhas que resultarão na intensidade do sinal. O índice mecânico (IM) do feixe de ultra-som é utilizado para modular a potência e diferentes graus de intensidade de sinal proveniente das microbolhas (Frinking et al., 2000).

O índice mecânico é definido como o pico de pressão negativa dividido pela raiz quadrada da freqüência do ultra-som (Mc Cullough et al., 2000).

Em outras palavras, é a quantidade de pressão acústica negativa no interior do campo de ultra-som (Miller e Nanda, 2004). Na prática clínica, o índice mecânico pode variar de 0,05 a 1,9. Com a alteração do índice mecânico três fenômenos podem ser criados: **baixo IM (0,1):** as microbolhas sofrem oscilação linear apresentando compressão e rarefação iguais e sem qualquer efeito significativo de contraste; **médio IM (0,2–0,7):** sofrem oscilação não linear e efeito importante para o efeito de contraste persistente; **alto IM (0,8–1,9):** destruição das microbolhas, intenso efeito de contraste, mas de curta duração (Miller e Nanda, 2004).

Do ponto de vista prático, as microbolhas, que são essencialmente intravasculares, agem por ressonância com o feixe sonoro, contraindo-se e se expandindo em resposta às variações de pressão emitidas pela onda do ultra-som e são mais bem identificadas com o pulso invertido. Fortuitamente, apresentam vibração mais intensa quando submetidas às freqüências do ultra-som diagnóstico, produzindo intensidade de sinal centenas de vezes maiores que os tecidos adjacentes (fígado, rins, pâncreas etc.).

O índice mecânico (potência negativa da onda de ultra-som e regulável pelo operador) fornece uma energia variável que vai agir sobre a microbolha. De acordo com a

quantidade de potência de insonação (índice mecânico) a microbolha vai se contrair e expandir em maior ou em menor grau e produzir sinal de intensidade variável, podendo até se romper. Nesta situação (ruptura da microbolha) o efeito do contraste é máximo, mas tem duração de poucos milisegundos (Miller e Nanda, 2004).

A associação entre as tecnologias atuais e as microbolhas permite hoje demonstrar em tempo real e em Modo-B a perfusão tecidual de diferentes órgãos e tecidos sem os artefatos decorrentes do Doppler (Liu et al., 2005).

3.8 APLICAÇÕES CLÍNICAS

As principais aplicações dos meios de contraste em ultra-sonografia são para o fígado e coração. Outras aplicações estão sendo estudadas, mas há poucos relatos a respeito (Liu et al., 2005).

A possibilidade de avaliação da vascularização por demonstração da microcirculação ou realce do parênquima proporciona um novo parâmetro na avaliação diagnóstica, a exemplo dos meios de contraste da tomografia

computadorizada, ressonância magnética e medicina nuclear (Liu et al., 2005).

Em alguns países da Europa, Ásia e no Canadá, os meios de contraste de ultra-som são considerados rotineiros (Forsberg e Shi, 2004).

Existe boa concordância entre as características de realce das lesões focais hepáticas caracterizadas na tomografia computadorizada e na ressonância com as características de realce na ultra-sonografia com contraste (Ricci et al., 2005; Wilson e Burns, 2006). Podem ser aplicados no diagnóstico das complicações vasculares após o transplante de fígado (Hom et al., 2006); na identificação da trombose tumoral da veia porta (Rossi et al., 2006); em procedimentos intervencionistas, para o monitoramento dos resultados da ablação de lesões hepáticas focais, pois permitem a avaliação em tempo real da vascularização e com resultados similares à tomografia computadorizada (Hotta et al., 2005; Ding et al., 2001). Em modelos experimentais, o meio de contraste é útil no monitoramento da ablação de toda a próstata e poderá se tornar um adjuvante no tratamento do câncer de próstata (Liu et al., 2004).

Outros relatos indicam a possibilidade de utilização do meio de contraste por microbolhas na tireóide (identificação

e diferenciação de nódulos benignos e malignos) (Argalia et al., 2002); no rim transplantado (Fischer et al., 2005); na diferenciação entre lesões benignas e malignas renais (Nilsoon et al., 2004); no diagnóstico da neoplasia de próstata (Halpern et al., 2002), e no estudo dos grandes vasos (aorta, carótidas e próteses endovasculares) (Martegnani et al., 2004) e muitas outras.

3.9 SITUAÇÃO ATUAL DOS MEIOS DE CONTRASTE POR MICROBOLHAS NO BRASIL

Atualmente, alguns meios de contraste estão disponíveis na União Européia, Canadá, Japão e Austrália. Nos Estados Unidos, grande parte dos meios de contraste está sob avaliação do “Food and Drug Administration” (FDA) e alguns somente estão disponíveis para os estudos de avaliação da borda endocárdica (Stewart, 2003; Liu et al., 2005).

No Brasil, um meio de contraste à base de perfluorocarbono está disponível comercialmente. O fator limitante para o seu uso é o alto custo, mas espera-se que a ampla utilização facilite o acesso a esta nova ferramenta diagnóstica.

O PESDA (perfluorocarbon sonicated dextrose albumin) é um contraste manufaturado, cuja técnica, proposta na Universidade do Nebraska por Porter et al. (1996), para avaliação da perfusão miocárdica, é utilizada no Instituto do Coração (INCOR) há alguns anos. Em medicina interna, o PESDA não possuía aplicação até recentemente e há aproximadamente três anos está sendo avaliado em diferentes protocolos no Instituto de Radiologia do Hospital das Clínicas da Faculdade de Medicina da Universidade de São Paulo e poderá ser uma alternativa aos meios de contraste industrializados.

CASUÍSTICA E MÉTODOS

4.1 CASUÍSTICA

O estudo realizado foi prospectivo (exames de ultra-sonografia) e retrospectivo (correlação laboratorial).

Foram realizados 30 exames de ultra-sonografia com meio de contraste por microbolhas em vinte e seis (26) pacientes, durante o período de novembro de 2004 a setembro de 2006. Vinte estudos (66,7%) em pacientes homens e 10 estudos (33,3%) em mulheres submetidos ao transplante de pâncreas provenientes da Unidade de Transplante Renal (UTR) do Hospital das Clínicas da Faculdade de Medicina da Universidade de São Paulo.

Dos trinta estudos realizados, um foi excluído por inadequação técnica na avaliação do pâncreas transplantado (estudo número 23) (anexo 1) (página 118).

Nos vinte e nove estudos, quatro pacientes foram submetidos a dois exames cada, em épocas diferentes.

O número do caso, bem como o número de registro no HCFMUSP, as iniciais dos pacientes, a idade, sexo, o tempo de transplante na época de realização do estudo, a data da realização do exame estão relacionados nos anexos 1 e 2 (páginas 118 e 119).

Os pacientes foram informados sobre as particularidades do estudo verbalmente e por um termo de consentimento livre e esclarecido.

Os exames foram realizados por único examinador no Serviço de Ultra-Sonografia do Instituto de Radiologia do Hospital das Clínicas da Faculdade de Medicina da Universidade de São Paulo.

O Protocolo de Pesquisa foi aprovado pela Comissão de Ética para Análise de Projetos de Pesquisa (CAPPesq) da Diretoria Clínica do Hospital das Clínicas e da Faculdade de Medicina da Universidade de São Paulo, sob o número 1080/05.

4.2 MÉTODOS

4.2.1 Equipamentos

A avaliação foi realizada nos equipamentos de ultra-sonografia HDI 5000 (ATL-Philips, Montana, USA) e no equipamento Logiq 9 (General Eletric Medical Systems, Milwaukee, WI), ambos com harmônica de pulso invertido para a avaliação por meio de contraste por microbolhas. Para o primeiro equipamento foi utilizado um transdutor

convexo multi-freqüencial de banda larga com freqüência variável de 2,0–4,0 MHz e no outro equipamento, um transdutor convexo de banda larga e freqüência variável de 2,5–4,0 MHz.

4.2.2 Técnica de exame

Os pacientes foram examinados em decúbito dorsal e cada etapa do exame foi realizada na seguinte seqüência:

4.2.2.1 Avaliação com ultra-som modo-B

Inicialmente foi realizada a avaliação por modo-B com o objetivo de localizar o pâncreas transplantado, os vasos ilíacos, presença de líquido livre ou coleções.

Após esta etapa, o pâncreas transplantado foi analisado quanto às seguintes características:

4.2.2.1.1 Ecogenicidade: a ecogenicidade do parênquima pancreático foi classificada em:

a) **normal:** pâncreas hipoecogênico em relação ao tecido adjacente (gordura peritoneal) e semelhante às características de um pâncreas primitivo normal (Nikolaidis et al., 2003; Bhargava e Hunter, 2004).

b) **hiperecogênica:** ecogenicidade maior do que a característica e de um pâncreas primitivo normal;

c) hipoecogênica: menor ecogenicidade do que a característica e de um pâncreas primitivo normal.

4.2.2.1.2 Dimensões: foi realizada uma avaliação qualitativa das dimensões de todo o pâncreas e classificada em preservada, aumentada e reduzida.

Foi realizada uma avaliação quantitativa através da medida no eixo antero-posterior ao nível do corpo no corte longitudinal. A medida normal sugerida para o pâncreas primitivo nesta topografia é de 1,8 cm (±0,3 cm) (Rodrigues et al., 2002). Entretanto, não há o padrão de normalidade para o pâncreas transplantado.

4.2.2.1.3 Contornos: foram classificados em regulares ou irregulares na tentativa de delimitar com precisão o enxerto.

Estes resultados se encontram nos anexos 3 e 4 (páginas 120 e 121).

4.2.2.2 Avaliação com a harmônica de pulso invertido

Após a realização do exame com ultra-som modo-B, foi realizada uma avaliação sucinta com a harmônica de pulso invertido para definir os parâmetros necessários para a avaliação por meio de contraste por microbolhas.

a) O índice mecânico (IM) foi regulado entre 0,25 a 0,5.

b) O foco foi posicionado ao nível do tecido pancreático.

c) A escala de cinzas ajustada na avaliação inicial com modo-B foi alterada nesta fase e também após a administração do meio de contraste por microbolhas na tentativa de melhorar a análise do órgão e estruturas adjacentes.

4.2.2.3 Avaliação com o meio de contraste por microbolhas

Foi inserida uma agulha (18 gauge) em uma veia antecubital ou no dorso da mão com um dispositivo de três vias para administração do meio de contraste.

O meio de contraste por microbolhas (PESDA) foi manufaturado pelo examinador no Centro de Pesquisas em Cardiologia e Ecocardiografia (CEPEC) do Instituto do Coração (INCOR) da FMUSP. Foi administrado via endovenosa, em bolo manualmente, na quantidade de 3 mL seguido por 10 mL de solução salina a 0,9%.

Durante esta fase, as seguintes estruturas e parâmetros foram avaliados:

a) O tempo (em segundos) da chegada do meio de contraste no parênquima pancreático: medido a partir do início da administração.

b) O padrão de realce do parênquima pancreático na fase arterial: se homogêneo ou heterogêneo.

c) A intensidade do realce do parênquima pancreático na fase arterial. Este parâmetro foi utilizado para a classificação da perfusão pela análise comparativa com o realce da artéria ilíaca externa ou comum (responsável pelo sangue arterial do pâncreas transplantado) preenchida pelo meio de contraste por microbolhas em um plano de corte ao exame de ultra-som que possibilitava a avaliação desta e do parênquima pancreático.

A intensidade de realce do parênquima foi classificada em:

c1. realce intenso: caracterizado por grande intensidade de brilho do parênquima na fase arterial semelhante à artéria ilíaca preenchida com o meio de contraste;

c2. realce moderado: moderada intensidade de brilho do parênquima em grau menor que a artéria ilíaca preenchida com o meio de contraste;

c3. realce mínimo: realce de apenas alguns pequenos vasos do parênquima pancreático e permanência da ecogenicidade em grande parte do tecido pancreático semelhante à fase pré-contraste;

c4. realce ausente.

d) Classificação da perfusão do enxerto.

d1. *Padrão de perfusão normal:*

- pâncreas com ecogenicidade normal, de contornos nítidos e regulares na fase pré-contraste;
- realce homogêneo intenso ou moderado na fase pós-contraste.

d2. *Perfusão anormal:* foi subdividida em 4 padrões.

d2a. Padrão de pancreatite aguda: foi considerado para esta classificação quando se observou:

- pâncreas heterogêneo, isoecogênico, hipo ou hiperecogênico, de contornos indefinidos e dimensões aumentadas (Nikolaidis et al., 2003; Bhargava e Hunter, 2004)
- realce heterogêneo, moderado ou mínimo na fase arterial;
- presença de imagens císticas (pseudocistos) e também coleções caracterizadas nas fases pré e/ou pós-contraste.

d2b. Padrão de rejeição aguda: foi considerado para esta classificação quando se observou:

- pâncreas heterogêneo, isoecogênico, hipoecogênico ou hiperecogênico, dimensões conservadas ou aumentadas (Bhargava e Hunter, 2004);

– realce arterial moderado, mínimo ou ausente na fase pós-contraste.

d2c. Padrão de rejeição crônica: foi considerado para esta classificação quando se observou:

– pâncreas heterogêneo, hipoecogênico, de contornos definidos, dimensões reduzidas na fase pré-contraste (Humar et al., 2003);

– realce arterial mínimo na fase pós-contraste (Humar et al., 2003).

d2d. Padrão de trombose venosa e/ou arterial: foi considerado para esta classificação quando se observou:

– pâncreas heterogêneo, iso, hiper ou hipoecogênico, de contornos indefinidos associado ou não a coleções e líquido ao redor na fase pré-contraste (Bhargava e Hunter, 2004);

– realce ausente na fase arterial.

Os resultados se encontram nos anexos 4 e 5 (páginas 121 e 122).

4.2.3 Aquisição das imagens

A documentação fotográfica em preto e branco foi realizada em videoprinter da marca Sony e também

arquivada em JPEG (Joint Pictures Expert Group) com aquisição em CD (Compact Disc) para análise.

O estudo dinâmico foi arquivado em fita VHS (Vídeo Home System) e os filmes VHS agrupados em DVD (Digital Video Disc) para análise.

4.2.4 Exames laboratoriais

Foram colhidos os dados dos seguintes exames laboratoriais datados desde o dia da realização do estudo de ultra-som até 100 dias após (mediana de 6 dias):

a) Amilase sérica: com valor de referência entre 28–100 U/L

b) Lipase sérica: com valor de referência entre 13–60 U/L

c) Hemoglobina glicosilada: com valor de referência entre 4,1–6,5%

d) Peptídeo-C: com valor de referência entre 0,36–3,56 mg/dL

e) Glicemia de jejum: com valor de referência entre 70–110 mg/dL

4.2.5 Biópsia do pâncreas transplantado

Guiada por ultra-sonografia no Serviço de Radiologia do Pronto-Socorro do Hospital das Clínicas da Faculdade de

Medicina da Universidade de São Paulo, e feita nos casos com suspeita clínica e/ou laboratorial de rejeição aguda ou crônica (anexo 6) (página 123).

4.2.6 Situação clínica

Baseada nos exames laboratoriais. Na presença de pelo menos um exame laboratorial alterado, a situação clínica foi considerada anormal, e, diante de exames laboratoriais dentro dos valores de referência, a situação clínica foi considerada normal (anexo 6) (página 123).

4.2.7 Hipótese clínico-laboratorial

Baseada nos resultados dos exames laboratoriais e/ou biópsia do pâncreas (quando indicada) (anexo 6) (página 123).

4.2.8 Utilização ou não de insulina exógena na época de realização do exame

Informação proveniente do prontuário eletrônico dos pacientes (anexo 6) (página 123) e considerado “padrão ouro” no diagnóstico da perda do enxerto.

4.2.9 Análise estatística

Foi realizada a análise univariada.

Inicialmente, todas as variáveis foram analisadas de forma descritiva.

Para as variáveis quantitativas (dimensões do pâncreas em centímetros, tempo de chegada do meio de contraste), a análise foi feita por meio da observação de valores mínimos e máximos, cálculos de médias, medianas e desvios-padrão. Para as variáveis qualitativas (ecogenicidade, dimensões, contornos, padrão de realce, intensidade de realce, e padrão de perfusão, situação do enxerto) foram calculadas freqüências absolutas e relativas.

Para avaliar a concordância entre variáveis qualitativas foi utilizado o Coeficiente de Concordância Kappa (κ) (Rosner, 1986), acompanhado de seu respectivo intervalo de confiança a 95% (IC 95%). A interpretação do valor obtido do coeficiente foi realizada com base no "guideline" adaptado de Landis e Koch (1977), por Altman (1991), o qual classifica a força da associação em pobre ($\kappa \leq 20\%$), regular (κ entre 21% e 40%), moderada (κ entre 41% e 60%), boa (κ entre 61% e 80%) e excelente (κ entre 81% e 100%).

O teste de Qui-Quadrado de McNemar avaliou a homogeneidade marginal entre variáveis categóricas para observações dependentes.

A associação entre variáveis qualitativas foi avaliada pelo Teste Qui-Quadrado e nos casos em que este teste não se mostrou adequado foi utilizado o Teste Exato de Fischer.

Nos casos em que foi possível estimar a força da associação entre variáveis qualitativas foi calculado o "odds ratio" com seu respectivo intervalo de confiança a 95% (IC 95%).

O teste de Mann-Whitney foi utilizado para avaliar a relação entre uma variável qualitativa com uma variável quantitativa.

Em toda análise estatística foi adotado um nível de significância de 5% (α=0,05), ou seja, foram considerados como estatisticamente significantes os resultados que apresentaram p-valor inferior a 5% ($p<0,05$).

RESULTADOS

A idade dos pacientes variou de 25 a 51 anos, com média de idade de 40 anos (± 7,3 anos).

O transplante simultâneo de rim e pâncreas foi realizado em vinte e quatro pacientes estudados (92%) e em dois (8%), o transplante de pâncreas solitário. A drenagem entérica das secreções exócrinas foi realizada em 24 pacientes e a vesical em 2 pacientes (anexo 2) (página 119).

O intervalo entre a realização do transplante e a realização do estudo variou de um dia a 63 meses (mediana de 24 meses) (anexo 2) (página 119).

Os resultados obtidos da ultra-sonografia nos 29 estudos foram discriminados nos seguintes itens para análise posterior.

5.1 PARÊNQUIMA PANCREÁTICO

a) Ecogenicidade

Em 17 estudos (58,6%), observou-se a ecogenicidade normal (Figura 6A e B).

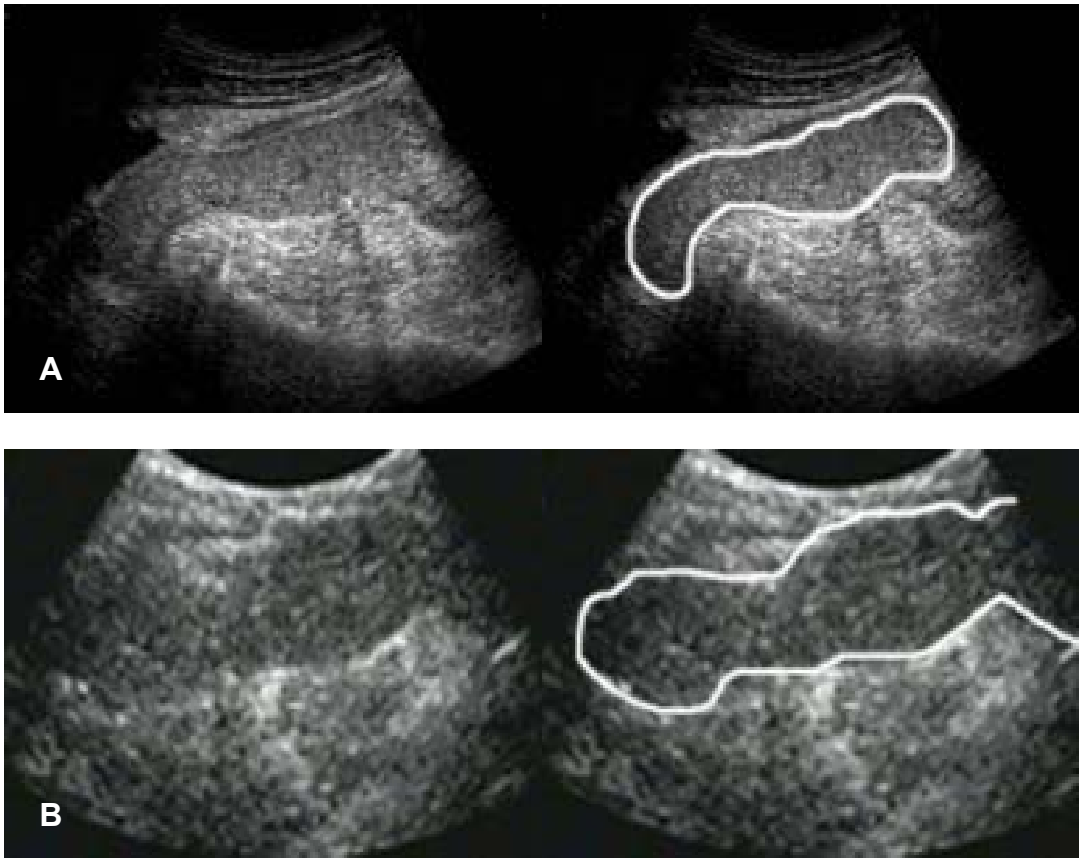

Figura 6 - Parênquima pancreático apresentando ecogenicidade normal (**A** e **B**)

Em 12 estudos (41,4%) a ecogenicidade foi hipoecogênica (Figura 7A e B).

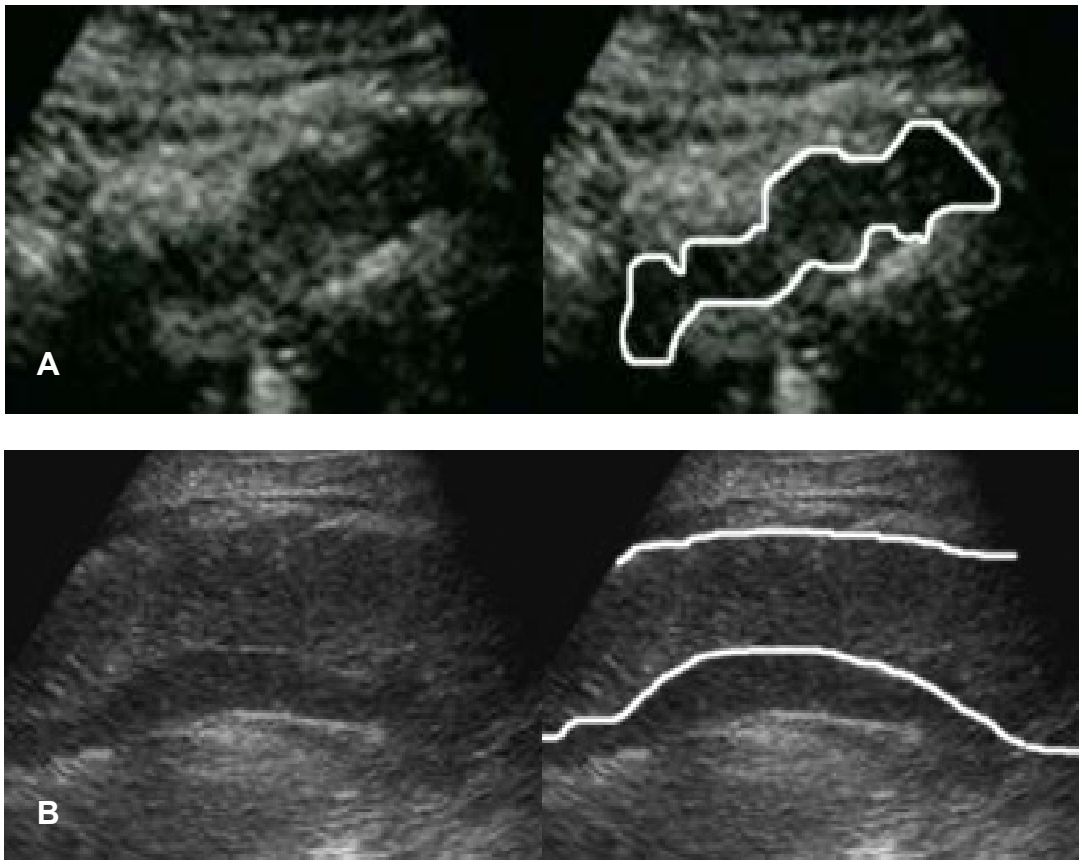

Figura 7 - Parênquima pancreático hipoecogênico (**A** e **B**)

Em nenhum dos estudos a ecogenicidade foi hiperecogênica.

b) Dimensões (avaliação qualitativa)

Em 6 estudos (20,7%), as dimensões estavam aumentadas (Figura 8).

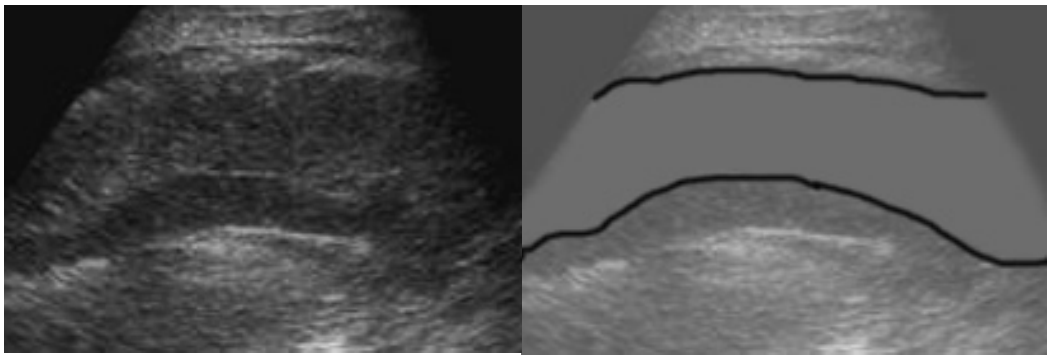

Figura 8 - Pâncreas de dimensões aumentadas (avaliação qualitativa). Pâncreas globoso, difusamente aumentado

Em 19 estudos (65,5%), as dimensões estavam preservadas (Figura 9).

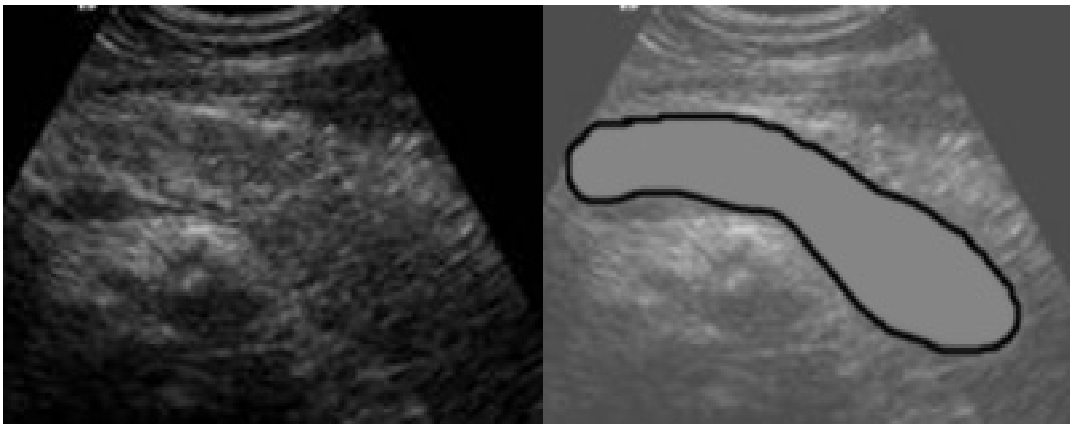

Figura 9 - Pâncreas de dimensões conservadas (avaliação qualitativa)

Em 4 estudos (13,8%), as dimensões estavam reduzidas (Figura 10).

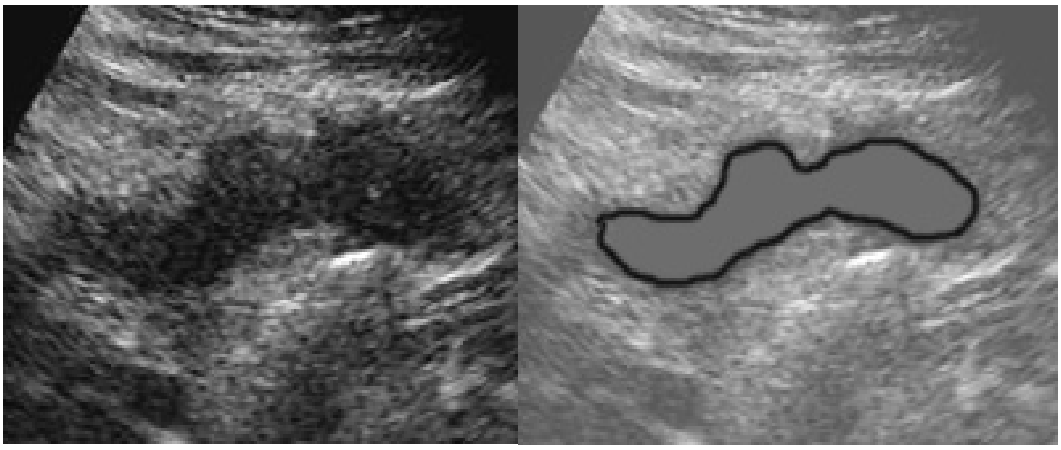

Figura 10 - Pâncreas de dimensões reduzidas (avaliação qualitativa)

c) Dimensões (Avaliação quantitativa): (medida do diâmetro antero-posterior) (em centímetros)

O diâmetro antero-posterior do pâncreas ao nível do corpo variou de 1,1 a 5,1 cm com mediana de 1,9 cm (Figuras 11 e 12).

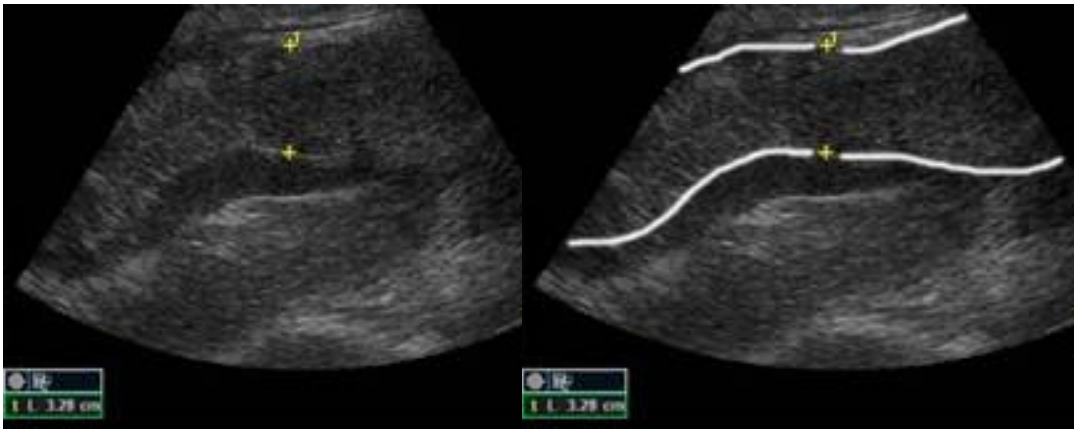

Figura 11 - Pâncreas com dimensões aumentadas. Diâmetro antero-posterior de 3, 28 cm ao nível do corpo

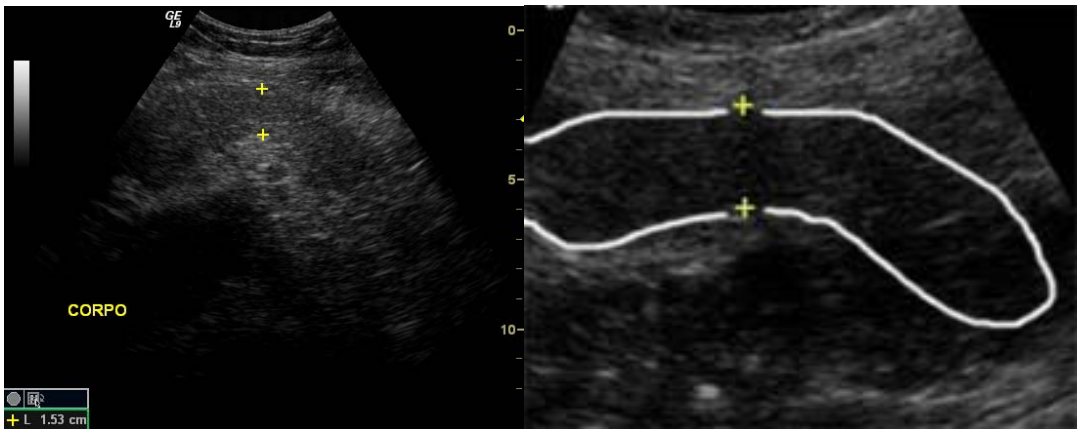

Figura 12 - Pâncreas com dimensões conservadas. Diâmetro antero-posterior de 1,53 cm ao nível do corpo

d) Contornos

Em 4 estudos (13,8%), o pâncreas apresentou contornos irregulares (Figura 13).

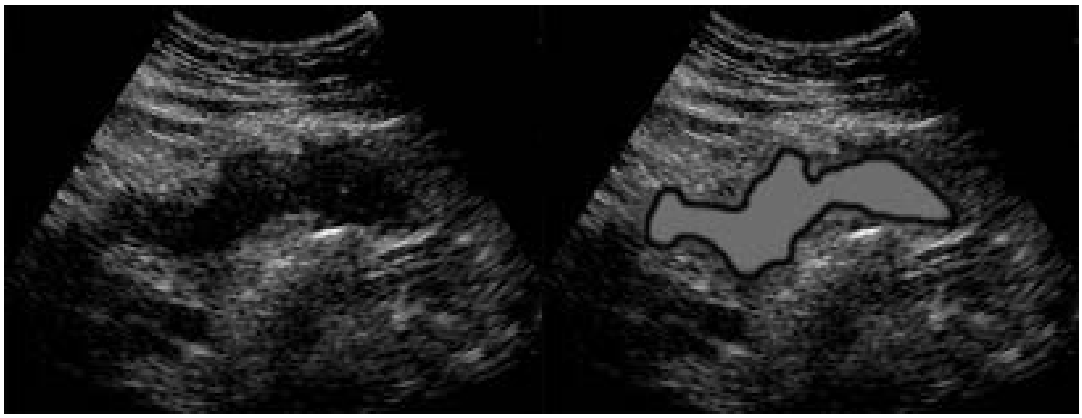

Figura 13 - Pâncreas com contornos irregulares

Em 25 estudos (86,2%), o pâncreas apresentou contornos regulares (Figura 14).

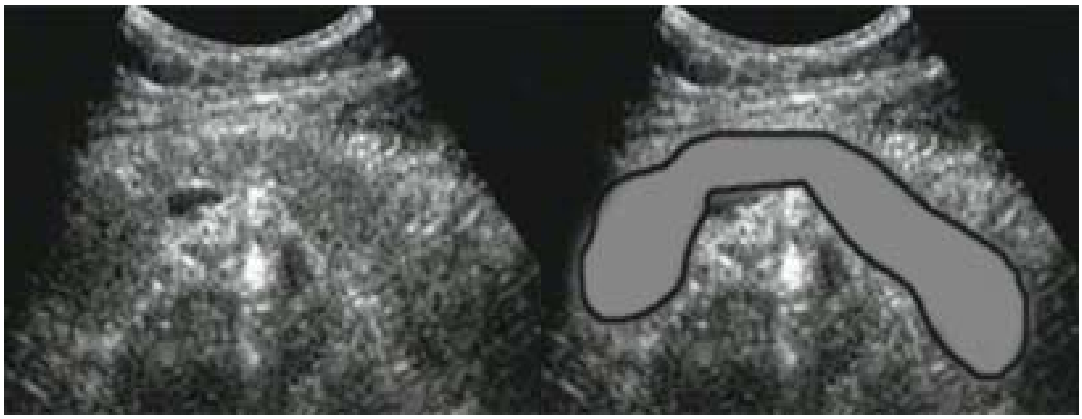

Figura 14 - Pâncreas com contornos regulares

5.2 EM RELAÇÃO AO REALCE PELO MEIO DE CONTRASTE POR MICROBOLHAS

5.2.1 Padrão de realce do parênquima pancreático na fase arterial

Em 19 estudos (65,5%), o padrão de realce do parênquima pancreático foi homogêneo (Figuras 15A e 15B).

15A (pré-contraste)

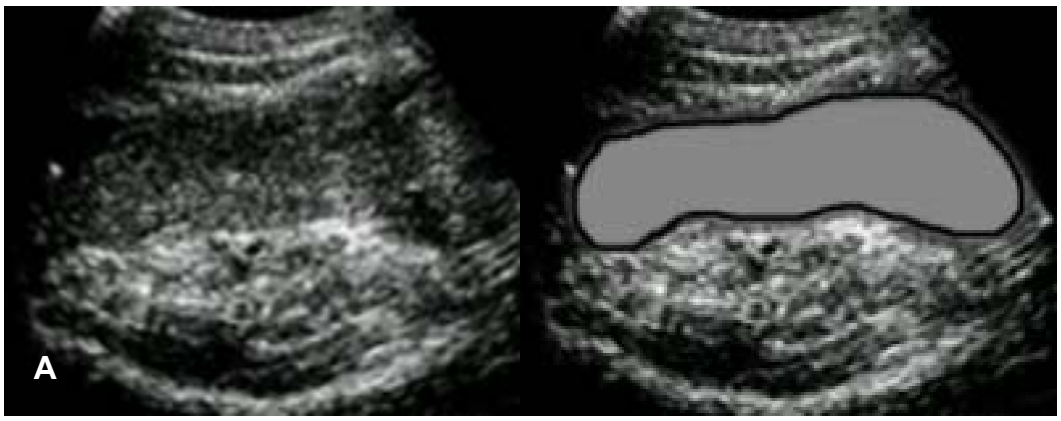

15B (pós-contraste)

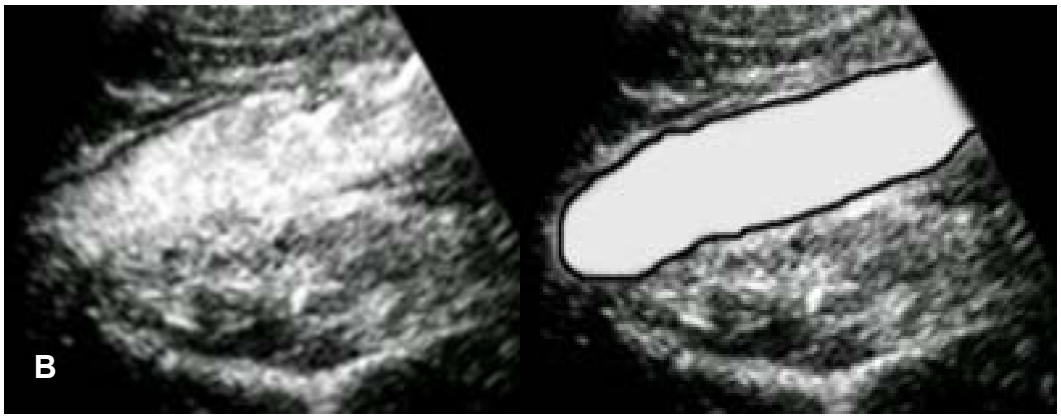

Figuras 15A e 15B - Padrão de realce homogêneo do pâncreas. **(A)** fase pré-contraste. **(B)** fase pós-contraste

Em 9 estudos (31,0%), o padrão de realce do parênquima pancreático foi heterogêneo (Figura 16).

16A (pré-contraste)

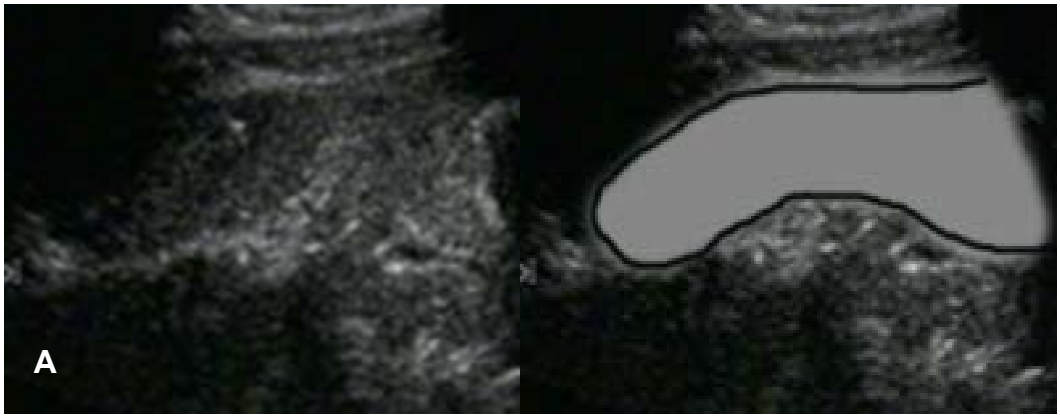

16B (pós-contraste)

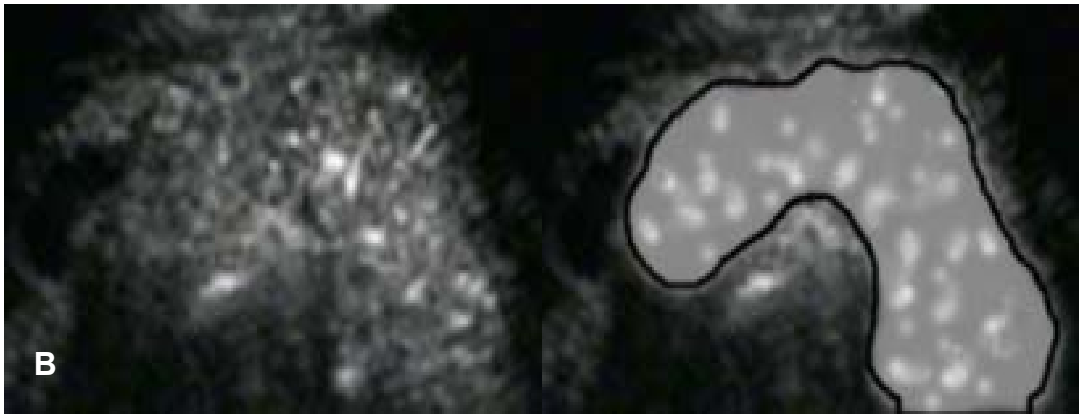

Figura 16A e 16B - Padrão de realce heterogêneo do pâncreas. (A) fase pré-contraste. (B) fase pós-contraste

Em 1 estudo (3,5%), não houve realce do parênquima pancreático por trombose tardia do enxerto.

5.2.2 O tempo (em segundos) da chegada do meio de contraste no parênquima pancreático

O tempo de chegada do meio de contraste no pâncreas transplantado, em 28 pacientes (excluídos o que apresentou falha técnica e o que apresentou trombose do enxerto), variou de 11 a 23 segundos com mediana de 15,5 segundos (Figura 17).

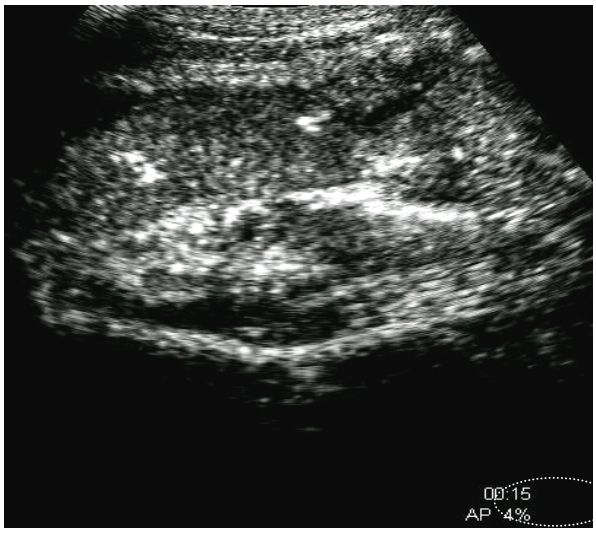

Figura 17 - Tempo de chegada do meio de contraste (medido em segundos). Observar no canto inferior direito da figura a medida em segundos

5.2.3 Intensidade do realce do parênquima pancreático na fase arterial

Em 12 estudos (41,4%), o realce do parênquima foi considerado intenso (Figura 18).

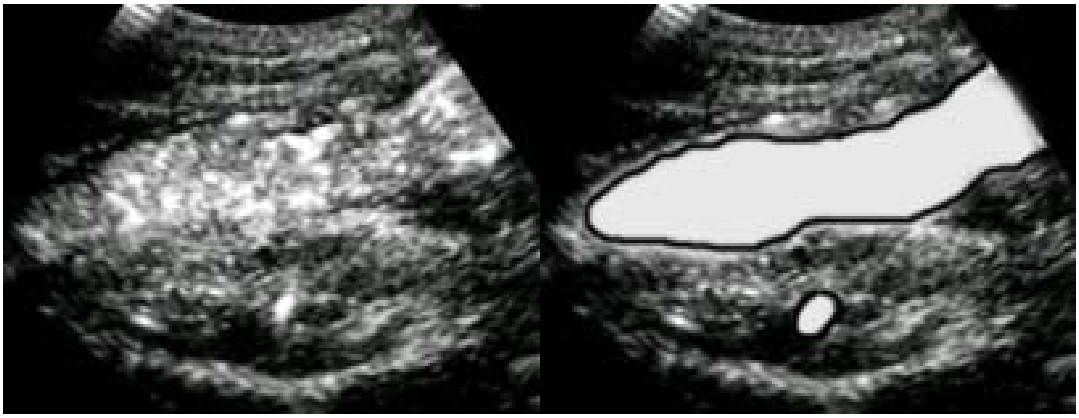

Figura 18 - Realce intenso do parênquima pancreático. Observar no centro da figura o meio de contraste na artéria ilíaca (que serviu de parâmetro comparativo para avaliação da intensidade de realce)

Em 11 estudos (37,9%), o realce do parênquima foi considerado moderado (Figura 19).

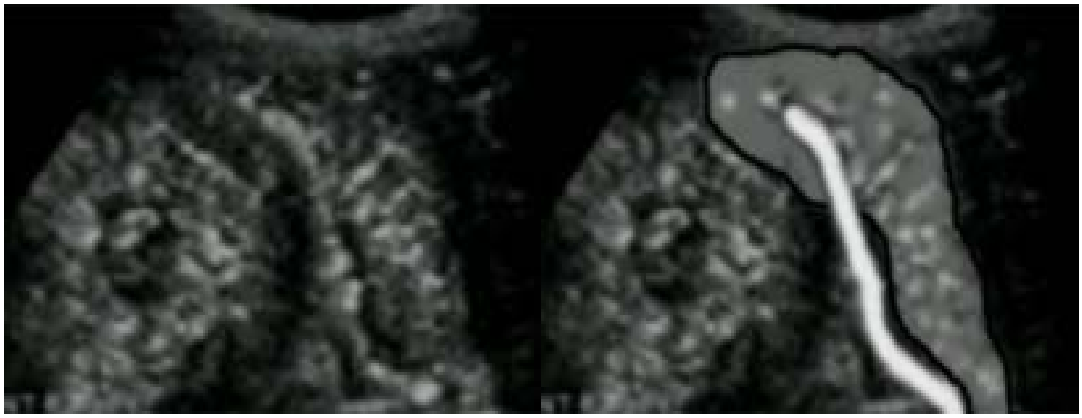

Figura 19 - Realce moderado do parênquima pancreático. Observar no centro da figura o meio de contraste na artéria ilíaca (que serviu de parâmetro comparativo para avaliação da intensidade de realce)

Em 5 estudos (17,2%), o realce do parênquima foi considerado mínimo (Figura 20).

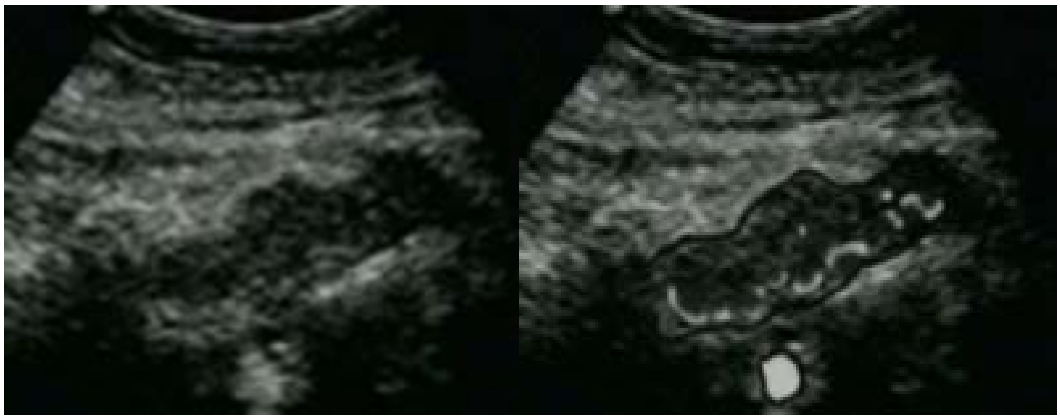

Figura 20 - Realce mínimo do parênquima pancreático. Observar no centro da figura o meio de contraste na artéria ilíaca (que serviu de parâmetro comparativo para avaliação da intensidade de realce)

Em 1 estudo (3,5%), o realce do parênquima foi ausente.

5.2.4. Classificação da perfusão do enxerto (baseada na intensidade do realce do parênquima pancreático na fase arterial)

Em 18 estudos (62,1%), a perfusão do enxerto foi classificada como normal.

Em 11 estudos (37,9%), a perfusão do enxerto foi classificada como anormal.

5.3 HIPÓTESE DIAGNÓSTICA (sugerida pelo examinador, de acordo com os achados da ultra-sonografia modo-B e da perfusão do enxerto)

Em 18 estudos (62,0%), foi considerada a hipótese de enxerto normal.

Em 5 estudos (17,2%), foi considerada a hipótese de pancreatite aguda.

Em 1 estudo (3,5%), foi considerada a hipótese de rejeição aguda.

Em 4 estudos (13,8%), foi considerada a hipótese de rejeição crônica.

Em 1 estudo (3,5%), foi considerada a hipótese de trombose.

5.4 SITUAÇÃO CLÍNICA (de acordo com os resultados dos exames laboratoriais)

Em 13 estudos (44,8%), a situação clínica foi considerada normal.

Em 16 estudos (55,2%), a situação clínica foi considerada anormal.

5.5 HIPÓTESE CLÍNICO-LABORATORIAL (baseada na situação do enxerto de acordo com os resultados dos exames laboratoriais e biópsia,quando disponível)

Em 17 estudos (58,6%), a situação clínica foi normal.

Em 4 estudos (13,8%), havia pancreatite aguda.

Em 5 estudos (17,2%), havia rejeição aguda.

Em 3 estudos (10,4%), havia rejeição crônica.

5.6 SITUAÇÃO DO ENXERTO (baseada no uso ou não de insulina exógena)

Em 25 estudos (86,2%), não havia uso de insulina exógena.

Em 4 estudos (13,8%), havia uso de insulina exógena.

5.7 ANÁLISE DA CONCORDÂNCIA ENTRE A PERFUSÃO DO ENXERTO E A SITUAÇÃO CLÍNICA DO ENXERTO (EXAMES LABORATORIAIS)

Em 18 estudos (62,1%), a perfusão do enxerto (baseada no exame de ultra-sonografia com meio de contraste) foi classificada como normal, enquanto a situação clínica (baseada nos exames laboratoriais) foi normal em 13 estudos (44,8%) (Tabela 1).

Tabela 1 - Distribuição dos 29 estudos de acordo com a situação clínica (baseada nos resultados dos exames laboratoriais e biópsia) e a perfusão do enxerto (baseada na intensidade do realce do parênquima pancreático na fase arterial) – HCFMUSP – 2004 a 2006

Perfusão do enxerto	**Situação clínica (exames laboratoriais)**		Total
	Normal	Anormal	
Normal	12 (41,4%)	6 (20,7%)	18 (62,1%)
Anormal	1 (3,4%)	10 (34,5%)	11 (37,9%)
Total	13 (44,8%)	16 (55,2%)	29 (100,0%)

Apesar de ser observado 17,3% a mais de resultados normais na perfusão quando comparados aos resultados clínico-laboratoriais, o Teste do Qui-Quadrado McNemar

não foi capaz de evidenciar diferença estatisticamente significante entre estes resultados (p=0,125).

O coeficiente de concordância Kappa (κ) foi de 52,9% (IC a 95% [22,5%; 83,3%]), indicando uma moderada concordância entre essas duas variáveis.

5.8 ANÁLISE DA CONCORDÂNCIA ENTRE A HIPÓTESE DIAGNÓSTICA (ULTRA-SONOGRAFIA MODO-B E COM CONTRASTE) E A HIPÓTESE CLÍNICO-LABORATORIAL (SITUAÇÃO DO ENXERTO DE ACORDO COM OS RESULTADOS DOS EXAMES LABORATORIAIS E BIÓPSIA)

Na avaliação da distribuição conjunta dos 29 estudos de acordo com a hipótese clínico-laboratorial e a hipótese diagnóstica (ultra-som) observou-se que aproximadamente 55% deles (16 estudos) apresentaram classificação normal tanto na hipótese clínica como na hipótese diagnóstica (Tabela 2).

Tabela 2 - Distribuição dos 29 estudos de acordo com a hipótese clínico-laboratorial (baseada na situação do enxerto) e a hipótese diagnóstica (sugerida de acordo com os achados da ultra-sonografia modo-B e perfusão do enxerto) – HCFMUSP – 2004 a 2006

Hipótese clínico-laboratorial	**Hipótese diagnóstica (ultra-som)**				Total
	Normal	Pancreatite	Rej. Aguda	Rej. Crônica	
Normal	16 (55,2%)	–	–	1 (3,4%)	17 (58,6%)
Pancreatite	1 (3,4%)	3 (10,3%)	–	–	4 (13,8%)
Rej. Aguda	1 (3,4%)	2 (6,9%)	2 (6,9%)	–	5 (17,2%)
Rej. Crônica	–	–	–	3 (10,3%)	3 (10,3%)
Total	18 (62,0%)	5 (17,2%)	2 (6,9%)	4 (13,8%)	29 (100,0%)

O coeficiente de concordância Kappa foi de 70,6% (IC a 95% [47,1%; 94,0%]) indicando uma boa concordância entre essas duas variáveis.

Em 18 estudos (62,0%), foi considerada a hipótese de enxerto normal ao ultra-som, e em 17 estudos (58,6%), a situação clínica foi considerada normal.

Houve um maior número de pacientes com rejeição aguda clínico laboratorial, 5 estudos (17,2%) do que na hipótese formulada pelo ultra-som, 1 (3,4%).

Em 4 estudos (13,8%), foi considerada a hipótese de rejeição crônica do enxerto observada em 3 estudos

(10,3%) (2 casos com biópsia e um caso de rejeição crônica clínica).

Em 1 estudo (3,4%), foi considerada a hipótese de trombose do enxerto, confirmada na situação clínica laboratorial.

Em 4 estudos (13,8%), havia pancreatite aguda.

5.9 ANÁLISE DA CONCORDÂNCIA ENTRE A SITUAÇÃO CLÍNICA (NORMAL OU ANORMAL) (DE ACORDO COM OS RESULTADOS DOS EXAMES LABORATORIAIS E BIÓPSIA) E OS ACHADOS ISOLADOS DA ULTRA-SONOGRAFIA MODO-B E COM CONTRASTE

Observou-se que as características de contornos, dimensões (avaliação quantitativa em centímetros) e o tempo (em segundos) da chegada do meio de contraste no parênquima pancreático não se mostraram associados com a situação clínica ($p>0,05$) (Tabela 3).

Tabela 3 - Distribuição dos 29 estudos realizados de acordo com a situação clínica (baseada nos resultados dos exames laboratoriais e biópsia) e características do pâncreas transplantado na ultra-sonografia (modo-B e contraste) – HCFMUSP – 2004 a 2006

	Situação Clínica		
	Normal (n=13)	Anormal (n=16)	p-valor
Ecogenicidade			0,010#
Normal	11 (84,6%)	6 (37,5%)	
Hipoecogênica	2 (15,4%)	10 (62,5%)	
Dimensões			0,011##
Aumentada	–	6 (37,4%)	
Preservada	12 (92,3%)	7 (43,8%)	
Reduzida	1 (7,7%)	3 (18,8%)	
Contornos			0,107##
Irregulares	–	4 (25,0%)	
Regulares	13 (100,0%)	12 (75,0%)	
Dimensões (cm)			0,846###
Mediana (Mín.-Máx.)	1,9 (1,3 – 2,7)	1,9 (1,1 – 5,1)	
Padrão realce			0,016##
Sem realce	–	1 (6,2%)	
Homogêneo	12 (92,3%)	7 (43,8%)	
Heterogêneo	1 (7,7%)	8 (50,0%)	
Tempo (segundos)*			0,142###
Mediana (Mín.-Máx.)	14 (12 – 23)	17 (11 – 23)	
Intensidade realce*			0,039##
Mínimo	1 (7,7%)	4 (26,7%)	
Moderado	3 (23,1%)	8 (53,3%)	
Intenso	9 (69,2%)	3 (20,0%)	
Hipótese diagnóstica			0,107##
Normal	12 (92,3%)	6 (37,5%)	
Pancreatite	–	5 (31,2%)	
Rejeição aguda	–	2 (12,5%)	
Rejeição crônica	1 (7,7%)	3 (18,8%)	

* excluído paciente sem realce
\# Teste Qui-Quadrado
Teste Exato de Fischer
Teste de Mann-Whitney

a) Ecogenicidade do pâncreas

Entre os estudos com situação clínica anormal 16 (55%), 10 (63%) deles apresentaram-se hipoecogênicos.

Entre os estudos com situação clínica normal 13 (45%), o mais freqüente foi a ecogenicidade normal em 11 estudos (85%).

Observou-se associação estatisticamente significante com a situação clínica (p=0,010).

A força da associação entre essas duas variáveis foi mensurada pelo cálculo do odds ratio, o qual foi de 9,167 (IC a 95% [1,493 ; 56,295] – p=0,017), ou seja, a chance de o paciente apresentar situação clínica anormal entre aqueles com ecogenicidade hipoecogênica é 9,2 vezes àquela observada entre pacientes com ecotextura normal.

b) Dimensões (avaliação qualitativa)

Entre os 16 estudos com situação clínica anormal (55%), 7 estudos (44%) apresentaram dimensões conservadas.

Entre 13 estudos com situação clínica normal (45%), 92% (12 estudos) apresentaram dimensões preservadas.

Houve associação estatisticamente significante entre dimensões e situação clínica (p=0,011).

Também pode ser observado que dimensões aumentadas ou reduzidas foram mais freqüentes entre pacientes com situação clínica anormal.

c) Padrão de realce (homogêneo ou heterogêneo)

Entre os 13 estudos com situação clínica normal (45%), o padrão de realce foi homogêneo em 12 (92,3%) estudos.

Entre 16 estudos com situação clínica anormal (55%), o mais freqüente foi padrão de realce heterogêneo em 8 estudos (50% dos casos).

Pode-se dizer que a chance de o paciente apresentar situação clínica anormal entre aqueles com realce heterogêneo é 13,7 vezes maior do que aquela observada entre pacientes com realce homogêneo (Odds ratio = 13,714 – IC a 95% [1,405; 133,849] – p=0,024).

Observou-se que um paciente do grupo situação clínica anormal não apresentou realce por trombose do enxerto.

Retirando-se esse paciente da análise, observou-se que ainda assim a associação com situação clínica permanece (p=0,016).

d) Intensidade do realce do parênquima pancreático na fase arterial

Entre 13 estudos com situação clínica normal (45%), o mais freqüente foi a intensidade do realce intenso em 9 (69,2%).

Entre os 16 estudos com situação clínica anormal (55%), o mais freqüente foi intensidade do realce moderado em 8 (53%) estudos, seguidos da intensidade de realce baixo em 4 estudos (27%).

Observou-se associação estatisticamente significante entre intensidade do realce e situação clínica (p=0,039).

e) Hipótese diagnóstica (características da ultra-sonografia modo-B e com contraste)

Entre 13 estudos com situação clínica normal (45%), o mais freqüente foi a hipótese diagnóstica normal em 12 estudos (92%).

Entre os 16 estudos com situação clínica anormal (55%), foi feita a hipótese diagnóstica normal em 6 estudos (37,5%).

Utilizando o Teste Exato de Fischer, observou-se que houve uma maior proporção de estudos com a hipótese diagnóstica normal (baseada nos achados de ultra-sonografia modo-B e com contraste) do que a proporção que

foi observada entre aqueles que apresentaram situação clínica anormal (p=0,010).

5.10 ANÁLISE DA CONCORDÂNCIA ENTRE A SITUAÇÃO DO ENXERTO (USO DE INSULINA EXÓGENA OU NÃO), PERFUSÃO DO ENXERTO E HIPÓTESE DIAGNÓSTICA (ULTRA-SOM) (SUGERIDA PELO EXAMINADOR)

Houve associação estatisticamente significante entre uso de insulina com perfusão e hipótese Diagnóstica (p<0,05) de acordo com a tabela 4.

Todos os estudos que estavam com uso de insulina apresentaram perfusão anormal. Entre aqueles sem uso de insulina 28% (7 estudos) apresentaram perfusão anormal (p=0,014).

Com relação à hipótese diagnóstica observou-se que mais de 70% dos estudos sem uso de insulina apresentaram hipótese normal.

Entre os estudos com uso de insulina, as hipóteses foram pancreatite e rejeição aguda.

Tabela 4 - Distribuição dos 29 estudos de acordo com uso de insulina (padrão-ouro), perfusão do enxerto e hipótese diagnóstica (ultra-som) – HCFMUSP – 2004 a 2006

	Insulina		
	Com (n=4)	Sem (n=25)	p-valor
Perfusão			0,014#
Normal	-	18 (72,0%)	
Anormal	4 (100,0%)	7 (28,0%)	
Hipótese Diagnóstica			0,001##
Normal	-	18 (72,0%)	
Pancreatite	2 (50,0%)	3 (12,0%)	
Rej. Aguda	2 (50,0%)	-	
Rej. Crônica	-	4 (16,0%)	

Teste Exato de Fisher
Generalização do Teste Exato de Fisher

5.11 ANÁLISE DA CONCORDÂNCIA ENTRE A SITUAÇÃO DO ENXERTO (USO DE INSULINA EXÓGENA OU NÃO) E OS ACHADOS ISOLADOS DA ULTRA-SONOGRAFIA MODO-B E COM CONTRASTE

De acordo com a Tabela 5 pode-se observar que contornos, dimensões, padrão do realce, fase arterial e intensidade do realce não se mostraram associação estatisticamente significante com o uso de insulina ($p>0,05$).

Com relação a ecogenicidade pode-se observar que em 68% dos estudos sem uso de insulina a ecogenicidade era normal enquanto que todos aqueles com insulina apresentaram hipoecogenicidade ($p=0,021$).

Com relação às dimensões observou-se que 75% dos estudos em uso de insulina apresentaram dimensões aumentadas enquanto que entre os estudos sem uso de insulina a maioria deles (72%) apresentou dimensões preservadas ($p=0,028$).

Tabela 5 - Distribuição dos 29 estudos de acordo com uso de insulina (padrão-ouro) e resultados do ultra-som modo-B e com contraste – HCFMUSP – 2004 a 2006

	Insulina		
	Com (n=4)	Sem (n=25)	p-valor
Ecogenicidade			0,021#
Normal	-	17 (68,0%)	
Hipoecogênica	4 (100,0%)	8 (32,0%)	
Dimensões			0,028##
Aumentadas	3 (75,0%)	3 (12,0%)	
Preservadas	1 (25,0%)	18 (72,0%)	
Reduzidas	-	4 (16,0%)	
Contornos			>0,999#
Irregulares	-	4 (16,0%)	
Regulares	4 (100,0%)	21 (84,0%)	
Dimensões (cm)			0,562###
Mediana (Mín-Máx)	2,2 (1,6 – 2,9)	1,9 (1,1 – 5,1)	
Padrão realce			0,234#
Homogêneo	1 (33,3%)	18 (72,0%)	
Heterogêneo	2 (66,7%)	7 (28,0%)	
Fase arterial (seg)*			0,673###
Mediana (Mín-Máx)	15 (14 – 23)	16 (11 – 23)	
Intensidade realce*			0,275##
Baixo	1 (33,3%)	4 (16,0%)	
Moderado	2 (66,7%)	9 (36,0%)	
Intenso	-	12 (48,0%)	

* excluído paciente sem realce
\# Teste Exato de Fisher
Generalização do Teste Exato de Fisher
Teste de Mann-Whitney

5.12 ANÁLISE DA CONCORDÂNCIA ENTRE A SITUAÇÃO DO ENXERTO (USO DE INSULINA EXÓGENA OU NÃO) E SITUAÇÃO CLÍNICA (NORMAL OU ANORMAL) (RESULTADOS DOS EXAMES LABORATORIAIS E BIÓPSIA) E HIPÓTESE DIAGNÓSTICA (ULTRA-SONOGRAFIA MODO-B E COM CONTRASTE)

Não houve associação estatisticamente significante entre situação clínica e uso de insulina (p=0,107),

Houve associação estatisticamente significante entre uso de insulina e hipótese diagnóstica (p=0,008), ou seja, a maior parte dos estudos em uso de insulina apresentavam hipótese de rejeição aguda (75%). Já entre aqueles sem uso de insulina 68% apresentavam hipótese diagnóstica normal (Tabela 6).

Tabela 6 - Distribuição dos 29 estudos de acordo com uso de insulina (padrão-ouro), situação clínica do enxerto e hipótese diagnóstica relacionada ao ultra-som – HCFMUSP – 2004 a 2006

	Insulina		
	Com (n=4)	Sem (n=25)	p-valor
Situação Clínica			0,107#
Normal	-	13 (52,0%)	
Anormal	4 (100,0%)	12 (48,0%)	
Hipótese diagnóstica			0,008##
Normal	-	17 (68,0%)	
Pancreatite	1 (25,0%)	3 (12,0%)	
Rejeição aguda	3 (75,0%)	2 (8,0%)	
Rejeição crônica	-	3 (12,0%)	

Teste Exato de Fisher ## Generalização do Teste Exato de Fisher

5.13 MEDIDAS DIAGNÓSTICAS DA PERFUSÃO DO ENXERTO COM A ULTRA SONOGRAFIA COM MEIO DE CONTRASTE POR MICROBOLHAS

Tomando-se o uso de Insulina como sendo o padrão ouro avaliou-se as medidas diagnósticas do resultado da perfusão. Os resultados encontram-se dispostos nas Tabelas 7 e 8.

De acordo com a Tabela 7 pode-se observar que a avaliação da perfusão com a USMCM não apresentou nenhum resultado falso negativo, ou seja, nenhum paciente foi classificado como "Normal" quando estava em uso de insulina (perda do enxerto). Destes 4 pacientes, 3 apresentavam rejeição e um pancreatite. Por outro lado, pode-se observar que houve 7 (28%) resultados falsos positivos, ou seja, 7 pacientes foram classificados como apresentando perfusão "anormal" após a avaliação com a USMCM mas estavam sem uso de insulina até o momento da avaliação. Destes 7, de acordo com os exames laboratoriais e a biópsia (quando disponível) 2 apresentavam pancreatite, 3 rejeição crônica e 2 rejeição aguda. Como podemos ver nenhum apresentava "situação clínica normal".

Tabela 7 - Distribuição dos 29 estudos de acordo com o uso ou não de insulina (padrão-ouro) e perfusão do enxerto – HCFMUSP – 2004 a 2006

Perfusão	**Insulina**		Total
	Com	Sem	
Anormal	4	7	11
Normal	-	18	18
Total	4	25	29

De acordo com a Tabela 8 pode-se observar que a capacidade da análise da perfusão com a USMCM em identificar a perfusão anormal (perda do enxerto) entre aqueles que verdadeiramente usavam insulina foi de 100% (sensibilidade). Já a capacidade da USMCM em identificar pacientes sem uso de insulina (enxerto funcionante) entre aqueles que realmente não faziam uso de insulina foi de 72% (especificidade). Um paciente em nossa amostra com resultado de perfusão anormal na USMCM apresenta 36% de probabilidade de usar insulina (perda do enxerto) (Valor Preditivo Positivo). Já um paciente da amostra com resultado de perfusão normal na USMCM tem 100% de probabilidade apresentar o enxerto pancreático funcionante.

A acurácia do teste, ou seja, a proporção de acertos entre os indivíduos com perfusão anormal e perda do enxerto (uso de insulina) e os indivíduos com perfusão anormal e enxerto funcionante em relação à amostra estudada foi de 75,9%.

Tabela 8 - Valores da sensibilidade, especificidade, valor preditivo positivo, valor preditivo negativo e acurácia com os respectivos intervalos de confiança de acordo com a tabela 7 – HCFMUSP – 2004 a 2006

	Valor	**IC a 95%**
Sensibilidade	100,0%	[51,0% ; 100,0%]
Especificidade	72,0%	[52,4% ; 85,7%]
VPP	36,4%	[15,2% ; 64,6%]
VPN	100,0%	[82,4% ; 100,0%]
Acurácia	75,9%	[56,5% ; 89,7%]

DISCUSSÃO

O estudo do pâncreas transplantado por métodos de imagem é um desafio. A perfusão do enxerto vem sendo estudada por diferentes métodos de imagem como o Doppler, a tomografia computadorizada, a cintilografia e a ressonância magnética, mas sem sucesso na avaliação dos pequenos vasos intrapancreáticos (Bhargava e Hunter, 2004).

Alguns métodos alternativos experimentais que quantificam a perfusão capilar do pâncreas transplantado pela dosagem do oxigênio no interior do parênquima, e/ou quantificação de microvasos (polarização espectral ortogonal) (Schaser et al., 2005), foram sugeridos como métodos de quantificação da perfusão, do grau de isquemia e de parâmetro prognóstico para a sobrevida do enxerto (Schaser et al., 2005).

No rim transplantado, resultados iniciais demonstraram que a ultra-sonografia com meio de contraste por microbolhas pode diagnosticar a rejeição aguda no estágio inicial (Fischer et al., 2005).

A possibilidade da ultra-sonografia com meio de contraste por microbolhas de segunda geração contribuir também na avaliação da perfusão do enxerto pancreático de

forma simples e minimamente invasiva foi o motivo para o desenvolvimento deste estudo inédito.

Ainda hoje, há dificuldade de caracterização do enxerto pancreático nos diferentes métodos de imagem; restrições para o uso do meio de contraste iodado da tomografia computadorizada e do gadolínio (ressonância magnética) e também dificuldades na padronização dos achados nos diferentes métodos de imagem.

Os meios de contraste por microbolhas são caracterizados por estabilidade quando submetidos à alta pressão e meia vida longa. Além disso, é essencialmente intravascular e não há extravazamento para o interstício (Fischer et al., 2005).

A ausência de critérios padronizados para a avaliação do enxerto pancreático, levou-nos à adaptação de parâmetros provenientes dos estudos do pâncreas por outros métodos de imagem. Da avaliação do pâncreas primitivo com meio de contraste de microbolhas utilizamos o tempo de chegada do meio de contraste no enxerto e avaliação dos contornos (Kitano et al., 2004) (Rickes et al., 2006a) (Takeda et al., 2003; Rickes et al., 2006b) (D'Onofrio et al., 2007) (D'Onofrio et al., 2005; Ohshima et al., 2004).

Os critérios de quantificação da intensidade de realce do enxerto (por comparação com a artéria ilíaca) e padrão de realce pelo meio de contraste (homogêneo ou heterogêneo) foram adaptados da tomografia computadorizada e ressonância magnética com o objetivo de reduzir a subjetividade na quantificação da intensidade do realce.

A metodologia aplicada neste estudo requer por parte do examinador conhecimentos básicos de: anatomia vascular do pâncreas; técnica cirúrgica aplicada no enxerto deste órgão; fisipatologia das complicações dos transplantes e entendimento do efeito de contraste causado pelas microbolhas. É necessária, ainda, para reprodutibilidade e confiabilidade adequadas, a utilização de equipamentos de ultra-som com harmônica de pulso invertido e experiência em ultra-sonografia geral e com meio de contraste por microbolhas.

Embora tenham sido utilizados dois equipamentos de ultra-sonografia, houve padronização dos parâmetros de importância para a análise: freqüência dos transdutores, índice mecânico, posicionamento do foco na região de interesse (ao nível do tecido pancreático) e ajuste da escala de cinzas para evitar o comprometimento na qualidade e uniformização do estudo.

Por se tratar de um estudo inicial, sem correspondência na literatura, algumas falhas podem ser aventadas.

O estudo foi desenvolvido de forma prospectiva (exames de ultra-sonografia com meio de contraste por microbolhas) e retrospectiva (análise dos exames laboratoriais e utilização ou não da insulina exógena) (que é o "padrão ouro" para a perda do enxerto).

Além disso, o pâncreas transplantado é um órgão de difícil avaliação e a não realização de um estudo piloto pode, por exemplo, ter influenciado na identificação do enxerto no caso em que ocorreu a falha técnica (um dos primeiros casos em ordem cronológica), embora alguns autores destaquem que a caracterização do pâncreas transplantado ao modo-B seja um fator limitante para a análise (Kahl et al., 1998).

O meio de contraste manufaturado, diferente do industrializado, pode estar sujeito a algumas variações na manipulação e qualidade. A tentativa de minimizar esta possível falha foi estabelecida com a comparação entre a intensidade de realce do enxerto e da artéria responsável pela irrigação do mesmo como padrão de classificação do realce, reduzindo ou praticamente excluindo esta subjetividade.

A classificação da situação do enxerto (baseada nos exames laboratoriais e biópsia quando disponível) pode ter sido outro viés, já que em quadros iniciais pode não haver diferença clínica e laboratorial entre rejeição aguda, episódio tardio de pancreatite aguda e fístula vesical. Nestas entidades, o paciente pode apresentar hiperamilasemia e hiperlipasemia e o diagnóstico, na maioria dos casos, é confirmado de forma evolutiva ou finalmente por exames de imagem e biópsia do enxerto. As enzimas pancreáticas também podem estar elevadas em conseqüência da pancreatite aguda do enxerto secundária ao fenômeno de isquemia e reperfusão e estas elevações não têm significado a não ser que acompanhadas de sinais clínicos de pancreatite aguda e necessidade de utilização de insulina exógena e o conhecimento clínico é fundamental.

Os exames laboratoriais estudados e a correlação com os achados da ultra-sonografia com meio de contraste de microbolhas se mostraram satisfatórios neste estudo, embora o critério de “padrão ouro” para a perda do enxerto seja a necessidade de insulina exógena (Humar et al., 2003).

Visto que alguns pacientes podem apresentar níveis elevados da lipase, amilase ou creatinina (acima dos

valores de referência) sem qualquer influência na função do pâncreas em secretar a insulina e manter os níveis glicêmicos normais a escolha dos exames laboratoriais na análise pode ter influenciado em alguns resultados.

O “padrão ouro” para perda do enxerto, como já foi comentado, é a utilização de insulina exógena, e vimos que houve associação estatisticamente significante entre critérios ultra-sonográficos e a necessidade de insulina. Entretanto, em nenhum dos casos confirmados de rejeição crônica e identificados através da ultra-sonografia com meio de contraste havia a utilização da insulina por parte do paciente no momento do nosso estudo. Sabe-se entretanto que a perda da função do enxerto pancreático se inicia pela alteração da função exócrina seguida da perda da função endócrina. Quem sabe o estudo da perfusão do enxerto de forma seriada poderá ser determinante no diagnóstico da rejeição crônica que é o grande desafio diagnóstico atual no pâncreas transplantado. Isto poderá favorecer os nossos achados no estudo da perfusão do enxerto pancreático.

6.1 ECOGENICIDADE DO PARÊNQUIMA PANCREÁTICO

O emprego do ultra-som modo-B na análise da ecogenicidade do enxerto correlacionou-se positivamente na diferenciação de situação clínica normal (85%) e anormal (63%) bem como com o "padrão ouro" (uso de insulina exógena). Kahl et al. (1998), observaram ecogenicidade reduzida em 5 dos 33 casos de pâncreas transplantados estudados. Em quatro dos nossos cinco casos, houve correlação deste achado (pâncreas hipoecogênico) e quadro clínico anormal (rejeição aguda ou pancreatite).

Em nosso estudo, a associação estatisticamente significante entre estas duas variáveis reforça a necessidade de avaliação dos aspectos do ultra-som modo-B na análise do enxerto pancreático.

6.2 DIMENSÕES

Não houve correlação entre a medida do pâncreas no diâmetro antero-posterior (avaliação quantitativa) e a situação clínica. Entretanto, a avaliação qualitativa

correlacionou-se positivamente com a situação clínica e o uso de insulina exógena (padrão ouro).

As dimensões reduzidas foram relacionadas positivamente com a rejeição crônica. Embora freqüente, a rejeição crônica é pouco estudada e os aspectos de imagem descritos são provenientes da tomografia computadorizada (Humar et al., 2003).

A rejeição crônica é caracterizada por espessamento periarteriolar e oclusão da microcirculação com comprometimento inicial do componente exócrino (episódios de hiperamilasemia) e depois envolvimento das ilhotas, que resulta em fibrose, redução da vascularização, atrofia dos ácinos e do enxerto. O baixo realce do enxerto nos casos de rejeição crônica, foi citado por Humar et al. (2003) em estudos de tomografia computadorizada. O resultado do nosso estudo (correlação entre dimensões reduzidas e rejeição crônica) poderá contribuir em estudos futuros específicos para esta entidade (maior número de casos), com o intuito de se avaliar os aspectos desta complicação ao ultra-som Modo-B e com o meio de contraste em avaliação isolada ou evolutiva.

6.3 TEMPO (EM SEGUNDOS) DA CHEGADA DO MEIO DE CONTRASTE NO PARÊNQUIMA PANCREÁTICO

Houve ampla variação no tempo de chegada do meio de contraste no enxerto nos estudos normais e alterados e este critério não diferenciou esses estudos. Entretanto, em todos os estudos o pâncreas apresentou realce precoce na fase arterial.

Os achados observados em nossa amostra apenas corroboram os resultados prévios de outros métodos de imagem em que o pâncreas apresenta realce precoce na fase arterial. Takeda et al. (2003), em estudo do pâncreas primitivo com meio de contraste de microbolhas, observaram o realce do parênquima em 20 segundos (mais tardio do que observado em nosso estudo), mas em seu estudo foi utilizado meio de contraste de primeira geração (bolhas de ar) que são manufaturados com microbolhas de maior tamanho (dificuldade em atravessar a barreira capilar pulmonar), longevidade reduzida e rápida difusão (menor tempo de duração na circulação sanguínea e maior destruição quando submetido à pressão das câmaras cardíacas). O meio de contraste utilizado em nosso estudo apresenta maior longevidade, menor difusão, é mais resistente às pressões cardíacas e o diâmetro das

microbolhas é menor, o que favorece a passagem pelos capilares pulmonares. Estas características do meio de contraste podem explicar a diferença de tempo obtida entre os estudos.

6.4 PADRÃO DE REALCE (HOMOGÊNEO OU HETEROGÊNEO)

O padrão de realce homogêneo correlacionou-se positivamente com os estudos normais.

Este achado destacou a importância do meio de contraste de microbolhas na avaliação do enxerto e a necessidade de se estudar o padrão de realce.

Se homogêneo, houve maior probabilidade de que o enxerto estivesse normal e se heterogêneo, 13,7 vezes maior chance de que o enxerto estivesse em situação clínica alterada.

Este achado poderá possibilitar uma análise mais criteriosa do estado perfusional do enxerto e em estudos futuros correlacionar a perfusão entre os diferentes métodos de diagnóstico por imagem.

Naquele paciente com necrose e trombose do enxerto a ultra-sonografia com meio de contraste permitiu a avaliação correta (ausência de realce), posteriormente confirmada com tomografia computadorizada.

6.5 INTENSIDADE DO REALCE DO PARÊNQUIMA PANCREÁTICO NA FASE ARTERIAL

A intensidade de realce correlacionou-se positivamente com a situação clínica. O realce intenso correlacionou-se com os estudos normais e o moderado e mínimo com estudos alterados.

O realce mínimo correlacionou-se com a rejeição crônica, resultado este que foi de encontro às observações de Humar et al., (2003) em estudos de tomografia computadorizada. Neste estudo, a rejeição crônica é caracterizada por realce mínimo pelo meio de contraste iodado, além de dimensões reduzidas e contornos irregulares.

6.6 CLASSIFICAÇÃO DA PERFUSÃO DO ENXERTO

O estudo obteve sucesso na diferenciação entre os padrões de perfusão normais e alterados.

O padrão de perfusão intenso correlacionou-se positivamente com estudos normais.

No caso de trombose, o meio de contraste por microbolhas fez o diagnóstico, posteriormente complementado e correlacionado com a tomografia computadorizada.

Nos casos de rejeição crônica o baixo realce do enxerto possibilitou o diagnóstico de maneira efetiva e o estudo de maior número de casos em conjunto com os achados do ultra-som modo-B poderão corroborar com nossos resultados. Interessante ressaltar que estes pacientes com diagnóstico confirmado de rejeição crônica não faziam uso de insulina exógena até o momento da avaliação com ultra-sonografia com contraste. Este achado da ultra-sonografia com meio de contraste por microbolhas poderá contribuir de forma significativa em estudos evolutivos da perfusão do enxerto pancreático ao longo do tempo e quem sabe diagnosticar de maneira precoce a possível perda ou tendência à perda do enxerto.

No rim transplantado, a ultra-sonografia com meio de contraste por microbolhas é capaz de diagnosticar a rejeição aguda no estágio inicial, caracterizada por alterações na microcirculação. Além do exposto, neste estudo as rejeições agudas túbulo-intersticiais (Banff I) não foram associadas com qualquer alteração na ultra-sonografia com meio de contraste por microbolhas já que confinadas ao espaço extravascular, não interferem na dinâmica deste tipo de meio de contraste (Fischer et al., 2005)(Fischer et al., 2006).

As alterações de perfusão do pâncreas transplantado, entretanto, podem levar à rejeição aguda e também à pancreatite pós-enxerto, o que leva à superposição dos achados entre estas entidades e dificuldades no diagnóstico diferencial. Pudemos em nossa amostra diferenciar estas duas complicações agudas daqueles estudos com padrão de perfusão normal, rejeição crônica e trombose.

6.7 PERSPECTIVAS

Os resultados obtidos são encorajadores e a realização de novos estudos se faz necessária para estabelecer a confiabilidade e reprodutibilidade do método.

Estudos comparativos entre os métodos de imagem (ultra-som com meio de contraste, tomografia computadorizada e ressonância magnética) poderão corroborar os resultados aqui expostos bem como orientar a rotina e um algoritmo de avaliação a ser seguido pelo INRAD na avaliação do enxerto pancreático.

A ultra-sonografia com meio de contraste por microbolhas poderá ser o método inicial de avaliação e quantificação da perfusão do enxerto bem como guiar os casos que serão submetidos à biópsia em busca de áreas focais de alteração da perfusão do enxerto. A tomografia computadorizada e a ressonância magnética poderão ser utilizadas para avaliação da extensão de coleções pós-operatórias; das anastomoses em diferentes planos ao utilizar as técnicas de reconstrução tridimensional e, se necessário, confirmação dos achados da USMCM.

O desenvolvimento de “softwares” específicos de quantificação da perfusão, já disponíveis em nosso Serviço poderá proporcionar maior acurácia nos resultados e análise evolutiva dos enxertos desde o pós-operatório imediato.

CONCLUSÕES

a) Os padrões de vascularização no pâncreas transplantado normal e naqueles com suspeita de complicações foram estabelecidos no estudo.

b) Os critérios de ecogenicidade e a avaliação qualitativa das dimensões do pâncreas na ultra-sonografia modo-B se mostraram satisfatórios na diferenciação entre estudos normais e alterados.

c) A ultra-sonografia com meio de contraste por microbolhas do pâncreas transplantado foi útil na diferenciação entre estudos normais e estudos alterados, utilizando os critérios de padrão de realce, intensidade do realce e padrão de perfusão do enxerto (normal ou anormal) na fase arterial.

ANEXOS

ANEXO 1: Do número do estudo, registro HC, das iniciais, idade, sexo, e tempo de transplante (em meses) na época do estudo.

Número do caso	Registro HC	Iniciais	Idade	Sexo	Tempo de transplante em meses
1	3370742C	EDB	44	M	33
2	2907058F	ASF	37	M	9
3	2192061D	IPS	44	F	47
4	2442230D	LLM	34	F	26
5	2265132D	DFS	41	M	0,1
6	13619800E	NF	51	M	4
7	3178357G	MMT	39	M	49
8	3312712E	CAMF	50	M	9
9	2784772C	CAOS	35	M	52
10	3333988H	JAM	44	M	27
11	3368086C	JRC	25	F	1
12	3330584J	MRS	33	M	31
13	2215059C	MGMB	42	F	34
14	3381751A	WSO	33	M	18
15	3331378A	LRV	50	M	51
16	5234939H	VC	51	M	33
17	2769851D	JDV	42	M	21
18	2754773I	CAM	35	F	16
19	3351624G	LZM	35	F	39
20	13644800A	PKP	35	F	3
21	3344197E	RG	50	M	22
22	3266531I	NFM	27	F	32
23	2507479K	CMF	45	F	63
24	3389927K	FMS	31	F	5
25	EXTERNO	RB	36	M	16
26	3333988H	JAM	45	M	37
27	3344197E	RG	51	M	35
28	2265132D	DFS	42	M	18
29	13616466ª	MRM	35	M	0,1
30	2907058F	ASF	38	M	21

23: estudo excluído por falha técnica

ANEXO 2: Do número do estudo, iniciais do paciente, tempo de transplante (tx) na época do estudo (em meses), data do exame e tipo de drenagem das secreções exócrinas.

Número do estudo	Iniciais	Tempo de tx em meses	Data do exame de US	Secreções exócrinas
1	EDB	33	6/1/2005	entérica
2	ASF	9	24/3/2005	entérica
3	IPS	47	9/12/2004	entérica
4	LLM	26	11/3/2005	entérica
5	DFS	0,1	23/6/2005	entérica
6	NF	4	9/12/2004	entérica
7	MMT	49	9/12/2004	entérica
8	CAMF	9	9/12/2004	entérica
9	CAOS	52	20/1/2005	entérica
10	JAM	27	11/1/2005	entérica
11	JRC	1	10/3/2005	entérica
12	MRS	31	17/3/2005	vesical
13	MGMB	34	17/3/2005	entérica
14	WSO	18	24/3/2005	entérica
15	LRV	51	24/3/2005	entérica
16	VC	33	24/3/2005	entérica
17	JDV	21	9/8/2005	entérica
18	CAM	16	4/8/2005	entérica
19	LZM	39	11/8/2005	vesical
20	PKP	3	16/8/2005	entérica
21	RG	22	16/8/2005	entérica
22	NFM	32	18/8/2005	entérica
23	CMF	63	18/8/2005	falha técnica
24	FMS	5	18/3/2005	entérica
25	RB	16	1/11/2005	entérica
26	JAM	37	1/11/2005	entérica
27	RG	35	10/9/2006	entérica
28	DFS	18	25/6/2006	entérica
29	MRM	0,1	15/9/2006	entérica
30	ASF	21	5/8/2006	entérica

23: estudo excluído por falha técnica

ANEXO 3: Do número do estudo, tempo de transplante (tx) na época do estudo (em meses), ecogenicidade, dimensões e contornos do pâncreas ao ultra-som Modo-B.

Número do estudo	Tempo de tx em meses	Ecogenicidade	Dimensões	Contornos
1	33	característica	preservadas	Regulares
2	9	hipoecogênica	aumentadas	irregulares
3	47	hipoecogênica	preservadas	regulares
4	26	hipoecogênica	reduzidas	irregulares
5	0,1	hipoecogênica	aumentadas	regulares
6	4	característica	preservadas	regulares
7	49	característica	preservadas	regulares
8	9	hipoecogênica	preservadas	regulares
9	52	característica	preservadas	regulares
10	27	característica	preservadas	regulares
11	1	hipoecogênica	preservadas	regulares
12	31	característica	preservadas	regulares
13	34	característica	preservadas	regulares
14	18	característica	preservadas	regulares
15	51	característica	preservadas	regulares
16	33	característica	preservadas	regulares
17	21	característica	preservadas	regulares
18	16	hipoecogênica	reduzidas	regulares
19	39	característica	preservadas	regulares
20	3	característica	preservadas	regulares
21	22	característica	preservadas	regulares
22	32	característica	preservadas	regulares
23	63	falha técnica	falha técnica	falha técnica
24	5	hipoecogênica	aumentadas	irregulares
25	16	hipoecogênica	reduzidas	irregulares
26	37	hipoecogênica	aumentadas	regulares
27	35	hipoecogênica	aumentadas	regulares
28	18	característica	preservadas	regulares
29	0,1	característica	preservadas	regulares
30	21	hipoecogênica	aumentadas	regulares

23: estudo excluído por falha técnica

ANEXO 4: Do número do estudo, tempo de transplante (em meses), diâmetro antero-posterior (AP) em centímetros (cm) no corpo do pâncreas, padrão de realce e tempo de chegada do contraste na fase arterial.

Número do estudo	Tempo de tx em meses	Diâmetro AP (cm)	Padrão de realce	Fase arterial (em segundos)
1	33	2,4	homogêneo	21,0
2	9	5,1	heterogêneo	18,0
3	47	2,0	heterogêneo	23,0
4	26	1,6	heterogêneo	16,0
5	0,1	2,9	homogêneo	15,0
6	4	1,8	homogêneo	14,0
7	49	1,6	homogêneo	16,0
8	9	1,8	homogêneo	15,0
9	52	1,8	homogêneo	20,0
10	27	2,7	homogêneo	13,0
11	1	2,2	homogêneo	12,0
12	31	2,1	homogêneo	14,0
13	34	2,3	homogêneo	13,0
14	18	1,9	homogêneo	12,0
15	51	1,7	homogêneo	19,0
16	33	1,6	homogêneo	13,0
17	21	1,6	homogêneo	12,0
18	16	1,3	heterogêneo	23,0
19	39	1,9	homogêneo	17,0
20	3	2,5	homogêneo	15,0
21	22	2,0	homogêneo	18,0
22	32	1,7	homogêneo	13,0
23	63	falha técnica	falha técnica	falha técnica
24	5	3,9	heterogêneo	11,0
25	16	1,4	heterogêneo	23,0
26	37	1,6	heterogêneo	14,0
27	35	2,3	sem realce	0,0
28	18	1,1	heterogêneo	18,0
29	0,1	2,2	homogêneo	17,0
30	21	3,9	heterogêneo	20,0

23: estudo excluído por falha técnica

ANEXO 5: Do número do estudo, tempo de chegada do contraste na fase arterial, intensidade de realce, perfusão do pâncreas e hipótese diagnóstica (Modo-B e realce pós-contraste).

Número do estudo	Fase arterial (em segundos)	Intensidade do realce	Perfusão (normal ou anormal)	Hipótese diagnóstica
1	21,0	intenso	normal	normal
2	18,0	moderado	anormal	pancreatite
3	23,0	baixo	anormal	rejeição
4	16,0	baixo	anormal	rej. crônica
5	15,0	moderado	anormal	pancreatite
6	14,0	moderado	normal	normal
7	16,0	intenso	normal	normal
8	15,0	moderado	normal	normal
9	20,0	intenso	normal	normal
10	13,0	intenso	normal	normal
11	12,0	intenso	normal	normal
12	14,0	intenso	normal	normal
13	13,0	intenso	normal	normal
14	12,0	moderado	normal	normal
15	19,0	moderado	normal	normal
16	13,0	moderado	normal	normal
17	12,0	intenso	normal	normal
18	23,0	baixo	anormal	rej. crônica
19	17,0	intenso	normal	normal
20	15,0	intenso	normal	normal
21	18,0	intenso	normal	normal
22	13,0	moderado	normal	normal
23	falha técnica	falha técnica	falha técnica	falha técnica
24	11,0	moderado	anormal	pancreatite
25	23,0	baixo	anormal	rej. crônica
26	14,0	moderado	anormal	pancreatite
27	0,0	sem realce	anormal	trombose
28	18,0	baixo	anormal	rejeição
29	17,0	intenso	normal	normal
30	20,0	moderado	anormal	pancreatite

23: estudo excluído por falha técnica

ANEXO 6: Do número do estudo, biópsia, do uso de insulina exógena ou não, situação clínica e hipótese clínico-laboratorial.

Número do estudo	Biópsia	Uso de insulina exógena ou não	Situação clínica	Hipótese clínica laboratorial
1	Sem biópsia	sem	normal	normal
2	Sem biópsia	sem	anormal	pancreatite
3	rejeição	com	anormal	rejeição aguda
4	sem biópsia	sem	anormal	rejeição crônica
5	sem biópsia	com	anormal	pancreatite
6	sem biópsia	sem	normal	normal
7	sem biópsia	sem	normal	normal
8	sem biópsia	sem	normal	normal
9	sem biópsia	sem	normal	normal
	sem biópsia	sem	normal	normal
11	sem biópsia	sem	normal	normal
12	sem biópsia	sem	anormal	pancreatite
13	sem biópsia	sem	normal	normal
14	sem biópsia	sem	normal	normal
15	sem biópsia	Sem	anormal	rejeição
16	sem biópsia	Sem	normal	normal
17	sem biópsia	Sem	normal	normal
18	sem biópsia	Sem	anormal	rejeição crônica
19	sem biópsia	Sem	normal	normal
20	sem biópsia	Sem	normal	normal
21	sem biópsia	Sem	normal	normal
22	sem biópsia	Sem	normal	normal
23	falha técnica	Sem	falha técnica	falha técnica
24	rejeição	Sem	anormal	rejeição
25	rejeição crônica	Sem	anormal	rejeição crônica
26	rejeição	Com	anormal	rejeição
27	trombose	Com	anormal	rejeição
28	rejeição	Sem	anormal	rejeição
29	sem biópsia	Sem	normal	pancreatite
30	sem biópsia	sem	anormal	pancreatite

REFERÊNCIAS

Argalia G, Debernardis S, Mariani D, Abbattista T, Taccaliti A, Ricciardelli L, Faragona S, Gusella PM, Giuseppetti GM. Ultrasonographic contrast agent: evaluation of time-intensity curves in the characterization of solitary thyroid nodules. *Radiol Med* (Torino) 2002; 103: 407-13.

Burns PN, Wilson SR, Hope Simpson D. Pulse inversion imaging of liver blood flow: an improved method for characterization of focal masses with microbubble contrast. *Invest Radiol* 2000; 35, 1, p. 58-71.

Bhargava R, Hunter D. Complicated course. Imaging studies and interventional radiology. In: Gruessner RWG, Sutherland DER. Transplantation of the pancreas: Berlin, Springer Verlag. 2004; p. 191-205.

Blomley MJK, Cooke JC, Unger EC, Monaghan MJ, Cosgrove DO. Microbubble contrast agents: a new era in ultrasound. *BMJ* 2001; 322:1222-5.

Brasil. Associação Brasileira de Transplantes de Órgãos. Área para profissionais. Registro brasileiro de transplantes 2007. Disponível em: http://www.abto.org.br/profissionais/rbt/anoXII_n2/ RBT10anos.pdf.

Brasil. Associação Brasileira de Transplantes de Órgãos. Área para a população. Gráficos 2006. 2007 [citado out. 2006]. Disponível em: http://www.abto.org.br/populacao/populacao.asp#.

Brasil. Ministério da Saúde. Portal da Saúde. 2007 [citado em 19/4/2006]. Disponível em http://portal.saude.gov.br/portal/aplicacoes/busca.

Carrol BA, Turner RJ, Tickner EG, Boyle DB, Young SW. Gelatin encapsulated nitrogen microbbubles as ultrasonic contrast agents. *Invest Radiol* 1980; 15: 260-6.

Cowper SE. Nephrogenic fibrosing dermopathy: the first 6 years. *Curr Opin Rheumatol* 2003; 15 (6): 785-90.

Cowper SE. Nephrogenic fibrosing dermopathy. The International Center for Nephrogenic Fibrosing Dermopathy Research (ICN-FDR). Disponível em http: //www.icnfdr.org. Published 2001. Updated january 13, 2007. Acessed december 7, 2006.

D'Onofrio MD, Malago R, Zamboni G, Vasori S, Falconi M, Capelli P, Mansueto G. Contrast-enhanced ultrasonography better identifies pancreatic tumor vascularization than helical CT. *Pancreatology* 2005; 5: 398-402.

D'Onofrio MD, Martone E, Malagò R, Faccioli N, Zamboni G, Comai A, Cugini C, Gubello T, Mucelli RP. Contrast-enhanced ultrasonography of the pancreas. JOP. *J Pancreas* (Online) 2007; 8 (1 Suppl): 71-76).

Didio LJA. Sistema digestivo. In: Didio LJA. Sinopse de anatomia Rio de Janeiro: Guanabara-Koogan; 1974. p. 255-7.

Diem P, Abid M, Redmon JB, Sutherland DE, Robertson RP. Systemic drainage of pancreas allografts as independent cause of hyperinsulinemia in type 1 diabetic patients. *Diabetes* 1990; 39: 534-40.

Ding H, Kudo M, Onda H, Suetomi Y, Minami Y, Chung H, Kawasaki T, Maekawa K. Evaluation of post-treatment response of hepatocelluar carcinoma with contrast-enhanced coded phase-inversion harmonic US: comparison with dynamic CT. *Radiology* 2001; 221: 721-30.

Dobos N, Roberts DA, Inkso EK, Siegelman ES, Naji A, Markmann JF. Contrast-enhanced MR angiography for evaluation of vascular complications of the pancreatic transplant. *Radiographics* 2005; 25: 687-95.

Drachnberg CB, Papadimitriou JC, Klassen DK, Weir MR, Cangro CB, Fink JC, Bartlett, ST. Chronic pancreas allograft rejection: morphologic evidence of progression in needle biopsies and proposal of a grading scheme. *Transplant Proc* 1999; 31 (1-2): 614-17.

Drachnberg CB, Papadimitriou JC, Klassen DK, Racussen LC, Hoehn-Saric EW, Weir MR, Kuo PC, Schweitzer EJ, Johnson LB, Bartlett ST. Evaluation of pancreas transplant needle biopsy: reproducibility and revision of histologic grading system. *Transplantation* 1997; 63: 1579-86.

Estados Unidos da América. FDA. Food and Drug Administration. Public health advisory: gadolinium-containing contrast agents for magnetic resonance imaging (MRI)-Omniscan, OptiMARK, Magnevist, Prohance, and Multihance. U.S. Food and Drug Administration. Disponível em www.fda.gov/cder/drug/advisory/gadolinium-agents.htm. published june 8, 2006. Updated May 23, 2007. Acessed may 23, 2007.

Eubank WB, Schmiedl UP, Levy AE, Marsh CL. Venous thrombosis and occlusion after pancreas transplantation: evaluation with breath-hold gadolinium-enhanced three-dimensional MR imaging. *AJR Am J of Radiol* 2004; 175: 381-5.

Feinstein SB, Shah PM, Bing RJ, Meerbaum S, Corday E, Chang BL, Santillan G, Fujibayshi Y. Microbubble dynamics visualized in the intact capillary circulation. *J Am Coll Cardiol* 1984a; 4: 595-600.

Fischer T, Dieckhofer J, Muhler M, Lembcke A, Morgera S, Budde K, Neumayer HH, Ebeling V, Thomas A, Filimonow S. The use of contrast-enhanced US in renal transplant: first results and potential clinical benefit. *Eur Radiol* 2005; 15(suppl.5):109-16.

Fischer T, Filimonow S, Dieckhofer J, Slowinski T, Muhler M, Lembcke A, Budde K, Neumayer HH, Ebeling V, Giessing M, Thomas A, Morgera S. Improved diagnosis of early kidney allograft dysfunction by ultrasound with echo enhancer-a new method for diagnosis of renal perfusion *Nephrol Dial Transplant* 2006; 21:2921-29.

Forsberg F, Shi WT. Physics of contrast microbubbles. In: Goldberg BB, Raichlen JS, Forsberg F. Ultrasound Contrast agents, 2ª ed. London: Martin Dunitz, 2001. p. 15-24.

Fowlkes JB, Miller DL. *In vivo* measurements of bioeffects. In: Goldberg BB, Raichlen JS, Forsberg F. Ultrasound contrast agents. Basic principles and clinical applications. 2ª ed. London: Martin Dunitz, 2001. p. 121-7.

Freund MC, Steurer W, Gassner EM, Unsinn KM, Rieger M, Koenigsrainer A, Margreiter R, Jaschke WR. Spectrum of imaging findings after pancreas transplantation with enteric exocrine drainage: part 2-posttransplantation complications. *AJR Am J of Radiol* 2004; 182: 919-25.

Frinking PJA, Boua A, Kirkhorn J, Tem Cate FJ, De Jong N. Ultrasound contrast imaging: current and new potential methods. *Ultrasound in Med Biol* 2000; 26: 965-75.

Gabber AO, Shokouh-Amiri H, Grewal HP, Britt LG. A technique for portal pancreatic transplantation with enteric drainage. *Surg Gynecol Obstet* 1993: 177: 417-9.

Galan A, Cowper SE, Bucala R. Nephrogenic systemic fibrosis (nephrogenic systemic dermopathy). Curr Opin Rheumatol 2006; 18(6): 614-7.

Gonzalez AM, Lopes Filho GJ, Trivino T, Messetti F, Rangel EB, Claudio M. Opções técnicas utilizadas no transplante pancreático em centros brasileiros. *Rev Col Bras Cir* 2005; 32: 18-22.

Gramiak R, Shah PM. Echocardiography of the aortic root. *Invest Radiol* 1968; 3: 356-66.

Greis C. Technology overview: Sonovue (Bracco, Milan). *Eur Radiol Suppl* 2004; 14 [Suppl 8]: 11-5.

Gruessner AC, Sutherland DER. Pancreas transplant outcomes for United States (US) and non-US cases as reported to the United Network for Organ Sharing (UNOS) and International Pancreas Transplant Registry (IPTR) as of june 2004. *Clin Transplant* 2005: 19; 433-51.

Gruessner RWG. Immmunobiology, diagnosis and treatment of pancreas graft rejection. In: Sutherland DER, Gruessner RWG. Transplantation of the pancreas. Berlin, Springer Verlag, 2004. p. 349-80.

Gruessner RWG. Living donor pancreas transplantation. In: Sutherland DER, Gruessner RWG. Transplantation of the pancreas: Berlin, Springer Verlag, 2004. p. 423-40.

Hagspiel KS, Nandalur K, Pruett TL, Leung DA, Angle JF, Spinosa DJ, Matsumoto AH, Ahmed H, Sanfey HA, Sawyer RG, Burkholder B, Brayman KL. Evaluation of vascular complications of pancreas transplantation with high spatial–resolution contrast-enhanced MR angiography. *Radiology* 2007; 242: 590-9.

Halpern EJ, Frauscher F, Rosenberg M, Gomella LG. Directed biopsy during contrast enhanced sonography of the prostate. *AJR Am J of Radiol* 2002; 178: 915-9.

Hering BH, Wijkstrom M, Eckman PM. Islet transplantation. In: Sutherland DER, Gruessner RWG. Transplantation of the pancreas: Berlin, Springer Verlag, 2004. p. 583-626.

Hom BK, Shrestha R, Palmer SL, Katz MD, Selby RR, Asatryan Z, Wells JK, Grant EG. Prospective evaluation of vascular complications after liver transplantation: comparison of conventional and microbubble contrast-enhnaced US. *Radiology* 2006; 241: 267-74.

Hotta N, Tagaya T, Maeno T, Ayada M, Sato K, Ishikawa T, Okumura A, Fukuzawa Y, Kakumu S. Advanced dynamic flow imaging with contrast-enhanced ultrasonography for the evaluation of tumor vascularity in liver tumors. *Clin Imaging* 2005; 29: 34-41.

Humar A, Khwaja K, Rancharan T, Assolati M, Kandaswamy R, Gruessner RWG, Sutherland DER, Gruessner AC. Chronic rejection: the next major challenge for pancreas transplant recipients. *Transplantation* 2003; 76: 918-23.

International Pancreas Transplant Registry, 2007. Disponível em http://www.iptr.umn.edu/IPTR/annual_reports/2004_annual_report/23_discussion.html. Last modified August 29, 2006. Acessed june 10, 2007.

Kahl A, Venz S, Keske U, Bechstein WO, Berweck S, Felix R, Neuhaus P, Frei U. Magnetic resonance imaging and levovist-enhanced color and power Doppler imaging in the follow-up of pancreas transplants in patients after combined pancreas and kidney transplantation. *Transplantation Proceedings* 1998; 30: 246-7.

Kelly WD, Lillehei RC, Merckel FK, Idezuki Y, Goetz FC. Allotransplantation of the pancreas and duodenum along with the kidney in diabetic nephropathy. *Surgery* 1967 Jun; 61(6): 827-37.

Kitano M, Kudo, M, Maekawa K, Suetomi MY, Sakamoto H, Fukuta N, Nakaoka R, Kawasaki T. Dynamic imaging of pancreatic diseases by contrast enhanced coded phase inversion harmonic ultrasonography. *Gut* 2004; 53: 854-9.

Krebs TL, Daly B, Jade JW, Chow CC, Bartlett ST. Vascular complications of pancreatic transplantation: MR evaluation. *Radiology* 1995; 196: 793-8.

Lall CG, Sandrasegaran K, Maglinte DT, Fridell JA. Bowel complications seen on CT after pancreas transplantation with enteric drainage. *AJR Am J of Radiol* 2006; 187-1288-95.

Larsen JL. Pancreas transplantation: indications and consequences. *Endocrine Rewiews* 2004; 25: 919-46.

Larson TS, Bohorquez H, Rea DJ, Nyberg SL, Prieto M, Sterioff S, Textor SC, Schwab TR, Griffin MD, Gloor JM, Kudya YC, Kremers WK, Stegall MD. Pancreas after-kidney transplantation: an increasingly attractive alternative to simultaneous pancreas-kidney transplantation. *Transplantation* 2004; 77: 838-43.

Liu JB, Merton DA, Forsberg F, Goldberg BB. Contrast-enhanced US for monitoring radiofrequency ablation of canine prostate: Initial results. The 90th Scientific Assembly and Annual Meeting Program of the Radiological Society of North America. Chicago: 2004. p. 386.

Liu JB, Wansaicheong G, Merton DA, Forsberg F, Goldberg BB. Contrast-enhanced ultrasound imaging: state of the art. *J Med Ultrasound* 2005; 13(3): 109-26.

Mai ML, Ahsan N, Gonwa T. The long-term management of pancreas transplantation. *Transplantation* 2006; 82: 991-1003.

Malerbi DA, Franco LJ. Multicenter study of the prevalence of diabetes mellitus and impaired glucose tolerance in the urban Brazilian population aged 30-69 yr. The Brazilian Cooperative group on the study of diabetes prevalence. *Diabetes Care* 1992; 15 (11): 1509-16.

Martegagni A, Aiani L, Borghi C. The use of contrast-enhanced ultrasound in large vessels. *Eur Radiol* 2004; 14 [Suppl 8]: p. 73-86.

Mc Cullough M, Gruessner C, Moss, S, Odabashian J, Jasper S, Bednarz J, Burgess P, Carney D, Moore V, Sisk E, Waggoner A, Witt S, Adams D. Ultrasound contrast physics. *J Am Soc Echocardiogr* 2000; 13: 959-67.

Meador TL, Krebs TL, Jade JWYC, Daly B, Keay S, Barlett S. Imaging features of post transplantation lynphoproliferative disorder in pâncreas transplant recipients. *AJR Am J of Radiol* 2000; 174: 121-4.

Miller AP, Nanda NC. Contrast echocardiography: new agents. *Ultrasound in Med. & Biology* 2004; 30: 425-34.

Nikolaidis P, Amin RS, Hwang CM, Mac Carthy RM, Clark JH, Grubber SA, Chen PC. Role of sonography in pancreatic transplantation. *Radiographics* 2003; 23: 939-49.

NIilsoon A. Contrast enhanced ultrasound of the kidneys. *Eur Radiol* 2004 14 [Suppl 8]: p. 104-9.

Onshima T, Yamaguchi T, Ishihara T, Yoshikawa M, Kobayashi A, Sakaue N, Baba T, Yamada S, Saisho H. Evaluation of blood flow in pancreatic ductal carcinoma using contrast-enhanced, wide-band Doppler ultrasonography. Correlation with tumor characteristics and vascular endothelial growth factor. *Pancreas* 2004; 28: 335-43.

Perez R, Troppmann C, Mcvicar J, Cecka JM. The immunologic advantage of portal venous drainage of the pancreas allograft in simultaneous pancreas kidney-transplantation. *Am J Transplant* 2001; 1 (Suppl 1): 286 (A600).

Petruzzo P, Da Silva M, Feitosa LC, Dawahra M, Lefrancois N, Dubernard JM, Martin X. Simultaneous pancreas-kidney transplantation: portal versus systemic venous drainage of the pancreas allografts. *Clin Transplant*. 2000; 14 (4): 287-91.

Philosophe B, Farney AC, Schweitzer EJ, Colonna JO, Jarrell BE, Krishnamurthi V, Wiland AM, Bartlett ST. Superioty of portal drainage over systemic venous drainage in pancreas transplantation. *Ann Surg* 2001; 234: 689-96.

Porter TR, Xie F, Kricksfield A, Armbruster RW. Improved myocardial contrast with second harmonic transient ultrasound response imaging in humans using intravenous perfluorocarbon-exposed sonicated dextrose albumin. *J Am Coll Cardiol* 1996; 27: 1497-501.

Ricci P, Laghi A, Cantisani, V, Paolantonio P, Pacella S, Pagliara E, Arduini F, Pasqualini V, Trippa F, Filpo M, Passariello R. Contrast-enhanced sonography with Sonovue: enhancement patterns of benign focal liver lesions and correlation with dynamic gadobenate dimeglumine-enhanced MRI. *AJR Am J Radiol* 2005; 184: 821-7.

Rickes S, Monkemuller K, Malfertheiner P. Contrast-enhanced ultrasound in the diagnosis of Pancreatic Tumors. *JOP J Pancreas* (Online) 2006; 7 (6): 584-92.

Rickes S, Uhle C, Kahl S, Kolfenbach S, Monkemuller K, Effenberger O, Malfertheiner P. Echo-enhanced ultrasound for acute pancreatitis: a new valid initial imaging approach for severe acute pancreatitis. *Gut* 2006; 55: 74-8.

Robertson RP. Endocrine function and metabolic outcomes in pancreas and islet transplantation. In: Sutherland DER, Gruessner WG. Transplantation of the pancreas. Berlin, Springer Verlag, 2004. p. 441-54.

Robertson RP, Davis C, Larsen J, Stratta R, Sutherland DER: Pancreas and islet transplantation for patients with diabetes mellitus (Technical Review). *Diabetes Care* 2000 23: 112-6.

Rodrigues MB, Junior EA, Kodaira SK. Anatomia ultra-sonográfica do abdome. In: Cerri GG, Oliveira IRS. Ultra-sonografia do abdominal. Rio de Janeiro: Revinter, 2002. p. 31-53.

Rosner B. Fundamentals of Biostatistics. 2ª ed. Boston: PWS Publishers; 1986.

Sadowsky EA, Benett LK, Chan MR, Wentland AL, Garrett AL, Garrett RW, Djamali A. Nephrogenic Systemic Fibrosis: Risk factors and incidence estimation. *Radiology* 2007; 243: 148-57.

Schaser KD, Puhl G, Vollmar B, Menger MD, Stover JF, Kohler K, Neuhaus P, Settmacher U. In-vivo imaging of human pancreatic microcirculation and pancreatic tissue injury in clinical pancreas transplantation. *American Journal of Transplantation* 2005; 5: 341-50.

Sibley SD, Seaquist ER. Diabetes mellitus: pathogenesis and natural history In: Sutherland DER, Gruessner WG. Transplantation of the pancreas. Berlin: Springer Verlag, 2004. p.1-10.

Skyler JS. Diabetes mellitus: pathogenesis and natural history. In: Sutherland DER, Gruessner WG. Transplantation of the pancreas. Berlin: Springer Verlag, 2004. p. 11-27.

Stewart MJ. Contrast echocardiography. *Heart* 2003; 89: 342-8.

Stratta RJ, Shokouh-Amri H, Egidi F, Grewal HP, Kizilisik AT, Nezakatgoo N, Gaber LW, Gaber AO. A prospective comparison of simultaneous kidney-pancreas transplantation with systemic enteric versus porta-enteric drainage. *Ann Surg* 2001; 233: 740-51.

Sutherland DER. Pancreas transplantation: indications and outcomes. *Acta Diabetol* 1992; 28: 185-8.

Sutherland DER, Gruessner WG. History of pancreas transplantation. In: Sutherland DER, Gruessner WG. Transplantation of the pancreas. Berlin: Springer Verlag, 2004. p. 39 -68.

Takeda K, Goto H, Hirooka Y, Itoh A, Hashimoto S, Niwa K, Hayakawa T. Contrast-enhanced transabdominal ultrasonography in the diagnosis of pancreatic mass lesions. *Acta Radiologica* 2003; (44): 103-6.

Wiggins JL, Jacob G, Goldstein HA. Safety of Levovist injection in patients undergoing exercise stress echocardiography: a placebo-controlled study. *Acad Radiol* 1998, (5): (Suppl 1): 192-4.

Wilson SR, Burns PN. An algorithm for the diagnosis of focal liver masses using microbubble contrast-enhanced pulse-inversion sonography. *AJR Am J of Radiol* 2006; 186: 1401-12.

NOTAS

1. Bernard C. Memoire sur lê pancreas. CR. Acad Sci Paris, 1856; Suppl 1: 379-563.

2. Langherhans P. Beitrage zur Mikroskopischen anatomie der Bauchspeicheldruse, Inaugural Dissertation. Berlin: G Lange; 1869.

3. Laguesse GE. Sur la formation dês ilots de Langhans dans lê pancreás. *Compt Rend Soc Biol* 1893; 5:819.

4. Von Mering J, Minkowski O. Diabetes mellitus nach pancreas-sextirpation. *Arch Pathol Pharmakol* 1890; 26: 371-87.

5. Demayer J. Achon de la secretion interne du páncreas sur differens organs. *Archaciv de physiologie* 1909; 7: 96-9.

6. Banting FG, Best CH. The internal secretion of the pancreas. *J Lab Clin Méd* 1922; 7: 251.

7. Teixeira E, Monteiro G, Decenzo M. et al. Transplantation of the isolated pancreas. *Bull Soc Inter Chir* 1970; 29: 337-9.

8. Pinotti HW, Raia AA, Ellenbogen G, Waichemberg BL. Transplante de pâncreas em humanos. In: Atualização Cirúrgica. São Paulo. Johnson&Johnson, 1971. p. 338-41.

9. Bortagaray MC, Zelasco JF, Bava A, et al. Homotransplante parcial del pancreas em el diabético. *Pren Méd Argent* 1970; 57: 220.

10. Calne RY, Roolles K, White DJG, et al. Cyclosporine A initially as the only immunosuppressant in 36 recipients of cadaveric organs: 32 kidneys, 2 pancreas, and 2 livers. *Lancet* 1979; 2: 1033.