LEANDRO DE ASSIS BARBOSA

Estudo experimental dos efeitos da embolização renal com partículas de trisacryl e de polivinil acetato recoberto com polivinil álcool

Tese apresentada à Faculdade de Medicina da Universidade de São Paulo para obtenção do título de Doutor em Ciências

Área de concentração: Radiologia
Orientador: Dr. José Guilherme Mendes Pereira Caldas

São Paulo

2009

Dados Internacionais de Catalogação na Publicação (CIP)

Preparada pela Biblioteca da
Faculdade de Medicina da Universidade de São Paulo

©reprodução autorizada pelo autor

Barbosa, Leandro de Assis
Estudo experimental dos efeitos da embolização renal com partículas de trisacryl e de polivinil acetato recoberto com polivinil álcool / Leandro de Assis Barbosa. -- São Paulo, 2009.
Tese(doutorado)--Faculdade de Medicina da Universidade de São Paulo. Departamento de Radiologia.
Área de concentração: Radiologia.
Orientador: José Guilherme Mendes Pereira Caldas.

Descritores: 1.Embolização terapêutica 2.Partículas 3.Microesferas 4.Radiologia intervencionista 5.Coelhos 6.Rim

USP/FM/SBD-163/09

DEDICATÓRIA

Aos meus pais, **José de Jesus** e **Maria Eloisa**, pelo apoio incondicional em minhas conquistas e pela abnegação de suas vidas pessoais em favor de seus filhos.

A minha esposa, **Lívia**, pelo seu carinho, companheirismo, dedicação e estímulo para este trabalho, e aos nossos sonhos de família e vida juntos.

Aos meus irmãos, **Leonardo**, **Liéberth** e **Lorena**, para os quais desejo sempre ser exemplo e amigo e que não deixem de acreditar em seus sonhos.

AGRADECIMENTOS

Ao meu orientador, **Prof. Dr. José Guilherme M.P. Caldas**, Livre Docente da FMUSP, a quem sou admirador pela sua humildade, força de vontade e exemplo de vida acadêmica, pois sempre ensinou sem restrições todas as nuances da Neurorradiologia Terapêutica e por me orientar nesta tese, além de me oferecer condições para desenvolver este projeto.

Aos **Drs. Mario Luiz Conti** e **Francisco Ferreira Ramos Jr.**, pela ajuda na execução desta pesquisa, durante os procedimentos de intervenção endovascular.

A **Professora Dra. Denise Avancini C. Malheiros**, pelas análises histopatológicas e por sua inestimável ajuda e opiniões na melhor formatação desta tese e principalmente pela simpatia e amizade com que sempre me recebeu.

Aos **Drs Paulo Puglia Jr.** e **Michel Eli Frudit**, pela amizade, ensinamentos e pela ajuda que continuam me dando nesta fase inicial de trabalho em Neurorradiologia Terapêutica.

Aos funcionários do Biotério da FMUSP pela manutenção e cuidados com os animais.

Aos meus colegas de trabalho, **Drs Derval de Paula Pimentel**, **Fabrízio Isaac S. Leite** e **Paulo de Melo Jacques**, pelo apoio no trabalho diário, pela compreensão durante os momentos que esteve ausente e pelo companheirismo durante todos estes anos.

Aos funcionários do INEST e dos serviços de hemodinâmicas pelo apoio e pela torcida.

Aos parentes e amigos, por compartilhar seu apoio nos momentos bons e também nos difíceis desta jornada.

Esta tese está de acordo com as seguintes normas, em vigor no momento desta publicação:

Referências: adaptado de *International Committee of Medical Journals Editors* (Vancouver)

Universidade de São Paulo. Faculdade de Medicina. Serviço de Biblioteca e Documentação. *Guia de apresentação de dissertações, teses e monografias*. Elaborado por Anneliese Carneiro da Cunha, Maria Julia de A. L. Freddi, Maria F. Crestana, Marinalva de Souza Aragão, Suely Campos Cardoso, Valéria Vilhena. São Paulo: Serviço de Biblioteca e Documentação; 2005.

Abreviaturas dos títulos dos periódicos de acordo com *List of Journals Indexed in Index Medicus*.

SUMÁRIO

Lista de Tabelas xi
Lista de Figuras xii
Lista de Abreviaturas xiv
Lista de Símbolos. xv
Lista de Siglas xvi
Resumo xvii
Summary xix
1 INTRODUÇÃO 01
2 OBJETIVOS 06
3 REVISÃO DA LITERATURA 08
3.1 Agentes Embólicos 12
3.1.1 Partículas Temporárias 12
3.1.2 Partículas Permanentes 13
3.1.2.1 PVA 13
3.1.2.2 PVA Esférico 13
3.1.2.3 Trisacryl 14
3.1.2.4 PVAc 14
4 MÉTODOS 15
4.1 Local 16
4.2 Partículas Embolizantes 16
4.3 Animais 17
4.4 Acomodação 17
4.5 Translado 18
4.6 Grupos e Subgrupos 18
4.7 Anestesia 19
4.8 Preparo da Cobaia e Técnica de Assepsia 20
4.9 Procedimento Cirúrgico 22
4.10 Seguimento, Eutanásia e Colheita das Amostras 27
4.11 Estudo Histopatológico 28
4.12 Análise Estatística 29
4.13 Aprovação da Comissão de Ética 29
5 RESULTADOS 30
5.1 Análise Macroscópica Renal 31
5.2 Estudo Histopatológico 34
6 DISCUSSÃO 41
6.1 Considerações Finais 52
7 CONCLUSÕES 53
8 REFERÊNCIAS 55
9 ANEXOS 65

LISTAS

Lista de Tabelas

Tabela 1 Grupos e Subgrupos de animais (coelhos) submetidos a catetetização arterial renal e embolização com trisacryl ou PVAc e o grupo Sham, divididos por dias pós embolização. 19

Tabela 2 Oclusão da luz vascular correlacionada com o número de dias após embolização com trisacryl (T) ou PVAc (P)..... 35

Tabela 3 Necrose da parede vascular correlacionada ao número de dias após embolização com trisacryl (T) ou PVAc (P)..... 36

Tabela 4 Recanalização da luz vascular correlacionada ao número de dias após embolização com trisacryl (T) ou PVAc (P)..... 38

Tabela 5 Porcentagem média de parênquima necrosado correlacionado com o número de dias após embolização com trisacryl (T) ou PVAc (P) 40

Lista de Figuras

Figura 1 Imagem ao microscópio de amostras de PVA não esférico, evidenciando a forma das partículas de aspecto “flocular” e superfície muito irregular.. 03

Figura 2 Imagem ao microscópio de amostras de PVA esférico (A) e de trisacryl (B), que apresentam formas arredondadas e regulares..... 04

Figura 3 Imagem ao microscópio de amostras de PVAc desenvolvidas pela COPPE/UFRJ que apresentam formas arredondadas e regulares. 05

Figura 4 Gaiolas adequadas para manutenção dos animais. 18

Figura 5 A – Tricotomia da região inguinal direita do coelho. B - Assepsia e colocação de campos operatórios na região inguinal.. 21

Figura 6 A) Cateterização da artéria femoral direita com cateter venoso periférico Jelco® 22G. B) Introdução da bainha pediátrica (4F) para acesso arterial. 23

Figura 7 Angiografia renal pré- embolização (fase parenquimatosa)..... 24

Figura 8 Partículas trisacryl em suspensão numa mistura de contraste iodado e soro fisiológico na proporção de 1:1..... 25

Figura 9 Angiografia renal fase arterial e parenquimatosa pré embolização e após embolização..... 26

Figura 10 Macroscopia de rins no grupo de 48 horas, (A) PVAc e (B) Controle, evidenciando discreto apagamento dos limites córtico-medulares, associado a leve hiperemia da medular do rim A (PVAc)..... 31

Figura 11 Macroscopia de rins embolizados e contralaterais no grupo de 30 dias (A) trisacryl e (B) PVAc , demonstrando diminuição significativa do volume nos rins embolizados, mais acentuado nos animais submetidos à embolização com as partículas de PVAc. 33

Figura 12 Fotografia macroscópica do rim direito embolizado (A) e contra-lateral (B) imediatamente após o sacrifício do animal (grupo de 90 dias após embolização - PVAc). Observa-se depressões cicatriciais com importante redução volumétrica do rim embolizado (A). 33

Figura 13 Partículas de trisacryl deformadas e deixando espaços no interior do vaso. Coloração HE. 34

Figura 14 Partículas de PVAc mantendo a forma e ocupando todos os espaços no interior do vaso. Coloração HE. 35

Figura 15 5 dias após embolização com trisacryl e PVAc – observa-se necrose mais intensa da parede vascular embolizada com PVAc, caracterizada por desorganização tecidual e infiltrado inflamatório. Coloração HE..... 37

Figura 16 Partículas de trisacryl 30 dias após embolização evidenciando áreas de recanalização (lacunas) da luz vascular e fibrose discreta. Coloração tricrômio de Masson. 38

Figura 17 Partículas de PVAc 30 dias após embolização: nota-se intensa fibrose e discreta recanalização (lacuna). Coloração tricrômio de Masson..... 39

Lista de Abreviaturas

Et al.	"et alia” e outros
Ex.	Exemplo
Fig.	Figura
HE	Hematoxilina-eosina
MAV	Malformação arteriovenosa
P	PVAc
PVA	Polivinil álcool
PVAc	Polivinil acetato recoberto com polivinil álcool
T	Trisacryl

Lista de Símbolos

µm	micrômetro
″	polegada
cm	centímetro
mg	miligrama
kg	quilograma
g	grama
%	porcento
ml	mililitro
ui	unidade internacional
G	Gauge
F	French
<	Menor que
®	Marca Registrada

Lista de Siglas

CAPPesq	Comissão de Ética para Análise de Projetos de Pesquisa
COPPE	Cooperativa de Pesquisa em Engenharia
EUA	Estados Unidos da América
FAPESP	Fundação de Amparo a Pesquisa do Estado de São Paulo
FMUSP	Faculdade de Medicina da Universidade de São Paulo.
INCOR	Instituto do Coração do Hospital das Clínicas da FMUSP
LIM	Laboratório de Investigação Médica
SPSS	Statistical Package for the Social Sciences
UFRJ	Universidade Federal do Rio de Janeiro
USP	Universidade de São Paulo

RESUMO

Barbosa LA. *Estudo experimental dos efeitos da embolização renal com partículas de trisacryl e de polivinil acetato recoberto com polivinil álcool* [tese]. São Paulo: Faculdade de Medicina, Universidade de São Paulo; 2009. 72 p.

A embolização intra-arterial é rotineiramente utilizada na prática clinica como co-adjuvante pré-operatório ou controle de tumores, tratamento de malformações arteriovenosas e outras doenças vasculares. Em vários casos é realizada com uso de partículas de diferentes formas e composições. Um agente embolizante esférico e utilizado com bons resultados é o trisacryl (Embosphere®; BioSphere® Medical). Um novo agente embólico - polivinil acetato esférico cobertas com polivinil álcool (PVAc) – foi desenvolvido recentemente no Brasil. Este trabalho tem objetivo de avaliar, após embolização renal, o grau de oclusão vascular, recanalização da luz vascular e a necrose da parede vascular provocados por partículas de PVAc, utilizando como parâmetro partículas de trisacryl. Setenta e nove fêmeas de coelhos do tipo albino New Zealand foram submetidas a cateterização arterial do rim direito; trinta e três animais foram embolizados com trisacryl, trinta e um com PVAc e quinze animais compuseram o grupo de simulação, tendo sido excluídos quatro animais (três trisacryl e um PVAc) devido a óbito precoce. Foram criados cinco subgrupos de seis animais, que foram sacrificados após 48 horas, 5 dias, 10 dias, 30 dias e 90 dias após a embolização. O grupo de simulação seguiu a mesma ordem temporal com três animais em cada grupo. As técnicas de coloração utilizadas foram os métodos de hematoxilina-eosina (HE) e tricrômico de Masson com observação por microscopia óptica. Os resultados mostraram diferença significativa entre o grau de oclusão vascular nos grupos de 5 dias e 10 dias e necrose no grupo de 48 horas em favor do grupo embolizado com PVAc, que apresentou reação tecidual adequada (redução volumétrica e isquemia) e menor grau de recanalização que o trisacryl.

Descritores: 1. Embolização terapêutica 2. Partículas 3. Microesferas 4. Radiologia intervencionista 5. Coelhos 6. Rim

SUMMARY

Barbosa LA. *Experimental study of effects of renal embolization with trisacryl particles and polivinyl alcohol covered polivinyl acetate* [thesis]. São Paulo: “Faculdade de Medicina, Universidade de São Paulo”; 2009. 72 p.

Intra-arterial embolization is often utilized in medical practice preoperatively as adjuvant in controlling tumors, treatment of arteriovenous malformations and other vascular diseases. Often times, particles of different forms and compositions are employed. trisacryl (Embosphere®; BioSphere® Medical), a spheric embolic agent, is nowadays used with very satisfactory results. However, a new embolic agent – spheric polyvinyl alcohol-covered polivinyl acetate (PVAc)- has been developed in Brazil. This study evaluates the degree of vascular occlusion, vascular recanalization and the necrosis of vascular wall caused by PVAc particles, compared with trisacryl, after renal embolization. Seventy-nine female albine New Zealand rabbits underwent arterial catheterization of the right kidney; Thirty-three animals were embolized with trisacryl, thirty-one with PVAc and fifteen were kept as control group, four animals were excluded (three trisacryl and one PVAc) due to early death. Five subgroups of six animals were created. The animals in the different groups were sacrificed 48 hours, 5 days, 10 days, 30 days and 90 days after embolization. The control group was divided into subgroups of three animals, for the same period of time. Their kidneys were dyed with hematoxylin-eosin (HE) and Masson tricromic and examined using optic microscopy. The results showed a significant difference between the five-day and ten-day groups with regard to the degree of vascular occlusion, and the amount of necrosis in the forty-eight-hour group. Both findings favor the PVAc group, with adequate tissue reaction (ischemia and volumetric reduction) and less recanalization than with trisacryl.

Descriptors: 1.Therapeutic embolization 2.Particles 3. Microspheres 4. Interventional radiology 5. Rabbit 6. Kidney

1 – INTRODUÇÃO

A embolização intravascular é uma importante estratégia no tratamento de tumores e malformações arteriovenosas (MAV) (Tadavarthy et al., 1975; Latchaw e Gold, 1979). A técnica consiste na injeção de material embólico, após realizar cateterismo seletivo dos vasos sanguíneos que irrigam a área "alvo", de modo a obstruir mecanicamente a corrente sanguínea que nutre essa área. Desta forma, existe a interrupção do fornecimento de nutrientes à região, que tende a necrosar e diminuir de tamanho, o que permite a recuperação ou não do tecido após um intervalo variável de tempo.

A seleção de materiais embólicos apropriados é essencial para a segurança e efetividade da terapia embólica. O material requerido pode variar de acordo com as condições da lesão ou doença a ser tratada e devem ser considerados o objetivo da embolização, se permanente ou temporária, e as características dos materiais embólicos, que inclui o grau de penetração nos vasos sanguíneos, o estado físico (sólido ou líquido) e a forma dos agentes sólidos (Kwak et al., 2005).

Devido a estes objetivos, diferentes materiais são propostos na literatura, para a oclusão vascular, dentro do contexto da embolização. Destaca-se o poliálcool vinílico ou polivinil álcool (PVA), que é utilizado com sucesso como um agente embólico intravascular, por apresentar propriedades físico-químicas, como elevada compressibilidade, boa elasticidade, boa resistência química a ácidos, bases e detergentes (Tadavarthy et al., 1975) e provocar trombose e fibrose progressivas e permanentes (Latchaw e Gold, 1979).

Entretanto, o PVA não esférico apresenta a forma das partículas de aspecto "flocular", com a superfície muito irregular (Fig 1), o que facilita a aglutinação e agregação, e dificulta a passagem pelo cateter angiográfico (Kerber et al., 1978; Derdeyn et al., 1995) e o tamanho efetivo do êmbolo é considerado maior que a partícula individualmente, o que resulta em oclusão proximal (Choe et al., 1997). O PVA também é suscetível à degradação (biodegradabilidade) ao longo do tempo, o que facilita a recanalização futura do leito vascular embolizado.

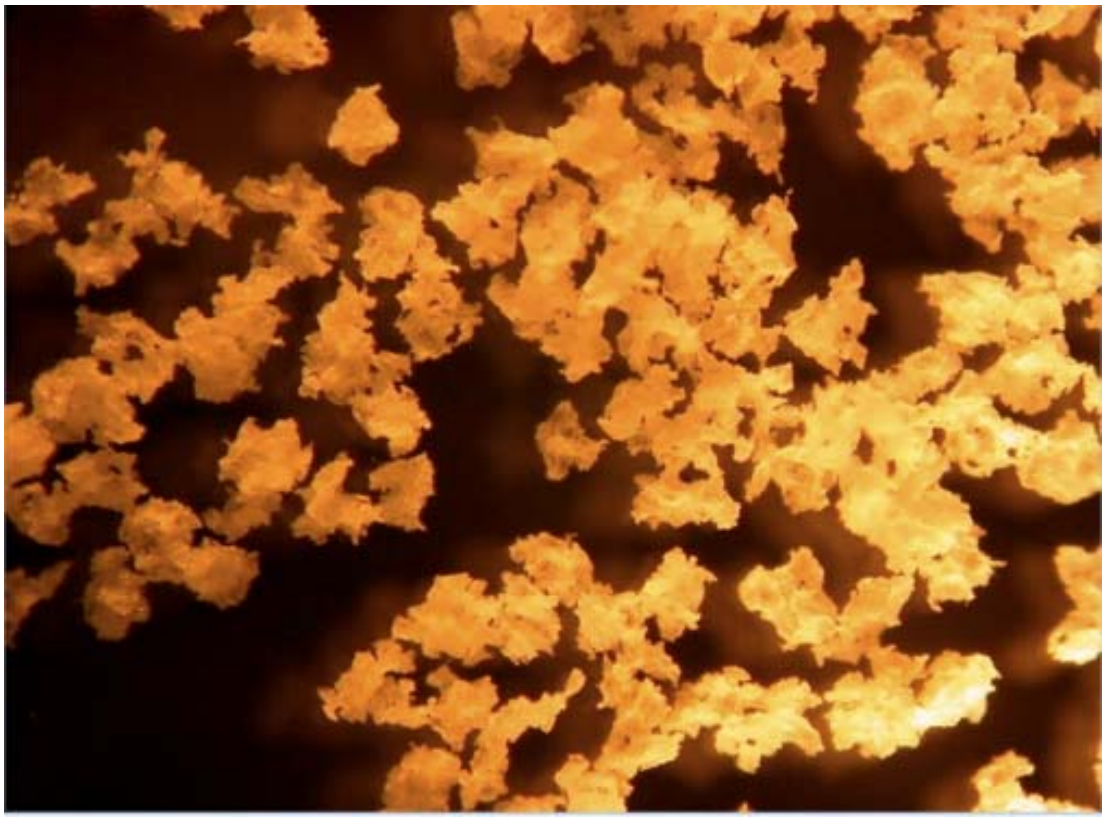

Figura 1 – Imagem ao microscópio de amostras de PVA não esférico, evidenciando a forma das partículas de aspecto "flocular" e superfície muito irregular

Nos últimos anos, são observadas várias referências ao uso de agentes de embolização esféricos, que são de uso mais fácil que os agentes não esféricos e se mostram mais efetivos em promover oclusão vascular (Dion et al., 1986; Wright et al., 1982). Devido à possibilidade de calibração dos tamanhos das partículas esféricas, que apresentam tamanhos definidos nas amostras, estas apresentam maior correspondência entre o diâmetro das partículas e os vasos alvos para a oclusão, o que torna o procedimento de embolização mais seguro e acurado (Beaujeux et al., 1996). Dentre vários agentes esféricos já produzidos e testados para uso médico, destaca-se o PVA esférico e o trisacryl (Fig 2).

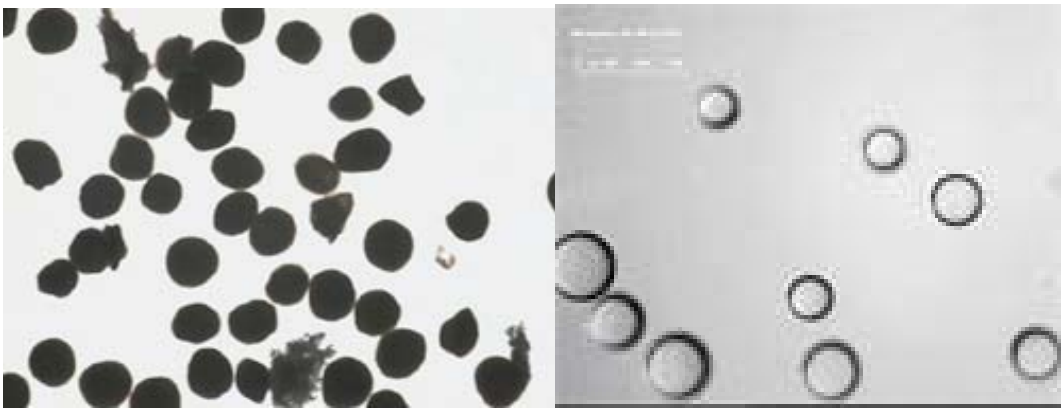

A- PVA esférico **B**- Trisacryl

Figura 2 – Imagem ao microscópio de amostras de PVA esférico (**A**) e de trisacryl (**B**), que apresentam formas arredondadas e regulares

Para associar as vantagens químicas do PVA e contornar as dificuldades físicas de irregularidades do PVA não esférico, foram realizados vários ensaios no programa de Engenharia Química da Cooperativa de Pesquisa em Engenharia (COPPE) da Universidade Federal do Rio de Janeiro (UFRJ). Foram utilizados mecanismos de iniciação alternativos, como por exemplo a aplicação de luz ionizante

ultravioleta (Yamamoto et al., 1990), o que resulta em novas rotas viáveis de síntese de PVA, para aplicação na embolização vascular. Também foram considerados procedimentos clássicos de polimerização do acetato de vinila (precursor do polivinil álcool) a quente, seguido de hidrólise via soluções básicas e etapas de purificação, além da polimerização do acetato de vinila a frio, em câmara de ultravioleta, com controle do teor de ramificações do poliacetato de vinila.

Dessa forma, desenvolveu-se uma nova partícula de "tecnologia nacional", composta de uma superfície de polivinil álcool e um núcleo de polivinil acetato (PVAc), de morfologia esférica, mais resistente à biodegradação, com menor utilização de reagentes e finalmente a um baixo custo de fabricação (Fig 3).

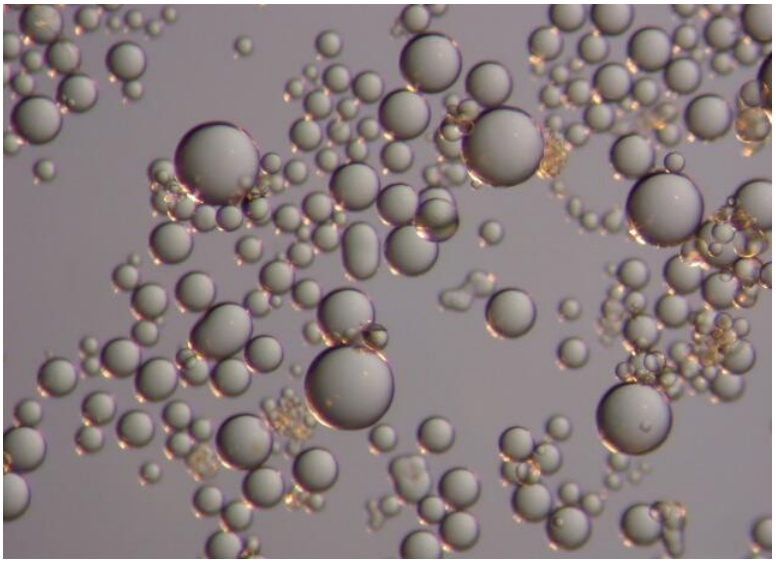

Figura 3 – Imagem ao microscópio de amostras de PVAc desenvolvidas pela COPPE/UFRJ que apresentam formas arredondadas e regulares

As vantagens de utilização dessas partículas – polivinil acetato recoberto com polivinil álcool (PVAc) –, são teóricas e necessitam comparação com materiais já existentes e de comprovada eficácia.

2- OBJETIVOS

Avaliar os efeitos da embolização arterial com trisacryl e PVAc em rins de coelhos albinos New Zealand quanto ao grau de:

- oclusão vascular;
- necrose da parede vascular;
- recanalização da luz vascular.

3- REVISÃO DA LITERATURA

A embolização terapêutica é praticada desde 1930, quando Brooks (1930), realizou a inserção de pedaços de músculo pela artéria carótida para embolizar uma fístula carótido-cavernosa. Hamby e Gardner (1933) também descrevem o manejo de fístulas e malformações arteriovenosas por acesso direto. Com o desenvolvimento de técnicas percutâneas, a embolização é estendida ao controle de hemorragias em várias regiões do corpo, desvascularização de tumores antes de cirurgias com o objetivo de reduzir a perda sanguínea intra-operatória. Atualmente as indicações para embolização de tumores incluem, o controle de hemorragia, redistribuição do suprimento sanguíneo para auxiliar na terapia de infusão intra-arterial de drogas, facilitação pré-operatória de ressecção devido à redução da vascularização e da perda sanguínea, inibição do crescimento tumoral, controle de dor e controle da produção hormonal tumoral.

O PVA tem sua primeira utilização endovascular para fechamento de defeitos cardíacos (PCA - persistência do canal arterial) por Portsmann et al[1]. (1971), apud Herrera et al. (1982) e Postsmann et al (1974). Tadavarthy et al. (1975) relatam o uso endovascular em animais e em pacientes e descrevem sua biocompatibilidade. Latchaw e Gold (1979) utilizam PVA para o tratamento de lesões neoplásicas da cabeça, pescoço e medula espinhal, relatando inúmeras vantagens em relação a outros materiais embólicos. Entretanto, as partículas de PVA não esférico apresentam forma irregular (Jack et al., 1985; Repa et al., 1989).

[1] Porstmann W, Wierny L, Warnke H, Gerstberger G, Romaniuk PA. Catheter closure of patent ductus arteriosis: 62 cases treated without thoracotomy. Radiol Clin N Amer. 1971; 9:203-18.

Muitas partículas de embolização são desenvolvidas e investigadas de forma experimental, por exemplo: gelatina (Co et al., 1983), albumina (Fujimoto et al., 1985), dextran (Wright et al., 1982; Dion et al., 1986), etil celulose (Kato et al., 1981; Hecquet, 1986), amido (Forsberg 1978), copolímero de poli-(D,L lactideo/glicosídeo) (Spenlehauer et al., 1989; Flandroy et al., 1990), cera (Raziel et al., 1980; Madoule et al., 1981; Benita et al., 1986), silicone (Longacre et al.,1972; Wright et al., 1982; Russel e Levy, 1987), polistireno (Wright et al., 1982; Sridbeck et al., 1984), polimetil-methacrilato (Rao et al., 1991), poli-(2-hidroxietil metacrilato) (Horak et al., 1986), Vilan 500 (Peregrim et al., 1984), e poliacrilonitrilo (Link et al., 1996).

Laurent et al. (1996) descrevem que o seguimento de alguns princípios é essencial para o desenvolvimento de materiais de embolização (partículas): primeiro, as partículas devem ser esféricas para permitir graduação acurada e ótima geometria na oclusão vascular. Partículas esféricas, as quais têm apenas uma única dimensão, podem ser calibradas por peneiras mais facilmente que as não esféricas, porque estas têm mais que uma dimensão. Segundo, as partículas devem ser de natureza inabsorvível com boa biocompatibilidade, e serem inertes, mas com características de superfície que permitam a adesão celular.

Nos últimos anos, o interesse dos pesquisadores na utilização de partículas esféricas aumentou, devido às propriedades destas serem mais vantajosas do que as não esféricas e várias partículas esféricas têm sido desenvolvidas e testadas (Laurent et al., 1996; Phadke et al., 2002; Osuga et al., 2002 ab; Khankan et al., 2004).

Dentre as partículas esféricas desenvolvidas, destaca-se o trisacryl, que é pesquisada na França desde 1994 e está incorporada à prática clínica diária (Laurent et al., 1996; Beaujeux et al., 1996), sendo utilizada atualmente em grande número de intervenções terapêuticas endovasculares.

Laurent et al (1996) avaliam *in vitro* a utilização de trisacryl para embolizações terapêuticas, com a intenção de obter um material não absorvível, com partículas calibradas em tamanhos definidos e feitas para o uso em suspensão apropriada para injeção por cateter. Em um estudo preliminar de 1989, Laurent relata o uso em animais do trisacryl, que se mostra eficiente como agente de oclusão vascular e biocompatível em cultura de células. Em 1996, Beaujeux descreve a utilização em pacientes com tumores de face, medula espinhal e malformações arteriovenosas (Beaujeux et al., 1996).

O trisacryl mostra propriedades interessantes em embolização, como a não agregação (Derdeyn et al., 1997), distribuição homogênea na vasculatura (Andrews et al., 2003) e, teoricamente por ser calibrado, permite ao radiologista intervencionista adaptar o calibre das microesferas para o tamanho do vaso a ser ocluído com maior acurácia ao atingir o alvo pretendido.

O primeiro relato do uso de polivinil acetato como agente de embolização foi feito por Peregrim et al. (1984). Sugawara et al. (1993), que o utilizaram em associação com etanol-estrógeno em embolização de rins de cães, e demonstraram que o polivinil acetato causa pouca reação parenquimatosa, tal como reação de corpo estranho, sugerem que ele é mais inerte biologicamente e estável quimicamente que os agentes líquidos utilizados naquele momento.

Mendes et al. (2005) fazem a primeira utilização desta nova partícula PVAc, e comparam com PVA não esférico em embolização de rins de coelho, com bom resultado histopatológico e efetividade do PVAc em relação ao PVA não esférico.

Recentemente, Gaudencio et al. (2008) relataram a primeira utilização clínica do PVAc, como preparo pré-operatório em três pacientes portadores de neoplasia renal, na intenção de diminuir o tamanho do tumor e prevenir complicações hemorrágicas durante o ato operatório. A embolização intra-arterial pré-operatória com esta nova partícula promove acentuada isquemia e facilita o procedimento cirúrgico.

3.1 – Agentes Embólicos

A escolha dos agentes de embolização depende do órgão alvo, do processo doença, do tamanho do vaso a ser ocluído e do planejamento terapêutico. Oclusão de grandes vasos necessita do uso de materiais, tais como espirais de platina ("coils") ou balões, e, a oclusão de pequenos vasos ou ablação tecidual são realizadas com partículas ou agentes líquidos (Patel e Soulen, 2006). As partículas podem ser de oclusão temporária ou permanente, sendo que os materiais em análise são partículas permanentes.

3.1.1 – Partículas Temporárias

Os principais agentes de embolização temporários são: a esponja de Gelatina (Gelfoan®), o colágeno microfibrilar (Avitene®) e microesferas de amido. A esponja de gelatina é a mais utilizada e causa oclusão vascular por mecanismo de

obstrução, indução de trombose e reação inflamatória na parede vascular. A gelatina absorve e permite a recanalização da artéria em dias ou semanas (Barth et al., 1977). Devido a não causar oclusão permanente, é utilizada em tratamento de lesões benignas como sangramentos (ex: trauma, úlcera péptica) ou em desvascularização temporária pré-ressecção cirúrgica para diminuir perda sanguínea.

3.1.2 – Partículas Permanentes

Dentre os agentes particulados de oclusão vascular permanentes, destacam-se o PVA, PVA esférico e o trisacryl e incluímos nesta classificação a partícula em estudo PVAc.

3.1.2.1 – PVA

O PVA (polivinil álcool) é uma esponja plástica inerte, biocompatível, que é fragmentada em partículas de dimensões graduadas de 45 a 1.180μm. Causa oclusão mecânica permanente do lúmen vascular com subsequente involução do trombo e organização por fibrina (Castaneda-Zuniga et al., 1978).

3.1.2.2 – PVA esférico

Combinação do conhecido PVA com o contorno esférico para melhor entrega por meio de cateteres, o que permite uma completa oclusão dos vasos alvos da embolização (Patel e Soulen, 2006).

3.1.2.3 – Trisacryl

São partículas esféricas, calibradas, hidrofílicas, biocompatíveis, não absorvíveis, produzidas de um polímero acrílico e impregnada por gelatina suína, que previnem a agregação dentro do lúmen do cateter e levam à oclusão dos vasos alvos da embolização (Laurent at al., 1996; Beaujeux et al., 1996).

3.1.2.4 – PVAc

Material em estudo neste trabalho, composto de uma superfície de polivinil álcool e um núcleo de polivinil acetato, de morfologia esférica, mais resistente à biodegradação (Peixoto et al., 2006).

4- MÉTODOS

4.1 – Local

A fase experimental da pesquisa foi realizada no serviço de Radiologia Vascular Intervencionista do INCOR (Instituto do Coração) e no Centro de Bioterismo da Faculdade de Medicina da Universidade de São Paulo (FMUSP) e a fase de análise dos resultados histopatológicos no Laboratório de Investigação Médica de Fisiopatologia Renal (LIM - 16) da FMUSP.

4.2 – Partículas embolizantes

PVAc (Polivinil acetato esférico recoberto com polivinil álcool): Produzida com a utilização de mecanismos de iniciação alternativos, por meio da polimerização do acetato de vinila a frio, em câmara de ultravioleta (Yamamoto et al., 1990), com controle do teor de ramificações do poliacetato de vinila (precursor do polivinil álcool), seguido de hidrólise via soluções básicas e etapas de purificação, o que resulta em uma partícula esférica, calibrada, biocompatível para uso endovascular. Este material foi produzido pela COPPE, segundo técnica publicada por Peixoto et al. 2006, e foi doado para utilização neste estudo, sendo utilizadas partículas de 100 a 300 μm.

Trisacryl (Embosphere®; BioSphere® Medical): Material já disponível comercialmente, foi adquirida com verba de pesquisa (FAPESP – Fundação de Amparo à Pesquisa do Estado de São Paulo) para utilização como material de comparação, escolhida devido a ser a partícula esférica de maior uso na época do estudo e com resultados conhecidos e comprovados. Foram utilizadas partículas de 100 a 300 μm.

4.3 – Animais

Cobaias: foram utilizadas 79 fêmeas de coelhos do tipo Albino New Zealand, com peso entre 2.300g e 3.200g, tendo ocorrido a perda de dois animais no pós-operatório imediato (24 horas) e outros dois animais com 48 horas, possivelmente devido ao estresse pós-cirúrgico, principalmente na fase inicial da pesquisa por conta da dificuldade no manejo do pós-operatório imediato e inexperiência na fase inicial desta pesquisa. Como estavam em fase inicial de seguimento, foram substituídos por outros sem perda nas análises estatísticas. Houve ainda a perda de dois animais por causas desconhecidas, nos grupos de PVAc 30 dias e trisacryl 90 dias, os quais não foram substituídos.

4.4 - Acomodação

Os animais foram mantidos no Centro de Bioterismo da Faculdade de Medicina da USP, em gaiolas individuais de 80x60x40cm, confeccionadas em dimensões especiais para este experimento e adquiridas com verba do projeto (Fig 4).

Figura 4 – Gaiolas adequadas para manutenção dos animais

4.5 - Translado

No dia do experimento, os animais eram pesados, retirados do biotério em gaiolas portáteis e transportados pelo técnico do biotério para a sala de angiografia no InCor.

4.6 - Grupos e Subgrupos

Os animais foram submetidos à cateterização do rim direito, 33 animais foram embolizados com trisacryl e 31 com PVAc, tendo sido excluídos quatro animais (três trisacryl e um PVAc) devido a óbito precoce. Estes grupos foram divididos em cinco subgrupos de seis animais e mantidos em cativeiro por períodos

pós-operatórios de 48 horas, cinco dias, dez dias, trinta dias e noventa dias. Também foi realizado um grupo de simulação (Sham), para controle da técnica de embolização, com 15 animais, no qual foi apenas injetado contraste na mesma quantidade dos grupos embolizados. O grupo de simulação foi dividido em cinco subgrupos de três animais, com períodos de tempo idênticos aos dos grupos embolizados. Em todos os animais, foram retirados os rins contralaterais, não manipulados, que serviram como grupo controle. (Tabela 1).

Tabela 1 – Grupos e subgrupos de animais (coelhos) submetidos à catetetização arterial renal e embolização com trisacryl ou PVAc e o grupo Sham, divididos por dias pós-embolização

Grupo de simulação SHAM (n=15)		Grupo trisacryl (n=30)		Grupo PVAc (n=30)	
Subgrupo	(n)	Subgrupo	(n)	Subgrupo	(n)
48 horas:	03	48 horas:	06	48 horas:	06
5 dias:	03	5 dias:	06	5 dias:	06
10 dias:	03	10 dias:	06	10 dias:	06
30 dias:	03	30 dias:	06	30 dias:	06
90 dias:	03	90 dias:	06	90 dias:	06

4.7 - Anestesia

Foi utilizado cloridrato de ketamina, na dose de 20mg/kg e xilazina, na dose de 2mg/kg, via intramuscular e cloridrato de lidocaína a 1% no local da incisão inguinal.

4.8 - Preparo da Cobaia e Técnica de Assepsia

Após a anestesia, o animal foi colocado em decúbito dorsal, com os quatro membros contidos de forma suave, sem hiperextensão ou rotação excessiva. Em seguida, foi realizada tricotomia da região inguinal direita, com posterior assepsia e antissepsia da região com digluconato de clorexidine, seguida da colocação de campos operatórios esterilizados (Fig 5).

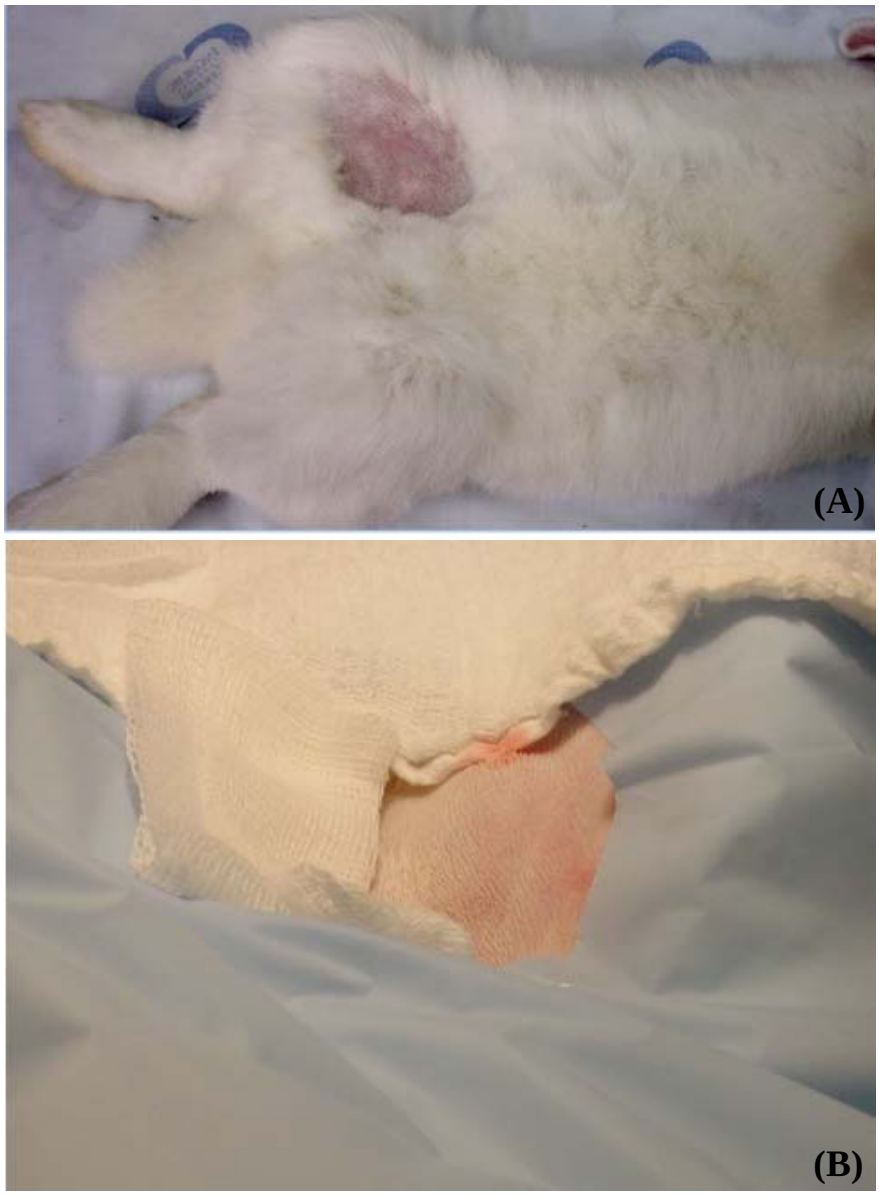

Figura 5 – **A** - Tricotomia da região inguinal direita do coelho. **B** - Assepsia e colocação de campos operatórios na região inguinal

4.9 - Procedimento Cirúrgico

Foi realizado acesso cirúrgico inguinal com identificação e reparo da artéria femoral direita por médico com experiência em técnica microcirúrgica e uso de lupa cirúrgica. Após a dissecção, puncionava-se a artéria com um cateter venoso periférico (Jelco®) 22G e canulava-se a mesma (Fig 6A). Através do acesso arterial introduzia-se um guia metálico reto (0,018″) e sobre ele um introdutor (bainha) pediátrico (4F) (Fig 6B) e, imediatamente após, hidratava-se o animal com 20 ml de soro fisiológico, seguida de heparinização plena na dose de 100 ui/kg, via arterial.

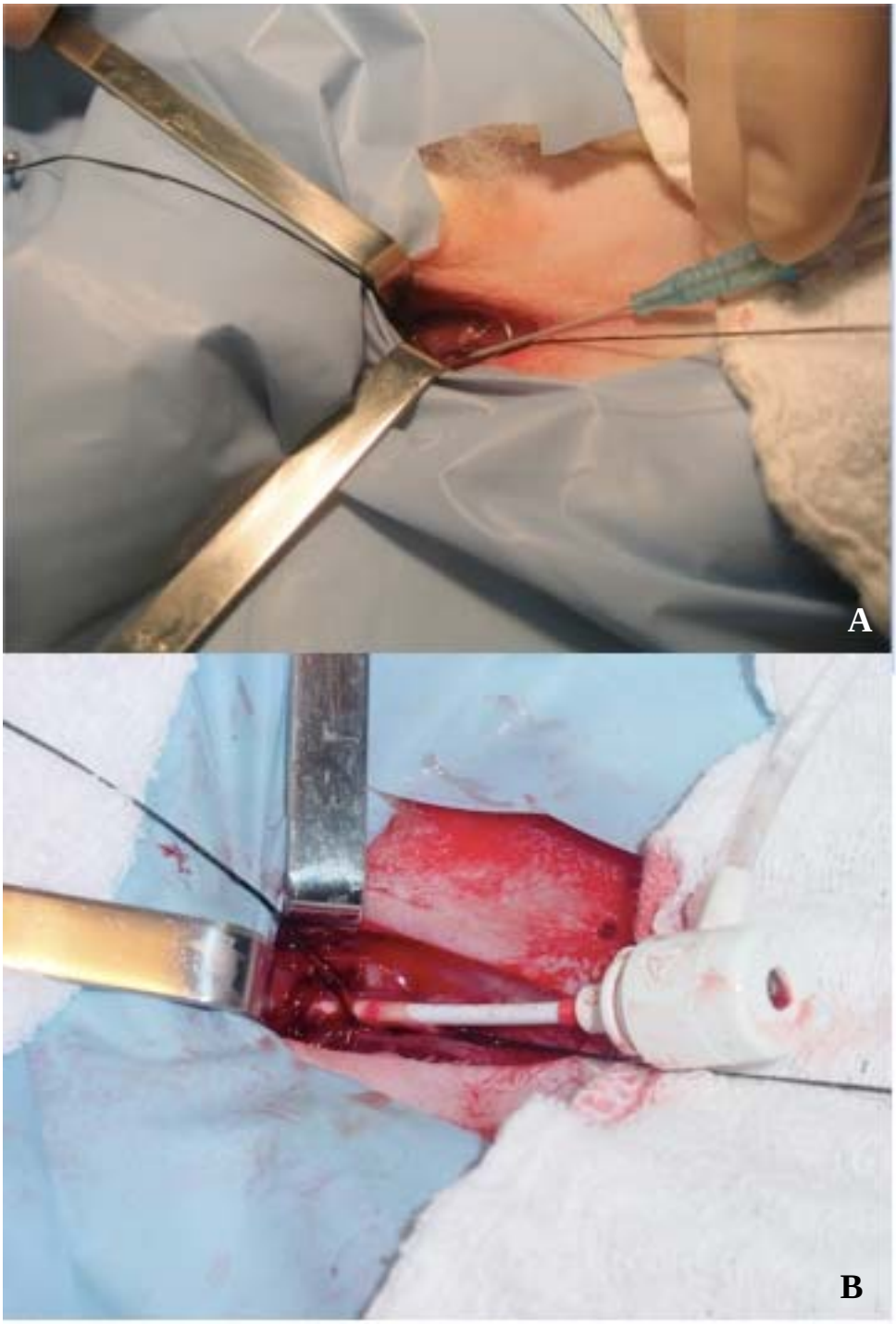

Figura 6 - **A**) Cateterização da artéria femoral direita com cateter venoso periférico Jelco® 22G. **B**) Introdução da bainha pediátrica (4F) para acesso arterial

Posteriormente, progredia-se um cateter angiográfico vertebral 4F (Cordis®) apoiado sobre fio-guia hidrofílico standard 0,035″ (Terumo®) para cateterização seletiva da artéria renal direita sob fluoroscopia. Em seguida, realizava-se estudo angiográfico renal pré-procedimento, avaliando a fase arterial, parenquimatosa e de retorno venoso (Fig 7). Injetava-se 01 ml de contraste iodado não iônico de baixa osmolaridade (Optiray®, Mallinckrodt) na velocidade de 1 ml por segundo por injeção manual, para aquisição das imagens em dois quadros por segundo durante oito segundos.

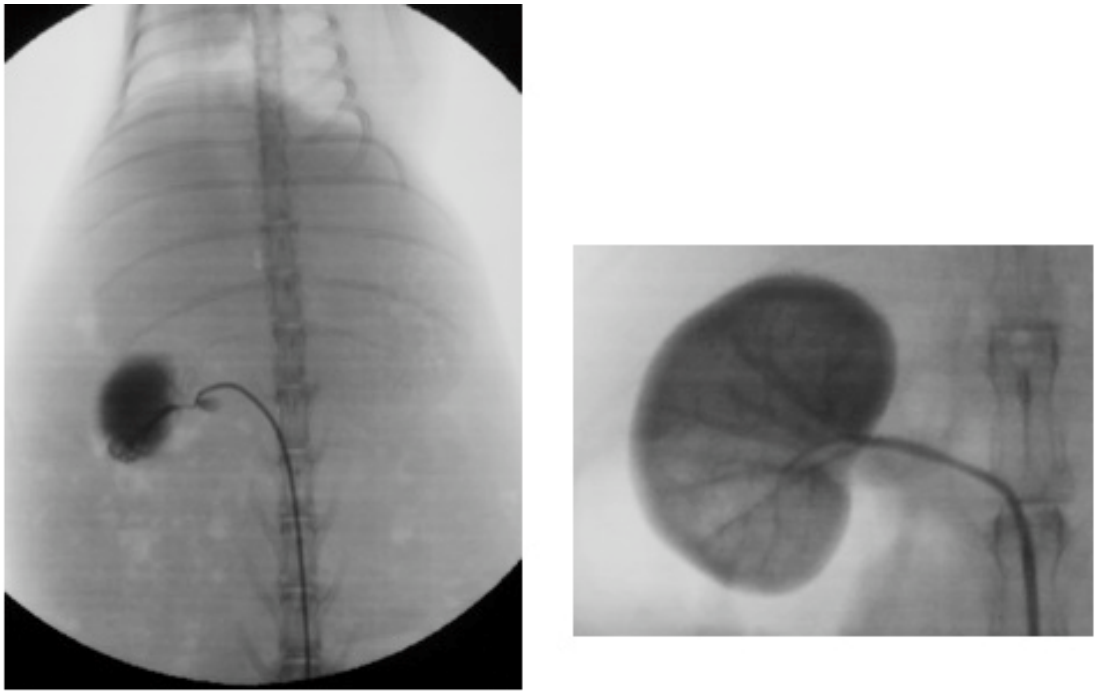

Figura 7 – Angiografia renal pré-embolização (fase parenquimatosa)

A seguir foi realizada embolização intra-arterial com trisacryl ou PVAc, de 100-300 μm, suspensas em solução 1:1 de soro fisiológico a 0,9% e contraste iodado não iônico (Optiray®-Malinckrot) (Fig 8). A injeção das partículas foi realizada lentamente e com controle por fluoroscopia para evitar eventuais refluxos na aorta até se obter estase de fluxo no tronco de artéria renal. A desvascularização do rim era confirmada com uma angiografia pós-embolização que não evidenciava opacificação do parênquima renal (Fig 9). O procedimento de injeção das partículas foi realizado por um médico neurorradiologista com experiência em embolização em humanos. As partículas foram injetadas com igual facilidade nos dois grupos e não houve entupimento de cateteres, nem dificuldade na utilização de ambas as partículas. No grupo Sham, os animais foram embolizados com 5 ml de solução salina, com a mesma técnica utilizada nos animais embolizados com agentes embolizantes.

Figura 8 – Partículas de trisacryl em suspensão em uma mistura de contraste iodado e soro fisiológico na proporção de 1:1

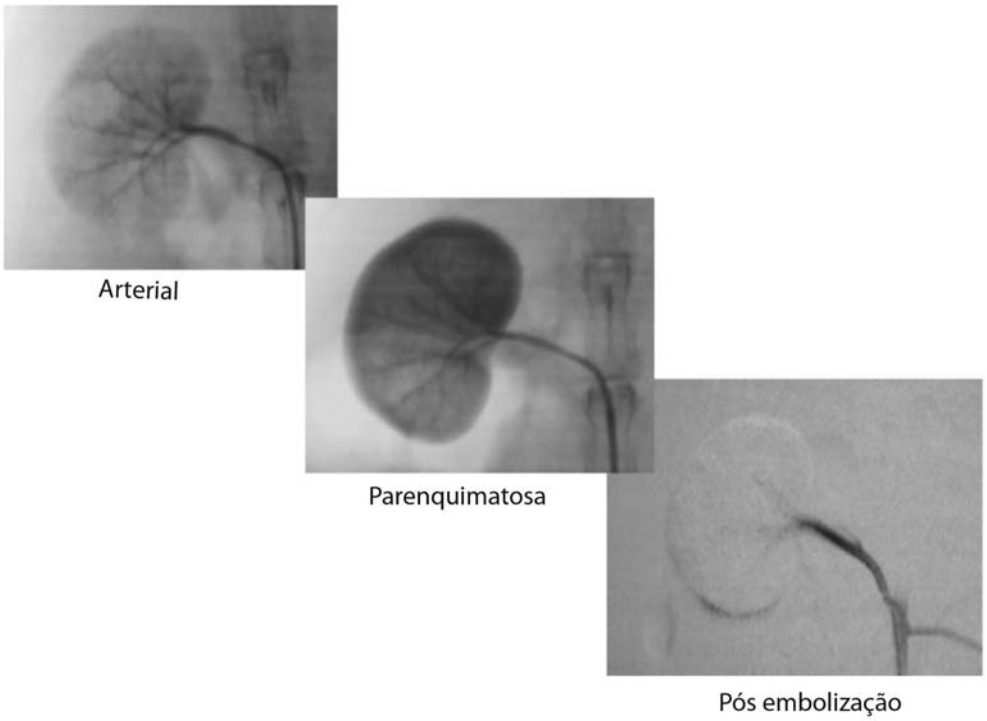

Figura 9 – Angiografia renal fase arterial e parenquimatosa pré-embolização e pós-embolização

Após a embolização, o cateter angiográfico era retirado e realizada ligadura proximal e distal da artéria femoral, revisão da hemostasia e fechamento da pele com sutura contínua, com fio monofilamentar 4-0 (Mononylon®), e administração de dipirona (1,0 ml) e penicilina em suspensão por via intramuscular.

Em todos os animais foi possível a realização do procedimento (angiografia/embolização) e não houve mortalidade per-operatória. Todos acordaram bem no pós-operatório, sem sinais de sofrimento, e foram encaminhados por transporte terrestre para o biotério.

4.10 – Seguimento, eutanásia e colheita das amostras

Os animais foram mantidos sob supervisão veterinária no serviço de bioterismo da FMUSP.

Após 12 horas, os animais eram submetidos à nova injeção de dipirona (1,0 ml) e penicilina em suspensão por via intramuscular. Observava-se a consciência, atividade, perfusão dos membros inferiores e se o animal havia se alimentado.

Após os períodos convencionados, os animais foram submetidos à eutanásia com injeção intravenosa de tiopental e cloreto de potássio, na veia marginal da orelha. Após o óbito, os rins (o embolizado e o contra-lateral) eram retirados imediatamente, mediante laparotomia mediana, os quais foram seccionados, ao meio no sentido longitudinal (coronal), fotografados lado a lado e imediatamente imersos e mantidos em solução de formaldeído a 10%.

Ocorreu a perda de dois animais no pós-operatório imediato (24 horas) e outros dois animais com 48 horas, possivelmente devido ao estresse pós-cirúrgico e dificuldade no manejo do pós-operatório imediato, associado à inexperiência na fase inicial desta pesquisa. Como estavam em fase inicial de seguimento, foram substituídos por outros sem perda nas análises estatísticas. Houve ainda a perda de dois animais por causas desconhecidas, nos grupos de PVAc 30 dias e trisacryl 90 dias, os quais não foram substituídos.

4.11 - Estudo histopatológico

O estudo histopatológico foi realizado no Laboratório de Investigação de Fisiopatologia Renal (LIM – 16) da FMUSP com microscopia óptica convencional. Fragmentos com cerca de 1,0 x 1,0 cm obtidos do rim embolizado e do contralateral, fixados em formol a 10%, foram desidratados em concentrações crescentes de álcool etílico, diafanizados em xilol e emblocados em parafina. Realizados cortes de 4μm de espessura e submetidos às técnicas de coloração pelos métodos de hematoxilina-eosina (HE) e tricrômico de Masson. As amostras foram correlacionadas com o número de dias após embolização em todos os grupos - Trisacryl (T), PVAc (P) e Grupo Sham – e avaliadas e classificadas de grau I a III, quanto ao grau de oclusão da luz vascular, necrose da parede vascular e recanalização da luz vascular.

Avaliação quanto ao grau de oclusão da luz vascular:

GRAU I – partículas raras, pouco ocluindo a luz vascular;

GRAU II - partículas mais numerosas, agregadas entre si e à parede vascular, ocluíndo parcialmente a luz;

GRAU III - partículas numerosas, agregadas entre si e à parede vascular e oclusão total da luz.

Avaliação quanto à necrose da parede vascular:

GRAU I - lesão de até 25% da parede dos vasos analisados;

GRAU II - lesão de até 50% da parede dos vasos analisados;

GRAU III – lesão de mais de 50% da parede dos vasos analisados.

Avaliação quanto à recanalização da luz vascular:

GRAU I ou DISCRETA - presença de poucas lacunas, de pequeno calibre;

GRAU II ou MODERADA – presença de lacunas mais numerosas e/ou de maior calibre;

GRAU II ou INTENSA – presença de lacunas numerosas, de maior calibre e com células sanguíneas na luz vascular.

A necrose isquêmica do parênquima foi avaliada porcentualmente em relação ao parênquima normal e correlacionada com o número de dias após embolização com trisacryl ou PVAc.

4.12 – Análise estatística

Foi utilizado um teste não-paramétrico: teste de Krukal-Wallis para comparação entre variáveis quantitativas com auxílio do software SPSS (Statistical Package for the Social Sciences), Versão 8.0, Illinois, Chicago, EUA, 1997, para análise dos dados. Significância estatística foi aceita para $P < 0,05$.

4.13 – Aprovação da Comissão de Ética para análise de projetos de pesquisas

Este trabalho foi aprovado pela COMISSÃO DE ÉTICA PARA ANÁLISE DE PROJETOS DE PESQUISA (CAPPesq) da Faculdade de Medicina da Universidade de São Paulo. Foram seguidas as orientações de proteção aos animais do Centro de Bioterismo da Faculdade de Medicina da Universidade de São Paulo, bem como as leis nacionais para uso de animais em laboratórios.

5 - RESULTADOS

5.1 – Análise Macroscópica renal

O estudo macroscópico dos rins embolizados mostrava, no grupo de 48 horas, palidez da superfície cortical subcapsular e ao corte, discreto apagamento dos limites córtico-medulares, associado à leve hiperemia da medular (fig 10). Tais alterações acentuaram-se proporcionalmente nos rins com cinco e dez dias de embolizados, com palidez da medular, até a completa perda dos limites córtico-medulares, quando comparados ao rins contralaterais utilizados como controle.

(**A**) (**B**)

Figura 10 – Macroscopia de rins no grupo de 48 horas, (**A**) PVAc e (**B**) Controle, evidenciando discreto apagamento dos limites córtico-medulares, associado à leve hiperemia da medular do rim A (PVAc)

Os rins com 30 dias após embolização, mostraram diminuição significativa do volume, mais acentuado nos animais submetidos à embolização com as partículas de PVAc (Fig 11). Os rins embolizados com trisacryl tiveram a superfície cortical externa e a superfície de corte com aspecto semelhante ao observado com 10 dias de embolização. Porém, nos rins embolizados com PVAc, a cortical externa mostrava depressões cicatriciais e a cápsula renal espessada e aderida. Ao corte notavam-se áreas homogêneas de aspecto cartilaginoso e outras serpiginosas amarelas, que se intensificaram nos rins de 90 dias embolizados por PVAc (Fig 12). Havia importante redução volumétrica do rim embolizado e áreas de calcificações.

Os rins dos animais do grupo Sham, não demonstraram modificações entre os rins embolizados e os contralaterais.

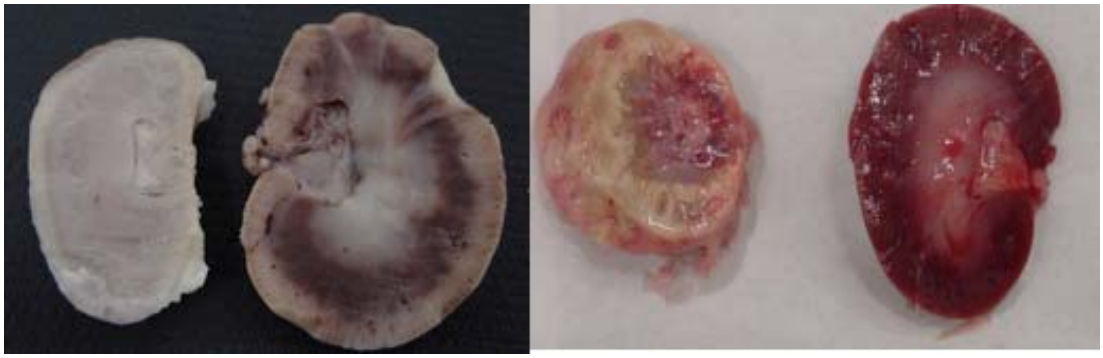

(**A**) (**B**)

Figura 11 – Macroscopia de rins embolizados e contralaterais no grupo de 30 dias (**A**) trisacryl e (**B**) PVAc, demonstrando diminuição significativa do volume nos rins embolizados, mais acentuado nos animais submetidos à embolização com as partículas de PVAc

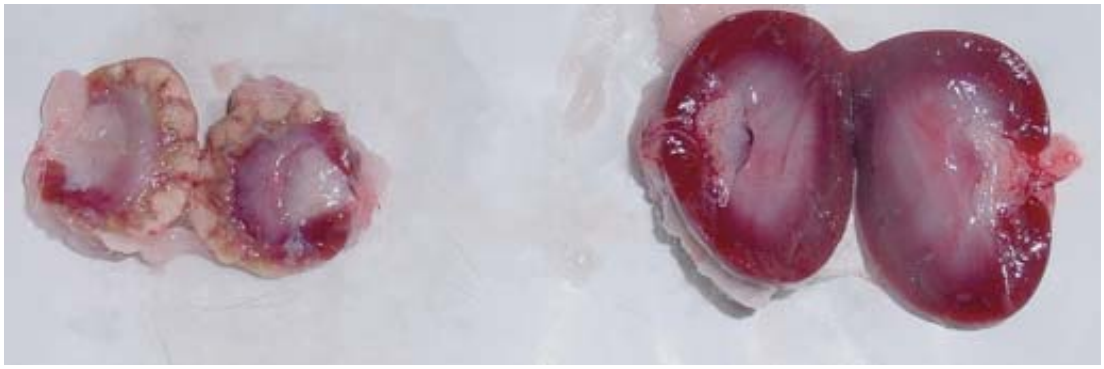

(**A**) (**B**)

Figura 12 – Fotografia macroscópica do rim direito embolizado (**A**) e contra-lateral (**B**) imediatamente após o sacrifício do animal (grupo de 90 dias após embolização - PVAc). São observadas depressões cicatriciais com importante redução volumétrica do rim embolizado (**A**).

5.2 - Estudo histopatológico

O estudo histológico do grupo de coelhos após 48 horas da embolização mostrou, quanto ao comportamento das partículas, que as do grupo de trisacryl (T) parecem ser flexíveis, exibindo com frequência um aspecto deformado (Fig 13). Já as partículas do grupo PVAc (P) apresentam um contorno esférico mais estável (Fig 14), ao manter contato direto com a parede vascular e circundadas por maior reação inflamatória, o que resultou em maior oclusão da luz vascular (p=0,1179). Este fato pôde ser observado também nos demais grupos e nota-se um aumento progressivo da taxa de oclusão nos grupos de cinco dias (p=0,0068) e dez dias (p=0,0037) (Tabela 2).

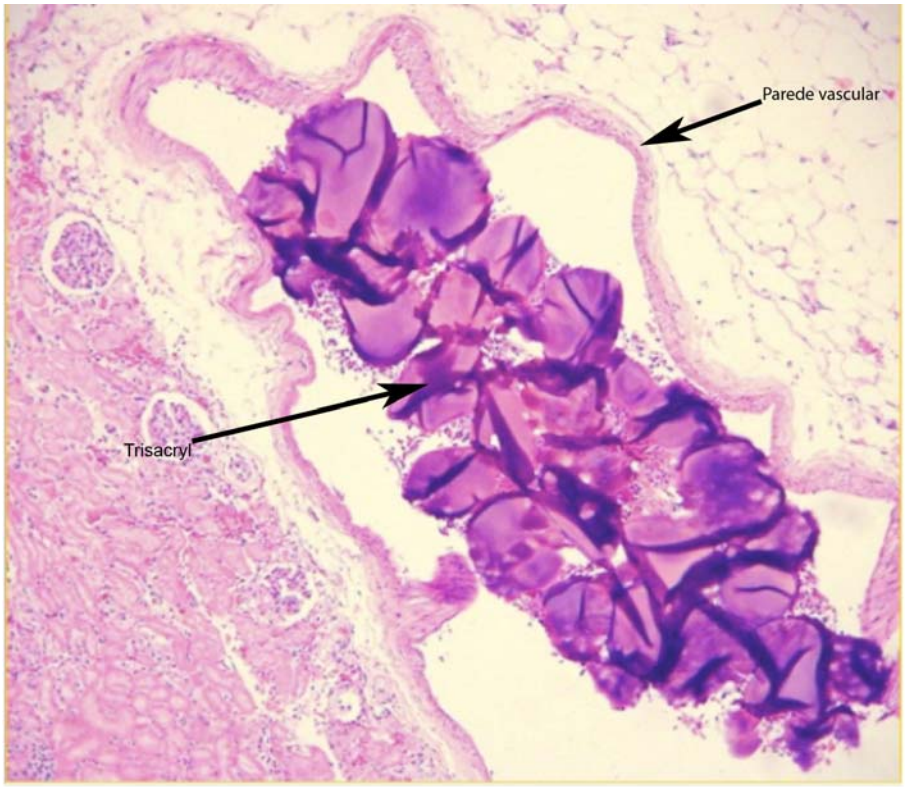

Figura 13 – Partículas de trisacryl deformadas e deixando espaços no interior do vaso. Coloração HE

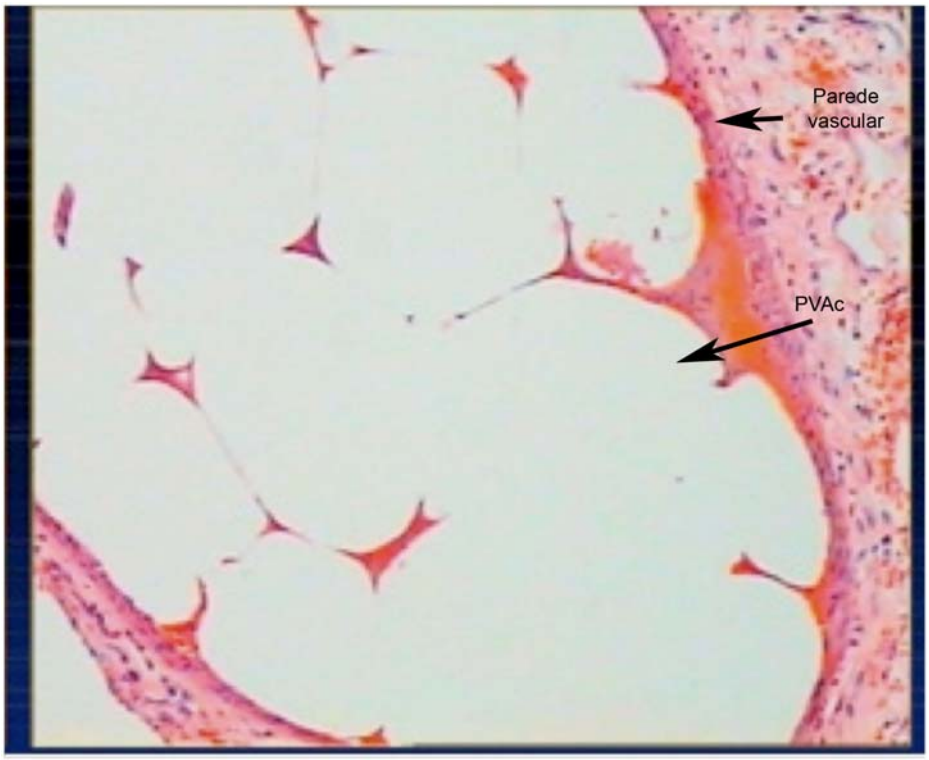

Figura 14 – Partículas de PVAc mantendo a forma e ocupando todos os espaços no interior do vaso. Coloração HE

Tabela 2 - Oclusão da luz vascular correlacionada com o número de dias após embolização com trisacryl (T) ou PVAc (P)

OCLUSÃO DA LUZ VASCULAR								
GRAU	48h		5D		10D		30D	
	T	P	T	P	T	P	T	P
	(n=6)	(n=6)	(n=6)	(n=6)	(n=6)	(n=6)	(n=6)	(n=5)
I	2	1	3	0	4	0	0	0
II	4	2	2	0	2	1	6	0
III	0	3	1	6	0	5	0	5
Valor-p (Kruskal-Wallis	p=0,1179		p=0,0068		p=0,0037		não se aplica.	

Em ambos os grupos, as partículas concentram-se com predominância nas artérias interlobares e arqueadas. Algumas partículas puderam ser observadas em artérias de menor calibre (interlobulares), principalmente no grupo trisacryl.

Nos dois grupos, houve lesões necrotizantes na parede dos vasos obstruídos. Essas lesões puderam ser observadas após 48 horas da embolização (p=0,027) e foram mais extensas no grupo de coelhos embolizados com partículas PVAc. Após dez dias, apenas os rins que receberam partículas PVAc ainda apresentaram necrose de parede vascular (Tabela 3) (Fig 15).

Tabela 3 - Necrose da parede vascular correlacionada ao número de dias após embolização com trisacryl (T) ou PVAc (P)

NECROSE DA PAREDE VASCULAR						
GRAU	48H		5D		10D	
	T	P	T	P	T	P
	(n=6)	(n=6)	(n=6)	(n=6)	(n=6)	(n=6)
I	5	1	0	0	0	3
II	1	5	4	2	0	2
III	0	0	2	4	0	1
Valor-p (Kruskal-Wallis)	p=0,027		p=0,2689		não se aplica	

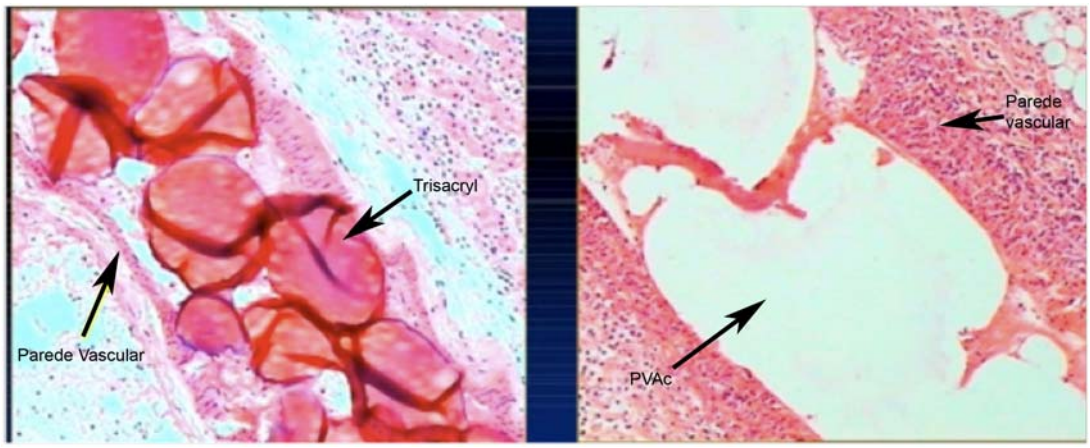

Trisacryl PVAc

Figura 15 – Cinco dias após embolização com trisacryl e PVAc observa-se necrose mais intensa da parede vascular embolizada com PVAc, caracterizada por desorganização tecidual e infiltrado inflamatório.

Dez dias após a embolização, todos os rins do grupo T apresentaram moderada (Grau II) ou intensa (Grau III) recanalização dos vasos obstruídos. Os rins do grupo P, no mesmo período, não apresentaram nenhum grau de recanalização em mais da metade dos rins estudados (p=0,32). Nos dois rins em que esteve presente, a recanalização foi discreta. Após trinta dias, ainda se observou predomínio de recanalização vascular nos coelhos embolizados com partículas trisacryl (p=0,4073) (Fig 16 e 17). Noventa dias depois da embolização, a recanalização pôde ser observada nos vasos renais de ambos os grupos (p=0,2352), sem diferenças significativas (Tabela 4).

Tabela 4 - Recanalização da luz vascular correlacionada ao número de dias após embolização com trisacryl (T) ou PVAc (P)

RECANALIZAÇÃO DA LUZ VASCULAR						
GRAU	10D		30D		90D	
	T	P	T	P	T	P
	(n=6)	(n=6)	(n=6)	(n=5)	(n=5)	(n=6)
0	0	4	0	1	0	0
I	0	2	0	3	0	2
II	3	0	2	1	3	2
III	3	0	4	0	2	2
Valor-p (Kruskal-Wallis)	p=0,32		p=0,4073		p=0,2352	



Figura 16 – Partículas de trisacryl trinta dias após embolização evidenciando áreas de recanalização (lacunas) da luz vascular e fibrose discreta. Coloração tricrômio de Masson

Figura 17 – Partículas de PVAc trinta dias após embolização: nota-se intensa fibrose e discreta recanalização (lacuna). Coloração tricrômio de Masson

Quanto ao parênquima renal, 48 horas após a embolização com as partículas, houve isquemia e infarto (necrose isquêmica) em praticamente toda a extensão do rim nos coelhos dos dois grupos (T e P).

Nos grupos sacrificados posteriormente, observaram-se lesões de isquemia e infarto em áreas maiores nos coelhos do grupo P, principalmente após trinta dias da embolização (tabela 5).

Tabela 5 - Porcentagem média de parênquima necrosado correlacionado com o número de dias após embolização com trisacryl (T) ou PVAc (P)

PARÊNQUIMA NECROSADO (%)		
	T	P
48H	100	99,2
5D	91,7	97,1
10D	76,7	93,3
30D	57,5	87,0
90D	81,0	70,8

Após noventa dias, todos os rins apresentaram aspectos semelhantes, caracterizados por fibrose generalizada e focos de calcificação distrófica.

Os rins dos animais do grupo Sham não demonstram modificações entre os rins embolizados e os contralaterais.

6 - DISCUSSÃO

O estudo que realizamos permitiu a criação de um modelo experimental em um animal pequeno (coelho) e com sobrevivência a longo prazo, obtendo-se o acesso arterial para pesquisas que envolvem o sistema vascular. Para isto, foi necessário um técnico com treinamento em microcirurgia e adaptação de instrumental adequado. O rim foi escolhido por ter sido usado historicamente como órgão alvo para avaliação de novos agentes de embolização (Peregrim et al., 1984; Link et al., 1996; Sugawara et al., 1993; Kwak et al., 2005) e por ser de vascularização terminal e de apresentação bilateral, o que favoreceu o estudo comparativo entre o rim embolizado e o contra-lateral, e ainda a manutenção das funções vitais para a preservação do animal vivo durante o tempo necessário para as observações desejadas.

O estudo do mecanismo de ação dos agentes embólicos disponíveis e o desenvolvimento de outros são as preocupações de diversas linhas de pesquisa internacionais para otimizar o sucesso terapêutico (Siskin et al., 2003). Entre as diversas substâncias utilizadas, as partículas de PVA são os agentes embólicos mais usados, com biocompatibilidade, eficácia e relativa permanência bem documentadas (Tadavarthy et al., 1975; Derdeyn et al., 1997). As partículas de PVA são partículas inertes que apresentam boa biocompatibilidade, elasticidade e resistência química a ácidos, bases e detergentes (Tadavasrthy et al., 1975; Castaneda-Zuniga et al., 1978).

Por não serem biodegradáveis, as partículas de PVA são utilizadas como material de embolização permanente e de acordo com Davidson e Terbrugge (1995), a fragmentação das partículas de PVA não é observada em tecidos obtidos de malformações arteriovenosas oito anos após serem embolizadas, o que confirma que

este material é quimicamente inerte. Outros pesquisadores, entretanto, relatam que as partículas de PVA não são regularmente observadas após embolização possivelmente devido à migração distal (Germano et al., 1992; White et al., 1997). Isto leva a acreditar que as partículas de PVA não esférico, atualmente disponíveis no mercado, são suscetíveis à degradação ao longo do tempo (biodegradabilidade), facilitando o que facilita a futura recanalização do leito vascular tratado (Jack et al., 1985).

O grau de penetração das partículas de PVA não esférico dentro do sistema vascular pode ser afetado por muitos fatores. Derdeyn et al., (1995) descrevem que o tamanho anunciado de uma partícula de PVA é primariamente em função do seu eixo intermediário, o qual é responsável pela habilidade da partícula atravessar os orifícios quadrados da peneira responsável pela separação da partícula de PVA não esférico por tamanhos, o que leva a não existir uma perfeita calibração destas partículas, apresentado tamanhos variados na amostra, além de apresentarem aumento do calibre quando em meio de contraste em comparação ao estado seco. Ou quando o diâmetro do vaso é pequeno para o diâmetro intermediário da partícula ela se acunha no vaso, levando a oclusão e trombose às vezes proximais, o que favorece a recanalização e a abertura de colaterais (Pelage et al., 2002).

Nos procedimentos de embolização com partículas não esféricas e irregulares, devido à ausência de calibração dessas partículas, pode haver dificuldade em atingir o alvo (Jack et al., 1985), além do risco de embolização involuntária de artérias pequenas e terminais por partículas pequenas (Lasjaunias 1980; Handa et al., 1980; Repa et al., 1989), bem como riscos de oclusão do microcateter ou proximal do vaso por partículas de grande tamanho ou aglomerados (Derdeyn et al., 1995 e 1997).

Com o intuito de contornar as características físicas inerentes às partículas de PVA não esférico comercialmente disponíveis, formas diferentes de uso são experimentadas e várias substâncias são criadas e testadas (Dion et al., 1986; Derdeyn et al., 1995 e 1997; Laurent et al., 1996; Siskin et al., 2003).

A forma irregular das partículas de PVA não esférico parece ser a causa da agregação e aglutinação das mesmas e, por este motivo, foram desenvolvidos agentes esféricos, dos quais o trisacryl é o mais utilizado e conhecido na literatura. Os agentes esféricos podem não ser associados com as características físicas das partículas floculares (Laurent et al., 1996; Pelage et al., 2000; Bendszus et al., 2000, Yamamoto et al., 2006).

As microesferas de trisacryl apresentam características desejáveis, são esféricas, de material não absorvível, calibradas, deformáveis e não se agregam (Laurent et al., 1996; Derdeyn et al., 1997). Por causa destas características, as microesferas de trisacryl penetram mais distal na rede vascular e são mais efetivas (Derdeyn et al., 1997) que as partículas de PVA não esféricas em embolizações pré-operatórias (Bendszus et al., 2000). Segundo Derdeyn et al., 1997 e Bendszus et al., 2000, o tamanho uniforme e a forma esférica do trisacryl, o possibilita penetrar profundamente nos vasos, sem atravessar os capilares.

Derdeyn et al. (1997), em estudo experimental comparativo entre as partículas de PVA não esférico e as partículas microesféricas revestidas com colágeno de mesmo tamanho (trisacryl), observam diferença significativa no grau de penetração das partículas. Enquanto as partículas de PVA não esférico frequentemente se agregavam na artéria faríngea ascendente de porcos, as partículas

microesféricas atingiam e ultrapassavam a microcirculação. Estes autores atribuem esta diferença, às características das partículas microesféricas que apresentam superfície lisa e hidrofílica, deformável e não se agregam. Referem ainda que estas características sejam responsáveis pela facilidade na injeção das partículas microesféricas, pela ausência de acúmulo central e oclusão do cateter. Entretanto, em lesões com evidências de comunicação arteriovenosa, pode ocorrer passagem de partículas microesféricas através da lesão e promover embolização pulmonar (Derdeyn et al., 1997).

Laurent et al. (2006), comparam a utilização de trisacryl e PVA esférico, avaliando a localização histológica das partículas, sendo que as partículas de PVA esférico estão localizadas mais distalmente que as partículas de trisacryl.

Beaujeux et al. (1996) notam que as partículas microesféricas devem ser utilizadas em tamanhos maiores que o previsto para se ocluir completamente um vaso durante uma embolização e atribuem esta necessidade ao fato que a escolha inicial por um determinado tamanho de partícula era baseado na experiência da equipe médica com as partículas de PVA não esférico, sendo também relatado por Pelage et al. (2002) e Siskin et al. (2003).

Partículas calibradas esféricas, como as de trisacryl, penetram em vasos de menor calibre mais facilmente que as partículas de PVA não esférico, mas apesar disto Pelage et al. (2002) observam que partículas pequenas de trisacryl são associadas com menor grau de necrose que as de mesmo tamanho de PVA, mas que as partículas de trisacryl são mais efetivas em oclusão distal e com alvo definido. Este fato também é relatado por Yamamoto et al. (2006), que demonstram que as

partículas de PVA não esférico agregam em vasos maiores que o tamanho da partícula individual, enquanto o trisacryl não agrega e oclui vasos do mesmo calibre que as partículas individuais. Não se nota fluxo periférico à região embolizada com trisacryl, ao contrário do que ocorre nas embolizações realizadas com PVA não esférico.

Andrews e Binkert (2003) observam, em modelos renais de suínos, que a embolização com trisacryl leva à redução mais rápida no fluxo arterial que o PVA não esférico.

Wakhloo et al., (1993), relatam que pequenas partículas (50-150 μm) são mais efetivas em desvascularização pré-operatória de meningeomas que as partículas maiores (150-300 μm) e que este efeito é devido à penetração mais distal das pequenas partículas. Entretanto, outros autores reportam a ocorrência de paralisia facial após embolização da artéria carótida externa com partículas pequenas e atribuem à passagem das pequenas partículas através de anastomoses entre a artéria carótida externa e a artéria carótida interna (Handa et al., 1980; Lasjaunias 1980), ou pela oclusão da "vasa nervorum" do nervo craniano (Lasjaunias 1981), o que parece mais provável.

Existe uma correlação direta entre o tamanho das partículas de trisacryl utilizadas na embolização e o diâmetro do vaso a ser ocluído (Laurent et al., 2004). Esta correlação confirma a possibilidade que os vasos podem ser ocluídos precisamente dependendo da necessidade, para isto é necessária a utilização de partículas calibradas de tamanho e formas exatas.

A falência da desvascularização total dos tumores pode afetar a resposta clínica de longo prazo e pode levar a aumento na taxa de recorrência das lesões (Marret et al., 2003). Há uma variedade de razões para falha nas embolizações, incluindo espasmo arterial ou restrição do fluxo, aglomeração proximal das partículas e embolização insuficiente (insuficiente número ou volume de partículas utilizadas) (Marret et al., 2003). Aglomeração de partículas não esféricas pode levar a obstrução do microcateter e a oclusão arterial em nível não controlado (Barr et al., 1998).

Embolizações arteriais distais apresentam um alto índice de necrose tecidual pois reduzem a possibilidade de reconstituição de colaterais no território vascular ocluído, o que é desejável na terapia de tumores e malformações arteriovenosas (Choe et al., 1997).

O sucesso das partículas de PVA, associado ao benefício da configuração esférica, levou ao desenvolvimento de agentes de embolização esféricos constituídos de PVA, ou seja, PVA esférico.

Siskim et al. (2003) relatam em avaliação histológica que as partículas de PVA esféricas se concentram em artérias segmentares do hilo renal e artérias arqueadas, e que em vários cortes raras partículas de PVA esférico são vistas em pequenos ramos interlobulares no córtex, enquanto as partículas de PVA não esférico e trisacryl também se concentram em ramos segmentares e em artérias arqueadas, mas nenhum material embólico é visto em ramos corticais. Estes achados confirmam a tendência das partículas não esféricas de se agregarem e das partículas esféricas por oclusões distais em pequenos vasos e suportam a prática clínica de uso de agentes

esféricos em tamanhos maiores que os anteriormente utilizados em aplicações similares com partículas não esféricas (Siskim et al., 2003).

Siskin et al. (2008) comparam o grau de infarto em leiomioma após embolização com trisacryl e PVA esférico, e relatam maior grau de infarto tumoral no grupo tratado com trisacryl.

Os ensaios realizados na COPPE/UFRJ permitiram a confecção de um agente embólico inerte, composto de uma fina superfície de PVA e um núcleo de PVAc, com morfologia esférica, não hidrossolúvel e consequentemente mais resistente à biodegradação e com apresentações em variados tamanhos. As partículas de PVAc foram uniformemente esféricas e com superfícies lisas em todas as amostras avaliadas e nos diferentes diâmetros produzidos (Peixoto et al., 2006). Devido a estas características, as partículas de PVAc não entupiram nenhum cateter durante o experimento e subjetivamente as partículas de PVAc não apresentaram diferença no modo como foram injetados em comparação ao grupo de partículas de trisacryl.

Neste estudo, as partículas (PVAc e trisacryl) concentraram-se predominantemente nas artérias interlobares e arqueadas. Algumas partículas puderam ser observadas em artérias de menor calibre (interlobulares), principalmente no grupo trisacryl.

Os efeitos histológicos do PVA em embolização são descritos por vários autores, que descrevem reações inflamatórias e de corpo estranho com necrose da parede vascular e trombose (Castaneda-Zuniga et al., 1978; Germano et al., 1992; Link et al., 1996). A angionecrose tende a ser localizada nos locais onde as partículas fazem contato com a parede vascular e pode ser atribuída à resposta inflamatória

perivascular (Tomashefski et al., 1988; Link et al., 1996), o que leva a acreditar que a melhor resposta inflamatória no grupo PVAc ocorreu devido à melhor adaptação entre estas e o vaso, com maior contato com a parede vascular.

Mendes et al. (2005) analisam comparativamente partículas de PVA e de PVAc, em estudo realizado na UFRJ, e sugerem que a partícula de PVAc é um agente embólico efetivo, de fácil utilização e alcança segmentos arteriais mais distais que as partículas de PVA não esférico, o que levou a maior reação inflamatória, fibrose e redução significativa do volume do órgão. Neste trabalho, o autor acompanhou os animais por período não superior a 30 dias, não sendo possível avaliar a recanalização a longo prazo e utilizou como comparação ao PVAc, partículas floculares (PVA não esférico), que apresentam propriedades diferentes das esféricas, com menor capacidade de penetração. O nosso estudo visou comparar o PVAc com outro material esférico (trisacryl), com características físicas semelhantes e menor probabilidade de apresentar resultados discordantes.

Gaudencio et al. (2008) publicam o primeiro uso do PVAc em humanos, utilizando o PVAc em embolização pré-operatória em três pacientes portadores de neoplasia renal, o que ocasionou acentuada isquemia em todo o tecido tumoral facilitando o procedimento cirúrgico. Além disso, as partículas mostram ser efetivas e de simples utilização.

A duração da oclusão vascular é variável e está relacionada à organização do trombo e resolução do processo inflamatório (Tomashefski et al., 1988), sendo a recanalização atribuída à reabsorção do trombo, angiogênese (Germano et al., 1992) e a abertura de anastomoses intratumorais (Bendszus et al., 2000). Siskin et al.

(2003), relatam que em rins embolizados com PVA não esférico, a percentagem de trombos nas oclusões aumentam de 11 a 62% em 28 dias, em rins embolizados com agentes esféricos a oclusão consiste exclusivamente ou predominantemente de agentes embólicos.

Neste estudo, ambos os grupos (T e P) mostraram-se efetivos ao promover isquemia dos rins embolizados, evoluindo para fibrose do órgão e redução do diâmetro longitudinal. As partículas de trisacryl pareceram mais flexíveis e exibiram frequentemente um aspecto deformado, enquanto as partículas de PVAc mostraram-se mais estáveis com preservação da sua forma. As embolizações renais com PVAc promoveram maior oclusão da luz vascular, observado em todos os grupos (com diferença significativa nos grupos de cinco e dez dias pós-embolização em favor do PVAc). Este fato levou a lesões necrotizantes nas paredes destes vasos, as quais puderam ser observadas até em fase precoce (48 horas – diferença significante), sendo mais extensas neste grupo que no embolizado por trisacryl.

Outro fato observado foi a recanalização dos vasos ocluídos embolizados com trisacryl, a qual já estava presente, em grande número, nos rins do grupo de 10 dias após embolização. Os animais do grupo PVAc, no mesmo período, não apresentaram nenhum grau de recanalização em mais da metade dos coelhos estudados. Mesmo após trinta dias, ainda havia predomínio da recanalização vascular nos coelhos embolizados com partículas trisacryl, o que levou a supor que a recanalização mais intensa ocorrida no grupo trisacryl seja por causa da maior porcentagem de parênquima preservado deste grupo, apesar de não se ter demonstrado diferença estatística significante.

Em ambos os grupos, os agentes (trisacryl e PVAc) foram efetivos ao promover grande isquemia dos rins, com subsequentes fases inflamatórias aguda e crônica, evoluindo posteriormente para fibrose do órgão. Ressalva-se uma observação de que as partículas quando não promovem oclusão e não mantém contacto com a superfície endotelial, também não promovem reação inflamatória, ou seja, são inertes.

Na avaliação histológica, observou-se que as partículas de PVAc apresentaram melhor adaptação entre elas e o vaso, o que diminui os espaços para serem preenchidos por sangue, sendo então, a quantidade de sangue nos espaços em pequena quantidade, não suficiente para favorecer a recanalização do vaso.

A reação inflamatória promovida com a oclusão do vaso pelas partículas de PVAc ocorreu em vasos mais distais e foi mais intensa do que com as partículas de trisacryl, promovendo crescimento celular para dentro da luz do vaso, com consequente fibrose deste, o que dificulta qualquer chance de recanalização do vaso.

Os dados experimentais, obtidos com este estudo, sugeriram que o PVAc seja um agente embólico efetivo, de fácil uso por meio de cateteres, com características esféricas que evitam a aglutinação das partículas, alcançando segmentos arteriais distais e com isto promove oclusão vascular, levando à isquemia e fibrose mais intensas e redução importante de volume do órgão embolizado.

6.1 – Considerações finais

O material em questão - PVAc - foi analisado quanto à citotoxicidade, pirogenicidade, toxicidade e potencial cancerígeno, e foi aprovado pela UFRJ para encaminhamento à Comissão de Ética. No Hospital das Clínicas da FMUSP foi obtida a autorização para uso em humanos após análise dos referidos testes e do trabalho experimental ora relatado. Foi permitido assim que se desenvolva no País um produto para radiologia intervencionista com patente totalmente nacional. Já foram iniciados os testes em humanos (Gaudencio et al., 2008), o que permite, em um futuro breve, a sua distribuição e uso em larga escala.

7 - CONCLUSÕES

As partículas de PVAc apresentaram maior grau de penetração vascular, com oclusão de vasos mais distais e de forma mais intensa do que as partículas de trisacryl.

Ambos os agentes (trisacryl e PVAc), individualmente, mostraram-se efetivos ao promover lesão necrotizante da parede dos vasos ocluídos e isquemia dos rins embolizados, que evoluiu para fibrose do órgão e redução do diâmetro longitudinal.

O grupo embolizado com partículas de PVAc apresentou taxa de recanalização menor que o grupo embolizado com trisacryl, apesar de não se ter demonstrado diferença estatística significante.

8 - REFERÊNCIAS

Andrews R, Binkert CA. Relative rates of blood flow reduction during transcatheter arterial embolization with tris-acryl gelatin microspheres or polyvinyl alcohol: quantitative comparison in a swine model. J Vasc Interv Radiol. 2003; 14:1311-6.

Barr JD, Lemley TJ, Petrochko CN. Polyvinyl alcohol foam particle sizes and concenttrations injectable through microcateters. J Vasc Interv Radiol. 1998; 9:113-8.

Barth KH, Strandeberg JD, White RI Jr. Long-term follow-up of transcatheter embolization with autologous clot, oxycel, and gelfoam in domestic swine. Invest Radiol. 1977; 12:273-8.

Beaujeux R, Laurent A, Wassef M, Casasco A, Gobin YP, Aymard A, Rufenacht D, Merland JJ. Trisacryl gelatin microspheres for therapeutic embolization, II: Preliminary clinical evaluation in tumors and arteriovenous malformations. AJNR Am. J. Neuroradiol. 1996; 17:541-8.

Bendszus M, Klein R, Burger R, Warmuth-Metz M, Hofmann E, Solymosi L. Efficacy of trisacryl gelatin microspheres versus polyvinyl alcohol particles in the preoperative embolization of meningiomas. AJNR Am J Neuroradiol 2000; 21:255-61.

Benita S, Zouai O, Benoit JP. 5-Fluorouracil carnauba wax microspheres for chemoembolization: an in vitro evaluation. J Pharm Sci. 1986; 75(9):847-51.

Brooks B. The treatment of traumatic arterio-venous fistula. Southern Med J. 1930; 23:100-6.

Castaneda-Zuniga WR, Sanchez R, Amplatz K. Experimental observations on short and long term effects of arterial occlusion with Ivalon. Radiology. 1978; 126:783-5.

Choe DH, Han MH, Kang GH. et al. An experimental study of embolic effect acoording to infusion rate and concentration of suspension in transarterial particulate embolization. Invest. Radiol. 1997; 32:260-7.

Co CS, Yashiro N, Iio M, Mukoyama Y. Gelatin gel beads as an embolic agent. Radiat Med. 1983; 1:268-73.

Davidson GS, Terbrugge KG. Histologic long-term follow-up after embolization with polivinyl alcohol particles. AJNR AM J Neuroradiol. 1995; 16: 843-6.

Derdeyn CP, Moran CJ, Cross DT, Dietrich HH, Dacey Jr RG. Polyvinyl alcohol particle size and suspension characteristics. AJNR Am. J. Neuroradiol. 1995; 16:1335-43.

Derdeyn CP, Graves VB, Salamat MS, Rappe A, Collagen-coated acrylic microspheres for embolotherapy: in vivo and in vitro characteristics. AJNR Am. J. Neuroradiol. 1997; 18:647-53.

Dion JE, Rankin RN, Viñuela F, Fox AJ, Wallace AC, Mervart M. Dextran microspheres embolization: experimental and clinical experience with radiologic-pathologic correlation. Radiology 1986; 160:717-21.

Flandroy P, Grandfils C, Collignon J, Thibaut A, Nihant N, Barbette S, Jerome R, Teyssie Ph. (D, L) polyactide micro- spheres as embolic agent. Neuroradiology. 1990; 32:311-5.

Forsberg JO. Transient blood flow reduction induced by intra-arterial injection of degradable starch microspheres. Acta Chir Scand. 1978; 144:275-81.

Fujimoto S, Miyazaki M, Endoh F, Takahashi O, Okui K, Morimoto Y. Biodegradable mitomycin C microspheres given intra-arterial for inoperable hepatic cancer. Cancer. 1985; 56:2404-10.

Gaudencio E, Miranda LC, Matias VAC, Fonseca JLT, Chagas VLA, Rocha FLD. Embolização pré operatória de tumores renais com micropartículas esféricas de tecnologia nacional. (Spherus®-First Line Brasil). Rev Col Bras Cir. 2008; 35:51-5.

Germano IM, Davis RL, Wilson CB, Hieshima GB. Histopathological follow-up study of 66 cerebral arteriovenous malformation after therapeutic embolization with polyvinyl alcohol. J Neurosurg. 1992; 76:607-14.

Hamby WB, Gardner WI. Treatment of pulsating exophthalmus with report of two cases. Arch Surg. 1933; 37:676-80.

Handa J, Nakasu S, Matsuda I. Facial nerve palsy following therapeutic embolization. Surg Neurol 1980;14:377–380.

Hecquet B, Depadt G, Fournier CH, Meynadier J. Uptake enhancement of platinum in the dog kidney by microencapsulation of cisplatin and local injection. Anticancer Res. 1986; 6:65-9.

Herrera M, Joseph R, Kotula F, Rusnak B, Castaneda-Zuniga WR, Amplatz K. Ivalon Shavings: Technical considerations of a new embolic agent. Radilogy. 1982; 144: 638:40.

Horák D, Svec F, Kálal J, Gumargalieva K, Adamyan A, Skuba N, Titova M, Trostenyuk N. . Hydrogels in endovascular embolization. I. Spherical particles of poly(2-hydroxyethyl methacrylate) and their medico-biological properties. Biomaterials. 1986; 7:188-92.

Hristov H, Kostov D, Vladova D. Topographical anatomy of some abdominal organs in rabbits. Trakia Journal of Sciences. 2006; 4:7-10.

Jack Jr. CR, Forbes G, Dewanjee MK, Brown ML and F Earnest 4th et al. Polyvinyl alcohol sponge for embolotherapy: Particle size and morphology. AJNR Am. J. Neuroradiol. 1985; 6:595-7.

Kato T, Nemoto R, Mori H, Takahashi M, Harada M. Arterial chemoembolization with mitomycin C microcapsules in the treatment of primary or secondary carcinoma of the kidney, liver, bone and intrapelvic organs. Câncer. 1981; 48:674-80.

Kerber CW, Bank WO, Horton JA. Polyvinyl alcohol foam: prepackaged emboli for therapeutic embolization. Am. J. Roentgenol. 1978; 130:1193-4.

Khankan AA, Osuga K, Hori S, Morii E, Murakami T, Nakamura H. Embolic effects of superabsorbent polymer microspheres in rabbit renal model: comparison with tris-acryl gelatin microspheres and polyvinyl alcohol. Radiat Med. 2004; 22:384-90.

Kwak BK, Shim HJ, Han S, Park ES. Chitin-based embolic materials in the renal artery of rabbits: Pathologic evaluation of an absorbable particulate agent. Radiology. 2005; 236:151-8.

Lasjaunias P. Nasopharyngeal angiofibromas: hazards of embolization. Radiology 1980;136:119-23.

Lasjanias P. Craniofacial and upper cervical arteries: functional, clinical and angiografic aspects. Baltimore: Williams & Wilkins; 1981.

Latchaw RE, Gold LH. Polyvinyl foam embolization of vascular and neoplastic lesions of head, neck and spine. Radiology, 1979; 131:669-79.

Laurent A, Wassef M, Drouet L, Pignaud G, Meland JJ. Histology of several embolic materials and of a new spheric adhesive material. Innov Tech Biol Med 1989; 10:357-66.

Laurent A, Beaujeux R, Wassef M, Rüfenacht D, Boschetti E, Merland JJ. Trisacryl gelatin microspheres for therapeutic embolization, I: development and in-vitro evaluation. AJNR Am J Neuroradiol 1996; 17:533-40.

Laurent A, Wassef M, Chapot R, Houdart E, Merland JJ. Location of vessel occlusion of calibrated tris-acryl gelatin microspheres for tumor and arteriovenous malformation embolization. J Vasc Interv Radiol. 2004; 15(5):491-6.

Laurent A, Wassef M, Saint Maurice JP, Namur J, Pelage JP, Seron A, Chapot R, Merland JJ. Arterial distribution of calibrated tris-acryl gelatin and polyvinyl alcohol microspheres in a sheep kidney model. Invest Radiol. 2006; 41(1): 8-14.

Link DP, Strandberg JD, Virmani R, Blashka K, Mourtada F, Samphilipo MA. Histopathologic appearance of arterial occlusions with hydrogel and polyvinyl alcohol embolic material in domestic swine. J Vasc Interv Radiol. 1996; 7:897-905.

Longacre JJ, Benton C, Unterthiner RA. Treatment of facial hemangioma by intravascular embolization with silicone spheres: case report. Plast Reconstr Surg. 1972; 50:618-21.

Madoule P, Trampont P, Doyon D, Quillard J, Puisieux F. A study in dogs of micropellets for use in angiographic therapeutic procedures (in French). J Radiol. 1981; 62:457-62.

Marret H, Alonso AM, Cottier JP, Tranquart F, Herbreteau D, Body G. Leiomyoma recurrence after uterine artery embolization. J Vasc Interv Radiol. 2003; 14:1395-9.

Mendes WDS, Chagas VLA, Pinto JC, Caldas JG, Espinosa G. Estudo comparativo da reação inflamatória renal entre álcool de polivinil-flocular e álcool de polivinil+acetato de polivinil-esférico: Estudo experimental. Rev Col Bras Cir. 2005; 32:120-6.

Osuga K, Khankan AA, Hori S, Okada A, Sugiura T, Maeda M, Nagano H, Yamada A, Murakami T, Nakamura H. Transarterial embolization for large hepatocellular carcinoma with use of superabsorbent polymer microspheres: initial experience. J Vasc Interv Radiol 2002a., 13: 929-34,

Osuga K, Hori S, Kitayoshi H, Khankan AA, Okada A, Sugiura T, Murakami T, Hosokawa K, Nakamura H. Embolization of high flow arteriovenous malformations: experience with use of superabsorbent polymer microspheres. J Vasc Interv Radiol 2002b, 13: 1125-33.

Patel AA, Soulen MC. Agents for small vessel/tissue embolization and transcatheter tissue ablation – Current status and the future. In: Baum S, Pentecost MJ. Abrams'angiography: interventional radiology. 2a ed. Philadephia, Pennsylvania – USA: Lippincott Williams & Wilkins; 2006. P.169-75.

Peixoto LS, Silva FM, Niemeyer MAL, Espinosa G, Melo PA, Nele M e Pinto JC. Synthesis of Poly(Vinyl Alcohol) and/or Poly(Vinyl Acetate) Particles with Spherical Morphology and Core-Shell Structure and its Use in Vascular Embolization. Macromolecular Symposia. 2006; 243;190-9.

Pelage JJ, Laurent A, Wassef M, et al. Uterine fibroid embolization: choice of an embolic particle [abstract]. J Vasc Interv Radiol 2000; 11(suppl):189.

Pelage JP, Laurente A, Wassef M, Bonneau M, Germain D, Rymer R, Flaud P, Martal J, Merland JJ. Uterine artery embolization in sheep: comparison of acute effects with polyvinyl alcohol particles and calibrated microspheres. Radiology 2002; 224:436-45.

Peregrin JH, Kaspar M, Haco M, Vaněcek R, Belán A. New occlusive agent for therapeutic embolization tested in dogs. Cardiovasc Intervent Radiol. 1984; 7:97-101.

Phadke RV, Venkatesh SK, Kumar S, Tandon V, Pandey R, Tyagi I, Jain VK, Chhabra DK.. Embolization of cranial/spinal tumours and vascular malformations with hydrogel microspheres. An experience of 69 cases. Acta Radiol. 2002; 43:15-20.

Porstmann W, Hieronymi K, Wierny L, Warnke H. Nonsurgical closure of oversized patent ductus arteriosus with pulmonary hypertension (Report of a case). Circulation. 1974; 50: 376-81.

Rao VR, Ravimandalam K, Jayakrishnan A, Thanoo BC, Radhakrishnan VV, Gupta AK, Kumar S, Joseph S, Unni M, Rao AS. Hydrolysed microspheres from cross-linked polymethyl methacrylate (hydrogel). A new embolic material for interventional neuroradiology. J Neuroradiol 1991;18:61-9.

Raziel A, Puisieux F, Terracol D, Hoffmann P, Cave G, Merland JJ, Bories J. Wax microemboli tailored for therapeutic embolization. AJR Am J Roentgenol. 1980;134: 404-5.

Repa I, Moradian GP, Dehner LP, Tadarvarthy SM, Hunter DW, Castañeda-Zúñiga WR, Wright GB, Katkov H, Johnson P, Chrenka B, Amplatz K. Mortalities associated with use of a commercial suspension of polyvinyl alcohol. Radiology. 1989; 170:395-9.

Russell EJ, Levy JM. Direct catheter redirection of a symptomatic errant intracranial silastic sphere embolus. Radiology. 1987; 165: 631-3.

Siskin GP, Dowling K, Virmani R, Jones R, Todd D. Pathologic evaluation of a spherical polyvinyl alcohol embolic agent in a porcine renal model. J Vasc Interv Radiol. 2003;14:89-98.

Siskin GP, Beck A, Schuster M, Mandato K, England M, Herr A. Leiomyoma infartion after uterine artery embolization: a prospective randomized study comparing trisacryl gelatin microspheres versus polyviniyl alcohol microspheres. J Vasc Interv Radiol. 2008; 19 (1): 58-65.

Spenlehauer G, Vert M, Benoit JP, Boddaert A. In vitro and in vivo degradation of poly(D,L lactide/glycolide) type microspheres made by solvent evaporation method. Biomaterials. 1989; 10:557–63

Stridbeck H, Lorelius LE, Reuter SR. Collateral circulation following repeated distal embolization of the hepatic artery in pigs. Invest Radiol 1984;19:179-83.

Sugawara T, Takahashi A, Su CC, Suga T, Yoshimoto T. Experimental investigations concerning a new liquid embolization method: combined administration of ethanol-estrogen and polyvinyl acetate. Neurol Med Chir (Tokyo). 1993; 33:71-6.

Tadavarthy SM, Moller JH, Amplatz K. Polyvinyl alcohol (Ivalon) - a new embolic material. Am J Roentgenol Radium Ther Nucl Med. 1975; 125:609-16.

Tomashefski JF Jr, Cohen AM, Doershuk CF. Longterm histopathologic follow-up of bronchial arteries after therapeutic embolization with polyvinyl alcohol (Ivalon) in patientes with cystic fibrosis. Hum Pathol. 1988; 19:555-61.

Wakhloo AK, Juengling FD, Van Velthoven V, Schumacher M, Hennig J, Schwechheimer K. Extended preoperative polyvinyl alcohol microembolization of intracranial meningiomas: assessment of two embolization techniques. AJNR Am J Neuroradiol. 1993;14:571-82.

White RI Jr, Strandberg JV, Gross GS, Barth KH. Therapeutic embolization with long-term occluding agents and their effecs on embolized tissues. Radiology. 1977: 125:677-87.

Wright KC, Anderson JH, Gianturco C, Wallace S, Chuang VP. Partial splenic embolization using polyvinyl alcohol foam, dextran, polystyrene, or silicone. Radiology 1982; 142:351-4.

Yamamoto A, Imai S, Kobatake M, Yamashita T, Tamada T, Umetani K. Evaluation of Tri-acryl gelatin microsphere embolization with monochromatic X-rays: Comparison with polyvivyl alcohol particles. J Vasc Interv Radiol. 2006; 17(11): 1797-802.

Yamamoto T, Seki S, Fukae R, Sangen O, Kamachi M. High molecular weight poly(vinyl alcohol) through photo-emulsion polymerizations of vinyl acetate. Polymer J. 1990; 22:567-71.

Yutaka Kai, Jun-ichiro Hamada, Motohiro Morioka, Tatemi Todaka, Shu Hasegawa, and Yukitaka Ushio. The utility of the microcrystalline cellulose sphere as a particulate embolic agent: an experimental study. AJNR Am J Neuroradiol. 2000; 21:1160–3.

9 – ANEXOS

Anexo A - Aprovação do projeto de pesquisa pela Comissão de Ética para Análise de Projetos de Pesquisa – CAPPesq do Hospital das Clínicas da Faculdade de Medicina da Universidade de São Paulo.

HC HOSPITAL DAS CLÍNICAS DA FACULDADE DE MEDICINA DA UNIVERSIDADE DE SÃO PAULO

DIRETORIA CLÍNICA

Comissão de Ética para Análise de Projetos de Pesquisa

APROVAÇÃO

A Comissão de Ética para Análise de Projetos de Pesquisa - CAPPesq da Diretoria Clínica do Hospital das Clínicas e da Faculdade de Medicina da Universidade de São Paulo, em sessão de 18.02.04, **APROVOU** o Protocolo de Pesquisa nº **041/04**, intitulado: **"Estudo Comparativo dos Efeitos da Embolização Renal com Partículas de Trisacryl (Embosferas®) e de Polivilnil Acetato Recoberto com Polivinil Alcool"** apresentado pelo Departamento de **RADIOLOGIA**.

Pesquisador(a) Responsável: **Prof. Dr. José Guilherme Mendes Pereira Caldas**

CAPPesq, 18 de Fevereiro de 2004.

PROF. DR. EUCLIDES AYRES DE CASTILHO
Presidente da Comissão de Ética para Análise de Projetos de Pesquisa

OBSERVAÇÃO: *Cabe ao pesquisador elaborar e apresentar à CAPPesq, os relatórios parciais e final sobre a pesquisa (Resolução do Conselho Nacional de Saúde nº 196, de 10.10.1996, inciso IX.2, letra "c")*

Anexo B – Tabelas do estudo histopatológico.

COELHOS (48HS)					
TRISACRYL			PVAc		
COELHO	OCLUSÃO	NECROSE	COELHO	OCLUSÃO	NECROSE
9	+	+	63	+++	++
41	++	+	64	++	++
42	++	++	65	+++	++
43	++	+	66	++	++
44	++	+	67	+	+
39	+	+	69	+++	++

COELHOS (5D)					
TRISACRYL			PVAc		
COELHO	OCLUSÃO	NECROSE	COELHO	OCLUSÃO	NECROSE
2	+++	++	57	+++	+++
4	++	++	59	+++	++
5	+	+++	60	+++	+++
6	+	++	61	+++	+++
36	++	++	62	+++	+++
38	+	+++	58	+++	++

COELHOS (10D)							
TRISACRYL				PVAc			
COELHO	OCLUSÃO	NECR	REVASC	COELHO	OCLUSÃO	NECR	REVASC
25	+	-	+++	70	+++	+	0
27	++	-	+++	72	+++	++	0
28	+	-	++	73	+++	+	+
29	+	-	++	46	+++	+++	0
37	+	-	++	47	+++	++	0
40	++	-	+++	48	++	+	+

COELHOS (30D)					
TRISACRYL			PVAc		
COELHO	OCLUSÃO	REVASC	COELHO	OCLUSÃO	REVASC
11	++	+++	51	+++	0
12	++	+++	52	+++	++
19	++	+++	53	+++	+
20	++	++	55	+++	+
21	++	+++	56	+++	+
22	++	++	-	-	-

COELHOS (90D)			
TRISACRYL		PVAc	
COELHO	REVASC	COELHO	REVASC
13	++	32	+
14	+++	33	++
15	+++	34	+++
17	++	35	+++
18	++	30	+
-	-	31	++

PARÊNQUIMA RENAL PRESERVADO (48HS)					
TRISACRYL			PVAc		
COELHO	CORTICAL	MEDULAR	COELHO	CORTICAL	MEDULAR
9	0	0	63	0	0
39	0	0	64	0	0
41	0	0	65	0	0
42	0	0	66	0	0
43	0	0	67	0	10
44	0	0	69	0	0

PARÊNQUIMA RENAL PRESERVADO (5DIAS)					
TRISACRYL			PVAc		
COELHO	CORTICAL	MEDULAR	COELHO	CORTICAL	MEDULAR
2	0	0	57	10	5
4	0	0	59	10	5
5	0	10	60	0	0
6	0	0	61	0	0
36	20	30	62	0	0
38	10	30	58	0	5

PARÊNQUIMA RENAL PRESERVADO (10DIAS)					
TRISACRYL			PVAc		
COELHO	CORTICAL	MEDULAR	COELHO	CORTICAL	MEDULAR
27	10	10	70	10	10
25	50	60	72	10	10
28	10	10	73	10	10
29	10	10	46	0	0
40	10	20	47	10	10
37	30	50	48	0	0

PARÊNQUIMA RENAL PRESERVADO (30DIAS)					
TRISACRYL			PVAc		
COELHO	CORTICAL	MEDULAR	COELHO	CORTICAL	MEDULAR
12	30	50	51	10	10
11	10	10	52	10	10
19	30	90	53	10	10
20	30	50	55	30	20
21	30	70	56	10	10
22	20	90	-	-	-

PARÊNQUIMA RENAL PRESERVADO (90DIAS)					
TRISACRYL			PVAc		
COELHO	CORTICAL	MEDULAR	COELHO	CORTICAL	MEDULAR
13	0	0	30	0	0
14	0	50	31	40	70
15	50	50	32	0	10
17	20	20	33	10	20
18	0	0	34	40	60
-	-	-	35	50	50

Anexo C - Financiamento

O projeto de pesquisa foi financiando pela FAPESP – Fundação de Amparo à Pesquisa do Estado de São Paulo, como auxílio à pesquisa, apenas para aquisição de animais, medicamentos e insumos. Não sendo remunerados os pesquisadores e colaboradores.

As partículas de PVAc foram doadas pela COPPE que as confecciona.

Anexo D – Registro da Patente

Pinto JC, Espinosa G, Niemeyer M, Silva FM, Nele M, Melo Jr PA. Processo de Síntese de Poli (Álcool Vinílico) e/ou Poli (Acetato de Vinila) com Morfologia Esférica e Estrutura Casca-Núcleo e seu Uso na Embolização Vascular. Registrado no INPI sob No PI0404952-7, em Novembro de 2004.

Pinto JC, Espinosa G, Niemeyer M, Silva FM, Nele M, Melo Jr PA. Process for the Synthesis of Poly (Vinyl Alcohol) and/or Poly (Vinyl Acetate) With Spherical Morphology ans Shell and Nucleus Structure and Its Use in Vascular Embolization, International patent PCT / WO 2006 / 050591 A2. 2006 May.