ANTENOR TAVARES DE SÁ JUNIOR

Alterações de difusão e perfusão cerebral por RM em angioplastia carotídea com "stent" sob proteção cerebral por filtros

Tese apresentada à Faculdade de Medicina da Universidade de São Paulo, para a obtenção do título de Doutor em Ciências.

Área de concentração: Radiologia
Orientador: Prof. Dr. José Guilherme Mendes Pereira Caldas

SÃO PAULO
2009

Dados Internacionais de Catalogação na Publicação (CIP)

Preparada pela Biblioteca da
Faculdade de Medicina da Universidade de São Paulo

©reprodução autorizada pelo autor

Sá Junior, Antenor Tavares de
Alterações de difusão e perfusão cerebral por RM em angioplastia carotídea com "stent" sob proteção cerebral por filtros / Antenor Tavares de Sá Junior. -- São Paulo, 2009.
Tese(doutorado)--Faculdade de Medicina da Universidade de São Paulo. Departamento de Radiologia.
Área de concentração: Radiologia.
Orientador: José Guilherme Mendes Pereira Caldas.

Descritores: 1.Difusão 2.Perfusão 3.*Stents* 4.Angioplastia 5.Estenose das carótidas 6.Radiologia intervencionista 7.Angiografia digital 8.Imagem por ressonância magnética

USP/FM/SBD-307/09

O nosso cérebro é o melhor brinquedo já criado:
nele se encontram todos os segredos,
inclusive o da felicidade.

Charlie Chaplin

Dedicatória

A meu pai que, com seu exemplo,
continua a me ensinar muito...

Agradecimentos

A Deus, pelo apoio nas horas difíceis e por me permitir avançar nesta etapa científica.

Ao meu orientador e mestre, Professor Doutor José Guilherme Mendes Pereira Caldas, exemplo pessoal de simplicidade e racionalidade tão úteis para mim, pela concepção do trabalho e pelo incentivo.

Ao Professor Doutor Cláudio Campi de Castro, modelo de sucesso acadêmico e profissional que merece minha admiração e gratidão.

Ao Professor Doutor Carlos Alberto Buchpiguel, coordenador do curso de pós-graduação da disciplina de Radiologia da Faculdade de Medicina da Universidade de São Paulo, pela oportunidade de realização desta tese de Doutorado.

Ao Professor Titular da Disciplina de Radiologia e Presidente do Conselho Diretor do InRad Doutor. Giovanni Guido Cerri, pelo apoio.

Aos Doutores Paulo Puglia Jr, Francisco Ramos Jr, Michel Eli Frudit e aos médicos Hélio Leitão e Maurício Jory pelos ensinamentos acadêmicos e fomento científico.

Aos colegas Leandro Assis Barbosa, Guilherme Abrão, Carlos Silva, Mateus Miranda, Fausto Motta Ferraz, Carlos Hagioto, Salassiê Mansur, Rodrigo Peres Ignácio, pela ajuda na árdua execução do protocolo de estudo.

Aos técnicos, tecnólogos, enfermeiros e biomédicos do serviço de Radiologia Vascular e do serviço de Ressonância Magnética do Incor, Ana Paula Chagas, Luciana Sandoval, Luciana Silva, Kátia, Karina Oliveira, Selma, Keila Paes, Neusa Misumi, Paula, Emílio, pelo auxílio prático, realização de exames e coordenação tática dos pacientes.

Aos funcionários do Incor em diversos setores, pelo estímulo à ciência.

Ao engenheiro de pesquisa em RM da GE Sistemas Médicos, Sr. Eduardo Figueiredo, pela assistência na aplicação dos protocolos de Ressonância Magnética.

Ao Professor Gercino Monteiro Filho e ao colega Pedro Paulo Torres, pelo trabalho de análise matemática e estatística.

Às professoras especialistas, Ilse Leone Oliveira e Eleonora Gabriel, pela revisão gramatical e apoio na redação do texto.

Ao Doutor Kim Ir Sem Teixeira, pela revisão do texto.

Às Sras. Lia Melo, Elizangela Dias e Sandra Pacheco de Barros, pela colaboração inestimável, atenção e amizade durante todas as etapas deste projeto.

À diretoria da Faculdade de Medicina da USP, pela oportunidade.

À Sofia, Luísa, familiares e amigos, pela ajuda e compreensão nesta fase da vida acadêmica.

A todos os pacientes que, voluntariamente e despojados de quaisquer interesses, participaram do projeto.

Esta pesquisa foi apoiada pela FAPESP – Fundação de Amparo à Pesquisa do Estado de São Paulo.

Esta tese está de acordo com as seguintes normas, em vigor no momento da publicação:

Referências: Adaptado de *International Committee of Medical Journals Editors* (Vancouver).

Universidade de São Paulo, Faculdade de Medicina, Serviço de Biblioteca e Documentação. *Guia de apresentação de dissertações, teses e monografias da FMUSP.* Elaborado por Annelise Carneiro da Cunha, Maria Julia A.L. Freddi, Maria F. Crestana, Marinalva de S. Aragão, Sueli C. Cardoso, Valéria Vilhena. 2a ed. São Paulo: Serviço de Biblioteca e Documentação; 2005.

Abreviaturas dos títulos dos periódicos de acordo com *List of Journals Indexed in Index Medicus.*

Sumário

Lista de Abreviaturas xiv
Lista de Símbolos xvi
Lista de Siglas..... xvi
Lista de Tabelas.....xvii
Lista de Figuras xx
Lista de Gráficos.....xxiii
Resumo xxiv
Summary xxvi
1 INTRODUÇÃO.....1
1.1 Aspectos gerais do acidente vascular cerebral 2
1.2 Formação da placa aterosclerótica 3
1.3 Definição de isquemia e infarto cerebral 5
1.4 Tratamento da estenose carotídea 8
1.4.1 Aspectos gerais do tratamento da estenose carotídea 8
1.4.2 Tratamento da estenose carotídea por angioplastia e implante de “stent” sob proteção cerebral 9
1.5 Ressonância magnética na isquemia e infarto cerebral 22
1.5.1 Cronologia da isquemia cerebral por ressonância magnética.....22
1.5.2 Tipos específicos de infarto por ressonância magnética.....24
1.5.3 Difusão cerebral por ressonância magnética 27
1.5.4 Perfusão cerebral por ressonância magnética 30
1.6 Objetivos 39
2 MÉTODOS.....40
2.1 Casuística 41
2.2 Técnica de ressonância magnética 42
2.3 Angiografia e angioplastia carotídea com “stent” 51
2.4 Análise Estatística 57
3 RESULTADOS.....58
3.1 Dados clínicos e demográficos dos pacientes prévios a angioplastia carotídea com “stent” 59
3.2 Dados do procedimento e considerações técnicas da angiografia por subtração digital e angioplastia carotídea com “stent” 61

3.3 Resultados de imagem.....62
3.3.1 Aspectos da ressonância magnética antes da angioplastia carotídea com “stent” 62
3.3.2 Aspectos da ressonância magnética após a angioplastia carotídea com “stent” 63
3.3.3 Aspectos da angiografia e da angioplastia 71
3.3.4 Perfusão por ressonância magnética 77
3.3.5 Realce Pial 85
4 DISCUSSÃO.....87
4.1 Imagem: ressonância magnética antes da angioplastia carotídea com “stent” 88
4.2 Imagem: difusão por ressonância magnética após a angioplastia carotídea com “stent” 89
4.3 Imagem: aspectos de angiografia e de angioplastia 105
4.4 Imagem: perfusão por ressonância magnética 124
4.5 Realce pial 132
4.6 Limitações do estudo 134
5 CONCLUSÕES.....136
6 ANEXOS.....138
7 REFERÊNCIAS 150
8 APÊNDICE

Listas

LISTA DE ABREVIATURAS

ACM	artéria cerebral média
ACS	angioplastia carotídea com “stent”, angioplastia carotídea com implante de “stent”
AD	acesso direto à carótida comum
AIT	ataque isquêmico transitório
ARM	angiografia por ressonância magnética
ASD	angiografia com subtração digital, angiografia por cateter
ATC	angiografia por tomografia computadorizada
AVC	acidente vascular cerebral
AVCI	acidente vascular cerebral isquêmico
CBF	fluxo sanguíneo cerebral (em inglês: *cerebral blood flow*)
CBV	volume sangüíneo cerebral regional (em inglês: *cerebral blood volume*)
CDA	coeficiente de difusão aparente
dMTT	diferença de MTT
dTTP	diferença de TTP
DWI	imagem de difusão por RM, imagens poderadas em difusão (em inglês: *diffusion weighted images*)
EAC	endarterectomia, tromboendarterectomia
et al	e outros
fig.	figura
Fr	medida de diâmetro externo de cateteres (1 Fr= 3 mm).
Gd	gadolínio
graf.	gráfico
GRE	sequência gradiente eco
LDL	lipoproteínas de baixa densidade

mapa de *ADC*	CDA = coeficiente de difusão aparente (em inglês: *ADC map*)
MTT	TTM, tempo de trânsito médio regional (em inglês: *mean transit time*)
NF	novos focos de restrição detectados na difusão da RM pós-ACS que são adicionais em relação às imagens DWI da RM inicial
p.	página
PWI	imagem de perfusão por RM (em inglês: *perfusion weighted images*)
rCBV	razão de CBV
RM	ressonância magnética
tab.	tabela
TCC	troca na carótida comum
TCE	troca na carótida externa
TE	tempo de eco
TR	tempo de repetição
TRI	triaxial
TTP	TP, tempo para o pico regional (em inglês: *time to peak*)

LISTA DE SÍMBOLOS

µm	micrometro ou mícron, unidade de comprimento do Sistema Internacional de Unidades, onde 1 µm correposnde a um milionésimo de metro (ou 1×10^{-6} m)
®	marca registrada comercial

LISTA DE SIGLAS

INCOR	Instituto do coração da Faculdade de Medicina da USP, São Paulo-SP
INRAD	Instituto de radiologia da Faculdade de Medicina da USP, São Paulo-SP
USP	Universidade de São Paulo

LISTA DE TABELAS

Tabela 1 - Distribuição dos dados demográficos dos 36 pacientes.....60

Tabela 2 - Distribuição dos fatores de risco (n=36 pacientes).....60

Tabela 3 - Aspectos técnicos e características dos exames angiográficos (n=36) 61

Tabela 4 - Dados de RM antes da ACS (n = 36) 62

Tabela 5 - Características dos novos focos (NF) de hipersinal na DWI após a angioplastia de artéria carótida.....64

Tabela 6 - Número e média de NF por sua lateralidade (n=16 pacientes).....66

Tabela 7 - Distribuição dos NF considerando se foram únicos ou múltiplos 66

Tabela 8 - Distribuição dos NF segundo sua lateralidade por paciente (n=34 pacientes).....66

Tabela 9 - Número e média de NF, segundo sua lateralidade por paciente (n=34 pacientes) 67

Tabela 10 - Média e desvio padrão da idade nos grupos sem e com NF na DWI após a ACS.....67

Tabela 11 - Distribuição de idade, sexo e lado da artéria carótida tratada segundo o aparecimento de NF na DWI após ACS 67

Tabela 12 - Correlação de todos os fatores de risco com NF após ACS 68

Tabela 13 - Distribuição dos fatores de risco em relação ao aparecimento de NF após ACS.....68

Tabela 14 - Ocorrência de NF em função da presença de sintomas prévios à ACS 69

Tabela 15 - Correlação entre a presença de sintomas de doença carotídea, prévios ao procedimento e o número de NF após a ACS 69

Tabela 16 - Distribuição dos NF, segundo a presença de infarto cerebral prévio (em T2) na primeira RM.....69

Tabela 17 - Distribuição do número de NF segundo a presença de infartos cerebrais prévios em T2 na primeira RM.....70

Tabela 18 - Grau de estenose média nos grupos com e sem NF após a ACS.....71

Tabela 19 - Presença de ulceração e aparecimento de NF após ACS 71

Tabela 20 - Distribuição de NF, segundo a presença de oclusão carotídea contralateral.....71

Tabela 21 - Correlação do tempo de fluoroscopia com NF após ACS 72

Tabela 22 - Correlação do volume de contraste empregado na ACS e o aparecimento de NF após ACS.....72

Tabela 23 - Número e média de cateteres empregados nas ACS segundo a presença de NF na RM final 72

Tabela 24 - Número e média de vasos submetidos à ASD, segundo a presença de NF após a ACS.....73

Tabela 25 - Número e percentual de cada vaso submetido à ASD e o aparecimento de NF após a ACS.....73

Tabela 26 - Tipo de exame angiográfico empregado e aparecimento de NF após ACS.....73

Tabela 27 - Correlação das técnicas de cateterismo com NF após ACS.....74

Tabela 28 - Correlação dos tipos de “stent” com NF após ACS.....74

Tabela 29 - Correlação das marcas de stent com NF após ACS considerando apenas o lado em que o “stent” foi implantado.....74

Tabela 30 - Correlação dos desenhos de “stent” com NF após ACS considerando apenas o lado em que o “stent” foi implantado (n=34 pacientes) 75

Tabela 31 - Ocorrência de NF em função da marca de filtro (n=36) 75

Tabela 32 - Distribuição de NF ipsilaterais à utilização do filtro, considerando os diferentes modelos (n=34 filtros) 76

Tabela 33 - Distribuição de NF ipsilaterais à utilização dos filtros, considerando o desenho dos mesmos (n=34 filtros) 76

Tabela 34 - Dados absolutos - Média e desvio padrão de CBV, MTT e TTP do lado tratado por ACS e do lado contralateral (n=21 pacientes) 77

Tabela 35 - Dados relativos por normalização - Média e desvio padrão de rCBV, dMTT e dTTP (n=21 pacientes) 78

Tabela 36 - Imagens de realce após a injeção de gadolínio na RM após ACS 85

LISTA DE FIGURAS

Figura 1 - Método NASCET de quantificação da estenose carotídea. O percentual da estenose é dado pela equação (*B-A*) x 100/*B*, onde *A* é o ponto de maior redução da luz da artéria carótida e *B* é o calibre da luz da artéria carótida interna num segmento sem placa.....11

Figura 2 - Típico arranjo da malha metálica de "stent" de célula aberta (A) e célula fechada (B). O espaço de uma célula de cada tipo de "stent" é destacado em vermelho.....14

Figura 3 - Exemplos de dispositivos de proteção cerebral: desenho excêntrico (A) no filtro EPI® e concêtrico (B) no sistema Emboshield®.....18

Figura 4 - Exemplo de representação gráfica da curva tempo x sinal em T2 durante a passagem do *bolus* do gadolínio. Eixo *y* representa a intensidade de sinal ("MRI units"). Eixo *x* representa o tempo (segundos). Note a perda de sinal (onda negativa) na primeira passagem do gadolínio pelo parênquima cerebral.....33

Figura 5 - Paciente número 30, masculino, portador de estenose de carótida cervical direita estimada em 70% pela ASD. Primeiro (A) foi traçado manualmente o "ROI" representante da ACM direita (área traçada de roxo), a seguir uma linha de simetria central é traçada e sobre esta a área é espelhada no hemisfério esquerdo (área traçada em cor verde). Gráfico (B) temporal (TTP) revela curva (roxa) com atraso da área representativa da ACM direita, quando comparada à curva (verde) representativa da ACM esquerda. Mapa de PWI em TTP (C) demonstrou o atraso temporal evidente dentro da área demarcada em roxo 49

Figura 6 - Paciente número 2, com 70 anos, masculino, diabético portador de hipertensão arterial e isquemia coronariana tinha apresentado quadro de AIT. Exame de DWI após ACS (não demonstrado) não revelou NF. Angiografia apresenta estenose de 70% (A) da artéria carótida esquerda com imagem de adição (úlcera). Filtro carotídeo da marca EPI® aberto (seta) e "stent" auto-expansível (B) modelo Wallstent (7 x 40 mm). Angiografia de controle após ACS (C) 59

Figura 7 - Paciente número 7, masculino com 60 anos, submetido à angioplastia da artéria carótida esquerda: Focos de restrição na DWI no exame de RM antes da ACS (A). Manifestação encontrada em 11,11% dos pacientes. Não houve NF após a ACS (B) 63

Figura 8 - Paciente (número 9) com 59 anos, submetido a ACS à direita. DWI antes da ACS (A) sem imagens de restrição. Após ACS (B): NF ipsilaterais (incluindo giro motor primário) e contralateral. Paciente assintomático 64

Figura 9 - Paciente número 27, sexo masculino, 73 anos, portador de oclusão da artéria carótida direita e estenose da artéria carótida esquerda estimada em 70% pela ASD (não demonstrada). Antes da ACS: sequência T2 (A) demonstra infarto antigo em território da ACM direita e sequência de difusão (C) sem focos de isquemia recente. O paciente foi submetido à ASD de ambas as artérias carótidas comuns e ACS da esquerda. No estudo por RM a sequência T2 estava inalterada após ACS (B) e sequência de DWI demonstrou NF na cabeça do núcleo caudado à direita (D) 65

Figura 10 - Paciente 19 com 81 anos, portador de estenose bilateral das artérias carótidas. Foi realizada ASD do arco aórtico, artérias carótidas comuns, artéria subclávia esquerda e tronco braquicefálico antes de realizar ACS da artéria carótida esquerda. Estudo por difusão antes das ASD e angioplastia (A). Após ASD e ACS foi identificado NF na DWI no hemisfério esquerdo do cerebelo (B). Nova RM, 40 dias após a ACS (fora do protocolo de estudo), demonstra a ausência de lesões na DWI (C) ou em T2 (não demostrado) 70

Figura 11 - Paciente (número 7) do sexo feminino, 75 anos, portadora de estenose grave da artéria carótida direita demonstrada por angiografia digital (A). PWI antes da ACS: CBV do território da ACM direita reduzido em 4% em relação ao contralateral (B), MTT retardado em 3% (C) e TTP com atraso de 3% (D). Angiografia após angioplastia com “stent” demonstra ausência de estenose residual (E). PWI, após ACS, corte axial no mesmo nível, revelou melhora nos 3 parâmetros de perfusão por RM: CBV do lado direito tornou-se 5% maior que o contralateral (F), MTT tornou-se 1% mais rápido (G) e TTP passa a apresentar-se sem atrasos (H) 80

Figura 12 - Paciente número 3, masculino, 56 anos, portador de estenose grave da artéria carótida direita revelada por angiografia digital (não demonstrada). Perfusão por RM executada em corte acima dos ventrículos laterais para evitar inclusão de área de isquemia crônica (não demonstrada) dentro do ROI. Antes da ACS: CBV do território da ACM direita reduzido em 30% em relação ao contralateral (A), MTT retardado em 12% (C) e TTP com atraso de 6% (E). No corte axial, no mesmo plano, a perfusão revelou melhora dos seus parâmetros após a ACS: CBV do lado direito tornou-se menos reduzido (10%) quando comparado ao contralateral (B), MTT tornou-se sem diferença em relação ao lado esquerdo (D) e TTP passou a apresentar um menor atraso (2%) (F) 81

Figura 13 – Paciente (número 35) de 87 anos com estenose da artéria carótida direita. DWI(A), FLAIR (B) e T1Gd (C) antes da ACS. DWI (D), FLAIR (E) e T1 sem Gd (F) após angioplastia: note hipersinal no sulco central e pré-central na sequência FLAIR sem expressão em DWI ou T1. Sequências T1 com contraste coronal (G), sagital (H) e axial (I) após ACS: realce no espaço sulcal (pial) na região frontal posterior direita.....86

LISTA DE GRÁFICOS

Gráfico 1 - Dispersão entre o grau de estenose e a razão de CBV antes e após ACS no grupo geral.....82

Gráfico 2 - Dispersão entre o grau de estenose e a diferença de MTT antes e após ACS no grupo geral.....83

Gráfico 3 - Dispersão entre o grau de estenose e a diferença de TTP antes e após ACS no grupo geral.....84

Resumo

Sá Junior AT de. *Alterações de difusão e perfusão cerebral por RM em angioplastia carotídea com "stent" sob proteção cerebral por filtros* [tese]. São Paulo: Faculdade de Medicina, Universidade de São Paulo; 2009. 176 p.

INTRODUÇÃO: A angioplastia carotídea com "stent" (ACS) sob proteção cerebral é opção terapêutica em pacientes com estenose carotídea. Existe o risco de embolia apesar da utilização do filtro e as modificações na perfusão cerebral após tratamento da estenose carotídea não são claras. O propósito deste estudo é avaliar, após ACS sob proteção cerebral por filtros, modificações nas seqüências de RM de difusão (DWI) e perfusão (PWI), correlacionando-as com os aspectos técnicos da ACS, com as características da estenose e com dados demográficos dos pacientes. MÉTODO: Trinta e seis pacientes portadores de estenose carotídea com idade média de 72,08 anos foram submetidos a exame de RM um dia antes e até 72 horas após a ACS com filtro de proteção. Todos os pacientes eram assintomáticos após a ACS. Áreas de restrição na DWI após a ACS foram correlacionadas com aspectos demográficos, com aspectos da técnica de angioplastia e com a presença de infartos prévios por RM. Os parâmetros CBV – volume sanguíneo cerebral, MTT – tempo de trânsito médio e TTP – tempo para o pico são empregados para análise por PWI. RESULTADOS: Na DWI, 18 de 36 (50,00%) pacientes apresentaram novos focos (NF) de restrição na DWI após ACS. Todos os NF foram clinicamente silenciosos (100%). Estes NF eram localizados em território cerebral nutrido pela artéria carótida submetida à ACS em 77,19% e menores que 10 mm em 91,53%. Os NF em território cerebral não irrigado pela artéria carótida submetida à angioplastia correspondiam a 22,81% destes. A presença de infartos cerebrais prévios na RM foi o único fator com influência no aparecimento de NF ($p=0,037$). Fatores demográficos e aspectos relacionados com a técnica de angioplastia não tiveram importância na gênese dos NF. Na PWI foi observada melhora nos parâmetros temporais – TTP ($p<0,001$) e MTT ($p=0,019$) – quando comparados de forma normalizada em relação ao território contralateral. CONCLUSÃO: Os novos focos de restrição na DWI após ACS (NF) foram mais comuns no território ipsilateral (77,19%), no entanto houve NF no território contralateral à ACS (22,81%), possivelmente, associados ao cateterismo diagnóstico. Os NF, na sua maioria, são de pequeno diâmetro (<10 mm em 91,53%). Melhora precoce na PWI, observada nos dados normalizados, foi demonstrada nos parâmetros temporais (TTP e MTT).

DESCRITORES: Difusão por RM, Perfusão por RM, Angioplastia carotídea, Estenose carotídea, Filtro de proteção cerebral, Realce pial, "Stent", Hiperperfusão, Neurorradiologia, Radiologia Intervencionista, Angiografia com subtração digital.

Summary

Sá Junior AT de. *Changes in diffusion and perfusion weighted magnetic resonance imaging in carotid angioplasty with stenting under cerebral protection by filters* [thesis]. São Paulo: Faculdade de Medicina, Universidade de São Paulo; 2009. 176 p.

INTRODUCTION: Carotid angioplasty with stent (CAS) under cerebral protection is a therapeutic option in patients with carotid stenosis. There is a risk of embolism even with a filter, and changes in cerebral perfusion after treatment are not clearly understood. The purpose of this study was to evaluate changes in diffusion- (DWI) and perfusion- (PWI) weighted magnetic resonance imaging (MRI) sequences correlating them with the technical aspects of CAS, stenosis characteristics and patient demographic data. METHODS: Thirty-six carotid stenosis patients with an mean age of 72.08 years were submitted to MRI exam one day before and up to 72 hours after CAS with filter protection. All patients were asymptomatic after CAS. Areas of restriction on DWI were correlated to demographic aspects, technique of angioplasty as well the presence of previous stroke by MRI. The parameters, CBV - cerebral blood volume; MTT - mean transit time, and TTP- time to peak, are used for PWI analysis. RESULTS: Eighteen of the 36 patients (50.00%) presented new focus (NF) of restriction by DWI after CAS. All new focus were clinically silent. The NF were located in the cerebral area fed by the carotid artery submitted to CAS in 77.19% and smaller than 10mm in 91.53%. NF in cerebral area not irrigated by carotid artery submitted by angioplasty correspond to 22,81 %. The presence of previous ischemic lesion on MRI was the only factor which influenced the appearance of NF ($p=0.037$). Demographic factors and aspects related to angioplasty technique had no importance on NF genesis. Improvement in PWI timing parameters - TTP ($p<0.001$) and MTT ($p=0.019$) were observed in relation to the contra-lateral territory (normalized data). CONCLUSION: The restriction NF in the DWI after CAS are more common in the ipsilateral territory (77.19%), however there were some NF in the contralateral territory to the CAS (22.81%), possibly associated with diagnostic catheterization. Most of the NF were small in diameter (<10mm in 91.53%). Short-term improvement in PWI were demonstrated by normalized timing parameters (TTP and MTT).

Keywords: Diffusion-weighted MRI, perfusion-weighted MRI, carotid angioplasty, carotid stenosis, cerebral protection device, stent, hyperperfusion, neuroradiology, interventional radiology, angiography with digital subtraction.

1 Introdução

1.1 Aspectos gerais do acidente vascular cerebral

O acidente vascular cerebral (AVC) é o termo aplicado a um evento neurológico adverso de início agudo (Cooper, 2005) e composto em, aproximadamente, 15% por AVC hemorrágico e 80% por AVC isquêmico (AVCI). A aterosclerose é a principal causa do AVCI (Raffin *et al.,* 2002; Cooper, 2005).

O AVCI é uma das doenças de grande incidência atualmente, com 700.000 novos casos por ano nos Estados Unidos e com elevada mortalidade, estimada em 160.000 óbitos por ano (American Heart Association, 2003). No Brasil há dificuldades em obter esses dados epidemiológicos (Kaiser, 2004). Dependendo do estado da federação brasileira e do período, a doença cerebrovascular é primeira causa de mortalidade (Lessa, 1999; Raffin *et al.*, 2002), enquanto nos países desenvolvidos é a terceira (Gagliardi *et al*., 2001). Destaca-se, ainda, que os sobreviventes continuam com o risco de desenvolverem seqüelas graves (Kaiser, 2004; Goldstein *et al.*, 2006).

A estenose carotídea está presente em 7% dos homens e 5% das mulheres com 65 anos ou mais (O'Leary *et al.*, 1992) e quando é grave (>70% de estenose) constitui uma importante causa de AVCI e ataque isquêmico transitório (AIT). O risco estimado de AVCI ipsilateral da carótida em 5 anos é de 4% na população sem estenose carotídea, sobe para 18% em pacientes assintomáticos com estenose maior que 75% e chega a 27% em sintomáticos com estenose maior que 75% (Inzitari *et al.*, 2000). Vários

autores descrevem fatores de risco associados à aterosclerose carotídea como: idade, tabagismo, hipertensão arterial sistêmica (HAS), hipercolesterolemia, doença arterial coronariana, doença vascular periférica e sexo masculino (O'Leary *et al.*, 1992; Ohki *et al.*, 1998; Cantú-Brito *et al.*, 1999; Rabelo *et al.*, 1999; Smith *et al.*, 2004; Laris *et al.*, 2005; Caldas *et al.*, 2006a; Goldstein *et al.*, 2006).

A estenose carotídea pode apresentar desenvolvimento rápido ou lento. As principais etiologias de estenoses nas artérias carótidas com desenvolvimento lento são a ateromatose, arterite de Takayassu, a displasia fibromuscular, câncer cervical e tortuosidade arterial extrema (Lammie *et al.*, 1999; Bates *et al.*, 2007), enquanto estenoses de desenvolvimento agudo podem ser causadas por trauma, dissecção e embolia (Furie e Tien, 1994).

1.2 Formação da placa aterosclerótica

A ateromatose tem preferência pela origem da artéria carótida interna, sendo um complexo processo crônico, predominantemente silencioso em sua evolução (Silva *et al.*, 2007). Um subtipo de colesterol chamado de lipoproteínas de baixa densidade (LDL) é a parte central do desenvolvimento desta doença, além de fatores inflamatórios que também são importantes na iniciação das lesões e na ativação da doença (Waxman *et al.*, 2006). As lipoproteínas de baixa densidade penetram na parede do vaso, atravessando o endotélio, chegando à camada íntima da parede. Neste local são fagocitadas por macrógafos e linfócitos, porém, estas células não são

capazes de processar o LDL resultando em acúmulo de colesterol na parede arterial. Este acúmulo é o fator que desencadeia um recrutamento intenso de glóbulos brancos e começa um processo inflamatório. O colesterol faz as células musculares aumentarem, formando uma cobertura sobre o local inflamado e é esta cobertura que determina o estreitamento inicial do lúmem arterial que pode reduzir o fluxo sanguíneo sangüíneo distalmente.

O processo ateromatoso gradual conta com diversos eventos como o desenvolvimento de vascularização intensa das camadas média e íntima a partir da adventícia, aumentando a deposição de cálcio e de células necróticas, surgindo rupturas, fissuras e hemorragias da placa. A placa pode ulcerar e/ou se desprender em fragmentos e a exposição da subíntima gera a agregação de plaquetas, coagulação e trombose com eventual oclusão da artéria (Maseri e Fuster, 2003). Os leucócitos, monócitos e basófilos do lúmen arterial penetram no endotélio. Seguindo a inflamação há a formação das placas de ateroma na camada íntima. O principal volume desta lesão é formado de colesterol, colágeno e elastina. No início, as placas crescem pelo espessamento da sua parede sem haver estreitamento luminal. A estenose é evento tardio e geralmente resulta de repetidos eventos de ruptura e curas de uma placa e não só pela aterosclerose, propriamente, dita. A lesão é encoberta por uma capa fibrosa de várias camadas de células embebidas numa matriz extracelular de tecido conjuntivo denso, ao lado de lamínulas de material amorfo, proteoglicanos, fibras colágenas e células musculares lisas. No interior da placa, abaixo da capa fibrosa, há um acúmulo das células espumosas, íntegras ou rotas, e de tecido conjuntivo. As células espumosas

são derivadas dos macrófagos (macrócitos, linfócitos sangüíneos e células musculares lisas da parede arterial) que contêm gotículas de gordura, principalmente sob a forma de colesterol livre e esterificado. Este colesterol é derivado do sangue e não produzido no local. Enzimas da placa de colesterol (proteases) podem enfraquecer a capa fibrosa levando à ruptura, tornando o processo lento e progressivo, usualmente, assintomático em trombose, embolia e acentuação da estenose com redução importante do fluxo (Waxman *et al.*, 2006) que podem determinar diversos sintomas.

1.3 Definição de isquemia e infarto cerebral

São dois os mecanismos principais que estão envolvidos na isquemia cerebral (Mohr *et al.*, 1997). A falência da perfusão cerebral pode ocorrer devido à redução do fluxo que é mediada por uma lesão vascular estenosante ou oclusiva. O principal exemplo deste mecanismo são as placas de ateroma que acometem as grandes artérias, tendo o bulbo carotídeo como um local freqüente de ocorrência. O efeito desta falência de perfusão acomete os territórios distais e é conhecido como infarto de vascularização limítrofe ("watershed infarction") (Mohr *et al.*, 1997). O segundo mecanismo é a embolia artério-arterial, considerada a principal causa de isquemia cerebral associada a placas nas grandes artérias. Há trombose *in situ* e infartos embólicos associados com essas placas que, geralmente, envolvem oclusão de vasos distais intracranianos (Mohr *et al.*, 1997).

A isquemia é um termo fisiológico indicativo de fluxo sangüíneo insuficiente para o funcionamento normal das células, enquanto o infarto é termo patológico que denota lesão tecidual permanente causada pela isquemia (Jensen *et al.*, 2005).

AIT e AVCI são termos que descrevem síndromes clínicas, onde um evento neurológico de início súbito, que reflete uma redistribuição vascular e que reverte dentro de 24 horas, é definido como AIT. Ao contrário, quando não houver reversão clínica define-se como AVCI (Jensen *et al.*, 2005). Infartos cerebrais aumentam sua ocorrência com o envelhecimento e a incidência dobra a cada década (Marks, 2002). Vários fatores de risco, além de idade e sexo são aventados como predisponentes ao infarto cerebral e incluem hipertensão, diabetes melito, tabagismo, doenças cardíacas e elevados níveis de colesterol e lipídeos (Marks, 2002).

Inicialmente, o infarto cerebral foi classificado por subtipos básicos: 1 – infartos ateroscleróticos ou de grandes artérias, 2 – infartos de embolia cardíaca, 3 – infartos de pequenos vasos ou lacunares, 4 – infarto de outra etiologia determinada e 5 – infarto de etiologia indeterminada (Adams Jr *et al.*, 1993; Marks, 2002). Este esquema geral gozou de uma boa concordância entre os observadores quanto à etiologia do infarto, embora numerosos pacientes não pudessem ser claramente classificados (Marks, 2002). Freqüentemente é difícil, apenas com dados clínicos, precisar o subtipo de infarto, sendo muitos infartos descritos como de etiologia indeterminada.

Classicamente, os infartos ateroscleróticos ou das grandes artérias resultam de trombose diretamente no sítio da placa de ateroma ou embolia oriunda da mesma placa. O sítio mais comum de placa na circulação cerebrovascular é a bifurcação carotídea (Marks, 2002) com envolvimento da artéria carótida comum distal e os primeiros 2 cm da artéria carótida interna. É claro que a identificação de placa de ateroma neste local (ou outros sítios) não estabelece a etiologia do infarto. E ainda, cerca de 20 e 45% dos infartos em território carotídeo em pacientes com estenose carotídea severa sintomática e assintomática, respectivamente, parecem ser secundários a eventos cardioembólicos ou lesões de pequenas artérias não relacionadas com a estenose carotídea (Barnett *et al.*, 2000; Marks, 2002).

Os infartos cardioembólicos representam aproximadamente 15 a 30% das causas e têm muitas possibilidades etiológicas como a estase relativa, resultando em trombos murais, infarto do miocárdio, aneurisma ventricular, fibrilação, “flutter", cardiomiopatia, lesões valvulares, tumores cardíacos e “shunt” cardíaco direito-esquerdo (Marks, 2002).

Os infartos de pequenos vasos, por oclusão destes, resultam geralmente em um tipo conhecido como infarto lacunar. Infartos lacunares estão relacionados às artérias perfurantes principalmente as artérias lentículo-estriadas, na circulação anterior, e artérias perfurantes talâmicas e do tronco, na circulação posterior (Kumar e Caplan, 2007; Marks, 2002).

1.4 Tratamento da estenose carotídea

1.4.1 Aspectos gerais do tratamento da estenose carotídea

As opções de tratamento da estenose carotídea aterosclerótica incluem a terapêutica medicamentosa e o tratamento cirúrgico (NASCET, 1991; SAPPHIRE, 2004; SPACE, 2006; EVA-3S, 2006). O tratamento clínico inclui anti-agregantes plaquetários e estatinas, associado ao controle dos fatores de risco como, a hipertensão arterial, a dislipidemia, a hiperglicemia, o diabete e o tabagismo (Velasco, 2005; Bates *et al.*, 2007). Dois relevantes estudos comparando o tratamento clínico e cirúrgico demonstraram uma importante redução do risco de AVC no grupo de pacientes selecionados para o tratamento cirúrgico. No estudo NASCET o risco de AVC foi, significativamente, reduzido pela cirurgia (9% no grupo cirúrgico contra 26% do tratamento medicamentoso) (NASCET, 1991). Em outro ensaio clássico em pacientes assintomáticos houve, também, melhor prognóstico no tratamento cirúrgico (4,8% contra 10,6% do tratamento medicamentoso) (ACAS, 1995).

A opção cirúrgica que primeiro se desenvolveu foi a endarterectomia (EAC) e é indicada para pacientes sintomáticos com estenose ipsilateral maior que 60% e em centros com risco cirúrgico abaixo de 6%. Em pacientes assintomáticos considera-se o grau de estenose acima de 70% para indicação de tratamento cirúrgico, porém os cirurgiões devem ter morbi-mortalidade menor que 3% (NASCET, 1991; ACAS, 1995; Biller *et al.*, 1998; Barr *et al.*, 2003; Chaturvedi *et al.*, 2005).

1.4.2 Tratamento da estenose carotídea por angioplastia e implante de "stent" sob proteção cerebral

A outra opção cirúrgica é a angioplastia carotídea com implante de "stent" (ACS) e constitui-se da abordagem da estenose por uma via natural, por dentro dos próprios vasos. Nessa técnica são inseridos no sistema arterial, por uma punção periférica, fio guia flexível e cateter que são manobrados até o local da estenose onde é realizada a abertura do estreitamento pelo "stent" e pelo balão.

A ACS para tratamento de estenose da artéria carótida interna já é aceita como uma técnica alternativa ao tratamento medicamentoso e cirúrgico em pacientes com alto risco à cirurgia (Yadav *et al.*, 2004; Piñero *et al.*, 2006; Chaturvedi e Yadav, 2006; Menon e Stafinski, 2006; Bates *et al.*, 2007; Gurm *et al.*, 2008). A ACS é uma técnica considerada menos invasiva que a cirurgia tradicional (EAC) e não requer incisão na face lateral da região cervical (Menon e Stafinski, 2006). Ainda conta com as vantagens de manter o fluxo constante ao cérebro durante a ACS, geralmente usar anestesia local e possibilitar alta hospitalar mais precoce (Menon e Stafinski, 2006).

As indicações para angioplastia com colocação de "stent" são as mesmas da endarterectomia (em pacientes sintomáticos com estenose >60% e assintomáticos com estenose >70%) e ainda incluem, adicionalmente, outras situações como presença de co-morbidades, oclusão da artéria carótida contralateral, bifurcação carotídea alta, concomitância de estenoses associadas distalmente, estenose pós-radioterapia e reestenose

de carótida após endarterectomia (Barr *et al.*, 2003; Caldas *et al.*, 2006a; Bonamigo e Lucas, 2007; Gurm *et al.*, 2008).

A demarcação precisa do grau de estenose no bulbo carotídeo tem como método diagnóstico de referência ("padrão ouro") a angiografia (Johnston *et al.*, 2001; Gagliardi *et al.*, 2005; Conforto *et al.*, 2006). O método clássico de quantificação angiográfica das estenoses do bulbo carotídeo foi utilizado no estudo NASCET (North American Symptomatic Carotid Endarterectomy Trial) (NASCET, 1991; Py *et al.*, 2001). Neste método de mensuração da estenose é aferido o espaço luminal entre o ponto de maior estreitamento da estenose e este é dividido pelo espaço luminal da porção distal da artéria carótida interna medida num local livre de placas (Figura 1).

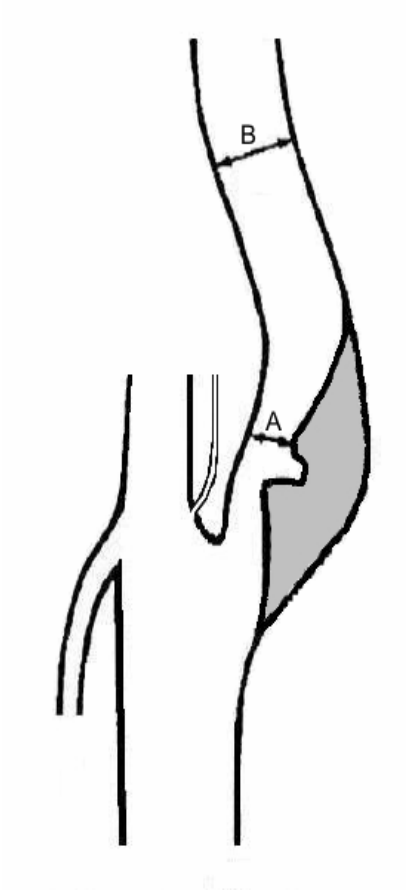

Figura 1 – Método NASCET de quantificação da estenose carotídea. O percentual da estenose é dado pela equação (*B-A*) x 100/*B*, onde *A* é o ponto de maior redução da luz da artéria carótida e *B* é o calibre da luz da artéria carótida interna num segmento sem placa

A quantificação das estenoses, através de métodos de diagnóstico não invasivo como doppler, angio-ressonância (ARM) e angio-tomografia (ATC) é atualmente a forma de avaliação inicial, com razoável reprodutibilidade em relação à angiografia com subtração digital (ASD) por cateter (Conforto *et al.*, 2006; Tumelero *et al.*, 2007; Bates *et al.*, 2007) e ainda tem avançado na caracterização da placa (mole, calcificada, presença de hemorragia).

A primeira angioplastia para dilatar uma estenose carotídea, foi realizada em 1979, por Mathias, em um paciente com displasia fibromuscular causando uma estenose carotídea sintomática (Mathias, 1981). A primeira angioplastia em lesão aterosclerótica foi relatada em 1980 por Kerber *et al*. (1980). A primeira série de angioplastia carotídea foi publicada em 1987 por Theron *et al.* e incluía 11 pacientes (Theron *et al.*, 1987).

No começo da década de 80 iniciam-se publicações a respeito do uso de oclusão por balão na artéria carótida, para se reduzir complicações embólicas (Bockenheimer e Mathias, 1983; Theron *et al.*, 1987; Theron *et al.*, 1990).

O primeiro "stent" expansível por balão foi empregado na artéria carótida em 1989, estes modelos iniciais de "stent" eram propensos à compressão extrínseca e deformação. Neste grupo de "stents" os efeitos adversos ocorriam em mais de 10% dos pacientes no curto prazo de 30 dias de seguimento (Marks *et al.*, 1994; Diethrich *et al.*, 1996). Posteriormente, a deformação foi evitada com o "stent" auto-expansível Wallstent® (Roubin *et al.*, 2001) e mais tarde pelos "stents" auto-expansíveis de liga de nitinol. Contudo, o risco de embolia cerebral persistiu, embora já reduzido quando se compara com os "stents" iniciais e tendo reduzido drasticamente a reestenose que acontecia com freqüência na angioplastia sem "stent". Atualmente, todos os fabricantes de materiais de intervenção endovascular produzem "stents" com tecnologia auto-expansivel de rápida troca

compatíveis com finos guias delicados de 0,014 polegadas, comuns à maioria dos sistemas de proteção cerebral (Bates *et al.*, 2007).

Um aspecto muito debatido na literatura é o desenho assumido pela liga metálica ao delimitar os espaços vazios que são chamados de células. Diferentes tipos de armações do esqueleto de metal podem promover efeito de estabilizar a placa dependo do tamanho da área livre entre os braços metálicos (Schillinger *et al.*, 2008). “Stents” com uma malha metálica trançada, do início ao fim de forma densa, pode promover maior efetividade na cobertura da placa e reduzir o risco de embolia (Schillinger *et al.*, 2008). Os “stents” de células fechadas são caracterizados por pequenas células (áreas delimitadas por metal) unidas entre si (Figura 2). Anéis segmentares conectados entre si por pontos de solda articulados e grandes espaços não cobertos por metal são chamados de “stents” de células abertas (Schillinger *et al.*, 2008).

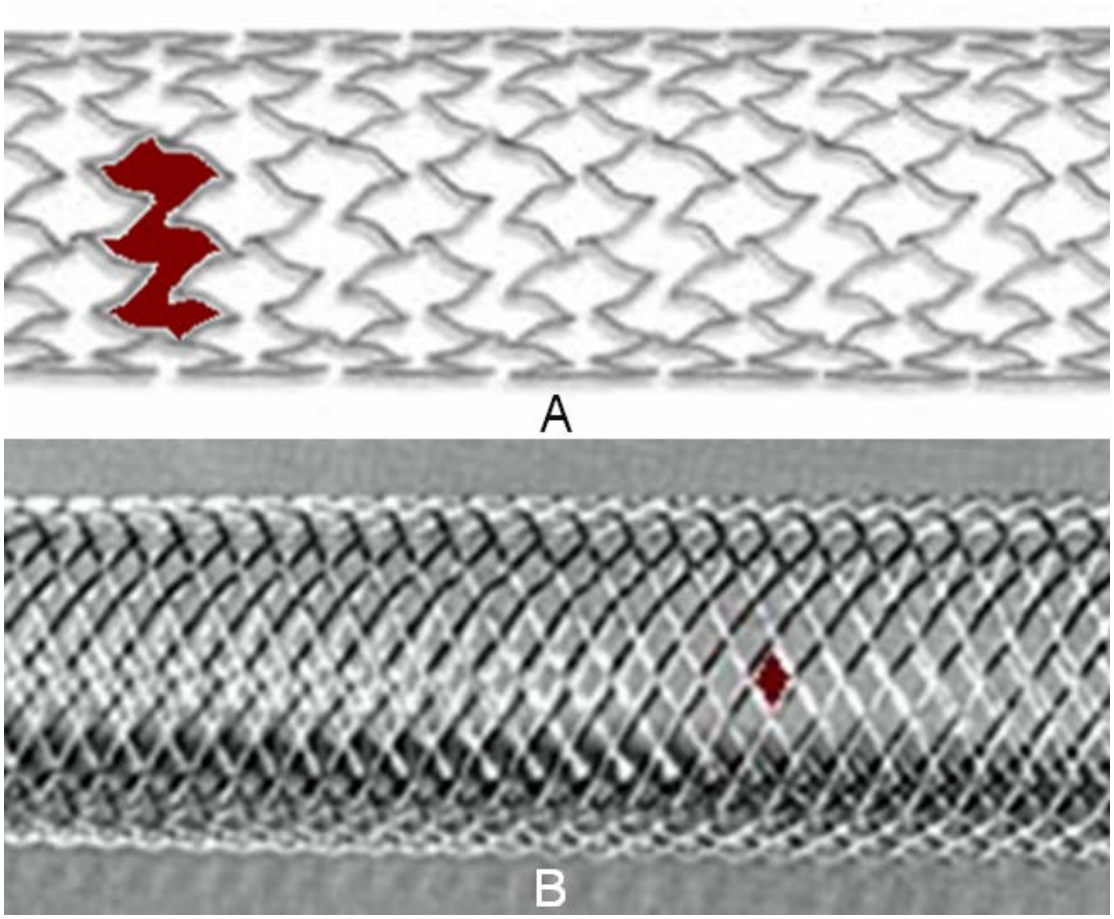

Figura 2 – Típico arranjo da malha metálica de “stent” de célula aberta (**A**) e célula fechada (**B**). O espaço de uma célula de cada tipo de “stent” é destacado em vermelho

Há vários exemplos de “stents” de células fechadas como Wallstent® - Boston Scientific, Xact® - Abbott e NexStent® - Endotex. O Carotid Wallstent® é considerado o protótipo dos “stents” de desenho de células fechadas. Existem outros exemplos de “stents” com desenho de células abertas como o Protégé® - ev3, Precise® - Cordis, Acculink® - Guidant e Exponent® - Medtronic.

O modelo Carotid Wallstent® é fabricado com liga de aço inoxidável com malha de células fechadas o que pode contribuir para prevenir

complicações embólicas. Devido ao seu desenho o Carotid Wallstent® (Boston Scientific) sofre encurtamento de cerca 30% (Connors *et al.*, 1999) e precisa haver cuidado com a estimativa de seu comprimento. O “stent” Precise® (Cordis) é de liga metálica de níquel e titânio (nitinol®) montado em anéis promovendo o aspecto de célula aberta e por esse motivo tem grande flexibilidade. O “stent” Protégé® (Ev3), também, usa nitinol e desenho de célula aberta com versões cônica e reta. Estes dois últimos “stents” não permitem ser recolhidos após começarem a ser liberados, e portanto só devem ser abertos com a certeza do local de implante, porém não sofrem encurtamento.

Os resultados relativos à angioplastia devem ser analisados considerando que existiu, e ainda existe, uma grande evolução do método e dos materiais. Os resultados das angioplastias, após a introdução dos “stents” e dos sistemas de proteção cerebral não podem ser comparados aos trabalhos existentes anteriores ao desenvolvimento desses materiais (Macdonald *et al.*, 2002; Kastrup *et al.*, 2003; Cosottini *et al.*, 2005; Kastrup *et al.*, 2006; Bates *et al.*, 2007; Kastrup *et al.*, 2008; Schnaudigel *et al.*, 2008).

Embora o propósito inicial do tratamento da estenose carotídea seja a prevenção do infarto cerebral, tanto a endarterectomia, quanto a angioplastia têm riscos de provocar infartos (Bates *et al.*, 2007). Os materiais e técnicas têm sido modificados para reduzir o risco de complicações embólicas durante ACS.

Há dois tipos de sistema de proteção cerebral: proximais e distais. Os sistemas de proteção por filtros são distais e os dispositivos de proteção por balões podem ser proximais ou distais.

Dispositivos proximais têm a vantagem teórica de exercer proteção em todas as fases da intervenção, exceto durante o posicionamento do cateter-guia ou bainha longa. Os dispositivos proximais empregam a oclusão temporária da artéria carótida comum com um balão e um segundo balão oclui a artéria carótida externa resultando em estagnação ou reversão do fluxo na artéria carótida interna (exemplo: PAES® - *Parodi antiembolism system*). Neste tipo de dispositivo a proteção é iniciada antes de a estenose ser cruzada com o fio guia e isso pode reduzir o risco de embolização distal. Após o implante do “stent” é realizada a aspiração de sangue da bifurcação carotídea para remover qualquer fragmento e, posteriormente, é removido o dispositivo de proteção proximal (Parodi *et al.*, 2000; Reimers *et al.*, 2005; Grunwald *et al.*, 2007).

Em contraste, nos dispositivos distais é obrigatório cruzar a estenose com microguia seguido pelo emprego do dispositivo distal à lesão. Assim, os sistemas distais consistem de um dispositivo (filtro ou balão) com um fio guia integrado, desta forma a ACS é realizada ao longo deste fio guia. Na proteção distal, embolização pode ocorrer no momento do posicionamento do cateter-guia ou bainha e durante a passagem do fio guia pela estenose, antes do dispositivo distal entrar em ação.

Sistemas de proteção distal contam com duas diferentes formas de abordagem. Uma forma é a oclusão da artéria carótida interna cervical distal

por balão (exemplo: PercuSurge®). Neste tipo de sistema há interrupção completa do fluxo anterógrado, o que confere proteção para as partículas não alcançarem o cérebro. Depois de realizada a ACS, é realizada aspiração manual seguida de deflação do balão e remoção do sistema (Schlüter *et al.*, 2002; Henry *et al.*, 2002).

A outra forma de proteção distal é pelo emprego de filtro (exemplos: EPI®, Angioguard®, Spider®). Neste dispositivo o filtro (Figura 3) cruza a estenose e é implantado numa porção cervical distal da artéria carótida interna. Sobre o seu guia são introduzidos os demais materiais (exemplo: stent, balão) para realizar a ACS. Existem diversos tipos de filtros, porém o princípio de todos é reter partículas, evitando a embolia para o cérebro e mantendo o fluxo sangüíneo contínuo. Ao final da ACS o filtro é fechado e removido do paciente, guardando no seu interior o material emboligênico (Bates *et al.*, 2007). Quanto ao desenho, os filtros podem variar entre os modelos concêntricos (exemplos: Emboshield® e Angioguard®) e excêntricos (exemplos: Spider® e EPI®). São conhecidos como filtros concêntricos aqueles dispositivos em que o guia metálico ocupa o centro da estrutura. Nos sistemas excêntricos o guia está fora do centro do dispositivo de proteção (Hart *et al.*, 2006; du Mesnil de Rochemont *et al.*, 2006).

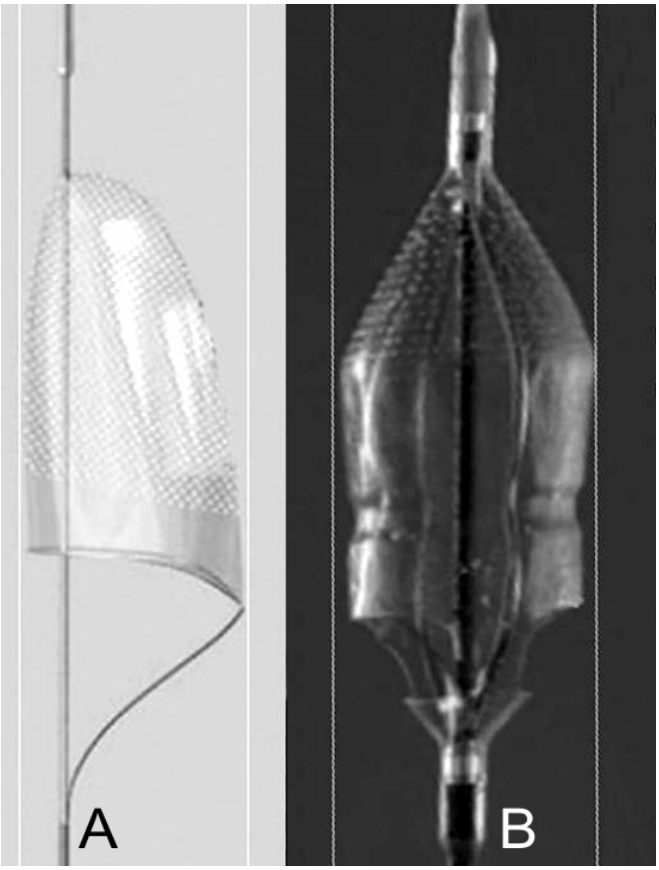

Figura 3 – Exemplos de dispositivos de proteção cerebral: desenho excêntrico (**A**) no filtro EPI® e concêtrico (**B**) no sistema Emboshield®

Embora todos os dispositivos tenham um objetivo comum de prevenir a entrada de partículas na circulação distal, não há ainda um sistema de proteção ideal disponível (Grunwald *et al.*, 2007).

Entre as desvantagens dos dispositivos de proteção proximal por balão, a oclusão arterial é o seu ponto mais fraco, pois pode não ser tolerada pelos pacientes. Há ainda a dificuldade de se contrastar os vasos durante a ACS, devido à estagnação do fluxo, o que dificulta o posicionamento do "stent". No mais, é um sistema mais trabalhoso e complexo que os demais

além de ser tão calibroso (alto perfil) que deixa propensão a complicações hemorrágicas no sítio de punção. Iniciar ação de proteção cerebral em fase mais precoce, evitando embolização durante a passagem inicial do fio guia pela estenose é a vantagem deste dispositivo (Grunwald *et al.*, 2007; Bates *et al.*, 2007).

Os dispositivos de proteção embólica distal por balão têm a desvantagem de impedir o fluxo anterógrado, tornando uma parcela dos pacientes intolerantes a este dispositivo. Pode ainda haver lesão vascular induzida pelo balão (exemplo: pseudoaneurisma), além de possível perda de aposição do balão durante a ACS. Há também dificuldade de se obter imagens durante a ação do balão e tecnicamente o balão é pouco manobrável. Constitui vantagem a sua facilidade de uso quando comparado com balões de oclusão proximal (Henry *et al.*, 2002, Bates *et al.*, 2007).

Dispositivos de proteção embólica distal por filtros podem não capturar todas as partículas, além do sistema de entrega e de recolhimento poder causar embolias. Alguns filtros podem acidentalmente prender-se ao "stent". As vantagens dos filtros incluem preservação do fluxo anterógrado ao cérebro em todas as etapas da ACS e a possibilidade de se obter imagens angiográficas facilmente. Alguns sistemas permitem ao operador selecionar o fio guia a ser usado para cruzar a lesão, ficando o filtro em contato com a parede arterial enquanto o fio guia pode mover-se durante a ACS, sem mobilizar o filtro (Bates *et al.*, 2007).

Constitui vantagem, no uso dos filtros, a característica de manter o fluxo constante ao cérebro em todas as fases da angioplastia, ao contrário

dos balões de proteção que promovem parada temporária do fluxo ao cérebro. Segundo Menon e Stafinski os filtros carotídeos têm ainda maior simplicidade de uso comparados com balões de proteção oclusivos ou de reversão de fluxo (Menon e Stafinski, 2006).

Apesar das vantagens dos sistemas de proteção cerebral, Müller-Hülsbeck *et al.,* em 2005, estudando *ex vivo* artérias carótidas de porcos em quatro tipos de filtros e um tipo de balão de proteção cerebral, encontraram a passagem de partículas em todos os sistemas de proteção testados (Müller-Hülsbeck *et al.*, 2005). Piñero *et al.* (2006), usando a técnica de doppler transcraniano, observaram sinais de embolia durante várias fases da ACS incluindo a fase inicial não protegida. De forma similar Schimidt *et al.* (2004) dividiram a angioplastia carotídea do início ao fim em cinco fases. Neste estudo comparativo usou um tipo de filtro (EPI ®) e um tipo de sistema oclusivo por balões (MO.MA ®), e encontrou que há passagem de partículas em todas as fases em ambos os sistemas.

A ferramenta do doppler transcraniano pode ajudar a identificar sinais de embolia numa fase não protegida (antes do uso do filtro) ou durante a passagem do filtro ou identificar a embolia no momento da aplicação do "stent" ou do balão ou ainda na remoção do filtro (Angelini *et al.*, 2002; Vos *et al.*, 2005). Também o doppler transcraniano é capaz de fornecer informações sobre fluxo dos vasos do polígono (Barbosa *et al.*, 2006) e demonstrar alterações após angioplastia em segmento cervical (Fregni *et al.*, 2003). Porém a avaliação por doppler tem a desvantagem de avaliar apenas um vaso, geralmente a artéria cerebral média ou a artéria carótida interna

cervical distal do lado da estenose carotídea, deixando um vasto território cerebral não coberto na avaliação de fenômenos embólicos. Não existe boa correlação entre a quantidade de microêmbolos identificados na ecografia e os novos focos de embolia na RM (Rosenkranz *et al.*, 2006). Diferentemente, a RM é uma técnica de investigação capaz de avaliar todo o encéfalo. Isso é particularmente importante, pois é possivel acontecerem eventos embólicos durante a ACS ou durante a angiografia que precede a ACS em territórios outros, além do que é irrigado pela carótida submetida à ACS (Piñero *et al.*, 2006, du Mesnil de Rochemont *et al.*, 2006).

Segundo vários autores, o uso de sistemas de proteção cerebral é um importante redutor do risco de infarto cerebral durante a ACS (Ohki *et al.*, 1999; Cosottini *et al.*, 2005; Tinoco *et al.*, 2006; Caldas *et al.*, 2006a; Kastrup *et al.*, 2006; Bates *et al.*, 2007). No entanto, e apesar da maioria dos pacientes serem assintomáticos após a ACS, há sinais de embolia detectados por técnica de doppler transcraniano e RM (Jaeger *et al.*, 2002, Piñero *et al.*, 2006). Isso pode dever-se a diversos fatores como os poros dos sistemas de proteção deixarem passar partículas até 100 micra, a manipulação da artéria antes da abertura do filtro, a falta de adaptação do filtro à parede da artéria e, fundamentalmente, a falta de treinamento na manipulação dos sistemas (Müller-Hülsbeck *et al.*, 2003; Poppert *et al.*, 2004; Schmidt *et al.*, 2004; Flach *et al.*, 2004; Hauth *et al.*, 2005; Hammer *et al.*, 2005; du Mesnil de Rochemont *et al.*, 2006; Piñero *et al.*, 2006; Oppenheim *et al.*, 2006; Rosenkranz *et al.*, 2006; Bendszus e Stoll, 2006).

1.5 Ressonância magnética na isquemia e infarto cerebral

A RM é um excelente método para avaliar isquemia cerebral nas suas diferentes formas de apresentação (Cooper, 2005) e, portanto, uma ferramenta a ser utilizada na avaliação da embolia após ACS (Bendszus e Stoll, 2006). O estudo por RM sobre quadros neurológicos agudos de natureza isquêmica compreende várias formas de apresentação da isquemia por imagem (Cooper, 2005).

O uso de RM com perfusão (PWI) e difusão (DWI), além da ARM no período imediato após infarto, pode refinar a acurácia diagnóstica entre os subtipos de infarto (Marks, 2002; Oppenheim *et al.*, 2006; Kumar e Caplan, 2007), embora alguma sobreposição ainda ocorra.

1.5.1 Cronologia da isquemia cerebral por ressonância magnética

Infarto/Isquemia cerebral aguda

O infarto cerebral de início agudo não pode ser diferenciado do quadro isquêmico recente, pois apenas a evolução natural ou do eventual tratamento determinará pela progressão do quadro ou não. A localização pode acometer um ou mais territórios vasculares cerebrais ou incluir áreas de irrigação fronteiriça (“watershed”). A forma de cunha é comum, quando o córtex é envolvido (Hamilton, 2005). A principal arma no diagnóstico das lesões é a restrição à difusão (DWI) com sua adequada correlação ao mapa de coeficiente de difusão aparente (CDA o mesmo que *ADC map* em inglês).

O insulto agudo determina edema citotóxico e este termina por restringir a difusão. A DWI detecta o acidente vascular isquêmico agudo em 95% dos casos, contra 70 a 80% quando usada a RM convencional sem a difusão, sendo considerado o método padrão ouro para detecção de lesões isquêmicas cerebrais (Loureiro *et al.*, 2003; Hamilton, 2005). A área de isquemia, geralmente, tem redução da perfusão local, principalmente, do CBV (volume sangüíneo cerebral) (Hamilton, 2005).

Os **focos de isquemia na difusão** (DWI) são definidos por áreas de hipersinal em DWI com simultâneo hipossinal na seqüência mapa de CDA, sem alteração de sinal nas seqüências T1, T2 e FLAIR, além de não haver realce após uso de contraste. Estes focos são considerados como pontos de isquemia recentes. Imagem de focos de isquemia na seqüência difusão (DWI) é considerada a mais sensível ferramenta na detecção precoce da isquemia cerebral, independente de sua relevância clínica (Piñero *et al.*, 2006).

Infarto subagudo

Caracteriza-se na imagem pelo padrão de edema cerebral dos giros. O realce é comum nesta fase e segue a “regra 222”; inicia-se no segundo dia, tem pico de realce em duas semanas e desaparece aos dois meses.

A difusão ainda exibe sinal de restrição e respectivo baixo sinal no mapa de CDA até a segunda semana (Lansberg *et al.*, 2001, Cooper, 2005).

Infarto crônico

Patologicamente acontece liquefação da área do infarto com formação cística e a representação por imagem é a encefalomalácea. Nesta fase há redução volumétrica da lesão isquêmica e formação de imagem compatível com gliose nas bordas da lesão. Não há realce nesta apresentação e a seqüência de difusão já não evidencia restrição (Cooper, 2005). Nesta fase há tendência de hipersinal tanto na imagem pesada em difusão, quanto no mapa de ADC. Esse aspecto deve-se ao efeito "T2 shine through" inerente à ponderação em T2 da difusão (Otaduy *et al.*, 2008).

Em seqüência T2 a lesão tem, classicamente, hipersinal em relação ao parênquima adjacente e isossinal em relação ao líquido cefalorraquidiano (Cooper, 2005).

1.5.2 Tipos específicos de infarto por ressonância magnética

Infarto lacunar

Este tipo de infarto corresponde entre 15 e 30% (Marks, 2002; Cooper, 2005) dos quadros isquêmicos e são pequenos infartos encefálicos profundos comumente localizados nos núcleos da base e tálamo, além da cápsula interna e ponte. Patologicamente são pequenas áreas de encefalomalácea bem delimitadas que têm como etiologias mais freqüentes a causa embólica, ateromatose ou trombose nas porções finais de longas arteríolas perfurantes da substância branca e substância cinzenta profunda (Marks, 2002; Cooper, 2005).

A seqüência de difusão pode apresentar hipersinal se estiver em fase aguda. O diâmetro da lesão varia de microscópico até 15 mm, sendo típica sua apresentação em múltiplas lesões com morfologia redonda ou oval. Os infartos lacunares têm associação com hipertensão e demência. Há incidência significante de estenose carotídea ipsilateral em pacientes com lacunas no território carotídeo (Tejada *et al.*, 2003; Cooper, 2005). A hipótese dos infartos lacunares é, em menor freqüência, resultante de embolia artério-arterial ou cardiogênica ou ainda estenose de grandes artérias intracranianas (Wardlaw, 2005).

Infarto cerebral por hipotensão

É resultante de insuficiente fluxo sanguíneo cerebral em atender a demanda metabólica e corresponde acerca de 0,7 a 3,2% dos infartos cerebrais. É definido como infarto em regiões de fronteira entre as artérias cerebrais principais tendo como sinônimos na prática diária: “border-zone” ou “watershed” (Marks, 2002). A melhor representação por imagem de RM é a restrição da difusão com correlação ao mapa de CDA. A restrição ocorre devido ao edema citotóxico. O realce, após uso de contraste acontece de forma giriforme na fase subaguda. Classicamente, os infartos em território de fronteira estão associados a quadros de hipotensão arterial e localizados nas áreas de interseção entre os territórios arteriais de nutrição e ainda nos núcleos da base (Cooper, 2005). A apresentação radiológica é variada. As lesões podem ser em forma de cunha com base na superfície cortical em topografia de irrigação fronteiriça. Pode ter apresentação em “colar de

contas" ("string of pearls") ou rosário, quando existem três ou mais lesões na substância branca profunda dentro do centro semi-oval de orientação linear paralela ao ventrículo lateral (Krapf *et al.*, 1998; Hamilton, 2005). Este aspecto em rosário pode ainda ser unilateral se há estenose carotídea ipsilateral ou pode ser bilateral se houver evento hemodinâmico grave e global ou se houver estenose arterial bilateral (Hamilton, 2005).

Quanto à patologia os infartos por hipotensão correspondem àqueles que ocorrem em zona fronteiriça que evoluem para encefalomalácea e ulegiria (condição onde os giros são estreitos e distorcidos por cicatrização) (Hamilton, 2005).

A etiologia dos infartos nas áreas de "watershed" é variada e inclui a injúria cerebral global por distúrbio de perfusão ou oxigenação como exemplos: a hipotensão severa prolongada, parada cardíaca com ressucitação, asfixia e inalação de monóxido de carbono. Outra etiologia é a estenose ou oclusão das artérias carótidas (Marks, 2002) que predispõe infartos em zonas fronteiriças durante episódios de comprometimento hemodinâmico, freqüentemente com o padrão em rosário (Hamilton, 2005). Ainda na doença carotídea, infartos podem ocorrer em áreas corticais, bem como em áreas de "watershed" ou ambas. (Momjian-Mayor, Baron, 2005). Por fim, a embolia, também, pode ocorrer em áreas fronteiriças, embora seja complicado identificar com precisão do ponto de vista radiológico (Marks, 2002; Hamilton, 2005).

Os autores Kumar e Caplan afirmam que as novas técnicas de imagens adicionam extraordinário conhecimento aos quadros de

isquemia/infarto cerebral e podem fazer com que conceitos sobre síndromes clinicas já definidas, às vezes, sejam modificadas substancialmente, às vezes, provadas como erradas (Kumar e Caplan, 2007) ou pelo menos reconhecidas como mais complexas (Oppenheim *et al.*, 2006). A identificação clínica de síndromes de infarto mantém-se como uma importante ferramenta na conduta racional de pacientes com AVCI (Kumar e Caplan, 2007).

1.5.3 Difusão cerebral por ressonância magnética

A difusão é a melhor técnica de RM para diferenciar isquemia de infarto crônico, enquanto o segundo apresenta aumento da difusão, o primeiro classicamente restringe a difusão (Moseley *et al.*, 2005). A identificação de lesão aguda em pacientes com múltiplas lesões crônicas faz da DWI uma ferramenta de inquestionável valor na prática de imagem atual.

A água nos tecidos tem movimentação translacional randomizada ("Brownian motion") de suas moléculas, causada pela energia termodinâmica e pela viscosidade do meio. Este tipo de movimento está relacionado ao CDA e a RM emprega a DWI para avaliá-lo (Raffin *et al.*, 2001; Jensen *et al.*, 2005; Otaduy *et al.*, 2008).

A intensidade do sinal na RM depende da densidade de prótons dos processos de relaxamento T1, T2 e T2* num conjunto de "spins" dentro de cada elemento da imagem (voxel). A difusão aleatória de prótons em áreas de intensidade variável de campo magnético produz desvios de fase

aleatórios. O somatório dos sinais destes prótons com desvios aleatórios de fase resulta em uma perda de sinal (Moseley *et al.*, 2005). Seqüências de difusão são mais sensíveis que imagens em T2 na detecção de isquemia cerebral em sua fase inicial (Knipp *et al.*, 2004, Jensen *et al.*, 2005).

A imagem por difusão é sensível ao movimento microscópico dos prótons de água. Os prótons de água sofrem uma mudança de fase de magnetização transversa na presença de um gradiente de campo magnético. Logo, uma área de maior difusão (mais rápida) está sujeita a um maior grau de atenuação do sinal em comparação com áreas de menor difusão (lenta – restrita), que exibem menor atenuação de sinal. Estudos em animais submetidos à oclusão da artéria cerebral média (ACM) mostraram que havia sinal de isquemia na difusão em até 45 minutos. Presume-se que esse achado reflita uma restrição do movimento da água pela membrana celular. A maior sensibilidade da RM na seqüência de difusão em detectar a isquemia aguda acredita-se que seja devido ao movimento da água no interior da célula, restringindo o movimento dos prótons de água (edema citotóxico), enquanto as imagens ponderadas em T2 exibem alteração de sinal, principalmente, em decorrência de edema vasogênico (Jensen *et al.*, 2005). É estimado que o edema citotóxico tenha início muito precoce, após insulto isquêmico, enquanto o edema vasogênico começa a se desenvolver apenas após 6 horas.

Moseley *et al*. argumentaram que a importante lentificação aparente da difusão (restrição ou redução da difusão) na isquemia reflete o desvio de ambiente com prótons de água extracelular com trânsito mais rápido para

um ambiente intracelular mais restrito secundário à falência da bomba de sódio e potássio da membrana celular devido ao infarto, sendo assim, o edema citotóxico responsável pela diminuição da difusão durante a isquemia (Moseley *et al.*, 2005).

O curso temporal evolutivo da isquemia por RM pode ser dividido em várias fases seguindo os valores de T2 e difusão. Numa fase hiperaguda (minutos a horas), a difusão é restrita (alto sinal) em locais onde os valores de T2 ainda não estão alterados. Acredita-se que este momento indique um "perigo metabólico", pois a reperfusão (terapêutica ou endógena) bem sucedida poderá fazer a difusão voltar ao normal. Se não houver reperfusão com êxito, as regiões com difusão restrita passam a apresentar facilitação da difusão (acima do normal) com elevação do sinal em T2 devido a necrose celular e, eventualmente, déficit neurológico (Marks, 2002).

Em estágios mais tardios (horas a dias), após uma oclusão vascular, são vistos valores de difusão, relativamente baixos, em regiões de valores de T2 altos. Esse aparente paradoxo ocorre quando o edema vasogênico regional que é de maior amplitude regional se desenvolve em sua plenitude. O edema citotóxico ocorre em escala bem menor (celular) e é mascarado pelo efeito T2 regional. Por fim, vários dias após a oclusão, tanto os valores de T2 como de difusão estão aumentados em distribuições regionais semelhantes. A análise histopatológica destas regiões mostra necrose ou lise celular com quebra das paredes celulares. Esta quebra remove várias barreiras à difusão da água levando, portanto, a uma difusão acima do normal (Moseley *et al.*, 2005).

Também foi demonstrado que áreas de isquemia em difusão podem ser revertidas após reperfusão precoce (Jensen *et al.*, 2005) e também são, potencialmente, reversíveis se ocorrem após a ACS (Hauth *et al.*, 2005). Foi demonstrada ainda a possibilidade de lesões isquêmicas na difusão não deixarem alterações nos exames de RM tardios, após quadros de AIT (Oppenheim *et al.*, 2006).

Bendszus e Stoll (2006) afirmam que as complicações embólicas identificadas na DWI são mais freqüentes que a aparente baixa taxa de complicação clínica. A RM pode quantificar os focos isquêmicos e, ainda, estimar a perfusão cerebral, tornando-se importante método para validar as vantagens e complicações da ACS (Bendszus e Stoll, 2006).

1.5.4 Perfusão cerebral por ressonância magnética

Sabemos que há indivíduos capazes de suportar o estresse isquêmico sem desenvolver infarto cerebral, mas não há como predizer com base apenas no estudo do percentual de estenose. Isso explica por que oclusões carotídeas assintomáticas são freqüentemente encontradas (Theron *et al.*, 1996). Desta forma, ferramentas de estudo da perfusão cerebral são necessárias para tentar desvendar o comportamento da perfusão do cérebro, sendo o estudo mais rotineiro, entre nós, a perfusão por RM.

A perfusão cerebral foi, pioneiramente, descrita a partir da parenquimografia, que possibilitou demonstrar a melhora no fluxo hemodinâmico cerebral com a angioplastia carotídea (Theron *et al.*, 1996). A

parenquimografia é, hoje, método tradicional de se avaliar a perfusão cerebral, descrita por Theron *et al*. e consiste em técnica de posicionamento de cateter diagnóstico 5F na aorta ascendente e injeção de 40 ml de contraste e aquisição de imagem do crânio em posição clássica antero-posterior (Theron *et al.*, 1996). A série é analisada com janela de ASD modificada (baixa e estreita) para permitir estudo preferencial do suprimento sangüíneo cerebral. Parenquimografia digital é capaz de analisar o padrão de estenose carotídea e o efeito hemodinâmico do suprimento sangüíneo cerebral com simplicidade (Theron *et al.*, 1996).

Publicações recentes empregaram diversos meios de avaliar a microcirculação cerebral e incluiram perfusão por tomografia helical (Roberts *et al.*, 2000), perfusão por tomografia multi-slice (Waaijer *et al.*, 2007), doppler transcraniano (Niesen *et al.*, 2004), injeção intracarotídea de xenônio (Bando *et al.*, 2001) e ainda análise “MRI volume flow quantification” (Laar *et al.*, 2006) além da PWI por RM (Wilkinson *et al.*, 2003, Martin *et al.*, 2005, Laar *et al.,* 2007).

Atualmente, a perfusão cerebral é largamente estudada pela RM com técnicas de estudo de séries rápidas com emprego de agente modificador (meio de contraste) do sinal injetado por via venosa (Doerfler *et al.*, 2001, Jensen *et al.*, 2005, Bokkers *et al.*, 2008).

O sinal observado nas imagens de perfusão por RM é bastante diferente do observado nas imagens de RM convencional (Jensen *et al.*, 2005). Estudos por perfusão se baseiam, principalmente, no uso de contraste exógeno com susceptibilidade paramagnética, como os quelatos

de gadolínio (Moseley *et al.*, 2005; Jensen *et al.*, 2005). Esses agentes, enquanto trafegam pelo leito capilar com barreira hematoencefálica intacta (Marks, 2002; Jensen *et al.*, 2005) induzem à perda de sinal nas diversas regiões do cérebro, por onde estão passando. Essa perda de sinal é mais evidente na primeira passagem do contraste, ou seja, imediatamente após a injeção rápida em *bolus*, antes que recircule e se dissipe por toda a volemia (Moseley *et al.*, 2005). Portanto, as áreas isquêmicas com má irrigação parecem, relativamente, hiperintensas durante passagem do contraste, em comparação com a perda de sinal habitual do cérebro normalmente perfundido (Jensen *et al.*, 2005).

Essa perda transitória de sinal, devido à passagem do contraste pelo parênquima é usada para construir curvas entre concentração e tempo (Figura 4), o comportamento perfusional desta curva pode ser modelado, matematicamente, para se obter vários parâmetros relacionados com a hemodinâmica relativa da área examinada (Busatto *et al.*, 2000; Marks, 2002; Moseley *et al.*, 2005). A partir desta curva podem ser calculados o volume sanguíneo cerebral regional, o fluxo sangüíneo cerebral regional, o tempo de trânsito médio relativo e o tempo para pico de contraste (Marks, 2002).

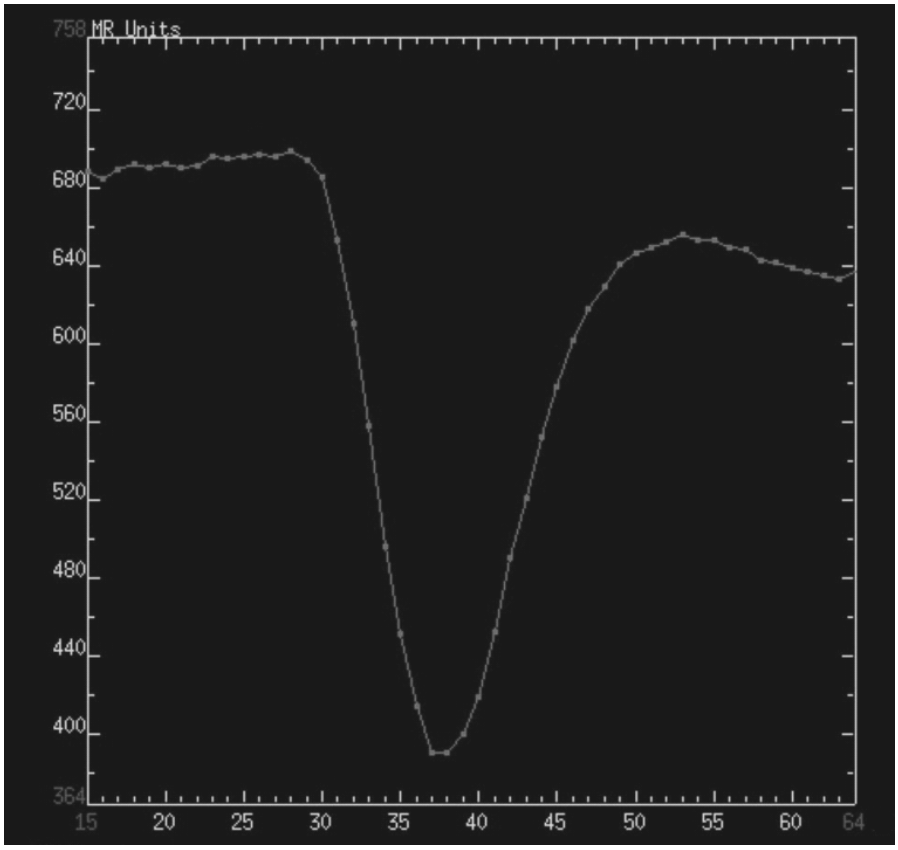

Figura 4 - Exemplo de representação gráfica da curva tempo x sinal em T2 durante a passagem do *bolus* do gadolínio. Eixo *y* representa a intensidade de sinal ("MRI units"). Eixo *x* representa o tempo (segundos). Note a perda de sinal (onda negativa) na primeira passagem do gadolínio pelo parênquima cerebral

A curva encontrada, após uso de gadolínio, é decomposta por equações geométricas para se obter os parâmetros hemodinâmicos. A área integral sob a curva indica o volume sangüíneo cerebral (CBV). A largura da onda se relaciona com a passagem do trânsito do *bolus* de gadolínio (MTT) e o tempo entre o início da perda de sinal até o pico da perda de sinal correspondente ao "tempo para o pico" (TTP) do *bolus*, que se relaciona diretamente com o período em que a chegada do *bolus* é máxima (Moseley *et al.*, 2005).

Atualmente, técnicas ultra-rápidas de RM com perfusão dinâmica permitem identificar as alterações de sinal, durante o trânsito vascular do *bolus* de contraste, exibindo desta forma a passagem do contraste, através da microcirculação. Assim, obtem-se uma análise quantitativa da perfusão cerebral, através do emprego de curvas matemáticas de concentração contraste-tempo (Jensen *et al.*, 2005).

Se o suprimento sangüíneo estiver comprometido será demonstrado um retardo temporal ou uma menor perda de sinal (onda negativa) no local da área estudada, podendo-se detectar estenoses ou oclusões arteriais e permitir avaliação do recrutamento de fluxo colateral para o local isquêmico.

Outra implicação prática é que o tecido isquêmico com MTT aumentado e com grande redução do fluxo sangüíneo cerebral (CBF) ou do CBV tende a sofrer danos irreversíveis, enquanto o tecido isquêmico tende a não se consumar em infarto nas áreas onde há CBF preservado (Moseley *et al.*, 2005).

Os parâmetros temporais (MTT e TTP) são, profundamente, afetados pelo retardo de fluxo sangüíneo ou pela presença de fluxo colateral. Estes parâmetros temporais fornecem um mapa útil para avaliar os padrões relativos de perfusão no acidente vascular cerebral e são interpretados como indicativos da quantidade de gadolínio que passa por cada voxel como um indicador do volume sangüíneo cerebral. Também são úteis na avaliação de alterações sutis na chegada de sangue a um dado voxel (Moseley *et al.*, 2005).

A análise da alteração de sinal durante o trânsito vascular do gadolínio tornou-se o conceito de mapeamento de perfusão por RM, termo este que se refere à passagem do contraste, através dos capilares da microcirculação cerebral a partir do suprimento arterial para a via venosa. O termo perfusão é considerado apropriado, porque o mecanismo que causa a perda de sinal é mais eficiente nos capilares (devido sua grande dispersão intravoxel e superfície ampla), quando comparada às artérias e veias. Este método de imagem é comumente referido como perfusão por RM ou alternativamente por RM ponderada hemodinamicamente (Moseley *et al.*, 2005).

As novas técnicas de RM (PWI e DWI) são capazes de reconhecer isquemia hiperaguda do parênquima cerebral (Marks, 2002). Porém, a imagem de perfusão é mais sensível que a de difusão na detecção da isquemia num período muito precoce após o estabelecimento de um dano vascular (Latchaw, 2004). Todavia, uma combinação de PWI e DWI possibilitará uma definição mais clara da área de tecido isquêmico, a qual estará recebendo algum fluxo colateral, em taxa diminuída (Moseley *et al.*, 2005).

Quando um dano perfusional é pequeno, ainda assim, seus parâmetros temporais (TTP e MTT) são retardados, porém não são suficientemente importantes para determinar alterações na difusão. Neste cenário, os parâmetros retardados da perfusão indicam um risco de infarto enquanto que, quando há alterações na difusão, indica uma lesão já estabelecida.

Por outro lado, a diminuição da perfusão não é prontamente observada em situação de redução parcial do fluxo e este achado sugere fortemente que, quando o fluxo sangüíneo colateral é suficiente para impedir a interrupção do metabolismo celular, a difusão não se altera, pois o tecido é viável (Moseley *et al.*, 2005). O atraso do *bolus,* muitas vezes devido a uma irrigação por vias colaterais lentas, demonstra um tempo de trânsito relativo (MTT) mais longo e de menor realce pelo contraste no pico.

Quando são identificadas regiões com retardo de perfusão, é provável que haja obstrução (estenoses ou oclusões) com subseqüente fluxo colateral de má qualidade. Embora a presença de retardo no TTP não signifique necessariamente uma perda do CBF ou CBV, ele indica a existência de uma anormalidade de fluxo, o que pode definir que este território se encontra em "risco" vascular, podendo desenvolver ou não o infarto dependendo da qualidade das vias colaterais e do tratamento realizado (Moseley *et al.*, 2005).

Além de promover mudanças hemodinâmicas à perfusão cerebral, a ACS tem um risco de complicações isquêmicas. A embolia cerebral pode ocorrer em várias modalidades angiográficas além da angiografia cerebral, por meio de tromboembolismo ou introdução de ar pela injeção de contraste ou lavagem de contraste (Piñero *et al.*, 2006).

Além da ACS e ASD, várias outras técnicas de cateterismo apresentam riscos de embolia durante o procedimento. Rordorf *et al.* encontraram lesões na difusão em 8 de 14 (57%) dos pacientes após embolização de aneurismas cerebrais não rotos. Nesta série, a maioria,

exceto um novo foco, foi ipsilateral ao aneurisma tratado (Rordorf *et al.*, 2001). De forma semelhante o grupo japonês de Soeda *et al*., estudando lesões isquêmicas na difusão em pacientes com aneurismas não rotos da circulação posterior, encontrou focos de restrição na DWI em 18 de 26 (69%) dos pacientes, sendo a maioria (11 pacientes) sem sintomas isquêmicos após embolização (Soeda *et al.*, 2003). Cronqvist *et al*. em 2005 estudaram alterações de RM em pacientes com aneurismas cerebrais submetidos a tratamento endovascular com protocolo de heparinização venosa total durante intervenção e utilização de heparina de baixo peso por via subcutânea iniciado no dia seguinte e continuado por 3 a 5 dias. Encontraram focos de restrição na difusão em 10/14 (71%) pacientes com aneurismas rotos e 7/29 (24%) em aneurismas não rotos. A maioria das lesões (67%) foram menores que 3 mm e ocorreram dentro do território vascular do aneurisma tratado (Cronqvist *et al.*, 2005). Em 2006 Cronqvist *et al.* publicaram estudo sobre série de 21 pacientes com média de idade de 40,7 anos, portadores de malformação arteriovenosa cerebral foram submetidos a 50 procedimentos de embolização. Nesse estudo, NF foram menos freqüentes, sendo observados em 22% dos procedimentos (em nove pacientes). Dos 35 NF encontrados na DWI, 23 (66%) eram de origem isquêmica, 8 (23%) representavam coágulo venoso perinidal e 4 (11%) eram de origem incerta (Cronqvist *et al.*, 2006).

O cateterismo cerebral não é o único causador de embolias ao cérebro. Em estudos prospectivos há incidência de até 15% NF cerebrais após cateterismo cardíaco (Busing *et al.*, 2005).

Focos de isquemia na DWI são encontrados em um substancial número de cirurgia de carótidas (endarterectomia), cardíacas, coronárias e em intervenções com angiografias cerebrais (Shannon *et al.*, 2006; Grunwald *et al.*, 2006; Bendszus e Stoll, 2006). Cirurgia de *by-pass* cardíaco pode ter novos focos de isquemia cerebral em até 45% dos pacientes (Knipp *et al.*, 2004).

Alguns poucos autores que relatam alteração do sinal, principalmente na seqüência FLAIR, localizados nos espaços dos giros corticais que ocorrem de forma unilateral após a ACS. O achado pode estar associado a modificações perfusionais de dificil correlação clínica (Michel *et al.*, 2001; Wilkinson *et al.*, 2003; Martin *et al.*, 2005).

Desta forma, a RM, um método não invasivo, emite informações relacionadas à microcirculação cerebral, a partir da perfusão de alta velocidade com cortes múltiplos (Moseley *et al.*, 2005). Nos dias atuais, a RM pode analisar a segurança da ACS através da técnica de difusão, além de avaliar a mudança do “status” hemodinâmico, através da técnica de perfusão (Chaturvedi e Yadav, 2006; du Mesnil de Rochemont *et al.*, 2006; Piñero *et al.*, 2006; Smith, 2006).

1.6 Objetivos

Após angioplastia de artéria carótida com implante de “stent” e sob proteção cerebral com filtros, objetiva-se:

1 - Quantificar, localizar e medir novos focos de restrição à difusão por RM.

2 - Correlacionar os novos focos de restrição na DWI com aspectos demográficos (sexo, idade, lado da carótida tratada e presença de sintomas), fatores de risco para doença cerebrovascular, aspectos da técnica de angioplastia utilizada, além da presença de infartos prévios na RM.

3 - Avaliar, por RM, modificações na perfusão cerebral.

2 Métodos

2.1 Casuística

Quarenta pacientes com estenoses carotídeas de origem aterosclerótica foram encaminhados para exames de RM com técnicas de difusão e perfusão antes e após a ACS, no serviço de neurorradiologia do INCOR – FMUSP, no período entre março de 2005 e novembro de 2006. O estudo foi prospectivo, sendo escolhidos, aleatoriamente, em número de um (1), quinzenalmente, entre o grupo indicado para ACS e que cumprissem os critérios de inclusão.

O projeto foi submetido e aprovado pelo Comitê de Ética do Hospital das Clínicas da Faculdade de Medicina da Universidade de São Paulo – CAPPesq **(Anexo A)**. Todos os pacientes assinaram termo de consentimento livre e informado **(Anexo B)**.

Critérios de inclusão

- Pacientes com estenoses graves de carótidas (demonstradas por doppler ou ATC ou ARM ou ASD) e indicados, segundo a diretriz institucional local, para tratamento endovascular da doença ateromatosa carotídea que concordaram em participar do protocolo de pesquisa.
- RM realizadas com técnicas de difusão e perfusão no máximo 24 horas antes e 72 horas após a ACS.

Critérios de exclusão

- Trombos intra-arteriais observados na angiografia antes da ACS.
- Pacientes com seqüelas incapacitantes de infartos cerebrais anteriores.
- Contra-indicações ao exame de RM como marca-passo cardíaco ou claustrofobia.
- Pacientes com macroêmbolos na ASD após a ACS.
- Quadro clínico compatível com isquemia após ACS.
- Exame angiográfico demonstrando estenoses menores que 60%.
- Exames de RM com artefatos de movimentos ou com linha de base de sinal ruidosa são excluídos da análise de perfusão.
- Estudos de imagem com estenose grave na carótida cervical contralateral, nas artérias vertebrais ou nas artérias intracranianas

Dos 40 pacientes incluídos no estudo, 3 foram excluídos, porque apresentavam estenoses menores que 60% e 1 paciente por ter ultrapassado o tempo máximo estabelecido para RM após ACS, devido a angina coronariana e instabilidade hemodinâmica.

2.2 Técnica de ressonância magnética

Os estudos por RM foram realizados em um único equipamento de alto campo (1,5T, LX Horizon®, General Electric Healthcare) em bobina de crânio (“birdcage transmit/receive quadrature”), comercialmente disponível.

Os exames de RM antes e após a ACS seguiram o mesmo protocolo de seqüências:

- localizador: matriz 256x128, FOV 27 cm, espessura 10 mm, espaçamento 5 mm, número de aquisições (“nex”): 1;
- DWI: matriz 128X128, FOV 22 cm, espessura 5 mm, espaçamento 0 mm, TE mínimo 72,8 ms, TR 9000 ms, “b-value” 0 e 1000, direção de difusão: “all”, número de aquisições: 2;
- coeficiente de difusão aparente – mapa da “ADC”
- T2, axial, matriz 288x224, FOV 22 cm, espessura 6 mm, espaçamento 0,6 mm, TE 102 ms, TR 4750 ms, comprimento do trem de ecos 23, banda (“bandwith”) 31,25 e número de aquisições: 2;
- T1, axial, matriz 256x192, FOV 22 cm, espessura 6 mm, espaçamento 0,6 mm, TE 14 ms, TR 475 ms, banda 15,63 e número de aquisições: 2;
- FLAIR – “fluid-attenuated inversion recovery” - axial, matriz 256x192, FOV 22 cm, espessura 6 mm, espaçamento 0,6 mm, TE 96 ms, TR 10000 ms, TI 2.100 ms e número de aquisições: 1;
- T2, coronal, matriz 288x224, FOV 22 cm, espessura 6 mm, espaçamento 0,6 mm, TE 102 ms, TR 4750 ms, banda 31,25 e número de aquisições: 2;
- Injeção de contraste padronizado com gadolínio (Magnevist®) 20ml com razão de 3 ml/segundo em veia do antebraço, seguido por injeção de 30ml de soro fisiológico por sistema injetor

compatível com RM. Retardo de 10 segundos para disparar seqüência de perfusão;

- Perfusão GRE EPI, axial, matriz 64x64, FOV 30 cm, espessura 10 mm, espaçamento 1 mm, TE 50 ms, TR 1000 ms, número de “shoots” 1, “flip angle” 75, fases por localização 64, ordem de aquisição de fases: “intervaled” e número de aquisições: 1;
- Referência DWI, axial, matriz 96x128, nex 2, FOV 30 cm, espessura 10 mm, espaçamento 1 mm, TE 78,2 ms, TR 5000 ms, números de “shoots” 1, “b-value” 0 e 1000 e direção de difusão: “all”;
- T1 pós-gadolínio, axial, matriz 256x192, FOV 22 cm, espessura 6 mm, espaçamento 0,6 mm, TE 14 ms, TR 475 ms, banda 15,63 e número de aquisições: 2;
- T1 pós-gadolínio, coronal, matriz 256x192, FOV 22 cm, espessura 6 mm, espaçamento 0,6 mm, TE 14 ms, TR 475 ms, banda 15,63 e número de aquisições: 2;
- T1 pós-gadolínio, sagital, matriz 256x192, FOV 22 cm, espessura 5 mm, espaçamento 1 mm, TE 14 ms, TR 475 ms, banda 15,63 e número de aquisições: 2.

Novos focos **(NF)** de isquemia foram definidos como a presença de hipersinal (restrição) na difusão, após a ACS que não estavam presentes na mesma seqüência antes da ACS. Estes focos são considerados como infartos recentes e adicionais em relação à primeira RM. Outras causas de

restrição da DWI que não de natureza isquêmica (exemplos: abscesso, hemorragia, linfoma) são excluídos da contagem do NF.

O oposto do infarto recente por DWI após a ACS é o infarto antigo presente na sequência T2 da RM antes da ACS. Segundo Cooper (2005), o infarto cerebral crônico é o resultado final de isquemia prolongada. Áreas de hipersinal no parêquima cerebral em seqüência T2 com áreas correspondentes de sinal variável em T1 (com tendência a serem isointensos em relação ao líquor em T1 e T2), sem restrição na DWI e sem realce após uso de contraste paramagnético foram consideradas como **infartos antigos** ("infarto T2"). Outras doenças que possam ter aspecto de sinal similar a infartos antigos (por exemplo: cistos porencefálicos, cistos aracnoides, astrocitomas de baixo grau) foram excluídas devido às suas características de topografia, aspecto da borda da lesão e aparência sobre o tecido circunvizinho ou ainda por apresentar sinal diferente do líquor nas demais seqüências do estudo por RM.

A análise das imagens de RM foi efetuada por consenso de dois neurorradiologistas experientes, usando o programa eFilm ® disponível pela internet para estudo de DWI. Se houvesse divergências entre eles, seriam analisadas por um terceiro observador para se chegar a um consenso.

O exame de imagens de PWI foi aplicado por um neurorradiologista, empregando a ferramenta Functool 2 do fabricante General Electric Medical Systems, (Milwaukee, EUA) numa estação de trabalho ("AW – Advanced Workstation") do mesmo fabricante.

Ambas as análises foram realizadas sem acesso aos dados clínicos e da ACS.

Os NF foram correlacionados a:

- Idade;
- Sexo;
- Lado da artéria carótida tratada;
- Presença de sintomas prévios relacionados à estenose carotídea;
- Fatores de risco para aterosclerose e AVCI (diabetes melito, hipertensão arterial sistêmica, hipercolesterolemia, coronariopatia isquêmica; arritmia, doença vascular isquêmica periférica, AIT e AVCI);
- Percentual de estenose carotídea;
- Presença de úlcera na placa de ateroma;
- Infarto prévio na RM;
- Número de cateteres utilizados;
- Número de artérias em que foram realizadas angiografias;
- Oclusão carotídea contralateral;
- Técnica de acesso endovascular utilizada para o alcance da artéria carótida comum do lado da angioplastia;
- Tipo de filtro;
- Tipo de “stent”;
- Volume de contraste empregado na ACS e angiografia;
- Tempo de fluoroscopia gasto no procedimento;
- Local, quantidade e o diâmetro desses novos focos.

Esses parâmetros foram ainda correlacionados entre pacientes com apenas um e com múltiplos NF.

O local (lateralidade) do NF encefálico foi definido como ipsilateral, se coincidente ao território nutrido pela artéria carótida da angioplastia. O local do NF foi definido como contralateral, se o território cerebral não era coincidente com o lado da ACS, ou seja, no território nutrido pela artéria carótida contralateral à angioplastia ou ainda podendo estar localizada na fossa posterior.

No caso de impossibilidade de determinar a lateralidade, o paciente era excluído desta análise, o que ocorreu em dois pacientes. Os pacientes 16 e 27 apresentavam estenoses de artéria carótida (esquerda) e oclusão contralateral (direita) sendo identificados NF em território de irrigação da artéria carótida direita. Nesta condição o fluxo ao território carotídeo pode usar o polígono anastomótico de Wilis ou ainda determinar a abertura de outras vias colaterais (exemplo: fluxo pela *vasa vasorum* ou retrógrado pela artéria oftálmica). Assim havendo NF no território da artéria ocluída não é possível afirmar com segurança se a rota do embolo se originou diretamente da ACS ou se migrou pelas anastomoses dos territórios que revascularizam o território cerebral da artéria carótida ocluída. Devido à dificuldade de se relacionar o local da embolia precisamente com a artéria submetida à angioplastia decidimos por não contabilizar esses dois casos na análise da lateralidade.

O diâmetro de cada NF foi anotado considerando o diâmetro máximo da lesão na seqüência DWI por meio de análise métrica determinada,

manualmente, no software (eFilm®). Para efeito de comparação os NF foram divididos em três faixas de diâmetros (<5 mm, entre 5 e 10 mm e > 10 mm) , segundo estratificação já publicada por outros autores (Piñero *et al.*, 2006; Lacroix *et al.*, 2007; Tedesco *et al.*, 2007).

No estudo de perfusão foi determinado o local de aplicação das regiões de interesse ("ROI") em topografia adjacente aos ventrículos laterais (Figura 5). Este ponto foi escolhido por representar área de irrigação pela artéria cerebral média e esta uma fiel representação do fluxo proveniente da artéria carótida. A área empregada é pouco influenciada pelas artérias cerebrais anteriores que podem ter sua irrigação por qualquer uma das artérias carótidas.

Em cada paciente a região de interesse foi demarcada, manualmente, evitando áreas de infarto bem como a fissura silviana. Em casos de infarto cerebral nessa região, o nível de análise ascendeu para porções laterais da região da coroa radiada ou centro semi-oval. Após demarcação de um dos lados da região de interesse, um eixo de simetria foi traçado na linha média de cada encéfalo e a mesma região de interesse era espelhada ao hemisfério contralateral, possibilitando que as áreas demarcadas tivessem a mesma dimensão e topografia em ambos os hemisférios obtendo-se, assim, simetria anatômica.

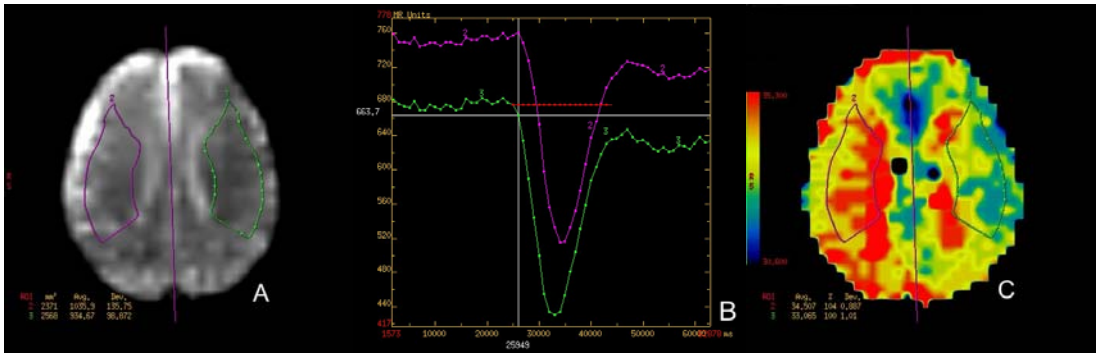

Figura 5 – Paciente número 30, masculino, portador de estenose de carótida cervical direita estimada em 70% pela ASD. Primeiro (**A**) foi traçado manualmente o "ROI" representante da ACM direita (área traçada de roxo), a seguir uma linha de simetria central é traçada e sobre esta a área é espelhada no hemisfério esquerdo (área traçada em cor verde). Gráfico (**B**) temporal (TTP) revela curva (roxa) com atraso da área representativa da ACM direita, quando comparada à curva (verde) representativa da ACM esquerda. Mapa de PWI em TTP (**C**) demonstrou o atraso temporal evidente dentro da área demarcada em roxo

No pós-processamento, os estudos de PWI tiveram áreas de interesse traçadas primeiro no exame antes da ACS e imediatamente a seguir foi traçada a região de interesse na PWI após ACS. Esta área de interesse do exame após a ACS foi traçada de forma a reproduzir o "ROI" do exame inicial em nível de corte, área e formatos similares. Para cada paciente a mesma área de interesse foi aplicada para o estudo dos três parâmetros de perfusão.

Os parâmetros regionais colhidos destas áreas foram o volume sangüíneo cerebral (CBV), tempo de trânsito médio (MTT) e tempo para o pico (TTP) e por serem influenciados por fatores fisiológicos realizou-se a normalização dos valores do hemisfério submetido à ACS com os valores colhidos no território contralateral. Assim obtiveram-se medidas relativas do

MTT e TTP, ao executar a diferença entre os hemisférios, segundo técnica de Wilkinson *et al.* (2003):

$$dMTT = MTT_{stent} - MTT_{contralateral}.$$

$$dTTP = TTP_{stent} - TTP_{contralateral}.$$

Na determinação de valor relativo para CBV (rCBV) procedeu-se ao cálculo da razão entre os dois hemisférios, também seguindo a técnica de Wilkinson *et al.* (2003):

$$rCBV = CBV_{stent} / CBV_{contralateral}.$$

Os parâmetros relativos de perfusão (rCBV, dMTT e dTTP) foram ainda correlacionados com o grau de estenose da artéria carótida submetida a ACS.

Foram contabilizados ainda eventuais realces anômalos após a injeção de gadolínio.

Foram anotados os pacientes portadores de oclusão da carótida contralateral à ACS. Para delimitar a oclusão da artéria carótida interna, usamos a angiografia com subtração digital ou RM. Na ausência de ASD da artéria carótida, definimos como oclusão pela RM, quando há ausência do fenômeno “flow-void” e presença de alto sinal intravascular na seqüência FLAIR compatível com trombo nos cortes incidindo sobre a artéria carótida interna intracraniana. Ambos os métodos de imagem foram aceitos como suficientes para comprovar a oclusão deste vaso.

2.3 Angiografia e angioplastia carotídea com “stent”

Os pacientes foram divididos em dois grupos: angiografia “resumida” e angiografia “completa”. Convencionou-se denominar angiografia “resumida” o exame angiográfico prévio à ACS, quando este incluiu apenas angiografia da artéria carótida candidata ao tratamento, e denominar de angiografia “completa”, quando o exame angiográfico incluía o estudo de outras artérias cervicais ou arco aórtico.

A quantificação da estenose do bulbo carotídeo estudada foi pelo método NASCET (NASCET, 1991), através da ASD em todos os casos. Foi determinado o valor médio da estenose carotídea nos grupos de pacientes com e sem NF.

A terapia antiplaquetária era padronizada e todos os pacientes receberam clopidogrel 75 mg e ácido acetilsalicílico 100 mg diariamente, ambos por via oral, iniciando-se pelo menos cinco dias antes do procedimento.

Os pacientes foram monitorizados com oxímetro e eletrocardiograma contínuo durante os procedimentos. A monitorização da pressão arterial também foi contínua.

Na preparação dos materiais, todos os introdutores e cateteres eram previamente lavados com fluxo de soro fisiológico e, posteriormente, acondicionados em recipiente estéril contendo soro fisiológico e heparina numa solução de 5 mil unidades por litro. Ainda como passo da preparação,

os cateteres e guias com cobertura hidrofílica tiveram essa função ativada pelo mergulho em solução de soro fisiológico numa etapa prévia à punção arterial.

Sob anestesia local e leve sedação pelo anestesiologista realizava-se punção arterial e implantação de introdutor valvulado na artéria femoral comum, o qual era suturado à pele, por segurança. Se houvesse tortuosidade importante dos vasos ilíacos e femorais, introdutores longos de 40 cm foram suficientes para ajudar a estabilizar o cateter e cateter-guia nas artérias carótidas comuns.

Uma injeção em "*bolus*" de dez mil unidades (10.000 UI) de heparina, por via venosa periférica, era administrada após a instalação de introdutor valvulado. Estava programado acréscimo de mil unidades (1.000 UI) de heparina se o procedimento perdurasse por mais de 60 minutos.

Um médico anestesista estava presente na totalidade dos procedimentos para controlar a infusão de medicamentos e eventuais intercorrências. Solução de atropina foi preparada pelo anestesista, previamente, à angioplastia e guardada para o momento da liberação do "stent".

Comunicação verbal intermitente foi mantida pelos médicos executantes da ACS com o paciente durante o procedimento, assim como eventuais testes clínicos.

Em todos os casos, a angiografia da artéria carótida candidata a ACS era realizada inicialmente com cateter angiográfico 5 Fr para se comprovar a

estenose demonstrada por outros métodos. Neste mesmo tempo do procedimento, angiografias dos vasos cerebrais nutridos por esta artéria carótida foram realizadas e repetidas ao final da ACS para observar a possibilidade de oclusões arteriais.

Em todos os casos foi empregado contraste não iônico de baixa osmolaridade.

Na totalidade dos casos (n=36) um cateter-guia de calibre 8 Fr foi introduzido na artéria femoral comum por dentro de introdutor valvulado e sua extremidade distal era posicionada na artéria carótida comum a ser submetida à ACS alguns centímetros abaixo da placa aterosclerótica.

Definiram-se como técnicas de acesso, as maneiras de se posicionar o cateter-guia de forma segura na artéria carótida comum, próximo ao bulbo. A técnica endovascular de acesso à artéria carótida a ser tratada variou entre acesso direto (AD), troca com fio guia na artéria carótida externa (TCE), troca com fio guia na artéria carótida comum (TCC) e acesso triaxial (TRI).

Na técnica de acesso direto (AD), introduzia-se o cateter-guia na artéria carótida comum, deslizando-o por cima de um fio guia (0,035”), previamente colocado nessa artéria.

A técnica de troca sobre guia na artéria carótida externa (TCE) efetuava-se da seguinte forma: a ponta do fio guia (0,035”) era posicionada na artéria carótida externa com auxílio de cateter de diagnóstico com calibre 5 Fr e permanecia nesta posição de segurança, sem colidir na placa de

ateroma, fornecendo meio do cateter-guia avançar sobre o guia até a artéria carótida comum. Definiu-se como troca sobre guia na carótida comum (TCC), quando o guia era posicionado na artéria carótida comum e não na artéria carótida externa com ajuda de cateter diagnóstico, a partir deste ponto o cateter era retirado e o cateter-guia ascendia à artéria carótida comum sobre o guia.

Chamamos de método triaxial (TRI), quando um cateter-guia continha no seu interior um cateter diagnóstico, de desenhos e materiais variados a cada caso, e guia (0,035”) por dentro deste último. O cateter era livre para estabelecer várias manobras antes de permitir a penetração do cateter-guia na artéria carótida da angioplastia.

Após posicionamento do cateter-guia na artéria carótida comum, um dos sistemas de filtro de proteção cerebral fechado ultrapassava a estenose sendo posicionado alguns centímetros acima da estenose, próximo à base do crânio, preferencialmente num segmento retilíneo e aberto nesta topografia. Observava-se, adicionalmente se o filtro estava ajustado ao calibre da artéria e evitava-se deslocar o sistema do filtro durante as próximas manobras.

Foram usados sistemas de filtro do tipo “troca rápida” que consisitia, de um microguia 0,014” com membrana filtrante de poliuretano com poros de 100 a 140 µm (100 µm no AngioGuard® - Cordis, 110 µm no EPI FilterWire EZ® - Boston Scietific e 140 µm no EmboShield® - Abbott).

Todos os pacientes após realização de *road-map* estavam programados para receberem “stents” pela técnica de “stent” primário (sem dilatação prévia por balão da estenose) com diâmetro (7 a 8 mm) adequado a cada caso e comprimento suficiente (30 a 50 mm) para cobrir o bulbo e toda a placa aterosclerótica, pelo menos 1 cm, distalmente e inferiormente.

Foram empregados “stents” auto-expansíveis (Carotid Wallstent® – Boston Scientific, Precise® – Cordis e Protégé® – Ev3) projetados para uso carotídeo em sistema de guia 0,014”. O “stent” Protégé® foi usado apenas em sua versão reta (*straight*) no nosso estudo.

Em seguida à liberação do “stent”, era administrado 0,5 mg de atropina por via venosa e após observar-se conseqüente taquicardia, progrediu-se um cateter-balão com diâmetro de 6,0 mm que foi inflado no interior do “stent” na altura da estenose.

O balão de angioplastia tinha a função de “moldar” a forma do “stent”, suavemente, sem dilatação além do diâmetro do “stent”, sendo em todos os procedimentos usados balões de tamanho único: 6 mm de diâmetro e 20 mm de comprimento (Gazele® – Boston Scietific e Amiia® – Cordis).

Após esvaziar, completamente, o balão realizava-se uma angiografia cervical de controle imediato com injeção manual, suave, do meio de contraste visando não causar turbilhão no filtro e provável mobilização de eventuais resíduos que se encontrassem retidos no mesmo.

Após controle por ASD cervical ao fim da ACS, e esta considerada como satisfatória (estenose residual de no máximo 30%), era recolhido o filtro.

Posteriormente, à remoção do filtro e como última etapa da ACS, angiografias carotídeas da vascularização intracraniana em incidência antero-posterior (AP) e perfil foram realizadas para demonstrar que a artéria submetida à ACS mantinha-se patente comprovando a eficácia do tratamento. A seguir, os vasos intracranianos foram minuciosamente estudados e comparados com a angiografia pré-angioplastia para detectar eventuais oclusões distais após ACS (macroêmbolos).

O cateter-guia foi retirado ao final da ACS ficando apenas o introdutor arterial na região inguinal. A heparina não era antagonizada, deixando-se a sua eliminação ser realizada pelo metabolismo natural. Após a ACS os casos eram monitorados em unidade de tratamento intensivo intermediária por 24 horas, com atenção ao estado neurológico, freqüência cardíaca e principalmente com a pressão arterial. Finalizado o prazo de aproximadamente 4 horas posteriormente ao final da ACS, os introdutores femorais foram retirados e foram realizadas compressões manuais dos pontos de punção arterial.

Todos os procedimentos foram realizados por um neurorradiologista experiente (com mais de 15 anos de exercício da especialidade) com auxílio de residentes e nenhum paciente apresentou qualquer sintoma neurológico ou outro após a ACS.

2.4 Análise Estatística

O desenho de pesquisa é prospectivo, randomizado, sem grupo controle, usando pacientes oriundos do ambulatório do serviço de neurorradiologia do INCOR. O seguimento de observação clinica é o período intra-hospitalar de quatro dias. O tamanho da amostra (40 pacientes) foi baseado em estudos prévios (Kluytmans *et al.*, 1998; Angelini *et al.*, 2002; Wilkinson *et al.*, 2003; Flach *et al.*, 2004; Moftakhar *et al.*, 2005; Cosottini *et al.*, 2005; Hammer *et al.*, 2005; du Mesnil de Rochemont *et al.*, 2006).

Os dados foram analisados pelos métodos: teste do qui-quadrado (x^2), teste “t” de Student, teste de Kruskal-Wallis, teste U de Mann-Whitney, teste de Wilcoxon e análise de regressão logística, em todos os casos usando *software package social science - SPSS* (versão 15.0 para “Windows”). O valor $p<0,005$ foi considerado como indicador de significância estatística.

3 Resultados

3.1 Dados clínicos e demográficos dos pacientes prévios a angioplastia carotídea com “stent”

Dos 40 pacientes que iniciaram o protocolo, 36 foram incluídos no estudo de angioplastia com implantação de “stent” carotídeo, sob proteção cerebral (exemplo figura 6) e exames de RM pré e pós-angioplastia. A idade variou de 54 a 87 anos (média 72,08).

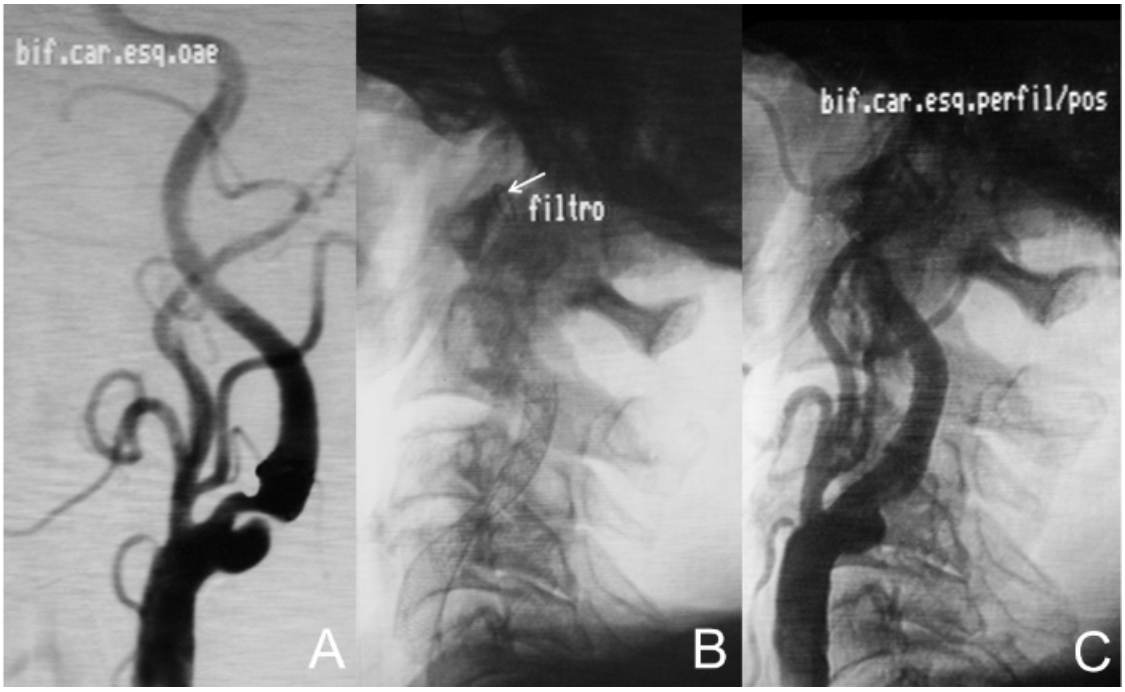

Figura 6 – Paciente número 2, com 70 anos, masculino, diabético portador de hipertensão arterial e isquemia coronariana tinha apresentado quadro de AIT. Exame de DWI após ACS (não demonstrado) não revelou NF. Angiografia apresenta estenose de 70% (**A**) da artéria carótida esquerda com imagem de adição (úlcera). Filtro carotídeo da marca EPI® aberto (seta) e “stent” auto-expansível (**B**) modelo Wallstent (7 x 40 mm). Angiografia de controle após ACS (**C**)

Tabela 1 – Distribuição dos dados demográficos dos 36 pacientes

	n (%)
n de pacientes	36 (100,00)
Masculino	25 (69,44)
Feminino	11 (30,56)
Artéria carótida direita	15 (41,67)
Artéria carótida esquerda	21 (58,33)
Pacientes sintomáticos	27 (75,00)
Pacientes assintomáticos	09 (25,00)
Idade Média /desvio padrão (anos)	72,08 (±8,30)

Tabela 2 – Distribuição dos fatores de risco (n=36 pacientes)

Fatores de risco	**n (%)**
AIT	17 (47,22)
AVCI	11 (30,56)
AIT ou AVCI	26 (72,22)
Arritmia	04 (11,11)
Coronariopatia isquêmica	09 (25,00)
Diabetes	12 (33,33)
Doença vascular periférica	19 (52,70)
Hipercolesterolemia	12 (33,33)
Hipertensão Arterial	32 (88,88)
TOTAL de Fatores de risco	116

3.2 Dados do procedimento e considerações técnicas da angiografia por subtração digital e angioplastia carotídea com "stent"

Tabela 3 – Aspectos técnicos e características dos exames angiográficos (n=36)

Grau de Estenose[1] – média (variação)		76,31% (60-99%)
Placas Ulceradas – n (%)		14 (38,89%)
Oclusão carotídea contralateral – n (%)		7 (17,95%)
Exame "amplo" n (%)		24 (66,67%)
Exame "resumido" n (%)		12 (33,33%)
Filtro – n (%):	Angioguard®	4 (11,11%)
	Emboshield®	7 (19,44%)
	EPI®	25 (69,44%)
"Stent" – n (%):	Precise®	9 (25,00%)
	Protégé®	5 (13,89%)
	Wallstent®	22 (61,11%)
Técnica de cateterismo – n		
Acesso direto		12
Troca na artéria carótida externa		10
Troca na artéria carótida comum		11
Triaxial		08
Tempo de fluroscopia (minutos - média)		665; 22,93 min/ACS[2]
N de cateteres empregados (n - média)		83; 2,31cat/paciente
Volume de contraste (mililitros - média)		5480 ml, 182,67 ml/ACS[3]
Vasos submetidos à ASD (n - média)		106, média 2,94

[1] Percentual de estenose avaliado por angiografia

[2] No quesito tempo de fluoroscopia foram contabilizados apenas 29 procedimentos (n=29). Em sete pacientes houve problemas técnicos que impediram a mensuração precisa.

[3] No quesito volume de contraste foram contabilizados apenas 30 procedimentos (n=30). Em seis pacientes houve problemas técnicos que impediram a mensuração precisa.

3.3 Resultados de imagem

3.3.1 Aspectos da ressonância magnética antes da angioplastia carotídea com "stent"

O estudo preliminar de RM, antes da ACS, revelou 6 focos de restrição à difusão em 4 (11,11%) pacientes (Tabela 4 e Figura 7). Estes focos não foram contabilizados como NF após ACS.

Tabela 4 – Dados de RM antes da ACS (n = 36)

	n (%) pacientes
Infartos em T2	23 (63,9)
Focos de restrição na DWI (1ª RM)	4 (11,1)

Entre os focos de restrição à DWI antes da ACS 5 de 6 (83,33%) eram ipsilaterais à artéria carótida candidata a ACS e apenas 1 foco não era ipsilateral à carótida que foi tratada (cerebelo). Todos os focos de hipersinal em DWI antes da ACS acontereceram em pacientes portadores de estenoses sintomáticas.

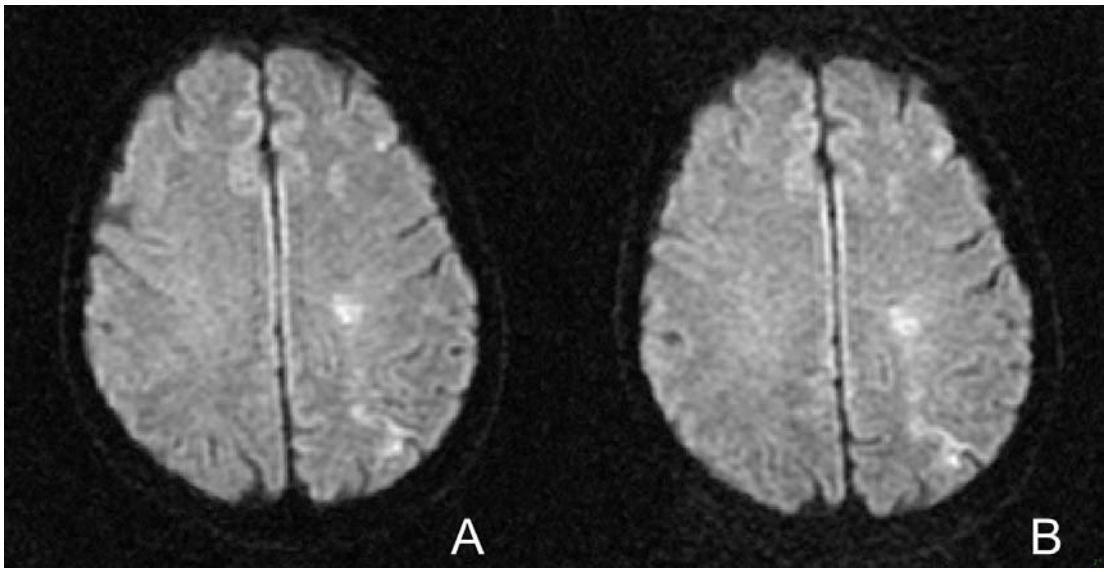

Figura 7 – Paciente número 7, masculino com 60 anos, submetido à angioplastia da artéria carótida esquerda: Focos de restrição na DWI no exame de RM antes da ACS (**A**). Manifestação encontrada em 11,11% dos pacientes. Não houve NF após a ACS (**B**)

3.3.2 Aspectos da ressonância magnética após a angioplastia carotídea com "stent"

Não houve novas áreas de infarto cerebral após a ACS em análise das seqüências convencionais de RM.

Comparação entre as seqüências de difusão por RM adquiridas antes e após a angioplastia demonstrou 59 novos focos de restrição compatíveis com isquemia cerebral os quais estavam distribuídos em 18/36 (50,00%) pacientes (Figuras 8 e 9). A média de NF nos 36 pacientes foi de 1,6 NF/paciente (Tabela 5) e o diâmetro variou entre 1 a 25 mm.

Tabela 5 - Características dos novos focos (NF) de hipersinal na DWI após a angioplastia de artéria carótida

n de novos focos (n de pacientes com NF)	59 (18 pacientes)
Tamanho do NF - n (%)	
< 5 mm	35 (59,33)
5 – 10 mm	19 (32,21)
> 10 mm	05 (8,46)
Distribuição Vascular (NF[1]) - n (%)	
Ipsilateral	44 (77,19)
Contralateral	13 (22,81)

pct – paciente
[1] Dois pacientes são excluídos da análise de lateralidade.

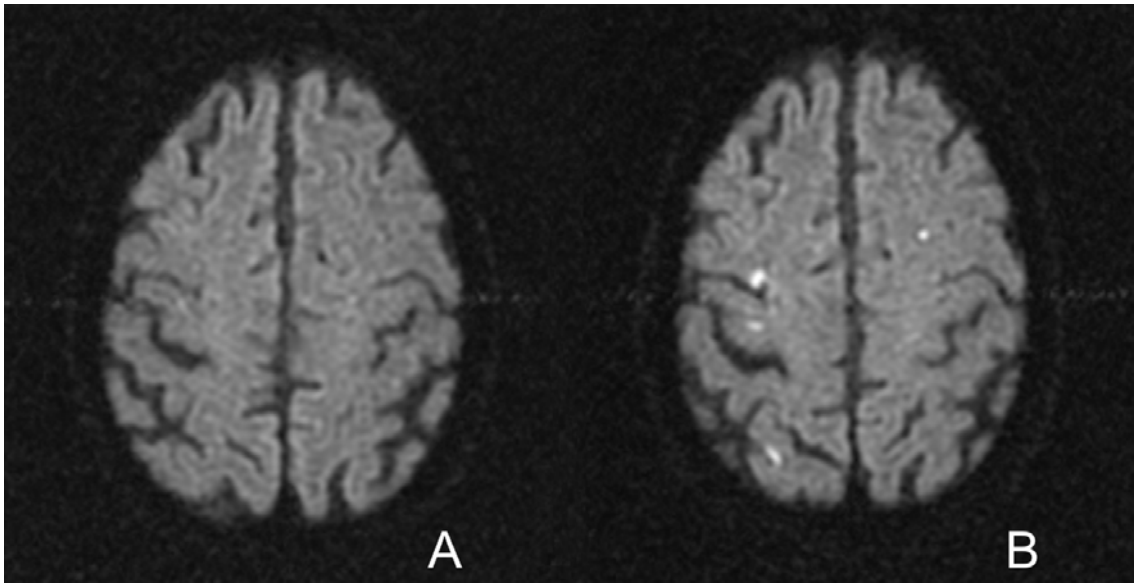

Figura 8 – Paciente (número 9) com 59 anos, submetido a ACS à direita. DWI antes da ACS (**A**) sem imagens de restrição. Após ACS (**B**): NF ipsilaterais (incluindo giro motor primário) e contralateral. Paciente assintomático

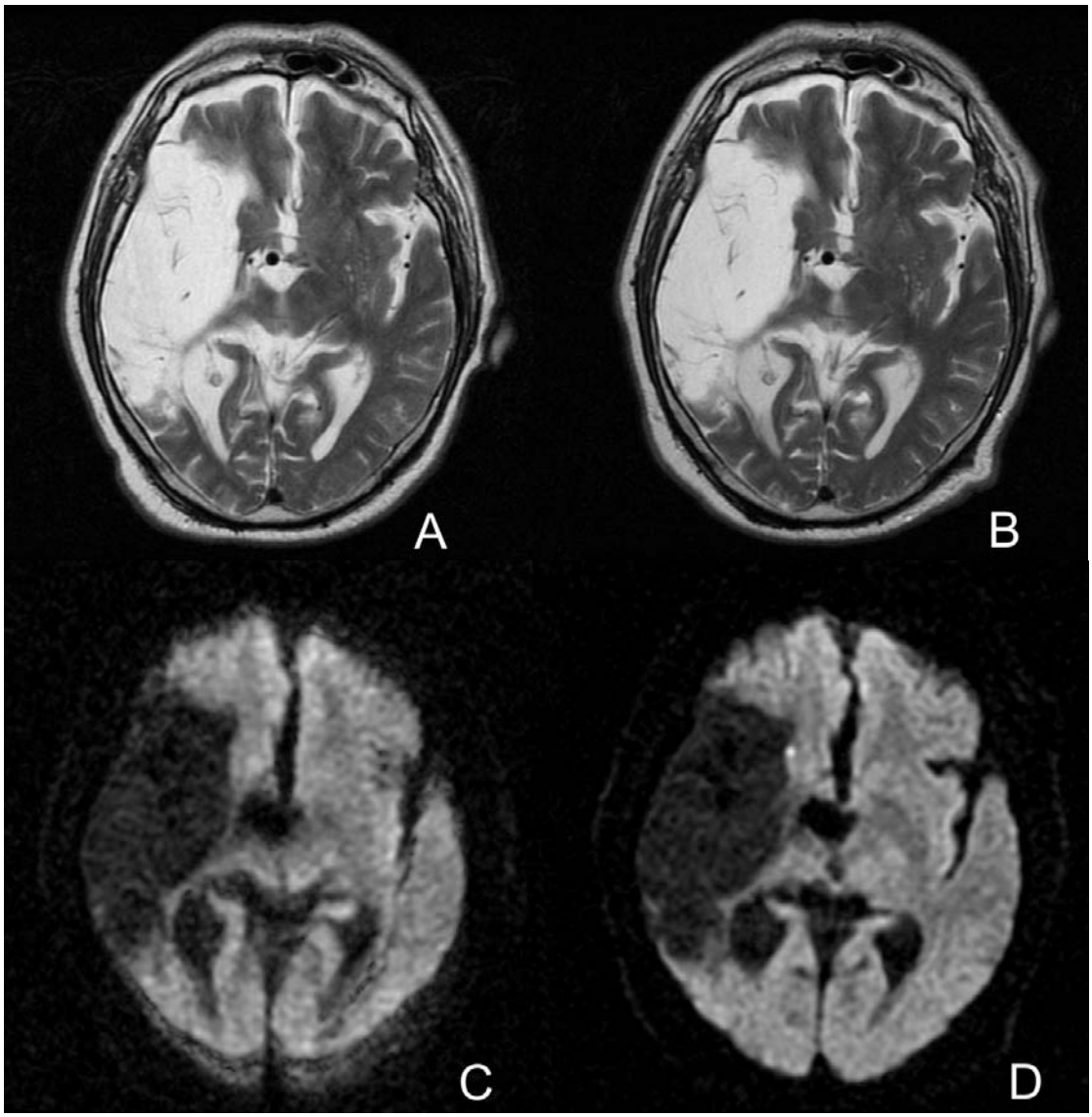

Figura 9 – Paciente número 27, sexo masculino, 73 anos, portador de oclusão da artéria carótida direita e estenose da artéria carótida esquerda estimada em 70% pela ASD (não demonstrada). Antes da ACS: seqüência T2 (**A**) demonstra infarto antigo em território da ACM direita e seqüência de difusão (**C**) sem focos de isquemia recente. O paciente foi submetido à ASD de ambas as artérias carótidas comuns e ACS da esquerda. No estudo por RM a seqüência T2 estava inalterada após ACS (**B**) e seqüência de DWI demonstrou NF na cabeça do núcleo caudado à direita (**D**)

Tabela 6 – Número e média de NF por sua lateralidade (n=16 pacientes[1])

Lateralidade do NF	% dos NF	n de NF	Média[2]	p
IP	77,19	44	2,75	
CL	22,81	13	0,81	0,063
Total	100,00	57	3,56	

CL – NF em situação contralateral ao território da ACS; IP – NF em topografia territorial ipsilateral a ACS.
[1] Dois pacientes são excluídos da análise de lateralidade.
[2] NF/pacientes.
Teste de Wilcoxon

Tabela 7 – Distribuição dos NF considerando se foram únicos ou múltiplos

Apresentação dos NF por paciente	n de NF	n de pct	Média (NF/pct)	DP	p
NF Único (1nf/ pct)	9	9	1,00	0,00	
NF Múltiplo (≥2nf/pct)	50	9	5,56	3,43	<0,001
TOTAL	59	18			

pct – paciente
Teste U de Mann-Whitney

Tabela 8 – Distribuição dos NF segundo sua lateralidade por paciente (n=34 pacientes[1])

Lateralidade	Número de pacientes	% dos pacientes
IP puro	5	14,71
CL puro	5	14,71
Interseção (IP+CL no mesmo paciente)	6	17,65

IP puro + Interseção (IP+CL no mesmo paciente) = 11 pacientes = 32,35%
IP puro – pacientes com apenas NF ipsilaterais; CL puro – pacientes com apenas NF contralaterais
[1] Dois pacientes são excluídos da análise de lateralidade.
Sem teste estatístico

Tabela 9 - Número e média de NF, segundo sua lateralidade por paciente (n=34 pacientes[1])

Lateralidade por paciente	n NF	Média[2]	p
IP puro	14 NF	2,80	
CL puro	5 NF	1,00	0,053
Bilateral	38 NF	6,33	

IP puro – pacientes com apenas NF ipsilateral; CL puro – pacientes com NF apenas contralateral; Bilateral – pacientes com NF ipsilaterais e contralaterais simultaneamente;
[1] Dois pacientes são excluídos da análise de lateralidade.
[2] NF por caso.
Teste de Kruskal-Wallis

Tabela 10 – Média e desvio padrão da idade nos grupos sem e com NF na DWI após a ACS

NF após ACS	Idade Média (anos)	DP	p
Sem NF	71,83	9,03	
Com NF	72,33	7,75	0,855

Mann-Whitney U

Tabela 11 – Distribuição de idade, sexo e lado da artéria carótida tratada segundo o aparecimento de NF na DWI após ACS

Fator	NF				p
	Não		Sim		
	n	%	n	%	
IDADE (anos)					
< 75	8	44,4	7	38,9	
≥ 75	10	55,6	11	61,1	0,855
TOTAL	18	100,0	18	100,0	
SEXO					
Masculino	15	83,3	10	55,6	
Feminino	3	16,7	8	44,4	0,080
TOTAL	18	100,0	18	100,0	
ARTÉRIA CARÓTIDA					
Direita	8	44,4	7	38,9	
Esquerda	10	55,6	11	61,1	0,735
TOTAL	18	100,0	18	100,0	

Análise de Regressão Logística

Tabela 12 – Correlação de todos os fatores de risco com NF após ACS

	NF				p
	Sim		Não		
	n fatores	DP[2]	n fatores	DP[2]	
Fatores de risco[1] (n=116)	60	1,75	56	1,18	
	n de pacientes	Média (NF/pct[3])	n de pacientes	Média (NF/pct[3])	
Pacientes (n=36)	18	3,33	18	3,11	0,743

[1]fatores de risco para aterosclerose / AVCI
[2] desvio padrão de fatores de risco
[3] paciente
Teste U de Mann-Whitney

Tabela 13– Distribuição dos fatores de risco em relação ao aparecimento de NF após ACS

Fatores de risco	NF				p
	não		Sim		
	N	%	n	%	
AIT	8	44,44	9	50,00	0,800
AVCI	4	22,22	7	38,89	0,612
AVCI ou AIT	12	66,67	14	77,78	0,845
ARR	2	11,11	2	11,11	1,000
COL	8	44,44	4	22,22	0,164
COR	4	22,22	5	27,78	0,701
DM	5	27,78	7	38,89	0,481
DVP	10	55,56	9	50,00	0,738
HAS	15	83,33	17	94,44	0,311

AIT – ataque isquêmico transitório; AVCI – acidente vascular cerebral isquêmico; AIT ou AVCI – casos com pelo menos um dos quadros isquêmicos; ARR – arritmia; COL – hipercolesterolemia; COR – coronariopatia isquêmica; DM – diabetes; DVP - doença vascular periférica; HAS - hipertensão arterial sistêmica;
Análise de Regressão Logística

Tabela 14 – Ocorrência de NF em função da presença de sintomas prévios à ACS

Pacientes	NF				p
	Não		Sim		
	n de pct[1]	% pct	n de pct	% pct	
Assintomáticos (n=9)	7	77,8%	2	22,2%	
Sintomáticos (n=27)	11	40,7%	16	59,26%	0,121

[1] paciente
Teste do Qui-quadrado

Tabela 15 – Correlação entre a presença de sintomas de doença carotídea, prévios ao procedimento e o número de NF após a ACS

"Status" clínico do paciente antes da ACS	n de NF	% dos NF	p
Assintomático	11	18,6	
Sintomático	48	81,4	0,263
TOTAL	59	100,0	

Teste U de Mann-Whitney

Tabela 16 – Distribuição dos NF, segundo a presença de infarto cerebral prévio (em T2) na primeira RM

Infarto em T2	NF				p
	não		sim		
	n pct[1]	%[2]	n pct	%	
Sem	10	55,6	3	16,7	
Com	8	44,4	15	83,3	0,037
TOTAL	18	100,0	18	100,0	

[1] paciente
[2] percentual de pacientes no grupo com NF (n=18)
Análise de Regressão Logística

Tabela 17 – Distribuição do número de NF segundo a presença de infartos cerebrais prévios em T2 na primeira RM

Infarto em T2	n de NF	%[1]	n de pct[2]	Média[3]	DP[4]	p
Sem	3	5,08	13	0,23	0,44	
Com	56	94,92	23	2,43	3,31	0,011
TOTAL	59	100,0				

[1] Percentual em relação ao grupo completo de NF (n=59)
[2] Número de pacientes com imagem de infarto cerebral na RM inicial
[3] NF/paciente
[4] Desvio padrão
Teste U de Mann-Whitney

Um paciente (número 19) apresentou um NF no cerebelo após angioplastia da artéria carótida esquerda (Figura 10). Quarenta dias depois o mesmo paciente foi internado para realização de angioplastia da artéria carótida direita e na oportunidade realizou-se nova RM – não pertencente ao protocolo da pesquisa – que não revelou lesões na difusão, nem área de infarto em T2, nem realce, comum ao infarto cerebral subagudo.

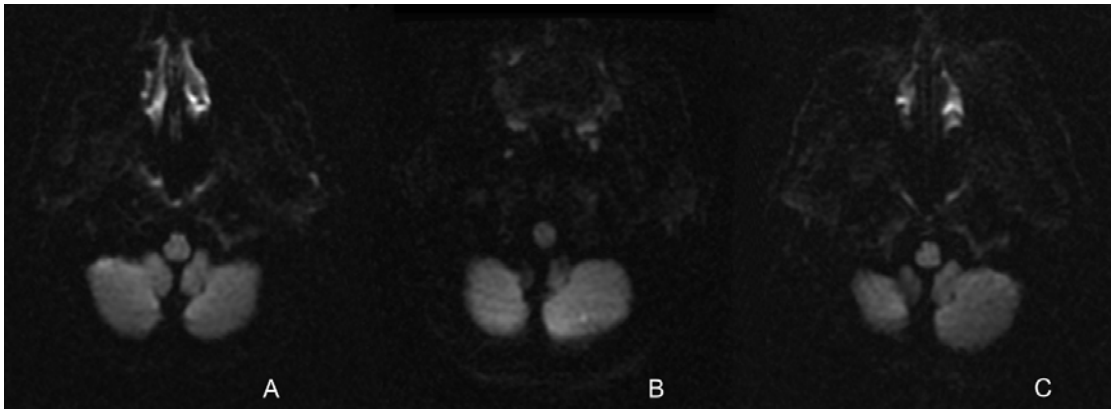

Figura 10 – Paciente 19 com 81 anos, portador de estenose bilateral das artérias carótidas. Foi realizada ASD do arco aórtico, artérias carótidas comuns, artéria subclávia esquerda e tronco braquicefálico antes de realizar ACS da artéria carótida esquerda. Estudo por difusão antes das ASD e angioplastia (**A**). Após ASD e ACS foi identificado NF na DWI no hemisfério esquerdo do cerebelo (**B**). Nova RM, 40 dias após a ACS (fora do protocolo de estudo), demonstra a ausência de lesões na DWI (**C**) ou em T2 (não demostrado)

3.3.3 Aspectos da angiografia e da angioplastia

Tabela 18 – Grau de estenose média nos grupos com e sem NF após a ACS

NF	N	Média	p
Sim	18	73,83	
Não	18	78,78	0,239

Teste U de Mann-Whitney

Tabela 19 – Presença de ulceração e aparecimento de NF após ACS

	NF				p
	não		Sim		
	N	%	N	%	
ÚLCERA	7	38,89	7	38,89	1,000

Análise de Regressão Logística

Tabela 20 – Distribuição de NF, segundo a presença de oclusão carotídea contralateral

NF	Oclusão da artéria carótida contralateral				p
	Sim		Não		
	N	%	n	%	
Sim	3	16,66	15	83,33	
Não	4	22,22	14	77,77	0,674

Teste Qui-quadrado

Tabela 21 – Correlação do tempo de fluoroscopia com NF após ACS

NF	Tempo Total (min)	Média (min)	DP (min)	p
Sem (n=14)	323	23,07	10,48	
Com (n=15)	342	22,80	8,59	0,880

min – minuto
Teste "U" de Mann-Whitney

Tabela 22 - Correlação do volume de contraste empregado na ACS e o aparecimento de NF após ACS

NF	Volume (ml)	Média (ml)	DP (ml)	p
Sem (n=16)	2910	181,88	73,50	
Com (n=14)	2570	183,57	54,01	0,918

ml – mililitro
Teste "U" de Mann-Whitney

Tabela 23 – Número e média de cateteres empregados nas ACS segundo a presença de NF na RM final

Pacientes	n de cateteres[1]	Média[2]	p
Sem NF	43	2,39	
Com NF	40	2,22	0,462

[1] Número total de cateteres empregados em cada grupo
[2] Média de cateter/paciente
Teste "U" de Mann-Whitney

Tabela 24 – Número e média de vasos submetidos à ASD, segundo a presença de NF após a ACS

Pacientes	n vasos submetidos a ASD	Média[1]	p
Com NF	56	3,11	
Sem NF	50	2,78	0,628

[1] Vasos submetidos a angiografias/paciente
Teste "U" de Mann-Whitney

Tabela 25 – Número e percentual de cada vaso submetido à ASD e o aparecimento de NF após a ACS

Artérias submetidas a angiografia	NF				p
	Não (n=18)		Sim (n=18)		
	N	%	n	%	
ACCD	13	72,22	16	88,89	0,220
SUBD[1]	4	22,22	2	11,11	0,379
TBC	6	33,33	9	50,00	0,313
ARCO	4	22,22	5	27,78	0,701
SUBE[2]	8	44,44	10	55,56	0,506
ACCE	15	83,33	14	77,78	0,675

ACCD – artéria carótida comum direita; ACCE – artéria carótida comum esquerda; ARCO – arco aórtico; SUBD – artéria subclávia direita; SUBE – artéria subclávia esquerda; TBC – tronco arterial braquiocefálico
[1] SUBD inclui angiografia da artéria vertebral ipsilateral
[2] SUBE inclui angiografia da artéria vertebral ipsilateral
Análise de Regressão Logística

Tabela 26 – Tipo de exame angiográfico empregado e aparecimento de NF após ACS

Tipo de Exame (n=36)	NF				p
	Não		Sim		
	n de pct[1]	% dos exames	n de pct[1]	% dos exames	
"Resumido" (n=12)	7	58,33	5	41,67	
"Amplo" (n=24)	11	45,83	13	54,17	0,480

[1] paciente
Análise de Regressão Logística

Tabela 27 – Correlação das técnicas de cateterismo com NF após ACS

Técnica de acesso à carótida	Técnica de cateterismo				p
	sem NF		com NF		
	n[1]	%[2]	n[1]	%[2]	
AD	6	50,00	6	50,00	1,000
TCE	5	50,00	5	50,00	1,000
TCC	4	36,37	7	63,64	0,283
TRI	6	75,00	2	25.00	0,124

AD – acesso direto; TCC – troca na artéria carótida comum; TCE – troca na artéria carótida externa; TRI – "triaxial"
[1] número de vezes que cada técnica é empregada no grupo com e sem NF
[2] percentual de técnica de acesso
Análise de Regressão Logística

Tabela 28 – Correlação dos tipos de "stent" com NF após ACS

Marca de "stent"	NF				p
	Não		Sim		
	N	%[1]	n	%[1]	
Precise®	4	44,45	5	55,56	
Protégé®	2	40,00	3	60,00	
Wallstent®	12	54,55	10	45,45	0,493

[1] "stent"/marca
Teste estatístico:Qui-quadrado

Tabela 29 – Correlação das marcas de stent com NF após ACS considerando apenas o lado em que o "stent" foi implantado

Marca "stent"	n de "stent" com NF IP	NF IP	Média[1]	p
Precise®	9	18	2,00	
Protégé®	5	5	1,00	0,245
Wallstent®	20	21	1,05	

IP – ipsilateral
[1] NF IP/"stent"
NOTA: Nesta agregação dos elementos foram excluídas as ACS com NF fora do território do "stent" implantado.
Teste estatístico: Kruskal-Wallis

Tabela 30 – Correlação dos desenhos de “stent” com NF após ACS considerando apenas o lado em que o “stent” foi implantado (n=34 pacientes[1])

Desenho do “stent”	n de “stent” com NF IP	NF IP	Média[2]	p
Células fechadas	20	21	1,05	
Células abertas	14	23	1,77	0,128

IP – ipsilateral
Nesta agregação dos elementos foram excluídas as ACS com NF fora do território do stent implantado
[1] Dois pacientes são excluídos da análise de lateralidade.
[2] NF IP/”stent”
Teste “U” de Mann-Whitney
NOTA: “Stent” de células abertas: Wallstent® e “stent” de células fechadas: Precise® e Protégé®

Tabela 31 – Ocorrência de NF em função da marca de filtro (n=36)

Marca de Filtro	NF				p
	não		Sim		
	N	%	N	%	
Angioguard®	2	50,00	2	50,00	
Emboshield®	2	28,57	5	71,43	0,367
EPI®	14	56,00	11	44,00	

Teste do Qui-quadrado
NOTA: Poros de 100 µm no AngioGuard®, 110 µm no EPI FilterWire EZ® e 140 µm no EmboShield®

Não houve nenhum caso em que o excesso de trombos ou materiais da placa de ateroma determinasse oclusão aguda do filtro durante a ACS nesta série.

Tabela 32 – Distribuição de NF ipsilaterais à utilização do filtro, considerando os diferentes modelos (n=34 filtros[1])

Marca de Filtro	Número de utilizações	NF IP[2]	Média[3]	p
Angioguard®	4	9	2,250	
Emboshield®	6	12	2,000	
EPI®	24	23	0,958	0,582

[1] Dois pacientes são excluídos da análise de lateralidade.
[2] NF ipsilateral
[3] NFIP/marca de filtro
Teste estatístico: Kruskal-Wallis
NOTA: Poros de 100 µm no AngioGuard®, 110 µm no EPI FilterWire EZ® e 140 µm no EmboShield®

Tabela 33 – Distribuição de NF ipsilaterais à utilização dos filtros, considerando o desenho dos mesmos (n=34 filtros[1])

Desenho do Filtro	Número de utilizações	NF IP[2]	Média[3]	p
Excêntrico	24	23	0,958	
Concêntrico	10	21	2,100	0,515

[1] Dois pacientes são excluídos da análise de lateralidade.
[2] NF ipsilateral.
[3] NF IP/desenho do sistema de proteção por filtro.
NOTA: Excêntrico – EPI®; Concêntrico – Angioguard® e Emboshield®;
Teste “U” de Mann-Whitney

3.3.4 Perfusão por ressonância magnética

A comparação de dados não normalizados (absolutos) de perfusão é sumarizada na tabela 34.

Tabela 34 – Dados absolutos - Média e desvio padrão de CBV, MTT e TTP do lado tratado por ACS e do lado contralateral (n=21 pacientes[1])

Parâmetro de PWI		Média	Desvio Padrão	p
CBV				
Lado "STENT"	Pré-ACS	854,6	462,4	
Lado "STENT"	Pós-ACS	1172,6	738,2	0,016
Lado CL	Pré-ACS	886,2	436,6	
Lado CL	Pós-ACS	1195,8	755,8	0,029
MTT				
Lado "STENT"	Pré-ACS	568,0	476,9	
Lado "STENT"	Pós-ACS	695,2	665,1	0,182
Lado CL	Pré-ACS	568,1	488,7	
Lado CL	Pós-ACS	698,6	672,2	0,179
TTP				
Lado "STENT"	Pré-ACS	36,47	4,21	
Lado "STENT"	Pós-ACS	37,99	5,05	0,200
Lado CL	Pré-ACS	36,35	4,35	
Lado CL	Pós-ACS	38,47	5,62	0,105

ACS – angioplastia carotídea com "stent"
CL – território carotídeo cerebral contralateral ao "stent"
"STENT" – território carotídeo cerebral ipsilateral ao "stent"
[1] Foram excluídos pacientes com curva de PWI ruidosa ou artefatos de movimento.
Teste "t" de Student para dados pareados.

Tabela 35 – Dados relativos por normalização - Média e desvio padrão de rCBV, dMTT e dTTP (n=21 pacientes[1])

Parâmetro de PWI		Média	Desvio padrão	p
rCBV	Antes ACS	0,96	0,14	
	Após ACS	0,97	0,10	0,940
dMTT	Antes ACS	-0,06	14,73	
	Após ACS	-3,46	14,65	<0,001
dTTP	Antes ACS	0,12	1,00	
	Após ACS	-0,47	1,08	0,019

dMTT – diferença de MTT;
dTTP – diferença de TTP;
rCBV – razão de CBV;
Teste t-pareado.
[1] Foram excluídos pacientes com curva de PWI ruidosa ou artefatos de movimento.
O apêndice 1 demonstra a normalidade da distribuição o que permite o uso de testes paramétricos.

O exame de perfusão antes da ACS mostrou valores relativos de rCBV, dMTT e dTTP que evidenciaram mínima redução do CBV, discreto atraso no TTP e a ínfima abreviação do MTT no território da artéria cerebral média ipsilateral à estenose (Tabela 35).

Para os dados normalizados, o rCBV sofreu ligeiro aumento com média de 0,96 antes da angioplastia para 0,97 após ACS (p=0,940). A dMTT antes da ACS reduziu de -0,06 segundos para -3,46 segundos após ACS (p<0,001) por redução do MTT no lado da angioplastia. A dTTP reduziu de 0,12 segundos para -0,47 segundos após ACS (p=0,019) demonstrando um tempo de pico mais precoce após a angioplastia no território da artéria cerebral média ipsilateral (tabela 35).

As variações de rCBV, dMTT e dTTP podem ser exemplificadas nos casos 7 e 3 que apresentam melhora nos parâmetros de PWI após a ACS (respectivamente figuras 11 e 12).

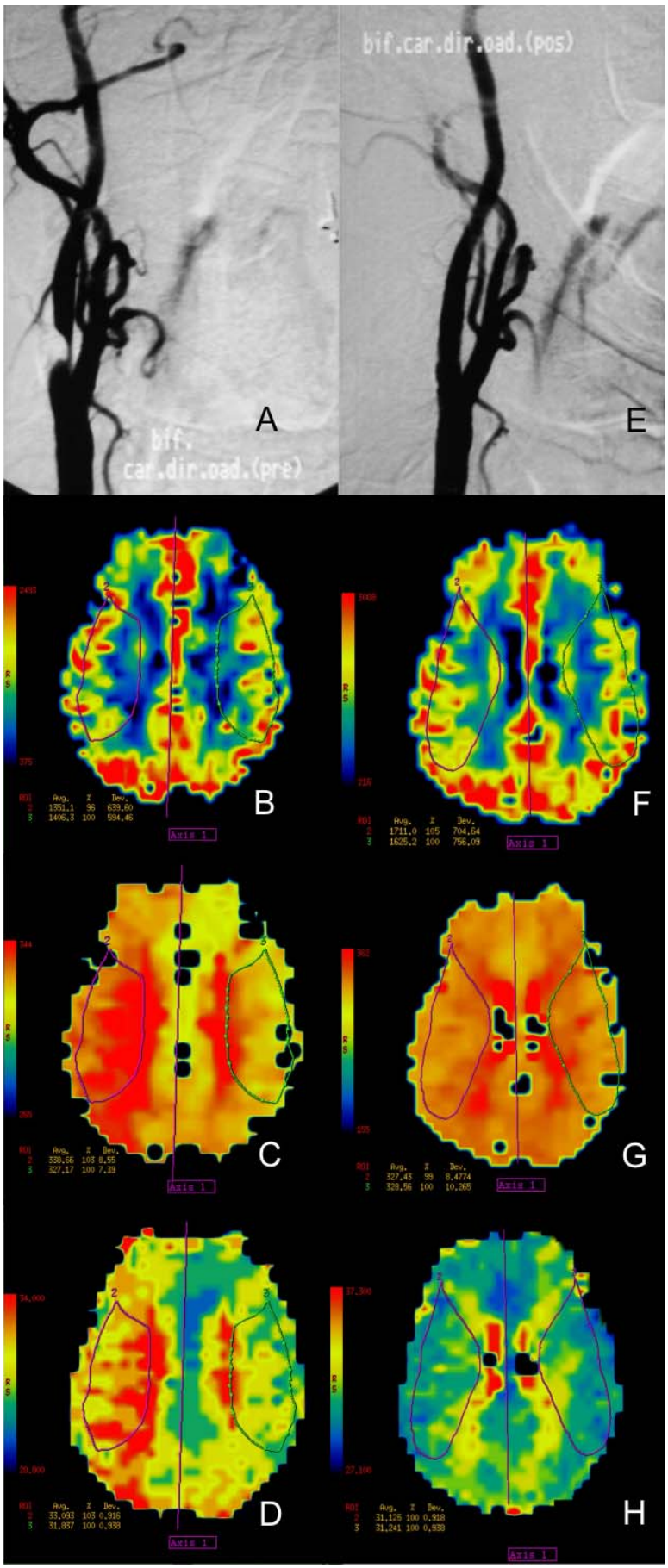

Figura 11 – Paciente (número 7) do sexo feminino, 75 anos, portadora de estenose grave da artéria carótida direita demonstrada por angiografia digital (**A**). PWI antes da ACS: CBV do território da ACM direita reduzido em 4% em relação ao contralateral (**B**), MTT retardado em 3% (**C**) e TTP com atraso de 3% (**D**). Angiografia após angioplastia com "stent" demonstra ausência de estenose residual (**E**). PWI, após ACS, corte axial no mesmo nível, revelou melhora nos 3 parâmetros de perfusão por RM: CBV do lado direito tornou-se 5% maior que o contralateral (**F**), MTT tornou-se 1% mais rápido (**G**) e TTP passa a apresentar-se sem atrasos (**H**)

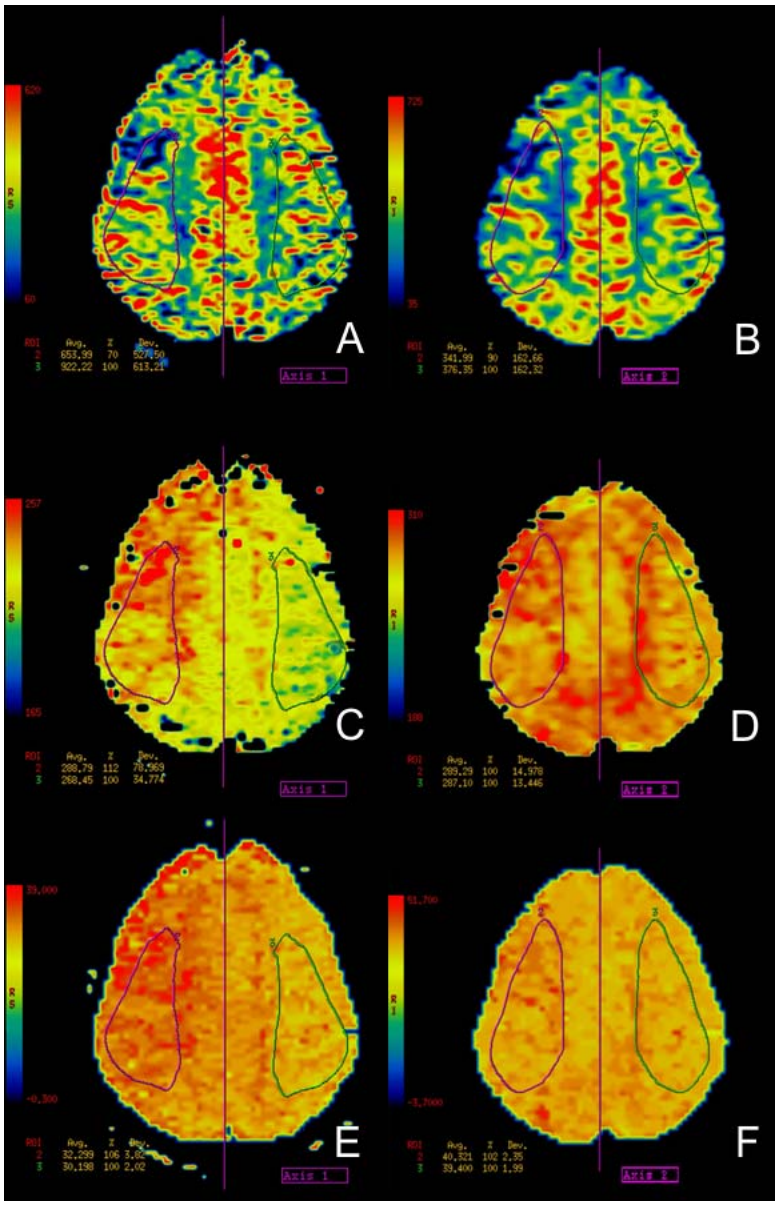

Figura 12 – Paciente número 3, masculino, 56 anos, portador de estenose grave da artéria carótida direita revelada por angiografia digital (não demonstrada). Perfusão por RM executada em corte acima dos ventrículos laterais para evitar inclusão de área de isquemia crônica (não demonstrada) dentro do ROI.
Antes da ACS: CBV do território da ACM direita reduzido em 30% em relação ao contralateral (**A**), MTT retardado em 12% (**C**) e TTP com atraso de 6% (**E**).
No corte axial, no mesmo plano, a perfusão revelou melhora dos seus parâmetros após a ACS: CBV do lado direito tornou-se menos reduzido (10%) quando comparado ao contralateral (**B**), MTT tornou-se sem diferença em relação ao lado esquerdo (**D**) e TTP passou a apresentar um menor atraso (2%) (**F**)

Gráfico 1 - Dispersão entre o grau de estenose e a razão de CBV antes e após ACS no grupo geral

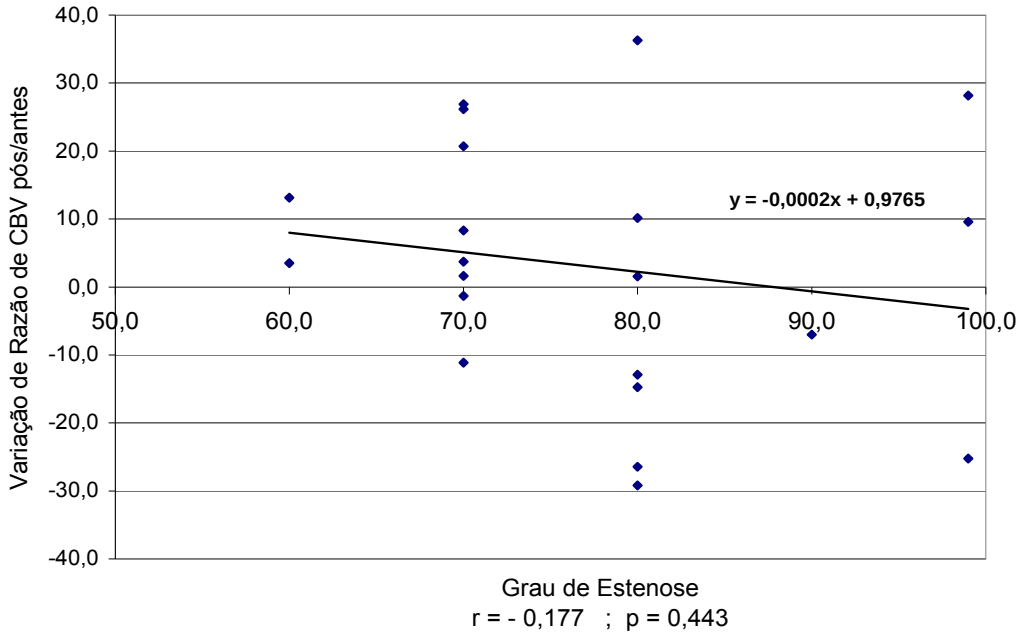

Onde:
Razão de VrCBV= ($rCBV_{pós}$ – $rCBV_{pré}$) x100 / $rCBV_{pré}$)
$rCBV_{pré\ ACS}$ = CBV_{stent} / $CBV_{contralateral}$.
$rCBV_{pós\ ACS}$ = CBV_{stent} / $CBV_{contralateral}$.

Os dados relativos (tabela 20) de perfusão (rCBV,dMTT e dTP) foram analisados frente ao grau de estenose da artéria carótida tratada. O CBV mostrou tendência de melhora após ACS em estenoses brandas a graves (60 a 80%) e tendência de piora em estenoses mais graves (>80%), embora esta tendência não tenha sido significativa (p=0,443) (gráfico 1).

Gráfico 2 - Dispersão entre o grau de estenose e a diferença de MTT antes e após ACS no grupo geral

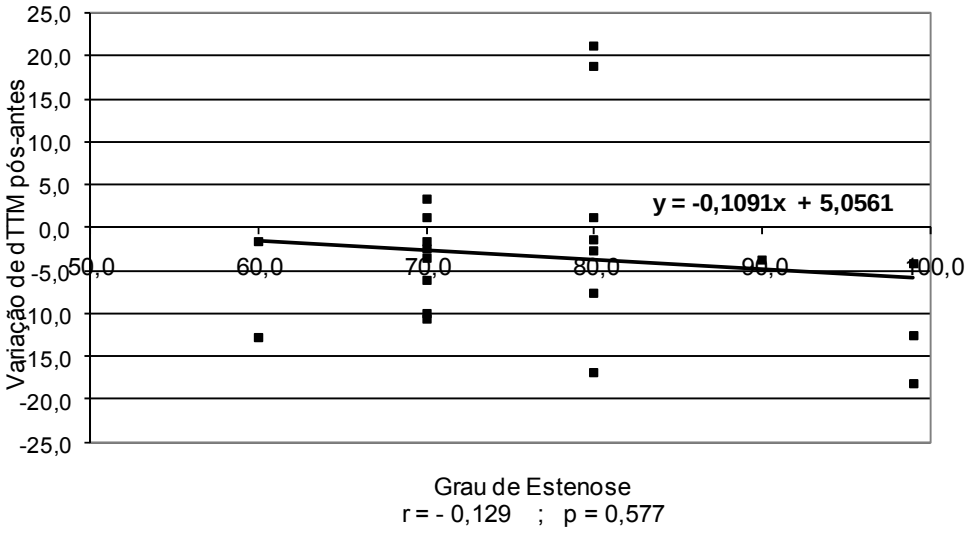

Onde:
Diferença de VdMTT = $dMTT_{pós} – dMTT_{pré}$
diferença de MTT $_{pré\ ACS}$ = dMTT $_{pré\ ACS}$ = $MTT_{stent} – MTT_{contralateral}$.
diferença de MTT $_{pós\ ACS}$ = dMTT $_{pós\ ACS}$ = $MTT_{stent} – MTT_{contralateral}$.

Foi possível notar tendência de melhora (abreviação) no parâmetro MTT em qualquer faixa de estenose (60 a 99%), embora não comprovada, estatisticamente (p=0,577) (gráfico 2).

Gráfico 3 - Dispersão entre o grau de estenose e a diferença de TTP antes e após ACS no grupo geral

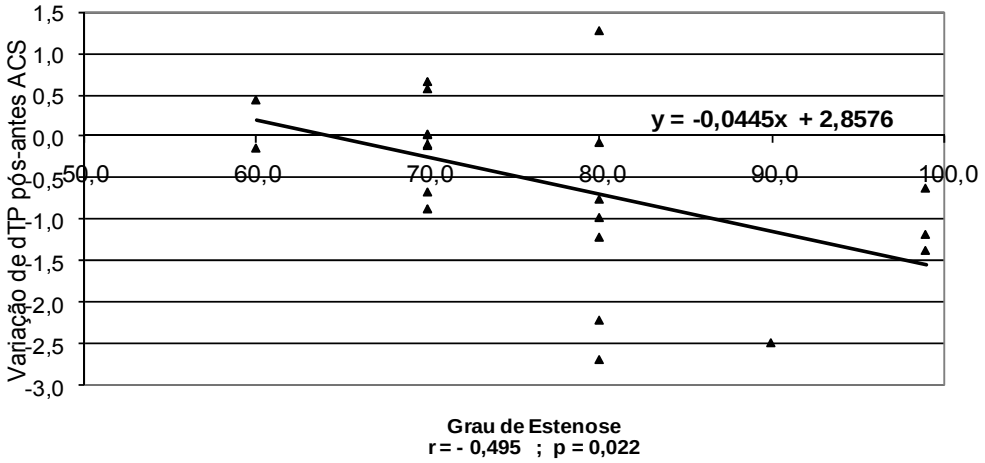

Onde:
Diferença de VdTTP= dTTPpós – dTTPpré
diferença de TTP $_{pré\ ACS}$ = $dTTP_{pré}$ = TTP_{stent} – $TTP_{contralateral}$.
diferença de TTP $_{pós\ ACS}$ = $dTTP_{pós}$ = TTP_{stent} – $TTP_{contralateral}$.

O parâmetro TTP mostrou melhora após ACS com estenoses acima de 65% e a melhora TTP foi maior quanto maior foi a estenose. A diferença é comprovada estatisticamente (p=0,022). O TTP sofreu tendência de piora após ACS no grupo de estenoses entre 60% e 65% (gráfico 3).

3.3.5 Realce Pial

Tabela 36 – Imagens de realce após a injeção de gadolínio na RM após ACS

Realce pial	n pct	% de pct
Sim	3	8,34
Não	33	91,67
TOTAL	36	100,00

pct – pacientes

Não encontramos nenhum realce pial nos exames de RM prévios a ACS. Contrariamente, foram encontrados três pacientes com áreas de hipersinal no espaço subaracnóideo na RM após a ACS na seqüência FLAIR. Estes locais sofriam realce e não tinham sinais de isquemia na difusão (Figura 13 e Tabela 36).

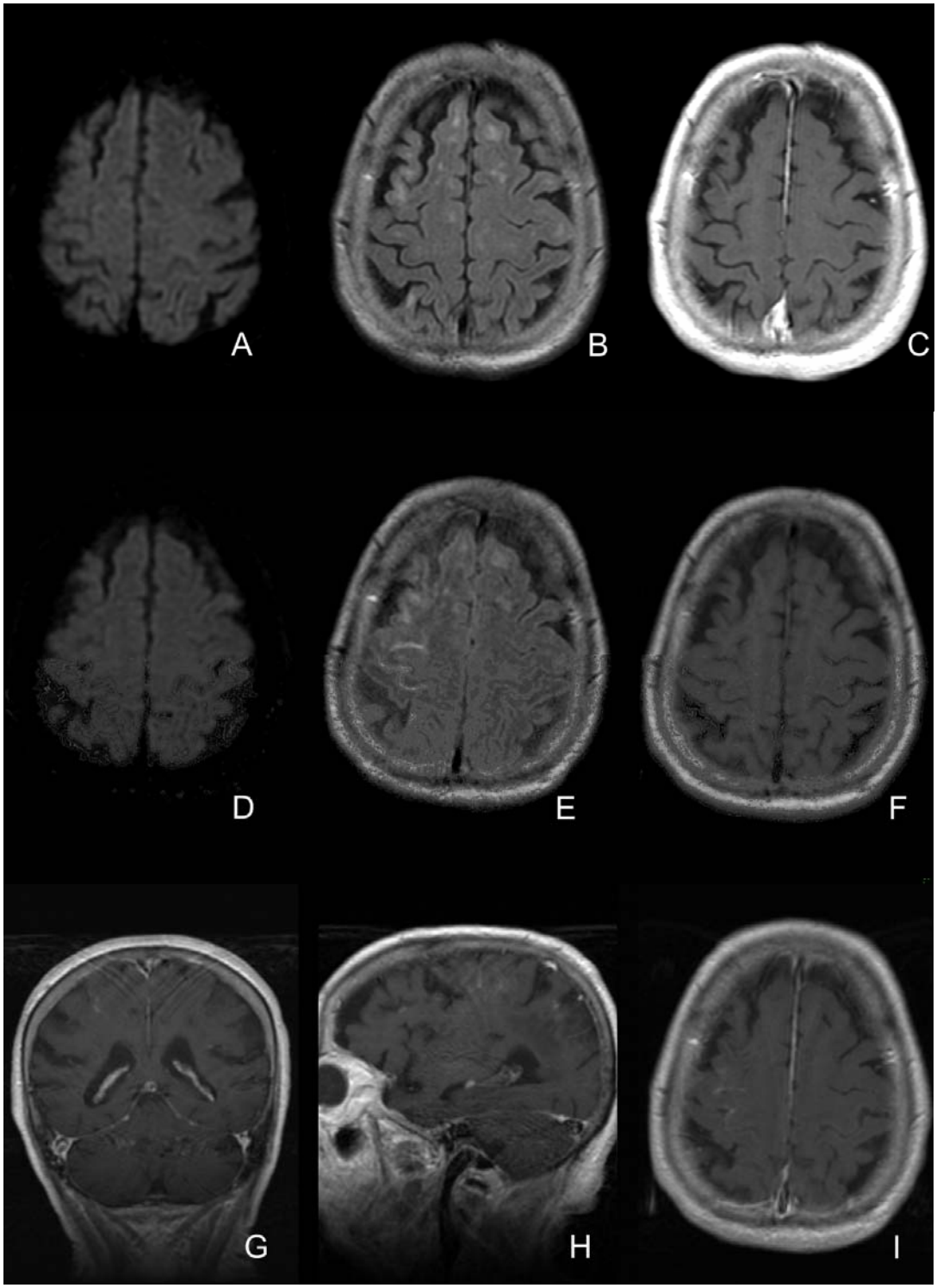

Figura 13 – Paciente (número 35) de 87 anos com estenose da artéria carótida direita. DWI (**A**), FLAIR (**B**) e T1Gd (**C**) antes da ACS. DWI (**D**), FLAIR (**E**) e T1 sem Gd (**F**) após angioplastia: note hipersinal no sulco central e pré-central na seqüência FLAIR sem expressão em DWI ou T1. Seqüências T1 com contraste coronal (**G**), sagital (**H**) e axial (**I**) após ACS: realce no espaço sulcal (pial) na região frontal posterior direita

4 Discussão

4.1 Imagem: ressonância magnética antes da angioplastia carotídea com “stent”

O exame de RM antes da ACS encontrou uma grande variedade de alterações nos 36 pacientes, sendo de especial atenção os aspectos isquêmicos. Encontramos quatro (11,1%) pacientes com focos de hipersinal (total de seis focos) na DWI na RM antes da ACS. Estes focos são considerados como focos de isquemia recentes não sendo contabilizados como NF envolvidos com a ACS, embora a maioria destes tenha persistido após o tratamento.

Este índice é semelhante ao de Jaeger *et al*. que, em pesquisa envolvendo 70 ACS, descobriram lesões de hipersinal na difusão antes da ACS em 10 (14%) dos pacientes, num total de 24 focos (Jaeger *et al.*, 2002). Imagens de isquemia na DWI foram detectadas em 10 (19%) pacientes antes da ACS por Hammer *et al.* (2005).

Hammer *et al*. consideraram o fato de uma parcela dos pacientes apresentarem focos de isquemia recente na RM inicial como um sinal da importância de se ter um exame de RM prévio à ACS, com a finalidade de se certificar que eventuais focos na RM após a ACS são de fato relacionados ao procedimento (Hammer *et al.*, 2005).

Piñero *et al.* (2006) encontraram lesões na DWI ipsilaterais à artéria carótida candidata a ACS em 18 pacientes (11%). Nossos dados apontam que 83,33% das lesões presentes na DWI antes da ACS eram ipsilaterias à

artéria carótida tratada. Isso suporta o conceito destas placas estarem embolizando constantemente para o cérebro.

Nossos dados, reforçados pelo fato de serem pacientes sintomáticos na maioria (75,0%), bem como as lesões descritas por Piñero *et al*., comprovam que as placas de ateroma carotídea são as prováveis causadoras de lesões com hipersinal na DWI antes da ACS e podem ser consideradas causadoras dos sintomas de isquemia.

A maioria (63,9%) dos pacientes apresentava algum infarto cerebral antigo na seqüência T2 na RM prévia à ACS. Na nossa série há certa concordância dos índices de infarto antigo prévio e sintomatologia positiva (75,0%).

4.2 Imagem: difusão por ressonância magnética após a angioplastia carotídea com “stent”

Segundo artigo de revisão de Bates *et al*., embora o propósito primário da revascularização da artéria carótida seja a prevenção do infarto cerebral, os tratamentos atuais, tanto a ACS quanto a endarterectomia, apresentam risco de desencadear o infarto cerebral (Bates *et al.*, 2007). Nos estudos (NASCET, 1991; SAPPHIRE, 2004, EVA-3S, 2006) que compararam os dois métodos, o assunto ainda é bastante discutido, pois os resultados são tão diferentes de centro para centro que não há possibilidade de um consenso.

Existe um risco inerente, em todos os procedimentos intervencionistas realizados nos territórios vasculares crânio-faciais, de provocar embolia para o cérebro com diferentes níveis de gravidade. Nesses casos, a técnica de difusão por RM é a mais eficiente ferramenta na detecção de isquemia focal cerebral em estágio agudo (Hammer *et al.*, 2005; du Mesnil de Rochemont *et al.*, 2006; Piñero *et al.*, 2006).

A angioplastia é certamente o procedimento intervencionista do território crânio-facial que tem maior risco de embolia, fato que está bem documentado em diversos trabalhos e com variação muito grande entre os vários grupos que a efetuam (du Mesnil de Rochemont *et al.*, 2006; Maleux *et al.*, 2006; Kastrup *et al.*, 2008; Schnaudigel *et al.*, 2008).

O serviço onde foi realizado este estudo possui uma experiência de 1037 angioplastias carotídeas com implantação de “stent” e proteção cerebral cujas complicações neurológicas incapacitantes e óbito são de 2,2% (Caldas, 2006b). Apesar da baixa morbi-mortalidade do método, não se sabe a real freqüência de embolia, pois os pacientes mantém-se assintomáticos.

Encontramos focos de restrição à difusão por RM em 18 dos 36 (50,0%) pacientes da nossa série. Esses NF são adicionais na DWI após ACS em relação à primeira RM, o que implica relacionar o procedimento ou parte dele ao aparecimento dos NF. Deve-se levar ainda em consideração que os pacientes desta série estavam todos assintomáticos após a ACS e continuaram assim no período de observação intra-hospitalar.

O percentual de pacientes com NF na DWI em estudos semelhantes a este é muito variável - 9 a 78% (9% - Gauvrit; 17,3% - Piñero 2006; 20,4% - Palombo; 29% - Jaeger; 30% - Cosottini; 40% - Hammer; 41.5% - Maleux; 42% - du Mesnil de Rochemont; 42,6% - Lacroix; 43% - Flach; 49% - Kastrup 2006; 52% - Kastrup 2008, 54% - Poppert, 9 e 78% - Rapp; 70% - Tedesco).

Os diversos trabalhos são difíceis de comparar, pois até mesmo uma pequena variação no período de realização da DWI após a ACS pode influenciar o resultado, como comprovado na publicação de Rapp *et al.*, onde de 23 ACS submetidas a dois exames de RM após ACS, sendo o primeiro exame de RM no pós-procedimento imediato (1 a 2h) e o segundo exame de RM 48h após, houve apenas 2 (9%) casos com NF na DWI de 1h e 18 (78%) casos com NF no exame de 48h (Rapp *et al.*, 2007).

Em metanálise recente incluindo estudos que acompanham a evolução da ACS por DWI (somando 1363 ACS), foram encontrados novos focos em 37% dos pacientes (Schnaudigel *et al.*, 2008).

O estudo que se aproxima mais do nosso é o do grupo de Kastrup *et al*. que em 2006 encontrou embolia em 49% dos pacientes com proteção cerebral (Kastrup *et al.*, 2006). Dois anos após o grupo de Kastrup *et al*. atualiza sua série e publica a ocorrência de NF após ACS com filtro de proteção cerebral em 52% dos pacientes (Kastrup *et al.*, 2008).

Os autores du Mesnil de Rochemont *et al*. encontraram NF em 42% das ACS e, de forma semelhante ao nosso trabalho, sem nenhum déficit neurológico (du Mesnil de Rochemont *et al.*, 2006). Além deste autor, vários

outros (Hammer *et al.*, 2005; Maleux *et al.*, 2006; Piñero *et al.*, 2006; Lacroix *et al.*, 2007; Kastrup *et al.*, 2008; Schnaudigel *et al.*, 2008) encontraram que a maioria dos pacientes permaneceu assintomática após a ACS, apesar dos NF. Esses achados incitam-nos a procurar os fatores que levam às alterações isquêmicas.

Jaeger *et al.* demonstraram, de forma proporcional, que quanto menores as lesões na DWI maior a chance de não se tornarem lesões definitivas. Seu trabalho evidenciou que entre os 59 focos de restrição da difusão após a ACS, apenas 17 (29%) eram observados em seqüência T2. Eles encontraram que 17% das lesões menores que 5 mm na DWI foram visíveis em T2; 36% das lesões na DWI entre 5 e 10 mm foram observadas em T2 e 100% das lesões maiores (mais de 10 mm) foram aparentes em T2 (Jaeger *et al.*, 2002). Assim como Tedesco *et al*., consideramos a imagem de hipersinal em T2 como foco de isquemia já definida e permanente ao contrário da lesão em DWI que pode mostrar-se reversível (Tedesco *et al.*, 2007).

Em sua série de 59 ACS, Jaeger *et al*. encontraram 75% dos NF com menos de 5 mm (Jaeger *et al.*, 2002) e na série de Piñero as lesões foram menores que 5 mm em 57% (Piñero *et al.*, 2006), enquanto na série de 22 ACS de Roh *et al*., todos os NF tinham menos de 10 mm (Roh *et al.*, 2005).

Em nosso estudo, os NF pequenos (< 10 mm) corresponderam à grande maioria (91,53%) dos NF, enquanto os NF grandes (> 10 mm) foram apenas 8,46%; isso mostra que os eventuais êmbolos provocados pelo procedimento são de diminutas dimensões.

Segundo vários autores, algumas lesões na DWI após ACS, acontecem, também, em território vasculares independentes da ACS e são provavelmente relacionadas ao procedimento de cateterização (Poppert *et al.*, 2004; Hammer *et al.*, 2005; Maleux *et al.*, 2006; du Mesnil de Rochemont *et al.*, 2006; Kastrup *et al.*, 2008; Schnaudigel *et al.*, 2008).

Nossos dados mostraram que a maioria (77,19%) dos NF aconteceram em território da artéria carótida submetida à angioplastia. Mas não há diferença estatística entre o lado da ACS e o contralateral em relação aos NF.

Na publicação de Piñero *et al*. (2006) 67,9% dos NF ocupavam território vascular compatível com a ACS, ao passo que Hammer *et al*., em 2005, estudando 53 angioplastias carotídeas encontraram números parecidos: 60% dos NF em situação ipsilateral à ACS e 40% em topografia contralateral. Jaeger *et al*., em 2002, descobriram na sua série 88% dos NF em território ipsilateral à ACS.

De forma semelhante ao nosso trabalho, publicação de Kastrup *et al*., em 2008, afirmou que 18% dos pacientes tratados por ACS com proteção cerebral tinham NF fora do território vascular da artéria carótida tratada (Kastrup *et al.*, 2008).

Poppert *et al*., estudando angioplastia carotídea, encontraram novos focos na difusão em território da artéria carótida contralateral ou vertebral em 9,7% dos pacientes (Poppert *et al.*, 2004). Poppert *et al*. exemplificam que durante o cateterismo, para se alcançar a artéria carótida interna direita, os

materiais devem passar no arco aórtico proximalmente à origem dos outros troncos arteriais cerebrais como as artérias carótida comum e subclávia esquerdas, além do próprio tronco braquiocefálico proximal à artéria vertebral direita. Assim, material proveniente de placas nesse percurso pode embolizar em vários territórios cerebrais, além da área nutrida pela artéria carótida que será submetida à ACS (Poppert *et al.*, 2004).

Maleux *et al.* descreveram a sua surpresa em encontrar 35,3% dos NF (26,3% em circulação anterior contralateral e 9% no cerebelo) em territórios não nutridos pela artéria carótida ipsilateral à ACS e consideraram a manipulação com fio guia, cateter ou cateter-guia no arco aórtico como possível responsável por essas lesões (Maleux *et al.*, 2006).

Metanálise recente, coletando dados de estudos de ACS entre 2000 e 2007, encontrou lesões na difusão em 14,5% das ACS fora do território tratado e os NF foram observados em 35% dos procedimentos em território da artéria carótida tratadas por ACS (Schnaudigel *et al.*, 2008).

No nosso trabalho, 50% dos pacientes com NF eram por única lesão e a outra metade dos pacientes com NF apresentava múltiplos focos (variando de 2 a 11 NF), os quais somados totalizam 50 NF. Assim a apresentação como NF múltiplos detêm 84,75% dos novos focos na difusão.

Nosso estudo reproduz achado de Piñero *et al.* Esses pesquisadores encontraram em 53,6% dos pacientes um único foco na DWI e em 46,4% dos pacientes foram encontrados múltiplos focos na difusão após ACS (Piñero *et al.*, 2006).

No nosso estudo, encontramos cinco pacientes que apresentavam NF ipsilaterais, cinco pacientes que apresentavam NF contralaterais e outros seis que apresentavam novos focos ipsilaterais e contralaterais simultaneamente. Assim, a situação ipsilateral foi o principal local de ocorrência de NF, em números absolutos, mas a sua apresentação mais comum foi associada a NF contralaterais e não isoladamente. Distribuição parecida, quanto à lateralidade, foi encontrada no estudo retrospectivo com 27 ACS de Tedesco *et al*. (2007).

Números semelhantes também são observados por Hammer *et al.* que, na sua série de ACS sob proteção cerebral, encontraram oito casos com NF apenas ipsilateral, sete casos com NF exclusivamente contralaterais e seis casos com combinação de ipsilaterais e contralaterais (Hammer *et al.*, 2005). Segundo esse autor, esses eventos podem resultar do grau de habilidade de cateterismo do arco aórtico e troncos supra-aórticos e da prevenção de formação de êmbolos além do padrão de circulação colateral pelo polígono de Willis ou outras vias (Hendrikse *et al.*, 2001; Hammer *et al.*, 2005).

Se excluídos os pacientes com NF em território outro que não o da artéria carótida da angioplastia, ou seja, a parte das embolias, possivelmente, decorrentes do cateterismo, nosso risco de embolia cerebral, da angioplastia isoladamente reduz-se de 50,00% (18 pacientes) para 32,35% (11 pacientes).

Os autores du Mesnil de Rochemont *et al*. (2006) encontraram média de 1 NF/paciente no território ipsilateral, enquanto para Jaeger *et al.*, a

média de NF ipsilaterais à ACS foi de 2,6 NF/paciente e de contralaterais foi de 1,2 NF/paciente (Jaeger *et al.*, 2002). Encontramos no nosso estudo uma média de NF ipsilaterais de 2,8NF/paciente e média de NF contralaterais de 1,0 NF/paciente.

A maior média (6,33) de NF por paciente é na apresentação dos NF simultaneamente ipsilateral e contralateral, logo esse achado justifica a idéia que a angiografia inicial ou a técnica de cateterismo e não a ACS estejam implicados na formação da alta média de NF bilaterais.

Nossa média de NF por paciente, mais alta que na maior parte dos autores, pode refletir o fato de que a maioria (66,67%) dos nossos casos teve exame diagnóstico "amplo" antes da angioplastia. Assim pode-se aplicar a hipótese que, sendo a maioria dos casos com NF bilaterais, estes NF são mais possivelmente relacionados ao cateterismo que relacionados com a angioplastia em si.

Em face ao risco de embolia em exames angiográficos (diagnósticos) assim como nos procedimentos intervencionistas, estes devem ser executados apenas por médico neurorradiologista certificado e experiente.

Por outro lado os modernos métodos não invasivos podem ser empregados com boa reprodutibilidade em alguns centros, permitindo definir a anatomia, o grau de estenose, a circulação intracarniana, o que permite decidir pela ACS sem o uso de uma angiografia ampla antes da angioplastia.

Vários outros autores (Bendszus *et al.*, 1999; Rabelo *et al.*, 1999; Jaeger *et al.*, 2002; Willinsky *et al.*, 2003; Poppert *et al.*, 2004; Laris *et al.*,

2005; Piñero *et al.*, 2006) estudaram os fatores de risco para a ocorrência de doença aterosclerótica e AVCI incluindo diabetes, hipertensão arterial, coronariopatia, doença vascular periférica isquêmica, hipercolesterolemia, arritmia, AVCI prévio, AIT prévio, vasculite e acidente vascular cerebral hemorrágico. A maioria dos autores não encontrou diferença significativa em relação ao aparecimento de focos de hipersinal em DWI.

Alguns autores encontraram algum fator de importância, mas não confirmado pelos demais. No estudo de Poppert *et al.*, a diabetes foi, positivamente, associada com a ocorrência de NF na difusão após ACS e também após endarterectomia (Poppert *et al.*, 2004).

Os fatores de risco clínico não foram, significantemente, determinantes na formação de NF após ACS no nosso estudo. O único fator de risco, envolvido na gênese de lesões na DWI após ACS, de forma estatisticamente comprovada foi o infarto cerebral antigo demonstrado por imagens de RM, especialmente na seqüência T2.

O nosso trabalho encontra uma tendência de maior número de NF em pacientes com maior idade (≥ 75 anos) e em angioplastia da artéria carótida esquerda. Hammer *et al*. identificaram uma tendência dos NF serem encontrados em pacientes com idade avançada (>75anos) e, assim como nosso estudo, falharam em comprovar estatisticamente (p=0,1) (Hammer *et al.*, 2005).

Os autores du Mesnil de Rochemont *et al.* confirmaram essa tendência ao encontrar a idade acima de 70 anos como fator preditor para o

aparecimento de focos na difusão e cogitou que este achado pode ser devido à maioria dos pacientes idosos possuírem aterosclerose de forma mais difusa. Estes mesmos autores não encontraram significativa correlação para fatores como sexo, grau de estenose, tipo de “stent”, tipo de filtro e fatores de risco como hipertensão, diabetes, tabagismo, hipercolesterolemia, doença cardíaca coronária e doença oclusiva arterial periférica (du Mesnil de Rochemont *et al.*, 2006).

De forma geral, o nosso grupo sem NF apresentou menos fatores de risco (56 fatores) que o grupo com NF após ACS (60 fatores), embora não significativa, a diferença mostra tendência de quanto mais comorbidades o paciente portar, maior é seu risco de desenvolver NF numa ACS.

Considerando os quadros clínicos de acidente vascular cerebral isquêmico prévio e ataque isquêmico transitório, a diferença, também, não é significativa. De forma similar, quanto ao fator de risco isquemia cerebral, que é a associação de todos os quadros clínicos de AIT ou AVCI, a diferença também não é significativa.

Num grupo (n=36) que apresentou idade avançada (média de 72 anos), estenose grave (estreitamento médio de 76,31%) e na sua maioria (72,22%) com sintomas de quadros isquêmicos anteriores, o subgrupo de pacientes previamente assintomáticos revelou menor risco de apresentar NF - apenas 18,6% dos NF. Por outro lado a grande maioria, 48/59 (81,4%) dos NF, aconteceu nos pacientes sintomáticos. Apesar da tendência demonstrada, não houve correlação estatística.

Hammer *et al*., numa série de 53 ACS, identificaram uma tendência de se encontrar NF em pacientes sintomáticos, embora também no seu estudo não houvesse comprovação estatística (Hammer *et al.*, 2005).

Para Kastrup *et al*., é concebível que a alta prevalência de placas ativas com atividade trombótica em pacientes recentemente sintomáticos possa determinar a alta taxa de NF neste grupo (Kastrup *et al.*, 2008). Quando nossos pacientes são reorganizados em assintomáticos (9 pacientes) e sintomáticos (27 pacientes), para avaliar a interferência de haver ou não sintomas prévios com a ocorrência de NF, confirma-se a hipótese. Os assintomáticos evoluíram sem NF na maioria (77,8%) das ACS, enquanto os pacientes sintomáticos apresentaram NF na sua maioria (59,3%). Novamente a análise não provou diferença estatística (p=0,121), porém confirma a tendência que os pacientes sintomáticos têm maior risco no procedimento.

Os autores Piñero *et al*. (2006) também demonstraram, na sua série, um risco aumentado de embolia na angioplastia de pacientes sintomáticos (19,8%) em relação aos assintomáticos (10%) (p = 0,155). A proporção encontrado por Piñero *et al*. foi de aproximadamente 2:1 e a nossa de aproximadamente 2,7:1.

Contrariamente, Lacroix *et al*. não encontraram correlação entre “status” clínico (sintomático versus assintomático) antes da ACS e a incidência de NF na DWI após ACS (Lacroix *et al.*, 2007).

Schnaudigel *et al.*, ao realizarem metanálise recente, encontram o que rotularam de efeito do “status” da estenose, isto é, se assintomática ou sintomática na promoção de focos na DWI. Eles observaram que 32,7% dos pacientes, previamente sintomáticos, apresentaram NF na DWI, enquanto somente 30,8% dos pacientes assintomáticos desenvolveram NF. Assim eles demonstraram uma tendência dos sintomáticos apresentarem maior número de NF após ACS, embora sem comprovação estatística (p=0,72) (Schnaudigel *et al.*, 2008).

Encontramos uma diferença significativa de lesões focais novas na DWI após ACS, em pacientes portadores de infarto prévios (baseado na seqüência T2) em relação aos não portadores. O infarto cerebral está presente em 63,9% dos pacientes da série inteira, sendo observado que a maioria (83,3%) dos pacientes com NF após ACS portavam infartos cerebrais na RM inicial. Por outro ângulo, os pacientes que não apresentavam infartos cerebrais na primeira RM evoluíram de forma preponderante (55,6%) sem novos focos na DWI após ACS (p=0,037). E ainda, o número médio de NF varia, enormemente, em relação a haver ou não infartos prévios em T2 por paciente. A média de NF no grupo com infarto cerebrais prévios é 2,43 (NF/paciente), enquanto a média no grupo sem infarto prévio é de apenas 0,23 (p=0,011).

Esta associação torna nítido que o fato do paciente portar uma lesão isquêmica definitiva por imagem (em seqüência T2) é um grande fator de risco de desenvolver complicações microembólicas durante a angioplastia carotídea. Logo, os pacientes que têm infartos por embolia ou outra causa

são os mesmos pacientes que têm NF após ACS. Se juntarmos a isso a tendência de pacientes sintomáticos (que necessariamente nem sempre têm infartos na RM) terem mais NF após ACS, permite-nos propor que a principal fonte de microembolismo durante a ACS, possivelmente, está no paciente, na composição da sua placa, nos fatores de risco e na forma como a aterosclerose está instalada no seu organismo. É provável ainda que os NF sejam apenas representantes da doença de base e possam ser exacerbados durante a ACS.

Apesar de diversas publicações sobre sinais compatíveis com microembolia após ACS e CEA, não há consenso entre os autores quanto à real representação clínica dos NF. Segundo alguns autores (Barth *et al.*, 2000; Piñero *et al.*, 2006; Oppenheim *et al.*, 2006; Lacroix *et al.*, 2007) o valor clínico dos NF após ACS não está ainda, adequadamente, esclarecido.

Em nosso estudo, embora 50% dos pacientes apresentassem focos compatíveis com isquemia na difusão após angioplastia, nenhum apresentou síndrome neurológica isquêmica. Algumas séries publicadas também obtiveram resultado semelhante, ou seja, a maioria dos pacientes portadores de NF após ACS foram assintomáticos (Jaeger *et al.*, 2001; Jaeger *et al.*, 2002, du Mesnil de Rochemont *et al.*, 2006; Rosenkranz *et al.*, 2006).

Embora o cérebro apresente certa tolerância ao microembolismo (Smith, 2006), não se pode subestimar que déficits subclínicos promovidos nas áreas de NF após a ACS possam acarretar piora neurológica a longo prazo. São necessários estudos de longo prazo sobre a função cognitiva.

O impacto clínico destas lesões, clinicamente “silenciosas”, no cérebro sem déficit motor, sensorial ou lingüístico (áreas cerebrais não eloqüentes) foi debatido por Bendszus (Bendszus *et al*., 1999; Bendszus e Stoll, 2006). Segundo ele há evidências de que a carga cumulativa de injúria isquêmica cerebral possa causar déficits neuropsicológicos ou agravar demência vascular.

A discrepância entre a segurança clínica da ACS e o número de novos focos de isquemia é intrigante. Sabe-se que no AIT pode haver anormalidades de DWI que sofrem regressão, não causando lesões que persistam como cicatrizes isquêmicas em T2. Embora exista normalização da DWI após AIT, dano estrutural pode estar presente, causado por possível apoptose neuronal tardia na ausência de necrose tecidual (Bendszus e Stoll, 2006). Para Bendszus e Stoll, a DWI mostra todo o iceberg de êmbolos durante diversos procedimentos e os quadros isquêmicos são apenas a ponta “visível” desse iceberg (Bendszus e Stoll, 2006).

Estudando a seqüência DWI em pacientes com quadros clínicos de ataque isquêmico transitório, Kidwell *et al*. demonstraram que em cinco dos nove pacientes com focos de isquemia na DWI após AIT não foi evidenciado infarto em exames de seguimento por imagem, indicando que quase metade das lesões da DWI no AIT podem ser completamente reversíveis por imagem (Kidwell *et al.*, 1999).

Assim, nós, provavelmente, superestimamos a incidência de lesão isquêmica cerebral verdadeira, após angioplastia carotídea, quando nos baseamos apenas pela difusão por RM.

Embora não fazendo parte do nosso protocolo de pesquisa, um exame de RM foi relizado 40 dias após ACS, num paciente que apresentara NF na segunda RM. Esta terceira RM não mostrou lesões isquêmicas na DWI e em T2. Assim o NF identificado na RM após a ACS mostrou-se fugaz. Prova, desta forma, a possibilidade de pequenas lesões na DWI, que ocorrem após ACS e que são silenciosas clinicamente, podem não corresponder a lesões isquêmicas definitivas.

De forma similar, curto estudo (sete pacientes) de Schlüter *et al.* identificou reversão por imagem em 76% (5/21) dos NF após ACS em seguimento médio de RM de quatro meses (Schlüter *et al.*, 2003).

Hauth *et al*., em 2005, publicaram série de pacientes em que foram encontrados novos focos de isquemia na DWI e estes foram submetidos a uma terceira RM seis meses após ACS. Esses autores encontraram, no seguimento por RM, que os focos de hipersinal na difusão parecem não ter conseqüências mensuráveis em sua maioria, resolvendo-se sem efeito residual. Eles descrevem que 97% dos NF têm reversão por imagem (ausência de lesão em T2 e DWI) quando realizado exame de RM tardia (Hauth *et al.*, 2005).

Recente publicação de Palombo *et al*. demonstrou que 60% dos NF na DWI após ACS são reversíveis, não evoluindo para áreas de infartos em exame de RM seis meses após a angioplastia (Palombo *et al.*, 2008). Assim os NF após ACS são, potencialmente, reversíveis por imagem e sem seqüelas neurológicas (Schlüter *et al.*, 2003; Hauth *et al.*, 2005; Palombo *et al.*, 2008).

Alguns autores (van Everdingen *et al.*, 1998; Lacroix *et al.*, 2007) correlacionaram os déficits neurológicos após ACS com o diâmetro dos focos de isquemia na DWI, sendo as lesões pequenas associadas à boa evolução clínica.

Novos focos pequenos, menores que 5 mm, foram relatados como de maior chance de não se tornarem lesões isquêmicas definitivas em exames tardios de RM, se comparados com NF maiores que 5 mm (Palombo *et al.*, 2008).

Além das dimensões dos focos na DWI, a topografia também pode determinar se a lesão será clinicamente silenciosa ou não (Jaeger *et al.*, 2002; Piñero *et al.*, 2006).

Para Piñero *et al*., a posição das lesões na difusão foi predominantemente cortical e subcortical em 67,9% (Piñero *et al.*, 2006). O estudo de Jaeger *et al*., demonstrou que 95% dos NF tinham localização cortical/subcortical, principalmente, em território da ACA e ACM. Jaeger *et al*. consideraram essa distribuição como compatível com padrão de embolia cerebral em detrimento a outros tipos de isquemia cerebral (Jaeger *et al.*, 2002).

De forma similar a Piñero *et al*. (2006) e Jaeger *et al*. (2002), o padrão predominante dos NF, no nosso trabalho, são lesões de pequenos diâmetros e distribuição, aparentemente, aleatória, sendo compatível com topografia de artérias distais, incluindo vasos corticais, subcorticais e ramos perfurantes.

Também não houve predominância por áreas de vascularização fronteiriça (“watershed”).

Apesar de encontrarmos NF em vários locais; inclusive em áreas atribuídas como motoras corticais e núcleos da base, os pacientes evoluíram sem déficit clínico no período de internação hospitalar. Possivelmente, os novos focos, por terem diminuto volume, a despeito de estarem em área eloqüente, tornam-se menos determinantes de lesões clínicas, possivelmente, devido à circulação colateral.

4.3 Imagem: aspectos de angiografia e de angioplastia

Além de manter o fluxo constante ao cérebro em todas as fases na ACS, a proteção cerebral por filtro é passível de ser utilizada em todos os casos, ao inverso da técnica de balões oclusivos que está reservada aos pacientes que suportam a oclusão carotídea temporária (Schlüter *et al.*, 2002; Hart *et al.*, 2006; Grunwald *et al.*, 2007; Bates *et al.*, 2007). Este é o porquê da escolha dos filtros como meio de proteção nos nossos casos.

Fatores angiográficos e próprios da angioplastia como percentual de estenose, presença de ulceração na placa, número de cateteres utilizados não apresentaram diferença estatística significativa no nosso estudo com relação ao aparecimento de NF após a ACS.

Ao contrário do nosso achado, Ohki *et al.*, estudando *ex vivo* angioplastia com “stent”, encontraram que o maior número de partículas

durante o procedimento estava associado a estenoses graves maiores que 90% (Ohki *et al.*, 1998).

Gauvrit *et al*., similarmente ao nosso estudo, não encontraram diferença estatística entre grau de estenose nos grupos de pacientes com e sem NF após ACS (Gauvrit *et al.*, 2004).

Schnaudigel *et al*., em sua metanálise, consideraram que o grau de estenose promove influência na incidência de NF após a ACS, mas é difícil comparar os artigos devido à grande variação de métodos diagnósticos (ASD, ATC, ARM e doppler) empregados e de metodologias (NASCET ou ECST ou não mencionada) de graduação da estenose (Schnaudigel *et al.*, 2008).

Roh *et al*. encontraram NF após ACS em 8 de 22 (36%) casos e, assim como nós, não encontraram diferença estatística na presença de NF em relação a ter ou não ulceração na placa (Roh *et al.*, 2005). O nosso percentual de pacientes com úlceras foi idêntico no grupo com e sem embolia na ACS.

Notamos que a úlcera não influenciou o resultado da embolia, embora um dos passos, a ultrapassagem da estenose ulcerada pelo filtro ainda fechado, ocorra sem nenhuma proteção cerebral. Este fato pode sugerir a segurança dos filtros em cruzar lesões estenosantes, mesmo anatomicamente complexas como as placas ulceradas. Mais estudos são necessários para provar esta hipótese.

Lacroix *et al*., em série de 61 ACS, analisaram as condições técnicas como duração do procedimento, presença de ulceração na placa de ateroma e não encontraram correlação entre esses elementos e a freqüência de NF na DWI (Lacroix *et al.*, 2007).

Não encontramos diferença estatística entre haver ou não oclusão contralateral e ocorrência de NF após a ACS. Este achado ratifica o raciocínio clínico que os pacientes com estenose carotídea e portadores de oclusão carotídea contralateral têm, no tratamento por ACS, um risco de embolia semelhante aos demais pacientes. Fato que se contrapõe à endarterectomia, na qual os resultados clínicos são, de forma relevante, influenciados negativamente na presença da oclusão carotídea contralateral (NASCET, 1991; Sabeti *et al.*, 2004; Lee *et al.*, 2004; Kastrup e Gröschel, 2007).

O tempo de fluoroscopia empregado nas ACS pode refletir a dificuldade técnica do procedimento, pois este tempo equivale ao conjunto dos curtos intervalos em que o raio X contínuo foi aplicado, durante as manobras necessárias aos cateteres, guias, balões, “stents” e outros materiais (Willinsky *et al.*, 2003). Pinheiro *et al.* (2006) empregaram a flouroscopia durante 21min (média) por ACS, resultado similar à nossa série com 22,93 min/ACS.

Tedesco *et al*., assim como no nosso estudo, não encontraram correlação entre tempos de fluoroscopia longos e maior quantidade de contraste com o aparecimento de NF após ACS (Tedesco *et al.*, 2007).

De forma inversa, Rapp *et al*. encontraram um aumento de NF após ACS dependendo do tempo de fluoroscopia empregado (Rapp *et al.*, 2007).

Contudo, o fato de não encontrarmos diferença estatística, quanto ao tempo de fluoroscopia entre os grupos com e sem embolia, sugere que em casos tecnicamente difíceis de ser executada a angioplastia podem consumir mais tempo do intervencionista, mas, teoricamente, sem incremento nos riscos de embolia. As ACS deste estudo foram sempre realizadas por um indivíduo com grande experiência, a única forma de excluir esse viés seria avaliar a curva de aprendizado de um técnico em formação, o que pode explicar o resultado de Rapp *et al*. (2007).

Embora cada injeção de contraste possa ter um risco teórico, desconhecido, de carrear partículas emboligênicas, isso não foi comprovado na nossa série, pois não houve diferença significativa de volume entre os grupos com e sem NF. Por outro lado, lembramos que em serviços como o nosso, com prática de neurorradiologia, os casos com embolia, possivelmente, não se deveram à técnica, visto que, o volume de contraste e o tempo de fluoroscopia são semelhantes nos dois grupos. E ainda pode-se especular que o risco de embolia possa ser “endógeno” ao paciente numa instituição de neurorradiologia, onde o fator embolia iatrogênica é estudado e controlado.

O estudo de Kato *et al*., assim como o nosso, não encontrou diferença significativa nos grupos com e sem NF, quanto aos fatores volume de contraste, duração do procedimento e uso de cateteres adicionais (Kato *et al.*, 2003).

Na nossa série, houve maior número de angiografias no grupo que apresentou NF e a ocorrência de NF variou em virtude do tipo de exame aplicado. A maioria dos exames definidos como “amplos” foram associados com embolia e a maioria dos exames “resumidos” não demonstraram nenhum NF após ACS, no entanto não houve a confirmação estatística.

A média de ASD por paciente, seguindo a mesma tendência, foi maior nos pacientes com NF (média 3,11) que entre os pacientes (média 2,78) sem NF. Embora haja o risco teórico de aumentar a embolia com o exame diagnóstico, a análise estatística não foi suficiente para provar esta hipótese.

Desta forma, quanto maior o número de vasos em que forem realizadas angiografias, maior a ocorrência de NF, sendo lógica a dedução de que a angiografia convencional tem a mesma responsabilidade na promoção de NF que a angioplastia feita isoladamente.

O cateterismo por si é potencial fonte de embolia, embora com baixas taxas de complicações (Kaufmann *et al.*, 2007), sendo as do tipo isquêmicas assintomáticas na sua maioria (Hammer *et al.*, 2005).

Bendszus *et al*. foram os primeiros a publicar a difusão por RM como método de detecção de embolia, clinicamente silenciosa, após angiografias cerebrais. Ele encontrou 42 focos de hipersinal na DWI em 23 de 100 (23%) pacientes após ASD com injeção manual de contraste, todos sem déficit neurológico (Bendszus *et al.*, 1999).

Britt *et al*., em curta série, calcularam que há uma incidência de não mais que 9% de infartos cerebrais assintomáticos na difusão em pacientes submetidos a angiografia cerebral com fins de diagnóstico (Britt *et al.*, 2000).

Kato *et al*., em estudo de 50 pacientes, observaram NF na difusão após ASD em 8 dos 41 (19,51%) pacientes (Kato *et al.*, 2003). Chuah *et al*. encontraram NF após angiografias em 3 de 20 (15%) pacientes, sendo todos menores que 10 mm e único por paciente (Chuah *et al.*, 2004).

A angiografia do arco aórtico prévia à ACS esteve associada com um alto risco de microembolia, conforme publicação de 27 ACS do grupo de Tedesco *et al.* (2007). Esse estudo reporta ao fato que a aortografia por cateter fora evitada em casos em que ulceração ou estenoses foram identificadas no arco aórtico durante a revisão de exames realizados imediatamente antes da ACS.

Há autores que reduziram o uso da aortografia por cateter. Após a inclusão de angiografia por RM, no protocolo do grupo de Rapp *et al*., a angiografia digital por cateter foi abolida em 81% das ACS (Rapp *et al.*, 2007).

Pela análise estatística pormenorizada através de regressão logística dos nossos dados, não encontramos diferença significativa entre ter realizado ou não ASD do arco aórtico ($p = 0,701$) e o aparecimento de NF na difusão após ACS.

Willinsky *et al.* apontam mecanismos relacionados ao cateterismo cerebral como tromboembolismo resultante da retirada de um guia de dentro

do cateter que provoca o enchimento do espaço morto, desse cateter, com sangue. Este espaço, se submetido à estagnação inadvertida por praticante inexperiente, provoca a formação de êmbolos (Willinsky *et al.*, 2003). Outros mecanismos citados são a dissecção e fratura de placas, fragmentação da placa com cateteres, cateteres-guia e fios guias além da ativação plaquetária e mudanças nos fatores de coagulação e introdução de bolhas de ar (Willinsky *et al.*, 2003; Cosottini *et al.*, 2005; du Mesnil de Rochemont *et al.*, 2006).

Willinnsky *et al.* publicaram em 2003, retrospectiva de cinco anos, onde, das 2899 angiografias cerebrais, encontraram complicações neurológicas em 39 (1,3%), sendo 20 transitórias (0,7%), cinco (0,2%) foram revertidas e 14 (0,5%) foram permanentes. Eventos neurológicos em angiografia foram, significantemente, mais freqüentes em pacientes de maior idade (>55 anos), em pacientes com doença cardiovascular concomitante e também quando o emprego de fluoroscopia foi mais longo (Willinsky *et al.*, 2003).

Kaufmann *et al.* publicaram a maior série de angiografias cerebrais e suas complicações clínicas ao avaliarem 19826 pacientes consecutivos, numa retrospectiva de 22 anos do serviço da Mayo Clinic e nela encontraram complicações neurológicas em 2,63% dos pacientes, infartos permanentes em 0,14% e mortes em 0,06% (Kaufmann *et al.*, 2007). O hematoma no local da punção foi sua ocorrência mais comum (4,2%). Os fatores independentes identificados como associados a complicações

neurológicas incluíram doença aterosclerótica cerebrovascular, ataques isquêmicos transitórios e hemorragia subaracnóidea (Kaufmann *et al.*, 2007).

Devemos assim assumir que existe um risco teórico de provocar embolia ao cérebro em todos os procedimentos intervencionistas cerebrais, incluindo até possíveis eventos isquêmicos graves. Segundo Hammer *et al*. a técnica de difusão por RM é a mais eficiente ferramenta na detecção de isquemia focal cerebral em estágio agudo (Hammer *et al.*, 2005).

Dentre os procedimentos intervencionistas; a angioplastia carotídea obteve, com a introdução dos sistemas de proteção, importante redução da carga de embolia, embora sem a evitar por completo (du Mesnil de Rochemont *et al.*, 2006, Maleux *et al.*, 2006, Kastrup *et al.*, 2008, Schnaudigel *et al.*, 2008).

A boa prática em procedimentos de neurorradiologia parece ser um fator de minoração dos danos embólicos durante procedimentos de angioplastia carotídea. Concordante com essa idéia, Verzini *et al*. afirmaram que a experiência do intervencionista atua como fator de redução de complicações peri-procedimento na ACS (Verzini *et al.*, 2006).

Para du Mesnil de Rochemont *et al*., o movimento não intencional do filtro durante a intervenção constitui uma fonte potencial de microembolia e ocorre, principalmente, na curva de aprendizado inicial, podendo ser amplamente evitado com melhoria da técnica do intervencionista e dos novos materiais (du Mesnil de Rochemont *et al.*, 2006).

Tedesco *et al.* afirmaram que seu programa de ACS foi modificado, incluindo a omissão do arco aórtico que foi iniciada quando imagens de RM forneceram detalhe anatômico suficiente e inicialização da anticoagulação, antes da passagem de guias e cateteres na aorta ascendente e transversa (Tedesco *et al.*, 2007). Desta forma esses autores afirmam que a aortografia deve ser reservada a pacientes onde a RM antes da ACS não forneça detalhes anatômicos para guiar o cateter.

Contrariamente, este mesmo autor afirma que anatomia de arcos aórticos mais complexos e mais desafiantes (descritos como tipo II e tipo III) não foi identificada como de alto risco para embolização (Tedesco *et al.*, 2007).

A maioria dos autores descrevem índices de NF não sintomáticos na DWI em território contralateral à ACS semelhantes aos índices de angiografia cerebral (du Mesnil de Rochemont *et al.*, 2006).

Não se pode excluir o cateterismo inicial da própria ACS, pois constituem atos inseparáveis. Embora o cateterismo ocorra isoladamente com fins diagnósticos (Bendszus *et al.*, 1999), etapa obrigatória inicial de toda angioplastia é a angiografia (Cosottini *et al.*, 2005). Bendszus *et al.*, posteriormente, publicam que o uso de heparina e filtros de ar reduzem, de forma relevante, os eventos isquêmicos no cateterismo cerebral (Bendszus *et al.*, 2004).

A maioria dos artigos estudando a relação entre novos focos na DWI e ACS faz menção apenas ao material empregado e alguns poucos

descrevem uma única técnica de acesso à artéria carótida comum, geralmente o acesso direto.

Empregamos de forma padronizada, em todos os casos, cateter-guia de maior calibre (8Fr) por acreditar que a boa estabilização do sistema, atingido por esse material, facilita a manipulação dos materiais (filtro, “stent”, balões).

Na nossa experiência o acesso direto sem “trocas” é preferível apenas em casos, tecnicamente, simples com anatomia favorável. Nosso trabalho é o único, segundo a nossa revisão, que analisa, comparativamente, a técnica do cateterismo de acesso com cateter-guia na artéria carótida candidata à angioplastia. O risco de cada técnica estar envolvida com embolia foi de 50,00%, 50,00%, 63,64% e 25,00%, respectivamente, para acesso direto, troca na artéria carótida externa, troca na artéria carótida comum e a forma triaxial. Assim, a técnica triaxial mostrou tendência a apresentar maior segurança, possivelmente por contar com a progressão mais gradual de calibre (desde o fio-guia até o cateter-guia) promovendo menor agressão ao arco aórtico e troncos supra-aórticos. Podemos acrescentar que a técnica de acesso triaxial deve ser utilizada como primeira tentativa nos casos em que for, tecnicamente, possível.

E desde que a forma de acesso triaxial mostrou menor número de NF, ainda que sem significância estatística, é possível prever que o uso de uma bainha longa (110 cm) já disponível atualmente, substituindo o conjunto (introdutor valvulado curto e cateter-guia) em um único produto que também é empregado na forma triaxial (introdutor, bainha e guia) possa reduzir o

índice de complicações embólicas. Mais estudos comparativos entre a técnica em que os sistemas de introdução ficam mais justos entre si (guia, cateter, bainha) e outras técnicas são necessários para se comprovar esta tendência.

Embora o filtro seja o foco central da discussão na maioria dos artigos, citados aqui, por prevenir a embolização durante a ACS, o “stent” é o material empregado para tratar, efetivamente, a placa com intuito de prevenir quadros isquêmicos embólicos a longo prazo.

Nossos dados não mostraram diferenças estatísticas importantes entre as marcas de “stent” testadas e entre as marcas de filtros de proteção empregados, assim como Kastrup *et al.* (2008) e Palombo *et al.* (2008), mas é possível identificar uma tendência de menor número de NF no caso do “stent” de células fechadas (Wallstent®) em relação aos “stents” de células abertas. O stent Protégé ® apresentou resultado razoável quanto ao aparecimento de NF ipsilateral à ACS, porém o número total de vezes que este material foi empregado é pequeno, não se podendo fazer afirmação com segurança.

Schillinger *et al*. investigando o impacto dos “stents” de células abertas versus os de células fechadas, revisaram dados de 10 centros europeus que totalizam 1684 pacientes e não identificaram diferença estatística com respeito a complicações neurológicas e morte em até 30 dias após ACS (Schillinger *et al.*, 2008).

Já du Mesnil de Rochemont *et al.* encontraram uma tendência de maior número de lesões isquêmicas com o uso de “stents” segmentados de nitinol (células abertas), quando comparados com Wallstent® e sugeriram a hipótese de “stents” de células abertas terem sido usados em casos tecnicamente mais complexos com tortuosidade vascular acentuada (du Mesnil de Rochemont *et al.*, 2006). Em nosso estudo também obtivemos o mesmo resultado, porém os tipos de “stents” foram empregados sem diferenciação em relação à tortuosidade.

Por outro lado, Hart *et al.*, estudando 701 ACS, afirmaram que os “stents” de células fechadas e os filtros excêntricos têm menores índices de uma combinação de AIT/AVCI/morte em 30 dias após procedimento em pacientes sintomáticos e pacientes com placas ecolucentes ao ultra-som (Hart *et al.*, 2006). Isso possibilitou a teoria de que estes desenhos de “stent” e filtro podem ter, intrinsecamente, maior eficácia em prevenir embolia de fratura de placa ou outro material trombogênico ao cérebro.

A análise retrospectiva de 3179 ACS consecutivas, de Bosiers *et al*., demonstrou uma diferença significativa com maior índice de complicações neurológicas em pacientes (sintomáticos ou não) com “stent” de células abertas (Bosiers *et al.*, 2007). Utilizando especificamente a DWI para estudo de NF após ACS, a metanálise recente de Schnaudigel *et al.* demonstra que a incidência de NF após ACS foi, significantemente, maior em “stent” de células abertas que nos de células fechadas (Schnaudigel *et al.*, 2008).

Vários trabalhos com grupos separados sem proteção e com proteção cerebral dão suporte à eficácia dos sistemas de proteção (Macdonald *et al.*,

2002; Kastrup *et al.*, 2003; Cosottini *et al.*, 2005; Kastrup *et al.*, 2006; Kastrup *et al.*, 2008; Schnaudigel *et al.*, 2008).

Kastrup *et al.* encontraram uma freqüência combinada de AVC e morte em 30 dias de 1,8% para o grupo com proteção e 5,5% para o sem proteção (p<0,001) (Kastrup *et al.*, 2003). Também o nosso grupo encontra menor incidência de complicações neurológicas graves com filtro (2,2%) do que sem filtro (5,5%) (Caldas, 2006b).

Ao estudar grupos com e sem proteção e sua relação com a formação de NF, Kastrup *et al.* encontraram embolia em 49% dos pacientes com proteção cerebral e 67% dos pacientes sem proteção (Kastrup *et al.*, 2006). Esse grupo, dois anos após, atualiza seus dados e publica a ocorrência de NF após ACS sem filtro em 68% dos pacientes e 52% dos pacientes com filtro (Kastrup *et al.*, 2008).

Como esperado, a metanálise de Schnaudigel *et al.* encontra menor índice de focos ipsilaterais à ACS na DWI em pacientes com uso de sistemas de proteção cerebral (33%) que em pacientes sem uso destes (45%) (Schnaudigel *et al.*, 2008). Os mesmos autores citam a não modificação do risco de ocorrência de NF em território contralateral com ou sem proteção cerebral (respectivamente 14% e 13%; p=0.6) (Schnaudigel *et al.*, 2008). No nosso estudo todos os casos foram efetuados com um filtro de proteção, portanto, não há grupo de controle sem filtro, já que na concepção do nosso grupo de pesquisa isso seria anti-ético. No entanto, foram comparados diferentes tipos de filtros e analisada a técnica de colocação do cateter-guia.

Além da inovação dos materiais, é necessário treinamento adequado para cada tipo de filtro. Atenção para a correta aposição do dispositivo de filtragem deve compreender etapa obrigatória na ACS. Este posicionamento pode ser dificultado pela tortuosidade vascular que às vezes é excessiva. A escolha de filtro, também, é importante, pois se for de menor diâmetro que o vaso, existe a passagem de sangue e partículas entre o filtro e a parede da artéria (Willinsky *et al.*, 2003; Smith, 2006; Lin *et al.*, 2006; Verzini *et al.*, 2006; du Mesnil de Rochemont *et al.*, 2006).

Dois artigos de Müller-Hulsbeck *et al*., empregando um modelo de artéria carótida animal, demonstraram que minúsculas partículas de debris menores que 100 µm podem ultrapassar os poros dos filtros (Müller-Hülsbeck *et al.*, 2002) e os filtros podem danificar as paredes dos vasos (Müller-Hülsbeck *et al.*, 2005) o que, subseqüentemente, pode resultar num deslocamento de fragmentos e trombos como resultado de um movimento inadvertido do dispositivo filtrante.

Os autores Cosottini *et al*. (2005) e du Mesnil de Rochemont *et al*. (2006) citam que não podemos excluir a possibilidade de que durante o fechamento dos filtros e sua remoção o sistema de recolhimento possa balançar o dispositivo e desprender algumas partículas capturadas, liberando-as na luz do vaso.

É possível que devido o “stent” e o balão usarem o microguia dos dispositivos, no caso dos filtros EPI® e Angioguard®, utilizados neste estudo, estes podem, eventualmente, mobilizar o filtro e facilitar liberação de partículas. O dispositivo Emboshield® não tem esse risco teórico, pois fica

não fixado ao guia enquanto está em ação. Porém o dispositivo Emboshield® tem, no nosso estudo, média de aparecimento de NF semelhante ao outro dispositivo concêntrico Angioguard® e ambos têm média superior ao dispositivo excêntrico EPI®. Isso reflete a necessidade de treinamento com cada dispositivo, pois é a única forma de prevenir o deslocamento dos materiais e a utilização correta dos mesmos.

Coggia *et al*., em 2000, publicaram a passagem de partículas em todos os estágios da ACS, em estudo *ex vivo*. A maioria das partículas teve menos que 60 µm, sendo os poros dos filtros, comercialmente disponíveis, em torno de 100 µm, é possível passagem dessas partículas através dos dispositivos de proteção e aprisionamento nos capilares ou artérias cerebrais (Coggia *et al.*, 2000). Angelini *et al*., em 2002, demonstraram por microscopia eletrônica que 83,7% dos filtros continham partículas aderidas ao mesmo e sendo que na média os filtros continham 33,7 partículas (24 a 46). No estudo destes autores o diâmetro médio dos fragmentos capturados nos filtros é de 289,5 µm (1,08 a 5043,5 µm). As principais partículas encontradas por esse grupo foram material mole amorfo e acelular, macrófagos carregados de lipídios e “clefts” de colesterol; em menor freqüência, partículas de cálcio e agregados plaquetários. Todos estes materiais são, tipicamente, identificados em placas de ateroma complicadas ou não. No uso de balão de proteção foram encontrados materiais similares (Angelini *et al.*, 2002).

Em 2009, Piñero *et al.* publicaram análise estrutural do material contido nos filtros após angioplastias e afirmaram que as placas de ateroma

e as paredes dos vasos são as principais fontes de microembolia durante a ACS (Piñero *et al.*, 2009).

No entanto, um estudo sobre a ação dos dispositivos de proteção cerebral encontrou 88% das partículas retidas nos filtros numa simulação da ACS *ex vivo* (Ohki *et al.*, 1999).

Piñero *et al*. (2006) consideraram o diâmetro do filtro como um fator muito importante, mas não o único, na formação de NF e citaram que o mau posicionamento do filtro à parede carotídea devido a tortuosidade, deslocamento do filtro durante manipulação dos materiais e alto perfil de cruzamento são dificuldades técnicas as quais aguardam novos estudos e melhorias dos materiais.

Os filtros que foram empregados no protocolo desta pesquisa têm malha com poros de 100 a 140 µm reduzindo por filtragem a migração de cristais de colesterol além de coágulos, agregados plaquetários e macrofragmentos da placa de ateroma. O diâmetro dos poros dos filtros utilizados é menor que as partículas descritas por Theron *et al*. (1996) e Ohki *et al.* (1998) e a maioria das partículas descritas por Angelini *et al*. (2002).

Nossa série apontou uma média de 1,6 NF por paciente, número este bem inferior à média de 33 partículas encontradas aderidas aos filtros no estudo de Angelini *et al*. É possível especular que há proteção real dos filtros dada a disparidade destes números. Por outro lado não pode ser excluída a atuação do sistema de trombólise de cada indivíduo também capaz de

reduzir, drasticamente, ou pelo menos parcialmente a permanência do embolo em seu ponto distal.

A disparidade entre o baixo número de eventos isquêmicos após a ACS (Kastrup *et al.*, 2003; Yadav *et al.*, 2004; Caldas, 2006b) e a relativa alta freqüência de pequenos e múltiplos focos de restrição na difusão após a ACS (Flach *et al.*, 2004; Hammer *et al.*, 2005; du Mesnil de Rochemont *et al.*, 2006; Maleux *et al.*, 2006; Tedesco *et al.*, 2007; Lacroix *et al.*, 2007; Kastrup *et al.*, 2008) compatível com embolia, leva-nos à possibilidade de que os filtros atuem principalmente retendo partículas maiores, que poderiam evoluir com quadros clínicos de isquemia, do que apreendendo as pequenas partículas.

Na nossa série, o filtro excêntrico EPI® teve embolia na difusão em 44% dos casos, sugestivo de uma aparente proteção superior em relação aos outros modelos. O filtro Angioguard® teve embolia em 50% dos casos, enquanto o dispositivo Emboshield® apresentou o maior índice de embolia (71,43%) do grupo.

Os nossos dados estabelecem uma forte tendência a uma proteção superior aferida no filtro excêntrico (0,958NF ipsilaterais), quando comparado com o desenho concêntrico (2,100 NF ipsilaterais).

Estudo de Tedesco *et al*. encontrou alto índice de NF (70% dos pacientes). Estes autores empregaram uma combinação de filtro concêntrico e de “stent” de células abertas o que pode ter contribuído para o alto índice de embolia (Tedesco *et al.*, 2007).

Embora possa haver desigualdade de proteção entre estes filtros, a diferença apresentada nesta série não é, estatisticamente, significante não se podendo afirmar com segurança pelos nossos dados que há maior proteção pelo modelo excêntrico em relação ao modelo concêntrico. Houve ainda má distribuição entre os tipos filtros com grupos muito pequenos (Angioguard®, n=4). Assim evitamos comparações especulativas em relação à segurança de cada dispositivo.

Estudo retrospectivo de 3160 ACS, publicado em 2007 por Iyer *et al.*, não encontrou influência do tipo de proteção (nove sistemas diferentes incluindo filtros concêntricos, excêntricos, balões de oclusão proximal e distal) sobre o resultado clínico (Iyer *et al.*, 2007). Porém este autor não estudou o encéfalo com RM após as angioplastias.

Para Piñero *et al*. a dificuldade de posicionamento correto do filtro à parede em vasos tortuosos, o desalojamento de material, durante sua liberação, a embolia devido seu relativo alto perfil de cruzamento e baixa flexibilidade ou ainda perda de partículas acumuladas durante a retirada do filtro parecem ser tão importantes, quanto o diâmetro dos poros no aparecimento de isquemia relacionada a embolização e deve levar a futuros estudos para facilitar aperfeiçoamentos dos sistemas de proteção (Piñero *et al.*, 2006).

Foram du Mesnil de Rochemont *et al*. que, em 2006, em uma série de 50 ACS, encontraram três (6%) oclusões de filtros por debris ou coágulos. Piñero *et al*. encontraram numa série de 162 ACS oclusão do filtro em quatro (2,5%) pacientes durante o procedimento (Piñero *et al.*, 2006). É de prever

que estes casos tornar-se-iam infartos cerebrais importantes em virtude da grande carga de partículas, visto que, foi suficiente para obstruir os poros do filtro até a oclusão total ao fluxo. Piñero *et al*. supõem que, não havendo emprego de filtro nestes casos, a morbidade da sua série subiria de 4 para 6,5% (Piñero *et al.*, 2006).

Não houve caso de oclusão do filtro por debris ou trombos na nossa série. Vasoespasmos relacionados aos dispositivos de filtragem foram fugazes e sem prejuízo hemodinâmico. Outras complicações relacionadas aos filtros não foram encontradas nesta série.

Oclusão de filtro levando a parada no fluxo é acontecimento raro, atualmente, e foi mais observado com o uso da primeira geração de filtros EPI®, nos quais os diâmetros dos poros eram de apenas 80 µm (Berkefeld *et al.*, 2004; du Mesnil de Rochemont *et al.*, 2006).

Embora a primeira fase na ACS que inclui cateterismo, posicionamento do cateter-guia e ultrapassagem do filtro pela estenose acontecerem sem proteção, a fase de maior número de êmbolos destacados da placa que é o implante do “stent” e a angioplastia por balão acontecem sob a proteção do filtro já implantado.

Infelizmente, a outra técnica atualmente empregada no tratamento da estenose carotídea - a EAC - também tem complicações isquêmicas (Barth *et al.*, 2000; Flach *et al.*, 2004). Estudos comparativos entre EAC e a ACS encontraram maior número de NF após ASC que após a EAC (Schnaudigel *et al.*, 2008), porém as lesões na DWI após a ACS são de dimensões

significativamente menores que após a endarterectomia (Poppert*et al.,* 2004). Analisando os NF na DWI após ACS e endarterectomia, Roh *et al*. ponderaram que as lesões na difusão após ACS são, comumente, assintomáticas e as lesões na DWI associadas a sintomas são mais freqüentes na EAC (Roh *et al.*, 2005).

Nos últimos anos, os materiais usados na ACS têm sido aperfeiçoados para reduzir complicações (Lin *et al.*, 2006) e a DWI pode ser utilizada como uma ferramenta nesta análise evolutiva dos materiais (Bendszus e Stoll, 2006) e também do aperfeiçoamento técnico do intervencionista.

4.4 Imagem: perfusão por ressonância magnética

Além da PWI por RM, outras técnicas podem, também, avaliar a perfusão encefálica. O doppler que tem a vantagem de não ser invasivo, porém é limitado, geralmente, à análise de apenas um vaso, comumente a artéria cerebral média ipsilateral à estenose carotídea. O estudo doppler pode ainda ser prejudicado se houver arritimia cardíaca, tornando incerto o valor de velocidade aferido no traço espectral (Kleiser e Widder, 1992; Niesen *et al.*, 2004). A perfusão por tomografia tem conseguido refinamento técnico importante, mas sua aplicação ainda está limitada a poucos cortes ou apenas um nível de corte por exame (Roberts *et al.*, 2000; Waaijer *et al.*, 2007). A avalição por xenônio intracarotídeo tem sido revservado para pesquisa (Bando *et al.*, 2001).

Embora os estudos de perfusão por RM sejam uma a avaliação semi-quantitativa, têm a vantagem de estarem disponíveis na maioria dos grandes centros e poderem avaliar o encáfalo de forma não invasiva, com contraste paramagnético seguro, sem emprego de radiação ionizante e gozar ainda de boa resolução espacial e boa correlação com SPECT (Kucharczyk *et al.*, 1993; Kikuchi *et al.*, 2001; Doerfler *et al.*, 2001; Wilkinson *et al.*, 2003; Martin *et al.*, 2005; Laar *et al.*, 2007; Bokkers *et al.*, 2008).

Nesta série o achado principal de perfusão por RM foi a melhora hemodinâmica após ASC pelos dados relativos (normalizados pelo parênquima contralateral), sendo claramente demonstrada a redução do dMTT ($p<0,001$) e do dTTP ($p=0,019$) de contraste no território nutrido pela ACM ipsilateral à ACS. Nesta análise, o incremento de rCBV após a ACS foi mínimo e não comprovado estatisticamente. Wilkinson *et al*., em 2003, também não observaram diferenças significativas no rCBV entre os territórios antes e depois do tratamento da estenose carotídea por ACS. Estes mesmos autores (Wilkinson *et al.*, 2003) demonstram significativa redução do MTT na RM 3 horas após ACS.

Teng *et al*. demonstraram o TTP como uma valorosa ferramenta para estimar mudanças hemodinâmicas em casos de estenose carotídea e com boa correlação com o parâmetro MTT (Teng *et al.*, 2001).

Consideramos os dados normalizados como valores mais confiáveis, assim como diversos autores (Kluytmans *et al.*, 1998; Maeda *et al.*, 1999; Wilkinson *et al.*, 2003; Waaijer *et al.*, 2007), devido a sofrerem menos interferência de oscilações fisiológicas, sistema de vias colaterais,

estenose/oclusão da artéria carótida contralateral, “status” de hidratação (geralmente os pacientes recebem hidratação venosa durante e após ACS), variação do débito cardíaco e não homogeneidade de campo magnético. Embora a quantificação absoluta possa ter vantagens sobre mensurações relativas, devido aos múltiplos fatores citados acima e alguns fatores ainda desconhecidos, a quantificação absoluta real é difícil, sendo preferível a avaliação da perfusão cerebral em RM por valores normalizados (Wilkinson *et al.*, 2003).

Wilkinson *et al*., em 2003, assim como no nosso estudo, usaram a normalização do território do “stent” pelo hemisfério contralateral. Segundo estes autores, esta aplicação tem a vantagem de facilitar comparações entre os dados antes e após a intervenção carotídea.

Moftakhar *et al*., em 2005, usaram mapas de perfusão dispostos em escalas de cores do arco-íris como padrão de comparação, sendo assim um estudo de análise qualitativa. Consideramos as análises visuais por mapas mais susceptíveis a variações inter-observador e intra-observador. O estudo por mapas nos parece próprio para ilustrar tendências, mas sua aplicabilidade e reprodutibilidade sem dados numéricos extraídos das regiões de interesse são reduzidas.

Waaijer *et al*. estudaram a perfusão cerebral com dados absolutos e dados normalizados por tomografia computadorizada “multislice” e encontraram que o CBV do grupo de pacientes com estenose grave (média de 93%) reduziu após tratamento da estenose (p=0,002), sendo também

observada tendência de piora nos grupos com estenoses menores (78% e 87%), mas não estatisticamente significante nestes últimos (p=0,209).

Na nossa série, o CBV mostrou tendência de melhora com a ACS em estenoses entre 60 a 80% e uma tendência de piora em estenoses de 80% ou mais; porém sem diferença significativa.

O estudo de Martin *et al*. analisou dados de RM com técnica de PWI, DWI e Qflow em 12 pacientes e observou um aumento marcado do fluxo cerebral na artéria carótida submetida à ACS (2,2 ml/s). O aumento do fluxo foi tanto mais pronunciado quanto maior o grau da estenose. Em suas observações não houve alteração do fluxo na perfusão da artéria carótida contralateral a estenose ou da circulação posterior após ACS. Ele deduz que o fluxo, pela técnica Qflow, encontra-se aumentado após angioplastia e pode ser necessário um período de tempo para o fluxo normalizar (Martin *et al.*, 2005).

Martin *et al*., em 2005, usaram perfusões por RM com técnica EPI com apenas 2000 ms de tempo de repetição. Também usaram regiões de interesse ("ROI") amplas na sua amostragem territorial e incluíam, seguramente, territórios da artéria cerebral anterior, além de territórios da artéria cerebral média (Martin *et al.*, 2005).

Nós, diferentemente de estudos prévios (Wilkinson *et al.*, 2003; Martin *et al.*, 2005; Laar *et al.*, 2007), procuramos melhorar a resolução temporal para avaliar com maior acurácia os parâmentros temporais (MTT e TTP). Para esse fim, empregamos protocolo de PWI por técnica GRE ultra-rápida

com TR reduzido para 1000ms, com intenção de obter maior diferenciação temporal nas curvas matemáticas. Nosso trabalho é focado em áreas representativas apenas da ACM. O intuito desta restrição territorial no nosso estudo é evitar que dados de perfusão pertinentes às artérias cerebrais anteriores, que podem ser nutridas por qualquer uma das artérias carótidas, possa alterar as mudanças de perfusão esperadas. Consideramos o território da artéria cerebral média como representante mais fiel do fluxo da artéria carótida ipsilateral.

Provavelmente, complexos mecanismos de auto-regulação podem entrar em ação em estenoses graves e podem incluir a vasodilatação da microcirculação ou ação direta do sistema nervoso central. Sendo assim, é possível, teoricamente, que a microcirculação com vasodilatação por uma estenose proximal grave de longa data, saia do estado de dilatação após a ACS, levando o território ipsilateral a alguma redução do volume sangüíneo.

Vários autores descrevem que o fluxo sangüíneo cerebral é proporcional ao CBV (CBF=CBV/MTT) e inversamente proporcional ao parâmetro temporal MTT (Kluytmans *et al.*, 1998; Apruzzese *et al.*, 2001; Wilkinson *et al.*, 2003; Waaijer *et al.,* 2007) e, por conseguinte, ao TTP também.

Bozzao *et al*., em 2002, estudando dados normalizados de perfusão cerebral em pacientes com estenose carotídea, encontraram que o prolongamento do MTT do lado da estenose carotídea deve-se à compensação hemodinâmica entre os hemisférios cerebrais.

A teoria da redução da vasodilatação, após ACS em estenoses graves, com redução do volume sangüíneo tende a acontecer durante a redução do MTT, desta forma a equação mantém o equilíbrio do fluxo (Kluytmans *et al.*, 1998).

Encontramos que, após a ACS, o MTT melhorou em todas as faixas de estenose e o TTP melhorou em estenoses acima de 65%, sendo plausível supor que em estenoses graves, a auto-regulação acontece, sendo necessário ao tecido cerebral reduzir o CBV, quando há reduções de MTT.

Por conseguinte, a ACS é capaz de melhorar os parâmetros temporais de perfusão cerebral mesmo em estenoses moderadas.

Como, após a ACS, ocorreu redução dos parâmetros temporais, se não houver redução do CBV, teoricamente, haverá hiperfluxo cerebral com possíveis complicações como a síndrome de hiperperfusão (Wilkinson *et al.*, 2003; Niesen *et al.*, 2004; Ko *et al.*, 2005), embora não demonstrada na nossa série.

Fukuda *et al.*, utilizando PWI por RM e SPECT, demonstraram que o aumento no CBV é um fator de predição de síndrome de hiperperfusão após endarterectomia (Fukuda *et al.*, 2007). Por técnica de estudo de CBF, através de injeção intracarotídea de xenônio ou por tomografia por emissão de fóton, foram identificados pacientes com o dobro de CBF, após endarterectomia, como em risco de desenvolver síndrome de hiperperfusão (Henderson *et al.*, 2001; Bando *et al.*, 2001). Segundo Hirooka *et al.*, a

hiperperfusão cerebral após a CEA é definida como o aumento de 100% do parâmetro CBF pela PWI por RM (Hirooka *et al.*, 2008).

Consideramos válido o raciocínio da vasodilatação e auto-regulação, devido à necessidade do equilíbrio do CBF ser mantido dinamicamente e os pacientes terem preservado o equilíbrio sangüíneo cerebral; caso contrário, todos os pacientes poderiam ter sintomas de hiperperfusão cerebral por alto fluxo, visto que o MTT reduziu após a ACS.

Os dados absolutos antes da ACS da nossa pesquisa, assim como Kluytmans *et al*., revelam uma redução do CBV do lado candidato ao “stent” e não um aumento compensatório do CBV compatível com vasodilatação em ação. Desta forma consideramos que o principal benefício do tratamento da estenose carotídea é a prevenção do infarto embólico e não a restauração do fluxo sangüíneo cerebral.

Nossos dados absolutos demonstram uma ampliação do volume sanguíneo nos hemisférios cerebrais após a ACS de forma mais acentuada no lado do “stent” (p=0,016) que do lado contralateral (p=0,029). Este acréscimo bilateral torna a melhoria da rCBV do lado do “stent” pouco representativo na análise relativa (normalizada).

Laar *et al*., similarmente ao nosso estudo, encontraram um aumento do CBF no lado da estenose carotídea, após o tratamento da estenose por ACS ou EAC tornando-se semenhante ao CBF do grupo controle (Laar *et al.*, 2007).

De forma semelhante ao nosso aumento bilateral de CBV, Ko *et al.* encontraram aumento bilateral do CBF após CEA unilateral por estudo com xenônio intra-arterial. Eles concluíram que o tratamento da estenose carotídea não explica esse fato, apenas em bases puramente hemodinâmicas (Ko *et al.*, 2005). Outros fatores desconhecidos devem desempenhar papel importante nas modificações perfusionais antes e após o tratamento da estenose carotídea.

Na avaliação dos dados absolutos do nosso estudo, notamos haver um atraso no TTP em território da ACM ipsilateral à artéria carótida, antes da ACS, em comparação ao contralateral. Esse achado é semelhante ao de Gauvrit *et al*. que também encontraram atraso de TTP em pacientes com estenose carotídea (Gauvrit *et al.*, 2004).

No nosso estudo, após a ACS, o TTP torna-se mais precoce no lado ipsilateral que no território contralateral.

O estudo perfusional por RM sempre é realizado com pacientes em repouso em decúbito dorsal. Esta é uma posição ótima ao fluxo sangüíneo cerebral pela ausência de ação gravitacional entre os pontos (coração e cérebro). Acreditamos que isso possa contribuir em explicar a baixa observação de déficits perfusionais em pacientes com estenoses carotídeas.

A melhoria dos parâmetros de perfusão cerebral necessita de validação clínica que pode ser obtida com questionários de avaliação cognitiva útil na avaliação de quadros de demência. Moftakhar *et al*., em curto estudo de 20 casos sobre a angioplastia carotídea cervical e angioplastias intracranianas da circulação anterior e posterior, avaliaram o

estado hemodinâmico por RM. Eles encontraram melhora na contagem de pontos de cognição em 79% dos pacientes após angioplastia. Entre as estenoses da circulação carotídea (cervical e intracraniana) 11 de 14 (79%) apresentavam anormalidades perfusionais antes do tratamento e todos estes apresentaram melhora na perfusão cerebral por RM após angioplastia (Moftakhar *et al.*, 2005). Eles observaram que a melhora dos parâmetros de perfusão por RM é preditivo de melhora cognitiva (Moftakhar *et al.*, 2005). Xu *et al.* observaram melhora da memória em pacientes após ACS, através de testes neuropsicológicos (Xu *et al.*, 2007). Turk *et al*., avaliando pacientes com estenose de 50% ou mais, encontraram significante melhora nos escores de testes cognitivos após a ACS (Turk *et al.*, 2008). Estudos com largas séries são necessários para confirmar esta tendência.

Para nós, assim como para Wilkinson *et al*., o entendimento da assimetria inter-hemisférica da perfusão por RM está longe de ser completo e a nossa dificuldade em calcular com exatidão as alterações de CBV em cada paciente destaca a necessidade de futuros estudos nesta área.

4.5 Realce pial

Encontrar pacientes com áreas de realce em T1 e simultâneo hipersinal no espaço subaracnóideo no FLAIR, na RM após ACS, sem sintomas neurológicos foi surpreendente. Não havia substrato para trauma ou hemorragia meníngea. As imagens de RM não tinham aspecto de isquemia.

Michel *et al*., em 2001, estudando aspectos de RM antes e durante oclusão temporária carotídea por balão, inesperadamente, encontram realce nas superfícies piais ou nos espaços sub-aracnóide em seqüências turbo FLAIR, em áreas de perfusão alterada, durante a oclusão e lançam a hipótese de que essas áreas podem corresponder a locais de isquemia subclínica (Michel *et al.*, 2001).

Wilkinson *et al*., em 2003, estudando alterações de perfusão 3 horas após a ACS, identificaram o que se chamou de "realce leptomeníngeo unilateral" em 8 dos 11 pacientes do estudo. Este autor considerou a causa ainda como indefinida, mas uma vez que o realce ocorreu em áreas nutridas pela ACM e que estas foram em áreas que sofrem redução do tempo de trânsito pode-se supor que há aumento do fluxo no território da ACM ipsilateral ao "stent". Desta forma, o maior fluxo pode contribuir na formação do realce (Wilkinson *et al.*, 2003).

Martin *et al*., em 2005, demonstram imagens FLAIR com alta intensidade de sinal em porções de sulcos cerebrais no hemisfério ipsilateral à ACS. O alto sinal estava no espaço liquórico de um sulco cerebral ipsilateral. Este sinal se estende sobre a convexidade do hemisfério ipsilateral e inclui a região "watershed". Este realce era evidente apenas nas imagens de RM após tratamento.

Esta apresentação assimétrica não está bem entendida e pode estar relacionada a fatores como vazamento do agente de contraste ou possível alteração na pressão parcial de oxigênio seguinte à recanalização (Michel *et al.*, 2001, Braga *et al.*, 2003). É ainda possível, contudo; que pacientes com

status vascular pré-existente sejam suscetíveis à quebra da barreira hematocefálica durante a administração de contraste (Martin *et al.*, 2005).

Os pacientes com aumento de sinal no espaço subaracnóide em FLAIR, ipsilateral à ACS, apresentaram sintomas isolados (cefaléia ou défict neurológico transitorio ou confusão metal) na série de Grunwald *et al*. (2009). Estes mesmos autores relataram que o aumento do sinal em FLAIR é temporário, desaparencendo dentro de três a cinco dias (Grunwald *et al.*, 2009).

Thurley *et al.* descreveram realce leptomenigeo unilateral semelhante em um paciente que apresentou cefaléia, vômito, convulsão e hipertensão após EAC (Thurley *et al.*, 2009).

Nossos pacientes com realce leptomenigeo após ACS não apresentaram sintomas clássicos de hiperperfusão cerebral (Grunwald *et al.*, 2009) como déficit focal transitório, enxaqueca unilateral e convulsão. Consideramos como principal hipótese que regiões com isquemia crônica recebam uma perfusão aumentada após a ACS e que haja algum grau de má regulação da barreira hematocefálica. Esta teoria parece-nos embasada pelo padrão de realce dural/sulcal em áreas de irrigação fronteiriça.

4.6 Limitações do estudo

A coleta de dados para grupo controle sem uso de proteção cerebral para comprovar eficácia do dispositivo é incorreto segundo a nossa visão

ética do procedimento, mas traz uma limitação ao estudo. Todavia há outros trabalhos publicados, que realizaram ACS com e sem sistemas de proteção, que demonstram claramente menor número de NF (Cosottini *et al.*, 2005; Kastrup *et al.*, 2008; Schnaudigel *et al.*, 2008) e menor risco de eventos isquêmicos (Kastrup *et al.*, 2003; Caldas, 2006b) após a ACS nos grupos em que foram empregados os dispositivos.

Nosso estudo teve um intervalo de seguimento relativamente curto, apenas o período em que os pacientes estiveram internados, ou seja, de três a quatro dias, consideramos que este período peri-procedimento é suficiente para avaliar a questão de segurança da ACS. No entanto seria interessante avaliar tardiamente o aspecto dos NF em T2, pois é descrito o seu desaparecimento em alguns casos (Hauth *et al.*, 2005; Palombo *et al.*, 2008).

5 Conclusões

1.1 - Novos focos de restrição à difusão estiveram presentes em 50% dos pacientes após ACS sob proteção cerebral e localizam-se, mais freqüentemente, no território ipsilateral (77,19%) sugerindo que os filtros não previnem todos os microêmbolos.

1.2 - Novos focos de restrição na DWI após ACS localizaram-se em outros territórios (22,81%) diferentes da angioplastia e associam-se com o cateterismo diagnóstico.

1.3 - Os novos focos na DWI após ACS, na maioria, foram de pequeno diâmetro (<10 mm em 91,53%) e clinicamente silenciosos (100%).

2.1 - A presença de infarto cerebral na seqüência T2 na RM inicial foi o único fator que predispôs significativamente ao aparecimento de novos focos de restrição na DWI após a ACS. Demais fatores demográficos e aspectos relacionados com a técnica de angioplastia não tiveram importância estatística na gênese dos NF.

2.2 - Houve tendência de alguns fatores como a técnica de acesso triaxial, pacientes assintomáticos, filtro excêntrico em estarem envolvidos no aparecimento de menor número de NF após ACS.

3 - Melhora precoce da perfusão cerebral, através de dados normalizados, foi demonstrada no grupo de pacientes submetidos à ACS, principalmente, pelo parâmetro temporal MTT.

6 Anexos

Anexo A – Aprovação do Comitê de Ética do Hospital das Clínicas da Faculdade de Medicina da Universidade de São Paulo – CAPPesq

HC HOSPITAL DAS CLÍNICAS DA FACULDADE DE MEDICINA DA UNIVERSIDADE DE SÃO PAULO

APROVAÇÃO

A Comissão de Ética para Análise de Projetos de Pesquisa - CAPPesq da Diretoria Clínica do Hospital das Clínicas e da Faculdade de Medicina da Universidade de São Paulo, em sessão de 16.02.05, **APROVOU** o Protocolo de Pesquisa nº **937/04**, intitulado: **"Acompanhamento com difusão e perfusão por RM em implante de stent carotideo com angioplastia com proteção cerebral"** apresentado pelo Departamento de **RADIOLOGIA,** inclusive o Termo de Consentimento Livre e Esclarecido.

Cabe ao pesquisador elaborar e apresentar à CAPPesq, os relatórios parciais e final sobre a pesquisa (Resolução do Conselho Nacional de Saúde nº 196, de 10.10.1996, inciso IX.2, letra "c").

Pesquisador(a) Responsável: **Prof. Dr. José Guilherme Mendes Caldas**
Pesquisador(a) Executante: **Dr. Antenor Tavares de Sá Júnior**

CAPPesq, 16 de Fevereiro de 2005.

PROF. DR. EUCLIDES AYRES DE CASTILHO
Presidente da Comissão de Ética para Análise de Projetos de Pesquisa

Comissão de Ética para Análise de Projetos de Pesquisa do HCFMUSP e da FMUSP
Diretoria Clínica do Hospital das Clínicas da Faculdade de Medicina da Universidade de São Paulo
Rua Ovídio Pires de Campos, 225, 5º andar - CEP 05403 010 - São Paulo - SP
Fone: 011 - 30696442 fax : 011 - 3069 6492 - e-mail : cappesq@hcnet.usp.br / secretariacappesq@hcnet.usp.br

Anexo B – Termo de consentimento livre

Anexo I

HOSPITAL DAS CLÍNICAS
DA
FACULDADE DE MEDICINA DA UNIVERSIDADE DE SÃO PAULO

TERMO DE CONSENTIMENTO LIVRE E ESCLARECIDO

(Instruções para preenchimento no verso)

I - DADOS DE IDENTIFICAÇÃO DO SUJEITO DA PESQUISA OU RESPONSÁVEL LEGAL

1. NOME DO PACIENTE .:.....
DOCUMENTO DE IDENTIDADE Nº : ..... SEXO : .M ☐ F ☐
DATA NASCIMENTO: ...../...../.....
ENDEREÇO ..... Nº ..... APTO: .....
BAIRRO: ..... CIDADE .....
CEP:..... TELEFONE: DDD (.....) .....

2.RESPONSÁVEL LEGAL .....
NATUREZA (grau de parentesco, tutor, curador etc.) .....
DOCUMENTO DE IDENTIDADE :.....SEXO: M ☐ F ☐
DATA NASCIMENTO.: ...../...../.....
ENDEREÇO: ..... Nº ..... APTO: .....
BAIRRO: ..... CIDADE: .....
CEP: ..... TELEFONE: DDD (.....).....

II - DADOS SOBRE A PESQUISA CIENTÍFICA

1. TÍTULO DO PROTOCOLO DE PESQUISA : ***ACOMPANHAMENTO COM DIFUSÃO E PERFUSÃO POR RESSONÂCIA MAGNÉTICA EM IMPLANTE DE STENT CAROTIDEO COM ANGIOPLASTIA E PROTEÇÃO CEREBRAL***
.....
.....

PESQUISADOR: Antenor Tavares de Sá Júnior.....

CARGO/FUNÇÃO: médico..... INSCRIÇÃO CONSELHO REGIONAL Nº .114485 CRM-SP.....

UNIDADE DO HCFMUSP: .InCor. .....

3. AVALIAÇÃO DO RISCO DA PESQUISA:

SEM RISCO ☐ RISCO MÍNIMO X RISCO MÉDIO ☐

RISCO BAIXO ☐ RISCO MAIOR ☐

(probabilidade de que o indivíduo sofra algum dano como consequência imediata ou tardia do estudo)

4.DURACÃO DA PESQUISA : 36 meses.....

III - REGISTRO DAS EXPLICAÇÕES DO PESQUISADOR AO PACIENTE OU SEU REPRESENTANTE LEGAL SOBRE A PESQUISA CONSIGNANDO:

- O (a) senhor (a) realizará angioplastia e implante de stent carotídeo com filtro de proteção cerebral conforme agendado neste serviço (radiologia intervencionista do InCor) por isso o senhor (a) é convidado (a) a participar desta pesquisa científica como voluntário.

1. Justificativa e os Objetivos da pesquisa:

- Comprovar cientificamente com este trabalho que o uso de Filtro para proteção cerebral durante o tratamento (angioplastia e colocação do stent) melhora o sucesso técnico do tratamento, reduzindo as chances de isquemia durante o procedimento que será realizado.

- Provar através de exame de Ressonância Magnética que haverá melhora na circulação cerebral após tratamento da estenose de carótida (angioplastia)

2. Procedimentos que serão utilizados e propósitos, incluindo a identificação dos procedimentos que são experimentais.

- O (a) senhor (a) será submetido a um Exame de Ressonância no dia do tratamento (angioplastia com implante de stent) imediatamente antes do tratamento e a um segundo exame de Ressonância no segundo dia após o tratamento (dia da alta).

- Esclareço ainda que neste exame o paciente deve ficar deitado sem movimentos em mesa própria do aparelho de ressonância por cerca de 20 minutos em cada exame.

- Será injetado pelo soro contraste próprio de ressonância. Esta medicação chamada contraste faz parte de qualquer exame de ressonância atualmente e é de baixo risco de reação alérgica

3. desconfortos e riscos esperados

- Risco muito raro de reação alérgica leve com o uso do contraste de ressonância. As reações mais freqüentes são náuseas e cefaléia leves. Caso ocorram serão tratados prontamente pelo médico pesquisador que acompanhará todos os pacientes.

- Risco raro de sensação de claustrofobia (sensação de medo de permanecer em espaços fechados) durante realização da ressonância. Caso ocorra será imediatamente cancelado o exame.

4. Benefícios que poderão ser obtidos

- A utilização do exame de ressonância pode demonstrar outras patologias cerebrais ainda são suspeitadas, dando a oportunidade de tratamento mais precoce.

- Caso for descoberta por acaso outras doenças por após o exame de Ressonância o senhor (a) será encaminhado (a) ao devido setor no Hospital das Clínicas da FMUSP para tratamento adequado

5. Procedimentos alternativos que possam ser vantajosos para o indivíduo.

- O voluntário Não deverá privar-se de nada, caso aceite participar da pesquisa. Esta pesquisa não impõe alterações na vida cotidiana do voluntário.

IV - ESCLARECIMENTOS DADOS PELO PESQUISADOR SOBRE GARANTIAS DO SUJEITO DA PESQUISA CONSIGNANDO:

1. Acesso, a qualquer tempo, às informações sobre procedimentos, riscos e benefícios relacionados à pesquisa, inclusive para dirimir eventuais dúvidas.

2. Liberdade de retirar seu consentimento a qualquer momento e de deixar de participar do estudo, *sem precisar dar explicações e sem que isto traga NENHUM prejuízo à continuidade da assistência*.

3. Salvaguarda da confidencialidade, SIGILO e privacidade, PRESERVANDO O NOME E A IDENTIDADE DO PACIENTE, *inclusive no momento de publicação dos resultados da pesquisa*.

5. Disponibilidade de assistência no Hospital das Clínicas da FMUSP, por eventuais danos à saúde, decorrentes da pesquisa.

6. Viabilidade de indenização por eventuais danos à saúde decorrente da pesquisa e PRONTA prestação de assistência hospitalar necessária.

4

V. INFORMAÇÕES DE NOMES, ENDEREÇOS E TELEFONES DOS RESPONSÁVEIS PELO ACOMPANHAMENTO DA PESQUISA, PARA CONTATO EM CASO DE INTERCORRÊNCIAS CLÍNICAS E REAÇÕES ADVERSAS.

Responsável pelo acompanhamento da pesquisa: Antenor Tavares de Sá Júnior – médico

Endereço: Rua Teodoro Sampaio 363. Pinheiros. São Paulo-SP

Telefones: Hospital3069-5492 Celular: 9977-4834 Residência: 30887813

VI. OBSERVAÇÕES COMPLEMENTARES:

1. Garantia de que o voluntário será informado o mais breve possível sobre qualquer nova descoberta relacionada a seu estado de saúde, MESMO que possa afetar sua vontade de continuar participando da pesquisa.

2. Será mantido ainda SIGILO absoluto quanto aos resultados dos exames de ressonância, estes resultados serão comunicados exclusivamente ao voluntário.

VII - CONSENTIMENTO PÓS-ESCLARECIDO

Declaro que, após convenientemente esclarecido pelo pesquisador e ter entendido o que me foi explicado, consinto em participar do presente Protocolo de Pesquisa

São Paulo, de de 200_ .

assinatura do sujeito da pesquisa ou responsável legal

assinatura do pesquisador
(carimbo ou nome Legível)

Anexo C – Relação dos pacientes envolvidos na análise de difusão

Número	Carótida	Sexo	Idade	Infarto na RM inicial[1]	Fator de Risco[2]	Sintoma[3]	Estenose[4]	Úlcera	Oclusão da carótida contralateral	Número de Cateteres	Vasos Submetidos a Angiografia	Técnica de Cateterismo para ACS	Filtro	"Stent"	Pré-dilatação	Fluoroscopia (minutos)	Volume (mililitros)	Foco Anfigo[5]	Novos Focos (NF)[6]	Diâmetro do NF na DWI <5 5-10 >10mm	Lateralidade NF IP	Lateralidade NF CL
1	E	M	75	N	DM, HAS, COR, AIT	SIN	60	N	N	2	ACCD, ACCE	TCE	E	W	N	20	200	0	1	1NF >10mm	1	-
2	E	M	70	S	DM, HAS, COR, COL, AIT	SIN	70	S	N	2	ACCE	AD	E	W	N	19	100	0	0	-	-	-
3	D	M	56	S	DM, HAS, DVP, AVCI	SIN	95-9	N	N	3	ACCD, ACCE, SUBE, TBC, ARCO	AD	E	P	S	20	250	0	0	-	-	-
4	E	F	61	N	DM, HAS, COR, DVP	AS	90	S	S	3	ACCD, ACCE, TBC	TCC + TRI	E	P	N	25	300	0	0	-	-	-
5	D	M	80	N	HAS, ARR, AIT	AS	70	N	N	2	ACCD, ACCE	AD	E	W	N	...	80	0	0	-	-	-
6	D	F	63	S	HAS, DVP, AIT	SIN	60	N	N	2	ACCD, TBC	AD	E	W	N	15	120	0	11	9NF <5mm, 2NF de 5-10mm	10	1
7	E	M	60	S	HAS, DVP, COL, AIT	SIN	95-9	N	N	3	ACCD, ACCE, SUBE, SUBD, TBC	TCE + TRI	A	W	N	40	...	3 IP	0	-	-	-
8	D	F	75	S	DM, HAS, COL, AVCI	SIN	95-9	N	N	2	ACCD, ACCE, SUBE, TBC	AD+, TRI	A	W	N	25	...	0	1	1NF <5mm	-	1 (cerebelo)

Número	Carótida	Sexo	Idade	Infarto na RM inicial[1]	Fator de Risco[2]	Sintoma[3]	Estenose[4]	Úlcera	Oclusão da carótida contralateral	Número de Cateteres	Vasos Submetidos a Angiografia	Técnica de Cateterismo para ACS	Filtro	"Stent"	Pré-dilatação	Fluoroscopia (minutos)	Volume (mililitros)	Foco Anfigo[5]	Novos Focos (NF)[6]	Diâmetro do NF na DWI <5 5-10 >10mm	Lateralidade NF IP	Lateralidade NF CL
9	D	M	59	S	DM, HAS, COR, DVP, COL, AVCI	SIN	80	S	N	2	ACCD	TCE	A	P	N	18	...	0	10	6NF de <5mm, 4NF de 5-10mm	9	1
10	E	M	60	N	HAS, DVP, COL	AS	80	N	N	3	ACCD, ACCE, VERTD, SUBE, TBC, ARCO	TCC	E	W	N	21	300	0	0	-	-	-
11	D	M	80	S	DM, HAS, COL, AVCI	SIN	90	N	S	3	ACCD, ACCE, SUBE, TBC	TCE + TRI	E	W	N	38	250	0	0	-	-	-
12	D	M	79	N	COR, DVP	AS	70	N	N	3	ACCD, ACCE, SUBE, TBC, ARCO	AD	E	W	N	21	200	0	0	-	-	-
13	E	M	73	N	DM,HAS, COR,DVP ,COL	AS	90	N	N	2	ACCE	TCE	E	W	N	10	100	0	0	-	-	-
14	E	M	67	S	HAS, DVP, COL, AVCI	SIN	80	S	S	2	ACCE, SUBE	TCE	E	W	N	22	200	0	0	-	-	-
15	E	F	75	S	-	AS	80	S	N	2	ACCE	TCE + TRI	EM	W	N	18	200	0	8	4NF <5mm, 3NF 5-10mm, 1NF >10mm,	8	-

Número	Carótida	Sexo	Idade	Infarto na RM inicial[1]	Fator de Risco[2]	Sintoma[3]	Estenose[4]	Úlcera	Oclusão da carótida contralateral	Número de Cateteres	Vasos Submetidos a Angiografia	Técnica de Cateterismo para ACS	Filtro	"Stent"	Pré-dilatação	Fluoroscopia (minutos)	Volume (mililitros)	Foco Anfigo[5]	Novos Focos (NF)[6]	Diâmetro do NF na DWI <5 5-10 >10mm	Lateralidade NF IP	Lateralidade NF CL
16	E	M	77	N	HAS, AIT	SIN	80	N	S	3	ACCD, ACCE, VERTE, SUBD, ARCO	AD	E	W	N	21	230	0	1	1NF <5mm,	X	X
17	E	M	76	S	AVCI	SIN	70	S	N	2	ACCE	TCC	A	PG	N	14	150	0	0	-	-	-
18	E	F	80	S	DM, HAS, COR, ARR	SIN	70	N	N	2	ACCD, ACCE, SUBE, TBC	AD	E	W	N	26	250	0	3	2NF <5mm, 1NF 5-10mm	2	1
19	E	F	81	S	HAS, AVCI	SIN	70	S	N	3	ARCO, ACCD, ACCE, SUBE, TBC	TCC	E	W	N	...	200	0	1	1NF <5mm	-	1 (cerebelo)
20	D	M	77	N	HAS, COL, AIT	SIN	80	N	N	2	ACCD	AD	E	W	N	10	200	0	0	-	-	-
21	E	M	78	S	HAS, COR, DVP, AIT	SIN	80	N	N	2	ACCE	TCC	E	PG	N	...	200	1 IP	5	1NF <5mm, 3NF 5-10mm, 1NF >10mm	2	3
22	D	M	75	N	AIT	SIN	90	N	N	3	ARCO, ACCD, ACCE, SUBD, SUBE	TCE	E	PG	N	14	200	0	0	-	-	-
23	D	M	60	N	HAS, DVP, COL	AS	70	S	N	2	ACCD	TRI	E	W	N	...	100	0	0	-	-	-

Número	Carótida	Sexo	Idade	Infarto na RM inicial[1]	Fator de Risco[2]	Sintoma[3]	Estenose[4]	Úlcera	Oclusão da carótida contralateral	Número de Cateteres	Vasos Submetidos a Angiografia	Técnica de Cateterismo para ACS	Filtro	"Stent"	Pré-dilatação	Fluoroscopia (minutos)	Volume (mililitros)	Foco Anfigo[5]	Novos Focos (NF)[6]	Diâmetro do NF na DWI <5 5-10 >10mm	Lateralidade NF IP	Lateralidade NF CL
24	E	M	73	S	DM, HAS, DVP, ARR, AIT, AVCI	SIN	70	S	N	3	ARCO, ACCD, ACCE, SUBE, TBC	TCC	E	PG	N	21	250	1 IP	2	1NF 5-10mm, 1NF >10MM	2	-
25	E	M	65	S	HAS, COL, DVP, AVCI, AIT	SIN	70	N	N	2	ACCD, ACCE, SUBE, TBC	TCC	E	P	N	23	200	0	6	3NF <5mm, 2NF 5-10mm e 1NF>10MM	5	1
26	E	M	79	N	HAS	SIN	70	S	N	2	ACCD, ACCE, SUBE, TBC	TCE	E	PG	N	21	200	0	1	1NF 5-10mm	1	-
27	E	M	73	S	DM, HAS, DVP, AVCI	SIN	70	N	S	2	ACCD, ACCE	TCC	EM	W	N	20	70	0	1	1NF<5mm	X	X
28	D	F	81	S	HAS, AVCI	SIN	70	N	N	1	ACCD	AD	E	W	N	12	150	0	1	1NF <5mm	-	1
29	E	M	76	S	HAS, DVP	AS	70	S	N	2	ACCE	TCC	E	W	N	...	...	0	0	-	-	-
30	D	M	54	S	HAS, AIT	SIN	70	N	N	2	ACCD	AD	EM	P	N	50	...	1 CL (cere belo)	1	1NF <5mm	-	1
31	D	F	69	S	HAS, DVP	AS	80	N	N	2	ACCD, ACCE, SUBE, TRONC	TCE	EM	P	N	24	100	0	3	2NF <5mm, 1NF 5-10mm	2	1
32	E	M	80	N	HAS, ARR, AIT	SIN	60	S	N	2	ACCE, ACCD	AD	E	W	N	...	80	0	0	-	-	-

Número	Carótida	Sexo	Idade	Infarto na RM inicial[1]	Fator de Risco[2]	Sintoma[3]	Estenose[4]	Úlcera	Oclusão da carótida contralateral	Número de Cateteres	Vasos Submetidos a Angiografia	Técnica de Cateterismo para ACS	Filtro	"Stent"	Pré-dilatação	Fluoroscopia (minutos)	Volume (mililitros)	Foco Anfigo[5]	Novos Focos (NF)[6]	Diâmetro do NF na DWI <5 5-10 >10mm	Lateralidade NF IP	Lateralidade NF CL
33	D	M	76	S	HAS, DVP, AIT	SIN	70	S	S	3	ARCO, ACCD, ACCE, SUBE, TBC	TCC	EM	P	N	...	...	0	2	2NF <5mm	2	-
34	E	F	76	N	HAS, DVP, AIT	SIN	60	N	N	2	ACCD, ACCE, SUBD, SUBE	TRI	EM	P	N	42	200	0	0	-	-	-
35	D	F	87	S	HAS, AIT	SIN	80	N	S	2	ACCD	TRI	EM	P	N	27	200	0	0	-	-	-
36	E	F	69	S	DM, HAS, COR, DVP, COL, AIT	SIN	80	S	N	3	ARCO, ACCD, ACCE, SUBD, SUBE	TCC	E	W	N	28	200	0	1	1NF 5-10mm	-	1

Legenda:
A – Angioguard; ACCD – artéria carótida comum direita; ACCE – artéria carótida comum esquerda; ACS – angioplastia carotídea com "stent"; AD – Acesso Direito; AIT – ataque isquêmico transitório; ARCO – arco aórtico; ARR – arritmia cardíaca; AS – paciente assintomático previamente; AVCI - acidente vascular cerebral isquêmico; CL – território cerebral contralateral a carótida submetida a ACS; COL – hipercolesterolemia; COR – coronariopatia; D – Direita; DM – diabetes; DVP – doença vascular periférica isquêmica; E – EPI EZ; E – Esquerda; EB – Emboshield; F – Feminino; HAS – hipertensão arterial sistêmica; IP – território cerebral ipsilateral a carótida submetida a ACS; M – Masculino; NF – novo foco; P – Precise; PG – Protégé; SIN – paciente sintomático previamente; SUBD – artéria subclávia direita; SUBE – artéria subclávia esquerda; TBC – tronco braquiocefálico; TCC – troca carótida comum; TCE – troca carótida externa;
TRI – triaxial; VERTD – artéria vertebral direita; VERTE – artéria vertebral esquerda; W – Wallstent;

[1] Infarto da RM inicial presente da seqüência T2.
[2] Fatores de risco para aterosclerose/AVCI.
[3] Sintomas prévios atribuidos a isquemia cerebral.
[4] Grau de estenose da carótida por angiografia em pontos percentuais. Para efeito de cálculos estatísticos, a situação de estenose suboclusiva (valor 95-9%) foi contabilizada como valor de 99%.
[5] Focos de restrição a difusão na RM inicial.
[6] Focos de restrição que surgiram na seqüência de DWI após a ACS.

- dado não existente ... dado desconhecido X dado omitido

Anexo D – Relação de pacientes envolvidos na análise de perfusão por RM

Paciente Número	Carótida da ACS (lado)	Grau de estenose[1] (%)	Antes da ACS		Após a ACS		Antes da ACS		Após a ACS		Antes da ACS		Após a ACS	
			CBV do lado do "Stent"	CBV do lado CL	CBV do lado do "Stent"	CBV do lado CL	MTT do lado do "Stent"	MTT do lado CL	MTT do lado do "Stent"	MTT do lado CL	TTP do lado do "Stent"	TTP do lado CL	TTP do lado do "Stent"	TTP do lado CL
1.	E	60	324,18	340,45	355,69	360,92	1849	1868,7	2222,9	2255,5	35,325	35,733	41,447	41,995
2.	E	70	400,22	379,99	242,48	259,06	1464,7	1503,2	1648,5	1690,5	28,412	28,716	29,389	29,802
3.	D	95-9	653,99	922,22	341,99	376,35	288,79	268,45	289,29	287,1	32,299	30,198	40,321	39,4
4.	E	90	809,74	867,18	589,98	679,57	390,73	391,85	476,37	481,25	37,3	38,308	51,591	55,083
5.	D	60	846,74	882,83	1532,5	1412,3	374,74	370,54	405,27	402,81	35,652	36,104	39,288	39,300
6.	E	95-9	1092,7	1020,3	1588	1983,7	404,95	420,67	402,14	422,04	38,244	40,342	37,675	40,396
7.	D	95-9	1351,1	1406,3	1711	1625,2	338,66	327,17	327,33	328,56	33,093	31,837	31,125	31,241
8.	D	80	911,87	874,52	102,47	138,8	375,1	366,48	2287,9	2280,8	36,124	35,223	42,639	44,425
9.	D	70	773,59	741,2	863,23	763,47	382,53	384,72	422,69	421,61	33,859	34,403	40,892	40,862
10.	E	80	1284,8	1316,3	1334	1345,9	347,91	337,24	363,78	331,98	32,851	33,977	32,675	32,527
11.	E	70	761,2	778,06	820,94	809,08	448,18	446,36	427,24	431,69	41,087	41,003	39,009	39,797
12.	E	70	972,75	1333,1	1454,1	1651,2	425,79	413,26	335,73	333,28	42,801	42,661	32,003	31,842
13.	D	80	690,33	525,39	853,05	882,88	424,37	432,97	407,54	414,95	42,248	41,656	44,588	44,068
14.	E	80	1022,8	1102,4	1320,1	1291,8	343,9	332,74	381,11	377,67	33,421	32,546	36,642	36,522
15.	E	70	466,49	537,48	1639,2	1488,4	465,58	467,93	388,93	390,04	43,719	44,22	39,19	39,03
16.	E	70	1269,8	1431,8	1906,9	1704,3	400,59	399,69	368,62	369,27	38,815	38,779	35,503	35,439
17.	E	70	862,6	855,59	884,03	888,46	373,93	362,28	382,94	381,97	31,826	31,983	34,156	34,408
18.	D	70	331,93	363,05	1755,4	1888,9	245,7	237,53	358,41	352,85	33,565	32,309	34,909	34,322
19.	D	80	2319	2027,9	3165,3	3245,7	362,39	362,74	398,57	401,63	35,79	35,722	38,589	39,497
20.	D	80	493,07	460,93	1783,2	1913,9	461,4	448,66	420,88	425,08	43,029	41,245	40,5	40,928
21.	E	80	308,54	443,36	380,53	401,22	1759	1786,1	1882,6	1890,9	36,332	36,309	35,706	36,896

ACS – angioplastia carotídea com "stent"; CBV – volume sangüíneo cerebral regional; CL – território contralateral à ACS; D – lado direito; E – lado esquerdo; MTT – tempo de trânsito médio regional; TTP – tempo para o pico regional.

[1] Grau de estenose segundo análise por angiografia por cateter em pontos percentuais. Para efeito de cálculos estatísticos, a situação de estenose suboclusiva (valor 95-9%) foi contabilizada como valor de 99%.

7 Referências *

* De acordo com:

Adaptado de *International Committee of Medical Journals Editors* (Vancouver).

Universidade de São Paulo, Faculdade de Medicina, Serviço de Biblioteca e Documentação. *Guia de apresentação de apresentação de dissertações, teses e monografias da FMUSP.* Elaborado por Annelise Carneiro da Cunha, Maria Julia A.L. Freddi, Maria F. Crestana, Marinalva de S. Aragão, Sueli C. Cardoso, Valéria Vilhena. 2a ed. São Paulo: Serviço de Biblioteca e Documentação; 2005.

Abreviaturas dos títulos dos periódicos de acordo com *List of Journals Indexed in Index Medicus.*

ACAS 1995. Executive Committee for the Asymptomatic Carotid Atherosclerosis Study. Endarterectomy for asymptomatic carotid artery stenosis. Endarterectomy for asymptomatic carotid artery stenosis. *JAMA.* 1995; 273:1421-8.

Adams Jr HP. Bendixen BH, Kappelle LJ, Biller J, Love BB, Gordon DL, Marsh III EE, TOAST Investigators. Classification of subtype of acute ischemic stroke. Definitions for use in a multicenter clinical trial. *Stroke.* 1993;24:35-41.

American Heart Association. Heart disease and stroke statistics—2004 Update. Dallas: *American Heart Association*; 2003.

Angelini A, Reimers B, Barbera MD, Saccà S, Pasquetto G, Cernetti C, Valente M, Pascotto P, Thiene G. Cerebral protection during carotid artery stenting collection and histopathologic analysis of embolized debris. *Stroke*. 2002;33: 456-61.

Apruzzese A, Silvestrini M, Floris R, Vernieri F, Bozzao A, Hagberg G, Caltagirone C, Masala S, Simonetti G. Cerebral hemodynamics in asymptomatic patients with internal carotid artery occlusion: A dynamic susceptibility contrast MR and transcranial doppler study. *Am J Neuroradiol.* 2001;22:1062–7.

Bando K, Satoh K, Matsubara S, Nakatani M, Nagahiro S. Hyperperfusion phenomenon after percutaneous transluminal angioplasty for atherosclerotic stenosis of the intracranial vertebral artery. *J Neurosurg.* 2001;94:826–30.

Barbosa MF, Abdala N, Carrete Jr H, Nogueira RG, Nalli DR, Fonseca JRF, Szejnfeld J. Doppler transcraniano convencional em voluntários assintomáticos: variabilidade e valores de referência para parâmetros de fluxo sangüíneo. *Arq Neuropsiquiatr.* 2006;64:829-38.

Barnett HJM, Gunton RW, Eliasziw M, Fleming L, Sharpe B, Gates P, Meldrum H. Causes and severity of ischemic stroke in patients with internal carotid artery stenosis. *JAMA.* 2000;283:1429-1436.

Barr JD, Connors III JJ, Sacks D, Wojak JC, Becker GJ, Cardella JF, Chopko B, Dion Jacques E, Fox AJ, Higashida RT, Hurst RW, Lewis CA, Matalon TAS, Nesbit GM, Pollock JA, Russell EJ, Seidenwurm DJ, Wallace RC, developed by a collaborative panel of the American Society of Interventional and Therapeutic Neuroradiology, the American Society of Neuroradiology, and the Society of Interventional Radiology. Quality improvement guidelines for the performance of cervical carotid angioplasty and stent placement. *J Vasc Interv Radiol.* 2003; 14: S321–35.

Barth A, Remonda L, Lövblad KO, Schroth G, Seiler RW. Silent cerebral ischemia detected by diffusion-weighted MRI after carotid endarterectomy. *Stroke*. 2000;31:1824-8.

Bates E R, Babb J D, Casey D EJr, Cates CU, Duckwiler GR, Feldman TE, Gray WA, Ouriel K, Peterson ED, Rosenfield K, Rundback JH, Safian RD, Sloan MA, White CJ. ACCF/SCAI/SVMB/SIR/ASITN 2007 clinical expert consensus document on carotid stenting: a report of the American College of Cardiology Foundation Task Force on Clinical Expert Consensus Documents (ACCF/SCAI/SVMB/SIR/ASITN Clinical Expert Consensus Document Committee on Carotid Stenting). *J Am Coll Cardiol.* 2007;49:126–70.

Bendszus M, Koltzenburg M, Bartsch AJ, Goldbrunner R, Gunthner-Lengsfeld T, Weilbach FX, Roosen K, Toyka KV, Solymosi L. Heparin and air filters reduce embolic events caused by intra-arterial cerebral angiography: a prospective, randomized trial. *Circulation*. 2004;12 110:2210–5.

Bendszus M, Koltzenburg M, Burger R, Warmuth-Metz M, Hofmann E, Solymosi L. Silent embolism in diagnostic cerebral angiography and neurointerventional procedures: a prospective study. *Lancet.* 1999; 354: 1594–7.

Bendszus M, Stoll G. Silent cerebral ischaemia: hidden fi ngerprints of invasive medical procedures. *Lancet Neurol.* 2006;5:364–72.

Berkefeld J, du Mesnil de Rochemont R, Sitzer M, Zanella FE. Distal protection devices in carotid stent. *Radiologe* 2004;44:991–7.

Biller J, Feinberg WM, Castaldo JE, Whittemore AD, Harbaugh RE, Dempsey RJ, Caplan LR, Kresowik TF, Matchar DB, Toole J, Easton JD, Adams HP, Brass LM, Hobson RW, Brott TG, Sternau L. Guidelines for carotid endarterectomy: a statement for healthcare professionals from a special writing group of the Stroke Council, American Heart Association. *Stroke.* 1998; 29: 554–62.

Bockenheimer SA, Mathias K. Percutaneous transluminal angioplasty in arteriosclerotic internal carotid artery stenosis. *Am J Neuroradiol.* 1983;4:791–2.

Bokkers RPH, Laar PJ, Vem KCC, Kapelle LJ, Klijn CJM, Hendrikse J. Arterial spin-labeling MR imaging measurements of timing parameters in patients with a carotid artery occlusion. *Am J Neuroradiol.* 2008; 29:1698-703.

Bonamigo TP, Lucas ML. Análise crítica das indicações e resultados do tratamento cirúrgico da doença carotídea. *J Vasc Bras*. 2007;6:366-77.

Bosiers M, De Donato G, Deloose K, Verbist J, Peeters P, Castriota F, Cremonesi A, Setacci C. Does free cell area influence the outcome in carotid artery stenting? *Eur J Vasc Endovasc Surg*. 2007;33:135–41.

Bozzao A, Floris R, Gaudiello F, Finocchi V, Fantozzi LM, Simonetti G. Hemodynamic modifications in patients with symptomatic unilateral stenosis of the internal carotid artery: Evaluation with MR imaging perfusion sequences. *Am J Neuroradiol.* 2002;23:1342–5.

Braga FT, da Rocha AJ, Hernandez G, Arikawa RK, Ribeiro IM, Fonseca RB. Relationship between the concentration of supplemental oxygen and signal intensity of CSF depicted by fluid-attentuated inversion recovery imaging. *Am J Neuroradiol.* 2003;24:1863–8.

Britt PM, Heiserman JE, Snider RM, Shill HA, Bird CR, Wallace RC. Incidence of Postangiographic Abnormalities Revealed by Diffusion-Weighted MR Imaging. *Am J Neuroradiol.* 2000;21:55–59.

Busatto GF, Zamignani DR, Buchpiguel CA, Garrido GE, Glabus MF, Rocha ET, Maia AF, Rosario-Campos MC, Campi Castro C, Furuie SS, Gutierrez MA, McGuire PK, Miguel EC. A voxel-based investigation of regional cerebral blood flow abnormalities in obsessive–compulsive disorder using single photon emission computed tomography (SPECT). Psychiatry Res. 2000: 99:15–27

Busing KA, Schulte-Sasse C, Fluchter S, Suselbeck T, Haase KK, Neff W, Hirsch JG, Borggrefe M, Duber C. Cerebral infarction: incidence and risk factors after diagnostic and interventional cardiac catheterization--prospective evaluation at diffusion-weighted MR imaging. *Radiology.* 2005; 235: 177–83.

Caldas JGMP, Puglia Jr P, Barbosa LA. Tratamento da doença carotídea oclusiva. In: Carnevale FC. *Radiologia intervencionista e cirurgia endovascular*. Rio de Janeiro: Revinter; 2006a. p.165-82.

Caldas JGMP. Angioplastie carotidienne avec stent et protection cérébrale. Expérience de 1037 angioplasties. *e-mémoires de l'Académie Nationale de Chirurgie*, 2006b, 5 : 1-4.

Cantú-Brito C, Rodríguez-Saldaña J, Reynoso-Marenco MT, Marmolejo-Henderson R, Barinagarrementeria-Aldatz F. Factores de riesgo cardiovascular y aterosclerosis carotídea detectada por ultrasonografía. *Salud Publica Mex.* 1999;41:452-9.

Chaturvedi S, Bruno A, Feasby T, Holloway R, Benavente O, Cohen SN, Cote R, Hess D, Saver J, Spence JD, Stern B, Wilterdink J. Carotid endarterectomy — an evidence-based review. Report of the Therapeutics and Technology Assessment Subcommittee of the American Academy of Neurology. *Neurology.* 2005;65:794–801.

Chaturvedi S, Yadav JS. The role of antiplatelet therapy in carotid stenting for ischemic stroke prevention. *Stroke.* 2006;37:1572-7.

Chuah KC, Stuckey SL, Berman IG. Silent embolism in diagnostic cerebral angiography: detection with diffusion-weighted imaging. *Australas Radiol.* 2004;48:133–8.

Coggia M, Goëau-Brissonnière O, Duval JL, Leschi JP, Letort M, Nagel MD. Embolic risk of the different stages of carotid bifurcation balloon angioplasty: An experimental study. *J Vasc Surg.* 2000;31:550-7.

Conforto AB, Fregni F, Puglia Jr. P, Leite CC, Yamamoto FI, Coracini KF, Scaff M. Comparison between digital subtraction angiography and magnetic resonance angiography in investigation of nonlacunar ischemic stroke in young patients. *Arq Neuropsiquiatr.* 2006;64(2-B):353-8.

Connors III JJ, Wojak JC, Qian Z. Tools of the trade. Tools of trade. In: Connors III JJ, Wojak JC. *Intervencional neuroradiolog: strategies and pratical techniques.* Pensilvânia: W. B. Saunders Company; 1999. Chapter 1, p 1-37.

Cooper JA. Extracranial atherosclerosis, subacute cerebral infartaction, chonic cerebral infarction, lacunar infaction. In: Osborn AG, Blaser S, Salzman K. *Diagnostic imaging brain*. Editora: Amirsys / Elservier Saunders; 2005. p.I-4-28 to I-4-35 and I-4-80 to I-4-91.

Cosottini M, Michelassi MC, Puglioli Michele, Lazzarotti Guido, Orlandi G, Marconi F, Parenti G, Bartolozzi C. Silent cerebral ischemia detected with diffusion-weighted imaging in patients treated with protected and unprotected carotid artery stenting. *Stroke*. 2005;36:2389-93.

Cronqvist M, Wirestam R, Larsson EM, Brandt L, Nilsson O, Säveland H, Holtås S, Larsson E.-M. Diffusion and perfusion MRI in patients with ruptured and unruptured aneurysms treated by endovascular coiling: complications, procedural results,MRfindings and clinical outcome. *Neuroradiology.* 2005; 47:855–73.

Cronqvist M, Wirestam R, Ramgren B, Brandt L, Romner B, Nilsson O, Säveland H, Holtås S, Larsson EM. Endovascular treatment of intracerebral arteriovenous malformations: procedural safety, complications, and results evaluated by MR imaging, including diffusion and perfusion imaging. *Am J Neuroradiol.* 2006;27:162–76.

Diethrich EB, Ndiaye M, Reid DB. Stenting in the carotid artery: initial experience in 110 patients. *J Endovasc Surg.* 1996;3: 42–62.

Doerfler A, Eckstein HH, Eichbaum M, Heiland S, Benner T, Allenberg JR, Forsting M. Perfusion-weighted magnetic resonance imaging in patients with carotid artery disease before and after carotid endarterectomy. *J Vasc Surg*. 2001;34:587-93.

du Mesnil de Rochemont R, Schneider S, Yan B, Lehr A, Sitzer M, Berkefeld J. Diffusion-weighted MR imaging lesions after filter-protected stenting of high-grade symtomatic carotid artery stenoses. *Am J Neuroradiol.* 2006;27:1321-25.

EVA-3S 2006. Mas J-L, Chatellier G, Beyssen B, Branchereau A, Moulin T, Becquemin JP, Larrue V, Lievre M, Leys D, Bonneville JF, Watelet J, Pruvo JP, Albucher JF, Viquier A, Piquet P, Garnier P, Viader F, Touze E, Giroud M, Hosseini H, Pillet JC, Favrole P, Neau JP, Ducrocq X; EVA-3S Investigators. Endarterectomy versus stenting in patients with symptomatic severe carotid stenosis. *N Engl J Med.* 2006; 355:1660–71.

Flach HZ, Ouhlous M, Hendriks JM, van Sambeek MRHM, , Veenland JF, Koudstaal PJ, van Dijk LC, van der Lugt A. Cerebral ischemia after carotid intervention. *J Endovasc Ther.* 2004;11:251–7.

Fregni F, Castelo-Branco LEC, Conforto AB, Yamamoto FI, Campos CR, Puglia Jr P, Caldas JGMP, Scaff M. Treatment of subclavian steal syndrome with percutaneos transluminal angioplasty and stenting. *Arq Neuropsiquiatr.* 2003;61:95-9.

Fukuda T, Ogasawara K, Kobayashi M, Komoribayashi N, Endo H, Inoue T, Kuzu Y, Nishimoto H, Terasaki K, Ogawa A. Prediction of cerebral hyperperfusion after carotid endarterectomy using cerebral blood volume measured by perfusion-weighted MR imaging compared with single-photon emission CT. *Am J Neuroradiol.* 2007;28:737-42.

Furie DM, Tien RD: Fibromuscular dysplasia of arteries of the head and neck: imaging findings. *Am. J. Roentgenol.*, 1994;162:1205-9.

Gagliardi RJ, André C, Fukujima MM, Melo-Souza SE, Zétola VF. Abordagem da doença carotídea na fase aguda do acidente vascular cerebral. *Arq Neuropsiquiatr*. 2005;63:709-12.

Gagliardi RJ, Raffin CN, Fábio SRC. Primeiro consenso brasileiro do tratamento da fase aguda do acidente vascular cerebral. Sociedade Brasileira de Doenças Cerebrovasculares. *Arq Neuropsiquiatr. 2001;59:972-80.*

Gauvrit JY, Delmaire C, Henon H, Debette S, al Koussa M, Leys D, Pruvo JP, Leclerc X. Diffusion/perfusion-weighted magnetic resonance imaging after carotid angioplasty and stenting. *J Neurol.* 2004; 251:1060–7.

Goldstein LB, Adams R, Alberts MJ, Appel LJ, Brass LM, Bushnell CD, Culebras A, DeGraba TJ, Gorelick PB, Guyton JR, Hart RG, Howard G, Kelly-Hayes M, Nixon JV, Sacco RL. Primary Prevention of Ischemic Stroke: A Guideline From the American Heart Association/American Stroke Association Stroke Council: cosponsored by the atherosclerotic peripheral vascular disease interdisciplinary working group; Cardiovascular Nursing Council; Clinical Cardiology Council; Nutrition, Physical Activity, and Metabolism Council; and the Quality of Care and Outcomes Research Interdisciplinary Working Group: The American Academy of Neurology affirms the value of this guideline. *Stroke.* 2006; 37(6):1583-633.

Grunwald IQ, Papanagiotou P, Struffert T, Politi M, Krick C, Romaike BFM, Ahlhelm F, Reith W. Reversal of flow during carotid artery stenting: use of the Parodi antiembolism system. *Neuroradiology.* 2007;49:237–41.

Grunwald IQ, Papanagiotou P, Politi M, Struffert T, Roth C, Reith W. Endovascular Treatment of unruptured intracranial aneurysms. *Neurosurgery.* 2006;58:612-8.

Grunwald IQ, Politi M, Reith W, Krick C, Karp K, Zimmer A, Struffert T, Roth C, Kühn AL, Haass A, P. Papanagiotou. Hyperperfusion syndrome after carotid stent angioplasty. *Neuroradiology.* 2009;51:169–74.

Gurm HS, Nallamothu BK, Yadav J. Safety of carotid artery stenting for symptomatic carotid artery disease: a meta-analysis. *Eur Heart J.* 2008;29:113–9.

Hamilton EB. Intracranial Atherosclerosis, Atherosclerosis, Acute cerebral ischemia- infarction, Hypotensive cerebral infarction. In: Osborn AG, Blaser S, Salzman K. *Diagnostic imaging brain*. Editora: Amirsys / Elservier Saunders; 2005. p.I-4-24 to I-4-35 and I-4-76 to I-4-99.

Hammer FD, Lacroix V, Duprez T, Grandin C, Verhelst R, Peeters A, Cosnard Guy. Cerebral microembolization after protected carotid artery stenting in surgical high-risk patients: results of a 2-year prospective study. *J Vasc Surg.* 2005;42:847-53.

Hart JP, Peeters P, Verbist J, Deloose K, Bosiers M. Do device characteristics impact outcome in carotid artery stenting? *J Vasc Surg.* 2006;44:725–30.

Hauth EAM, Jansen C, Drescher R, Schwartz M, Forsting M, Jaeger HJ, Mathias KD. MR and clinical follow-up of diffusion-weighted cerebral lesions after carotid artery stenting. *Am J Neuroradiol. 2005;*26:2336–41.

Henderson RD, Phan TG, Piepgras DG, Wijdicks EFM. Mechanisms of intracerebral hemorrhage after carotid endarterectomy. *J Neurosurg.* 2001;95:964–9.

Hendrikse J, Hartkamp MJ, Hillen B, Mali WPTM, van der Grond J. Collateral ability of the circle of willis in patients with unilateral internal carotid artery occlusion border zone infarcts and clinical symptoms. *Stroke*. 2001;32:2768-73.

Henry M, Henry I, Klonaris C, Masson I, Hugel M, Tzvetanov K, Ethevenot G, Borgne E, Kownator S, Luizi F, Folliguet B. Benefits of cerebral protection during carotid stenting with the Percusurge guardwire system: midterm results. *J Endovasc Ther.* 2002;9:1–13

Hirooka R , Ogasawara K, Sasaki M, Yamadate K, Kobayahi M, Suga Y, Yoshida K, Otawara Y, InoueT, OgawaA. Magnetic resonance imaging in patients with cerebral hyperperfusion and cognitive impairment after carotid endarterectomy. *J Neurosurg.* 2008; 108:1178–1183.

Inzitari D, Eliasziw M, Gates P, Sharpe BL, Chan RKT, Meldrum HE, Barnett HJM. The causes and risk of stroke in patients with asymptomatic internal-carotid-artery stenosis. *N Engl J Med.* 2000; 342: 1693–700.

Iyer V, de Donato G, Deloose K, Peeters P, Castriota F, Cremonesi A, Setacci C, Bosiers M. The type of embolic protection does not influence the outcome in carotid artery stenting. *J Vasc Surg.* 2007;46:251–6.

Jaeger HJ, Mathias KD, Drescher R, D Robert, Hauth E, Bockisch G, Demirel E, Gissler HM. Diffusion-weighted MR imaging after angioplasty or angioplasty plus stenting of arteries supplying the brain. *Am J Neuroradiol* 2001;22:1251–9.

Jaeger HJ, Mathias KD, Hauth E, Drescher R, Gissler HM, Hennigs S, Christmann A. Cerebral ischemia detected with diffusion-weighted MR imaging after stent implantation in the carotid artery. *Am J Neuroradiol.* 2002;23:200–7.

Jensen MC, Brant-Zawadki MN, Jacobs BC. Isquemia. In: Stark DD, Bradley Jr WG. *Ressonância magnética*. 3a ed. Rio de Janeiro: Editora Revinter, 2005. p.1255-76.

Johnston DCC, Chapman KM, Goldstein LB. Low rate of complications of cerebral angiography in routine clinical practice. *Neurology.* 2001;57:2012–4.

Kaiser, SE. Aspectos epidemiológicos nas doenças coronariana e cerebrovascular. *Rev SOCERJ*. 2004; 17(1): 11-8.

Kastrup A, Gröschel K, Krapf H, Brehm BR, Dichgans J, Schulz JB. Early Outcome of Carotid Angioplasty and Stenting With and Without Cerebral Protection Devices. A Systematic Review of the Literature. *Stroke.* 2003;34:813-9.

Kastrup A, Gröschel K, Nägele T, Riecker A, Schmidt F, Schnaudigel S, Ernemann U. Effects of Age and Symptom Status on Silent Ischemic Lesions after Carotid Stenting with and without the Use of Distal Filter Devices. *Am J Neuroradiol.* 2008;29:608–12.

Kastrup A, Gröschel K. Carotid Endarterectomy Versus Carotid Stenting : an Updated Review of Randomized Trials and Subgroup Analyses. *Acta Chir Belg.* 2007;107:119-28.

Kastrup A, Nägele T, Gröschel K, Schmidt F, Vogler E, Schulz J, Ernemann U. Incidence of New Brain Lesions After Carotid Stenting With and Without Cerebral Protection. *Stroke*. 2006;37:2312-6.

Kato K, Tomura N, Takahashi S, Sakuma I, Watarai J. Ischemic lesions related to cerebral angiography: evaluation by diffusion weighted MR imaging. *Neuroradiology.* 2003; 45:39–43.

Kaufmann TJ, Huston III J, Mandrekar JN, Schleck CD, Thielen KR, Kallmes DF. Complications of Diagnostic Cerebral Angiography: Evaluation of 19 826 Consecutive Patients. *Radiology.* 2007;243:812-9.

Kerber C.W., Hornwell L.D., Loehden O.L. Catheter dilatation of proximal carotid stenosis during distal bifurcation endarterectomy. *Am J Neuroradiol* 1980;1:348-349.

Kidwell CS, Alger JR, Di Salle F, Starkman S, Villablanca P, Bentson J, Jeffrey L. Saver. Diffusion MRI in patients with transient ischemic attacks. *Stroke.* 1999;30:1174–80.

Kikuchi K, Murase K, Miki H. Measurement of cerebral hemodynamics with perfusion-weighted MR imaging: comparison with pre- and post-acetazolamide 133Xe-SPECT in occlusive carotid disease. *Am J Neuroradiol.* 2001;22:248–54.

Kleiser B, Widder B. Course of carotid artery occlusions with impaired cerebrovascular reactivity. *Stroke.* 1992;23:171-4.

Kluytmans M, Grond JVD, Eikelboom BC, Viergever MA. Long-Term Hemodynamic Effects of Carotid Endarterectomy. *Stroke*. 1998;29:1567-72.

Knipp SC, Matatko N, Wilhelm H, Schlamann M, Massoudy P, Forsting M, Diener HC, Jakob H. Evaluation of brain injury after coronary artery bypass grafting. A prospective study using neuropsychological assessment and diffusion-weighted magnetic resonance imaging. *Eur J of Cardiothorac Surg.* 2004;25:791–800.

Ko NU, Achrol AS, Chopra M, Saha M, Gupta D, Smith WS, Higashida RT, Young WL. Cerebral blood flow changes after endovascular treatment of cerebrovascular stenoses. *Am J Neuroradiol.* 2005;26:538–42.

Krapf H, Widder B, Skalej M. Small rosarylike infarctions in the centrum ovale suggest hemodynamic failure. *Am J Neuroradiol.* 1998; 19:1479–84.

Kucharczyk J, Vexler ZS, Roberts TP, Asgari HS, Mintorovitch J, Derugin N, Watson AD, Moseley ME. Echo-planar perfusion-sensitive MR-imaging of acute cerebral ischemia. *Radiology.* 1993;188:711-7.

Kumar S, Caplan LR. Why identification of stroke syndromes is still important? *Curr Opin Neurol.* 2007;20:78-82.

Laar PJ, Grond J, Moll FL, Mali WPThM, Hendrikse J. Hemodynamic effect of carotid stenting and carotid endarterectomy. *J Vasc Surg.* 2006;44:73-8.

Laar PJV, Hendrikse J, Mali WPThM, Moll FL, Worp HB, Osch MJP, Grond J. Altered flow territories after carotid stenting and carotid endarterectomy. *J Vasc Surg.* 2007;45:1155-61.

Lacroix V, Hammer F, Astarci P, Duprez T, Grandin C, Cosnard G, Peeters A, Verhelst R. Ischemic cerebral lesions after carotid surgery and carotid stenting. *Eur J Vasc Endovasc Surg*. 2007;33:430–5.

Lammie GA, Sandercock PAG, Dennis MS. Recently occluded intracranial and extracranial carotid arteries. Relevance of unstable atherosclerotic plaque. *Stroke.* 1999;30:1319-25.

Lansberg MG, Thijs VN, O'Brien MW, Ali JO, de Crespigny AJ, Tong DC, Moseley ME, Albers GW. Evolution of apparent diffusion coefficient, diffusion-weighted, and T2-weighted signal intensity of acute stroke. *Am J Neuroradiol.* 2001; 22: 637–44.

Laris MR, Arteaga A, Cuevas A, Rigotti A. HDL cholesterol: a new target in the treatment of lipid disorders and atherosclerosis? *Rev Méd Chile.* 2005;133:823-32.

Latchaw RE. Cerebral perfusion imaging in acute stroke. *J Vasc Interv Radiol.* 2004;15:S29–S46.

Lee JH, Choi CG, Kim DK, Kim GE, Lee HK, Suh DC. Relationship between circle of Willis morphology on 3D time-of-flight MR angiograms and transient ischemia during vascular clamping of the internal carotid artery during carotid endarterectomy. *Am J Neuroradiol.* 2004; 25:558–64.

Lessa I. Epidemiologia das doenças cerebrovasculares no Brasil. *Rev Soc Cardiol Estado de São Paulo.* 1999;4:509-18.

Lin PH, Zhou W, Kougias P, Sayed HE, Lumsden AB. Assessing the learning curve of CAS. *Endovascular Today*. 2006;68-74.

Loureiro R, Leite CC, Kahhale S, Freire S, Sousa B, Cardoso EF, Alves EA, Borba P, Cerri GG, Zugaib M. Diffusion imaging may predict reversible brain lesions in eclampsia and severe preeclampsia: initial experience. *Am J Obstet Gynecol.* 2003;189: 1350-5.

Macdonald S, McKevitt F, Venables G, Cleveland TJ, Gaines PA. Neurological outcomes after carotid stenting protected with the NeuroShield filter compared to unprotected stenting. *J Endovasc Ther*. 2002;9:777-85.

Maeda M, Yuh WTC, Ueda T, Maley JE, Crosby DL, Zhu MW, Magnotta VA. Severe occlusive carotid artery disease: hemodynamic assessment by MR perfusion imaging in symptomatic patients. *Am J Neuroradiol.* 1999;20:43–51.

Maleux G, Demaerel P, Verbeken E, Daenens K, Heye S, Sonhoven F, Nevelsteen A, Wilms G. Cerebral ischemia after filter-protected carotid artery stenting is common and cannot be predicted by the presence of substantial amount of debris captured by the filter device. *Am J Neuroradiol.* 2006;27:1830–3.

Marks MP, Dake MD, Steinberg GK, Norbash AM, Lane B. Stent placement for arterial and venous cerebrovascular disease: preliminary experience. *Radiology.* 1994;191:441– 6.

Marks MP. Cerebral Ischemia and Infarction. In: Atlas SW. Magnetic Resonance Imaging of the Brain and Spine. 3th. Philadelphia: Editora Lippincott Williams & Wilkins; 2002. p.919-80.

Martin AJ, Saloner DA, Roberts TPL, Roberts H, Weber OM, Dillon W, Cullen S, Halbach V, DCF, Higashida RT. Carotid stent delivery in an XMR suite: immediate assessment of the physiologic impact of extracranial revascularization. *Am J Neuroradiol.* 2005; 26:531–7.

Maseri A, Fuster V. Is There a vulnerable plaque? *Circulation.* 2003;107:2068-71.

Mathias K. Perkutane transluminale katheter-behandlung supraaortaler arterienobstruktionen. Angiology. 1981;3:47-50.

Menon D, Stafinski T. Cerebral protection devices for use during carotid artery angioplasty with stenting: a health technology assessment. *International Journal of Technology Assessment in Health Care.* 2006; 22(1):119–29.

Michel E, Liu H, Remley KB, Martin AJ, Madison MT, Kucharczyk J, Truwit CL. Perfusion MR neuroimaging in patients undergoing balloon test occlusion of the internal carotid artery. *Am J Neuroradiol.* 2001;22:1590–6.

Moftakhar R, Turk AS, Niemann DB, Hussain S, Rajpal S, Cook T, Geraghty M, Aagaard-Kienitz B, Turski PA, Newman GC. Effects of carotid or vertebrobasilar stent placement on cerebral perfusion and cognition. *Am J Neuroradiol*. 2005;26:1772–80.

Mohr JP, Albers GW, Amarenco Pierre, Babikian VL, Biller J, Brey RL, Coull B, Easton JD, Gomez CR, Helgason CM, Kase CS, Pullicino PM, Turpie AGG. Etiology of stroke. *Stroke.* 1997;28:1501-6.

Momjian-Mayor I, Baron J-C - The Pathophysiology of Watershed Infarction in Internal Carotid Artery Disease. Review of cerebral perfusion studies. *Stroke*. 2005;36:567-77.

Moseley ME, Butts K. In: Stark DD, Bradley Jr WG. *Ressonância magnética*. 3a ed. Rio de Janeiro: Revinter; 2005. p.1515-38.

Müller-Hülsbeck S, Jahnke T, Liess C, Glass C, Grimm J, Heller M. Comparison of various cerebral protection devices used for carotid artery stent placement: an in vitro experiment. *J Vasc Interv Radiol.* 2003; 14:613–20.

Müller-Hülsbeck S, Stolzmann P, Liess C, Hedderich J, Paulsen F, Jahnke T, Heller M. Vessel wall damage caused by cerebral protection devices: ex vivo evaluation in porcine carotid arteries. *Radiology.* 2005; 235:454–60.

NASCET 1991. The North American Symptomatic Carotid Endarterectomy Trial Collaborators. Beneficial effect of carotid endarterectomy in symptomatic patients with high-grade carotid stenosis. *N Engl J Med.* 1991; 325: 445–53.

Niesen W-D, Rosenkranz M, Eckert B, Meissner M, Weiller C, Sliwka U. Hemodynamic changes of the cerebral circulation after stent-protected carotid angioplasty. *Am J Neuroradiol.* 2004;25:1162–7.

O'Leary DH, Polak JF, Kronmal RA, Kittner SJ, Bond MG, Wolfson SK Jr, Bommer W, Price TR, Gardin JM, Savage PJ. Distribution and correlates of sonographically detected carotid artery disease in the Cardiovascular Health Study. The CHS Collaborative Research Group. *Stroke*. 1992;23:1752–60.

Ohki T, Marin ML, Lyon RT, Berdejo GL, Soundararajan K, Ohki M, Yuan JG, Faries PL, Wain RA, Sanchez LA, Suggs WD, Veith FJ. Ex vivo human carotid artery bifurcation stenting: correlation of lesion characteristics with embolic potential. *J Vasc Surg.* 1998; 27:463-71.

Ohki T, Roubin GS, Veith FJ, Iyer SS, Brady E. Efficacy of a filter device in the prevention of embolic events during carotid angioplasty and stenting: An ex vivo analysis. *J Vasc Surg.* 1999;30:1034-44.

Oppenheim C, Lamy C, Touzé E, Calvet D, Hamon M, Mas J-L, Méder J-F. Do transient ischemic attacks with diffusion-weighted imaging abnormalities correspond to brain Infarctions? *Am J Neuroradiol.* 2006;27:1782–7.

Otaduy MCG, Toyama LMN, Amaro Jr E. Técnicas de obtenção de imagens em neurorradiologia. In: Leire CC. *Neurorradiologia Diagnóstico por imagem das alterações encefálicas.* Rio de Janeiro: Guanabara Koogan; 2008. p. 1-48.

Palombo G, Faraglia V, Stella N, Giugni E, Bozzao A, Taurino M. Late Evaluation of Silent Cerebral Ischemia Detected by Diffusion-Weighted MR Imaging after Filter-Protected Carotid Artery Stenting. *Am J Neuroradiol.* 2008; 29:1340–3.

Parodi JC, La Mura R, Ferreira LM, Mendez MV, Cersósimo H, Schönholz C, Garelli G. Initial evaluation of carotid angioplasty and stenting with three different cerebral protection devices. *J Vasc Surg.* 2000;32:1127–36.

Piñero P, González A, Martínez E, Mayol A, Rafel E, González-Marcos JR, Moniche F, Cayuela A, Gil-Peralta A. Volume and Composition of Emboli in Neuroprotected Stenting of the Carotid Artery. *Am J Neuroradiol.* 2009; 30:473-8.

Piñero P, Gonzalez A, Mayol A, Martinez E, González-Marcos JR, Boza F, Cayuela A, Gil-Peralta A. Silent ischemia after neuroprotected percutaneous carotid stenting: a diffusion-weighted MRI study. *Am J Neuroradiol.* 2006;27:1338–45.

Poppert H, Wolf O, Resch M, Theiss W , Schmidt-Thieme T, von Einsiedel HG, Heider P, Martinoff S, Sander D. Differences in number, size and location of intracranial microembolic lesions after surgical versus endovascular treatment without protection device of carotid artery stenosis. *J Neurol.* 2004; 251:1198–203.

Py MO, André C, Azevedo FS. Comparison betweem the NASCET method and subjective visual impresion in the evaluation of internal carotid artery stenosis. *Arq Neuropsiquiatr*. 2001;59(3-B):672-5.

Rabelo LM, Viana RM, Schimith MA, Patin VG, Valverde MA, Denadai RC, Cleary AP, Lemes S, Auriemo C, Fisberg M, Martinez TLR. Risk factors for atherosclerosis in students of a private university in São Paulo – Brazil. *Arq Bras Cardiol.* 1999;72:575-80.

Raffin CN, Gagliardi RJ, Massaro AR, Fernandes JG, Bacellar AL, Fábio SRC. Sociedade Brasileira de Doenças Cerebrovasculares. Primeiro consenso brasileiro para trombólise no acidente vascular cerebral isquêmico agudo. *Arq Neuropsiquiatr.* 2002;60:675-80.

Raffin LS, Bacheschi LA, Machado LR, Nóbrega JPS, Coelho C, Leite CC. Diffusion-weighted MR imaging of cystic lesions of neurocysticercosis. *Arq Neuropsiquiatr.* 2001;59:839-42.

Rapp JH, Wakil L, Sawhney R, Pan XM, Yenari MA, Glastonbury C, Coogan S, Wintermark M. Subclinical embolization after carotid artery stenting: new lesions on diffusion-weighted magnetic resonance imaging occur postprocedure. *J Vasc Surg*. 2007;45:867–72.

Reimers B, Sievert H, Schuler GC, Tubler T. Proximal endovascular flow blockage for cerebral protection during carotid artery stenting: results from a prospective multicenter registry. *J Endovasc Ther*. 2005;12(2):156-65.

Roberts HC, Dillon WP, Smith WS. Dynamic CT perfusion to assess the effect of carotid revascularization in chronic cerebral ischemia. *Am J Neuroradiol.* 2000; 21:421–5.

Roh HG, Byun HS, Ryoo JW, Na DG, Moon WJ, Lee BB, Kim DI. Prospective analysis of cerebral infarction after carotid endarterectomy and carotid artery stent placement by using diffusion-weighted imaging. *Am J Neuroradiol. 2005;*6:376–84.

Rordorf G, Bellon RJ, Budzik RF, Farkas J, Reinking GF, Pergolizzi RS, Ezzeddine M, Norbash AM, Gonzalez RG, Putman CM. Silent thromboembolic events associated with the treatment of unruptured cerebral aneurysms by use of guglielmi detachable coils: prospective study applying diffusion-weighted imaging. *Am J Neuroradiol.* 2001;22:5–10.

Rosenkranz M, Fiehler J, Niesen W, Waiblinger C, Eckert B, Wittkugel O, Kucinski T, Röther J, Zeumer H, Weiller C, Sliwka U. The amount of solid cerebral microemboli during carotid stenting does not relate to the frequency of silent ischemic lesions. *Am J Neuroradiol.* 2006;27:157– 61.

Roubin GS, New G, Iyer SS, Vitek JJ, Al-Mubarak N, Liu MW, Yadav J, Gomez C, Kuntz RE. Immediate and late clinical outcomes of carotid artery stenting in patients with symptomatic and asymptomatic carotid artery stenosis: a 5-year prospective analysis. *Circulation.* 2001;103:532–7.

Sabeti S, Schillinger M, Mlekusch W, Nachtmann T, Lang W, Ahmadi R, Minar E. Contralateral high-grade carotid artery stenosis or occlusion is not associated with increased risk for poor neurologic outcome after elective carotid stent placement. *Radiology.* 2004; 230:70–6.

Schillinger M, Gschwendtner M, Reimers B, Trenkler J, Stockx L, Mair J, Macdonald S, Karnel F, Huber K, Minar E. Does carotid stent cell design matter? *Stroke.* 2008; 39:905-9.

Schlüter M, Tübler T, Mathey DG, Schofer J. Feasibility and Efficacy of Balloon-Based Neuroprotection during carotid artery stenting in a single-center setting. *J Am Coll Cardiol.* 2002;40:890 –5.

Schlüter M, Tübler T, Steffens JC, Mathey DG, Schofer J. Focal Ischemia of the Brain After Neuroprotected Carotid Artery Stenting. *J Am Coll Cardiol.* 2003;42:1007–13.

Schmidt A, Diederich KW, Scheinert S, Bräunlich S, Olenburger T, Biamino G, Schuler G, Scheinert D. Effect of two different neuroprotection systems on microembolization during carotid artery stenting. *J Am Coll Cardiol.* 2004;44:1966–9.

Schnaudigel S, Gröschel K, Pilgram SM, Kastrup A. New brain lesions after carotid stenting versus carotid endarterectomy. A systematic review of the literature. *Stroke.* 2008;39:1911-9.

Shannon P, Billbao JM, Marotta T, Terbrugge K. Inadvertent foreign body embolization in diagnostic and therapeutic cerebral angiography. *Am J Neuroradiol.* 2006; 27:278–82.

Silva DO, Albuquerque LC, Narvaes LB, Goldani MA, Pereira GC. Proteína C reativa e instabilidade clínica na doença obstrutiva de artérias carótidas. *J Vasc Bras.* 2007;6:124-9.

Smith JAM. Operator experience versus embolic protection in the carotid arteries. *Endovasc Today.* 2006;75-8.

Smith SC Jr, Jackson R, Pearson TA, Fuster V, Yusuf S, Faergeman O, Wood DA, Alderman M, Horgan J, Home P, Hunn M, Grundy SM. Principles for national and regional guidelines on cardiovascular disease prevention: a scientific statement from the World Heart and Stroke Forum. *Circulation.* 2004; 109: 3112–21.

Soeda A, Sakai N, Murao K, Sakai H, Ihara K, Yamada N, Imakita S, Nagata I. Thromboembolic events associated with guglielmi detachable coil embolization with use of diffusion-weighted MR imaging. Part II. Detection of the microemboli proximal to cerebral aneurysm. *Am J Neuroradiol.* 2003;24:2035–8.

SPACE 2006. The SPACE Collaborative Group. 30 day results from the SPACE trial of stent-protected angioplasty versus carotid endarterectomy in symptomatic patients: a randomised non-inferiority trial. *Lancet.* 2006;368:1239–47.

Tedesco MM, Lee JT, Dalman RL, Lane B, Loh C, Haukoos JS, Rapp JH, Coogan SM. Postprocedural microembolic events following carotid surgery and carotid angioplasty and stenting. *J Vasc Surg.* 2007;46:244-50.

Tejada J, Díez-Tejedor E, Hernández-Echebarría L, Balboa O. Does a relationship exist between carotid stenosis and lacunar infarction? *Stroke* 2003, 34:1404-11.

Teng MM, Cheng HC, Kao YH, Hsu LC, Yeh TC, Hung CS, Wong WJ, Hu HH, Chiang JH, Chang CY. MR perfusion studies of brain for patients with unilateral carotid stenosis or occlusion: evaluation of maps of time to peak and percentage of baseline at peak. *J Comput Assist Tomogr*. 2001;25:121-5.

Theron J, Courtheoux P, Alachkar F, Bouvard G, Maiza D. New triple coaxial catheter system for carotid angioplasty with cerebral protection. *Am J Neuroradiol* 1990;11:869-874.

Theron J, Raymond J, Casasco A, Courtheoux F. Percutaneous angioplasty of atherosclerotic and postsurgical stenosis of carotid arteries. *Am J Neuroradiol.* 1987;8:495-500.

Theron JG, Payelle GG, Coskun O, Huet HF, Guimaraens L. Carotid artery stenosis: treatment with protected balloon angioplasty and stent placement. *Radiology* 1996;201:627–36.

Thurley PD, Altaf N, Dineen R, MacSweeney S, Auer DP. Pial vasodilation and moderate hyperaemia following carotid endarterectomy: new MRI diagnostic signs in hyperperfusion/reperfusion syndrome? *Neuroradiology* 2009; 51: 427-8.

Tinoco ECA, Silva LF, Luquini BB, Campanha R, Nascimento M, Horta L. Estudo prospectivo comparativo entre a endarterectomia e a angioplastia com stent e proteção cerebral no tratamento das lesões ateroscleróticas carotídeas: resultados em 30 dias. *J Vasc Bras.* 2006;5:257-62.

Tumelero RT, Duda NT, Tognon AP. Indicações e resultados das intervenções percutâneas em artérias carótidas. *Rev Bras Cardiol Invasiva.* 2007;15(2):151-9.

Turk AS, Chaudry I, Haughton VM, Hermann BP, Rowley HA, Pulfer K, Aagaard-Kienitz B, Niemann DB, Turski PA, Levine RL, Strother CM. Effect of Carotid Artery Stenting on Cognitive Function in Patients With Carotid Artery Stenosis: Preliminary Results. *Am J Neuroradiol. 2008;* 29:265-8.

van Everdingen KJ, van der Grond J, Kapelle LJ, Ramos LMP, Mali WPTM. Diffusion-weighted magnetic resonance imaging in acute stroke. *Stroke* 1998;29:1783–90

Velasco AA. *Stent* carotídeo. *Arch Neurociencias*. 2005; 10(3):175-84.

Verzini F, Cao P, De Rango P, Parlani G, Maselli A, Romano L, Norgiolini L, Giordano G. Appropriateness of learning curve for carotid artery stenting: an analysis of periprocedural complications. *J Vasc Surg.* 2006;44:1205-11.

Vos JA, Van Den Berg JC, Ernst SM, Suttorp MJ, Overtoom TT, Mauser HW, Vogels OJ, van Heesewijk HP, Moll FL, van der Graaf Y, Mali WP, Ackerstaff RG. Carotid angioplasty and stent placement: comparison of transcranial Doppler US-data and clinical outcome with and without filtering cerebral protection in 509 patients. *Radiology.* 2005;234:493–9.

Waaijer A, Leeuwen MS van, Osch MJP van, Worp BH van der, Moll FL, Lo RTH, Mali WPTM, Prokop M. Changes in cerebral perfusion after revascularization of symptomatic carotid artery stenosis: CT measurement. *Radiology.* 2007;245(2):541-8.

Wardlaw JM. What causes lacunar stroke? [Editorial]. *J Neurol Neurosurg Psychiatry*. 2005;76:617-9.

Waxman S, Ishibashi F, Muller JE. Detection and Treatment of Vulnerable Plaques and Vulnerable Patients. Novel approaches to prevention of coronary events. *Circulation.* 2006;114:2390-411.

Wilkinson ID, Griffiths PD, Hoggard N, Cleveland TJ, Gaines PA, Macdonald S, McKevitt F, Venables GS. Short-term changes in cerebral microhemodynamics after carotid stenting. *Am J Neuroradiol*. 2003;24:1501–7.

Willinsky RA, Taylor SM, terBrugge Karel, Farb Richard I, Tomlinson G, Montanera W. Neurologic complications of cerebral angiography: prospective analysis of 2,899 procedures and review of the literature. *Radiology.* 2003;227:522-8.

Xu G, Liu X, Meyer JS, Yin Q, Zhang R. Cognitive performance after carotid angioplasty and stenting with brain protection devices. *Neurol Res* 2007; 29: 251–5.

Yadav JS, Wholey MH, Kuntz RE, Fayad P, Katzen BT, Mishkel GJ, Mishkel GJ, Bajwa TK, Whitlow P, Strickman NE, Jaff MR, Popma JJ, Snead DB, Cutlip DE, Firth BG, Ouriel K. For the Stenting and Angioplasty with Protection in Patients at High Risk for Endarterectomy Investigators Protected carotid-artery stenting ver*sus* endarterectomy in high-risk patients. *N Engl J Med.* 2004;351:1493-501.

8 Apêndices

Apêndice 1 – Teste de comprovação de normalidade de cada uma das variáveis

Variável	n	média	Desvio Pádrão	z	p
CBV antes da ACS	21	0,96	0,14	0,601	0,863
CBV após da ACS	21	0,97	0,10	0,463	0,983
MTT antes da ACS	21	-0,06	14,73	0,918	0,369
MTT após da ACS	21	-3,46	14,65	1,044	0,226
TP antes da ACS	21	0,12	1,00	0,727	0,665
TP após da ACS	21	-0,47	1,08	0,853	0,461

Teste de aderência Kologorv-Smirnov para de uma variável para comprovação ou não de normalidade.