Wanda Chiyoko Iwakami Caldana

Valor da ultrassonografia na avaliação anatômica do plexo braquial através da correlação com estudo por ressonância magnética

Tese apresentada à Faculdade de Medicina da Universidade de São Paulo para obtenção do título de Doutor em Ciências

Programa de Radiologia

Orientador: Prof. Dr. Carlos Alberto Buchpiguel

São Paulo

2013

Ao meu pai, Shoichi (*in memorian)*

À minha mãe, Masako

Aos meus filhos, Eduardo e Enrico

Ao Rogerio

Agradecimentos

Ao Prof. Dr. Carlos Alberto Buchpiguel, exemplo de dedicação e brilhantismo acadêmico, sem perder o humanismo e a sensibilidade.

Ao Dr. Osmar de Cássio Saito, pelo acolhimento dentro do Instituto de Radiologia e pelos ensinamentos que possibilitaram a condução deste trabalho.

Ao Dr. Sergio Keiji Kodaira, pela importante contribuição na abordagem técnica deste trabalho. A execução deste trabalho não seria possível sem o seu inestimável apoio voluntário e princípios.

Ao Dr. Marcelo Bordalo Rodrigues e Dr. Conrado Cavalcanti, pelo tempo e empenho na interpretação dos casos.

À Prof. Dra. Claudia da Costa Leite, por permitir coletar os dados da tese no setor de Ressonância Magnética.

Ao Dr. André Paciello Romualdo, pela contribuição na formatação e documentação das imagens de ultrassonografia.

Aos funcionários do setor de Ultrassonografia e da Ressonância Magnética do Instituto de Radiologia da FMUSP.

Aos médicos residentes, preceptores e pós-graduandos do Instituto de Radiologia da FMUSP.

Às senhoras Katia Regina dos Anjos, Lia Melo e Elisângela N. Dias, pela atenção, carinho e profissionalismo.

Ao senhor Marcos Maeda, pela orientação estatística.

Ao Rogerio, meu marido, pelas valiosas opiniões e incentivo ao meu trabalho.

Sumário

Lista de figuras
Lista de tabelas e Quadro
Lista de abreviaturas e símbolos
Resumo
Summary
1. INTRODUÇÃO..... 1
2. OBJETIVOS..... 4
3. REVISÃO DA LITERATURA..... 5
3.1 Anatomia do plexo braquial..... 5
3.2 Métodos de estudo por imagem do plexo braquial..... 13
3.2.1 Ultrassonografia..... 13
3.2.2 Ressonância magnética..... 16
4. MÉTODOS..... 21
4.1 Casuística..... 21
4.2 Equipamento..... 22
4.3 Técnicas de exame..... 22
4.3.1 Protocolo para técnica de exame pela US..... 22
4.3.2 Protocolo com técnica de exame pela RM..... 35
4.4 Padronização da análise do exame de US e RM..... 40
4.5 Análise estatística..... 44
5. RESULTADOS..... 45
5.1 Frequência de visualização dos segmentos do plexo braquial pela US 45
5.2 Frequência de visualização dos segmentos do plexo braquial pela RM 46
5.3 Concordância interobservador..... 49
5.3.1 Concordância interobservador pela US..... 49
5.3.2 Concordância interobservador pela RM..... 51
5.4 Equivalência interobservador dos segmentos do plexo braquial entre a US e RM para cada observador (observador 1 do US e observador 1 da RM)..... 53

5.5 Equivalência de concordância interobservador dos segmentos do plexo braquial entre os observadores 2 de US e RM..... 55
6. DISCUSSÃO..... 56
6.1 Aspectos por imagem do plexo braquial..... 56
6.2 Frequência de visualização dos segmentos do plexo braquial..... 59
6.2.1 Frequência de visualização pela ultrassonografia..... 59
6.2.2 Frequência de visualização pela ressonância magnética..... 61
6.3 Reprodutibilidade dos métodos..... 62
6.4 Comparação entre a ultrassonografia e a ressonância magnética..... 64
6.5 Análise crítica..... 64
6.6 Considerações finais..... 65
7. CONCLUSÃO..... 67
8. ANEXOS..... 68
9. REFERÊNCIAS..... 78
Bibliografia consultada

Lista de Figuras

Figura 1. Anatomia do plexo braquial e suas ramificações. Ilustração do plexo braquial com as saídas das raízes de C5 a T1 dos forames intervertebrais, a união para formar os troncos superior, médio e inferior, as divisões anterior e posterior para formar as cordas medial, lateral e posterior do plexo…….. 6

Figura 2. Ilustração dos espaços interescaleno, costoclavicular e retropeitoral menor ao longo da região lateral do pescoço (transição cervicotorácica)…….. 7

Figura 3. Espaço interescaleno. Representação ilustrativa dos troncos do plexo braquial, a relação com a artéria subclávia e correlação com imagem de RM ponderada em T1 no plano sagital…….. 8

Figura 4. Espaço costoclavicular. Representação ilustrativa das cordas medial, lateral e posterior do plexo braquial e a relação com a artéria subclávia e correlação com imagem de RM ponderada em T1 no plano sagital…….. 8

Figura 5. Espaço retropeitoral menor. Representação ilustrativa das cordas medial, lateral e posterior circundando a artéria axilar e correlação com imagem de RM ponderada em T1 no plano sagital…….. 9

Figura 6. Tipos diferentes de localizações das cordas medial, lateral e posterior do plexo braquial, adaptado de Gusmão e colaboradores, 2005…….. 10

Figura 7. Ilustração anatômica da raiz nervosa no seu trajeto foraminal e a mobilidade apresentada durante a movimentação do pescoço (A e B). Mecanismo de avulsão da raiz em trauma de alta energia (C e D) 13

Figura 8. Foto ilustrativa mostrando o posicionamento do transdutor no sentido longitudinal, na região lateral do pescoço…….. 24

Figura 9. Imagem de US com o transdutor no plano longitudinal e identificação da raiz de C7 (setas)…….. 24

Figura 10. Imagem de US com o transdutor no plano longitudinal identificando as raízes de C5 e C6 (setas)…….. 25

Figura 11. Imagem de US no plano longitudinal e identificação das raízes de C5 a C8 nos seus maiores eixos saindo dos forames intervertebrais.. 25

Figura 12. Foto ilustrativa mostrando o posicionamento do transdutor no plano transversal, na região lateral do pescoço para a identificação dos processos transversos…….. 26

Figura 13. Exemplo da anatomia posterior do processo transverso de C7 e ausência do tubérculo anterior; **A**- imagem de TC no plano transversal com a imagem rodada a 90° à direita evidenciando o tubérculo posterior (pontilhado em vermelho) da vértebra cervical; **B-** imagem de US mostrando o tubérculo posterior e a saída da raiz de C7 (seta)…….. 26

Figura 14. Exemplo da anatomia dos tubérculos anterior e posterior do processo transverso de C6. **A**- imagem de TC no plano transversal com a imagem rodada a 90° à direita mostrando a distância entre os tubérculos anterior (pontilhado em amarelo) e posterior (pontilhado em vermelho) da vértebra cervical; **B-** imagem de US salientando o tubérculo anterior e posterior e saída da raiz de C6 (seta)…….. 27

Figura 15. Exemplo da anatomia dos tubérculos anterior e posterior do processo transverso de C5. (A): imagem de TC no plano transversal com a imagem rodada a 90° à direita, mostrando a distância entre os tubérculos anterior (pontilhado em amarelo) e posterior (pontilhado em vermelho) da vértebra cervical; (B): imagem de US indicando o tubérculo anterior e posterior e saída da raiz de C5 (flecha)…….... 27

Figura 16. Ilustração mostrando as saídas das raízes cervicais e a relação da raiz de C8, superior à primeira costela…….. 28

Figura 17. Imagem de US com o transdutor no plano longitudinal, evidenciando a identificação da primeira costela cervical (pontilhado em amarelo) e a saída da raiz de C8 na sua borda superior (seta)…….. 28

Figura 18. Imagem de US com o transdutor no plano longitudinal e identificação da raiz de C8 (setas)…….. 29

Figura 19. Foto ilustrativa mostrando o posicionamento do transdutor no plano transversal, na região lateral e inferior do pescoço, na topografia do espaço interescaleno……... 30

Figura 20. Imagem de US na topografia do espaço interescaleno no plano transversal evidenciando os troncos superior, médio e inferior (setas) entre osmúsculos escaleno anterior e posterior; EM: escaleno médio; EA: escaleno anterior…….. 31

Figura 21. Espaço interescaleno: imagem de US no plano longitudinal evidenciando a raiz de C7 que se continua como tronco médio (setas), entre os músculos escaleno anterior e posterior no plano longitudinal…….. 31

Figura 22. Espaço costoclavicular supraclavicular: imagem de US evidenciando a origem das cordas lateral (L), posterior (P) e medial (M) (setas vermelhas) do plexo braquial adjacente à artéria subclávia (seta amarela), no plano transversal…….. 32

Figura 23. Posicionamento do transdutor no plano transversal ao ombro, para identificar o espaço costoclavicular, abordagem infra-clavicular……. 33

Figura 24. Espaço infraclavicular: imagem de US no plano transversal salientando as cordas medial (M), posterior (P) e lateral (L) (setas vermelhas) do plexo braquial adjacente à artéria subclávia (seta amarela)…….. 33

Figura 25. Foto ilustrativa mostrando o posicionamento do transdutor no espaço retropeitoral menor……... 34

Figura 26. Espaço retropeitoral menor. Imagem de US evidenciando os vasos axilares posterior ao músculo (setas amarelas) e o músculo peitoral menor (seta vermelha)…….. 34

Figura 27. Espaço retropeitoral menor. Imagem de US no plano transversal, indicando as cordas lateral (L), posterior (P) e medial (M) (setas vermelhas) do plexo braquial, ao redor da artéria axilar (seta amarela)…….. 35

Figura 28. RM no plano coronal (a) e axial (b), ilustrando a aquisição das imagens do plano sagital…….. 36

Figura 29. RM no plano sagital mostrando o espaço interescaleno…….. 37

Figura 30. Planejamento do plano coronal obliquado – RM com visão sagital. Cortes (linhas brancas) planejados a 50° posterior ao maior eixo da coluna cervical (seta vermelha)…….. 37

Figura 31. RM no plano coronal obliquado evidenciando a raiz de C8 desde o forame e no trajeto pela região interescaleno (setas vermelhas)…… 38

Figura 32. RM ilustrando cortes para o planejamento coronal reto (linhas vermelhas)…….. 38

Figura 33. RM no plano coronal verdadeiro, ponderada em T2 com supressão de gordura evidenciando as raízes de C7 e C8 (setas vermelhas)…… 39

Figura 34. Imagem de US à esquerda ilustrando grau de visualização 1 para a raiz de C8 caracterizada pela indefinição de seu contorno na saída pelo forame intervertebral (seta vermelha). Imagem de RM à direita ilustrando grau de visualização 2 da raiz de C8 bilateral (setas amarelas)…….... 42

Figura 35. Imagem de US à esquerda no espaço interescaleno ilustrando grau de visualização 2 do tronco médio no seu maior eixo (seta vermelha). Imagem de RM à direita no plano sagital, ilustrando grau 2 de visualização do tronco médio (seta amarela)…… 42

Figura 36. Imagem de US à esquerda no espaço costoclavicular ilustrando grau 0 de visualização das divisões do plexo braquial (seta vermelha) e imagem de RM à direita ilustrando grau 1 de visualização das divisões do plexo braquial (seta amarela)…….. 43

Figura 37. Imagem de US à esquerda no espaço retropeitoral menor, plano transversal, ilustrando grau 2 de visualização das cordas medial (M), posterior (P) e lateral (L) (setas amarelas) e imagem de US à direita ilustrando grau 1 de visualização das cordas medial (M), posterior (P) e lateral (L) (setas vermelhas)…….. 43

Listas de Tabelas

Tabela 1 - Parâmetros técnicos utilizados nas sequências de exame..... 39

Tabela 2 - 40 segmentos do plexo braquial analisados..... 40

Tabela 3 - Grau de visualização dos segmentos do plexo braquial..... 41

Tabela 4 - Distribuição percentual dos graus de visualização dos segmentos do plexo braquial pelos observadores 1 e 2 pela US..... 45

Tabela 5 - Distribuição percentual dos graus de visualização dos segmentos do plexo braquial pelos observadores 1 e 2 pela US..... 46

Tabela 6 - Distribuição percentual dos graus de visualização dos segmentos do plexo braquial pelos observadores 1 e 2 pela RM..... 47

Tabela 7 - Distribuição percentual dos graus de visualização dos segmentos do plexo braquial pelos observadores 1 e 2 pela RM..... 47

Tabela 8 - Distribuição percentual dos graus de visualização dos segmentos do plexo braquial pelos observadores 1 e 2 pela RM..... 48

Tabela 9 - Grau de concordância quase perfeito (Kappa superior a 0,81) ou não aplicável com alta concordância absoluta..... 50

Tabela 10 - Grau de concordância substancial (Kappa entre 0,61 e 0,80)..... 50

Tabela 11 - Grau de concordância moderado (Kappa entre 0,41 e 0,60)..... 51

Tabela 12 - Grau de concordância quase perfeito (Kappa superior a 0,81) ou não aplicável com alta concordância absoluta..... 52

Tabela 13 - Grau de concordância insignificante (Kappa entre 0 a 0,20) ou não aplicável sem concordância..... 53

Tabela 14 - Equivalência de concordância interobservador dos segmentos do plexo braquial entre os observadores 1 de US e RM..... 54

Tabela 15 - Equivalência interobservador dos segmentos do plexo braquial entre os observadores 2 de US e RM..... 55

Lista de Quadros

Quadro 1 – Categorização da concordância interobservador pelo índice Kappa (k).....44

Lista de abreviaturas e símbolos

RM	Ressonância Magnética
US	Ultrassonografia
mHz	mega-hertz
T	Tesla
TC	Tomografia computadorizada
C4	quarta raiz cervical
C5	quinta raiz cervical
C6	sexta raiz cervical
C7	sétima raiz cervical
C8	oitava raiz cervical
T1	primeira raiz torácica
s	superior
m	médio
i	inferior
m. escaleno anterior	músculo escaleno anterior
m. escaleno médio	músculo escaleno médio
a. subclávia	artéria subclávia
m. peitoral menor	músculo peitoral menor
m. subescapular	músculo subescapular
mHz	mega-hertz
T	Tesla
TC	tomografia computadorizada
FSE	“fast spin-echo”
SE	“spin-echo”
STIR	“short tau inversion recovery”
TR	tempo de repetição
TE	tempo de eco
TI	tempo de inversão
FOV	“field of view”
mm	milímetros
k	índice Kappa
ECC	espaço costoclavicular
ERM	espaço retropeitoral menor
NA	não se aplica

RESUMO

Caldana W. *Valor da ultrassonografia na avaliação anatômica do plexo braquial através da correlação com estudo por ressonância magnética* [tese]. São Paulo: Faculdade de Medicina, Universidade de São Paulo; 2013.

INTRODUÇÃO: O plexo braquial é uma rede de estruturas nervosas responsáveis pela inervação motora e sensitiva do membro superior. Os métodos por imagem são de importância fundamental para a complementação diagnóstica tanto na localização como na caracterização do tipo de lesão que acomete o plexo braquial. O objetivo deste trabalho foi avaliar a eficácia do exame de ultrassonografia (US) na visualização do plexo e avaliar o método comparativamente à ressonância magnética (RM). MATERIAL E MÉTODOS: Este é um trabalho prospectivo comparativo entre US e RM na avaliação da anatomia do plexo braquial direito e esquerdo de 20 voluntários normais, totalizando 40 plexos braquiais. Os exames foram realizados no Instituto de Radiologia - Hospital das Clínicas da Faculdade de Medicina da USP. O grupo estudado foi constituído por 10 homens e 10 mulheres, com idades entre 33 e 68 anos (mediana = 42,5 anos, média = 47,2 anos). O estudo de US foi realizado utilizando transdutor linear multifrequencial (13-5 mHz) e o de RM com equipamento em alto campo magnético (1,5 T), utilizando bobina de superfície. O plexo braquial foi dividido em segmentos para estimar a frequência de visualização de cada um em ambos os métodos de diagnóstico por imagem: 1) foraminal (raízes nervosas), 2) espaço interescaleno (junção das raízes nervosas até a formação dos troncos); 3) espaço costoclavicular, correspondendo à região supra e infraclaviculares (troncos e divisões anterior e posterior, cordas); 4) espaço retropeitoral menor (cordas). RESULTADOS: As raízes cervicais juntamente com os troncos superior e médio foram as estruturas que apresentaram maior grau de visualização pelo US. Na RM a maioria das estruturas, com exceção das divisões do plexo, apresentaram excelente grau de visualização. Na análise de equivalência entre os observadores de US e RM, as raízes cervicais de C6, C7 e o tronco médio bilateral apresentaram grau de visualização equivalentes com alta concordância. Nos demais segmentos não houve equivalência na visualização entre os observadores, atentando para menor visualização pelo observador do US. CONCLUSÃO: O método de US consegue avaliar de forma eficaz o segmento proximal do plexo braquial que compreende as saídas das raízes cervicais de C5, C6 e C7, assim como os troncos superior e médio na região lateral do pescoço. O método não é adequado para visualizar as raízes de T1, as divisões anterior e posterior e consegue avaliar de forma parcial e limitada as raízes de C8, tronco inferior e as cordas medial, lateral e posterior do plexo braquial nos espaços costoclavicular e retropeitoral menor.

DESCRITORES: Anatomia transversal; Plexo braquial; Diagnóstico por imagem; Imagem por ressonância magnética; Ultrassonografia; Estudos prospectivos

SUMMARY

Caldana W. *Value of sonography in anatomical evaluation of the brachial plexus through correlation with magnetic resonance imaging* [thesis]. São Paulo: “Faculdade de Medicina, Universidade de São Paulo”; 2013.

INTRODUCTION: The brachial plexus is a network of neural structures responsible for sensory and motor innervation of the upper limb. The imaging methods are of fundamental importance for diagnostic reasons both in location and in the characterization of the lesion affecting the brachial plexus. The aim of this study was to assess the degree of effectiveness of the ultrasound examination in view of the segments of brachial plexus and assess the value of the method compared to MRI. MATERIAL AND METHODS: This is a prospective study of comparison between US and MRI, studying the anatomy of the right and left sides of brachial plexus in 20 volunteers, totaling 40 plexuses. The exams were performed in the Institute of Radiology - Hospital das Clínicas University of São Paulo Medical School (FMUSP). The study group consisted of 10 men and 10 women, aged 33-68 years (median = 42.5 years, mean = 47.2 years). The U.S. study was performed using a multifrequency linear transducer (13-5 MHz) and MRI equipment in high magnetic field (1.5 T) using a surface coil. The brachial plexus was divided into segments to estimate the frequency of visualization and comparison with MRI: 1) foramen (nerve roots), 2) interscalene space (junction of the nerve roots to the formation of the trunks) 3) costoclavicular space, corresponding to supra and infra-clavicular (trunks and anterior and posterior divisions, cords), 4) retropectoralis minor space (cords). RESULTS: The cervical roots along with the superior and middle trunks were the structures that showed better visualization degree by the US. On MRI, most structures, except for the anterior and posterior divisions of plexus, showed excellent visualization degree. In the analysis of equivalence between the US and MRI of the cervical roots C6, C7 and bilateral upper and middle trunk showed equivalent degree of visualization. In other segments there was equivalence in view among observers, always towards lower viewing by the observer from the US. CONCLUSION: US can effectively assess the proximal segment of the brachial plexus comprising outlet cervical roots C5, C6 and C7, as well as the upper and middle trunk in the lateral neck and partial and limited visualization of other brachial plexus segments in the costo-clavicular and retropectoralis minor spaces.

DESCRIPTORS: Anatomy/cross-sectional; Diagnostic imaging; Magnetic resonance imaging; Prospective studies.

1 INTRODUÇÃO

Em 1834, Cruveilhier, autor do tratado de anatomia descritiva afirmou que sem o conhecimento anatômico das estruturas do corpo humano, não haveria compreensão da fisiologia, da cirurgia e medicina (Leffert, 1985). O plexo braquial é uma das áreas de interesse da medicina que está pautada nesta afirmativa, na qual as relações anatômicas são cruciais para construir um raciocínio lógico do diagnóstico e tratamento de suas lesões e/ou alterações que o envolvem (Leffert, 1985). O plexo braquial é uma rede de estruturas nervosas responsável pela inervação motora e sensitiva do membro superior (Leffert, 1985).

Os segmentos do plexo braquial se localizam juntamente às estruturas torácicas e axilares, incluindo os vasos subclávios e axilares, musculatura retroclavicular, arcabouço ósseo cervicotorácico, gordura e o ápice pulmonar, que corroboram a dificuldade em obter uma descrição anatômica exata dos diversos segmentos do plexo. Em virtude do que foi mencionado, abordar as lesões durante o ato cirúrgico torna-se um desafio aos cirurgiões, assim como aos radiologistas para o adequado estudo por imagem.

Por sua complexidade anatômica, além da abordagem clínica, os métodos de imagem são de importância fundamental para complementação diagnóstica tanto na localização como na caracterização do tipo de lesão que acomete o plexo braquial (Abul-Kasim, 2010).

Apesar de seu custo, a ressonância magnética (RM) constitui um dos melhores métodos de imagem para avaliação do plexo braquial. Entre suas

principais vantagens destacam-se o fato de ser não invasivo, ausência de radiação ionizante e capacidade de melhor detalhamento anatômico, tanto pela natureza multiplanar de aquisição, como pelo elevado contraste entre os diferentes tecidos corporais. Conquanto, a RM apresenta algumas limitações como o tempo prolongado para a aquisição das imagens, o eventual uso do contraste paramagnético, além de requerer anestesia em pacientes claustrofóbicos e de ser contraindicada em algumas situações especiais como em pacientes portadores de próteses, implantes metálicos ou marca passo. Adicionalmente, para o estudo específico do plexo braquial, a anatomia da região cervico-torácica varia de acordo com o biótipo do paciente (lordose cervical e diferenças individuais quanto à anatomia do pescoço e ombro), presença de ar nos pulmões entre o pescoço e ombro, artefatos de movimentação promovidos pelos vasos cervicais. Todos são fatores que podem levar a heterogeneidade na supressão de gordura e consequente baixa qualidade nas imagens adquiridas do plexo braquial e estruturas circunjacentes (Bowen, 2004; Zhang, 2008; Martinoli, 2010; Aralasmak et al., 2012; Tagliafico, 2012).

A ultrassonografia (US) do plexo braquial começou inicialmente a ser utilizada como instrumento de auxílio aos procedimentos anestésicos. Recentemente, alguns estudos da literatura têm mostrado que a US apresenta ótima sensibilidade na caracterização das raízes cervicais que compõem o plexo braquial, principalmente na visualização do trajeto das raízes até formarem os troncos (Martinoli et al., 2002; Haber et al., 2006; Sheppard et al., 1998). A US tem a vantagem de ser um método mais rápido que a RM em

mãos experientes, também não invasiva, amplamente disponível e de baixo custo e sem contraindicações, podendo ser realizada de maneira dinâmica, o que possibilita a realização de manobras provocativas na síndrome do desfiladeiro torácico. Uma vantagem do método para avaliar o plexo braquial está na possibilidade de seguir, de forma contínua, o trajeto da raiz cervical desde a saída do forame intervertebral e ao longo da região lateral do pescoço, nos planos transversal e longitudinal. Outra vantagem é localizar a topografia em que originam os troncos do plexo, assim como eventuais variantes anatômicas (Sheppard et al, 1998). É, por conseguinte, um método de imagem adicional que poderá contribuir na caracterização de algumas alterações relacionadas ao plexo braquial, mas que ainda não tem suporte suficiente na literatura a respeito de seu valor.

Este trabalho teve, portanto, o objetivo principal de avaliar o potencial do método de US na visualização do plexo braquial, considerando a escassez de dados na literatura e o baixo grau de evidência existente.

2. OBJETIVOS

Os seguintes objetivos foram propostos:

1. Avaliar a acurácia e reprodutibilidade do método ultrassonográfico quanto à visualização dos diferentes segmentos do plexo braquial.

2. Comparar a ultrassonografia (US) com a ressonância magnética (RM) na visualização anatômica do plexo braquial.

3. REVISÃO DA LITERATURA

3.1 Anatomia do plexo braquial

A literatura voltada à anatomia do plexo braquial é bastante vasta, tendo início há centenas de anos e sido publicada em inúmeras línguas (Leffert, 1985).

O plexo braquial é formado pelos ramos anteriores das últimas quatro raízes nervosas cervicais de C5 a C8 assim como da raiz nervosa de T1, que se originam da região póstero-lateral do pescoço, através dos forames intervertebrais. Ao longo do trajeto da região cervicotorácica lateral, classicamente o ramo anterior de C5 e C6 se juntam para formar o tronco superior, enquanto C8 e T1, que se apresentam na topografia retroclavicular e anterior à primeira e segunda costelas, se juntam para formar o tronco inferior. A raiz de C7 continua entre estes dois troncos para formar o tronco médio. Em seguida, cada tronco se divide em segmento anterior e posterior. As divisões anteriores do tronco superior e médio se unem para formar a corda lateral, que dá origem ao nervo periférico mediano e musculocutâneo. Já a corda medial, que origina o nervo mediano, ulnar, o cutâneo medial do braço e antebraço, é formada pela divisão anterior do tronco inferior. As divisões posteriores dos três troncos se unem para formar a corda posterior que origina o nervo radial, axilar e subescapular. As cordas dão origem a esses nervos periféricos logo na borda lateral do músculo peitoral menor (Leffert, 1985) (Figura 1).

A artéria subclávia e seus ramos que formam redes de anastomoses e a artéria vertebral são responsáveis pela vascularização do plexo braquial no seu segmento proximal (Leffert, 1985).

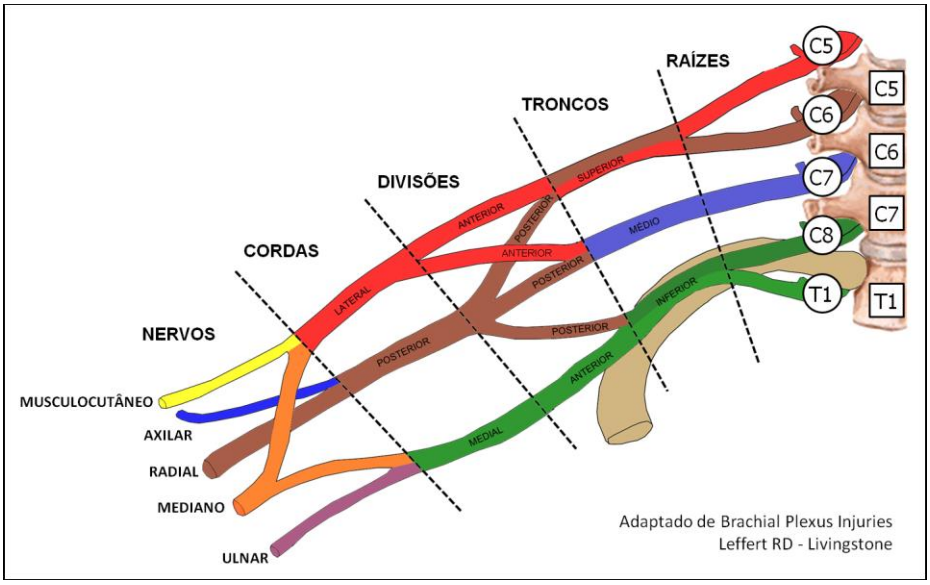

Figura 1. Anatomia do plexo braquial e suas ramificações. Ilustração do plexo braquial com as saídas das raízes de C5 a T1 dos forames intervertebrais, a união para formar os troncos superior, médio e inferior, as divisões anterior e posterior para formar as cordas medial, lateral e posterior do plexo

Todos os segmentos e divisões do plexo braquial percorrem a região lateral do pescoço por entre os espaços anatômicos interescaleno, costoclavicular e retropeitoral menor que servem como referência para topografar o plexo braquial (Figura 2). O espaço interescaleno é formado pelos músculos escaleno anterior e médio, por onde os troncos superior, médio e inferior do plexo braquial se projetam neste espaço, visto que o tronco inferior se encontra posterior à artéria subclávia (Figura 3). Distal ao espaço interescaleno e na região retroclavicular, os troncos se dividem em anterior e posterior para se juntarem novamente e formarem as cordas lateral, medial e posterior. Este segmento do plexo atravessa o espaço costoclavicular que é delimitado anteriormente pela clavícula, músculo subclávio e posteriormente

pela primeira costela (Figura 4). As cordas medial, lateral e posterior percorrem esse espaço adjacente à artéria subclávia e mais distalmente pelo espaço retropeitoral menor, delimitado anteriormente pelo músculo peitoral menor e ao redor da artéria axilar (Figura 5). As divisões das cordas medial, lateral e posterior dão origem aos nervos periféricos do membro superior, quais sejam o mediano, ulnar, radial, axilar e musculocutâneo. Classicamente, as cordas lateral e medial contribuem para formar o nervo mediano. A corda lateral ainda origina o nervo musculocutâneo. A corda posterior origina o nervo axilar e radial e a corda medial o nervo ulnar (Leffert, 1985).

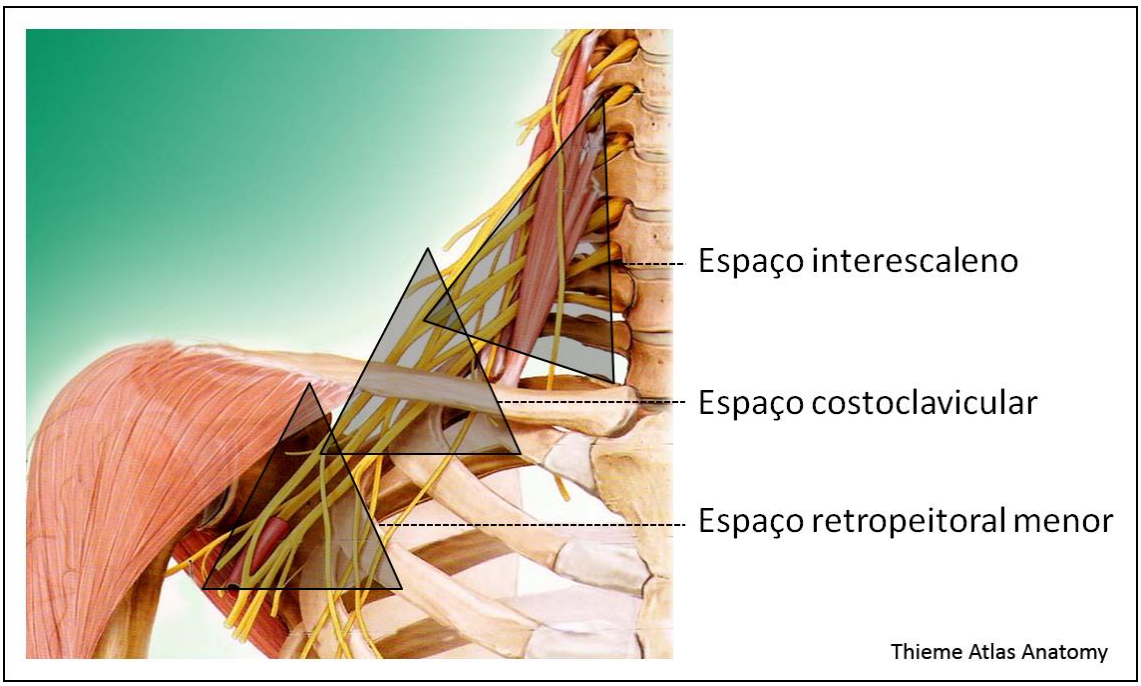

Adaptado de Leffert (1985). Brachia plexus injuries.

Figura 2. Ilustração dos espaços interescaleno, costoclavicular e retropeitoral menor ao longo da região lateral do pescoço (transição cervicotorácica)

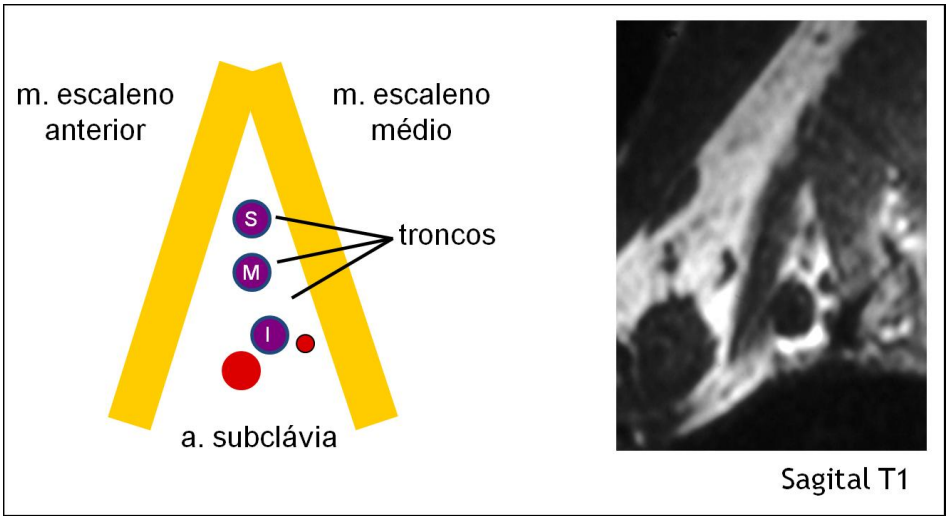

Figura 3. Espaço interescaleno. Representação ilustrativa dos troncos do plexo braquial, a relação com a artéria subclávia e correlação com imagem de RM ponderada em T1 no plano sagital

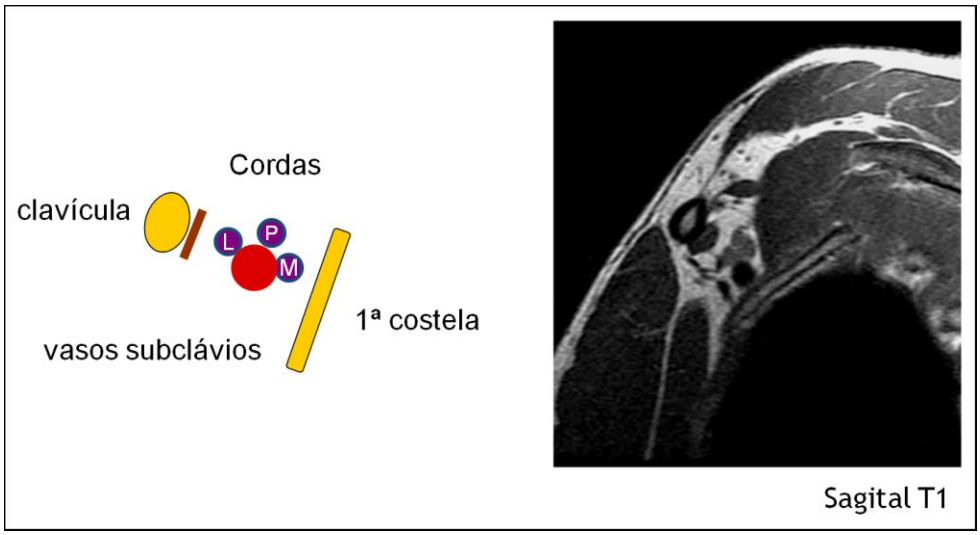

Figura 4. Espaço costoclavicular. Representação ilustrativa das cordas medial, lateral e posterior do plexo braquial e a relação com a artéria subclávia e correlação com imagem de RM ponderada em T1 no plano sagital

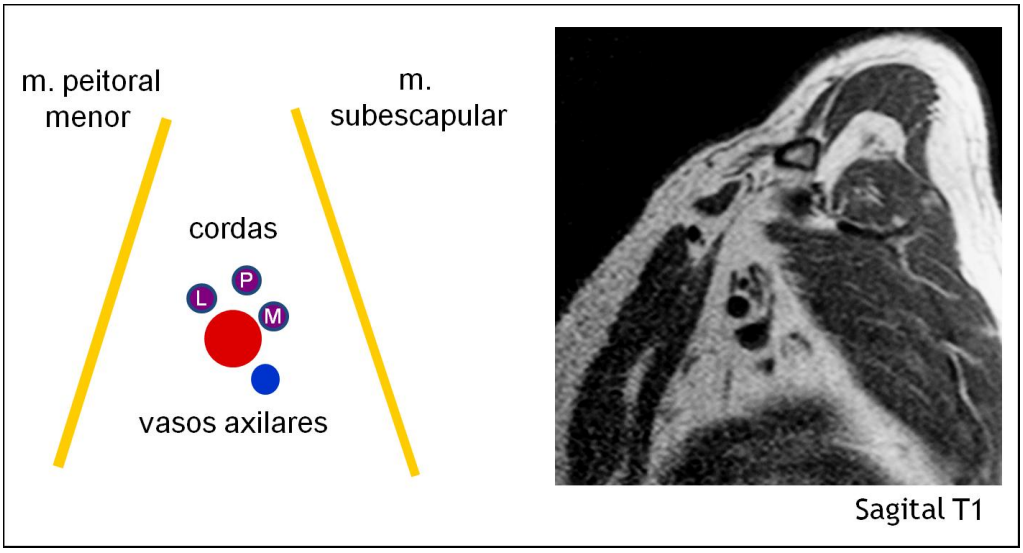

Figura 5. Espaço retropeitoral menor. Representação ilustrativa das cordas medial, lateral e posterior circundando a artéria axilar e correlação com imagem de RM ponderada em T1 no plano sagital

Como qualquer estrutura anatômica, o plexo braquial apresenta variações que evidenciam contribuição da raiz de C4 e também da raiz de T2 (Leffert, 1985) além de assimetria entre os plexos de um mesmo indivíduo, divisões de seus segmentos e variações quanto à posição em relação às artérias subclávia e axilar (Gusmão, 2005).

Em 1877, Walsh et al. (apud Leffert, 1985) dissecaram 350 cadáveres e descreveram um tratado de anatomia do plexo braquial que consideraram o mais usual dentro de seus estudos. Eles avaliaram que as muitas variações apontadas em estudos anteriores foram artificialmente produzidas por técnica inadequada em dissecar e remover a fáscia, que envolve as estruturas nervosas, assim como criar divisões de nervos inexistentes. Nos anos seguintes, outros estudos surgiram, nos quais novamente foi mencionada a dificuldade em chegar a uma descrição acurada do plexo braquial e evidenciando a presença de variantes anatômicas (Leffert, 1985). Um trabalho

brasileiro (Gusmão, 2005) dissecou 62 cadáveres e classificou em 6 tipos quanto à topografia das cordas do plexo em relação à artéria axilar no espaço retropeitoral menor (Figura 6). Dentro do estudo, 27,32% dos casos apresentaram localização clássica das cordas conforme descrições consagradas na literatura (tipo I) e 16,13% dos casos mostraram que as cordas medial e posterior se localizaram em paralelo (tipo II) (Gusmão, 2005).

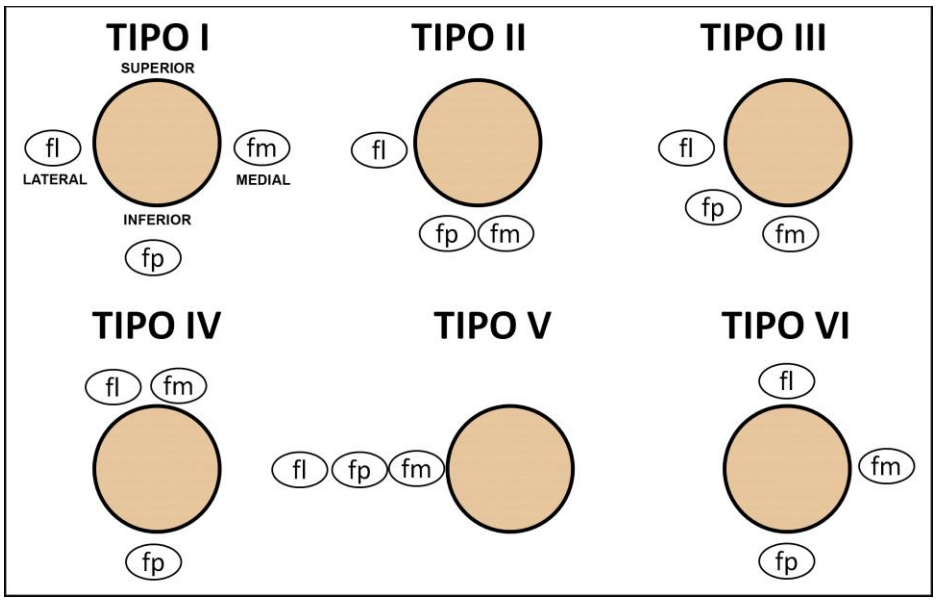

Figura 6. Tipos diferentes de localizações das cordas medial, lateral e posterior do plexo braquial (adaptado de Gusmão et al., 2005)

Esses problemas não foram resolvidos até o dia de hoje. Não obstante, o advento de técnicas de eletrodiagnóstico como potencial evocado e eletroneuromiografia, têm ajudado os cirurgiões antes e durante o procedimento intra-operatório para o entendimento das estruturas e suas divisões anatômicas envolvidas bem como na abordagem da reconstrução do plexo braquial (Leffert, 1985).

Para compreender as lesões por tração que comprometem o segmento proximal do plexo braquial, na emergência das raízes nervosas dos forames intervertebrais, susceptíveis à deformidade ou avulsão, é de fundamental importância o conhecimento anatômico do trajeto da estrutura nervosa desde a sua saída.O ramo anterior da raiz nervosa é responsável pelas fibras motoras que se originam da coluna anterior da medula espinhal; o ramo posterior pelas fibras sensitivas da coluna posterior da medula, gânglio posterior e fibras do gânglio simpático do sistema nervoso autônomo. Esses ramos não apresentam íntimo contato com as meninges, o que os tornam mais vulneráveis a lesões do tipo tração em relação ao nervo periférico, que apresenta um tecido conectivo denso e protetor, denominado perineuro. A posição das raízes nervosas na saída do forame intervertebral varia conforme seus níveis. Geralmente eles se encontram na porção central do forame, mas no segmento inferior e região torácica superior, os nervos se localizam junto à borda inferior do forame intervertebral. Essas posições mudam durante as manobras de flexão e extensão do pescoço e os forames reduzem de diâmetro na hiperextensão, flexão lateral e rotação da coluna, enquanto que na hiperflexão, os forames se alargam. Após a emergência pelo forame intervertebral, as raízes recebem ramos comunicantes da cadeia simpática e logo se dividem novamente em ramos anterior e posterior. São os ramos anteriores ou ventrais que dão origem ao plexo braquial de C5 a T1.

A dura mater origina o perineuro que recobre a raiz através do forame intervertebral e o epineuro é constituído por uma camada de tecido epidural (Leffert, 1985). Essa configuração mostra que os ramos nervosos são

envolvidos por camadas meníngeas quando emergem do forame intervertebral e originam as raízes nervosas. O espaço subaracnóide se continua ao longo do ramo neural até a altura do gânglio sensorial e se estende distalmente pelo ramo posterior, terminando na altura da origem da raiz nervosa. No trajeto do forame intervertebral, a raiz se apresenta livre para ter mobilidade durante as manobras de movimentação do pescoço. Numa movimentação lateral, a dura e a aracnoide se deformam formando um funil, assim possibilitando a mobilidade do nervo pelo forame intervertebral. Há também a bainha epineural, a fáscia prevertebral e um tecido fibroso que estão conectados à raiz nervosa e ao processo transverso cervical, presente na saída das raízes de C4 a C7, protegendo eventuais avulsões durante a manobra de mobilidade do pescoço (Figura 7). Em contrapartida, as raízes de C8 e T1 não apresentam essas estruturas de fixação circunjacentes, o que explica a maior incidência de avulsões nestes níveis mais inferiores, pela predisposição anatômica (Leffert, 1985; Gusmão, 2005).

Várias são as alterações que podem acometer o plexo braquial podendo ser destacadas em traumáticas por parto, por acidente de alta energia (avulsão de raízes pré-ganglionares) ou trauma local (biópsias, material corto-contuso), tumorais primários ou secundários (pulmonar e mama), secundárias à radioterapia (fibrose), alterações inflamatórias crônicas desmielinizantes, amiotrofias neurais, neuropatia motora, neurites virais e por síndrome do desfiladeiro torácico (Bilbey, 1988; Enzinger 1988; Bilbey, 1994; Van Es, 2001; Bowen, 2004; Petit-Lacour, 2004; Bowen, 2004; Aquino, 2005; Surkea, 2009; Chalian, 2011).

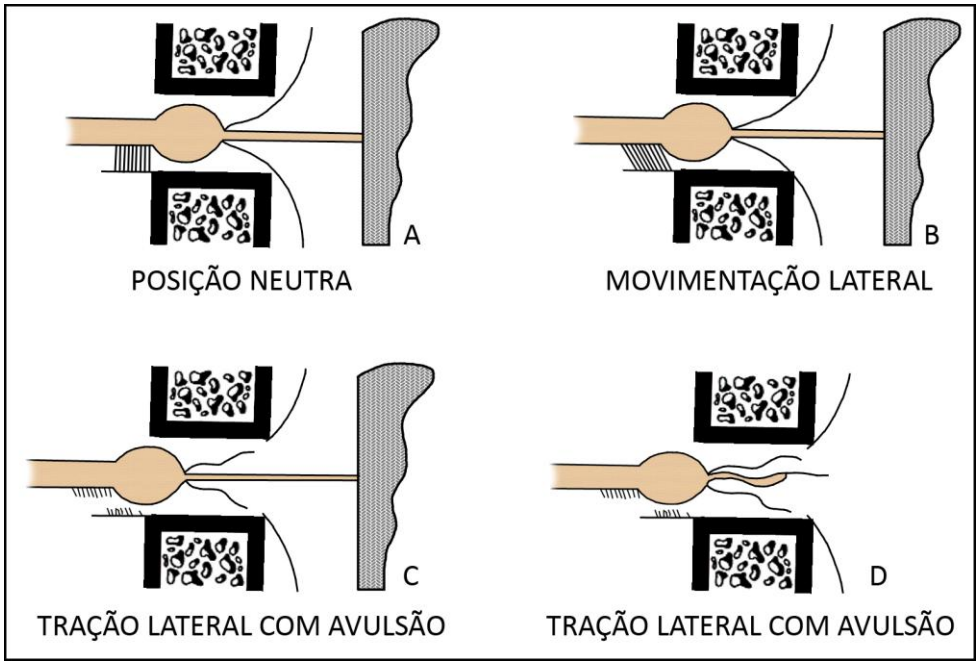

Figura 7. Ilustração anatômica da raiz nervosa no seu trajeto foraminal e a mobilidade apresentada durante a movimentação do pescoço (A e B). Mecanismo de avulsão da raiz em trauma de alta energia (C e D)

3.2 Métodos de estudo por imagem do plexo braquial

3.2.1 Ultrassonografia

No início da década de 1990, o contínuo desenvolvimento e advento tecnológico na ultrassonografia possibilitou a melhoria na detecção de inúmeras alterações de partes moles superficiais de forma não invasiva e a utilização deste método como rotina na prática diagnóstica musculoesquelética (Helayel et al., 2009). O transdutor de alta frequência permite identificar de forma nítida as estruturas nervosas e vasculares, assim como alterações quanto à continuidade, extensão das lesões e das estruturas circunjacentes.

Na avaliação do plexo braquial, a vantagem da US está em visualizar a raiz nervosa desde a saída do forame intervertebral, possibilitando acompanhar o seu trajeto e avaliar sua integridade e espessura, tanto no plano longitudinal como transversal e dinâmico. Há também vantagens ao analisar sua relação com as estruturas adjacentes e topografar a divisão ou junção com outra raiz até a região axilar. O uso da US possibilita ainda realizar um estudo comparativo do plexo contralateral, além de dispensar o uso de contraste (Silvestri et al., 1995; Fornage, 1988; Martinoli et al., 2000; Aydin et al., 2007). Para o ultrassonografista, o método permite ainda avaliar as estruturas vasculares circunjacentes com o Doppler colorido, também bastante útil aos anestesistas, como auxílio no uso guiado para bloqueios anestésicos do plexo braquial (Martinoli et al., 2002). Além disso, pacientes clinicamente debilitados toleram melhor a US por oferecer mais conforto e tempo de avaliação mais curto (Martinoli et al., 2002).

O plexo braquial normal se apresenta de aspecto hipoecogênico à ultrassonografia (Sheppard et al., 1998) diferentemente das demais estruturas nervosas periféricas que são mais ecogênicas, de aparência fibrilar (Fornage, 1988) muito provavelmente devido ao aumento progressivo do tecido conectivo epineural (Orebaugh et al., 2009). As raízes do plexo braquial apresentam fascículo único e espesso, circundado por apenas uma pequena quantidade de epineuro e, por conta dessa distribuição, o nervo se apresenta mais hipoecogênico, Um estudo mais antigo (Silvestri et al., 1995) correlacionou o aspecto histológico do nervo com a US, em que as áreas hipoecogênicas do nervo correspondiam aos fascículos e as áreas hiperecogênicas ao estroma

conectivo contendo tecido adiposo e pequenos vasos (Silvestri et al., 1995; Martinoli et al., 2000; Demondion et al., 2003). Os troncos, divisões e cordas do plexo braquial se apresentam de aspecto hipoecogênico, sendo que as cordas, no seu plano transversal, podem ser arredondados ou ovalados nos espaços costoclavicular e retropeitoral menor (Silvestri et al, 1995; Martinoli et al., 2000; Demondion et al., 2003).

Fazendo uma revisão na literatura dos últimos 5 anos quanto ao emprego da US na análise do plexo braquial, foram identificados cerca de 539 artigos relacionados, porém mais de 95% destes trabalhos enfocam a utilização do método como guia para bloqueios anestésicos, em revistas da especialidade de anestesia (Chin et al., 2010; Conroy et al., 2011; Halaszynski et al., 2011; Strub et al., 2011; Gelfand et al., 2011; Danelli et al., 2012; Kinjo et al., 2012; Yuan et al., 2012).

Alguns estudos (Graif et al., 2004; Martinoli et al., 2010; Kesikburun, et al., 2012; Chen et al., 2013; Tagliafico et al., 2013) recomendam o uso da US para avaliação pré-operatória de patologias traumáticas que acometem o plexo braquial pós-ganglionar, identificando o local da fibrose e mensuração quanto à sua extensão, assim como guia para biópsias locais. Uma recente publicação realizou um estudo multicêntrico em centros especializados do plexo braquial, com o intuito de avaliar a acurácia do método ultrassonográfico para detectar as alterações do plexo braquial e o acompanhamento clínico após a cirurgia (Tagliafico et al., 2013). O trabalho aponta que a US é um método altamente sensível na detecção de massas envolvendo o plexo braquial, podendo ser utilizado como ferramenta diagnóstica de rotina em pacientes adultos com

suspeita de lesão. Não obstante, os autores concordam que há ainda necessidade de estudos prospectivos para avaliar de forma robusta o papel da US.

Algumas desvantagens do método estão relacionadas a uma restrição quanto à visão panorâmica e completa do plexo braquial devido a estruturas óssea e pulmonar. Como exemplos, podemos destacar a impossibilidade em visualizar a raiz nervosa pré-ganglionar no canal vertebral, local frequente de avulsão em traumas de alta energia, ou o comprometimento secundário de estruturas adjacentes, seja óssea ou muscular. Outro ponto relevante está na experiência do ultrassonografista em identificar o plexo braquial, conhecer a anatomia e suas variantes, além de estar familiarizado em caracterizar e definir as alterações relacionadas ao plexo braquial. Para isso, é necessária uma curva prolongada de aprendizado e foco de estudo na subespecialidade musculoesquelética (Graif et al., 2004; Martinoli et al., 2010; Chen et al., 2013; Tagliafico et al., 2013).

3.2.2 Ressonância magnética

A RM é atualmente o método por imagem de escolha para avaliar o plexo braquial e suas patologias pela sua capacidade multiplanar e excelente diferenciação de contraste entre os tecidos de partes moles (Martinoli et al., 2010; Tavakkolizadeh et al., 2001; van Es et al.; 2001; Graif et al., 2004; Demondion et al.; 2006; Yoshikawa et al., 2006; Chen et al., 2011; Padua; Liotta, 2012).

O aspecto multiplanar na RM pode ser explorado através da utilização de um melhor plano para estudo em cada trecho. Por exemplo, o plano coronal é vantajoso por analisar os segmentos do plexo paralelo à orientação de suas fibras nervosas além de trazer benefícios adicionais por viabilizar o estudo comparativo contralateral. Já o plano sagital fornece a vantagem de análise perpendicular às fibras nervosas, além de permitir identificar as estruturas vasculares e musculares que se projetam ao longo dos espaços anatômicos da região cervicotorácica. O plano axial é fundamental na avaliação dos ramos pré-ganglionares das raízes nervosas na medula espinhal, além de possibilitar também a avaliação de eventuais lesões dentro do canal vertebral e no trajeto dos ramos pelos forames intervertebrais. No entanto, devido à orientação obliquada dos demais segmentos do plexo braquial, não contribui significativamente para o estudo dos troncos, divisões e cordas do plexo (Tavakkolizadeh et al., 2001; Van Es et al., 2001; Graif et al., 2004; Yoshikawa; Hayashi, 2006; Demondion et al., 2006; Martinoli et al., 2010; Chen et al., 2011; Padua; Liotta, 2012).

A outra importante característica que a RM apresenta como vantagem é a excelente distinção entre os tecidos do organismo, de acordo com a natureza de sua composição e alterações lesionais. Para tal avaliação, a estratégia é dada através do uso de técnicas específicas, das quais se destacam no estudo do plexo braquial.

FSE ou TSE é uma sequência spin-eco (SE) caracterizada por inúmeros pulsos de radiofrequência com “refaseamento” a 180°, chamada como fator eco ou fator turbo, que permite a eliminação da perda do sinal em campo

magnético heterogêneo. Tem a vantagem de ser mais rápida do que a SE e é utilizada em diversos protocolos de estudo da RM que gera imagens ponderadas em T1, T2 e DP, permitindo aquisições de imagens de alta resolução, bastante útil na modalidade musculoesquelética e neuroimagem

Já a técnica STIR é uma variante da IR que usa um tempo de inversão curto (em torno de 90 a 170 ms) no momento em que o vetor de magnetização longitudinal da gordura estiver passando pelo eixo 0. Dessa forma, obtém-se o apagamento uniforme do sinal de gordura. A sequência é muito utilizada em estudos do aparelho musculoesquelético nos casos em que há necessidade de avaliar uma grande área como a do plexo braquial, pois permite um excelente contraste entre os tecidos, eliminando o elevado sinal habitual da gordura, o que aumenta a detecção de alterações lesionais por edema. Porém a relação sinal/ruído é baixa e os artefatos de fluxo são importantes, o que necessita de bandas de saturação sobre o coração e croça da aorta (Petit Lacour, 2004).

O planejamento da ponderação das sequências (T1 e T2), que corresponde ao tempo de relaxamento longitudinal e transversal, respectivamente, deve então ser usado para se obter o máximo benefício dos diferentes comportamentos em campo magnético de acordo com a natureza do tecido. As sequências ponderadas em T1 permitem uma identificação adequada quanto à anatomia e à morfologia dos segmentos dos troncos, divisões e cordas do plexo braquial, que se apresentam com baixo sinal, o que permite um excelente contraste com a gordura que os circundam. Porém, as eventuais alterações do plexo podem ser mais bem caracterizadas nas sequências ponderadas em T2.

A facilidade na detecção de lesões propiciada pela ponderação T2, muitas vezes pela expressão do edema lesional e perilesional, permite melhor avaliação pela RM da extensão de comprometimento nas estruturas circunjacentes ao plexo braquial. Nestes casos, diferentemente da US, a RM consegue detectar comprometimento de lesões pré-ganglionares e no canal vertebral, além de outras topografias associadas como envolvimento ósseo metastático e infiltração pleural. A RM consegue identificar os ramos ventrais das raízes cervicais no canal vertebral com o uso de sequências com ponderação em T2, onde há maior contraste entre o sinal do líquido cefalorraquidiano (alto sinal) com os ramos e a medula (baixo sinal) (Amrami, 2005).

Após estas considerações técnicas, é preciso discutir algumas particularidades que o estudo de RM do plexo braquial exige. Como já mencionado previamente, parte das dificuldades na aquisição de imagens do plexo braquial ocorre devido a artefatos secundários ao movimento de respiração, pulsação vascular e do líquido cefalorraquidiano, além dos artefatos de susceptibilidade criados pela interface abrupta existente entre tecido e ar na região do pescoço e pulmão.

Para abordar adequadamente essas questões, são necessários cuidados especiais no planejamento do protocolo de estudo do plexo braquial (Kimberly, 2005). Um dos principais aspectos nesse sentido é o adequado uso de bobinas dedicadas, com destaque às bobinas de superfície. A bobina neurovascular pode também melhorar a relação sinal/ruído, mas dependendo do biótipo do paciente, pode deixar de avaliar a região mais distal do plexo. Em

alguns pacientes, as bobinas de torso ou cardíaca podem também ser utilizadas para englobar todo o segmento do plexo braquial. Na evolução deste conceito de bobinas dedicadas, uma bobina ideal para o estudo do plexo braquial deveria incorporar elementos da bobina neurovascular e de torso, não disponível comercialmente. Na ausência de bobinas dedicadas, a bobina de corpo pode ser empregada para avaliar o plexo, porém com relativa limitação devido à perda na relação sinal/ruído, particularmente problemática na aquisição de imagens com cortes finos. Explorando este conceito, Maravilla desenvolveu uma bobina integrada com 6 canais o que possibilitou uma excelente aquisição das imagens desta região para interesse científico (Bowen, 2004). Uma alternativa que tem sido explorada na literatura a partir do final da década de 90 é a utilização de bobinas integradas de utilização conjunta, que fornecem excelente qualidade de sinal por meio do uso de inúmeros canais simultâneos (principio GEM na General Electric ou TIM na Siemens). Como demonstrado nessa breve revisão, o estudo do plexo braquial embasa-se em técnicas e sequências convencionais, que já fornecem elevado grau de qualidade diagnóstica. No entanto, tem sido constante a investigação de técnicas mais recentes, muitas delas promissoras e que poderão ser incorporadas em estudos futuros, como a técnica IDEAL, CUBE e difusão. As novas perspectivas de valor destas técnicas serão abordadas na discussão deste trabalho (Martinoli et al., 2010; Tavakkolizadeh et al, 2001; van Es et al, 2001; Graif et al., 2004; Yoshikawa; Hayashi, 2006; Demondion et al., 2006; Chen et al., 2011; Padua; Liotta, 2012).

.

4. MÉTODOS

4.1 Casuística

Entre dezembro de 2008 a julho de 2009, foram recrutados 21 voluntários normais para estudo da anatomia do plexo braquial direito e esquerdo. O protocolo foi previamente aprovado pelo Comitê de Ética em Pesquisa do Hospital das Clínicas da Faculdade de Medicina da Universidade de São Paulo, (protocolo nº 0388/08), sendo obtido consentimento pós-informado por escrito dos voluntários, após a leitura de documento informativo e explicação dos procedimentos a serem realizados (Anexo 1). Os exames foram realizados no Instituto de Radiologia do Hospital das Clínicas da Faculdade de Medicina da USP.

Os critérios de inclusão no estudo foram: voluntários adultos com idade superior a 18 anos, consciente e colaborativo.

Estabelecemos como critério de exclusão: contraindicações ao exame de RM (marca-passo cardíaco, clipes de aneurisma cerebral, implantes cocleares, claustrofobia), alterações ou sintomatologias prévias relacionadas ao plexo braquial.

O grupo estudado foi inicialmente constituído por 11 homens e 10 mulheres, com idade entre 33 a 68 anos (mediana = 42,5 anos, média = 47,2 anos). Entre os 21 voluntários recrutados, um (sexo masculino) foi excluído por apresentar claustrofobia durante o exame de RM, constituindo, ao final de 20 voluntários assintomáticos, totalizando 40

plexos braquiais avaliados ao exame de US e RM. No item 8 (Anexos), encontram-se enumerados todos os voluntários que fizeram parte deste trabalho, com informações referentes ao, sexo, idade e peso.

4.2 Equipamento

Os exames de US foram realizados no aparelho da marca Siemens, modelo *Acuson Antaris, Premium Edition*, com transdutor linear multifreqüencial (13-5 mHz).

Os exames de RM foram realizados em equipamento da marca General Electric, modelo Signa Excite HDX, operando em alto campo magnético (1,5 T). Foi utilizada bobina de superfície (neurovascular) para transmissão e recepção de sinais.

4.3 Técnicas de exame

4.3.1 Técnica de exame pela US

O voluntário foi avaliado em decúbito dorsal, com o pescoço em posição neutra e também com leve desvio para o lado contralateral na detecção das raízes nervosas extra-foraminais até o espaço interescaleno.

A visualização do trajeto e os componentes do plexo braquial foram abordados da seguinte forma:

Raízes de C5 a C8: Na região anterior do pescoço, o transdutor foi posicionado no sentido longitudinal, paralelo ao eixo do corpo e com a borda superior levemente inclinada posteriormente (coronal oblíquo) (Figura 8) e assim iniciando-se a identificação das raízes cervicais (Figuras 9, 10 e 11). Como complemento e auxílio para a identificação das raízes, utilizamos também a morfologia dos tubérculos anterior e posterior dos processos transversos das vértebras cervicais (Figura 12). Sabendo que a vértebra de C7 apresenta apenas o tubérculo posterior no processo transverso (Figura 13), começamos com a identificação da raiz de C7. Deslocando o transdutor superiormente, identificamos a vértebra de C6, cujo tubérculo anterior e posterior do processo transverso apresenta altura e morfologia semelhantes, caracterizando a saída da raiz de C6 (Figura 14). Desta topografia, mantivemos o transdutor no plano transversal e deslocamos superiormente até encontrar os tubérculos anterior e posterior do processo transverso de C5 (Figura 15), que apresentam distância menor que a do processo transverso de C6, para identificar a raiz de C5.

Figura 8. foto ilustrativa mostrando o posicionamento do transdutor no sentido longitudinal, na região lateral do pescoço

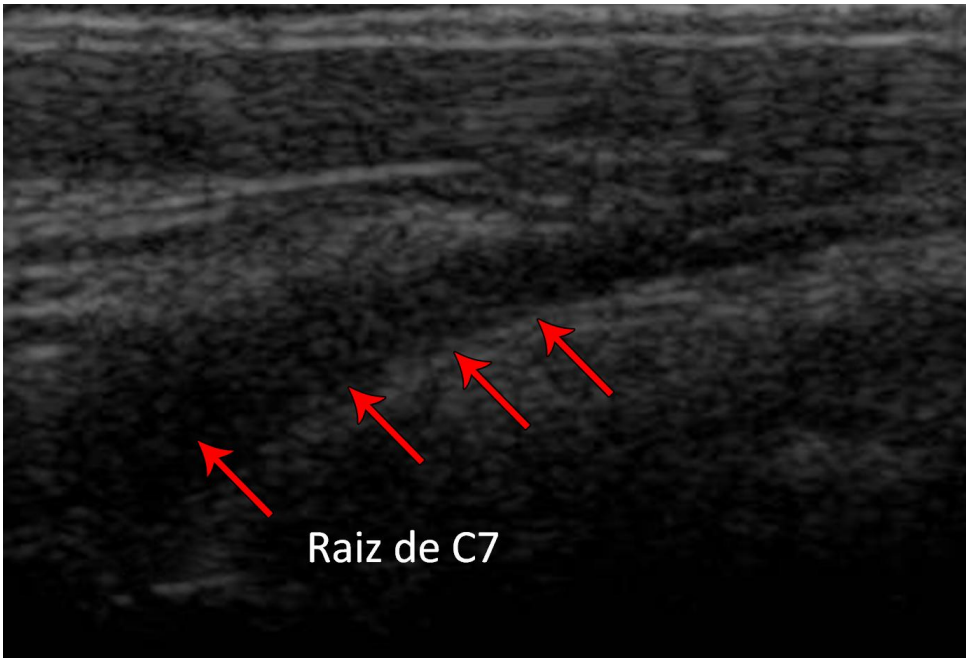

Figura 9. Imagem de US com o transdutor no plano longitudinal e identificação da raiz de C7 (setas)

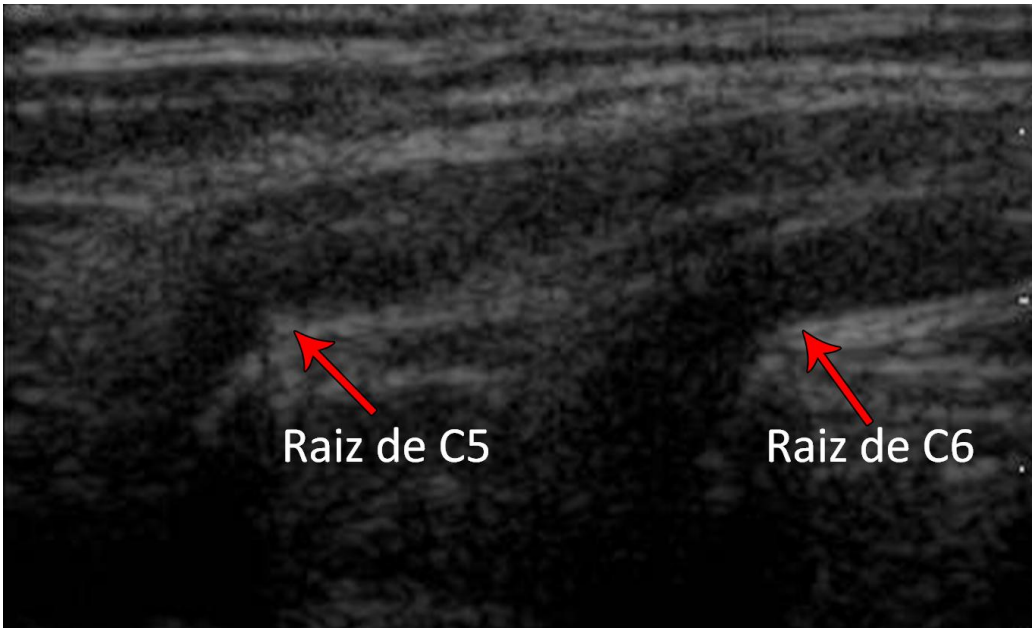

Figura 10. Imagem de US com o transdutor no plano longitudinal identificando as raízes de C5 e C6 (setas)

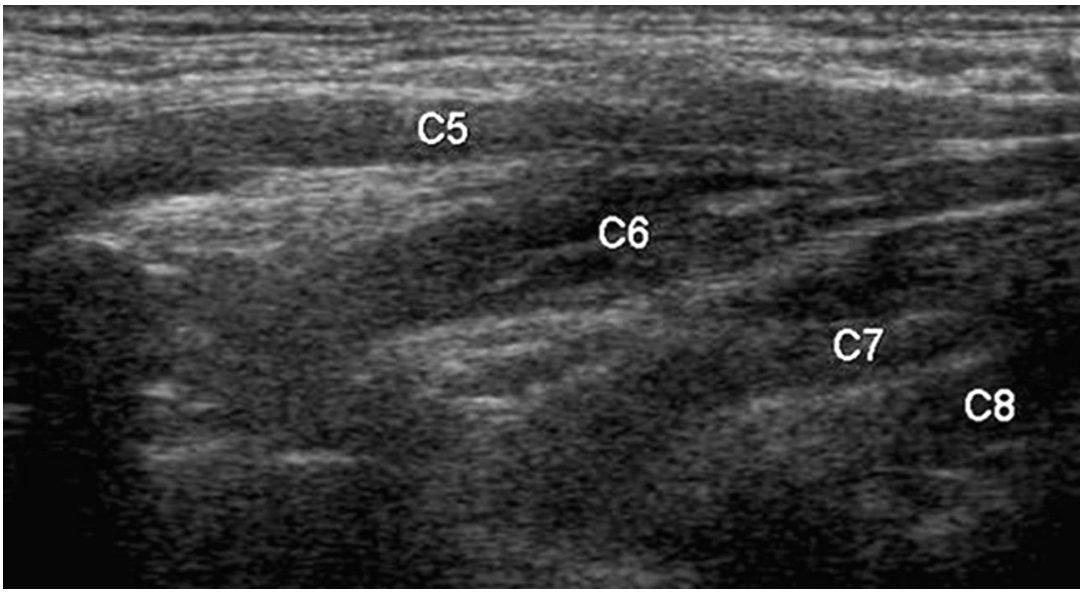

Figura 11. Imagem de US no plano longitudinal e identificação das raízes de C5 a C8 nos seus maiores eixos saindo dos forames intervertebrais

Figura 12. Foto ilustrativa mostrando o posicionamento do transdutor no plano transversal, na região lateral do pescoço para a identificação dos processos transversos

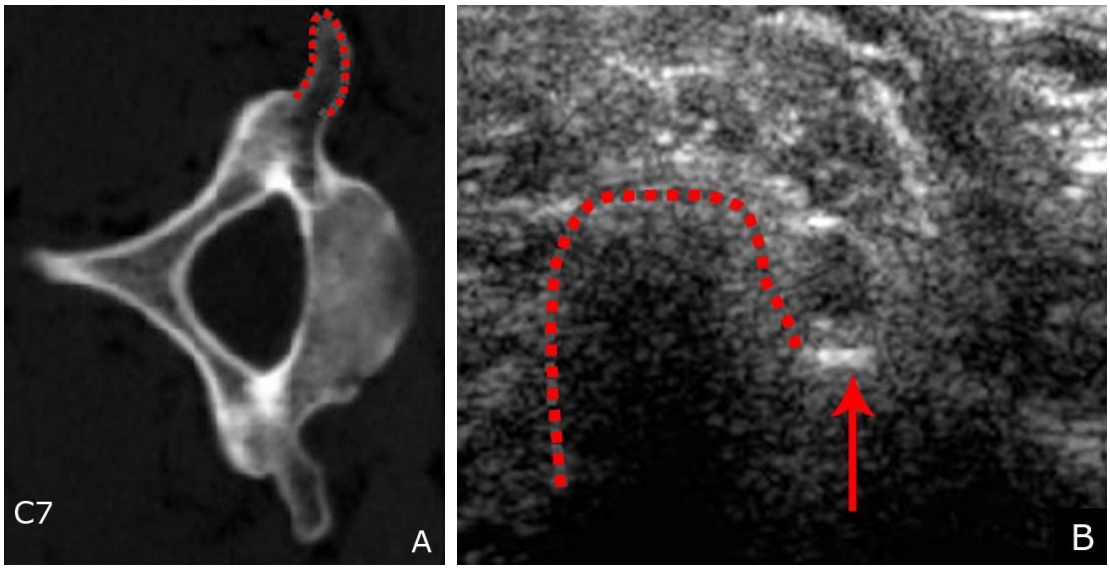

Figura 13. Exemplo da anatomia posterior do processo transverso de C7 e ausência do tubérculo anterior; **A**- imagem de TC no plano transversal com a imagem rodada a 90° à direita evidenciando o tubérculo posterior (pontilhado em vermelho) da vértebra cervical; **B-** imagem de US mostrando o tubérculo posterior e a saída da raiz de C7 (seta)

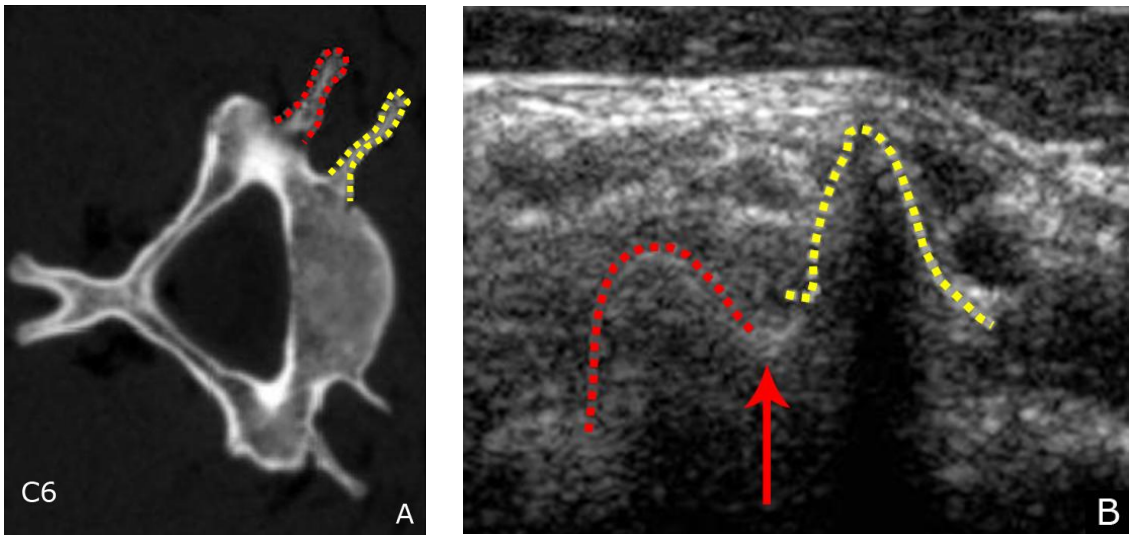

Figura 14. Exemplo da anatomia dos tubérculos anterior e posterior do processo transverso de C6. **A**- imagem de TC no plano transversal com a imagem rodada a 90° à direita mostrando a distância entre os tubérculos anterior (pontilhado em amarelo) e posterior (pontilhado em vermelho) da vértebra cervical; **B-** imagem de US salientando o tubérculo anterior e posterior e saída da raiz de C6 (seta)

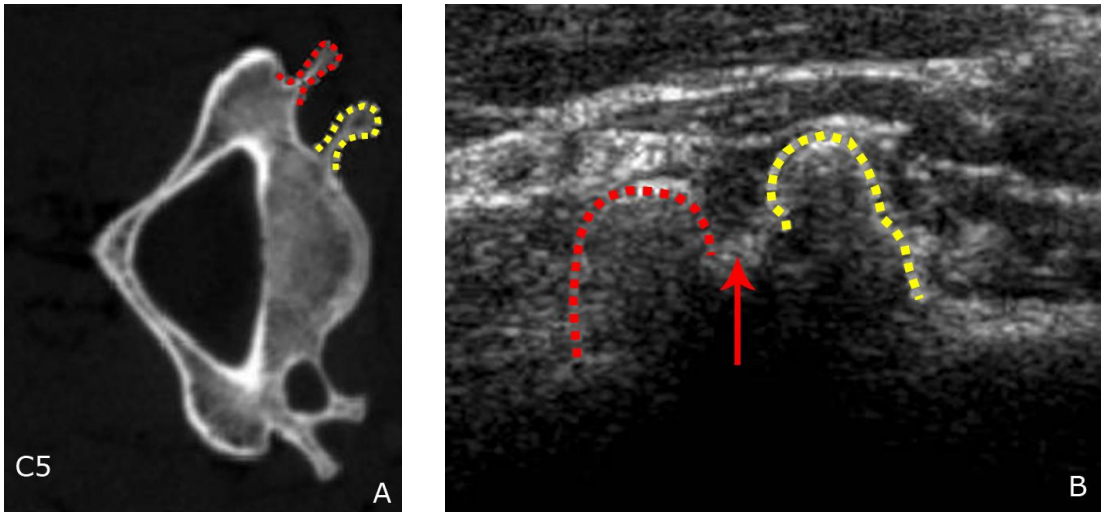

Figura 15. Exemplo da anatomia dos tubérculos anterior e posterior do processo transverso de C5. (A): imagem de TC no plano transversal com a imagem rodada a 90° à direita, mostrando a distância entre os tubérculos anterior (pontilhado em amarelo) e posterior (pontilhado em vermelho) da vértebra cervical; (B): imagem de US indicando o tubérculo anterior e posterior e saída da raiz de C5 (flecha)

A raiz de C8, mais profunda, apresenta trajeto sobre a 1ª costela torácica, tendo como referência anatômica, a artéria subclávia, que passa superiormente à 1ª costela (Figuras 16). Nesta topografia, a raiz de C8 se situa superiormente à costela (Figuras 17 e 18).

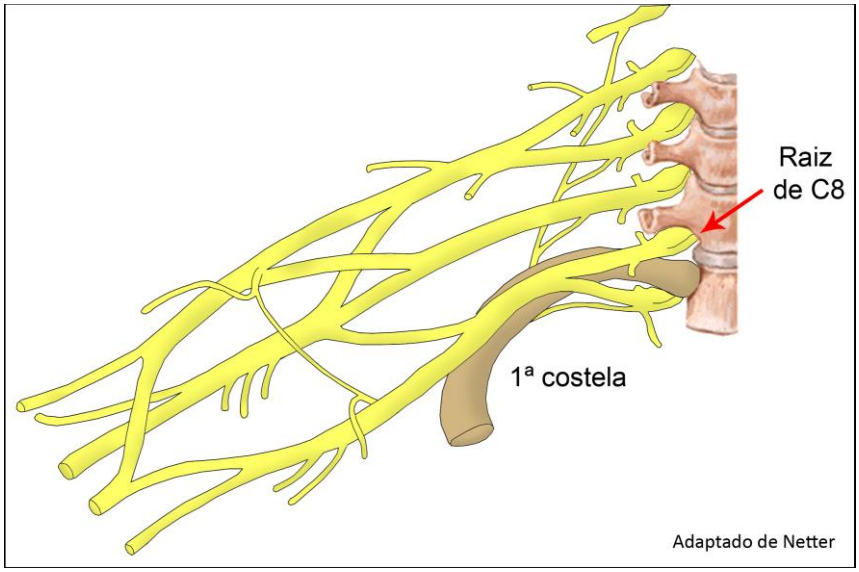

Figura 16. Ilustração mostrando as saídas das raízes cervicais e a relação da raiz de C8, superior à primeira costela

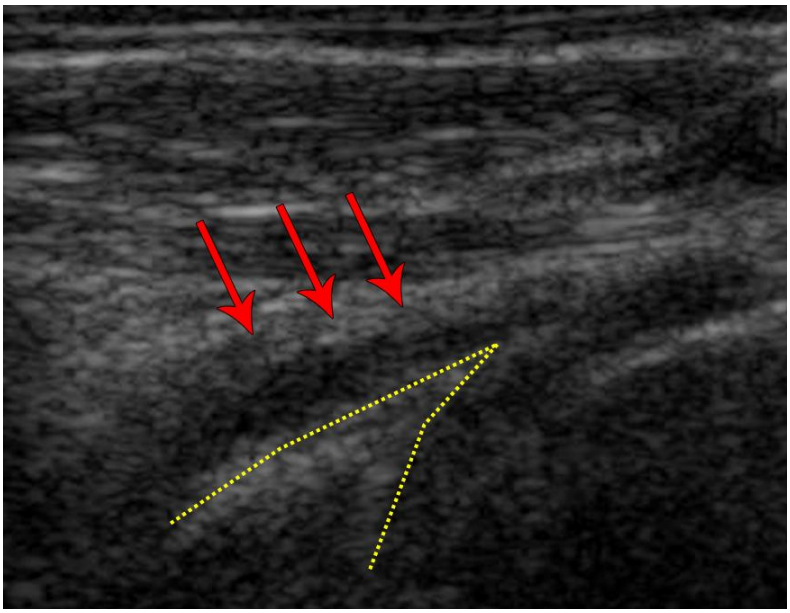

Figura 17. Imagem de US com o transdutor no plano longitudinal, evidenciando a identificação da primeira costela cervical (pontilhado em amarelo) e a saída da raiz de C8 na sua borda superior (seta)

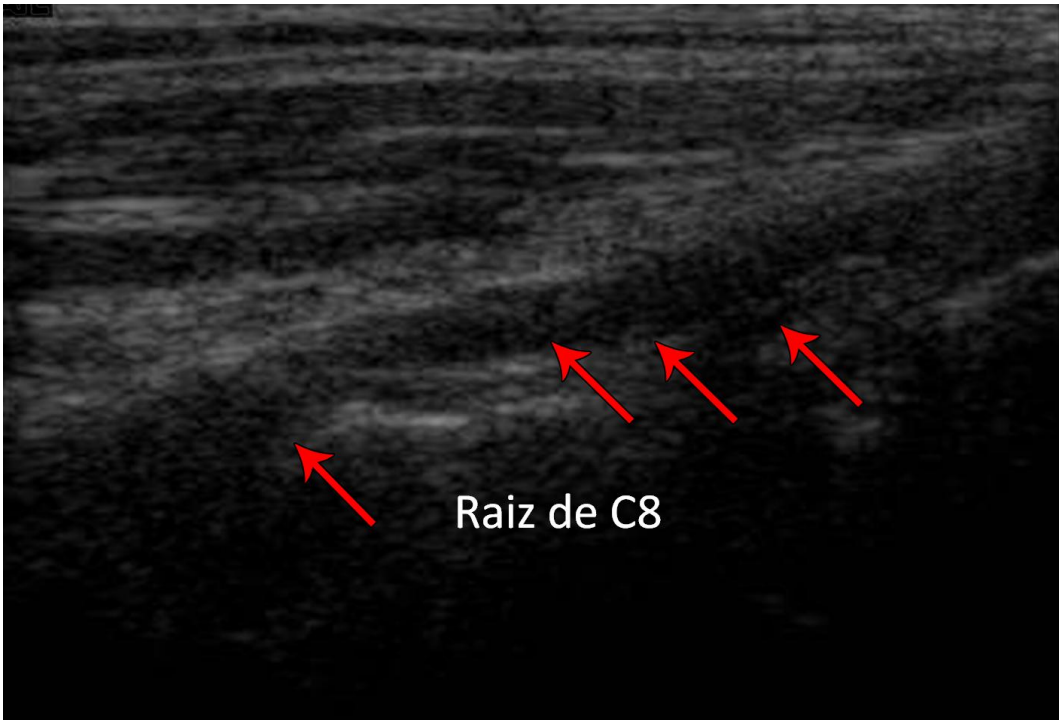

Figura 18. imagem de US com o transdutor no plano longitudinal e identificação da raiz de C8 (setas)

Espaço interescaleno: Para localizar o espaço interescaleno, a glândula tiroide é utilizada como referência anatômica e o transdutor é deslocado lateralmente para visualizar os ventres musculares dos escalenos anterior e médio. Para identificar os troncos superior, médio e inferior, localizamos a raiz de C7 desde a região paravertebral do pescoço até o espaço entre os músculos escaleno anterior e médio, onde formam os troncos do plexo, com o transdutor no plano longitudinal. Quando identificamos os músculos, mudamos o eixo do transdutor para o sentido transversal, perpendicular ao pescoço, e caracterizamos o tronco médio (Figura 19). Nesta mesma topografia, o tronco superior estará superior ao tronco médio e ao tronco inferior, na região inferior e posterior ao tronco médio (Figura 20). Para diferenciar os troncos com estruturas vasculares, utilizamos o mapeamento

com Doppler para identificar a artéria escapular dorsal, que é descrita passando entre os troncos médio e inferior no plano transversal. Outra forma de sistematizar a abordagem dos troncos foi identificar as raízes na emergência dos forames intervertebrais. Considerando que a raiz de C5 e C6 se junta para formar o tronco superior, observamos que o seguimento contínuo de uma raiz com o transdutor ao longo da região cervicotorácica permite identificar a formação do tronco superior, assim como a raiz de C7, que sozinha origina o tronco médio. Inferiormente, as raízes de C8 e T1 formam o tronco inferior (figuras 20 e 21).

Figura 19. Foto ilustrativa mostrando o posicionamento do transdutor no plano transversal, na região lateral e inferior do pescoço, na topografia do espaço interescaleno

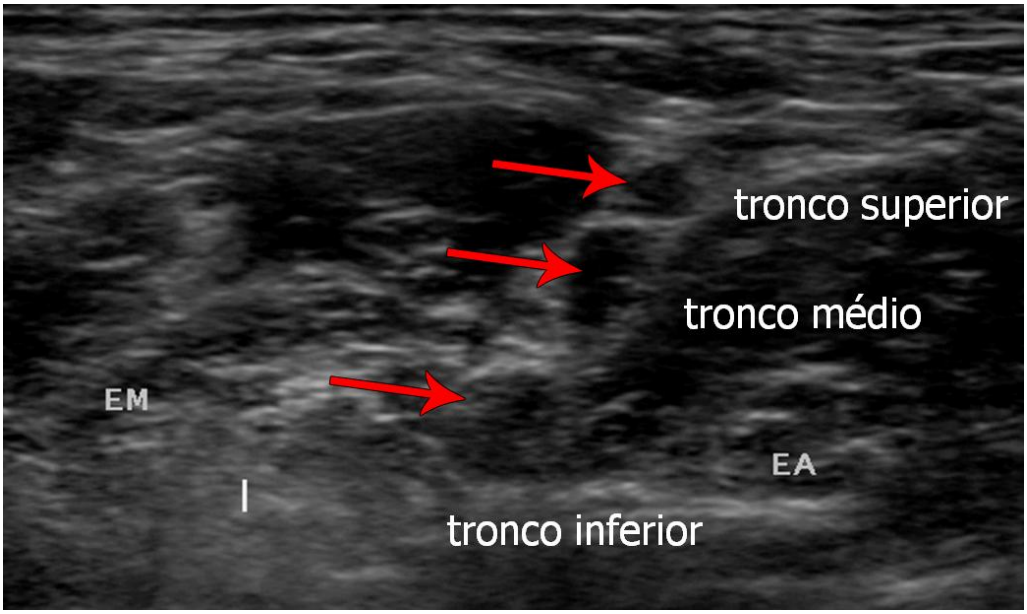

Figura 20. Imagem de US na topografia do espaço interescaleno no plano transversal evidenciando os troncos superior, médio e inferior (setas) entre os músculos escaleno anterior e posterior; EM: escaleno médio; EA: escaleno anterior

Figura 21. Espaço interescaleno: imagem de US no plano longitudinal evidenciando a raiz de C7 que se continua como tronco médio (setas), entre os músculos escaleno anterior e posterior no plano longitudinal

Espaço costoclavicular supraclavicular: Com o transdutor no sentido transversal ao eixo do ombro, identificam-se os troncos, na região supra-clavicular, no terço médio da clavícula como referência. As divisões dos troncos apresentam-se acima da artéria subclávia e depois se unem para formar as cordas (Figura 22).

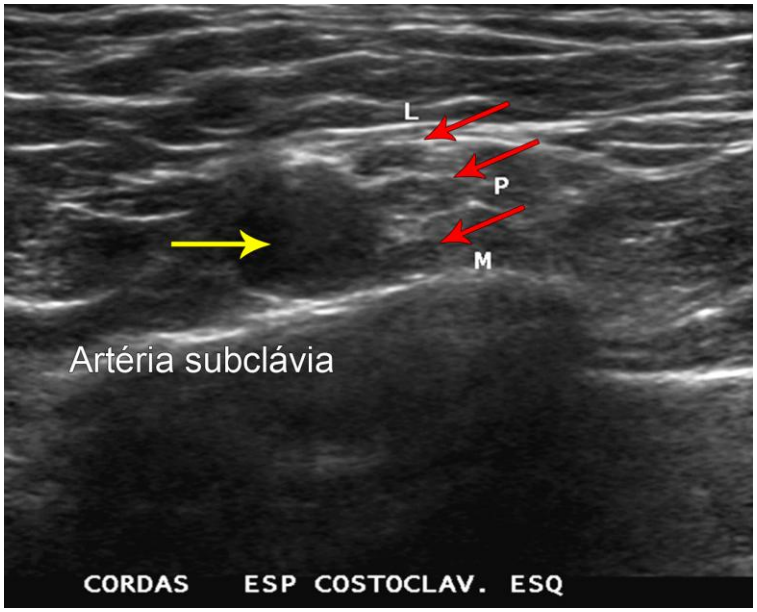

Figura 22. Espaço costoclavicular supraclavicular: imagem de US evidenciando a origem das cordas lateral (L), posterior (P) e medial (M) (setas vermelhas) do plexo braquial adjacente à artéria subclávia (seta amarela), no plano transversal

Espaço costoclavicular intraclavicular: Com o transdutor no sentido transversal, identifica-se a artéria subclávia, logo abaixo e lateral à clavícula no seu terço médio/distal (Figura 23). A corda lateral é a mais superficial e anterior à artéria subclávia. A corda posterior se localiza na porção superior da artéria e a corda medial na porção posterior à artéria subclávia (Figura 24).

Figura 23. Posicionamento do transdutor no plano transversal ao ombro, para identificar o espaço costoclavicular, abordagem infra-clavicular

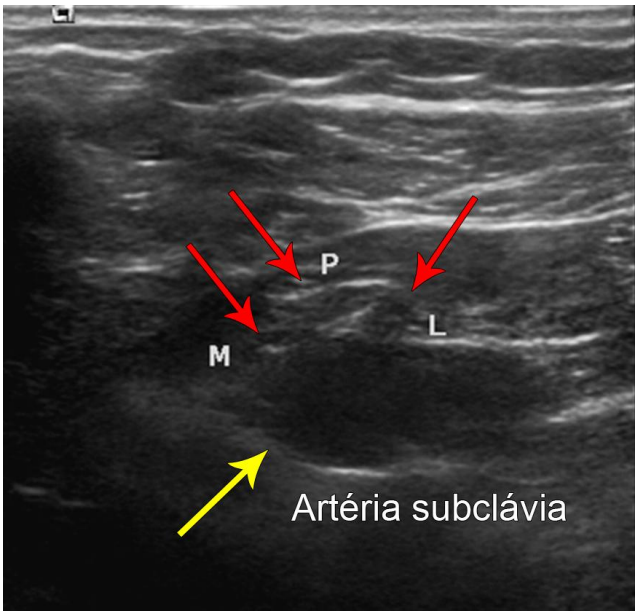

Figura 24. Espaço infraclavicular: imagem de US no plano transversal salientando as cordas medial (M), posterior (P) e lateral (L) (setas vermelhas) do plexo braquial adjacente à artéria subclávia (seta amarela)

Espaço retropeitoral menor: Com o transdutor no sentido longitudinal, paralelo ao eixo do corpo, identifica-se a artéria axilar, na altura do processo coracóide e no terço distal articular da clavícula. A corda lateral é a mais

superficial e anterior à artéria axilar. A corda posterior se localiza na porção superior da artéria e a corda medial na porção posterior à artéria subclávia (Figuras 25 a 27)

Figura 25. Foto ilustrativa mostrando o posicionamento do transdutor no espaço retropeitoral menor

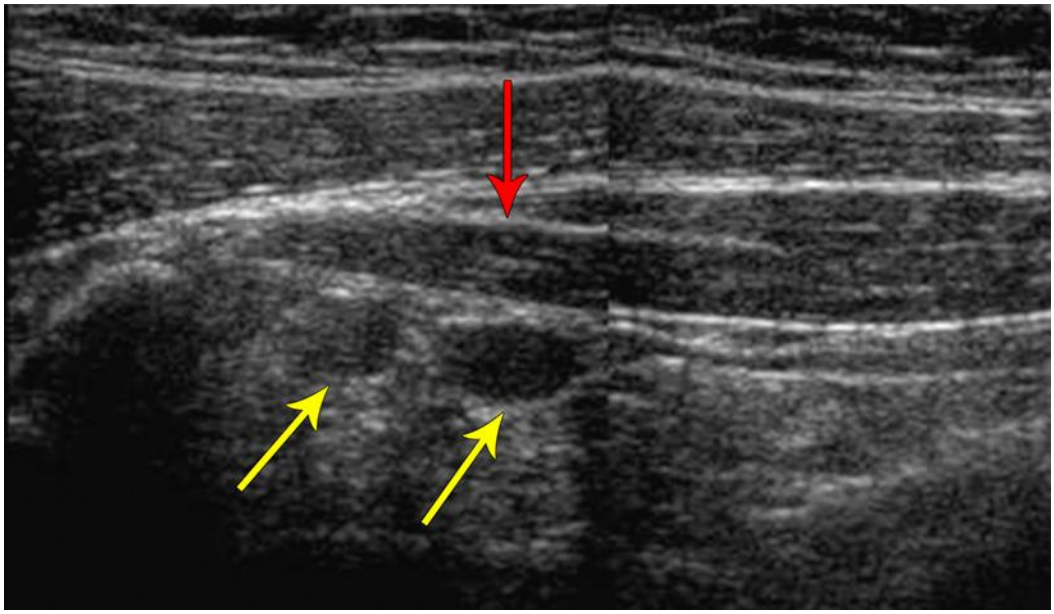

Figura 26. Espaço retropeitoral menor. Imagem de US evidenciando os vasos axilares posterior ao músculo (setas amarelas) e o músculo peitoral menor (seta vermelha)

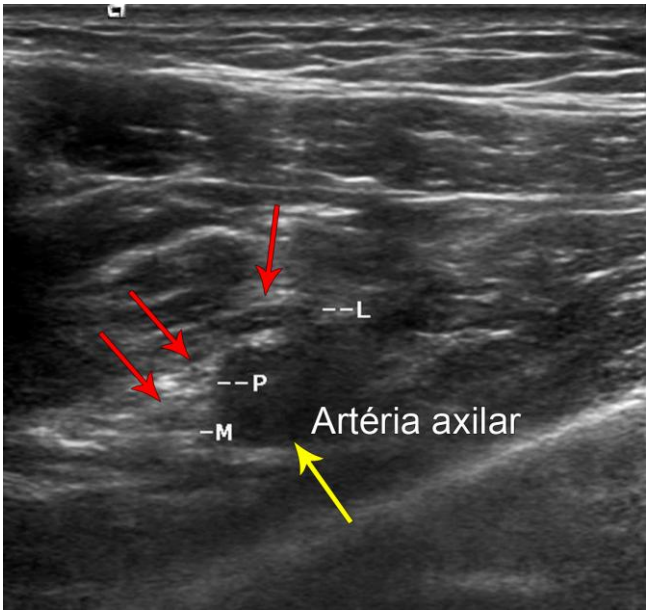

Figura 27. Espaço retropeitoral menor. Imagem de US no plano transversal, indicando as cordas lateral (L), posterior(P) e medial (M) (setas vermelhas) do plexo braquial, ao redor da artéria axilar (seta amarela)

4.3.2 Técnica de exame pela RM

Os voluntários foram posicionados em decúbito dorsal, com a bobina de superfície acoplada à região cervicotorácica.

Os exames de RM foram realizados na sequência FSE ponderadas em T1 nos seguintes planos: sagital da coluna cervical e do plexo braquial bilateral, desde o forame intervertebral até o início da escápula (cortes com 4 mm de espessura); coronal obliquado a 50 graus posterior ao eixo longitudinal da coluna cervical, ponderado em T2, adquirindo o plexo direito separado do esquerdo (cortes com 3 mm de espessura); e no plano coronal reto na sequência STIR, abrangendo a região cervicotorácica (cortes com de 3 mm de espessura) (figuras 28, 29, 31, 31, 32 e 33) . Na tabela 1, encontram-se os parâmetros técnicos utilizados nas sequências de exame.

.

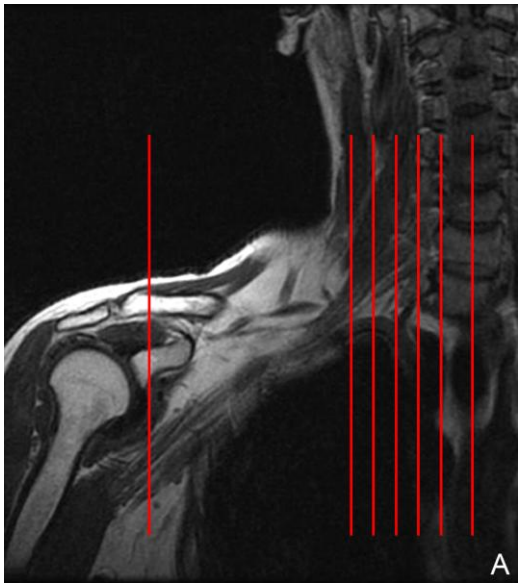

- corpos vertebrais até início da escápula
- um lado do plexo
- FOV: 22 cm
- 4 mm / 1,0

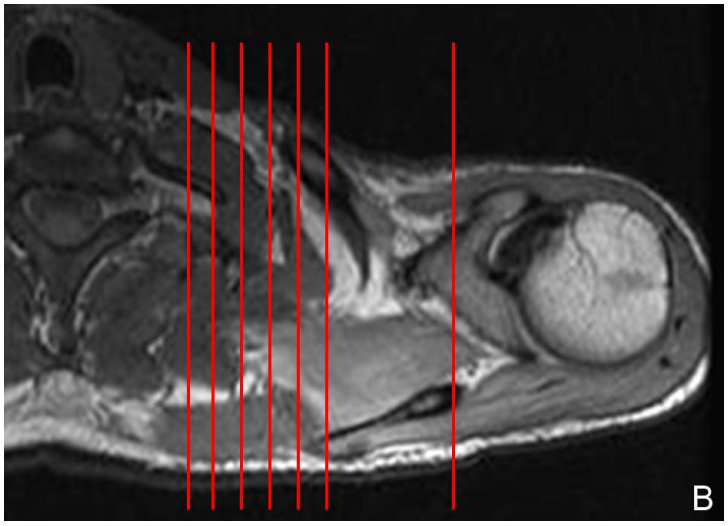

Figura 28. RM no plano coronal (a) e axial (b), ilustrando a aquisição das imagens do plano sagital

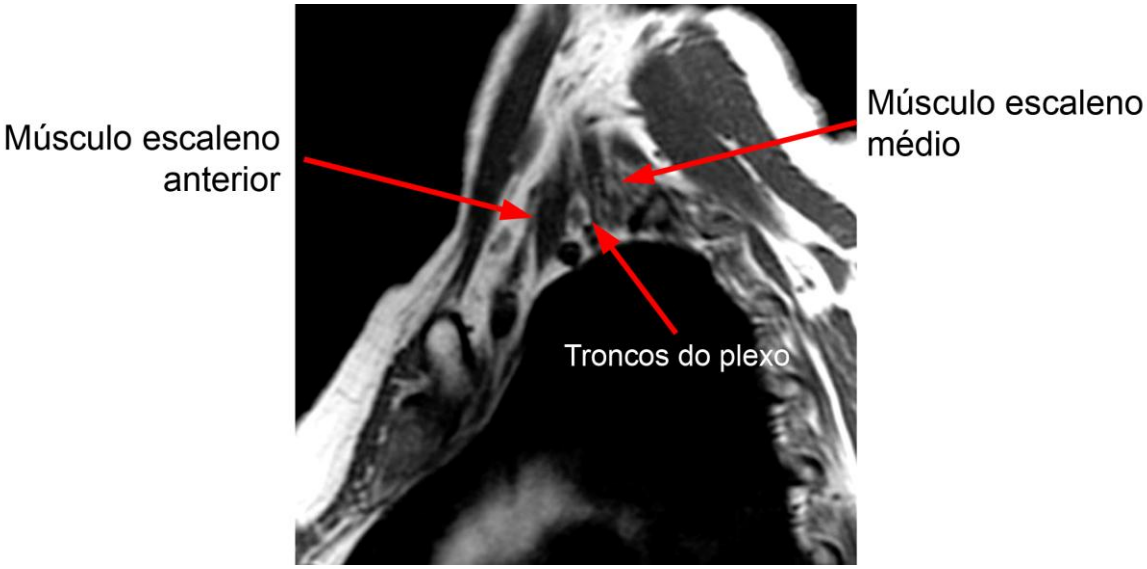

Figura 29. RM no plano sagital mostrando o espaço interescaleno

- corpo de C4 até forame de T2
- um lado do plexo
- FOV: 24 cm
- 3 mm / 0,5
- angular +/- 50º posterior ao eixo da coluna

Figura 30. Planejamento do plano coronal obliquado – RM com visão sagital. Cortes (linhas brancas) planejados a 50° posterior ao maior eixo da coluna cervical (seta vermelha)

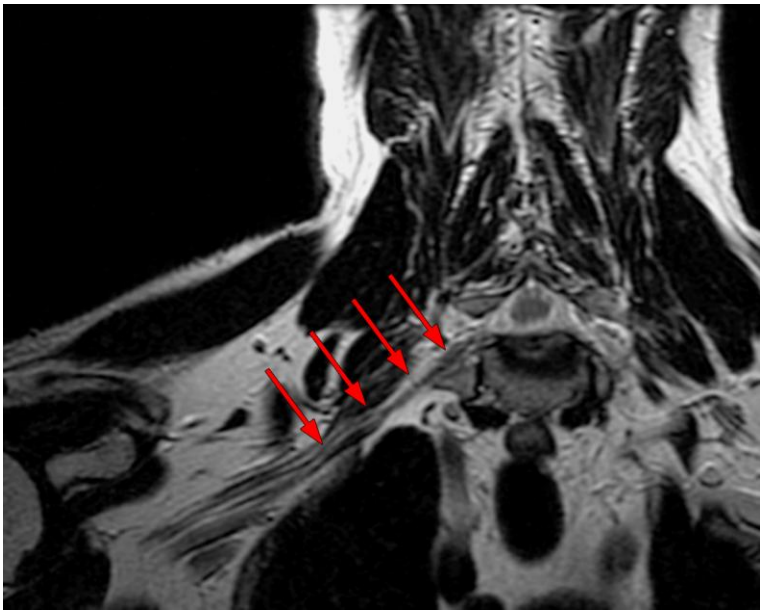

Figura 31. RM no plano coronal obliquado evidenciando a raiz de C8 desde o forame e no trajeto pela região interescaleno (setas vermelhas)

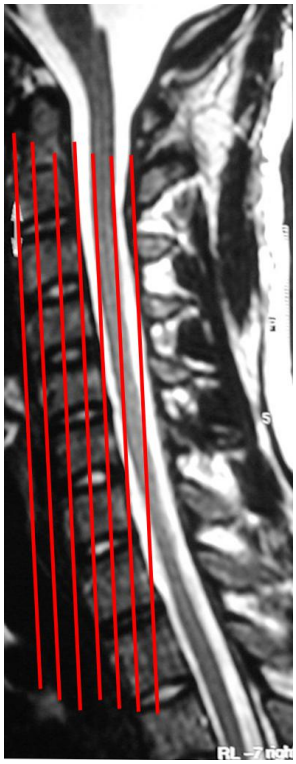

- FOV: 28
- 3 mm / 0,3
- comparativo: pegar os dois lados do plexo
- incluir desde o processo odontoide para contar as raízes

Figura 32. RM ilustrando cortes para o planejamento coronal reto (linhas vermelhas)

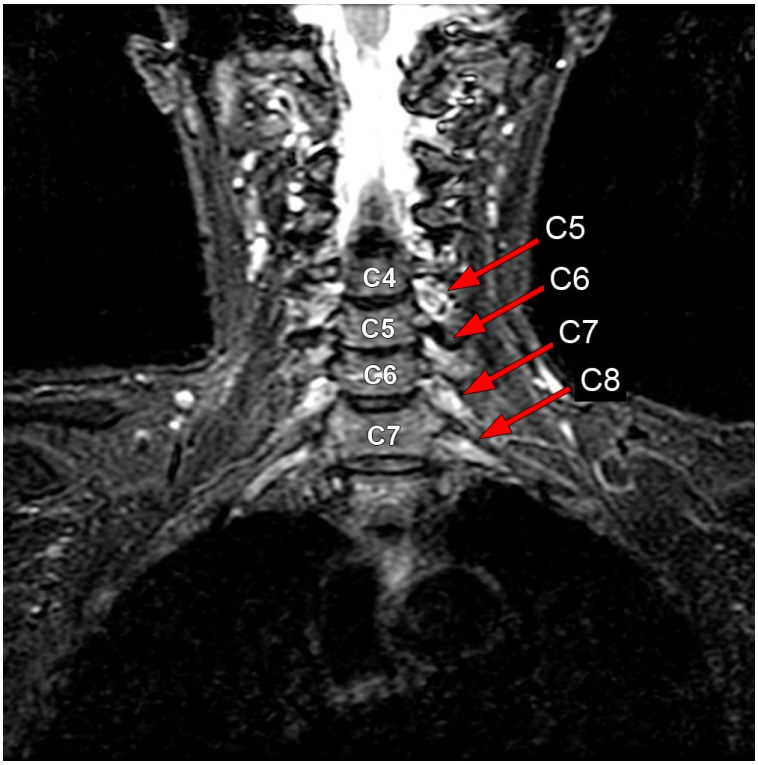

Figura 33. RM no plano coronal verdadeiro, ponderada em T2 com supressão de gordura evidenciando as raízes de C7 e C8 (setas vermelhas)

Tabela 1 – Parâmetros técnicos utilizados nas sequências de exame

Seqüência	**T1 Sagital**	**T2 Coronal**	**T2 STIR Coronal**
TR (ms)	416	3383	3283
TE (ms)	10	102	51
TI	-	-	135
FOV	22	24	28
Matriz	256	256	256
Reconstrução	512	512	512
Numero de cortes	24	24	24
Espessura (mm)	4	3	3
"gap"	1	0,5	0,5
Tempo de aquisição	02:30	04:47	06:08

4.4 Análise do exame de US e RM

O plexo braquial foi dividido em 40 segmentos para avaliar a frequência de visualização pela US e RM (Tabela 2). Para padronizar o local da identificação destes segmentos, os mesmos foram separados em: 1) foraminal (raízes nervosas), 2) espaço interescaleno (junção das raízes nervosas até a formação dos troncos); 3) espaço costoclavicular, correspondendo à região supra e infraclavicular pela US (divisões anterior e posterior, cordas); 4) espaço retropeitoral menor (cordas).

Tabela 2 – Quarenta segmentos do plexo braquial analisados

	Segmentos do plexo braquial	
1. raiz de C5 direita	17. divisão superior anterior direito	29. corda medial direita (ECC)
2. raiz de C5 esquerda	18. divisão superior anterior esquerdo	30. corda medial esquerda (ECC)
3. raiz de C6 direita	19. divisão superior posterior direito	31. corda lateral direita (ECC)
4. raiz de C6 esquerda	20. divisão superior posterior esquerdo	32. corda lateral esquerda (ECC)
5. raiz de C7 direita	21. divisão médio anterior direito	33. corda posterior direita (ECC)
6. raiz de C7 esquerda	22. divisão médio anterior esquerdo	34. corda posterior esquerda (ECC)
7. raiz de C8 direita	23. divisão médio posterior direito	35. corda medial direita (ERM)
8. raiz de C8 esquerda	24. divisão médio posterior esquerdo	36. corda medial esquerda (ERM)
9. raiz de T1 direita	25. divisão inferior anterior direito	37. corda lateral direita (ERM)
10. raiz de T1 esquerda	26. divisão inferior anterior esquerdo	38. corda lateral esquerda (ERM)
11. tronco superior direito	27. divisão inferior posterior direito	39. corda posterior direita (ERM)
12. tronco superior esquedo	28. divisão inferior posterior esquerdo	40.corda posterior esquerda (ERM)
13. tronco médio direito		
14. tronco médio esquerdo		
15. tronco inferior direita		
16. tronco inferior esquerdo		

As estruturas identificadas foram graduadas em três categorias: 0 (zero) para segmentos não caracterizados (impossibilidade de identificar ou individualizar o segmento), 1 (um) para segmentos de identificação parcial ou com indefinição da imagem (identificação do segmento na topografia de avaliação, porém sem nitidez completa quanto à origem, margem ou trajeto) e 2 (dois) para os segmentos bem visualizados (identificação e individualização do segmento quanto à origem, margem e trajeto) (Tabela 4).

A interpretação das imagens de US foi realizada por dois examinadores com avaliação isolada e independente, o mesmo ocorrendo com a interpretação das imagens de RM, realizada por outros dois examinadores, também com avaliação isolada independente. Os examinadores de US e RM com experiência na área radiológica superior a 10 anos foram definidos como observadores 1 e os observadores com experiência inferior a 10 anos na área, como observadores 2.

Tabela 3 - Grau de visualização dos segmentos do plexo braquial

2	Bem visualizado
1	Parcialmente visualizado / com indefinição
0	Não identificado

As Figuras 34 a 37 ilustram o grau de visualização de alguns dos segmentos do plexo braquial, pela US e RM.

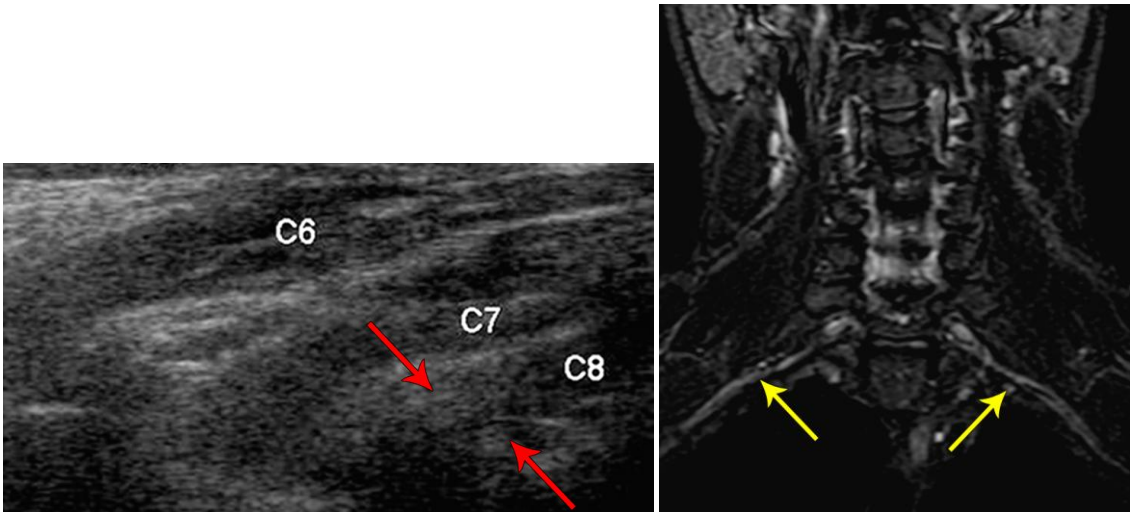

Figura 34. Imagem de US à esquerda ilustrando grau de visualização 1 para a raiz de C8 caracterizada pela indefinição de seu contorno na saída pelo forame intervertebral (seta vermelha). Imagem de RM à direita ilustrando grau de visualização 2 da raiz de C8 bilateral (setas amarelas)

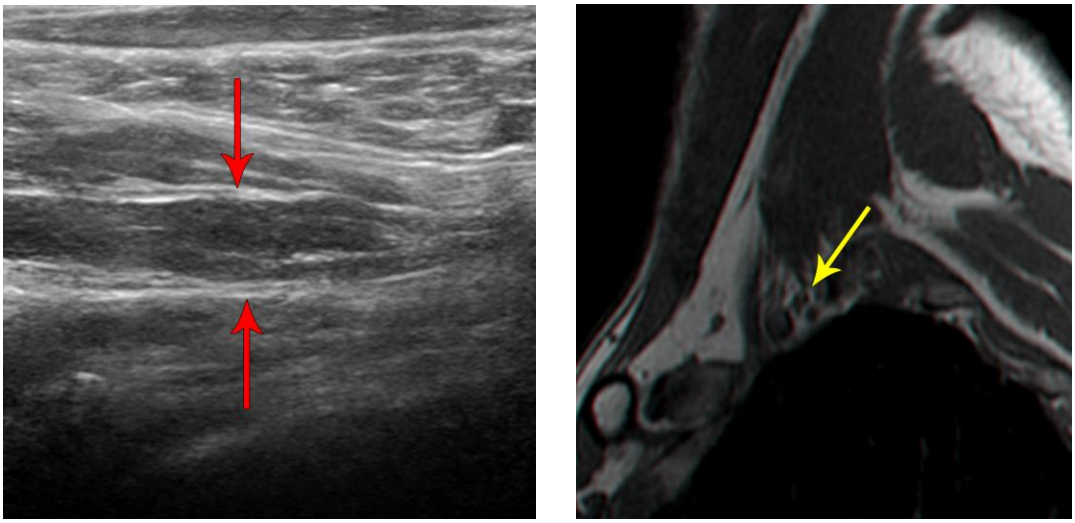

Figura 35. Imagem de US à esquerda no espaço interescaleno ilustrando grau de visualização 2 do tronco médio no seu maior eixo (seta vermelha). Imagem de RM à direita no plano sagital, ilustrando grau 2 de visualização do tronco médio (seta amarela)

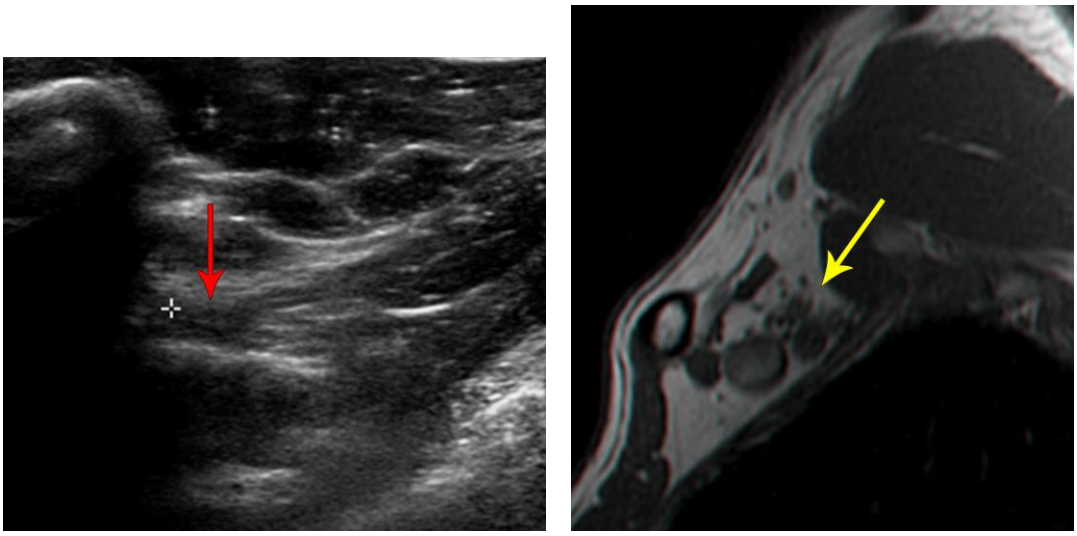

Figura 36. Imagem de US à esquerda no espaço costoclavicular ilustrando grau 0 de visualização das divisões do plexo braquial (seta vermelha) e imagem de RM à direita ilustrando grau 1 de visualização das divisões do plexo (seta amarela)

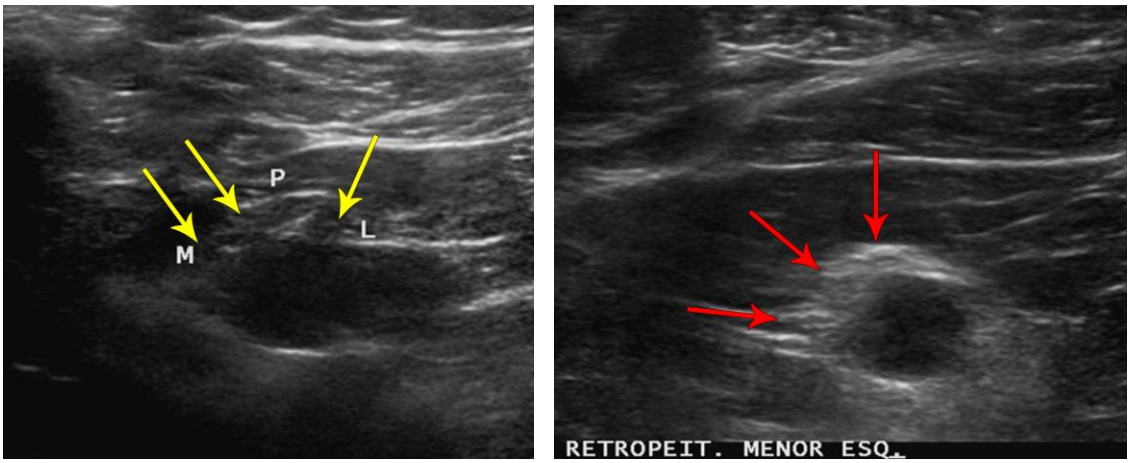

Figura 37. Imagem de US à esquerda no espaço retropeitoral menor, plano transversal, ilustrando grau 2 de visualização das cordas medial (M), posterior (P) e lateral (L) (setas amarelas) e imagem de US à direita ilustrando grau 1 de visualização das cordas medial (M), posterior (P) e lateral (L) (setas vermelhas)

4.5 Análise estatística

A avaliação da concordância interobservador foi realizada em cada método por imagem, US e RM, através do índice Kappa, útil para a categorização da variabilidade obtida pela interpretação de dois grupos de informações. O Quadro 1 apresenta os intervalos de categorização utilizados no índice Kappa.

Quadro 1 – Categorização da concordância interobservador pelo índice Kappa (*k*)

Kappa *(K)*	**Grau de concordância**
< 0	Sem concordância
0 – 0,20	Insignificante
0,21 – 0,40	Mediano
0,41 – 0,60	Moderado
0,61 – 0,80	Substancial
0,81 – 1,00	Quase perfeito

O teste de Kappa está sujeito a situações de inaplicabilidade, como na presença de categorias nulas. Nestes casos, considerou-se adicionalmente a avaliação da concordância isolada dos dados obtidos.

A análise de equivalência também foi realizada quanto à concordância entre os observadores mais experientes (observadores 1) de US e RM e menos experientes de US e da RM (observadores 2), também através do índice Kappa.

5 RESULTADOS

5.1 Frequência de visualização dos segmentos do plexo braquial pela US

Os segmentos proximais e de maior calibre do plexo braquial apresentaram melhor grau de visualização (grau 2) tanto para o observador 1 como para o observador 2 pelo método da US. A Tabela 4 mostra a distribuição percentual do grau de visualização sendo que as raízes de C7 e tronco médio bilateral obtiveram grau 2 em 90 a 100% dos casos avaliados por ambos os observadores, seguidas pelas raízes de C6 bilateral, que receberam grau 2 de visualização em 80 a 95% dos casos. A distribuição percentual de todos os segmentos do plexo braquial está descrita no item “Anexo 4”.

Tabela 4 - Distribuição percentual dos graus de visualização dos segmentos do plexo braquial pelos observadores 1 e 2 pela US

Segmento do plexo braquial	Observador 1 Grau 2	Observador 2 Grau 2
Raiz de C6 direita	95	80
Raiz de C6 esquerda	90	75
Raiz de C7 direita	100	95
Raiz de C7 esquerda	100	95
Tronco superior direito	80	60
Tronco superior esquerdo	80	80
Tronco médio direito	95	95
Tronco médio esquerdo	90	95

Em contrapartida, os segmentos que apresentaram menor grau de visualização (grau 0) foram as raízes de T1, divisões anterior e posterior do plexo braquial bilateral por ambos os observadores. A Tabela 5 mostra a distribuição percentual do grau 0 de visualização das divisões do plexo

braquial. As raízes de T1 obtiveram grau 0 em 100% dos casos segundo os observadores.

As divisões anterior e posterior dos troncos superior e inferior do plexo obtiveram grau 0 em 95 a 100% dos casos e grau 0 em 80 a 85% nas divisões anterior e posterior do tronco médio bilateral.

Tabela 5 - Distribuição percentual dos graus de visualização dos segmentos do plexo braquial pelos observadores 1 e 2 pela US

Segmento do plexo braquial	Observador 1 Grau 0	Observador 2 Grau 0
Raiz de T1 direita e esquerda	100	100
Divisão superior anterior direita	100	100
Divisão superior anterior esquerda	95	100
Divisão superior posterior direita	100	100
Divisão superior posterior esquerda	95	100
Divisão médio anterior direita	80	85
Divisão médio anterior esquerda	80	85
Divisão médio posterior direita	80	85
Divisão médio posterior esquerda	80	85
Divisão inferior anterior direita	95	100
Divisão inferior anterior esquerda	100	100
Divisão inferior posterior direita	95	100
Divisão inferior posterior esquerda	100	100

5.2 Frequência de visualização dos segmentos do plexo braquial pela RM

As raízes de C5, C6, C7, C8 e T1, troncos superior, médio e inferior (Tabela 6) e cordas medial, lateral e posterior bilateral do plexo braquial (Tabela 7) apresentaram grau 2 de visualização em mais de 80% dos casos por ambos os observadores.

As raízes de C6, C7, C8 e T1 e os troncos médio e inferior bilateral do plexo obtiveram grau de 2 visualização em 100% dos casos, seguidas pelos troncos superior e cordas medial, lateral e posterior bilateral, que obtiveram grau 2 em 85 a 100% dos casos.

Tabela 6 - Distribuição percentual dos graus de visualização dos segmentos do plexo braquial pelos observadores 1 e 2 pela RM

Segmento do plexo braquial	Observador 1 Grau 2	Observador 2 Grau 2
Raiz de C5 direita e esquerda	100	80
Raiz de C6 direita e esquerda	100	100
Raiz de C7 direita e esquerda	100	100
Raiz de C8 direita e esquerda	100	100
Raiz de T1 direita e esquerda	100	100
Tronco superior direito	85	100
Tronco superior esquerdo	85	95
Tronco médio direito	100	95
Tronco médio esquerdo	100	100
Tronco inferior direito e esquerdo	100	100

Tabela 7 - Distribuição percentual dos graus de visualização dos segmentos do plexo braquial pelos observadores 1 e 2 pela RM

Segmento do plexo braquial	Observador 1 Grau 2	Observador 2 Grau 2
Corda medial direita (ECC)	85	90
Corda medial esquerda (ECC)	85	95
Corda lateral direita (ECC)	100	95
Corda lateral esquerda (ECC)	100	90
Corda posterior direita (ECC)	85	100
Corda posterior esquerda (ECC)	85	95
Corda medial direita (ERM)	100	95
Corda medial esquerda (ERM)	95	95
Corda lateral direita (ERM)	100	95
Corda lateral esquerda (ERM)	100	95
Corda posterior direita (ERM)	100	95
Corda posterior esquerda (ERM)	95	95

No entanto, as divisões do plexo braquial apresentaram distribuição percentual heterogênea quanto ao grau de visualização pelos dois observadores (Tabela 8).

O observador 1 classificou como grau 2 de visualização em 65 a 95% nos segmentos das divisões anterior e posterior dos troncos superior e médio, enquanto que nas divisões anterior e posterior do tronco inferior, classificou como grau 2 de visualização em 100% dos casos. Em contrapartida, o observador 2 classificou as divisões anterior e posterior em grau 1 de visualização em 35 a 80% dos casos. Não houve, portanto, um padrão semelhante quanto aos graus de visualização destes segmentos entre os dois observadores.

Tabela 8- Distribuição percentual dos graus de visualização dos segmentos do plexo braquial pelos observadores 1 e 2 pela RM

Segmento do plexo braquial	**Observador 1**			**Observador 2**		
	Grau 0	Grau 1	Grau 2	Grau 0	Grau 1	Grau 2
Divisão superior anterior direito	10	25	65	10	45	45
Divisão superior posterior direito	10	10	80	25	60	15
Divisão superior anterior esquerdo	25	25	50	10	35	55
Divisão superior posterior esquerdo	10	10	80	20	65	15
Divisão médio anterior direito	10	10	80	20	75	5
Divisão médio posterior direito	5	5	90	20	65	15
Divisão médio anterior esquerdo	5	15	80	20	70	10
Divisão médio posterior esquerdo	0	5	95	10	70	20
Divisão inferior anterior direito	0	0	100	10	50	40
Divisão inferior posterior direito	0	0	100	25	70	5
Divisão inferior anterior esquerdo	0	0	100	15	35	50
Divisão inferior posterior esquerdo	0	0	100	20	80	0

5.3 Concordância interobservador (reprodutibilidade do método)

5.3.1 Concordância interobservador pela US

A concordância global dos 40 segmentos do plexo braquial estudados ocorreu em 80,2% dos casos entre os observadores 1 e 2 da US.

A concordância global para a não visualização dos segmentos das raízes de T1 e divisões ocorreu em 88,3% dos casos, revelando que os observadores foram também concordantes nas estruturas que tiveram menor grau de visualização do plexo braquial.

A Tabela 9 mostra que as raízes de C7 e T1, tronco médio e inferior direito, divisão superior anterior e posterior e divisão inferior anterior e posterior bilateral do plexo braquial obtiveram grau de concordância quase perfeito (Kappa superior a 0,81) ou não aplicável, todavia com alta concordância absoluta entre ambos os observadores. Dentro deste grupo, os segmentos que apresentaram alto grau de visualização foram as raízes de C7 bilateral e tronco médio direito. O tronco inferior não apresentou alto grau de visualização, e as raízes de C7 e divisões anterior e posterior dos troncos do plexo braquial apresentaram grau de visualização insatisfatória entre os observadores.

A Tabela 10 demostra que as raízes de C8 direita, tronco médio e inferior esquerdos obtiveram grau de concordância substancial (Kappa entre 0,61 e 0,80) entre ambos os observadores. Dentro deste grupo, apenas o tronco médio esquerdo apresentou grau 2 de visualização em mais de 90% dos

casos entre os observadores. A raiz de C8 apresentou grau 2 de visualização em menos da metade dos casos e o tronco inferior apresentou grau 2 de visualização na metade dos casos avaliados pelos observadores.

Tabela 9 - Grau de concordância quase perfeito (Kappa superior a 0,81) ou não aplicável com alta concordância absoluta

Variável	Índice Kappa (k)	Grau de Concordância	Concordância (%)
Raiz de C7 direita	NA	-	95%
Raiz de C7 esquerda	NA	-	95%
Raiz de T1 direita	NA	-	100%
Raiz de T1 esquerda	NA	-	100%
Tronco médio direito	1,000	Quase perfeito	100%
Tronco inferior direito	0,920	Quase perfeito	95%
Divisão superior anterior direito	NA	-	100%
Divisão superior posterior direito	NA	-	100%
Divisão superior anterior esquerdo	NA	-	95%
Divisão superior posterior esquerdo	NA	-	95%
Divisão inferior anterior direito	NA	-	95%
Divisão inferior posterior direito	NA	-	95%
Divisão inferior anterior esquerdo	NA	-	100%
Divisão inferior posterior esquerdo	NA	-	100%

Tabela 10 - Grau de concordância substancial (Kappa entre 0,61 e 0,80)

Variável	Índice Kappa (k)	Grau de Concordância	Concordância (%)
Raiz de C8 direita	0,735	Substancial	85%
Tronco médio esquerdo	0,643	Substancial	95%
Tronco inferior esquerdo	0,633	Substancial	80%

A Tabela 11 expõe que as raízes de C5, C6 e C8 esquerdas, tronco superior esquerdo, corda lateral bilateral, corda posterior bilateral e corda medial direita obtiveram grau de concordância moderado (Kappa entre 0,41 e 0,60) entre ambos os observadores. Neste grupo, apenas a raiz de C6 bilateral apresentou grau 2 de visualização superior a 70% dos casos entre os observadores.

Tabela 11 - Grau de concordância moderado (Kappa entre 0,41 e 0,60)

Variável	Índice Kappa (k)	Grau de Concordância	Concordância (%)
Raiz de C5 esquerda	0,455	Moderado	70%
Raiz de C6 esquerda	0,500	Moderado	85%
Raiz de C8 esquerda	0,531	Moderado	70%
Tronco superior esquerdo	0,559	Moderado	85%
Corda lateral direita (ECC)	0,451	Moderado	65%
Corda lateral esquerda (ECC)	0,462	Moderado	65%
Corda posterior direita (ECC)	0,470	Moderado	65%
Corda posterior esquerda (ECC)	0,483	Moderado	65%
Corda medial direita (ERM)	0,497	Moderado	75%

5.3.2 Concordância interobservador pela RM (Reprodutibilidade do método)

A concordância global dos 28 segmentos do plexo braquial estudados ocorreu em 98,9% dos casos avaliados entre os observadores 1 e 2 da RM. Contudo, a concordância global ocorreu em 72% dos casos considerando os

40 segmentos do plexo braquial, isto devido às divisões anterior e posterior dos troncos nas quais os observadores não foram concordantes.

A Tabela 12 mostra que todas as raízes cervicais (C5, C6, C7, C8 e T1), troncos (superior, médio e inferior) e cordas (medial, lateral e posterior) apresentaram alta concordância absoluta ou grau de concordância quase perfeito (Kappa superior a 0,81) entre os observadores.

Em contra partida, a tabela 13 mostra que não houve concordância entre os observadores no que diz respeito às divisões anterior e posterior dos troncos do plexo braquial, com grau de concordância insignificante (Kappa entre 0 a 0,20) ou não aplicável sem concordância (menor do que 50% de concordância) nos casos avaliados.

Tabela 12 - Grau de concordância quase perfeito (Kappa superior a 0,81) ou não aplicável com alta concordância absoluta

Variável	Índice Kappa (k)	Grau de Concordância	Concordância (%)
Raiz de C6 direita e esquerda	NA	-	100%
Raiz de C7 direita e esquerda	NA	-	100%
Raiz de C8 direita e esquerda	NA	-	100%
Raiz de T1 direita e esquerda	NA	-	100%
Tronco médio direito	NA	-	95%
Tronco médio esquerdo	NA	-	100%
Tronco inferior direito	NA	-	90%
Tronco inferior esquerdo	NA	-	100%
Corda lateral direita (ECC)	NA	-	95%
Corda lateral esquerda (ECC)	NA	-	90%
Corda posterior direita (ECC)	NA	-	75%
Corda medial esquerda (ERM)	1,000	Quase perfeito	100%
Corda lateral direita e esquerda (ERM)	NA	-	95%
Corda posterior direita (ERM)	NA	-	95%
Corda posterior esquerda (ERM)	1,000	Quase perfeito	100%

Tabela 13 - Grau de concordância insignificante (Kappa entre 0 a 0,20) ou não aplicável sem concordância

Variável	Índice Kappa (k)	Grau de Concordância	Concordância (%)
Divisão superior anterior direito	0,197	Insignificante	20%
Divisão superior posterior direito	0,057	Insignificante	35%
Divisão superior anterior esquerdo	0,224	Mediano	25%
Divisão superior posterior esquerdo	0,006	Insignificante	20%
Divisão médio anterior direito	0,017	Insignificante	15%
Divisão médio posterior direito	0,027	Insignificante	20%
Divisão médio anterior esquerdo	0,006	Insignificante	20%
Divisão médio posterior esquerdo	NA	-	25%
Divisão inferior anterior direito	NA	-	40%
Divisão inferior posterior direito	NA	-	5%
Divisão inferior anterior esquerdo	NA	-	50%
Divisão inferior posterior esquerdo	NA	-	0%

5.4 Equivalência de concordância interobservador dos segmentos do plexo braquial entre os observadores 1 de US e RM

As raízes cervicais de C6, C7 e o tronco médio bilateral apresentaram equivalência com concordância superior a 85% entre os dois observadores. Nos demais segmentos do plexo braquial, houve equivalência com concordância entre 65 a 80% na raiz de C5 direita, tronco superior bilateral, tronco inferior esquerdo, divisão superior anterior e posterior direita, e corda lateral esquerda (Tabela 14).

Nos outros segmentos do plexo braquial, não houve equivalência quanto à concordância de visualização entre os observadores, no sentido de menor visualização pelo observador do método de US. A análise percentual da concordância interobservador de todos os segmentos do plexo braquial é apresentada na tabela em “Anexo 8”.

Tabela 14 - Equivalência de concordância interobservador dos segmentos do plexo braquial entre os observadores 1 de US e RM

Variável	Índice Kappa (k)	Concordância (%)	Resultado
Raiz de C5 direita	Não aplicável	65%	Equivalentes
Raiz de C6 direita	Não aplicável	95%	Equivalentes
Raiz de C6 esquerda	Não aplicável	90%	Equivalentes
Raiz de C7 direita	Não aplicável	100%	Equivalentes
Raiz de C7 esquerda	Não aplicável	100%	Equivalentes
Tronco superior direito	Não aplicável	70%	Equivalentes
Tronco superior esquerdo	Não aplicável	70%	Equivalentes
Tronco médio direito	Não aplicável	95%	Equivalentes
Tronco médio esquerdo	Não aplicável	90%	Equivalentes
Tronco inferior esquerdo	Não aplicável	65%	Equivalentes
Divisão superior anterior direito	Não aplicável	65%	Equivalentes
Divisão superior posterior direito	Não aplicável	80%	Equivalentes
Corda lateral esquerda (ECC)	Não aplicável	60%	Equivalentes

5.5 Equivalência de concordância interobservador dos segmentos do plexo braquial entre os observadores 2 de US e RM

De forma semelhante aos observadores 1, a raiz de C7 e o tronco médio bilateral do plexo apresentaram equivalência com concordância superior a 85% entre os observadores 2 de US e RM. No entanto, apesar de haver equivalência, a concordância foi menor do que 85% para a raiz de C6 entre esses observadores (Tabela 15).

Nos demais segmentos do plexo braquial, não houve equivalência no grau de visualização entre os observadores, novamente no sentido de menor visualização pelo observador da US. A análise percentual da concordância interobservador de todos os segmentos do plexo braquial é apresentada na tabela em “Anexo 9”.

Tabela 15 - Equivalência interobservador dos segmentos do plexo braquial entre os observadores 2 de US e RM

Variável	Índice Kappa (k)	Concordância (%)	Resultado
Raiz de C6 direita	Não aplicável	80%	Equivalentes
Raiz de C6 esquerda	Não aplicável	75%	Equivalentes
Raiz de C7 direita	Não aplicável	95%	Equivalentes
Raiz de C7 esquerda	Não aplicável	95%	Equivalentes
Tronco superior direito	Não aplicável	60%	Equivalentes
Tronco superior esquerdo	Não aplicável	75%	Equivalentes
Tronco médio direito	Não aplicável	90%	Equivalentes
Tronco médio esquerdo	Não aplicável	95%	Equivalentes

6 DISCUSSÃO

6.1 Aspectos por imagem do plexo braquial

Método amplamente utilizado e consagrado, a RM é utilizada como opção de escolha na avaliação do plexo braquial. No entanto, há limitações relacionadas à configuração anatômica complexa dessa região, assim como interfaces muito discrepantes na natureza dos tecidos (presença de ar tanto no pulmão como entre a região cervical e supraclavicular). Degradações das imagens também resultam de artefatos provenientes de movimentações fisiológicas como a respiração e batimentos cardíacos, mesmo sendo minimizados por técnicas de supressão da pulsação vascular (Zhang et al., 2008). Por conta dessas limitações, diversos trabalhos descrevem técnicas e aquisições em 3D cada vez mais apuradas para reproduzir de forma nítida os segmentos do plexo ao longo da região cervicotorácica (Tagliafico et al., 2011, 2012; Chalian et al., 2011; Chabra et al., 2012; Mallouhi et al., 2012).

Alternativas de evolução tecnológica têm sido exploradas dentro deste propósito de modo a incrementar o uso da RM em situações limitadoras como o plexo braquial. Neste sentido, podemos destacar algumas técnicas inovadoras recentemente incorporadas à prática, ou ainda em estudo, que podem representar potenciais perspectivas positivas. Um exemplo é a técnica IDEAL ("*interactive decomposition of water and fat*") ponderada em T2, que é baseada na decomposição do sinal de prótons da gordura e água de acordo com a diferença na radiofrequência ou técnica "*chemical shift*" para isolar estes

dois componentes em duas imagens separadas. Adicionando ou subtraindo essas duas imagens em fase e oposição de fase, imagens seletivas de água e gordura são geradas. Desta forma, ao invés de ser uma técnica puramente de supressão de gordura, a técnica consiste na separação de água com a gordura. Permite uma supressão uniforme da gordura em uma única aquisição das imagens, desta forma, simplificando, assim, o protocolo de RM. Outra técnica como a CUBE ou SPACE utilizadas nas sequências FSE ou TSE, é baseada na modulação dos "*flip angles*", possibilitando obter imagens isotrópicas com alta qualidade e resolução espacial em tempo relativamente curto de aquisição (Tagliafico et al., 2012).

Mais recentemente, estudos destacam a utilização da técnica de difusão que consiste em caracterizar a mobilidade da água em nível microscópio nos tecidos do corpo e reconstrução tridimensional, o que o torna mais vantajoso em relação às sequências convencionais, obtendo uma aquisição volumétrica e posterior visualização nos três planos, diminuindo o tempo total de estudo (Takahara et al., 2008; Tagliafico et al., 2011; Chalian et al., 2011; Chhabra et al., 2012; Tagliafico et al., 2012; Mallouhi et al., 2012).

Para reduzir o artefato de movimentação dos pacientes, técnica como a PROPELLER ("*periodically rotated overlapping parallel lines with enhanced reconstruction*") ou TURBOPROP em aparelhos de alto campo magnético (3,0 T) pode minimizar e corrigir estes artefatos de movimentos.

Alternativamente à evolução técnica da RM, outros métodos também podem contribuir significativamente na obtenção de melhores resultados de visualização para estruturas de maior dificuldade anatômica. A US, em mãos

experientes, apresenta vantagens por ser de fácil acesso e de custo menor, além de avaliar de forma dinâmica, fornecer maior conforto e tempo de avaliação mais curta ao paciente quando comparada à RM (Sheppard et al., 1998**)**. Para a avaliação específica das raízes cervicais que originam o plexo braquial, o método permite seguir de forma contínua a estrutura de forma individual ao longo da região lateral do pescoço até chegar no espaço interescaleno, onde há a união das raízes para formar os troncos do plexo. No entanto, a identificação das divisões dos troncos em anterior e posterior ainda se torna menos confiável/evidente pela US à custa da complexidade nas ramificações destes segmentos (Sheppard et al., 1998**)**.

Portanto, apesar de a US trazer vantagens já mencionadas, o método ainda não permite uma adequada identificação das estruturas nervosas que estejam relacionadas ao arcabouço ósseo como os ramos ventrais das raízes pré-ganglionares no canal vertebral, ou seja, antes da saída pelos forames intervertebrais da coluna cervical, assim como das estruturas mais profundas em conjunto com o biótipo da pessoa avaliada. Nestes casos, a RM possibilita uma melhor visualização pelas aquisições multiplanares (Martinoli et al., 2002; Haber et al., 2006; Sheppard et al., 1998).

6.2 Frequência de visualização dos segmentos do plexo braquial

6.2.1 Frequência de visualização pela ultrassonografia

De acordo com a análise dos resultados quanto ao grau de visualização dos segmentos do plexo braquial, foi possível identificar três diferentes grupos de estruturas nervosas: um grupo de segmentos bem visibilizado, caracterizado pela alta frequência de visualização grau 2, um grupo de segmentos com visualização intermediária, com distribuição dos resultados pelos três graus estabelecidos e um terceiro grupo constituído por segmentos de visualização insatisfatória caracterizado pela frequência da visualização grau 0.

O primeiro grupo (segmentos bem visualizados) foi constituído pelas raízes cervicais e troncos do plexo braquial. Destacam-se as raízes de C6, C7 e tronco superior e médio que tiveram grau 2 de visualização na maioria da amostra. Estudo de Haber e colaboradores demonstrou visualização das raízes de C5 a C7 em todos os pacientes de seu estudo (Haber et al, 2006), assim como no trabalho mais recente de Chen e colaboradores no qual as raízes cervicais de C5 a C7 foram visualizados em todos os voluntários (Chen et al, 2011).

Dentro do grupo das raízes cervicais, C8 e T1 apresentaram grau de visualização intermediária e insatisfatória, respectivamente, na maioria dos casos entre os observadores. Estes achados também são compatíveis com a literatura quanto à dificuldade em visualizar de forma nítida a saída destas raízes (Martinoli et al., 2002; Haber et al., 2006; Sheppard et al., 1998).

Sheppard (1998), um dos primeiros autores a publicar trabalho relacionado à utilização da US para avaliar o plexo braquial, relatou que o método era limitado em identificar as raízes de C8 e T1, assim como Demondion e colaboradores (2003) que conseguiram identificar a raiz de C8 e T1 em apenas 58,5% dos casos estudados.

O segundo grupo (visualização intermediária) foi constituído pelas cordas medial, lateral e posterior do plexo. Nestes segmentos, a maior experiência de um dos observadores pode ter contribuído quanto à variação do grau de visualização.

O terceiro grupo (visualização insatisfatória) foi formado pelas divisões anterior e posterior dos troncos, que podem apresentar variações anatômicas e contribuir para não individualizar essas ramificações, além da própria complexidade inerente à rede anatômica formada (Leffert, 1985). Não há ainda na literatura estudo específico dirigido para avaliar o grau de visualização das divisões. O nosso estudo evidencia que a visualização desses segmentos é insatisfatória tanto na US como na RM.

Observamos, portanto, que a adequada visualização dos segmentos apresentou correlação com a topografia superficial e o calibre das estruturas nervosas, sendo que as raízes de C6 e C7 e consequentemente o tronco médio foram identificados com maior nitidez do que as divisões anterior e posterior originárias dos troncos. E, para as cordas do plexo, o biotipo, a proximidade com estruturas vasculares e localização do espaço costoclavicular e mais profunda do espaço retropeitoral menor podem ter contribuído para

aumentar a limitação técnica quanto à visualização adequada desses segmentos do plexo.

6.2.2 Frequência de visualização pela RM

Para a RM, a análise dos resultados quanto ao grau de visualização dos segmentos do plexo braquial pode ser dividida em 2 grupos: o primeiro grupo compreendendo segmentos das estruturas nervosas bem visualizadas e o segundo grupo das estruturas com visualização intermediária e insatisfatória.

No primeiro grupo (bem visualizados), ambos os observadores apresentaram grau 2 de visualização nos segmentos proximais do plexo braquial que compreenderam a saída das raízes nervosas de seus forames intervertebrais (C5 a T1), os troncos e as cordas do plexo braquial.

O segundo grupo (visualização intermediária e insatisfatória) foi constituído pelo segmento das divisões anterior e posterior do plexo, onde os observadores apresentaram uma maior variação quanto à classificação do grau de visualização, sendo que o observador 2, menos experiente, considerou as divisões anterior e posterior entre grau 1 e 2 de visualização (cerca de 40% para cada grau) e diferentemente do observador 1, classificou como grau 0 (insatisfatória), cerca de 20% da amostra. Do mesmo modo que os observadores da US, a variação anatômica ou a complexidade inerente à própria anatomia destas divisões podem estar relacionadas ao grau insatisfatório de visualização.

6.3 Reprodutibilidade dos métodos

O conceito de concordância interobservador é importante para estabelecer os parâmetros aceitáveis da variabilidade interpretativa. O alto nível de concordância é um indicador do grau de reprodutibilidade de um método diagnóstico, o que fundamenta sua credibilidade.

No atual estudo, a concordância interobservador global pelo método de US foi maior que 88% na maioria dos segmentos estudados. Tiveram concordância inferior a 88%, as raízes de C5, as divisões médio anterior e posterior direitos e as cordas medial, lateral e posterior do plexo. Como já descrito por outros autores, a experiência do ultrassonografista preponderou na diferenciação quanto ao grau de concordância, reforçando a importância de um treinamento prévio na detecção das estruturas do plexo, além do conhecimento da anatomia e de suas variantes (Martinoli et al., 2002; Haber et al., 2003).

Analisando o conjunto destes resultados é interessante observar que a concordância entre os observadores de US foi semelhante tanto em relação às estruturas bem visualizadas, representadas pelo segmento das raízes de C6 e C7, tronco médio e inferior, quanto às estruturas com visualização insatisfatória, representadas pelas divisões anterior e posterior dos troncos. Isto comprova que o método é concordante tanto nos casos de boa visualização como nos casos de visualização parcial ou insatisfatória de estruturas mais profundas entre os observadores.

Já no estudo pela RM, a grande maioria dos segmentos visualizados apresentou concordância interobervador superior a 98%, comprovando a alta

acurácia do método quanto à visualização das estruturas nervosas estudadas. No entanto, particularmente as divisões do plexo apresentaram grau de concordância baixa ou insignificante pelo índice de Kappa entre os observadores, evidenciando a dificuldade na identificação destas estruturas mesmo por este método de imagem.

A avaliação da concordância interobservador por mais de um método, como realizamos através da concordância isolada dos dados descritos e aplicação do teste de Kappa, se justifica para a detecção de distorções isoladas da análise dos resultados, geradas por situações de inaplicabilidade do método estatístico, o que já era previsto pelo conhecimento da metodologia de cálculo utilizada. Para ilustrar esse aspecto, o teste de Kappa não foi aplicável em alguns segmentos como exemplos: pela US, nas raízes de C7 e T1, divisões superior anterior e posterior, divisões inferior anterior e posterior do plexo, e pela RM, nas raízes de C6 a T1, troncos médio e inferior, cordas lateral e posterior direita. Isso ocorreu devido à presença de categorias nulas (categorias de visualização não observadas em nenhum caso que geraram valores nulos na tabela), o que não permitiu a aplicação do teste. Todos esses segmentos tiveram alta porcentagem de concordância (de 90 a 100%), e os valores nulos foram gerados justamente pela regularidade que todos os casos apresentaram, na mesma frequência de visualização, o que traduz excelente reprodutibilidade do método.

6.4 Comparação entre a ultrassonografia e a ressonância magnética

Os resultados obtidos da comparação entre os observadores mais experientes de US e RM mostraram excelente equivalência na visualização das raízes de C6, C7, e tronco médio do plexo braquial. Nas demais raízes cervicais (C5, C8 e T1) e segmentos do plexo, excetuando-se a corda lateral, não houve equivalência com alto grau de concordância na visualização entre os observadores, sempre no sentido de menor visualização pelo observador do US.

Os resultados entre os observadores menos experientes apresentaram equivalência semelhante aos observadores mais experientes quanto às raízes de C7 e tronco médio, todavia a porcentagem de equivalência global foi menor.

Nossos resultados reforçam também que apesar de ambos os métodos serem comparáveis em sensibilidade na visualização de alguns segmentos do plexo, a RM é superior no sentido de visualizar a maior parte das estruturas que compõem o plexo braquial.

6.5 Análise crítica

Uma das principais características deste trabalho é a de ser um dos primeiros estudos a comparar a US e a RM na visualização da anatomia do plexo braquial de forma segmentada.

O nosso intuito não foi avaliar o grau de eficácia quanto à detecção de lesões do plexo entre os métodos. A contribuição pretendida com esta análise

anatômica é dar o primeiro passo para fornecer substratos no planejamento de estudos futuros, envolvendo pacientes com alterações.

Nossa amostra foi concentrada em adultos com média de idade de 47,2 anos, o que não permite a extensão dos resultados para o restante da população como crianças e idosos.

Realizamos uma análise de equivalência interobservador dos segmentos do plexo braquial entre o observador mais experiente de US e o mais experiente de RM, pois o objetivo do estudo não foi avaliar a acurácia quanto à visualização do plexo braquial entre os observadores e sim a eficácia entre dois métodos de imagem distintos.

6.6 Considerações finais

Alguns aspectos devem ser considerados na abordagem de qualquer método diagnóstico: sua eficácia e as limitações que o acompanham. A RM, método de referência para o estudo do plexo braquial, envolve alto custo, um relativo longo tempo gasto para abordar todos os segmentos do plexo braquial e contraindicações ao método já conhecidas.

Como alternativa à RM, a US pode ser empregada em casos específicos nos quais o objetivo é avaliar o segmento proximal do plexo braquial. Pode ser útil para detectar comprometimentos ao longo de seu trajeto na região cervical em pacientes clinicamente limitados, sem condições de se submeter à RM e/ou quadro clínico com aspecto neurofisiológico inconclusivo (Haber et al., 2006), assim como possivelmente em neonatos com paralisia de plexo. O método de

US pode também ser útil como meio para guiar bloqueios anestésicos identificando as raízes e suas variantes anatômicas, prevenindo eventuais complicações por perfurações vasculares (Demondion et al, 2003).

A maior divulgação e o treinamento de radiologistas na utilização da modalidade ultrassonográfica para visualizar o plexo braquial permitirá que o método seja utilizado de forma rotineira, seguindo critérios que justifiquem seu uso como instrumento complementar ao clínico e/ou cirurgião que assistem aos pacientes com lesão no plexo braquial.

7 CONCLUSÃO

A análise dos resultados obtidos na visualização do plexo braquial através da US permitiu concluir que:

1a) A acurácia ultrassonográfica na visualização de segmentos do plexo braquial mostrou ser alta nos segmentos proximais que compreendem os ramos ventrais cervicais de C5, C6 e C7, assim como os troncos superior e médio na região lateral do pescoço. Nos demais segmentos, a US não se mostrou acurada.

1b) O exame de US demonstrou elevada reprodutibilidade (concordância interobservador) para visualização das raízes de C7 e tronco médio do plexo braquial.

2. O exame de US mostrou ter alta concordância com a RM nos ramos ventrais cervicais de C6, C7 e o tronco médio bilateral. Nos demais segmentos do plexo braquial, não houve equivalência com alta concordância na visualização entre os observadores, sempre no sentido de menor visualização pelo observador da US.

.

8 ANEXOS

Anexo 1. Documento informativo

HOSPITAL DAS CLÍNICAS DA FACULDADE DE MEDICINA DA UNIVERSIDADE DE SÃO PAULO-HCFMUSP

TERMO DE CONSENTIMENTO LIVRE E ESCLARECIDO

DADOS DE IDENTIFICAÇÃO DO SUJEITO DA PESQUISA OU RESPONSÁVEL LEGAL

1. NOME: .:..... .....

DOCUMENTO DE IDENTIDADE Nº : ..... SEXO : .M ☐ F ☐

DATA NASCIMENTO: ...../...../.....

ENDEREÇO ..... Nº ..... APTO: .....

BAIRRO: ..... CIDADE .....

CEP:..... TELEFONE: DDD (.....) .....

2. RESPONSÁVEL LEGAL .....

NATUREZA (grau de parentesco, tutor, curador etc.) .....

DOCUMENTO DE IDENTIDADE :.....SEXO: M ☐ F ☐

DATA NASCIMENTO.: ...../...../.....

ENDEREÇO: ..... Nº ..... APTO: .....

BAIRRO: ..... CIDADE: .....

CEP: ..... TELEFONE: DDD (.....).....

DADOS SOBRE A PESQUISA

1. TÍTULO DO PROTOCOLO DE PESQUISA **ESTUDO DA ANATOMIRA DO PLEXO BRAQUIAL ATRAVÉS DA ULTRA-SONOGRAFIA**

PESQUISADOR: **WANDA CHIYOKO IWAKAMI CALDANA**

CARGO/FUNÇÃO: **MÉDICA RADIOLOGISTA / MÉDICA PESQUISADORA**.

INSCRIÇÃO CONSELHO REGIONAL Nº **87.412**

UNIDADE DO HCFMUSP: **INSTITUTO DE RADIOLOGIA**

3. AVALIAÇÃO DO RISCO DA PESQUISA:

RISCO MÍNIMO X RISCO MÉDIO ☐

RISCO BAIXO ☐ RISCO MAIOR ☐

4. DURAÇÃO DA PESQUISA : **12 MESES**

As informações contidas no texto abaixo estão sendo fornecidas para sua participação voluntária neste estudo, que visa estudar o plexo braquial que corresponde a um conjunto de estruturas nervosas que percorre o pescoço e que dá movimento e sensibilidade aos braços, antebraços e mãos, através da ultra-sonografia e ressonância magnética. A ultra-sonografia é um exame de imagem simples em que o voluntário permanece deitado numa cama e o médico passa um gel com um aparelho que percorre todo o pescoço, sem dor ou desconforto. Depois, o voluntário fará o exame de ressonância magnética em que também fica deitado numa cama que se desloca para dentro de um túnel, permanecendo assim durante todo o exame. Não há qualquer perigo ou risco à saúde, pois não haverá a utilização de contraste ou qualquer outro tipo de medicamento. Este estudo permitirá avaliar o plexo braquial pela ultra-sonografia, comprovando que é um exame eficaz tanto como a ressonância magnética, além de ser mais confortável e rápido ao paciente.

Todo o voluntário que participar deste projeto de pesquisa terá acesso aos resultados sobre os exames realizados, onde o pesquisador estará sempre disponível para explicar quaisquer dúvidas a respeito dos exames de imagem, tanto ultra-sonografia como ressonância magnética. O principal pesquisador é a Dra. Wanda Chiyoko Iwakami Caldana, que pode ser encontrado na Av. Dr. Enéas de Carvalho Aguiar, 255 – 3º andar, Cerqueira César – São Paulo. O telefone para contato é 3069-7092.

Se você tiver alguma consideração ou dúvida sobre a ética da pesquisa, entre em contato com o Comitê de Ética em Pesquisa (CEP) – Rua Ovídio Pires de Campos, 225 – 5º andar – tel: 3069-6442 ramais 16, 17, 18 ou 20, FAX: 3069-6442 ramal 26 – E-mail: cappesq@hcnet.usp.br.

Caso o voluntário não queira continuar dentro do projeto, terá a liberdade para deixar de participar do estudo, sem qualquer prejuízo à continuidade de seu tratamento na instituição.

Este estudo garante sigilo absoluto em relação às informações relacionadas ao voluntário, como identificação, dados pessoas ou achados nos exames de imagem.

O voluntário terá acesso aos resultados de seus exames e fará os exames sem nenhum custo, incluindo exames e consultas. Também não haverá compensação financeira relacionada à sua participação. Se existir qualquer despesa adicional, ela será absorvida pelo orçamento da pesquisa.

Caso o voluntário tenha algum dano à saúde causado pelos procedimentos ou tratamentos propostos neste estudo (nexo causal comprovado), o participante tem direito a tratamento médico na Instituição, bem como às indenizações legalmente estabelecidas.

O pesquisador utilizará as informações colhidas somente para esta pesquisa.

Acredito ter sido suficientemente informado a respeito das informações que li ou que foram lidas para mim, descrevendo o estudo da anatomia do plexo braquial através da ultra-sonografia e ressonância magnética.

Eu discuti com a Dra. Wanda Chiyoko Iwakami Caldana sobre a minha decisão em participar nesse estudo. Ficaram claros para mim quais são os propósitos do estudo, os procedimentos a serem realizados, seus desconfortos e riscos, as garantias de confidencialidade e de esclarecimentos permanentes. Ficou claro também que minha participação é isenta de despesas e que tenho garantia do acesso a tratamento hospitalar quando necessário. Concordo voluntariamente em participar deste estudo e poderei retirar o meu consentimento a qualquer momento, antes ou durante o mesmo, sem penalidades ou prejuízo ou perda de qualquer benefício que eu possa ter adquirido, ou no meu atendimento neste Serviço.

Assinatura do paciente/representante legal Data ____/____/____

Assinatura da testemunha Data ____/____/____

para casos de pacientes menores de 18 anos, analfabetos, semi-analfabetos ou portadores de deficiência auditiva ou visual.

(Somente para o responsável do projeto)

Declaro que obtive de forma apropriada e voluntária o Consentimento Livre e Esclarecido deste paciente ou representante legal para a participação neste estudo.

Assinatura do responsável pelo estudo Data ____/____/____

Anexo 2. Tabela de identificação dos 20 voluntários estudados pela US e RM

Iniciais	Sexo	Idade	Peso (kg)	Altura (cm)
KT	M	56	75	170
ST	M	62	81	169
DO	M	35	80	179
IGM	F	49	65	155
EPC	F	35	76	175
GDZ	M	41	78	176
WM	M	49	80	180
JMOJ	M	40	80	177
EMN	M	35	74	172
FBS	M	37	71	165
ESG	F	59	59	158
MTI	F	68	59	157
RFN	M	36	78	175
RJSO	F	43	70	156
ERC	F	34	75	163
AM	M	40	80	180
ESN	F	63	64	160
STY	F	42	73	152
RMO	F	58	54	155
CT	F	33	67	158

Anexo 3. Critérios para os valores de Kappa

Critério	Resultado
<0,00	Ruim
0,00 a 0,20	Fraca
0,21 a 0,40	Sofrível
0,41 a 0,60	Regular
0,61 a 0,80	Boa
0,81 a 0,99	Ótima
1,00	Perfeita

Anexo 4. Tabela de distribuição percentual dos graus de visualização dos segmentos do plexo braquial pelos observadores 1 e 2 para o exame de ultrassonografia

Segmento do plexo braquial	Observador 1			Observador 2		
	Grau 0	Grau 1	Grau 2	Grau 0	Grau 1	Grau 2
Raiz de C5 direita	0	35	65	0	75	25
Raiz de C5 esquerda	5	45	50	5	55	40
Raiz de C6 direita	0	5	95	0	20	80
Raiz de C6 esquerda	0	10	90	0	25	75
Raiz de C7 direita	0	0	100	0	5	95
Raiz de C7 esquerda	0	0	100	0	5	95
Raiz de C8 direita	10	50	40	10	65	25
Raiz de C8 esquerda	15	45	40	25	45	30
Raiz de T1 direita	100	0	0	100	0	0
Raiz de T1 esquerda	100	0	0	100	0	0
Tronco superior direito	5	15	80	0	40	60
Tronco superior esquerdo	10	10	80	5	15	80
Tronco médio direito	0	5	95	0	5	95
Tronco médio esquerdo	0	10	90	0	5	95
Tronco inferior direito	20	30	50	25	25	50
Tronco inferior esquerdo	10	25	65	10	35	55
Divisão superior anterior direito	100	0	0	100	0	0
Divisão superior posterior direito	100	0	0	100	0	0
Divisão superior anterior esquerdo	95	5	0	100	0	0
Divisão superior posterior esquerdo	95	5	0	100	0	0
Divisão médio anterior direito	80	10	10	85	15	0
Divisão médio posterior direito	80	10	10	85	15	0
Divisão médio anterior esquerdo	80	15	5	85	10	5
Divisão médio posterior esquerdo	80	15	5	85	10	5
Divisão inferior anterior direito	95	5	0	100	0	0
Divisão inferior posterior direito	95	5	0	100	0	0
Divisão inferior anterior esquerdo	100	0	0	100	0	0
Divisão inferior posterior esquerdo	100	0	0	100	0	0
Corda medial direita (ECC)	55	10	35	70	15	15
Corda medial esquerda (ECC)	40	25	35	65	15	20
Corda lateral direita (ECC)	15	35	55	25	35	40
Corda lateral esquerda (ECC)	25	15	60	20	40	40
Corda posterior direita (ECC)	20	30	50	40	20	40
Corda posterior esquerda (ECC)	30	15	55	35	35	30
Corda medial direita (ERM)	60	25	15	75	15	10
Corda medial esquerda (ERM)	50	20	30	80	15	5
Corda lateral direita (ERM)	15	40	45	50	35	15
Corda lateral esquerda (ERM)	40	15	45	55	30	15
Corda posterior direita (ERM)	35	30	35	55	35	10
Corda posterior esquerda (ERM)	40	20	40	65	25	10

ECC: Espaço costo-clavicular; ERM: Espaço retropeitoral menor

Anexo 5 – Tabela de distribuição percentual dos graus de visualização dos segmentos do plexo braquial pelos observadores 1 e 2 para o exame de ressonância magnética

Segmento do plexo braquial	Observador 1			Observador 2		
	Grau 0	Grau 1	Grau 2	Grau 0	Grau 1	Grau 2
Raiz de C5 direita	0	0	100	0	20	80
Raiz de C5 esquerda	0	0	100	0	20	80
Raiz de C6 direita	0	0	100	0	0	100
Raiz de C6 esquerda	0	0	100	0	0	100
Raiz de C7 direita	0	0	100	0	0	100
Raiz de C7 esquerda	0	0	100	0	0	100
Raiz de C8 direita	0	0	100	0	0	100
Raiz de C8 esquerda	0	0	100	0	0	100
Raiz de T1 direita	0	0	100	0	0	100
Raiz de T1 esquerda	0	0	100	0	0	100
Tronco superior direito	0	15	85	0	0	100
Tronco superior esquerdo	0	15	85	0	5	95
Tronco médio direito	0	0	100	0	5	95
Tronco médio esquerdo	0	0	100	0	0	100
Tronco inferior direito	0	0	100	0	0	100
Tronco inferior esquerdo	0	0	100	0	0	100
Divisão superior anterior direito	10	25	65	10	45	45
Divisão superior posterior direito	10	10	80	25	60	15
Divisão superior anterior esquerdo	25	25	50	10	35	55
Divisão superior posterior esquerdo	10	10	80	20	65	15
Divisão médio anterior direito	10	10	80	20	75	5
Divisão médio posterior direito	5	5	90	20	65	15
Divisão médio anterior esquerdo	5	15	80	20	70	10
Divisão médio posterior esquerdo	0	5	95	10	70	20
Divisão inferior anterior direito	0	0	100	10	50	40
Divisão inferior posterior direito	0	0	100	25	70	5
Divisão inferior anterior esquerdo	0	0	100	15	35	50
Divisão inferior posterior esquerdo	0	0	100	20	80	0
Corda medial direita (ECC)	5	10	85	0	10	90
Corda medial esquerda (ECC)	0	15	85	0	5	95
Corda lateral direita (ECC)	0	0	100	0	5	95
Corda lateral esquerda (ECC)	0	0	100	0	10	90
Corda posterior direita (ECC)	5	10	85	0	5	95
Corda posterior esquerda (ECC)	0	15	85	0	5	95
Corda medial direita (ERM)	0	0	100	0	5	95
Corda medial esquerda (ERM)	0	5	95	0	5	95
Corda lateral direita (ERM)	0	0	100	0	5	95
Corda lateral esquerda (ERM)	0	0	100	0	5	95
Corda posterior direita (ERM)	0	0	100	0	5	95
Corda posterior esquerda (ERM)	0	5	95	0	5	95

ECC: Espaço costoclavicular; ERM: Espaço retropeitoral menor

Anexo 6 – Tabela de distribuição das porcentagens de concordância, índice Kappa e correspondente graduação da concordância interobservador para os segmentos do plexo braquial estudados pelo exame de US

Variável	Índice Kappa (k)	Grau de Concordância	Concordância (%)	Resultado
Raiz de C5 direita	0,304	Mediano	60%	Concordantes
Raiz de C5 esquerda	0,455	Moderado	70%	Concordantes
Raiz de C6 direita	-0,087	Sem concordância	75%	Concordantes
Raiz de C6 esquerda	0,500	Moderado	85%	Concordantes
Raiz de C7 direita	NA	-	95%	Concordantes
Raiz de C7 esquerda	NA	-	95%	Concordantes
Raiz de C8 direita	0,735	Substancial	85%	Concordantes
Raiz de C8 esquerda	0,531	Moderado	70%	Concordantes
Raiz de T1 direita	NA	-	100%	Concordantes
Raiz de T1 esquerda	NA	-	100%	Concordantes
Tronco superior direito	NA	-	75%	Concordantes
Tronco superior esquerdo	0,559	Moderado	85%	Concordantes
Tronco médio direito	1,000	Quase perfeito	100%	Concordantes
Tronco médio esquerdo	0,643	Substancial	95%	Concordantes
Tronco inferior direito	0,920	Quase perfeito	95%	Concordantes
Tronco inferior esquerdo	0,633	Substancial	80%	Concordantes
Divisão superior anterior direito	NA	-	100%	Concordantes
Divisão superior posterior direito	NA	-	100%	Concordantes
Divisão superior anterior esquerdo	NA	-	95%	Concordantes
Divisão superior posterior esquerdo	NA	-	95%	Concordantes
Divisão médio anterior direito	NA	-	65%	Concordantes
Divisão médio posterior direito	NA	-	65%	Concordantes
Divisão médio anterior esquerdo	0,174	Insignificante	75%	Concordantes
Divisão médio posterior esquerdo	0,174	Insignificante	75%	Concordantes
Divisão inferior anterior direito	NA	-	95%	Concordantes
Divisão inferior posterior direito	NA	-	95%	Concordantes
Divisão inferior anterior esquerdo	NA	-	100%	Concordantes
Divisão inferior posterior esquerdo	NA	-	100%	Concordantes
Corda medial direita (ECC)	0,361	Mediano	65%	Concordantes
Corda medial esquerda (ECC)	0,289	Mediano	55%	Não concordantes
Corda lateral direita (ECC)	0,451	Moderado	65%	Concordantes
Corda lateral esquerda (ECC)	0,462	Moderado	65%	Concordantes
Corda posterior direita (ECC)	0,470	Moderado	65%	Concordantes
Corda posterior esquerda (ECC)	0,483	Moderado	65%	Concordantes
Corda medial direita (ERM)	0,497	Moderado	75%	Concordantes
Corda medial esquerda (ERM)	0,279	Mediano	60%	Concordantes
Corda lateral direita (ERM)	0,373	Mediano	55%	Concordantes
Corda lateral esquerda (ERM)	0,257	Mediano	50%	Não concordantes
Corda posterior direita (ERM)	0,326	Mediano	55%	Concordantes
Corda posterior esquerda (ERM)	0,231	Mediano	50%	Não concordantes

Anexo 7 - Tabela de distribuição das porcentagens de concordância, índice Kappa e correspondente graduação da concordância interobservador para os segmentos do plexo braquial estudados pelo exame de RM

Variável	Indice Kappa (k)	Grau de Concordância	Concordância (%)	Resultado
Raiz de C5 direita	NA	-	80%	Concordantes
Raiz de C5 esquerda	NA	-	80%	Concordantes
Raiz de C6 direita	NA	-	100%	Concordantes
Raiz de C6 esquerda	NA	-	100%	Concordantes
Raiz de C7 direita	NA	-	100%	Concordantes
Raiz de C7 esquerda	NA	-	100%	Concordantes
Raiz de C8 direita	NA	-	100%	Concordantes
Raiz de C8 esquerda	NA	-	100%	Concordantes
Raiz de T1 direita	NA	-	100%	Concordantes
Raiz de T1 esquerda	NA	-	100%	Concordantes
Tronco superior direito	NA	-	85%	Concordantes
Tronco superior esquerdo	-0,081	Sem concordância	80%	Concordantes
Tronco médio direito	NA	-	95%	Concordantes
Tronco médio esquerdo	NA	-	100%	Concordantes
Tronco inferior direito	NA	-	90%	Concordantes
Tronco inferior esquerdo	NA	-	100%	Concordantes
Divisão superior anterior direito	0,197	Insignificante	20%	Não concordantes
Divisão superior posterior direito	0,057	Insignificante	35%	Não concordantes
Divisão superior anterior esquerdo	0,224	Mediano	25%	Não concordantes
Divisão superior posterior esquerdo	0,006	Insignificante	20%	Não concordantes
Divisão médio anterior direito	0,017	Insignificante	15%	Não concordantes
Divisão médio posterior direito	0,027	Insignificante	20%	Não concordantes
Divisão médio anterior esquerdo	0,006	Insignificante	20%	Não concordantes
Divisão médio posterior esquerdo	NA	-	25%	Não concordantes
Divisão inferior anterior direito	NA	-	40%	Não concordantes
Divisão inferior posterior direito	NA	-	5%	Não concordantes
Divisão inferior anterior esquerdo	NA	-	50%	Não concordantes
Divisão inferior posterior esquerdo	NA	-	0%	Não concordantes
Corda medial direita (ECC)	NA	-	75%	Concordantes
Corda medial esquerda (ECC)	0,459	Moderado	90%	Concordantes
Corda lateral direita (ECC)	NA	-	95%	Concordantes
Corda lateral esquerda (ECC)	NA	-	90%	Concordantes
Corda posterior direita (ECC)	NA	-	75%	Concordantes
Corda posterior esquerda (ECC)	0,459	Moderado	90%	Concordantes
Corda medial direita (ERM)	NA	-	95%	Concordantes
Corda medial esquerda (ERM)	1,000	Quase perfeito	100%	Concordantes
Corda lateral direita (ERM)	NA	-	95%	Concordantes
Corda lateral esquerda (ERM)	NA	-	95%	Concordantes
Corda posterior direita (ERM)	NA	-	95%	Concordantes
Corda posterior esquerda (ERM)	1,000	Quase perfeito	100%	Concordantes

Anexo 8 - Tabela de distribuição das porcentagens de equivalência, índice Kappa e correspondente graduação da equivalência interobservador para os segmentos do plexo braquial estudados pelo exame de US e RM por cada observador (observador 1 de US e de RM)

Variável	Indice Kappa (k)	Grau de concordância	Concordância (%)	Resultado
Raiz de C5 direita	NA	-	65%	Equivalentes
Raiz de C5 esquerda	NA	-	50%	US visualiza menos
Raiz de C6 direita	NA	-	95%	Equivalentes
Raiz de C6 esquerda	NA	-	90%	Equivalentes
Raiz de C7 direita	NA	-	100%	Equivalentes
Raiz de C7 esquerda	NA	-	100%	Equivalentes
Raiz de C8 direita	NA	-	40%	US visualiza menos
Raiz de C8 esquerda	NA	-	40%	US visualiza menos
Raiz de T1 direita	NA	-	0%	US visualiza menos
Raiz de T1 esquerda	NA	-	0%	US visualiza menos
Tronco superior direito	NA	-	70%	Equivalentes
Tronco superior esquerdo	NA	-	70%	Equivalentes
Tronco médio direito	NA	-	95%	Equivalentes
Tronco médio esquerdo	NA	-	90%	Equivalentes
Tronco inferior direito	NA	-	50%	US menos
Tronco inferior esquerdo	NA	-	65%	Equivalentes
Divisão superior anterior direito	NA	-	65%	Equivalentes
Divisão superior posterior direito	NA	-	80%	Equivalentes
Divisão superior anterior esquerdo	NA	-	25%	US visualiza menos
Divisão superior posterior esquerdo	NA	-	15%	US visualiza menos
Divisão médio anterior direito	0,024	Insignificante	15%	US visualiza menos
Divisão médio posterior direito	0,017	Insignificante	15%	US visualiza menos
Divisão médio anterior esquerdo	0,003	Insignificante	10%	US visualiza menos
Divisão médio posterior esquerdo	NA	-	5%	US visualiza menos
Divisão inferior anterior direito	NA	-	0%	US visualiza menos
Divisão inferior posterior direito	NA	-	0%	US visualiza menos
Divisão inferior anterior esquerdo	NA	-	0%	US visualiza menos
Divisão inferior posterior esquerdo	NA	-	0%	US visualiza menos
Corda medial direita (ECC)	0,028		30%	US visualiza menos
Corda medial esquerda (ECC)	NA	-	30%	US visualiza menos
Corda lateral direita (ECC)	NA	-	55%	US visualiza menos
Corda lateral esquerda (ECC)	NA	-	60%	Equivalentes
Corda posterior direita (ECC)	0,028	Insignificante	45%	US visualiza menos
Corda posterior esquerda (ECC)	NA	-	50%	US visualiza menos
Corda medial direita (ERM)	NA	-	15%	US visualiza menos
Corda medial esquerda (ERM)	NA	-	30%	US visualiza menos
Corda lateral direita (ERM)	NA	-	45%	US visualiza menos
Corda lateral esquerda (ERM)	NA	-	45%	US visualiza menos
Corda posterior direita (ERM)	NA	-	35%	US visualiza menos
Corda posterior esquerda (ERM)	NA	-	45%	US visualiza menos

Anexo 9 - Tabela de distribuição das porcentagens de equivalência, índice Kappa e correspondente graduação da equivalência interobservador para os segmentos do plexo braquial estudados pelo exame de US e RM por cada observador (observador 2 de US e de RM)

Variável	Índice Kappa (k)	Grau de concordância	Concordância (%)	Resultado
Raiz de C5 direita	<0,001	Não significante	35%	US visualiza menos
Raiz de C5 esquerda	NA	-	40%	US visualiza menos
Raiz de C6 direita	NA	-	80%	Equivalentes
Raiz de C6 esquerda	NA	-	75%	Equivalentes
Raiz de C7 direita	NA	-	95%	Equivalentes
Raiz de C7 esquerda	NA	-	95%	Equivalentes
Raiz de C8 direita	NA	-	25%	US visualiza menos
Raiz de C8 esquerda	NA	-	30%	US visualiza menos
Raiz de T1 direita	NA	-	0%	US visualiza menos
Raiz de T1 esquerda	NA	-	0%	US visualiza menos
Tronco superior direito	NA	-	60%	Equivalentes
Tronco superior esquerdo	NA	-	75%	Equivalentes
Tronco médio direito	NA	-	90%	Equivalentes
Tronco médio esquerdo	NA	-	95%	Equivalentes
Tronco inferior direito	NA	-	40%	US visualiza menos
Tronco inferior esquerdo	NA	-	55%	US visualiza menos
Divisão superior anterior direito	NA	-	10%	US visualiza menos
Divisão superior posterior direito	NA	-	25%	US visualiza menos
Divisão superior anterior esquerdo	NA	-	10%	US visualiza menos
Divisão superior posterior esquerdo	NA	-	20%	US visualiza menos
Divisão médio anterior direito	NA	-	35%	US visualiza menos
Divisão médio posterior direito	NA	-	35%	US visualiza menos
Divisão médio anterior esquerdo	0,073	Não significante	30%	US visualiza menos
Divisão médio posterior esquerdo	0,102	Não significante	25%	US visualiza menos
Divisão inferior anterior direito	NA	-	10%	US visualiza menos
Divisão inferior posterior direito	NA	-	25%	US visualiza menos
Divisão inferior anterior esquerdo	NA	-	15%	US visualiza menos
Divisão inferior posterior esquerdo	NA	-	20%	US visualiza menos
Corda medial direita (ECC)	NA		10%	US visualiza menos
Corda medial esquerda (ECC)	NA	-	20%	US visualiza menos
Corda lateral direita (ECC)	NA	-	45%	US visualiza menos
Corda lateral esquerda (ECC)	NA	-	45%	US visualiza menos
Corda posterior direita (ECC)	NA	-	35%	US visualiza menos
Corda posterior esquerda (ECC)	NA	-	35%	US visualiza menos
Corda medial direita (ERM)	NA	-	10%	US visualiza menos
Corda medial esquerda (ERM)	NA	-	5%	US visualiza menos
Corda lateral direita (ERM)	NA	-	20%	US visualiza menos
Corda lateral esquerda (ERM)	NA	-	15%	US visualiza menos
Corda posterior direita (ERM)	NA	-	15%	US visualiza menos
Corda posterior esquerda (ERM)	NA	-	10%	US visualiza menos

9. REFERÊNCIAS

1. Leffert RD. *Brachial plexus injuries*. Hardcover: Churchill Livingstone; 1985.

3. Abul-Kasim K, Backman C, Björkman A, Dahlin LB. J. Advanced radiological work-up as an adjunct to decision in early reconstructive surgery in brachial plexus injuries. *Brachial Plex Peripher Nerve Inj*. 2010;5:14.

4. Zhang Z. Segmented echo planar MR imaging of the brachial plexus with inversion recovery magnetization preparation at 3.0T. *J Magn Reson Imaging.* 2008;28:440-4.

5. Sheppard DG, Yver RB, Fenstermacher MJ. Brachial plexus: demonstration at US. *Radiology.* 1998;208(2):402-6.

6. Walsh JF. The anatomy of the brachal plexus. *Am J Med Sci NS*. 1877;74:387.

7. Kerr AT. The brachial plexus of nerves in man, the variations and its formation and its branches. *Am J Anat*. 1918;23:285.

8. Gusmão LCB, Sousa-Rodrigues CF, Malta VM, Santos K, Loureiro LVM, Machado MHL, Malheiros PC, Santos SS, Pereira Neto UV, Almeida FYG. Relaciones del plexo braquial con la segunda parte de la arteria axilar. *Int J Morphol.* 2005;23(2):129-32.

9. Harris W. The true form of the brachial plexus and its distribution. *J Anat Physiol*. 1904;38:399.

10. Van Es HW. MRI of brachial plexus. *Eur Radiol*. 2001;11(2):325-36.

11. Bilbey JH, Lamond RG, Mattrey RF. MR imaging of disorders of the brachial plexus. *J Magn Res Imaging.* 1994;4:13-8.

12. Enzinger FM, Weiss SW. Benign tumors of peripheral nerves. In: *Soft tissue tumors*. St. Louis: Mosby; 1988. p.719-80.

13. Bowen BC, Pattany PM, Saraf-Lavi E, Maravilla KR. The brachial plexus: normal anatomy, pathology, and MR imaging. *Neuroimag Clin N Am* 2004;14(1):59-85.

14. Sureka J, Cherian RA, Alexander M, Thomas BP. MRI of brachial plexopathies. *Clin Radiol.* 2009;64(2):208-18.

15. Petit-Lacour MC, Ducreux D, Adams D. MRI of the brachial plexus. *J Neuroradiol*. 2004;31(3):198-206.

16. Aquino SL. Imaging the brachial plexus. *Hand Clin.* 2005;21:25-37.

17. Helayel PE, Conceição DB, Nascimento BS, Kohler A, Boos GL, Oliveira Filho GR. Learning curve for the ultrasound anatomy of the brachial plexus in the axillary region. *Rev Bras Anestesiol.* 2009;59(2):187-93

18. Martinoli C, Bianchi S, Derchi L. Ultrasound of the nerves of the knee region – SIUMB. Semin US CT MRI. 2000;21(3):205-13.

19. Silvestri E, Martinoli C, Derchi LE, Bertolotto M, Chiaramondia M, Rosenberg I. Echostructure of peripheral nerves: correlation between US and histological findings and criteria to differentiate tendons. *Radiology.* 1995;197:291-7.

20. Fornage BD. Peripheral nerves extremities imaging with US. *Radiology* 1988;167:179-82.

21. Aydin K, Cokluk C. Ultrasound examination in the surgical treatment for upper extremity peripheral nerve injuries: part I. *Turkish Neurosurg*. 2007;17(4):277-82.

22. Martinoli C, Bianchi S, Santacroce E, Pugliese F, Graif M, Derchi LE. Brachial plexus sonography: a technique for assessing the root level. *AJR*. 2002;179:699-702

23. Orebaugh. Williams: brachial plexus anatomy. *Scientific World J*. 2009;9:300-12.

24. Demondion X, Herbinet P, Boutry N, Fontaine C, Francke JP, Cotton A. Sonographic Mapping of the Normal Brachial Plexus *AJNR Am J Neuroradiol.* 2003;24:1303-9.

25. Chin KJ, Singh M, Velayutham V, Chee V. Infraclavicular brachial plexus block for regional anaesthesia of the lower arm. *Anesth Analg*. 2010;111(4):1072.

26. Yuan JM, Yang XH, Fu SK, Yuan CQ, Chen K, Li JY, Li Q. Ultrasound guidance for brachial plexus block decreases the incidence of complete hemi-diaphragmatic paresis or vascular punctures and improves success rate of brachial plexus nerve block compared with peripheral nerve stimulator in adults. *Chin Med J* (Engl). 2012;125(10):1811-6.

27. Gelfand HJ, Ouanes JP, Lesley MR, Ko PS, Murphy JD, Sumida SM, Isaac GR, Kumar K, Wu CL. Analgesic efficacy of ultrasound-guided regional anesthesia: a meta-analysis. *J Clin Anesth*. 2011;23(2):90-6.

28. Danelli G, Bonarelli S, Tognú A, Ghisi D, Fanelli A, Biondini S, Moschini E, Fanelli G. Prospective randomized comparison of ultrasound-guided and neurostimulation techniques for continuous interscalene brachial plexus block in patients undergoing coracoacromial ligament repair. *Br J Anaesth*. 2012;108(6):1006-10.

29. Kinjo S, Frankel A. Failure of supraclavicular block under ultrasound guidance: clinical relevance of anatomical variation of cervical vessels. *J Anesth.* 2012;26(1):100-2.

30. Conroy PH, Awad IT. Ultrasound-guided blocks for shoulder surgery. *Curr Opin Anaesthesiol*. 2011;24(6):638-43.

31. Halaszynski TM. Ultrasound brachial plexus anesthesia and analgesia for upper extremity surgery: essentials of our current understanding. *Curr Opin Anaesthesiol*. 2011;24(5):581-91.

32. Strub B, Sonderegger J, Von Campe A, Grünert J, Osterwalder JJ. What benefits does ultrasound-guided axillary block for brachial plexus

anaesthesia offer over the conventional blind approach in hand surgery? *J Hand Surg Eur*. 2011;36(9):778-86.

33. Tagliafico A, Succio G, Serafini G, Martinoli C. Diagnostic performance of ultrasound in patients with suspected brachial plexus lesions in adults: a multicenter retrospective study with MRI, surgical findings and clinical follow-up as reference standard. *Skeletal Radiol.* 2013;42(3):371-6.

34. Chen Y, Kumar N, Lim JW, Smith EW. High-resolution sonography detects extraforaminal nerve pathology in patients initially diagnosed with cervical disc disease: a case series. *J Clin Ultrasound*. 2013;41(1):46-54.

35. Graif M, Martinoli C, Rochkind S, Blank A, Trejo L, Weiss J, Kessler A, Derchi LE. Sonographic evaluation of brachial plexus pathology. *Eur Radiol*. 2004;14(2):193-200.

36. Martinoli C, Gandolfo N, Perez MM, Klauser A, Palmieri F, Padua L, Tagliafico A. Brachial plexus and nerves about the shoulder. *Semin Musculoskelet Radiol.* 2010;14(5):523-46.

37. Kesikburun S, Omaç ÖK, Taşkaynatan MA, Özgül A, Tan AK. Neoplastic brachial plexopathy detected by ultrasonography in a patient with chronic cervicobrachialgia. *J Rehabil Med*. 2012;44(2):181-3.

38. Martinoli C, Bianchi S, Santacroce E, Pugliese F, Graif M, Derchi LE. Brachial plexus sonography: a technique for assessing the root level. *AJR*. 2002;179:699-702.

39. Tavakkolizadeh A, Saifuddin A, Birch R. Imaging of adult brachial plexus traction injuries. *J Hand Surg* [Br]. 2001;26:183-91.

40. Yoshikawa T, Hayashi N, Yamamoto S, et al. Brachial plexusinjury: clinical manifestations, conventional imaging findings, and the latest imaging techniques. *Radiographics*. 2006;26:S133-43.

41. Demondion X, Herbinet P, Van Sint JS, et al. Imaging assessment of thoracic outlet syndrome. *Radiographics*. 2006;26:1735-50.

42. Padua L, Liotta G, Di Pasquale A, et al. Contribution of ultrasound in the assessment of nerve diseases. *Eur J Neurol*. 2012;19:47-54.

43. Chen DZ, Cong R, Zheng MJ, et al. Differential diagnosis between pre- and postganglionic adult traumatic brachial plexus lesions by ultrasonography. *Ultrasound Med Biol*. 2011;37:1196-203.

44. Gasparotti R, Lodoli G, Meoded A, Carletti F, Garozzo D, Ferraresi S. Feasibility of diffusion tensor tractography of brachial plexus injuries at 1.5 T. *Invest Radiol*. 2013 Feb;48(2):104-12.

45. Tagliafico A, Succio G, Serafini G, Martinoli C. Diagnostic accuracy of MRI in adults with suspect brachial plexus lesions: a multicentre retrospective study with surgical findings and clinical follow-up as reference standard. *Eur J Radiol.* 2012;81(10):2666-72.

46. Aralasmak A, Cevikol C, Karaali K, Senol U, Sharifov R, Kilicarslan R, Alkan A. MRI findings in thoracic outlet syndrome. *Skeletal Radiol.* 2012;41(11):1365-74.

47. Viddeleer AR, Sijens PE, van Ooyen PM, Kuypers PD, Hovius SE, Oudkerk M. Sequential MR imaging of denervated and reinnervated skeletal muscle as correlated to functional outcome. *Radiology*. 2012;264(2):522-30.

48. Zhou Y, Kumaravel M, Patel VS, Sheikh KA, Narayana PA. Diffusion tensor imaging of forearm nerves in humans. *J Magn Reson Imaging.* 2012;36(4):920-7.

49. Mallouhi A, Marik W, Prayer D, Kainberger F, Bodner G, Kasprian G. 3T MR tomography of the brachial plexus: structural and microstructural evaluation. *Eur J Radiol*. 2012;81(9):2231-45.

50. Tagliafico A, Succio G, Neumaier CE, Baio G, Serafini G, Ghidara M, Calabrese M, Martinoli C. Brachial plexus assessment with three-dimensional isotropic resolution fast spin echo MRI: comparison with conventional MRI at 3.0 T. *Br J Radiol.* 2012;85(1014):e110-6.

51. Tagliafico A, Succio G, Emanuele Neumaier C, Serafini G, Ghidara M, Calabrese M, Martinoli C. MR imaging of the brachial plexus: comparison between 1.5-T and 3-T MR imaging: preliminary experience. *Skeletal Radiol*. 2011;40(6):717-24.

52. Takahara T, Hendrikse J, Yamashita T et al Diffusion-weighted MR Neurography of the Brachial Plexus: Feasibility Study. *Radiology*. 2008;249:653-60.

53. Zhou Y, Kumaravel M, Patel VS, Sheikh KA, Narayana PA. Diffusion tensor imaging of forearm nerves in humans. *J Magn Reson Imaging.* 2012;36(4):920-7.

54. Tagliafico A, Calabrese M, Puntoni M, Pace D, Baio G, Neumaier CE, Martinoli C. Brachial plexus MR imaging: accuracy and reproducibility of DTI-derived measurements and fibre tractography at 3.0-T. *Eur Radiol.* 2011;21(8):1764-71.

55. Chalian M, Faridian-Aragh N, Soldatos T, Batra K, Belzberg AJ, Williams EH, Carrino JA, Chhabra A. High-resolution 3T MR neurography of suprascapular neuropathy. *Acad Radiol.* 2011;18(8):1049-59.

56. Chabra A, Lee PP, Bizzell C, Faridian-Aragh N, Hashemi S, Belzberg AJ, Carrino JA, High-resolution 3-Tesla magnetic resonance neurography of musculocutaneous neuropathy. *J Shoulder Elbow Surg.* 2012;21(2):e1-e6.

57. Mallouhi A, Marik W, Prayer D, Kainberger F, Bodner G, Kasprian G. 3T MR tomography of the brachial plexus: structural and microstructural evaluation. *Eur J Radiol.* 2012;81(9):2231-45.

58. Haber HP, Sinis N, Haerle M, Schaller HE. Sonography of brachial plexus traction injuries. *AJR*. 2006;186:1787-91

Bibliografia Consultada

Pereira MG. *Epidemiologia* – teoria e prática. Rio de Janeiro: Guanabara Koogan; 1995.