RINA MARIA PEREIRA PORTA

Lesão letal transfixante de veia cava justa-hepática e tratamento com endoprótese revestida: um novo modelo experimental

Tese apresentada à Faculdade de Medicina da Universidade de São Paulo para obtenção do título de Doutor em Ciências.

Área de concentração: Radiologia
Orientador: Prof. Dr. Renato Sergio Poggetti
Co-orientador: Dr. Ayrton Cássio Fratezi

São Paulo

2004

“Para um grande sonho tornar-se verdadeiro,

a primeira condição é ter uma grande capacidade de sonhar

a segunda é a perseverança – a fé no sonho”

Dedicatória

A minha querida Mãe, **Neide**, pela tolerância, pelo apoio, amor e compreensão demonstrado em todos os momentos difíceis.
Minha grande companheira.

Ao meu querido Pai, **Mario**, exemplo de honestidade, perseverança, dedicação, um alicerce para minha formação, o meu amor e minha saudade.

Aos meus irmãos e cunhado, **Patrícia**, **Francisco**, **Zaira** e **Antônio Luis**, por compreenderem as minhas ausências, pelo incentivo e acima de tudo pela amizade e amor constantes.

Ao **Professor Doutor Renato Sérgio Poggetti**, meu orientador e amigo, exemplo de ser humano e profissional, que durante anos de trabalho em conjunto coordenou meu aprendizado, guiando meus passos através da pesquisa. Também pela importância do seu papel na minha formação profissional, pela sua paciência, estímulo e dedicação durante todas as etapas desta tese.

Agradecimentos

*Ao **Professor Doutor Dario Birolini,** a minha admiração e meu respeito. Obrigada pelos seus ensinamentos valiosos, seu entusiasmo e apoio a esta pesquisa. É um privilégio poder fazer parte do seu serviço.*

Ao **Doutor Ayrton Cássio Fratezi**, meu co-orientador e amigo, pelo estímulo, confiança e ensinamentos que engrandeceram a minha formação.

Ao **Doutor Osvaldo Pereira**, pelo empréstimo de sua experiência, sabedoria e dedicação, durante a minha formação e em todas as fases desse trabalho.

*Aos **Doutores Cristina Chammas, Valéria Márcia Martins** e **José Luis Orlando**, pela amizade, informações sempre oportunas e apoio durante o desenvolvimento deste estudo.*

Ao **Doutor Calógero Presti** e **colegas da equipe**, a qual tenho a satisfação de compartilhar as atividades diárias, pela compreensão apoio e amizade.

Aos responsáveis dos LIMS (Laboratório de Investigação Médica da FMUSP), **Professor Doutor Carlos Alberto Buchpiguel**, **Professor Doutor Paulo Hilário Saldiva**, **Doutora Vanda Jorgetti**, pela oportunidade e apoio, em desenvolver esta pesquisa científica nos seus laboratórios.

À **Professora Doutora Silvia Colleta Barreto**, **Professor Doutor Eduardo Pompeu**, **Doutora Claudia Pestana Ribeiro** e aos atenciosos funcionários do canil do Biotério da FMUSP, pelo apoio ao projeto e dedicação com os animais.

Ao **Marco de Luna**, pelo auxílio, dedicação e presença constante no andamento da pesquisa.

*Às Enfermeiras **Maria Rita da Silva**, **Esterlina Watanabe** e à **equipe de enfermagem**, **funcionários e amigos do Instituto de Radiologia do HCFMUSP** (INRAD) que me apoiaram com entusiasmo e auxílio durante a execução deste trabalho.*

Ao **Engenheiro Antônio José Pereira** e a sua **equipe do Instituto de Radiologia do HCFMUSP** (INRAD) por ter acreditado no meu projeto, me auxiliando com os equipamentos, tornando possível a realização desta pesquisa.

Aos **Doutores Fernando Novo**, **Belchor Fontes** e **José Guilherme Caldas**, pela disponibilidade, paciência e inestimável auxílio na revisão desta tese.

À Senhora **Helga Bell** e ao **Marcos Antonio Lopes**, pela presteza, em sempre me socorrer nos momentos difíceis desta tese.

Aos **colegas do Serviço de Cirurgia de Emergência do HCFMUSP**, do **Serviço de Atendimento Médico de Urgência (SAMU)** e do **Hospital Regional Sul**, pela amizade e convívio estimulante.

Às **Doutoras Silvana Nigro** e **Adriana Giorgeti**, pela valiosa colaboração na digitalização das imagens dos procedimentos do experimento.

À **Doutora Amarilis Poggetti** pela disponibilidade e ajuda em momentos importantes deste trabalho.

À **Doutora Kátia Ramos M. Leite**, pela ajuda na interpretação dos dados desta tese.

Ao **Juarez Rodrigues Leite**, **Marcos Rocha de Avó**, e **Telma Viana Lima** pela amizade e carinho durante mais esta etapa da minha vida.

Aos **parentes** e **amigos** que direta ou indiretamente ajudaram, apoiaram e me incentivaram em todos os momentos.

À **Rute Miwa Tomida**, grande profissional, pela atenção que me dedicou, e pelo inestimável auxílio finalizando este trabalho.

A empresa **Gore** representado pelo Senhor **MarceloTavares,** por ter acreditado e contribuído com esta pesquisa.

À empresa **Boston Scientific Corporation,** pela disponibilização das endopróteses tornando viável a concretização desta pesquisa.

Sumário

página

Lista de Abreviaturas xv
Lista de Figuras xvii
Lista de Tabelas xix
Lista de Gráficos xxi
Resumo xxiii
Summary xxv
1. INTRODUÇÃO 1
2. OBJETIVOS 10
3. MATERIAL E MÉTODOS 12
3.1. Monitorização e controles 16
3.2. Estudo anatômico por flebografia 18
3.3. Lesão percutânea endovascular da veia cava inferior justa-hepática 22
3.4. Tratamento..... 24
3.4.1. Reposição volêmica e observação 25
3.4.2. Reposição volêmica e endoprótese revestida 26
3.4.2.1. Procedimento endovascular 27
3.5. Pós-operatório 31
3.6. Estudo tardio 32
3.6.1. Ultra-som Doppler 32
3.6.2. Cavografia com medidas das pressões na veia cava inferior 34
3.7. Necropsia e estudo anatomopatológico dos animais do grupo II 36
3.8. Análise estatística 39
4. RESULTADOS 41
4.1. Monitorização e controle 43
4.1.1. Freqüência cardíaca 43
4.1.2. Pressão arterial média 46
4.1.3. Pressão na veia cava inferior 49
4.1.4. Pressão vesical 52
4.1.5. Pressão peritoneal 55
4.1.6. Análise da pressão na cavidade peritoneal nos animais do grupo I 58
4.2. Estudo anatômico por flebografia 62
4.3. Lesão percutânea endovascular da veia cava inferior justa-hepática 62
4.4. Tratamento 63
4.4.1. Reposição volêmica e observação 63
4.4.2. Reposição volêmica e endoprótese revestida 63
4.5. Pós-operatório 64

página
4.6. Estudo tardio 64
4.6.1. Ultra-som Doppler 64
4.6.2. Cavografia 67
4.6.3. Comparação das medidas do diâmetro da veia cava inferior utilizando ultra-som e cavografia, quatro e oito semanas após tratamento 73
4.6.4. Necropsia e estudo anatomopatológico dos animais do grupo II 74
4.6.4.1. Camada média 83
4.6.4.2. Camada íntima 85
4.6.4.3. Camada neoíntima 87
5. DISCUSSÃO 90
6. CONCLUSÕES 119
7. REFERÊNCIAS BIBLIOGRÁFICAS 122

Listas

LISTA DE ABREVIATURAS

*	Estatisticamente significante
ANOVA	Análise de variância
bpm	Batimentos por minuto
CAPPesq	Comissão de Ética para Análise de Projetos de Pesquisa
cm	Centímetros
D	Distal à lesão
DC PRÉ	Diâmetro da cava antes da colocação da endoprótese revestida
DP IMD	Diâmetro da endoprótese revestida imediatamente após a colocação
DP TRD	Diâmetro da endoprótese revestida após quatro e oito semanas
DP	Desvio padrão da média
ER	Endoprótese revestida
FC	Freqüência cardíaca
FDA	Food and Drug Administration
Fr	French
g	Grama
GI	Grupo Controle
GII	Grupo Experimento
GIIA	Subgrupo com acompanhamento de quatro semanas após o tratamento
GIIB	Subgrupo com acompanhamento de oito semanas após o tratamento
I	5 minutos antes da realização da lesão
L	Momento da lesão
LL	Local da lesão
LIM	Laboratórios de Investigação Médica
min	Minuto

mL	Mililitro
mm Hg	Milímetros de mercúrio
mm	Milímetros
N	Número de animais
NS	Não significante
P	Proximal à lesão
PAM	Pressão arterial média
PCCD	Pressão na veia cava inferior caudal à endoprótese revestida
PCCR	Pressão na veia cava inferior cranial à endoprótese revestida
PPROT	Pressão na luz da endoprótese revestida
PTFE	Politetrafluoretileno
R	Correlação não paramétrica de Spearman
RED % DM	Média de porcentagem de redução do diâmetro
SAVT-ATLS	Suporte Avançado de Vida no Trauma – "*Advanced Trauma Life Support*"
SNK	Student-Newman-Keuls
T	Prova de Wilcoxon
t	Teste t de Student
TIPS	*shunt* portossistêmico intra-hepático transjugular
U	Teste não paramétrico de Mann-Whitney
US	Ultra-som
UI	Unidades
USD	Ultra-som Doppler
VCI	Veia cava inferior
VFD	Veia femoral direita

LISTA DE FIGURAS

		página
Figura 1	Sala de procedimento com arco cirúrgico durante o experimento	16
Figura 2	Posicionamento e monitorização do animal. Esquema	17
Figura 3	**A.** Acesso com a camisa na veia femoral direita por inguinotomia e punção da artéria femoral esquerda para monitorização da PAM. **B.** Acesso percutâneo da veia jugular externa direita	19
Figura 4	**A.** Esquema de acesso percutâneo jugular e cateterização da veia hepática do lobo lateral direito. **B.** Flebografia da veia hepática do lobo lateral direito por cateterização seletiva	20
Figura 5	Cateter *pigtail* 5 Fr graduado em centímetros. **A.** Imagem do procedimento. **B.** Cateter	21
Figura 6	**A.** Esquema de cateterização da veia renal direita. **B.** Flebografia da veia renal direita por cateterização seletiva	21
Figura 7	Lesão na parede anterior da veia cava inferior justa-hepática com agulha de punção transjugular intra-hepática. **A.** Esquema. **B.** Imagem do procedimento	23
Figura 8	Exteriorização da bainha e fio guia através da lesão para a cavidade peritoneal. **A.** Esquema. **B.** Imagem do procedimento	23
Figura 9	Dilatação da lesão na parede anterior da veia cava inferior justa-hepática com balão de angioplastia de 9 mm de diâmetro posicionado através da lesão. **A.** Esquema. **B.** Imagem do procedimento	24
Figura 10	Cateter posicionado na cavidade peritoneal exteriorizado através da lesão da parede anterior da veia cava inferior justa-hepática, e obtenção de medida da pressão intraperitoneal. **A.** Esquema. **B.** Imagem do procedimento	25
Figura 11	**A.** Laparotomia mediana mostrando hemoperitônio volumoso com evisceração das alças em animal do grupo I. **B.** Fio guia de teflon exteriorizado pela lesão da parede anterior da veia cava justa-hepática	26
Figura 12	Endoprótese revestida (malha metálica tubular de Nitinol revestida com poliéster)	28
Figura 13	Posicionamento e liberação da endoprótese revestida no local da lesão da veia cava inferior justa-hepática. **A.** Esquema. **B.** Imagem do procedimento	29
Figura 14	Posicionamento da endoprótese revestida ocluindo a lesão da veia cava inferior justa-hepática. **A.** Esquema. **B.** Imagem do procedimento	29

página

Figura 15 Endoprótese revestida com balão de angioplastia de 12 mm insuflado no seu interior. **A.** Esquema. **B.** Imagem do procedimento 30

Figura 16 Cavografia final mostrando o bom posicionamento da endoprótese revestida ocluindo a lesão da veia cava inferior justa-hepática sem extravasamento de contraste. **A.** Esquema. **B.** Imagem do procedimento 30

Figura 17 Término do procedimento. **A.** Sutura da veia femoral direita e da inguinotomia. **B.** Hemostasia da veia jugular direita após compressão manual e monitorização cardíaca até que o animal acordasse da anestesia 31

Figura 18 Estudo tardio com realização de ultra-som Doppler em um animal do grupo II 34

Figura 19 Cavografia de controle tardio. **A.** após quatro semanas do tratamento. **B.** após oito semanas do tratamento 35

Figura 20 Segmento da VCI com a lesão justa-hepática e a endoprótese revestida. **A.** vista anterior. **B.** vista interna da endoprótese e da luz da VCI 37

Figura 21 Esquema do segmento da VCI com a lesão justa-hepática e a endoprótese revestida. Amostras **A** e **B** 37

Figura 22 Aspecto da necropsia. Lesão na VCI justa-hepática 74

Figura 23 Exemplo do segmento da VCI do animal nº 14 (após quatro semanas do tratamento) 75

Figura 24 Exemplo do segmento da VCI do animal nº 11 (após oito semanas do tratamento) 76

Figura 25 Amostra A incluída em bloco de metilmetacrilato 77

Figura 26 Amostra A. **A.** Corte fino de inclusão em metilmetacrilato corado por azul de toluidina. **B.** detalhe. (40x) 78

Figura 27 Amostra B2 corada com hematoxilina-eosina, mostrando todas as camadas da VCI com a endoprótese revestida (40x) 79

Figura 28 Amostra B1. Hematoxilina-eosina. Neoíntima. (40x) 80

Figura 29 Amostra B3. Área da lesão justa-hepática da VCI. Hematoxilina-eosina. (40x) 80

LISTA DE TABELAS

página

Tabela 1 Médias dos pesos (g) dos animais, dos volumes de cristalóide infundido (mL), dos tempos (min) de preparo do animal e dos tempos (min) do experimento 43

Tabela 2 Médias das freqüências cardíacas (bpm) dos animais dos grupos I e II nos diversos tempos do experimento 45

Tabela 3 Médias das pressões arteriais médias (mm Hg) dos animais dos grupos I e II nos diversos tempos do experimento 48

Tabela 4 Médias das pressões na veia cava inferior (cmH_2O) no grupo I, nos diversos tempos do experimento 50

Tabela 5 Médias das pressões na veia cava inferior (cmH_2O) nos grupos I e II, nos momentos I, 10 e 30 minutos 51

Tabela 6 Médias das pressões vesicais (cmH_2O) no grupo I, nos diversos tempos do experimento 53

Tabela 7 Médias das pressões vesicais (cmH_2O) nos grupos I e II nos momentos I, 10 e 30 minutos 54

Tabela 8 Médias das pressões peritoneais (cmH_2O) no grupo I, nos diversos tempos do experimento 56

Tabela 9 Médias das pressões peritoneais (cmH_2O) nos grupos I e II aos 10 minutos 57

Tabela 10 Médias de todas as pressões abdominais (cmH_2O) no grupo I nos diversos tempos do experimento 60

Tabela 11 Médias dos diâmetros (mm) da veia cava inferior (DM C) e endoprótese (DM P) ao ultra-som, após duas, quatro e oito semanas do tratamento 66

Tabela 12 Médias dos diâmetros (mm) da veia cava inferior medida na cavografia nos subgrupos IIA (quatro semanas após o tratamento) e IIB (oito semanas após o tratamento) 68

Tabela 13 Médias dos diâmetros (mm) da veia cava inferior medida na cavografia no grupo II 69

Tabela 14 Médias das pressões da veia cava inferior (cmH_2O) nos subgrupos IIA e IIB 71

Tabela 15 Médias das pressões da veia cava inferior (cmH_2O) no grupo II 72

Tabela 16 Comparação das medidas do diâmetro (mm) da VCI utilizando ultra-som e cavografia, em quatro e oito semanas após o tratamento 73

página

Tabela 17 Médias das espessuras (mm) das camadas média, íntima e neoíntima dos segmentos distal, proximal e do local da lesão nos animais do grupo II 82

Tabela 18 Média das espessuras (mm) das camadas médias, dos segmentos distal, proximal e do local da lesão nos animais dos subgrupos IIA e IIB 84

Tabela 19 Médias das espessuras (mm) das camadas íntimas, dos segmentos distal, proximal e do local da lesão nos animais dos subgrupos IIA e IIB 86

Tabela 20 Médias das espessuras (mm) das camadas neoíntimas, dos segmentos distal, proximal e do local da lesão nos animais dos subgrupos IIA e IIB 88

LISTA DE GRÁFICOS

		página
Gráfico 1	Médias das freqüências cardíacas (bpm) dos animais dos grupos I e II nos diversos tempos do experimento	45
Gráfico 2	Curva de sobrevida dos animais do experimento	46
Gráfico 3	Médias das pressões arteriais médias (mm Hg) dos animais dos grupos I e II nos diversos tempos do experimento	48
Gráfico 4	Médias das pressões na veia cava inferior (cmH_2O) no grupo I, nos diversos tempos do experimento	50
Gráfico 5	Médias das pressões na veia cava inferior (cmH_2O) nos grupos I e II nos momentos I, 10 e 30 minutos	51
Gráfico 6	Médias das pressões vesicais (cmH_2O) no grupo I, nos diversos tempos do experimento	53
Gráfico 7	Médias das pressões vesicais (cmH_2O) nos grupos I e II nos momentos I, 10 e 30 minutos	54
Gráfico 8	Médias das pressões peritoneais (cmH_2O) no grupo I nos diversos tempos do experimento	56
Gráfico 9	Médias das pressões peritoneais (cmH_2O) nos grupos I e II aos 10 minutos	57
Gráfico 10	Médias de todas as pressões abdominais (cmH_2O) no grupo I	58
Gráfico 11	Médias de todas as pressões abdominais (cmH_2O) no grupo I	59
Gráfico 12	Médias dos diâmetros (mm) da veia cava inferior (DM C) e endoprótese (DM P) ao ultra-som, após duas, quatro e oito semanas do tratamento	66
Gráfico 13	Médias dos diâmetros (mm) da veia cava inferior medida na cavografia nos subgrupos IIA (quatro semanas após o tratamento) e IIB (oito semanas após o tratamento)	68
Gráfico 14	Médias dos diâmetros (mm) da veia cava inferior medida na cavografia no grupo II	69
Gráfico 15	Médias das pressões da veia cava inferior (cmH_2O) nos subgrupos IIA e IIB	71
Gráfico 16	Médias das pressões da veia cava inferior (cmH_2O) no grupo II	72

página

Gráfico 17 Médias das espessuras (mm) das camadas média, íntima e neoíntima dos segmentos distal, proximal e do local da lesão nos animais do grupo II 82

Gráfico 18 Médias das espessuras (mm) das camadas médias, dos segmentos distal, proximal e do local da lesão nos animais dos subgrupos IIA e IIB 84

Gráfico 19 Médias das espessuras (mm) das camadas íntimas, dos segmentos distal, proximal e do local da lesão nos animais dos subgrupos IIA e IIB 86

Gráfico 20 Médias das espessuras (mm) das camadas neoíntimas, dos segmentos distal, proximal e do local da lesão nos animais dos subgrupos IIA e IIB 88

Resumo

PORTA, R.M.P. **Lesão letal transfixante de veia cava justa-hepática e tratamento com endoprótese revestida: um novo modelo experimental.** São Paulo, 2004. 137p. Tese (doutorado) - Faculdade de Medicina, Universidade de São Paulo.

As lesões das veias justa-hepáticas apresentam mortalidade elevada apesar das diferentes técnicas cirúrgicas de tratamento. Os objetivos desse estudo são: a) construir um modelo experimental de lesão letal transfixante de veia cava inferior (VCI) justa-hepática por técnica endovascular, e avaliar as alterações hemodinâmicas decorrentes dessa lesão. b) tratar a lesão por meio de reposição volêmica inicial e controle do sangramento com a colocação de endoprótese revestida (ER), c) acompanhar clinicamente o pós-operatório com ultra-som Doppler (USD) e cavografia. d) avaliar as alterações anatomopatológicas da VCI com a ER. Vinte cães anestesiados e monitorados [freqüência cardíaca (FC), pressão arterial média (PAM), pressão na VCI, pressão vesical, pressão peritoneal] foram submetidos a lesão transfixante da VCI justa-hepática, por técnica endovascular. Após a reposição volêmica inicial foram divididos em dois grupos: controle (GI)) e experimento (GII). O GI ficou em observação e quando a PAM atingiu níveis entre 40 e 30 mm Hg foi submetido a laparotomia para avaliação do sangramento e da lesão. O GII foi tratado com ER e acompanhado clinicamente com USD e cavografia após 4 (GIIA) e 8 semanas (GIIB) quando foram sacrificados e a VCI com ER foi analisada. O GI apresentou aumento significativo das pressões peritoneal, vesical e da VCI, hipotensão arterial, bradicardia e óbito após 80 minutos. No GII a sobrevida foi de 100%, sem repercussões clínicas. O USD e a cavografia mostraram que todas as ERs encontravam-se pérvias. O Doppler revelou padrão de fluxo monofásico pulsátil nos segmentos estudados. Ao US, as medidas dos diâmetros da ER nas 2ª (7,89 ± 1,20 mm), 4ª (7,24 ± 1,72 mm) e 8ª (8,04 ±1,15 mm) semanas, não mostraram diferenças estatísticas significantes. Na cavografia as medidas dos diâmetros da VCI antes da colocação da ER, logo após a sua colocação e após 4 e 8 semanas, não mostraram diferenças estatisticamente significantes entre os GIIA e GIIB. Esses dados analisados para o GII como um todo, mostram diferenças estatisticamente significantes; VCI (11,74 ± 0,86 mm) T=1,00 p= 0,007, após a colocação da ER (12,86 ± 0,41 mm) T= 0,00 p= 0,008 e no período tardio (8,44 ± 2,00 mm) T= 0,00 p= 0,005. A média da taxa de redução do diâmetro da luz da ER foi de 27,43 ± 20,00%. As medidas, em cm de H_2O, da pressão na VCI, cranial (0,55 ± 0,50), caudal (1,15 ± 1,76) e no interior da ER (0,75 ± 0,63), não mostraram diferenças estatisticamente significantes. No estudo da VCI com ER, observamos a formação de neoíntima mais espessa do que às camadas média e íntima. Na área da lesão, a camada média estava seccionada e cicatrizada por tecido fibroconjuntivo. Concluindo, a) criamos um modelo experimental de lesão letal transfixante de VCI justa-hepática por técnica endovascular com mortalidade de 100% dos casos após 80 minutos da lesão, provocando hemoperitônio volumoso com aumento significante da pressão peritoneal, b) tratamos essa lesão com ER com sobrevida de 100%, c) verificamos através do USD e cavografia a perviedade da ER após 2, 4 e 8 semanas do tratamento, d) observamos espessamento significante da neoíntima com redução de 27% do diâmetro da luz, sem repercussão clínica ou aumento de gradiente pressórico.

Summary

PORTA, R.M.P. **Transfixing lethal injury of the juxtahepatic vena cava and treatment with a stent graft: a new experimental model.** São Paulo, 2004. 137p. Thesis (doctorate) – School of Medicine, University of São Paulo.

Juxtahepatic vein injuries present a high mortality rate despite the different surgical techniques for their treatment. The objectives of this study are: a) to develop an experimental model of transfixing lethal injury of the juxtahepatic inferior vena cava (IVC) through endovascular technique and to evaluate the hemodynamic alterations caused by this injury, b) to treat the lesion with initial volume replacement and hemorrhage control with the insertion of a stent graft (SG), c) to clinically follow the posttreatment period with Doppler ultrasound (DUS) and cavography, d) to evaluate the anatomopathological alterations of the IVC with the SG. Twenty anesthetized and monitored dogs [heart rate (HR), mean arterial pressure (MAP), vesical and, peritoneal pressure] were submitted to transfixing injury of the juxtahepatic IVC, by endovascular technique. After the initial volume replacement they were divided into two groups: control (GI) and experimental (GII). GI was maintained under observation and when MAP reached levels between 40 and 30 mm Hg the animals were submitted to laparotomy to evaluate bleeding and the lesion. GII was treated with SG and clinically followed by DUS and cavography after 4 (GIIA) and 8 weeks (GIIB), when they were sacrificed and IVC and SG were analyzed. GI presented a significant increase in peritoneal, vesical and IVC pressures, arterial hypotension, bradycardia, and death after 80 minutes. GII had a 100% survival rate, without clinical repercussions. DUS and cavography showed that all SG were patent**.** Doppler ultrasound showed a pattern of a monophasic pulsatile flux in all studied segments. On US, the measures of SG diameters in the 2nd (7.89 ± 1.20mm), 4th (7.24 ± 1.72mm) and 8th (8.04 ± 1.15mm) weeks did not show statistically significant differences. On cavography the measures of IVC diameters before the insertion of SG, immediately after its insertion and after 4 and 8 weeks did not show statistically significant differences between GIIA and GIIB. These data analyzed for the GII as a whole, showed statistically significant differences; IVC (11.74 ± 0.86mm) T=1.00 p=0.007, after the insertion of SG (12.86 ± 0.41mm) T=0.00 p=0.008 and in the late period (8.44 ± 2.00mm) T=0.00 p=0.005. The average rate of reduction in lumen diameter of SG was 27.43 ± 20,00%. The measures, in H_2O cm of the IVC pressure, cranial (0.55 ± 0.50), caudal (1.15 ± 1.76) and in the interior of the SG (0.75 ± 0.63) did not show statistically significant differences. In the IVC study with SG, we observed the formation of a thicker neointima as compared to the media and intima layers. In the area of the lesion, the media layer was injured and cicatrized with fibroconjuctive tissue. In conclusion, a) we created an experimental model of transfixing lethal injury of the juxtahepatic IVC by endovascular technique with a mortality rate of 100% after 80 minutes of the injury, causing an important hemoperitonium with significant increase in peritoneal pressure, b) we treated this lesion with SG, with a survival rate of 100%, c) we verified through DUS and cavography the patency of the SG after 2, 4 and 8 weeks of treatment, and d) we observed significant thickening of the neointima with a reduction of 27% in the diameter of the lumen, without clinical repercussion or pressure gradient increase.

1. Introdução

A taxa de mortalidade de pacientes portadores de lesões hepáticas graus IV e V encontra-se na faixa de 30 e 60% respectivamente. A morte logo após a lesão é freqüentemente relacionada à hemorragia, choque, hipotermia e coagulopatia. Nos pacientes com lesão hepática, decorrente de ferimentos penetrantes ou traumatismos fechados, com instabilidade hemodinâmica, a melhor opção terapêutica continua sendo a cirurgia. No entanto, os resultados permanecem ruins. Por esse motivo, existe uma grande tendência em optar por tratamento não cirúrgico nos pacientes com estabilidade hemodinâmica[1]. O tratamento das lesões de veia cava inferior (VCI) justa-hepática e retro-hepática e das lesões de veias supra-hepáticas continua sendo um dilema. A literatura apresenta uma taxa de mortalidade ao redor de 80% com alguns relatos raros mais otimistas que apresentam taxas de mortalidade de 67%, 45% e 30%[2-4].

A VCI retro-hepática está posicionada muito profundamente na cavidade abdominal imediatamente anterior à coluna. Esta localização anatômica propicia uma proteção considerável em casos de trauma fechado, mas dificulta muito o acesso para controle de sangramento e tratamento da lesão. Essas circunstâncias explicam por que a maioria das vítimas morre no

ambiente pré-hospitalar e por que aquelas que sobrevivem e chegam à sala de emergência freqüentemente morrem no período perioperatório, mesmo nas mãos de cirurgiões qualificados e experientes.

O diagnóstico de lesão de VCI justa e retro-hepática pode ser suspeitado pela trajetória provável do projétil nos casos de trauma penetrante, mas é freqüentemente estabelecido com certeza apenas no ato cirúrgico, com o achado de sangramento ativo oriundo da face posterior do fígado, hematoma grande ou expansível no ligamento falciforme, sangramento importante pelo dreno de tórax direito, lesão profunda no fígado ou quando a manobra de Pringle não diminui o sangramento da lesão hepática.

A melhor abordagem terapêutica para as lesões de VCI justa e retro-hepática permanece controversa. Em 1978 WALT[5] lamenta o fato de provavelmente haver mais autores sobre o assunto do que pacientes sobreviventes de lesões de VCI justa-hepática. Um dos aspectos mais importantes é a obtenção de campo cirúrgico sem sangue. O isolamento completo do fígado determina uma queda significativa no débito cardíaco, que deve ser compensada com reposição volêmica no sistema cava superior, e clampeamento da aorta. Como não é possível manter um isolamento total do fígado por um período prolongado, principalmente em pacientes hipovolêmicos, o *shunt* átrio cava tem recebido grande atenção na literatura. Este dispositivo possibilita o isolamento do fígado da circulação, sem bloquear o retorno venoso do sistema cava inferior ao coração[6-8]. Os

resultados são ruins, provavelmente porque essa manobra apresenta dificuldades com a inserção do cateter, pode gerar embolia gasosa e tem sido realizada tarde demais em pacientes politransfundidos, hemodinamicamente instáveis, hipotérmicos e que já estão sangrando por coagulopatia.

Mais recentemente, tem sido proposto o uso de isolamento vascular do fígado por meio de um *bypass* externo. Tal técnica é muito semelhante àquela usada para transplantes de fígado[9]. Esse procedimento também demanda tempo e uma equipe cirúrgica multidisciplinar, o que é difícil de administrar em situações de emergência. Uma versão simplificada desse *bypass* foi proposta recentemente[10] e consiste de um *shunt,* através de uma bomba centrífuga somente da circulação sistêmica infra-hepática. Os resultados preliminares de experimentação em animais parecem interessantes, embora se tenha observado um significativo seqüestro esplâncnico de sangue. O clampeamento aórtico transitório tem sido adotado a fim de controlar a hipotensão sistêmica[11].

A parada circulatória com hipotermia profunda é uma técnica aceita para uma grande variedade de operações vasculares e cardíacas complexas. Uma técnica de perfusão cerebral retrógrada recente[12], tem sido considerada valiosa, pois diminui a incidência de problemas neurológicos. Ainda não foi avaliada a sua utilização para o tratamento das lesões da VCI justa e retro-hepática.

A abordagem transhepática tem sido preconizada em doentes selecionados que apresentam grandes lesões do parênquima hepático[13]. Nesses pacientes, pode-se realizar lobectomia direita com extensa ressecção hepática para se abordar a lesão da VCI justa e retro-hepática. O tamponamento definitivo de fígado com compressas, proposto originalmente há mais de 5 décadas, ainda é preconizado por alguns autores[14] e contestado por outros[15]. Nessas circunstâncias, o desenvolvimento de abscessos intra-abdominais e sepse é extremamente alto. No momento, a indicação de colocação temporária de compressas é a existência de coagulopatia, acidose e hipotermia. A reexploração deve ser programada. O tamponamento pode ser um passo inicial para o *bypass* externo. O balão de tamponamento intra-hepático tem sido usado com sucesso em pacientes selecionados, vítimas de ferimento penetrante de fígado[16,17]. Uma nova alternativa foi proposta por DENTON *et al.*[18], com o uso de prótese endovascular para o tratamento de lesão complexa de fígado com comprometimento de grandes vasos. WATARITA *et al.*[19] também utilizaram esta técnica para tratar com sucesso, lesão da veia cava retro-hepática que foi diagnosticada por tomografia. Entretanto, até o momento, o método foi utilizado com sucesso apenas em dois casos isolados em ferimentos graves de fígado.

De fato, no trauma vascular arterial, em pacientes estáveis, as endopróteses revestidas tem sido cada vez mais utilizadas[20-32].

O conceito de endoprótese surgiu com DOTTER, em 1969[33], que descreveu a implantação de espirais tubulares em artérias poplíteas de cães. Em 1985, PALMAZ *et al*.[34] apresentaram a primeira endoprótese expandida por balão, que foi o primeiro dispositivo endoluminal aprovado pelo FDA para comercialização e utilização em angioplastias de coronária. Desde então, surgiram vários modelos de diferentes materiais que passaram a ser utilizados rotineiramente[35-38]. A idéia de associação de uma endoprótese a uma prótese, endoprótese revestida, para tratamento de uma lesão arterial, é atribuída a CRAGG *et al*.[39], porém foram BALKO *et al*.[40] que utilizaram a endoprótese revestida para tratamento de aneurisma em modelo experimental em 1982, sem o emprego de radioscopia. LAWRENCE *et al.* [41] posicionaram uma endoprótese revestida em aorta abdominal e torácica de cães, guiada por radioscopia. Os pioneiros na utilização de endoprótese revestida, confeccionada com Z *stent* e poliéster, em seres humanos, para tratamento de aneurisma de aorta, foram VOLODOS *et al*, em 1986 [21].

No entanto, quem despertou o interesse da comunidade médica transformando significativamente a cirurgia endovascular foram PARODI *et al.*, em 1990[20], com a publicação do tratamento de modelo experimental de aneurisma em cães, utilizando *stent* de Palmaz e enxerto de Dacron®. A endoprótese era introduzida por uma das artérias femorais ou ilíacas, orientada por radioscopia e posicionada dentro do aneurisma. Existem alguns modelos de endopróteses revestidas em que as estruturas metálicas encontram-se fixadas nas extremidades do dispositivo. A porção metálica é

responsável pela fixação do dispositivo à parede do vaso. Outros modelos possuem a estrutura metálica em toda a extensão da endoprótese, que a recobre interna ou externamente com material sintético, veia autógena ou outro material biológico. Os primeiros modelos foram construídos com a sutura de um segmento de PTFE de parede fina sobre um *stent* de Palmaz, para tratamento de um falso aneurisma de artéria periférica [38].

Em 1984, o ”Endovascular Graft Comittee” da “American Society for Vascular Surgery” publicou as normas a serem seguidas para o desenvolvimento e utilização das endopróteses revestidas. Os dispositivos foram caracterizados pela forma de expansão e pelo material de revestimento. Esse comitê também definiu as características necessárias para a confecção das endopróteses revestidas, levando em conta a segurança da implantação e a eficácia e efetividade de sua utilização. O comitê diz o seguinte: “como a implantação das endopróteses revestidas exige treinamento em cirurgia vascular e em técnicas de imagem por cateterismo, os grupos envolvidos no desenvolvimento e testes iniciais devem ter indivíduos treinados e com habilidade e perícia em ambas as áreas. Para alcançar bons resultados sem problemas inesperados, os procedimentos devem ser efetuados em ambiente equipado com radioscopia digital e passível de realização de operações arteriais. No estágio atual do desenvolvimento dos procedimentos endoluminares, e pela possibilidade de lesão vascular, oclusão ou ruptura, pode ser necessário o rápido acesso cirúrgico a grandes vasos como a aorta torácica, abdominal, ilíacas e outras”[35].

As endopróteses revestidas, hoje, são indicadas principalmente para o tratamento de lesões arteriais traumáticas, fístulas arteriovenosas, falso aneurisma, aneurismas verdadeiros, dissecções e também no tratamento da doença vascular obstrutiva dos setores aortoilíaco e femoropoplíteo [42-50]. No territorio venoso, são utilizadas nas estenoses benignas ou malignas, por compressão extrínseca ou intrínseca e na confecção do *shunt* transjugular intra-hepático portossistêmico (TIPS) [42,51-53].

A primeira publicação do uso de endoprótese para o tratamento de lesão arterial foi de BECKER *et al.*[54]. MARIN e PARODI relataram a primeira inserção transfemoral percutânea de uma endoprótese para tratar uma fístula arteriovenosa traumática de femoral[22]. Um novo campo para o emprego desses dispositivos é o trauma vascular agudo. A endoprótese já foi utilizada com sucesso para o tratamento de lesão traumática da aorta produzida por contusão abdominal[32].

A grande vantagem desses dispositivos é que podem ser introduzidos através de sítios de acesso em locais remotos para tratar lesões vasculares, sem a necessidade de exposição direta do vaso lesado, exposição essa muitas vezes obtida com incisão e dissecção extensas.

Concluindo, a sobrevida do doente com lesão de VCI justa e retro-hepática não é freqüente. As lesões abdominais associadas são muito freqüentes[55]. As complicações observadas nos sobreviventes são a hemorragia, a síndrome de Budd-Chiari e a trombose da veia hepática quando se usa tamponamento com compressas[3,56]. A endoprótese

revestida pode, portanto, contribuir para a mudança do cenário sombrio das vítimas de ferimentos hepáticos graves associados a lesões das veias justa-hepáticas, como foi sugerido pelos relatos de DENTON *et al.*[18] e WATARITA *et al.* [19].

2. Objetivos

Os objetivos deste trabalho são:

a) Construir um modelo experimental de lesão letal transfixante de VCI justa-hepática por técnica endovascular que pudesse ser passível de tratamento e avaliar as alterações hemodinâmicas decorrentes dessa lesão.

b) Realizar tratamento da lesão por meio de reposição volêmica inicial e controle do sangramento com a colocação de endoprótese revestida.

c) Acompanhar clinicamente o pós-operatório, e realizar ultra-som Doppler em duas, quatro e oito semanas e cavografia em quatro e oito semanas após o tratamento.

d) Avaliar as alterações anatomopatológicas do tratamento com endoprótese revestida após quatro e oito semanas do tratamento.

3. Material e Métodos

Este trabalho foi realizado nos Laboratórios de Investigação Médica (LIM) e Biotério da Faculdade de Medicina da Universidade de São Paulo, após a autorização da Comissão de Ética para Análise de Projetos de Pesquisa – CAPPesq - do Hospital das Clínicas da Faculdade de Medicina da Universidade de São Paulo. Seguiu as seguintes etapas:

- LIM 62- Fisiopatologia Cirúrgica: planejamento do modelo animal, preparo pré-operatório e pós-operatório imediato dos animais.
- LIM 43- Radioisotopia Clínica: foi montado um laboratório de radiologia intervencionista com mesa e aparelho de radioscopia. Neste local foram realizados o experimento, a cavografia de controle final e a necropsia dos animais.
- Biotério da Faculdade de Medicina da Universidade de São Paulo: além do fornecimento dos animais, foi realizado também o acompanhamento clínico dos animais em baias individuais e o estudo com ultra-som Doppler após duas, quatro e oito semanas do tratamento.
- LIM 05- Poluição Atmosférica Experimental: preparo da peça, inclusão em lâminas e estudo histológico.

- LIM 16- Osteodistrofia Renal do Laboratório de Fisiopatologia Renal: preparo da peça, inclusão em lâminas e estudo histológico.

Vinte cães aparentemente saudáveis, machos, de raça não definida, pesando entre 10 e 20 kg eram pré-medicados com xilazina, 1 mg/kg, e quetamina, 10 mg/kg, por via intramuscular e anestesiados com pentobarbital sódico 3%, 25 mg/kg de peso, em veia periférica no membro anterior esquerdo, como dose inicial, com doses adicionais conforme a necessidade. Após a anestesia, os animais eram colocados em decúbito dorsal horizontal em mesa com tampo e com régua graduada de radioscopia posicionada paralelamente à coluna vertebral. A tricotomia era feita na região cervical direita e na face anterior do tórax, para início do procedimento.

Os animais foram divididos em dois grupos denominados grupo controle (grupo I) e grupo experimento (grupo II).

O experimento foi dividido em 7 fases:

1) monitorização e controles;

2) estudo anatômico por flebografia;

3) lesão percutânea endovascular da veia cava inferior justa-hepática;

4) tratamento com reposição volêmica sem ou com endoprótese revestida e controles,

5) pós-operatório,

6) estudo tardio com ultra-som Doppler e cavografia

7) necropsia e estudo anatomopatológico dos animais do grupo II.

Foram analisados o tempo de preparo do animal (fases 1 e 2) e o tempo total do experimento (fases 1, 2, 3, 4), nos dois grupos, e o tempo de colocação da endoprótese revestida, no grupo II (parte da fase 4). A fase 4 terminou com a recuperação da anestesia ou com o óbito dos animais. As fases 2, 3, 4 e 6 foram realizadas sob controle de radioscopia com arco cirúrgico CGR modelo Stenoscop, França, conectado a um aparelho de videocassete LG, para registrar as imagens dos procedimentos em vídeo VHS. Posteriormente as imagens desses exames eram digitalizadas e processadas em computador pessoal, utilizando software Studio 8 da Pinnacles Systems Inc. USA, e editadas para documentação fotográfica e análise do diâmetro da VCI antes, imediatamente após a colocação das endopróteses revestidas e no estudo tardio de quatro e oito semanas, no grupo II.

Figura 1 - Sala de procedimento com arco cirúrgico durante o experimento

3.1. MONITORIZAÇÃO E CONTROLES

Os animais eram submetidos a cateterismo vesical, com sonda vesical de polivinyl 8 Fr, para medida da pressão vesical, monitorização cardíaca, com monitor Funbec, para controle da freqüência cardíaca (FC), intubação orotraqueal, com cânula número 8, e deixados em respiração espontânea com suplementação de oxigênio, 10 L/min. Puncionada a artéria femoral esquerda, com cateter de politetrafluoretileno (PTFE) com 1 mm de diâmetro interno e 32 mm de comprimento (Jelco 20), para controle da pressão arterial média (PAM), com manômetro de mercúrio com o zero

nivelado na artéria axilar. A pressão na VCI era obtida pelo acesso femoral e medida através de sistema com colunas de água, com o zero ao nível da linha axilar média. A pressão peritoneal era obtida pelo cateter Hook 5 Fr posicionado pelo acesso femoral através da lesão da parede da VCI justa-hepática. (**Figura 2**)

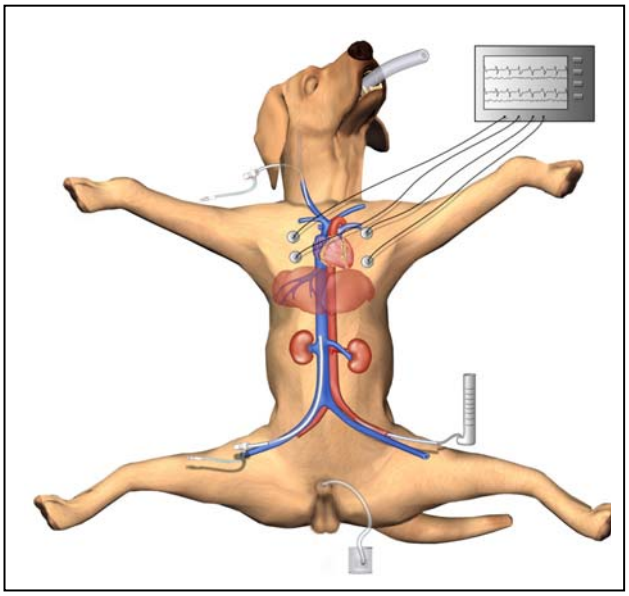

Figura 2 - Posicionamento e monitorização do animal. Esquema.

Para registro dos dados, denominamos como momento inicial “I”, 5 minutos antes do momento em que se provocou a lesão. O momento da lesão foi denominado momento “L”. A FC e a PAM foram registradas a cada cinco minutos a partir do momento I até que os animais fossem a óbito ou acordassem da anestesia. As pressões na VCI e vesical, foram registradas a cada cinco minutos a partir do momento I, e a peritoneal a partir do momento

L, até que os animais fossem submetidos a laparotomia e fossem a óbito, no Grupo I. Nos animais do Grupo II, as pressões na VCI e vesical foram registradas nos momentos I, 10 e 30 minutos, e a pressão peritoneal apenas aos 10 minutos.

3.2. ESTUDO ANATÔMICO POR FLEBOGRAFIA

Com técnica de assepsia e utilização de iodopovidona degermante como antisséptico, era puncionada a veia jugular direita pela técnica de Seldinger e através de um fio guia de teflon ponta J 0,035 polegadas era passado um introdutor valvulado 5 Fr, de 20 cm de comprimento. Com a mesma técnica de assepsia e antissepsia, era dissecada a veia femoral direita (VFD) através de uma incisão transversa de 2 cm ao nível da prega inguinal direita. Isolada a VFD, era feita uma flebotomia longitudinal com bisturi de lâmina 11. Através de um fio guia de teflon ponta J 0,035 polegadas, era introduzida uma bainha de 10 Fr de 41 cm de comprimento na luz da VCI até a sua porção infra-renal. **(Figura 3)**

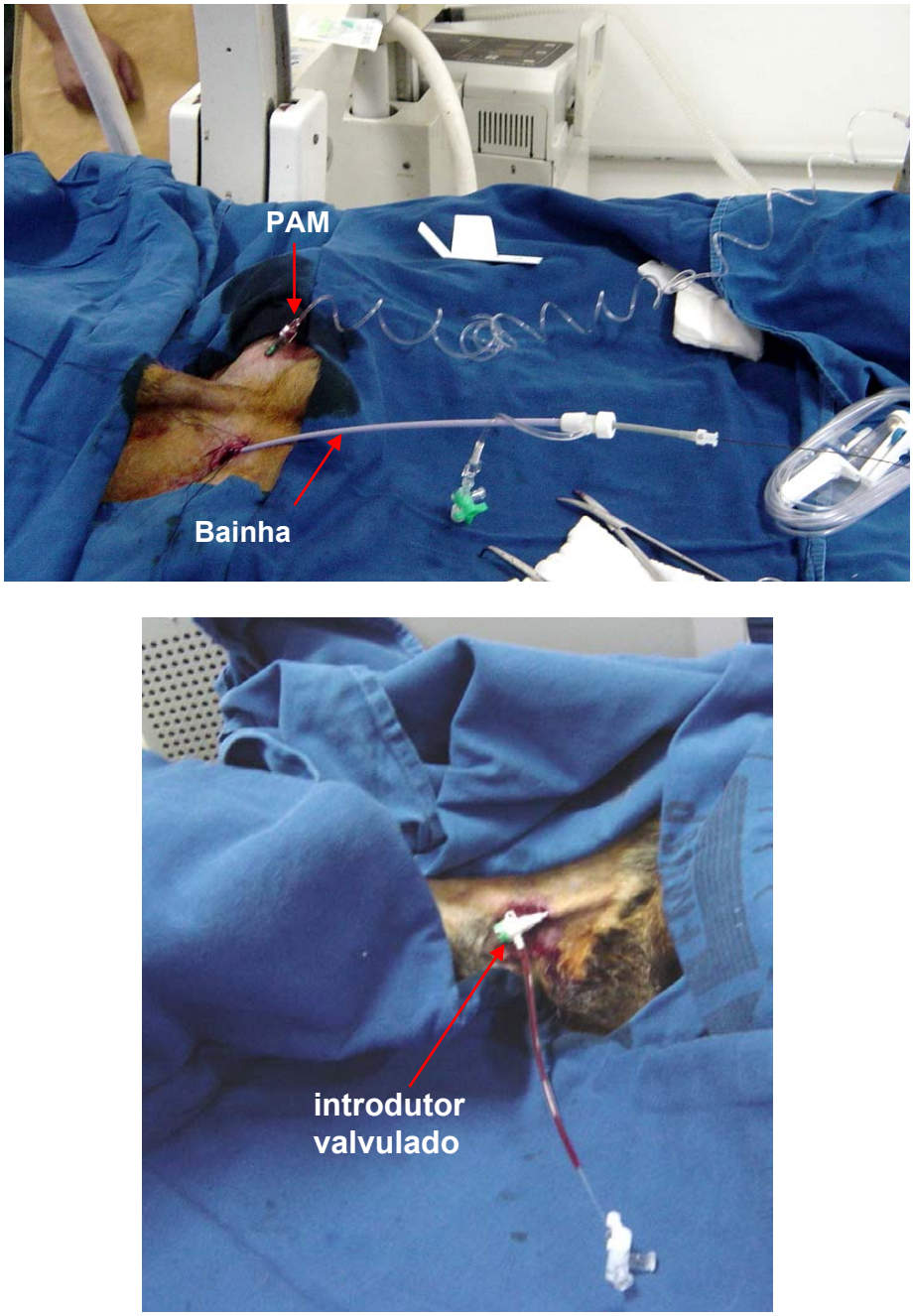

Figura 3 - **A.** Acesso com a bainha na veia femoral direita por inguinotomia e punção da artéria femoral esquerda para monitorização da PAM. **B.** Acesso percutâneo da veia jugular externa direita

Pelo acesso jugular era introduzido o cateter diagnóstico Cobra 2 e sob o controle de radioscopia era cateterizada seletivamente a veia hepática direita. A seguir, injetava-se 5 mL de contraste não iônico pelo cateter, obtendo-se opacificação da veia e a sua localização em relação à régua e ao corpo vertebral do animal. Este era o marco cranial do segmento da VCI a ser estudado **(Figura 4**).

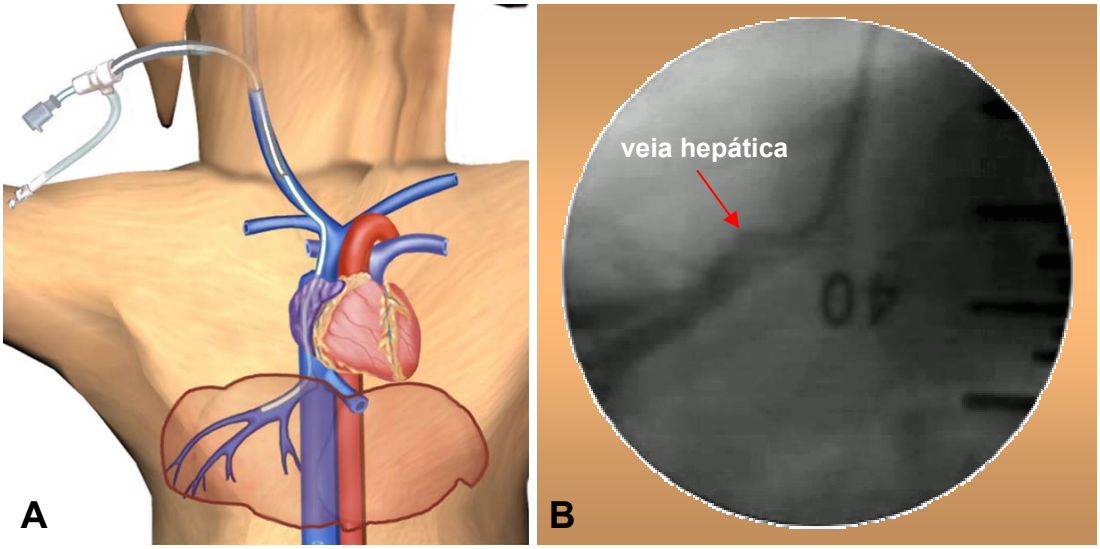

Figura 4 - **A.** Esquema de acesso percutâneo jugular e cateterização da veia hepática do lobo lateral direito. **B.** Flebografia da veia hepática do lobo lateral direito por cateterização seletiva

Pelo acesso femoral posicionava-se um cateter *pigtail* 5 Fr com marcas radiopacas a cada um centímetro, que era a referência para a medida do diâmetro da VCI **(Figura 5)**, e injetava-se 10 mL de contraste não iônico, obtendo-se opacificação da VCI. A seguir era introduzido o cateter diagnóstico Cobra 2 e cateterizada seletivamente a veia renal direita. Injetava-se 5 mL de contraste não iônico pelo cateter obtendo-se opacificação da veia renal direita e a sua posição em relação à régua e ao

corpo vertebral. Quando não se conseguia cateterizar a veia renal pelo acesso femoral o procedimento era feito pelo acesso jugular. Este era o marco caudal do segmento da VCI estudado (**Figura 6**).

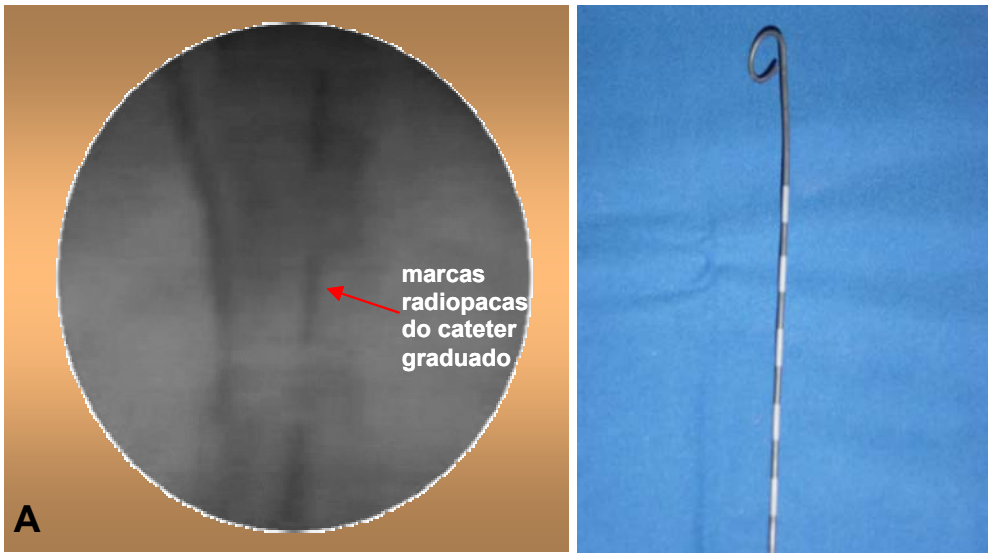

Figura 5 - Cateter *pigtail* 5 Fr graduado em centímetros. **A.** Imagem do procedimento. **B.** Cateter

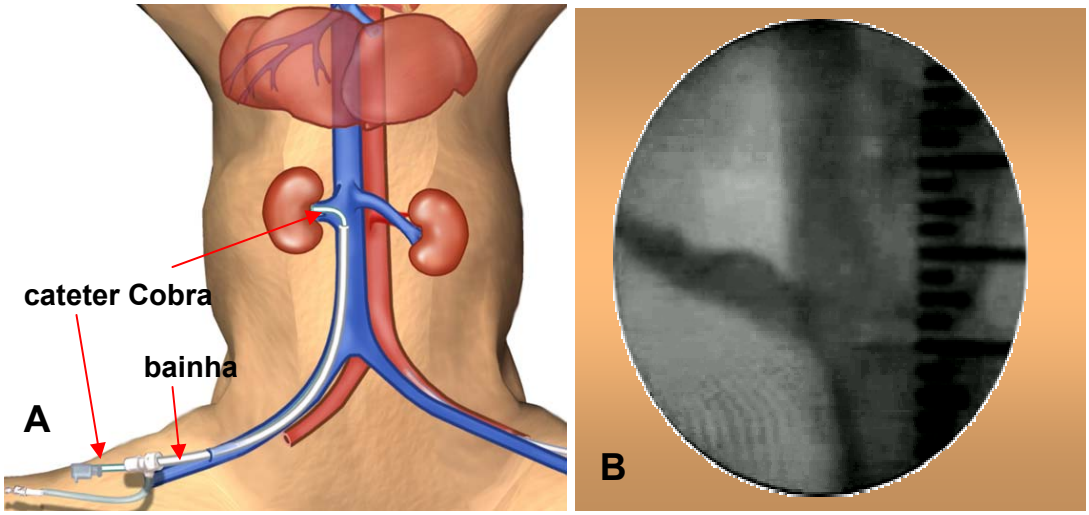

Figura 6 - **A.** Esquema de cateterização da veia renal direita. **B.** Flebografia da veia renal direita por cateterização seletiva

3.3. LESÃO PERCUTÂNEA ENDOVASCULAR DA VEIA CAVA INFERIOR JUSTA-HEPÁTICA

Após ter localizado com precisão as veias hepática direita e renal direita, pelo acesso femoral era introduzido um fio guia de teflon ponta J 0,035 polegadas, e progredida a bainha do acesso da região inguinal até o 12º corpo vertebral torácico. Retirado o fio guia, era introduzido o dispositivo de punção transjugular intra-hepático que em conjunto era posicionado na altura do 12º corpo vertebral torácico. Esta posição correspondia à localização justa-hepática da veia cava. A agulha era introduzida através da bainha, exteriorizada na luz do vaso, e rodada em direção à parede ventral da VCI. A seguir, a agulha era empurrada contra a parede ventral da VCI para fora da sua luz. A camisa de proteção da agulha era então empurrada sobre a agulha até alcançar a cavidade peritoneal **(Figura 7)**. A agulha era retirada e 5 mL de contraste eram injetados pela camisa para confirmação do seu posicionamento na cavidade peritoneal. A seguir, era passado o fio guia hidrofílico ponta J 0,035 polegadas pela camisa da agulha e exteriorizado na cavidade peritoneal **(Figura 8)**. Para dilatar o orifício da parede da VCI, a bainha do acesso femoral era também avançada cuidadosamente através da lesão até atingir a cavidade peritoneal. A camisa da agulha era retirada e pelo fio guia hidrofílico era introduzido um balão de angioplastia de 9 mm até a cavidade peritoneal. A bainha do acesso femoral era recuada para a luz da VCI e o balão de angioplastia era insuflado através da parede da veia, ampliando a lesão (**Figura 9**). Depois de

desinsuflado e retirado o balão, mantinha-se o fio hidrofílico através da lesão.

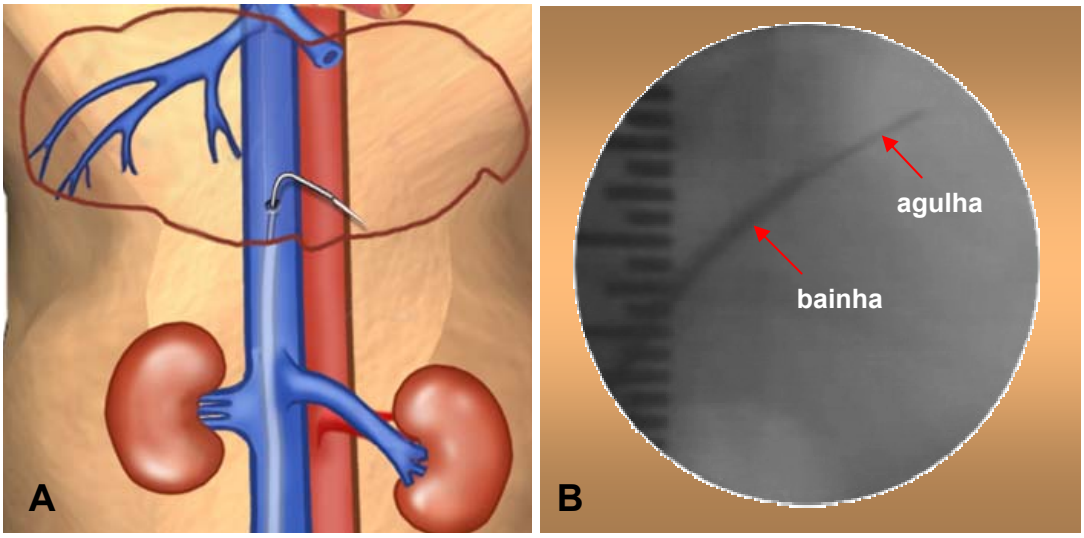

Figura 7 - Lesão na parede anterior da veia cava justa-hepática com agulha de punção transjugular intra-hepática. **A.** Esquema. **B.** Imagem do procedimento

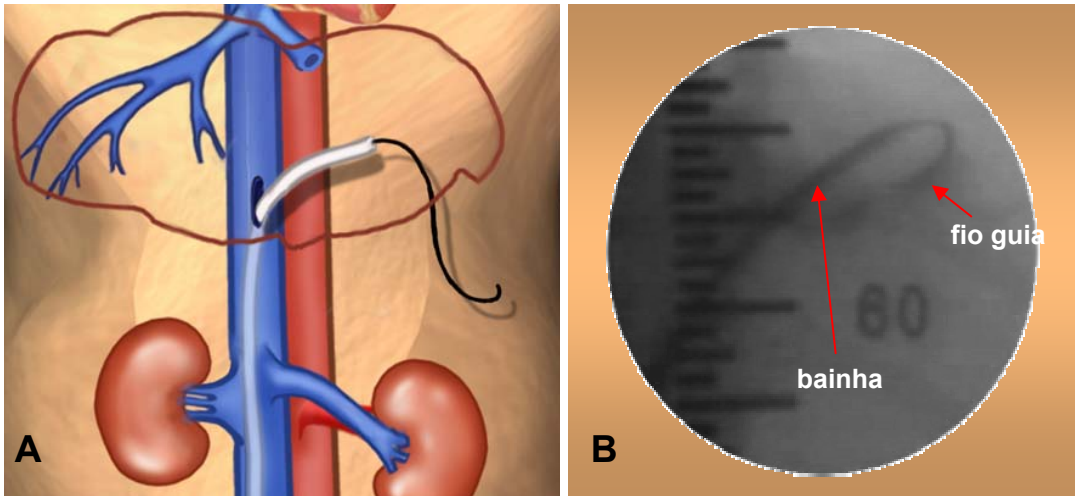

Figura 8 - Exteriorização da bainha e fio guia através da lesão para a cavidade peritoneal. **A.** Esquema. **B.** Imagem do procedimento

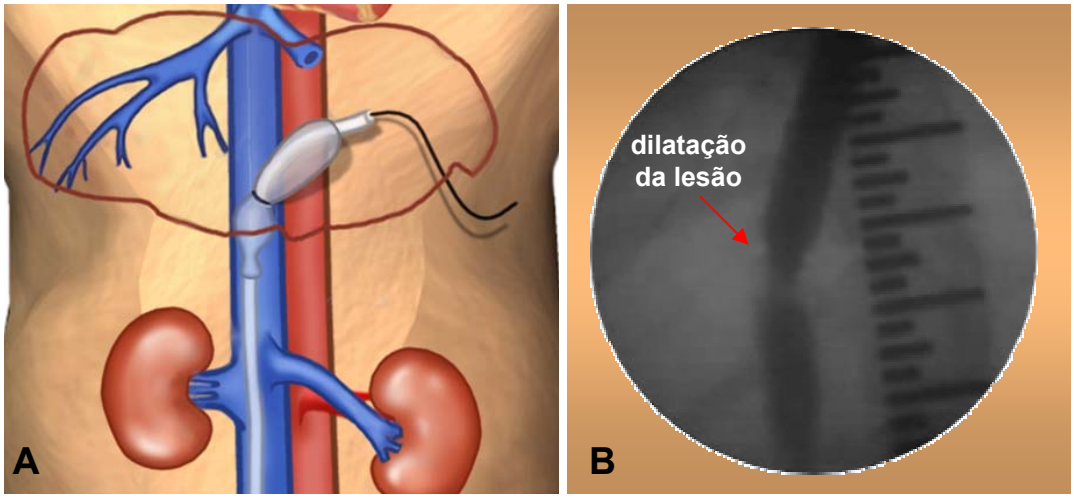

Figura 9 - Dilatação da lesão na parede anterior da veia cava justa-hepática com balão de angioplastia de 9 mm de diâmetro posicionado através da lesão. **A.** Esquema. **B.** Imagem do procedimento

3.4. TRATAMENTO

Através do fio hidrofílico deixado na cavidade peritoneal, um catéter Hook 5 Fr era introduzido e posicionado na cavidade peritoneal. Através desse cateter era obtida a pressão intraperitoneal, utilizando-se um sistema de colunas de água, com o zero ao nível da linha da sínfise púbica. A partir dessa etapa do estudo, os cães eram divididos em dois grupos. (**Figura 10**)

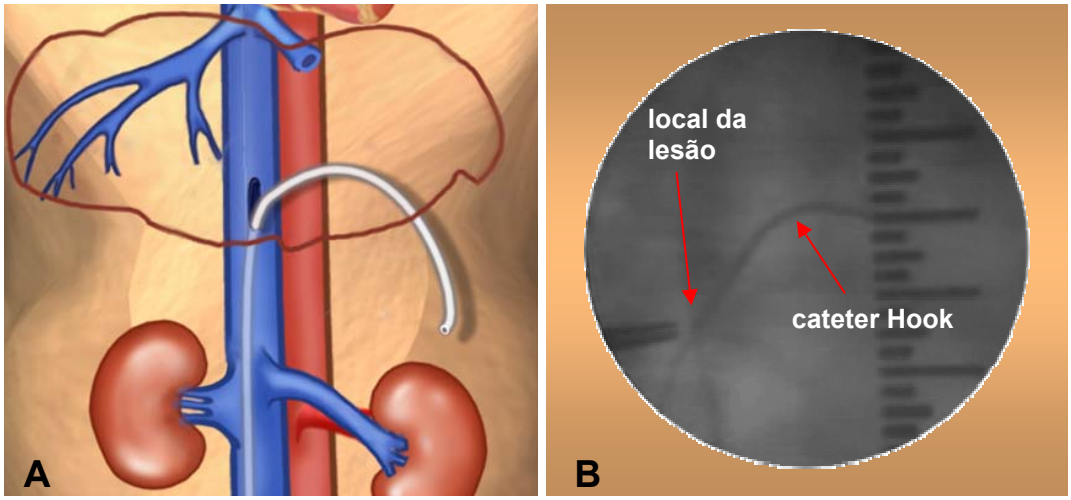

Figura 10 - Cateter posicionado na cavidade peritoneal exteriorizado através da lesão da parede anterior da veia cava justa-hepática, e obtenção de medida da pressão intraperitoneal. **A.** Esquema. **B.** Imagem do procedimento

3.4.1. Reposição volêmica e observação

O grupo I, controle, recebia soro fisiológico endovenoso em volume equivalente a três vezes 30% da volemia do animal, em “bolus”, após a realização da lesão, e ficava em observação, registrando-se, de cinco em cinco minutos, a FC e a PAM, nos 10 animais e a pressão na VCI, a pressão vesical e a pressão peritoneal em seis animais. Antes do óbito, quando a PAM dos animais atingia os níveis entre 40 e 30 mm Hg, eles eram submetidos a laparotomia mediana exploradora para verificação da presença de sangramento significativo e avaliação da lesão. O hemoperitônio e a lesão da VCI eram registrados com fotografia, obtida com câmera digital Sony Cybershot 4.2 pixels **(Figura 11)**.

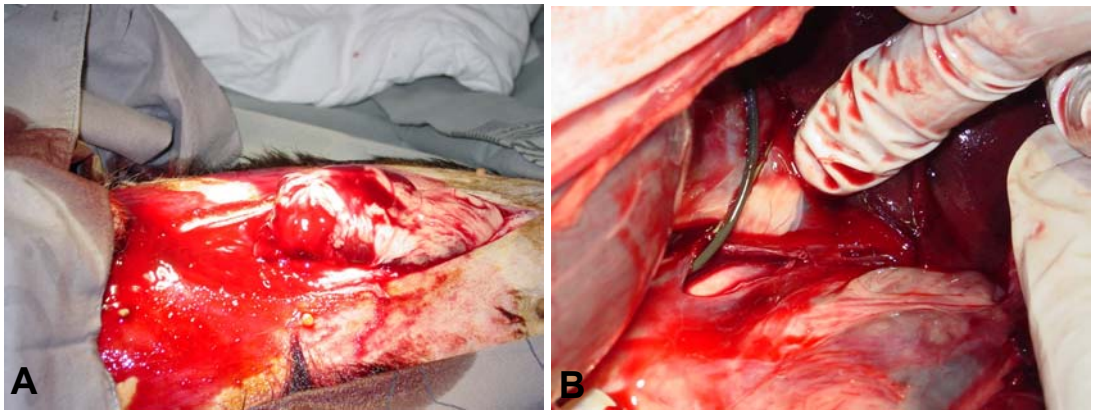

Figura 11 - A. Laparotomia mediana mostrando hemoperitônio volumoso com evisceração das alças em um animal do grupo I. **B.** Fio guia de teflon exteriorizado pela lesão da parede anterior da veia cava justa-hepática

3.4.2. Reposição volêmica e endoprótese revestida

O grupo II, experimento, recebia soro fisiológico endovenoso em volume equivalente a 3 vezes 30% da volemia do animal, em “bolus”, após a realização da lesão, e era submetido a colocação de endoprótese revestida para tratamento do ferimento. Após a colocação da endoprótese revestida, era realizada cavografia para identificar extravasamento de contraste na lesão e adaptação da endoprótese revestida. Em seguida, os animais eram mantidos em observação, monitorizados, até que acordassem da anestesia. Após essa etapa, eram encaminhados para o Laboratório de Investigação Médica LIM 62 onde eram mantidos em colchão com cobertor e aquecedor de ambiente, para prevenção de hipotermia, durante 12 horas. No dia seguinte, os animais eram encaminhados ao Biotério Central da Faculdade de Medicina da USP, onde eram mantidos em observação até o final do período do estudo.

3.4.2.1. Procedimento endovascular

Após obtida a pressão intraperitoneal pelo cateter Hook 5 Fr, este era cuidadosamente tracionado em direção à luz da VCI. Com a injeção contínua de contraste iodado, era identificada a posição exata da lesão, quando a ponta do cateter passava da cavidade peritoneal para a luz da veia. A seguir, retirava-se o cateter Hook e, com auxílio de um fio guia de teflon ponta J 0,035 polegadas, era introduzida uma endoprótese revestida, auto-expansível com malha metálica tubular de Nitinol revestida com poliéster, de 12 mm de diâmetro por 40 mm de comprimento (Boston Scientific, USA) (**Figura 12**). A endoprótese revestida era posicionada, e liberada gradualmente, entre a veia hepática e a veia renal previamente demarcadas (**Figura 13)**. Após a abertura total da endoprótese revestida, a lesão da parede da VCI ficava totalmente ocluída, mantendo-se pérvia a luz do vaso (**Figura 14**). Após a liberação da endoprótese revestida, era realizada cavografia de controle, com contraste iodado, injetado pela bainha do acesso femoral. Este estudo permitia confirmar o bom posicionamento da endoprótese revestida, o fluxo de sangue na luz do vaso e a ausência de extravasamento de contraste no local da lesão. A seguir, era posicionado e expandido um balão de angioplastia de 12 por 40 mm no interior da endoprótese revestida, para obter sua dilatação máxima e melhor adaptação à parede do vaso (**Figura 15**). Após desinsuflado o balão, realizava-se novamente a cavografia com 10 mL de contraste, para verificar a patência e o posicionamento da endoprótese revestida (**Figura 16**). Nesse momento,

após o registro dos valores da pressão na VCI e da pressão vesical, eram retirados todos os cateteres. A veia femoral era suturada com prolipropileno 5-0, com pontos separados, e a pele era suturada com nylon monofilamentar 3-0, com pontos simples. A veia jugular e a artéria femoral esquerda eram comprimidas manualmente até obtenção da hemostasia local. A monitorização cardíaca permanecia até que os cães acordassem da anestesia e fossem encaminhados para o laboratório (**Figura 17**).

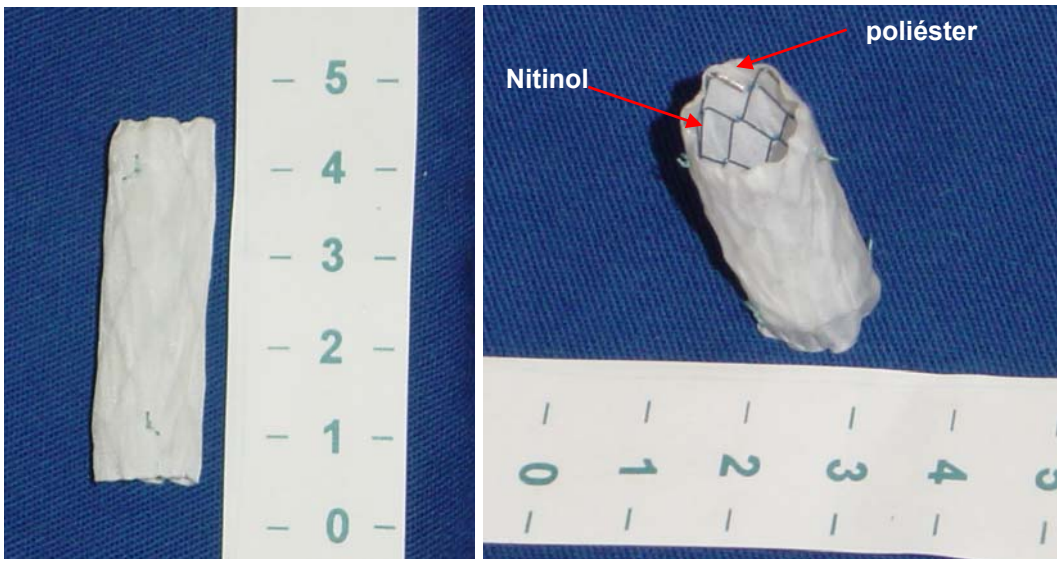

Figura 12 - Endoprótese revestida (malha metálica tubular de Nitinol revestida com poliéster)

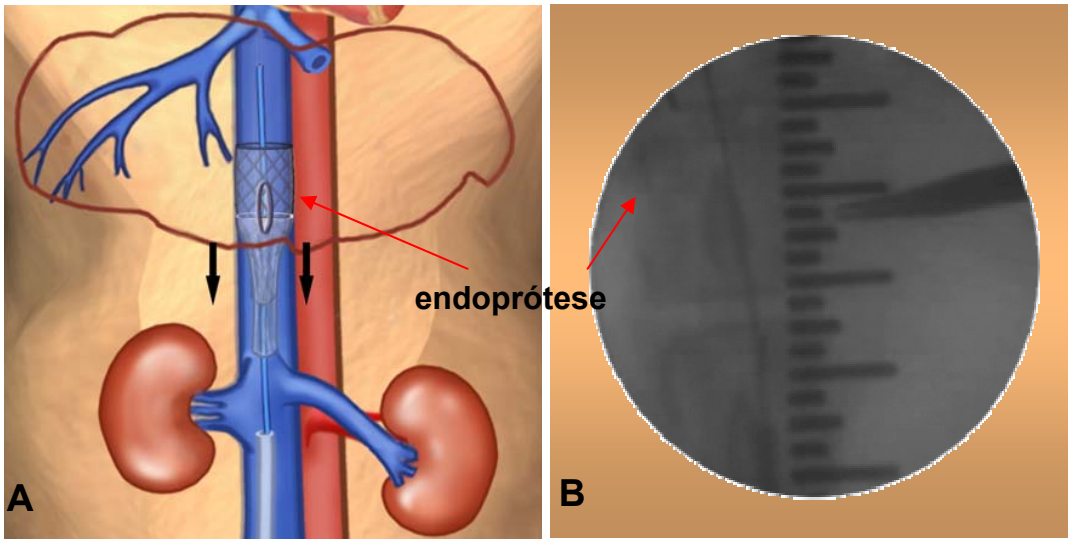

Figura 13 - Posicionamento e liberação da endoprótese revestida no local da lesão da veia cava justa-hepática. **A.** Esquema. **B.** Imagem do procedimento (seta)

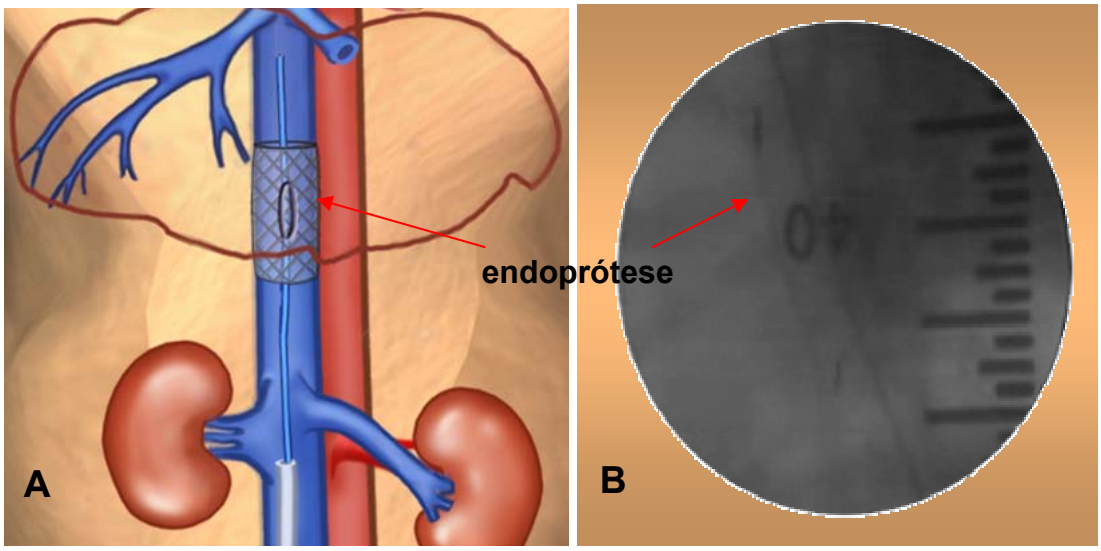

Figura 14 - Posicionamento da endoprótese revestida ocluindo a lesão da veia cava justa-hepática. **A.** Esquema. **B.** Imagem do procedimento

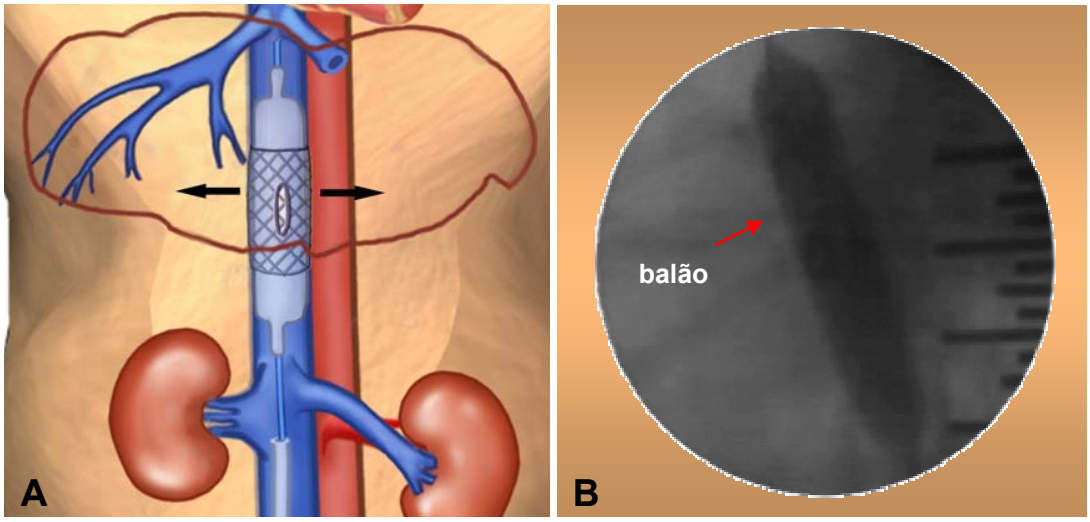

Figura 15 - Endoprótese revestida com balão de angioplastia de 12 mm insuflado no seu interior. **A.** Esquema. **B.** Imagem do procedimento

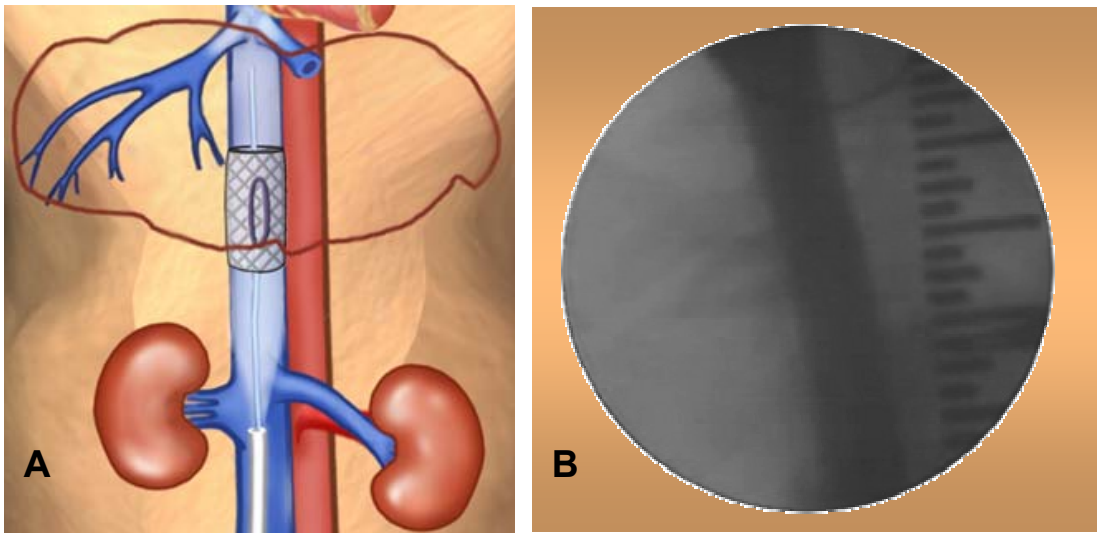

Figura 16 - Cavografia final mostrando o bom posicionamento da endoprótese revestida ocluindo a lesão da veia cava justa-hepática sem extravasamento de contraste. **A.** Esquema. **B.** Imagem do procedimento

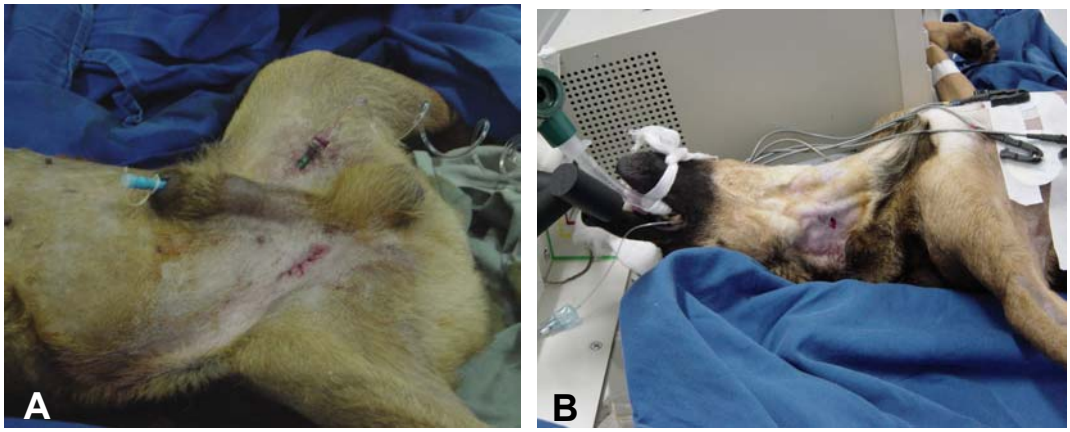

Figura 17 - Término do procedimento. **A.** Sutura da veia femoral direita e da inguinotomia. **B.** Hemostasia da veia jugular direita após compressão manual e monitorização cardíaca até que o animal acordasse da anestesia

3.5. PÓS-OPERATÓRIO

A analgesia era realizada com morfina na dose diária de 0,5 mg/kg, subcutâneo, durante os dois primeiros dias de pós-operatório. Nos 5 primeiros dias após o procedimento, os animais recebiam 15 mg/kg de enrofloxacina intramuscular. Heparina em dose profilática de 1000 UI subcutânea era administrada, diariamente, a partir do primeiro dia de pós-operatório até a data do sacrifício e coleta da peça (segmento de VCI com a endoprótese revestida). A observação clínica no período de quatro e oito semanas constou da avaliação da aceitação alimentar, atividade física, presença de edema e/ou circulação colateral dos membros posteriores, diurese e característica das fezes.

3.6. ESTUDO TARDIO

O estudo tardio foi realizado nos 10 cães do grupo II. Este grupo foi subdividido em subgrupo IIA com cinco cães, observados e sacrificados após quatro semanas, e o subgrupo IIB com cinco cães, observados e sacrificados após oito semanas do tratamento. O estudo tardio compreendeu a realização de ultra-som Doppler após duas, quatro e oito semanas e cavografia com medida das pressões da VCI no dia do sacrifício dos cães dos dois subgrupos.

3.6.1. Ultra-som Doppler

O objetivo do exame foi verificar o diâmetro na luz da endorprótese revestida e no segmento retro-hepático da VCI; a patência, o padrão de fluxo na endoprótese revestida, no segmento retro-hepático da VCI após duas, quatro e oito semanas do tratamento (**Figura 18**).

Equipamento

O exame ultra-sonográfico modo-B e o dúplex-Doppler colorido foram realizados com o aparelho portátil da marca GE, modelo Logic Book, USA, utilizando transdutor convexo multifreqüencial de 3,5 MHz.

Os exames foram gravados em DICOM, e processados para gravação em CD-ROM.

Técnica

No biotério, os animais eram sedados com xilazina 1 mg/kg e quetamina 10 mg/kg de peso intramuscular, encaminhados para a sala de procedimentos, colocados em decúbito dorsal horizontal e submetidos a estudo ultra-som Doppler por um único radiologista.

Método

O estudo da veia cava inferior e da endoprótese obedeceu a seguinte seqüência:

A- modo-B: foram feitos cortes longitudinais e transversais no abdome para localização da veia cava inferior e da endoprótese.

B- Doppler colorido e pulsado: foram realizados para confirmação da presença do vaso e da sua natureza venosa, no segmento identificado.

C- Modo-B: foi utilizado para medir o diâmetro antero-posterior da veia cava inferior na sua porção retro-hepática e o diâmetro antero-posterior da prótese. Neste momento houve a preocupação em não comprimir demasiadamente a veia cava inferior, para que o resultado não fosse alterado.

D- Análise espectral através do Doppler pulsado: realizado em seguida para observar o padrão fluxométrico na veia cava inferior retro-hepática e no local da endoprótese. O volume de amostra foi fixado em 5 mm.

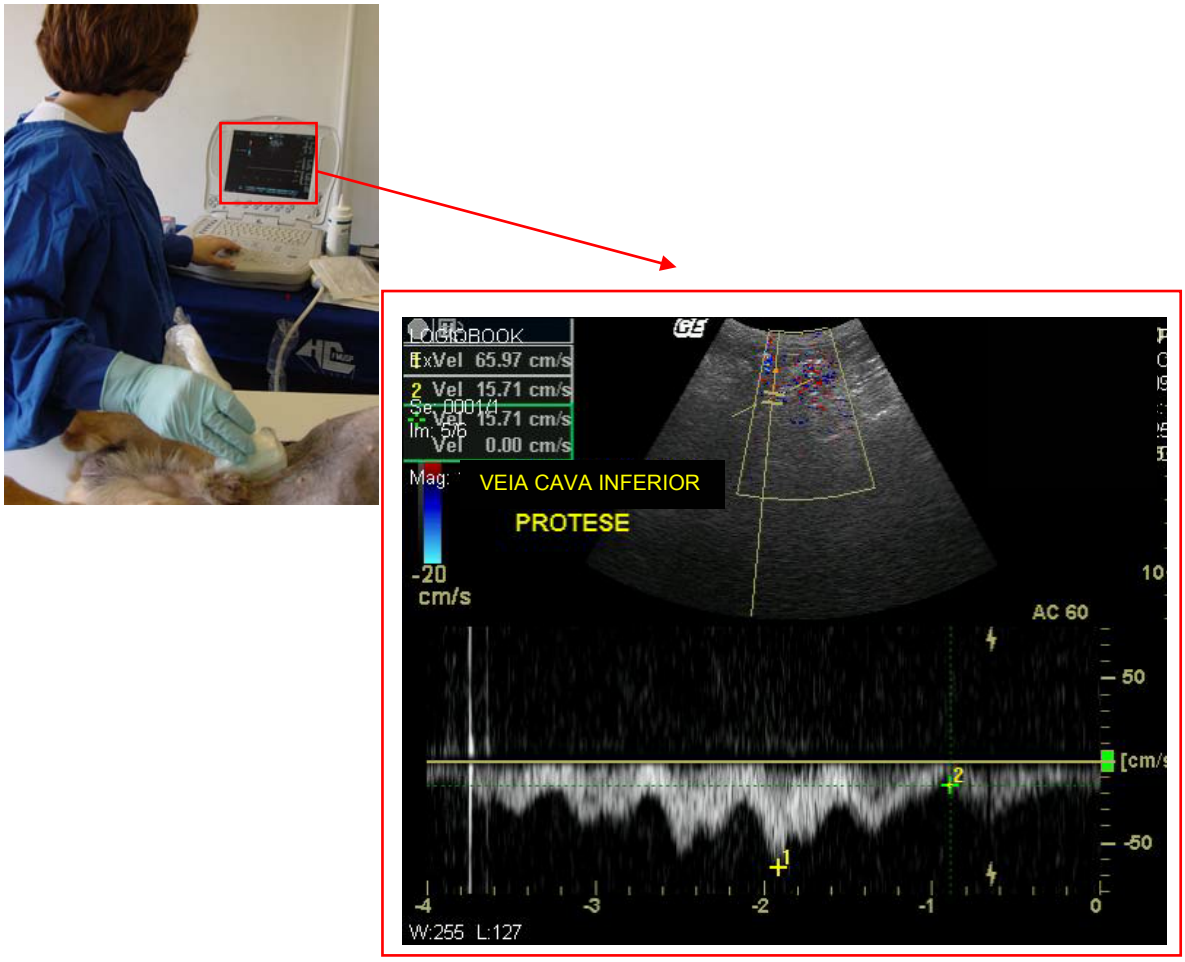

Figura 18 - Estudo tardio com realização de ultra-som Doppler em um animal do grupo II

3.6.2. Cavografia com medidas das pressões na veia cava inferior

No dia do sacrifício, os cães eram pré-medicados com xilazina, 1 mg/kg, e quetamina, 10 mg/kg de peso, por via intramuscular, e anestesiados com pentobarbital sódico 3%, 25 mg/kg de peso, em veia periférica no membro anterior esquerdo e colocados em decúbito dorsal horizontal em mesa com tampo de radioscopia. A tricotomia era feita na face anterior do tórax. O animal era submetido a monitorização cardíaca,

intubação orotraqueal com cânula número 8 e deixado em respiração espontânea. Por acesso percutâneo femoral venoso direito, era introduzido um fio guia de teflon ponta J 0,035 polegadas e passado um cateter reto de 9 Fr até a posição infra-renal, para a realização da cavografia com injeção de 10 mL de contraste iodado, para verificar a patência da VCI, a presença de circulação colateral e para se medir o diâmetro da luz no interior da endoprótese revestida (**Figura 19**). Progredia-se o cateter através da VCI e media-se a pressão venosa através de sistema com colunas de água, com o zero ao nível da linha axilar média, nos segmentos cranial, no interior da endoprótese revestida e no segmento caudal da mesma. A fim de avaliar o diâmetro da luz da endoprótese revestida, era posicionado na VCI, um cateter *pigtail* 5 Fr graduado em centímetros (**Figura 5**).

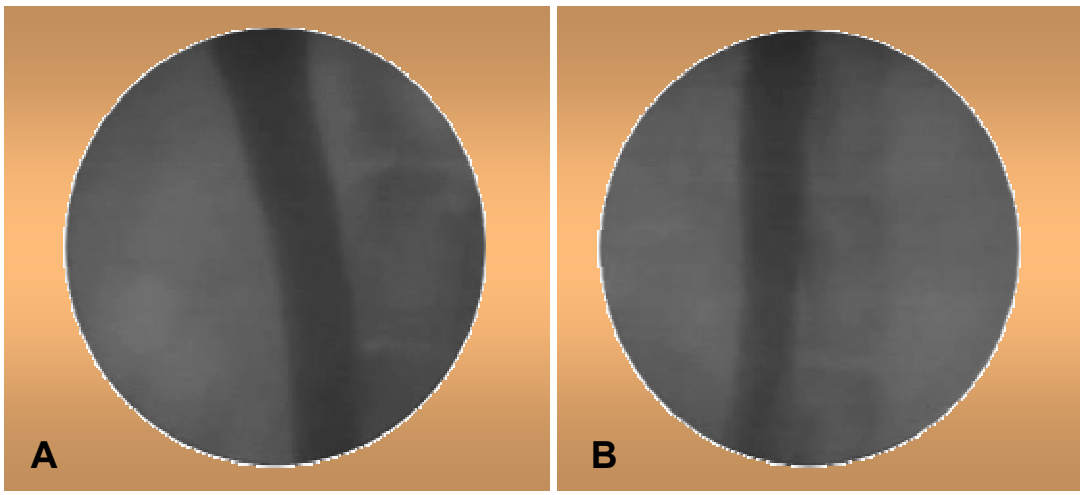

Figura 19 - Cavografia de controle tardio. **A.** Após quatro semanas do tratamento. **B.** Após oito semanas do tratamento

O cálculo da redução do diâmetro da luz da endoprótese revestida era feito com a seguinte fórmula:

RDL = [1 - (DCT4sem e 8 sem/DCI) x 100]

RDL = Redução do diâmetro da luz da endoprótese revestida

DCT 4 e 8 = O menor diâmetro obtido na cavografia após quatro e oito semanas do tratamento

DCI = Diâmetro obtido na cavografia imediatamente antes da colocação da endoprótese revestida

3.7. NECROPSIA E ESTUDO ANATOMOPATOLÓGICO DOS ANIMAIS DO GRUPO II

Concluído o estudo tardio, administrava-se dose letal de pentobarbital sódico, 100 mg/kg de peso, e, após a constatação do óbito, realizava-se laparotomia para inventário da cavidade abdominal e coleta da peça que compreendia o segmento da VCI que continha a endoprótese revestida, para estudo anatomopatológico. As peças eram fotografadas com câmera digital Sony modelo Cybershot 4.2 pixels e fixadas em formalina tamponada a 10%. A finalidade desse estudo era avaliar a incorporação da endoprótese e as alterações ocasionadas na parede do vaso por este dispositivo (**Figura 20**).

Após 48 horas de impregnação com formalina, as peças eram mantidas em álcool a 70%. Posteriormente, as peças eram cortadas para

preparo das amostras A e B conforme o esquema da **Figura 21** para a realização de dois estudos.

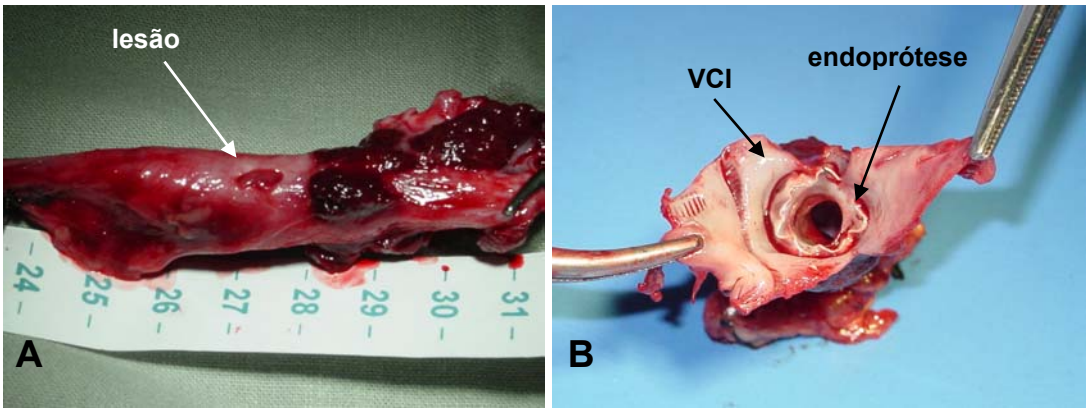

Figura 20 - Segmento de VCI com a lesão justa-hepática e a endoprótese revestida. **A.** vista anterior. **B.** vista interna da endoprótese revestida e da luz da VCI

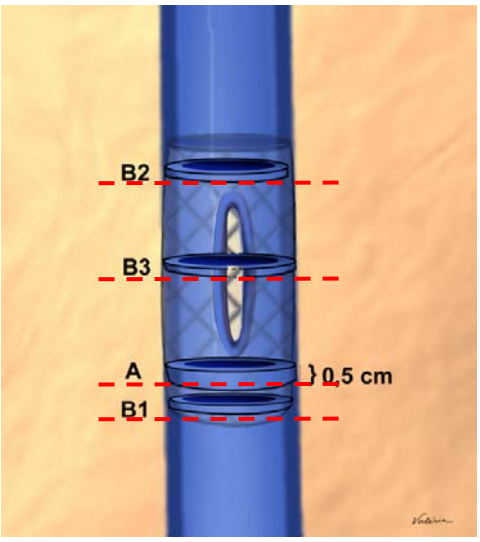

Figura 21 - Esquema de segmento da VCI com a lesão justa-hepática e a endoprótese revestida. Amostras A e B

O primeiro estudo analisava a peça com seus componentes biológicos (veia e neoíntima) e sintéticos (poliéster e nitinol) íntegros, com a

exérese de segmento anelar de 0,5 cm, na região distal à lesão da VCI – **amostra A**. Esse fragmento recebia o seguinte tratamento:

a. permanência no etanol a 70% por seis dias

b. permanência no etanol a 100% por seis dias

c. permanência na solução A (metilmetacrilato 75% + Dibutilftalato 25%) por seis dias

d. permanência na solução A + peróxido de benzoila a 1% por seis dias

e. permanência na solução A + peróxido a 2% por seis dias

f. transferência do fragmento para uma estufa a 37ºC até endurecimento do bloco

g. secção do bloco em cortes histológicos utilizando-se Isomet Low Speed Saw com lâmina de diamante.

Os blocos obtidos foram seccionados em cortes de 5 μm. Os cortes foram colocados em lâminas, coradas em azul de toluidina a 1%.

O segundo estudo analisava a peça com seus componentes biológico e sintético sem o nitinol, nos segmentos, distal, proximal e na lesão da VCI – **amostras B1, B2, B3**, respectivamente. A extração do nitinol era realizada com dissecção cuidadosa da peça, fragmentação e retirada da porção metálica. Isso era necessário para submeter a peça a impregnação de parafina e cortes com micrótomo convencional e coloração por hematoxilina-eosina (**Figura 21**).

Nas amostras B eram feitas medidas da espessura das camadas média, íntima e neoíntima, com microscópio óptico com aumento de 40x e retículo de 28,5 x 29,0 cm (826,5 cm^2).

Foram feitas leituras em cinco campos diferentes. Em cada campo foram feitas seis medidas para cada camada gerando um total de 30 medidas para cada camada por animal.

3.8. ANÁLISE ESTATÍSTICA

O cálculo estatístico dos dados do presente trabalho foi realizado mediante um nível de significância adotado de 5% (α = 0,05). Dessa forma, as probabilidades de erro **p** quando $p \leq 0,05$ foram consideradas estatisticamente significantes (*) e quando $p > 0,05$ foram tomadas como não significantes (NS). Os métodos utilizados foram:

1) Média aritmética com respectivo desvio padrão.
2) Cálculo de porcentual.
3) Teste t de Student ou t não pareado.
4) Análise de variância (ANOVA) para um critério de classificação.
5) Teste “post-hoc”, de comparação múltipla, aos pares, de SNK (Student-Newman-Keuls)
6) Teste não paramétrico U de Mann-Whitney.
7) ANOVA não paramétrica de Friedman.
8) Teste de comparação múltipla, aos pares, de Tukey.
9) Prova não paramétrica pareada de Wilcoxon.

10) Análise de variância (ANOVA) sob fatores.

11) Correlação não paramétrica de Spearman.

12) Gráficos em barras verticais e em linhas.

4. Resultados

A média de peso dos animais do grupo I foi 14,480 ± 2,355 kg e do grupo II foi 12,550 ± 0,955 kg, havendo diferença estatisticamente significante entre os dois grupos (Mann Whitney U = 22,5; p = 0,037). A mortalidade foi 100% no grupo I e 0% no grupo II.

A média do tempo de preparo foi 33,50 ± 19,16 minutos nos animais do grupo I e 23,50 ± 10,55 minutos no grupo II, não havendo diferença estatisticamente significante entre esses dois grupos (Mann Whitney U = 2,9 p = 0,112). A média do tempo total do experimento foi 91,00 ± 21,58 minutos nos animais do grupo I e 65,00 ± 11,55 minutos no grupo II, diferença esta estatisticamente significante (Mann Whitney U = 9,5; p = 0,002). (**Tabela 1**) A média do tempo de colocação da endoprótese revestida nos animais do grupo II foi 15,00 ± 2,36 minutos.

TABELA 1 - MÉDIAS DOS PESOS (g) DOS ANIMAIS, DOS VOLUMES DE CRISTALÓIDE INFUNDIDO (mL), DOS TEMPOS (min) DE PREPARO DO ANIMAL E DOS TEMPOS (min) DO EXPERIMENTO

VARIÁVEL	GRUPO I			GRUPO II			Mann Whitney	
	N	MÉDIA	DP	N	MÉDIA	DP		
peso (g)	10	14480,00	2355,51	10	12550,00	955,98	U = 22,5	p = 0,037643
volume de cristalóide (mL)	10	815,00	113,16	10	725,00	48,59	U = 23,0	p = 0,041258*
tempo de preparo do animal (min)	10	33,50	19,16	10	23,50	10,55	U = 29,0	p = 0,112420
tempo total do experimento (min)	10	91,00	21,58	10	65,00	11,55	U = 9,5	p = 0,002204*

N = número de animais; DP = desvio padrão da média; Mann Whitney * $p \leq 0,05$

4. 1. MONITORIZAÇÃO E CONTROLE

4.1.1. Freqüência cardíaca

A média da FC inicial dos animais do grupo I foi 154,40 ± 15,13 bpm, ficando em níveis de 140,00 bpm aos 10 minutos e 120,00 bpm aos 20 minutos após a realização da lesão. Aos 30 minutos, três animais apresentaram queda da FC em relação à inicial, mas a média do grupo I ainda se encontrava em níveis normais (110,70 ± 31,90 bpm). Quando os animais atingiram níveis pressóricos entre 40 e 30 mm Hg, eram submetidos a laparotomia exploradora, quando então apresentavam bradicardia acentuada, chegando à parada cardíaca e morte. Três animais morreram

aos 40 minutos, um aos 50, dois aos 60, um aos 65, dois aos 70 e um aos 80 minutos após a lesão.

A média da FC inicial dos animais do grupo II foi 129,40 ± 26,12 bpm, ficando em níveis de 127,00 bpm aos 10 minutos e 124,00 bpm aos 20 minutos após a realização da lesão. Após a colocação da endoprótese revestida no grupo II, a FC manteve-se em níveis de 117,00 bpm até que os animais acordassem da anestesia e fossem encaminhados ao laboratório para acompanhamento pós-operatório. Todos os animais desse grupo sobreviveram. Houve diferença estatisticamente significante entre as médias da FC dos grupos I e II no momento inicial e da lesão (Mann Whitney U = 18,0 e p = 0,015570; U = 11,0 e p = 0,003199) (**Gráfico 1 e Tabela 2**).

GRÁFICO 1 - MÉDIAS DAS FREQÜÊNCIAS CARDÍACAS (bpm) DOS ANIMAIS DOS GRUPOS I E II NOS DIVERSOS TEMPOS DO EXPERIMENTO

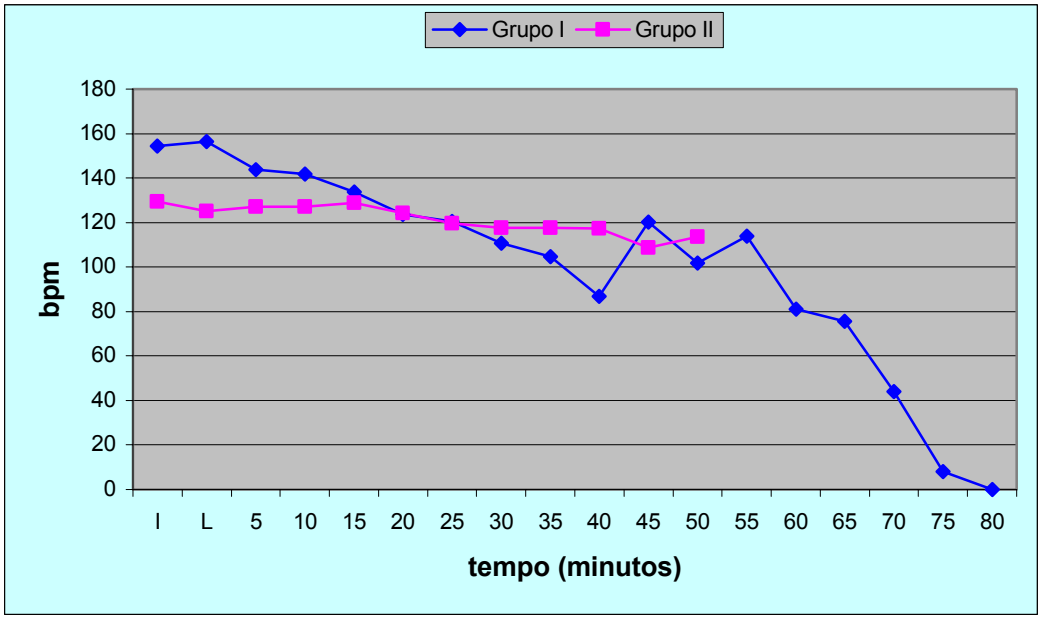

I = 5 minutos antes da realização da lesão; L = momento da lesão

TABELA 2 - MÉDIAS DAS FREQÜÊNCIAS CARDÍACAS (bpm) DOS ANIMAIS DOS GRUPOS I E II NOS DIVERSOS TEMPOS DO EXPERIMENTO

TEMPO (min)	GRUPO I			GRUPO II			Mann Whitney	
	N	MÉDIA	DP	N	MÉDIA	DP	U	p
I	10	154,40	15,13	10	129,40	26,12	18,0	0,015570*
L	10	156,30	13,22	10	125,00	26,83	11,0	0,003199*
5	10	143,80	27,57	10	127,00	26,27	31,0	0,150937
10	10	141,70	24,24	10	127,20	27,07	36,5	0,307497
15	10	133,80	28,19	10	128,80	27,18	48,5	0,909723
20	10	123,60	23.53	10	124,20	27,79	44,5	0,677588
25	10	120,50	31,49	10	119,70	24,65	48,5	0,909723
30	10	110,70	31,90	10	117,70	25,54	38,5	0,384680
35	10	104,80	38,04	9	117,56	23,90	34,0	0,369114
40	10	86,90	63,07	7	117,43	24,00	27,0	0,434973
45	7	120,29	24,43	4	108,75	21,00	10,0	0,449697
50	7	101,71	46,92	2	113,50	-	6,5	0,883618
55	6	113,77	24,34	1	112,00	-	0,00	1,000000
60	6	81,17	66,21	0	-	-	-	-
65	4	75,75	55,31	0	-	-	-	-
70	3	44,00	76,21	0	-	-	-	-
75	1	8,00	-	0	-	-	-	-
80	1	0,00	-	0	-	-	-	-

I = 5 minutos antes da realização da lesão; L = momento da lesão; N = número de animais; DP = desvio padrão da média; Mann Whitney * $p \leq 0,05$

4.1.2. Pressão arterial média

A média da PAM inicial dos animais do grupo I foi 132,00 ± 16,36 mm Hg, ficando em níveis de 98,00 mm Hg aos 10 minutos e 82,00 mm Hg aos 20 minutos após a realização da lesão. A partir dos 25 minutos, a média da PAM, foi significativamente menor nos animais do grupo I do que a nos do grupo II. Quando os animais do grupo I atingiram níveis pressóricos entre 40 e 30 mm Hg, foram submetidos a laparotomia exploradora, quando apresentaram hipotensão acentuada, chegando à parada cardíaca e morte. Três animais morreram aos 40 minutos, um aos 50, dois aos 60, um aos 65, dois aos 70 e um aos 80 minutos. **(Gráfico 2)**

Gráfico 2 - Curva de sobrevida dos animais do experimento

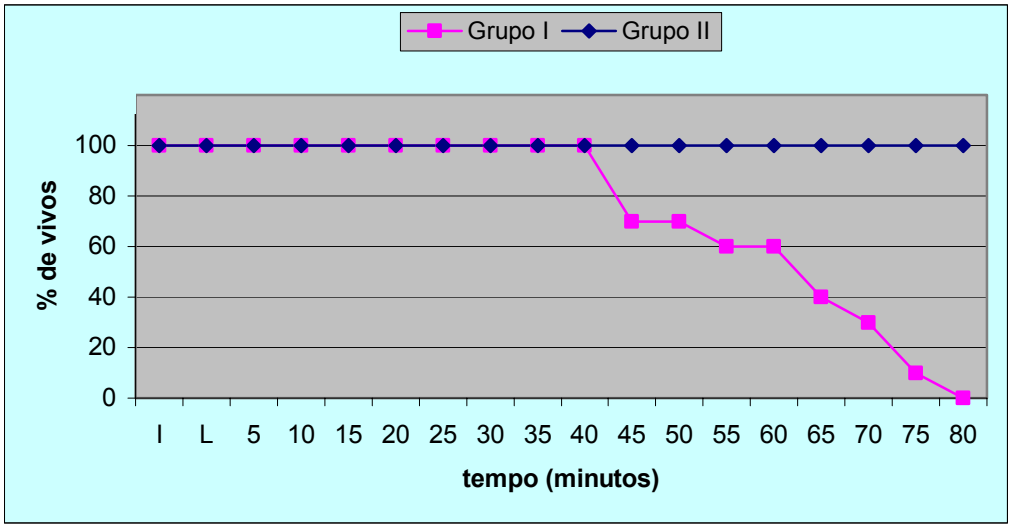

I = 5 minutos antes da realização da lesão; L = momento da lesão

A média da PAM inicial dos animais do grupo II foi 126,00 ± 25,91 mm Hg, ficando em níveis de 111,00 mm Hg aos 10 minutos e 106,00 mm Hg aos 20 minutos após a realização da lesão. Após a colocação da endoprótese revestida no grupo II, a média da PAM manteve-se em níveis de 110,00 mm Hg até que os animais acordassem da anestesia e fossem encaminhados ao laboratório para acompanhamento pós-operatório imediato. Houve diferença estatisticamente significante entre as médias da PAM dos animais dos grupos I e II nos momentos 25, 30, 35 e 40 minutos após a realização da lesão (Mann-Whitney U = 20,0 e p = 0,023; U = 17,5 e p = 0,014; U = 11,5 e p = 0,006; U = 10,5 e p = 0,016). A análise estatística não foi realizada a partir dos 45 minutos porque muitos animais saíram do experimento nos dois grupos. No grupo I devido ao óbito (três animais) e no grupo II devido à recuperação da anestesia e ao encaminhamento para o laboratório (seis animais). (**Gráfico 3 e Tabela 3**)

GRÁFICO 3 - MÉDIAS DAS PRESSÕES ARTERIAIS MÉDIAS (mm Hg) DOS ANIMAIS DOS GRUPOS I E II NOS DIVERSOS TEMPOS DO EXPERIMENTO

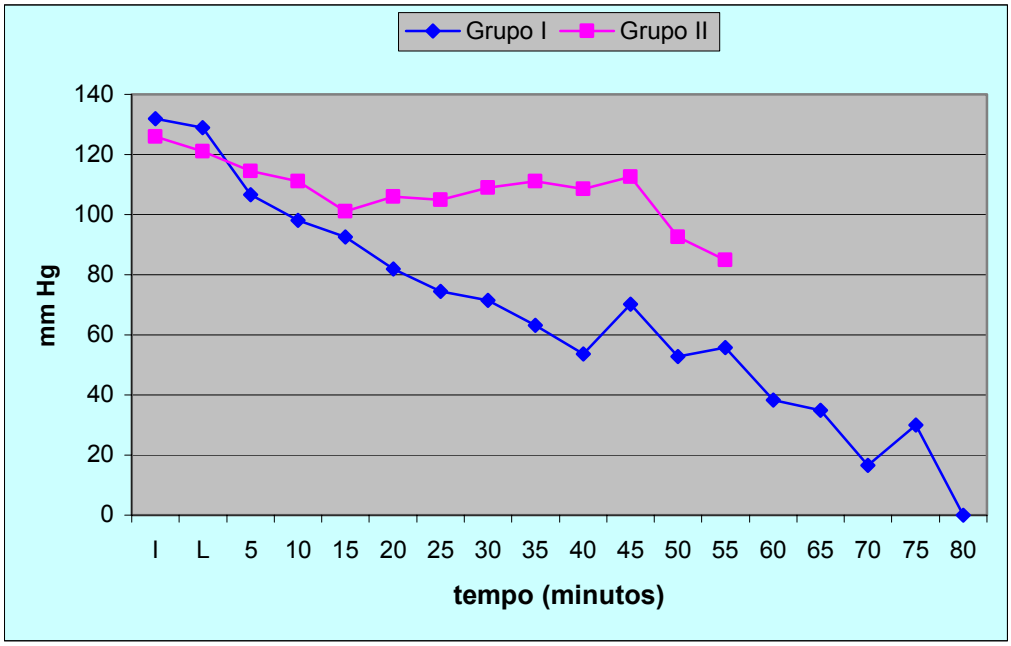

I = 5 minutos antes da realização da lesão; L = momento da lesão

TABELA 3 - MÉDIAS DAS PRESSÕES ARTERIAIS MÉDIAS (mm Hg) DOS ANIMAIS DOS GRUPOS I E II NOS DIVERSOS TEMPOS DO EXPERIMENTO

TEMPO (min)	GRUPO I			GRUPO II			Mann Whitney	
	N	MÉDIA	DP	N	MÉDIA	DP	U	p
I	10	132,00	16,36	10	126,00	26,91	39,5	0,427361
L	10	129,00	19,12	10	121,00	26,96	35,0	0,256848
5	10	106,50	31,71	10	114,50	29,48	49,0	0,939743
10	10	98,00	33,10	10	111,00	26,33	38,0	0,364353
15	10	92,50	28,11	10	101,00	23,90	42,0	0,545354
20	10	82,00	26,16	10	106,00	25,91	25,5	0,064031
25	10	74,50	28,62	10	105,00	25,93	20,0	0,023349*
30	10	71,50	36,06	10	109,00	19,55	17,5	0,014025*
35	10	63,10	36,81	9	111,11	19,65	11,5	0,006236*
40	10	53,60	45,11	7	108,57	19,73	10,5	0,016810*
45	7	70,14	32,74	4	112,50	27,54	4,0	0,058791
50	7	52,86	33,65	2	92,50	-	2,0	0,143245
55	6	55,83	31,37	1	85,00	-	0,0	1,000000
60	6	38,33	39,07	0	-	-	-	-
65	4	35,00	38,51	0	-	-	-	-
70	3	16,67	28,87	0	-	-	-	-
75	1	30,00	-	0	-	-	-	-
80	1	0,00	-	0	-	-	-	-

I = 5 minutos antes da realização da lesão; L = momento da lesão; N = número de animais; DP = desvio padrão da média; Mann Whitney * $p \leq 0,05$

4.1.3. Pressão na veia cava inferior

A média da pressão inicial na VCI dos animais do grupo I foi 0,00 cm de água, subindo para níveis de 2,20 cm de água aos 10 minutos e 3,20 cm de água aos 20 minutos, após a realização da lesão. Aos 25, 30, 35 e 40 minutos, as médias da pressão na VCI foram progressivamente maiores, 5,00 ± 2,00; 6,83 ± 2,48; 7,75 ± 1,71 e 6,40 ± 3,36 cm de água, permanecendo nesse nível até que todos os animais fossem submetidos à laparotomia e fossem a óbito.

A média da pressão inicial na VCI dos animais do grupo II foi 0,90 ± 1,60 cm de água. Aos 10 minutos foi 1,15 ± 1,03 cm de água e aos 30 minutos 1,30 ± 0,86 cm de água. Houve diferença estatisticamente significante entre as médias da pressão na VCI dos grupos I e II aos 30 minutos (Mann Whitney U = 0,00 e p = 0,002) (**Gráficos 4 e 5 e Tabelas 4 e 5**).

GRÁFICO 4 - MÉDIAS DAS PRESSÕES NA VEIA CAVA INFERIOR (cmH_2O) NO GRUPO I, NOS DIVERSOS TEMPOS DO EXPERIMENTO

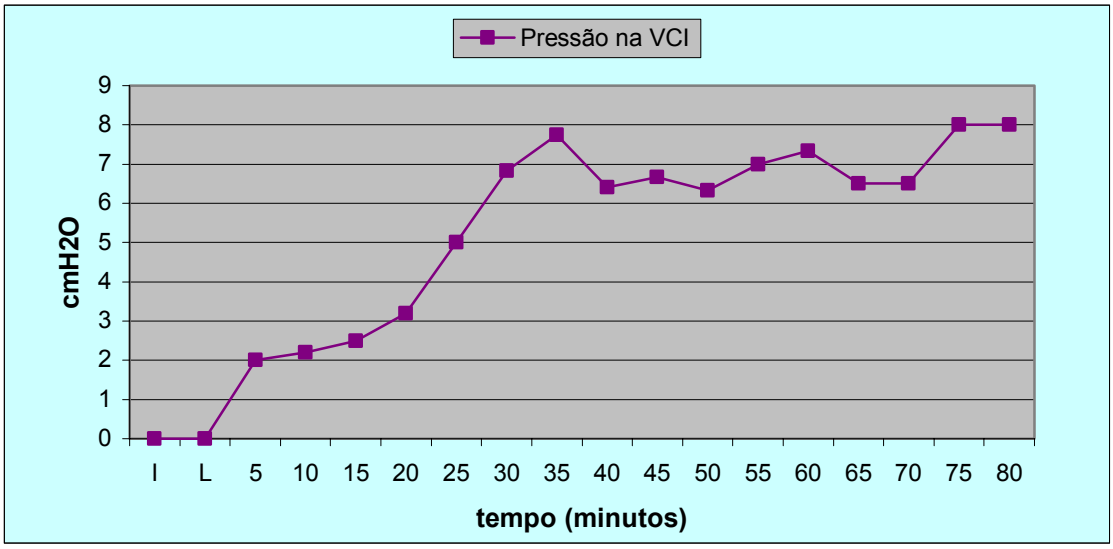

I = 5 minutos antes da realização da lesão; L = momento da lesão

TABELA 4 - MÉDIAS DAS PRESSÕES NA VEIA CAVA INFERIOR (cmH_2O) NO GRUPO I, NOS DIVERSOS TEMPOS DO EXPERIMENTO

TEMPO (min)	PRESSÃO NA VEIA CAVA INFERIOR (cmH_2O)		
	N	MÉDIA	DP
I	5	0,00	1,41
L	3	0,00	2,00
5	2	2,00	-
10	5	2,20	1,64
15	4	2,50	1,29
20	5	3,20	0,45
25	5	5,00	2,00
30	5	6,83	2,48
35	4	7,75	1,71
40	5	6,40	3,36
45	3	6,67	2,52
50	3	6,33	2,08
55	3	7,00	1,73
60	3	7,33	1,53
65	2	6,50	-
70	2	6,50	-
75	1	8,00	-
80	1	8,00	-

I = 5 minutos antes da realização da lesão; L = momento da lesão; N = número de animais; DP = desvio padrão da média

GRÁFICO 5 - MÉDIAS DAS PRESSÕES NA VEIA CAVA INFERIOR (cmH_2O) NOS GRUPOS I E II NOS MOMENTOS I, 10 E 30 MINUTOS

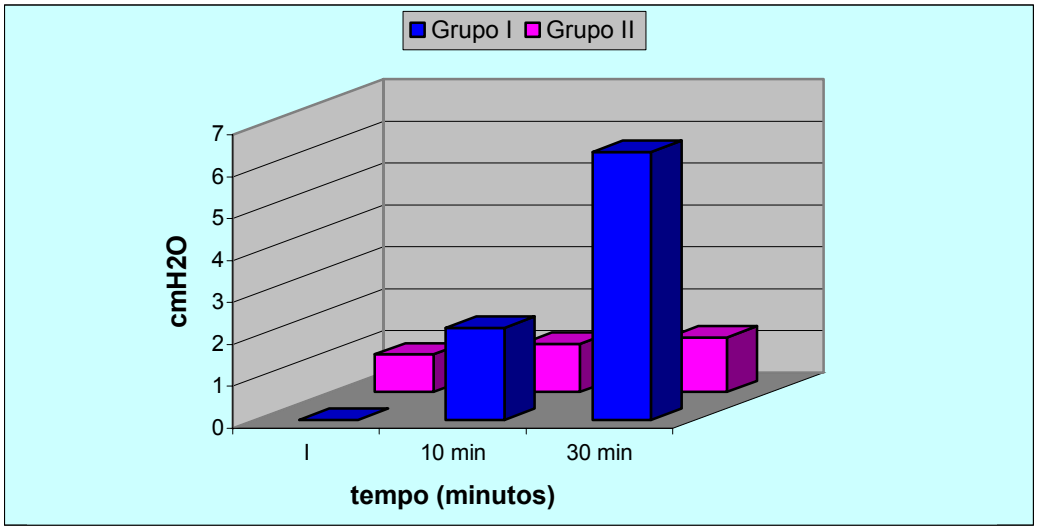

I = 5 minutos antes da realização da lesão

TABELA 5 - MÉDIAS DAS PRESSÕES NA VEIA CAVA INFERIOR (cmH_2O) NOS GRUPOS I E II, NOS MOMENTOS I, 10 E 30 MINUTOS

TEMPO	GRUPO I			GRUPO II			MANN WHITNEY	
	N	MÉDIA	DP	N	MÉDIA	DP	U	p
I	5	0,00	1,41	10	0,90	1,60	16,5	0,297868 NS
10 min	5	2,20	1,64	10	1,15	1,03	15,0	0,220680 NS
30 min	5	6,40	2,88	10	1,30	0,86	0,00	0,002201*

I = 5 minutos antes da realização da lesão; N = número de animais; DP = desvio padrão da média; Mann Whitney * $p \leq 0,05$

4.1.4. Pressão vesical

A média da pressão vesical inicial dos animais do grupo I foi 0,67 ± 1,21 cm de água, subindo para níveis de 3,17 ± 1,83 cm de água aos 10 minutos, e 4,17 ± 0,75 cm de água aos 20 minutos, após a realização da lesão. Aos 25, 30, 35 e 40 minutos as médias da pressão vesical foram progressivamente maiores, 5,17 ± 1,47; 6,83 ± 2,48; 8,20 ± 1,79 e 7,67 ± 3,27 cm de água, permanecendo nesse nível até o momento da realização da laparotomia e o óbito dos animais.

A média da pressão vesical inicial dos animais do grupo II foi 0,30 ± 0,82 cm de água. Aos 10 minutos foi 1,20 ± 0,79 cm de água e aos 30 minutos foi 1,10 ± 0,88 cm de água. Houve diferença estatisticamente significante entre as médias da pressão vesical dos grupos I e II aos 10 e 30 minutos (Mann Whitney U = 1,00 e p = 0,039; U = 0,00; p = 0,001) (**Gráficos 6 e 7 e Tabelas 6 e 7**).

GRÁFICO 6 - MÉDIAS DAS PRESSÕES VESICAIS (cmH_2O) NO GRUPO I, NOS DIVERSOS TEMPOS DO EXPERIMENTO

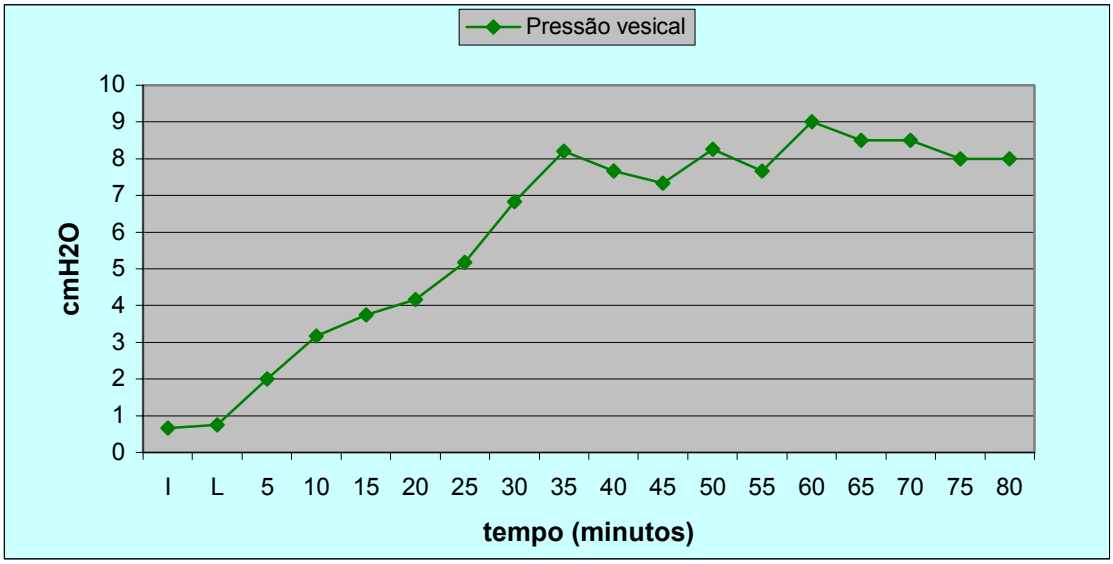

I = 5 minutos antes da realização da lesão; L = momento da lesão

TABELA 6 - MÉDIAS DAS PRESSÕES VESICAIS (cmH_2O) NO GRUPO I, NOS DIVERSOS TEMPOS DO EXPERIMENTO

TEMPO (min)	PRESSÃO VESICAL N	MÉDIA	DP
I	6	0,67	1,21
L	4	0,75	1,50
5	2	2,00	-
10	6	3,17	1,83
15	4	3,75	2,06
20	6	4,17	0,75
25	6	5,17	1,47
30	6	6,83	2,48
35	5	8,20	1,79
40	6	7,67	3,27
45	3	7,33	3,51
50	4	8,25	2,50
55	3	7,67	1,53
60	4	9,00	1,63
65	2	8,50	-
70	2	8,50	-
75	1	8,00	-
80	1	8,00	-

I = 5 minutos antes da realização da lesão; L = momento da lesão; N = número de animais; DP = desvio padrão da média

GRÁFICO 7 - MÉDIAS DAS PRESSÕES VESICAIS (cmH_2O) NOS GRUPOS I E II NOS MOMENTOS I, 10 E 30 MINUTOS

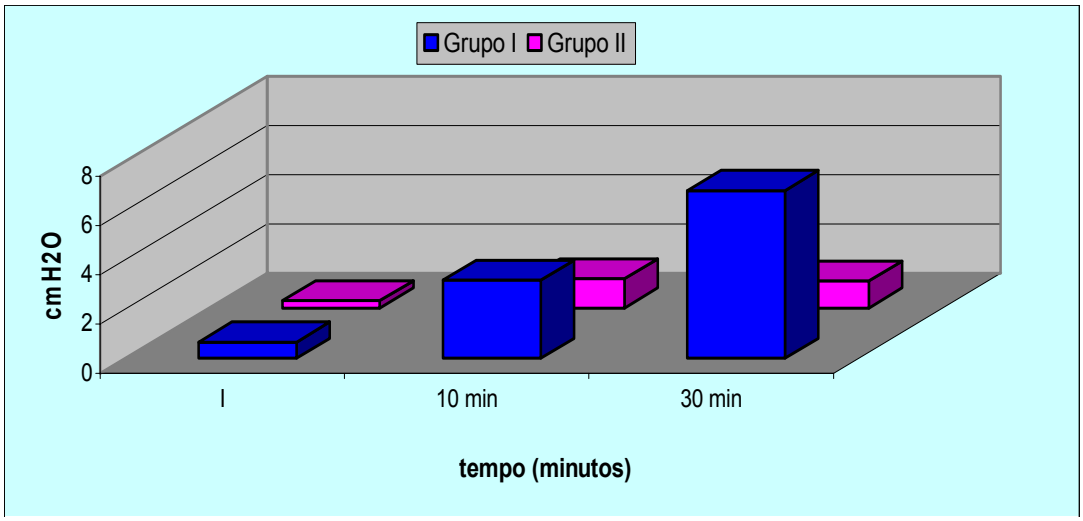

I = 5 minutos antes da realização da lesão

TABELA 7 - MÉDIAS DAS PRESSÕES VESICAIS (cmH_2O) NOS GRUPOS I E II NOS MOMENTOS I, 10 E 30 MINUTOS

TEMPO	GRUPO I			GRUPO II			MANN-WHITNEY	
	N	MÉDIA	DP	N	MÉDIA	DP	U	p
I	6	0,67	1,21	10	0,30	0,82	26,0	0,664392 NS
10 min	6	3,17	1,83	10	1,20	0,79	11,0	0,039326*
30 min	6	6,83	2,48	10	1,10	0,88	0,00	0,001139*

I = 5 minutos antes da realização da lesão; N = número de animais; DP = desvio padrão da média; Mann Whitney * $p \leq 0,05$

4.1.5. Pressão peritoneal

A média da pressão peritoneal no momento da lesão, nos animais do grupo I, foi de 0,40 ± 0,89 cm de água, subindo para níveis de 2,40 ± 2,30 cm de água aos 10 minutos e 3,20 ± 1,30 cm de água aos 20 minutos após a realização da lesão. Aos 25, 30, 35 e 40 minutos, as médias da pressão peritoneal foram progressivamente maiores, 4,90 ± 1,67; 6,40 ± 2,30; 7,50 ± 1,91 e 6,80 ± 3,03 cm de água, permanecendo nesse nível até o momento da realização da laparotomia e óbito dos animais.

Nos animais do grupo II, a média da pressão peritoneal, aos 10 minutos, foi 0,55 ± 0,60 cm de água. Não houve diferença estatisticamente significante entre as médias da pressão peritoneal nos grupos I e II aos 10 minutos (Mann Whitney U = 0,05 e p = 0,075) (**Gráficos 8 e 9 e Tabelas 8 e 9**).

GRÁFICO 8 - MÉDIAS DAS PRESSÕES PERITONEAIS (cmH_2O) NO GRUPO I, NOS DIVERSOS TEMPOS DO EXPERIMENTO

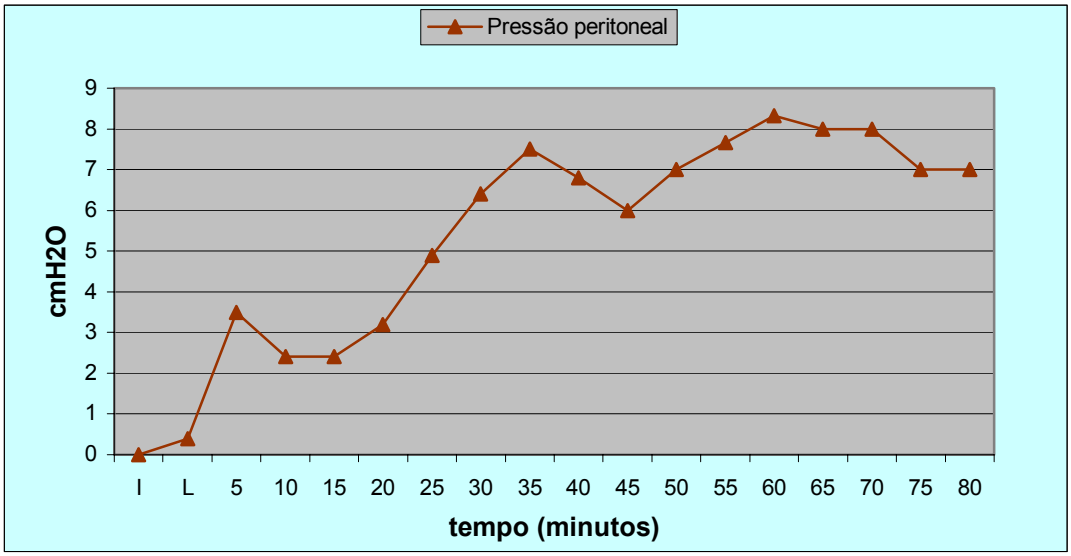

I = 5 minutos antes da realização da lesão; L = momento da lesão

TABELA 8 - MÉDIAS DAS PRESSÕES PERITONEAIS (cmH_2O) NO GRUPO I, NOS DIVERSOS TEMPOS DO EXPERIMENTO

TEMPO (min)	PRESSÃO PERITONEAL N	MÉDIA	DP
I	0	-	-
L	5	0,40	0,89
5	2	3,50	-
10	5	2,40	2,30
15	5	2,40	1,67
20	5	3,20	1,30
25	5	4,90	1,67
30	5	6,40	2,30
35	4	7,50	1,91
40	5	6,80	3,03
45	3	6,00	3,61
50	3	7,00	2,65
55	3	7,67	2,31
60	3	8,33	1,15
65	2	8,00	-
70	2	8,00	-
75	1	7,00	-
80	1	7,00	-

I = 5 minutos antes da realização da lesão; L = momento da lesão; N = número de animais; DP = desvio padrão da média

GRÁFICO 9 - MÉDIAS DAS PRESSÕES PERITONEAIS (cmH_2O) NOS GRUPOS I E II AOS 10 MINUTOS

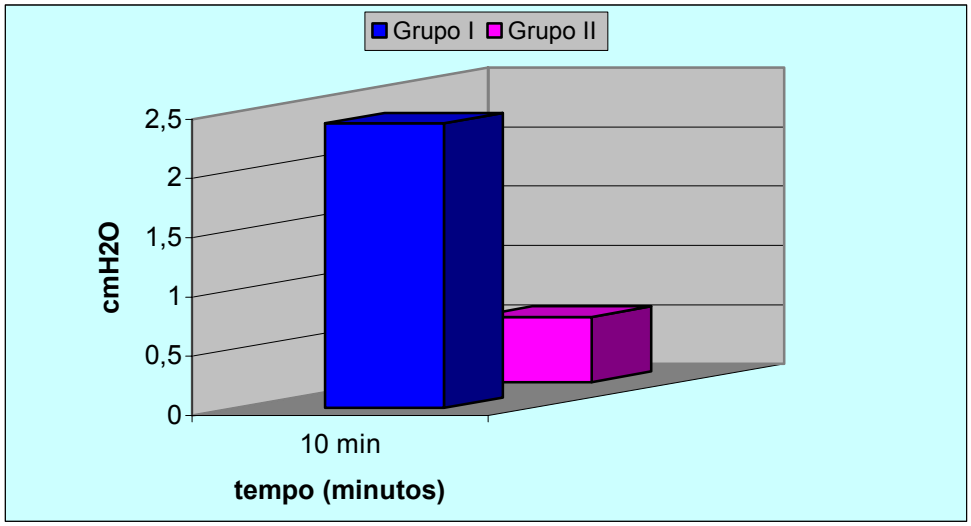

TABELA 9 - MÉDIAS DAS PRESSÕES PERITONEAIS (cmH_2O) NOS GRUPOS I E II AOS 10 MINUTOS

TEMPO	GRUPO I			GRUPO II			MANN-WHITNEY	
	N	MÉDIA	DP	N	MÉDIA	DP	U	p
10 min	5	2,40	2,30	10	0,55	0,60	10,5	0,075762NS

N = número de animais; DP = desvio padrão da média

4.1.6. Análise da pressão na cavidade peritoneal nos animais do grupo I

Foram calculadas as médias das pressões, vesical, da VCI e peritoneal a partir do momento I até o óbito dos animais do Grupo I, e feita comparação estatística através do teste de ANOVA (Análise de variância sob fatores), identificando-se que as médias das três pressões eram iguais. Assim, pode-se obter uma média das três pressões em conjunto nos intervalos de cinco em cinco minutos, denominada média de todas as pressões abdominais. (**Gráfico 10**).

GRÁFICO 10 - MÉDIAS DE TODAS AS PRESSÕES ABDOMINAIS (cmH_2O) NO GRUPO I

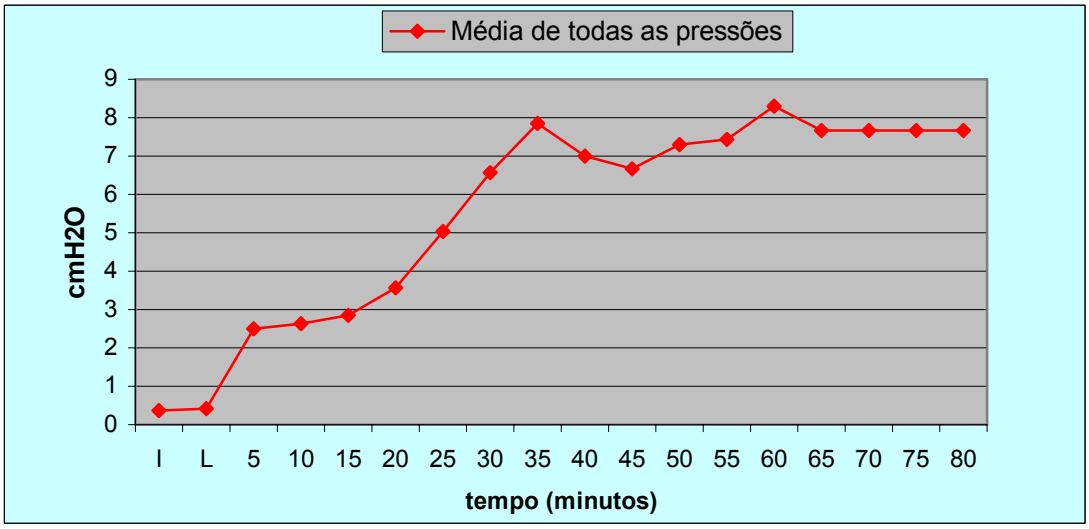

I = 5 minutos antes da realização da lesão; L = momento da lesão

A análise estatística com o teste de Tukey comparou as combinações aos pares das pressões conjuntas, nos 11 diferentes tempos de 10 a 60 minutos do experimento. Foi observada diferença estatisticamente significante entre as médias dos tempos 10, 15 e 20 minutos e as dos tempos 30, 35, 40, 45, 50, 55 e 60 minutos (**Gráfico 11 e Tabela 10**).

GRÁFICO 11 - MÉDIAS DE TODAS AS PRESSÕES ABDOMINAIS (cmH_2O) NO GRUPO I

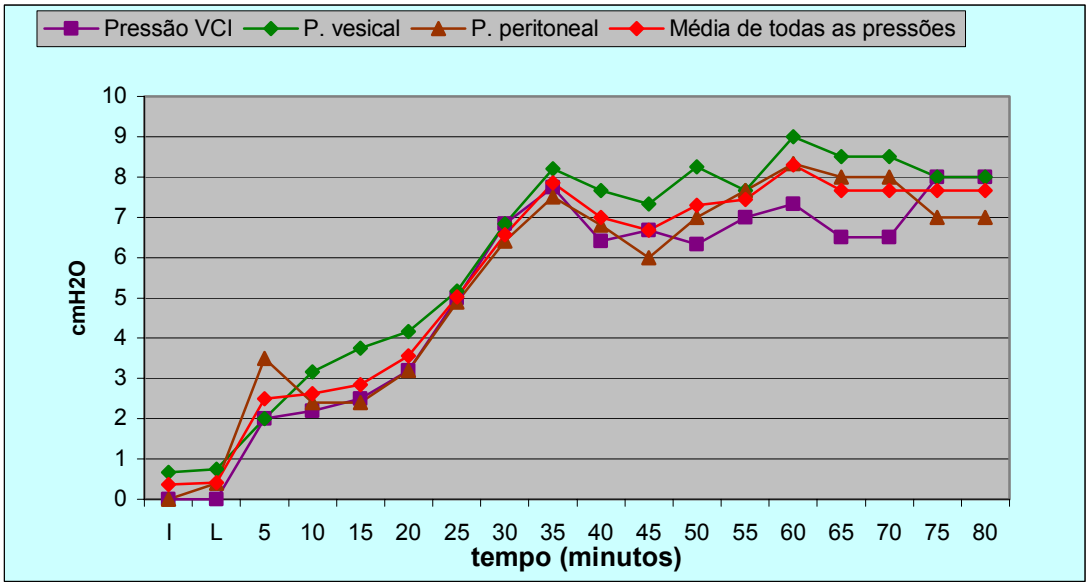

I = 5 minutos antes da realização da lesão; L = momento da lesão

TABELA 10 - MÉDIAS DE TODAS AS PRESSÕES ABDOMINAIS (cmH_2O) NO GRUPO I NOS DIVERSOS TEMPOS DO EXPERIMENTO

TEMPO (min)	PRESSÃO VESICAL			PRESSÃO NA VEIA CAVA INFERIOR			PRESSÃO PERITONEAL			MÉDIA DE TODAS AS PRESSÕES		
	N	MÉDIA	DP	N	MÉDIA	DP	N	MÉDIA	DP	N	MÉDIA	DP
I	6	0,67	1,21	5	0,00	1,41	0	-	-	11	0,36	1,29
L	4	0,75	1,50	3	0,00	2,00	5	0,40	0,89	12	0,42	1,31
5	2	2,00	-	2	2,00	-	2	3,50	-	6	2,50	2,26
10	6	3,17	1,83	5	2,20	1,64	5	2,40	2,30	16	2,63	1,86
15	4	3,75	2,06	4	2,50	1,29	5	2,40	1,67	13	2,85	1,68
20	6	4,17	0,75	5	3,20	0,45	5	3,20	1,30	16	3,56	0,96
25	6	5,17	1,47	5	5,00	2,00	5	4,90	1,67	16	5,03	1,60
30	6	6,83	2,48	5	6,83	2,48	5	6,40	2,30	16	6,56	2,39
35	5	8,20	1,79	4	7,75	1,71	4	7,50	1,91	13	7,85	1,68
40	6	7,67	3,27	5	6,40	3,36	5	6,80	3,03	16	7,00	3,06
45	3	7,33	3,51	3	6,67	2,52	3	6,00	3,61	9	6,67	2,87
50	4	8,25	2,50	3	6,33	2,08	3	7,00	2,65	10	7,30	2,31
55	3	7,67	1,53	3	7,00	1,73	3	7,67	2,31	9	7,44	1,67
60	4	9,00	1,63	3	7,33	1,53	3	8,33	1,15	10	8,30	1,49
65	2	8,50	-	2	6,50	-	2	8,00	-	6	7,67	1,21
70	2	8,50	-	2	6,50	-	2	8,00	-	6	7,67	1,21
75	1	8,00	-	1	8,00	-	1	7,00	-	3	7,67	0,58
80	1	8,00	-	1	8,00	-	1	7,00	-	3	7,67	0,58

I = 5 minutos antes da realização da lesão; L = momento da lesão; DP = desvio padrão da média

ANOVA (análise de variância) sob fatores:
Entre os três grupos: F = 6,28 p = 0,084609 NS

TESTE DE TUKEY (combinação aos pares, das pressões conjuntas nos 11 diferentes tempos, de 10 a 60 minutos)

	10 min	15 min	20 min	25 min	30 min	35 min	40 min	45 min	50 min	55 min	60 min
10 min		1,000000	0,998833	0,144026	0,005129*	0,000817*	0,000207*	0,000182*	0,000190*	0,000182*	0,000179*
15 min			0,998833	0,144026	0,005129*	0,000817*	0,000207*	0,000182*	0,000190*	0,000182*	0,000179*
20 min				0,589165	0,053628	0,009528	0,000817*	0,000321*	0,000491*	0,000321*	0,000243*
25 min					0,972248	0,725801	0,221484	0,89585	0,144026	0,089585	0,053628
30 min						0,999909	0,924752	0,725801	0,840026	0,725801	0,589165
35 min							0,998833	0,972248	0,992719	0,972248	0,924852
40 min								0,999998	1,000000	0,999998	0,999909
45 min									1,000000	1,000000	1,000000
50 min										1,000000	0,999998
55 min											1,000000
60 min											

Teste de Tukey (teste “post-hoc” de comparação múltipla, aos pares)

10 e 15 minutos diferente de 30, 35, 40, 45, 50, 55 e 60 minutos.
20 minutos diferente de 40, 45, 50, 55 e 60 minutos.
25 minutos sem qualquer diferença.

4.2. ESTUDO ANATÔMICO POR FLEBOGRAFIA

A cavografia inicial demonstrou que os 20 animais apresentavam a VCI pérvia, com fluxo preservado e ausência de circulação colateral. Durante a cateterização seletiva e flebografia das veias hepática direita e renal direita, observou-se que elas eram pérvias e que a veia renal era identificada em topografia da segunda vértebra lombar e a veia hepática direita localizava-se a nível do 10º e 11º corpos vertebrais torácicos. A cavografia inicial, obtida nos animais do grupo II, foi utilizada para medir o diâmetro da veia no segmento estudado. O diâmetro das veias variou de 10,00 a 13,20 mm (11,74 ± 0,86 mm).

4.3. LESÃO PERCUTÂNEA ENDOVASCULAR DA VEIA CAVA INFERIOR JUSTA-HEPÁTICA

Nos 10 cães do grupo I submetidos a laparotomia exploradora e que foram a óbito, foi possível identificar que essas lesões apresentavam características semelhantes. Todas se encontravam na parede ventral da VCI justa-hepática, tendo como referência anatômica óssea o 12º corpo vertebral torácico. A régua de radioscopia posicionada paralelamente à coluna vertebral do cão, auxiliava na demarcação da posição exata da lesão. Durante a laparotomia exploradora dos 10 animais do grupo I, verificamos, em todos eles, hemoperitônio volumoso, ausência de lesão de vísceras abdominais como órgãos parenquimatosos, estômago, alças intestinais e diafragma, e identificamos uma lesão de tamanho médio de 10 mm de

extensão longitudinal na parede ventral da VCI justa-hepática, com sangramento contínuo para a cavidade peritoneal. **(Figura 11)**

4.4. TRATAMENTO

4.4.1. Reposição volêmica e observação

Com a reposição volêmica os animais do grupo I não apresentaram modificações da PAM nem da FC, até os 25 minutos. Após esse momento, apresentaram piora progressiva dos parâmetros hemodinâmicos e aumento das pressões da VCI, vesical e da cavidade peritoneal (**Gráficos 1 a 11 e Tabelas 2 a 10**). Durante a laparotomia, as alças intestinais foram evisceradas, ocorrendo saída de grande quantidade de sangue da cavidade peritonial, acompanhada de sangramento contínuo pela lesão da VCI justa-hepática. Neste momento, a PAM dos animais caiu de 40 a 30 mm Hg, para 20 a 0 mm Hg, e os animais apresentaram parada cardiorrespiratória e óbito (**Gráfico 3 e Tabela 3**).

4.4.2. Reposição volêmica e endoprótese revestida

Nos animais do grupo II, após a reposição volêmica e colocação da endoprótese revestida, houve manutenção da estabilidade hemodinâmica em níveis normais. Nenhum animal apresentou distúrbio funcional grave ou óbito. As pressões intraperitoneal e vesical permaneceram com valores próximos dos iniciais (**Gráficos 1 a 11 e Tabelas 2 a 10**). A cavografia não

revelou extravasamento de contraste e mostrou que as endopróteses revestidas estavam bem adaptadas em todos os animais. A imagem da cavografia foi utilizada para medir o diâmetro da endoprótese revestida posicionada na VCI. O diâmetro das endopróteses revestidas variou de 12,00 a 13,20 mm (média 12,86 ± 0,41 mm).

4.5. PÓS-OPERATÓRIO

Durante o período de observação, todos os animais do grupo II aceitaram bem a dieta, apresentaram movimentação normal e não apresentaram edema nem circulação colateral. A diurese e a coloração e consistência das fezes foram normais, a não ser em dois cães que apresentaram episódios isolados de diarréia. Nenhum dos 10 animais apresentou sinais clínicos de infecção, distúrbio funcional grave ou óbito.

4.6. ESTUDO TARDIO

4.6.1. Ultra-Som Doppler

Durante o período estudado foi constatada patência das endopróteses revestidas e padrão de fluxo monofásico pulsátil em todos os animais.

Após a segunda semana do tratamento, a média do diâmetro da VCI retro-hepática foi 7,88 ± 1,72 mm e da endoprótese revestida foi 7,89 ± 1,20 mm.

Após a quarta semana do tratamento, a média do diâmetro da VCI retro-hepática foi 7,61 ± 1,22 mm, e da endoprótese revestida foi 7,24 ± 1,72 mm.

Após a oitava semana de tratamento, a média do diâmetro da VCI retro-hepática foi 7,06 ± 1,50 mm e da endoprótese revestida foi 8,04 ± 1,15 mm.

Analisando-se o diâmetro na VCI retro-hepática e no interior da endoprótese revestida, comparando-se os dados obtidos após duas, quatro e oito semanas do tratamento, não encontramos diferença estatisticamente significante (**Tabela 11**). Quando se analisam os diâmetros comparando-se o local da VCI, também não encontramos diferença estatisticamente significante entre as VCI retro-hepática e a endoprótese revestida após o tratamento (**Gráfico 12 e Tabela 11**).

GRÁFICO 12 - MÉDIAS DOS DIÂMETROS (mm) DA VEIA CAVA INFERIOR (DM C) E ENDOPRÓTESE REVESTIDA (DM P) AO ULTRASSOM, DUAS, QUATRO E OITO SEMANAS APÓS O TRATAMENTO

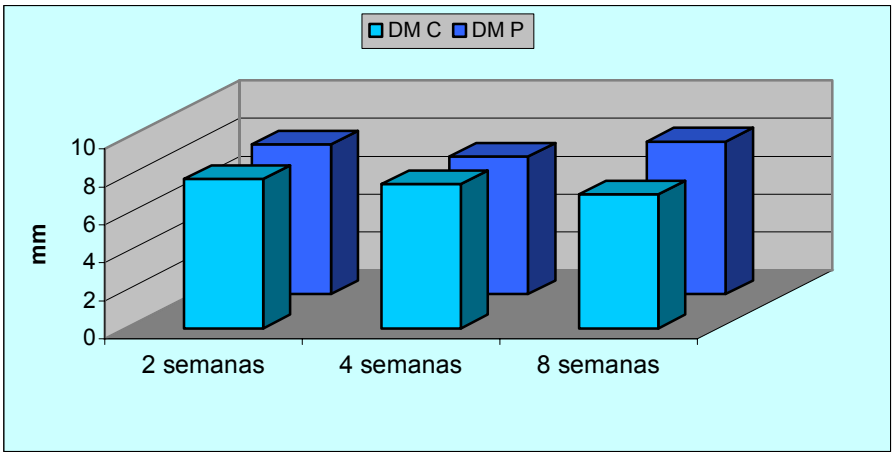

TABELA 11 - MÉDIAS DOS DIÂMETROS (mm) DA VEIA CAVA INFERIOR (DM C) E ENDOPRÓTESE REVESTIDA (DM P) AO ULTRASSOM, APÓS DUAS, QUATRO E OITO SEMANAS DO TRATAMENTO

	N	MÉDIA	DP
DM C 2 sem	8	7,88	1,72
DM P 2 sem	9	7,89	1,20
DM C 4 sem	8	7,61	1,22
DM P 4 sem	9	7,24	1,72
DM C 8 sem	5	7,06	1,50
DM P 8 sem	5	8,04	1,15

Prova de Friedman :
Veia cava : Diâmetros 2 X 4 X 8: $\chi^2 = 0,55$ p = 0,76130 NS
Endoprótese: Diâmetros 2 X 4 X 8: $\chi^2 = 2,00$ p = 0,36789 NS

Prova de Wilcoxon
v. cava x endoprótese T = 3,50 p = 0,280721 NS

4.6.2. Cavografia

A média do diâmetro da luz da endoprótese revestida do subgrupo IIA foi 8,52 ± 1,90 mm, do subgrupo IIB foi 8,36 ± 2,31 mm, e do grupo II como um todo, foi 8,44 ± 2,00 mm. Comparando-se as médias dos diâmetros da VCI antes da colocação da endoprótese revestida, logo após a sua colocação e após quatro e oito semanas de tratamento, nos dois subgrupos IIA e IIB não observamos diferença estatisticamente significante (**Gráfico 13 e Tabela 12**). Se juntarmos os dois subgrupos IIA e IIB em um único grupo II, e fizermos a mesma comparação de diâmetros, observamos que todas as médias são estatisticamente diferentes entre si (**Tabela 13**). A média da taxa de redução do diâmetro da luz no interior da endoprótese revestida foi 27,43% (**Gráfico 14 e Tabela 13**).

GRÁFICO 13 - MÉDIAS DOS DIÂMETROS (mm) DA VEIA CAVA INFERIOR MEDIDA NA CAVOGRAFIA NOS SUBGRUPOS IIA (QUATRO SEMANAS APÓS O TRATAMENTO) E IIB (OITO SEMANAS APÓS O TRATAMENTO)

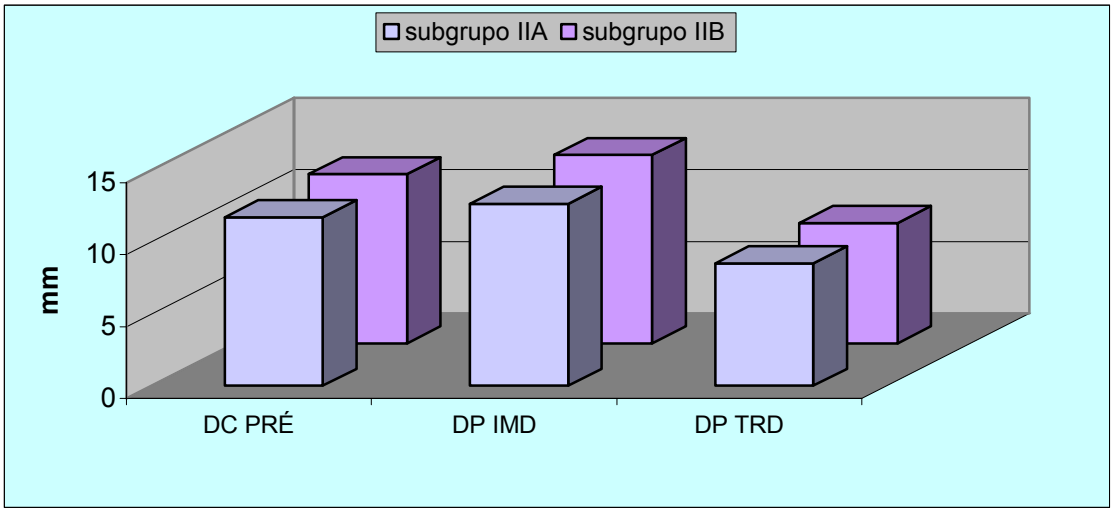

DC PRÉ = diâmetro da cava antes da colocação da endoprótese revestida
DP IMD = diâmetro da endoprótese revestida imediatamente após a colocação
DP TRD = diâmetro da endoprótese revestida após quatro e oito semanas

TABELA 12 - MÉDIAS DOS DIÂMETROS (mm) DA VEIA CAVA INFERIOR MEDIDA NA CAVOGRAFIA NOS SUBGRUPOS IIA (QUATRO SEMANAS APÓS O TRATAMENTO) E IIB (OITO SEMANAS APÓS O TRATAMENTO)

VARIÁVEL	SUBGRUPO IIA			SUBGRUPO IIB			MANN-WHITNEY (sub grupo IIA x subgrupo IIB)	
	N	MÉDIA	DP	N	MÉDIA	DP	U	p
DC PRÉ	5	11,72	0,58	5	11,76	1,15	10,0	0,601512 NS
DP IMD	5	12,64	0,50	5	13,08	0,11	4,5	0,094703 NS
DP TRD	5	8,52	1,90	5	8,36	2,31	12,5	1,000000 NS
RED % DM		27%	18%		28%	23%	12,0	0,916816

DC PRÉ = diâmetro da cava antes da colocação da endoprótese revestida
DP IMD = diâmetro da endoprótese revestida imediatamente após a colocação
DP TRD = diâmetro da endoprótese revestida após quatro e oito semanas

GRÁFICO 14 - MÉDIAS DOS DIÂMETROS (mm) DA VEIA CAVA INFERIOR MEDIDA NA CAVOGRAFIA NO GRUPO II

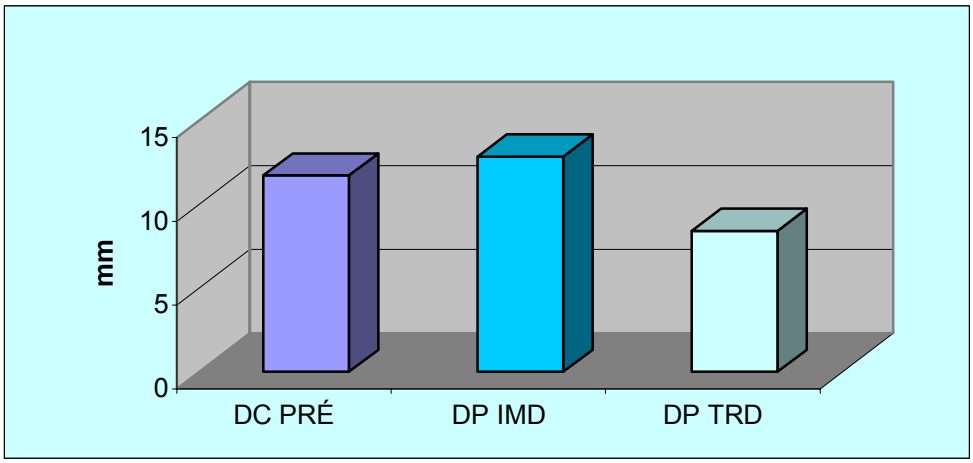

DC PRÉ = diâmetro da cava antes da colocação da endoprótese revestida
DP IMD = diâmetro da endoprótese revestida imediatamente após a colocação
DP TRD = diâmetro da endoprótese revestida após quatro e oito semanas

TABELA 13 - MÉDIAS DOS DIÂMETROS (mm) DA VEIA CAVA INFERIOR MEDIDA NA CAVOGRAFIA NO GRUPO II

VARIÁVEL	GRUPO II		
	N	MÉDIA	DP
DC PRÉ	10	11,74	0,86
DP IMD	10	12,86	0,41
DP TRD	10	8,44	2,00
VARIAÇÃO		-27%	20%

DC PRÉ = diâmetro da cava antes da colocação da endoprótese revestida
DP IMD = diâmetro da endoprótese revestida imediatamente após a colocação
DP TRD = diâmetro da endoprótese revestida após quatro e oito semanas

Prova de Friedman para o grupo II total: χ^2 = 17,59; p = 0,00015*

Prova de Wilcoxon (aos pares) (para o grupo II total):

DC PRÉ x DP IMED:	T = 1,00	p = 0,006914*
DC PRÉ X DP TARDIO :	T = 0,00	p = 0,007690*
DP IMED X DP TARDIO :	T = 0,00	p = 0,005065*

A média da pressão na VCI na região cranial, no interior e na região caudal da endoprótese revestida foi 0,40 ± 0,55; 0,40 ± 0,55; e 0,40 ± 0,55 cm de água, respectivamente para o subgrupo IIA, e 0,70 ± 0,45; 1,10 ± 0,55 e 1,90 ± 2,30 cm de água, respectivamente para o subgrupo IIB. Comparando-se as médias das pressões na VCI nessas três regiões, e nos dois subgrupos, não se observou diferença estatisticamente significante. Juntando-se os dois subgrupos IIA e IIB em um único grupo II, e fazendo-se a mesma comparação, também não observamos diferença estatisticamente significante (**Gráficos 15 e 16 e Tabelas 14 e 15**).

GRÁFICO 15 - MÉDIAS DAS PRESSÕES DA VEIA CAVA INFERIOR (cmH_2O) NOS SUBGRUPOS IIA E IIB

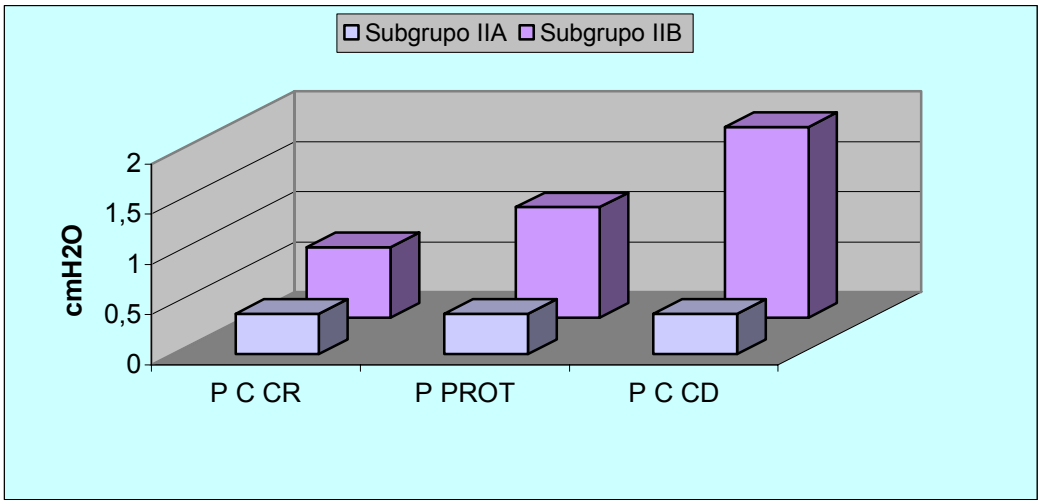

P C CR = pressão na veia cava inferior cranial à endoprótese revestida
P PROT = pressão na luz da endoprótese revestida
P C CD = pressão na veia cava inferior caudal à endoprótese revestida

TABELA 14 - MÉDIAS DAS PRESSÕES DA VEIA CAVA INFERIOR (cmH_2O) NOS SUBGRUPOS IIA E IIB

VARIÁVEL	SUBGRUPO IIA			SUBGRUPO IIB			MANN-WHITNEY	
	N	MÉDIA	DP	N	MÉDIA	DP	U	p
P C CR	5	0,40	0,55	5	0,70	0,45	8,5	0,403402
P PROT	5	0,40	0,55	5	1,10	0,55	5,0	0,117195
P C CD	5	0,40	0,55	5	1,90	2,30	5,0	0,117195

P C CR = pressão na veia cava inferior cranial à endoprótese revestida
P PROT = pressão na luz da endoprótese revestida
P C CD = pressão na veia cava inferior caudal à endoprótese revestida

GRÁFICO 16 - MÉDIAS DAS PRESSÕES DA VEIA CAVA INFERIOR (cmH_2O) NO GRUPO II

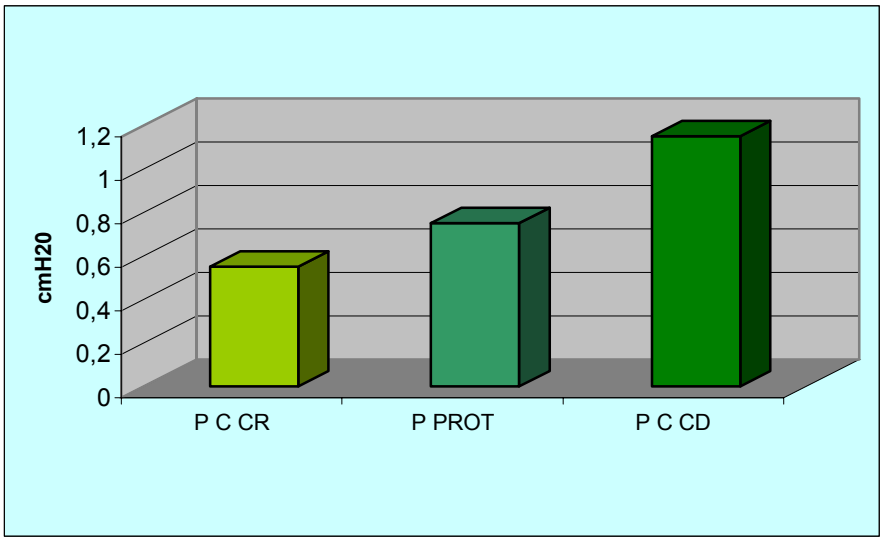

P C CR = pressão na veia cava inferior cranial à endoprótese revestida
P PROT = pressão na luz da endoprótese revestida
P C CD = pressão na veia cava inferior caudal à endoprótese revestida

TABELA 15 - MÉDIAS DAS PRESSÕES DA VEIA CAVA INFERIOR (cmH_2O) NO GRUPO II

VARIÁVEL	GRUPO II TOTAL		
	N	MÉDIA	DP
P C CR	10	0,55	0,50
P PROT	10	0,75	0,63
P C CD	10	1,15	1,76

P C CR = pressão na veia cava inferior cranial à endoprótese revestida
P PROT = pressão na luz da endoprótese revestida
P C CD = pressão na veia cava inferior caudal à endoprótese revestida

Prova de Friedman para o grupo II total: $\chi^2 = 2,00$; $p = 0,36789$ NS

4.6.3. Comparação das medidas do diâmetro da veia cava inferior utilizando ultra-som e cavografia, de quatro e oito semanas após o tratamento

Comparando-se os diâmetros da VCI obtidos pelo ultra-som (média = 7,06 ± 1,50 mm) e pela cavografia (média = 8,36 ± 2,31), não se observa diferença estatisticamente significante (Wilcoxon T = 13,00 e p = 0,483845 NS) e existe correlação entre as duas medidas. (Spearman: R = 0,67; N = 9; p = 0,048568 *). **(Tabela 16)**

TABELA 16 - COMPARAÇÃO DAS MEDIDAS DO DIÂMETRO (mm) DA VCI UTILIZANDO ULTRA-SOM E CAVOGRAFIA, EM QUATRO E OITO SEMANAS APÓS O TRATAMENTO

cão	diâmetro da cava inferior (mm)	
	cavografia	ultra-som
11	10	8,5
12	11	9
13	8	9
14	11	
15	5	7,3
16	7,8	6,4
17	7,4	4,5
18	6	6
19	9	10,7
20	9,2	7,8
média	8,16	7,69
DP	1,89	1,87

Prova de Wilcoxon: T = 13,00 e p = 0,483845 NS
Correlação não paramétrica de Spearman: R = 0,67; N=9; p = 0,048568 *

4.6.4. Necropsia e estudo anatomopatológico dos animais do grupo II

Necropsia

Na laparotomia não havia líquido nem sangue na cavidade peritoneal. As vísceras apresentavam aspecto normal, sem sinais inflamatórios nem infecciosos na cavidade ou ao redor da endoprótese revestida. A lesão estava macroscopicamente ocluída às custas de uma reendotelização sem aderência ou tamponamento de tecidos vizinhos. **(Figura 22)**

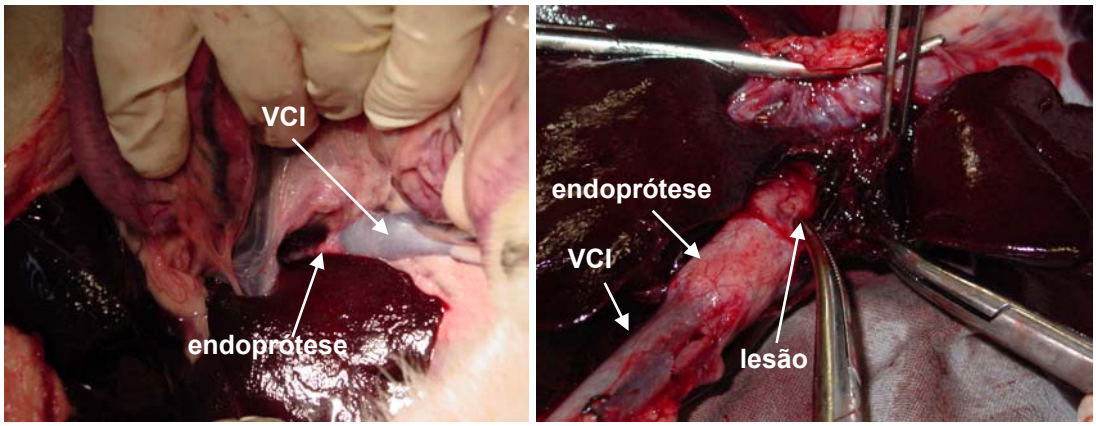

Figura 22 - Aspecto da necropsia. Lesão na VCI justa-hepática

Estudo anatomopatológico

As peças foram abertas manualmente na face dorsal do segmento da VCI, para mostrar a integração completa e a formação da neoíntima, no interior da endoprótese revestida. As peças apresentavam a veia aramada que correspondia à área da endoprótese revestida, onde se visualizava um revestimento intimal heterogêneo, de aspecto brilhante, com áreas de

congestão com trombo em sua superfície, diferente da veia normal que apresenta revestimento de aspecto opaco. (**Figuras 23 e 24**)

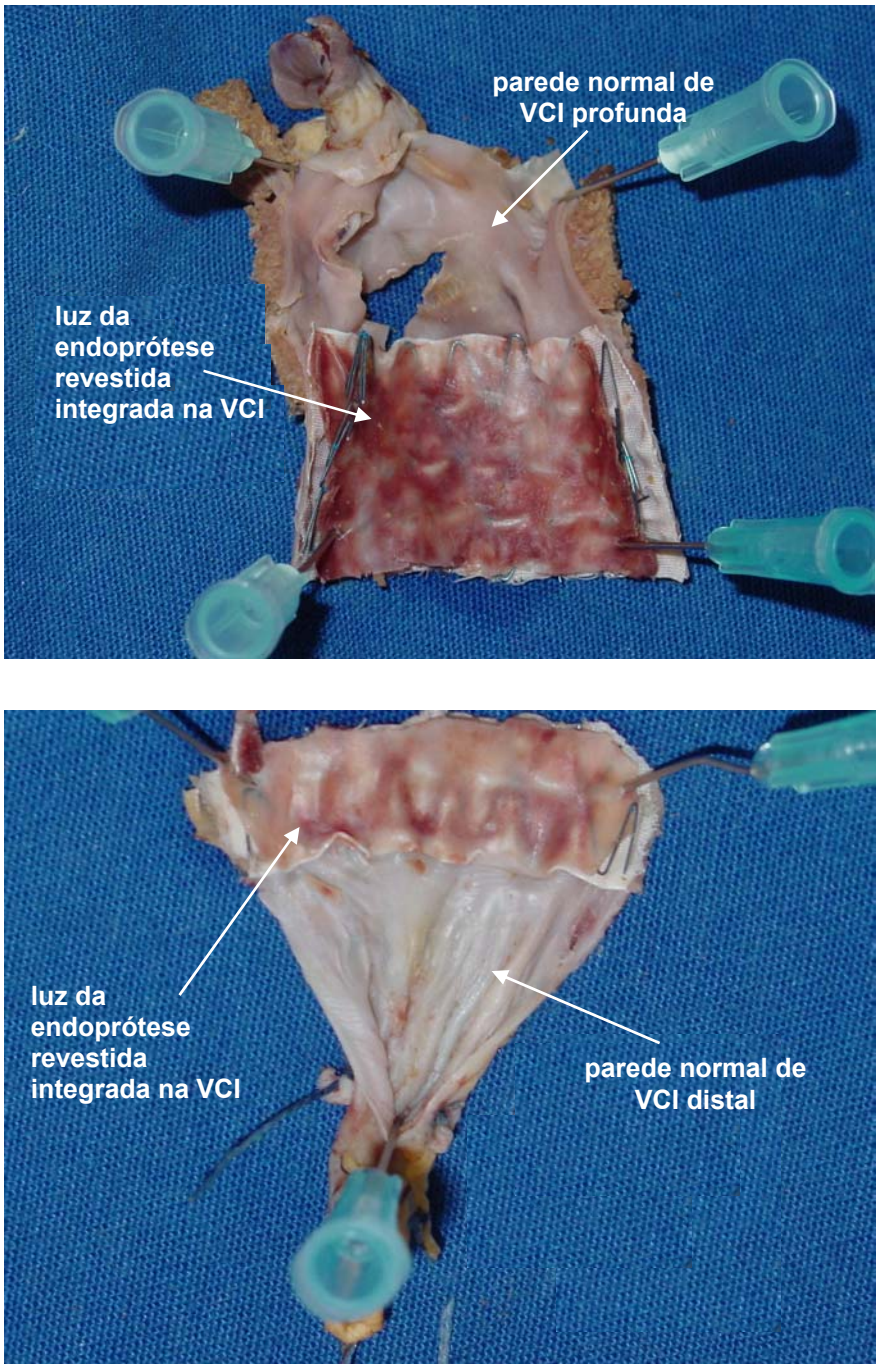

Figura 23 - Exemplo do segmento da VCI do animal nº 14 (após quatro semanas do tratamento)

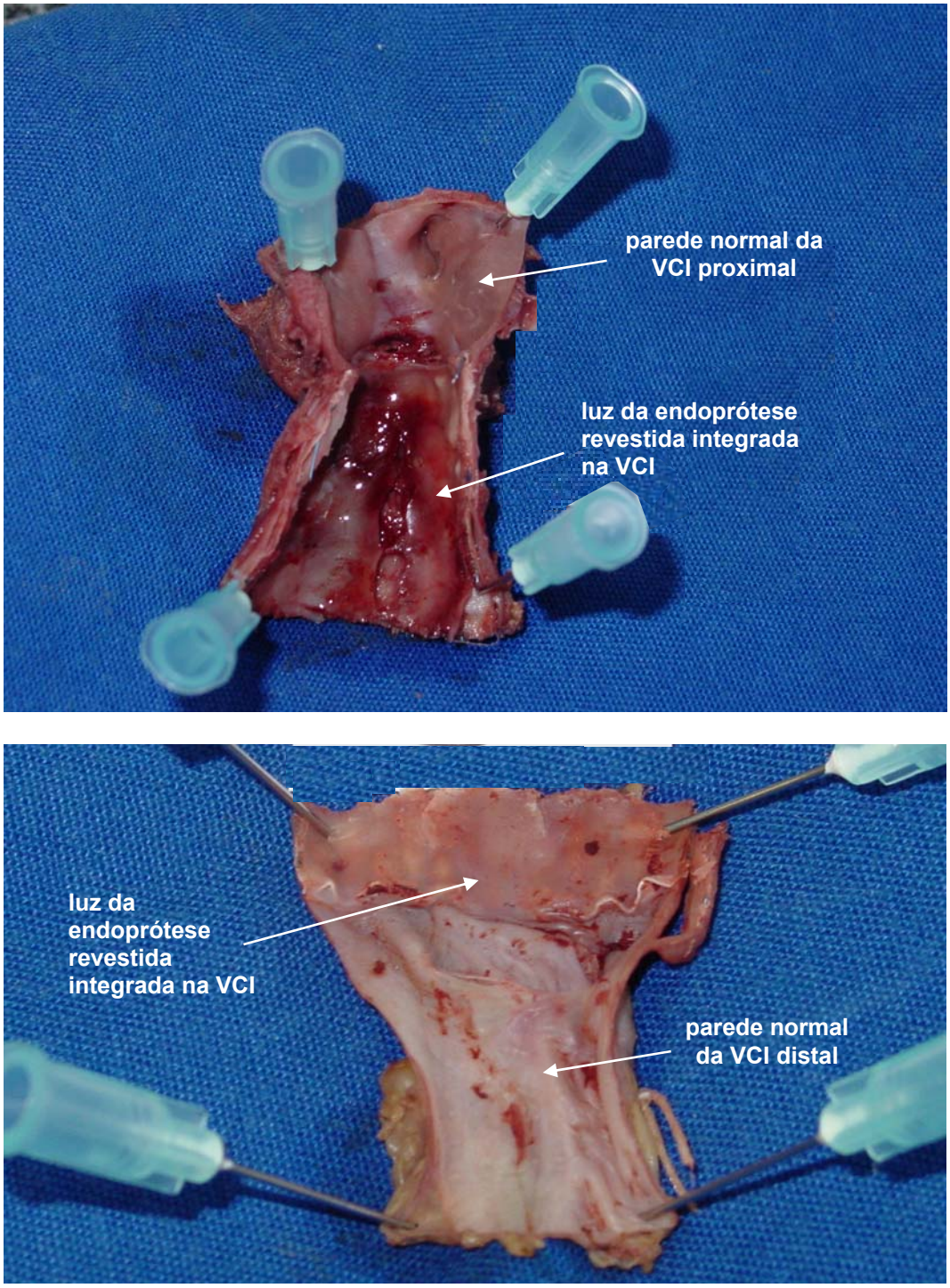

Figura 24 - Exemplo do segmento da VCI do animal nº 11 (após oito semanas do tratamento)

Na amostra A consegue-se ver a endoprótese revestida com sua estrutura metálica e o poliéster, e na porção interna, a formação da neoíntima deixando uma luz regular. Para fora da endoprótese revestida, fica a parede da veia. A média aparece mais esbranquiçada e a íntima, de tonalidade amarelada, fica entre a média e a endoprótese revestida. A íntima encontra-se espessada de forma irregular, em aspecto de sianinha, que corresponde às áreas de pressão, maior ou menor, exercida pela estrutura metálica da endoprótese revestida. **(Figuras 25 e 26)**

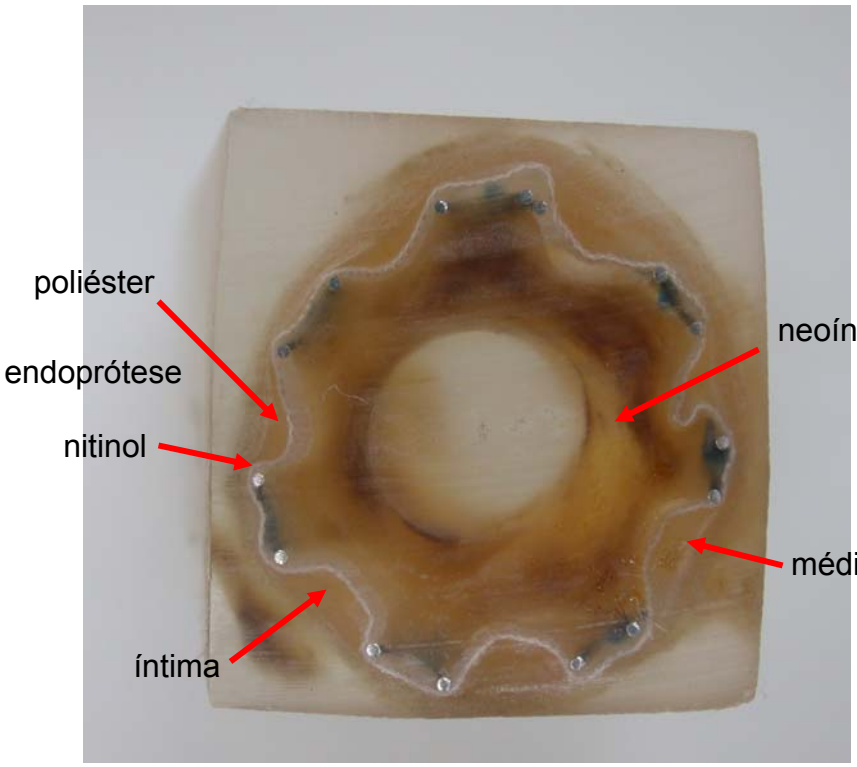

Figura 25 - Amostra A incluída em bloco de metilmetacrilato

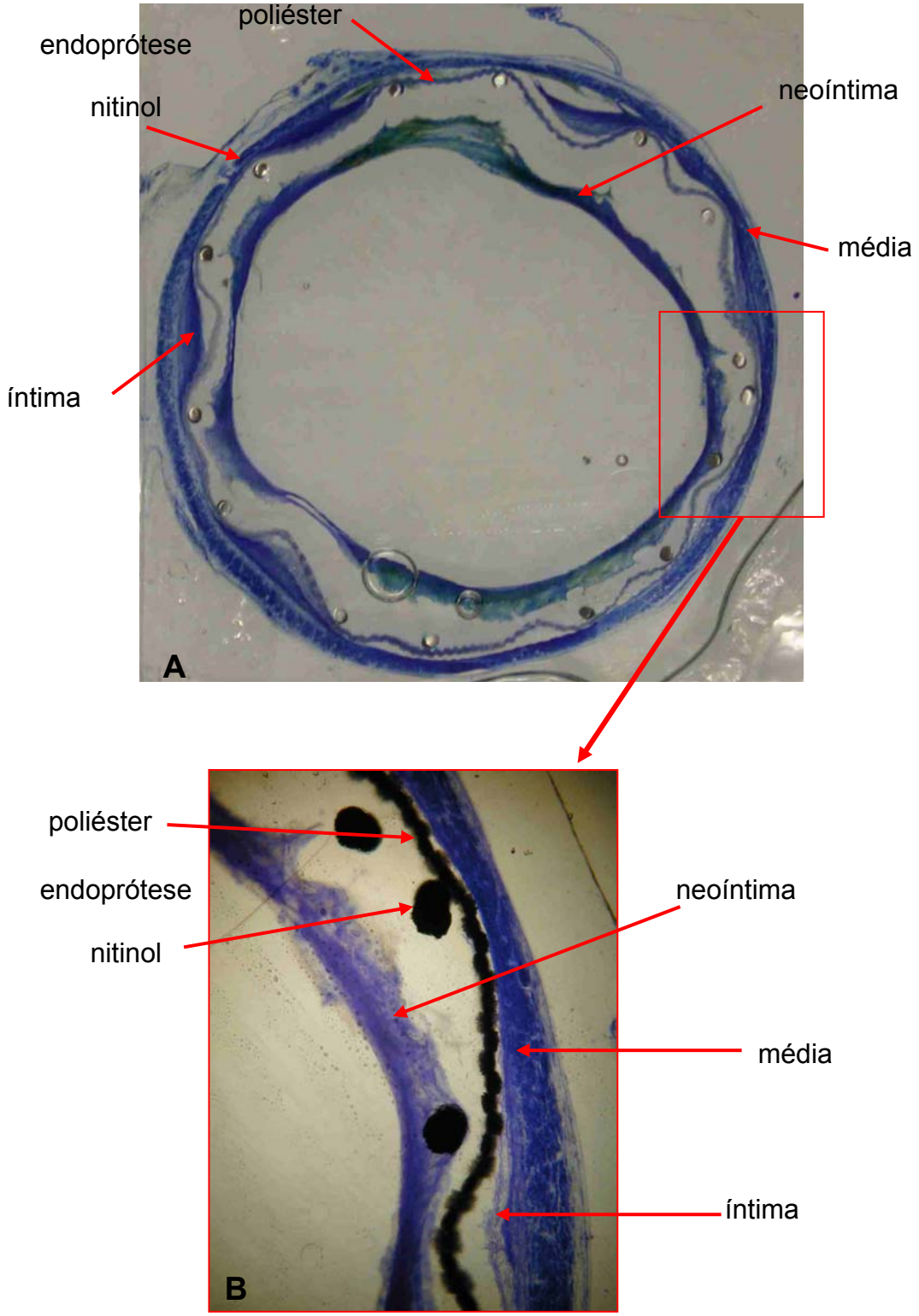

Figura 26 - Amostra A. **A.** Corte fino de inclusão em metilmetacrilato corado por azul de toluidina. **B.** detalhe. (40x)

Nas amostras B, pode-se identificar a camada média seguida da íntima, com aspecto irregular e espessada. A endoprótese revestida aparece como imagem refringente, esbranquiçada, e a neoíntima encontra-se espessada. A lesão na VCI justa-hepática pode ser visualizada nos cortes. Ela está revestida por uma camada de tecido fibroconjuntivo. Apresenta duas margens rombas da camada média lesada. A íntima encontra-se irregular e espessada no local da lesão. Junto à íntima, observa-se material esbranquiçado, refringente que corresponde ao poliéster da endoprótese revestida. **(Figuras 27, 28 e 29)**

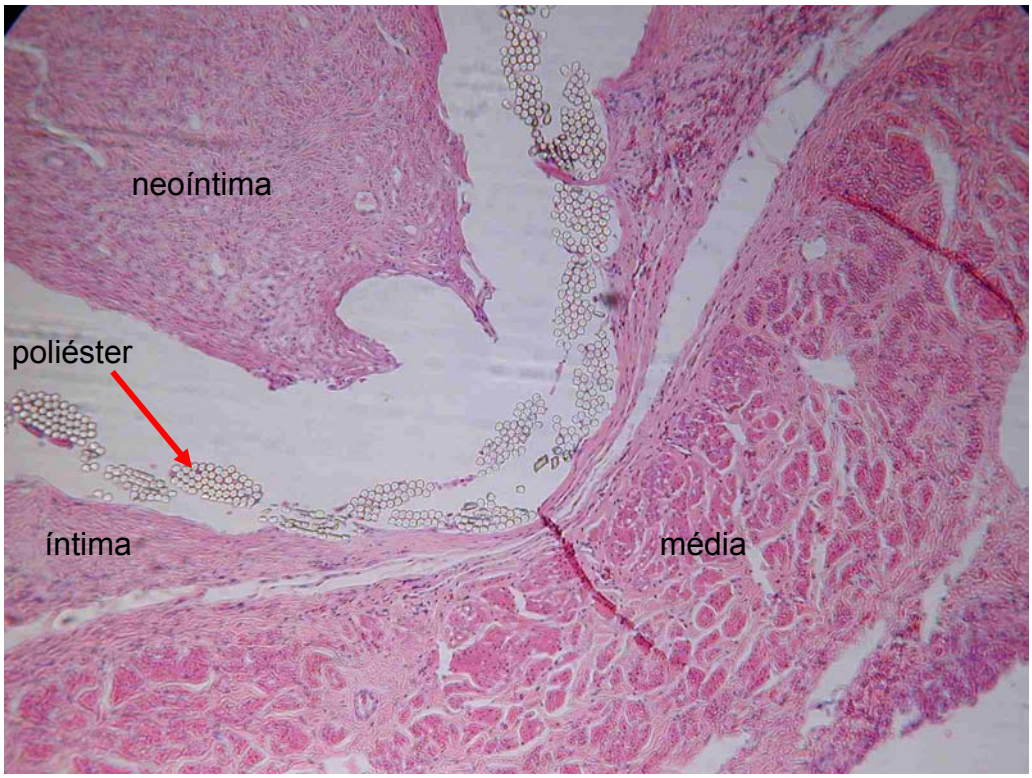

Figura 27 - Amostra B2 corada com hematoxilina-eosina, mostrando todas as camadas da VCI com a endoprótese revestida. (40x)

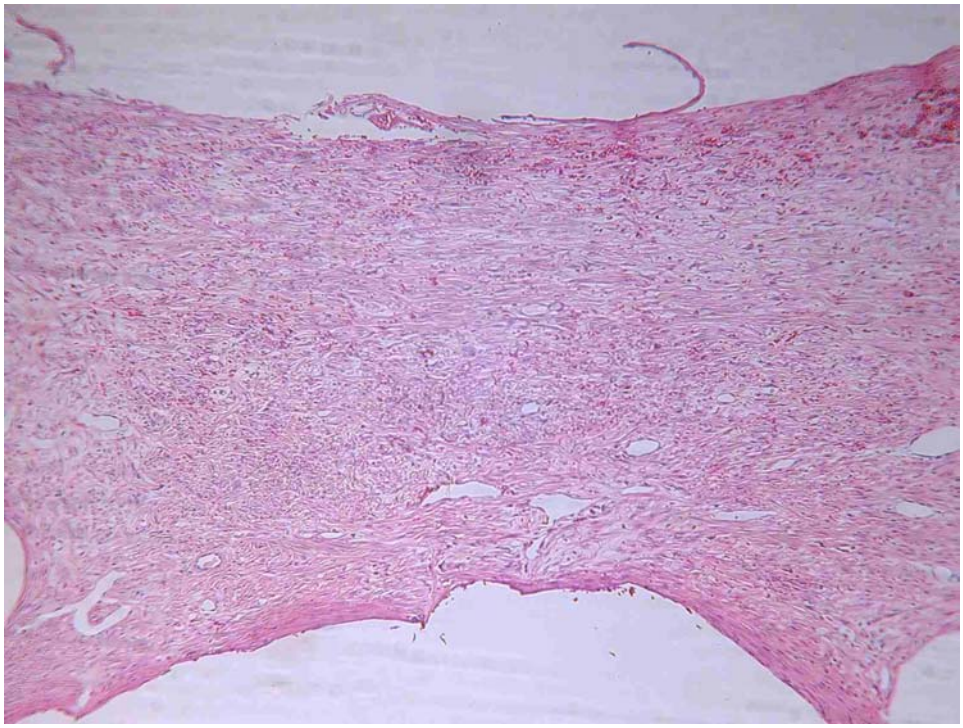

Figura 28 - Amostra B1. Hematoxilina-eosina. Neoíntima. (40x)

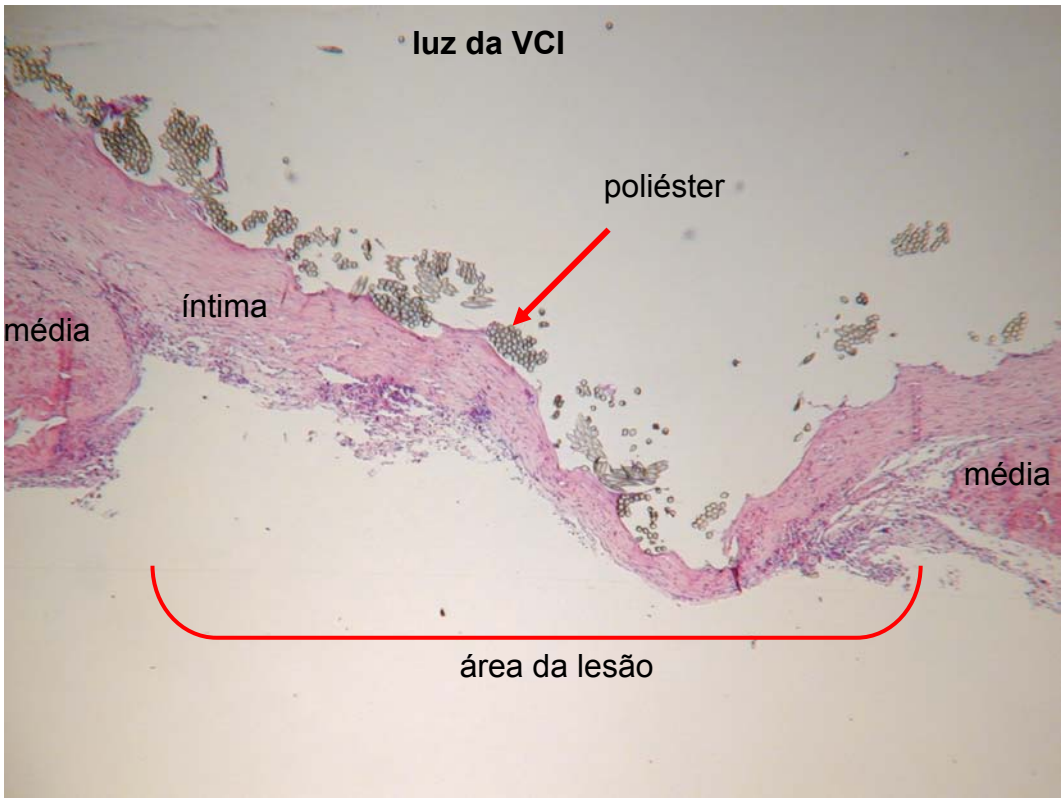

Figura 29 - Amostra B3. Área da lesão justa-hepática da VCI. Hematoxilina-eosina. (40x)

Nas amostras B dos animais do grupo II, foram feitas medidas das espessuras das camadas média, íntima e neoíntima, nos três segmentos: B1 (distal); B2 (proximal) e B3 (local da lesão). Em três animais não conseguimos dados completos para todas as camadas, portanto para fins de análise estatística só consideramos sete animais. (**Gráfico 17** e **Tabela 17**)

A análise estatística das médias da espessura das camadas média, íntima e neoíntima dos segmentos distal, proximal e área da lesão foi realizada pela Análise de Variância (ANOVA) que, quando significante, foi acrescida do teste de SNK (Student-Newman-Keuls) nas três combinações aos pares de segmentos. A variação entre as médias da espessura entre os dois tempos estudados (quatro e oito semanas) para cada um dos segmentos foi calculada pelo teste t de Student ou t não pareado.

Nas amostras B1 (distal), as médias das medidas das espessuras das camadas foram 0,28 ± 0,08 mm para a média; 0,19 ± 0,10 mm para a íntima; e 0,81 ± 0,34 mm para a neoíntima.

Nas amostras B2 (proximal), as médias das medidas das espessuras das camadas foram 0,38 ± 0,19 mm para a média; 0,19 ± 0,09 mm para a íntima; e 0,58 ± 0,24 mm para a neoíntima.

Nas amostras B3 (local da lesão), as médias das medidas das espessuras das camadas foram 0,28 ± 0,09 mm para a média; 0,21 ± 0,12 mm para a íntima; e 0,51 ± 0,36 mm para a neoíntima, **Gráfico 17** e **Tabela 17**.

GRÁFICO 17 – MÉDIAS DAS ESPESSURAS (mm) DAS CAMADAS MÉDIA, ÍNTIMA E NEOÍNTIMA DOS SEGMENTOS DISTAL, PROXIMAL E DO LOCAL DA LESÃO NOS ANIMAIS DO GRUPO II

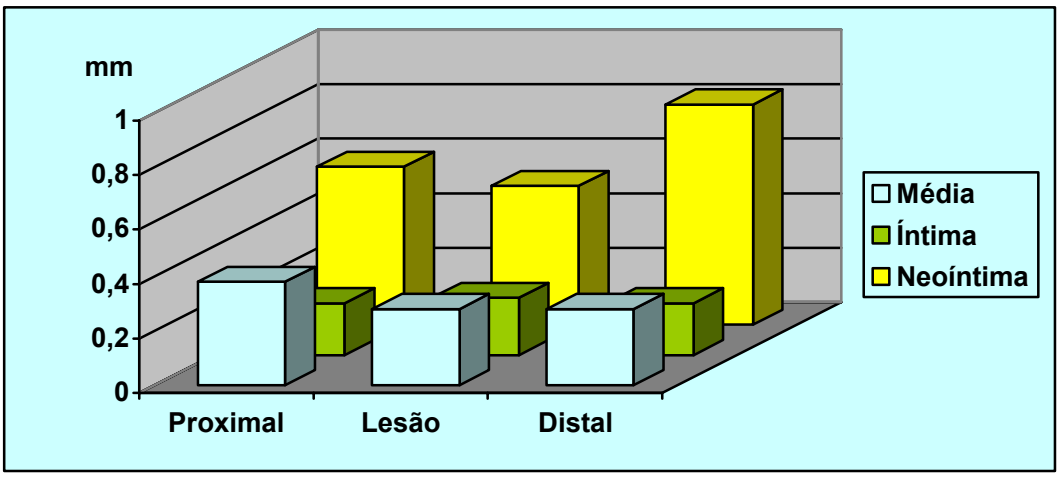

TABELA 17 – MÉDIAS DAS ESPESSURAS (mm) DAS CAMADAS MÉDIA, ÍNTIMA E NEOÍNTIMA DOS SEGMENTOS DISTAL, PROXIMAL E DO LOCAL DA LESÃO NOS ANIMAIS DO GRUPO II

SEGMENTOS (N=210)	MÉDIA mm		ÍNTIMA mm		NEOÍNTIMA mm	
	MÉDIA	DP	MÉDIA	DP	MÉDIA	DP
Proximal (P)	0,38	0,19	0,19	0,09	0,58	0,24
Lesão (LL)	0,28	0,09	0,21	0,12	0,51	0,36
Distal (D)	0,28	0,08	0,19	0,10	0,81	0,34

ANOVA e Tukey

Camada Média:	F = 32,80	p = 0,0000001*	PxLL	p = 0,000022*
			PxD	p = 0,000022*
			LLxD	p = 0,986627 NS
Camada íntima:	F=1,68	p = 0,188064 NS	PxLL	p = NS
			PxD	p = NS
			LLxD	p = NS
Camada Neoíntima:	F=29,67	p= 0,0000001*	PxL	p = 0,168774 NS
			PxD	p = 0,000022*
			LxD	p = 0,000022*

Comparando-se as médias das espessuras dessas camadas nos três segmentos estudados, constatamos que existem as seguintes diferenças estatisticamente significantes demonstradas pela ANOVA e Teste de Tukey: a) a camada média do segmento proximal é mais espessa do que as dos segmentos distal e do local da lesão, b) a camada neoíntima do segmento distal é mais espessa do que as dos segmentos proximal e do local da lesão.

Com o intuito de avaliar o papel do tempo nas espessuras das camadas da VCI tratada com endoprótese revestida, realizamos análise dessas camadas separadamente nos três segmentos comparando os animais dos subgrupos IIA (4 semanas) e IIB (8 semanas).

4.6.4.1. Camada média

A espessura da camada média no subgrupo IIA, no segmento distal foi de 0,27 ± 0,12 mm, no segmento proximal foi de 0,41 ± 0,22 mm e no local da lesão foi de 0,28 ± 0,10 mm. No subgrupo IIB a espessura no segmento distal foi de 0,33 ± 0,07 mm, no segmento proximal foi de 0,34 ± 0,15 mm e no local da lesão foi de 0,31 ± 0,11 mm. (**Gráfico 18** e **Tabela 18**)

GRÁFICO 18 – MÉDIAS DAS ESPESSURAS (mm) DAS CAMADAS MÉDIAS, DOS SEGMENTOS DISTAL, PROXIMAL E DO LOCAL DA LESÃO NOS ANIMAIS DOS SUBGRUPOS IIA E IIB

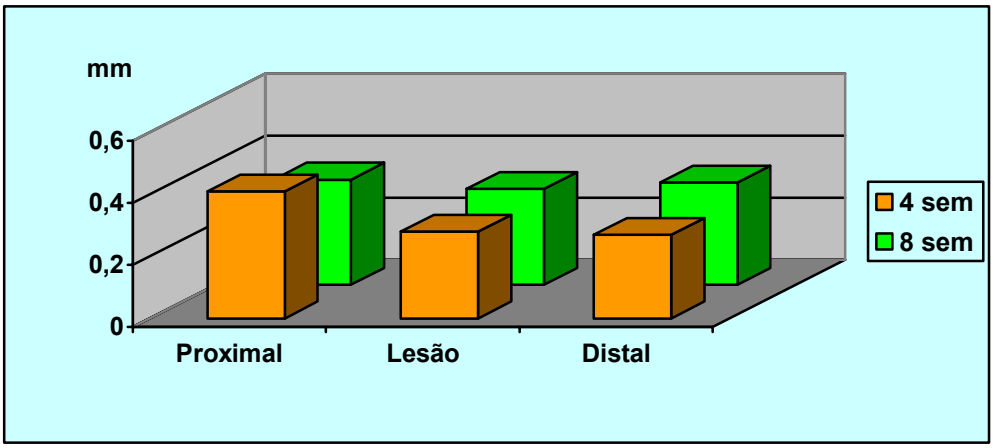

TABELA 18 – MÉDIAS DAS ESPESSURAS (mm) DAS CAMADAS MÉDIAS, DOS SEGMENTOS DISTAL, PROXIMAL E DO LOCAL DA LESÃO NOS ANIMAIS DOS SUBGRUPOS IIA E IIB.

Subgrupos	Segmentos	N	MÉDIA mm	DP
IIA - 4 semanas	Proximal (P)	120	0,41	0,22
	Lesão (LL)	150	0,28	0,10
	Distal (D)	150	0,27	0,12
	Total	420	0,31	0,16
IIB - 8 semanas	Proximal (P)	120	0,34	0,15
	Lesão (LL)	150	0,31	0,11
	Distal (D)	120	0,33	0,07
	Total	390	0,32	0,11

Análise de variância (ANOVA) SNK (Student-Newman-Keuls) e t de Student

ANOVA

4 sem: F=36,73 p=0,0000001*

8 sem: F=3,47 p=0,031941*

SNK

4 sem: P x LL = 0,000009*
P x D = 0,000022*
D x LL = 0,425235 NS

8 sem: P x LL = 0,026662*
P x D = 0,210172 NS
D x LL = 0,184284 NS

t Student

P4 x P8 t = 2,82 p = 0,005*

LL4 x LL8 t = 2,29 p = 0,024*

D4 x D8 t = 4,98 p = 0,0001*

Comparando-se a espessura da camada média nos três segmentos estudados nos dois subgrupos constamos que existem as seguintes diferenças estatisticamente significantes demonstradas pela ANOVA, Testes de SNK e t de Student: a) a camada média do segmento proximal é mais espessa nos animais do subgrupo IIA do que nos do subgrupo IIB, b) as camadas médias do segmento distal e do local da lesão são mais espessas no subgrupo IIB do que no subgrupo IIA.

4.6.4.2. Camada íntima

A espessura da camada íntima no subgrupo IIA, no segmento distal foi de 0,17 ± 0,17 mm, no segmento proximal foi de 0,14 ± 0,13 mm e no local da lesão foi de 0,20 ± 0,21 mm. No subgrupo IIB a espessura no segmento distal foi de 0,19 ± 0,12 mm, no segmento proximal foi de 0,27± 0,20 mm e no local da lesão foi de 0,27 ± 0,16 mm. (**Gráfico 19** e **Tabela 19**)

GRÁFICO 19 – MÉDIAS DAS ESPESSURAS (mm) DAS CAMADAS ÍNTIMAS, DOS SEGMENTOS DISTAL, PROXIMAL E DO LOCAL DA LESÃO NOS ANIMAIS DOS SUBGRUPOS IIA E IIB

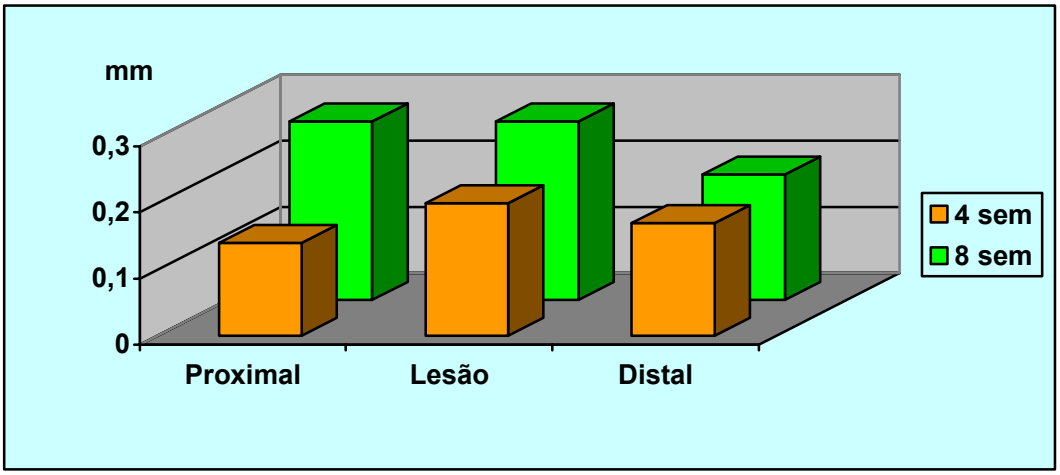

TABELA 19 - MÉDIAS DAS ESPESSURAS (mm) DAS CAMADAS ÍNTIMAS, DOS SEGMENTOS DISTAL, PROXIMAL E DO LOCAL DA LESÃO NOS ANIMAIS DOS SUBGRUPOS IIA E IIB

Subgrupos	Segmentos	N	MÉDIA mm	DP
IIA - 4 semanas	Proximal (P)	120	0 ,14	0,13
	Lesão (LL)	150	0,20	0,21
	Distal (D)	150	0,17	0,17
	Total	420	0,17	0,18
IIB - 8 semanas	Proximal (P)	120	0,27	0,20
	Lesão (LL)	150	0,27	0,16
	Distal (D)	120	0,19	0,12
	Total	390	0,25	0,17

Análise de Variância (ANOVA), SNK (Student-Newman-Keuls) e t de Student

ANOVA

4 sem: F=36,73 p = 0,0000001*

8 sem: F=10,23 p = 0,000047*

SNK:

4 sem: P x LL = 0,016514*
P x D = 0,092053NS
D x LL = 0,287499NS

8 sem: P x LL = 0,624563 NS
P x D = 0,000200*
D x LL = 0,000117 *

t de Student

P4 x P8 t = 5,72 p = 0,0001*

L4 x L8 t = 3,62 p = 0,0001*

D4 x D8 t = 0,86 p = 0,391 NS

Comparando-se a espessura das camadas íntimas nos três segmentos estudados nos dois subgrupos, constatamos que existem as seguintes diferenças estatisticamente significantes demonstradas pela ANOVA, Testes de SNK e t de Student: as camadas íntimas dos segmentos proximal e do local da lesão são mais espessas no subgrupo IIB do que no subgrupo IIA.

4.6.4.3. Camada neointima

A espessura da camada neoíntima no subgrupo IIA, no segmento distal foi de 0,75 ± 0,56 mm, no segmento proximal foi de 0,51 ± 0,37 mm e no local da lesão foi de 0,40 ± 0,22 mm. No subgrupo IIB a espessura no segmento distal foi de 0,73 ± 0,32 mm, no segmento proximal foi de 0,87 ± 0,55 mm e no local da lesão foi de 0,71 ± 0,41 mm. (**Gráfico 20** e **Tabela 20**)

GRÁFICO 20 – MÉDIAS DAS ESPESSURAS (mm) DAS CAMADAS NEOÍNTIMAS, DOS SEGMENTOS DISTAL, PROXIMAL E DO LOCAL DA LESÃO NOS ANIMAIS DOS SUBGRUPOS IIA E IIB

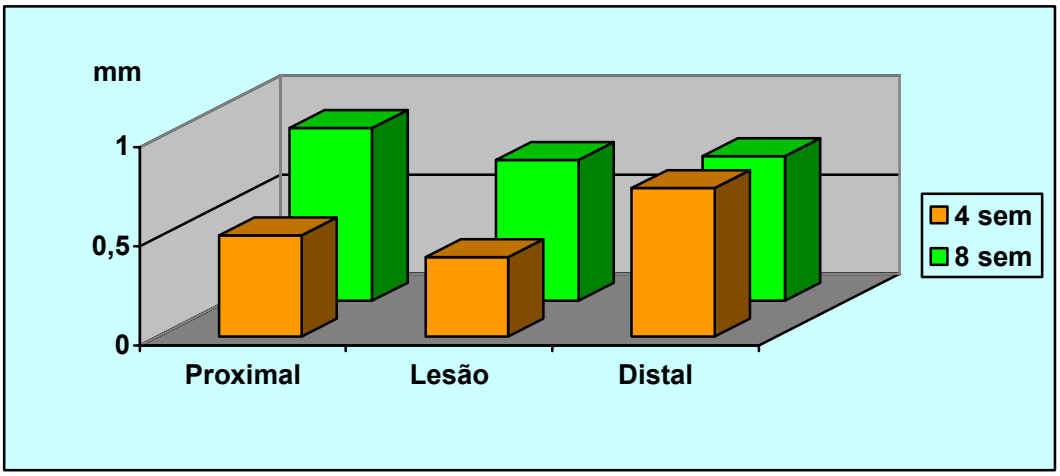

TABELA 20 - MÉDIAS DAS ESPESSURAS (mm) DAS CAMADAS NEOÍNTIMAS, DOS SEGMENTOS DISTAL, PROXIMAL E DO LOCAL DA LESÃO NOS ANIMAIS DOS SUBGRUPOS IIA E IIB

Subgrupos	Segmentos	N	MÉDIA mm	DP
IIA - 4 semanas	Proximal (P)	120	0,51	0,37
	Lesão (LL)	150	0,40	0,22
	Distal (D)	150	0,75	0,56
	Total	420	0,55	0,44
IIB - 8 semanas	Proximal (P)	120	0,87	0,55
	Lesão (LL)	150	0,71	0,41
	Distal (D)	120	0,73	0,32
	Total	390	0,76	0,44

Análise de Variância (ANOVA), SNK (Student-Newman-Keuls) e t de Student

ANOVA

4 sem F = 27,45 p = 0,0000001*

8 sem F = 5,14 p = 0,006275*

SNK :

4 sem: P x LL = 0,024391*
P x D = 0,000011 *
D x LL = 0,000022*

8 sem: P x LL = 0,007831*
P x D = 0,011082*
D x LL = 0,652205 NS

t de Student

P4 x P8 t = 5,93 p = 0,0001*

LL4 x LL8 t = 8,00 p = 0,0001*

D4 x D8 t = 0,24 p = 0,808 NS

Comparando-se a espessura das camadas neoíntimas nos três segmentos estudados nos dois subgrupos, identificamos que existem as seguintes diferenças estatisticamente significantes demonstradas pela ANOVA, Testes de SNK e t de Student: as camadas neoíntimas dos segmentos proximal e do local da lesão são mais espessas no subgrupo IIB do que no subgrupo IIA.

4. Discussão

Os ferimentos das veias justa-hepáticas continuam sendo um grande desafio para o cirurgião. Apesar de existirem diferentes técnicas de tratamento, a mortalidade continua elevada mesmo em centros de trauma avançados. A mortalidade elevada é ocasionada por sangramento abundante e por problemas técnicos no intra-operatório, relacionados à exposição e hemostasia da veia lesada [57,58]. Outro problema que provoca a morte é a ocorrência de embolia gasosa através da lesão vascular. O "*shunt*" átrio-cava posicionado pelo átrio ou pela VCI [6], o isolamento completo do fígado com clampeamento da aorta, o isolamento vascular do fígado através de um "*bypass*" externo, a abordagem transhepática, o tamponamento definitivo do fígado com compressas e o balão de tamponamento intra-hepático são as opções de tratamento cirúrgico mais relatadas na literatura [8,14-17,57]. Nos últimos anos, dois trabalhos relatam casos isolados que utilizaram como opção terapêutica o tratamento endovascular com a colocação de endopróteses revestidas para tratamento de lesão complexa de fígado, onde havia lesão de veias justa-hepáticas [18,19].

As endopróteses vasculares foram criadas para complementar o tratamento de estenoses arteriais inicialmente dilatadas por angioplastia[59].

Estes dispositivos vasculares são malhas metálicas tubulares de nitinol ou aço inoxidável que atuam como um esqueleto para sustentar o endotélio vascular. Seu emprego em território venoso restringe-se ao tratamento de estenoses provocadas por patologias malignas ou benignas como compressão por tumores, síndrome de May-Thurner [60], estenose secundária ao uso de cateter, estenose pós-transplantes [61], estenoses congênitas ou a confecção de "*shunt*" porto-sistêmico [62,63]. Com o sucesso dessa técnica e com a evolução tecnológica, passou-se a utilizar a endoprótese com revestimento inicialmente de veia safena e depois de materiais sintéticos como o PTFE, o Dacron e o poliéster [64]. A finalidade de criar um revestimento externo para a endoprótese foi torná-la impermeável aos fluidos, ocasionando a oclusão da lesão da parede vascular traumatizada.[35,37]

O uso das endopróteses vasculares como uma boa opção de tratamento de aneurimas e/ou estenoses vem sendo extensamente descrito na literatura [20,26-29,43,44,46-50,57,62-66]. No entanto, os relatos da utilização da via percutânea e a utilização das endopróteses revestidas para o tratamento do trauma vascular são recentes. BECKER *et al.*, em 1991[54], publicaram o primeiro caso de correção de lesão arterial traumática com o uso de endoprótese revestida. No trauma, estes dispositivos são mais popularmente empregados com sucesso para o tratamento de pseudoaneurismas e fístulas arteriovenosas em vários territórios arteriais [22,24,25,64,67]. Relatos recentes descrevem o seu emprego em casos agudos de lesões complexas com o

tratamento bem sucedido de aneurisma roto de aorta e lesão de aorta torácica e dissecção traumática de aorta [32,68-70]. No entanto, a literatura é muito escassa no que diz respeito ao tratamento da lesão venosa com endoprótese revestida [18,19]. Frente à grande complexidade e desafio do tratamento e controle hemodinâmico dos doentes portadores de ferimento penetrante de VCI justa-hepática, e à boa opção terapêutica percutânea com endoprótese revestida, decidimos enfrentar esse desafio utilizando este dispositivo.

Antes da utilização da endoprótese revestida em modelos clínicos de trauma penetrante de VCI justa-hepática, achamos mais prudente desenvolver um modelo experimental onde o problema da lesão da veia fosse estudado de maneira isolada e controlada. O modelo deveria possibilitar o estudo do tratamento imediato com o controle do sangramento e a análise tardia desse tratamento. Para isso, seria necessário desenvolver um modelo de lesão o mais próximo possível da realidade clínica.

Os aspectos importantes desse modelo de ferimento são os seguintes: a lesão deveria ser única, grande, sempre no mesmo local, realizada sem laparotomia, mas passível de tratamento. O ferimento deveria ser causado sem lesões associadas que pudessem interferir na evolução e no resultado do tratamento e, extenso o suficiente para provocar sangramento abundante e mortalidade elevada na primeira hora após o trauma.

Lesões experimentais das paredes dos vasos e do endotélio podem ser usadas para estudar morfologia, mecanismos de doenças e alternativas terapêuticas. A vantagem é que elas podem ser rapidamente produzidas e reproduzidas. As técnicas descritas na literatura são mecânicas, com balões, alças de nylon, alça metálica, dissecção com ar, irritação química, ressecamento térmico e irradiação. [52,59,67,71-76]

Os trabalhos que descrevem modelos experimentais de lesão vascular hemorrágica dividem-se em três categorias: os que realizam lesão do vaso sob visão direta [77], aqueles que realizam lesão sem controle visual, e os que utilizam radioscopia[67]. Para vasos abdominais, a lesão vascular sob visão direta exige a realização de laparotomia. CRUZ Jr *et al.* [71] e STEINMAN *et al.* [76] utilizaram, para produção de hematoma retroperitoneal e choque hemorrágico, um dispositivo metálico de fabricação própria, introduzido através da artéria femoral, provocando uma lesão na artéria ilíaca ipsilateral. Essa lesão era feita às cegas, sem visualização, direta ou indireta. BOUDGHÉNE *et al.* [67] produziram uma fístula arteriovenosa, sob radioscopia, entre a aorta e a cava infra-renal com acesso percutâneo pela artéria femoral e técnica endovascular, utilizando agulha de biópsia de fígado transjugular. Lesão isolada de veia cava com as características que nós queríamos, não foi encontrada na literatura de nosso conhecimento. Para atingir o objetivo do nosso estudo, criamos uma lesão de veia cava justa-hepática por acesso percutâneo endovascular com controle de radioscopia. Isso foi realizado utilizando a agulha de punção transjugular intra-hepática para produzir a lesão da veia e permitir sangramento para a

cavidade peritoneal. Para obter uma lesão com tamanho adequado e sangramento abundante, utilizamos balão de angioplastia de 9 mm para dilatar o orifício inicial e, realizamos a lesão na parede ventral da VCI justa-hepática para evitar o tamponamento da lesão pelo fígado ou pelas vértebras.

A escolha do cão baseou-se no fato de que é um animal disponível, cujo comportamento hemodinâmico tem sido exaustivamente estudado. Difere em alguns aspectos da espécie humana principalmente no que diz respeito à capacidade contrátil e à função de reservatório do baço, o que pode diminuir a confiabilidade da estimativa da mortalidade e da mensuração do volume sangüíneo [(78)].

A escolha do animal de experimentação é importante devido às diferenças das várias espécies com os seres humanos. Diferenças importantes da coagulação e do sistema fibrinolítico, entre o animal utilizado para avaliar as endopróteses e o ser humano, podem criar tendências na interpretação dos testes e dos resultados. Os bovinos e os primatas não humanos são os animais que possuem a coagulação e o sistema fibrinolítico mais próximo dos humanos. A formação da neoíntima também varia de acordo com as espécies animais. O estado fisiológico do animal também pode eventualmente contribuir para alteração dos fatores mencionados [(72)].

Em 1993 O Comitê Conjunto da Sociedade de Cirurgia Vascular da América do Norte e o Capítulo Norte Americano da Sociedade Internacional de Cirurgia Cardiovascular recomendaram o uso de cães para os testes pré-

clínicos de enxertos vasculares na maioria das situações. De acordo com esse comitê, os cães possuem duas características que os tornam ideais para utilização como modelo animal. A primeira é que esses animais apresentam pouca endotelização espontânea na prótese, à semelhança do que acontece nos seres humanos. A segunda é que os caninos apresentam uma tendência à hipercoagulabilidade, o que representa um teste de desafio para a evolução desses dispositivos. Outras vantagens são que os cães apresentam vasos periféricos calibrosos, fáceis de manusear, toleram anestesia prolongada e possuem sistema fibrinolítico muito potente. Uma desvantagem é que o uso de cães está cada vez mais restrito, devido à influência e atuação das sociedades protetoras dos animais. Os suínos também podem ser utilizados nos estudos de enxertos endovasculares, pois possuem morfologia vascular semelhante à dos humanos. No entanto, esses animais não são tão facilmente manipulados, apresentam sistema fibrinolítico não tão ativo quanto os cães, seus vasos são pequenos, dificultando o uso de introdutores das endopróteses e são muito sensíveis à anestesia. Os ovinos, entretanto, são muito adequados, pois apresentam tamanho de vasos e coagulação semelhante aos dos humanos e são facilmente mantidos em laboratório por serem dóceis. Porém, são hospedeiros de bactérias transmissíveis para o homem [(72)].

Assim, optamos pela utilização de cães, não só pelas vantagens descritas acima, como também pela disponibilidade e possibilidade de confinamento no nosso meio. Outra vantagem é que os cães de médio porte possuem o tamanho adequado do vaso que é objeto do nosso estudo [(72)].

Para a anestesia, escolhemos o pentobarbital porque é facilmente utilizado, apresenta um efeito uniforme e permite a manutenção de um nível profundo e constante de anestesia [75,76,78]. Entretanto, essa droga eleva a freqüência cardíaca, a pressão arterial e a resistência periférica [75,76,79]. Nossos animais apresentaram freqüência cardíaca e pressão arterial elevadas, provavelmente por atividade adrenérgica aumentada.

No nosso experimento, o preparo do animal compreendeu o tempo gasto para a anestesia, a intubação orotraqueal com suplementação de oxigênio, a tricotomia, o posicionamento do animal na mesa com régua apropriada e aparelho de radioscopia, a monitorização, a instalação da PAM, a sondagem vesical e os acessos jugular e femoral. Cinco minutos antes da realização da lesão, começamos a contar os intervalos de cinco em cinco minutos para registro dos dados. Não houve diferença estatisticamente significante entre o grupo I e o II no que se refere ao tempo de preparo do animal. Em relação ao tempo total do experimento, o grupo I apresentou a média maior do que o grupo II, porque os animais ficaram em observação até a constatação do óbito, e os animais do grupo II terminaram o experimento quando acordaram da anestesia.

O propósito do nosso modelo experimental não era usar o choque hemorrágico como objeto principal de estudo, mas sim como uma etapa da evolução de uma lesão venosa grave não tratada na primeira hora após o trauma. O modelo propôs-se a interromper a hemorragia e tratar de forma definitiva a lesão. Os animais do grupo I evoluíram com choque hemorrágico

classes III e IV, uma vez que a pressão arterial média atingiu níveis entre 40 e 30 mm Hg.

Os trabalhos que estudam atualmente o choque hemorrágico dividem-se em dois grupos: aqueles que mantêm a pressão arterial constante e aqueles que retiram um volume fixo de sangue. Utilizamos a pressão arterial como o parâmetro para determinar a presença do choque hemorrágico dentro do modelo. Diferentemente do que acontece atualmente na maioria dos trabalhos que estudam sangramento grave, não nos concentramos nos efeitos fisiológicos do sangramento, mas sim no seu modo de ocorrência e no tratamento efetivo com a interrupção do sangramento e não com a reposição volêmica. Dentro dessa óptica, a reposição volêmica utilizada ficou focalizada no atendimento inicial do traumatizado, repondo apenas a perda de três vezes 30% da volemia com solução cristalóide, já que somente um terço fica no espaço intravascular. Assim, todos os animais dos grupos I e II receberam esse volume de solução cristalóide em “bolus”, após a realização da lesão (**Tabela 1**). Segundo o protocolo do Suporte Avançado de Vida no Trauma (SAVT-ATLS®)[80], o melhor tratamento do choque hemorrágico deve estar concentrado na interrupção do sangramento o mais rápido possível. Os animais do grupo I, que não receberam tratamento com interrupção do sangramento, evoluíram para hipotensão grave e óbito em 100% dos casos num tempo que variou de 40 a 80 minutos. Já os animais do grupo II, que foram tratados com interrupção do sangramento, evoluíram com estabilidade hemodinâmica e sobrevida em 100% dos casos durante todo o período do estudo (quatro e oito semanas).

Nossos resultados mostram que nos animais do grupo I, dentro da primeira hora após a realização da lesão, houve aparecimento de taquicardia que evoluiu para bradicardia, hipotensão arterial, aumento das pressões vesical, peritoneal e da VCI, o que denota sangramento peritoneal importante, constatado na laparotomia. Apesar de não ser objeto de estudo inicial, o aumento progressivo do volume e da tensão da parede abdominal após a lesão, foram observados nos animais do grupo I. Esse fenômeno foi bem documentado com a obtenção das medidas das pressões vesical, da VCI, e da cavidade peritoneal. Constatamos também na abertura da parede abdominal a ocorrência de evisceração de alças e presença de grande quantidade de sangue. O exame da lesão mostrou tamanho de 10 mm na parede ventral da VCI justa-hepática, com sangramento contínuo exteriorizado para a cavidade peritoneal (**Figura 11**).

No Grupo I, a análise conjunta das pressões vesical, da VCI e peritoneal mostrou que houve um aumento progressivo durante os primeiros 30 minutos após a lesão. Isso traduz a existência de sangramento ativo, contínuo, na cavidade peritoneal, com aumento da pressão nesse compartimento. Após esse momento, as pressões atingiram um platô em torno de 8 cm de água e assim permaneceram até a realização da laparotomia. Essa pressão peritoneal elevada talvez tenha contribuído para manter a PAM entre 30 e 40 mm Hg. Quando realizamos a laparotomia, a descompressão abdominal provocou um desequilíbrio hemodinâmico tão significativo, que a PAM caiu para 0 a 20 mm Hg, culminando com o óbito dos animais.

A técnica endovascular utilizada para controle do sangramento e tratamento da lesão é efetiva, podendo ser realizada por profissionais habilitados dentro da primeira hora de atendimento inicial do traumatizado em centros de trauma avançados. O tempo médio de tratamento com endoprótese revestida foi de 15 minutos, no experimento. A literatura não trata da utilização desses dispositivos nas fases iniciais de atendimento do traumatizado, no entanto existem relatos da utilização de endoprótese revestida no tratamento de aneurismas rotos de aorta e de dissecção aguda. [32,35,68-70] MITTELDORF *et al*. (1998)[75] utilizaram, em estudo experimental, a oclusão intermitente da aorta com balão, ao nível da aorta torácica, como medida de controle de sangramento em choque hemorrágico grave e obtiveram complicações com paraplegia (23%) e óbito (16%).

DENTON *et al.*[18] colocaram endoprótese em veia supra-hepática de um paciente vítima de trauma hepático grave que apresentava sangramento após ter feito tentativas infrutíferas de controle do sangramento com compressas. WATARITA *et al*.[19] utilizaram endoprótese para o tratamento de lesão de veia cava justa-hepática 24 horas após o trauma fechado, quando o doente desenvolveu hematoma expansivo do retroperitônio.

As lesões de veia cava justa-hepática ocorrem mais freqüentemente nos ferimentos penetrantes por projétil de arma de fogo e mais raramente no trauma fechado. Na atividade clínica dos serviços de emergência, o diagnóstico de lesão de veia cava justa-hepática na maioria das vezes é feito no intra-operatório. O cirurgião se depara com sangramento volumoso

abdominal, não controlado com manobras clássicas, como a manobra de Pringle ou a compressão manual. No entanto, pode-se suspeitar da presença dessa lesão pelo trajeto do projétil de arma de fogo e pela presença de hematomas extensos na face posterior do fígado ou no ligamento redondo.

Raramente se utilizam métodos de imagem, como a tomografia computadorizada, para indicação de laparotomia exploradora nos ferimentos abdominais penetrantes por projétil de arma de fogo. Isso, porque esses doentes chegam ao serviço de emergência com alterações hemodinâmicas graves, o que leva à indicação cirúrgica o mais rápido possível. Se esses doentes estivessem normais hemodinamicamente, poderiam ser encaminhados à tomografia computadorizada, que talvez trouxesse alguma informação útil para suspeitar-se de lesão de veias justa-hepáticas. De fato, WATARITA *et al.* [19] suspeitaram da presença da lesão da veia cava justa-hepática utilizando a tomografia computadorizada, o que permitiu a colocação de endoprótese revestida para o controle do sangramento e o tratamento do paciente. Outro aspecto importante é que atualmente, no tratamento não operatório do trauma fechado, a tomografia computadorizada e a angiografia são utilizadas em doentes com lesões graves de fígado e baço. Essa associação de exames permite a identificação precisa de lesões vasculares, que eventualmente podem ser tratadas por radiologia intervencionista [81-84].

DENTON *et al.* [18] suspeitaram da presença de lesão de veia supra-hepática no intra-operatório, devido a sangramento contínuo mesmo com a utilização do tamponamento com compressa. A angiografia possibilitou a localização da lesão e a realização do tratamento preciso com endoprótese revestida.

Dentro desse cenário, acreditamos que, nos pacientes com ferimentos penetrantes de abdome e indicação de cirurgia, quando se suspeita de lesão de veia justa-hepática, a angiografia por acesso jugular ou femoral poderia ser feita durante ou mesmo antes da laparotomia. Para isso, os centros de trauma de referência deveriam ser equipados com aparelho e mesa de radioscopia, material de diagnóstico e de tratamento endovascular disponível na sala de cirurgia e uma equipe multidisciplinar coesa e treinada para esse fim.

Por se tratar de trabalho experimental, nós já sabíamos de antemão onde realizamos a lesão. No entanto, o diagnóstico da localização precisa do ferimento foi feito com a cavografia, evidenciando o extravasamento de contraste para a cavidade peritoneal. A utilização de régua graduada durante o exame facilita a identificação exata do orifício na veia, para o posicionamento adequado da endoprótese revestida. Antes do tratamento, deve-se identificar a posição exata das veias renal e supra-hepática, a fim de se evitar a oclusão desses vasos pela endoprótese revestida.

Após a colocação da endoprótese revestida, a cavografia final confirma o bom posicionamento e a ausência de extravasamento de

contraste para a cavidade peritoneal. Nos 10 animais do grupo II, a cavografia imediatamente após o tratamento mostrou que o posicionamento da endoprótese era adequado, com oclusão total da lesão, sem oclusão ou migração da endoprótese revestida e sem obstrução da veia renal ou de veias supra-hepáticas.

SAKAI *et al.* [85], após a colocação de endoprótese, revestida ou não, em diferentes artérias e veias, incluindo a veia cava, mostrou que também não houve migração nem obstrução imediata desses dispositivos. BOUDGHÉNE *et al.* [67], tratando fístula da aorta com a cava, com a colocação de endoprótese revestida na aorta, em modelo experimental em ovinos, obtiveram oclusão total da fístula, sem obstrução ou migração da endoprótese, verificada na angiografia 10 minutos após a colocação do dispositivo. O exame angiográfico final após a colocação de endopróteses revestidas é mandatório para a verificação do posicionamento adequado e da perviedade do vaso tratado.

Classicamente, as endopróteses revestidas estão divididas em duas categorias: as expansíveis por balão e as auto-expansíveis. As endopróteses revestidas expansíveis por balão são estruturas metálicas revestidas, de formato tubular aramado, e, para que possam ser introduzidas e distendidas, são montadas sobre o balão de angioplastia. Possuem a vantagem de ter grande força radial, apresentando pequeno encurtamento quando liberadas. A desvantagem é que são mais rígidas e possuem um introdutor de calibre maior do que as auto-expansíveis. São indicadas em

casos que envolvem compressão extrínseca ou em casos de angioplastia em que o efeito "*recoil*" é intenso, ou nos casos em que existe muita fibrose (arterites, reestenoses). Essas endopróteses não devem ser empregadas em artérias muito tortuosas, nem quando é necessário cruzar a bifurcação aórtica para ser posicionada na posição contralateral [35,36,37,42].

Endopróteses auto-expansíveis não necessitam de balão para serem distendidas. Vêm contidas dentro de uma bainha; quando retiradas, expandem-se. A bainha contendo a endoprótese é introduzida na luz vascular. Atingindo o local desejado, a cobertura que envolve a prótese é recuada, e a endoprótese expande-se espontaneamente, atingindo o diâmetro da parede do vaso onde se fixa sob pressão. Em seguida, elas podem ser comprimidas contra a parede do vaso utilizando-se um balão de angioplastia insuflado no seu interior, o que favorece sua incorporação à parede, tornando-as menos trombogênicas [36,42]. Esse tipo de endoprótese é mais facilmente implantado, necessitando sistemas introdutores de menor calibre. No nosso experimento, utilizamos esse tipo de endoprótese.

No trauma, os pacientes portadores de lesões vasculares apresentam situações que podem oferecer grande dificuldade técnica para a abordagem cirúrgica clássica. A cirurgia é longa, exige transfusão sangüínea e apresenta maior probabilidade de infecção, maior morbidade e permanência hospitalar. Por esse motivo, a via endovascular, por ser pouco invasiva, tem várias vantagens, promovendo diminuição das perdas sangüíneas,

permitindo atingir locais anatomicamente distantes e de difícil acesso cirúrgico, algumas vezes apenas com anestesia local [35,36,51].

Dentre os possíveis problemas associados ao uso das endopróteses recobertas, destacamos o potencial de hiperplasia intimal e trombose. No entanto, os excelentes resultados iniciais nos fazem acreditar que esta nova técnica está justificada para o tratamento de diversos tipos de trauma vascular. Essa técnica simplifica a abordagem do trauma, porém, o comportamento a longo prazo desses dispositivos implantados no interior dos vasos ainda está por ser determinado. [36,42,51]

Existem diferentes estudos experimentais na literatura, para se comprovar o benefício da endoprótese revestida para o tratamento de inúmeras lesões vasculares. No campo do estudo do trauma vascular, no entanto, a maioria dos trabalhos focaliza exclusivamente fístula arteriovenosa e pseudoaneurisma [22,24,25,64]. Em relação ao trauma de veias, não encontramos trabalho experimental na literatura de nosso conhecimento, porém existem alguns relatos de casos clínicos em que a lesão venosa foi tratada com endoprótese revestida.

MOORE *et al.*[*] utilizaram endoprótese em veia jugular de uma vítima de estrangulamento. O doente evoluiu com hipertensão intracraniana e rebaixamento do nível de consciência. Foi diagnosticada trombose das veias jugulares, que foram recanalizadas com fibrinolítico e tratadas com a colocação de endoprótese, com boa evolução. KRAJINA *et al.*[86] também

[*] MOORE, E.E. *et al.* Comunicação pessoal.

utilizaram endoprótese revestida para tratar uma laceração da veia porta extra-hepática, causada durante a realização de "*shunt*" transjugular intra-hepático portossistêmico. As duas únicas situações em que as endopróteses são rotineiramente utilizadas em veias são na realização do "*shunt*" transjugular intra-hepático portossistêmico e no tratamento de estenoses venosas intrínsecas e extrínsecas.

WRIGTH *et al.* [87] estudaram o comportamento da endoprótese em veia cava normal de cães e encontraram proliferação endotelial cobrindo toda endoprótese. O seguimento de seis meses demonstrou perviedade da veia cava e de seus ramos.

TREROTOLA *et al.* [65] estudaram a eficácia e segurança da redilatação de *stents* de Palmaz colocados na veia cava normal de dezoito ovelhas. Após cinco meses, a cavografia demonstrou estenose maior do que 20% em treze ovelhas, que foram submetidas a redilatação. Obteve-se sucesso com aumento de 50% do diâmetro das endopróteses.

CHARNSANGAVEJ *et al.* [52] provocaram estenose da veia cava através da injeção percutânea de álcool absoluto no espaço retroperitoneal, ao redor da veia cava infra-renal em sete cães. Houve redução de 50% da luz do vaso, mas essa estenose foi revertida com a dilatação e a colocação de endoprótese. Os autores tiveram sucesso do tratamento em quatro animais e insucesso em três, no seguimento de quatro semanas. NAZARIAN *et al*.[88] indicam como alternativa não cirúrgica a colocação de endopróteses

para restabelecer o fluxo venoso em pacientes com oclusões benignas ou malignas com sintomas decorrentes da obstrução venosa.

TRENT *et al.* [73] produziram dissecção traumática da aorta torácica, via toracotomia, utilizando espátula de endarterectomia. Essa lesão foi tratada com endoprótese revestida em 24 cães. A aortografia tardia não evidenciou migração, trombose ou perfuração e a área dissecada foi tratada com normalização da pressão arterial. Estudo semelhante foi feito por MOON [89], que tratou 6 cães com endoprótese revestida com colocação percutânea. A arteriografia tardia mostrou que todas as endopróteses estavam pérvias, não havia migração e a lesão havia sido tratada.

MIRICH *et al.*[74] criaram modelo de aneurisma de aorta abdominal ressecando, sob visão direta, na parte ventral da aorta, a adventícia e parte da média. Após duas semanas, por técnica percutânea, dilataram essa área com balão de angioplastia produzindo um aneurisma. Depois de mais 15 dias trataram o aneurisma com a interposição de endoprótese revestida, com sucesso. HALLISEY, em 1967, apud NARAYANASWAMY *et al.* p.13[72], foi o primeiro a criar aneurisma fusiforme de aorta abdominal por via endovascular através da colocação de uma endoprótese. Dilatando essa endoprótese e a aorta, até que o diâmetro atingisse o valor de duas vezes o diâmetro normal, simulou uma dilatação aneurismática, que foi tratada com a interposição de endoprótese revestida.

Criamos um modelo de lesão transfixante de veia cava justa-hepática por acesso percutâneo, endovascular, que ocasionava exsangüinação

culminando com o óbito na primeira hora do trauma, em cães. O grupo I recebeu apenas reposição volêmica inicial de cristalóide evoluindo para óbito em 100% dos casos. O grupo II recebeu reposição volêmica inicial e interrupção do sangramento com a colocação de endoprótese revestida com sobrevida de 100% dos casos no período de até oito semanas de observação. No primeiro dia após o experimento, os cães do grupo II já estavam ativos, apresentando diurese e evacuação normais e aceitando a dieta de forma satisfatória. A evolução clínica foi boa no período de oito semanas de estudo não se observando ascite nem edema de membros posteriores.

A veia cava inferior e as veias hepáticas proximais no cão possuem, ao Doppler, um padrão de onda trifásica pulsátil que reflete a atividade cardíaca. A primeira curva para baixo da linha de base representa o aumento do fluxo em direção ao coração na diástole atrial. A segunda curva para baixo representa a diástole ventricular. O terceiro componente da curva que é um pico para cima da linha de base, representa um refluxo para fora do coração correspondente à sístole atrial. Nas veias mais distantes do coração, como as renais e as porções distais das veias hepáticas, o fluxo é ondulante e mais lento, devido à maior distância da atividade cardíaca. O ultra-som Doppler pode identificar alterações nos diâmetros dos vasos, obstruções por tromboses parciais ou totais, a idade do trombo, a presença de circulação colateral, a velocidade de fluxo, e o padrão da onda do fluxo [84,90,91].

Além da avaliação clínica no período estudado, os cães do nosso trabalho foram acompanhados com ultra-som Doppler após duas, quatro e oito semanas da realização do experimento. Utilizamos o ultra-som, com a finalidade de verificar o diâmetro da luz da endoprótese revestida e da VCI retro-hepática e, o Doppler para verificar a perviedade da endoprótese revestida, o padrão do fluxo venoso nas veias cava retro-hepática, e no segmento do interior da endoprótese revestida.

As endopróteses revestidas se mantiveram pérvias e o padrão do fluxo foi uniformemente monofásico pulsátil nos três locais estudados, durante as oito semanas de observação. Qualquer tipo de endoprótese leva a variação do fluxo laminar ou do gradiente pressórico[36]. Portanto, acreditamos que o padrão monofásico pulsátil do fluxo na veia cava inferior após a colocação do "*stent*" é conseqüente à redução da complacência vascular em virtude desta nova estrutura presente no interior da VCI que possui complacência reduzida. Assim, o fluxo se torna monofásico porque a pressão exercida pelo átrio não é suficiente para "vencer" a força exercida por esta nova estrutura rígida de baixa complacência. Desta forma, o fluxo se torna monofásico em todos os segmentos inclusive no segmento após a prótese e próximo ao átrio direito.

Em relação aos diâmetros da veia cava retro-hepática e do segmento no interior da endoprótese revestida, quando avaliados pela ultra-sonografia (modo B), não foi observada diferença estatisticamente significante nos três momentos estudados. A pressão do transdutor sobre a pele, durante o exame, pode influenciar a medida do diâmetro da veia. Apesar disso,

constatamos uma uniformidade das medidas dos diâmetros, provavelmente porque os exames foram realizados pelo mesmo operador, que tomou cuidado em não exercer compressão excessiva do transdutor.

Comparando-se a medida do diâmetro da endoprótese revestida verificado pelo ultra-som modo B e pela cavografia na quarta e oitava semanas, não existe diferença pela prova não paramétrica de Wilcoxon (T = 13,00; p = 0,483845) e existe até uma correlação entre elas pela prova não paramétrica de Sperman (R = 0,67; p = 0,048568*). Talvez neste momento tardio de evolução, a compressão do transdutor não tenha tanta influência quando se mede o diâmetro de uma estrutura relativamente rígida como a endoprótese revestida com reação inflamatória presente. O que nós temos a dizer é que o ultra-som Doppler é um bom método para seguimento da perviedade da endoprótese revestida e do padrão de fluxo venoso. Da mesma forma, JAHNKE *et al.* [92], em estudo para avaliar a evolução da endoprótese Hemobahn para o tratamento de obstrução arterial femoropoplítea, utilizaram também o ultra-som Doppler, que foi um bom exame de triagem para identificar a perviedade da endoprótese, bem como o surgimento de neoíntima e de estenose durante o período de um ano. SZATMARI *et al*. [93], estudando a morfologia espectral nas veias abdominais, verificaram modificações do padrão em função da pressão do átrio direito bem como das modificações das pressões intratorácica e intra-abdominal provocadas pela respiração. Outro método capacitado e mais preciso neste tipo de avaliação é o ultra-som endovascular, que, contudo, apresenta custo elevado, é invasivo, não sendo objeto do presente estudo.

A cavografia, realizada antes do sacrifício dos animais após quatro e oito semanas, mostrou que não houve migração da prótese e todas as endopróteses estavam pérvias, mas observamos redução média de cerca de 27% do diâmetro da luz no interior da endoprótese revestida. Para o cálculo da medida da redução da luz da VCI, não utilizamos a medida da cavografia imediatamente após a colocação da endoprótese revestida, porque em havendo embebição do tecido da endoprótese com sangue e contraste, ou extravasamento, ainda que pequeno, ao redor da mesma, nos momentos imediatamente após sua expansão no vaso, poderíamos falsear as medidas, avaliando o diâmetro externo e não o interno da endoprótese revestida. Por esse motivo, optamos pelo diâmetro nativo da cava.

SAKAI *et al.* [85], colocando endoprótese, revestida ou não, na aorta, na porta e na cava inferior, após sete e 21 dias de seguimento, observaram estenose moderada nos três vasos, mais evidente no grupo das endopróteses revestidas do que nas não revestidas. O grau de perviedade foi calculado dividindo-se o diâmetro da porção mais estreita na cavografia de controle tardio pelo diâmetro medido imediatamente após a colocação da endoprótese. O grau de perviedade foi significativamente maior na aorta e na porta, do que na cava, para as endopróteses revestidas e não revestidas. Não houve diferença significante entre os achados angiográficos documentados após sete dias e aqueles documentados após 21 dias nos dois tipos de endopróteses. A perviedade da cava foi de 60% para endoprótese revestida e 85% para a não revestida, após sete dias, e 50%

para endoprótese revestida e 70% para a não revestida, após 21 dias de observação.

Nos subgrupos de quatro e oito semanas, a comparação das médias dos diâmetros da VCI antes da colocação da endoprótese revestida, logo após a sua colocação e no período tardio após o tratamento, não mostrou diferença estatisticamente significante (**Tabela 12**). Isso pode ser devido unicamente ao pequeno número de animais em cada subgrupo. De fato, se juntarmos os dois subgrupos IIA e IIB em um único grupo II, e fizermos a mesma comparação de diâmetros, observamos que todas as médias foram estatisticamente diferentes entre si (**Tabela 13**). O diâmetro da endoprótese revestida deve ser de 10 a 20% maior do que o diâmetro original do vaso a ser tratado. Esse pode ser um dos motivos que justificam o maior diâmetro da medida da endoprótese revestida logo após a sua colocação, comparada à medida original da VCI tratada. Outra explicação para essa diferença seria a embebição da endoprótese revestida por contraste, logo após a sua colocação, ou um pequeno extravasamento de contraste ao redor da endoprótese revestida. Isso ocorreria porque ainda não houve tempo para uma completa impermeabilização da endoprótese revestida. A diminuição do diâmetro tardio da endoprótese revestida é explicada pela endotelização e formação de neoíntima.

CHARNSANGAVEJ *et al.* [52], tratando estenoses de cava com endopróteses em quatro cães, definiram como estenose significante a diminuição de 50% do diâmetro da cava, ou a presença de gradiente de

pressão maior do que duas vezes o normal do vaso, ou maior do que 5 cm de água, medido através da estenose do vaso. Dentro desses critérios, não observou nenhuma estenose, nem aumento do gradiente pressórico no período de 4 meses nos cães estudados.

No nosso estudo, não observamos diferença significante no gradiente pressórico nas regiões cranial, caudal e no interior da endoprótese revestida nos animais após quatro e oito semanas de tratamento. Em um único animal do subgrupo IIA, foi observado redução de 56% do diâmetro da luz da endoprótese revestida, acompanhada de retenção de contraste na cava caudal a endoprótese revestida, com enchimento precoce das veias renais. Neste animal, a medida da pressão venosa na porção da veia cava caudal a endoprótese revestida foi de 6 cm de água, contra zero cm de água na porção cranial a endoprótese revestida. Isso mostra um regime de hipertensão ocasionado pela redução significativa da luz no interior da endoprótese revestida.

MAKUTANE *et al.*[94] estudaram o efeito dos agentes antitrombogênicos na perviedade das endopróteses revestidas com PTFE, posicionadas na VCI normal de cães. Utilizaram a seguinte fórmula para o cálculo de estenose: [1 - (Diâmetro obtido na cavografia após quatro semanas de seguimento/Diâmetro obtido na cavografia imediatamente após a colocação da endoprótese revestida) x 100]. No grupo que utilizou agentes antitrombogênicos, particularmente aquele que associou o cilostazol e o warfarim, a estenose foi significativamente menor do que o grupo que não

utilizou nenhuma droga. ROGERS *et al.* [95], estudando experimentalmente a inibição da formação da neoítima e da trombose, salientam que a utilização de drogas é importante, porém a via e o local de administração são os fatores mais importantes para se conseguir uma redução significante desse problema. HIRATZKA e WRIGHT [96], fazendo na década de 70 uma revisão de resultados experimentais e clínicos de enxertos no sistema venoso, recomendam a utilização de drogas antiagregante plaquetárias e até a realização de fístulas arteriovenosas distais para melhorar temporariamente a taxa de perviedade, a longo prazo. No nosso estudo, não utilizamos nenhuma droga com o intuito de controlar ou inibir a formação de neoíntima. A heparina foi utilizada como tratamento profilático para trombose venosa a partir do primeiro dia de tratamento, assim como nos pacientes politraumatizados. Apesar da literatura recomendar a utilização de anticoagulação durante o procedimento terapêutico endovascular, para evitar trombose ou embolia, não foi seguida essa conduta por se tratar de experimento com trauma e exangüinação aguda. Mesmo assim, tivemos sucesso em todos os casos tratados, não ocorrendo trombose nem embolia.

As complicações do tratamento endovascular podem decorrer de problemas na via de acesso, ou no dispositivo utilizado para o tratamento. As relacionadas ao cateterismo são os hematomas, o pseudoaneurisma em região inguinal, a trombose precoce, a dissecção intimal e a perfuração do vaso [53], com incidência de 4 a 9%. As relacionadas à endoprótese são o deslocamento ou mau posicionamento, que são raros, e podem ser corrigidos com a colocação de outra endoprótese em lugar correto. Além

destes, também pode ocorrer estenose, vazamento, migração, embolia, destacando-se o potencial de hiperplasia da íntima e trombose [52,92,97].

A estenose, se ocorrer, pode ser tratada com sucesso com a dilatação da endoprótese e, se necessário, a colocação de um novo dispositivo. Esta medida vem sendo utilizada, em situações clínicas de estenose associadas a condições benignas, por exemplo, membrana congênita ou acesso à hemodiálise. Seu uso vem aumentando progressivamente na população pediátrica, devido ao aumento da freqüência de transplante hepático e a utilização de cateter venoso central. [65]

Embora rara, a infecção pode levar a septicemia, osteomielite de corpos vertebrais e óbito. A antibioticoterapia profilática deve ser sempre feita. [36]

As complicações do território venoso merecem destaque pelo risco de migração da endoprótese para a circulação cardiopulmonar, câmaras cardíacas direita ou a artéria pulmonar. Para recuperar o dispositivo embolizado deve-se utilizar a via endovascular, e quando não se conseguir, a cirurgia aberta deve ser realizada [36,51].

No entanto, os excelentes resultados iniciais da técnica de colocação de endopróteses justificam o tratamento de diversos tipos de trauma vascular, simplificando extremamente a abordagem desse tipo de afecção. Apesar disso, o comportamento desses dispositivos a longo prazo, ainda está por ser determinado [34,37,41,51,73].

No nosso estudo não foram observadas complicações relacionadas à migração, trombose, fratura da endoprótese ou infecção. No entanto, a redução da luz do vaso em 27%, relatado anteriormente, pode ser atribuída a formação da neoíntima.

A literatura é heterogênea em definir esta reação da parede do vaso à presença da endoprótese, não estando bem definidos os termos hiperplasia da íntima e formação neointimal. Assim adotamos a mesma opinião que CEJNA *et al.* [98], ao considerar como neoíntima a estrutura formada na luz da endoprótese, que foi encontrada em todos os animais do nosso experimento.

A hiperplasia da íntima vem sendo estudada minuciosamente na literatura [36,59,93,98-102]. Alguns pesquisadores acham que a hiperplasia pode estar associada à própria endoprótese, seja ela revestida ou não, expansível por balão ou auto-expansível [103,106]. Outros autores acham que a hiperplasia pode estar relacionada à sua composição metálica [102,107], sendo relatado também a associação da hiperplasia à reação individual desencadeada logo após a colocação da endoprótese [87,103,107]. Esta reação poderia envolver uma resposta celular e a própria coagulação [36,97,102]. Após o seu posicionamento, a endoprótese é recoberta por um trombo o que provavelmente propicia o início do processo de hiperplasia da íntima [51,100,106]. A utilização da associação de antiagregante plaquetário e anticoagulante como terapêutica coadjuvante retarda a formação da hiperplasia de íntima [63,92,96,108].

No nosso estudo analisamos histologicamente as alterações na parede do vaso, avaliando a espessura das camadas média, íntima e neoíntima em três segmentos: distal, proximal e na área da lesão. Após esta análise, comparamos estas alterações decorridas quatro e oito semanas pós-tratamento.

Estudando as peças do grupo II, observamos que a endoprótese estava revestida por uma camada de tecido fibroconjuntivo, estando totalmente incorporada à parede do vaso, fato também verificado por LAWRENCE *et al*.[41]. WRIGHT *et al*. [87] observaram que após uma semana de implantação de endoprótese venosa, esta apresentava-se totalmente coberta por uma camada celular que evitava o seu deslocamento e após um mês, aproximadamente 80% da endoprótese estava incorporada à parede do vaso.

Analisando as camadas neoíntima, íntima e média, observamos aumento da espessura em todas as camadas, sendo esta alteração mais evidente na camada neoíntima e no segmento distal da endoprótese. Esta diferença é estatisticamente significativa. Esta proliferação mais evidente da camada neoíntima pode ser explicada por uma seqüência de reações que ocorrem entre a parede do vaso, o fluxo sanguíneo e a endoprótese [85,109]. BARTH *et al.* [107] encontraram maior hiperplasia da neoíntima no local de maior mobilidade do vaso onde ocorre maior agregação plaquetária e formação de pequenos trombos, que propiciam uma maior reação celular.

Talvez este fato possa explicar a maior espessura da neoíntima no segmento distal da endoprótese no nosso estudo.

A camada média é estatisticamente mais espessa na região proximal da endoprótese. Na área da lesão e na porção distal as espessuras destas camadas são semelhantes.

A camada íntima, apesar de irregular, apresentou espessura semelhante nos três segmentos estudados.

Comparando os mesmos achados nos dois subgrupos, IIA (quatro semanas) e IIB (oito semanas), constatamos que a camada neoíntima encontrava-se mais espessa nos segmentos proximal e na área da lesão no subgrupo IIB. No segmento distal, a espessura desta camada foi semelhante nos dois subgrupos.

Em relação à camada média, é importante salientar que a área exata da lesão foi identificada pela descontinuidade desta camada. Verificamos um maior espessamento no segmento distal e na área da lesão no subgrupo IIB e, na região proximal no subgrupo IIA.

Na camada íntima, o aumento da espessura foi mais evidente no segmento proximal e na área da lesão no subgrupo IIB, sendo este fato justificado pelo processo de cicatrização da lesão. No segmento distal não houve diferença da espessura desta camada entre os dois subgrupos.

Na camada neoíntima houve um maior espessamento no segmento proximal e na área da lesão no subgrupo IIB. No segmento distal a espessura foi semelhante para os dois subgrupos.

Acreditamos que esta maior espessura na área da lesão observada em todas as camadas no subgrupo IIB, se deva ao próprio processo de cicatrização da lesão.

Não encontramos na literatura pesquisada um estudo detalhado que abordasse as alterações histológicas ocorridas nos diferentes segmentos da parede venosa traumatizada tratada com endoprótese revestida. Portanto, acreditamos que talvez estas alterações sejam devido a conjunção de vários fatores: a força radial exercida pela insuflação do balão de angioplastia utilizado para fixação da endoprótese revestida, a pressão exercida pelo metal da endoprótese em diferentes pontos da parede venosa, e a reação inflamatória do tipo “corpo estranho” desencadeada pela presença da endoprótese.

Conclusões

Com base nos dados deste trabalho concluímos que:

1) Criamos um modelo experimental de lesão letal transfixante de veia cava justa-hepática por técnica percutânea endovascular. Esta lesão ocasionou um hemoperitônio volumoso com aumento da pressão peritoneal, culminando com mortalidade de 100% dos casos nos primeiros 80 minutos após a lesão.

2) Controlamos o sangramento e tratamos essa lesão por meio da colocação de endoprótese revestida com sobrevida de 100% dos casos no período de oito semanas de acompanhamento.

3) Observamos com o ultra-som Doppler e a cavografia a perviedade de 100% das endopróteses e a redução média de 27% do diâmetro da luz da VCI. Não houve aumento do gradiente pressórico nem repercussões clínicas no período de 8 semanas. A endoprótese revestida altera o padrão de fluxo na VCI e nos segmentos próximos a ela.

4. Verificamos que a endoprótese revestida foi totalmente incorporada à VCI, a área da lesão foi coberta por um tecido fibroconjuntivo. Houve uma redução da luz da endoprótese ocasionada pelo espessamento significativamente maior da camada neoíntima.

Referências bibliográficas

1. Boone DC, Federle M, Billiar TR, Udekwu AO, Peitzman AB. Evolution of management of major hepatic trauma identification of patterns of injury. J Trauma 1995;39(2):344-50.

2. Ombrellaro MP, Freeman MB, Stevens SL, Diamond DL, Goldman MH. Predictors of survival after inferior vena cava injuries. Am Surg 1997;63(2):178-83.

3. Klein SR, Beaumgartner FJ, Bongard FS. Contemporary management strategy for major inferior vena caval injuries. J Trauma 1994;37(1):35-42.

4. Khaneja SC, Pizzi WF, Barie PS, Ahmed, N. Management of penetrating juxthepatic inferior vena cava injuries under total vascular occlusion. J Am Coll Surg 1997;184(5):469-74.

5. Walt AJ. Founders's lecture: The mythology of hepatic trauma – or Babel revisited. Am J Surg 1978;135(1):12-8.

6. Kudsk KA, Sheldon GF, Lim RC. Atrial caval shunting (ACS) after trauma. J Trauma 1982;22:81-5..

7. Millikan JC, Moore EE, Cogbill TH, Kashuk JL. Inferior vena cava injuries - A continuing challenge. J Trauma 1983;23(3):207-12.

8. Schrock T, Blaisdell W, Mathewson Jr. C. Management of blunt trauma to the liver and hepatic veins. Arch Surg 1968;96:698-704.

9. Launois B, De Chateubriant P, Rosat P. Repair of retrohepatic caval lesions under extracoporeal circulation in major liver trauma. J Trauma 1989;29:127.

10. Diebel LN, Wilson RF, Bender J, Paules B. A comparison of passive and active shunting for bypass of the retrohepatic IVC. J Trauma 1991;31(7):987-90.

11. Khaneja SC, Pizzi WF, Barie PS, Ahmed N. Management of penetrating juxthepatic inferior vena cava injuries under total vascular occlusion. J Am Coll Surg 1997;184(5):469-74.

12. Marelli D, Tchervenkov CI, Metrakos P, Barayan S, Hasel R, Brown RA. Deep hipothermic circulatory arrest for blunt retrohepatic venous injury: A case report. J Trauma 1995;38(4):609-11.

13. Pachter HL, Spencer FC, Hofstetter SR, Coppa JF. Experience with the finger fracture technique to achive intrahepatic hemostasis in 75 patients with severe injuries of the liver. Ann Surg; v.197, p.771-8, 1983.

14. Feliciano DV, Mattox KL, Jordan Jr. GL. Intra-abdominal packing for control of hepatic hemorrhage: a reappraisal. J Trauma 1981;21(4):285-90.

15. Ivatury RR, Manohar N, Gunduz Y, Constable R, Rohman M, Stahl WM. Liver packing for uncontrolled hemorrhage: a reappraisal. J Trauma 1986;26(8):744-53.

16. Morimoto RY, Birolini D, Junqueira Jr AR, Poggetti R, Horita LT. Balloon tamponade for transfixing hepatic gunshot wounds. Surg Gynec Obst 1987;164:87-8.

17. Poggetti RS, Moore EE, Moore FA, Mitchell MB, Read RA. Balloon tamponade for bilobar transfixing hepatic gunshot wounds. J Trauma 1992;33:694-7.

18. Denton JR, Moore EE, Coldwell DM. Multimodality treatment for grade V hepatic injuries: perihepatic packing, arterial embolization, and venous stenting. J Trauma 1997;42(5):964-7.

19. Watarita S, Nishi T, Furukawa A, Shiraishi S, Kitano H, Matsubayashi K, Imura M, Yamazaki M. Fenestrated stent-graft for traumatic juxtahepatic inferior vena cava injury. J Endovasc Ther 2002;9:134-7.

20. Parodi JC, Palmaz JC, Barone HD. Transfemoral intraluminal graft implantation for aortic aneurysms. Ann Vasc Surg 1991;5:491-9.

21. Volodos NL, Karpovich IP, Troyan VI, Kalashnikova YUV, Shekhanin VE, Ternyuk NE, Neoneta AS, Ustinov NI, Yakovenko LF. Clinical experience of the use of self-fixing synthetic protheses for remote endoprosthetics of the thoracic and the abdominal aorta and iliac arteries through the femoral artery and as intraoperative endoprosthesis for aorta reconstruction. Vasa Suppl 1991;33:93-5.

22. Marin ML, Veith FJ, Panetta TF, Cynamon J, Barone H, Schonholz C, Parodi JC. Percutaneous transfemoral insertion of a stent graft to repair a traumatic femoral arteriovenous fistula. J Vasc Surg 1993;18:299-302.

23. Cragg AH, Dake MD. Percutaneous femoropopliteal graft placement. J Vasc Interv Radiol 1993;4:445-63.

24. May J, White G, Waugh R, Yu W, Harris J. Transluminal placement of a prosthetic graft-stent device for treatment of subclavian artery aneurysm. J Vasc Surg 1993;18:1056-9.

25. Marin ML, Veith FJ, Panetta TF, Cynamon J, Sanchez LA, Schwartz ML, Lyon RT, Bakal CW, Suggs WD. Transluminally placed endovascular stented graft repair for arterial trauma. J Vasc Surg 1994;20(3):466-73.

26. Moore WS, Vescera CL. Repair of aortic aneurysm by transfemoral endovascular graft placement. Ann Surg 1994;220:331-41.

27. Dake MD, Miller DC, Semba CP, Mitchell RS, Walker PJ, Liddell RP. Transluminal placement of endovascular stend-grafts for the treatment of descending thoracic aortic aneurysms. New Engl J Med 1994;331:1729-34.

28. Parodi JC. Endovascular repair of abdominal aortic aneurysms and other arterial lesions. J Vasc Surg 1995;21:549-57.

29. Marin ML, Veith FJ, Lyon RT, Cynamon J, Sanchez LA. Transfemoral endovascular repair of iliac artery aneurysms. Am J Surg 1995;170(2):179-82.

30. Sanchez LA, Marin ML, Veith FJ, Cynamon J, Suggs WD, Wengerter KR, Schwartz ML, Lyon RT, Bakal CW, Parodi JC. Placement of endovascular stented grafts via remote access sites: A new approach to the treatment of failed aortoiliofemoral reconstructions. Ann Vasc Surg 1995;9(1):1-8.

31. Marin ML, Veith FJ, Sanchez LA, Cynamon J, Suggs WD, Schwartz ML, Parsons RE, Bakal CW, Lyon RT. Endovascular aortoiliac grafts in combination with standard infrainguinal arterial bypasses in the

management of limb-threatening ischemia. J Vasc Surg 1995;22(3):316-22.

32. Marty-Ané C, Alric P, Prudhomme M, Chircop R, Serres-Cousiné O, Mary H. Intravascular stenting of traumatic abdominal aortic dissection. J Vasc Surg 1996;23(1):156-61.

33. Dotter CT. Transluminally-placed coilspring endarterial tube grafts. Long-term patency in canine popliteal artery. Invest Radiol 1969;4(5):329-32.

34. Palmaz JC, Sibbitt RR, Reuter SR, Tio FO, Rice WJ. Expandable intraluminal graft: a preliminary study. Radiology 1985;156:73-7.

35. Aun R. Tratamento dos traumatismos vasculares e suas seqüelas com endopróteses revestidas. São Paulo, 1998. Faculdade de Medicina, Universidade de São Paulo.

36. Francisco J Jr., Jacques MMP. Próteses endovasculares (stents). In: Maffei FHA, Lastróia C, Yoshida WB, Rollo HA. Doenças vasculares periféricas. 3a. ed. São Paulo, Medsi, 2002. pp. 869-89.

37. Silveira POG, Galego GN. Endopróteses revestidas. In: Maffei FHA, Lastróia C, Yoshida WB, Rollo HA. Doenças vasculares periféricas. 3a. ed. São Paulo, Medsi, 2002. p.891-8.

38. Veith FJ, Abbott WM, Tao JST, Goldstone J, White RA, Abel D, Dake MD, Ernst CB, Fogarty TJ, Johnston KW, Moore WS, van Breda A, Sopko G, Didisheim P, Rutherford RB, Katzen BT, Miller C. Guidelines for development and use of transluminally placed endovascular prosthetic grafts in the arterial system. J Vasc Surg 1995;21(4);670-85.

39. Cragg A, Lund G, Rysavy J, Castaneda F, Castaneda-Zuniga W, Amplatz K. Nonsurgical placement of arterial endoprostheses: a new technique using nitinol wire. Radiology 1983;147(1):261-3.

40. Balko A, Piasecki GJ, Shah DM, Carney WI, Hopkins RW, Jackson BT. Transfemoral placement of intraluminal polyurethane prosthesis for abdominal aortic aneurysm. J Surg Res 1986;40(4):305-9.

41. Lawrence DD, Charnsangavej C, Wright K, Gianturco C, Wallace S. Percutaneous endovascular graft: experimental evaluation. Radiology 1987;163:357-60.

42. Becker GJ. Vascular stents. In: Baum S, Pentecos M J. Abrams'Angiography, Interventional Radiology. Boston: Little, Brown, 1997. p.85-118.

43. Parodi JC, Barone HD. Transfemoral placement of aortic grafts in aortic aneurysms: clinical experience in patients. In Yao JST, Pearce WH., eds. Aneurysms: New findings and treatments. Norwalk, C.T.: Appleton and Lange, 1994. p.341-9.

44. Marin ML, Veith FJ, Panetta TF, Cynamon J, Bakal CW, Suggs WD, Wengerter KR, Barone HD, Schonholz C, Parodi JC. Transfemoral endoluminal stented graft repair of a popliteal artery aneurysm. J Vasc Surg 1994;19:754-7.

45 Marin ML, Veith FJ, Cynamon J, Sanchez LA, Wengerter KR, Schwartz ML, Parodi JC, Panetta TF, Bakal CW, Suggs WD. Transfemoral endovascular stented graft treatment of aorto-iliac and femoropopliteal acclusive disease for limb salvage. Am J Surg 1994;168:156-62.

46. Marin ML, Veith FJ. Transfemoral repair of abdominal aortic aneurysm. New Engl J Med 1994;331:1751.

47. May J, White G, Waugh R, Yu W, Harris J. Treatment of complex abdominal aortic aneurysms by a combination of endoluminal and extraluminal aortofemoral grafts. J Vasc Surg 1994;19:924-33.

48. May J, White GH, Yu W, Waugh RC, Mcgahan T, Stephen MS, Harris JP. Endoluminal grafting of abdominal aortic aneurysms: causes of failure and their prevention. J Endovasc Surg 1994;1:44-52.

49. Scott RAP, Chuter TAM. Clinical endovascular placement of bifurcated graft in abdominal aortic aneurysm without laparotomy. Lancet 1994;343:413.

50. Yusuf SW, Baker DM, Chuter TAM, Whitaker SC. Transfemoral endoluminal repair of abdominal aortic aneurysm with bifurcated graft. Lancet 1994;344:350-1.

51. Lopes GE, Araujo AP, Abreu JAC. Bases da cirurgia endovascular venosa. In: Maffei FHA, Lastróia C, Yoshida WB, Rollo HA. Doenças vasculares periféricas. 3ª ed. São Paulo, Medsi, 2002. p.911-26.

52. Charnsangavej, C.; Carrasco, C.H.; Wallace, S.; Wright, K.C.; Ogawa, K.; Richli, W.; Gianturco, C. Stenosis of the vena cava: Preliminary assessment of treatment with expandable metallic stents. Radiology, 1986;161:295-36.

53. Laureys M, Tannouri F, Rommens J, Dussaussoius L, Golzarian J. Percutaneous treatment of iatrogenic iliocaval fistula related to endograft placement for abdominal aortic aneurysm. J Vasc Interv Radiol 2002;13:211-3.

54. Becker GJ, Benenati JF, Zemel G, Sallee DS, Suarez CA, Roeren TK, Katzen BT. Percutaneous placement of a balloon-expandable intraluminal graft for life-threatening subclavian arterial hemorrhage. J Vasc Intervent Radiol 1991;2(2):225-9.

55. Pachter HL, Liang H, Hofstetter SR. Liver and biliary tract trauma. In: Feliciano DV, Moore EE, Mattox KL. Trauma. Connecticut/San Mateo, California, Appleton & Lange, 1995.

56. John TG, Chalmers N, Redhead DN, Kumar S, Garden OJ. Case report: Inferior vena caval thrombosis following severe liver trauma in perihepatic packing - Early detection by intraoperative ultrassonography enabling treatment by percutaneous mechanical thrombectomy. Br J Radiol 1995;68(807):314-7.

57. Carr JA, Kralovich KA, Patton JH, Horst HM. Primary venorraphy for traumatic inferior vena cava injuries. Am Surg 2001;67:207-213.

58. Davis EA, Falk G, Yarnoz M, Leveen HH. An improved technique for the repair of the intrahepatic inferior vena cava and hepatic veins. J Trauma 1971;11(9):738-41.

59. Strecker E-P, Liermann D, Barth KH, Wolf HRD, Freundenberg N, Berg G, Westphal M, Tsikuras P, Savin M, Schneider B. Expandable tubular stents for treatment of arterial occlusive diseases: experimental and clinical results. Radiology 1990;175:97-102.

60. Binkert CA, Schoch E, Stuckmann G, Largiader J, Wigger P, Schoepke W, Zollikofer CL. Treatment of pelvic venous spur (May-Thurner syndrome) with self-expanding metallic endoprostheses. Cardiovasc Intervent Radiol 1998;21(1):22-6.

61. Borsa JJ, Daly CP, Fontaine AB, Patel NH, Althaus SJ, Hoffer EK, Winter TC, Nghiem HV, Mcvicar JP. Treatment of inferior vena cava anastomotic stenoses with the Wallstent endoprosthesis after orthotopic liver transplantation. J Vasc Interv Radiol 1999;10(1):17-22.

62. Antonucci F, Salomonowitz E, Stuckmann G, Stiefel M, Hugentobler M, Zollikofer CL. Hemodialysis related venous stenoses: treatment with self-expanding endovascular prostheses. Eur J Radiol 1992;14(3):195-200.

63. Zollikofer CL, Largiader I, Bruhlmann WF, Uhlschmid GK, Marty AH. Endovascular stenting of veins and grafts: preliminary clinical experience. Radiology 1988;167:707-12.

64. Puech-Leão P, Kauffman P, Wollosker W, Anacleto AM. Endovascular grafting of a popliteal aneurysm using the safenous vein. J Endovasc Surg 1998;5:64-70.

65. Trerotola SO, Lund GB, Samphilipo MA, Magee CA, Newman JS, Olson JL, Anderson JH, Osleman FA. Palmaz stent in the treatment of central venous stenosis: safety and efficacy of redilation. Radiology 1994;190:379-85.

66. Marin ML, Veith FJ, Cynamon J, Sanchez LA, Lyon RT, Levine BA, Bakal, C.W.; Suggs, W.D.; Wengerter, K.R.; Rivers, S.P.; Parsons, R.E.; Yuan, J.G.; Wain, R.A.; Ohki, T.; Rozenblit, A.; Parodi, J.C. Initial experience with transluminally placed endovascular grafts for the treatment of complex vascular lesions. Ann Surg 1995;222(4):449-69.

67. Boudghène F, Sapoval M, Bonneau M, Bigot JM. Aortocaval fistulae. Circulation 1996;94(1):108-12.

68. Gandini R, Ippoliti A, Pampana E, Marchetti AA, Pistolese GR, Simonetti G. Emergency endograft placement for recurrent aortocaval fistula after conventional AAA repair. J Endovasc Ther 2002;9:208-11.

69. Kumar V, Campbell JH, Andry OJ, Hatten LE. Emergent repair of a ruptured abdominal aortic aneurysm using an aneurx stent-graft. J Endovasc Ther 2002;9:194-7.

70. Bell RE, Taylor PR, Aukett M, Sabharwal T, Reldy JF. Results of urgent and emergency thoracic procedures treated by endoluminal repair. Eur J Vasc Endovasc Surg 2003;25:527-31.

71. Cruz Jr. RJ, Perin D, Branco MC, Valério FB, Coelho IJC, Silva LE, Figueiredo LFP, Rocha E Silva M. Experimental retroperitoneal hematoma in dogs: hemodynamic and metabolic alterations. In: OKADA K, OGATA H. ed. Shock, from molecular and cellular level to whole body. Boston, Elsevier, 1996. p.369-79.

72. Narayanaswamy M, Wright KC, Kandarpa K. Animal models for atherosclerosis, restenosis, and endovascular graft research. JVIR 2000;11:5-17.

73. Trent MS, Parsonnet V, Shownfeld R, Brener BJ, Eisenbud DE, Novick AS, Campbell AY, Ferrara-Ryan M, Villanueva A. A balloon-expandable intravascular stent for obliterating experimental aortic dissection. J Vasc Surg 1990;11:707-17.

74. Mirich D, Wright KC, Wallace S, Yoshioka T, Lawrence DD, Charnsangavej C, Gianturco C. Percutaneous placed endovascular grafts for aortic aneurysms: feasibility study. Radiology 1989;170:1033-7.

75. Mitteldorf C, Poggetti RS, Zanoto A, Branco PD, Birolini D, Castro de Tolosa EM, Rocha e Silva M. Is aortic occlusion advisable in the management of massive hemorrhage? Experimental study in dogs. Shock 1998;10(2):141-5.

76. Steinman M, da Silva LE, Coelho IJ, Poggetti RS, Bevilacqua RG, Birolini D, Rocha e Silva M. Hemodynamic and metabolic effects of CO_2 pneumoperitoneum in an experimental model of hemorrhagic shpcl due to retroperitoneal hematoma. Surg Endosc 1998;12(5):416-20.

77. Rocha E Silva M, Braga GA, Prist R, Velasco IT, França ESV. Physical and physiological characteristics of pressure-driven hemorrhage. Am J Physiol 1992;263:1402-10.

78. Swan HJC. Experimental acute hemorrhage. Arch Surg 1965;91:390-406.

79. Barlow G, Knott DH. Hemodynamic alterations after 30 minutes of pentobarbital sodium anesthesia in dogs. Am J Physiol 1964;207:764-6.

80. American College of Surgeons. Committee on Trauma. Advanced Trauma Life Support for Doctors. Chicago, American College of Surgeons, 1997.

81. Sclafani SJA, Gordon DH, Mitchell W. Laceration of the inferior vena cava of angiographic demonstration. Cardiovasc Intervent Radiol 1983;6:164-6.

82. Poletti PA, Mirvis SE, Shanmuganathank K, Killeen KL, Coldwell D. CT criteria for management of blunt liver trauma: correlation with angiographic and surgical findings. Radiology 2000;216(2):418-27.

83. Fratezi AC, Martins VM, Porta RMP, Prado MA, Porta R, Caldas JG, Cerrri GG. Endovascular therapy for priapism secondary to perineal trauma. J Trauma 2001;50:581-4.

84. Desser TS, Sze DY, Jeffrey RB. Imaging and intervention in the hepatic veins. AJR 2003;180:1583-91.

85. Sakai, Y.; Yamada, R.; Nakamura, K.; Kaminou, T.; Lubienski, A. Angiographic and histologic changes in artery, vein and portal vein after placement of bare or covered Z-stent; an experimental study in dogs. Osaka City Med. J., v.47, p.43-52, 2001.

86. Krajima A, Hulek P, Ferko A, Nozicka J. Extrahepatic portal venous laceration in TIPS treated with stent graft placement. Hepatogastroenterology 1997;44(15):667-70.

87. Wright KC, Wallace S, Charnsangavej C, Carrasco CH, Gianturco C. Percutaneous endovascular stents: an experimental evaluation. Radiology 1985;156:69-72.

88. Nazarian GK, Austin WR, Wegryn SA, Bjarnason H, Stackhouse DJ, Castañeda-Zúñiga WR, Hunter DW. Venous recanalization by metallic stents after failure of balloon angioplasty or surgery: four-year experience. Cardiovasc Intervent Radiol 1996;19:227-33.

89. Moon MR, Dake MD, Pelc LR, Liddell R, Castro LJ, Mitchell RS, Miller DG. Intravascular stenting of acute experimental type B dissections. J Surg Res 1993;54:381-8.

90. Finn-Bodner S, Hudson JA. Abdominal vascular sonography. Vet Clin North Am Small Animal Practice 1998;28(4):887-942.

91. Barth KH, Virmani R, Strecker EP, Savin MA, Lindisch D, Matsumoto AH, Teitelbaum G. Flexible tantalum stents implanted in aortas and iliac arteries: effects in normal canines. Radiology 1990;175:91-6.

92. Jahnke T, Andresen R, Müller-Hülsbeck S, Schäfer FKW, Voshage G, Heller M, Brossmann J. Hemobahm stent-grafts for treatment of femoropopliteal arterial obstructions: Midterm results of a prospective trial. J Vasc Interv Radiol 2003;14:41-51.

93. Szatmári V, Sótonyi P, Vörös K. Normal duplex doppler waveforms of major abdominal blood vessels in dogs: a review. Vet Radiol Ultrasound 2001;42(2):93-107.

94. Makutani S, Kichikawa K, Uchida H, Maeda M, Konishi N, Hiasa Y, Yoshikawa T, Kimura Y. Effect of antithrombotic agents on the patency of PTFE-coverd stents in the inferior vena cava: an experimental study. Cardiovasc Intervent Radiol 1999;22:232-8.

95. Rogers C, Karnovsky MJ, Edelman ER. Inhibition of experimental neointimal hyperplasia and thrombosis depends on the type of vascular injury and the site of drug administration. Circulation 1993;88:1215-21.

96. Hiratzka LF, Wright CB. Experimental and clinical results of grafts in the venous system: A current review. J Surg Res 1978;25:542-61.

97. Marin ML, Veith FJ, Cynamon J, Sanchez LA, Bakal CW, Suggs WD, Lyon RT, Schwartz ML, Parsons RE, Wengerter KR, Parodi JC. Human transluminally placed endovascular stented grafts: Preliminary histopathologic analysis of healing grafts in aortoiliac and femoral artery occlusive disease. J Vasc Surg 1995;21:595-604.

98. Cejna M, Virmani R, Jones R, Bergmeister H, Losert U, Xu Z, Yang P, Schoder M, Lammer J. Biocompatibility and performance of the wallstent and several covered stents in a sheep iliac artery model. J Vasc Interv Radiol 2001;12(3):351-8.

99. Bai H, Masuda J, Sawa Y, Nakano S, Shirakura R, Shimazaki Y, Ogata J, Matsuda H. Neointima formation after vascular stent implantation. Spatial and chronological distribution of smooth muscle cell proliferation and phenotypic modulation. Arterioscler Thromb 1994;14(11):1846-53.

100. Cejna M, Virmani R, Jones R, Bergmeister H, Loewe C, Schoder M, Grgurin M, Lammer J. Biocompatibility and performance of the Wallstent and the Wallgraft, Jostent, and Hemobahn stent-grafts in a sheep model. J Vasc Interv Radiol 2002;13(8):823-30.

101. Ombrellaro MP, Stevens SL, Sciarrotta J, Freeman MB, Goldman MH. Effect of endoluminal PTFE graft placement on cell proliferation, PDGF secretion, and intimalhyperplasia. J Surg Res, 1996;63:110-4.

102. Virmani R, Farb A, Kolodgie FD. Histopathologic alterations after endovascular radiation and atiproliferative stents: similarities and differences. Herz 2002;27:1-6.

103. Virmani R, Kolodgie FD, Dake MD, Silver JH, Jones RM, Jenkins M, Gillespie DL. Histopathologic evaluation of an expanded polytetrafluoroethylene-nitinol stent endoprosthesis in canine iliofemoral arteries. JVIR 1999;10:445-56.

104. Rogers C, Edelman ER. Endovascular stent design dictates experimental restenosis and thrombosis. Circulation 1995;91(12):2995-3001.

105. Stemerman MB, Spaet TH, Pitlick F, Cintron J, Lejnieks I, Tiell ML. Intimal healing. The pattern of reendothelialization and intimal thickening. Am J Pathol 1977;87:125-42.

106. Duprat Jr G, Wright KC, Charnsangavej C, Wallace S, Gianturco C. Self-expanding metallic stents for small vessels: an experimental evaluation. Radiology 1987;162:469-72.

107. Barth KH, Virmani R, Froelich J, Takeda T, Lossef SV, Newsome J, Jones R, Lindisch D. Paired comparison of vascular wall reactions to Palmaz stents, strecker tantalum stents, and wallstents in canine iliac and femoral arteries. Circulation 1996;93:2161-9.

108. Hoffmann R, Mintz GS, Dussaillant GR, Popma JJ, Pichard AD, Satler LF, Kent KM, Griffin J, Leon MB. Patterns and mechanisms of in-stent restenosis. A serial intravascular ultrasound study. Circulation 1996;94:1247-54.

109. Rousseau H, Puel J, Jofre F, Sigwart U, Duboucher C, Imbert C, Knight C, Kropf L, Wallsten H. Self-expanding endovascular prosthesis: an experimental study. Radiology 1987;164:709-14.