SÉRGIO DOMINGOS FLORENZANO

Avaliação da função global e regional pela ressonância magnética com a técnica dos marcadores miocárdicos em pacientes na fase tardia do infarto da parede anterior do ventrículo esquerdo em acompanhamento clínico

Tese apresentada à Faculdade de Medicina da Universidade de São Paulo para obtenção do título de Doutor em Ciências.

Área de concentração: Radiologia

Orientador: Prof. Dr. Cláudio Campi de Castro

SÃO PAULO

2004

FICHA CATALOGRÁFICA

Preparada pela Biblioteca da
Faculdade de Medicina da Universidade de São Paulo

©reprodução autorizada pelo autor

Florenzano, Sérgio Domingos
Avaliação da função global e regional pela ressonância magnética com a técnica dos marcadores miocárdicos em pacientes na fase tardia do infarto da parede anterior do ventrículo esquerdo em acompanhamento clínico / Sérgio Domigos Florenzano. -- São Paulo, 2004.
Tese(doutorado)--Faculdade de Medicina da Universidade de São Paulo. Departamento de Radiologia.
Área de concentração: Radiologia.
Orientador: Cláudio Campi de Castro.

Descritores: 1.ESTUDOS DE AVALIAÇÃO 2.INFARTO/diagnóstico 3.DISFUNÇÃO VENTRICULAR ESQUERDA/fisiopatologia 4.IMAGEM POR RESSONÂNCIA MAGNÉTICA/métodos 5.MARCADORES BIOLÓGICOS/ análise 6.SEGUIMENTOS 7.EVOLUÇÃO CLÍNICA 8.AVANÇO DA DOENÇA

USP/FM/SBD-114/04

"O essencial da vida é que fique, em alguma parte, o fruto da nossa dedicação, da nossa bondade e do nosso amor. Assim seja o nosso caminhar!"

Dalva Ninni

DEDICATÓRIA

Ao meu pai, Bruno Florenzano,
pelo amor e exemplo de pessoa humana que é.

À minha mãe,
Cynira Maria Bonatelli Florenzano,
com amor e gratidão pelo incentivo e orientação.

À minha esposa, Suzete Magrini Florenzano,
pelo amor e apoio nos momentos de dificuldade.

Aos meus filhos, Carolina, Beatriz e Sérgio,
pelo amor e compreensão nos momentos de preparação desta tese.

Aos meus irmãos, Bruno e Marco Antônio,
pelo apoio em todos os momentos.

Aos meus professores da Faculdade de Medicina de Itajubá-MG e da residência médica da Universidade Estadual de Campinas(Unicamp), especialmente aos Drs. Rubens Marcondes Pereira, Adílson Prando, José Luiz C. Marins, Lívio Nanni e Álvaro Ricardo de S. Moreira.

Em memória de meu colega e amigo, Dr. Martinho Borges da Fonseca Araújo

Aos meus sobrinhos, Drs. Bruno André Florenzano e Adriano Roberto Florenzano

Aos Drs. José Rodrigues Parga Filho, Luís Francisco R. de Ávila, Carlos Eduardo Rochitte com quem pude conviver e
aprender a maior parte de meus conhecimentos,
minha eterna gratidão.

Ao Prof. Dr. Cláudio Campi de Castro,
Orientador, pela aceitação de orientar e ensinar,
minha gratidão pela sua grande capacidade médica e científica.

AGRADECIMENTOS

Ao Prof. Dr. José Antônio F. Ramires, pelo apoio irrestrito à elaboração do presente estudo.

Ao Prof. Dr. Giovanni Guido Cerri, diretor da Divisão de Diagnóstico por Imagem do InCor, pelo apoio recebido desde os primeiros momentos no desenvolvimento de minhas atividades científicas.

Ao Prof. Dr. Sérgio Almeida de Oliveira, Artur Lourenção Junior e Luiz Antônio M. César, representando a equipe cirúrgica e a Unidade Clínica de Coronariopatia Crônica do InCor, sem a qual não teria sido possível a realização deste trabalho.

Ao Prof. Dr. Luiz Alberto Benvenuti, representando a equipe de patologia do InCor, pela orientação e colaboração.

Aos meus amigos, Drs.José Victor Kairiyama, Heron Rached, João Clima da Silva, Joalbo Andrade e Paulo Fabiani, pela participação e principalmente pela paciência na análise dos dados e estímulo recebido em todos os momentos.

Aos amigos Drs. José T. de Aguiar Tártari, Ulysses V. Diniz e José Ramos Filho, pelo estímulo durante todo o decorrer deste trabalho.

Às biomédicas Wanderlir Alves Farias, Edilene Carvalho Valerioti, Jacqueline Kioko Nishimura e Cláudia Midori Yamao, pela participação na obtenção e processamento dos dados coletados.

À Sra. Creusa Dal Bó, pela análise estatística detalhada.

À Sra. Sílvia Sirota Palma, pelas sugestões, gráficos e formatação final deste trabalho, cuja colaboração melhorou muito a apresentação desta tese.

Às enfermeiras Neuza S. Misumi, Rosa Maria A. Catapirra, Celma R.dos Santos e Cristina A. Shirahige, pelo cuidado com os pacientes deste trabalho.

Às Sras Maria Cleonice dos Santos, Sumara Vieira da Luz, Maria de Jesus Costa, Eliane Regina Santiago, pela dedicada e cuidadosa preparação dos pacientes,
do material usado e da bomba de infusão.

Às Sras Marines Lopes Brito, Elma Regina Batista, Sebastiana Ferreira de Melo, Maria Aparecida Ambrosio, pelo apoio no manuseio do material didático deste estudo.

Aos colegas médicos e amigos da Divisão de Diagnóstico por Imagem, da Unidade Clínica de Coronariopatia Crônica e da Unidade de Cirurgia Torácica e Cardiovascular do InCor, pelo apoio recebido no decorrer deste trabalho.

A todos os funcionários do InCor, que possibilitaram a realização deste trabalho.

Aos pacientes, por depositarem em nossas mãos
o bem mais precioso que existe: a vida.

SUMÁRIO

SUMÁRIO

LISTA DE SIGLAS E ABREVIATURAS xii
LISTA DE SÍMBOLOS xv
LISTA DE TABELAS xvii
LISTA DE FIGURAS xix
RESUMO xxi
SUMMARY xxiii

1. INTRODUÇÃO 1

2. OBJETIVO 11

3. CASUÍSTICA E MÉTODO 13

3.1. População estudada 14
3.2. Características populacionais 16
3.2.1. Sexo 16
3.2.2. Faixa etária (em anos) 16
3.2.3. Variável Raça 17
3.3. Forma do estudo 17
3.4. Estudos por ressonância magnética 18
3.4.1. Preparo do paciente e monitoração durante o estudo 18
3.4.2. Protocolo de aquisição da imagem por IRM 21
3.4.3. Análise de Dados 24
3.5. Análise estatística 30

4. RESULTADOS 31

4.1. Resultados da ressonância magnética 32
4.1.1. Comparações nos pacientes em tratamento clínico 32
4.1.1.1. Volume diastólico e sistólico final em ml (VDF e VSF) e Fração de ejeção (FE) em percentagem 32
4.2.1. Comparações dos marcadores miocárdicos nos pacientes em acompanhamento clínico 35
4.2.1.1. Comparação das médias globais do VE 35
4.2.1.2. Comparação das médias globais nas regiões remotas, adjacentes e com diferentes graus de infarto do VE 37
4.2.1.3. Comparação nas regiões com infarto do VE, de acordo com o grau de infarto 41

5. DISCUSSÃO 45

6. CONCLUSÕES 61

7. REFERÊNCIAS BIBLIOGRÁFICAS 63

LISTA DE SIGLAS E ABREVIATURAS

LISTA DE SIGLAS E ABREVIATURAS

2D	bidimensional
3D	tridimensional
Dob	dobutamina
CNR	relação contraste-ruído (“contrast-to-noise ratio”)
DA	artéria coronária descendente anterior ou interventricular anterior
DAC	doença do aparelho circulatório
DP	desvio padrão
DTPA	ácido dietileno triamino penta-acético (“diethylenetriaminepenta-acetic acid”)
ECG	encurtamento circunferencial global do VE
ECO	ecocardiograma
ECG	eletrocardiograma
ECRA	encurtamento circunferencial nas regiões adjacentes do VE
ECRI	encurtamento circunferencial nas regiões com infarto do VE
ECRR	encurtamento circunferencial nas regiões remotas do VE
EP	erro padrão
et al.	e outros
E1	exame 1
E2	exame 2
E3	exame 3
FA	ângulo de inclinação (“flip angle”)
FOV	campo de visão (“field of view”)
IAM	infarto agudo do miocárdio
IM	infarto do miocárdio
ICC	insuficiência cardíaca congestiva
IRM	imagem por ressonância magnética
IV	intravenoso
KHz	kilohertz
Mcg	micrograma/kg/min
MN	medicina nuclear
NEX	número de excitações
NVP	número de linhas por segmento (“number of views per segment”)
PAD	pressão arterial diastólica

PAS	pressão arterial sistólica
PET	tomografia por emissão de positrons / positron emission tomography
Rep	repouso
ROI	região de interesse (“region of interest”)
S	segundos
SNR	relação sinal-ruído (“signal-to-noise ratio”)
SPECT	cintilografia miocárdica / thallium-201 single-photon emission computed tomography
TE	tempo de eco
TR	tempo de repetição
USP	Universidade de São Paulo
VD	ventrículo direito
VE	ventrículo esquerdo

LISTA DE SÍMBOLOS

LISTA DE SÍMBOLOS

<	menor que
=	igual a
>	maior que
cm	centímetro
Gd	gadolínio
h	hora
kg	quilograma
L	litro
m	metro
m/s	metros por segundo
mg	miligrama
min	minutos
mm	milímetro
mmol	milimol
ms	milisegundo
s	segundo
T	Tesla

LISTA DE TABELAS

LISTA DE TABELAS

TABELA 1 - Tempo pós-infarto em dias 14

TABELA 2 - Distribuição por sexo da população estudada 16

TABELA 3 - Faixa etária da população estudada 16

TABELA 4 - Raça 17

TABELA 5 - Comparação da freqüência cardíaca ao longo da avaliação 19

TABELA 6 - Comparação da pressão arterial ao longo da avaliação 20

TABELA 7 - Comparação do volume diastólico final, volume sistólico final e fração de ejeção nos exames 1, 2 e 3 33

TABELA 8 - Comparação do encurtamento circunferencial global (ECG) 36

TABELA 9 - Comparação do encurtamento circunferencial nas regiões remotas, adjacentes e com diferentes graus de infarto (ECRAI) 38

TABELA 10 - Comparação do encurtamento circunferencial nas regiões com infarto, de acordo com o grau de infarto (ECRI – graus 1 a 4) 42

LISTA DE FIGURAS

LISTA DE FIGURAS

Figura 1. Alteração da contratilidade da parede anterior do VE no ecocardiograma. 17

Figura 2. Eixo curto do VE. Representação da técnica dos marcadores miocárdicos para análise da contratilidade, volumes e FE 22

Figura 3. Eixo curto do VE e representação da área de infarto com a técnica dos marcadores miocárdicos (A) e realce tardio (B e C) com diferentes graus de infarto. 23

Figura 4. Representação esquemática do eixo curto do VE. Deformação sistólica do VE em um círculo localizado no miocárdio.. 25

Figura 5. Segmentação miocárdica padrão. Eixo curto do VE. 26

Figura 6. Eixo curto do VE com a representação da área de infarto (realce tardio) e contratilidade miocárdica pelo mapa de cores. 27

Figura 7. Representação da segmentação ventricular e identificação dos segmentos remotos, adjacentes e com infarto 28

Figura 8. Representação do eixo curto do VE. Avaliação das áreas de infarto e comprometimento mural da parede do VE 29

Figura 9. VDF- Volume Diastólico Final nos exames 1, 2 e 3 34

Figura 10. VSF- Volume Sistólico Final nos exames 1, 2 e 3 34

Figura 11. FE – Fração de Ejeção nos exames 1, 2 e 3 34

Figura 12. ECG – Encurtamento Circunferencial Global do VE 36

Figura 13. ECRAI- Encurtamento circunferencial nas regiões remotas, adjacentes e com diferentes graus de infarto do VE, em repouso. 40

Figura 14. ECRAI- Encurtamento circunferencial nas regiões remotas, adjacentes e com diferentes graus de infarto do VE, durante a infusão de dobutamina 40

Figura 15. ECRI- Encurtamento circunferencial nas regiões com diferentes graus de infarto do VE, em repouso. 44

Figura 16. ECRI- Encurtamento circunferencial nas regiões com diferentes graus de infarto do VE, durante a infusão de dobutamina. 44

RESUMO

RESUMO

FLORENZANO, S. D. **Avaliação da função global e regional do ventrículo esquerdo pela ressonância magnética com a técnica dos marcadores miocárdicos em pacientes na fase tardia do infarto da parede anterior do ventrículo esquerdo em acompanhamento clínico.** São Paulo, 2004. 79p. Tese (doutorado) – Faculdade de Medicina da Universidade de São Paulo. Departamento de Radiologia.

O infarto agudo do miocárdio (IAM) é definido como uma necrose do miocárdio resultante de um comprometimento agudo de sua irrigação sangüínea. As manifestações de insuficiência cardíaca (ICC) são comuns em pacientes com doença arterial coronariana (DAC) aguda ou crônica, acarretando significativa morbidade e mortalidade. O objetivo foi avaliar a função global e regional do ventrículo esquerdo (VE), através da Ressonância Magnética (IRM) com a técnica dos marcadores miocárdicos na evolução clínica dos pacientes na fase tardia do infarto da parede anterior do VE. Foi realizado seguimento longitudinal prospectivo da evolução da função da parede do ventrículo esquerdo. Foram avaliadas e comparadas entre si as várias etapas evolutivas de pacientes encaminhados pela Unidade Clínica de Coronariopatia Crônica e Unidade de Cirurgia Torácica e Cardiovascular do Incor-FMUSP. Entre dezembro de 2000 e fevereiro de 2003, estudamos 24 pacientes (19 homens e cinco mulheres), idade média de 54,33 ± 10,11 anos. Os estudos foram realizados na inclusão do paciente no protocolo, após 4 meses e 10 meses de seguimento. Os estudos foram realizados em repouso (rep) e durante o estímulo inotrópico com baixa dose de dobutamina (dob) (10 mcg/kg/ml). Nenhum paciente desenvolveu sintomas durante a infusão de dobutamina. Foram estudados os volumes diastólico (VDF) e sistólico (VSF) finais e a fração de ejeção (FE) com a técnica de cine ressonância, utilizando-se o método de Simpson para a análise. A função global e regional foi analisada com a técnica dos marcadores miocárdicos através da análise do encurtamento circunferencial (EC) global e regional nas áreas remotas, adjacentes e com infarto. Os resultados mostraram estabilidade nos valores encontrados (VDF,VSF e FE), tanto em repouso como durante a infusão de dobutamina (p=NS). A análise da função do VE com a técnica dos marcadores miocárdicos no grupo clínico mostrou melhora significante nos exames de controle, após 4 meses e 10 meses de seguimento na comparação das médias globais ($p<0,001$). Na comparação entre o repouso e a infusão de dobutamina do exame 1 ($p=0,01$), no exame 2 ($p<0,001$), no exame 3 ($p<0,001$). Nas regiões com infarto não houve diferença significante entre o grupo 1, 2 e 3 (comprometimento mural ≤75%), o que pode ser evidenciado entre os grupos 1, 2 e 3 vs. grupo 4 (comprometimento mural >75%)($p<0,001$). Em conclusão, este estudo mostra a manutenção das variáveis da função ventricular esquerda (volumes e fração de ejeção) durante a evolução clínica. Os pacientes em acompanhamento clínico avaliados com a técnica dos marcadores miocárdicos mostraram melhora quantitativa da função global e regional na área com infarto, o que indica que este índice pode ser mais sensível na avaliação evolutiva da função ventricular esquerda.

SUMMARY

SUMMARY

FLORENZANO, S. D**. Evaluation by magnetic resonance with myocardial tagging technique of global and regional function of left ventricle in patients with chronic anterior myocardial infarction during clinical follow-up.** São Paulo, 2004. 79p. Tese (Doutorado) – University of São Paulo Medical School, Radiology Departament.

Acute myocardial infarction is defined as a myocardial necrosis resultant from an acute comitment of blood irrigation. Manifestations of cardiac failure are common in patients with acute or cronic coronary artery disease, with significant morbidity and mortality. Our goal was to valuate clinic evolution in patients with chronic myocardial infarction on the global and regional left ventricle (LV) systolic function by magnetic resonance imaging (MRI) with myocardial tagging technique. A longitudinal follow-up of LV function was done in patients on clinical treatment. Patients were referred from the Coronary Unit or Thoracic and Cardiovascular Surgery of the Heart Institute (InCor) – University of São Paulo Medical School. From December 2000 to February 2003, we studied 24 patients (19 men), mean age 54.33 ± 10.11 years. Medical group was evaluated and compared among each follow-up steps (at protocol inclusion (E1), after 4 months (E2) and 10 months (E3) follow-up. The studies were performed at rest (R) and during inotropical stimulus with low dose of dobutamine (D) (10 mcg/kg/ml). The end diastolic (EDV) and systolic (ESV) volumes were studied and ejection fraction (EF) with the cine resonance technique using Simpson method. Global and regional function was also analized with the myocardial tagging technique. The variables studied were the global and segmental circumferencial shortening (CS) in remote, adjacent and infarcted areas. Medical group showed no differences in EDV, ESV and EF (p=NS). LV function analysis with the myocardial tagging techniques showed an significant improvement in the exams performed at E1, E2 and E3 follow-up on global average (p<0,001), in E1 at R vs. D (p=0,023), E2 R vs. D (p=0,001), E3 R vs. D (p=0,008). CS in infarcted areas showed no significant differences between group 1 , 2 and 3 (infarcted area ≤75%) but differences were seen between group 1 , 2 and 3 vs. group 4 (infarcted area >75%)(p=0,006). In conclusion, this study showed no differences in LV volumes and ejection fraction. The patients in clinical follow up showed quantitative improvement at global and regional function at infarcted areas with the myocardial tagging techniques, which seen a better index for LV function follow-up.

1. INTRODUÇÃO

As doenças do aparelho circulatório (DAC) constituem a maior de todas as endemias do século XX nos países ocidentais desenvolvidos, a ponto de serem consideradas como epidemia[1]. Estatísticas de saúde das últimas décadas descrevem a crescente incidência de eventos coronários também nos países em desenvolvimento[2]. Em mortalidade, a DAC predomina na maioria dos países ocidentais, dentre os quais os latino-americanos[2-3]. Embora a modificação dos fatores de risco possa ter contribuído para a diminuição dos óbitos de causa cardiovascular nos últimos anos, cerca de 1,5 milhão de indivíduos ainda desenvolvem IAM a cada ano nos Estados Unidos, sendo um evento fatal em 1/3 dos pacientes (500.000 pacientes)[4]. Em torno de 50% dos óbitos associados com IAM ocorrem dentro do prazo de 1 hora após o evento agudo[4,5].

Também no Brasil, no ano 1998, as doenças isquemicas do coração representaram 48,82% da mortalidade total, com registro de 434.968 casos [6]. No município de São Paulo em 2001, a doença isquêmica do coração (40,3%) e cérebro vascular (26,0%) são os principais componentes da mortalidade por DAC, sendo responsáveis por 66,3% dos óbitos, proporção que se mantém relativamente estável desde 1991[7].

Felizmente, nas últimas décadas, estas estatísticas comprovam sensível tendência decrescente na mortalidade da DAC e cérebro-vascular em diversos países[1,2,4]. As unidades coronarianas surgiram na década de 60, diminuindo esse elevado índice de mortalidade com a otimização diagnóstica e terapêutica, através da detecção e tratamento dos distúrbios hemodinâmicos e do ritmo associados ao IAM[8-14], mas apesar da introdução de técnicas diagnósticas e terapêuticas sofisticadas, a mortalidade hospitalar de aproximadamente 15% não se alterou apreciavelmente durante a ultima década[5]. Nos últimos anos, os interesses se dirigiram para novos métodos de interrupção ou redução do processo do IAM, visando diminuir a quantidade de miocárdio lesado[15,16].

Em condições de repouso, a perfusão miocárdica não se altera até valores proximos de 85-90% de estenose da artéria coronária. Isto ocorre devido à vasodilatação que compensa as alterações causadas pela estenose coronariana em condições basais[17]. Entretanto, em condições de hiperemia, a reserva coronária não pode ser induzida por estímulo vasodilatador[18]. Nessas circunstâncias, o miocárdio distal com obstrução inferior a 50-75%, pode se tornar isquêmico e as estenoses se comportarem como significativamente importantes[19,20]. Visto que o miocárdio não apresenta alteração de perfusão basal em obstruções inferiores a 75%, para a detecção de lesões menos severas (entre 50 e 85%) são necessários protocolos de estresse[19,20].

Condições de desequilíbrio entre a demanda e o fornecimento de oxigênio causam a isquemia miocárdica e, se prolongada, necrose miocárdica. Primariamente, esse quadro de desequilíbrio é causado por obstrução das artérias coronárias por processo aterosclerótico, podendo as lesões ser múltiplas ou única. Embora menos freqüentemente, a isquemia miocárdica pode ser encontrada em indivíduos com artérias coronárias normais à angiografia devido a espasmo arterial coronário, alterações funcionais na microcirculação ou redução na reserva coronária[18,20].

O IAM, primeiramente descrito clinicamente por Herrick em 1912[21], é definido como uma necrose do miocárdio resultante de um comprometimento agudo de sua irrigação sangüínea. Morfologicamente, dois tipos de infarto podem ser distinguidos: 1) o transmural que envolve em algum ponto toda a espessura do miocárdio e que geralmente ocorre na área de distribuição de um grande vaso coronário; e 2) o subendocárdico, no qual a necrose é confinada à porção interna da parede ventricular e, ao contrário do infarto transmural, é habitualmente focal e não confluente[4,22]. A extensão e a viabilidade miocárdica da área acometida tem importante repercussão na mecânica ventricular, podendo levar a variados graus de disfunção ventricular, com significativo impacto no prognóstico e sobrevida dos pacientes[4,23-29]. O processo de remodelamento do VE inicia-se imediatamente após o IAM e progride por meses ou mesmo anos após o evento, sendo mais intenso nos primeiros meses[30].

A alteração mecânica decorrente do IAM pode levar a ICC que representa uma complexa síndrome caracterizada por anormalidades da função ventricular esquerda e regulação neuro-humoral. A ICC é considerada a principal complicação de praticamente todas as doenças cardíacas. Após a instalação dos sintomas, os índices de mortalidade chegam a 60% em cinco anos[31]. Em nosso meio, Freitas et al.[32] mostraram que, após três anos de seguimento, a mortalidade foi de 60%, independente da etiologia e da classe funcional da New York Heart Association[24,33].

As três causas mais comuns de falência cardíaca são: uma quantidade inadequada de miocárdio que se contrai normalmente, a regurgitação mitral devido à disfunção do músculo papilar e o aneurisma do VE, sendo a primeira a mais comum[24].

Em pacientes com isquemia coronariana crônica, a angina pode ser a principal manifestação clínica, mas, tardiamente esse sintoma diminui ou mesmo desaparece e a insuficiência cardíaca torna-se mais proeminente[24]. A regurgitação mitral é uma importante causa de falência cardíaca e a ruptura de um músculo papilar usualmente causa regurgitação mitral severa em pacientes com IAM. A regurgitação mitral crônica é mais comumente causada por disfunção do músculo papilar devido à isquemia ou fibrose em conjunto com alterações da mobilidade da parede ventricular e/ou dilatação do ânulo valvar[34,35]. O remodelamento da cavidade ventricular esquerda após o IAM constitui um problema clínico sério, sendo definido como uma

alteração do tamanho, forma e espessura da parede do VE pós IAM. Envolve a região com e sem infarto, e é regulado por fatores mecânicos, genéticos e neurohormonais. O remodelamento pode ser fisiológico e adaptativo em resposta ao dano miocárdico ou ligado a sobrecarga do VE[36-38]. Essa alteração é um dos fatores que definem a sobrevida e a qualidade de vida após o evento agudo, podendo causar ICC, muitas vezes refratária ao tratamento, arritmias ventriculares levando à morte súbita ou complicações por fenômenos tromboembólicos[39].

O manuseio adequado de pacientes com doença coronariana definida ou suspeita requer informações precisas de: 1) anatomia e geometria ventricular; 2) função regional e global do ventrículo; 3) perfusão miocárdica e 4) resposta fisiológica ao estresse. Para a obtenção de todas estas informações, os pacientes devem ser submetidos a uma série de exames diagnósticos [40-43], tendo cada um destes métodos diagnósticos, vantagens específicas para a avaliação da função e viabilidade miocárdica.

A imagem por Ressonância Magnética (IRM) do coração é um método preciso e não invasivo para o diagnóstico morfológico e funcional de várias doenças cardiovasculares, proporcionando uma visão muito acurada das estruturas cardíacas[44-49].

LIMA et al.[50] foram os primeiros a reconhecer a heterogeneidade do território com infarto pela IRM após a injeção de contraste paramagnético (Gd) gd-DTPA. Esta constatação inicial levou à identificação de dois

fenômenos fundamentais: 1) uma região de obstrução microvascular ou “no-reflow” e, 2) o infarto do miocárdio.

O fenômeno de obstrução microvascular foi estudado por vários grupos de pesquisadores. JUDD et al.[48], ROCHITTE et al.[51], WU et al.[52] e GERBER et al.[53] demonstraram de forma clara o fenômeno de obstrução microvascular (“no-reflow”) através da IRM, e também que essa região progride durante as primeiras 48 horas após o IAM. A alteração tem conseqüências danosas para a função e remodelamento ventricular, assim como para o prognóstico a curto e longo prazo dos pacientes pós-infarto.

O segundo desmembramento do trabalho inicial de LIMA et al.[50] foi a identificação do miocárdio com infarto. KIM et al.[54] descreveram os fatores que levam áreas com infarto a apresentar um aumento da intensidade de sinal 10 a 20 minutos após a injeção do gadolínio (realce tardio). O mecanismo fisiopatológico descrito é que o Gd tem distribuição extracelular. Uma vez que o miocárdio normal tem apenas 10-20% de espaço extracelular, o volume de distribuição do Gd é pequeno no miocárdio normal, enquanto que nas áreas com infarto, onde há miócitos com ruptura da membrana celular, o espaço para a distribuição do Gd é, em tese, de 100%[54].

O fato tem duas conseqüências importantes: a primeira é que a cinética do Gd, especialmente a sua saída do miocárdio, fica muito lenta, a ponto de 10 a 20 minutos após a injeção do contraste o músculo normal não apresentar mais quantidades significativas de Gd, enquanto a área com

infarto está ainda repleta com Gd. Essa diferença de concentração de Gd gera uma imagem de IRM com grande contraste entre o miocárdio normal (escuro, sem Gd) e o miocárdio com infarto (brilhante, com Gd)[54].

Uma segunda conseqüência é que o Gd gera aumento da intensidade do sinal, tanto maior quanto maior o número de núcleos de hidrogênio que com ele interagem. Assim, o aumento do volume de distribuição do Gd na área com infarto gera um aumento da intensidade de sinal na região miocárdica comprometida. Esse mecanismo também explica áreas de fibrose miocárdica apresentarem também realce tardio com a mesma técnica de IRM[55].

Áreas de fibrose ou necrose, comprometendo mais de 75% da parede ventricular esquerda não recuperam sua função após a revascularização miocárdica[56]. A fisiopatologia do miocárdio atordoado é, por definição, um estado de alteração metabólica e funcional, causado por um episódio isquêmico agudo prolongado, quer por diminuição da oferta de oxigênio, quer por aumento do seu consumo, e que permanece temporariamente disfuncional apesar da restauração do fluxo sangüíneo regional[57]. Na mesma categoria da viabilidade miocárdica encontra-se o miocárdio hibernado. Inicialmente descrito como um fenômeno clínico por Rahimtoola[58], as paredes ventriculares acinéticas devido à estenose coronária grave e crônica, apresentavam retorno imediato da contração após revascularização do miocárdio. A interpretação inicial era de que o músculo diminuiria seu metabolismo e contração para adaptar-se à diminuição de

perfusão miocárdica. Embora esse conceito permaneça, estudos mostrando perfusão miocárdica normal e, mesmo, aumentada em casos clássicos de miocárdio hibernado tem levantado a hipótese de que este fenômeno seja de fato causado por episódios repetitivos de atordoamento em longo prazo[59].

Do ponto de vista da IRM, estes fenômenos podem ser avaliados de duas formas:

1) Através da avaliação da reserva contrátil do miocárdio, onde segmentos acinéticos e mesmo discinéticos podem recobrar a contratilidade durante estímulo com dobutamina (região viável). Geskin et al.[60] mostraram que após o IAM, regiões miocárdicas que apresentavam melhora da contratilidade, mesmo que discretas, durante baixa dose de dobutamina -10 mcg/kg/min – (mcg), recuperaram a função oito semanas após o episódio agudo[60].

2) Através da caracterização tecidual da viabilidade e contratilidade em repouso para definir áreas irreversivelmente lesadas, onde ressaltam que o miocárdio atordoado e o hibernado são segmentos miocárdicos viáveis com disfunção contrátil[57]. A apresentação típica do miocárdico atordoado/hibernado é a de regiões miocárdicas sem realce tardio (viáveis), mas com alteração de contratilidade regional pela cine-ressonância.

Estudos clínicos usando a técnica de realce tardio mostram que é um exame simples, prático, com grande reprodutibilidade e capaz de fornecer informações significativas, tornando-o de utilização rotineira. No estudo de

KIM et al.[54] a relação entre miocárdio atordoado e a ausência de realce tardio em regiões miocárdicas com disfunção contrátil, lesão irreversível e a presença de realce tardio foi claramente demonstrada.

Assim, utlizando o critério de viabilidade miocárdica definida pela presença ou não de realce tardio, foram caracterizadas as áreas viáveis ou não (com infarto) para estudar a variação da função do VE através da IRM com a técnica dos marcadores miocárdicos, no acompanhamento clínico de pacientes com infarto do miocárdio prévio. .

2. OBJETIVO

Avaliar, de forma seriada, por ressonância magnética com a técnica dos marcadores miocárdicos, em pacientes com acompanhamento clínico:

1. A função global do ventrículo esquerdo.
2. A função regional do ventrículo esquerdo.
3. A função global e regional do ventrículo esquerdo em repouso e sob estímulo inotrópico com dobutamina.

3. CASUÍSTICA E MÉTODO

3.1. População estudada

O estudo compreendeu o período entre dezembro de 2000 e fevereiro de 2003, em que pacientes após infarto agudo do miocárdio (IAM) ântero-septo-apical foram acompanhados clinicamente no Instituto do Coração do Hospital das Clínicas da Faculdade de Medicina da Universidade de São Paulo (InCor/HC.FMUSP). Foram estudados 29 pacientes com diagnóstico prévio de IAM e clinicamente estáveis, em acompanhamento ambulatorial. O diagnóstico foi baseado em exames clínicos e laboratoriais complementares. Os pacientes apresentavam estudo da dinâmica ventricular com alterações classificadas como hipocinesia/acinesia/discinesia da parede anterior do VE em estudo ecocardiográfico prévio à inclusão no protocolo de imagem por IRM. Foram excluídos os pacientes com alteração de outras paredes do VE.

TABELA 1 – Tempo pós-infarto em dias

Tratamento clínico			
Média (em dias)	Desvio padrão	Mediana	Mínimo
967,29	938,26	540,00	50,00

Dos 29 pacientes encaminhados, cinco foram excluídos por não preencherem todos os requisitos do protocolo (dois se recusaram a participar, um apresentou fibrilação atrial em repouso previamente ao estímulo inotrópico com dobutamina, e dois apresentaram claustrofobia).

Também foram excluídos os pacientes que tivessem contra-indicações de IRM, como marcapasso, desfibriladores implantados, clipes metálicos cerebrais ou oculares, gravidez, ou claustrofobia. Os pacientes selecionados foram submetidos à reavaliação clínica e encaminhados para o Serviço de Ressonância Magnética, onde, após explicação do estudo a ser desenvolvido concordaram em participar do protocolo de estudo, assinando o termo de consentimento livre e esclarecido, conforme resolução do Conselho Nacional de Saúde 196, de 10/10/96. Os pacientes em acompanhamento clínico foram avaliados pela IRM, com estudo pré e pós-estímulo, com dose inotrópica de dobutamina nas várias etapas definidas no protocolo. As imagens obtidas foram avaliadas com a técnica de marcadores miocárdicos (“myocardial tagging”) e de realce tardio, que, de maneira não invasiva, pode quantificar a contratilidade da parede do VE[40] e a viabilidade miocárdica[39,40,42,61]. Este estudo foi aprovado pela Cappesq, Comissão de Ética para Análise de Projetos de Pesquisa do Instituto de Radiologia do Hospital das Clínicas da Faculdade de Medicina da USP (InRad/HC.FMUSP) e Instituto do Coração do Hospital das Clínicas da Faculdade de Medicina da USP (InCor/HC.FMUSP), sob o número 1877/01/065.

3.2. Características populacionais

O grupo incluído neste estudo, foi composto inicialmente de 29 pacientes a serem submetidos à investigação por IRM após infarto do miocárdio ântero-septo-apical, sendo que 5 deles (17,2%) foram excluídos (dois se recusaram a participar do protocolo, um apresentou fibrilação atrial previamente ao estímulo inotrópico com dobutamina, e dois apresentaram claustrofobia).

3.2.1. Sexo

TABELA 2 - Distribuição por sexo da população estudada

Sexo	Masculino	Feminino
N	19	5
Percentual	79,1%	20,8%

3.2.2. Faixa etária (em anos)

TABELA 3 - Faixa etária da população estudada

Tratamento clínico			
Média (anos)	Desvio padrão	Mediano	Mínimo
54,33	±10, 11	52,00	37,00

3.2.3. Variável Raça

TABELA 4 - Raça

Tratamento clínico			
	Amarela	Branca	Negra
	2 (8,33%)	17 (75,01%)	4 (16,66%)

3.3. Forma do estudo

O estudo foi realizado prospectivamente com os pacientes selecionados para tratamento clínico, sendo submetidos à avaliação clínica, exame de IRM (na inclusão do paciente no protocolo), após 4 meses e 10 meses de seguimento. O desenho do protocolo de estudo está demonstrado na figura 1.

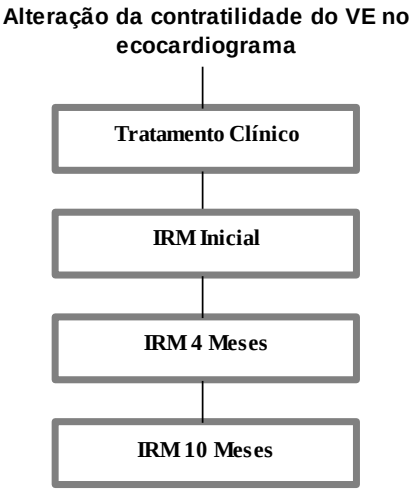

Figura 1. Alteração da contratilidade da parede anterior do VE no ecocardiograma.

3.4. Estudos por ressonância magnética

Todos os pacientes foram submetidos à aferição da pressão arterial em posição de decúbito dorsal, aferição do pulso periférico e realização de eletrocardiograma de repouso. Estes parâmetros foram reavaliados no final do exame de IRM.

3.4.1. Preparo do paciente e monitoração durante o estudo

Vias de acesso venoso foram obtidas com a punção e colocação de catéter periférico, do tipo gelco número 18, para administração de contraste em veia antecubital direita. Outra punção foi realizada com gelco 20, em veia antecubital esquerda para a administração de dobutamina, através de bomba injetora. O tórax foi rotineiramente preparado para a colocação de 4 eletrodos de monitoração (Hewlett Packard MR, Massachusetts, USA) na região precordial após a limpeza da pele com substância abrasiva, visando retirar excesso de gordura e permitir melhor sinal no monitor de ECG. Em seguida, aplicamos protetores auditivos em cada paciente, com o objetivo de atenuar efeitos dos ruídos gerados pelo equipamento. Acomodou-se o paciente na maca de exame, em decúbito dorsal horizontal, fazendo-a em seguida deslizar para o interior do magneto. O túnel de exame nesse magneto tem forma cilíndrica e mede 55 cm de diâmetro, dispondo de aberturas em suas duas extremidades, ventilação e iluminação no seu

interior. Uma vez deitado e devidamente monitorado, o paciente foi posicionado de forma que seu coração ficasse na direção do centro do magneto (isocentro). Dentro do magneto a monitoração cardíaca e respiratória deu-se de maneira contínua por equipamentos acoplados ao console, além de se manter comunicação verbal paciente-médico-paciente. A freqüência cardíaca e a pressão arterial foram controladas durante o exame (Tabela 5 e 6), por método intermitente não invasivo, utilizando-se o equipamento modelo Omega 1400 – *(In Vivo Research Laboratories, Jacksonville, FL, USA*).

TABELA 5 - Comparação da freqüência cardíaca ao longo da avaliação

	FC(bpm)	**D P**	**Min**	**p**
EXAME 1				
REPOUSO	67,67#	11,83	52,00	
DOBUTAMINA	68,29#	15,73	47,00	#P=NS
EXAME 2				
REPOUSO	63,13*	10,04	49,00	
DOBUTAMINA	64,54*	14,48	41,00	*P=NS
EXAME 3				
REPOUSO	64,29	13,08	41,00	
DOBUTAMINA	62,50	13,50	42,00	P=NS

FC - freqüência cardíaca; DP - desvio padrão; Min - mínimo; bpm - batimentos por minuto; NS - não significante.

TABELA 6 - Comparação da pressão arterial ao longo da avaliação

	PAS (mmHg)	**D P**	**Min**	**p**
EXAME 1				
REPOUSO	126,00#	19,92	86,00	
DOBUTAMINA	139,21#	24,87	100,00	#P=0,001
EXAME 2				
REPOUSO	123,75*	20,13	98,00	
DOBUTAMINA	129,71*	27,65	96,00	*P=NS
EXAME 3				
REPOUSO	118,63□	14,81	99,00	
DOBUTAMINA	125,58 □	19,17	93,00	□P<0,03
	PAD	**D P**	**Min**	**P**
EXAME 1				
REPOUSO	79,54*	11,73	51,00	
DOBUTAMINA	80,88*	11,50	50,00	*P=NS
EXAME 2				
REPOUSO	79,92*	11,38	52,00	
DOBUTAMINA	79,00*	14,27	43,00	*P=NS
EXAME 3				
REPOUSO	77,25*	11,55	57,00	
DOBUTAMINA	77,08*	12,75	47,00	*P=NS

PAS – Pressão Arterial Sistólica; PAD – Pressão Arterial Diastólica; mmHg – milímetros de mercúrio; DP – Desvio Padrão; Min – Mínimo; NS – Não significante; # PAS REP1 vs. PAS DOB1; □ PAS REP3 vs. PAS DOB3 e PAS REP1 vs. PAS REP3; * PAS REP1 vs. PAS REP2; PAS REP2 vs. PAS REP3; PAS DOB1 vs. PAS DOB2; PAS DOB2 vs. PAS DOB3 e PAD ao longo da avaliação.

3.4.2. Protocolo de aquisição da imagem por IRM

O aparelho de ressonância magnética usado foi o Signa Horizon LX-CVi 1,5T – (*General Electric Co, Medical Systems Group, Milwakee, Wisconsin (GEMS)*), que se encontra instalado na seção de Ressonância Magnética da Coordenação de Diagnóstico por Imagem, do Instituto do Coração do Hospital das Clínicas, da Faculdade de Medicina da USP. A bobina utilizada para a aquisição das imagens foi a cardíaca *Phased Array* (NL 16106) – (*GE Medical Systems, Milwaukee, WI, USA*). O estudo por imagem incluiu um localizador sagital com campo de visão (FOV / "field of view") de 38 cm, matriz de 256 x 128, faixa de frequência ("receiver bandwidth") 62,50 kHz, tempo de repetição (TR) 5,0 e tempo de eco (TE) 2,2 ms, ângulo de inclinação ("Flip angle" (FA) 10 graus, espessura do corte 8 mm, 2 mm de intervalo entre os cortes, número de excitações (nex) 1, e um localizador axial com FOV de 40 cm, matriz de 256 x 128, TR 47,5 / TE 1,5 ms, espessura do corte 8 mm, zero mm de intervalo entre os cortes, nex 1, para a programação das sequências de eixo curto e realce tardio do VE em seu eixo curto.

Imagens com marcadores teciduais miocárdicos ("myocardial tissue tagging") do eixo curto do VE (6-8 cortes no eixo curto) foram adquiridas durante pausas respiratórias seqüenciais em repouso e durante a infusão de baixa dose de dobutamina (10 mcg), com o auxílio da bomba de infusão marca B / BRAUN – infusomat compact. O estudo dos marcadores miocárdicos na incidência de eixo curto foi realizado com seqüência

gradiente eco, com FOV de 40 cm, matriz de 256 x 128, faixa de freqüência 31,25 kHz, TR 7,1 e TE 3,1 ms, FA 15, espessura do corte 8 mm, 2 mm de intervalo entre os cortes, nex 1. As linhas marcadoras miocárdicas foram 7 mm aparte e 1-2 pixels de largura. O protocolo de imagem em cine-ressonância com marcadores miocárdicos cobriu toda a extensão do VE.

O estudo avaliou através da técnica dos marcadores miocárdicos (“*myocardial tagging”)* a contratilidade global e regional, e através da planimetria dos contornos endocárdicos (método de Simpson) foram avaliados os volumes diastólico, sistólico e fração de ejeção do ventrículo esquerdo.

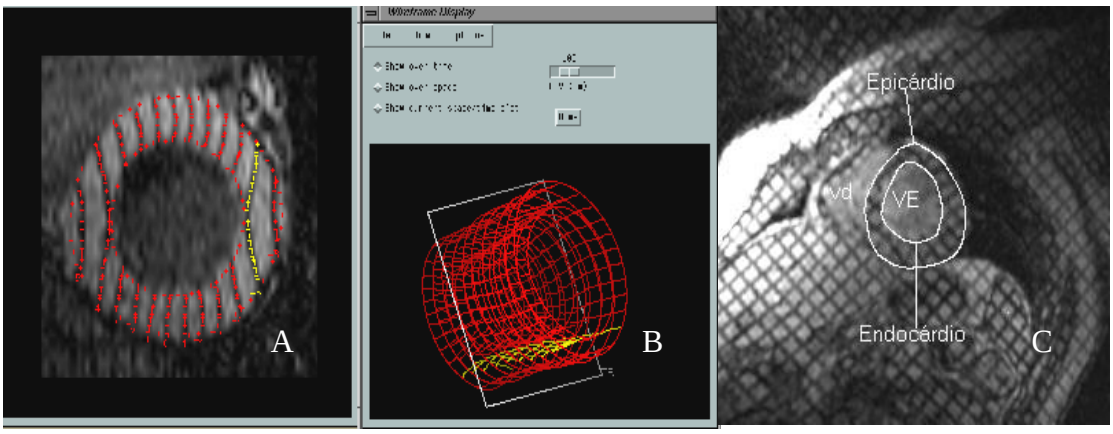

Figura 2. Eixo curto do VE. Representação da técnica dos marcadores miocárdicos para análise da contratilidade, volumes e FE (A, B e C).

A seqüência de realce tardio na incidência de eixo curto do VE visou a obtenção de imagens de alta resolução e maior relação sinal ruído (SNR), com o propósito de detectar a perda de viabilidade miocárdica e foi adquirida 10 a 20 minutos após a injeção de Gd. Os parâmetros de imagem foram:

eixo curto com seqüência gradiente eco, com FOV de 38 cm, matriz de 256 x 192, faixa de freqüência 31,25 kHz, TR 6,4 e TE 3,2 ms, FA 20, espessura do corte 8 mm, 1,5 mm de intervalo entre os cortes, nex 2.

Foram obtidas imagens na fase meso-telediastólica (depois da onda R do ECG entre 180-250 ms, dependendo da freqüência cardíaca = 60000/R-R x 2, em ms), sincronismo com ECG e durante pausas respiratórias repetidas no fim da expiração. Essa seqüência gerou maior SNR, imagens mais pesadas em T1 com miocárdio e cavidade ventricular homogeneamente escura após a injeção de Gd, e as áreas de infarto aparecendo intensamente brancas, com clara diferença do miocárdio normal (Figura 3).

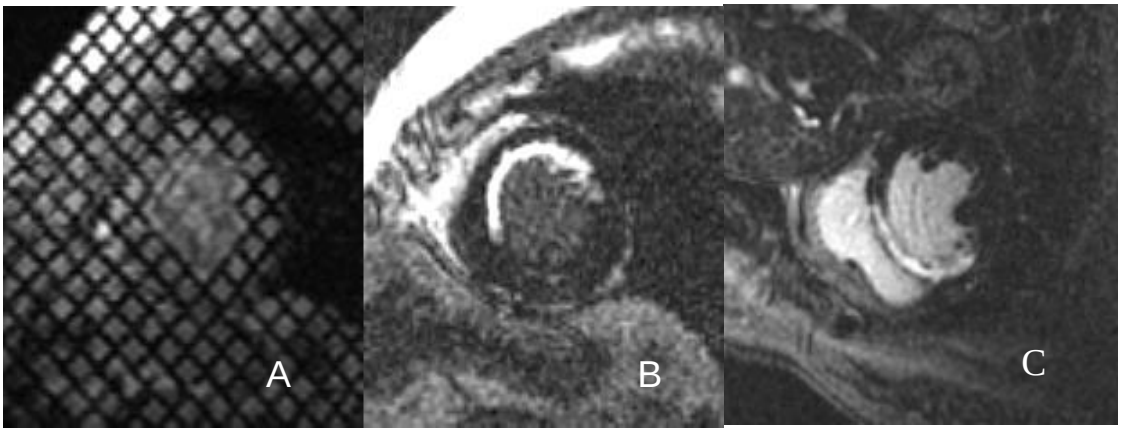

Figura 3. Eixo curto do VE e representação da área de infarto com a técnica dos marcadores miocárdicos (A) e realce tardio (B e C) com diferentes graus de infarto.

3.4.3. Análise de Dados

Análise da Função e Contratilidade Global e Regional do VE – As imagens foram transferidas e analisadas em estação de trabalho AW-PC2/GE, para a determinação dos volumes diastólico e sistólico final e fração de ejeção do VE através de programa MASS Plus / GE Medical Systems, USA. Imagens com marcadores miocárdicos (*"tagged images"*) foram analisadas por programa especializado (Findtags – Johns Hopkins University). Em resumo, a ferramenta de análise (Findtags) traça linhas marcadoras miocárdicas como uma série de pontos materiais e utiliza o seu deslocamento específico para gerar um campo de deslocamento que, com precisão, prediz o movimento de qualquer ponto miocárdico no mesmo plano. Com esta ferramenta, puderam ser medidas tensões normais ("strains") da parede ventricular esquerda (encurtamento circunferencial (EC) do VE (figura 4).

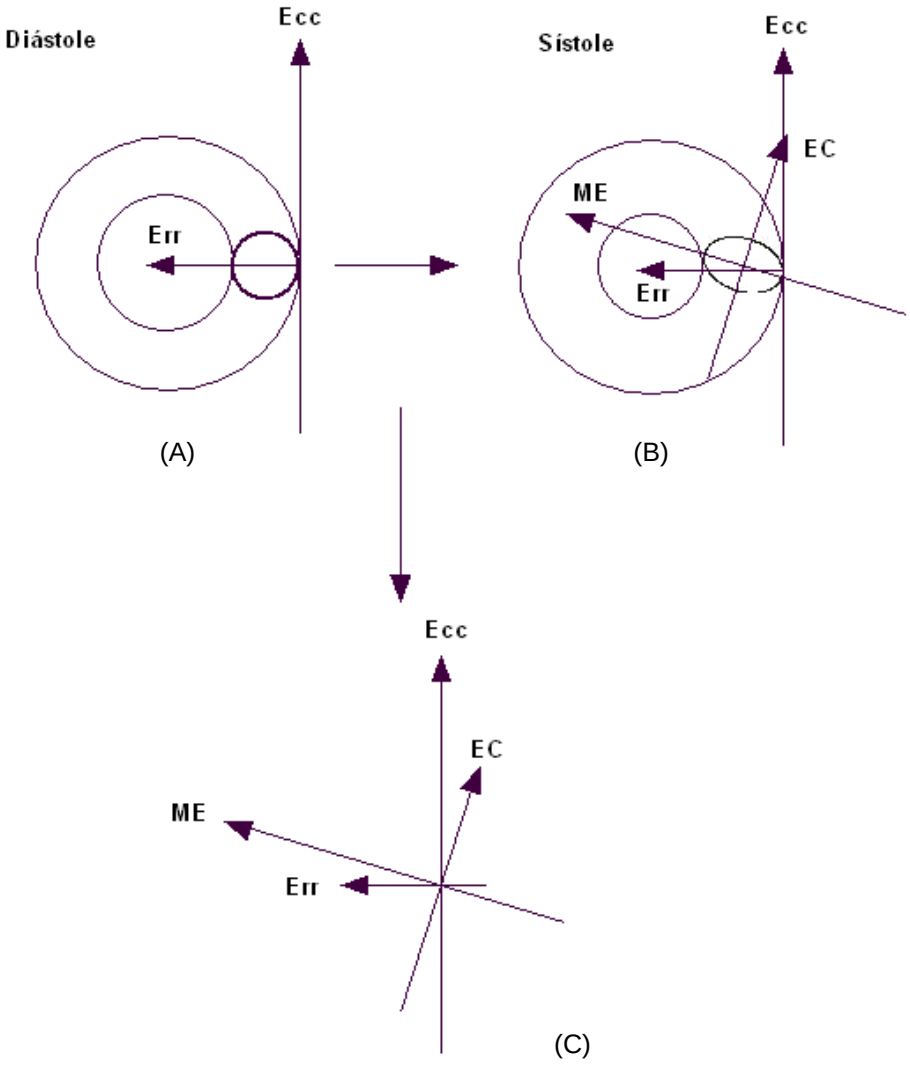

Figura 4. Representação esquemática do eixo curto do VE. Deformação sistólica do VE em um círculo localizado no miocárdio. Vetores transversal (Err) e longitudinal (Ecc) aos planos radial e tangencial a parede livre do VE em diastole (A). Deformação do círculo localizado na parede do VE, mostrando os vetores resultantes, máximo transversal (ME) e longitudinal (EC) em sístole (B). Esquema ilustrativo das diferentes disposições espaciais dos vetores nas fases diastólica e sistólica do VE (C). VE: Ventrículo esquerdo; Err: Vetor transversal; Ecc: Vetor longitudinal; ME: Máximo encurtamento do vetor transversal; EC: Encurtamento circunferencial do vetor longitudinal. Adaptado de Kramer et al.[62].

Neste estudo utilizou-se o encurtamento circunferencial (EC) [60] para a análise da contratilidade global e regional, e comparação entre as regiões com infarto, adjacentes e remotas, sendo adotada a segmentação do VE recentemente proposta como padrão internacional[63] para os diversos métodos de imagem. Assim, as imagens do eixo curto do VE foram divididas em seis regiões, com a segmentação tendo início na inserção do ventrículo direito à parede anterior do VE (figura 5).

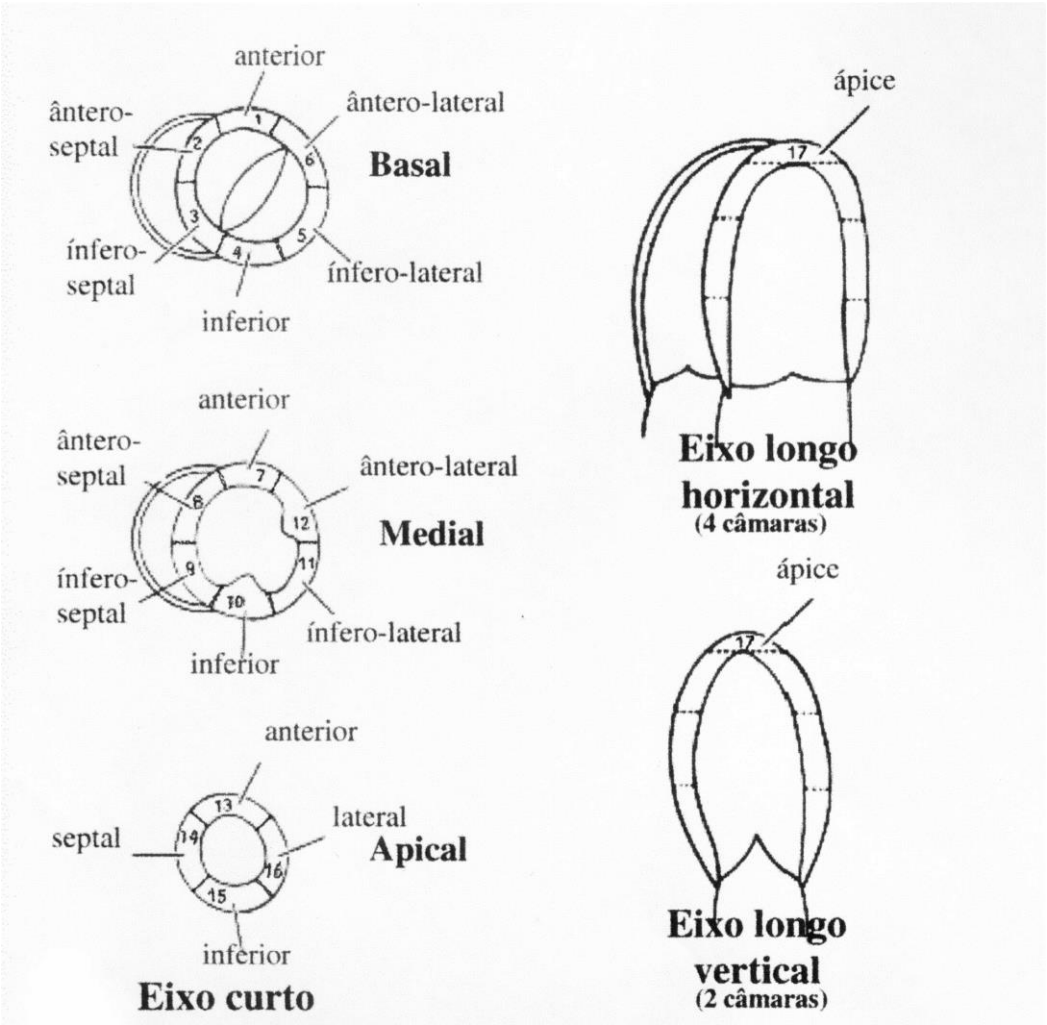

Figura 5. Segmentação miocárdica padrão. Eixo curto (Basal, Medial, Apical). Eixo vertical (Duas Câmaras) e horizontal (Quatro Câmaras) [63].

Os valores do encurtamento circunferencial são representados por números negativos onde, quanto mais negativos os valores, maior o encurtamento circunferencial do VE. A representação espacial da contratilidade global e regional da parede do VE nas regiões com infarto, adjacentes e remotas pode ser exibida topograficamente por codificação de cor. As regiões que se contraem são representadas pela cor azul. Quanto mais azul maior é a contratilidade (figura 6).

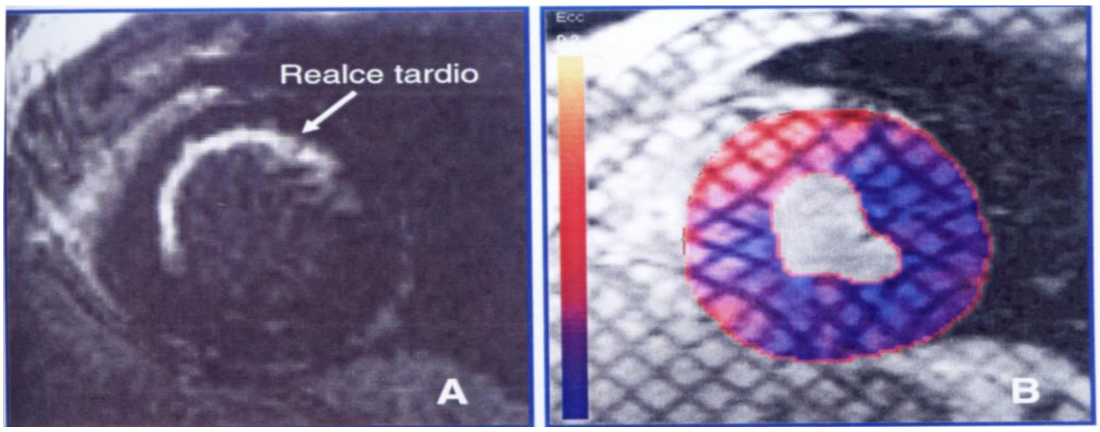

Figura 6. Eixo curto do VE com a representação da área de infarto (realce tardio) (A) e contratilidade miocárdica (marcadores miocárdicos) (B) pelo mapa de cores.

Com base na segmentação ventricular esquerda proposta, pode-se definir a área de infarto (segmentos com infarto) como sendo aquelas que contivessem miocárdio com aumento de intensidade de sinal (realce tardio), podendo estar presente em um ou mais cortes do eixo curto do VE. Os segmentos adjacentes foram definidos como aqueles imediatamente

vizinhos aos segmentos que contivessem áreas de realce tardio, ou seja, a área com infarto. Os segmentos remotos foram definidos como os segmentos mais distantes da área de infarto, ou seja, aqueles além da área adjacente e que não apresentassem contato com segmentos com infarto (figura 7).

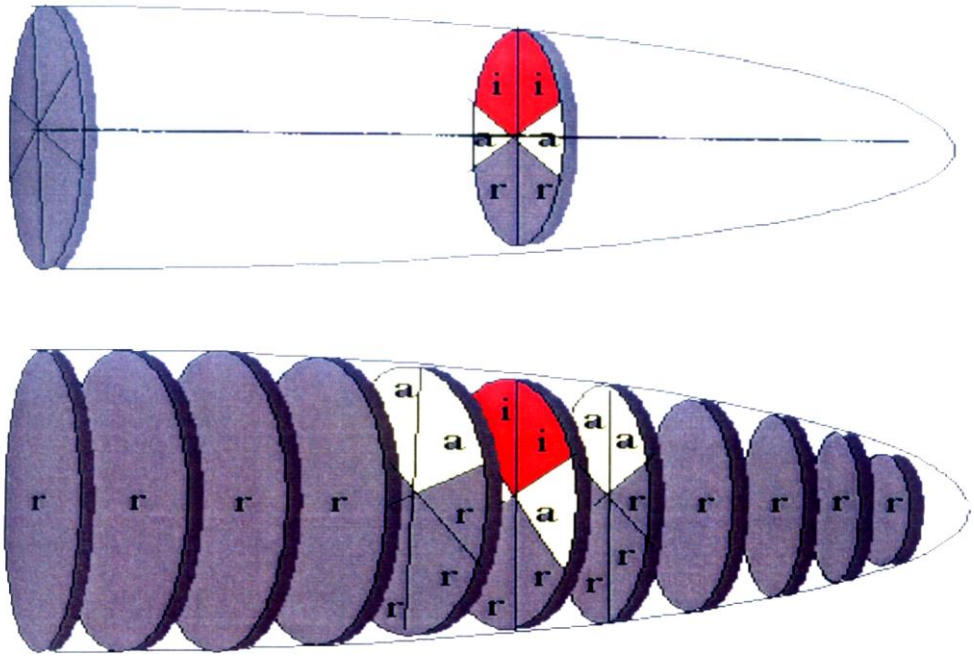

Figura 7. Divisão do VE em cortes axiais (eixo curto) da base ao ápice. Representação da segmentação ventricular e identificação dos segmentos remotos, adjacentes e com infarto[64].

Os estudos da viabilidade miocárdica pela técnica de realce tardio foram analisadas qualitativamente, através das áreas com aumento da intensidade de sinal (realce tardio / infarto) em relação ao miocárdio normal

(não realçado), nos diversos segmentos para o cálculo do comprometimento mural e em todo o VE. O comprometimento mural do infarto foi definido como o percentual da área que contém realce tardio, isto é, infarto do miocárdio. Para cada segmento miocárdico, foi calculado um valor de comprometimento mural do infarto analisado visualmente por meio de escore semi quantitativo e definido como sendo inferior ou igual a 25%, de 26 a 50%, de 51 a 75%, e superior a 75%, de acordo com a proporção de realce tardio, envolvendo a parede ventricular em determinado segmento (figura 8).

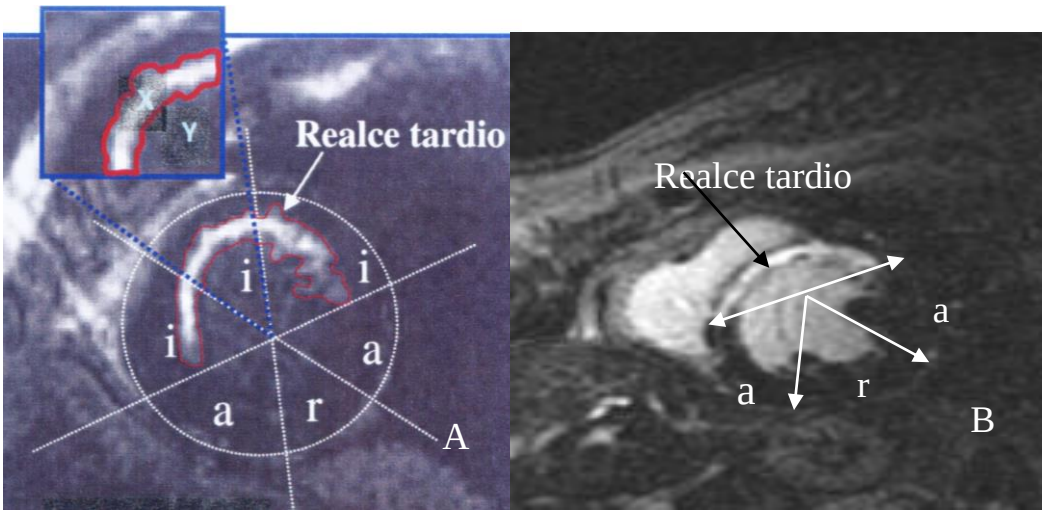

Figura 8. Representação do eixo curto do VE. Avaliação das áreas com aumento de intensidade de sinal (realce tardio), por meio de escore qualitativo (A) comprometimento de 50% da parede do VE e (B) comprometimento de 100% da parede do VE.

No total, foram estudados 2106 segmentos, sendo representados por 566 segmentos remotos (26,88%), 496 adjacentes (23,55%) e 1044 com infarto (49,57%).

3.5. Análise estatística

As análises estatísticas foram realizadas descritivamente para todas as variáveis. Para as variáveis quantitativas (VDF, VSF, FE) esta análise foi feita através da observação dos valores mínimos e máximos, e do cálculo de médias e desvios-padrão e medianas. Para as variáveis qualitativas (raça), fora calculadas freqüências absolutas e relativas.

Para a análise da hipótese de igualdade de médias entre grupos, utilizou-se o teste t de Student[65], e, para a comparação entre as proporções, foi utilizado o teste exato de Fisher[65].

Para averiguar o comportamento de cada grupo, considerando as condições estudadas, fez-se uso da técnica Análise de Variância com medidas repetidas[66], que consiste no ajuste de um modelo linear multivariado, a partir do qual a seguinte hipótese foi testada:

H_{01}: o perfil médio de resposta é paralelo ao eixo das abscissas, ou seja, não há efeito do fator condição de avaliação.

Sendo rejeitada essa hipótese, as avaliações foram comparadas entre si.

O nível de significância utilizado para os testes foi de 5% ($p < 0,05$).

4. RESULTADOS

4.1. Resultados da ressonância magnética

Os resultados da IRM encontram-se distribuídos em tabelas e em forma gráfica, individualizados por variáveis. As variáveis estudadas estão dispostas nas várias etapas do tratamento clínico (IRM em repouso e durante a infusão de baixa dose de dobutamina).

4.1.1. Comparações nos pacientes em tratamento clínico

4.1.1.1. Volume diastólico e sistólico final em ml (VDF e VSF) e Fração de ejeção (FE) em percentagem

Os volumes e a fração de ejeção não apresentaram diferenças estatisticamente significantes nos exames realizados.

TABELA 7 - Comparação do volume diastólico final, volume sistólico final e fração de ejeção nos exames 1, 2 e 3

Volumes (ml)	ml	p
EXAME 1		
VDF-REP	105,72 ± 40,82	
VDF-DOB	99,83 ± 40,18*	*NS
VSF-REP	74,85 ± 40,28	
VSF-DOB	69,01 ± 43,19#	#NS
FE (%)		
FE-REP	33,63 ± 14,22	
FE-DOB	36,76 ± 17,00•	•NS
EXAME 2		
VDF-REP	101,61 ± 44,17	
VDF-DOB	102,80 ± 43,49*	*NS
VSF-REP	71,90 ± 46,25	
VSF-DOB	70,43 ± 43,77#	#NS
FE (%)		
FE-REP	35,79 ± 15,39	
FE-DOB	37,60 ± 15,91•	•NS
EXAME 3		
VDF-REP	97,97 ± 43,42	
VDF-DOB	101,87 ± 51,94*	*NS
VSF-REP	67,99 ± 39,20	
VSF-DOB	71,83 ± 47,03#	#NS
FE (%)		
FE-REP	36,24 ± 14,38	
FE-DOB	36,22 ± 16,93•	•NS

VDF – Volume Diastólico Final; VSF – Volume Sistólico Final; FE–Fração de Ejeçao; Exame 1 – E1; Exame 2 – E2; Exame 3 – E3; Rep- Repouso; Dob- Dobutamina; NS - Não significante

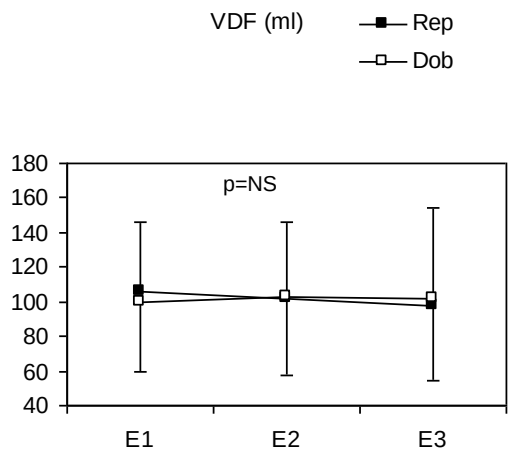

Figura 9. VDF- Volume Diastólico Final no E1- Exame 1, E2 - Exame 2, E3 - Exame 3; Rep- Repouso; Dob- Dobutamina; NS – não significante

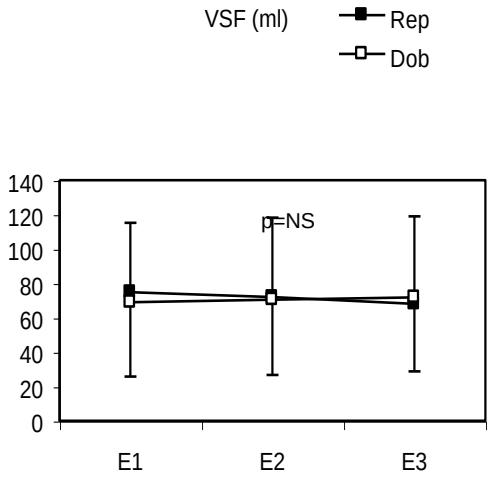

Figura 10. VSF- Volume Sistólico Final no E1 - Exame 1, E2 - Exame 2 e E3 - Exame 3; Rep- Repouso; Dob- Dobutamina; NS – não significante

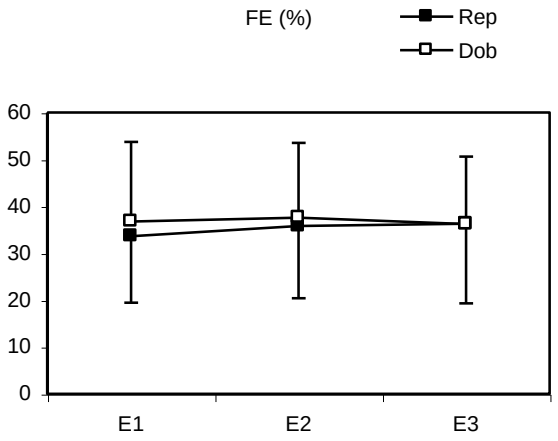

Figura 11. FE – Fração de Ejeção no E1 - Exame 1, E2 - Exame 2, E3 - Exame 3; Rep - Repouso; Dob- Dobutamina; NS – não significante

4.2.1. Comparações dos marcadores miocárdicos nos pacientes em acompanhamento clínico

4.2.1.1. Comparação das médias globais do VE

Encurtamento circunferencial (EC) global do VE (ECG) (Tabela 8).

O EC global do VE apresentou incremento estatisticamente significante entre o repouso e durante a infusão de dobutamina no exame 1 (6,6%), no exame 2 (7,6%) e no exame 3 (8,0%).

Também se verificou incremento do EC entre o repouso do exame 1 vs. exame 3 (8,1%), entre o repouso do exame 2 vs. exame 3 (10,5%), entre a dobutamina 1 vs. dobutamina 3 (9,5%), e entre a dobutamina 2 vs. dobutamina 3 (10,8%). Na comparação entre os exames em repouso, ao longo do tempo, observou-se alteração significante entre o repouso do exame 1 vs. exame 3($p=0,001$) e o repouso do exame 2 vs. exame 3 ($p<0,001$). Durante a infusão de dobutamina observou-se também diferenças significantes entre o exame 1 vs. exame 3 ($p=0,0005$) e entre o exame 2 vs. exame 3 ($p<0,001$). Através da análise de variância com medidas repetidas, observamos que há alteração significante ao longo da avaliação global do VE ($p<0,001$) (Figura 12).

TABELA 8 - Comparação do encurtamento circunferencial global (ECG)

EC		P
EXAME 1		
REPOUSO	-0,1074 ± 0,0491#Φ	
DOBUTAMINA	-0,1150 ± 0,0531#Θ	# P= 0,01
EXAME 2		
REPOUSO	-0,1046± 0,0513* λ	
DOBUTAMINA	-0,1133± 0,0506*▼	* P< 0,01
EXAME 3		
REPOUSO	-0,1169 ± 0,0458□Φλ	Φ λ P< 0,01
DOBUTAMINA	-0,1271± 0,0516□Θ▼	□Θ▼ P< 0,01

ECG – Encurtamento Circunferencial Global; NS – Não significante; # REP1 vs. DOB1; * REP2 vs. DOB2; □ REP3 vs. DOB3; Φ REP1 vs. REP3; λ REP2 vs. REP3; Θ DOB1 vs. DOB3; ▼ DOB2 vs. DOB3.

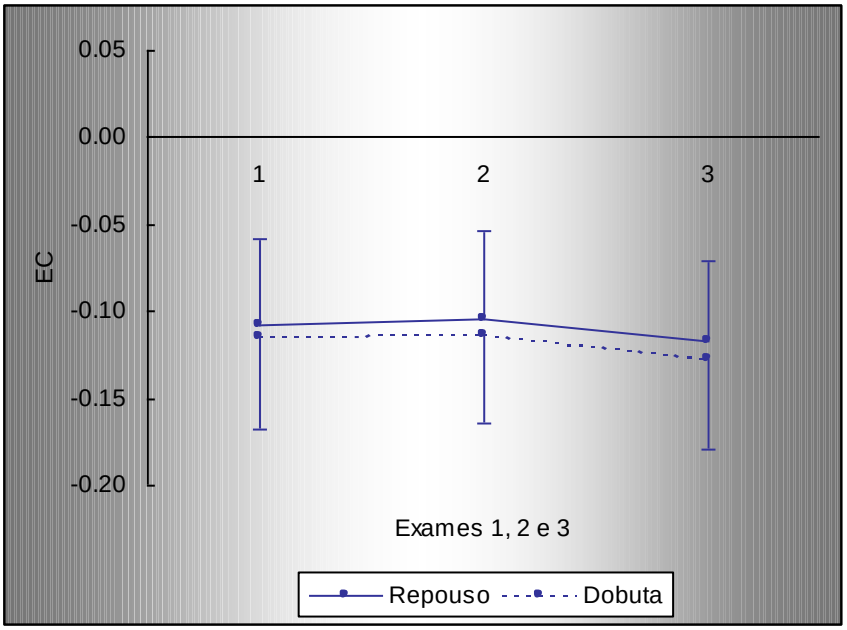

Figura 12. ECG – Encurtamento Circunferencial Global; Repouso – Repouso; Dobuta – Dobutamina; 1- Exame 1, 2 - Exame 2, 3 - Exame 3; NS – Não significante

4.2.1.2. Comparação das médias globais nas regiões remotas, adjacentes e com diferentes graus de infarto do VE

Encurtamento circunferencial nas regiões remotas, adjacentes e com diferentes graus de infarto do VE (ECRAI) (Tabela 9)

O EC do VE não apresentou diferenças significantes entre as regiões remotas e adjacentes, porém difere das áreas com diferentes graus de infarto ($p \leq 0,02$). Os graus de infarto 1, 2 e 3 não diferem entre si, mas diferem do infarto grau 4 ($p < 0,001$). Há alteração significante em todas as regiões entre o repouso e durante a infusão de dobutamina no exame 1, 2 e 3 ($p \leq 0,007$). Na comparação entre os exames em repouso, ao longo do tempo observou-se alteração significante entre o repouso do exame 1 vs. exame 3 ($p=0,002$) e o repouso do exame 2 vs. exame 3 ($p<0,001$). Durante a infusão de dobutamina ao longo do tempo, observaram-se também diferenças significantes entre o exame 1 vs. exame 3 ($p=0,0007$) e entre o exame 2 vs. exame 3 ($p<0,001$). Através da análise de variância com medidas repetidas, observamos que há alteração significante ao longo da avaliação para todas as regiões ($p<0,001$) (Figura 13-14).

TABELA 9 - Comparação do encurtamento circunferencial nas regiões remotas, adjacentes e com diferentes graus de infarto (ECRAI)

ECRR	Θ P= NS	**P**
EXAME 1		
REPOUSO	-0,1362 ± 0,0399 □	
DOBUTAMINA	-0,1418 ± 0,0413 □	□ P<0,007
EXAME 2		
REPOUSO	-0,1370± 0,0311 Φ	
DOBUTAMINA	-0,1436 ± 0,0287 Φ	Φ P<0,001
EXAME 3		
REPOUSO	-0,1496 ± 0,0291 λ	
DOBUTAMINA	-0,1571 ± 0,0334 λ	λ P<0,001
ECRA	Θ P= NS	**P**
EXAME 1		
REPOUSO	-0,1308 ± 0,0434 □	
DOBUTAMINA	-0,1323 ± 0,0437 □	□ P<0,007
EXAME 2		
REPOUSO	-0,1321 ± 0,0356 Φ	
DOBUTAMINA	-0,1404 ± 0,0327 Φ	Φ P<0,001
EXAME 3		
REPOUSO	-0,1423 ± 0,0317 λ	
DOBUTAMINA	-0,1511 ± 0,0386 λ	λ P<0,001
ECRI –grau 1	* P= NS ◊ P<0,001	**P**
EXAME 1		
REPOUSO	-0,1097 ± 0,0471 □	
DOBUTAMINA	-0,1028 ± 0,0619 □	□ P<0,007
EXAME 2		
REPOUSO	-0,1013± 0,0547 Φ	
DOBUTAMINA	-0,1071 ± 0,0579 Φ	Φ P<0,001
EXAME 3		
REPOUSO	-0,1054 ± 0,0428 λ	
DOBUTAMINA	-0,1234 ± 0,0532 λ	λ P<0,001

ECRI – grau 2	* P= NS ◊ P<0,001	P
EXAME 1		
REPOUSO	-0,1083 ± 0,0491 □	
DOBUTAMINA	-0,1212 ± 0,0522 □	□ P<0,007
EXAME 2		
REPOUSO	-0,1060 ± 0,0480 Φ	
DOBUTAMINA	-0,1065 ± 0,0467 Φ	Φ P<0,001
EXAME 3		
REPOUSO	-0,1196 ± 0,0426 λ	
DOBUTAMINA	-0,1315 ± 0,0486 λ	λ P<0,001
ECRI – grau 3	* P= NS ◊ P<0,001	**P**
EXAME 1		
REPOUSO	-0,0882 ± 0,0523 □	
DOBUTAMINA	-0,0989 ± 0,0592 □	□ P<0,007
EXAME 2		
REPOUSO	-0,0774 ± 0,0573 Φ	
DOBUTAMINA	-0,0941 ± 0,0600 Φ	Φ P<0,001
EXAME 3		
REPOUSO	-0,0964 ± 0,0550 λ	
DOBUTAMINA	-0,1047 ± 0,0538 λ	λ P<0,001
ECRI – grau 4	◊ P<0,001	**P**
EXAME 1		
REPOUSO	-0,0638 ± 0,0201 □	
DOBUTAMINA	-0,0863 ± 0,0421 □	□ P<0,007
EXAME 2		
REPOUSO	-0,0650 ± 0,0397 Φ	
DOBUTAMINA	-0,0803 ± 0,0440 Φ	Φ P<0,001
EXAME 3		
REPOUSO	-0,0794 ± 0,0303 λ	
DOBUTAMINA	-0,0861 ± 0,0482 λ	λ P<0,001

ECRAI – Encurtamento circunferencial nas regiões remotas(ECRR), adjacentes(ECRA) e com infarto (ECRI) de acordo com o grau (graus 1 a 4), NS – Não significante; □ REP1 VS. DOB1; Φ REP2 VS. DOB2; λ REP3 VS DOB3; Θ ECRR VS. ECRA; * ECRI GRAU 1 VS. GRAU 2 VS. GRAU 3; ◊ ECRI GRAU 1, 2 E 3 VS. GRAU 4.

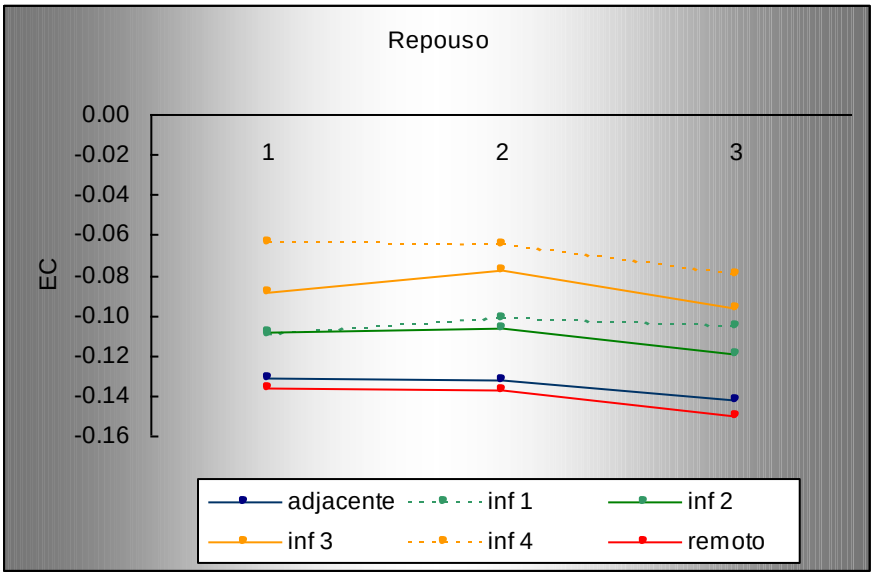

Figura 13. ECRAI- Encurtamento circunferencial nas regiões remotas (ECRR), adjacentes (ECRA) e com diferentes graus de infarto (ECRI) do VE em repouso; ECRR- remoto; ECRA- adjacente; 1 - Exame 1; 2 - Exame 2; 3 - Exame 3; inf1 - Infarto grau 1; inf 2 - Infarto grau 2; inf 3 - Infarto grau 3; inf4 - Infarto grau 4; NS - Não significante.

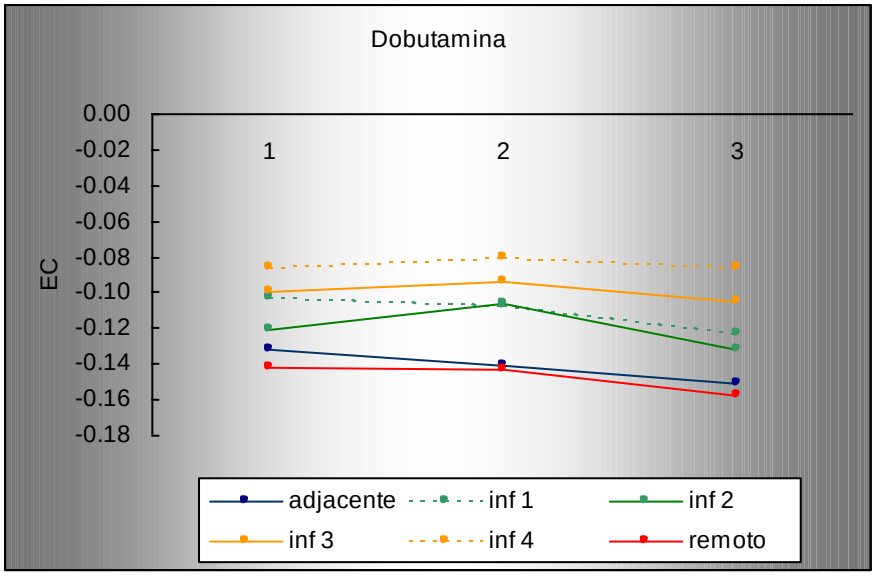

Figura 14. ECRAI- Encurtamento circunferencial nas regiões remotas (ECRR), adjacentes (ECRA) e com diferentes graus de infarto (ECRI) do VE, durante a infusão de dobutamina; ECRR- remoto; ECRA- adjacente; 1 - Exame 1; 2 - Exame 2; 3 - Exame 3; inf1- Infarto grau 1; inf2 - Infarto grau 2; inf3 - Infarto grau 3; inf4 - Infarto grau 4; NS - Não significante.

4.2.1.3. Comparação nas regiões com infarto do VE, de acordo com o grau de infarto

Encurtamento circunferencial nos diferentes graus de infarto do VE (ECRI grau 1- 4) (Tabela 10)

O EC nas regiões com grau de infarto 1, 2 e 3 não diferem entre si, mas diferem do infarto grau 4 ($p<0,001$). Há alteração significante em todas regiões com infarto entre o repouso e durante a infusão de dobutamina no exame 1, 2 e 3 ($p\leq 0,01$). Na comparação entre os exames em repouso, ao longo do tempo observou-se alteração significante entre o repouso do exame 1 vs. exame 3 ($p=0,04$) e o repouso do exame 2 vs. exame 3 ($p=0,0002$). Durante a infusão de dobutamina, observaram-se também diferenças significantes, ao longo do tempo, entre o exame 1 vs. exame 3 ($p=0,04$) e entre o exame 2 vs. exame 3 ($p=0,0009$).

Através da análise de variância com medidas repetidas, observamos que há alteração significante ao longo da avaliação para todas as regiões do VE ($p<0,001$) (figura 15-16).

TABELA 10 - Comparação do encurtamento circunferencial nas regiões com infarto conforme o grau (ECRI – graus 1 a 4)

ECRI –grau 1	Θ P= NS ◊ P<0,001	**P**
EXAME 1		
REPOUSO	-0,1097 ± 0,0471 □	
DOBUTAMINA	-0,1028 ± 0,0619 □	□ P<0,01
EXAME 2		
REPOUSO	-0,1013± 0,0547 Φ	
DOBUTAMINA	-0,1071 ± 0,0579 Φ	Φ P<0,001
EXAME 3		
REPOUSO	-0,1054 ± 0,0428 λ	
DOBUTAMINA	-0,1234 ± 0,0532 λ	λ P<0,001
ECRI – grau 2	Θ P= NS ◊ P<0,001	**P**
EXAME 1		
REPOUSO	-0,1083 ± 0,0491 □	
DOBUTAMINA	-0,1212 ± 0,0522 □	□ P<0,01
EXAME 2		
REPOUSO	-0,1060 ± 0,0480 Φ	
DOBUTAMINA	-0,1065 ± 0,0467 Φ	Φ P<0,001
EXAME 3		
REPOUSO	-0,1196 ± 0,0426 λ	
DOBUTAMINA	-0,1315 ± 0,0486 λ	λ P<0,001
ECRI – grau 3	Θ P= NS ◊ P<0,001	**P**
EXAME 1		
REPOUSO	-0,0882 ± 0,0523 □	
DOBUTAMINA	-0,0989 ± 0,0592 □	□ P<0,01
EXAME 2		
REPOUSO	-0,0774 ± 0,0573 Φ	
DOBUTAMINA	-0,0941 ± 0,0600 Φ	Φ P<0,001
EXAME 3		
REPOUSO	-0,0964 ± 0,0550 λ	
DOBUTAMINA	-0,1047 ± 0,0538 λ	λ P<0,001

ECRI – grau 4	▼P= NS ◊ P<0,001	**P**
EXAME 1		
REPOUSO	-0,0638 ± 0,0201 □	
DOBUTAMINA	-0,0863 ± 0,0421 □	□ P<0,01
EXAME 2		
REPOUSO	-0,0650 ± 0,0397 Φ	
DOBUTAMINA	-0,0803 ± 0,0440 Φ	Φ P<0,001
EXAME 3		
REPOUSO	-0,0794 ± 0,0303 λ	
DOBUTAMINA	-0,0861 ± 0,0482 λ	λ P<0,001

ECRI – Encurtamento circunferencial nas regiões com infarto de acordo com o grau (graus 1 a 4) NS – Não significante; □ REP1 vs. DOB1; Φ REP2 vs. DOB2; λ REP3 vs DOB3; Θ ECAI grau 1 vs. grau 2 vs. grau 3; ◊ ECAI grau 1, 2 e 3 vs. grau 4.

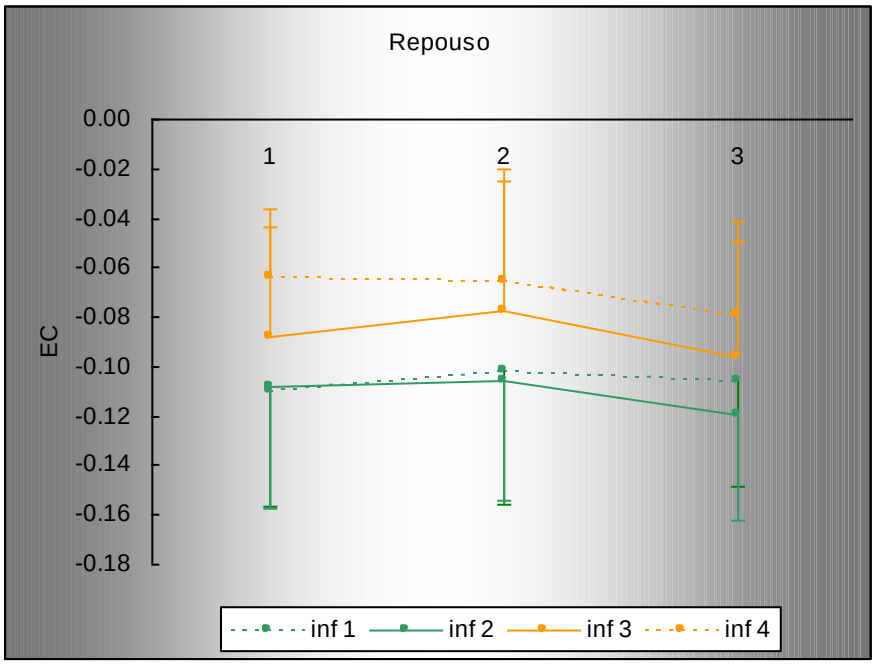

Figura 15. ECRI- Encurtamento circunferencial nas regiões com diferentes graus de infarto (ECRI) do VE, em repouso; 1 - Exame 1; 2 - Exame 2; 3 - Exame 3; inf1- Infarto grau 1; inf2 - Infarto grau 2; ; inf3 - Infarto grau 3; inf4 - Infarto grau 4; NS - Não significante.

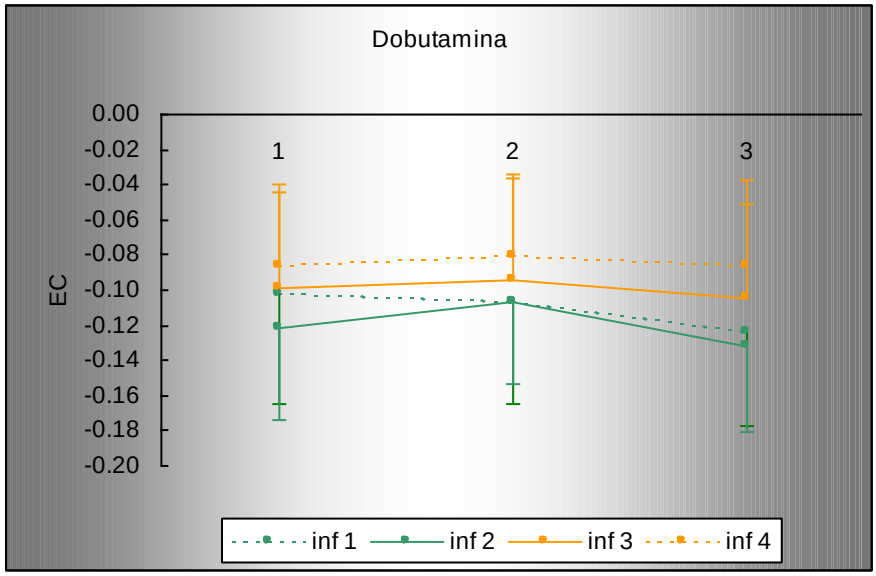

Figura 16. ECRI- Encurtamento circunferencial nas regiões com diferentes graus de infarto (ECRI) do VE, durante a infusão de dobutamina; 1 - Exame 1; 2 - Exame 2; 3 - Exame 3; inf1 - Infarto grau 1; inf2 - Infarto grau 2; inf3 - Infarto grau 3; inf4 - Infarto grau 4; NS - Não significante.

5. DISCUSSÃO

A técnica dos marcadores miocárdicos mostrou melhora significante na avaliação global e segmentar do encurtamento circunferencial durante o seguimento (exames E1, E2 e E3), em repouso e com estímulo inotrópico com dobutamina. O encurtamento circunferencial nas regiões remotas e adjacentes do ventrículo esquerdo não foram estatisticamente significantes ao longo da avaliação. Entretanto, as regiões com infarto mostraram melhora significante do encurtamento circunferencial, tanto para o conjunto de regiões com infarto, bem como para os seus diferentes graus de infarto. Os graus de infarto com comprometimento da parede miocárdica igual ou inferior a 75%, e aqueles com comprometimento acima de 75% tiveram comportamento diferente, demonstrando que o grau de acometimento (igual ou inferior a 75%) deva ser o fator decisivo na manutenção da função cardíaca e, consequentemente, da evolução clínica.

As comparações dos resultados dos pacientes acompanhados clinicamente mostraram que os volumes diastólico e sistólico finais e, a fração de ejeção apresentam diferenças não significantes destas variáveis entre os exames (E1, E2 e E3), tanto em repouso, como durante a infusão de dobutamina. A variação encontrada foi menor que 10% (entre 3,9%-9,1%), o que pode ser inerente à variabilidade de aferição da FE e volumes,

quaisquer que sejam os métodos por imagem utilizados [67,68]. Este dado provavelmente indica que a técnica dos marcadores miocárdicos possa ser considerada como a melhor opção para avaliação da função miocárdica em pacientes pós IAM.

A fração de ejeção e os volumes são dados importantes na avaliação da função ventricular esquerda, sendo as variáveis mais comumente usadas para o acompanhamento clínico e terapêutico[69,70]. Semelka et al.[71] analisando a FE e os volumes com cine IRM, descreveram variações com dois observadores de 5% e 4% para o volume diastólico final, para o volume sistólico final de 9% e 1% e para a FE de 5% e 4,9%. Patttynama et al.[72] encontraram diferenças em técnicas de IRM entre 10-12% para a FE, no entanto este autores afirmam que a avaliação pela IRM é superior aos demais métodos de imagens. Otterstad et al.[73] relataram a variabilidade em ecocardiogramas (eco) em série por diferentes investigadores, analisando eco bidimensionais (2D) de 12 indivíduos (tres vezes em uma semana) com a regra de Simpson modificada; esses autores demonstraram desvio entre as medidas de 10% para os volumes e FE. Análises de variância repetidas indicaram uma pequena, porém sistemática variação de 3 a 9% entre os investigadores. Gopal et al.[74] relataram os resultados de volumes determinados por eco tridimensional (3D) e IRM 3D em 15 pacientes. Além disso, compararam a abordagem bidimensional em 10 pacientes. A variabilidade entre observadores foi similar para o eco 3D (6 a 8%), e para a IRM 3D (6 a 9%). Ambos os métodos (eco 3D vs. IRM 3D) correlacionaram-se melhor (VDF e VSF com r=0,92 e 0,81 respectivamente) do que o eco 2D

(VDF e VSF com r=0,48 e 0,70 respectivamente). Tais diferenças foram atribuídas a provável eliminação de alterações geométricas e planos de imagem diferentes. As observações de Chuang et al.[75], comparando abordagens tri e bidimensionais de volumes, e FE pelo eco e IRM, demonstraram excelente reprodutibilidade entre os métodos 3D. As imagens em 2D, que são as mais comumentemente usadas, subestimaram os volumes do VE em comparação com a estratégia 3D. Entretanto, não houve diferenças significantes entre estratégias (3D vs. 2D) para quantificar a FE. Apesar da boa correlação entre o eco 3D e a IRM 3D, as medidas volumétricas diferiram em 8% dos pacientes, para classificação conforme a categoria funcional (FE ≤ 35%, entre 36-55% e > 55%). Quando comparados, métodos biplanares (IRM vs. eco), 40% dos pacientes mudaram sua classificação funcional, concluindo-se, portanto, que os métodos volumétricos têm resultados semelhantes e são concordantes, ao contrário dos métodos biplanares.

Em estudos de medicina nuclear (MN), Maddahi et al.[76] observaram uma variabilidade de 5,7 ± 4,8% para duas avaliações da FE separadas por 30 minutos. Também Folland et al.[77] descreveram, em medidas repetidas, uma variação menor que 6%. Wackers et al.[78], analisando a reprodutibilidade e variabilidade da FE do VE obtidas por gated spect e reprocessando 156 exames, encontraram a FE variando intra e interobservador entre 0 a 6%. A variabilidade da FE, analizadas no mesmo dia e em dias diferentes, foi respectivamente de 3,3 ± 3,1% e 4,6 ± 4,7%. Thorley et al.[79], estudando 50 pacientes com tomografia computadorizada

por emissão de fótons únicos sincronizado por eletrocardiograma (gated single photon emission computed tomography (SPECT)), mostraram boa correlação com a IRM para a FE (r=0,82), mas com valores de SPECT menores (6,6 ± 6,4%). Resultados similares foram vistos para o VDF, mostrando boa correlação (r=0,90), porém com valores também menores. Os resultados foram semelhantes para a FE, VDF e VSF, e, portanto, concluem que há boa correlação entre os exames avaliados pelo SPECT e IRM, tanto para a FE como para os volumes, apesar de haver uma sistemática diferença em torno de 13% para a FE e volumes pelo SPECT, podendo tal variação ser explicada por diferenças na aquisição dos dados, tanto pelo SPECT como IRM. De Winter et al.[80], analisando 20 pacientes com doença arterial coronariana, que realizaram rotineiramente um estudo de SPECT em repouso, sendo feito um exame adicional comparativo (1 - 5 dias após) e calculando os volumes e FE, encontraram uma variabilidade dos índices da função global do VE com análise de Bland-Altman (± 6% para a FE e ± 20 ml para o VSF e VDF). Do mesmo modo, Johnson et al.[80], avaliando com SPECT, encontraram, com análise de Bland-Altman, variação de ± 5,3% para a FE, ± 12 ml para o VDF e ± 13ml para o VSF. Com o uso de ^{201}tálio SPECT, avaliando a função global do VE, houve uma variação de ± 12% para a FE, tornando-a menos favorável para o seguimento da função ventricular de pacientes com coronariopatia. Estes resultados concordam com estudos prévios, porém outros não encontram diferenças sistemáticas[79].

A avaliação da função ventricular esquerda com medidas da FE e volumes pelo ecocardiograma, medicina nuclear e ressonância magnética apresenta-se de forma diferente entre os métodos[67,68], e dentre esses métodos a IRM dispõe de um potencial singular. Em tais circunstâncias, a IRM atende as exigências de fidedignidade na aferição de diferenças em controles seriados. A definição das bordas endocárdicas e epicárdicas do ventrículo esquerdo, somadas a uma excelente resolução temporal, oferece um poder de aproximação das medidas obtidas pela IRM com os valores reais, e tem sido considerada como padrão ouro na avaliação de volumes e fração de ejeção do VE[72,79,83-87].

A variabilidade encontrada no acompanhamento clínico deste estudo foi de 3,9-9,1%, não atingindo valores estatisticamente significantes. As diferenças encontradas são similares as descritas na literatura[71-73,82,83], o que provavelmente está dentro dos limites de variabilidade de cada método, inclusive a IRM.

Apesar da utilização dos volumes e FE na avaliação clínica dos pacientes pós IAM, novos estudos introduziram uma variável adicional: a IRM com a técnica de realce tardio. Choi et al.[88] relataram que a extensão do IAM estava associado com o restabelecimento ou não do fluxo coronariano e a melhora futura da função contrátil do VE, e também com a redução da extensão transmural do IAM observado na evolução tardia. Esta melhora foi atribuída à recuperação de regiões com miocárdio atordoado, localizado predominantemente no epicárdio. Rogers et al.[89] e Kramer et al.[90] relataram que segmentos infartados melhoraram sua função contrátil

após dois meses, similarmente a relatos de estudos utilizando a medicina nuclear (SPECT e tomografia com emissão de pósitrons (positron emission tomography-(PET)) e ecocardiografia[67,68,83-87]. Baumgartner et al.[82] estudaram a viabilidade por ecocardiograma com dobutamina (até 40 mcg), PET e ^{201}tálio SPECT e os achados histológicos, e avaliaram os pacientes antes de serem submetidos a transplante cardíaco. Estes autores encontraram dados que sugeriam que a reserva contrátil, evidenciada por uma resposta positiva a dobutamina, requer no mínimo 50% de miócitos viáveis em determinado segmento, enquanto os métodos cintilográficos identificavam segmentos com menor quantidade de miócitos viáveis. Concluiram que a sensibilidade para a detecção de viabilidade é boa para as tres técnicas nos segmentos assinérgicos, porém, sendo mais sensível para a MN. Assim, ambos os métodos proporcionam informações complementares: as técnicas de medicina nuclear são mais sensíveis para detectar viabilidade, e o ecocardiograma com infusão de dobutamina prediz melhor a recuperação da função sistólica. Portanto, segmentos sem resposta ao eco, mas com viabilidade pelo PET e SPECT, tem significativamente mais miócitos viáveis pela histologia. Klein et al.[92], examinando pacientes com doença coronariana através da IRM com a técnica de realce tardio e comparando com PET (13 N-ammonia e fluorodeoxyglucose), demonstraram que a sensibilidade e especificidade em detectar o tecido miocárdico não viável foi 0,96 e 0,86 respectivamente, indicando que a IRM compara-se bem com as análises do PET. Por outro lado, a análise visual da IRM tende a avaliar melhor a região miocárdica não viável, quando comparada com PET, pois a

IRM pode delinear as margens entre o realce tardio e áreas normais com maior precisão que o PET, nos quais as margens da lesão são menos definidas em relação ao tecido miocárdico normal. Os segmentos mostrando realce tardio subendocárdico foram classificados como normais pelo PET, provavelmente porque a avaliação da espessura da parede é limitada pela menor resolução espacial do PET.

A utilização da técnica de realce tardio definiu características teciduais, as quais permitiram o agrupamento das regiões miocárdicas. A técnica de realce tardio demonstra claramente as regiões com infarto como segmentos com alta intensidade de sinal (presença de realce tardio). Diferentemente, as regiões miocárdicas sem acometimento, viáveis portanto, encontram-se escuras pelo rápido trânsito do contraste (sem realce tardio). Essa definição permitiu uma classificação em regiões remotas (distantes da região com infarto), regiões adjacentes (ao lado das áreas com infarto) e com infarto (segmentos com realce tardio). Além disso, as áreas com infarto foram caracterizadas de forma a definir graus de comprometimento mural. Todas essas áreas, foram, então, agrupadas para análise regional da contratilidade. A avaliação regional deve ser a abordagem preferencial na análise da contratilidade miocárdica, e a técnica dos marcadores miocárdicos avalia de forma quantitativa cada segmento. Os marcadores miocárdicos demonstraram melhora estatisticamente significante no encurtamento circunferencial (EC global (6,6% - 10,8%). O encurtamento circunferencial nas regiões remotas e adjacentes do VE não foram estatisticamente significantes ao longo da avaliação. Entretanto, as regiões

com infarto mostraram melhora significante do encurtamento circunferencial, e pode ser considerada como a região que produziu o aumento do EC global. Os valores encontrados de incremento do repouso vs. dobutamina no exame 1 (6,6%), no exame 2 (7,6%) e no exame 3 (8,0%), provavelmente indicam reserva de função na região com infarto, segundo critério descrito por Geskin et al[98].

Diferente desses resultados, os estudos de Kramer et al.[62,90] mostraram que a função permanecia deprimida seis meses após IAM nas áreas adjacentes, diferenças provavelmente explicáveis pelo fato dos infartos serem mais recentes do que neste estudo. Na mesma direção, os achados de Gupta et al.[93] sugeriram que ocorre um aumento da complacência e do estresse parietal do ventrículo esquerdo, o que implicaria em provável deterioração funcional na evolução clínica na fase aguda. Oshinski et al.[94] relataram que a técnica de realce tardio pode superestimar a área de IAM na fase aguda do infarto. Por outro lado, Bax et al.[95], estudando pacientes pré e pós revascularização por coronariopatia isquêmica com SPECT, PET e eco 2D, avaliaram a função contrátil do VE tres e 14 meses após revascularização. Nos segmentos com miocárdio atordoado, houve melhora acentuada da função aos 3 meses. Nos segmentos com miocárdio hibernado, houve incremento da função aos 3 meses, porém com melhora acentuada aos 14 meses. Os pacientes deste estudo foram avaliados mais tardiamente após IAM, portanto, provavelmente não mais havendo miocárdio atordoado, hibernado ou com superestimação da área com infarto pela IRM com a técnica de realce tardio. Scott et al.[96],

estudando, em indivíduos normais, o padrão e a magnitude da contração do VE com a técnica dos marcadores miocárdicos em repouso e durante a infusão de dobutamina (20 mcg), encontraram que a dobutamina resulta em um aumento uniforme do EC até 10mcg, sem alteração da variação da contração nas diferentes regiões do VE ou aumento adicional contrátil acima desta dose, independente da região estudada. Encontraram também que a contratilidade regional em resposta à estimulação inotrópica é complexa, e a avaliação da função regional requer quantificação da alteração, com alta resolução espacial e temporal, o que, atualmente, só a IRM com a técnica de marcadores miocárdicos permite. O EC não variou significativamente nas diferentes áreas estudadas nos exames em repouso, porém o encurtamento foi maior na região média inferior e ápice com o EC, mostrando um aumento até 10 mcg/kg/min; após esse valor, ocorreu um platô, com variação de freqüência cardíaca e pressão arterial. Relataram também que a freqüência cardíaca e a pressão arterial aumentaram até 20 mcg de dobutamina, mas não aumentaram significativamente até 15 mcg. Power et al.[97], estudando 13 voluntários com IRM, técnica dos marcadores miocárdicos e infusão de dobutamina até 40 mcg, encontrou que o EC máximo foi alcançado (não se alterando com doses maiores) com dose de 10 mcg de infusão de dobutamina, antes de um aumento significante na freqüência cardíaca ou pressão arterial. As imagens obtidas com dose de dobutamina até 20 mcg foram apropriadas para análise, enquanto as imagens adquiridas com doses de 30 a 40 mcg, foram inadequadas, mais frequentemente devido a um desacoplamento eletrocardiográfico. A resposta hemodinâmica à dobutamina

é caracterizada por ser dose dependente, diminuindo o intervalo sistólico, aumentando a freqüência cardíaca e a pressão arterial, o que ocorreu com dose em torno de 10 mcg de dobutamina. Entretanto, o incremento do EC ocorreu com uma dose de 5 mcg, antes que ocorressem mudanças na freqüência cardíaca ou pressão arterial. Geskin et al.[98], avaliando pacientes com infarto agudo do miocárdio imediatamente após reperfusão (1 semana) em repouso e durante a infusão de dobutamina em baixa dose (10mcg), e oito semanas após somente em repouso, relataram que esse procedimento pode quantificar reserva contrátil, não ocorrendo alteração da freqüência cardíaca e pressão arterial. O EC foi comparado com dados normais obtidos anteriormente e segmentos com 2 DP abaixo da média normal, foram considerados disfuncionais. O pico de resposta à baixa dose de dobutamina com base nos dados prévios foi um aumento de 5% como resposta normal, sendo considerados incrementos menores que 5%, como diminuição da reserva contrátil.

Utilizando o critério descrito por Geskin et al.[98], este estudo de pacientes em tratamento clínico, mostrou um incremento durante a infusão de dobutamina em relação ao repouso em todas as etapas avaliadas (exames 1, 2 e 3). Todos os incrementos encontrados foram superiores a 5% (exame 1= 6,6%), exame 2= 7,6% e exame 3= 8,0%), o que pode pressupor a presença de reserva de função detectada com o estímulo inotrópico da dobutamina.

Garot et al.[99] estudaram 10 voluntários normais (em repouso e durante a infusão de 5 a 20 mcg de dobutamina) e 9 pacientes pós-infarto

examinados sómente em repouso. Em pacientes, o EC é significativamente menor nos segmentos discinéticos, quando comparados com os segmentos remotos. A técnica dos marcadores miocárdicos detectou mudanças nos vetores de força (EC) com as diferentes doses de dobutamina no grupo controle. Em pacientes com doença arterial coronariana, em repouso (sem infusão de dobutamina), os valores do encurtamento circunferencial mostraram durante o seguimento melhora nas regiões acinéticas, quando comparadas com as regiões remotas. A análise da motilidade da parede miocárdica com estresse pela dobutamina está bem documentada para detectar isquemia, tanto pelo ecocardiograma, como pela IRM [100-102]. Entretanto a avaliação da função ventricular por esses métodos é semi quantitativa e subjetiva, enquanto a técnica dos marcadores miocárdicos é quantitativa.

Os dados da literatura [96-98,104,108,109] apoiam a utilização de baixa dose de dobutamina na avaliação de viabilidade miocárdica. A dose utilizada por este estudo, para avaliar cada etapa do acompanhamento clínico, não induziu aumento da freqüência cardíaca, entretanto, foram encontrados menores e significantes valores da pressão arterial sistólica, tanto em repouso como durante a infusão de dobutamina no exame 1 em comparação ao exame 3. Além disso, observamos também incremento significante da PAS durante o estímulo com dobutamina, tanto no exame 1 como no exame 3.

Gerber et al.[105], estudando 20 pacientes com IAM agudos (4 dias) e 7 meses após em repouso, relataram que a melhora do EC se correlaciona com a presença ou ausência de realce tardio. No seguimento de 7 meses,

houve significante melhora em segmentos com realce tardio, porém com o EC diminuindo com a extensão do comprometimento mural do realce tardio. Kim et al.[106] analisando pacientes com infartos do miocárdio crônicos, reportaram que a extensão do realce tardio correlaciona-se com a recuperação da contratilidade após revascularização, sugerindo que o realce tardio é marcador de miocárdio viável ou não. No entanto, essa análise baseou-se somente na avaliação visual da espessura da parede miocárdica e não em métodos quantitativos da contratilidade regional. Relatam, entretanto, que o miocárdio com realce tardio apresentou melhora significativa, porém sendo significativamente menor do que nos segmentos disfuncionais e sem realce tardio. Além disso, a melhora do EC nos segmentos com realce tardio era dependente da extensão mural do infarto.

Neste estudo fica demonstrado que a melhora funcional é proporcional ao grau de acometimento mural. Indica também que ocorre melhora da função global e regional ao longo da avaliação em repouso e ao longo da avaliação com dobutamina, sendo a técnica de realce tardio um fator de discriminação de melhora. As áreas remotas e adjacentes permanecem estáveis, entretanto as áreas com infarto contribuiram de formas diferentes, como demonstrada pela técnica dos marcadores miocárdicos. Os graus de infarto 1, 2 e 3 tiveram diferenças não significantes, somente sendo diferentes do grau 4.

Portanto, a técnica dos marcadores miocárdicos e a IRM podem avaliar de forma indireta diversos fatores inter-relacionados, como redução do fluxo sanguíneo regional, aumento do volume intersticial, integridade da

membrana celular, e metabolismo celular [89,107-111]. A avaliação através dos marcadores miocárdicos pode prever evolução clínica, demonstrando a melhora global da função do VE [89,107-111]. A recuperação evolutiva da função do ventrículo esquerdo pela técnica dos marcadores miocárdicos, durante tratamento clínico conservador em pacientes com IAM ântero-septo-apical foi independente de grau de infarto. Entretanto, observou-se diferenças de resposta da função entre os grupos, conforme o grau de acometimento da parede ventricular [89,107-111].

Este estudo demonstrou que a IRM com a técnica de marcadores miocárdicos com medidas cobrindo todo o eixo curto do VE, é um método importante para quantificar a função miocárdica. As análises pelo marcadores miocárdicos são significativas, ativas e comparáveis matematicamente entre si, discriminando diferenças mínimas entre as áreas avaliadas, com implicação prognóstica neste grupo de pacientes. Demonstrou, também, recuperação evolutiva da função do VE, durante tratamento clínico conservador, confirmando a boa evolução no acompanhamento clínico tardio.

Limitações do Estudo

As limitações deste estudo incluem as contra-indicações da IRM como marcapasso, desfibriladores implantados, clipes metálicos cerebrais ou oculares, gravidez ou claustrofobia. No entanto, já são encontrados em desenvolvimento, e em uso, materiais que não sofrem alterações com o

campo magnético da IRM. A maior parte dos implantes metálicos, como próteses do quadril, joelho, endopróteses coronárias, próteses valvares e suturas do esterno, não representam risco, permanecendo, entretanto, apenas a presença de marcapasso e desfibriladores como contra-indicação formal. Claustrofobia ou outras manifestações psicológicas podem ser encontradas em até 4% dos pacientes, no entanto, este percentual pode ser reduzido pelo uso de explicação conveniente do método, tranquilização e, se necessário, sedação leve dos pacientes[112]. Os custos da IRM, material usado (dobutamina) e contraste paramagnético (Gd) devem ser levados em conta na relação do custo vs. benefício do exame, havendo uma tendência de diminuição de valores[112]. Outra limitação do estudo por IRM é a presença de arritmias, o que produz dificuldade de acoplamento eletrocardiográfico. A dificuldade de sincronismo eletrocardiográfico não é um fator de impedimento à realização, porém causa degradação da qualidade do exame[112]. A análise complexa da técnica dos marcadores miocárdicos (findtags), tem processamento demorado, parcialmente solucionado por novos programas de computador em desenvolvimento, mantendo o potencial de análise quantitativa da função ventricular. O agrupamento em áreas remotas, adjacentes e com infarto, e não por região (basal, medial e apical), pode parecer uma limitação, porém permitiu uma maior cobertura dos segmentos miocárdicos, e consequentemente, maior fidedignidade dos resultados obtidos. Além disso, a segmentação em diferentes níveis de acometimento mural diminuiu o número de segmentos com infarto por regiões, não permitindo uma análise estatística pelo referido sistema.

Implicações Clínicas

A avaliação da função ventricular a longo prazo por IRM é de fundamental importância, por determinar prognóstico e guiar a terapêutica a ser utilizada em pacientes com IAM prévio. Este estudo tem implicações clínicas quando confirma a utilidade da IRM com a técnica dos marcadores miocárdicos na avaliação da função regional. Os dados do estudo indicam que os pacientes em acompanhamento clínico tardio pós IAM mostraram reserva de função em repouso e durante a infusão de dobutamina em baixa dose. Além disso, a extensão do comprometimento mural da parede miocárdica é diretamente proporcional a melhora contrátil do VE.

Os achados de melhora da área com infarto vem de encontro com os conceitos atuais que indicam que, quanto mais precoce forem empregadas medidas clínicas ou intervencionistas que diminuam a extensão do infarto do miocárdio na fase aguda, maior a quantidade de miocárdio viável tardio, melhor a contratilidade e, consequentemente, a função do VE, alterando sensivelmente o prognóstico a longo prazo desses pacientes. Os pacientes, quando bem selecionados, podem se beneficiar com um seguimento favorável pelo tratamento clínico adequado.

6. CONCLUSÕES

A ressonância magnética com a técnica dos marcadores miocárdicos:

1. Demonstrou melhora significante e progressiva da função global do ventrículo esquerdo dos pacientes em acompanhamento clínico, o que não foi possível demonstrar pela análise da fração de ejeção e volumes do ventrículo esquerdo.

2. Avaliou quantitativamente a função regional, demonstrando a recuperação de regiões com infarto, independentemente de graus. Entretanto, a técnica de marcadores miocárdicos demonstrou diferenças entre graus de infarto ($\leq$ 75% vs. > 75%).

3. Demonstrou melhora da função global e regional, indicativas de reserva de função em repouso e sob estímulo inotrópico com dobutamina.

7. REFERÊNCIAS BIBLIOGRÁFICAS

1. Uemura K, Piza Z. Trends in cardiovascular disease. Mortality in industrialized countries since 1950. World Health Stat Cl 1988; 41:155-78.

2. Nichols ES, Peruga A, Restrepo HE. Cardiovascular disease mortality in the Americas. Rapp Trimest Statist Sanit Mond 1993; 46:134-50.

3. Organizacion Pananamericana de la Salud. Las condiciones de salud de las Americas. Washington DC, OPS, 1990. v.1. (Publicção Científica, nº 524).

4. Braunwald E. Heart disease: a textbook of cardiovascular medicine. Philadelphia: WB Saunders Company 1997, p.1184-90.

5. Johns JA, Gold HK, Leimbach RC. Infarto agudo do miocárdio. In Eagle KA, Haber E, De sanctis RW, Austen WG, eds Cardiologia 2ª ed. Rio de Janeiro: MEDSI 1993, p.369-70.

6. Ministério da Saúde. Fundação Nacional da Saúde. Datasus. Sistema de informação sobre mortalidade 1979-1997: dados de declaração de óbito, 2001. (cited 2003 Jan 10). Available from: http:/www.datasus.gov.br

7. Secretaria Municipal de Saúde de SP. Coordenação de Epidemiologia e Informação-CEInfo, boletim PRO-AIM n°43 / 2003. (cited 2003 nov 20). Available from http://www.portal.prefeitura.sp.gov.br

8. Brown KW, Macmillan RL, Forbath N, Mel'grano F, Scott JW. Coronary unit: an intensive care-centre for acute myocardial infarction. Lancet 1963; 13:349-52.

9. Day HW. An intensive coronary care area. Dis Chest 1963; 44:423-6.

10. Killip T, Kimball JT. Treatment of myocardial infarction in a coronary care unit. a two-year experience with 250 patients. Am J Cardiol 1967; 20:457-64.

11. Karlimer JS, Gregoratos G. Coronary cares. Edinburgh: Churchill Livingstone, 1981.

12. Norris RM, Caughey DE, Deeming LW, Mercer CJ, Scott PJ. Coronary index for predicting survival after recovery from acute myocardial infarction. Lancet 1970; 2: 485-7.

13. Norris RM. Myocardial infarction. Edinburgh: Churchill Livingstone, 1982.

14. Spann JF. Changing concepts of pathohysiology, prognosis and therapy in acute myocardial infarction. Am J Med 1983; 74:877-82.

15. Ganz W. Intracoronary thrombolysis in evolving myocardial infarction. Ann Intern Med 1981; 95:500-2.

16. Swan HJ. Thrombolysis in acute evolving myocardial infarction. a new potential for myocardial salvage. N Engl J Med 1983; 308:1354-5.

17. Hundley W, Lange RA, Clarke GD, Meshack BM, Payne J, Landau C, McColl R, Sayad DE, Willett DL, Willard JE, Hillis LD, Peshock RM. Assessment of coronary arterial flow and flow reserve in humans with magnetic resonance imaging. Circulation 1996; 93:1502-8.

18. Lombardi M, Jones RA, Westby J. MTI for the evaluation of regional myocardial perfusion an experimental animal model. J Magn Reson Imaging 1997; 7: 987-95.

19. Pennel DJ. Pharmacological cardiac stress: when and how? Nucl Med Commun 1999; 15:578-85.

20. Gould KL, Kirkeeide RL, BUCHI M. Coronary flow reserve as a physiologic measure of stenosis severity. J Am Coll Cardiol 1990; 15:459-74.

21. Herrick JB. Clinical features of sudden obstruction of the coronary arteries. JAMA 1983; 250:1757-65.

22. Friedberg CK, Horn H. Acute myocardial infarction not due to coronary artery occlusion. JAMA 1939; 112:1675-9.

23. Braunwald E. Heart disease: a textbook of cardiovascular medicine. Philadelphia: WB Saunders Company, Philadelphia PA, 1997, p.1195-6.

24. Braunwald E. Heart disease: a textbook of cardiovascular medicine. Philadelphia: WB Saunders Company, Philadelphia PA, 1997, p.1346-9.

25. Allman KC, Shaw LJ, Hachamovitch R, Udelson JE. Myocardial viability testing and impact of revascularization on prognosis in patients with coronary artery disease and left ventricular disfunction: a meta-analysis. J Am Coll Cardiol 2002; 39:1151-8.

26. Pagley PR, Beller GA, Watson DD, Gimple LW; Ragosta M. Improved outcome after coronary bypass surgery in patients with ischemic cardiomyopathy and residual viability. Circulation 1997; 96:793-800.

27. Haas F, Haenel CJ, Picker W. Preoperative positron emission tomographic viability assessment and perioperative abnd postoperative risk in patients with advanced ischemic heart disease. J Am Coll Cardiol 1997; 30:1693-700.

28. Chaudhry FA, Tauke JT, Alessandrini RS, Vardi G, Parker MA, Bonow RO. Prognostic implications of myocardial contractil reserve in patients with coronary artery disease and left ventricular dysfuntion. J Am Coll Cardiol 1999; 32:912-20.

29. Johnson RA, O'gara PT, Jacobs ML, Daggett WM Jr. Insuficiência cardíaca resultante de doença arterial coronária. In Eagle KA, Haber E, De sanctis RW,, Austen WG eds. Cardiologia, 2ª ed. Rio de Janeiro:MEDSI 1993, p.421-2.

30. Abernethy M, Sharpe W, Smith H, Gamble G. Echocardiographic prediction of left ventricular volume after myocardial infarction. J Am Coll Cardiol 1991; 17:1527-32.

31. Rihal CS, Nishimura RA, Hatle LK, Bailey KR, Tajik AJ. Systolic and diastolic dysfunction in patients with clinical diagnosis of dilated cardiomyopathy: relation to symptoms and prognosis. Circulation 1994; 90:2772-9.

32. Freitas HF, Nastari L, Mansur AJ, Bocchi EA, Moreira LF, Bacal F, Barreto AC, Stolf NA, Bellotti G. Dinâmica da avaliação de pacientes para transplante cardíaco ou cardiomioplastia. Arq Bras Cardiol 1994; 62:233-7.

33. New York Heart Association. Criteria Committee. Diseases of the heart and Blood Vessels. Nomenclature and Criteria of Diagnosis. 6th ed. Boston: Little, Brown and Co., 1964, p114.

34. Braunwald E. Heart disease: a textbook of cardiovascular medicine. Philadelphia: WB Saunders Company, Philadelphia PA, 1997, p.1347-9.

35. Johnson RA, O'gara PT, Jacobs ML, Daggett WM Jr. Insuficiência cardíaca resultante de doença arterial coronária. In Eagle KA, Haber E, Desanctis RW, Austen WG.eds. Cardiologia, 2ª ed. Rio de Janeiro:MEDSI 1993, p.430.

36. Bozkurt B. Medical and surgical therapy for cardiac remodeling. Curr. Opin.Cardiol.1999; 14:196-205.

37. Sutton MG, Sharpe N. Left ventricular remodeling after myocardial infarction: pathophysiology and therapy. Circulation 2000; 101:2981-8.

38. Marroquin OC, Lamas GA. Beneficial effects of an open artery on the left ventricular remodeling after myocardial infarction. Prog Cardiovasc. Dis 2000; 42:471-83.

39. Braunwald E. Heart disease: a textbook of cardiovascular medicine. Philadelphia: WB Saunders Company, Philadelphia PA 1997, p.1347.

40. Baer FM, Voth E, Schneider CA, Theissen P, Schicha H, Sechtem U Comparison of low-dose dobutamine-gradient-eco magnetic resonance imaging and positron emission tomography with 18 F-fluorodeoxyglucose in patients with chronic coronary artery disease: a functional and morphological approach to the detection of residual myocardial viability. Circulation 1995; 91:1006-15.

41. Pierard LA, De landsheere CM, Berthe C, Rigo P, Kulbertus HE Identification of viable myocardium by echocardiography during dobutamine infusion in patients with myocardial infarction after thrombolytic therapy: comparison with positron emission tomography. J Am Coll Cardiol 1990; 15:1021-31.

42. Dilsizian V, Rocco TP, Freddman NMT, Leon MB, Bonow RO. Enhanced detection of ischemic but viable myocardium by the reinjection of thallium after stress-redistribution imaging. N Engl J Med 1990; 323:141-6.

43. Tillisch JH, Brunke R, Marshall R, Schwaiger M, Mandelkern M, Phelps M, Schelbert H. Reversibility of cardiac wall-motion abnormalities predicted by positron tomography. N Engl J Med 1986; 314:884-8.

44. Wesbey GE, Higgins CB, Mcnamara MT, Engelstad BL, Lipton MJ, Sievers R, Ehman RL, Lovin J, Brasch RC. Effect of gadolinium-DTPA on the magnetic relaxation times of normal and infarcted myocardium. Radiology 1984; 153:165-9.

45. Mcnamara MT, Tscholakoff D, Revel D, Soulen R, Schechtman N, Botvinick E, Higgins CB. Differentiation of reversible and irreversible myocardial injury by MR imaging with and without gadolinium-DTPA. Radiology 1986; 158:765-9.

46. Schaefer S, Malloy CR, Katz J, Parkey RW, Buja LM, Willerson JT, Peshock M. Gadolinium-DTPA-enhanced nuclear magnetic resonance imaging of reperfused myocardium: identification of myocardial bed at risk. J Am Coll Cardiol 1988; 12:1064-72.

47. Saeed M, Wendland MF, Masui T, Higgins CB. Reperfused myocardial infarctions on T1- and suscebility-enhanced MRI: evidence of loss of compartmentalization of contrast media. Mag Reson Med 1994; 31:31-9.

48. Judd IRM, Lugo-Olivieri CH, Arai M, Kondo T, Croisille P, Lima JAC, Mohan V, Becker LC, Zerhouni EA Physiological basis of myocardial contrast enhancement in fast magnetic resonance images of 2-day-old reperfused canine infarcts. Circulation 1995; 92:1902-10.

49. Kim RJ, Fieno DS, Parrish TB, Harris K, Chen EL, Simonetti O, Bundy J, Finn JP, Klocke FJ, Judd IRM. Relationship of MRI delayed contrast enhancement to irreversible injury, infarct age, and contractile function. Circulation 1999; 100:1992-2002.

50. Lima JAC, Judd IRM, Bazille A, Schulman SP, Atalar E, Zerhouni EA. Regional heterogeneity of human myocardial infarcts demostrated by contrast-enhanced MRI. Circulation 1995; 92:1117-25.

51. Rochitte CE, Lima JAC, Bluemke DA, Reeder SB, Mcveigh ER, Furuta T, Becker LC, Melin JA. Magnitude and time course of microvascular obstruction and tissue injury after acute myocardial infarction. Circulation 1998; 98: 1006-14.

52. Wu KC, Zerhouni EA, Judd IRM, Lugo-Olivieri CH, Barouch LA, Schulman SP, Blumenthal RS, Lima JAC. The prognostic significance of microvascular obstruction by magnetic resonance imaging in patients with acute myocardial infarction. Circulation 1998; 97:765-72.

53. Gerber BL, Rochitte CE, Melin JA, Mcveigh ER, Bluemke DA, Wu KC, Becker LC, Lima JAC. Microvascular obstruction and left ventricular remodeling early after acute myocardial infarction. Circulation 2000; 101:2734-41.

54. Kim RJ, Chen EL, Lima JAC, Judd IRM. Myocardial Gd-DTPA kinetics determines MRI contrast enhancement and reflect the extent and severity of myocardial injury after acute reperfused infarction. Circulation 1996; 94:3318-26.

55. Gerber BL, Caiot J, Bluenke DA, Srichai MB, Mellilo G, Lima JAC. Serial characterization of human acute and chronic infarcts using gd-DTPA MRI. (abstract) Circulation 2000; 102:ll-510.

56. Kim RJ, Wu E, Rafael A, Chen EL, Parker MA, Simonetti O, Klocke FJ, Bonow RO, Judd IRM. The use of contrast enhanced magnetic resonance imaging to identify reversible myocardial dysfunction. N Engl J Med 2000; 343:1445-53.

57. Braunwald E, Kloner RA. The stunned myocardium: prolonged, postischemic ventricular dysfunction. Circulation 1982; 66:1146-9.

58. Rahimtoola SH. The hibernating myocardium. Am Heart J 1989; 117:211–21.

59. Vanoverschelde JL, Pasquet A, Gerber B, Melin JA. Pathophysiology of myocardial hibernation. Implications for the use of dobutamine echocardiography to identify myocardial viability. Heart 1999; 82 (Suppl 3):1-7.

60. Geskin G, Kramer CM, Rogers WJ, Theobald TM, Pakstis D, Hu YL, Reichek N. Quantitative assessment of myocardial viability after infarction by dbutamine magnetic resonance tagging. Circulation 1998; 98:217-33.

61. Hirai T, Fujita M, Nakajima H, Asanoi H, Iamanishi K, Ohno A, Sasayama S. Importance of collateral circulation for prevention of left ventricular aneurysm formation in acute myocardial infarction. Circulation 1989; 79:791-6.

62. Kramer CM, Magovern JA, Rogers WJ, Vido D, Savage EB. Reverse remodeling and improved regional function after repair of left ventricular aneurysm. J Thorac Cardiovasc Surg 2002; 123: 700-6.

63. Cerqueira MD, Weissman NJ, Dilsizian V, Jacobs AK, Kaul S, Laskey WK, Pennell DJ, Rumberger JA, Ryan T, Verani MS. Standardized myocardial segmentation and nomenclature for tomographic imaging of

the heart: a statement for healthcare professionals from cardiac imaging committee of the council on clinical cardiology of the american heart association. Circulation 2002; 105:539-42.

64. Silva JC da. A influência da recanalização tardia no infarto agudo do miocárdio: análise do remodelamento ventricular esquerdo. (Tese de Doutorado da Silva JC - Faculdade de Medicina, Universidade de São Paulo) São Paulo; 2003, p.119.

65. Rosner B. Fundamentals of biostatistics – Boston: PWS Publishers, 1986.

66. Timm NH. Multivariate analyses with applications in educations and psychology. Monterrey: CA Brooks/Cole, 1975.

67. Bellenger NG, Burgess MI, Ray SG, Lahiri A, Coats AJ, Cleland JG, Pennell DJ. Comparison of left ventricular ejection fraction and volumes in heart failure by echocardiography, radionuclide ventriculography and cardiovascular magnetic resonance; are they interchangeable? Eur Heart J 2000; 21:1387-96.

68. Rumberger JA, Behrenbeck T, Bell MR, Breen JF, Johnston DL, Holmes DRJ, Enriquez-Sarano M. Determination of ventricular ejection fraction: a comparison of available imaging methods. The Cardiovascular Imaging Working Group. Mayo Clin Proc 1997; 72:860-70.

69. Forse R, Braunwald E. Determination of fraction of left ventricular ejected per beat and of ventricular end-diastolic and residual volumes: experimental and clinical observation with precordial dilution technique. Circulation 1962; 25:674-85.

70. Pfeffer MA, Braunwald E, Moye LA, Basta L, Brown EJJ, Cuddy TE, Davis BR, Geltman EM, Goldman S, Flaker GC. Effect of captopril on

mortality and morbidity in patients with left ventricular dysfunction after myocardial infarction. Results of the survival and ventricular enlargement trial. The SAVE Investigators N Engl J Med 1992; 327:669-77.

71. Semelka RC, Tomei E, Wagner S, Mayo J, Kondo C, Suzuki J, Caputo GR, Higgins CB. Normal left ventricular dimensions and function: interstudy reproducibility of measurements with cine MR imaging. Radiology 1990; 174:763-8

72. Pattynama PM, Lamb HJ, van der Velde EA, van der Wall EE, de Roos A. Left ventricular measurements with cine and spin-echo MR imaging: a study of reproducibility with variance component analysis. Radiology 1993; 187: 261-8.

73. Otterstad JE, Froeland G, St John Sutton M, Holme I. Accuracy and reproducibility of biplane two-dimensional echocardiographic measurements of left ventricular dimensions and function. Eur Heart J.1997; 18: 507-13.

74. Gopal AS, Keller AM, Rigling R, King DL. Jr, King DL. Left ventricular volume and endocardial surface area by three-dimensional echocardiography: comparison with two-dimensional echocardiography and nuclear magnetic resonance imaging in normal subjects. J Am Coll Cardiol. 1993; 22: 258-70.

75. Chuang ML, Hibberd MG, Salton CJ, Beaudin RA, Riley MF, Parker RA, Douglas PS, Manning WJ. Importance of imaging method over imaging modality in noninvasive determination of left ventricular volumes and ejection fraction: assessment by two-and three-dimensional echocardiography and magnetic resonance imaging. J Am Coll Cardiol 2000; 35: 477-84.

76. Maddahi J, Berman D, Silverberg R, Charuzi Y, Buchbinder N, Gray R, Waxman A, Bas R, Shah PK, Swan HJC, Forrester J: Validation of a two minute technique for multiple gated scintigraphic assessment of left ventricular ejection fraction and regional wall motion (abstr). J Nucl Med 1978; 19:669.

77. Folland ED, Hamilton GW, Larson SM, Kennedy JW, Williams DL, Ritchie JL. The radionuclide ejection fraction: a comparison of three radionuclide techniques with contrast angiography. J Nucl Med 1977; 18: 1159-66.

78. Wackers FJ, Berger HJ, Johnstone DE, Goldman L, Reduto LA, Langou RA, Gottschalk A, Zaret BL. Multiple gated cardiac blood pool imaging for left ventricular ejection fraction: validation of the technique and assessment of variability. Am J Cardiol 1979; 43: 1159-66.

79. Thorley PJ, Plein S, Bloomer TN, Ridgway JP, Sivananthan UM. Comparison of ^{99m}Tc tetrofosmin gated SPECT measurements of left ventricular volumes and ejection fraction with MRI over a wide range of values. Nucl Med Commun 2003; 24:763-69.

80. De Winter O, De Bondt P, Van De Wiele C, De Backer G, Dierckx RA, De Sutter J. Day-to-day variability of global left ventricular functional and perfusional measurements by quantitative gated SPECT using Tc-99m tetrofosmin in patients with heart failure due to coronary artery disease. J Nucl Cardiol 2004; 11: 47-52.

81. Johnson LL, Campanella MW, Nolt LT, Noto LA, Germano G. Serial reproducibility of quantitative gated sestamibi SPECT (abstrat). J Nucl Med 1997; 38:28.

82. Baumgartner H, Porenta G, Lau Yuk-Kong, Wutte M, Klaar U, Mehrabi M, Siegel RJ, Czernin J, Laufer G, Sochor H, Schelbert H, Fishbein MC,

Maurer G. Assessment of myocardial viability by dobutamine echocardiography, positron emission tomography and thallium-201 SPECT. Correlation with histopathology in explanted hearts. J Am Coll Cardiol 1998; 32: 1701-8.

83. Ioannidis JPA, Trikalinos TA, Danias PG. Eletrocardiogram-gated single-photon emission computed tomography versus cardiac magnetic resonance imaging for the assessment of left ventricular volumes and ejection fraction. J Am Coll Cardiol 2002; 39: 2059-68

84. Kuhl HP, Beek AM, van der Weerdt AP, Hofman MBM, Visser FC, van Rossum AC. Miocardial viability in chronic ischemic heart disease. J Am Coll Cardiol 2003; 41: 1342-8.

85. Cranney GB, Lotan CS, Dean L, Baxley W, Bouchard A, Pohost GM. Left ventricular volume measurement using cardiac axis nuclear magnetic resonance imaging: validation by calibrated ventricular angiography. Circulation 1990; 82: 154-63.

86. Sakuma H, Fujita N, Foo TK, et al. Evaluation of left ventricular volume and mass with breat-hold cine MR imaging. Radiology 1993; 188: 377-80.

87. Bellenger NG, Davies LC, Francis JM, Coats AJ, Pennell DJ. Reduction in sample size for studies of remodeling in heart failure by the use of cardiovascular magnetic resonance. J Cardiovasc Magn Reson. 2000; 2: 271-8.

88. Choi KM, Kim RJ, Gubernikoff G, Vargas JD, Parker M, Judd RM. Transmural extent of acute myocardial infarction predicts long-term improvement in contractile function. Circulation 2001; 104:1101-13.

89. Rogers WJ Jr, Kramer CM, Geskin G, Hu Y-L, Theobald TM, Vido DA, Petruolo S, Reichek N. Early contrast-enhanced MRI predicts late functional recovery after reperfused myocardial infarction. Circulation 1999; 99:744-50.

90. Kramer CM, Lima JA, Reichek N, Ferrari VA, Llaneras MR, Palmon LC, Yeh IT, Tallant B, Axel L. Regional differences in function within noninfarcted myocardium during left ventricular remodeling. Circulation 1993; 88:1279-88.

91. Tischler MD, Niggel J, Borowski DT, LeWinter MM. Relation between left ventricular shape and exercise capacity in patients with left ventricular dysfunction. J Am Coll Cardiol 1993; 22:751-7.

92. Klein C, Nekolla SG, Bengel FM, Momose M, Sammer A, Haas F, Schnackenburg B, Delius W, Mudra H, Wolfram D, Schwaiger M. Assessment of myocardial viability with contrast-enhanced magnetic resonance imaging. Comparison with positron emission tomography. Circulation 2002; 105:162-7.

93. Gupta KB, Ratcliffe MB, Fallert MA, Edmunds LH, Bogen DK. Changes in passive mechanical of myocardial tissue with aneurysm formation. Circulation 1994; 89: 2315-26.

94. Oshinski JN, Yang Z, Jones JR, Mata JF, French BA. Imaging time after Gd-DTPA injection is critical in using delayed enhancement to determine infarct size accurately with magnetic resonance imaging. Circulation 2001; 104:2838-42.

95. Bax JJ, Visser FC, Poldermans D, Elhendy A, Cornel JH, Boersma E, Van Lingen A, Fioretti PM, Visser CA. Time course of functional recovery of stunned and hibernating segments after surgical revascularization. Circulation 2001; 104(suppl. I): 1314-8.

96. Scott CH, Sutton MSJ, Gusani N, Fayad Z, Kraitchman D, Keane MG, Axel L, Ferrari VA. Effect of dobutamine on regional left ventricular function measured by tagged magnetic resonance imaging in normal subjects. Am J Cardiol 1999; 83: 412-7.

97. Power TP, Kramer CM, Shaffer AL, Theobald TM, Petruolo S, Reichek N, Rogers Jr WJ. Breath-Hold dobutamine magnetic resonance myocardical tagging: normal left ventricular response. Am J Cardiol 1997; 80: 1203-07.

98. Geskin G, Kramer CM, Rogers WJ, Theobald TM, Paksts D, Hu YL, Reichek N. Quantitative assessment of myocardial viability after infarction by dobutamine magnetic resonance tagging. Circulation 1998; 98: 217-23.

99. Garot J, Bluemke DA, Osman NF, Rochitte CE, McVeigh ER, Zerhouni EA, Prince JL, Lima JAC. Fast determination of regional myocardial strain fields from tagged cardiac images using harmonic phase MRI. Circulation 2000; 101: 981-8.

100. Kuijpers D, Ho KYJAM, van Dijkman PRM, Vliegenthart R, Oudkerk M. Dobutamine cardiovascular magnetic resonance for the detection of myocardial ischemia with the use of myocardial tagging. Circulation 2003; 107: 1592-604.

101. Chuah SC, Pellikka PA, Roger VL, McCully RB, Seward JB. Role of dobutamine stress echocardiography in predicting outcome in 860 patients with known or suspected coronary artery disease. Circulation 1998; 97:1474-80.

102. Polderman D, Fioretti PM, Boersma E, Bax JJ, Thomson IR, Roelandt JRTC, Simoons ML. Long-term prognostic value of bobutamine-

atropine stress echocardiography in 1737 patients with known or suspected coronary artery disease. Circulation 1999; 99:757-62.

103. Nagel E, Lehmkuhl HB, Bocksch W, Klein C, Vogel U, Frantz E, Ellmer A, Dreysse S, Fleck E. Noninvasive diagnosis of ischemia-induced wall motion abnormalities with the use of high-dose dobutamine stress MRI. Circulation 1999; 99: 763-70.

104. Baer FM, Theissen P, Crnac J, Schimidt M, Deutsch HJ, Sechtem U, Schicha H, Erdmann E. Head to head comparison of dobutamine-transoesophageal echocardiography and dobutamine-magnetic resonance imaging for the prediction of left ventricular functional recovery in patients with chronic coronary artery disease. Eur Heart J 2000; 21: 981-91.

105. Gerber BL, Garot J, Bluemke DA, Wu KC, Lima JAC. Accuracy of contrast-enhanced magnetic resonance imaging in predicting improvement of regional myocardial function in patients after acute myocardial infarction. Circulation 2002; 106:1083-97.

106. Kim RJ, Wu E, Rafael A, et al. The use of contrast-enhanced magnetic resonance imaging to identify reversible myocardial dysfunction. N Engl J Med. 2000; 343:1445-53.

107. Kramer CM, Rogers WL Jr, Mankad S, Theobald TM, Pakstis DL, Hu Y-L. Contractile reserve and contrast uptake pattern by magnetic resonance imaging and functional recovery after reperfused myocardial infarction. J Am Coll Cardiol 2000; 36:1835-40.

108. Motoyasu M, Sakuma H, Ichikawa Y, Ishida N, Uemura S, Okinaka T, Isaka N, Takeda K, Nakano T. Prediction of regional functional recovery after acute myocardial infarction with low dose dobutamine stress cine

MR imaging and contrast enhanced MR imaging. J Cardiovasc Magn Reson 2000; 2: 33-41.

109. Watzinger N, Saeed M, Wendland MF, Akbari H, Lund G, Higgins CB. Myocardial viability: Magnetic resonance assessment of functional reserve and tissue characterization. J Cardiovasc Mag Reson 2001; 3: 195-208.

110. Mahroldt H, Wagner A, Judd RM, Sechtem U. Assessment of myocardial viability by cardiovascular magnetic resonance imaging. Eur Heart J 2002; 23:602-19.

111. Kaul S. Assessing the myocardium after attempted reperfusion. Circulation 1998; 98:625-7.

112. Manning WJ, Pennell DJ. Cardiovascular magnetic resonance. New York: Churchill Livingstone; 2002, p.63-74.