FLÁVIO SPINOLA CASTRO

Ultra-sonografia mamária na identificação e orientação de biópsia percutânea das microcalcificações agrupadas

Tese apresentada à Faculdade de Medicina da Universidade de São Paulo para obtenção do título de Doutor em Ciências.

Área de concentração: Radiologia

Orientador: Prof. Dr. Nestor de Barros

São Paulo
2003

Dedicatória

À **Gisele**,

Meu amor, companheira em todos os momentos.

À **Stella** e **Beatriz**,

Filhas, alegrias da vida.

Aos meus pais **Sérgio** e **Lygia**,

Eternos exemplos.

Agradecimentos

Os mais sinceros agradecimentos a todas as pessoas que ajudaram na minha trajetória profissional e colaboraram na execução deste trabalho, em especial:

ao **Dr. Nestor de Barros**,

ao **Prof. Dr. Giovanni Guido Cerri**,

ao **Prof. Dr. José Aristodemo Pinotti**,

ao **Dr. Nelson Abrão**,

ao **Dr. Ayrton Roberto Pastore**,

ao **Dr. Emilio Francisco Marussi,**

ao **Dr. Sergio Keidi Kodaira**,

aos professores que participaram da banca do Exame de Qualificação: **Dr. Wladimir Nadalin**; **Dra. Maria Cristina Chammas**; **Dr. Edson Amaro Jr.**; e **Dr. Carlos Alberto Ruiz**.

aos amigos do Instituto de Radiologia do Hospital das Clínicas da Faculdade de Medicina da Universidade de São Paulo,

aos amigos da UEU Diagnósticos,

aos amigos do Centro de Referência da Saúde da Mulher (Hospital Pérola Byington).

Sumário

Lista de abreviaturas xi
Lista de tabelas xii
Lista de figuras xii
Resumo xiii
Summary xvi

1. INTRODUÇÃO 1

2 OBJETIVOS 6

3 REVISÃO DE LITERATURA..... 8
3.1 Mamografia na detecção de microcalcificações suspeitas 9
3.2 Classificação de BI-RADS™ 11
3.3 Biópsias percutâneas orientadas pela esterotaxia 12
3.4 Ultra-sonografia mamária 14
3.4.1 História 14
3.4.2 Principais indicações - controvérsias 15
3.4.3 Ultra-sonografia na identificação de microcalcificações mamárias 17
3.5 Biópsias percutâneas orientadas pela ultra-sonografia 21
3.6 Novas técnicas em biópsias percutâneas mamárias 22

4. CASUÍSTICA E METODOLOGIA 24
4.1 Critérios de inclusão 25
4.2 Critérios de exclusão 26
4.3 População do estudo 27
4.4 Mamografia 28
4.5 Critérios mamográficos avaliados 28
4.5.1 Classificação segundo critérios de BI-RADS™ 29
4.5.2 Tamanho da mama 29
4.5.3 Padrão de constituição e distribuição do tecido fibroglandular 30
4.5.4 Profundidade do foco de microcalcificações agrupadas 31
4.5.5 Tamanho do foco de microcalcificações 32
4.6 Ultra-sonografia 33
4.6.1 Positividade da ultra-sonografia na caracterização de focos de microcalcificações 33
4.6.2 Achados ultra-sonográficos 34
4.7 Biópsias percutâneas 34
4.8 Resultados anatomopatológicos 37
4.9 Análise estatística 40

5. RESULTADOS 41
5.1 Achados ultra-sonográficos 42
5.1.1 Achados ultra-sonográficos de acordo com classificação de BI-RADS™ 43
5.1.2 Características morfológicas nas lesões identificadas ao ultra-som 45

5.1.3 Achados ultra-sonográficos nas variantes mamográficas 47
5.1.3.1 Tamanho do foco de microcalcificações 47
5.1.3.2 Constituição mamária 49
5.1.3.3 Profundidade dos focos de microcalcificações 50
5.1.3.4 Tamanho da mama 50
5.2 Biópsias de fragmento e resultados anatomopatológicos 52

6. DISCUSSÃO 59
6.1 População do estudo 61
6.2 Limitações do estudo 61
6.3 Mamografia 62
6.4 Ultra-sonografia 63
6.5 Ultra-som e BI-RADS™ 64
6.6 Ultra-som e tamanho do foco 65
6.7 Características ultra-sonográficas 66
6.8 Ultra-som e constituição mamária 67
6.9 Ultra-som e profundidade do foco 68
6.10 Ultra-som e tamanho da mama 69
6.11 Casos positivos para câncer 69
6.12 Biópsias 71
6.13 Controle de pacientes pós-biópsia 74
6.14 Continuidade do trabalho 74

7. CONCLUSÕES 76

8. ANEXO 78

9. REFERÊNCIAS BIBLIOGRÁFICAS 81

Listas

Lista de abreviaturas

USG	ultra-sonografia
MG	mamografia
kV	kilovoltagem
mAs	miliamperagem
MHz	megahertz
CA	câncer
MICRO	microcalcificações

Lista de tabelas

Tabela 1	Achados ultra-sonográficos de acordo com BI-RADS™	44
Tabela 2	Características ultra-sonográficas das lesões positivas e correlação com malignidade e benignidade	47
Tabela 3	Correlação do ultra-som com o tamanho do foco de microcalcificações	48
Tabela 4	Ultra-sonografia de acordo com a constituição mamária	49
Tabela 5	Ultra-sonografia de acordo com a profundidade dos focos de microcalcificações	50
Tabela 6	Ultra-sonografia de acordo com o tamanho da mama	51
Tabela 7	Ultra-sonografia nas variantes mamográficas	52
Tabela 8	Correlação da positividade da ultra-sonografia nos casos de câncer	54
Tabela 9	Ultra-sonografia x variantes mamográficas nos casos positivos de câncer	58

Lista de figuras

Figura 1	Tamanho da mama. Distância pele-músculo peitoral	30
Figura 2	Mamografia. Localização da lesão	32
Figura 3	Características ultra-sonográficas dos focos de microcalcificações	46
Figura 4	Exemplo de exames diagnósticos e biópsia de fragmento.	57

Resumo

CASTRO, F.S. **Ultra-sonografia mamária na identificação e orientação de biópsia percutânea das microcalcificações agrupadas.** São Paulo, 2003. 88p. Tese (Doutorado) – Faculdade de Medicina, Universidade de São Paulo.

Os objetivos deste estudo são: 1) avaliar a capacidade de se demonstrar, através da ultra-sonografia, microcalcificações agrupadas, previamente identificadas pela mamografia. 2) identificar parâmetros mamográficos dos agrupamentos de microcalcificações e correlacionar com a positividade da ultra-sonografia na caracterização destas lesões. 3) avaliar a possibilidade de a ultra-sonografia mamária servir de guia de biópsias dirigidas, através de agulha grossa (biópsia percutânea de fragmento - "core biopsy"), nestas lesões. Entre dezembro de 2000 e abril de 2002, foram avaliadas através da ultra-sonografia, 68 pacientes com 70 focos de microcalcificações agrupadas na mamografia, suspeitas para neoplasia maligna, classificadas segundo critério de BI-RADS™ nas categorias 4 e 5, sem outras alterações mamográficas associadas, como distorções ou massas. Características das lesões na mamografia, como tamanho e profundidade do foco, foram avaliadas e os exames ultra-sonográficos foram classificados como positivos, quando as microcalcificações foram claramente identificadas e, negativos, quando não identificadas. Nas lesões positivas foram realizadas biópsias percutâneas de fragmento ("core biopsy"), através da ultra-sonografia e radiografia dos fragmentos. Nas negativas, os procedimentos foram guiados pela esterotaxia. Características ultra-sonográficas das lesões positivas foram analisadas e resultados anatomopatológicos foram correlacionados. Dos 70 focos de microcalcificações, 26 foram identificados através da ultra-sonografia (37,1%), sendo submetidas a biópsias guiadas pela ultra-sonografia e 44 não foram identificadas (62,9%). O tamanho médio dos focos de microcalcificações foi significativamente maior nos casos positivos ao ultra-som - 14,0 mm, em relação aos negativos - 7,6 mm ($p < 0,001$). Na avaliação da profundidade dos focos, a identificação positiva pela ultra-sonografia foi significativamente maior nos casos de lesões no terço anterior, mais superficiais (16/26 - 61,5%) em relação às intermediárias (8/26 - 30,8%) e nas posteriores, mais profundas (2/26 - 7,7%) - Chi Square ($p < 0,002$). Avaliando as características ultra-sonográficas dos achados, em 6 identificou-se massa associada (6/26 - 23,1%), Nas outras, foram identificados pontos hiperecogênicos em meio ao tecido adiposo em 13 (13/26 - 50%); na parede de cistos em 5 (5/26 - 19,2%) e no interior de ductos em 2 (2/26 - 7,7%). Foram diagnosticados 12 casos de câncer, sendo que 8 foram identificados através da ultra-sonografia (8/12 - 66,7%) e 4 não (4/12 - 33,3%). Das 26 biópsias orientadas pela ultra-sonografia, em 18 delas (18/26 - 69,2%) foram identificadas microcalcificações nas radiografias dos fragmentos e em 8 não (8/26 - 30,8%). Nos 8 casos positivos para câncer, o diagnóstico foi subestimado em 3 delas (37,5%) em comparação com resultado anatomopatológico final da cirurgia. A ultra-sonografia

apresenta uma sensibilidade baixa na identificação de focos de microcalcificações, previamente vistos na mamografia. O diâmetro médio dos focos de microcalcificações identificados na ultra-sonografia é maior do que nos não identificados. A ultra-sonografia identifica melhor focos de microcalcificações situados no terço anterior da mama, mais superficiais, em números percentuais maiores que no intermediário e posterior. A identificação de focos de microcalcificações ao ultra-som permite que biópsias de fragmento sejam realizadas, orientadas por este método.

Summary

CASTRO, F.S. **Breast sonography: Role in detection and ultrasound-guided core biopsy of clustered microcalcifications.** São Paulo, 2003. 88p. Tese (Doutorado) – Faculdade de Medicina, Universidade de São Paulo.

The present study aims to (1) evaluate sonographic ability of demonstrating clustered microcalcifications previously detected on mammographic examination, (2) demonstrate mammographic patterns of clustered microcalcifications and its correlation to sonographic characterization of lesions, and (3) evaluate clinical feasibility of using ultrasound-guided core biopsy of suspicious microcalcifications. Sixty eight patients with 70 clusters of mammographically detected suspicious microcalcifications - classified as category 4 or 5 according to ACR BI-RADS™ - and without associated findings, such as architectural distortions or nodules, underwent sonographic examination between December/2000 and April/2002. Examinations were considered positive when microcalcifications were clearly demonstrated and negative otherwise. In the former, ultrasound-guided core biopsy was performed, including specimen radiograph, and sonographic findings were correlated to histopathological results. In the latter, patients underwent stereotactic biopsy. Among 70 clusters of microcalcifications, 26 were demonstrated on sonography (37,1%) and these patients underwent ultrasound-guided core biopsy, while 44 lesions were not detected on sonographic examination (62,9%). The median size of lesions seen on sonography was significantly greater - 14.0 mm -, in contrast to the median size of lesions not detected - 7.6 mm ($p<0.001$). Considering the location of microcalcifications, sonographic detection of lesions was significantly more frequent in patients with microcalcifications in the anterior third of breast parenchyma (16/26 - 61.5%), when compared to those in the mid third (8/26 - 30.8%) and posterior third (2/26 - 7.7%) ($p<0.002$). Cancer was demonstrated in 12 patients, 8 of them using ultrasound-guided biopsy (8/12 - 66.7%) and 4 using stereotactic biopsy (4/12 - 33.3%). Microcalcifications were demonstrated on specimen radiographs in 18 out of 26 ultrasound-guided core biopsies (18/26 - 69.2%), and it was not possible to detect them on specimen radiographs in 8 patients (8/26 - 30.8%). Between 8 patients with cancer demonstrated using ultrasound-guided core biopsy, diagnosis was underestimated in 3 (37.5%), in comparison to 1 patient out of 4 (25%) who underwent stereotactic biopsy. Sonographic examination has low sensitivity in detection of clustered microcalcifications previously seen on mammography. The median diameter of lesions demonstrated on sonography is greater than that of microcalcifications not detected. Clusters of microcalcifications in the anterior third of breast parenchyma were also detected more frequently than lesions situated more posteriorly. Sonographic detection of clustered microcalcifications allows performing ultrasound-guided core biopsy.

1. Introdução

O câncer de mama é uma das principais causas de morte entre mulheres de todo mundo e o prognóstico desta doença está diretamente ligado ao tamanho do tumor na época do diagnóstico, sendo que quanto menor o tumor, maiores as chances de cura da paciente (WRIGHT, 1986; MORRISON, 1993;). Independentemente do tipo histológico do tumor, pacientes com tumores menores de 1,0 cm têm taxa de sobrevivência de 94% em 12 anos (GARDENOSA, 1997).

No Brasil, o câncer de mama é a segunda neoplasia mais freqüente, apenas precedida pelo câncer de pele - não melanoma. Entre as mulheres, a principal causa de óbitos por neoplasias malignas é por câncer de mama, sendo estimada uma taxa de 10,40 óbitos por 100000 mulheres em 2003 (INCA, 2003). Segundo as estimativas do Instituto Nacional do Câncer do Ministério da Saúde, 41610 casos novos de câncer de mama serão diagnosticados no Brasil em 2003, numa proporção de 46,35 casos por 100000 pessoas.

Apesar das novas tecnologias que facilitam a detecção do câncer de mama como a ultra-sonografia, a ressonância magnética e outros (SILVERSTEIN, 1997), a mamografia ainda é o único exame, reprodutível em grande escala, que pode diagnosticá-lo em estádios subclínicos

(BREEN, 1992; SVANE et al., 1993; SCHWARTZ et al., 1994; KOPANS, 1998). Os avanços tecnológicos nos equipamentos de ultra-sonografia, com transdutores de alta resolução, possibilitaram os radiologistas detectar e caracterizar melhor pequenas lesões mamárias (FORNAGE, 1991; TOHNO et al., 1994; HIRST, 1994; RIZZATO; CHERSEVANI, 1998), além de orientar procedimentos invasivos.

A implementação de programas de rastreamento mamográfico tem sido uma maneira eficiente de reduzir a mortalidade por câncer de mama (AMERICAN CANCER SOCIETY, 2002). Através do diagnóstico precoce, estima-se uma queda de 32% a 45% na mortalidade em mulheres que participam deste programa (TABAR, 1992; ANDERSON et al., 1988; FEIG et al., 1998). Uma quantidade significativa destes diagnósticos precoces são obtidos na identificação de microcalcificações suspeitas através da mamografia. Este aspecto tem sido largamente estudado, sendo indispensável na detecção do câncer de mama em estádios iniciais (HALL, 1988). Nos diagnósticos mamográficos do câncer não palpável, 35 a 45% dos casos são descobertos pela presença de microcalcificações agrupadas, sendo a mamografia padrão de referência como método na identificação dessas microcalcificações (SICKLES, 1982).

A possibilidade de guiar procedimentos percutâneos como agulhamento pré-operatório, punções por agulha fina e biópsia de fragmento é uma das principais indicações da ultra-sonografia (PARKER et al., 1993; LA RAJA, 1999). Preconiza-se que, nas lesões passíveis de serem visibilizadas com segurança através da ultra-sonografia, este deva ser o

método de escolha para guiar procedimentos intervencionistas (GARDENOSA, 1997). As vantagens do uso da ultra-sonografia como guia de procedimentos minimamente invasivos na mama incluem a visualização em tempo real, diminuição do tempo total do procedimento, melhor posicionamento da paciente, sem a necessidade de compressão da mama e de radiação ionizante, com conseqüente diminuição de custos (JACKSON, 1995; LOGAN-YOUNG et al., 1998).

A ultra-sonografia mamária tornou-se um método reconhecido na identificação de nódulos previamente vistos pela mamografia, fazendo diagnóstico diferencial entre lesões sólidas e císticas. Entretanto, a baixa capacidade em demonstrar a presença de microcalcificações permanece como uma grande limitação da ultra-sonografia (CILOTTI et al., 1997). Em geral, acredita-se que microcalcificações, calcificações menores que 0,5 mm, não são vistas através da ultra-sonografia (YANG et al., 1997), sendo difíceis de se caracterizar quando estão localizadas em meio ao tecido fibroglandular, ecogênico, pela difícil diferenciação entre as estruturas (KASUMI, 1988; MOON et al., 2000). Com o uso de transdutores de alta freqüência, alguns autores demonstraram a presença de microcalcificações agrupadas em casos de câncer mamário (CLEVERLY et al., 1997; RANIERE et al., 1997), especialmente quando associada a massas.

Seria interessante que se pudesse estender a utilidade da ultra-sonografia também na caracterização de microcalcificações agrupadas previamente vistas pela mamografia. A identificação de parâmetros que pudessem tornar possível a visualização destas microcalcificações

agrupadas através da ultra-sonografia, orientada pelos achados mamográficos, possibilitaria que, procedimentos minimamente invasivos como a biópsia percutânea de fragmento, fossem guiados pela ultra-sonografia de maneira mais cômoda para a paciente. Estas razões motivaram a realização deste trabalho.

2. Objetivos

Os objetivos deste trabalho são:

1- Avaliar a capacidade de se demonstrar, através da ultra-sonografia, microcalcificações agrupadas, previamente identificadas pela mamografia.

2- Identificar parâmetros mamográficos dos focos de microcalcificações e correlacionar com a positividade da ultra-sonografia na caracterização destas lesões.

3- Avaliar a possibilidade de a ultra-sonografia mamária servir de guia de biópsias dirigidas, através de agulha grossa (biópsia percutânea de fragmento - “core biopsy”) nestas lesões.

3. Revisão da literatura

3.1 MAMOGRAFIA NA DETECÇÃO DE MICROCALCIFICAÇÕES SUSPEITAS

Os achados mamográficos que sugerem um câncer de mama são as massas, as distorções arquiteturais, as densidades assimétricas e as microcalcificações agrupadas. As microcalcificações agrupadas suspeitas, quando detectadas, freqüentemente estão associadas a um câncer em estádio inicial.

Durante as décadas de 60 e 70, microcalcificações eram poucas vezes diagnosticadas, devido ao baixo contraste dos filmes e a compressão relativamente pobre. Quando detectadas, todas eram submetidas à cirurgia, pois não era possível diferenciar microcalcificações benignas de malignas (SICKLES, 2000).

Nos anos 80, Le Gal e colaboradores (LE GAL et al., 1984) propuseram uma categorização das microcalcificações mamárias, após estudo em 227 lesões, comparando-se os achados mamográficos e histológicos. Dividiram os achados em cinco tipos, de acordo com o número, distribuição e morfologia. Foi uma das primeiras classificações deste tipo de lesões, sendo ainda utilizada.

Nos dias atuais, muitos casos de microcalcificações agrupadas são diagnosticadas, principalmente nos programas de rastreamento. Com o avanço tecnológico, filmes de alto contraste e incidências complementares, como as magnificadas, temos a possibilidade de classificar focos de microcalcificações, ora considerados suspeitos, em categorias de benignidade, evitando morbidade e diminuindo custos (SICKLES, 2000).

A mamografia é atualmente o único método diagnóstico capaz de detectar as microcalcificações agrupadas (KOPANS, 1998).

Nos últimos anos, notou-se um uso crescente da mamografia como método de rastreamento do câncer de mama, permitindo diagnóstico desta patologia em estádios sub-clínicos, com melhores prognósticos (BASSET et al., 1991).

Nas mamografias de rastreamento, muitos casos de câncer apresentam-se somente como microcalcificações. Estas lesões geralmente são impalpáveis e, na grande maioria das vezes, são tumores não invasivos.

Programas de rastreamento mamográfico têm sido amplamente utilizados e estudados, alguns comprovando a capacidade de reduzir a taxa de mortalidade pelo câncer de mama em 40% a 50% (FEIG et al., 1998).

Estudo multicêntrico (JACKMAN et al., 2001), avaliando 1326 casos de carcinomas ductais “in situ”, demonstrou que 89,1% deles manifestaram-se como microcalcificações; o restante (10,9%), como massas. Neste estudo, foram avaliadas 13640 lesões impalpáveis que foram submetidas a

biópsias esterotáxicas, sendo 61% delas por microcalcificações e 39% por lesões do tipo massa.

3.2 CLASSIFICAÇÃO DE BI-RADS™

O Colégio Americano de Radiologia adotou modelo de normatização de laudos mamográficos em 1995, denominado de BI-RADS™ (Breast Imaging Reporting and Data System), realizado em conjunto com o Instituto Americano do Câncer, o Centro de Prevenção e Controle de Doenças do FDA (Food and Drug Administration) e o Colégio Americano de Cirurgiões e de Patologistas.

Este modelo preconiza laudo mamográfico conciso, descrição dos achados com terminologia padronizada, impressão diagnóstica e conduta preconizada.

Em relação à composição e distribuição do tecido fibroglandular, a mama pode variar desde predominantemente adiposa até acentuadamente densa. Esta variação está relacionada à sensibilidade da mamografia, pois sabe-se que o câncer de mama é normalmente radiodenso e tem caracterização prejudicada, dependendo da constituição mamária.

A classificação de BI-RADS™, neste aspecto, divide a mama em: 1) predominantemente adiposa, 2) densidades fibroglandulares esparsas, 3) heterogeneamente densa e 4) acentuadamente densa. A sensibilidade mamográfica é menor nestes casos de mamas densas (BASSET, 1997).

Nas microcalcificações, a classificação é dividida em benignas (categoria 2), como as de pele, vasculares e grosseiras; provavelmente benignas (categoria 3), aí incluído o grupo de microcalcificações redondas ou ovais em um ou mais focos, todas com a mesma morfologia, inclusive após as incidências mamográficas complementares. Neste grupo, recomenda-se um controle radiológico precoce (seis meses) para avaliar o comportamento dos achados.

As microcalcificações suspeitas para malignidade (categoria 4) são as que não se encaixam nos critérios de benignidade, apresentando aspecto morfológico indeterminado ou amorfo, podendo distribuir-se de modo agrupado, linear ou segmentar. As altamente suspeitas para malignidade (categoria 5) podem ser pleomórficas ou heterogêneas (granulares), desenhando trajeto ductal (ramificadas), às vezes em áreas extensas de microcalficações pleomórficas.

As microcalcificações que se encaixam nas categorias 4 e 5 necessitam avaliação histológica.

3.3 BIÓPSIAS PERCUTÂNEAS ORIENTADAS PELA ESTEREOTAXIA

Os programas de rastreamento do câncer de mama provocaram um aumento considerável no número de diagnósticos de lesões não palpáveis, normalmente menores de 1,0 cm, entre elas as microcalcificações agrupadas. Os esforços na categorização destas lesões permitiram que

inúmeras cirurgias fossem evitadas. Porém um número grande de lesões, classificadas como suspeitas e altamente suspeitas para malignidade, demanda verificação histológica (MONSEES, 1995).

A utilização de pistolas acionadas por molas, em agulhas de calibres maiores que as utilizadas nas punções aspirativas, permite a obtenção de maior quantidade de tecido mamário. O aprimoramento da técnica e a criação de modelo mamográfico capaz de localizar de modo tridimensional lesões impalpáveis – estereotaxia - fez deste o método de escolha nas biópsias de microcalcificações, densidades assimétricas e distorções arquiteturais (PARKER et al., 1990; BURBANK, 1998; MARGOLIN et al., 2001).

O uso da biópsia percutânea de fragmento, orientada por métodos de imagem, apresenta um papel importante no diagnóstico de lesões mamárias. Ela é mais rápida, menos invasiva e de custo mais baixo que uma biópsia cirúrgica. Quantidade menor de tecido é retirada, sem problemas estéticos para a paciente e também sem alterações cicatriciais em exames mamográficos posteriores. Quando este tipo de biópsia demonstra a presença de um câncer, pode-se programar a cirurgia definitiva com a paciente. Em casos de achados anatomopatológicos benignos, com exames de imagens concordantes, a paciente, salvo em algumas situações especiais, pode realizar controles mamográficos periódicos (LIBERMAN, 2000).

A experiência com este procedimento nos últimos dez anos permitiu estabelecer a acurácia e o custo-benefício necessários para se aceitar o método como uma boa alternativa em relação às cirurgias tradicionais (MARGOLIN et al., 2001).

A quantidade de casos subestimados é um dos fatores negativos neste tipo de biópsia. Estes valores variam de 15 a 36%, sendo os casos mais comuns os carcinomas ductais “in situ” que tornam-se carcinomas invasivos na cirurgia e nas hiperplasias ductais com atipias, que evoluem para carcinomas ductais “in situ”. Jackman e colaboradores (JACKMAN et al., 2001) encontraram uma taxa de 20,4% de casos subestimados em biópsias com agulha de 14 gauge.

3.4 ULTRA-SONOGRAFIA MAMÁRIA

3.4.1 História

Wild e Neal (WILD; NEAL, 1951) descreveram pela primeira vez o uso da ultra-sonografia em mamas, empregando o modo A. Em 1954, HOWRY e colaboradores publicaram as primeiras imagens de um carcinoma cirroso na ultra-sonografia, empregando o modo B. Nos anos 70 e início dos anos 80, observou-se um progressivo aumento do uso da ultra-sonografia nas mamas. No início, com a introdução de equipamentos dedicados exclusivamente ao exame das mamas (BASSET; KIMIE-SMITH, 1991) e,

depois, pelo desenvolvimento dos primeiros transdutores de alta resolução (5 a 10 MHz), que permitiam o exame em tempo real (SKAANE, 1999).

Nos anos 90, ocorreram avanços tecnológicos significativos nos equipamentos de ultra-sonografia, destacando-se a introdução dos transdutores lineares com freqüência de 7,5 a 13 MHz, a melhora das plataformas computadorizadas e a digitalização dos sistemas. Isso propiciou uma significativa melhora da resolução espacial e contraste dos equipamentos de ultra-sonografia (BAKER; SOO, 2000), estimulando a reavaliação desse método no diagnóstico, conduta e tratamento das doenças mamárias. Atualmente, a ultra-sonografia é o mais importante método adjunto da mamografia (JACKSON et al., 1996; SKAANE, 1999; BASSET; KIMIE-SMITH, 2001), apresentando rápido aumento no uso, indicações seguras e controversas, como a própria mamografia de alguns anos atrás.

3.4.2 Principais indicações – controvérsias

A ultra-sonografia, quando bem executada e interpretada, é uma ferramenta indispensável em imagem mamária. Não obstante a melhoria tecnológica dos aparelhos, as principais utilidades da ultra-sonografia mamária permanecem a diferenciação de lesões sólidas e císticas e a orientação de procedimentos invasivos (JACKSON, 1995).

A diferenciação entre lesões sólidas e císticas permitiu, nos anos 80, uma redução de 22 a 35% no número de biópsias, sendo realizadas

punções aspirativas com resultados benignos (BASSET; KIMIE-SMITH, 2001).

Outras indicações da ultra-sonografia mamária estão bem estabelecidas como a avaliação inicial em pacientes grávidas ou lactantes, sendo método de escolha no estudo de nódulos palpáveis nestas condições (SKAANE, 1999).

A ultra-sonografia é o exame de escolha na avaliação inicial de nódulos palpáveis em pacientes jovens, normalmente com menos de 30 anos, reduzindo o uso da mamografia nestas mulheres, que apresentam mamas mais sensíveis à radiação ionizante, além de a sensibilidade diagnóstica ser menor devido a maior frequência de mamas radiograficamente densas nesta faixa etária (JACKSON et al., 1996). Neste critério, também o ultra-som é útil em pacientes com nódulos palpáveis, não identificados, ou parcialmente definidos, na mamografia (SKAANE, 1999).

Nas mastites, quando há suspeita de formação de abscessos a ultra-sonografia é o método de escolha por ser mais sensível e confortável que a mamografia, permitindo a drenagem e a monitoração do tratamento.

A orientação de procedimentos intervencionistas é uma das aplicações mais importantes da ultra-sonografia mamária. Permite a realização de procedimentos em tempo real, mais rápidos e confortáveis para a paciente, sem utilizar a radiação ionizante (JACKSON et al., 1996). A ultra-sonografia pode orientar aspirações de cistos e coleções, punções

aspirativas por agulha fina, biópsias de fragmentos, biópsias assistidas a vácuo e agulhamento pré-operatório.

A ultra-sonografia das mamas apresenta grande limitação na identificação e caracterização das microcalcificações e nas distorções arquiteturais,

Em certas situações, o uso da ultra-sonografia mamária é considerado controverso, não sendo amplamente aceito, como o uso do método no rastreamento do câncer de mama e na diferenciação de nódulos benignos e malignos.

Um dos problemas principais nos exames ultra-sonográficos da mama é a variabilidade na interpretação das imagens entre observadores. Isto contribui para que o método não seja definitivamente aceito na diferenciação entre lesões benignas e malignas. Algumas tentativas de padronização de achados ultra-sonográficos têm sido realizadas (STAVROS et al., 1995; CHAO et al., 1999) com excelentes resultados, apontando para uma classificação baseada nos termos de BIRADS™ (BAKER et al., 1999).

3.4.3 Ultra-sonografia na identificação de microcalcificações mamárias

A baixa capacidade em demonstrar a presença de microcalcificações permanece como uma grande limitação da ultra-sonografia (CILOTTI et al., 1997).

Estudos vêm sendo realizados desde os anos 80, na tentativa de demonstrar o potencial da ultra-sonografia na identificação de microcalcificações. Kasumi utilizou “fantasmas” a base de agar, simulando tecido mamário, com partículas de vidro de diferentes tamanhos no interior (KASUMI, 1988). Usando transdutor linear de 7,5 MHz, demonstrou que, mesmo partículas pequenas – 0,1 a 0,5 mm, eram passíveis de serem identificadas pela ultra-sonografia, desde que em áreas ideais, de baixa ecogenicidade. Apresentavam-se como pontos ecogênicos fortes, normalmente sem sombra acústica.

Desde então, já se concluía que as microcalcificações são difíceis de serem identificadas nas patologias benignas, por se apresentarem no meio do tecido fibroglandular, de ecogenicidade semelhante.

Anderson e colaboradores (ANDERSON et al., 1997), estudando os fatores físicos, como resolução espacial, na tentativa de identificar microcalcificações através da ultra-sonografia, concluíram que o método permanece inadequado para este fim.

A presença de calcificações em tumores malignos pode ser demonstrada pelo fato de que, normalmente, estes tumores são acentuadamente hipoecogênicos, em contraste com as calcificações – hiperecogênicas. Yang e colaboradores (YANG et al., 1997) estudaram 89 carcinomas, histologicamente comprovados, realizando mamografia e ultra-sonografia. Usando a mamografia como “padrão ouro” na identificação das calcificações, demonstraram uma sensibilidade ao ultra-som de 95%,

mostrando mais calcificações no ultra-som que na mamografia. Estes “falsos positivos” explicam-se pelo fato de que, talvez, haja uma necessidade maior de deposição de fosfato de cálcio para que a mamografia identifique estas lesões.

Na avaliação dos achados morfológicos estudados por Stavros e colaboradores (STAVROS et al., 1995), a presença de calcificações nos nódulos demonstrou especificidade de 96,3% para malignidade.

Em outra avaliação, Huang e colaboradores (HUANG et al., 1999) selecionaram 14 pacientes com alterações suspeitas de microcalcificações ao ultra-som, sem conhecimento dos achados mamográficos. Todas foram submetidas à cirurgia, com agulhamento prévio pela mamografia, ou marcação da pele orientada pela ultra-sonografia. Destas pacientes, 7 apresentaram anatomopatológico positivo para malignidade. O trabalho sugere que lesões vistas pela ultra-sonografia e mamografia têm boa sensibilidade e especificidade para malignidade.

Teh e colaboradores (TEH et al., 2000) avaliaram 44 pacientes com mamografia apresentando microcalcificações indeterminadas, sem massas ou alterações ao exame clínico. Referem que transdutores de alta freqüência - acima de 7,5 MHz – com resolução axial e lateral de 0,1 - 0,5 mm estão hoje disponíveis. Avaliaram as pacientes com transdutores de 7,5MHz e de 10-13 MHz. Segundo o trabalho, 93% das lesões mamográficas foram identificadas através da ultra-sonografia, usando os transdutores de 10-13 MHz e, apenas 19,3%, no de 7,5 MHz. Referem que a alteração ultra-

sonográfica mais comum foi a atenuação do feixe ultra-sônico. Deste total, 37 pacientes foram biopsiadas, orientadas pela ultra-sonografia. Calcificações estavam presentes em 78,4% dos casos e a porcentagem de casos subestimados foi de 47,8%.

Avaliando 94 pacientes com 100 focos de microcalcificações agrupadas, sem outras alterações na mamografia, Moon e colaboradores (MOON et al., 2000) observaram a presença de massas na ultra-sonografia, associadas a estas lesões em 45% dos casos, a maior parte nos casos de malignidade. Relatam a dificuldade em identificar ao ultra-som focos de microcalcificações e associá-los aos achados mamográficos. Houve também avaliação da constituição mamária, sem diferenças significativas nas gordurosas ou densas.

Cleverley e colaboradores (CLEVERLEY et al., 1997) avaliaram 17 pacientes com microcalcificações agrupadas na mamografia e na ultra-sonografia. Usaram incidências crânio-caudal e perfil absoluto como referências. Fizeram, guiada pela ultra-sonografia, marcação na pele e relataram profundidade e distância da papila, como marcação pré-operatória. Em 15 delas, a cirurgia foi realizada com sucesso, retirando a área de interesse. Concluem que com transdutores de alta freqüência é possível identificar microcalcificações, sem massas ou distorções, e, conseqüentemente, realizar marcação pré-operatória não invasiva.

Soo e colaboradores (SOO et al., 2003) selecionaram 116 focos de microcalcificações agrupadas, previamente vistos na mamografia, sem

associações com outras alterações como massas, e identificaram 23% deles através da ultra-sonografia. Analisaram, nos casos positivos e negativos para ultra-sonografia, o tamanho do foco, a constituição mamária, número de microcalcificações e sua morfologia e conseqüente classificação destas lesões de acordo com BI-RADS™. Nas variantes avaliadas, o tamanho do foco demonstrou ser maior nos casos positivos (23 mm) que nos negativos (9mm). Nos casos positivos pela ultra-sonografia, 77% deles foram identificados como massa e a grande maioria (69%) teve histologia compatível com câncer, demonstrando um alto valor preditivo positivo para malignidade.

3.5 BIÓPSIAS PERCUTÂNEAS ORIENTADAS PELA ULTRA-SONOGRAFIA

A utilidade da ultra-sonografia como guia de procedimentos minimamente invasivos já está bem estabelecida pela literatura nos casos de nódulos mamários identificados por este método, sendo uma das principais indicações da ultra-sonografia mamária, devendo aumentar progressivamente seu uso no futuro (JACKSON, 1995).

Os procedimentos são realizados com visualização em tempo real, com maior rapidez, melhores condições para a paciente – decúbito dorsal, sem compressão da mama e radiação ionizante.

Moon e colaboradores (MOON et al., 2002) referem que o principal benefício da identificação de anormalidades ultra-sonográficas em mulheres com carcinomas ductais “in situ”, previamente detectado pela mamografia, é a possibilidade de a ultra-sonografia guiar procedimentos invasivos, como a biópsia de fragmento e agulhamento pré-operatório.

Rickard (RICKARD, 1996) propõe que ultra-sonografia complementar em microcalcificações suspeitas na mamografia devam ser realizadas de rotina, pois a possibilidade de se identificar massas associadas a estas microcalcificações agrupadas permitiria orientar procedimentos invasivos através do ultra-som.

Estudos têm sido realizados na intenção de demonstrar a capacidade de a ultra-sonografia guiar procedimentos invasivos em microcalcificações agrupadas (CLEVERLEY et al., 1997; HUANG et al., 1999; TEH et al., 2000; MOON et al., 2000; SOO et al., 2002; SOO et al., 2003) com resultados promissores.

3.6 NOVAS TÉCNICAS EM BIÓPSIAS PERCUTÂNEAS MAMÁRIAS

Na década de 90, foi desenvolvida nova técnica de biópsias percutâneas, assistidas à vácuo, denominadas de mamotomia. São usadas agulhas de maior calibre, 8 e 11 gauge, obtendo-se maiores fragmentos. Estudos têm demonstrado diminuição das taxas de diagnósticos subestimados com este tipo de técnica (SIMON et al., 2000; JACKMAN et

al., 2001). Jackman e colaboradores, em estudo multicêntrico, encontraram uma taxa de 20,4% de casos subestimados usando agulhas tradicionais, contra 11,2% utilizando a mamotomia.

Neste tipo de biópsia a agulha é introduzida uma única vez na mama da paciente, podendo ser orientada pela estereotaxia e pela ultra-sonografia.

A mamotomia têm sido usada, preferencialmente, em lesões pequenas, especialmente nas microcalcificações, através da estereotaxia. Para as lesões maiores, a biópsia tradicional está indicada, com menores custos e preocupações com diagnóstico subestimado.

4. Casuística e Metodologia

4.1 CRITÉRIOS DE INCLUSÃO

Entre dezembro de 2000 e fevereiro de 2002, foram encaminhadas consecutivamente 71 pacientes que apresentaram, em exame mamográfico de rastreamento realizados no Instituto de Radiologia da Faculdade de Medicina da Universidade de São Paulo (INRAD - FMUSP), microcalcificações agrupadas suspeitas ou altamente suspeitas para neoplasia maligna, segundo a classificação de BI-RADS™ (AMERICAN COLLEGE OF RADIOLOGY - Breast imagem reporting and data system, 1998). Estes critérios obedeceram os propostos para microcalcificações alocadas inicialmente em uma das categorias: 4 (lesões suspeitas para malignidade) ou 5 (lesões altamente sugestivas de malignidade).

Este protocolo foi desenvolvido prospectivamente, após aprovação da Comissão de Ética da Pós-graduação da Faculdade de Medicina da Universidade de São Paulo. As pacientes foram informadas sobre os aspectos do estudo e assinaram consentimento pós-informação. Também preencheram questionários médicos com informações relevantes de acordo com os procedimentos realizados.

Nas lesões selecionadas neste estudo, foram incluídas as microcalcificações agrupadas, classificadas como suspeitas, independentemente de tamanho do foco das microcalcificações.

As microcalcificações consideradas suspeitas para malignidade (categoria 4) foram as que não se encaixaram nos critérios de benignidade propostos pelo ACR BI-RADS™, apresentando aspecto morfológico indeterminado ou amorfas, distribuindo-se de modo agrupado ou segmentar. As altamente suspeitas para malignidade (categoria 5) foram as pleomórficas ou heterogêneas (granulares), finamente lineares, desenhando trajeto ductal (ramificadas), às vezes em áreas extensas.

Estes achados levaram à indicação de biópsias percutâneas de fragmento através de orientação estereotáxica pelo Núcleo de Resolução de Patologia Mamária, setor comum dos Serviços de Radiologia e Ginecologia da FMUSP, responsável pelos procedimentos diagnósticos invasivos de mama.

As pacientes foram encaminhadas de modo aleatório quando encaixavam-se nestes critérios, independentemente do tipo ou tamanho do foco de microcalcificações identificado na mamografia.

4.2 CRITÉRIO DE EXCLUSÃO

Não foram incluídas, neste estudo, as pacientes anteriormente submetidas à quadrantectomia na mesma mama onde os achados foram

identificados, ou que apresentaram contra-indicações para biópsias percutâneas como coagulopatias.

Também foram excluídas as pacientes que tivessem exame clínico alterado, como palpação de nódulos e retrações da pele, além das que apresentassem os focos de microcalcificações com imagens nodulares ou áreas de maior densidade associadas, que pudessem representar massas ou distorções.

De todas as pacientes selecionadas, três foram descartadas do estudo: duas, por terem realizado biópsia através da mamografia, apesar das lesões serem identificadas pela ultra-sonografia. Na terceira, não identificada a lesão pela ultra-sonografia, ficou demonstrado que o foco de microcalcificações estava na pele no momento da realização da biópsia através da estereotaxia.

4.3 POPULAÇÃO DO ESTUDO

No total, a população do estudo foi de 68 pacientes com 70 focos de microcalcificações analisados – 2 pacientes com um foco em cada mama, sendo 65 submetidos à avaliação histológica. Foram realizadas 26 biópsias de fragmento orientadas pela ultra-sonografia e 39 procedimentos orientados pela mamografia - 22 biópsias através de estereotaxia e 17 setorectomias, após agulhamento prévio. As outras 5 pacientes, com um foco de

microcalcificações cada, estão em acompanhamento, realizando mamografias de controle.

4.4 MAMOGRAFIA

Estas pacientes realizaram exame mamográfico em aparelhos convencionais SENOGRAPHE 600T e SENOGRAPHE 700T (General Electric Medical Systems, Milwaukee, WI - USA), inicialmente em incidências de rotina, médio-lateral oblíqua e crânio-caudal. Após a caracterização das lesões, incidências complementares magnificadas e perfil verdadeiro foram realizados em todas as pacientes.

A partir deste diagnóstico, independentemente dos achados, todas as pacientes foram devidamente informadas e encaminhadas para exame complementar de ultra-sonografia com consentimento pós-informação.

4.5 CRITÉRIOS MAMOGRÁFICOS AVALIADOS

Foram avaliados os seguintes critérios mamográficos na caracterização das microcalcificações agrupadas:

4.5.1 Classificação segundo critérios de BI-RADS™

As lesões avaliadas foram alocadas, de acordo com sua morfologia e distribuição nas seguintes categorias:

A) Categoria 4

B) Categoria 5

4.5.2 Tamanho da mama

Para este critério, levou-se em consideração a distância, baseada na incidência mamográfica crânio-caudal, entre a papila e o limite posterior da mama, até o músculo peitoral, ou até o final da mama no filme, em corte perpendicular (figura 1). Foram classificadas como:

A) pequenas (quando a medida da mama na incidência mamográfica em crânio-caudal foi igual ou inferior a 7,5 cm),

B) tamanho médio (entre 7,6 e 12,0 cm) e

C) grandes (acima de 12,1 cm).

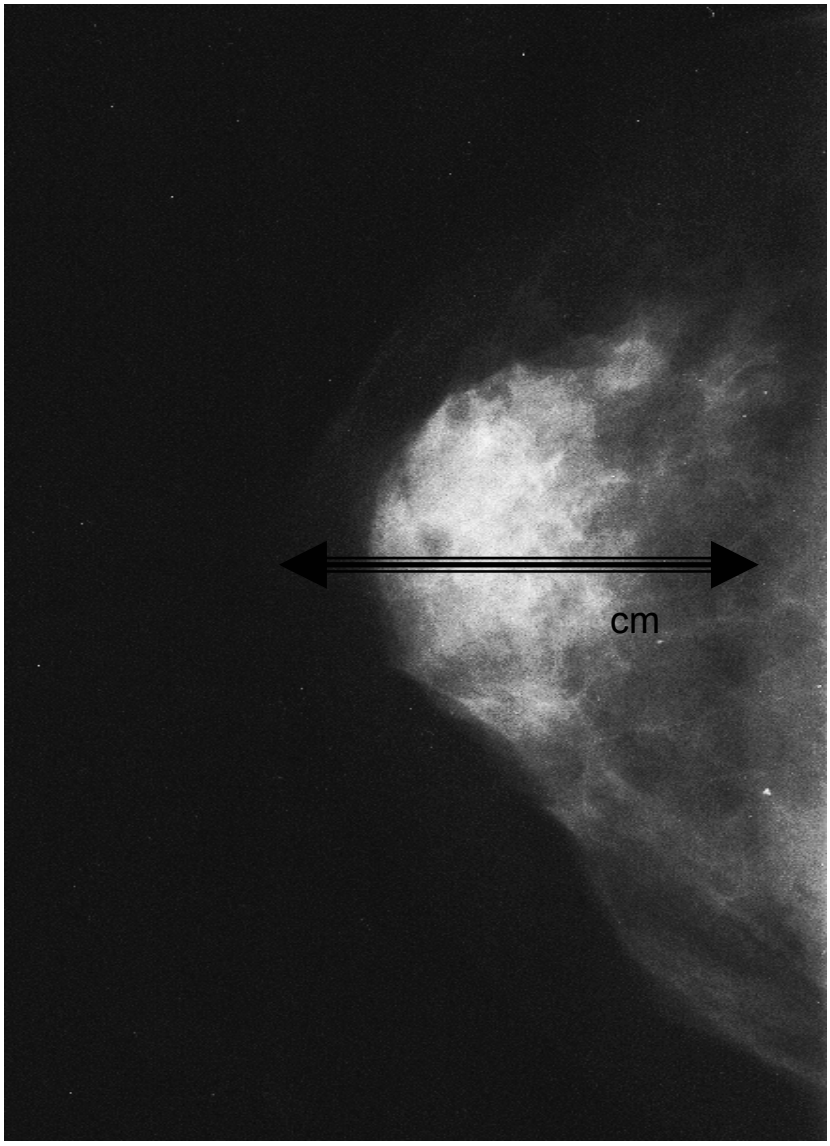

FIGURA 1 - TAMANHO DA MAMA. DISTÂNCIA PELE-MÚSCULO PEITORAL

4.5.3 Padrão de constituição e distribuição do tecido fibroglandular

Padrão analisado pela mamografia, segundo os critérios do American College of Radiology – BI-RADS™. Este aspecto define a relação entre a

quantidade e distribuição do tecido fibroglandular e adiposo nas mamas. As mamografias das pacientes foram avaliadas através de comparação visual com os critérios de BI-RADS™ (Illustrated BI-RADS™), sendo classificadas como:

A) predominantemente adiposas.

B) com densidades fibroglandulares esparsas,

C) densas (heterogeneamente ou acentuadamente).

Os padrões de BI-RADS™ de heterogeneamente e acentuadamente densas foram considerados, para fins estatísticos neste trabalho, apenas como mamas densas.

4.5.4 Profundidade do foco de microcalcificações agrupadas

Através da mamografia, foi avaliada a localização do foco de microcalcificações agrupadas, identificando sua profundidade, baseada segundo critério de Kopans e colaboradores (KOPANS, 1998), classificada como:

A) anterior,

B) intermediária e

C) posterior.

Focos de microcalcificações classificados como anteriores estão localizados mais superficialmente em relação à pele da mama e os posteriores estão mais profundos, próximos ao músculo peitoral (figura 2).

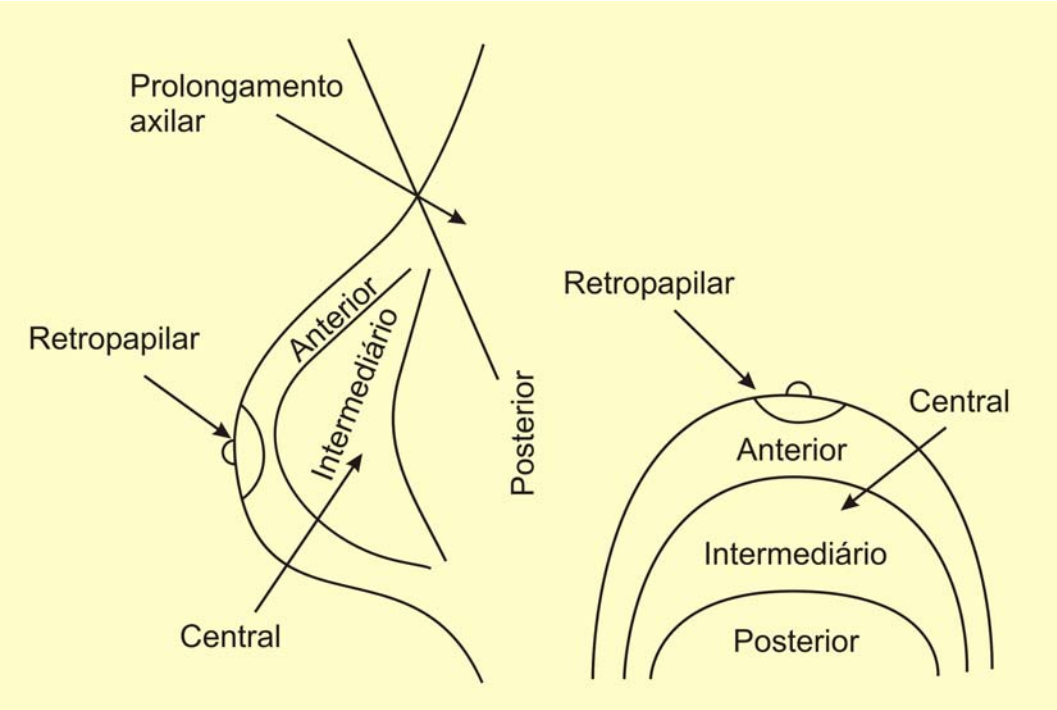

FIGURA 2 - MAMOGRAFIA. LOCALIZAÇÃO DA LESÃO

4.5.5 Tamanho do foco de microcalcificações

Estes focos de microcalcificações, independentemente do seu aspecto e da incidência mamográfica (crânio-caudal, médio-lateral ou perfil), foram medidos em seu maior eixo, em milímetros, para correlação com os achados ultra-sonográficos.

4.6 ULTRA-SONOGRAFIA

Os exames ultra-sonográficos nos 70 focos de microcalcificações foram realizados exclusivamente pelo pesquisador, usando equipamento de alta resolução HDI 3000 (ATL, Bothell, WA - USA), com transdutor linear multifrequencial de 5 - 12 MHz. As avaliações foram realizadas em cortes radiais e anti-radiais, de modo direcionado, somente na área de interesse, de acordo com achados mamográficos, usando as incidências crânio-caudal e perfil absoluto (90°) para direcionamento de lateralidade, altura e profundidade. As pacientes foram examinadas em decúbito dorsal e, em alguns casos, lateral, com os braços elevados, sob a cabeça.

4.6.1 Positividade da ultra-sonografia na caracterização de focos de microcalcificações

A ultra-sonografia foi considerada como positiva quando foram identificadas microcalcificações - pontos hiperecogênicos - em meio a menor ecogenicidade. Desta maneira, os exames ultra-sonográficos foram classificados como:

A) positivos, quando a presença de foco de microcalcificações foi claramente evidenciada e ficou estabelecida a correspondência com os achados da mamografia, ou

B) negativos, quando estes critérios não foram estabelecidos.

As pacientes com exames negativos foram encaminhadas de volta ao Núcleo de Resolução para procedimentos orientados pela mamografia, realizando biópsia de fragmento pela estereotaxia ou biópsia excisional após agulhamento prévio.

4.6.2 Achados ultra-sonográficos

Nos exames considerados como positivos, a relação das microcalcificações com a anatomia mamária e alterações ultra-sonográficas associadas foram classificadas como:

A) em meio a efeito de massa, identificada como área hipoecogênica nodular de limites bem ou mal definidos;

B) em meio ao tecido adiposo;

C) no interior de ductos;

D) nas paredes de cistos.

4.7 BIÓPSIAS PERCUTÂNEAS

Nos casos de positividade, as pacientes foram submetidas à biópsia percutânea de fragmento guiada pela ultra-sonografia, sendo que todos os procedimentos foram realizados exclusivamente pelo pesquisador.

O transdutor foi protegido por preservativos comuns, sem lubrificantes. Na pele, foi realizada antissepsia com polivinil pirrolidona - iodo

1% e usou-se álcool etílico a 70% como condutor entre o transdutor e a pele. Anestesia local foi realizada sob orientação ultra-sonográfica em todas as pacientes, na pele e no trajeto até a lesão, evitando que o líquido anestésico fosse injetado muito próximo a ela, pois poderia criar artefatos na imagem ultra-sonográfica, não permitindo uma visualização adequada da mesma. Foi utilizado em todas as pacientes cloridrato de lidocaína a 2%, sem vasoconstritor, em quantidade de 5 a 10 ml, administrado com agulhas de 21 gauge.

Após a realização da anestesia e antes da introdução da agulha, foi realizada pequena incisão (2 - 3mm) com bisturi pontiagudo (lâmina 11) para facilitar a introdução da agulha.

A técnica usada nas biópsias foi a designada como “mão livre” (PARKER; HURBANK, 1996), onde o próprio examinador manipula o transdutor com uma das mãos e a pistola de biópsia com a outra. A introdução da agulha foi sempre realizada pela parte lateral, paralela ao transdutor. Desta maneira, o trajeto da agulha vai de encontro ao feixe ultra-sônico, podendo ser demonstrado em toda a sua extensão. Esta técnica de introdução da agulha é a considerada oblíqua ou paralela em relação ao eixo da pele.

Agulhas especiais de dupla camada para biópsia foram utilizadas, adaptadas a pistolas acionadas por molas. As pistolas utilizadas, dependendo da disponibilidade, adaptavam agulha de calibres diferentes, sendo de 12 gauge (BARD MAGNUM – Bard Radiology, Convington,

Georgia - USA) ou de 14 gauge (MANAM PRO-MAG 2.1 – Manam Scientific Products, Northbrook, Illinois - USA).

Das 26 biópsias orientadas pela ultra-sonografia, 12 foram realizadas com agulha de 12 gauge (12/26 - 46,1%) e 14 com de 14 gauge (14/26 - 53,9%). O número de fragmentos obtidos em cada biópsia foi armazenado para futuras correlações.

Curativos compressivos foram feitos em todas as pacientes, sendo estas orientadas em relação aos cuidados locais, possíveis complicações, ao uso de anti-inflamatório e data de retorno para avaliação do resultado anatomopatológico.

Radiografias dos fragmentos foram realizadas após sua obtenção, para verificar a presença ou não de microcalcificações nos espécimes. Foram usadas técnicas radiográficas habituais, com 22 de kV e 10 de mAs e também magnificadas para melhor caracterização de microcalcificações.

Todas as pacientes submetidas à biópsia guiada pela ultra-sonografia foram orientadas para retorno, avaliação do resultado anatomopatológico e continuidade do caso.

As biópsias orientadas pela estereotaxia, naquelas pacientes em que as lesões não foram identificadas pela ultra-sonografia, também foram realizadas com agulhas de 12 e 14 gauge e as pacientes submetidas à setorectomia realizaram agulhamento prévio com agulha do tipo Kopans (Cook, Bloomington, IN - USA), de 21 gauge, através de sistema biplanar com bandeja fenestrada.

4.8 RESULTADOS ANATOMOPATOLÓGICOS

As pacientes que fizeram biópsias guiadas pela ultra-sonografia e apresentaram atipias, cicatriz radiada e câncer nos resultados histológicos, foram encaminhadas para excisão cirúrgica da lesão. As pacientes que não apresentaram microcalcificações nas radiografias dos fragmentos realizaram novo procedimento, orientado pela estereotaxia. As pacientes com microcalcificações presentes nas radiografias pós biópsia tiveram correlacionados os resultados da mamografia e os exames anatomopatológicos. Nos casos em que os resultados anatomopatológicos correspondiam aos achados mamográficos, como, por exemplo, nas microcalcificações classificadas como BI-RADS™ categoria 4 e achados histológicos benignos, as pacientes foram orientadas para seguimento radiológico. Estas pacientes não foram submetidas à setorectomia e as lesões foram consideradas como provavelmente benignas pelos critérios de BI-RADS™ (categoria 3). Resultados histológicos de lesões benignas, como fibroadenoma com calcificações, foram considerados como BI-RADS™ categoria 2.

As pacientes classificadas como categoria 2 foram orientadas a rastreamento mamográfico de rotina. As que foram classificadas como categoria 3 estão fazendo controles mamográficos semestrais, sendo os focos de microcalcificações avaliados quanto a sua estabilidade. Nos casos

em que houver mudanças, tanto na forma quanto na quantidade das microcalcificações, novas biópsias deverão ser realizadas.

Nas pacientes em que a análise histológica não foi concordante com os achados mamográficos, como por exemplo achados histológicos de tecido normal em microcalcificações altamente suspeitas, novas biópsias foram realizadas pela estereotaxia ou setorectomia após agulhamento prévio.

Estes critérios são os mesmos utilizados pelo Serviço de Mamografia do INRAD, nas biópsias orientadas pela estereotaxia e estão caracterizados no fluxograma abaixo:

Fluxograma: FLUXO DE PACIENTES NAS BIÓPSIAS DE MICROCALCIFICAÇÕES

MICROCALCIFICAÇÕES AGRUPADAS NA MAMOGRAFIA:

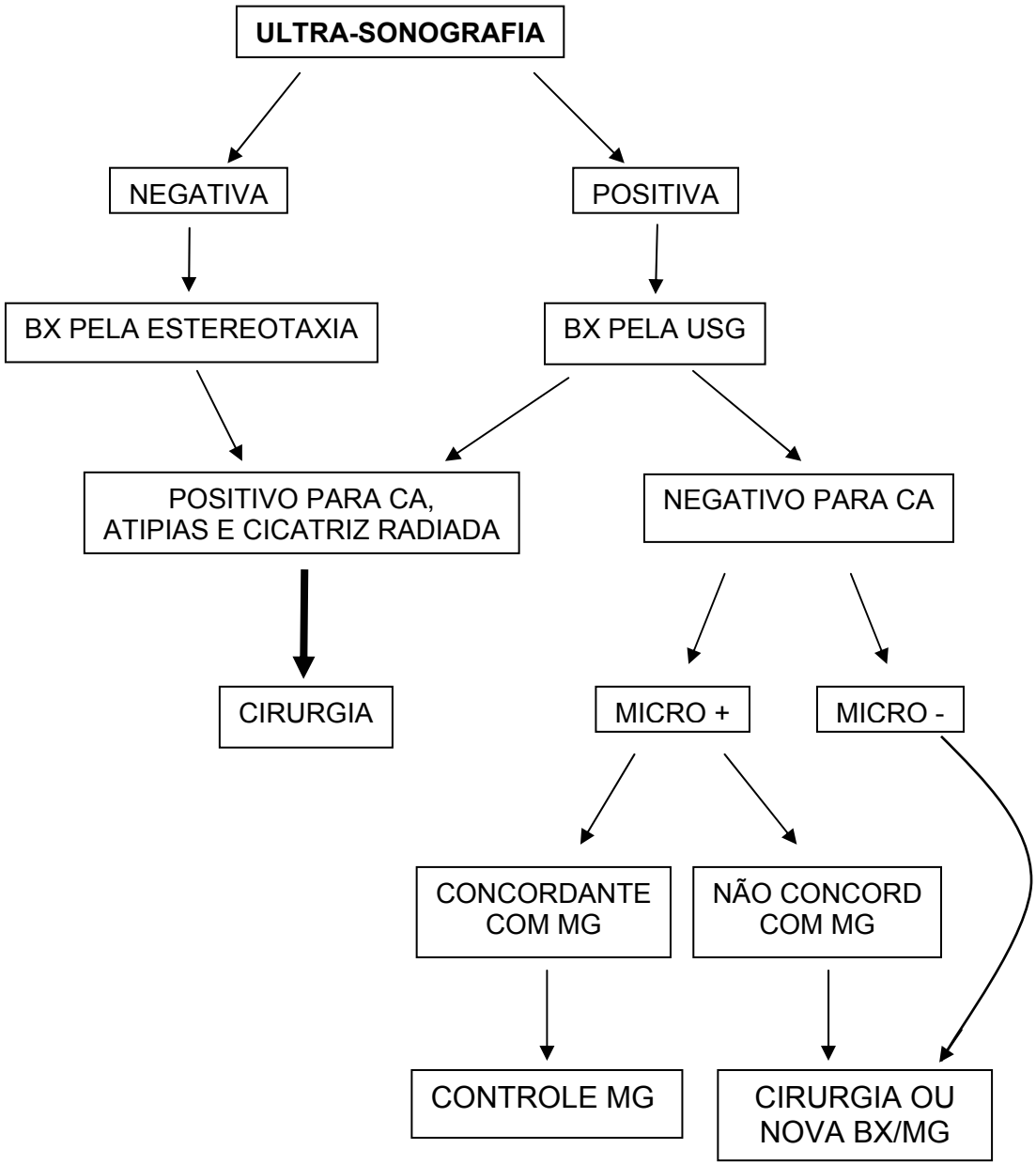

Os resultados anatomopatológicos das biópsias, orientadas pela ultra-sonografia ou estereotaxia, foram arquivados para comparações com os resultados finais nas pacientes que realizaram exérese cirúrgica, sendo avaliados os casos subestimados como nos achados de hiperplasias atípicas em resultados finais de ca “in situ”, nos de ca “in situ” em resultados de carcinomas invasivos e nas cicatrizes radiadas com histologia de câncer na cirurgia.

4.9 ANÁLISE ESTATÍSTICA

Foi calculada a porcentagem dos focos de microcalcificações identificadas ao ultra-som, demonstrando a sua sensibilidade. Também foram avaliadas características mamográficas como tamanho e constituição da mama e dos focos de microcalcificações como tamanho médio e profundidade, na intenção de correlacionar a positividade do ultra-som nestas variantes. O Teste Exato de Fischer foi utilizado na avaliação da constituição mamária e o teste não paramétrico de Mann-Whitney na avaliação do tamanho dos focos. Chi-Square foi utilizado na comparação da profundidade dos focos, do tamanho da mama e na relação de casos positivos para neoplasia maligna.

5. Resultados

5.1 ACHADOS ULTRA-SONOGRÁFICOS

A idade das 68 pacientes avaliadas variou entre 34 e 76 anos, média de 49,7 e mediana de 50 anos. Dos 70 focos de microcalcificações agrupadas suspeitas, 26 foram identificados através da ultra-sonografia (26/70 - 37,1%) e considerados como positivos. Os outros 44 focos (44/70 - 62,9%) não foram claramente demonstrados pela ultra-sonografia, sendo classificados como negativos. Os casos positivos foram submetidos à biópsia percutânea de fragmento guiados pela ultra-sonografia. Os casos negativos realizaram procedimentos orientados pela estereotaxia.

Duas pacientes apresentaram um foco de microcalcificações agrupadas em cada mama, sendo que nenhum deles foi identificado através da ultra-sonografia.

Das pacientes consideradas negativas pela ultra-sonografia, 9 delas (12,8%) apresentavam, além do foco suspeito, objeto de interesse, várias outras microcalcificações na mesma mama. A ultra-sonografia, apesar de identificar microcalcificações, não possibilitou afirmar com segurança tratar-

se do mesmo foco suspeito à mamografia, sendo então classificadas como negativas.

Foram diagnosticados, na população total do estudo, 12 casos de patologia maligna (12/70 - 17,1%), sendo 9 de carcinomas ductais “in situ” e 3 casos de carcinomas ductais invasivos. Dos 26 casos positivos para microcalcificações na ultra-sonografia, 8 foram positivos para câncer (8/26 - 30,8%) e 18 foram de achados benignos, não apresentando qualquer tipo de atipia (18/26 - 69,2%). Dos 12 casos com diagnóstico de câncer, 8 foram identificados na ultra-sonografia (8/12 - 66,7%) e 4 não (4/12 - 33,3%). Nas ultra-sonografias dos 53 casos benignos, 34,0% (18/53) foram positivas e 66,0% (35/53) negativas.

5.1.1 Achados ultra-sonográficos de acordo com classificação de BI-RADS™

As lesões classificadas como BI-RADS™ categoria 5 (4 lesões - 5,7% do total), foram, na sua totalidade, identificadas através da ultra-sonografia.

Nas 61 lesões classificadas como categoria 4 pelo BI-RADS™ (87,2% do total), 22 foram identificadas pela ultra-sonografia (22/61 - 36,1%), enquanto 39 (39/61 - 63,9%) foram negativas (tabela 1).

Cinco pacientes (7,1% do total) não realizaram procedimentos invasivos (biópsia esterotáxica ou setorectomia), tendo sido, após nova avaliação e complementos mamográficos, classificadas como BI-RADS™ 3.

Esta pacientes estão fazendo controles periódicos. Estes cinco casos tiveram ultra-sonografia negativa para microcalcificações.

TABELA 1 - ACHADOS ULTRA-SONOGRÁFICOS DE ACORDO COM BI-RADS™

BI-RADS ™	Nº (%)	ULTRA-SOM positivo		negativo	
		Nº	%	Nº	%
3	5 (7,1%)	0	0	5	100
4	61 (87,2%)	22	36,1	39	63,9
5	4 (5,7%)	4	100	0	0

Todas as pacientes classificadas como BI-RADS™ 5 tiveram diagnóstico de câncer nos cortes histológicos (4/4 - 100%), ao passo que nas classificadas como BI-RADS™ 4, 8 tiveram diagnóstico de câncer (8/61 - 13,1%) e 53 demonstraram achados histológicos benignos (53/61 - 86,9%).

Avaliando somente as pacientes com ultra-sonografia positiva em lesões BI-RADS™ 4, 4 pacientes tiveram diagnóstico de câncer (4/22 - 18,2%), sendo 18 negativos para malignidade (18/22 - 81,8%). Nos casos de ultra-sonografia negativa, em 4 pacientes o diagnóstico foi de câncer (4/39 - 10,3%) e em 35 pacientes os achados histológicos foram de benignidade (35/39 - 89,7%).

5.1.2 Características morfológicas nas lesões identificadas ao ultra-som

Nos 26 casos positivos, os achados ultra-sonográficos correlacionados aos focos de microcalcificações demonstraram, em 6 deles, associação com efeito massa (6/26 - 23,1%), apresentando imagem hipoecogênica delimitável com pontos hiperecogênicos no interior. Destas, 5 tiveram diagnóstico de câncer (5/6 - 83,3%). Nas outras, foram identificados pontos hiperecogênicos no meio do tecido adiposo em 13 lesões (13/26 - 50%), sendo 3 positivas para câncer (3/13 - 23,1%). Em 5 casos, as microcalcificações foram identificadas nas paredes de cistos (5/26 - 19,2%) e, em 2, no interior de ductos (2/26 - 7,7%), todos com resultados finais benignos.

As características ultra-sonográficas dos focos de microcalcificações estão exemplificados na figura 3.

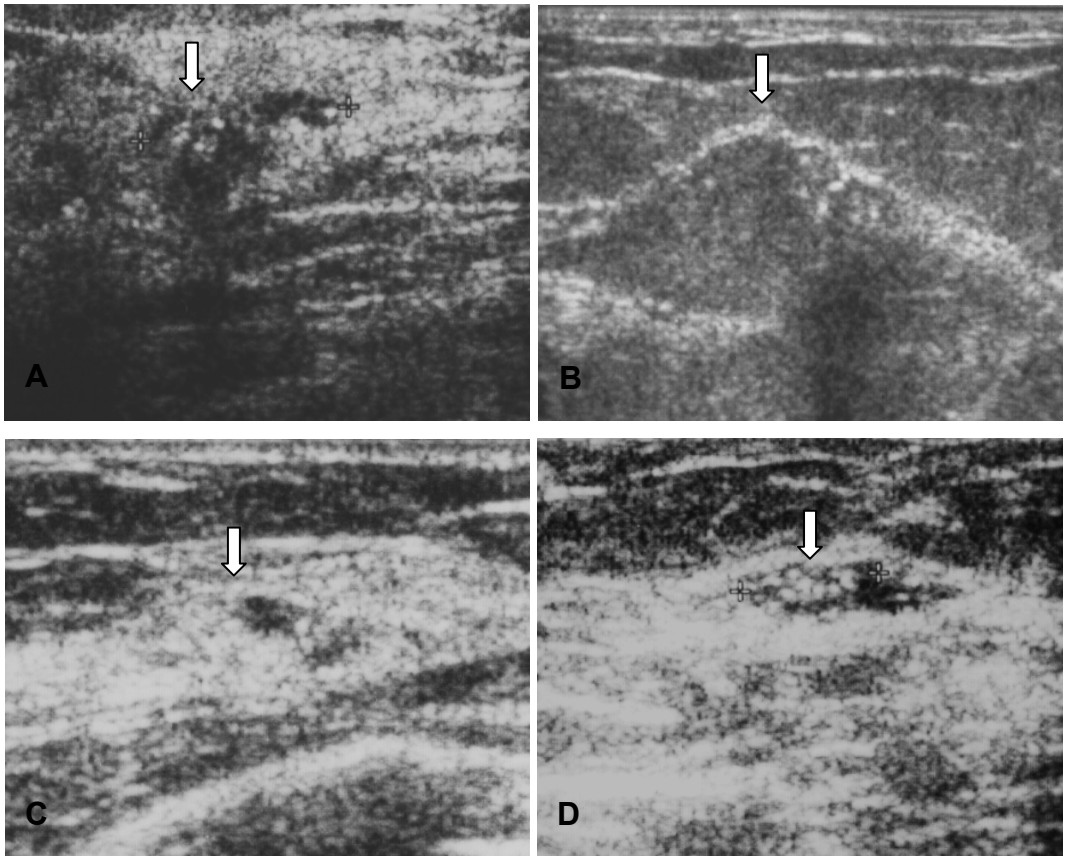

FIGURA 3 - CARACTERÍSTICAS ULTRA-SONOGRÁFICAS DOS FOCOS DE MICROCALCIFICAÇÕES. **A**- efeito massa (MSB, caso nº 13). **B**- microcalcificações no meio de tecido adiposo (MHBCC, caso nº 2). **C**- microcalcificações na parede de cisto (VPGS, caso nº 7). **D**- microcalcificações no interior de ducto (AFR, caso nº 8)

Os achados ultra-sonográficos correlacionados com os focos de microcalcificações, assim como a proporção de casos benignos e malignos estão dispostos na tabela 2.

TABELA 2 - CARACTERÍSTICAS ULTRA-SONOGRÁFICAS DAS LESÕES POSITIVAS E CORRELAÇÃO COM MALIGNIDADE E BENIGNIDADE

Achados ultra-sonográficos em 26 casos	Nº (%)	Maligno Nº (%)	Benigno Nº (%)
Massa	6 (23,1)	5 (83,3)	1 (16,7)
No meio do tecido adiposo	13 (50,0)	3 (23,1)	10 (76,9)
Paredes de cistos	5 (19,2)	0 (0)	5 (100)
Interior de ductos	2 (7,7)	0 (0)	2 (100)
Total	26 (100)		

5.1.3. Achados ultra-sonográficos nas variantes mamográficas

5.1.3.1. Tamanho do foco de microcalcificações

Na avaliação do maior diâmetro dos focos das microcalcificações agrupadas nas pacientes consideradas positivas ao ultra-som, o valor médio obtido foi de 14,0 mm, variando entre 5,0 mm e 50,0 mm, com mediana de 11,0 mm. Nas consideradas negativas, a média foi de 7,6 mm, com mínimo de 3,0 mm e máximo de 22,0 mm (mediana 6,0 mm). Estes valores

apresentam diferença significativa através do teste não-paramétrico de Mann-Whitney (p< 0,001), sendo consideravelmente maior, na média, nos casos positivos (tabela 3).

TABELA 3 - CORRELAÇÃO DO ULTRA-SOM COM O TAMANHO DO FOCO DE MICROCALCIFICAÇÕES

USG=negativo					
Variável Máximo tamanho	Nº	**Média**	Desvio padrão	Mediana	Mínimo
22,00 mm	44	**7,61 mm**	4,09 mm	6,00 mm	3,00 mm

USG=positivo					
Variável Máximo tamanho	Nº	**Média**	Desvio padrão	Mediana	Mínimo
50,00 mm	26	**14,00 mm**	9,38 mm	11,00 mm	5,00 mm

Nas pacientes com diagnóstico de câncer e ultra-sonografia positiva, os focos de microcalcificações mediram entre 9,0 mm e 24,0 mm, com média de 16,6 mm. Nos casos de câncer com ultra-sonografia negativa, mediram entre 4,0 mm e 13,0 mm, com média de 9,7 mm. Não foram observadas diferenças significativas entre estes dois grupos, através do teste não-paramétrico de Mann-Whitney (p = 0,1996).

Considerando a presença ou não de microcalcificações nas radiografias dos fragmentos, após as biópsias orientadas pela ultra-sonografia, e sua correlação com o tamanho dos focos de

microcalcificações, este número variou entre 5,0 mm e 24,0 mm nos casos de microcalcificações presentes (média de 13,1 mm) e entre 5,0 mm e 50,0 mm nos casos ausentes (média de 16,1 mm).

5.1.3.2. Constituição mamária

Com relação à constituição mamária, não foi observada diferença significativa entre os grupos, segundo Teste Exato de Fischer. Nos casos positivos, 3,85% foram em mamas consideradas predominantemente adiposas, 7,69 % nas mamas heterogeneamente ou acentuadamente densas e 88,46% nas com densidades fibroglandulares esparsas. Nos casos negativos, estes números foram respectivamente 11,36%, 25,00% e 63,64% (tabela 4).

TABELA 4 - ULTRA-SONOGRAFIA DE ACORDO COM A CONSTITUIÇÃO MAMÁRIA

Variável	adiposa	alta densidade	esparsas	Total
negativo	5	11	28	44
%	11,36	25,00	63,64	
positivo	1	2	23	26
%	3,85	7,69	88,46	

Teste exato de Fisher p = 0,097

5.1.3.3 Profundidade dos focos de microcalcificações

Na avaliação da profundidade dos focos de microcalcificações, a maioria dos exames positivos foi em focos de microcalcificações localizados no terço anterior, ou seja, mais superficiais (61,54%), contra 30,77% no terço intermediário e 7,69% nos posteriores, ou mais profundos. Nos exames negativos, os achados foram de 25,00% no terço anterior, 34,09% no intermediário e 40,91% no posterior. Existe uma diferença significativa em relação à profundidade do foco de microcalcificações - teste Qui-quadrado (tabela 5).

TABELA 5 - ULTRA-SONOGRAFIA DE ACORDO COM A PROFUNDIDADE DOS FOCOS DE MICROCALCIFICAÇÕES

Variável	intermediário	posterior	anterior	Total
negativo	15	18	11	44
%	34,09	40,91	25,00	
positivo	8	2	16	26
%	30,77	7,69	61,54	
Total	23	20	27	70

teste χ^2 p = 0,002

5.1.3.4 Tamanho da mama

A maioria dos casos de ultra-sonografia positiva para microcalcificações ocorreu em mamas consideradas pequenas (10/26 -

38,46%) e de tamanho médio (12/26 - 46,15%). Nas mamas consideradas de tamanho grande, este número foi de 4 em 26 (15,38%). Nos casos de ultra-sonografia negativa, 22,73% (10/44) foram em mamas consideradas grandes, 36,36% (16/44) nas de tamanho médio e 40,91% (18/44) nas pequenas (tabela 6). A correlação com o tamanho da mama, neste estudo, não demonstrou diferença significativa entre os dois grupos, positivos e negativos à ultra-sonografia (Qui-quadrado).

TABELA 6 - ULTRA-SONOGRAFIA DE ACORDO COM O TAMANHO DA MAMA

Variável	grande	média	pequena	Total
negativo	10	16	18	44
%	22,73	36,36	40,91	
positivo	4	12	10	26
%	15,38	46,15	38,46	
Total	14	28	28	70

teste χ^2 p = 0,652

As características mamográficas encontradas neste estudo estão demonstradas na tabela 7, comparando-se os casos positivos e negativos à ultra-sonografia.

TABELA 7 - ULTRA-SONOGRAFIA NAS VARIANTES MAMOGRÁFICAS

	ULTRA-SOM			
Tamanho do foco	Positivo		Negativo	
Média (mm)	14,00		7,6	
Intervalo (mm)	5 - 50		3 - 32	
Variantes	Nº	%	Nº	%
Constituição mamária				
Adiposa	1	3,8	5	11,4
Densidades esparsas	23	88,5	28	63,6
Alta densidade	2	7,7	11	25,0
Tamanho da mama				
Pequena	10	38,5	18	40,9
Média	12	46,1	16	36,4
Grande	4	15,4	10	22,7
Profundidade do foco				
Anterior	16	61,5	11	25,0
Intermediário	8	30,8	15	34,1
Posterior	2	7,7	18	40,9

5.2. BIÓPSIAS DE FRAGMENTO E RESULTADOS ANATOMOPATOLÓGICOS

Nas 26 biópsias de fragmento orientadas através da ultra-sonografia, o número médio de fragmentos obtido foi de 7,3 com variação entre 5 e 10 fragmentos. Os procedimentos considerados bem sucedidos foram os que apresentaram microcalcificações presentes nas radiografias e/ou nos cortes histológicos. Isto ocorreu em 18 pacientes (18/26 - 69,2%) Em apenas 1

paciente a presença de microcalcificações foi demonstrada somente na histologia. Em 8 casos não foram identificadas microcalcificações (8/26 - 30,8%). Estas pacientes foram submetidas a novo procedimento orientado pela mamografia.

Não foi encontrado, nas avaliações histológicas, nenhum caso de hiperplasia ductal com atipias, nem tampouco de cicatriz radiada. Os casos de patologias benignas incluíram: fibroadenomas com calcificações, alterações fibrocísticas e microcísticas, fibroesclerose, adenose, metaplasia apócrina, fibrose estromal, esclerose estromal, adenose esclerosante, papiloma, alteração colunar sem atipias e hiperplasia sem atipias.

As pacientes que apresentaram resultado histológico positivo para câncer foram encaminhadas para retirada cirúrgica da área da lesão. Nos 18 casos de achados benignos após os procedimentos, 4 pacientes voltaram ao rastreamento mamográfico de rotina, sendo uma por resultado final de fibroadenoma e, as demais, por terem realizado exérese cirúrgica (setorectomia), sendo mantidos os resultados benignos. As outras 14 pacientes estão realizando controle mamográfico semestral, para avaliação evolutiva das microcalcificações. Uma delas apresentou, no último controle mamográfico, aumento no número de microcalcificações, sendo novamente submetida à biópsia de fragmento, também orientada pela ultra-sonografia. O resultado anatomopatológico revelou a presença de carcinoma ductal “in situ”. Esta paciente está aguardando cirurgia para retirada total da lesão. Este caso (1/14 - 7,1%) foi considerado como carcinomas não diagnosticado.

Das pacientes negativas à ultra-sonografia, submetidas a procedimentos orientados pela mamografia, 4 apresentaram diagnóstico de câncer (4/39 - 10,26%) e 35 patologias benignas (35/39 - 89,74%). A porcentagem de patologias malignas foi maior nos casos positivos à ultra-sonografia (8/26 - 30,77%) do que nos negativos (4/39 - 10,26%). Estes valores estão dispostos na tabela 8.

TABELA 8 - CORRELAÇÃO DA POSITIVIDADE DA ULTRA-SONOGRAFIA NOS CASOS DE CÂNCER

USG \ CÂNCER	não	sim	Total
negativo	35	4	39
%	89,74	10,26	
positivo	18	8	26
%	69,23	30,77	
Total	53	12	65

teste χ^2 p = 0,018

Em relação ao calibre das agulhas utilizadas, os valores percentuais de casos com microcalcificações presentes após os procedimentos foram semelhantes, comparando-se as agulhas de 12 e 14 gauge. Nas 12 pacientes em que foram utilizadas agulhas de 12 gauge, 8 apresentaram

microcalcificações nos fragmentos (8/12 - 66,66%) e nas 14 pacientes que realizaram com agulha 14 gauge, 10 apresentaram microcalcificações (10/14 - 71,42%). Estes valores não apresentaram diferenças estatísticas significantes.

Dos 8 casos de patologias malignas diagnosticadas nas pacientes orientadas pela ultra-sonografia, em cinco delas foram utilizadas agulha de 14 gauge (5/8 - 62,5%) e, em 3, de 12 gauge (3/8 - 37,5%).

As pacientes que tiveram diagnóstico anatomopatológico de malignidade nas biópsias de fragmentos orientadas pela ultra-sonografia, o resultado histológico foi de carcinoma ductal “in situ”. Estas pacientes foram submetidas posteriormente à setorectomia. Em 3 delas este diagnóstico foi subestimado (3/8 - 37,5%), demonstrando resultado final de carcinoma ductal invasivo. Uma apresentou resultado final de carcinoma ductal “in situ” extenso, com dois focos de microinvasão. A segunda havia apresentado na avaliação histológica da biópsia de fragmento área suspeita, porém não conclusiva para invasão e teve resultado final de carcinoma ductal invasivo multifocal, com maior foco de 1,0 cm e carcinoma ductal “in situ” extenso. A terceira apresentou, no final, carcinoma ductal “in situ” extenso, com neoplasia invasiva medindo 0,4 cm no maior eixo.

Nos 3 casos de anomalias subestimadas no grupo de ultra-sonografia positiva, todas foram realizadas com agulha de gauge 14. Os 5 casos restantes tiveram mantido o diagnóstico de carcinoma ductal “in situ”.

As complicações possíveis neste tipo de procedimento são a formação de ecmoses na pele, hematomas, inflamação local e, mais raramente, infecções ou acidentes de punção como pneumoperitônio, porém neste estudo não foi identificada nenhuma complicação, além de ecmoses.

A figura 4 demonstra a sequência seguida neste estudo: diagnóstico pela mamografia, ultra-sonografia, biópsia e radiografia dos fragmentos.

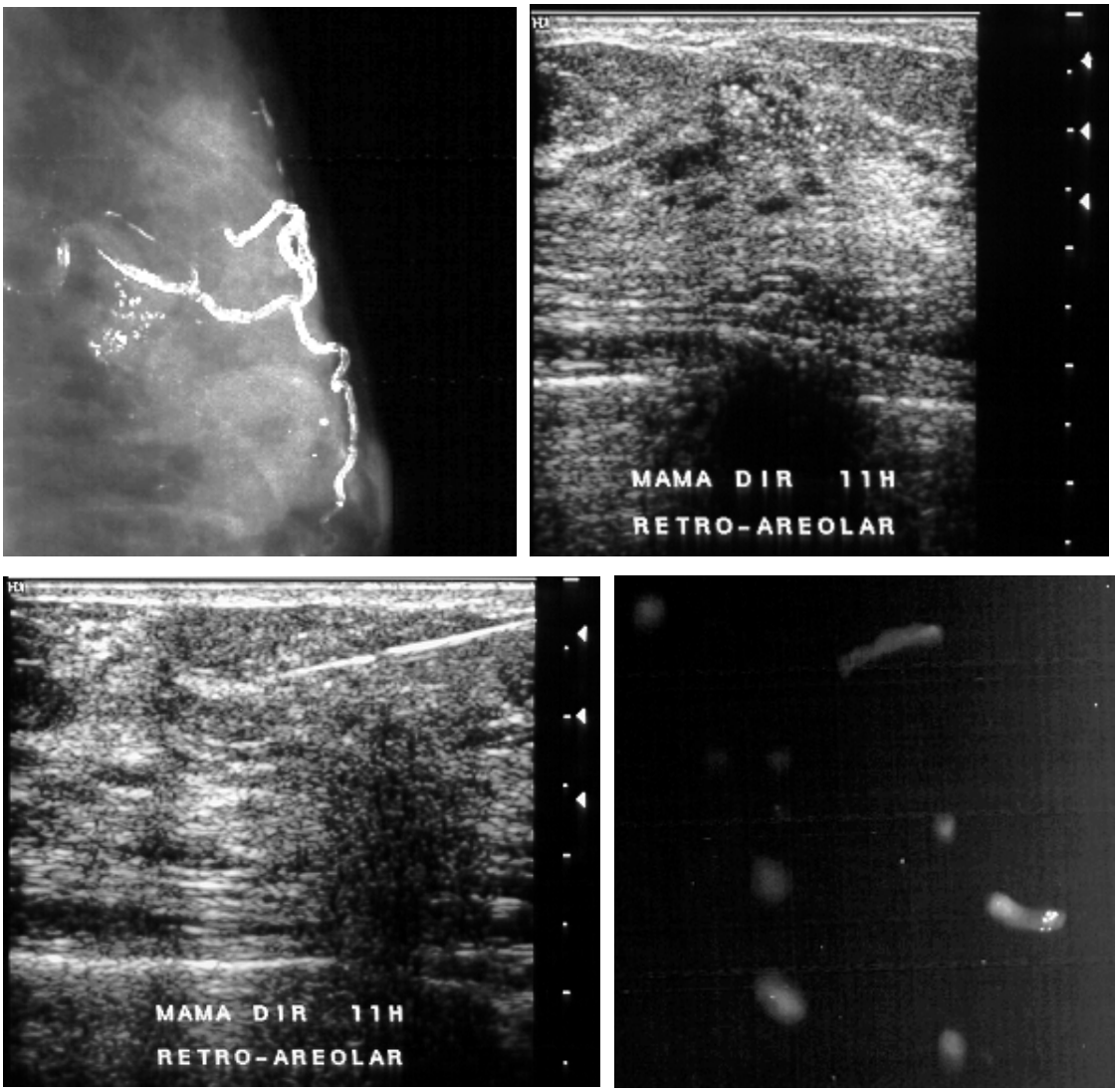

FIGURA 4 - EXEMPLO DE EXAMES DIAGNÓSTICOS E BIÓPSIA DE FRAGMENTO. CASO 41 (MADB) - 57 ANOS. FOCOS DE MICROCALCIFICAÇÕES DE 10 mm. ANATOMOPATOLÓGICO: CARCINOMA DUCTAL "IN SITU". **A** - Mamografia. **B** - Ultra-sonografia. **C** - Biópsia de fragmento orientada pela ultra-sonografia. **D** - Radiografia dos fragmentos.

As características mamográficas dos 12 casos de câncer encontrados na população do estudo estão demonstradas na tabela 9.

TABELA 9 - ULTRA-SONOGRAFIA X VARIANTES MAMOGRÁFICAS NOS CASOS POSITIVOS PARA CÂNCER

ULTRA-SOM	Positivo		Negativo	
Tamanho do foco				
Média (mm)	16,6		9,7	
Intervalo (mm)	9 - 24		4 - 13	
Variantes	Nº	%	Nº	%
Constituição mamária				
Adiposa	0	0	0	0
Densidades esparsas	8	100	2	50
Alta densidade	0	0	2	50
Tamanho da mama				
Pequena	4	50	2	50
Média	2	25	1	25
Grande	2	25	1	25
Profundidade do foco				
Anterior	5	62,5	3	75
Intermediário	2	25	0	0
Posterior	1	12,5	1	25

6. Discussão

Desde a década de 80, estudos são realizados com a intenção de se demonstrar a capacidade de a ultra-sonografia identificar microcalcificações, o que é considerado uma das principais limitações do método (CILOTTI et al., 1997). Os primeiros trabalhos (KASUMI, 1988; KASUMI; SAKUMA, 1994) abordando o tema, usando transdutores de 7,5 MHz, já demonstravam a capacidade de se detectar microcalcificações como pontos hiperecogênicos identificados no meio de menor ecogenicidade. Mais recentemente, a limitação em se identificar estes pontos no meio de ecogenicidade semelhante, como o tecido fibroglandular, foi novamente demonstrada (MOON et al., 2000).

O desenvolvimento tecnológico aplicado aos aparelhos de ultra-som desde então, melhorando a resolução e o contraste, vem viabilizando a caracterização de lesões cada vez menores, oferecendo também, a possibilidade de se identificar microcalcificações agrupadas através deste método. Alguns trabalhos demonstram que, utilizando aparelhos com transdutores de alta resolução e frequência (10 - 13 MHz), a caracterização de microcalcificações agrupadas é mais frequente quando comparada a identificação com aparelhos ultra-sonográficos com transdutores de 7,5 MHz (CLEVERLEY et al., 1997; TEH et al., 2000).

6.1. POPULAÇÃO DO ESTUDO

O encaminhamento de pacientes com microcalcificações suspeitas para este trabalho foi realizado de modo aleatório. Qualquer mamografia com lesões classificadas como BI-RADS™ categoria 4 ou 5 e que se encaixassem nos critérios de inclusão, foram encaminhadas. Como se trata de um serviço (Diagnóstico por Imagem em Mama – INRAD) onde mais de uma pessoa avalia as mamografias, provavelmente não foram enviados todos os casos de modo consecutivo. Entretanto, o grande número de casos de doenças benignas (58/70 - 82% dos casos) e o tamanho médio do foco de microcalcificações, semelhante ou menor que em outros estudos (SOO et al., 2003), demonstra que não houve um direcionamento de casos mais prováveis de serem identificados ao ultra-som.

6.2. LIMITAÇÕES DO ESTUDO

Todos os exames ultra-sonográficos e as biópsias percutâneas foram realizados em um único aparelho (ATL - HDI 3000), com transdutor de alta freqüência (5-12MHz) e por um único examinador, com mais de dez anos de experiência com o método. Contudo, não se pode afirmar que este estudo seja reprodutível por qualquer profissional, assim como em outros aparelhos ultra-sonográficos, principalmente com transdutores de menor frequência ou pior resolução. Como exemplo, Teh e colaboradores (TEH et al., 2000),

comparando transdutores de 7,5 MHz e 10 -13 MHz, identificaram alterações ao ultra-som em 19,3% dos casos com transdutores de 7,5MHz, contra 93% nos de 10 - 13 MHz.

A população total do estudo possibilitou demonstrar diferenças estatisticamente significativas em determinados parâmetros avaliados, como no tamanho do foco de microcalcificações e na pesquisa da profundidade da lesão. Porém, em outros parâmetros, como na avaliação da constituição mamária, um número maior de casos talvez pudesse apresentar resultados mais confiáveis. Na avaliação deste parâmetro, tivemos um número pequeno de pacientes com mamas classificadas como predominantemente adiposas ou de alta densidade, prevalecendo as mamas com densidades fibroglandulares esparsas.

6.3. MAMOGRAFIA

A mamografia permanece como padrão referencial na detecção e caracterização das microcalcificações (YANG et al., 1997). Com isto, pode-se usar a mamografia como base de localização dos focos de microcalcificações. Para tanto, a realização de incidências em perfil absoluto, ou verdadeiro, ajudou a definir o real posicionamento do foco em relação à papila mamária, possibilitando uma melhor visualização através da ultra-sonografia. Neste estudo o perfil absoluto foi realizado em todas as

pacientes, a exemplo de Cleverley e colaboradores que também usaram esta técnica (CLEVERLEY et al., 1997).

6.4. ULTRA-SONOGRAFIA

A sensibilidade da ultra-sonografia na identificação dos focos de microcalcificações previamente diagnosticados pela mamografia foi de 37,1%, na casuística deste estudo. Comparando com trabalhos que tiveram metodologia semelhante, este valor posicionou-se numa situação intermediária. Moon e colaboradores (MOON et al., 2000) identificaram esta correlação em 45% dos casos. Para Soo e colaboradores (SOO et al., 2003), este valor foi de 23%. Teh e colaboradores (TEH et al., 2000) obtiveram 93% de sensibilidade, também com metodologia semelhante, porém, das 44 pacientes avaliadas, 30 apresentaram diagnóstico de câncer (30/44 – 68,1%), sendo que destes, 23 eram invasivos. As alterações ultra-sonográficas mais comuns, no trabalho de Teh e colaboradores (TEH et al., 2000), foram atenuação da onda sonora (43,2%) e distorções ou massas (25%). Estas características demonstram que houve uma seleção de casos, possivelmente mais fáceis de serem identificados através da ultra-sonografia.

Apesar de a ultra-sonografia poder, em alguns casos, identificar estes focos de microcalcificações, não pode caracterizá-los morfologicamente. Este estudo não procurou, em momento algum, caracterizar

morfologicamente as microcalcificações através da ultra-sonografia. Com isso, torna-se difícil, em mamas com mais de um foco de microcalcificações, afirmar qual alteração ao ultra-som é a de interesse, na correlação com a mamografia. Em nove casos do total de focos avaliados (12,8%), apesar de se identificar microcalcificações ao ultra-som, não foi possível estabelecer esta correlação, sendo então classificadas como negativas. Caso houvesse uma maneira de se certificar que o foco visto ao ultra-som é o de interesse, o número de casos positivos ao ultra-som poderia subir para 50% do total.

6.5. ULTRA-SOM E BI-RADS™

Em todos os casos classificados como BI-RADS™ categoria 5, a ultra-sonografia foi positiva (100%). Todos estes casos eram carcinomas ductais "in situ" na avaliação anatomopatológica das biópsias de fragmento. Em geral, as alterações encontradas nesta categoria são maiores e quase sempre relacionadas à malignidade. Para Soo e colaboradores (SOO et al., 2003), este número foi de 89%.

As microcalcificações classificadas como BI-RADS™ categoria 4 podem apresentar tamanhos, formas e distribuições variadas. A sensibilidade ultra-sonográfica nestas pacientes foi de 36,1% (22/61). Das pacientes com ultra-sonografia positiva, classificadas como BI-RADS™ categoria 4, 18,2% eram câncer (4/22). Na avaliação de Soo e colaboradores (SOO et al., 2003), 59% dos focos vistos na ultra-sonografia,

categoria 4, eram positivos para malignidade. Estes valores estão discordantes e podem refletir uma interpretação diversa para os critérios propostos por ACR - BI-RADS™.

6.6. ULTRA-SOM E TAMANHO DO FOCO

A média dos diâmetros dos focos de microcalcificações, vistos na ultra-sonografia, foi significativamente maior que a dos não vistos pela ultra-sonografia (14,0 mm contra 7,6 mm). Esta diferença na casuística de Soo e colaboradores (SOO et al., 2003) foi de 23,0 mm contra 9,0 mm. Apesar de os dois trabalhos demonstrarem concordância na diferença de tamanho entre os casos positivos e negativos para ultra-sonografia, os valores mostram, nos casos positivos para ultra-som, uma diferença entre os dois trabalhos (14,0 mm contra 23,0 mm). Provavelmente, as lesões classificadas como positivas por Soo e colaboradores (SOO et al., 2003) foram maiores e, conseqüentemente, mais claramente demonstráveis através da ultra-sonografia.

Na correlação entre o tamanho do foco e a presença ou não de microcalcificações nos fragmentos pós biópsia, o tamanho médio do foco foi maior nos casos de microcalcificações ausentes (16,1 mm, variando entre 5,0 mm e 50,0 mm) que nas presentes (13,1 mm, variando entre 5,0 mm e 24,0 mm). Estes números mostram, apesar de poucos casos de microcalcificações ausentes (8/26), não haver correlação entre focos

maiores e sucesso na obtenção de microcalcificações nos fragmentos, devendo este fator estar ligado à localização dos focos e facilidade de acesso para biópsias.

6.7. CARACTERÍSTICAS ULTRA-SONOGRÁFICAS

A maioria dos casos positivos ao ultra-som no trabalho de Soo e colaboradores (SOO et al., 2003) estava associada ao efeito massa (77% - 20/26), enquanto neste estudo este número foi de apenas 23% (6/26). Do total dos casos positivos na casuística de Soo e colaboradores (SOO et al., 2003), 69,2% (18/26) tiveram diagnóstico histológico de câncer, enquanto neste trabalho este número foi de 30,8% (8/26).

A correlação com o trabalho de Soo e colaboradores (SOO et al., 2003) demonstra uma diferença importante no tamanho médio dos focos de microcalcificações nos casos positivos ao ultra-som em relação a este estudo (23 mm contra 14 mm). Este aspecto ajuda a explicar também o maior número de ultra-sons com efeito massa associado (77% no trabalho de Soo e colaboradores, contra 23% deste estudo), pois pode-se supor que quanto maior a lesão, maior a possibilidade de encontrar o efeito massa. Apesar destas diferenças, os critérios de exclusão nos dois estudos é semelhante, ou seja, mamografias com efeito massa associado às microcalcificações não foram incluídos.

O maior diâmetro dos focos, a presença de efeito massa e o número de casos de câncer nos exames positivos sugerem que a definição de positividade ao ultra-som no trabalho de Soo e colaboradores foi diferente deste estudo, sendo, provavelmente, classificadas como positivas as lesões mais evidentes ao ultra-som.

6.8. ULTRA-SOM E CONSTITUIÇÃO MAMÁRIA

Existe consenso de que microcalcificações são mais facilmente identificadas no meio de menor ecogenicidade, como no caso de associação com efeito massa (KASUMI, 1988; YANG et al., 1997). Com isso, esperava-se que, em mamas com maior quantidade de tecido adiposo, de menor ecogenicidade, fosse possível um número maior de ultra-sonografia positiva para microcalcificações. Porém, neste estudo, a correlação com a constituição mamária não demonstrou diferenças significativas. A constituição mamária da grande maioria das pacientes foi considerada como densidades fibroglandulares esparsas. Os valores positivos nas pacientes com padrão de alta densidade e predominantemente adiposas foram baixos. Moon e colaboradores também avaliaram este parâmetro e não obtiveram diferenças significativas, porém encontraram um número maior de ultra-sonografias positivas em mamas densas. Apesar disso, Huang e colaboradores (HUANG et al., 1999) em sua casuística, sugerem que, nos casos em que o ultra-som não identificou alterações em microcalcificações

agrupadas, a razão foi a ecogenicidade do parênquima, também hiperecogênico.

6.9. ULTRA-SOM E PROFUNDIDADE DO FOCO

Cleverley e colaboradores (CLEVERLEY et al., 1997) relatam a maior possibilidade de se identificar focos localizados mais superficialmente, porém não quantificam esta afirmação. Este estudo, avaliando a profundidade do foco de microcalcificações, demonstrou que a maioria das ultra-sonografias positivas foi em focos localizados no terço anterior, ou seja, mais superficial - 61,54%, contra apenas 7,69% no terço posterior. Este resultado é significativo estatisticamente.

O critério de avaliação de profundidade foi baseado nas definições propostas por Kopans (KOPANS, 1998) para definir localização de lesões através da mamografia. Procurou-se transferir esta localização para a ultra-sonografia, correlacionando focos localizados no terço anterior na mamografia com lesões mais superficiais, próximas da pele, na ultra-sonografia. Porém, a divisão da mama em terços anterior, intermediário e posterior não avalia o tamanho da mama. Mamas grandes podem apresentar focos de microcalcificações no terço anterior e, na ultra-sonografia, este mesmo foco não estar próximo da pele. O mesmo se pode dizer para lesões em terços intermediário e posterior na mamografia de mamas pequenas.

6.10. ULTRA-SOM E TAMANHO DA MAMA

O critério estabelecido para se definir o tamanho da mama procurou basear-se na tradução deste tamanho no filme mamográfico, sendo que nem sempre o músculo peitoral era visível, considerando-se, então, o limite posterior da mama na radiografia.

Apesar de a ultra-sonografia ter sido positiva mais em casos de mamas pequenas e médias, do que nas grandes, este valor não foi estatisticamente significativo. Outros trabalhos relatam a maior dificuldade em avaliar pequenos focos em mamas grandes, correlacionando também a possibilidade de focos mais profundos nestas pacientes (CLEVERLEY et al., 1997).

6.11. CASOS POSITIVOS PARA CÂNCER

Vários estudos (TEH et al., 2000; GUFLER et al., 2000; SOO et al., 2003) demonstram uma associação importante de casos de câncer e ultra-sonografia positiva na identificação dos focos de microcalcificações. Do total de lesões avaliadas por Moon e colaboradores (MOON et al., 2000), a sensibilidade da ultra-sonografia foi de 82% (31/38) para casos de câncer, enquanto nas lesões benignas este número foi de 23% (14/62). Teh e colaboradores (TEH et al., 2000) obtiveram 81% de sensibilidade para casos de câncer, porém, a grande maioria de tumores encontrados foram invasivos

(76,7%) em relação aos considerados “in situ” (23,3%). Na casuística deste estudo, a sensibilidade foi de 66,7% (8/12) de ultra-som positivos nos casos de câncer e 34,0% (18/53) nos casos benignos. Estes valores são semelhantes aos encontrados nos outros trabalhos.

Parece ser consensual que a ultra-sonografia tem maior sensibilidade para detectar microcalcificações associadas a câncer, em comparação com as associadas as patologias benignas, quando esta sensibilidade é baixa. Isto se deve, em parte, ao fato de que, numa porcentagem considerável dos casos, estas microcalcificações estão associadas a massas hipoecogênicas, ou acentuadamente hipoecogênicas, em contraste com a ecogenicidade alta das microcalcificações. Nos casos de patologias benignas, a ecogenicidade semelhante do tecido fibroglandular dificulta a identificação das microcalcificações.

Das 26 biópsias realizadas pela ultra-sonografia, 8 casos foram de carcinoma ductal “in situ” (30,8% - 8/26) e 18 casos de patologias benignas (69,2% - 18/26). Avaliando o grupo de lesões não vistas ao ultra-som, 10,3% (4/39) relacionou-se com câncer, sendo que nas patologias benignas este valor foi de 89,7% (35/39). Estes resultados demonstram um número maior de casos de câncer com ultra-sonografia positiva. Porém para Soo e colaboradores (SOO et al., 2003) esses valores, nos casos de ultra-som positivo para microcalcificações, foram de 69% contra 31% de casos benignos. Gufler e colaboradores (GUFLER et al., 2000), na sua casuística, obtiveram sensibilidade de 100% na identificação de microcalcificações nos casos positivos para malignidade – carcinomas ductais “in situ” e invasivos.

Estes valores estão diferentes, pois neste estudo houve um número maior de casos de ultra-sonografia positiva em patologias benignas, esclarecendo com isso as diferenças, entre os trabalhos, também na comparação com o tamanho dos focos e na associação com efeito massa.

As características ultra-sonográficas encontradas neste estudo, com menos casos associados ao efeito massa e maior correlação com achados histológicos benignos, podem estar relacionados ao tempo de experiência e treinamento do observador para estes tipos de lesões.

6.12. BIÓPSIAS

O número médio de fragmentos obtidos nas pacientes submetidas a biópsias, orientadas pela ultra-sonografia, foi semelhante a de outro estudo – 7,3 contra 8 (SOO et al., 2003). A diferença é que neste estudo foram utilizadas pistolas de biópsias tradicionais, com agulhas de 14 e 12 gauge, sendo que, na outra casuística, 72% das biópsias foram realizadas com sistema a vácuo e agulhas de 11 gauge.

A presença de microcalcificações nos resultados anatomopatológicos ou nas radiografias dos fragmentos foi evidenciada em 18 casos (69,2%), sendo que em dois deles a histologia não foi positiva, porém as radiografias demonstravam claramente a presença de microcalcificações. Pode ter havido perda de material na transposição, do local onde os fragmentos foram colocados para a radiografia, para o líquido a base de formalina. Outra

possibilidade é a de os cortes histológicos realizados para análise microscópica não terem incluído a região de microcalcificações. Para Soo e colaboradores (SOO et al., 2003), este número foi de 96%, utilizando somente biópsias assistidas a vácuo.

Na realização dos procedimentos guiados pela ultra-sonografia, a utilização de pistolas acionadas por molas demonstrou dificuldade de visualização após o primeiro disparo. Há formação de artefatos ultra-sonográficos, como hematomas ou entrada de ar, na região das microcalcificações, que são, normalmente, alterações discretas, em pequenas áreas. Isto ocorre, principalmente, quando se faz a biópsia em lesões não associadas a massas. O anestésico, administrado antes do procedimento, foi injetado, orientado pelo ultra-som, não muito próximo das lesões, para que o líquido também não provocasse artefatos sonoros. Estas dificuldades fizeram com que outros parâmetros anatômicos na região adjacente à lesão, como ligamentos ou áreas específicas de tecido fibroglandular, fossem observados, para, com eles, orientar-se nos disparos subsequentes.

Nos casos de microcalcificações presentes nas radiografias dos fragmentos e nos cortes histológicos, não houve diferença significativa comparando agulhas de 12 e 14 gauge. Porém, nos três casos de patologias subestimadas, a agulha utilizada foi de 14 gauge. O tamanho do fragmento é menor nos casos realizados com agulha de 14 gauge, sendo maior a possibilidade de casos subestimados. Esta diferença foi também demonstrada em outros estudos, comparando agulhas de 14 gauge e

biópsias assistidas a vácuo, com agulhas de 11 gauge (JACKMAN et al., 2001).

A taxa de patologias subestimadas neste estudo foi de 37,5%. Jackman e colaboradores (JACKMAN et al., 2001) sugerem que esta taxa esteja entre 15% e 36%. Para Teh e colaboradores (TEH et al., 2000), esta taxa foi de 47,8% e, para Soo e colaboradores (SOO et al., 2003), este valor foi de 33%.

Existe uma correlação de tamanho do tumor com diagnóstico subestimado nas biópsias de fragmento, sendo que quanto maior o tumor, maior a taxa de casos subestimados (JACKMAN et al., 2001). Também, segundo outro trabalho (SOO et al., 2003) e esta casuística, o diâmetro do foco de microcalcificações é significativamente maior nos casos de ultra-sonografia positiva que negativa. Com isso, correlaciona-se que, normalmente, biópsias guiadas pela ultra-sonografia são feitas em lesões maiores, portanto com taxas maiores de diagnósticos subestimados.

As dificuldades encontradas na técnica de realização das biópsias orientadas pela ultra-sonografia, o número de biópsias sem a presença de microcalcificações nos fragmentos e a porcentagem de casos subestimados, talvez possam ser corrigidos, utilizando técnica de biópsia assistida a vácuo. Desta forma, a introdução da agulha seria única na região da lesão ultra-sonográfica e o tamanho do fragmento maior, possibilitando melhores taxas de microcalcificações presentes nos fragmentos e menos diagnósticos subestimados.

6.13. CONTROLE DE PACIENTES PÓS-BIÓPSIA

As pacientes que apresentaram diagnóstico de câncer nas biópsias de fragmentos foram encaminhadas para cirurgia, sendo os resultados anatomopatológicos finais confrontados com os das biópsias. Nas pacientes que tiveram resultados benignos (18/26 – 69,2%) uma delas apresentou diagnóstico de fibroadenoma com calcificações e outras três, com resultados discordantes, realizaram setorectomia, sendo mantidos os diagnósticos de benignidade. Elas passaram a realizar controles mamográficos anuais.

As 14 pacientes restantes estão realizando controles semestrais na mama ipsilateral ao foco de microcalcificações. Outros trabalhos utilizaram a mesma periodicidade (LIBERMAN, 2000) para os mesmos resultados anatomopatológicos.

A presença de uma paciente com achado de câncer em controle evolutivo (1/14 - 7,1%), está dentro da faixa (0,3 - 8,2%) de casos considerados como carcinomas não diagnosticados em outros trabalhos (LIBERMAN, 2000).

6.14. CONTINUIDADE DO TRABALHO

O maior benefício da identificação de focos de microcalcificações através da ultra-sonografia é a possibilidade de se orientar procedimentos

invasivos por este método. Um dos objetivos deste trabalho foi demonstrar esta possibilidade. Nos casos de achados ultra-sonográficos com efeito massa associados, as lesões são mais facilmente atingidas pela biópsias de fragmentos, porém em outros achados, principalmente nas lesões múltiplas, pequenas e localizadas profundamente em relação à pele, as biópsias são mais difíceis e, apesar de terem sido realizadas, talvez devam ser evitadas. O uso de sistema assistido a vácuo (mamotomia) pode minimizar as dificuldades técnicas nestes achados e deve, no futuro, facilitar o acesso nestes tipos de lesões.

7. Conclusões

Com base nos resultados obtidos neste estudo podemos concluir que:

- A ultra-sonografia apresenta uma sensibilidade baixa na identificação de focos de microcalcificações, previamente vistos na mamografia.

- O diâmetro médio dos focos de microcalcificações identificados na ultra-sonografia é maior do que nos não identificados.

- A ultra-sonografia identifica focos de microcalcificações situados no terço anterior da mama, mais superficiais, em números percentuais maiores que no intermediário e posterior.

- A identificação de focos de microcalcificações ao ultra-som permite que biópsias de fragmento sejam realizadas, orientadas por este método, com resultados semelhantes às orientadas pela estereotaxia.

8. Anexo

ANEXO - TABELA GERAL DOS PACIENTES DO ESTUDO

	PACIENTE	RG - HC	IDADE (anos)	BIRADS	tamanho foco (mm)	profund. Micro	constituição	tamanho mama	USG	características - usg	bx usg	gauge	núm frag	micro rx	micro ap	anatomopatológico	controle
1	C.P.S	3514717I	45	5	9	superf	mod	pequena	positivo	massa	sim	14	5	sim	sim	ca ductal in situ com comedo gn2	fez adenomastec com ca in situ extenso
2	M.H.B.C.C.	2022128J	53	5	22	superf	mod	grande	positivo	ptos hiperec adiposo	sim	14	6	sim	sim	ca ductal in situ com comedo gn2	fez mastec com ca in situ multifocal
3	A.J.P.	3357617J	50	4	5	superf	mod	peq	negativo		não			//////////	//////////	fibroescle, meta ap, sem hiperp,	seguimento
4	N.S.R	CRSM	38	4	10	mod prof	mod	pequena	positivo	ptos hiperec em ducto	sim	14	5	sim	sim	fibroesclerose e papilomatose intraductal	seguimento
5	C.R.S	3350913D	55	4	15	superf	mod	media	positivo	ptos hiperec em cistos	sim	12	5	não	não	fibrose estromal, tec ad sem atipias	fez bx esterot, meta apoc, sem atipias,micro+
6	M.M.B.	3357610F	64	4	8	prof	mod	media	negativo		não			//////////	//////////	fez bx estero, met apoc, fibroesc, sem atipias	fez bx estero, met apoc, fibroesc, sem atipias, micro+
7	V.P.G.S.	3524804E	34	4	7	mod prof	mod	pequena	positivo	ptos hiperec em cistos	sim	12	8	sim	sim	alterações microcist, adenose,	seguimento
8	A.F.R.	2923824F	47	4	10	superf	mod	media	positivo	ptos hiperec em ducto	sim	14	7	sim	sim	adenose escler com calcif baso intra-acina	fez cirurg, adenose esc, multifocal, hiperp pseudoang
9	G.L.B.	2553059A	57	4	5	mod prof	mod	media	negativo		não			//////////	//////////	fez cirurg, alt fibroc, hiperpl sem atipias, meta apoc	seguimento
10	C.M.S.S.	2188182B	60	4	50	superf	mod	media	positivo	ptos hiperec adiposo	sim	12	6	não	não	tec fibadipo, sem atipias	fez bx esterot MD, com fibrose estromal, micro+
11	R.N.	2449226J	36	4	5	mod prof	alta	media	negativo		não			//////////	//////////	fez bx estero e cirurg, aden, fibroesc, hiper sem atip	seguimento
12	H.M.J.E.	5143328I	43	3	11	superf	alta	grande	negativo		não			//////////	//////////	NÃO FEZ BX. SÓ SEGUIMENTO	seguimento
13	M.S.B.	3364861B	54	4	17	superf	mod	pequena	positivo	massa	sim	12	7	sim	sim	ca ductal in situ na mama D	fex quax, ca in situ extenso com comedo
14	Z.C.L. (D)	3215369B	66	4	6	profund	mod	pequena	negativo		não			//////////	//////////	bx esterot, fibroesc e adenose com micro	seguimento
15	Z.C.L. (E)	3215369B	66	4	8	profund	mod	pequena	negativo		não			//////////	//////////	bx esterot, fibroadenoma hialinizado com calcif.	rotina
16	J.C.A	3220455B	47	4	14	mod prof	mod	media	positivo	ptos hiperec em cistos	sim	14	7	sim	não	meta apocr + fibroescl	fez cirurg, setor, com varas lt, hiperp sem atipias
17	T.R.S.	2408693E	45	4	4	superf	alta	peq	negativo		não			//////////	//////////	fez bx estero, tec mamario nl	fez setor bilateral varias alt,hiperp, sem atipias
18	O.C.M.F.	3359580A	52	4	9	profund	mod	peq	negativo		não			//////////	//////////	fez bx estero, fibrose estrom, adenose	seguimento
19	J.V.	2854528I	49	5	21	profund	mod	media	positivo	massa	sim	14	10	sim	sim	ca ductal in situ, com micro alta grau nuc	fez mastec em 12/01, ca ductal invasivo, gn e h 3
20	M.E.Z.	5207040I	62	4	7	superf	mod	peq	positivo	ptos hiperec adiposo	sim	12	7	não	sim	hiperplasia sem atipias, fiboesclerose	aumento micro nova bx 06/03 - ca in situ
21	I.V.R.	3362019G	47	4	6	superf	mod	media	positivo	massa	sim	14	7	não	não	epitelio ductal sem atipias.	fez bx estero, fibroadenoma, micro estromal
22	M.F.	4012171C	73	4	22	profund	adiposa	media	negativo		estero			//////////	//////////	fez bx estero, fibroadenoma com calcif	rotina
23	I.L.S.	3345055G	51	4	6	mod prof	mod	grande	positivo	ptos hiperec adiposo	sim	14	8	sim	não	cistos com meta apocr, fibroesclerose	fez nova bx estero em 04/03 adenose, meta ap, micro
24	K.S.	3073215B	56	4	6	profund	mod	media	negativo		estero			//////////	//////////	fez bx estero, fibrose padrao cicat, calcif	seguimento
25	N.P.V.	2843945A	60	4	4	superf	alta	peq	negativo		estero			//////////	//////////	adenose esclerosante	seguimento
26	N.B.S.	2345190D	48	4	5	profund	mod	media	negativo		estero			//////////	//////////	prolif miofibroblst, com hemorr antiga	seguimento
27	A.M.C.	3336284C	46	4	5	superf	alta	peq	negativo		estero			//////////	//////////	fez bx esterot - fibroesclerose, calcif basof	seguimento
28	M.J.J.L.	3104875A	53	4	13	mod prof	mod	media	negativo		estero			//////////	//////////	alt cist, fibrose estrom, hiper sem atipias	seguimento
29	R.S.M.	3361763H	45	4	8	profund	alta	peq	negativo		estero			//////////	//////////	fibroadenoma com calc basof, meta ap,	rotina
30	C.C.I.	2824222A	57	4	10	mod prof	mod	peq	positivo	massa	sim	12	9	sim	sim	ca ductal in situ, gn3, sem comedo	fez setor, ca ductal in situ, comedo.
31	M.C.A.R.	3248021A	48	4	13	profund	alta	media	negativo		estero?			//////////	//////////	fez MR com ca duc in situ, neopls, lobular	fez agulh + setor + nMR
32	E.F.L.	5214592C	38	3	4	mod prof	alta	peq	negativo		estero			//////////	//////////	NÃO FEZ BX. SÓ SEGUIMENTO	seguimento
33	T.T.	2810531B	60	4	6	superf	mod	peq	positivo	ptos hiperec adiposo	sim	14	8	não	não	esclerose estrom, atrof lobular.	fez bx estero, fibroesc, adenose, calc+
34	R.F.C.	55309926K	49	4	6	profund	mod	grande	negativo		estero			//////////	//////////	tem bx mesq com fibroesc disc do estroma	seguimento
35	AM.S.	2781181G	49	4	6	profund	adiposa	grande	negativo		estero			//////////	//////////	adenose, calc+	seguimento

ANEXO - TABELA GERAL DOS PACIENTES DO ESTUDO (continuação)

	PACIENTE	RG - HC	IDADE (anos)	BIRADS	tamanho foco (mm)	profund. Micro	constituição	tamanho mama	USG	características - usg	bx usg	gauge	núm frag	micro rx	micro ap	anatomopatológico	controle
36	M.A X.B.	3329912K	40	4	12	superf	alta	peq	positivo	ptos hiperec adiposo	sim	12	8	sim	sim	fibroesc, micro basof estrom, adenose+++, hiperp angiom	seguimento
37	G.M.	3210932H	51	4	5	profund	alta	media	positivo	ptos hiperec adiposo	sim	14	7	não	não	atrofia de lobulos	fez bx esterotax = fibroesclerose
38	E.A N.	2241228G	42	4	5	mod prof	mod	media	positivo	ptos hiperec em cistos	sim	12	6	sim	sim	fibroesc, meta aproc, micro baso intralumin	seguimento
39	L.N.P.	2852318H	55	4	9	profund	mod	peq	negativo		estero			//////////	//////////	bx estero, fibroesc, alt cist, calc basof	seguimento
40	M.S.S.	2293651D	55	4	5	profund	adiposa	grande	negativo		estero			//////////	//////////	fez bx esterot em 10/01 adenose com micro basofil	seguimento
41	M.A D.B.	3332727G	57	4	10	superf	mod	peq	positivo	ptos hiperec adiposo	sim	14	9	sim	sim	ca ductal in situ com comedo gn2	ca invasivo com áreas in situ na quadrantectomia
42	M.I.R.G.	2079077A	64	**3**	5	mod prof	mod	media	negativo		estero?			//////////	//////////	NÃO FEZ BX. SÓ SEGUIMENTO	seguimento
43	L.B.	2155260F	76	4	7	superf	mod	grande	negativo		estero?			//////////	//////////	fibroesclerose, alt colunar focal sem atipias	seguimento
44	A E.N.	2109328E	72	4	12	profund	adiposa	grande	negativo		estero?			//////////	//////////	fez bx cirurg fibroadenoma c/ calcif distrof	rotina
45	N.P.L.	2423898E	45	4	4	superf	alta	peq	negativo		estero			//////////	//////////	bx cong + QUAX ca ductal in situ 0,8 cm.	quadrantectomia
46	T.S.C.	3519281K	49	4	15	superf	mod	peq	positivo	ptos hiperec adiposo	sim	14	9	sim	sim	papiloma, hiperp, sem atipias, calc distrof.	seguimento
47	D.S.M.	3339063C	50	4	17	profund	mod	grande	negativo		estero			//////////	//////////	fez setor em 02/03 fibroaadenoma hial com calcif distrof	rotina
48	C.S.T.R.F.	3546213E	50	4	7	mod prof	alta	media	negativo		estero?			//////////	//////////	fibroesc, hiper sem atipias.	seguimento
49	V.J.S.	2303047F	41	4	5	mod prof	mod	grande	negativo		setor			//////////	//////////	fez setor em 02/02 com fibroesc e adenose	rotina
50	R.S.C.	3377361A	49	5	24	superf	mod	media	positivo	massa	sim	12	6	sim	sim	ca ductal in situ, comedo	fez quax com mesmo diagn + comedo
51	M.F.A	3174761C	41	4	16	superf	mod	media	positivo	ptos hiperec adiposo	sim	12	9	sim	não	papiloma, ectasia, alt colunas, meta apoc	fez nova bx em 04/03 com papilomatose florida
52	T.P.N. (D)	2732847J	62	4	9	profund	mod	media	negativo		estero			//////////	//////////	fibroadenoma com microcalc.	rotina
53	T.P.N. (E)	2732847J	62	4	5	profund	mod	media	negativo		estero			//////////	//////////	fibroadenoma com microcalc.	rotina
54	M.L.F.	3368931I	57	4	12	superf	mod	peq	negativo		estero			//////////	//////////	ca ductal in situ	adenomastectomia com mesmo diagnóstico
55	I.P.G.	3374412D	45	4	20	mod prof	mod	grande	positivo	ptos hiperec adiposo	sim	14	8	sim	sim	ca ductal in situ com comedo gn2	fez quax ca in situ comedo e 2 focos de microinvasão
56	L.M.M.S.	2862848F	49	3	4	superf	mod	peq	negativo		estero			//////////	//////////	NÃO FEZ BX. SÓ SEGUIMENTO	seguimento
57	A A S.	3348178A	43	4	14	superf	mod	media	positivo	ptos hiperec em cistos	sim	14	10	não	não	fibroesclerose	fez setor em 04/03 - hiperp sem atipias
58	M.E.M.	13521799C	66	4	23	mod prof	adiposa	media	positivo	ptos hiperec adiposo	sim	12	9	não	não	fibroesclerose	seguimento
59	N.A C.	3007726K	61	4	3	mod prof	mod	peq	negativo		estero			//////////	//////////	fibroesclerose	seguimento
60	V.L.B.	7018287B	42	4	11	mod prof	alta	peq	negativo		setor			//////////	//////////	hiperp sem atipias, adenose esc, mastite, meta ap	seguimento
61	I.C.A	3294230C	43	4	3	mod prof	mod	media	negativo		estero			//////////	//////////	fez bx em 04/03 cicatriz radiada com hiperp florida	associada à micro, alt colunar, adenose, meta ap
62	V.L.V.M.	3058771J	47	4	11	mod prof	mod	media	negativo		estero			//////////	//////////	parenquima normal	seguimento
63	E.S.A	3375229H	59	4	15	mod prof	adiposa	grande	negativo		estero			//////////	//////////	fragm de tecido nl com micro eosnifol.	seguimento
64	N.V.P.G.	3350370B	46	4	5	mod prof	mod	media	negativo		estero			//////////	//////////	fibroesclerose	seguimento
65	M.S.R.	3011193H	56	4	4	mod prof	mod	peq	negativo		setor			//////////	//////////	fez setor com alt. Fibrocíst, calcificações basof.	rotina
66	V.M.S.M.	3374261I	42	4	10	superf	mod	grande	positivo	ptos hiperec adiposo	sim	12	6	não	não	adenose, fibroesclr.	seguimento
67	M.H.O S.	3368724F	44	4	6	mod prof	mod	peq	negativo		estero			//////////	//////////	fez bx por esterotaxia - fibroesclerose	seguimento
68	A A A B24	2144858J	51	4	10	superf	mod	grande	negativo		estero			//////////	//////////	ca ductal in situ com comedo gn2	fez quax com mesmo diagn.
69	C.S.P.	2248501F	55	3	10	superf	mod	peq	negativo		estero?			//////////	//////////	NÃO FEZ BX. SÓ SEGUIMENTO	seguimento
70	M.E.S	9486167B	62	4	3	prof	mod	media	negativo		estero			//////////	//////////	fibroesclerose do estroma	seguimento

9. Referências bibliográficas

AMERICAN CANCER SOCIETY. **Breast cancer facts & figures 2001-2002.** Atlanta, Georgia, 2002. 23p

AMERICAN COLLEGE OF RADIOLOGY. **Illustrated Breast Imaging Reporting and Data System (Illustrated BI-RADS™).** 3ª ed., Reston V.A., American College of Radiology, 1998.

ANDERSON, J. Mammography Screening and Mortality from Breast Cancer. The Malmo Screening. **Brit. Med. J.**, v.297, p.944-8, 1988.

ANDERSON, M.E.; SOO, M.S.; BENTLEY, R.C.; TRAHEY, G.E. The detection of breast microcalcificacion with medical ultrasound. **J. Acoust. Soc. Am.**, v.101, n.1, p.29-39, 1997.

BAKER, J.A.; KORNGUTH, P.J.; SOO, M.S.; WALSH, R.; MENGONI, P. **Am. J. Roentgenol.**, v.172, p.1621-5, 1999.

BAKER, J.A.; SOO, M.S. The evolving role of sonography in evaluating solid breast masses. **Semin. Ultrasound CT MR**, v.21, n.4, p 286-96, 2000.

BASSET, L.W.; LIU, T.; GIULIANO, A. E.; GOLD, R.H. The prevalence of carcinoma palpable vs impalpable mammographically detected lesions. **Am. J. Roentgenol.**, v.157, p.21-4, 1991.

BASSET, L.W.; KIMIE-SMITH, C. Breast sonography. **Am. J. Roentgenol.**, v.156, p.449-55, 1991.

BASSET, L.W. Standardized report for mammography: BIRADS™. **Breast J.**, v.5, p.207-10, 1997.

BREEN, N. Increase screening mammography. **J. Nat. Cancer Int.,** v.84, p.1549-56, 1992.

BURBANK, F.; PARKER, S.H. Methods for evaluating the quality of an Image-Guided Breast Biopsy Program. **Seminars in Breast Disease,** v.1, n. 2, 1998.

CILOTTI, A., BAGNOLESI, P. BAGNOLESI, P.; MORETTI, M.; GIBILISCO, G.; BULLERI, A.; MACALUSO, A.M.; BARTOLOZZI, C. Comparison of the Diagnostic Performance of High-frequency Ultrasound as a first- or second-line diagnostic tool in non-palpable lesions of the breast. **Eur. Radiol.**, v.7-8, p.1240-4, 1997.

CHAO, T.C.; LO, Y.F.; CHEN, S.C.; CHEN, M.F. Prospective sonographic study of 3093 breast tumors. **J. Ultrasound Med.**, v.18, p.363-70, 1999.

CLEVERLY, J.R.; JACKSON, A.R.; BATEMAN, A.C. Pre-operative of breast microcalcification using high-frequency ultrasound. **Clin. Radiol.**, v.52, n.12, p.924-6, 1997.

FEIG, S.A.; D'ORSI, C.J.; HENDRICK, R.E.; JACKSON, V.P.; KOPANS, D.B.; MONSEES, B.; SICKLES, E.A.; STELLING, C.B.; ZINNONINGER, M.; WILCOX-BUCHALLA, P. American College of Radiology guidelines for breast cancer screening. **Am. J. Roentgenol.**, p.171, p.29-33, 1998.

FORNAGE, B. D. US examination of the breast. **Syllabus**: Special Course – Ultrasound, p.347-62, 1991.

GARDENOSA, G. **Breast Imaging Companion.** Philadelphia, Lippincott-Raven, 1997. pp. 4, 22, 386-9.

GUFLER, H.; BUITRAGO-TELLEZ, C.H.; MADJAR, H.; ALLMAN, K.H.; UHL, M., ROHR-REYES, A. Ultrasound demonstration of mammographically

detected microcalcifications. **Acta Radiologica** (Denmark), v.41, p.217-21, 2000.

HALL, F.M. Nonpalpable breast lesion. **Radiology,** v.167, p.353-61, 1988.

HIRST, C. Sonographic appearance of breast cancer 10mm or less in diameter – **Breast Ultrasound Update**. Basel, Karger, 1994. p.127-39.

HOWRY, D.H.; SCOTT, D.A.; BLISS, W.R. The ultrasonic visualization of carcinoma of the breast and other soft tissue structures. **Cancer**, v.7, p. 354-58, 1954.

HUANG, C.S.; WU, C.Y.; CHU, J.S.; LIN, J.H.; HSU, S.M.; CHANG, K.J. Microcalcification of non-palpable breast lesions detected by ultrasonography: correlation with mammography and histopathology. **Ultr. Obst. Gyn.,** v.16, n.6, p.431-6, 1999.

INSTITUTO NACIONAL DO CÂNCER DO MINISTÉRIO DA SAÚDE. **Estimativas de câncer para 2003.** Rio de Janeiro, 2003. Disponível em: <http//www.inca.gov.br>.

JACKMAN, R.J.; BURBANK, F.; PARKER, S.H.; EVANS, W.P.; LECHNER, M.C.; RICHARDSON, T.R.; SMID, A.A.; BOROFSKY, H.B.; LEE, C.H.; GOLDSTEIN, H.M.; SCHILLING, K.J.; WRAY, A.B.; BREM, R.F.; HELBICH, T.H.; LEHRER, D.E.; ADLER, S.J. Stereotactic breast biopsy of nonpalpable lesions: determinants of ductal carcinoma in situ underestimation rates. **Radiology**, v.218, p.497-502, 2001.

JACKSON, V.P. The current role of ultrasonography in breast imaging. **Radiol. Clin. North Am.**, v.33, n.6, p.1161-8, 1995.

JACKSON V, P.; REYNOLDS, H. E.; HAWES, D.R. Sonography of the breast. **Semin. Ultrasound CT MRI**, v.177, n. 5, p.460-75, 1996.

KASUMI, F. Can microcalcifications located within breast carcinomas be detected by ultrasound imaging? **Ultrasound Med. Biol**., v.14, sup.1, p.175-82, 1988.

KASUMI, F.; SAKUMA, H. Identificatios of microcalcification in breast cancer by ultrasound – **Breast Ultrasound Update**. Basel, Karger, 1994. p.154-67.

KOPANS, D.B. **Breast imaging**. Philadelphia, Lippincott-Raven, 1998. p.55-7, 765.

LA RAJA, R.D.; SABER, A.A.; SICKLES, A. Early experience in the use of the Advance Breast Biopsy Instrumentation (ABB): a report of one hundred twenty-seven patients. **Surgery**, v.124, n.4, p.380-384, 1999.

LE GAL, M. ; CHAVANNE, G. ; PELLIER, D. Valeur diagnostic des microcalcifications groupées decouvertes par mammographies. **Bull. Cancer** (Paris), v.71, n.1, p.57-64, 1984.

LIBERMAN, L. Clinical management issues in percutaneous core breast biopsy. **Radiol. Clin. North Am.,** v.38, p.791-807, 2000.

LOGAN-YOUNG, W.W.; DAWSON, A.E.; WILBUR D.C.; AVILA, E.E.; TOMKIEWICZ, Z.M.; SHEILS, L.A.; LACZIN, J.A.; TAYLOR, A.S. The cost-effectivness of fine neddle aspiration cytology and 14-gauge core neddle biopsy in the diagnosis of breast carcinoma. **Cancer**, v.82, p.1867-73, 1998.

MARGOLIN, F.R.; LEUNG, J.W.T.; JACOBS, R.P.; DENNY, S.R. Percutaneous imaging-guided core breast biopsy: 5 years' experience in a Community Hospital. **Am. J. Roentgenol.**, v.177, p.559-64, 2001.

MONSEES, B.S. Evaluation of breast microcalcificacions. **Radiol. Clin. North Am.**, v.33, p.1109-21, 1995.

MOON, W.K.; IM, J.G.; KOH, Y.H.; NOH, D.Y.; PARK, I.A. US of mammographically detected clustered microcalcification. **Radiology**, v.217, p.849-54, 2000.

MOON, W.K.; MYUNG, F.S.; LEE, Y.F.; PARK, I.A.; NOH, D.Y.; IM, F.G. US of ductal carcinoma “in situ”. **Radiographics**, v.22, p.269-81, 2002.

MORRISON, A.S. Screening for cancer of the breast. **Edip Rev.,** v.15, p.244-55, 1993.

PARKER, S.H.; LOVIN, J.D.; LUETHKE, J.M.; HOPPER, K.D.; YAKES, W.F.; BURKE, B.J. Stereotactic breast biopsy with a biopsy gun. **Radiology**, v.176, p.741-7, 1990.

PARKER S.H.; JOBE, W.E.; DENNIS, M.A. US – guided automated large-core biopsy. **Radiology, v.**187, p.507-11, 1993.

PARKER, S.H.; BURBANK, F. A practical approach to minimally invasive breast biopsy. **Radiology**, v.200, p.11-20, 1996.

RANIERE, E.; DANDREA, M.R.; D’ALESSIO, A.; BERGOMI, S.; CAPRIO, G.; CALABRESE, G.B.; VIRNO. F. Ultrasound in the detection of breast cancer associated with isolated clustered microcalcification, mammographycally identified. **Anticancer Res**, v.17, n.4, p.2831-5, 1997.

RICKARD, M.T. Ultrasound of malignant breast microcalcifications: Role in evaluation and guided procedures. **Australas Radiol.**, v.40, p.26-31, 1996.

RIZZATO, G.; CHERSEVANI, R. Breast ultrasound and new technologies. **Eur. J. Radiol.**, v.27, suppl 2, p.S242-9, 1998.

SCHWARTZ, G.F.; CARTER, D.L.; CONANT, F.; GANNON, F.H.; FINKEL, G.C.; FEIG, S.A. Mammographically detected breast cancer. Nonpalpable is not a synonym for inconsequencial. **Cancer**, v.73, p.1660-5, 1994.

SICKLES, E.A. Mammographic detectability of breast calcification. **Am. J. Roentgenol.**, v.139, p.913-8, 1982.

SICKLES, E.A. Breast imaging: from 1965 to the present. **Radiology**, v.215, p.1-16, 2000.

SILVERSTEIN, M.J. **Ductal carcinoma in situ of the breast.** Philadelphia, Williams & Wilkins, 1997. p.211-5.

SIMON, J.R.; KALBHEN, C.L.; COOPER, R.A.; FLISAK, M.E. Accuracy and complication rates of US-guided Vaccum-assisted core breast biopsy: Initial results. **Radiology**, v.215, p.694-7, 2000.

SKAANE, P. Ultrasonography as adjunct to mammography in the evaluation of the breast. **Acta Radiologica**, v. 40, 45p, 1999. Supplementun.

SOO, M.S.; BAKER, J.A.; ROSEN, E.L.; VO, T.T. Sonographically guided biopsy of suspicious microcalcification of the breast: A Pilot Study. **Am. J. Roentgenol.**, v.178, p.1007-15, 2002.

SOO, M.S.; BAKER, J.A.; ROSEN, E.L. Sonographic detection and sonographically guided biopsy of breast microcalcification. **Am. J. Roentgenol.**, v.180, p.941-8, 2003.

STAVROS, A.T.; THICKMAN, D.; RAPP, C.L.; DENNIS, M.A.; PARKER, S.H.; SISNEY, G.A. Solid breast nodules: use of sonography to distinguish between benign and malignant lesions. **Radiology**, v.196, p.123-34, 1995.

SVANE, G.; POTCHEN, E.J.; SIERRA, A.; AZAVEDO, E. **Screening mammography - breast cancer diagnosis in asymptomatic women.** Saint Louis, Mosby Year Book, 1993. p.52-5.

TABAR, L.; FAGERBERG, G.; FAGERBERG, G.; DUFFY, S.W.; DAY, N.E.; GAD, A.; GRONTOFF, O. Update of the Swedish Two County Programme of mammography screening for breast cancer. **Radiol. Clin. North Am.,** v.30, p.181-210, 1992.

TEH, W.L.; WILSON, A.R.M.; EVANS, A.J.; BURREL, H.; PINDER, S.E.; ELLIS, I.O. Ultrasound guided core biopsy of suspicious mammographic calcifications using high frequency and power doppler ultrasound. **Clin. Radiol.,** v.55, p.390-4, 2000.

TOHNO, E.; COSGROVE, D.O.; SLOANE, J.P. **Ultrasound diagnosis of breast diseases.** Edinburgh, Churchil Livingstone, 1994. p.50-72.

WILD, J.J; NEAL, D. The use of high frequency ultrasonic waves for detecting changes of texture in the living texture. **Lancet**, v.1, p.655-7, 1951.

WRIGHT, C.J. Breast Cancer Screening: A different look at the incidence. **Surgery**, v.100, p.594-8, 1986.

YANG, W.T.; SUEN, M.; AHUJA, A.; METREWELI, C. In vivo demonstration of microcalcifications in breast cancer using high-resolution ultrasound. **Br. J. Radiol.**, v.70, p.685-90, 1997.