EVELINE DE LUCENA OLIVEIRA SOUZA LEÃO

Avaliação das glândulas parótidas e submandibulares por ressonância magnética e correlação clínico-laboratorial em pacientes portadores das formas indeterminada e digestiva da doença de Chagas

Tese apresentada à Faculdade de Medicina da Universidade de São Paulo para obtenção do título de Doutor em Ciências

Área de Concentração: Radiologia

Orientador: Prof. Dr. Nestor de Barros

São Paulo

2009

Dados Internacionais de Catalogação na Publicação (CIP)

Preparada pela Biblioteca da
Faculdade de Medicina da Universidade de São Paulo

©reprodução autorizada pelo autor

Leão, Eveline de Lucena Oliveira Souza
Avaliação das glândulas parótidas e submandibulares por ressonância magnética e correlação clínico-laboratorial em pacientes portadores das formas clínicas indeterminada e digestiva da doença de Chagas / Eveline de Lucena Oliveira Souza Leão. -- São Paulo, 2009.
Tese(doutorado)--Faculdade de Medicina da Universidade de São Paulo.

Departamento de Radiologia.
Área de concentração: Radiologia.
Orientador: Nestor de Barros.

Descritores: 1.Glândulas salivares 2.Glândula parótida 3.Glândula submandibular

4.Imagem por ressonância magnética 5.Sialografia 6.Doença de Chagas

USP/FM/SBD-097/09

“O valor das coisas não está no tempo em que duram,

mas na intensidade que acontecem. Por isto existem momentos

inesquecíveis, coisas inexplicáveis e pessoas incomparáveis”.

Fernando Sabino

“Tu te tornas eternamente responsável por aquilo que cativas”
Antoine de Saint-Exupery

DEDICATÓRIA

À Deus,

Pela oportunidade de viver cercada de paz, amor e solidariedade. Por guiar os meus caminhos para sempre me tornar uma pessoa melhor. Obrigada por me fazer perceber o milagre da vida diariamente.

Ao meu pai Bartholomeu,

Homem digno e bondoso. Pai especial, que me ensinou a humildade e me inspirou à carreira médica. Agradeço aos seus ensinamentos, os sacrifícios e as preocupações. De onde ele estiver sei que estará torcendo pelas minhas conquistas e felicidade. Eu sou um pouquinho dele.

À minha mãe Dione,

Meu exemplo de força, dedicação, carinho, competência e amor, no mais digno sentido da palavra. Minha mãe é meu alicerce, meu apoio, meu equilíbrio. Dedico esta vitória a ela, deixando claro, o quanto sua presença é fundamental à minha vida. Amo-a incondicionalmente.

Ao meu amor Roberto,

Esta tese só foi concluída porque ele esteve do meu lado, com seus conselhos, paciência, sinceridade e mimos. Nunca conseguirei expressar meu real agradecimento e imensidão do meu amor.

Aos meus irmãos Micheline, Cleriston e Cleydson,

Tão parecidos e tão diferentes de mim! Pessoas lindas, com brilhos próprios e personalidades fortes. Esta é mais uma etapa de nossas vidas que vencemos juntos.

À vocês, dedico o resultado dos meus estudos, alegrias, tristezas e saudades que enfrentei nesta caminhada. Tudo o que sou hoje, dedico a vocês! Saibam que lembrei de vocês todos os dias e que a distância fortaleceu nosso diálogo e nos aproximou ainda mais. Amo vocês!

À querida amiga Regina,

Verdadeira idealizadora deste projeto. Obrigada pela convivência, pelos ensinamentos, conselhos e amizade.

AGRADECIMENTOS

À doutora *Regina Lucia Elia* Gomes pela sabedoria e paciência para me guiar nesta jornada.

Às doutoras *Patrícia Paula Santoro e Maria Aparecida Shikanai-Yasuda* pela imensa ajuda desde a elaboração, coleta e análise deste estudo.

Aos doutores *Karim Ibhraim e Angelita Gama* pela ajuda na seleção dos pacientes incluídos neste estudo.

Aos funcionários dos laboratórios de imunologia e parasitologia, em especial a *Rita Cristina Bezerra e Vera Lucia Teixeira.*

À todos os funcionários do HC/FMUSP, bibliotecários, secretários, recepcionistas, auxiliares de enfermagem, que direta ou indiretamente tornaram este projeto uma realidade, em especial a sra. *Shirley Cruz Carvalho Lourenço.*

À física *Maria Concepcion Garcia Otaduy* que tanto ajudou na adequação do protocolo de sialo RM.

Ao estatístico *João Saito* e o NAPESQ que contribuíram para análise estatística desta tese.

Ao sr. *Manoel de Souza Leão Veiga Filho* pela elaboração das ilustrações incluídas nesta tese.

À doutora *Eloísa Maria Santiago Gebrim* por ter me aberto portas nesta instituição, além do apoio em todas as etapas deste projeto.

À professora doutora *Claudia da Costa Leite* pelo grande apoio na Ressonância Magnética do INRAD.

Ao doutor *Nestor de Barros* pela oportunidade e orientação desta tese.

A todos os *meus familiares, amigos queridos e colegas* de trabalho que, mesmo de forma sutil, me estimularam a seguir em frente nesta etapa.

Esta tese está de acordo com as seguintes normas, em vigor no momento desta publicação:

Referências: adaptado de *International Committee of Medical Journals Editors* (Vancouver).

Universidade de São Paulo. Faculdade de Medicina. Serviço de Biblioteca e Documentação. *Guia de apresentação de dissertações, teses e monografias.* Elaborado por Anneliese Carneiro da Cunha, Maria Julia de A. L. Freddi, Maria F. Crestana, Marinalva de Souza Aragão, Suely Campos Cardoso, Valéria Vilhena. 2ª ed.
São Paulo: Serviço de Biblioteca e Documentação; 2005.

Abreviaturas dos títulos dos periódicos de acordo com *List of Journals Indexed in Index Medicus.*

SUMÁRIO

SUMÁRIO

Lista de abreviaturas, símbolos e siglas

Lista de figuras

Lista de gráficos

Lista de tabelas

Resumo

Summary

1 INTRODUÇÃO 2

2 OBJETIVOS 6

3 REVISÃO DA LITERATURA..... 8

3.1 Glândulas salivares..... 8

3.2 Doenças de Chagas..... 11

3.3 Métodos diagnósticos..... 13

3.4 Sialorressonância..... 16

4 MÉTODOS..... 23

4.1 Seleção de pacientes..... 23

4.2 Critérios de exclusão..... 24

4.3 Avaliação clínica e laboratorial..... 25

4.4 Ressonância magnética..... 26

4.5 Analise Estatística..... 33

5 RESULTADOS..... 36

5.1 Ressonância magnética..... 36

5.1.1 Morfologia glandular..... 36

5.1.2 Volume glandular..... 37

5.1.3 Sistema ductal salivar..... 37

5.1.3.1 Morfologia ductal salivar..... 37

5.1.3.2 Ductos salivares principais..... 40

5.1.3.3 Ductos salivares secundários..... 42

5.1.3.4 Ductos salivares terciários..... 46

5.2 Avaliação clínico-laboratorial e correlação clínico-radiológica..... 50

5.2.1 Queixas clínicas..... 50

5.2.2 Inspeção e palpação glandular..... 51

5.2.3 Expressão salivar..... 52

5.2.4 Sialometria de repouso..... 52

5.2.5 Sialometria após estímulo..... 53

5.2.6 Nasofibroscopia faríngea..... 54

5.2.7 Amilase sanguínea..... 55

6 DISCUSSÃO..... 58

7 CONCLUSÕES..... 67

8 ANEXOS..... 70

9 REFERÊNCIAS..... 87

LISTAS

ABREVIATURA, SÍMBOLOS E SIGLAS

% =	Percentual
< =	Menor
> =	Maior
2D =	Duas dimensões
3D =	Três dimensões
ADC =	Coeficiente de difusão aparente
cm^3 =	Centímetro cúbico
DP =	Desvio padrão
EXPRESS =	“Extended-phase conjugate-symmetry rapid spin-echo”
FASE =	“Fast Asymmetric Spin Echo”
FGRE =	“Fast gradient of echo”
Fig. =	Figura
FOV =	“Field of view”
FSE =	“Fast spin echo”
GE =	General Electric
MIP =	Projeção de intensidade máxima
mm =	Milímetro
ms =	Milisegundos
N =	Normal
AN =	Anormal
NV =	Não visualizado
PCR =	Reação em cadeia de polimerase
PET =	Tomografia de emissão de positron

PV =	Parcialmente visualizado
RM =	Ressonância magnética
s =	Segundo
Sialo RM =	Sialorressonância magnética
T =	Tesla
T. cruzi =	*Trypanosoma crusi*
Tab =	Tabela
TC =	Tomografia computadorizada
TE =	Tempo de eco
TR =	Tempo de repetição
VR =	“Volume rendering”

FIGURAS

Figura 1 – Anatomia das glândulas salivares maiores, evidenciando parótidas e submandibulares..... 13

Figura 2 – Seqüência ponderada em T1, em plano axial, incluindo parótidas..... 26

Figura 3 – Seqüência ponderada em T1 em plano coronal com supressão de gordura, evidenciando glândulas submandibulares..... 27

Figura 4 – Seqüência ponderada em T2 FSE 2 D, evidenciando ductos de Wharton..... 27

Figura 5 – Sialo RM – T2 FSE. 3D..... 28

Figura 6 – Importante substituição gordurosa da glândula submandibular direita..... 35

Figura 7 – Seqüência T2 FSE 3D. Cisto/ dilatação sacular em ducto parotídeo terciário..... 37

Figura 8 – Seqüência T2 FSE 3D. Ductos de Stensen e Wharton..... 39

Figura 9 – Seqüência T2 FSE 3D. Ducto parotídeo secundário..... 41

Figura 10– Seqüência T2 FSE 3D. Ducto submandibular secundário..... 44

Figura 11– Seqüência T2 FSE 3D. Ductos parotídeos secundários e terciários não visualizados..... 47

Figura 12– Seqüência T2 FSE 3D. Ductos submandibulares terciários não visualizados..... 50

GRÁFICOS

Gráfico 1 – Visualização de ductos salivares parotídeos secundários em percentuais--..... 42

Gráfico 2 – Visualização de ductos salivares submandibulares secundários em percentuais..... 45

Gráfico 3 – Visualização de ductos salivares parotídeos terciários em percentuais..... 48

Gráfico 4 – Avaliação de ductos salivares submandibulares terciários em percentuais..... 51

Gráfico 5 – Queixas x grupos clínicos em percentuais……..... 52

TABELAS

Tabela 1 –	Morfologia das glândulas parótidas e submandibulares nos diversos grupos.....	34
Tabela 2 –	Volume glandular médio e desvios padrões nos diversos grupos em cm^3.....	36
Tabela 3 –	Morfologia dos ductos salivares principais nos diversos grupos.....	37
Tabela 4 –	Calibres médios e desvios padrões dos ductos salivares principais em mm.....	38
Tabela 5 –	Expressão salivar nos diversos grupos clínicos.....	54
Tabela 6 –	Sialometria de repouso nos diversos grupos: média e desvio padrão (DP) em ml/s.....	55
Tabela 7 –	Sialometria após estímulo nos diversos grupos: média e desvio padrão (DP) em ml/s.....	55
Tabela 8 –	Nasofibroscopia faríngea nos diversos grupos clínicos.....	56
Tabela 9 –	Amilase sérica nos diversos grupos clínicos, média e desvio padrão (DP), em ml/dl.....	57

RESUMO

Leão ELOS. *Avaliação das glândulas parótidas e submandibulares por ressonância magnética e correlação clínico-laboratorial em pacientes portadores das formas indeterminada e digestiva da doença de Chagas* [tese]. São Paulo: Faculdade de Medicina, Universidade de São Paulo; 2009. 97p.

INTRODUÇÃO: A doença de Chagas é a parasitose endêmica mais importante na América Latina. O acometimento das glândulas salivares nesta doença é ainda pouco estudado. Há estudo com portadores da doença através de sialografia convencional, o que motivou a realização deste estudo com a utilização da sialorressonância (sialo RM), por ter melhor sensibilidade e especificidade em relação a outros métodos e não ser invasiva, com o intuito de identificar alterações glandulares nos pacientes da forma indeterminada que possibilitem sua reclassificação para a forma digestiva. OBJETIVO: avaliar as alterações encontradas pela sialo RM e correlacionar com dados clínicos e laboratoriais. METODOLOGIA: Estudaram-se 180 glândulas salivares maiores em 45 pacientes pela sialo RM que foram divididos em três grupos: A – portadores da doença de Chagas na forma clínica indeterminada; B – portadores da doença de Chagas na forma digestiva; C – controle. As idades médias encontradas foram: 48; 55 e 50 anos, respectivamente. Quanto ao sexo, 9; 11 e 10 pacientes dos grupos avaliados eram do feminino. Foram utilizadas seqüências anatômicas ponderadas em T1 e T2, e seqüências específicas para sialo RM – T2 “fast spin eco” 2D e 3D. Realizou-se avaliação clínica específica, sialometria, nasofibroscopia, e dosagem sanguínea da amilase. RESULTADOS: Os volumes médios das glândulas parótidas nos grupos foram de: A (31,1cm3); B (27,4cm3); C (32,4cm3) e das submandibulares foram: A (6,1 cm3); B (5,2 cm3) e C (7,0 cm3). Observou-se um caso no grupo A e outro no grupo B, com afilamento e importante substituição gordurosa de uma das glândulas. O calibre médio dos ductos parotídeos principais foi de: A (1,5mm) – tortuosidade e dilatação segmentar em um caso; B (1,3mm) – um deles não visualizado e C (1,2mm). Os ductos submandibulares principais tiveram calibre médio de: A (1,5mm); B (1,7mm) - um deles não visualizado; C (1,3mm). Os ductos salivares secundários parotídeos não foram identificados em: A (13,3%); B (20,0%); C (6,7%) e submandibulares, apenas um caso no grupo B. Os ductos salivares terciários parotídeos não foram visualizados em: A (43,3%); B (43,3%); C

(33,3%) e submandibulares: A (40,0%); B (23,3%); C (20,0%). Observou-se dilatação sacular/cisto em apenas um ducto parotídeo do grupo B. Das queixas clínicas a xerostomia foi a mais prevalente: A (40,0%); B (53,3%); C (13,3%), com p = 0,066. A sialometria após estímulo apresentou-se alterada nos grupos em: A (60%); B (86,67%) e C (53,33%). O diâmetro parotídeo principal dos indivíduos com amilase normal foi menor que nos indivíduos com amilase anormal (p=0,046). CONCLUSÕES: Os volumes médios das glândulas submandibulares foram menores e o calibre dos ductos salivares de Wharton foi maior nos pacientes infectados, com diferença estatística. Em 5 casos houve alteração na morfologia glandular e/ou ductal. Foram visualizados menos ramos ductais de segunda e terceira ordem das glândulas parótidas e submandibulares em relação ao controle.

Descritores: Glândulas salivares; glândula parótida; glândula submandibular; imagem por ressonância magnética; sialografia; doença de Chagas.

SUMMARY

Leão ELOS. *Evaluation of parotid and submandibular salivary glands through magnetic resonance and clinical-laboratorial correlations in cronic form Chagas' disease bearers* [thesis]. São Paulo: "Faculdade de Medicina, Universidade de São Paulo"; 2009. 97p.

INTRODUCTION: Chagas' disease is the most important endemic parasitosis in Latin America. The salivary glands onsets for this disease have been poorly studied. For MR (magnetic resonance) sialography has a better sensibility and specificity when compared to different methods and for not being invasive, it is used to identify glandular alterations in patients in the undetermined form, which possibility its reclassification to the digestive form. OBJECTIVES: Present work intends to evaluate the alterations found by MR sialography in Chagas' disease patient bearers and correlate them with clinical and laboratorial data. CASUISTIC and METHOD: 180 Major salivary glands were studied in 45 patients by MR sialography divided into 3 groups: A – Chagas disease bearers in the uncertain clinical form; B – Chagas disease bearers in the digestive form; C – Control group. Average ages were: 48; 55 and 50 years, respectively. Concerning sex, nine; 11 and 10 of the evaluated groups were feminine. Anatomical sequences were pondered in T1 and T2, as well as specific sequences for MR sialography – T2 fast spin eco 2D and 3D. Specific clinical evaluation, sialometry, nasofibroscopy and blood dosages of amilasis were also evaluated. RESULTS: The parotids glands volumes for groups and expressed, varied for as presented: A (31.1 cm3); B (27.4 cm3); C (32.4 cm3) and for submandibular glands were: A (6.1 cm3); B (5.2 cm3) and C (7,0 cm3). A case was observed in group A and another one in group B, presenting gauging and an important fatty substitution for one of the glands. Main parotid ducts caliber or first-rate order, varied from: A (1.5mm) – tortuosity and segmental dilation in one case; B (1.3mm) – one of them not visualized and C (1.2mm). Submandibular main ducts presented calibers of: A (1.5mm); B (1.7mm) - one of them not visualized; C (1.3mm). Secondary salivary ducts of the parotid were not identified in: A (13.3%); B (20.0%); C (6.7%) and concerning to submandibular glands, only one case in group B was not identified. Tertiary salivary ducts of the parotid gland were not visualized in: A (43.3%); B (43.3%); C (33.3%) and for submandibular glands: The

(40.0%); B (23.3%); C (20.0%). Saccular dilatation was observed in only one parotid of the group B. Among the clinical complaints, xerostomy was the most prevailing – A (40.0%); B (53.3%); C (13.3%) – p = 0,066. The sialometry after stimulus showed to be altered in the groups as follows: A (60.0%); B (86.7%) and C (53.3%) - <0,001. The main parotid duct diameter of individuals with normal amilasis was smaller than those in the ones with abnormal amilasis (p=0,046). CONCLUSION: The salivary gland volumes were smaller and there was enlargement in Wharton ducts caliber in patients infected by the disease, with statistical difference. There was alteration in the glandular and/or ductal morphology in five cases. Ductal branches of second and third order salivary glands in Chagas' disease chronic form bearers were not visualized more often than in healthy patients. Xerostomy was the most reported complaint by patients infected by *Tripanosoma cruzi*, and there was a bigger association with abnormal pharyngeal nasofibroscopy. Sialometry after stimulus showed to be altered in the groups, especially in patients with chronic digestive form.

Descriptors: Salivary glands; parotid gland; submandibular gland; magnetic resonance imaging; Chagas' disease.

1 INTRODUÇÃO

A doença de Chagas é a parasitose endêmica mais importante na América Latina, causada pelo protozoário flagelado *Trypanosoma cruzi*, com cerca de 15 milhões de infectados no mundo, no Brasil esse número é de 3 milhões (Veronesi, 1995).

Quanto às fases clínicas a doença está dividida em: aguda e crônica. A fase crônica se subdivide nas formas indeterminada, cardíaca, digestiva e nervosa.

O acometimento das glândulas salivares nesta doença é ainda pouco estudado. Dentre as alterações das glândulas salivares relatadas na literatura, são citadas em humanos: aumento não inflamatório das glândulas salivares por denervação parcial glandular; hipertrofia glandular na qual, além do aumento do reflexo esôfago-salivar, há um estado de hipersensibilidade destas glândulas ao estímulo reflexo; aumento nos níveis de amilase sérica associado a megaesôfago; perineurite, intensa inflamação e um aumento significativo do calibre dos ductos salivares em autópsias, com provável relação com alterações no sistema nervoso autônomo (Silva et al., 1976; Vieira et al, 1962; Pereira et al., 2006) ou citadas em ratos: atrofia dos ácinos, com células menores e mais densas; redução dos ductos excretórios e estriados, com redução da área acinar das glândulas parótidas; redução no fator de crescimento epidérmico na fase aguda, com conseqüente redução funcional da glândula, porém na fase crônica estes níveis são equivalentes aos não infectados (Ribeiro et al, 1982; Martini et al, 1986; Martini et al., 1990; Moreira et al, 2008).

Quanto aos poucos trabalhos que abordam os métodos de imagem, Silva, 1976 estudou pacientes com megaesôfago chagásico pela sialografia convencional e observou contrastação de ductos de primeira e segunda ordem, porém um número inferior nos de terceira e quarta ordem. Estes achados motivaram a realização deste estudo, para avaliar as glândulas e os ductos salivares com a utilização da sialorressonância (sialo RM). Não se utilizou a sialografia convencional, uma vez que os pacientes incluídos neste estudo são portadores de doença crônica, sendo esta um procedimento invasivo e com radiação ionizante.

A sialo RM, por ter melhor sensibilidade e especificidade em relação a outros métodos, não é um método invasivo, e possibilita a identificação de ramos ductais de até terceira ordem e tem alta acurácia diagnóstica na avaliação de estenoses e sialectasias.

Quanto à técnica empregada, há descrição na literatura de várias seqüências de sialo RM: ponderadas em T2 com supressão de gordura, com imagens multiplanares, podendo ser em duas dimensões (2D) ou em três dimensões (3D); seqüências FIESTA e difusão, porém menos utilizadas; seqüência T2 “fast spin echo” (FSE) com TR de 5000 ms e TE de 102 ms; sequência T2 FSE 3D uma fase conjugada simétrica tridimensional, espessura de corte de 0,6-1,5 mm; seqüências tridimensionais assimétricas de FSE e T2 e cortes de 1 mm. A técnica escolhida foi T2 FSE 3D uma fase conjugada simétrica tridimensional, espessura de corte de 1,0 mm, em duas dimensões (2D) e em três dimensões (3D), com adequação do FOV e bobina de cabeça. As imagens 3D são processadas com reconstruções de projeções de intensidade máxima (MIP) e reformatadas com aquisições 3D a partir de imagens axiais e sagital-oblíquas, com visualização dos ductos de Wharton ou Stensen

(Becker et al., 2000; Jäger et al., 2000; Morimoto et al., 2002; Habermann et al., 2005b).

Não há relatos da literatura de avaliação das glândulas salivares em pacientes portadores da doença de Chagas por ressonância magnética. Além de possíveis alterações na morfologia glandular, este método pode detectar alterações ductais e possibilitar uma reclassificação dos pacientes da forma indeterminada para a forma digestiva, correlacionando-se as alterações encontradas aos dados clínicos e laboratoriais.

2 OBJETIVOS

1 Avaliar a presença de alterações das glândulas parótidas e submandibulares em pacientes portadores da doença de Chagas (nas formas clínicas indeterminada e digestiva), pela sialorressonância magnética.

2 Correlacionar achados clínicos e laboratoriais da doença de Chagas com os achados da sialorressonância magnética.

3 REVISÃO DA LITERATURA

3.1 Doença de Chagas

A doença de Chagas é uma infecção generalizada, endêmica em várias regiões do Brasil, causada por um protozoário, o *Trypanosoma cruzi* e transmitida ao homem principalmente por via vetorial, com contaminação das mucosas ou pele, após escarificação, de dejetos depositados do triatoma contaminado, conhecido como barbeiro, além de poder ser transmitida por transfusão sanguínea, via transplacentária e digestiva (Veronesi, 1995). Constituindo um importante problema médico e social de quase toda a América Latina, por todo o século XX, a doença de Chagas tem sido combatida em ampla extensão do continente nas últimas décadas, logrando-se resultados muito satisfatórios, decrescentes de contaminação, porém ainda com uma realidade atual de 28 milhões de pessoas que vivem em situação de risco, com incidência anual de mais de 41 milhões, morte anual de mais 12 mil e distribuição em 18 países (Dias et al., 2008).

Quanto às fases clínicas a doença pode se apresentar em: aguda e crônica. A fase aguda inicia-se de 8 a 10 dias após a penetração do *Trypanosoma cruzi* no organismo, até semanas a meses, que pode vir acompanhada com sintomas gerais de febre, mialgias, linfonodomegalias, hepatoesplenomegalia, edema e exantema e, mais raramente de miocardite ou meningoencefalite (Veronesi, 1995). Segue-se a fase

crônica sendo mais comum a forma indeterminada, que pode evoluir para as formas cardíaca e digestiva (Mattoso, 2001).

Uma nova característica desta parasitose nos centros urbanos é o surgimento de feições clínico-laboratoriais atípicas em condições de imunodepressões associadas ao uso de drogas citotóxicas ou imunodepressoras. Um exemplo disto são as formas de reagudização da doença em pacientes pós-transplantados, com miocardite ou paniculite (Shikanai-Yasuda, 2004). Pacientes co-infectados com HIV e doença de Chagas na forma crônica que sofrem uma reagudização desta última podem apresentar severas meningoencefalites ou miocardites (Sartori, 2002).

Rassi et al., 1998, citam que na forma aguda há elevada parasitemia, e o diagnóstico laboratorial da doença consiste na demonstração do *Trypanosoma cruzi* no sangue periférico (esfregaço ou gota espessa). Hanson, 1974 descreve que há uma correlação positiva entre o número de parasitos no sangue periférico e em vários órgãos de ratos, além de um declínio dos parasitos com o tempo. Na forma crônica, segundo Portela-Lindoso e Shikanai-Yasuda, 2003, caracterizada por baixos níveis de parasitemia e altos de anticorpos, os exames parasitológicos indiretos consistem de enriquecimento da amostra através do xenodiagnóstico “in vitro”, hemocultura e reação em cadeia da polimerase (PCR), este último com sensibilidade de até 100%.

Dentre as alterações das glândulas salivares, Veronesi, 1995 descreve que na forma aguda pode haver tumefação das parótidas e Silva et al., 1976 referem que pelo menos um terço dos pacientes com megaesôfago chagásico têm aumento não inflamatório das glândulas salivares por denervação parcial glandular. Há segundo Vieira et al, 1962 uma verdadeira hipertrofia glandular em que, além do aumento do reflexo esôfago-salivar, há um estado de hipersensibilidade destas glândulas ao

estímulo reflexo. Este mesmo autor em outro artigo (Vieira, 1961) descreve um aumento nos níveis de amilase sérica associado a megaesôfago.

Ribeiro et al., 1982 descrevem que a alteração morfológica mais nítida encontrada na glândula sublingual de camundongos infectados pelo *Trypanosoma cruzi* foi a atrofia dos ácinos, com células menores e mais densas. Martini et al., 1986 em estudo morfométrico de ratos na fase indeterminada da doença de Chagas, observou uma redução dos ductos excretórios e estriados, com redução da área acinar das glândulas parótidas. Martini et al., 1990 também evidenciam uma redução do volume das células acinares e de seus núcleos em parótidas de ratos jovens com a forma aguda da doença. Alves et al., 1995 descrevem na fase aguda da doença um aumento de tamanho dos ácinos de glândulas submandibulares de ratos, com aumento de grânulos em estudo ultra-estrutural. Moreira et al., 2008 que estudaram por imunohistoquímica glândulas submandibulares de ratos, relatam uma redução no fator de crescimento epidérmico na fase aguda, com conseqüente redução funcional da glândula, porém na fase crônica estes níveis são equivalentes aos não infectados pelo *Tripanosoma cruzi*. Utrilla et al., 1984 por estudo histoquímico de glândulas parótidas de ratos na forma indeterminada, verificaram comprometimento dos ácinos, por redução do RNA e grânulos secretores. Machado et al., 1984 descrevem, em seu estudo experimental com ratos, acometimento da inervação simpática em glândulas submandibulares na fase aguda, retornando à normalidade na fase crônica da doença.

Pereira et al., 2006 referem que em autópsia de pacientes portadores da doença de Chagas, notaram-se, em análise morfométrica, perineurite, intensa inflamação e um aumento significativo do calibre dos ductos salivares, com provável relação com alterações no sistema nervoso autônomo.

Silva et al., 1976 estudaram pacientes com megaesôfago chagásico pela sialografia convencional e observaram contrastação de ductos de primeira e segunda ordem, porém um número inferior nos de terceira e quarta ordem. Relataram ainda dilatação sacular em ramos periféricos em alguns casos.

3.2 Glândulas salivares

As glândulas salivares maiores são formadas por: parótidas, submandibulares e sublinguais. São responsáveis pela produção de saliva cujas principais funções são proteção, lubrificação da boca, diluição, limpeza, integridade dentária, digestão e propriedade antibacteriana (Almeida et al., 2008).

As glândulas parótidas são as maiores delas, têm forma de uma pirâmide invertida e estão localizadas no espaço parotídeo, entre o processo mastóide posteriormente e o ramo mandibular anteriormente (Saito e Cerri, 1999) e se estendem ao nível do canal auditivo externo e arco zigomático (Beale e Madani, 2006). A glândula parótida está dividida em lobos profundo e superficial. O ducto excretor principal de Stensen origina-se na porção anterior da glândula e percorre o interior da mesma, com orientação retilínea até penetrar no músculo bucinador e desembocar na cavidade oral (Som e Curtin, 1996). É a glândula parótida a principal responsável pela produção de saliva após-estímulo alimentar.

As glândulas submandibulares têm cerca de metade do tamanho das parótidas e localizam-se na região supra-hioidea, entre o corpo da mandíbula e o músculo milo-hioideo. O ducto submandibular ou ducto de Wharton origina-se da superfície

inferior da glândula e termina no freio da língua. É a responsável pela produção de saliva basal e conseqüente hidratação bucal (Figura 1).

Há variações das dimensões glandulares e ductais. Testut, 1928 refere que o peso da parótida é de 25 a 30 g e segundo Shah, 2004 de 14 a 28g. Dost, 1997 estudou por ultra-sonografia pacientes normais e descreve que o volume médio da glândula parótida é de 20 cm^3 e o da glândula submandibular de 8cm^3. Bozzato et al., 2008 referem em estudo por ultra-sonografia, que o volume das glândulas parótidas em pacientes normais é de 31 cm^3. Ono et al., 2006 calcularam os volumes glandulares por ressonância magnética, utilizando-se seqüências ponderadas em T1 e T2 com supressão de gordura, com traçado manual e utilizando-se de software para cálculo volumétrico, com volumes médios por glândula de: parótida = 40 +/- 1,6 cm^3 e submandibular = 15,5 +/- 0,8 cm^3.

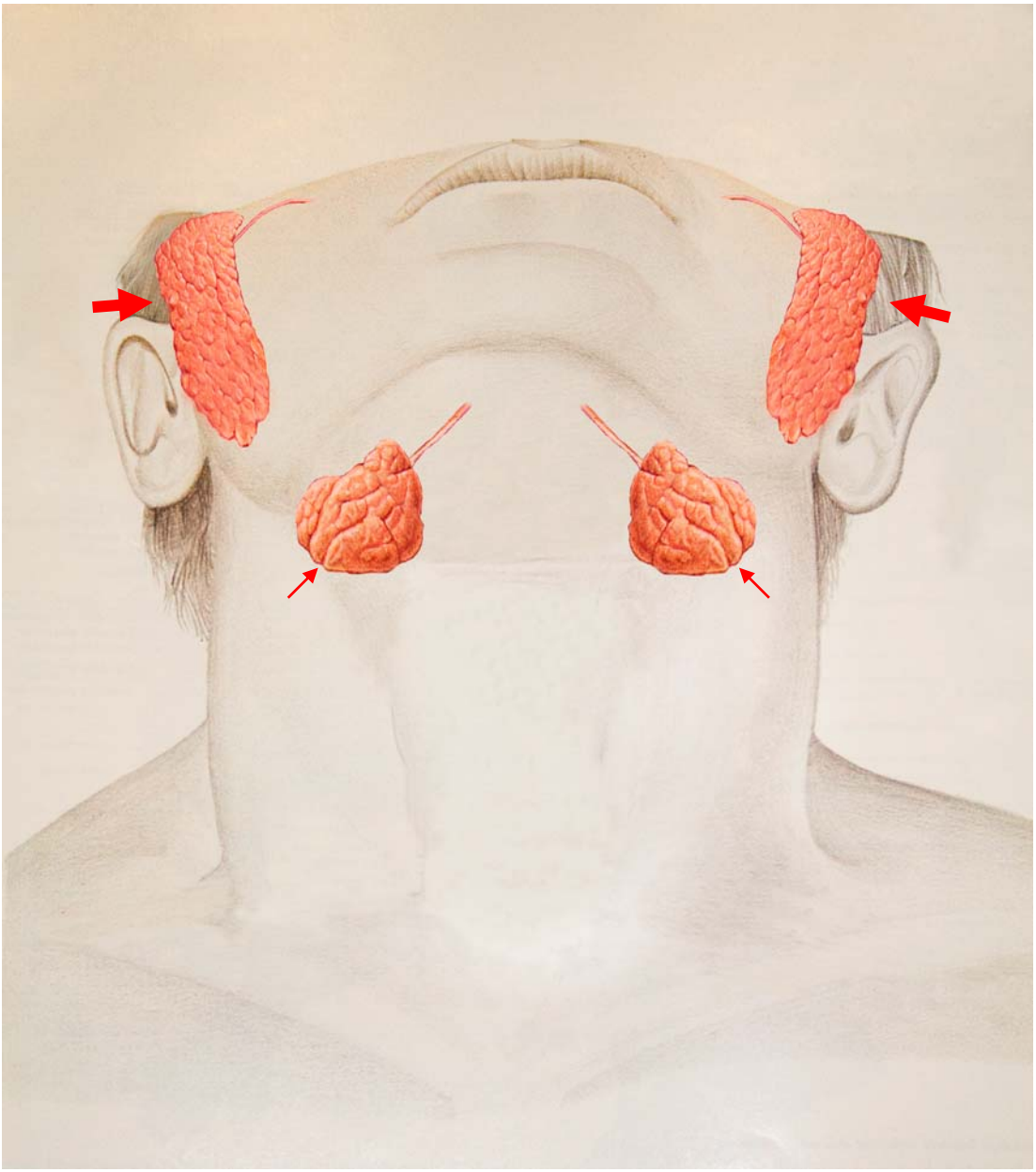

Figura 1 – Anatomia das glândulas salivares maiores, evidenciando as parótidas (setas maiores) e submandibulares (setas menores)

3.3 Métodos diagnósticos

A sialografia convencional é um método invasivo, com radiação ionizante, porém possibilita boa visualização do sistema ductal salivar. Takagi et al., 2005 compararam a sialografia convencional e sialo RM em pacientes com xerostomia, notando-se superioridade nesta última, por ser não-invasiva e com seqüência rápida.

Lee et al., 2008 referem que a ultra-sonografia é o método ideal, em uma abordagem inicial, para avaliações de lesões superficiais nas glândulas parótidas e submandibulares, tendo estas estruturas fácil acesso e alta resolução na caracterização tecidual, sendo um método que não utiliza radiação ionizante. Por outro lado este método tem avaliação limitada para o lobo profundo da parótida, assim como não são acessíveis para avaliação das glândulas salivares menores, a mandíbula, a mucosa da cavidade oral e a faringe.

Segundo Saito e Cerri, 1999, com a ultra-sonografia pode-se avaliar a anatomia, a topografia e as alterações das glândulas salivares e com o emprego do Doppler a avaliação da vasculatura próxima e intra-glandular é possível. Zaleska et al., 2005 referem ainda que a ultra-sonografia é a primeira modalidade que detecta lesões com diâmetros menores que 5mm, sendo a tomografia computadorizada e a ressonância magnética melhores para avaliar a extensão tumoral.

Pfeiffer, 1987 comparou a TC à sialografia convencional, tendo a primeira vantagens por conseguir avaliar o parênquima glandular e estruturas circunvizinhas, ser de excelência na identificação de cálculos, porém ambas utilizam radiação ionizante.

Knight, 2005 descreve a sialoendoscopia como excelente no diagnóstico e tratamento de sialolitíase e estenose, com identificação de ramos de até quarta ordem, porém é um método invasivo, com possíveis complicações como infecções ou perfuração de paredes de ductos. Lari et al., 2008 acrescentam que com a sialoendoscopia as complicações são mínimas, com dados de sucesso de 90% na remoção de litíase e redução significativa de sialadenectomia. Walvekar et al., 2008 descrevem este método como bastante efetivo para o tratamento de alterações das glândulas salivares maiores, com sucesso de remoção de litíase de 74% e complicações de 25%.

Kaplan et al., 2008 descrevem que a avaliação direta por videoendoscopia da cavidade oral e faringe é de grande valia para avaliação da função salivar, avaliando-se na mucosa, itens como hiperemia, ressecamento, fissuras, lesões pigmentadas e até úlceras em pacientes com xerostomia.

Quanto à sialometria, método de quantificação de volume salivar, há descrição com formas de coleta salivar distintas. Kaplan et al., 2008 realizaram o estudo utilizando-se micro cateter nos ductos salivares principais e a coleta é realizada por sucção por 2 minutos, antes e após uso de ácido cítrico. Tárzia, 1991 descreve coleta salivar em recipiente, durante 3 minutos, antes e durante estimulação com sialogogo, mensurando-se os volumes.

Alguns autores referem em recentes estudos por ressonância magnética, que utilizando-se espectroscopia há a possibilidade de diferenciação entre tumor de Warthin e adenoma pleomórfico (Basu et al., 2008), adenoma pleomórfico do carcinoma de glândulas parótidas (Wang et al., 2007) e King et al., 2005 estudaram a relação colina/ creatina para a diferenciação de neoplasias benignas e malignas das

glândulas salivares, com valores menores nestes últimos, porém estes estudos não avaliam a xerostomia e alterações glandulares por xerostomia.

Motoori et al., 2005 avaliam a boa acurácia da cintilografia utilizando-se tecnécio – 99m para tumor de Warthin, porém referem melhor avaliação por RM. Liquidato, 2006 estudou por cintilografia com tecnécio pacientes com xerostomia e descobriu um baixo grau de concordância com a sialometria.

Jeong et al., 2007 referem que a tomografia por emissão de positron (PET/CT) tem maior acurácia diagnóstica para avaliação de neoplasias malignas de alto grau primários de glândulas salivares que a TC, com um maior impacto na conduta terapêutica destas.

Capaccio et al., 2008 comparam métodos para avaliação das glândulas salivares e relatam que só a sialo RM tem alta acurácia diagnóstica para avaliação de estenoses e sialectasias, com ultra-sonografia com Doppler prévia negativa para cálculos ou massas, confirmados com sialoendoscopia. Relatam também a vantagem da RM identificar ramos de até terceira ordem e não ser invasiva.

Cermik et al., 2007 também referem que FDG PET é superior a TC e/ou RM para o diagnóstico inicial de lesões malignas das glândulas salivares, assim como a recorrência e metástases linfonodais e à distância, porém não descrevem relação com xerostomia ou com outras doenças crônicas.

3.4 Sialo RM

A sialorressonância (sialo RM) ainda é um método pouco utilizado, porém em vários trabalhos tem se comprovado uma melhor sensibilidade e especificidade em relação a outros métodos e as vantagens e limitações do método (Tassart et al., 2003 e Weber, 1992). Casselman e Mancuso 1987; Jager et al., 2000; Trappe et al., 1991; Mandelblatt et al., 1987; Kalinowski et al., 2002 e Schroder et al., 1998 observaram achados da ressonância magnética na detecção de tumores, utilizando-se seqüências em T1 e T2.

Para a realização da sialo RM, utilizam-se bobinas locais, sem uso de radiação ionizante, sem injeção de gadolíneo e com algumas vantagens em relação a outros exames para avaliação das glândulas salivares, como a obtenção de imagens multiplanares. A RM é superior na demonstração da extensão do tumor além dos limites da glândula, melhor diferenciação entre fibrose e tumor recidivante, além de que a amálgama utilizada em tratamentos dentários determina menos artefatos do que na TC (Dillon, 1998; Treumann e Lenz 1996).

Murakami et al., 1998 referem estudo de sialo RM com sequência “Half-Fourier Aquisition Single-shot Turbo Spin-echo” (2D HASTE), Lomas, 1996 descreveu seqüências em pesadas em T2 com supressão de gordura (2D RARE) e Fischbach, 1997 utilizou seqüência pesada em T2 “fast spin echo” - FSE 2D (2D FASE), todas com limitações de espessuras de cortes mínimas de 2 mm.

Tonami et al., 1998 e Varghese et al., 1999 relatam experiência com técnicas de “fast spin echo”, com resultados animadores na demonstração da anatomia ductal das glândulas parótidas e submandibulares. Yousem et al., 2000 também descrevem

bons resultados utilizando-se uma seqüência T2 “fast spin echo” com tempo de repetição (TR) de 5000 ms e tempo de eco (TE) de 102 ms.

Becker et al., 2000 acrescentam a esta técnica uma fase conjugada simétrica tridimensional – 3D EXPRESS (TR/TE – 6,000-10,000/ 190 mseg), espessura de corte de 0,6-1,5 mm e tempo de seqüência de 5 a 6 minutos e 30 segundos e bobina de cabeça e realizadas reconstruções MIP. Notaram-se fatores preditivos positivos de 93 a 97% e negativos de 91% para detecção de falhas determinadas por cálculos e 87 a 95% e 100% na detecção de estenose ductal, respectivamente. Os ductos salivares principais foram identificados em todos os casos, porém os ductos de Wharton não identificado em sua porção anterior em 26,7%. Os ductos primários foram identificados em 100% dos submandibulares e em 75% dos parotídeos. Os ductos secundários em 20% nos parotídeos e 40% dos submandibulares, enquanto os terciários só foram identificados em apenas 6,7% dos parotídeos.

Morimoto et al., 2002 utilizam seqüências tridimensionais de “fast asymmetric spin-echo” (3D FASE) e T2, com tempo de repetição (TR) de 8000 ms e tempo de echo (TE) de 120 ms e cortes de 1 mm. As imagens foram processadas com reconstruções MIP e reformatadas com reconstruções 3D a partir de imagens axiais e sagitais oblíquas, com boa visualização dos ductos de Wharton ou Stensen, acessórios e até ramos secundários e posteriormente o mesmo autor (Morimoto et al., 2005a) comparou as seqüências de sialo RM e referiu uma melhor visualização ductal na seguinte seqüência: 3D-FASE > 3D-FSE > 2D-FSE > 2D-FASE. Sartoretti-Schefer et al., 1999 também descrevem que em estudo comparativo, em 100% dos casos os ductos salivares principais foram identificados em seqüência T2 FSE 3D e em 68% em T2 FSE 2D, porém, dilatações intra-glandulares somente na primeira sequência.

Fischbach et al., 1997 referem estudo de sialo RM utilizando-se seqüência ponderada em T2 FSE 2D – 2D FASE (TR/TE – 3,600/ 800 ms), com espessura de corte de 30-40 mm cortes axiais e coronais, tempo de seqüência de 3 minutos e 53 segundos e bobina de superfície em pacientes saudáveis e em pacientes com diversas doenças nas glândulas parótidas. Nos voluntários normais o ducto de Stensen foi identificado em todos os casos, 60% dos ramos primários, 40% dos secundários e nenhum dos terciários.

Thoeny et al., 2005 descrevem estudo da função, com avaliação de esvaziamento das glândulas parótidas e submandibulares, avaliada através de seqüências de difusão, com redução do coeficiente de difusão aparente após estimulação salivar com ácido cítrico. Habermann et al., 2005 também relatam uma significativa alteração na visualização ductal, utilizando-se seqüência ultra-rápida "single shot fast spin echo" paralela aos ductos e após a injeção de sialogogo. Morimoto et al., 2005b também notaram por sialo RM uma redução do calibre dos ductos de 50% após 30 segundos de uso do ácido cítrico.

Habermann et al., 2007 descrevem em estudo de 27 voluntários normais, através de seqüência de difusão em aparelhos de 1,5 e 3 Tesla (T), utilizando-se coeficiente de difusão aparente (ADC), notou-se aumento deste após estimulação com substância sialogoga (suco de limão), com valores maiores no aparelho com 3T, assim como, Yoshino et al., 2001 referem estudo do ADC em seqüência de difusão em doentes. Eida et al., 2007 referem também estudo com seqüência em difusão, medindo-se o ADC, ajudando na diferenciação de neoplasias salivares benignas e malignas. Arndt et al., 2006 estudaram em 33 voluntários saudáveis glândulas submandibulares antes e após a estimulação e notou aumento no ADC após 30

segundo da estimulação, comprovando que a difusão é um método não invasivo de quantificação de alteração funcional das glândulas submandibulares.

Pedritis et al., 2007 estudaram com seqüência rápida de sialo RM, com duração de 2,8 segundos, com melhora da identificação dos ductos salivares após o uso de sialogogo em pacientes com doenças das glândulas salivares. Hugill et al., 2008 estudaram por sialo RM com sequência pesada em T2 tridimensional, relata otimização da técnica utilizando-se sialogogo e oclusão ductal passiva, com melhor visualização dos ductos principais e sistema ductal intra-glandular.

Astreinidou et al., 2006 desenvolveram protocolo de sialo RM (T2 FSE 3D – TR/TE – 6,000/190ms e T2 FSE 2D com cortes sagitais e axiais) em aparelho de RM de 1,5T e utilizando reconstrução com MIP em 11 voluntários, visualizando-se a porção intra-glandular dos ductos de Stensen em todos os casos, com visualização de ramos periféricos de 75% dos parotídeos e 50% dos submandibulares.

Astreinidou et al., 2007 relatam estudo utilizando-se sialo RM, para avaliação de xerostomia, de 9 pacientes com neoplasia de cabeça e pescoço, antes e após a radioterapia (6 semanas e 6 meses), notando importante redução na visualização de ductos salivares periféricos, porém sem alterações estatisticamente significativas dos ductos salivares principais. Neste estudo realizou-se também a avaliação do volume salivar (sialometria após estímulo com sialogogo), observando-se importante redução do volume salivar após a radioterapia.

Tanaka et al., 2007 estudaram em 30 voluntários sem doenças nas glândulas salivares, realizaram estudo dinâmico de sialo RM, com seqüência 2D -“fast asymmetric spin-echo” (FASE), com 7 mm de espessura e 18 segundos de aquisição, antes e após a administração de ácido cítrico a 5%, notando um clareamento imediato

dos ductos parotídeos após 30 segundos da estimulação, porém raros ductos submandibulares.

Morimoto et al., 2005b desenvolveram protocolo de sialo RM funcional utilizando a seqüência 2D FASE (TR/ TE – 6000/500 ms), espessura de corte de 3-6 mm, com 18 segundos de aquisição e comparando as fases pré e pós a cada 30 segundos de estimulação com ácido cítrico, até 270 segundos, com aumento significativo no diâmetro do ducto parotídeo principal após a estimulação, com valores máximos de 30 a 120 segundos. Morimoto et al., 2006 relatam estudo em pacientes com síndrome de Sjögren em estudo dinâmico por sialo RM observando-se que a área máxima de detecção de ductos estava significativamente reduzida nos pacientes com a doença em relação ao grupo de voluntários. Kamishima, 2005 estudou pacientes com síndrome de Sjögren com sialo RM (TR/TE – 9990/255 ms) e comparou média de sinal na ressonância com a função de secreção salivar.

Su et al., 2006 utilizaram seqüência de sialo RM FIESTA 3D (TR/TE – 4,1 - 4,3/ 1,3-1,4 ms), espessura/ espaçamento de corte de 1,2/0,6 mm e tempo de seqüência de 4 minutos e 30 segundos em pacientes com doenças obstrutivas. A imagem foi processada em estação de trabalho, com reconstruções em MIP e VR (“volume-rendering”), adicionando-se um *software* de endoscopia virtual, selecionando-se o traçado da árvore salivar. A imagem de endoscopia virtual é comparada a observações sialoendoscópicas cirúrgicas.

4 MÉTODOS

Realizou-se estudo transversal prospectivo, no período de 10/2005 a 04/2007, envolvendo os departamentos de Radiologia, Otorrinolaringologia, Moléstias Infecto-contagiosas e II Clínica Cirúrgica da Faculdade de Medicina da Universidade de São Paulo.

O estudo foi realizado utilizando-se dados contidos em protocolo (Anexo C), que foi submetido ao conselho de ética do mesmo Hospital e aprovado em 09/2005 (Anexo A) e utilizando-se termo de consentimento pós-informação do paciente (Anexo B).

4.1 Seleção de pacientes

Foram estudadas 180 glândulas salivares maiores em 45 pacientes pela sialo RM. Estes foram divididos em 3 grupos igualitários:

A – Portadores da doença de Chagas na forma clínica indeterminada;

B – Portadores da doença de Chagas na forma digestiva;

C – Grupo controle.

As idades médias encontradas foram: 48; 55 e 50 anos nos grupos A, B e C e desvios padrões de 8,85; 7,78 e 9,01, respectivamente. Quanto ao sexo, 9; 11 e 10 pacientes dos grupos avaliados eram do sexo feminino, respectivamente.

Os pacientes foram classificados nos grupos clínicos através de avaliação dos seguintes exames: ELISA para *Trypanosoma cruzi*, esôfago-estômago-duodenografia (EED) e enema opaco (De Barros, 1992).

Os pacientes do grupo controle foram selecionados dentro do ambulatório da Otorrinolaringologia, sem queixas ou antecedentes específicos de doenças das glândulas salivares. O grupo controle foi pareado com o grupo A, em faixa etária, sexo e nível sócio-econômico.

Os pacientes ainda foram subdivididos quanto à presença ou ausência de alteração na morfologia glandular e ductal salivar.

4.2 Critérios de exclusão

Como critérios de exclusão foram considerados:

- Pacientes portadores da doença de Chagas na forma crônica digestiva do tipo esofágica, uma vez que estes já apresentam hipertrofia das glândulas parótidas, devido ao reflexo esôfago-salivar;

- Pacientes com alterações prévias nas glândulas salivares, como parotidite, sialolitíase ou doenças crônicas nas quais haja a possibilidade de acometimento destas;

- Pacientes com contra-indicações inerentes à RM como claustrofobia, marcapasso cardíaco e materiais ou próteses cirúrgicas metálicas.

4.3 Avaliação clínica e laboratorial

A avaliação clínico-laboratorial foi realizada seguindo protocolo elaborado previamente (Anexo C) com os seguintes itens:

- Queixas relativas às glândulas salivares: xerostomia, sialorréia, dispepsia, disfagia e odinofagia;

- Inspeção e palpação das glândulas salivares, avaliadas como normal ou anormal;

- Expressão salivar – avaliada como positiva ou negativa;

- Sialometria em repouso – realizada através de coleta salivar em recipiente durante 3 minutos, com o paciente em jejum de cerca de 3 horas (valores da normalidade variam de 0,3 a 0,4 ml/ minuto);

- Sialometria após estímulo com sialogogo – realizada através de coleta salivar em recipiente por 3 minutos, durante mastigação de sialogogo (valores da normalidade variam de 1,5 a 2,5 ml/ minuto);

- Nasofibroscopia da mucosa faríngea – realizada por vídeo-endoscopia. Critérios avaliados como normal ou anormal (hiperemia, ressecamento, fissuras, úlceras ou lesões pigmentadas).

- Amilase sanguínea – considerada como normal ou anormal (quando acima de 100 ml/dl).

4.4 Ressonância Magnética

A avaliação pela Ressonância Magnética foi realizada em aparelho de ressonância magnética GE 1,5 T Signa Horizon LX (General Eletric Medical Systems).

Os pacientes estavam hidratados, sendo orientados a ingerirem cerca de 1 litro de água antes da realização do exame.

Utilizou-se bobina de cabeça, com o paciente em posição supina.

A Ressonância Magnética foi realizada, com planos paralelos ao palato duro, da articulação têmporo-mandibular ao osso hióide, com seqüências divididas em anatômicas, que incluíram seqüências ponderadas em T1 e T2 (Figuras 2 e 3) e específicas para avaliação do sistema ductal, com T2 FSE 2D e 3D, chamadas de sialo RM (Figuras 4 e 5).

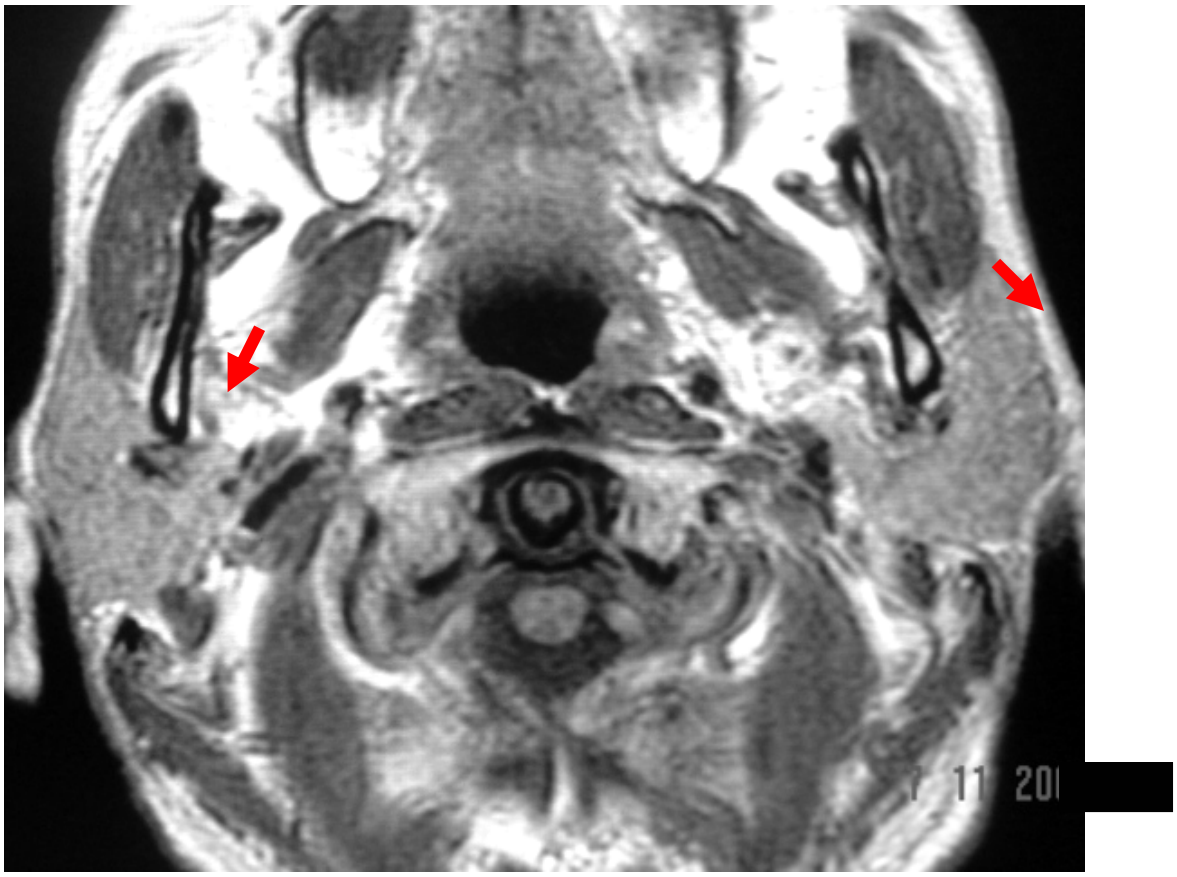

Figura 2 – Seqüência anatômica ponderada em T1, em plano axial, incluindo parótidas (setas)

Figura 3 – Seqüência anatômica ponderada em T1 em plano coronal com supressão de gordura, evidenciando glândulas submandibulares (setas)



Figura 4 – Seqüência de sialo RM ponderada em T2 FSE 2D, com plano de corte axial, evidenciando os ductos de Wharton

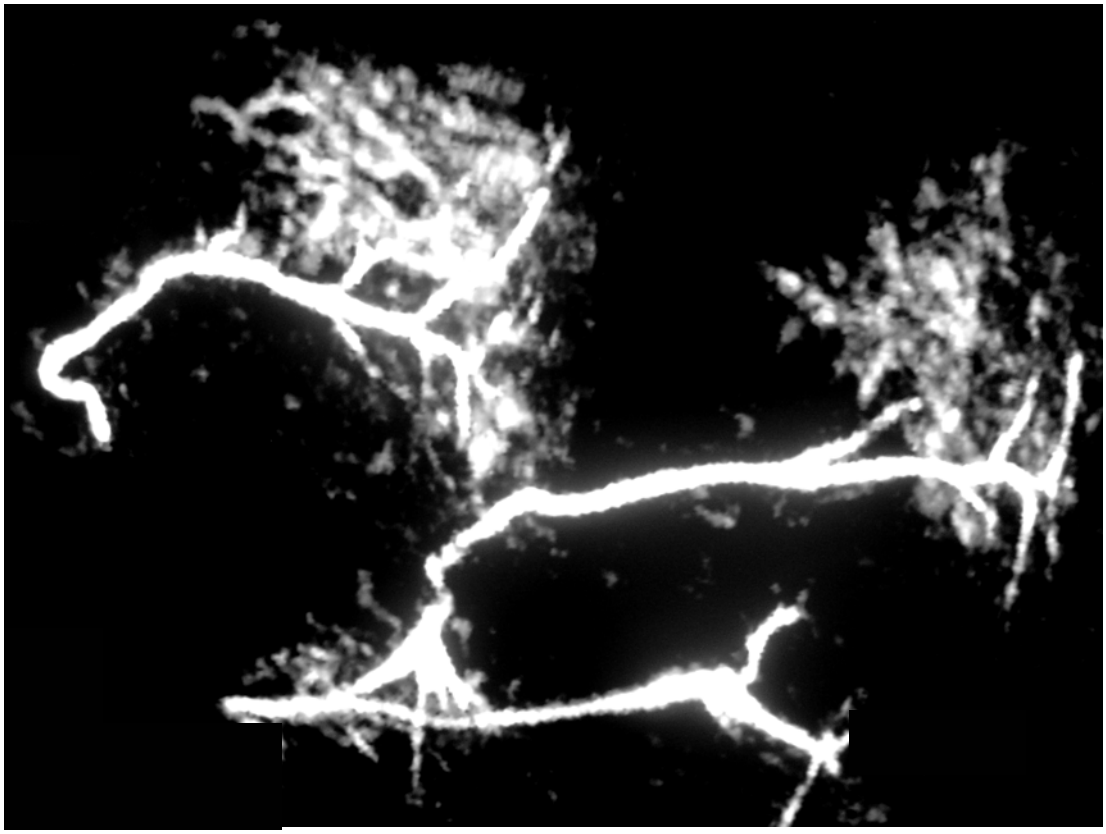

Figura 5 – Sialo RM – T2 FSE 3D visualizando-se os ductos de Stensen e Wharton, além de seus ductos periféricos.

Utilizou-se protocolo definido previamente no setor de ressonância magnética, sem uso de sialogogo.

As seqüências realizadas foram as seguintes:

1. Localizador: T2 “fast gradiente de echo” (FGRE), nos três planos.

TR: 24ms /TE:17ms; espessura/espaçamento: 4/1mm;

matriz: 256x128 pixels; FOV: 26x26; NEX:2;

tempo de seqüência: 10 segundos.

2. T1 “spin echo”(SE)

Plano de corte: Coronal.

TR: 500 ms; TE: 14 ms; FOV: 24x18; NEX: 0,75;

Matriz: 192x128pixels; espessura de corte: 5 mm; espaçamento:1,5 mm; tempo de seqüência: 44 segundos.

3. T2 com supressão de gordura.

Plano de corte: Axial.

TR: 1800 ms; TE: 85,8 ms; FOV: 20x20; NEX: 6;

matriz: 256x192 pixels; espessura de corte: 4 mm; espaçamento:1 mm;

banda de saturação inferior;

tempo de seqüência: 3 minutos.

4. T2 “fast spin echo” em 3 dimensões (FSE 3D).

Plano de corte: Axial.

TR: 8000 ms; TE: 114 ms; FOV: 15x13; NEX:1; Matriz: 256x224 pixels; espessura de corte:1mm; espaçamento:0,5 mm; trem de echo:111;

Largura de banda: 31,2KHz, EDR; Zip512; Zip2 e banda de saturação inferior.

Tempo de seqüência: 17 minutos e 4 segundos.

5. T2 “fast spin echo” em 2 dimensões (FSE 2 D).

Plano de corte: Axial.

TR: 8550 ms; TE: 803,9 ms; FOV:16x16; NEX:4;

Matriz: 256x 224 pixels; espessura de corte:1,5 mm; espaçamento:0;

Trem de echo:111; largura de banda: 62,5KHz;

Tempo de seqüência: 9 minutos e 1 segundo.

Tempo total das sequências: 30 minutos.

As imagens da seqüência de número 4 foram processadas em estação de trabalho com reconstruções com aquisições 3D “projeção de intensidade máxima“, (MIP),subtraindo-se estruturas sem interesse para o estudo. Foram realizadas algumas seqüências em T1 e T2 em planos de corte diferentes, quando necessário

Os exames foram avaliados em conjunto e consensual por dois radiologistas com 5 e 20 anos de experiência.

Os itens avaliados pela RM foram:

Morfologia do parênquima glandular:

a) Formas: normais ou afiladas.

b) Volume glandular médio (cm^3): calculado pelas maiores medidas glandulares (longitudinal, ântero-posterior e latero-lateral) e multiplicadas por uma constante (0,523) e com traçado manual, utilizando-se *software* para cálculo. Os valores de normalidade foram correlacionados com o grupo controle.

- Morfologia do sistema ductal:

a) Contornos: regulares ou tortuosos

b) Estenoses ou dilatações;

- **Calibre médio dos ductos salivares principais:** mensuração intra-glandular dos ductos. Padrão de normalidade: até 3mm para os ductos de Stensen e Wharton, além de correlacionado com o grupo controle;

- **Visualização dos ductos salivares secundários e terciários:** foram considerados normais (N) quando se identificaram 6 ou mais ductos, parcialmente visualizados (PV) - 1 a 5 ductos e não visualizados (NV), quando não se identificaram ductos periféricos na sialo RM.

Para análise da árvore ductal salivar, utilizou-se preferencialmente a seqüência de número 4.

Os resultados da Sialo RM foram correlacionados com dados clínicos e laboratorial.

4.5 Análise estatística

A análise estatística dos dados investigados nesta pesquisa foi realizada considerando-se a natureza das variáveis envolvidas. O cálculo das freqüências absolutas e relativas foi utilizado para as variáveis qualitativas. Algumas medidas-resumo foram calculadas quando as variáveis eram de natureza quantitativa (Bussab e Morettin, 2006).

O estudo da associação entre grupo e as demais variáveis de natureza qualitativa foi feito através do teste de Qui-quadrado, da razão de verossimilhanças

ou do teste exato de Fisher (Agresti, 1990). A comparação dos valores médios das variáveis de natureza quantitativa e o grupo foi realizada através da Análise de Variância (ANOVA) com um fator fixo (Neter, 1996), relacionado aos grupos de indivíduos (A, B e C). Os testes de concordância foram realizados utilizando-se o coeficiente Kappa. O nível de significância adotado em todos os testes aplicados, para a tomada de decisões, foi de p=0,05 (5%).

Para avaliação da morfologia ductal e glandular foram consideradas glândulas independentes no mesmo indivíduo.

As tabelas trazem a distribuição das variáveis observadas, segundo o grupo de estudo, bem como os resultados inferenciais (p) dos testes estatísticos. Para montar tabelas e gráficos foi utilizado o programa Microsoft Excel 2003.

5 RESULTADOS

5.1 Ressonância magnética

5.1.1 Morfologia glandular

Observou-se em 3 glândulas, sendo dois do grupo A e um do grupo B, afilamento e importante substituição gordurosa do parênquima (p= 0,114) – Tabela 1 e Figura 6.

Tabela 1 – Morfologia das glândulas parótidas e submandibulares nos diversos grupos. N = normal; AN = anormal

GRUPO / ***MORFOLOGIA***	***A***	***B***	***C***	***TOTAL***
N	58	59	60	177
NA	2	1	-	3

P= 0,114

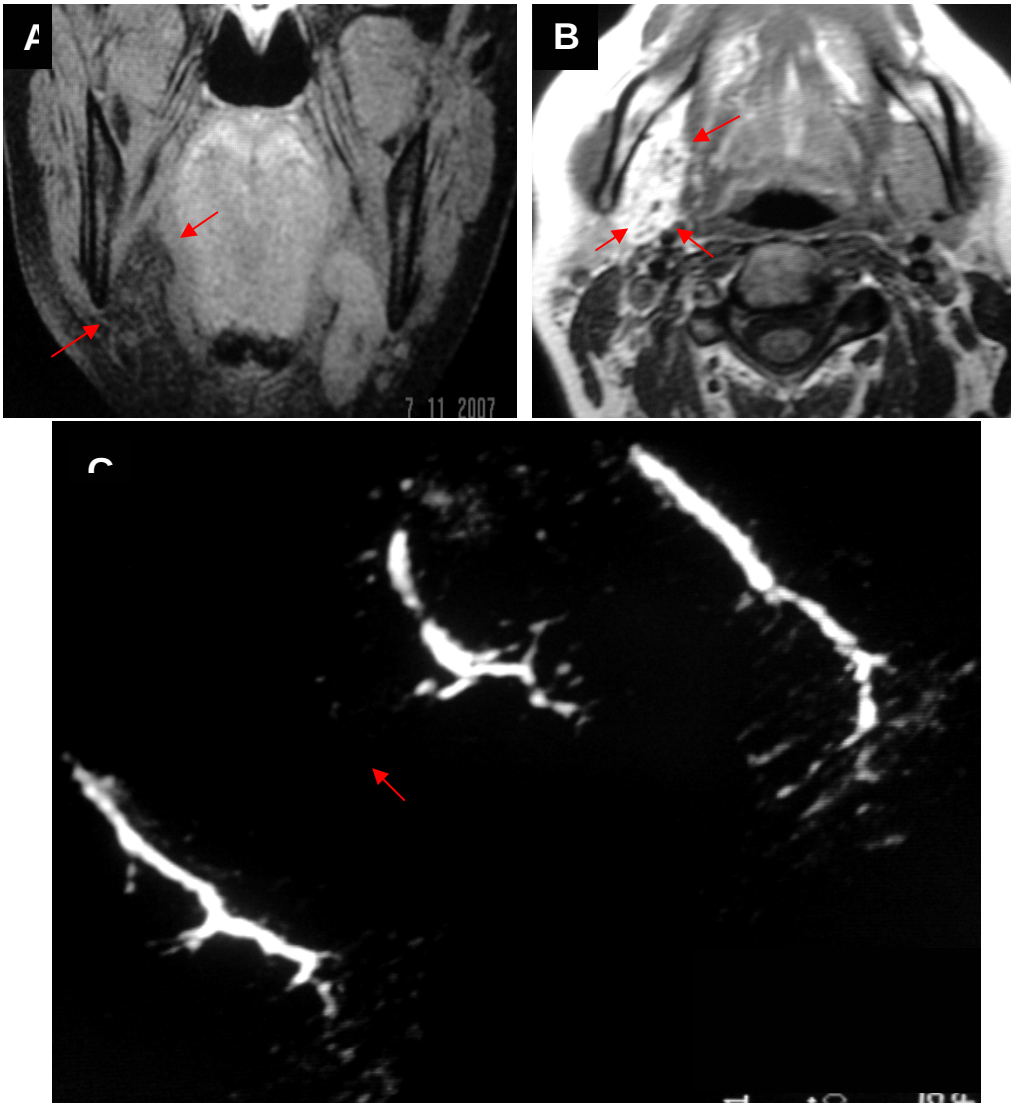

Figura 6 – Importante substituição gordurosa da glândula submandibular direita. Em A e B – Seqüências anatômicas ponderadas em T1, C – Seqüência T2 FSE 3D

5.1.2 Volume glandular

Os volumes médios das glândulas parótidas nos grupos foram de, em cm3: A (31,1); B (27,4); C (32,4) – p =0,174 e das glândulas submandibulares foram: A (6,1); B (5,2) e C (7) - p = 0,002, com a comparação 2 a 2 pelo método de Tukey: A-B p=0,146; A-C P= 0,181; B-C e p=0,001, com desvio padrão de 0,464 (Tabela 2).

Tabela 2 – Volume glandular médio e desvios padrões nos diversos grupos em cm^3

GLÂNDULA / ***GRUPO***	***PARÓTIDA***	***SUBMANDIBULAR***
A	31.1 ±9.1*	6.1 ±1.7†
B	27.4 ± 9.2*	5.2 ± 1.5†§
C	32.4 ±10.8*	7.0 ± 2.2†§

* p=0.174; † p = 0.002; § p=0.001.

5.1.3 Sistema ductal salivar

5.1.3.1 Morfologia ductal salivar

Foram visualizadas tortuosidade e dilatação segmentar em um caso do grupo A e dilatação sacular/ cisto foi observado em um ducto parotídeo no grupo B (p= 0,114 –Figura 7) – Tabela 3.

Tabela 3 – Morfologia dos ductos salivares principais nos diversos grupos.

MORFO = morfologia; N = normal; AN = anormal

MORF DUCTAL \ ***GRUPO***	***A***	***B***	***C***	***TOTAL***
N	59	59	60	178
NA	1	1	-	2

P= 0,114

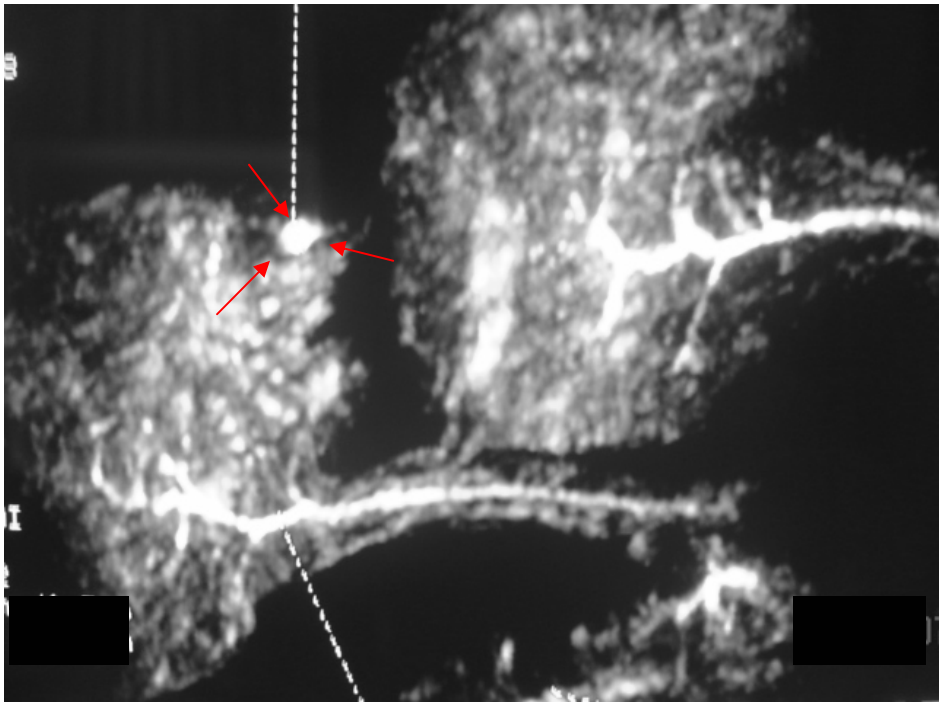

Figura 7 – Seqüência T2 FSE 3D. Cisto/ dilatação sacular em ducto parotídeo terciário (setas)

5.1.3.2 Ductos salivares principais

Dois ductos salivares principais não foram visualizados no grupo B, sendo um o ducto de Wharton e outro o Stensen (p= 0,027).

O calibre médio dos ductos parotídeos principais, foi de, em mm: A (1,5); B (1,3) e C (1,2) - (p = 0,256).

Os ductos submandibulares principais tiveram calibres médios de: A (1,5); B (1,7) e C (1,3). p =0,013, com a comparação 2 a 2 pelo método de Tukey: A e B (p=0,247); A e C (p= 0,329); B e C (p=0,009), com desvio padrão de 0,117 – Tabela 4 e figura 8.

Tabela 4 – Calibres médios e desvios padrões dos ductos salivares principais em mm

CALIBRE DUCTO / ***GRUPO***	***STENSEN***	***WHARTON***
A	1.5 ± 0.5*	1.5 ± 0.6†
B	1.3 ± 0.4*	1.7 ± 0.3†§
C	1.2 ± 0.5*	1.3 ± 0.2†§

* p=0.256; † p=0.013; § p=0.009

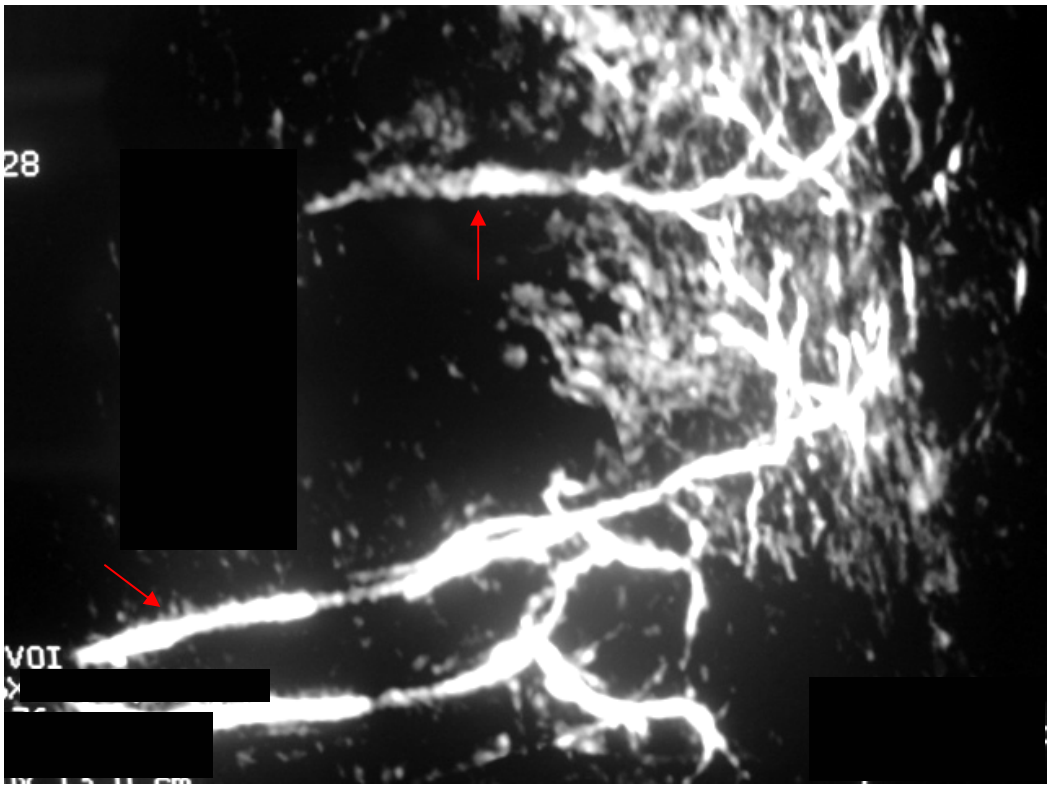

Figura 8 – Seqüência T2 FSE 3D. Ductos de Stensen e Wharton (setas)

5.1.3.3 Ductos salivares secundários

Ductos parotídeos secundários visualizados:

- Grupo A - N -33,3%; PV – 53,3%; NV – 13,4%.
- Grupo B - N – 6,7%; PV – 73,3%; NV – 20,0%.
- Grupo C - N- 13,3%; PV – 80,0%; NV – 6,7%.

(ANOVA - p = 0,046) – Gráfico 1 e Figura 9.

Pelo teste de razão de verossimilhanças: A e B (p=0,028); A e C (p= 0,084); B e C (p=0,239).

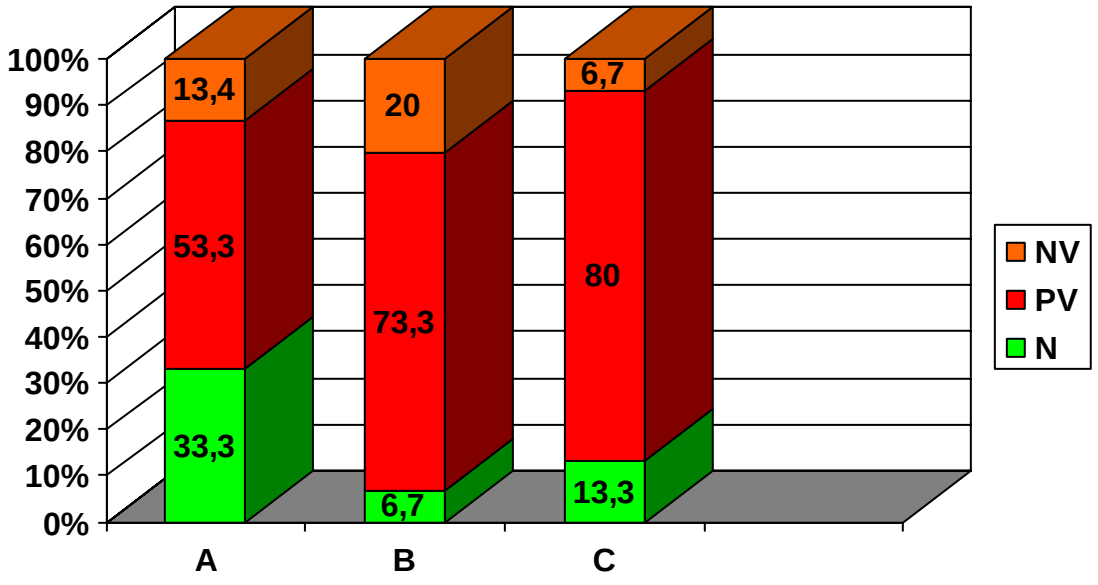

Gráfico 1 – Visualização de ductos parotídeos secundários em percentuais.
N = Normal; PV – parcialmente visualizado; NV – não visualizado

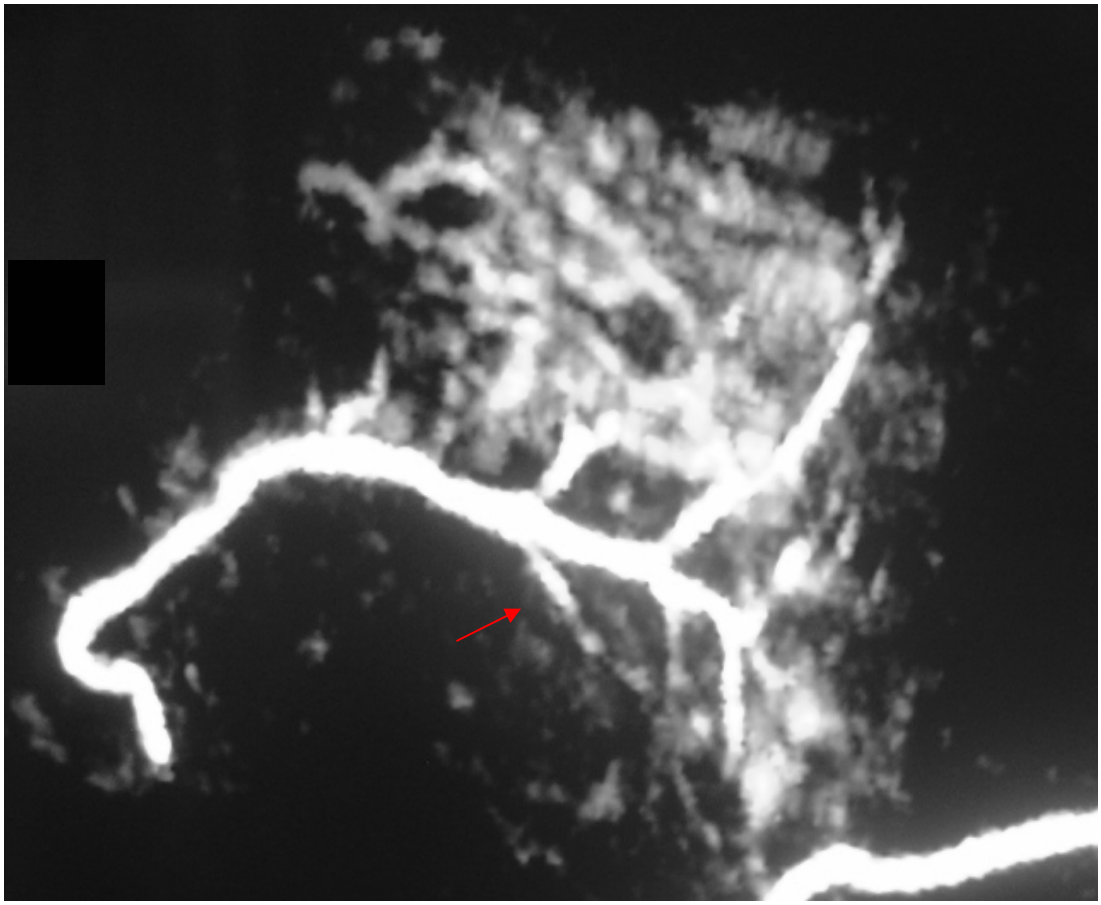

Figura 9 – Seqüência T2 FSE 3D. Ducto parotídeo secundário (seta)

Ductos submandibulares secundários visualizados:

- Grupo A - N - 40,0%; PV – 60,0%; NV – 0,0%.

- Grupo B - N - 10,0%; PV – 86,7%; NV – 3,3%.

- Grupo C - N – 13,3%; PV – 86,7%; NV – 0,0%.

(ANOVA p= 0,024) – Gráfico 2 e Figura 10.

Pelo teste de razão de verossimilhanças: A e B (p=0,013); A e C (p= 0,017); B e C (p=0,465).

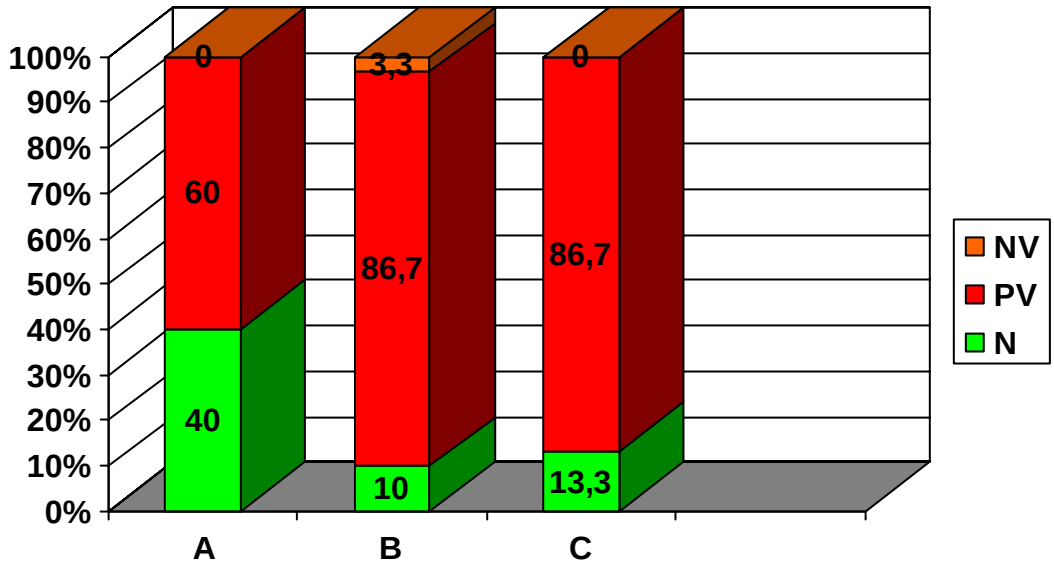

Gráfico 2 – Visualização de ductos submandibulares secundários em percentuais. N = normal; PV = parcialmente visualizados; NV = não visualizados

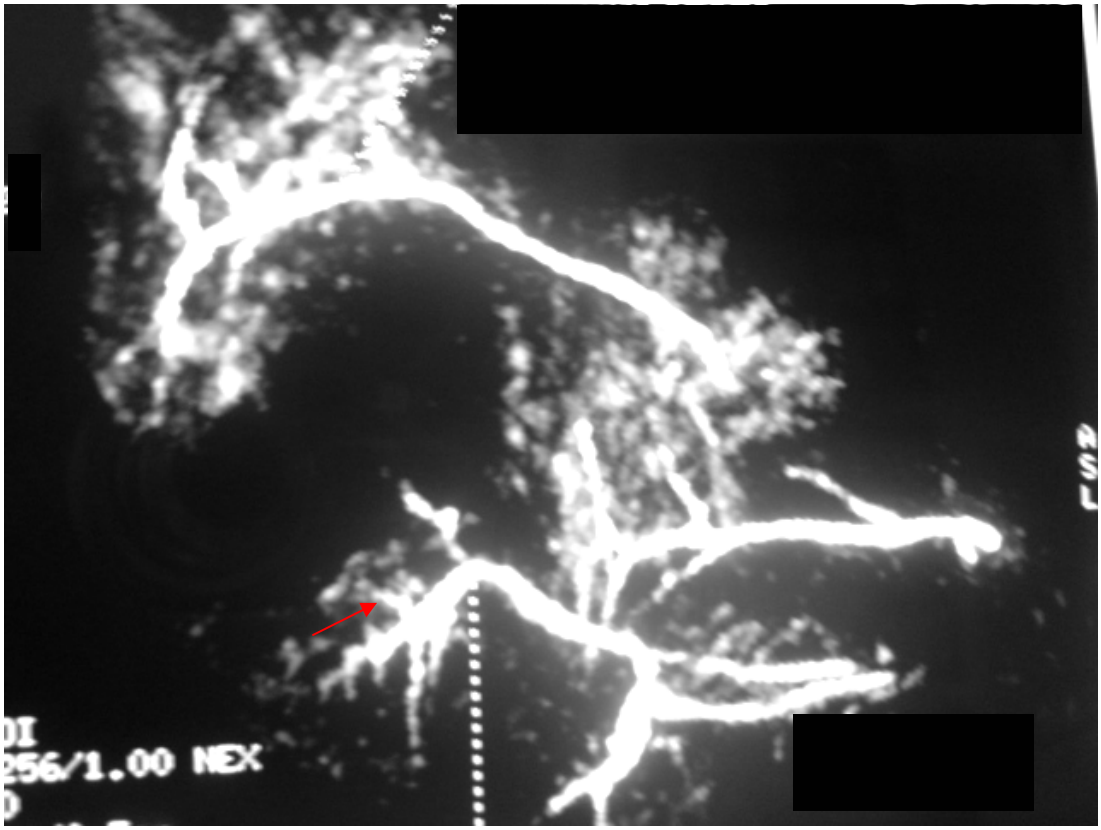

Figura 10 – Seqüência T2 FSE 3D. Ducto submandibular secundário (seta)

5.1.3.4.Ductos salivares terciários:

Ductos parotídeos terciários visualizados:

- Grupo A - N -33,3%; PV – 53,3%; NV – 13,3%.
- Grupo B – N – 0,0%; PV – 56,7%; NV – 43,3%.
- Grupo C – N - 0,0%; PV – 36,7%; NV – 63,3%.

(p < 0,001) – Gráfico 3 e Figura 11.

Pelo teste de razão de verossimilhanças: A e B (p<0,001); A e C (p<0,001); B e C (p=0,598).

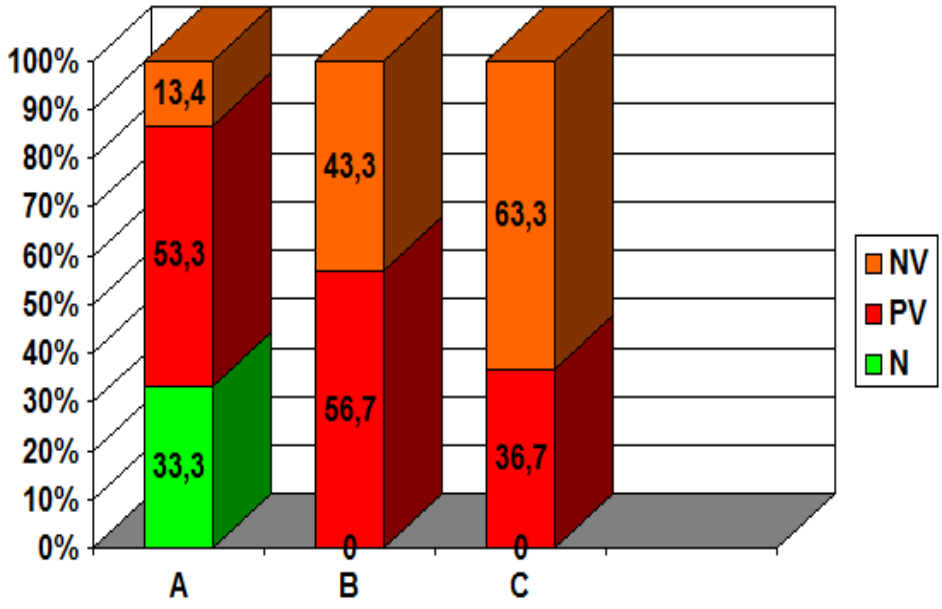

Gráfico 3 – Visualização de ductos parotídeos terciários em percentuais.
N = normal; PV = parcialmente visualizados; NV = não visualizados

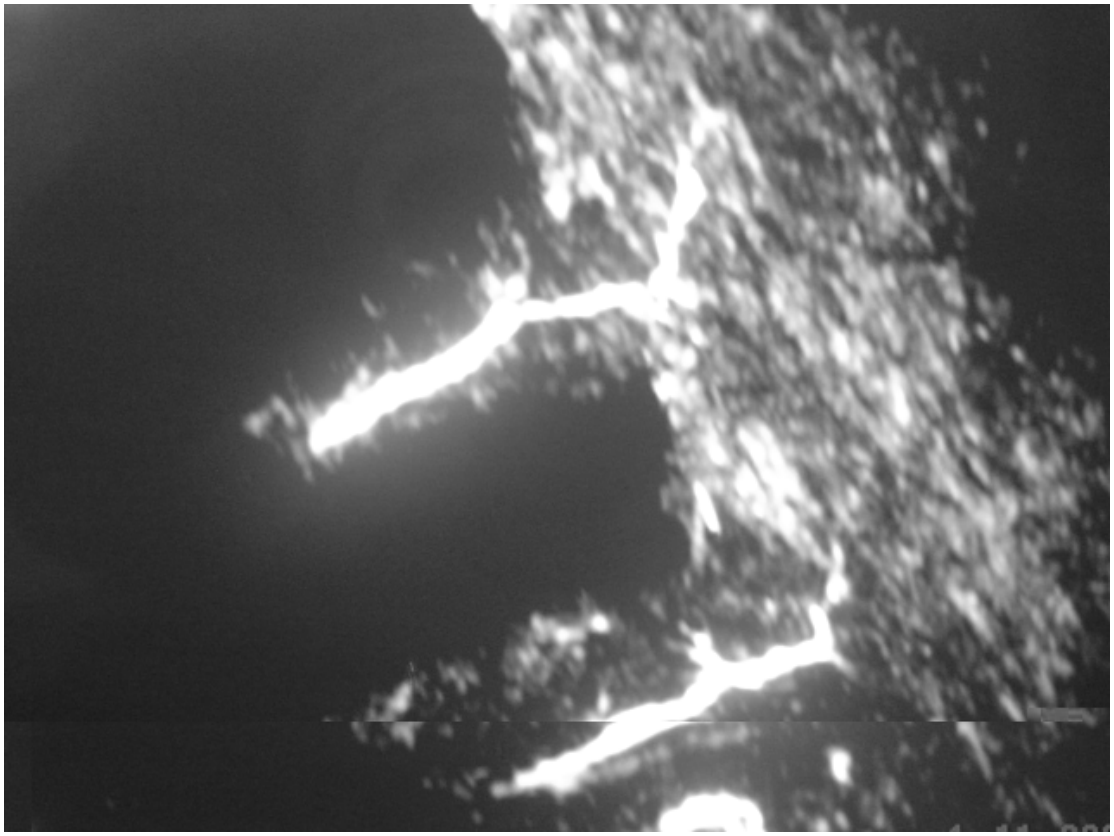

Figura 11 – Seqüência T2 FSE 3D. Ductos parotídeos secundários e terciários não visualizados

Ductos submandibulares terciários visualizados:

- Grupo A - N – 13,3%; PV – 46,7%; NV – 40,0%.

- Grupo B – N – 0,0%; PV – 76,7%; NV – 23,3%.

- Grupo C – N – 0,0%; PV – 80,0%; NV – 20,0%.

(p= 0,013) – Gráfico 4 e Figura 12.

Pelo teste de razão de verossimilhanças: A e B (p=0,011); A e C (p= 0,006); B e C (p=0,754).

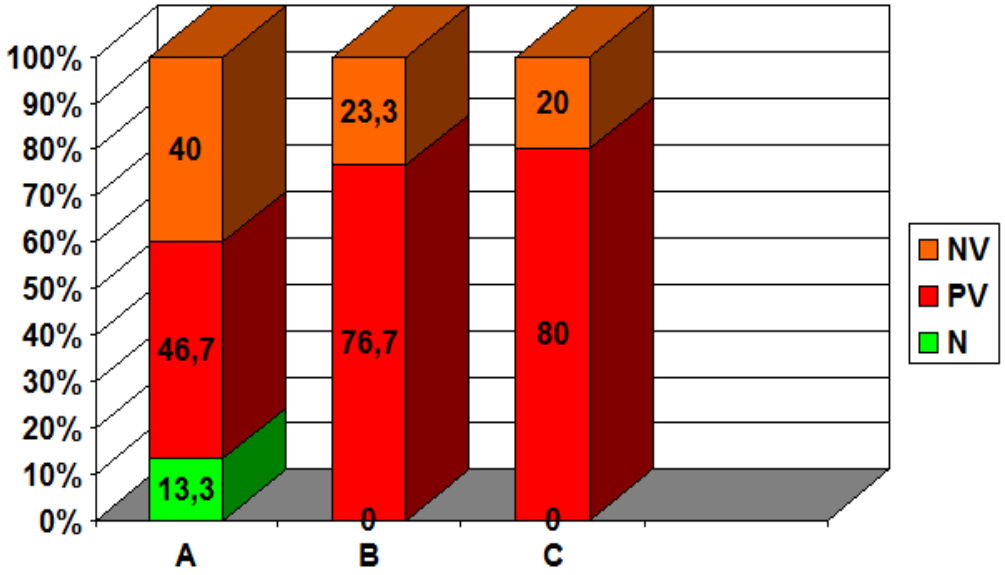

Gráfico 4 – Avaliação de ductos submandibulares terciários em percentuais.
N = normal; PV = parcialmente visualizados; NV = não visualizados

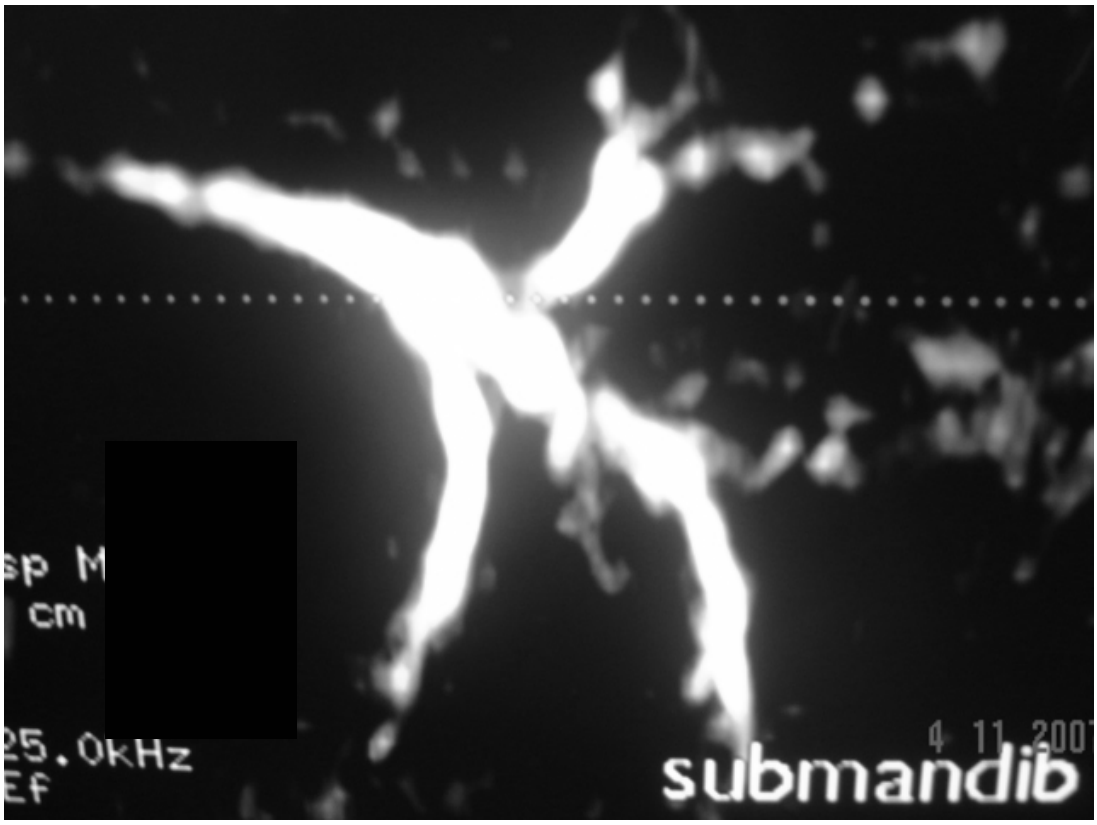

Figura 12 – Seqüência T2 FSE 3D. Ductos submandibulares terciários não visualizados

5.2 Avaliação clínico-laboratorial e correlação clínico-radiológica

5.2.1 Queixas clínicas

Os pacientes com queixas clínicas tiveram a seguinte distribuição:

No grupo A em 46,7% apresentaram queixas clínicas; no grupo B, em 66,7% e no grupo C, em 40,0% - p = 0,315.

Dentre as queixas clínicas, a distribuição entre os grupos clínicos foi a seguinte (Gráfico 5):

- Dispepsia foi observada em apenas 1 paciente do grupo B - p>0,999.
- Xerostomia – A (40,0%); B (53,3%); C (13,3%) - p = 0,066.
- Sialorréia – A (6,7%); B (6,7%); C (26,7%) - p = 0,330.
- Disfagia/ odinofagia – Nenhum paciente referiu estas queixas.

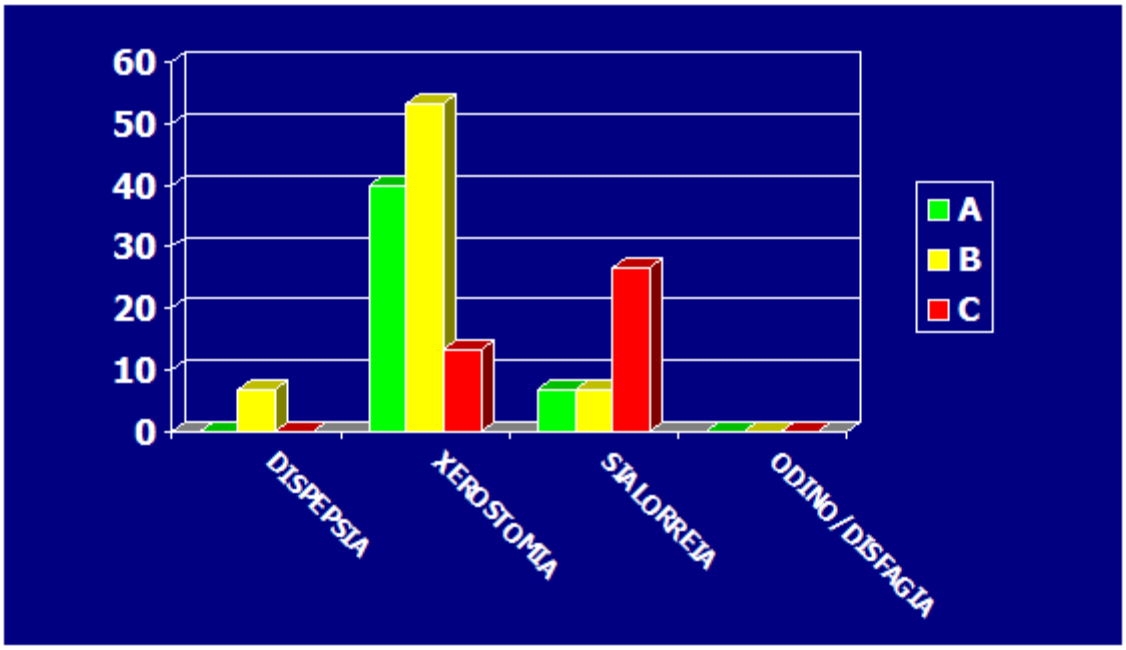

Gráfico 5 – Queixas x grupos clínicos em percentuais

Há uma tendência estatística dos pacientes infectados apresentarem maior xerostomia e havendo associação com alteração na morfologia glandular e ductal (p = 0,035; K = 0,068; DP = 0,039).

Nos pacientes que apresentaram alteração na morfologia glandular e nos ductos principais não houve correlação com as queixas clínicas (p= 0,190; K = 0,031; DP= 0,024).

Não há associação entre as queixas e os pacientes com alteração na nasofibroscopia faríngea (p = 0,079), porém notou-se que os pacientes que referiram xerostomia houve associação com a nasofibroscopia faríngea anormal (p=0,031).

O volume das parótidas dos indivíduos sem queixa foi maior que o volume das parótidas dos indivíduos com queixa específica (p=0,015).

Os valores médios dos diâmetros do ducto parotídeo principal (p=0,445) e submandibular principal (p=0,797) foram estatisticamente os mesmos entre os indivíduos com e sem queixa clínica.

5.2.2 Inspeção e palpação glandular

À inspeção e palpação foi identificada apenas 1 glândula submandibular alterada no grupo B, e 3 no grupo C, sem correlação com alteração da morfologia glandular e ductal.

Não se observou alteração nas dimensões glandulares nos diversos grupos clínicos.

5.2.3 Expressão salivar

A expressão salivar não evidenciou diferença estatística entre os grupos (p= 0,952) – Tabela 5.

Tabela 5 – Expressão salivar nos diversos grupos clínicos. (+) = positivo; (-) = negativo

GRUPOS / ***EXPRESSÃO***	***A***	***B***	***C***	***TOTAL***
+	46	49	50	145
-	14	11	10	35

p = 0,952

Não há associação entre expressão salivar negativa e alteração na morfologia glandular e ductal, menor visualização dos ductos salivares periféricos, queixas clínicas ou amilase (p>0,05).

5.2.4 Sialometria de repouso

À sialometria de repouso não se observou diferença significativa, notando-se uma tendência (p = 0,07), nos diferentes grupos clínicos, os valores médios na Tabela 6:

Tabela 6 – Sialometria de repouso nos diversos grupos: média e desvio padrão (DP), em ml/minuto. Normal = 0,3 a 0,4 ml/ minuto

GRUPOS / *SIALO REPOUSO*	*A*	*B*	*C*
MÉDIA	0,91	0,96	0,84
DP	0,458	0,510	0,361

p = 0,07

Dentre os pacientes com alteração na morfologia glandular e ductal notou-se alteração na sialometria de repouso em 40,0% e nos pacientes sem alterações na morfologia notou-se alteração na sialometria em 88,0% (p= 0,018; K= - 0,023).

5.2.5 Sialometria após estímulo

A sialometria após estímulo apresentou-se alterada nos grupos da seguinte forma:

A (60,0%); B (86,7%) e C (53,3%) - p <0,001 e com médias conforme a Tabela 7.

Tabela 7 – Sialometria após estímulo nos diversos grupos: média e desvio padrão (DP) em ml/minuto. Normal = 1,5 a 2,5 ml/ minuto

GRUPOS / *SIALO ESTÍMULO*	*A*	*B*	*C*
MÉDIA	1,62	1,43	2,00
DP	0,920	1,133	0,981

p < 0,001

Dentre os pacientes com alteração na morfologia glandular e ductal notou-se alteração na sialometria após estímulo em 80,0% e os pacientes sem alterações na morfologia notou-se alteração na sialometria em 66,3% (p= 0,666).

5.2.6 Nasofibroscopia faríngea

A nasofibroscopia faríngea em relação aos grupos revelou-se:

No grupo A apresentou-se alterada em 46,7%; no grupo B, em 33,3% e no grupo C, em 26,7% - p=0,508 (Tabela 8).

Tabela 8 – Nasofibroscopia faríngea nos diversos grupos clínicos. NASO= nasofibroscopia; N = normal; AN = anormal

GRUPOS / ***NASO***	***A***	***B***	***C***	***TOTAL***
N	8	10	11	29
NA	7	5	4	16

p=0,508

O volume médio das glândulas parótidas dos indivíduos sem queixa foi o mesmo entre os indivíduos com nasofibroscopia mucosa faríngea normal e anormal.

O valor médio do volume submandibular encontrado foi maior nos indivíduos com nasofibroscopia da mucosa faríngea normal que os com nasofibroscopia mucosa faríngea anormal (p=0,008).

A nasofibroscopia faríngea foi anormal (hiperemia) em pacientes sem alterações na morfologia glandular e ductal pela sialo RM em 35,4% e em 40,0% nos pacientes com alteração na morfologia (p>0,999).

Os valores médios do diâmetro parotídeo principal (p=0,680) e submandibular principal (p=0,732) foi estatisticamente o mesmo entre os indivíduos com nasofibroscopia mucosa faríngea normal e anormal.

5.2.7 Amilase sanguínea

A amilase sérica foi alterada em um paciente de cada grupo e teve como média (Tabela 9) – p= 0,406 (ANOVA):

Tabela 9 – Amilase sérica nos diversos grupos clínicos, média e desvio padrão (DP), em ml/dl.

GRUPOS / ***AMILASE***	***A***	***B***	***C***
MÉDIA	62,5	73,8	68,7
DP	18,40	31,40	15,72

p = 0,406

Os valores médios do volume das parótidas (p=0,679) foram estatisticamente os mesmos entre os indivíduos com amilase normal e aumentada. O volume das glândulas submandibulares dos indivíduos com amilase normal foi maior que o dos indivíduos com amilase anormal (p=0,003).

Observou-se que em 40,0% dos pacientes com alteração na morfologia glandular e ductal pela sialo RM e 8,0% dos que não tiveram alteração na sialo RM, tiveram amilase elevada (p = 0,063).

Os valores médios do diâmetro do ducto submandibular principal (p=0,865) foi estatisticamente o mesmo entre os indivíduos com amilase normal e aumentada. O diâmetro parotídeo principal dos indivíduos com amilase normal foi menor que os indivíduos com amilase anormal (p=0,046).

6 Discussão

O atual estudo teve como proposta avaliar, através da ressonância magnética, as glândulas parótidas e submandibulares nos pacientes infectados pela doença de Chagas, em relação a pacientes saudáveis; avaliação clínico-laboratorial e correlação clínico-radiológica. Como dados que mostraram diferenças estatísticas entre os 3 grupos estão: volume médio das glândulas submandibulares, calibre médio dos ductos submandibulares principais, visualização dos ductos salivares principais e periféricos, sialometria após estímulo, além de correlação entre volume das parótidas com queixas específicas, xerostomia e nasofibroscopia, xerostomia e morfologia glandular e ductal. Para estes resultados daremos atenção especial adiante.

Como dados deste estudo não relevantes estatisticamente estão: morfologia glandular e ductal, volume médio das glândulas parótidas, calibre médio dos ductos parotídeos principais, demais queixas clínicas (odinofagia, disfagia, sialorréia), inspeção/ palpação, expressão salivar e sialometria de repouso. Estes itens serão de menor importância adiante.

Em nosso estudo não foram incluídos pacientes com a forma aguda ou com a forma crônica com megaesôfago em virtude de relatos da literatura tais como Vieira, 1962, que refere uma verdadeira hipertrofia glandular, na qual, além do aumento do reflexo esôfago-salivar, há um estado de hipersensibilidade destas glândulas ao estímulo reflexo; Alves, 1995 refere aumento das dimensões dos ácinos em glândulas submandibulares de ratos infectados na forma aguda. Veronesi, 1995 descreve que na forma aguda pode haver tumefação das parótidas e Silva et al., 1976, que referem que pelo menos um terço dos pacientes com megaesôfago chagásico têm aumento não inflamatório das glândulas salivares por uma denervação parcial glandular.

Portanto, os pacientes da forma digestiva deste estudo foram apenas os do tipo colônica.

Optou-se por não realizar a sialografia convencional neste estudo, método vastamente difundido, que poderia ser considerado como “padrão ouro”, uma vez que estes pacientes são portadores de doença crônica, já por diversas vezes manipulados por manifestação da doença em outros órgãos, sendo este um procedimento invasivo e com radiação ionizante. Há autores (Weber, 1992; Tassart, 2003; Takagi, 2005) que descrevem estudos comparativos entre a sialografia convencional e a sialo RM com resultados que evidenciam superioridade nesta última. Capaccio et al., 2008 realizaram estudo com ultra-sonografia com Doppler e compararam a sialo RM à sialoendoscopia e relatam que só a sialo RM é um método não invasivo, tem alta acurácia diagnóstica para avaliação de estenoses e sialectasias, assim como oferece a vantagem da identificação de ramos de até terceira ordem.

Há controvérsias na literatura quanto à denominação dos ductos salivares, alguns autores consideram sua divisão como principais, secundários e terciários (Morimoto, 2002), como adotado neste estudo e outros consideram principais, primários, secundários, terciários e quaternários (Fishbach, 1997; Becker, 2000) e outros ainda consideram como primeira ordem, segunda ordem e terceira ordem (Silva, 1976).

A título de comparação com a literatura, a técnica utilizada de sialo RM no grupo C (controle) mostrou que em todas as 60 glândulas estudadas, os ductos salivares principais (ou de primeira ordem, segundo Silva, 1976) foram identificados.

Os ductos secundários (ou de segunda ordem) parotídeos foram identificados, entre normal e parcialmente visualizados, em 93,3% e os submandibulares em 100%.

Os ductos salivares terciários (ou de terceira ordem) parotídeos foram individualizados em 36,7% e os submandibulares em 80%. Há concordância com a literatura com técnicas de sialo RM parecidas como Becker et al., 2000 que referem dados semelhantes na avaliação dos ductos principais e até segunda ordem e no estudo atual com melhor visualização para os ductos de terceira ordem (36,7 e 80%) contra 20 e 40% no estudo anterior. Fischbach et al., 1997 encontraram dados semelhantes para avaliação dos ductos de Stensen e parotídeos de terceira ordem, porém o nosso estudo teve melhores resultados na avaliação de ductos parotídeos de segunda ordem (93,3%), contra 60% no estudo anterior. Astreinidou et al., 2006 utilizando seqüências semelhantes (T2 FSE 2D e 3D) visualizaram a porção intra-glandular dos ductos de Stensen em todos os casos, porém com visualização de ramos periféricos em 75% dos parotídeos e 50% dos submandibulares, neste último pior em relação a este estudo.

Não se utilizou sialogogo durante a sialo RM, pois, segundo protocolo definido no serviço de ressonância magnética, estas seqüências tiveram tempos de aquisição longos para avaliação em conjunto das 4 glândulas salivares do paciente, com a T2 FSE 3D com tempo de até 17 minutos e a T2 FSE 2D, nove minutos. Há estudos que descrevem melhora na avaliação ductal com o uso do sialogogo, porém as seqüências têm tempos de aquisição de poucos segundos (Morimoto, 2005b; Pedritis, 2007; Hugill, 2008).

Os volumes médios das glândulas submandibulares foram estatisticamente menores nos pacientes infectados pela doença, porém comparando-se grupo a grupo pelo método de Tukey somente há diferença estatística entre os grupos de pacientes com a forma digestiva colônica da doença de Chagas e grupo controle. Ribeiro, 1982

descreve que a alteração morfológica mais nítida encontrada na glândula sublingual de camundongos infectados pelo *Trypanosoma cruzi* foi atrofia dos ácinos, com células menores e mais densas, inferindo-se provável redução volumétrica que estaria em concordância com o resultado deste estudo.

Neste estudo observou-se uma tendência à redução do volume das glândulas parótidas, porém sem resultados estatísticos significativos. Martini et al., 1990 relatam redução do volume das células acinares e de seus núcleos em parótidas de ratos jovens com a forma aguda da doença, também sendo possível fazer a mesma inferência.

O volume médio das glândulas salivares nos diferentes grupos não teve correlação clínica (inspeção/ palpação) por serem glândulas de pequenas dimensões, principalmente as submandibulares, com diferenças de medidas milimétricas.

No calibre médio dos ductos salivares principais notou-se aumento significativo nos grupos clínicos com a forma indeterminada para o ducto submandibular principal ou Wharton, notando-se diferença entre os grupos com a forma colônica da doença e o grupo controle. Não houve diferença significativa para o Stensen entre os grupos clínicos. Pereira et al., 2006 referem um aumento significativo do calibre dos ductos salivares em pacientes portadores da doença de Chagas na forma crônica, estudados em autópsia.

No atual estudo, não se visualizou dois ductos salivares principais nos pacientes com a forma digestiva colônica da doença, com significância estatística. Em cinco casos observou-se alteração na morfologia glandular e/ou ductal, porém estes resultados não têm representação estatística. Há concordância com Silva et al.,

1976 em estudo por sialografia convencional que identificou apenas 3 casos de alteração ductal, sendo apenas um deles sialectasia ductal periférica.

Em um dos casos com alteração da morfologia ductal, notou-se a presença de cisto/ dilatação sacular de ductos terciários, não sendo possível por este método a diferenciação destas duas entidades. Talvez isto seja possível utilizando-se a sialografia convencional ou sialoendoscopia (Knight, 2005; Lari, 2008; Walvekar, 2008).

Foram visualizados menos ramos ductais de segunda e terceira ordem das glândulas parótidas e submandibulares em relação ao controle, com diferença estatística entre os grupos com a forma indeterminada e colônica da doença de Chagas e apenas nos submandibulares, houve diferença entre os grupos com a forma indeterminada da doença e o controle. Resultados como o de Silva et al., 1976 que referem estudo em pacientes com megaesôfago chagásico pela sialografia convencional e com contrastação de ductos de primeira e segunda ordem, porém um número inferior nos de terceira e quarta ordem. Como já explicado anteriormente, pelo fato de haver outros fatores determinantes de alterações das glândulas salivares nos pacientes com megaesôfago, estes foram excluídos de nosso estudo. Estes pacientes com pobreza na visualização dos ductos periféricos e os 3 pacientes com alterações na morfologia do parênquima e ductal principal associados a dados clínicos e sialométricos, poderiam resultar num número adicional de pacientes que poderiam ser considerados da forma digestiva. Um novo desafio seria confirmar o papel da terapêutica nas queixas clínicas e na evolução da sialopatia descrita.

Notou-se identificação de mais ductos periféricos, em especial os ductos terciários, considerados como normais nos pacientes com a forma clínica

indeterminada em relação ao controle e por sua vez com a forma colônica. Isto poderia ser explicado pelo que relata a literatura, que estes pacientes criam um efeito protetor imunológico estudado na gênese das lesões relacionadas à doença, como por exemplo Guedes et al., 2009 que estudaram em cachorros que o desenvolvimento da forma cardíaca crônica da doença de Chagas está relacionado à quebra da resposta do Th1, enquanto que a persistência da forma clínica indeterminada da doença está relacionada a resposta elevada de Th1 e Th2 na fase aguda. Reyes et al., 2006 estudaram em ratos que o fator inibitório da migração do macrófago é responsável pela defesa de lesões no sistema músculo-esquelético e cardíaco e que produzem entre outras substâncias Th1. Oliveira et al., 2007 relataram, em estudos com ratos, que o FAS/ FAS-L é importante na regulação da miocardite induzida pelo *Tripanosoma Cruzi*.

Houve diferença estatística entre os grupos controle e da forma digestiva colônica, sem megaesôfago, no volume médio das glândulas submandibulares e o calibre dos ductos submandibulares principais, achados compatíveis com a fisiopatologia da doença de Chagas de atrofia acinar e perineurite, descritos na literatura.

Quanto à queixa clínica, o volume médio das glândulas parótidas dos indivíduos sem queixa foi maior que o volume das parótidas dos indivíduos com queixa específica, o que corrobora para a fisiopatologia da doença de Chagas de atrofia acinar, descrita por Ribeiro et al., 1982 e Martini et al., 1986.

Xerostomia foi a queixa clínica mais relatada pelos pacientes infectados pelo *Trypanosoma cruzi*, notando-se uma tendência estatística. Observa-se uma maior associação com hiperemia faríngea à nasofibroscopia, e xerostomia e reafirmando a

redução volumétrica das glândulas submandibulares, mesmo com a sialometria de repouso sem diferença significante entre os grupos clínicos. Porém Moreira et al., 2008 descrevem uma provável redução funcional nas glândulas submandibulares apenas na fase aguda da doença de Chagas, estudada em ratos por imunohistoquímica, voltando à normalidade na fase crônica da doença.

A sialometria após estímulo apresentou-se alterada nos grupos, especialmente nos pacientes com a forma crônica digestiva, demonstrando uma redução funcional das glândulas parótidas. Está de acordo com o que descreve Utrilla et al., 1984 que, por estudo histoquímico de glândulas parótidas de ratos na forma indeterminada, verificaram comprometimento dos ácinos, por redução do RNA e grânulos secretores, inferindo redução funcional destas glândulas, que são as principais responsáveis pela produção de saliva durante o estímulo alimentar.

Em resumo, como achados relevantes da ressonância magnética encontrados neste estudo, observamos: redução do volume médio das glândulas submandibulares; aumento do calibre dos ductos salivares submandibulares ou Wharton; visualização de menos ramos ductais periféricos; não identificação de 2 dos ductos principais nos pacientes com a forma colônica e 5 casos apresentaram alteração da morfologia glandular e ductal, entre os infectados. Correlacionando-se aos dados clínicos detectou-se: redução do volume médio das glândulas parótidas dos indivíduos com queixa específica; tendência estatística a xerostomia e correlação desta com nasofibroscopia faríngea anormal; sialometria após estímulo alterada, especialmente nos pacientes com a forma crônica digestiva.

Portanto, a sialo RM mostrou ser um método não invasivo e sensível que possibilitou detectar algumas alterações das glândulas salivares em pacientes portadores da Doença de Chagas, compatíveis com os achados relatados

anteriormente na literatura por outros métodos tais como sialografia convencional e estudos anátomo-patológicos.

7 CONCLUSÕES

1 Foram encontradas alterações nas glândulas salivares em pacientes portadores das formas crônica indeterminada e digestiva colônica, avaliadas por sialorressonância magnética. Estas foram:

O volume médio das glândulas submandibulares foi menor nos pacientes infectados pela doença, com significância estatística entre a forma indeterminada e a forma digestiva colarótidas dos indiônica.

O volume médio das glândulas pvíduos sem queixa foi maior que o volume médio das glândulas parótidas dos indivíduos com queixa específica das glândulas salivares.

Foram encontradas alterações na morfologia glandular e/ou ductal em 5 casos, porém sem diferença estatística entre as formas clínicas estudadas da doença de Chagas. Não se visualizou, pela sialo RM, em 2 casos um dos ductos salivares principais.

O calibre dos ductos salivares submandibulares ou Wharton foi maior nos pacientes portadores da doença de Chagas, sem diferença entre os grupos A e B.

Foram visualizados menos ramos ductais secundários e terciários das glândulas parótidas e submandibulares em relação ao controle, com diferença entre os grupos com a forma indeterminada e colônica da doença.

2 Foram encontradas alterações clínicas nos pacientes portadores da forma crônica da doença de Chagas. Dentre elas:

Xerostomia foi a queixa clínica mais relatada pelos pacientes infectados.

Houve maior associação naqueles pacientes com a nasofibroscopia faríngea anormal (hiperemia) e a queixa de xerostomia.

A sialometria após estímulo apresentou-se alterada, especialmente nos pacientes com a forma crônica digestiva.

8 ANEXOS

ANEXO A

Aprovação pelo conselho de ética do Hospital das Clínicas da Universidade de São Paulo para realização de protocolo de pesquisa aprovado em 09/2005

11 02 09 11:04 MARCIA TEIXEIRA 3069-6492 p.1

HC HOSPITAL DAS CLÍNICAS DA FACULDADE DE MEDICINA DA UNIVERSIDADE DE SÃO PAULO

APROVAÇÃO

A Comissão de Ética para Análise de Projetos de Pesquisa - CAPPesq da Diretoria Clínica do Hospital das Clínicas e da Faculdade de Medicina da Universidade de São Paulo, em sessão de 29.09.05, **APROVOU** o Protocolo de Pesquisa nº **790/05**, intitulado: **"Avaliação das glândulas salivares maiores por sialorressonância magnética em pacientes portadores da Doença de Chagas"** apresentado pelo Departamento de **RADIOLOGIA**, inclusive o Termo de Consentimento Livre e Esclarecido.

Cabe ao pesquisador elaborar e apresentar à CAPPesq, os relatórios parciais e final sobre a pesquisa (Resolução do Conselho Nacional de Saúde nº 196, de 10.10.1996, inciso IX. 2, letra "c")

Pesquisador(a) Responsável: **Prof. Dr. Nestor de Barros**
Pesquisador (a) Executante: **Dra. Eveline de Lucena Oliveira Souza Leão**

CAPPesq, 29 de Setembro de 2005.

PROF. DR. EUCLIDES AYRES DE CASTILHO
Presidente da Comissão de Ética para Análise de Projetos de Pesquisa

Comissão de Ética para Análise de Projetos de Pesquisa do HCFMUSP e da FMUSP
Diretoria Clínica do Hospital das Clínicas da Faculdade de Medicina da Universidade de São Paulo
Rua Ovídio Pires de Campos, 225, 5º andar - CEP 05430 010 - São Paulo - SP
Fone: 011 - 30696442 fax : 011 - 3069 6492 - e-mail : cappesq@hcnet.usp.br / secretariacappesq2@hcnet.usp.br
mts

ANEXO B

Termo de consentimento do paciente para realização de estudo.
HOSPITAL DAS CLÍNICAS
DA
FACULDADE DE MEDICINA DA UNIVERSIDADE DE SÃO PAULO

TERMO DE CONSENTIMENTO PÓS -INFORMAÇÃO

(Instruções para preenchimento no verso)

I - DADOS DE IDENTIFICAÇÃO DO SUJEITO DA PESQUISA OU RESPONSÁVEL LEGAL

1. NOME DO PACIENTE :.....
DOCUMENTO DE IDENTIDADE Nº : ..... SEXO : .M F
DATA NASCIMENTO: ...../...../.....
ENDEREÇO ..... Nº .....APTO: .....
BAIRRO: .....CIDADE .....
CEP:..... TELEFONE: DDD (.....) .....

2.RESPONSÁVEL-LEGAL.....
NATUREZA (grau de parentesco, tutor, curador etc.) .....
DOCUMENTO DE IDENTIDADE :.....SEXO: M F
DATA NASCIMENTO.: ...../...../.....
ENDEREÇO: .....Nº ..... APTO: .....
BAIRRO: .....CIDADE: .....
CEP: ..... TELEFONE: DDD (.....).....

II - DADOS SOBRE A PESQUISA CIENTÍFICA

1. TÍTULO DO PROTOCOLO DE PESQUISA : AVALIAÇÃO DAS GLÂNDULAS SALIVARES MAIORES POR SIALORRESSONÂNCIA MAGNÉTICA EM PACIENTES PORTADORES DA DOENÇA DE CHAGAS

PESQUISADOR: Nestor de Barros

CARGO/FUNÇÃO: Mèdico Supervisor INSCRIÇÃO CONSELHO REGIONAL Nº,

UNIDADE DO HCFMUSP: Instituto de Radiologia

3. AVALIAÇÃO DO RISCO DA PESQUISA:

SEM RISCO **X** RISCO MÍNIMO RISCO MÉDIO

RISCO BAIXO RISCO MAIOR

(probabilidade de que o indivíduo sofra algum dano como consequência imediata ou tardia do estudo)

4.DURAÇÃO DA PESQUISA : 1 ano

III - REGISTRO DAS EXPLICAÇÕES DO PESQUISADOR AO PACIENTE OU SEU REPRESENTANTE LEGAL SOBRE A PESQUISA, CONSIGNANDO:

1. Justificativa e os objetivos da pesquisa: A pesquisa procura estudar as glândulas que produzem saliva pelo exame de ressonância magnética no Instituto de Radiologia (INRAD). Será realizada em pessoas que tem doença de Chagas, sem ou com doenças destas glândulas e que possam fazer esse exame.

2. Procedimentos que serão utilizados e propósitos, incluindo a identificação dos procedimentos que são experimentais: A pessoa deverá ficar sem se movimentar durante a realização do exame de ressonância magnética, que poderá durar até uma hora. Não é necessário injetar substâncias pelas via oral ou pela veia. Será coletado sangue para confirmar a doença e para verificar se o parasito ou parte dele está presente no sangue. Serão feitos exames médicos colhendo saliva antes e depois do uso de goma para medir a quantidade. Será feito um exame interno para visualização do nariz até o pescoço.

3. Desconfortos e riscos esperados: não há com a ressonância magnética. Desconfortos que podem ser ocasionados com a coleta de sangue como dor, manchas roxas e sangramentos, além do fino tubo pelo nariz durante o exame da otorrinolaringologia.

4. Benefícios que poderão ser obtidos: Poderemos achar uma doença por acaso nesta região. Determinar se há e quais são as alterações nestas glândulas encontradas na doença de Chagas.

5. Procedimentos alternativos que possam ser vantajosos para o indivíduo: não há.

IV - ESCLARECIMENTOS DADOS PELO PESQUISADOR SOBRE GARANTIAS DO SUJEITO DA PESQUISA:

1. acesso, a qualquer tempo, às informações sobre procedimentos, riscos e benefícios relacionados à pesquisa, inclusive para dirimir eventuais dúvidas.

2. liberdade de retirar seu consentimento a qualquer momento e de deixar de participar do estudo, sem que isto traga prejuízo à continuidade da assistência.

3. salvaguarda da confidencialidade, sigilo e privacidade.

4. disponibilidade de assistência no HCFMUSP, por eventuais danos à saúde, decorrentes da pesquisa.

5. viabilidade de indenização por eventuais danos à saúde decorrentes da pesquisa.

V. INFORMAÇÕES DE NOMES, ENDEREÇOS E TELEFONES DOS RESPONSÁVEIS PELO ACOMPANHAMENTO DA PESQUISA, PARA CONTATO EM CASO DE INTERCORRÊNCIAS CLÍNICAS E REAÇÕES ADVERSAS.

- Pesquisador responsável: Nestor de Barros

R. Dr. Eneas de Carvalho Aguiar,255 tel.:30646745

- Pesquisadora executante: Eveline de Lucena Oliveira Souza Leão

R. Dr. Eneas de Carvalho Aguiar,255 tel.:30697094

VI. OBSERVAÇÕES COMPLEMENTARES:

Os indivíduos voluntários serão submetidos aos questionários de rotina do serviço de Ressonância Magnética para afastar possíveis contra-indicações da realização do exame.

VII - CONSENTIMENTO PÓS-ESCLARECIDO

Declaro que, após convenientemente esclarecido pelo pesquisador e ter entendido o que me foi explicado, consinto em participar do presente Protocolo de Pesquisa

São Paulo, de de 200 .

_____ _____

assinatura do sujeito da pesquisa ou responsável legal

assinatura do pesquisador
(carimbo ou nome Legível)

ANEXO C

Protocolo de atendimento dos pacientes

PROTOCOLO SIALO RM

Nome:_____RGHC:_____
Idade:_____anos Sexo: (M) (F) Telefone: _____

Grupo Clínico:
(A) D. Chagas – Forma indeterminada
(B) D. Chagas – Forma Colônica
(C) Grupo Controle

Exame físico:
QPD: (N) (S) Se sim, qual? _____
Inspeção: (NL) (ANL)
Palpação: (NL) (ANL) - Aumento - redução - tumoração
Localização – Parótidas (D) (E)
Submandibulares (D) (E)
Expressão: (-) (+) _____
Outras: _____

Sialometria:
Data:___/___/___

Medida do fluxo salivar (ml/min):
- Repouso_____
- Estímulo mecânico (hiperbolóide)_____
Aspecto da saliva (cor, viscosidade, turvação)_____

Fibronasofaringolaringoscopia (N) (AN)_____Data:___/___/___
- Mucosa _____
- Laringe_____
- Septo nasal _____
-Outros_____

Exames Complementares:

RX: (N) (AN) _____ Data: ___/___/___
ECG: (N) (AN) _____ Data: ___/___/___
EED: (N) (AN) _____Data: ___/___/___
Enema Opaco: (N) (AN) _____ Data: ___/___/___

ELISA: (-) (+) _____ Data: ___/___/___
PCR quantitativo: _____ Data: ___/___/___
Hemocultura: _____ Data: ___/___/___
Amilase sanguínea: _____ Data: ___/___/___

Sialo RM:
Data: ___/___/___

(N)
(AN)

Visualização:

GLÂNDULA	D. PRINCIPAL	DIÂM. D. PRINCIPAL (mm)	DUCTO SECUND.	DUCTO TERCIÁR.	DIMENS GLAND. (mm)	ATENUAÇÀO
PARÓTIDA D	(N) (AN) (PV) (NV)		(N) (PV) (NV)	(N) (PV) (NV)		(homog) (heterog)
PARÓTIDA E	(N) (AN) (PV) (NV)		(N) (PV) (NV)	(N) (PV) (NV)		(homog) (heterog)
SUBMAND D	(N) (AN) (PV) (NV)		(N) (PV) (NV)	(N) (PV) (NV)		(homog) (heterog)
SUBMAND E	(N) (AN) (PV) (NV)		(N) (PV) (NV)	(N) (PV) (NV)		(homog) (heterog)

(TU)
(OUTRAS)
_____

N- normal/ AN- anormal/ PV- parcialmente visualizados/ NV- não visualizado

ANEXO D
Dados dos Pacientes

GRUPO	NÚM	NOME	SEXO	IDADE(ANOS)
A	1	M. I.A.P.	F	41
A	2	M.L. A. M.	F	43
A	3	M. S. S. M.	F	43
A	4	J. F. L.	M	37
A	5	Z. M. O.R.	F	44
A	6	Z. B. C.	F	58
A	7	E. G. S.	F	49
A	8	A. B. S.	M	47
A	9	R. S. S.	M	55
A	10	E. F. L.	F	65
A	11	A. P. S.	F	61
A	12	J.A. S.	M	38
A	13	E. R. S.	M	50
A	14	J.V. R.	M	36
A	15	M. O. P.	F	50
B	16	R. U.S.	M	56
B	17	I. J.S. B.	F	39
B	18	M. O. M.	F	35
B	19	L. E.S.	F	56
B	20	Z.R. S. Q.	F	64
B	21	M. R.L.	F	63
B	22	N.B. P.	F	67
B	23	E.A.L.	F	49
B	24	S.F.	M	69
B	25	J. G. P.	F	61
B	26	T. L. G.	F	51
B	27	N.P.S.	F	34
B	28	O. B.M.	M	70
B	29	M.L. S. M.	F	47
B	30	J. I.	M	67
C	31	A.O.	F	44
C	32	L.H. E C.	F	49
C	33	A. L. K.	M	47
C	34	T.R.C.	F	44
C	35	A. L.F.	M	59
C	36	A.S.	F	68
C	37	G.A. M.	M	38
C	38	M.T.P.	F	50
C	39	M. C.	F	63
C	40	M.C. P.	F	51
C	41	A. L. N.	M	62
C	42	A. C.M.	M	50
C	43	M.A. A. R.	F	45
C	44	E. C.S.	F	38
C	45	M.L. T.	F	45

ANEXO E

Dados da RM: Volumes glandulares e diâmetros de ductos salivares principais

PACIENTE NUM	VOL PARÓTIDAS	VOL SUBMAND	DIAM PAROT PRINCIPAL	DIAM SUBMAND PRINCIPAL
1	24,1	5,2	1	1,8
1	25,7	6,2	0,9	1
2	22	4,97	2	1,2
2	24	4,1	1,7	1,7
3	22,6	6,8	1	0,8
3	15,9	7	1,2	1,3
4	20,1	3,7	2,8	1,6
4	21,2	3,9	2,2	1,8
5	30,2	7,8	1,6	1,7
5	27,7	8,2	1,3	1,3
6	33,2	5,2	1,6	1,3
6	39,5	4	1,6	1
7	35	6,2	1,3	1
7	32,2	6	1,5	1,3
8	31,6	4,9	1,9	1,6
8	35,8	5,6	1,5	2
9	57,4	6,8	1,3	1,8
9	52,8	6,7	1,1	1,9
10	33,9	7,1	2,6	3,6
10	35,8	6,6	2,5	3,3
11	33,3	4,7	0,7	1
11	33,8	2,9	0,5	1
12	28,6	6,8	1,1	0,9
12	24,8	8,3	1,3	1,3
13	27,7	4,5	1	0,8
13	30,3	5,6	1,5	1,2
14	41,2	8	1,1	1,1
14	41,8	9,3	0,7	1
15	24,4	8,2	1,8	1,4
15	25,6	8,9	1,5	1,7
16	23,3	4,5	1,2	1,6
16	25,9	2,8	1,3	1,6
17	25	6,1	1,5	1,7
17	24,1	5,7	1,1	1,9
18	14,2	3,9	1	1,7
18	16,7	4,7	1	1,3
19	34,1	7,3	1,4	1,7
19	39,1	6,9	0,9	1,8
20	34,5	4,7	1,8	2,1
20	39,7	4,1	0,9	1,2
21	21,3	6,4	1,3	1,5
21	18,5	5,9		2,4
22	32,5	4,3	2,1	1,4
22	33,2	4,4	1,6	1,6
23	35,9	6,1	1	

continua

PACIENTE NUM	VOL PARÓTIDAS	VOL SUBMAND	DIAM PAROT PRINCIPAL	DIAM SUBMAND PRINCIPAL
23	29,2	6,6	1	1,5
24	48,3	5,3	1,5	2
24	38,7	3,4	1	2
25	21,9	4,5	1,8	1,5
25	19,5	2,7	2	1,6
26	10	3,5	2	1,8
26	15,7	4,2	2,1	1,8
27	18	3,1	1,1	1,1
27	19,4	4,5	1,2	1
28	34,8	6,1	1,2	1,4
28	27,3	7,2	1	1,8
29	25,7	6	1	1,5
29	22,5	6,5	1	1,6
30	37,4	8,3	1,4	2,4
30	36,8	8,1	1	1,9
31	30,3	4,8	1,2	1,2
31	27,5	6,4	1,6	1,3
32	20	7,4	2,2	1,4
32	23,7	5,5	2,4	1,7
33	42,9	9	1,8	1,5
33	36,9	12	0,9	1,1
34	33,4	9,2	0,6	1,1
34	27,9	7,5	1	1,1
35	37,9	10	1,4	1,7
35	32,2	7,6	1,2	1,4
36	27,4	3,1	1	1,4
36	25,1	4,6	0,7	1
37	68,5	6,3	2,2	1
37	56,8	8,1	2	0,8
38	26,1	7,9	1,1	1,5
38	20	6,2	0,6	1,9
39	35,1	5,5	1,7	1,4
39	34,2	5,4	1,7	1,2
40	21,3	5,1	1,3	1
40	26,4	5,4	1,4	1,2
41	34,8	5,4	0,7	1,1
41	28,6	6	0,6	1
42	38,1	10,4	1	1,7
42	46,3	12	1,5	2
43	20,7	5,7	1	1,1
43	16,6	5,7	0,8	1,7
44	29,7	7,2	1	1,4
44	28,1	6,3	1	1,3
45	27,4	5,7	1	1,2
45	34,5	7,6	1	1

ANEXO F

Dados RM: Ductos salivares secundários e terciários

PACIENTE NUM	D. PAROT SECUNDÁRIO	D. SUBMAND SECUNDÁRIO	D. PAROT. TERCIÁRIO	D. SUBMAND TERCIÁRIO
1	PV	N	PV	N
1	N	N	N	N
2	PV	PV	PV	NV
2	PV	PV	PV	NV
3	PV	PV	PV	PV
3	PV	PV	PV	PV
4	N	N	N	NV
4	N	N	N	NV
5	N	N	N	N
5	N	N	N	N
6	PV	PV	PV	NV
6	PV	PV	PV	NV
7	PV	PV	PV	NV
7	PV	PV	PV	NV
8	PV	PV	PV	PV
8	N	PV	N	PV
9	NV	PV	NV	PV
9	NV	PV	NV	PV
10	PV	PV	PV	PV
10	PV	PV	PV	PV
11	NV	PV	NV	NV
11	NV	PV	NV	NV
12	N	N	N	PV
12	N	N	N	PV
13	PV	PV	PV	NV
13	PV	PV	PV	NV
14	N	N	N	PV
14	N	N	N	PV
15	PV	N	PV	PV
15	PV	N	PV	PV
16	PV	PV	NV	NV
16	PV	PV	NV	NV
17	PV	PV	NV	PV
17	PV	PV	NV	PV
18	PV	PV	NV	NV
18	PV	PV	NV	NV
19	PV	PV	PV	PV
19	PV	PV	PV	PV
20	PV	N	PV	PV
20	NV	N	NV	PV
21	NV	PV	NV	NV
21	NV	PV	NV	NV
22	PV	PV	PV	PV
22	PV	PV	PV	PV
23	PV	NV	PV	NV
23	PV	PV	PV	PV
24	PV	PV	PV	PV

Continua

PACIENTE NUM	D. PAROT SECUNDÁRIO	D. SUBMAND SECUNDÁRIO	D. PAROT. TERCIÁRIO	D. SUBMAND TERCIÁRIO
24	PV	PV	PV	PV
25	N	PV	PV	PV
25	N	PV	PV	PV
26	NV	PV	NV	PV
26	NV	PV	NV	PV
27	PV	PV	PV	PV
27	PV	PV	PV	PV
28	PV	N	NV	PV
28	NV	PV	NV	PV
29	PV	PV	PV	PV
29	PV	PV	PV	PV
30	PV	PV	PV	PV
30	PV	PV	PV	PV
31	PV	PV	PV	PV
31	PV	PV	PV	PV
32	PV	PV	NV	PV
32	PV	PV	NV	PV
33	PV	PV	NV	NV
33	PV	PV	NV	NV
34	PV	PV	NV	NV
34	PV	PV	NV	NV
35	PV	PV	PV	PV
35	PV	PV	PV	PV
36	PV	PV	PV	PV
36	PV	PV	PV	PV
37	N	PV	PV	NV
37	N	PV	PV	NV
38	PV	N	PV	PV
38	PV	N	PV	PV
39	PV	PV	PV	PV
39	PV	PV	PV	PV
40	N	N	PV	PV
40	N	N	PV	PV
41	NV	PV	NV	PV
41	NV	PV	NV	PV
42	PV	PV	PV	PV
42	PV	PV	PV	PV
43	PV	PV	NV	PV
43	PV	PV	NV	PV
44	PV	PV	PV	PV
44	PV	PV	PV	PV
45	PV	PV	NV	PV
45	PV	PV	PV	PV

Conclusão

ANEXO G
Dados clínicos: Queixas clínicas

PACIENTE NUM	DISPEPSIA	XEROSTOMIA	SIALORREIA	DISFAGIA	ODINOFAGIA
1	0	0	0	0	0
2	0	1	0	0	0
3	0	1	0	0	0
4	0	1	0	0	0
5	0	1	0	0	0
6	0	1	0	0	0
7	0	1	0	0	0
8	0	0	1	0	0
9	0	0	0	0	0
10	0	0	0	0	0
11	0	0	0	0	0
12	0	0	0	0	0
13	0	0	0	0	0
14	0	0	0	0	0
15	0	0	0	0	0
16	0	0	1	0	0
17	1	0	0	0	0
18	0	1	0	0	0
19	0	1	0	0	0
20	0	1	0	0	0
21	0	0	0	0	0
22	0	0	0	0	0
23	0	0	0	0	0
24	0	0	0	0	0
25	0	1	0	0	0
26	0	1	0	0	0
27	0	1	0	0	0
28	0	0	0	0	0
29	0	1	0	0	0
30	0	1	0	0	0
31	0	1	0	0	0
32	0	0	0	0	0
33	0	0	1	0	0
34	0	0	0	0	0
35	0	0	0	0	0
36	0	0	0	0	0
37	0	0	0	0	0
38	0	0	0	0	0
39	0	0	0	0	0
40	0	0	0	0	0
41	0	0	0	0	0
42	0	0	1	0	0
43	0	0	1	0	0
44	0	0	1	0	0
45	0	1	0	0	0

ANEXO H
Sialometria repouso e após estímulo e nasofibroscopia

PACIENTE NUM	SIALOMETRIA REPOUSO	SIALOMETRIA APÓS ESTÍMULO	NASOFIBROSCOPIA MUCOSA FARINGEA
1	NA	NA	0
2	N	NA	0
3	NA	NA	0
4	NA	N	0
5	NA	N	0
6	NA	N	I
7	NA	NA	I
8	N	NA	I
9	NA	N	I
10	NA	NA	0
11	NA	NA	0
12	NA	N	0
13	NA	N	II
14	NA	NA	0
15	N	NA	0
16	N	NA	0
17	NA	N	0
18	N	NA	II
19	NA	NA	0
20	NA	NA	0
21	NA	NA	0
22	NA	NA	0
23	NA	NA	0
24	NA	NA	I
25	NA	NA	0
26	NA	NA	I
27	N	NA	0
28	NA	NA	I
29	NA	NA	I
30	NA	N	0
31	NA	NA	II
32	NA	NA	0
33	NA	N	0
34	NA	N	I
35	NA	N	0
36	NA	NA	0
37	NA	N	0
38	NA	N	0
39	NA	NA	0
40	NA	NA	0
41	NA	NA	0
42	NA	N	0
43	NA	NA	II
44	NA	N	0
45	NA	N	II

ANEXO I
Amilase sérica e palpação glandular

PACIENTE NUM	PALPAÇÃO PARÓTIDA DIR	PALPAÇÃO PARÓTIDA ESQ	PALPAÇÃO SUBMAND DIR	PALPAÇÃO SUBMAND ESQ	AMILASE
1	N	N	N	N	N
2	N	N	N	N	AN
3	N	N	N	N	N
4	N	N	N	N	N
5	N	N	N	N	N
6	N	N	N	N	N
7	N	N	N	N	N
8	N	N	N	N	N
9	N	N	N	N	N
10	N	N	N	N	N
11	N	N	N	N	N
12	N	N	N	AN	N
13	N	N	N	N	N
14	N	N	N	N	N
15	N	N	N	N	N
16	N	N	N	N	N
17	N	N	N	N	AN
18	N	N	N	AN	N
19	N	N	N	N	N
20	N	N	N	AN	N
21	N	N	N	N	N
22	N	N	N	N	AN
23	N	N	N	N	N
24	N	N	N	N	N
25	N	N	N	N	N
26	N	N	N	N	N
27	N	N	N	N	N
28	N	N	N	N	N
29	N	N	N	N	N
30	N	N	N	N	N
31	N	N	N	N	N
32	N	N	N	N	N
33	N	AN	N	N	N
34	N	N	N	N	N
35	AN	AN	N	N	N
36	N	N	N	N	N
37	N	N	N	N	N
38	N	N	N	N	N
39	N	N	N	N	AN
40	N	N	N	N	N
41	N	N	N	N	N
42	N	N	N	N	N
43	N	N	N	N	N
44	N	N	N	N	N
45	N	N	N	N	N

ANEXO J

Expressão glandular

PACIENTE NUM	EXPRESSÃO PARÓTIDA DIR	EXPRESSÃO PARÓTIDA ESQ	EXPRESSÃO SUBMAND DIR	EXPRESSÃO SUBMAND ESQ
1	-	-	-	-
2	+	+	-	-
3	+	+	-	-
4	+	+	-	-
5	+	+	+	+
6	+	+	+	+
7	+	+	+	+
8	+	+	+	+
9	+	+	+	+
10	-	-	+	+
11	+	+	+	+
12	+	+	+	+
13	-	-	+	+
14	+	+	+	+
15	+	+	+	+
16	+	+	+	+
17	-	-	+	+
18	+	+	+	+
19	-	-	+	+
20	+	+	+	+
21	+	+	+	+
22	+	+	+	+
23	+	+	+	-
24	+	+	+	+
25	+	-	+	+
26	-	+	+	+
27	+	+	-	-
28	+	+	+	+
29	+	+	+	+
30	+	+	-	-
31	+	+	+	+
32	+	+	+	+
33	+	+	+	+
34	+	+	-	-
35	+	+	+	+
36	+	+	-	-
37	+	+	+	+
38	+	+	+	+
39	+	+	+	+
40	+	+	-	-
41	+	+	-	-
42	+	+	+	+
43	-	-	+	+
44	+	+	+	+
45	+	+	+	+

9 REFERÊNCIAS

Agresti A. *Categorical data analysis*. New York, Wiley Interscience; 1990.

Alves JB, Ulrich-Karine MC, Alves MS. Morphology of rat submandibular gland acinar secretory granules and their alteration during the acute phase of experimental Chagas' disease. *Braz J Med Biol Res.* 1995;28(7):761-6.

Almeida P del V, Grégio AM, Machado MA, de Lima AA, Azevedo LR. Saliva composition and functions: a comprehensive review. *J Contemp Dent Pract*. 2008;9(3):72-80.

Arndt C, Graessner J, Cramer MC, Petersen K, Reitmeier F, Weiss F, Kaul MG, Jaehne M, Adam G, Habermann CR. Functional imaging of submandibular glands: diffusion-weighted echo-planar MRI before and after stimulation. *Rofo*. 2006;178(9):893-7.

Astreinidou E, Raaymakers CP, Roesink JM, Terhaard CH, Lagendijk JJ, Bartels LW. 3D MR sialography protocol for postradiotherapy follow-up of the salivary duct system. *J Magn Reson Imaging*. 2006;24(3):556-62.

Astreinidou E, Roesink JM, Raaijmakers CP, Bartels LW, Witkamp TD, Lagendijk JJ, Terhaard CH. 3D MR sialography as a tool to investigate radiation-induced xerostomia: feasibility study. *Int J Radiat Oncol Biol Phys*. 2007;68(5):1310-9.

Basu S, Houseni M, Alavi A. Significance of incidental fluorodeoxyglucose uptake in the parotid glands and its impact on patient management. *Nucl Med Commun*. 2008;29(4):367-73.

Becker M, Marchal F, Becker CD, Dulguerov P, Georgakopoulos G, Lehmann W, Terrier F. Sialolithiasis and salivary ductal stenosis: diagnostic accuracy of MR sialography with a three-dimensional extended-phase conjugate – symmetry rapid spin-echo sequence. *Radiology.* 2000;(217):347-58.

Beale T, Madani G. Anatomy of the salivary glands. *Semin Ultrasound CT MR.* 2006;27(6):436-9.

Bozzato A, Burger P, Zenk J, Uter W, Iro H. Salivary gland biometry in female patients with eating disorders. *Eur Arch Otorhinolaryngol*. 2008;265(9):1095-102.

Bussab WO, Morettin PA. *Estatística básica.* 5a ed. São Paulo: Saraiva; 2006.

Capaccio P, Cuccarini V, Ottaviani F, Minorati D, Sambataro G, Cornalba P, Pignataro L Comparative ultrasonographic, magnetic resonance sialographic, and videoendoscopic assessment of salivary duct disorders. *Ann Otol Rhinol Laryngol*. 2008;117(4):245-52.

Casselman JW, Mancuso AA. Major salivary gland masses: Comparison of MR imaging and CT. *Radiology*. 1987;165(1):183-9.

Cermik TF, Mavi A, Acikgoz G, Houseni M, Dadparvar S, Alavi A. FDG PET in detecting primary and recurrent malignant salivary gland tumors. *Clin Nucl Med*. 2007;32(4):286-91.

De Barros N, Paladino N, Barbato AJ, Meneguetti JC, Cerri GG, Magalhaes A. Contribuição dos métodos da imagem no estudo da doença de Chagas. *Radiologia Brasileira*. 1992;25(1):1-10.

Dias JC, Prata A, Correia D. Problems and perpectives for Chagas disease control: in search of a realistic analysis. *Rev Soc Bras Med Trop.* 2008;41(2):193-6.

Dillon WP. MR sialography? *AJNR Am J Neuroradiol.* 1998;19(7):1183.

Dost P. Ultrasonographic biometry in normal salivary glands. *Eur Arch Otorhinolaryngol.* 1997;254 Suppl 1:518-9.

Eida S, Sumi M, Sakihama N, Takahashi H, Nakamura T. Apparent diffusion coefficient mapping of salivary gland tumors: prediction of the benignancy and malignancy. *AJNR Am J Neuroradiol.* 2007;28(1):116-21.

Fischbach R, Kugel H, Ernst S, Schröder U, Brochhagen H, Jungehülsing M, Heindel W. MR sialography: initial experience using a T2-weighted fast SE sequence. *J Comput Assist Tomogr.* 1997;21(5):826-30.

Guedes PM, Veloso VM, Afonso LC, Caliari MV, Carneiro CM, Diniz LF, et al. Development of chronic cardiomyopathy in canine Chagas disease correlates with high IFN-gamma, TNF-alpha, and low lL-10 production during the acute infection phase. *Vet Immunol Immunopathol.* 2009 In press.

Habermann CR, Gossrau P, Kooijman H, Graessner J, Cramer MC, Kaul MG, Reitmeier F, Jaehne M, Adam G. Monitoring of gustatory stimulation of salivary glands by diffusion-weighted MR imaging: comparison of 1.5T and 3T. *AJNR Am J Neuroradiol.* 2007;28(8):1547-51.

Habermann CR, Graessner J, Cramer MC, Aldefeld D, Reitmeier F, Weiss F, Kaul MG, Petersen KU, Jaehne M, Adam G. MR-sialography: optimisation and evaluation of an ultra-fast sequence in parallel acquisition technique and different functional conditions of salivary glands. *Rofo*. 2005;177(4):543-9.

Hanson WL, Roberson EL. Density of parasites in various organs and the relation to numbers of trypomastigotes in the blood during acute infections of Trypanosoma cruzi in mice. *J Protozool*. 1974;21(4):512-7.

Hugill J, Sala E, Hollingsworth KG, Lomas DJ. MR sialography: the effect of a sialogogue and ductal occlusion in volunteers. *Br J Radiol*. 2008;81(967):583-6.

Jager L, Menauer F, Holzknecht N, Scholz V, Grevers G, Reiser M. Sialotitiasis: MR Sialography of the submandibular main alternative in conventional sialography and US? *Radiology.* 2000;216(3):665-71.

Jeong HS, Chung MK, Son YI, Choi JY, Kim HJ, Ko YH, Baek CH. Role of 18F-FDG PET/CT in management of high-grade salivary gland malignancies**.** *J Nucl Med.* 2007;48(8):1237-44.

Kalinowski M, Heverhagen JT, Rehberg E, Klose KJ, Wagner HJ. Comparative study of MR sialography and digital subtraction sialography for benign salivary gland disorders. *AJNR Am J Neuroradiol.* 2002;23(9):1485-92.

Kamishima T. Chemical shift MR images of the parotid gland in Sjögren's syndrome utilizing low-field MR system comprarison with MR sialography and salivary secretion function. *Radiat Med.* 2005;23(4):277-82.

Kaplan I, Zuk-Paz L, Wolff A. Association between salivary flow rates, oral symptoms, and oral mucosal status. *Oral Surg Oral Med Oral Pathol Oral Radiol Endod.* 2008;106(2):235-41.

King AD, Yeung DK, Ahuja AT, Tse GM, Yuen HY, Wong KT, van Hasselt AC. Salivary gland tumors at in vivo proton MR spectroscopy. *Radiology*. 2005;237(2):563-9.

Knight J. Diagnosis and treatment of sialolithiasis. *Ir Med J*. 2005;98(4):126.

Lari N, Chossegros C, Thiery G, Guyot L, Blanc JL, Marchal F. Sialendoscopy of the salivary glands. *Rev Stomatol Chir Maxillofac*. 2008;109(3):167-71.

Lee YY, Wong KT, King AD, Ahuja AT. Imaging of salivary gland tumours. *Eur J Radiol*. 2008;66(3):419-36.

Liquidato BM, Soler RC, Bussoloti Filho I. Evaluation of the concordance of sialometry and salivary glands scintigraphy in dry mouth patients. *Rev Braz Otorhinolaryngol*. 2006;72(1):116-9.

Lomas DJ, Carroll N R, Johnson G, Antoun NM, Freer CE. MR Sialography. Work in progress. *Radiology*. 1996;00(1):129-33.

Machado CR, Alves JB, Machado AB. Adrenergic Innervation and Noradrenergic Contento of the rat submandibular gland during the experimental *Trypanosoma cruzi* infection. *J Neural Transmission.* 1984;59(4):289-97.

Mandelblatt SM, Braun IF, Davis PC, Fry SM, Jacobs LH, Hoffman JC Jr. Parotid masses: MR Imaging. *Radiology.* 1987;163(2):411-4.

Martini AS, Lopes RA, Utrilla LS, Ribeiro RD, Reis CC. A. Morphological and morphometric study of the alterations on young mouse parotid gland with subpatent Chagas' disease. *Angew Parasitol*. 1986;27(2):65-72.

Martini AS, Reis CCA, Utrilla LS, Ribeiro RD, Lopes RA. Estudo morfológico e morfométrico das alterações da glândula parótida de camundongos na fase aguda da doença de Chagas. *Rev Odont USP*. 1990;4(4):284-8.

Mattoso LF. Chagas's disease. *Major multi-system disease*. 2001;4:355-89.

Moreira A, Napimoga MH, Benatti BB, Silva GA, Rocha-Rodrigues DB, Clemente-Napimoga JT, Vieira GA, Alves JB. Morphological changes and EGF expression in the granular convoluted tubule cells of submandibular glands of *Trypanosoma cruzi* infected rats. *Tissue Cell*. 2008;40(4):293-8.

Morimoto Y, Habu M, Tomoyose T, Ono K, Tanaka T, Yoshioka I, Tominaga K, Yamashita Y, Ansai T, Kito S, Okabe S, Takahashi T, Takehara T, Fukuda J, Inenaga K, Ohba T. Dynamic magnetic resonance sialography as a new diagnostic technique for patients with Sjogren's syndrome. *Oral Dis*. 2006;12(4):408-14.

Morimoto Y, Tanaka T, Kito S, Tominaga K, Yoshioka I, Yamashita Y, Shibuya T, Matsufuji Y, Kodama M, Takahashi T, Fukuda J, Ohba T. Utility of three dimension fast asymmetric spin-echo (3D-FASE) sequences in MR sialographic sequences: model and volunteer studies. *Oral Dis*. 2005a;11(1):35-43.

Morimoto Y, Ono K, Tanaka T, Kito S, Inoue H, Shinohara Y, Yokota M, Inenaga K, Ohba T. The functional evaluation of salivary glands using dynamic MR sialography following citric acid stimulation: a preliminary study. *Oral Surg Oral Med Oral Pathol Oral Radiol Endod*. 2005b;100(3):357-64.

Morimoto Y, Tanaka T, Yoshioka I, Masumi S, Yamashita M, Ohba T. Virtual endoscopic view of salivary gland ducts during using MR sialography from three dimension fast asymmetric spin-echo (3D-FASE) sequences: a preliminary study. *Oral Dis.* 2002;(5):268-74.

Motoori K, Ueda T, Uchida Y, Chazono H, Suzuki H, Ito H. Identification of Warthin tumor: magnetic resonance imaging versus salivary scintigraphy with technetium-99m pertechnetate. *J Comput Assist Tomogr*. 2005;29(4):506-12.

Murakami R, Baba Y, Baba T, Matsumoto N, Yamashita Y, Ishikawa T, Takahashi M. MR Sialography using half-fourier aquisition single-shot turbo sphin-echo (HASTE) sequences. *AJNR Am J Neuroradiol.* 1998;9(5):959-61.

Neter J, Kutner MH, Nachtsheim CJ, Wasserman W. *Applied linear statistical models*. 4th ed. Boston: Irwin; 1996.

Oliveira GM, Diniz RL, Batista W, Batista MM, Bani Correa C, Araújo-Jorge TC, Henriques-Pons A. Faz ligand-dependent inflammatory regulation in acute myocarditis induced by *Trypanosoma cruzi* infection. *Am J Pathol.* 2007;171(1):79-86.

Ono K, Morimoto Y, Inoue H, Masuda W, Tanaka T, Inenaga K. Relationship of the unstimulated whole saliva flow rate and salivary gland size estimated by magnetic resonance image in healthy young humans. *Arch Oral Biol*. 2006;51(4):345-9.

Pereira SAP, Rodrigues DB, Ferraz MLF, Castro ECC, Reis MA, Teixeira VPA. Inflammation and glandular duct dilatation of the tongue from patients with chronic Chagas' disease. *Parasitol Res.* 2006;98(2):153-6.

Pfeiffer K. Computed tomography and diagnosis of salivary gland diseases. *Radiologe*. 1987;27(6):262-8.

Portela-Lindoso AA, Shikanai-Yasuda MA. Doença de Chagas crônica: do xenodiagnóstico e hemocultura à reação em cadeia polimerase. *Rev Saúde Pública*. 2003;37(1):107-15.

Petridis C, Ries T, Cramer MC, Graessner J, Petersen KU, Reitmeier F, Jaehne M, Weiss F, Adam G, Habermann CR. MR sialography: evaluation of an ultra-fast sequence in consideration of a parallel acquisition technique and different functional conditions in patients with salivary gland diseases. *Rofo*. 2007;179(2):153-8.

Rassi A, Porto CC, Rezende JM. *Moléstia de Chagas*. Doenças transmissíveis. São Paulo: Guanabara Koogan. 1998. Cap.32, p.259-75.

Reyes JL, Terrazas LI, Espinoza B, Cruz-Robles D, Soto V, Rivera-Montoya I, Gámez-García L, Snider H, Stoskar AR, Rodríguez-Sosa M. Macrophage migration inhibitory factor contributes to host defense against acute *Trypanosoma cruzi* infection. *Infect Immun.* 2006;74(6): 3170-9.

Ribeiro RD, Utrilla LS, Martini AS, Sabbag Y. Sialoadenopatia chagásica. estudo experimental da glândula sublingual. *Rev Bras Biol.* 1982;42(2):321-3.

Saito OC, Cerri GG. *Glândulas salivares*. Ultra-sonograifa de pequenas partes. São Paulo: Sarvier; 1999. p.81-101.

Sartoretti-Schefer S, Kollias S, Wichmann W, Valavanis A.3D T2-weighted fast spin-echo MRI sialography of the parotid gland. *Neuroradiology.* 1999;41(1):46-51.

Sartori AM, Caiaffa-Filho HH, Bezerra RC. Exacerbation of HIV viral load simultaneous with asymptomatic reactivation of chronic Chagas' disease. *Am J Trop Med Hyg.* 2002;67(5):521-3.

Schroder U, Jungehulsing M Fischbach R, Krug B. Magnetic resonance sialography. A new diagnostic method for imaging salivary patency. *HNO*. 1998;46(1):38-43.

Shah GV. MR imaging of salivary glands. *Neuroimaging Clin N Am*. 2004;14(4):777-808.

Shikanai-Yasuda MA. Doença de Chagas em centros urbanos. *Diagnóstico e Tratamento.* 2004;9(4):162-6.

Silva AL, Salles JM, De Almeida HM, De Castro MH. Sialografia da glândula parótida em pacientes portadores de megaesôfago chagásico. *Arq Cent Estud Cur Odont UFMG* (Belo Horiz). 1976;13(1-2):137-47.

Som M; Brandivein M Salivary glands. In: Som Pm, Curtin HD. *Head and neck imaging*. Third ed. London: Mosby; 1996. p.823-45.

Su YX, Liao GQ, Kang Z, Zou Y. Application of magnetic resonance virtual endoscopy as a presurgical procedure before sialoendoscopy. *Laryngoscope*. 2006;116(10):1899-906.

Takagi Y, Sumi M, Van Cauteren M, Nakamura T.Fast and high-resolution MR sialography using a small surface coil. *J Magn Reson Imaging*. 2005;22(1):29-37.

Tanaka T, Ono K, Ansai T, Yoshioka I, Habu M, Tomoyose T, Yamashita Y et al. Dynamic magnetic resonance sialography for patients with xerostomia. *Oral Radiol Endod.* 2008;20(10):1-9.

Tarzia O. *Halitose.* Rio de Janeiro: EPUC; 1991. p.100.

Tassart M, Zeitoun D, Iffenecker C, Bahlouli F, Bigot JM, Boudghene F. MR sialography. *J Radiol*. 2003;84(1):15-26.

Testut L.Appareil de la digestive. In: *Traité D'anatomie humaine*. Paris: Libraire Octave Doin; 1928. v.4 p.1-382.

Thoeny HC, De Keyzer F, Claus FG, Sunaert S, Hermans R. Gustatory stimulation changes the apparent diffusion coefficient of salivary glands: initial experience. *Radiology*. 2005;235(2):629-34.

Tonami H, Ogava Y, Matoba M, Kuginuki Y, Yokota H, Higashi K, Okimura T, Yamamoto I, Sugai S. MR sialography in patients with Sjogren´s syndrome. *AJNR Am J Neuroradiol.* 1998;19(7):1199-203.

Trappe M, Marsot-Dupuch K, Le Roux C. Study of the salivary glands in 1990. *Ann Radiol* (Paris). 1991,34(1-2):98-109.

Treumann T, Lenz M. MR-sialography - initial experiences with a new method. *Roentgenpraxis.* 1996;49(6):135-8.

Utrilla LS, Lopes RD, Ribeiro RD, Reis CCA, Martini AS. Alterações histoquímicas da glândula parótida de camundongos na fase subpatente da doença de Chagas. *Rev Fac Odont Ribeirão Preto.* 1984;22(1):7-10.

Varghese JC, Thornton F, Lucey BC, Walsh M, Farrell MA, Lee MJ. A prospective comparative study of MR sialography and conventional sialography of salivary duct disease. *AJR Am J Roentgenol.* 1999;173(6):1497-503.

Veronesi R. Doença de Chagas. In: Veronesi R. *Doenças infeciosas e parasitárias.* Rio de Janeiro: Editora Guanabara; 1995. p.478-504.

Vieira CB. Hyperamylasemia and hyperactivity of salivary glands associated with megaesophagus. *Am J Dig Dis*. 1961;6:727-41.

Vieira CB, Câmara-Lopes LH, Menegucci W. Variações de Volume das glândulas salivares e da amilasemia em pacientes com megaesôfago chagásico operado. *Rev Goiana Méd.* 1962;8(1/4):11-9.

Walvekar RR, Razfar A, Carrau RL, Schaitkin B. Sialendoscopy and associated complications: a preliminary experience. *Laryngoscope*. 2008;118(5):776-9.

Wang BB, Pan QH, Zhang YF, Xu YZ, Wu QG, Zhou FS, Yu GY, Sun KH, Peng X, Wu JG. Application of fourier transform infrared spectroscopy to non-invasive detection of pleomorphic adenoma of salivary gland in vivo. *Guang Pu Xue Yu Guang Pu Fen Xi*. 2007;27(12):2427-31.

Weber AL. Imaging of the salivary glands. *Curr Opin Radiol*. 1992;(1):117-22.

Yoshino N, Yamada I, Ohbayashi N, Honda E, Ida M, Kurabayashi T, Maruyama K, Sasaki T. Salivary glands and lesion: Evaluation of apparent diffusion coefficients with split-echo diffusion-weighted MR Imaging – Initial Results. *Radiology*. 2001;221(3):837-42.

Yousem DM, Kraut MA, Chalian AA. Major salivary gland imaging. *Radiology*. 2000;216(1):19-29.

Zaleska-Dorobisz U, Kuäniar J, Badowski R, Cude ko R, Popiech L, Moro K. Usefulness of imaging in the diagnosis of salivary gland diseases. *Pol Merkur Lekarski*. 2005;19(109):63-8.