Carmen Silvia Cerqueira do Val Fausto

Sensibilidade e especificidade dos métodos de diagnóstico por imagem (ultrassonografia, ressonância magnética e tomografia computadorizada) na detecção de nódulos hepáticos no cirrótico com correlação histológica do explante

Tese apresentada à Faculdade de Medicina da Universidade de São Paulo para obtenção do título de Doutor em Ciências

Programa: Radiologia
Orientador: Dra. Maria Cristina Chammas

São Paulo
2011

Dados Internacionais de Catalogação na Publicação (CIP)

Preparada pela Biblioteca da
Faculdade de Medicina da Universidade de São Paulo

©reprodução autorizada pelo autor

Fausto, Carmen Silvia Cerqueira do Val
Sensibilidade e especificidade dos métodos de diagnóstico por imagem (ultrassonografia, ressonância magnética e tomografia computadorizada) na detecção de nódulos hepáticos no cirrótico com correlação histológica do explante / Carmen Silvia Cerqueira do Val Fausto. -- São Paulo, 2011.
Tese(doutorado)--Faculdade de Medicina da Universidade de São Paulo.

Programa de Radiologia.
Orientadora: Maria Cristina Chammas.

Descritores: 1.Cirrose hepática 2.Carcinoma hepatocelular 3.Ultrassonografia 4.Imagem por ressonância magnética 5.Tomografia computadorizada por raio-X

USP/FM/DBD-340/11

Ao Pedro, meu marido, aos nossos filhos, Ana Cristina e Pedro Henrique, o meu eterno agradecimento, pelo amor e estímulo recebidos. Sem vocês, nada teria sentido.

E também aos demais familiares, mãe, pai, irmã, irmãos, sogra, sogro (in memoriam), cunhadas, cunhados, sobrinhas, sobrinhos, enfim a esta enorme família que tenho a sorte de pertencer.

Esta tese é dedicada aos pacientes resolutos que depositam a sua esperança de vida no HC, aguardando com resignação a vez na lista de espera do transplante hepático.

AGRADECIMENTOS

Ao Prof. Dr. Giovanni Guido Cerri, mestre da ultrassonografia brasileira, pelo apoio, amizade e estímulo à minha vida acadêmica e profissional.

À Dra. Maria Cristina Chammas, pelos ensinamentos e orientação na elaboração desta tese.

Ao Prof. Dr. Manoel de Souza Rocha, que compartilhou o seu incontestável saber no aprimoramento desta tese.

À Dra. Denise Cerqueira Paranaguá-Vezozzo, ao Dr. Roberto Blasbalg, ao Dr. Evandro Sobroza de Mello, ao Dr. André Cosme de Oliveira, com quem foram discutidas as ideias iniciais e partilhada a vivência conjunta que permitiu o desenvolvimento desta tese.

À Profa. Dra. Claudia Leite e à Dra. Eloisa Gebrim, que tornaram viável a realização dos exames de ressonância magnética e tomografia computadorizada desta tese.

À Enfermeira Adriana Cortez Rizzon e equipe de colaboradores do Serviço do Transplante do Fígado do HCFMUSP, pela colaboração na reunião dos dados informativos dos participantes da pesquisa.

Aos estatísticos Dr. Arnaldo Zanoto, Miriam Tsunemi e Gilson Vieira, pela paciência em partilhar os seus conhecimentos estatísticos comigo.

A Elizângela Dias e a Lia Melo, pela disponibilidade, incentivo e acompanhamento no processo evolutivo do curso da pós-graduação.

A Suely Campos Cardoso, pela contribuição na elaboração da tese.

Aos colaboradores do InRad, pessoal administrativo, técnicos em enfermagem, enfermeiros e biomédicos dos setores de ultrassonografia, tomografia computadorizada e ressonância magnética, que contribuíram para a realização do trabalho.

Aos meus amigos, aos médicos residentes, médicos em aperfeiçoamento e médicos assistentes do presente e àqueles com quem convivi nesses anos de InRad e que não mais trabalham aqui, agradeço pelo apreço, apoio e incentivo recebidos.

As imagens para a mente são de quatro tipos:

as coisas ou são o que parecem ser;

ou não são, nem parecem ser;

ou são e não parecem ser;

ou não são, mas parecem ser.

Opinar corretamente frente a todos esses casos é a tarefa do médico sábio.

Adaptação do pensamento de Epictetus, filósofo grego, século II

NORMALIZAÇÃO ADOTADA

Esta tese está de acordo com as seguintes normas, em vigor no momento da publicação:

Referências: adaptado de *International Committee of Medical Journals Editors* (Vancouver)

Universidade de São Paulo. Faculdade de Medicina. Divisão de Biblioteca e Documentação. *Guia de apresentação de dissertações, teses e monografias*. Elaborado por Anneliese Carneiro da Cunha, Maria Júlia de A. L. Freddi, Maria F. Crestana, Marinalva de Souza Aragão, Suely Campos Cardoso, Valéria Vilhena. 3ª ed. São Paulo: Divisão de Biblioteca e Documentação; 2011.

Abreviaturas dos títulos dos periódicos de acordo com *List of Journal Indexed in Index Medicus.*

O texto foi adequado para a NOVA ORTOGRAFIA, em vigor a partir de jan./2009, pela revisora de texto Laís de Almeida Cardoso, Mestre em Letras pela Universidade de São Paulo.

SUMÁRIO

Lista de abreviaturas, símbolos e siglas
Lista de figuras
Lista de gráficos
Lista de tabelas
Resumo
Summary
1 INTRODUÇÃO..... 1
2 OBJETIVOS..... 5
3 REVISÃO DA LITERATURA..... 7
3.1 Anatomia do fígado..... 8
3.2 Cirrose / hepatopatia crônica..... 11
3.2.1 Definição..... 11
3.2.2 Classificação da cirrose..... 12
3.2.3 Anatomia patológica do fígado cirrótico..... 14
3.3 Carcinoma hepatocelular..... 17
3.3.1 Anatomia patológica do carcinoma hepatocelular..... 17
3.3.2 Epidemiologia do carcinoma hepatocelular..... 25
3.3.3 Rastreamento e diagnóstico do carcinoma hepatocelular..... 27
3.3.4 Tratamento do carcinoma hepatocelular..... 30
3.4 Métodos de diagnóstico por imagem..... 34
3.4.1 Ultrassonografia..... 36
3.4.2 Ressonância Magnética..... 38
3.4.3 Tomografia computadorizada..... 41
3.5 Nódulos no fígado cirrótico e os métodos DI..... 44
3.5.1 Macronódulo regenerativo..... 44
3.5.2 Nódulos displásicos (D)..... 46
3.5.3 Carcinoma hepatocelular (CHC)..... 47
3.5.4 Carcinoma hepatocelular hipovascular..... 57
3.5.5 Outros nódulos no fígado cirrótico..... 58
4 MÉTODOS..... 60
4.1 Participantes..... 61
4.2 Método..... 65
4.2.1 Ultrassonografia..... 65
4.2.2 Ressonância magnética..... 66

4.2.3 Tomografia computadorizada..... 67
4.2.4 Anatomia patológica..... 68
4.2.5 Intervalo entre a realização dos métodos DI e o transplante hepático..... 69
4.3 Análise estatística..... 69
5 RESULTADOS..... 72
5.1 Anatomia patológica..... 73
5.2 Diagnóstico por imagem..... 78
5.3 Resultados Adicionais..... 96
6 DISCUSSÃO..... 102
6.1 Caracterização da casuística..... 103
6.2 Limitação do estudo..... 119
6.3 Considerações finais..... 127
7 CONCLUSÕES..... 129
8 ANEXO..... 131
9 REFERÊNCIAS..... 153

LISTAS

LISTA DE ABREVIATURAS, SÍMBOLOS E SIGLAS

(*)	Resultado estatisticamente significante
(IC 95%)	Intervalo de confiança de 95%
(k)	Coeficiente Kappa de Cohen
(ns)	Estatisticamente não significante
(r_s)	Correlação não paramétrica por postos de Spearman
2D	Imagem em duas dimensões
3D	Imagem em três dimensões
ADC	*Apparent diffusion coefficient*
AFP	Alfa-fetoproteina
ANOVA	Análise de Variância
AP	Anatomopatológico
ASSLD	*American Society for Study of Liver Disease*
BCLC	*Barcelona Clinic Liver Cancer Classification*
CAPPesp	Comissão de Ética para Análise de Projetos de Pesquisas
CHC	Carcinoma hepatocelular
CHCBD	CHC bem diferenciado
CHCMD	CHC moderadamente diferenciado
CHCPD	CHC pouco diferenciado
D	Displásico
DI	Diagnóstico por imagem
DWI	*Diffusion Weighted Imaging*
EASLD	*European Association for the Study of Liver Disease*
FISH	*Fluorescent in situ hybridization*
FN	Falso Negativo
FP	Falso Positivo
FSE	*Fast Spin Echo*
g	Gramas
GRE	*Gradient Echo*
H	Hemangioma
HCFMUSP	Hospital das Clínicas da Faculdade de Medicina da Universidade de São Paulo
HCGC	Hepatocolangiocarcinoma
INCA	Instituto Nacional do Câncer

InRad	Instituto de Radiologia
MELD	*Model for End Stage Liver Disease*
mm	Milímetros
MN	Micronúcleos
MNR	Marconódulo regenerativo
NDAG	Nódulo displásico de alto grau
NDBG	Nódulo displásico de baixo grau
OMS	Organização Mundial de Saúde
p	O valor da probabilidade de se obter o erro α (Tipo1)
PCNA	Antígeno nuclear celular de proliferação
PEI	Injeção percutânea com etanol
RM	Ressonância magnética
RNI	Razão internacional normalizada para o tempo de protombina
SPGR	*Spoiled Gradiente Echo*
SPIO	*Superparamagnetic particles iron-oxide*
SSFSE	*Coronal T2 Single Shot FSE*
TC	Tomografia computadorizada
TCMD	Tomografia computadorizada com multidetectores
TIPS	Desvio venoso portossistêmico intra-hepático transjugular
TSE	*Turbo Spin Echo*
Tx	transplante hepático
UH	Unidades de Hounsfield
US	Ultrassonografia
US1	Ultrassonografia realizada pelo operador 1
US2	Ultrassonografia realizada pelo operador 2
VHB	Vírus da hepatite B
VHC	Vírus da hepatite C
VN	Verdadeiro Negativo
VP	Verdadeiro Positivo

LISTA DE FIGURAS

Figura 1 – Diagrama de fluxo dos participantes..... 63

Figura 2 – Fluxograma dos participantes em relação aos nódulos encontrados na AP..... 73

Figura 3 – Histograma da frequência de nódulos por diâmetro mensurado..... 76

Figura 4 (a,b,c) – Detecção e caracterização do macronódulo regenerativo de 13mm de diâmetro, localizado no segmento VIII do explante hepático do participante 15, por cada método diagnóstico por imagem avaliado 86

Figura 4a – Ultrassonografia 86

Figura 4b – Ressonância magnética 86

Figura 4c – Tomografia computadorizada..... 87

Figura 5 – Análise anatomopatológica do explante hepático do participante 4 revelou macronódulo regenerativo localizado no segmento VI, com 11mm de diâmetro, não detectado pelos métodos diagnósticos por imagem..... 87

Figura 6 (a,b) – Detecção e caracterização do nódulo displásico localizado no segmento V do explante hepático do participante 3, com 15mm de diâmetro, somente pela ultrassonografia e ressonância magnética..... 88

Figura 6a – Ultrassonografia..... 88

Figura 6b – Ressonância magnética..... 88

Figura 7 (a,b,c,d) – Detecção e caracterização do nódulo de carcinoma hepatocelular bem diferenciado, localizado no segmento VIII do explante hepático do participante 5, por cada método diagnóstico por imagem avaliado..... 89

Figura 7a – Ultrassonografia 89

Figura 7b – Ressonância magnética..... 90

Figura 7c – Tomografia computadorizada 90

Figura 7d – Análise anatomopatológica..... 91

Figura 8 (a,b,c,d) – Detecção e caracterização do nódulo displásico, localizado no segmento VI do explante hepático do paciente 4, por cada método diagnóstico por imagem avaliado..... 122

Figura 8a – Ultrassonografia 122

Figura 8b – Ressonância magnética..... 123
Figura 8c – Tomografia computadorizada..... 123
Figura 8d – Estudo anatomopatológico..... 124
Figura 9 (a,b,c,d) – Detecção e caracterização do nódulo de carcinoma hepatocelular bem diferenciado, localizado no segmento I do explante hepático do paciente 12, por cada método diagnóstico por imagem avaliado..... 124
Figura 9a – Ultrassonografia 124
Figura 9b – Ressonância magnética..... 125
Figura 9c – Tomografia computadorizada..... 125
Figura 9d – Análise anatomopatológica..... 126

LISTA DE GRÁFICOS

Gráfico 1 – Intervalo de confiança de 95% (IC 95%) da sensibilidade por método diagnóstico por imagem com o resultado AP..... 79

Gráfico 2 – Intervalo de confiança de 95% (IC 95%) da especificidade por método diagnóstico por imagem com o resultado AP..... 80

Gráfico 3 – Intervalo de confiança de 95% (IC 95%) da sensibilidade por método DI na detecção dos nódulos maiores que 10mm de diâmetro 85

Gráfico 4 – Intervalo de confiança de 95% (IC 95%) da sensibilidade por método DI na detecção dos nódulos CHC 92

Gráfico 5 – Intervalo de confiança de 95% (IC 95%) da especificidade por método DI na detecção dos nódulos CHC..... 92

Gráfico 6 – Intervalo de confiança de 95% (IC 95%) da sensibilidade por método DI na detecção dos nódulos, exceto os macronódulos regenerativos..... 94

Gráfico 7 – Intervalo de confiança de 95% (IC 95%) da especificidade por método DI na detecção dos nódulos, exceto os macronódulos regenerativos..... 95

Gráfico 8 – Análise da função de sobrevivência pelo método do produto-momento de Kaplan-Meier..... 97

Gráfico 9 – Proporção acumulativa de recidiva da doença hepática mediante adaptação do método de Kaplan-Meier..... 98

LISTA DE TABELAS

Tabela 1 – Características clínicas dos 20 participantes..... 64

Tabela 2 – Número de nódulos por tipo histológico por paciente..... 74

Tabela 3 – Número de nódulos por localização no segmento hepático por tipo histológico..... 75

Tabela 4 – Distribuição dos nódulos por diâmetro por tipo histopatológico..... 77

Tabela 5 – Sensibilidade, especificidade, valor preditivo positivo, valor preditivo negativo, concordância e discordância, entre os quatro métodos de imagem avaliados: ultrassonografia (US1 e US2), ressonância magnética (RM) e tomografia computadorizada (TC) 79

Tabela 6 – Concordância analisada por Coeficiente Kappa de Cohen(K) e correlação não paramétrica por postos de *Spearman* entre o padrão de referência e o teste (AP e métodos DI)..... 81

Tabela 7 – Nódulos hepáticos: localização, diâmetro (mm) e tipo histológico..... 82

Tabela 8 – Comparação das dimensões dos nódulos coincidentes com métodos DI e resultado AP..... 83

Tabela 9 – Nódulos maiores que 10mm pelo exame anatomopatológico, por tipo histológico, por método DI..... 84

Tabela 10 – Eficiência dos métodos DI para a detecção do nódulo de CHC dentre todos os nódulos encontrados no estudo AP 91

Tabela 11 – Excluídos os macronódulos regenerativos: sensibilidade, especificidade, valor preditivo positivo, valor preditivo negativo, concordância e discordância, entre os quatro métodos de imagem avaliados..... 94

Tabela 12 – Concordância entre o padrão de referência e o teste excluindo os macronódulos regenerativos dentre os nódulos encontrados no estudo AP 95

RESUMO

Fausto CSCV. *Sensibilidade e especificidade dos métodos de diagnóstico por imagem (ultrassonografia, ressonância magnética e tomografia computadorizada) na detecção de nódulos hepáticos no cirrótico com correlação histológica do explante* [tese]. São Paulo: Faculdade de Medicina, Universidade de São Paulo; 2011.

INTRODUÇÃO: Os equipamentos dos métodos diagnósticos por imagem estão em constante e rápido desenvolvimento tecnológico, o que tem levado ao aprimoramento da detecção dos nódulos de carcinoma hepatocelular em pacientes cirróticos. OBJETIVO: Comparar prospectivamente a sensibilidade e a especificidade dos diferentes métodos diagnósticos de imagem na detecção de nódulos hepáticos em pacientes cirróticos com os explantes hepáticos. MÉTODOS: Vinte pacientes aguardando transplante hepático foram avaliados pela ultrassonografia (por dois examinadores independentes: US1 e US2), pela ressonância magnética (RM) e pela tomografia computadorizada (TC). Os resultados foram comparados com os explantes hepáticos para avaliar os nódulos quanto à localização e ao diâmetro e foram classificados como macronódulo regenerativo, nódulo displásico, carcinoma hepatocelular, hemangioma e hepatocolangiocarcinoma. A sensibilidade e a especificidade foram calculadas através de tabelas 2 x 2 e o teorema de Bayes. O nível de significância adotado foi de 5% (α = 0,05). RESULTADOS: O exame anatomopatológico classificou 50 nódulos: 27(54%) como macronódulo regenerativo, 12(24%) como carcinoma hepatocelular, 9(18%) como nódulos displásicos, 1(2,0%) como hemangioma e 1(2,0%) como hepatocolangiocarcinoma. A sensibilidade e a especificidade para detecção de nódulos em geral foram 20%(10/50) e 95% para US1; 18%(9/50) e 98% para US2; 24%(12/50) e 96% para RM; 18%(09/50) e 96% para TC, respectivamente. A sensibilidade e a especificidade para a detecção de carcinoma hepatocelular foram 42%(05/12) e 87% para US1; 42%(05/12) e 89% para US2; 58%(07/12) e 87% para RM e 50%(06/12) e 92% para TC, respectivamente. CONCLUSÃO: Os métodos diagnósticos por imagem avaliados apresentaram sensibilidade e especificidade semelhantes para detecção de nódulos no fígado cirrótico.

Descritores: 1.Cirrose hepática 2.Carcinoma hepatocelular 3.Ultrassonografia 4.Imagem por ressonância magnética 5.Tomografia computadorizada por raio- X

SUMMARY

Fausto CSCV. *Sensitivity and specificity of imaging diagnostic methods (ultrasonography, magnetic resonanceand computed tomography) in the detection of liver nodules in cirrhotic patients, with histological correlation of the explanted liver* [thesis]. São Paulo: Faculdade de Medicina, Universidade de São Paulo; 2011.

INTRODUCTION: Imaging diagnostic methods undergo constant and fast technological development, which has led to the improvement in the detection of hepatocellular carcinoma nodules in cirrhotic patients. OBJECTIVE: To prospectively compare the sensitivity and specificity of different imaging diagnostic methods in the detection of liver nodules in cirrhotic patients with the explanted liver. METHODS: Twenty patients awaiting liver transplant were assessed by ultrasonography (by two independent examiners: US1 and US2), magnetic resonance (MR) and multislice computed tomography (CT). The results were compared to the explanted livers to evaluate location and diameter of the nodules, which were classified as regenerative macronodule, dysplastic nodule, hepatocellular carcinoma, hemangioma and hepatocholangiocarcinoma. Sensitivity and Specificity were calculated through 2 x 2 Tables with Bayes' Theorem. The level of significance was set at 5% (α = 0.05). RESULTS: The anatomopathological assessment classified 50 nodules: 27 (54%) as macroregenerative, 12 (24%) as hepatocellular carcinoma, 9 (18%) as dysplastic nodules, 1 (2%) as hemangioma and 1 (2%) as hepatocholangiocarcinoma. Sensitivity and specificity for general nodule detection were 20% (10/50) and 95% for US1, 18% (9/50) and 98% for US2, 24% (12/50) and 96% for MR and 18%(09/50) and 96% for CT, respectively. Sensitivity and specificity for hepatocellular carcinoma detection was 42% (5/12) and 87% for US1; 42% (5/12) and 89% for US2; 58% (7/12) and 87% for MR and 50% (6/12) and 92% for CT, respectively. CONCLUSION: The imaging diagnostic methods evaluated in the study showed similar sensitivity and specificity for nodule detection in the cirrhotic liver.

Descriptors: 1.Liver cirrhosis 2.Carcinoma, hepatocelular 3.Ultrasonography 4.Tomography, X-ray computed 5.Magnetic resonance imagine

1 INTRODUÇÃO

Um grande desafio para os métodos diagnósticos por imagem (DI) é a detecção de nódulos de carcinoma hepatocelular (CHC) em pacientes cirróticos. O conhecimento do número e do tamanho dos nódulos de CHC é crucial para a escolha adequada do tratamento[1-3]. A prevalência mundial de cirrose de qualquer etiologia em pacientes com carcinoma hepatocelular é de cerca de 80% a 90%[4-6]. Dados epidemiológicos recentes da Europa e dos Estados Unidos indicam um aumento na taxa de mortalidade devido ao CHC[1,3,4,7,8].

O complexo processo de hepatocarcinogênese é causado por vários fatores ambientais de risco, associado a alterações genéticas e epigenéticas que ocorrem durante a progressão da doença, levando à transformação neoplásica do nódulo regenerativo em displásico (D) e, finalmente, ao desenvolvimento de CHC[9].

A ultrassonografia (US) hepática é o método diagnóstico por imagem utilizado para o rastreamento do CHC na população de risco[6,7,10], apesar de não ser capaz de caracterizar de forma segura e definitiva o tipo histológico de nódulo[3,11,12]. Através da utilização do meio de contraste ultrassonográfico pode-se avaliar a vascularização do nódulo pelo tipo de realce e, então, caracterizar o CHC de forma semelhante ao realce do meio de contraste utilizado pela ressonância magnética (RM) e pela tomografia computadorizada (TC)[13-16]. Porém, no Brasil o contraste ultrassonográfico ainda não está disponível comercialmente na rotina, somente para protocolo de pesquisa.

O método DI considerado mais específico na caracterização de nódulos no fígado com cirrose é a RM[11,14,17-19]. Às vezes, esse método é capaz de diferenciar o CHC entre os outros tipos de nódulos por meio dos padrões característicos da intensidade do sinal em sequências de pulsos utilizados no exame, bem como o aspecto do tipo de realce dado pelo meio de contraste[11,17-20]. Contudo, ainda é um método considerado caro. No Instituto de Radiologia (InRad) do Hospital das Clínicas da Faculdade de Medicina da Universidade de São Paulo (HCFMUSP), o custo da RM hepática é onze vezes maior do que o da ultrassonografia hepática, e 30% maior que a TC hepática.

A TC sempre apresentou o papel principal na detecção e caracterização dos nódulos hepáticos entre os métodos diagnósticos por imagem[21]. A detecção e a caracterização de lesões hepáticas pela TC baseiam-se no realce do meio de contraste administrado pelo nódulo em relação ao parênquima normal[22]. A tomografia computadorizada com multidetectores (TCMD) obtém as imagens velozmente e com melhor resolução[21]. Entre os métodos DI, apresenta a melhor reconstrução de imagem, o que permite melhor avaliação da lesão em relação às estruturas adjacentes, principalmente as vasculares, sendo particularmente útil no estudo da anatomia antes do transplante hepático (Tx) ou outro tratamento cirúrgico[23]. Por outro lado, a radiação ionizante limita a sua utilização[21].

A capacidade dos métodos DI para detectar o CHC hipovascular é discutível[7,10,24]. Em algumas séries, o CHC hipovascular representa até 8%

dos nódulos menores que 30mm, e 17% daqueles entre 10 e 20mm de diâmetro[25].

Um nódulo hipo ou hiperecogênico detectado durante o rastreamento ultrassonográfico em pacientes cirróticos é sempre suspeito de CHC[7, 10]. Estudos na literatura mostram que a maioria dos nódulos menores que 10mm de tamanho não corresponde ao CHC[10,26-28]. Se o nódulo é maior que 10mm e apresenta padrão hemodinâmico típico de CHC, pode ser diagnosticado como tal pelos métodos DI, não sendo necessária a biópsia para a confirmação diagnóstica[10]. A RM é considerada um método DI superior à TC para detecção e caracterização de nódulos menores que 20mm[11,17,18,20]. Quando os métodos DI não conseguem distinguir um CHC de outros nódulos malignos ou benignos, deve ser realizada a biópsia histológica ou citológica. Por outro lado, uma biópsia negativa num fígado cirrótico não exclui a presença de CHC[1,7,10,29].

Os equipamentos dos métodos DI estão em constante e rápido desenvolvimento tecnológico, o que tem levado ao aprimoramento na detecção desses nódulos. Existem poucos estudos na literatura comparando no mesmo paciente hepatopata crônico a detecção de nódulos pela ultrassonografia, pela ressonância magnética e pela tomografia computadorizada com a utilização do explante hepático como padrão de referência[11,14,30]. Conhecer a sensibilidade e a especificidade desses exames diagnósticos por imagem no Hospital das Clínicas da Faculdade de Medicina da Universidade de São Paulo foi a justificativa para a realização desse estudo.

2 OBJETIVOS

Comparar prospectivamente a sensibilidade e a especificidade dos exames diagnósticos por imagem – a ultrassonografia, a ressonância magnética e a tomografia computadorizada –, realizados na rotina no Hospital das Clínicas da Faculdade de Medicina da Universidade de São Paulo, na detecção dos nódulos hepáticos, nos pacientes com hepatopatia crônica/cirrose que estejam na lista do transplante do fígado e correlacionar esses dados com o estudo anatomopatológico do explante.

3 REVISÃO DA LITERATURA

3.1 Anatomia do fígado

O fígado pertence ao sistema digestório, e representa cerca de 2% do peso corporal em adultos. No adulto do sexo masculino, seu peso normal varia entre 1.400 e 1.800g, e, no sexo feminino, entre 1.300 e 1.500g, dependendo de cada biótipo. O fígado normal é um órgão macio, flexível, moldado pelas estruturas a ele relacionadas, e suas superfícies são lisas. Situa-se principalmente no quadrante superior direito, onde ocupa quase todo o hipocôndrio direito e parte da região epigástrica, estendendo-se para o hipocôndrio esquerdo. O fígado é oculto e protegido pela caixa torácica osteocartilaginosa. Ele se movimenta com a respiração pelo fato de estar conectado ao diafragma por meio de ligamentos. Também altera a sua posição com qualquer mudança postural que afete o diafragma. É fácil palpar o fígado quando o paciente é instruído a inspirar profundamente para deslocar o diafragma e o fígado para baixo. Esse mecanismo também auxilia tecnicamente a realização do exame ultrassonográfico hepático. Além de suas várias atividades metabólicas, o fígado é um depósito para o glicogênico e é o órgão responsável pela secreção da bile, agente importante na digestão, sobretudo de gorduras[31-33].

O fígado possui um suprimento sanguíneo duplo a partir da artéria hepática própria (30%) e veia porta (70%). As artérias hepáticas direita e esquerda transportam o sangue oxigenado para o fígado. A veia porta transporta sangue venoso contendo os produtos da digestão absorvidos no trato gastrintestinal. A veia central drena o sangue de cada lóbulo hepático.

A união das veias centrais em seus lóbulos forma as veias hepáticas que drenam o sangue do fígado. As veias hepáticas em número de três (direita, média e esquerda) drenam para a veia cava inferior imediatamente abaixo do diafragma. Funcionalmente, o fígado é dividido em dois lobos, o direito e o esquerdo. O limite entre os dois lobos se situa em uma linha imaginária que une a fossa da vesícula biliar com a veia cava inferior. Cada lobo possui seu próprio suprimento arterial por ramos da artéria hepática própria, suprimento venoso porta por ramos da veia porta; drenagem venosa que origina as veias hepáticas e drenagem biliar que origina os ductos hepáticos direito e esquerdo. As três estruturas – a artéria hepática própria, a veia porta e o ducto hepático – correm paralelamente pelo fígado e são conhecidas por “tríade portal”. A tríade portal é distribuída nos dois lobos de modo que sejam criados oito segmentos, que mostram certa independência funcional. As veias hepáticas estão localizadas entre os segmentos e drenam os segmentos adjacentes. A tríade portal inicialmente visível macroscopicamente, se ramifica em dimensões microscópicas, isto é, até atingir áreas periportais do tecido conjuntivo, onde passa a ser denominada tríade periportal. Disposta entre vários lóbulos adjacentes, a tríade periportal apresenta um ramo da artéria hepática própria (artéria interlobular), um ramo da veia porta (veia interlobular) e um tributário do ducto hepático comum (ducto biliar interlobular). O lóbulo hepático tem formato poliédrico, a partir de hepatócitos com a veia centrolobular em posição central que conduz o sangue finalmente para as veias hepáticas. A artéria e a veia interlobulares conduzem o sangue para os sinusoides, enquanto os canalículos biliares

transportam a bile para o ducto biliar interlobular. Os canalículos biliares seguem entre os hepatócitos em sentido oposto ao dos sinusoides[33]. Esta divisão do fígado em oito segmentos vasculares foi proposta por Couinaud em 1957[1] e é amplamente aceita. Segundo os critérios de Couinaud (1957)[1] citados por Alves[32] e Schünke[33], os segmentos são assim denominados:

- Segmento I (lobo caudado), estrutura independente dos dois lobos hepáticos, pois apresenta estruturas vasculares e biliares relacionadas às estruturas dos lobos hepáticos direito e esquerdo sem distinção;
- Segmento II, segmento lateral superior do lobo esquerdo;
- Segmento III, segmento lateral inferior do lobo esquerdo;
- Segmento IV, segmento medial do lobo esquerdo;
- Segmento V, segmento anteroinferior do lobo direito;
- Segmento VI, segmento posteroinferior do lobo direito;
- Segmento VII, segmento posterossuperior do lobo direito;
- Segmento VIII, segmento anterossuperior do lobo direito.

O conhecimento anatômico dos segmentos vasculares do fígado permite ao cirurgião, quando necessária a realização de hemihepatectomias ou segmentectomias hepáticas, preservar o máximo de volume residual possível, sem sangramento excessivo[33]. A identificação da lesão hepática quanto aos segmentos vasculares possibilita uma melhor comunicação de informações sobre um nódulo hepático entre as equipes médicas envolvidas no atendimento ao paciente.

[1] Couinaud C. *Le Foi: études anatomiques et chirurgicales.* Paris: Masson & Cie; 1957.

3.2 Cirrose / hepatopatia crônica

3.2.1 Definição

Lesões hepáticas repetidas com graus variados de necrose, regeneração celular, fibrose e inflamação podem evoluir à hepatite crônica ou à cirrose hepática, por mecanismos variados decorrentes de diferentes fatores etiológicos. O resultado final da alteração da arquitetura hepática é semelhante[34,35]. No diagnóstico da hepatopatia crônica/cirrose, a biópsia percutânea hepática é considerada o padrão-ouro[35].

Hepatite crônica é caracterizada por inflamação hepática por mais de seis meses com sinais clínicos, bioquímicos, sorológicos e anatomopatológicos. Apresenta infiltração inflamatória portal e fibrose dos lóbulos hepáticos adjacentes[34]. No Brasil e internacionalmente, as hepatites crônicas por vírus são as mais frequentes, destacando-se o vírus da hepatite B (VHB), o da hepatite C (VHC) e o da hepatite Delta, e representam importante problema de saúde pública. A Organização Mundial de Saúde (OMS) classifica o Brasil como país que apresenta prevalência elevada das hepatites B e Delta, particularmente na Amazônia Legal, e prevalência intermediária, para hepatite C. A distribuição das hepatites virais varia entre as regiões do país[36]. Outras causas de hepatite crônica são: hepatite alcoólica, hepatite autoimune, esteato-hepatite não alcoólica, Doença de Wilson, Síndrome de deficiência alfa 1-antitripsina, aquelas induzidas por

drogas e a criptogenênica. A hepatite crônica pode ou não evoluir para a cirrose[34,37].

A cirrose é definida como um processo de desorganização arquitetural difusa, caracterizada pela presença de traves de fibrose e desenvolvimento de nódulos regenerativos[3,34,35].

3.2.2 Classificação da cirrose

Podemos classificar a cirrose quanto ao seu aspecto morfológico, pela sua etiologia, clinicamente, e pelo seu prognóstico, como veremos a seguir.

Classificação morfológica da cirrose

A partir da macroscopia, classifica-se a cirrose em: micronodular (nódulos de 0,1 a 10mm de diâmetro), macronodular (nódulos maiores que 10mm) e mista, na qual se encontram os aspectos micro e macronodular. O etilismo crônico é a causa mais comum da forma micronodular, e a hepatite crônica viral, a causa mais comum da forma macronodular[3,35].

Classificação etiológica da cirrose

Conhecer o agente da doença hepática é fundamental na escolha do tratamento e no estabelecimento do prognóstico. As causas podem ser: hepatite crônica viral B, C e D (o vírus da hepatite C é o maior responsável por cirrose e transplante hepático no mundo ocidental); etilismo crônico;

congestão venosa crônica / obstrução do fluxo hepático venoso, como ocorre na síndrome de Budd-Chiari, na pericardite constritiva, na doença venoclusiva; colestase intra e extra-hepática, presente na cirrose biliar primária, na cirrose biliar secundária, na colangite esclerosante primária; síndromes ductopênicas da criança e do adulto; alterações metabólicas decorrentes da deficiência de alfa 1 – antitripsina, da doença de Wilson, da hemocromatose, da glicogenose tipo IV, da tirosemia hereditária, da galactosemia e da esteato-hepatite-não-alcóolica; hepatite autoimune; drogas/medicamentos e agentes tóxicos como metrotrexate, alfa-metildopa, aflotoxinas, etc.; criptogênica quando a causa é desconhecida[3,35].

Classificação clínica da cirrose

A cirrose é dividida clinicamente em compensada e descompensada. Estabelecer a fase na qual a cirrose se encontra é importante na definição do prognóstico e tratamento do paciente. Entretanto, essa avaliação é difícil, especialmente em pacientes assintomáticos. Quando a cirrose está compensada, cerca de 70% dos pacientes são assintomáticos ou oligossintomáticos. Podem ser sinais clínicos de descompensação a colestase, a ascite, a hemorragia digestiva, a encefalopatia hepática, as infecções bacterianas, etc.[35].

Classificação prognóstica da cirrose

Através de parâmetros clínicos e laboratoriais, a classificação prognóstica permite ao clínico acompanhar melhor o seu paciente, além de

comparar dados na literatura, e ainda facilita a pesquisa médica. A classificação para avaliação prognóstica da cirrose mais aceita é a de Child-Pugh. Essa classificação gradua em três níveis dois dados clínicos (ascite e encefalopatia hepática) e três dados laboratoriais (níveis de bilirrubina total, albumina e atividade de protombina). Esses dados são pontuados e a sua somatória resulta na divisão em três classes: A, B e C[35].

3.2.3 Anatomia patológica do fígado cirrótico

O fígado cirrótico sofre alterações dimensionais à medida que a doença progride, tendendo a diminuir de tamanho. Inicialmente observa-se hepatomegalia, e nos estágios tardios, atrofia focal ou generalizada. Classicamente, ocorre atrofia do lobo direito e do segmento IV, com predomínio do lobo caudado e dos segmentos laterais do lobo esquerdo[38].

A diminuição seletiva do segmento IV é provavelmente secundária à hipoperfusão venosa portal, e sua atrofia determina um aumento do espaço periportal hilar. A causa ou a gravidade da cirrose hepática não tem relação na atrofia do segmento IV. A irregularidade da superfície hepática é decorrente de inúmeros nódulos regenerativos e fibrose presentes na cirrose[3,39]. Ito et al.[40] verificaram que o acompanhamento do hepatopata crônico por vírus, através de exames de ressonância magnética periódicos, foi capaz de detectar alterações morfológicas hepáticas diferentes conforme a evolução clínica do paciente. Quando clinicamente estáveis, observou-se

aumento das dimensões do lobo caudado e dos segmentos laterais do lobo esquerdo, sem alteração do lobo direito. E na evolução clínica para cirrose, ocorreu atrofia progressiva do lobo direito e do segmento IV[40].

A deposição progressiva de colágeno nos espaços de Disse ao nível dos ácinos hepáticos estreita o lúmen sinusoidal e aumenta a distância entre o mesmo e os hepatócitos. A transformação de colágeno em tecido fibroso junto à regeneração dos hepatócitos provoca a destruição da rede sinusoidal, com consequente desarranjo da arquitetura vascular e compressão das vênulas hepáticas. A compressão de vênulas centrolobulares por nódulos regenerativos, granulomas e inflamação portal também é responsável pelo aumento da resistividade hepática e o aparecimento da hipertensão portal[41-43]. Fístulas porto-sistêmicas intra-hepáticas funcionantes são decorrentes desse processo e podem ser realçadas pelo meio de contraste dos métodos por diagnóstico de imagem (DI)[18,22,44]. A hipertensão portal pode levar à formação de vasos colaterais porto-sistêmicos, através de pequenos vasos já existentes, suscetíveis a hemorragias gastrintestinais[41,43].

As hepatopatias crônicas com graus variados de necrose, regeneração, fibrose e inflamação podem levar à transformação neoplásica dos hepatócitos[9,29]. A hepatocarcinogênese é um processo emaranhado, causado por diversos fatores de risco ambientais, associado às alterações genéticas e epigenéticas que ocorrem durante a iniciação, promoção e progressão da doença. Eventos celulares são frequentemente acompanhados pelo aumento da expressão de diversos fatores que

influenciam na sobrevida das células cancerosas pela supressão da apoptose e regulação do ciclo celular[9]. É um processo de múltiplas etapas, por meio das quais vários fatores interagem levando o nódulo regenerativo a transformar-se em nódulo displásico e, por fim, ao carcinoma hepatocelular (CHC)[29,45]. Nódulos regenerativos representam hepatócitos sem atipia celular, rodeados por septos fibrosos. Eles podem variar de 1 a 3mm de diâmetro na cirrose micronodular, e de 3 a 15mm de diâmetro na cirrose macronodular. Quando se destacam do parênquima adjacente são chamados macronódulos regenerativos (MNR)[7,35]. Seu suprimento sanguíneo é predominantemente portal. Nódulos displásicos são definidos como proliferação nodular hepatocelular de 1mm de diâmetro, no mínimo, com hepatócitos que contém displasia, mas sem definição histológica dos critérios de malignidade. Não apresentam uma cápsula verdadeira. Seu suprimento sanguíneo também é predominantemente portal. São divididos em baixo e alto grau. São considerados pré-malignos porque algumas vezes são identificados focos de CHC no interior dos nódulos displásicos e geralmente aparecem adjacentes a esta neoplasia primária hepática[3,18,27]. Desde 1995, o termo “nódulo displásico” é empregado para referir uma lesão nodular pré-maligna no fígado cirrótico. Substitui outros termos como “hiperplasia adenomatosa”, “nódulo macro regenerativo”, “hiperplasia adenomatoide” e “pseudotumor hepatocelular”[46].

3.3 Carcinoma hepatocelular

3.3.1 Anatomia patológica do carcinoma hepatocelular

O carcinoma hepatocelular (CHC) é uma neoplasia histologicamente heterogênea na qual geralmente se pode identificar uma arquitetura básica de trabéculas delimitadas por espaços semelhantes a sinusoides hepáticos. É composto por células derivadas do hepatócito ou semelhantes a ele. No consenso *International Working Party*, ocorrido em 1995, foi adotada a seguinte terminologia para a graduação histológica: CHC bem diferenciado (CHCBD), moderadamente diferenciado (CHCMD) e pouco diferenciado (CHCPD)[47]. E, mais recentemente, foi introduzido o termo “CHC precoce” no *International Consensus Group for Hepatocellular Neoplasia,* em 2009[24,48].

O CHC se desenvolve patologicamente no fígado cirrótico através de um processo de múltiplas etapas na seguinte sequência: do nódulo displásico de baixo grau (NDBG), para o nódulo displásico de alto grau (NDAG), para o CHC precoce, para o CHCBD, para o CHC nódulo intranódulo e finalmente para o CHCMD e CHCPD[24,49].

O CHC precoce é vagamente nodular, sem cápsula, e apresenta características anatomopatológicas da combinação de cinco padrões histológicos maiores:

- aumento da densidade celular (maior que duas vezes que o tecido adjacente), com aumento da razão núcleo/citoplasma e padrão trabecular fino e irregular;
- tratos portais intratumorais numerosos;
- padrão acinar e/ou pseudoglandular frequente;
- frequentes alterações gordurosas difusas;
- numerosas artérias não pareadas[24,49].

Entre esses padrões, a alteração gordurosa difusa é observada em 40% dos tumores menores que 20mm. A prevalência da alteração gordurosa difusa diminui com aumento das dimensões do tumor. Não é comum encontrar esse padrão em CHC maiores que 30mm e/ou em CHCMD[24, 49]. Como muitos desses padrões também são observados no NDAG, os patologistas se baseiam na presença de algum grau de invasão celular tumoral nos tratos portais do nódulo para diagnosticar o CHC precoce[24,49].

Deve-se enfatizar que o diagnóstico histológico de nódulos pequenos que medem até 20mm de diâmetro não é fácil. Em geral, o diagnóstico diferencial ocorre entre o CHCMD, o CHC precoce e NDAG[50]. A diferenciação histológica entre o CHC precoce e o NDAG é dada pela invasão celular neoplásica nos tratos portais intratumorais[51]. O diagnóstico molecular deverá ser uma ferramenta fundamental aos patologistas neste diagnóstico diferencial[51].

Os nódulos pequenos de CHC (até 20mm) são grosseiramente classificados em dois tipos: o pequeno CHC, de tipo nodular indistinto ou vagamente nodular de limites imprecisos ou CHC precoce, e o pequeno

CHC, de tipo nodular distinto (nitidamente nodular apresentando cápsula e/ou septo fibroso em 50% dos casos). Histologicamente, cerca de 80% do pequeno CHC do tipo nodular distinto corresponde ao CHCMD, e os outros 20% apresentam uma mistura de tecidos neoplásicos bem e moderadamente diferenciados. Por outro lado, a maioria do pequeno CHC tipo nodular indistinto apresenta tecido neoplásico bem diferenciado (CHCBD). O pequeno nódulo de CHC indistinto caracteriza-se por receber suprimento sanguíneo portal além do arterial, pela presença de tratos portais no tecido tumoral[50]. O comportamento biológico entre esses dois tipos de pequenos CHC também é diferente[52]. A invasão de células tumorais na veia porta e diminutas metástases intra-hepáticas na vizinhança do tumor são observadas no tipo nodular distinto, em 22% e 10% dos casos, respectivamente, enquanto no CHC pequeno do tipo nodular indistinto, não são. O pequeno nódulo de CHC do tipo distinto pode ser interpretado como câncer avançado, apesar do seu tamanho, enquanto o tipo indistinto corresponderia ao carcinoma *in situ* de outros órgãos[50,52].

A frequência de metástases intra-hepáticas é alta no CHC. Quanto maior for o diâmetro do nódulo, maior é a frequência de invasão extracapsular, invasão vascular e metástases intra-hepáticas[53]. O estudo realizado por Mitsunobu et al.[53], em 231 CHC menores ou iguais a 50mm de diâmetro, observou metástases para o parênquima hepático em 36% dos nódulos de CHC menores ou iguais a 20mm, 49% dos nódulos de 21 a 30mm e 70% daqueles de 31 a 50mm de diâmetro. Os nódulos metastáticos, em geral, eram pequenos e periféricos ao CHC primário e situados na

mesma área portal. Quando a trombose portal neoplásica macroscópica estava presente, foram observados pequenos nódulos metastáticos na periferia do ramo portal[53].

Durante o processo da hepatocarcinogênese, ocorrem alterações na hemodinâmica intranodular[49], a saber:

- Tipo I: fase inicial, com padrão hemodinâmico hipovascularização arterial e perfusão portal presente (70% D ou MNR / 30% CHCBD);
- Tipo II: redução de ambos os suprimentos sanguíneos, o arterial e o portal (100% CHCBD);
- Tipo III: aumento da vascularização arterial intranodular, igualando-se ao suprimento sanguíneo portal (80% CHCBD / 20% CHCMD ou CHCPD);
- Tipo IV: padrão hipervascular arterial (8% CHCBD / 92% CHCMD ou CHCPD);
- Tipo V: padrão nódulo intranódulo, pequena área hipervascular arterial em meio ao padrão hipovascular da perfusão portal (70% CHCBD / 30% CHCMD ou CHCPD)[49].

Nos nódulos classificados como tipos II e III é frequente observar metamorfose gordurosa, provavelmente decorrente da diminuição do suprimento sanguíneo e neovascularização neoplásica imatura[49].

Pode-se observar o padrão nódulo intranódulo hipovascular nos casos de nódulos displásicos contendo CHC precoce[51].

O motivo pelo qual o CHC pequeno do tipo nodular indistinto aparece hipovascular no estudo hemodinâmico pode ser explicado pelo

desenvolvimento insuficiente dos vasos neoplásicos (artérias não pareadas), da vascularização incompleta dos espaços sanguíneos semelhantes aos sinusoides (neovascularização) e da comunicação dos sinusoides do nódulo com o parênquima hepático adjacente não tumoral e ausência de cápsula. Desta maneira, o meio de contraste que chega ao tumor é drenado para os sinusoides do tecido adjacente da lesão. O CHC pequeno do tipo nodular distinto aparece hipervascular com aspecto hemodinâmico típico de CHC[50].

Estudo sobre como o mecanismo de drenagem vascular do CHC se modifica durante o processo de múltiplas etapas da hepatocarcinogênese, realizado por Kitao et al.[54] através da avaliação hemodinâmica pela TC com correlação anatomopatológica de 46 nódulos ressecados cirurgicamente, sugere que a drenagem sanguínea para as veias hepáticas se altera para os sinusoides hepáticos adjacentes e depois, finalmente, para a veia porta[54]. As células tumorais atípicas e proliferativas primeiramente invadem as veias hepáticas intranodulares por não apresentarem tecido fibroso e, na área perinodular, as veias hepáticas são colapsadas pela compressão tumoral. Portanto, no início do processo, ocorre o desaparecimento das veias hepáticas intra e perinodulares. Quando a drenagem por meio das veias hepáticas é bloqueada, a maior parte do fluxo de drenagem se direciona aos sinusoides hepáticos e, parcialmente, às veias portais, de acordo com o gradiente de pressão sanguínea. À medida que aumenta o crescimento celular intranodular, o crescimento compressivo leva à formação da cápsula fibrosa. Nesse estágio, os sinusoides hepáticos perinodulares são colapsados e ocorre a interrupção da continuidade intra e extranodular dos

sinusoides pela formação da cápsula fibrosa. Nesse momento a drenagem sanguínea passa ser realizada pela veia porta, e é acompanhada pelo aumento importante do suprimento sanguíneo arterial. Apesar do número reduzido de veia porta intranodular, as vênulas portais estão relativamente preservadas na cápsula. No nódulo de CHC com cápsula, a direção do fluxo arterial hepático é aferente, enquanto o fluxo sanguíneo da veia porta é eferente[54]. A pesquisa realizada por Mitsunobu et al.[53] também sugere o papel da veia porta como vaso eferente do CHC[53].

Essas alterações da vascularização tumoral durante o processo da hepatocarcinogênese do nódulo displásico para o CHC precoce e para CHCMD são responsáveis pelos diferentes padrões hemodinâmicos radiológicos encontrados[54].

A evolução morfológica do CHC precoce ao estágio avançado ocorre gradualmente por desdiferenciação celular. Em geral, um terço dos nódulos menores que 20mm de diâmetro apresenta dois ou mais graus de diferenciação histológica, do bem ao moderadamente diferenciado, no qual o tecido menos diferenciado encontra-se no interior do nódulo rodeado por tecido mais bem diferenciado. À medida que o nódulo cresce, o parênquima neoplásico bem diferenciado é substituído pelos moderadamente e pouco diferenciados quando atingem de 20 a 30mm de diâmetro. Não é comum encontrar tecido bem diferenciado em nódulos maiores que 30mm de diâmetro. A variedade de grau histológico no mesmo nódulo de CHC é o reflexo do processo gradual da desdiferenciação celular do CHC precoce ao

pouco diferenciado[9,50]. Os mecanismos da biologia molecular envolvidos nesse processo é motivo de intensa pesquisa[9,50].

A classificação molecular ainda não foi estabelecida[9]. Estudos sugerem que o CHC apresenta diferentes fenótipos biológicos, resultados de diferentes vias oncogênicas ativadas durante a transformação neoplásica e/ou originados de diferentes tipos celulares (hepatócitos, células tronco/progenitoras). Estudos dos mecanismos celulares que levam ao CHC identificaram algumas vias de sinalização celular envolvidas: Wnt/β-Catenina, em pacientes com infecção por VHB e VHC e cirrose alcoólica; via p53 mutação do códon 259 ocorre na hepatite VHB, na presença da aflatoxina B1, na hemocromatose, na doença de Wilson, via pRb na VHB; entre outras[9,55]. Se a instabilidade citogenética é um evento primário ou secundário ao desenvolvimento do tumor ainda não se sabe (é motivo de pesquisas). No CHC as alterações do cromossomo são de ganho do 1q, 8q, 17q e 20q, como também de perdas do 4q, 8p, 13q, 16q e 17p[56,57]. Wilkens et al.[56] realizaram análise citogenética molecular com hibridização *in situ* fluorescente (FISH) para estudo cromossômico 1 e 8, durante a diferenciação do CHC (bem, moderado e pouco diferenciado). Esse estudo revelou que, paralelamente à diferenciação tumoral, do bem para o moderadamente e para o pouco diferenciado, houve aumento da instabilidade cromossômica, possivelmente induzida pelo descontrole dos mecanismos de divisão celular. O aumento da aneuploidia no CHC refletiu a diferenciação morfológica do tumor, cuja progressão não parece ser um evento obrigatório. O estudo revelou também ausência de correlação entre o

diâmetro do tumor e a instabilidade cromossômica[56]. A proteômica tem como objetivo identificar proteínas diferentes e abundantes entre amostras biológicas sadias e doentes. Avalia tecidos/plasma na análise das alterações do nível de proteínas (qualitativa e quantitativamente), através do desenvolvimento tecnológico de equipamentos como a espectrometria de massa. A identificação de proteínas como biomarcadores tumorais, que poderiam ser utilizados pelos métodos diagnósticos por imagem, seria uma das consequências da união esperada entre a biologia molecular e a prática clínica. Estudos proteômicos no CHC têm revelado o aspecto heterogêneo das proteínas, semelhantes aos estudos genômicos, confirmando a complexidade desse tumor com múltiplos mecanismos de patogênese[58].

Macroscopicamente existem diversas classificações do CHC com sobreposições nos termos usados. Entre estas, a de Eggel[2] (1901) foi a classificação mais adotada, que apresenta três tipos: do tipo nodular (nódulos solitários ou múltiplos bem demarcados), tipo maciço (padrão que envolve um lobo hepático inteiro, ou atinge as proporções de um lobo) e do tipo difuso (numerosos pequenos nódulos circundados por tecido fibroso e espalhados por todo o fígado, de difícil distinção com os nódulos regenerativos)[52]. Pode-se detectar mais de um padrão macroscópico e histológico num mesmo paciente[27,52].

[2] Eggel H. Uber das primare carcinon der leber. Beitr Path Anat U Z allg Path. 1901;30:506-604.

3.3.2 Epidemiologia do carcinoma hepatocelular

O CHC pode aparecer subitamente num fígado normal, porém sua presença está na maioria das vezes associada à doença hepática crônica, sobretudo quando há cirrose, o que ocorre em cerca de 80% dos casos[4,5]. As características epidemiológicas do CHC apresentam variações significativas entre regiões geográficas, grupos étnicos e raciais, entre homens e mulheres, fatores de risco ambientais e mecanismos moleculares que induzem a hepatocarcinogênese que ocorre no fígado como resposta à inflamação crônica hepática/cirrose[5]. Estudos europeus revelaram que o CHC é responsável por 54% a 70% dos casos de morte em pacientes com cirrose compensada de qualquer etiologia, e por 50% dos casos de morte em pacientes com cirrose pelo vírus da hepatite C (VHC)[4]. A infecção persistente pelo vírus da hepatite B (VHB) e pelo VHC acomete mais de 80% dos casos de CHC[4,29]. A infecção pelo VHB deve declinar devido à imunização, enquanto o VHC deve ser responsável pelo aumento dos casos de cirrose e CHC[5]. A taxa de mortalidade do CHC associado à cirrose vem aumentando em alguns países desenvolvidos (Europa e EUA), enquanto a mortalidade não neoplásica decorrente das complicações da cirrose vem diminuindo ou permanece estável. A explicação deve ser pelo tratamento médico adequado às complicações não neoplásicas da cirrose, como a prevenção e o tratamento do sangramento visceral, controle da ascite etc., aumentando a sobrevida desses pacientes[4]. As outras causas frequentes de cirrose que estão associadas ao desenvolvimento do CHC são o

alcoolismo, a hemocromatose e a cirrose biliar primária. Os fatores preditores importantes do CHC independentes da causa etiológica da cirrose são: idade avançada, sexo masculino, estágio da cirrose (Child-Pugh classe B ou C tem risco aumentado) e atividade inflamatória da doença hepática (inflamação, necrose, regeneração)[4,7]. A coinfecção viral, como, por exemplo, a associação do VHB com o VHC, ou infecção viral e abuso do álcool, ou ainda infecção viral VHB e associação com hepatotoxinas, como Aflatoxina B1, aumentam o risco para o desenvolvimento do CHC[4,5,7]. Um marcador tecidual de proliferação dos hepatócitos tem sido utilizado como preditor de CHC: o PCNA (antígeno nuclear celular de proliferação). Quando aumentado, o paciente tem risco de cinco vezes maior de desenvolver CHC (PCNA > 2%)[4].

O CHC é o tumor maligno primário do fígado mais frequente no Brasil e no mundo. Os países de baixa incidência de CHC, como os Estados Unidos, a Grã-Bretanha e a região norte da Europa, têm observado um aumento dessa incidência, provavelmente pelo maior número de casos novos de hepatite por VHC nessas regiões, enquanto os países de alta incidência do tumor (Japão, África do Sul e Ásia) têm diminuído essa taxa, possivelmente devido à vacinação contra VHB e menor exposição à aflatoxina B1[4,5,59]. O Brasil é considerado um país de baixa incidência de CHC[29]. Segundo o Instituto Nacional do Câncer (INCA) do Ministério da Saúde do Brasil, o CHC não consta entre os dez carcinomas mais incidentes em nosso país[36]. No Hospital das Clínicas da Faculdade de Medicina da Universidade de São Paulo, foi realizado um estudo epidemiológico sobre o

CHC em 520 pacientes com cirrose hepática de setembro de 1997 a setembro de 2002, revelando que: o CHC estava presente em 17% dos casos, principalmente em pacientes do sexo masculino com mais de 40 anos; o vírus da hepatite C foi a causa mais frequente da doença hepática crônica com ou sem CHC, 67% e 69%, respectivamente; o programa de rastreamento foi capaz de identificar nódulos de CHC menores que 30mm em 61% dos pacientes; dos nódulos de CHC identificados, 86% eram menores que 50mm, permitindo a possibilidade de transplante hepático[3].

3.3.3 Rastreamento e diagnóstico do carcinoma hepatocelular

O programa de rastreamento do CHC recomendado pela *American Society for Study of Liver Disease* (ASSLD) e pela *European Association for the Study of Liver Disease* (EASL) leva em conta a relação custo-benefício, devendo ser aplicado somente em pacientes com hepatopatia crônica que possam aproveitar o tratamento curativo. Por isso é importante considerar a idade do paciente, a existência de outras doenças associadas e o estado da função hepática[(7)]. Recomenda-se o rastreamento para hepatopatas crônicos/cirróticos portadores do VHB e para pacientes cirróticos por VHC, por alcoolismo, por hemocromatose, por cirrose biliar primária, por deficiência de alfa-1-antitripsina, por esteato hepatite não alcoólica ou por

[3] Carrilho FJ, Paranaguá-Vezozzo DC, Matielo CEL, Medeiros –Filho JE, Ono-Nita SK, Cançado ELR, Tani CM, Mello ES, Cerri GG, Gayotto LCC, Laudanna AA, Alves VAF. Epidemiology of hepatocellular carcinoma in patients with liver cirrhosis in São Paulo, Brazil. In: XXVII Congreso Associación Latino Americano para el Estudio del Higado. Santiago, Chile; 2002. Poster.

hepatite autoimune[7]. O rastreamento na população de risco é realizado através da dosagem da alfa-fetoproteína (AFP) e ultrassonografia hepática em intervalos específicos, geralmente de seis meses[7]. A determinação desse intervalo depende do nível de AFP, da presença de nódulo e das características desse nódulo[7]. O aumento dos valores da AFP ou a persistência de valores altos são um alerta da presença de CHC. O valor de corte da AFP é 20 ng/ml; quando igual ou maior que 400 ng/ml, é diagnóstico, e o aumento progressivo, independentemente do valor, é suspeito[7,60]. O paciente com AFP normal de base que apresenta um aumento de 20ng/ml e com ultrassonografia (US) normal deve realizar tomografia computadorizada (TC). Se o resultado for negativo e a AFP continuar aumentada, deve-se realizar a ressonância magnética (RM). Desse modo, a AFP pode ajudar na detecção de CHC que não aparece à US[1,7]. É recomendável intervalo de seis meses para identificar nódulos menores que 30mm. O tempo de crescimento de um tumor não detectável a 20mm é aproximadamente de 4 a 12 meses[1]. Estudos na literatura mostram que a metade dos nódulos menores que 10mm de tamanho não corresponde ao CHC e, quando identificados, deve-se fazer controle ultrassonográfico a cada três meses[7]. Se o nódulo for maior que 10mm e apresentar padrão hemodinâmico típico de CHC, pode ser diagnosticado como tal pelos métodos DI, não sendo necessária a biópsia para a confirmação diagnóstica[10]. A RM é considerada um método DI superior à TC para nódulos menores que 20mm[7,11,17]. Quando os métodos DI não conseguem distinguir um CHC de outros nódulos malignos ou benignos, é

necessário realizar a biópsia histológica ou citológica. Por outro lado, uma biópsia negativa num fígado cirrótico não exclui a presença de CHC, e o nódulo deve ser acompanhado de 3 a 6 meses[7,10]. Um nódulo hipo ou hiperecogênico identificado durante o rastreamento ultrassonográfico em pacientes cirróticos é sempre suspeito de CHC. A identificação de pequenos nódulos é limitada e difícil devido ao parênquima heterogêneo da hepatite crônica/cirrose e apresenta variável sensibilidade, dependendo principalmente da experiência do ultrassonografista e do equipamento utilizado. Outros métodos DI como a TC e a RM são utilizados, juntamente com a biópsia para o diagnóstico, ou seja, para melhor caracterização da lesão focal detectada pela US[3,7]. A US é o método DI de escolha para o rastreamento (detecção do nódulo). A TC e a RM “brigam” por qual método melhor caracteriza o nódulo (diagnóstico), identificado pela US[7]. O programa de rastreamento elevou o número de pacientes em estádio TNM I / II para dois terços de todos os pacientes com CHC, enquanto, na década de 1980, somente a minoria dos pacientes apresentava o tumor pequeno[29,61]. A detecção precoce do CHC pelo rastreamento e o tratamento mais eficaz levaram ao aumento da sobrevivência dos pacientes[61,62]. O programa de rastreamento deve ser aplicado em centros de referência, com equipamentos adequados e com médicos treinados para o diagnóstico do CHC. A decisão de adotar o programa de vigilância do CHC deve ser baseada na relação custo-eficácia a partir da prevalência do tumor na população de risco e dos recursos financeiros disponíveis para os testes diagnósticos e para o tratamento[61,62].

3.3.4 Tratamento do carcinoma hepatocelular

A escolha do tipo de tratamento do CHC depende principalmente da função hepática, do número de nódulos e suas dimensões. O transplante hepático (Tx) é o tratamento de escolha nos pacientes com CHC com cirrose dentro dos critérios de Milão (presença de um nódulo até 50mm ou até três nódulos menores ou iguais a 30mm, na ausência de trombose tumoral da veia porta)[7,29].

Em maio de 2006, o governo brasileiro modificou os critérios de distribuição de fígado para o transplante hepático pela Portaria número 1.160. Adotou-se o critério de gravidade de estado clínico do paciente, o MELD (*Model for End Stage Liver Disease*)[29]. Esse modelo, criado inicialmente para estimar a sobrevida de pacientes submetidos a desvio venoso portossistêmico intra-hepático transjugular (TIPS), tem como variáveis os níveis séricos de creatinina e bilirrubina total, e a razão internacional normalizada para o tempo de protrombina (RNI). Com essa mudança de critérios para alocação de enxertos, pretendeu-se diminuir o número de mortes e o número de pacientes que perdem os pré-requisitos para o transplante na lista de espera, priorizando os pacientes com menor expectativa de sobrevida. O CHC passou a ser incluído em situação especial na lista de espera do Tx, quando maior ou igual a 20mm de diâmetro, dentro dos critérios de Milão, com diagnóstico baseado nos critérios de Barcelona e sem indicação de ressecção[29]. Os critérios diagnósticos de Barcelona são: I critério anatomopatológico (biópsia), II critério radiológico (dois métodos DI

com estudos hemodinâmicos coincidentes típicos para o CHC) e III critério combinado (um método DI associado à AFP maior 200 ng/ml)[1]. Deve-se salientar que a obtenção dos dados da presente pesquisa foi realizada antes da Portaria 1.160 referente à mudança dos critérios da distribuição dos órgãos. A principal diferença na época “pré-MELD” era a posição na lista por tempo de espera (cronológico), e não por gravidade.

Existem outros tratamentos que são considerados paliativos, pois tratam somente o nódulo. A causa, ou seja, a cirrose hepática somente o transplante pode tratar[7].

O longo tempo de espera na fila do transplante hepático devido à oferta limitada de órgãos, como acontece aqui no Brasil, expõe os pacientes ao risco de progressão do CHC[29]. Quando o tempo de espera é superior a seis meses deve-se avaliar outros tratamentos adjuvantes, como as terapias percutâneas ablativas locais[7,29].

Utiliza-se em muitos casos a injeção percutânea com etanol (PEI) guiada pela US quando o paciente tem até três nódulos menores que 3cm, e na ausência de ascite, com resultados satisfatórios, tratando o nódulo em 80% dos casos[3,7,29,45]. A ablação percutânea por radiofrequência tem um custo elevado e apresenta resultados semelhantes à PEI[7]; por isso, é pouco utilizada no Brasil[29]. A vantagem desta técnica sobre as outras terapias ablativas locais é o menor número de sessões e obtenção de uma área de necrose mais uniforme[3,7,29]. Quando as terapias ablativas percutâneas locais não são possíveis, outro tratamento disponível é a embolização arterial através da arteriografia seletiva com ou sem

quimioterápicos misturados com lipiodol, levando ao retardo da progressão do tumor. A embolização arterial está indicada ao paciente que apresenta múltiplos nódulos sem invasão vascular ou metástases e com a função hepática preservada[7,29]. A ressecção hepática é indicada em pacientes com lesão solitária menor ou igual a 50mm, sem invasão vascular ou disseminação metastática, função hepática preservada e na ausência de hipertensão portal. Pacientes com tumor avançado, com invasão vascular e/ou função hepática ruim e/ou metástases recebem tratamento sintomático[7,29,45]. As terapias moleculares fazem parte das expectativas terapêuticas futuras do CHC, com a introdução de terapias alvo molecular[7,10,29,63].

A classificação de Barcelona (BCLC – *Barcelona Clinic Liver Cancer*) relaciona dados de prognósticos com as possibilidades terapêuticas[1,63]. A avaliação do prognóstico no CHC é particularmente complexa, considerando-se as variáveis de duas doenças: a cirrose e o câncer, presentes em 80% dos casos. Os fatores de prognósticos mais relevantes são o “status” tumoral (número e dimensões do nódulo, presença de invasão vascular, de metástases extra-hepática), função hepática (classe Child-Pugh, bilirrubina, albumina, hipertensão portal) e o estado geral de saúde do paciente. A classificação BCLC foi adotada pela Associação Europeia para o Estudo do Fígado e pela Associação Americana para o Estudo do Fígado[7,8]. Alguns estudos preliminares sugerem que o CHC pode ser classificado em subgrupos, segundo a sua biologia molecular. A incorporação do conhecimento da biologia molecular na prática clínica

poderá melhor estabelecer o prognóstico e, por conseguinte, a escolha adequada do tratamento[7,8,63].

A classificação de Barcelona[63] estratifica a doença em cinco estágios: precoce, inicial, intermediário, avançado e final, a saber:

- Estágio precoce: estágio BCLC 0 (zero), compreende os pacientes que apresentam nódulo de CHC único menor ou igual a 20mm de diâmetro, cirrose hepática bem compensada, sem hipertensão portal. Corresponde ao nódulo de CHC pequeno do tipo indistinto e o tratamento indicado é a ressecção hepática. Para que o tratamento indicado tenha bons resultados, é importante fazer o diagnóstico diferencial com o nódulo de CHC pequeno do tipo distinto, que pode apresentar invasão vascular e nódulos metastáticos adjacentes;
- Estágio inicial: estágio BCLC A, estratifica os pacientes com nódulo único de CHC ou até três nódulos menores que 30mm. A função hepática é definida em Child-Pugh A ou B. O transplante hepático é o tratamento de escolha se não se apresentarem outras doenças associadas que o contraindiquem. Os tratamentos percutâneos ablativos, como a injeção de etanol ou a radiofreqüência, são as opções na presença de contraindicação ao transplante hepático;
- Estágio intermediário: estágio BCLC B, formado por aqueles com nódulo único de CHC grande ou doença multifocal, assintomáticos e que não apresentem invasão vascular ou metástases extra-hepáticas. A função hepática é definida em Child-Pugh A ou B. Se clinicamente

compensados, o tratamento indicado é a quimioembolização transarterial;

- Estágio avançado: estágio BCLC C, classifica aqueles com nódulo único de CHC grande ou doença multifocal, que podem ser sintomáticos e/ou apresentarem invasão vascular ou metástases extra-hepáticas. A função hepática é definida em Child-Pugh A ou B. O tratamento oferecido é o sorafenib, terapia alvo molecular com resultados otimistas recentes na literatura;
- Estágio final: estágio BCLC D, apresentam função hepática comprometida severamente (Child-Pugh C) e não são candidatos ao transplante hepático; o estado geral de saúde do paciente é muito debilitado. Neste estágio final, os pacientes recebem tratamento sintomático para aliviar o sofrimento[63].

3.4 Métodos diagnósticos por imagem

Os métodos diagnóstico por imagem (DI) avaliados neste estudo (US, RM e TC) apresentam diferenças em relação ao número de equipamentos no serviço, ao tempo utilizado à realização do exame e ao custo do exame. O Instituto de Radiologia (InRad) do Hospital das Clínicas da Faculdade de Medicina da Universidade de São Paulo, onde esta pesquisa foi desenvolvida, caracteriza-se por ser um centro de referência terciário em DI ao atendimento dos pacientes do sistema de saúde público, bem como, um

centro de referência ao ensino de qualidade na especialização médica em radiologia (residência médica, aprimoramento e estágio). O InRad tem disponíveis 21 equipamentos de US, três equipamentos de RM e cinco equipamentos de TC. No InRad, o tempo para a realização do exame do abdômen superior em pacientes hepatopatas crônicos é de 30 minutos para US, 80 minutos para RM, e 50 minutos para TC. Nesses tempos citados, foram incluídos os períodos do preparo do paciente no InRad (entrevista, traje adequado e acesso venoso ao meio de contraste), além da aquisição das imagens pelo equipamento e da elaboração do laudo médico. No InRad, o custo do exame de RM do abdômen superior com contraste é onze vezes maior do que o exame de US do abdômen superior, enquanto o custo da TC com contraste é oito vezes maior do que o do exame de US do abdômen superior. O custo do exame de RM do abdômen superior com contraste é cerca de 30% maior do que o de TC com contraste. Os custos dos exames citados abrangem o custo da estrutura, de material, medicamentos e contraste, além da depreciação dos equipamentos e os salários e encargos médicos.

A US, a RM e a TC também apresentam diferenças fundamentais na aquisição de dados e na caracterização física dos tecidos e órgãos.

As alterações decorrentes da hepatopatia crônica/cirrose em relação à morfologia hepática, irregularidade da superfície hepática, alterações da textura do parênquima e da vascularização são possíveis de serem observadas. A detecção e a caracterização de lesões focais no fígado

cirrótico têm sido um dos maiores desafios enfrentados por todos estes métodos DI[14].

3.4.1 Ultrassonografia

A ultrassonografia (US) é o método DI que utiliza ondas sonoras com frequência acima das audíveis pelo ouvido humano, chamadas ultrassom, que são ondas mecânicas. O transdutor ou sonda é a parte do equipamento que entra em contato com o paciente, com o qual o operador realiza a varredura sobre a área a ser examinada. O principal elemento do transdutor é composto por cristais que apresentam propriedade pizoelétrica com característica de transformar um tipo de energia em outro: quando submetidos a um pulso elétrico, geram uma onda mecânica e vice versa. À medida que o som se propaga pelos tecidos, parte dele é refletida de volta ao aparelho (ecos) e parte é absorvida, com consequente atenuação do feixe sonoro. Após cada transmissão, os ecos que retornam são processados pelo equipamento para transformar os sinais elétricos em imagem, projetada em um monitor. Na imagem formada, cada amplitude de eco corresponde a uma tonalidade de cinza, que varia dentro de uma faixa entre o preto e o branco (escala de cinza). Uma reflexão muito forte corresponde a um eco branco (hiperecogênico) e a ausência de reflexão como uma área preta (anecogênico). A imagem formada por ecos de moderada a baixa reflexão é dita hipoecogênica. A US apresenta a anatomia

em imagens seccionais, que podem ser adquiridas em qualquer orientação espacial. Esse método permite a aquisição de imagens dinâmicas, praticamente em tempo real. O desenvolvimento contínuo de novas técnicas – como o mapeamento Doppler (que possibilita o estudo não-invasivo da hemodinâmica corporal), os meios de contraste ultrassonográficos (que permitem avaliação vascular de forma semelhante aos meios de contraste da RM e da TC), os sistemas de processamento de imagens em três dimensões (3D), as imagens de harmônicas (melhor resolução por reduzir os artefatos) e a elastometria (que avalia a elasticidade dos tecidos) – exige do operador um conhecimento amplo dos fenômenos físicos envolvidos na formação das imagens além da anatomia e patologia para ser capaz de uma interpretação diagnóstica correta[64]. Os meios de contraste ultrassonográficos são utilizados na rotina em apenas alguns centros no mundo e ainda não foi relatado relevante efeito adverso que limitasse o seu uso[13]. No Brasil, não temos o meio de contraste ultrassonográfico disponível na rotina, somente para protocolos de pesquisa. A ultrassonografia caracteriza-se por ser um método não-invasivo ou minimamente invasivo, dentro das especificações do uso diagnóstico na medicina, versátil, portátil, com baixo custo operacional, embora demande muito treinamento do profissional[7,13,14,64]. É o método utilizado no rastreamento de CHC no paciente hepatopata crônico ou cirrótico[7].

3.4.2 Ressonância magnética

A ressonância magnética (RM) é um método que utiliza radiação eletromagnética na formação da imagem (radiação é o nome genérico ao modo pelo qual se processa emissão de energia a partir de qualquer fenômeno físico ou químico[65]). O mecanismo é bastante complexo, dependendo basicamente da presença de núcleos de hidrogênio nos tecidos, os quais sofrerão influência de um campo magnético e de estímulos de radiofrequência do aparelho. Os sinais captados pelo aparelho são processados pelo computador em imagens segmentares axiais, imagens em cortes coronais, sagitais e oblíquos e imagens em 3D. O equipamento de RM compreende um sistema de magnetos (ímãs), bobinas (antenas emissoras e receptoras de radiofrequência) e um conjunto de computadores. O paciente é posicionado no interior de um grande magneto, que gera o campo magnético principal. Outros pequenos eletroímãs suplementares são utilizados para gerar campos magnéticos secundários, que irão orientar a localização e a espessura do segmento a ser estudado. O sistema de bobinas emite ondas de radiofrequência que irão excitar os prótons teciduais do segmento escolhido. Ao cessar o estímulo, os prótons liberam ondas de radiofrequência que serão captadas por receptores (bobinas) e processadas pelo computador, que formará as imagens. A imagem é formada em tonalidades de cinza, em que o branco corresponde ao sinal mais intenso (sinal hiperintenso); o preto, à ausência de sinal, e os tons de cinza, aos sinais intermediários (sinal hipointenso). “Ressonância” é um termo físico

que se refere à capacidade de dois sistemas ou meios físicos trocarem energia entre si, sem que ocorra dissipação importante dessa energia. Na RM, o termo “ressonância” tem relação com a capacidade de os prótons teciduais receberem e devolverem energia através de ondas de radiofrequência. Alguns núcleos atômicos apresentam uma frequência de movimento próprio, denominado *spin.* A RM se interessa apenas pelos núcleos de hidrogênio. Na ausência de um campo magnético externo, a orientação dos spins é aleatória. Ao ser aplicado um campo magnético, os spins se alinham de acordo com ele (estado de energia de equilíbrio). Ao se aplicar sobre estes spins uma radiação eletromagnética (as ondas de radiofrequência emitidas pelas bobinas), os spins ganham energia (estado fora de equilíbrio) e mudam de orientação vetorial. Cessado o estímulo, os spins retornarão ao alinhamento original, liberando energia sob forma de ondas de radiofrequência que serão captadas pelo equipamento. Este tempo utilizado pelos spins para se realinharem com o eixo magnético é chamado tempo de relaxamento longitudinal (depende do tempo de transferência de energia para o meio) e forma a imagem ponderada em T1. Durante o realinhamento dos spins, alguns atingem o repouso em tempo mais curto que outros. Esse grau de defasagem é medido pelo tempo de relaxamento transverso (corresponde à medida de troca de energia entre os prótons) e forma a imagem ponderada em T2. Os tempos T1 e T2 apresentam características individuais para cada tecido, que se complementam, constituindo os parâmetros teciduais básicos na interpretação das imagens de RM[66,67]. Na RM do fígado, utiliza-se de rotina o meio de contraste

paramagnético gadolíneo (não específico) no tempo de T1, com o objetivo de aumentar o sinal e o contraste na formação da imagem e avaliar as lesões focais baseada nas características dinâmicas da sua vascularização (fases arterial, portal, equilíbrio e tardia)[68]. É necessário que o paciente colabore durante a realização do exame. O tempo de aquisição de imagem é lento, por isso o paciente não deve se movimentar durante o exame. Caso contrário, poderá haver perda do sinal e dos parâmetros da localização. Os movimentos respiratórios e o peristaltismo do intestino podem atrapalhar a aquisição das imagens do abdômen. A utilização de sincronizador respiratório auxilia na redução dos artefatos dados pelos movimentos respiratórios. Os avanços tecnológicos tanto de *hardware* como de *software* dos equipamentos da RM possibilitaram a utilização de diferentes sequências de imagens ponderadas em T1 e T2, tornando o exame mais rápido, mais capacitado a fornecer informações a respeito de alterações difusas do parênquima do fígado, alterações da anatomia vascular e biliar e lesões focais. Contrastes específicos foram desenvolvidos com objetivo de diagnóstico da natureza da lesão[14,68]. Em 1997, foi quebrado o paradigma de que o gadolíneo é um meio de contraste inteiramente seguro, tendo como o seu pior efeito nocivo indesejado a fibrose nefrogênica sistêmica em pacientes com insuficiência renal[69,70]. O método é capaz de detectar pequenas quantidades de gordura intracelular e de sobrecarga de ferro[14, 68]. A RM exige do operador um amplo conhecimento dos fenômenos físicos envolvidos na formação das imagens das diversas sequências ponderadas em T1 e T2, do emprego de contrastes não-específicos e específicos, além

da anatomia e patologia para ser capaz de uma interpretação diagnóstica correta. É um método caro e pouco disponível no Brasil, quando comparado à US e à TC. No InRad do HCFMUSP, a RM tem sido utilizada no estudo do fígado como o método DI para resolver problemas, quando a US e principalmente a TC geram dúvidas ou quando não é possível a realização da TC. Deve-se enfatizar o potencial de se tornar o primeiro método de escolha na avaliação da doença hepática quando for mais disponível e barato[14].

3.4.3 Tomografia computadorizada

Os raios X são radiações eletromagnéticas de pequeno comprimento de onda que se propagam em linha reta, com a velocidade da luz, ionizando a matéria, inclusive o ar. Podem ultrapassar e ser absorvidos ou refletidos pelo corpo humano, dependendo do peso atômico da matéria e da energia dos raios. Essa radiação é produzida num tubo onde uma corrente elétrica estimula o catódio (pólo negativo) a liberar elétrons, os quais são atraídos para o anódio (pólo positivo), onde se chocam abruptamente, liberando energia. Noventa e nove por cento dessa energia cinética é transformada em calor e somente 1%, em raios X. Cessando o estímulo elétrico, cessa a emissão de radiação[65]. Tomografia significa imagens de tomos ou de planos, que permite estudar as estruturas localizadas no interior do corpo sem sobreposição. Tomografia computadorizada (TC) é a tomografia

realizada com auxílio de um computador, que utiliza um tubo de raios X, que emite radiações, movendo-se em torno do paciente. A radiação é captada por sensores conectados ao computador, que decodificam a intensidade da radiação em valores numéricos e os transformam em uma escala de cinza, que varia do branco ao preto. Os valores numéricos dos coeficientes de absorção dos diversos tecidos humanos (valores de atenuação) são calculados sempre em relação ao coeficiente linear da água (valor numérico zero) em uma escala. Os ossos estão na posição positiva mais alta da escala e o ar do pulmão e do tubo digestivo, na posição negativa mais baixa. Esses valores também são denominados Unidades de Hounsfield (UH). A definição da imagem gerada pela TC depende do contraste entre as diferentes densidades da estrutura (do grau de absorção de raios X em cada uma delas). As imagens são ditas hipo ou hiperdensas em relação às partes moles. O meio de contraste endovenoso da TC é à base de iodo, cuja densidade metálica permite estudar a anatomia dos vasos, demonstrar processos dinâmicos da vascularização dos órgãos estudados e de lesões focais, por aumentar o contraste entre as diferentes densidades de estruturas. As lesões podem ou não captar o meio de contraste iodado. Quando captam muito o meio de contraste, são ditas hipercaptantes, quando captam pouco, são hipocaptantes. Quando não captam são lesões não captantes. Uma lesão com alta densidade sem a injeção do meio de contraste é chamada lesão espontaneamente densa[67]. A TC tem ocupado um papel de destaque entre os métodos DI na avaliação hepática, detectando e caracterizando lesões focais. Com o desenvolvimento

tecnológico dos equipamentos, a TC continua a manter o seu papel de destaque. A introdução de TC com multidetectores simultâneos (TCMD) permitiu maior rapidez na aquisição de imagens e maior número de cortes com espessura menor de uma área maior, aumentando a resolução espacial da imagem. A maior rapidez na aquisição de imagem reduziu os artefatos provocados pelos movimentos respiratórios e peristaltismo, e também proporcionou melhor estudo do realce do meio de contraste endovenoso na perfusão hepática e na vascularização de lesões focais. O maior número de cortes com espessura menor facilitou a reconstrução multiplanar a partir de imagens isométricas com reconstruções de imagem em 3D. É o método de escolha na avaliação antes do transplante hepático do paciente hepatopata crônico, fornecendo importantes informações anatômicas dos vasos e dos órgãos à equipe de cirurgiões[14,21,71]. Apesar de a TCMD ter proporcionado a redução da dose do meio de contraste iodado, ainda persiste a nefrotoxicidade e as reações alérgicas. A TCMD apresenta aumento da radiação emitida em relação aos equipamentos TC com um detector[14, 23, 72]. Uma tecnologia recente, a TC com dupla energia (duas fontes de raios X) realiza exames de alta definição com baixa dosagem de radiação e menor quantidade de contraste[71,73,74]. A TC caracteriza-se por ser um método invasivo pelo efeito nocivo acumulativo da radiação ionizante dos raios X, o que limita o número de exames por paciente no decorrer da sua vida. O conhecimento do risco da radiação ionizante induzir o câncer tem como base estudos epidemiológicos nos sobreviventes japoneses da bomba atômica em 1945 e em trabalhadores expostos à radiação. Ainda não foi

estabelecida a quantidade segura de radiação que um paciente possa receber em vida, mas recomenda-se que quanto menos, melhor[75]. A utilização de protocolos que visem à baixa dose de radiação com qualidade de imagem e diretrizes para melhor indicação do uso do método, baseados na medicina de evidência, devem manter a TC no seu papel de destaque entre os métodos DI[75]. A TC requer treinamento do operador, que deve ter um amplo conhecimento dos fenômenos físicos envolvidos na formação das imagens, na avaliação do realce do meio de contraste, além da anatomia e patologia para ser capaz de uma acertada interpretação diagnóstica[21,23].

3.5 Nódulos no fígado cirrótico e os métodos DI

3.5.1 Macronódulo regenerativo (MNR)

Ultrassonografia

Na ultrassonografia modo B, o macronódulo regenerativo (MNR) se distingue do parênquima adjacente, pela ecogenicidade (em geral hipoecogênico), pela ecotextura homogênea, e pelo tamanho, porém não é possível afirmar com segurança a sua natureza. O fato de não apresentarem vascularização ao mapeamento Doppler colorido não é significante[3,12]. Por possuírem vascularização portal, os MNR em geral apresentam realce similar ao parênquima adjacente ou algumas vezes podem não realçar na

fase arterial após a injeção do meio de contraste ultrassonográfico (hipovascularidade transitória na fase arterial precoce)[15].

Ressonância Magnética

A RM, dependendo da sequência utilizada, é o melhor método para visibilizar os inúmeros nódulos regenerativos no fígado cirrótico, mas mesmo assim algumas vezes esse método não é capaz de distinguir com segurança um MNR de um nódulo de outra natureza. Em geral, os MNR são discretamente hiperintensos em imagens ponderadas em T1 (pelo aumento do glicogênio ou gordura) ou isointensos em ambas as imagens ponderadas em T1 e T2, ou hipointensos em ambas as imagens ponderadas em T1 e T2 (pelo acúmulo de ferro). Quase nunca aparecem hiperintensos em imagens ponderadas em T2, não realçam na fase arterial após a injeção do meio de contraste devido ao seu suprimento sanguíneo portal e, na fase de equilíbrio, o parênquima hepático cirrótico aparece isointenso[18,19,76].

Tomografia Computadorizada

Os MNR raramente aparecem na TC por serem isodensos ao parênquima hepático, não levando a confusão diagnóstica com CHC[23]. Quando contêm acúmulo de ferro, podem se apresentar hiperdensos na fase sem contraste ou aparecer na fase de equilíbrio como diminutas áreas hipodensas. Raramente, quando grandes, podem ser detectados como lesões de baixa densidade nas fases arterial, portal e equilíbrio, de diagnóstico diferencial com o CHC hipovascular[22,49].

3.5.2 Nódulos displásicos (D)

Ultrassonografia

Na avaliação ultrassonográfica, o nódulo displásico (D) se distingue do parênquima adjacente pela ecogenicidade (em geral hipoecogênico), ecotextura (homogêneo) e tamanho (em geral maior que os MNR), porém não é possível determinar a sua natureza. A US modo B não diferencia o nódulo D do MNR ou do CHC de outra natureza[3]. Algumas vezes é possível detectar ao mapeamento com Doppler colorido vascularização com padrão venoso[12]. O nódulo D em geral aparece isovascular no realce da fase arterial após a injeção do meio de contraste ultrassonográfico, ou algumas vezes pode apresentar uma hipovascularidade transitória na fase arterial precoce[15,49].

Ressonância Magnética

O método DI considerado mais específico na caracterização dos nódulos do fígado cirrótico é a RM, sendo às vezes capaz de distinguir um nódulo D de um MNR ou um CHC, através dos seus padrões característicos de intensidade de sinais nas sequências de pulso utilizadas e também pelo aspecto do tipo de realce do meio de contraste. Os nódulos D tipicamente aparecem hiperintensos em imagens ponderadas em T1, hipointensos em imagens ponderadas em T2, apresentam realce na fase venosa portal, não apresentam cápsula e em geral são menores que 30mm. Entretanto, nem sempre é possível diferenciar pela RM a natureza do nódulo[18,49,76].

Tomografia Computadorizada

A detecção de lesões hepáticas pela TC é baseada na diferença de densidade entre o parênquima normal e o tumor hepático. A avaliação da vascularização da lesão é realizada através da administração do meio de contraste, quando o nódulo é hipervascularizado em relação ao parênquima hepático aparece o realce. Como os nódulos D recebem suprimento sanguíneo portal, em geral não aparecem na TC (são nódulos isodensos), exceto alguns nódulos de alto grau com suprimento sanguíneo arterial, realçados pelo meio de contraste, o que pode levar ao erro diagnóstico, simulando o carcinoma[22,23]. O mais importante no acompanhamento clínico, não é a detecção de nódulos D e, sim, o CHC, pois não se tem uma recomendação de tratamento para os nódulos D apesar de serem consideradas lesões precursoras do CHC[7].

3.5.3 Carcinoma hepatocelular (CHC)

O desafio de todo radiologista é revelar o nódulo tumoral hepático de menor tamanho para que o hepatologista tenha possibilidade de escolher o melhor tratamento para o paciente cirrótico[28]. Mesmo com todos os métodos DI disponíveis, aproximadamente 30% dos nódulos não são identificados por nenhum método[17]. Isso em parte ocorre porque a aparência do carcinoma em cada método DI varia conforme a sua etapa

evolutiva num fígado com alteração difusa da sua arquitetura. A investigação ativa pelo radiologista é necessária para a detecção do CHC.

Deve-se enfatizar que o padrão hemodinâmico típico revelado pelo meio de contraste para o diagnóstico de CHC pelos métodos DI é aplicado aos fígados cirróticos conforme EASLD e AASLD. O padrão hemodinâmico típico caracteriza-se por intenso realce do meio de contraste na fase arterial seguido do clareamento ("lavagem") do meio de contraste na fase venosa/fase tardia [7,28,63]. O clareamento, somente na fase tardia, ocorre com mais frequência do que na fase portal, por isso é importante a observação completa de todas as fases[77,78].

Ultrassonografia

O aspecto ultrassonográfico do CHC varia conforme o estágio de desenvolvimento do tumor. À medida que o tumor cresce e torna-se mais vascularizado, surgem áreas de gordura, fibrose e necrose. É por isso que o aspecto varia de homogêneo hipoecogênico na sua fase inicial até heterogêneo na sua fase tardia, conhecido como padrão em mosaico[3].

O padrão ecográfico altera conforme o tamanho do CHC. Quando menores que 30mm de diâmetro, mais de 50% são hipoecogênicos. Entre 20 e 30mm surge um halo hipoecogênico, que corresponde à cápsula fibrosa do tumor; dessa forma a lesão passa a ser isoecogênica com um halo hipoecogênico. À medida que o tumor se desenvolve, torna-se hiperecogênico e depois heterogêneo, com áreas hipo e hiperecogênicas[3,26]. A presença da cápsula sugere o diagnóstico de CHC.

Ela é composta por duas camadas. A mais externa é formada pelo tecido hepático adjacente comprimido e por vasos peritumorais. A mais interna é constituída pelo colapso dos hepatócitos normais, com condensação e colaginização das fibras. O estudo da cápsula através do realce dos meios de contraste (US, RM e TC) revela na fase arterial hipovascularização e nas fases portal e tardia, hipervascularização[16,22]. O aumento progressivo das dimensões do CHC leva ao rompimento da cápsula e disseminação para o parênquima hepático adjacente e para os vasos do fígado (forma difusa). Tumores menores que 40mm geralmente não evoluem para a forma difusa. Na forma difusa, a probabilidade de invasão vascular é maior que 50%[3,26]. A maioria dos CHC menores que 15mm de diâmetro é composta por tecido bem diferenciado uniforme. Cerca de 40% dos CHC entre 15 a 30mm de diâmetro apresentam mais de dois tecidos com graus diferentes do tumor, geralmente áreas bem e moderadamente diferenciadas. A área de tecido tumoral menos diferenciado localiza-se no interior da área mais bem diferenciada, conferindo a aparência de nódulo intranódulo, que pode ser detectado pelos diferentes métodos DI[79]. Esse aspecto de imagem de nódulo intranódulo também pode ser encontrado no nódulo displásico com área de tecido tumoral no seu interior[24]. O seu aspecto ultrassonográfico é um nódulo ecogênico, contendo no seu interior um nódulo hipoecogênico e este último, ao estudo com realce por meio de contraste, revela ser hipervascularizado. À medida que o tumor cresce em tamanho, a área bem diferenciada diminui, sendo substituída por tecido neoplásico moderadamente ou pouco diferenciado. Isso ocorre quando o CHC atinge

aproximadamente 30mm de diâmetro[79]. Não há tempo determinado para a duração de cada fase do desenvolvimento do CHC. Entretanto observou-se que os tumores hipoecogênicos crescem devagar quando comparados àqueles que alteram a sua ecotextura de hipoecogênicos homogêneos para heterogêneos e também quando surge o halo hipoecogênico há uma aceleração do crescimento[3,26]. O aumento repentino da AFP frequentemente coincide com alteração do padrão ultrassonográfico de nodular para a forma difusa. Porém não há uma relação entre o tamanho do tumor e os níveis de AFP, que variam de caso a caso[3,26].

Como se trata de um tumor tipicamente hipervascular, o estudo da lesão através do mapeamento com Doppler colorido é muito importante no diagnóstico diferencial de lesões nodulares hepáticas de outra natureza, com características semelhantes ao CHC, tais como hemangioma, hiperplasia nodular focal, adenoma hepático, esteatose hepática focal e nódulos regenerativos. O CHC apresenta uma neovascularização extensa com padrão espectral de baixa resistividade e aumento da diástole. O padrão “em cesto” descrito no CHC pelo mapeamento com Doppler colorido é determinado por uma rede de vasos envolvendo o tumor, que emitem ramos para o seu interior, porém não é específico. O mapeamento com Doppler colorido revela os vasos maiores do tumor e suas relações anatômicas. O meio de contraste ultrassonográfico realça a presença e o fluxo sanguíneo nos capilares do tecido tumoral, além dos vasos maiores, demonstrando melhor a sua perfusão em relação ao mapeamento com Doppler sem contraste. Apresenta-se de maneira análoga ao realce dos meios de

contraste da TC e da RM tendo a vantagem de o realce ser em tempo real fornecendo maiores detalhes[13,15]. O suprimento sanguíneo dos tumores hepáticos malignos é quase inteiramente pela artéria hepática e pequeno pela veia porta. A presença de fístula arteriovenosa pode ser identificada, como também na maioria das lesões hepáticas malignas[12]. Pode haver trombose tumoral. A veia porta é invadida pelo CHC numa incidência maior do que as veias hepáticas. O envolvimento do CHC na veia porta leva a queda do fluxo portal. Através do mapeamento com Doppler colorido é possível detectar sinal arterial no interior do trombo. Esse fato ocorre porque CHC recebe suprimento sanguíneo através da artéria hepática e o trombo tumoral contem pequenos vasos internos e periféricos. A utilização dos meios de contraste melhora a identificação do fluxo arterial no interior do trombo tumoral[12].

Os agentes de contraste ultrassonográficos de segunda geração aliado a equipamentos com programas específicos para exame com contraste são capazes de obter um estudo vascular hepático e caracterização das lesões nodulares com melhor qualidade em tempo real. A apresentação típica do meio de contraste ultrassonográfico no CHC é o realce difuso e precoce na fase arterial, clareamento precoce iso ou hipoecogênico na fase portal, o volume sanguíneo comparado ao restante do fígado é igual ou menor e na fase tardia[15]. A introdução rotineira do meio de contraste ultrassonográfico na avaliação do nódulo detectado, caracterizando o seu comportamento hemodinâmico, deverá ser provavelmente a primeira ferramenta utilizada, antes da TC ou da RM.

Porém, deve-se enfatizar a maior dificuldade de avaliação de todo o parênquima hepático pela ultrassonografia quando comparada a RM e a TC[13,14].

Ressonância Magnética

As imagens características do CHC na RM são: a cápsula tumoral, padrão em mosaico sem ou com contraste, depósito de gordura intratumoral, invasão vascular (portal/hepática), fístula arterioportal. No CHC, em imagens ponderadas em T2, os sinais podem ser iso ou hiperintenso, e em imagens ponderadas em T1, sem contraste, podem ser iso ou hiper ou hipointenso; com contraste, na fase arterial, apresenta realce intenso; na fase portal, isointenso, e na fase de equilíbrio, realce da cápsula. Porém, quando a lesão é pequena, em geral esses sinais estão ausentes, somente a hipervascularização está presente[18,19,76]. Nódulos de CHC iguais ou menores que 20mm são considerados pequenos. Eles podem apresentar aparência de nódulo intranódulo se o foco de CHC origina-se num nódulo displásico, aparecendo como um nódulo hipointenso contendo um ou mais focos hiperintensos nas imagens ponderadas em T2. Pequenos CHC também podem aparecer como pequenas áreas iso ou hiperintensas em imagens ponderadas em T2 e em imagens ponderadas em T1 iso ou hipo ou hiperintensas. A maioria dos pequenos CHC apresenta realce do meio de contraste na fase arterial[19].

As sequências axiais “Gradient Echo” (GRE) T1 *in-phase* e *out-of-phase* são utilizadas para detectar infiltração gordurosa hepática e gordura

intranodular, por suprimir o sinal de tecidos contendo quantidades similares de água e gordura intracelular. O acúmulo de gordura nas células tumorais é uma importante referência da sua malignidade, não estando presente nos nódulos displásicos. As lesões que contêm uma mistura de prótons de água e gordura apresentam baixo sinal na fase oposta (*out-of-phase*), pois o sinal da água cancela o sinal da gordura. Por outro lado, revelam hipersinal *in-phase* por somatória dos sinais[18,76].

As sequências axiais T2 com ou sem supressão de gordura, TE curto e/ou longo ("Fast/Turbo Spin Echo T2" = FSE/TSE), em apneia ou com sincronizador respiratório, fornecem matrizes de alta resolução, melhor relação sinal/ruído e contraste/ruído, melhor resolução das imagens.

A sequência axial T1 com supressão de gordura pré-contraste (2D ou 3D "Spoiled Gradiente Echo T1 fat suppression") serve como referência para detectar realce nas lesões ou órgãos nas fases pós-contraste. A sequência axial T1 com supressão de gordura pós-contraste arterial, portal, equilíbrio e tardia (2D ou 3D "Spoiled Gradiente Echo T1 fat suppression") utilizada para detectar e avaliar a vascularização de lesões hepáticas. A fase arterial que ocorre de 15 a 20 segundos após a injeção do meio de contraste identifica lesões hipervasculares ou pequenos CHC, que em alguns casos só são observados nesta fase. O diagnóstico diferencial desses pequenos CHC hipervascularizados é feito com áreas do parênquima hepático com realce transitório decorrentes de fístulas arterioportal presentes nas alterações morfológicas da cirrose. A fase venosa portal (60 segundos após injeção) mostra a lavagem do nódulo CHC, o nódulo aparece isointenso. A fase

venosa hepática ou equilíbrio e a tardia (de 90 segundos a 5 minutos após a injeção) revelam o realce da cápsula do CHC que é considerado o sinal morfológico mais importante no diagnóstico. O realce tardio da cápsula provavelmente se deve pela difusão lenta do meio de contraste no espaço extravascular da cápsula. A cápsula do CHC em geral apresenta hipossinal em imagens ponderadas em T1 e T2[18,19,76].

O padrão em mosaico e o septo fibroso provavelmente decorrentes da presença de dois ou mais tipos celulares de CHC na mesma lesão são bem demonstrados após administração do meio de contraste[18,19,76].

A invasão vascular tumoral apresenta imagem de trombo com sinal de intensidade intermediária em imagens ponderadas em T1 e realce pelo meio de contraste similar ao tumor hepático. O parênquima hepático comprometido pela disseminação do CHC (forma difusa) apresenta realce do meio de contraste na fase arterial e tem como imagem de diagnóstico diferencial áreas do parênquima hepático com realce transitório decorrentes de fístulas arterioportais presentes nas alterações morfológicas da cirrose[18,19,76].

Os equipamentos de nova geração, com campos magnéticos homogêneos e imagens de RM paralelas associadas a bobinas de superfície específicas, possibilitaram avanços nos métodos da RM, como a *Diffusion Weighted Imaging* (DWI). A DWI utiliza em geral a sequência *ultrafast spin-echo echoplanar T2 weighted*. O princípio da DWI envolve a avaliação dos movimentos das moléculas de água nos espaços intra e extracelular em diferentes tecidos e órgãos. O valor “b” representa o valor de difusão por

segundo por milímetro quadrado. Quando não existe gradiente de difusão, “b” é igual a zero. A análise quantitativa é realizada através do *apparent diffusion coefficient* (ADC), que reflete a difusão das moléculas de água e perfusão tecidual (perfusão sanguínea microcapilar), e é calculado automaticamente pelos equipamentos da RM gerando um mapa das diferenças de difusão nos diferentes valores de “b”. No mapa ADC, uma região de difusão restrita das moléculas de água aparece com baixo sinal. No fígado, o CHC apresenta aumento da celularidade quando comparado ao parênquima hepático adjacente e aparece como aumento do sinal em DWI, em contraste a células do parênquima hepático. Medidas quantitativas do mapa do ADC revelam baixo sinal nas lesões malignas. Deve-se salientar que a interpretação da DWI deve ser realizada no contexto das outras sequências da RM, a fim de evitar erros[71,80]. Essa tecnologia não estava disponível no InRad na ocasião da obtenção dos dados do presente estudo, mas hoje ela é utilizada na rotina.

Na maior parte dos centros de diagnóstico por imagem no mundo, inclusive no InRad HCFMUSP, utiliza-se o meio de contaste não específico, o gadolíneo. Trabalhos na literatura referem um aumento da acurácia no diagnóstico de CHC com a utilização dos meios de contraste específicos da RM[14,19,71]. No InRad, não temos disponíveis os meios de contraste específicos, como por exemplo, o *superparamagnetic particles iron-oxide* (SPIO), que tem como alvo o sistema reticuloendotelial, incluindo as células de Kupffer hepáticas.

Tomografia computadorizada

As características sugestivas do CHC pela TC são dadas pelo tipo de realce do meio de contraste, nódulo hipervascular na fase arterial, iso ou hipodenso na fase portal e hipodenso com realce da cápsula na fase de equilibrio. Pode apresentar também padrão de realce em mosaico, trombose tumoral, gordura intranodular e fístulas arterioportais[22].

A inclusão da fase tardia (de equilíbrio) no protocolo do exame de rotina em hepatopatas crônicos aumenta a acurácia do método, pois o aspecto hemodinâmico típico de CHC de nódulo hiperdenso na fase arterial e hipodenso na fase portal ou na fase tardia é identificado por completo[78]. Quando o aspecto hemodinâmico típico de CHC está presente pela TC, o valor preditivo positivo é 93%; quando somente o realce arterial está presente o valor preditivo positivo é 73%[78].

Em geral, a cápsula do CHC aparece à TC como halo fino hipovascular na fase arterial, e hipervascular nas fases portal e equilíbrio[22]. A cápsula nem sempre é identificada pela TC; em estudo realizado por Valls et al.[78] foi caracterizada em 14% dos nódulos de CHC, com valor preditivo positivo de 90%[78].

O padrão em mosaico aparece como diferentes atenuações do tecido tumoral com diferentes graus de realce do meio de contraste. O padrão em mosaico identificado a TC é decorrente da heterogenicidade histológica do CHC, também detectada pela RM e pela US[22].

A invasão vascular é demonstrada pelo realce do meio de contraste na fase arterial pelo trombo tumoral[22].

A gordura intranodular aparece como área hipodensa, porém a sua detecção pela TC é mais infrequente quando comparada à capacidade da RM em identificá-la[18,22].

Áreas do parênquima hepático com realce transitório decorrentes de fístulas arterioportais presentes nas alterações morfológicas da cirrose também podem ser detectadas pela TC e podem gerar dúvidas quanto a sua natureza, de maneira semelhante à RM[18,22].

A sensibilidade para identificar nódulos de CHC maiores ou iguais a 20mm de diâmetro é de 94%, enquanto para nódulos menores é de 61%[78].

Os últimos desenvolvimentos tecnológicos de TCMD proporcionaram o estudo da perfusão pela TC, que é baseado nas alterações temporais da atenuação dos tecidos após administração do meio de contraste iodado endovenoso. O realce tecidual pode ser dividido em duas fases dos compartimentos intra e extravascular. Os parâmetros de perfusão tecidual podem ser quantificados e permitem calcular o índice de perfusão hepática (fluxo arterial/fluxo portal). Tumores malignos do fígado aparecem com valores altos de perfusão[71].

3.5.4 Carcinoma hepatocelular hipovascular

Há de se discutir também a capacidade dos métodos DI de detectarem CHC hipovasculares que, em algumas casuísticas, chegam a representar cerca de 8% dos nódulos menores que 30mm e 17% dos com

diâmetro entre 10 a 20mm[25]. Leoni et al.[81], em sua casuística, encontraram 20% de CHC hipovascular.

O aspecto característico típico do CHC, pelo estudo hemodinâmico dos meios de contraste dos métodos DI, mesmo nos nódulos menores que 20mm, é o realce na fase arterial e o clareamento na fase portal e/ou tardia. Os nódulos displásicos e a maioria dos CHC precoces apresentam padrão hipovascular à avaliação pelo realce do meio de contraste na fase arterial, o que torna o seu diagnóstico diferencial pelos métodos DI difícil. Por esta razão, a biópsia percutânea guiada pela US é realizada frequentemente. Deve-se salientar que o estudo deste material coletado pela biópsia também não é fácil para os patologistas. Portanto, o diagnóstico diferencial pelos métodos DI é muito importante[24,28,49].

O emprego de meios de contraste específicos, como SPIO da RM, tem o potencial de aprimorar a capacidade de identificação do nódulo de CHC hipovascular. Os meios de contraste específicos caracterizam os diferentes aspectos do tecido neoplásico na base celular e não pelo padrão vascular. No uso do SPIO observa-se aumento do sinal em T2 no nódulo em relação ao tecido hepático adjacente pela falta de células de Kupffer nos nódulos neoplásicos[81].

3.5.5 Outros nódulos no fígado cirrótico

Uma grande variedade de tumores benignos e malignos ocorre no fígado, independentemente da presença da cirrose / hepatopatia crônica.

Entre as lesões benignas, pode-se detectar pelos métodos DI o hemangioma, a esteatose focal, a hiperplasia nodular focal e cistos. Entre as lesões malignas, pode-se identificar o CHC, o hepatocolangiocarcinoma e as metástases hepáticas. Cada uma dessas lesões benignas ou malignas apresenta suas características típicas para cada método DI, porém algumas vezes de maneira atípica, gerando dúvidas de diagnóstico ou diagnóstico errôneo[82,83].

Foi relatado que cerca da metade dos nódulos com características típicas de hemangioma à ultrassonografia durante rastreamento de CHC em pacientes de alto risco correspondia ao CHC, e os outros 50% eram hemangioma[84].

Entre as lesões nodulares hepáticas benignas que contêm gordura podemos encontrar a esteatose focal, o adenoma, a hiperplasia nodular focal e o angiomiolipoma e, entre as malignas, o CHC e as metástases[85].

Como já foi dito neste estudo, o ambiente hiperproliferativo da cirrose é um fator importante preditor do CHC. Portanto o radiologista deve procurar sinais de hepatopatia crônica / cirrose, pois todo nódulo detectado pelos métodos de DI nestes pacientes é suspeito de CHC até que se prove o contrário[7].

4 MÉTODOS

4.1 Participantes

Aprovação pela comissão de ética

Todos os pacientes foram informados sobre as particularidades do estudo, verbalmente e por escrito, tendo assinado o Termo de Consentimento Livre e Esclarecido, concordando em participar da pesquisa.

O Protocolo de Pesquisa foi aprovado pela Comissão de Ética para Análise de Projetos de Pesquisas (CAPPesp) da Diretoria Clínica do Hospital das Clínicas da Faculdade de Medicina da Universidade de São Paulo, sob o número 979/04.

Critérios de inclusão

Cinquenta pacientes com cirrose hepática, os primeiros da lista de espera do transplante hepático, tipos sanguíneos A e O, não apresentando síndrome hepatopulmonar ou hepatorrenal, foram encaminhados pelo Serviço de Cirurgia e Transplante do Fígado do Hospital das Clínicas da Faculdade de Medicina da Universidade de São Paulo (HCFMUSP), entre fevereiro de 2005 e maio de 2006, para o Instituto de Radiologia (InRad) do mesmo hospital para a realização dos exames de diagnóstico por imagem (US, RM e TC). A inclusão de novos participantes na pesquisa foi interrompida em junho de 2006, devido à mudança decretada pela PORTARIA Nº 1.160, de 29/05/2006, pelo Ministério da Saúde do Brasil, dos critérios de inclusão na lista de espera para o transplante hepático. O motivo de incluir o tipo sanguíneo como critério é pelo fato de os tipos A e O terem

mais facilidade para encontrar um doador compatível com o receptor do que os pacientes com os tipos sanguíneos B ou AB.

Critérios de Exclusão

Os critérios de exclusão foram: não ser transplantado, não realização de todos os métodos DI avaliados, receber tratamento para o nódulo após realização dos métodos DI e antes do transplante hepático.

Fluxo dos participantes

Dos cerca de quinhentos pacientes da lista de espera do transplante hepático, 50 (50/500) foram encaminhados para a realização dos exames de diagnóstico por imagem (DI), no período de fevereiro de 2005 a maio de 2006. Dos 50 pacientes avaliados pelos métodos DI, sete participantes (7/50) faleceram enquanto aguardavam a vez na lista de espera e quinze (15/50) foram remanejados ou excluídos da lista de espera, por deixarem de apresentar os critérios para o transplante hepático. Vinte e oito (28/50) foram encaminhados para cirurgia do transplante hepático, porém um paciente (1/28) desistiu da cirurgia no momento do transplante. Portanto, somente vinte e sete (27/50) foram transplantados.

A TC não foi realizada em seis pacientes (6/27) transplantados pelos seguintes motivos: três pacientes foram operados antes de realizar o exame; dois pacientes apresentaram contraindicação do exame por antecedente de reação ao meio de contraste iodado; no caso de um paciente, os familiares não permitiram a realização do exame por medo à reação ao meio de contraste iodado.

Um paciente transplantado (1/27) foi excluído, pois se submeteu ao tratamento por quimioembolização dos nódulos hepáticos antes do transplante e após a avaliação pelos métodos de diagnóstico por imagem. Dessa maneira não foi possível comparar os achados com o resultado anatomopatológico. A Figura 1 mostra o diagrama de fluxo dos participantes.

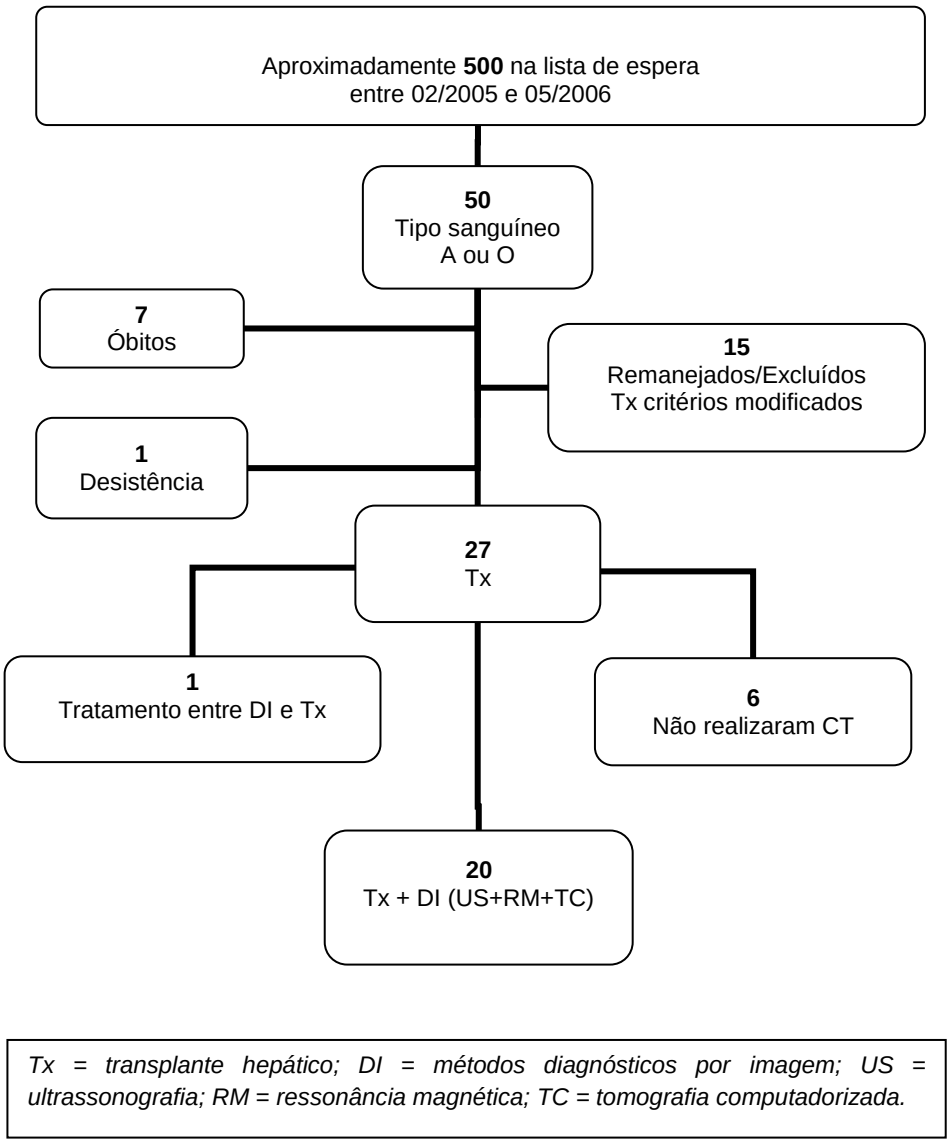

Tx = transplante hepático; DI = métodos diagnósticos por imagem; US = ultrassonografia; RM = ressonância magnética; TC = tomografia computadorizada.

Figura 1. Diagrama de fluxo dos participantes

Amostra final e desenho do estudo

A amostra final foi composta por 20 pacientes, que foram avaliados por estudo observacional comparativo prospectivo e transversal entre três modalidades de diagnóstico por imagem (US, RM e TC) no mesmo grupo de pacientes, isto é, estudo comparativo intraindividual. O padrão de referência foi o laudo anatomopatológico do explante hepático. As características clínicas dos 20 participantes da amostra final estão expostas na Tabela 1.

Tabela 1 - Características clínicas dos 20 participantes

Idade (anos): 50,4 ± 10,89; 34 (min); 65 (max)	
Sexo	feminino = 35%(7/20) masculino = 65%(13/20)
Etiologia da hepatopatia VHC = 55%(11/20); VHB = 10%(2/20); CBP = 5%(1/20); VHC+OH = 10%(2/20); Criptogênica = 10%(2/20); Doença de Caroli = 5%(1/20); VHC + VHB = 5%(1/20)	
MELD: 15,20 ± 4,02; 7 (min); 21 (max)	
Child - Pugh: A = 25%(5/20); B = 60%(12/20); C = 15%(3/20)	
Carcinoma hepatocelular previamente tratado: 25%(5/20) participante 2 (SIV - PEI+RF); participante 14 (SV - TAE); participante 15 (SIV - TAE); participante 16 (SVIII - PEI); participante 18 (SV - PEI)	
Alpha-fetoproteina (ng/ml): < 8 = 85%(17/20) 13,2 = 5%(1/20); 47,8 = 5%(1/20); 410 = 5%(1/20)	

VHC = Hepatite pelo Vírus C; VHB = Hepatite pelo Vírus B; CBP = Cirrose Biliar Primária; OH=Hepatite Alcoólica; Carcinoma hepatocelular previamente tratado: número de pacientes previamente tratados por nódulo de carcinoma hepatocelular antes de entrar na pesquisa; SIV=nódulo no segmento IV; PEI+RF= tratamento ablativo por injeção percutânea com etanol e por radiofreqüência; SV= nódulo em segmento V; TAE=embolização arterial por arteriografia seletiva; SVIII=nódulo em segmento VIII; PEI= tratamento ablativo por injeção percutânea com etanol.

FONTE: HCFMUSP
NOTA: Pacientes da lista de espera do transplante hepático de 2005 a 2006

4.2 Método

Os métodos DI foram realizados em média com 23 dias de intervalo entre o primeiro e o último exame. O intervalo variou de 3 a 46 dias, desvio padrão de 13 dias, mediana de 24 dias. O preparo para os exames foi somente o jejum de seis horas para US e para RM, e oito horas para TC. Os métodos detectaram e caracterizaram os nódulos quanto a sua localização no fígado, segundo os critérios de segmentação hepática de Couinaud e a sua maior dimensão em milímetros. Todos os médicos examinadores dos métodos de diagnóstico por imagem eram habilitados e experientes para a realização dos exames. E não possuíam o conhecimento da avaliação do outro, não tinham acesso a nenhum exame clínico, laboratorial ou de imagem, “cegos quanto aos resultados”, apenas a informação do motivo da inclusão do paciente na lista de espera do transplante hepático.

4.2.1 Ultrassonografia

O exame ultrassonográfico foi realizado no mesmo dia por dois operadores diferentes, sem o conhecimento de um sobre a avaliação do outro. Ambos os operadores eram habilitados para realização do exame, com mais de 20 anos de experiência. Os exames de US foram realizados em equipamentos e locais diferentes no hospital, a saber:

- Operador 1 (US1) realizou a US do abdômen modo B e duplex-Doppler colorido no Serviço de US do InRad do HCFMUSP, em aparelho

Phillips ATL HDI 5000, país de origem Alemanha, instalado no ano de 2002, transdutor convexo banda larga de frequência fundamental variando de 2 a 5 MHz;

- O operador 2 (US2) realizou a US do abdômen modo B no Setor de Hepatologia da Disciplina de Gastroenterologia Clínica do Departamento de Gastroenterologia do HCFMUSP, com aparelho Toshiba SS SONOLAYER 250-A, país de origem Japão, transdutor convexo de frequência fundamental de 3,5 MHz.

No estudo da US foram definidas como imagens nodulares aquelas que se distinguem do parênquima adjacente pelo tamanho e/ou pela ecogenicidade diferente.

4.2.2 Ressonância magnética

Após a US, o paciente realizou a RM. Um único médico radiologista avaliou todos os exames de RM, “cego quanto aos resultados” e era habilitado para a interpretação do exame, com mais de 15 anos de experiência. O equipamento utilizado foi GE LX SIGNA 1.5 Tesla, país de origem Estados Unidos, ano de instalação 2004. A técnica do exame foi a da rotina para o estudo do fígado do nosso serviço, na seguinte sequência de exame da RM:

1. Coronal T2 Single Shot FSE (SSFSE) – localizador;
2. Axial T2 com saturação de gordura (FSE); TE = 90 ms;

3. Axial T2 sem saturação de gordura (FSE); TE = 180 ms;
4. Axial T1 in e out – phase SPGR;
5. Axial T1 com saturação de gordura (SPGR) pré-contraste e dinâmico (arterial, portal e equilíbrio). O contraste utilizado é o gadolíneo na dose de 0,01mmol/Kg;
6. Coronal T1 3D SPGR com saturação de gordura.

Todas as sequências foram realizadas com cortes de 7mm de espessura, exceto a última, Coronal T1 3D SPGR, com saturação de gordura onde a espessura é 5mm.

No estudo da RM foram definidos como nódulos imagens que se distinguem do parênquima adjacente pelo tamanho e/ou intensidade do sinal diferente, realçadas ou não pelo meio de contraste.

4.2.3 Tomografia computadorizada

Após a US e a RM, o paciente realizou a TC. Um único médico radiologista foi responsável pela análise da TC, “cego quanto aos resultados” e era habilitado para a interpretação do exame, com mais de 20 anos de experiência. O equipamento utilizado foi *Philips Multislice* com 16 camadas de detectores, modelo MX 8000 IDT 16, originário da Alemanha, ano de instalação 2004. A técnica empregada foi a da rotina para o estudo do fígado do nosso serviço: colimação de 1,5mm com reconstruções com 3mm de espessura a cada 3mm de “espaçamento”. O exame realizado em etapas

pré-contraste e dinâmico (fases arterial, portal e equilíbrio). Dose de 1,5 ml/Kg de peso do paciente de meio de contraste não iônico a 60%. Velocidade de injeção 4 ml/s. A fase arterial foi obtida com 30s, a fase portal com 70s e a fase equilíbrio com 180s. No estudo da TC foram definidos como nódulos imagens que se distinguem do parênquima adjacente pelo tamanho e densidade diferentes, realçadas pelo meio de contraste.

4.2.4 Anatomia patológica

Após o transplante hepático, o órgão foi examinado pelo grupo da patologia do mesmo hospital, tendo como responsável um médico especializado em fígado cirrótico por mais de 15 anos. O produto de explante foi avaliado imediatamente após sua retirada. O fígado foi pesado e então seccionado a fresco ao longo de toda a sua extensão em fatias de 1cm no plano frontal, e qualquer macronódulo evidenciado foi identificado de acordo com sua localização e tamanho. No estudo macroscópico, macronódulos foram definidos como nódulos que se distinguem do parênquima adjacente pela cor, tamanho ou textura. Amostras para avaliação histológica foram obtidas de cada macronódulo. Após a fixação em formol, novas fatias de 5mm foram obtidas e submetidas à mesma avaliação. Os nódulos descritos no exame anatomopatológico foram denominados e abreviados no nosso trabalho em: CHC = carcinoma hepatocelular; D = displásico; MNR = macronódulo regenerativo; HCGC =

hepatocolangiocarcinoma; H = hemangioma. Quando um nódulo apresentou mais que um tipo histológico, recebeu o nome do componente mais agressivo, por exemplo, um nódulo displásico com foco de carcinoma hepatocelular foi chamado de CHC ou um nódulo necrótico com tecido neoplásico viável também foi chamado de CHC.

4.2.5 Intervalo entre a realização dos métodos de diagnóstico por imagem e o transplante hepático

Intervalo entre a realização dos métodos de diagnóstico por imagem (US1, US2, RM E TC) e o transplante hepático foi de 103 dias, em média, variando de 2 a 233 dias, mediana 90 dias, desvio padrão de 68 dias.

4.3 Análise estatística

Os dados deste trabalho foram analisados mediante um nível de significância adotado de 5%, de acordo com o padrão geral comum na área médica e biológica. Desta forma, os valores calculados da probabilidade de erro p, quando menores ou iguais a 0,05 ($p \leq 0,05$), foram considerados estatisticamente significantes (*****) e quando $p > 0,05$ foram tomados como não significantes (ns).

De modo geral, em vista da natureza dos dados (variável categórica com distribuição desconhecida), foram utilizados os cálculos não paramétricos. Os modelos estatísticos escolhidos estão relacionados a seguir:

- Cálculos de medidas de tendência central, de dispersão e distribuição de frequência: média aritmética, desvio padrão, valor mínimo e valor máximo dos dados, cálculo de porcentuais;
- Teste não paramétrico U de Mann-Whitney, para comparação da distribuição de determinadas variáveis medidas com intervalo, que seja ordenável, em amostras independentes quando a variável não apresenta distribuição normal;
- Tabelas 2 x 2, com aplicação do Teorema de Bayes;
- Para determinação da acurácia dos métodos de diagnóstico por imagem (US1, US2, RM e TC) na detecção de nódulos hepáticos foram calculados os valores de Sensibilidade, Especificidade, Valor Preditivo Positivo, Valor Preditivo Negativo, Concordância e Discordância;
- Cálculo do Intervalo de Confiança de 95%;
- Cálculo do Coeficiente Kappa de Cohen. Na análise do Coeficiente Kappa de Cohen (k), k igual a 1 representa a concordância perfeita e k igual a zero sugere que a concordância não é melhor do que aquela obtida pelo acaso. A concordância é considerada precária quando k é menor ou igual a 0,20; razoável se k está entre 0,21 e

0,40; moderada se k está entre 0,41 e 0,60; substancial se k está entre 0,61 e 0,80, e boa se k é maior que 0,80[86];

- Correlação não paramétrica, por postos, de Spearman.

O estudo dos nódulos hepáticos, quanto à sua presença e tamanho, foi realizado através da US1, da US2, da RM e da TC. O exame AP dos nódulos hepáticos foi o padrão de comparação, Verdade, e os métodos DI, com ele comparados, foram considerados como Teste. A elaboração de Tabela 2 x 2, mais a aplicação do Teorema de Bayes, permitiu estabelecer os diagnósticos: Verdadeiro Positivo (VP), Falso Positivo (FP), Verdadeiro Negativo (VN) e Falso Negativo (FN), Valor Preditivo Positivo e Valor Preditivo Negativo. A avaliação da Concordância entre a Verdade e o Teste (AP e DI) foi avaliada pelo Coeficiente Kappa de Cohen e pela Correlação não paramétrica de Spearman.

O método do produto-momento de Kaplan-Meier foi utilizado na análise da função de sobrevivência dos participantes após o transplante hepático. O cálculo da proporção cumulativa de recidiva de doença hepática após o transplante hepático foi realizado mediante uma adaptação do método Kaplan-Meier (a data da recidiva no lugar da data do óbito).

Os programas estatísticos mais utilizados foram: *Microsoft Excel* 2003; *Statistica for Windows* (StatSoft Inc.) *release* 7.0, 2004; Minitab (Minitab Inc.) *release* 14.2, 2005; *SPSS for Windows* (SPSS Inc.) *release* 10.0.1, 1999; NCSS *release* 2000. Os dados também foram processados utilizando-se a linguagem de programação R versão 2.10.1.

5 RESULTADOS

5.1 Anatomia patológica

Análise dos nódulos hepáticos

Dos 20 pacientes submetidos à cirurgia, 70% (14/20) apresentaram dois ou mais nódulos e 30% (6/20) não tinham nódulos. O total de nódulos encontrados nos 14 pacientes foi de 50, ao todo. A Figura 2 demonstra de forma simplificada o fluxograma dos participantes em relação aos nódulos encontrados na AP.

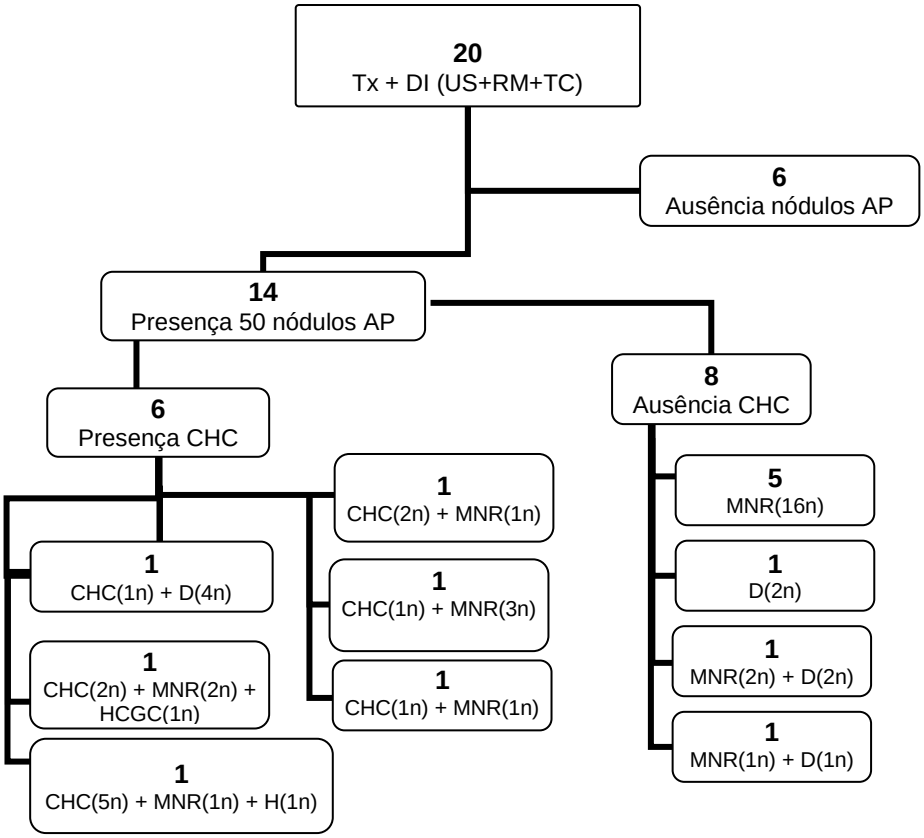

Tx = transplante hepático; DI = métodos diagnósticos por imagem; US = ultrassonografia; RM = ressonância magnética; TC = tomografia computadorizada; AP = análise anatomopatológica; MNR = macronódulo regenerativo; D = nódulo displásico; CHC = nódulo de carcinoma hepatocelular; HCGC = nódulo de hepatocolangiocarcinoma; H = nódulo de hemangioma; n = nódulo(s)

Figura 2. Fluxograma dos participantes em relação aos nódulos encontrados na AP

A Tabela 2 exibe o número de cada tipo histopatológico de nódulo para cada um dos 20 pacientes, e seus respectivos totais. O carcinoma hepatocelular estava presente em 6/20 pacientes.

Tabela 2 – Número de nódulos por tipo histológico por paciente

PACIENTE	MNR	CHC	D	HCGC	H	TOTAL[2]
1	2	0	0	0	0	2
2	1	2	0	0	0	3
3	0	0	2	0	0	2
4	1	0	1	0	0	2
5	3	1	0	0	0	4
6	2	2	0	1	0	5
7	0	0	0	0	0	0
8	2	0	2	0	0	4
9	0	0	0	0	0	0
10	0	0	0	0	0	0
11	2	0	0	0	0	2
12	1	1	0	0	0	2
13	0	0	0	0	0	0
14	1	5	0	0	1	7
15	3	0	0	0	0	3
16	0	1	4	0	0	5
17	0	0	0	0	0	0
18	3	0	0	0	0	3
19	6	0	0	0	0	6
20	0	0	0	0	0	0
TOTAL[1]	**27(54%)**	**12(24%)**	**9(18%)**	**1(2%)**	**1 (2%)**	**50(100%)**

MNR = macronódulo regenerativo; D = nódulo displásico; CHC = nódulo de carcinoma hepatocelular; HCGC = nódulo de hepatocholangiocarcinoma; H = nódulo de hemangioma; TOTAL[1] = número total de nódulos por tipo histológico; TOTAL[2] = número total de nódulos por paciente

Quanto à localização dos nódulos em relação aos oito segmentos hepáticos estudados segundo os critérios de Couinaud (Tabela 3), observou-se que: os segmentos I e III apresentaram os menores números de nódulos, 3/50 e 2/50, respectivamente, e o segmento V, o maior número, 11/50, ficando os demais segmentos em situação intermediária. Os segmentos do lobo direito tinham 64% dos nódulos (32/50) e os do esquerdo, 36% (18/50).

Tabela 3 – Número de nódulos por localização no segmento hepático por tipo histológico

SEGMENTO	MNR	D	CHC	HCGC	H	TOTAL[2]
I	0	1	2	0	0	3
II	5	0	1	0	0	6
III	1	1	0	0	0	2
IV	3	3	1	0	0	7
V	5	2	4	0	0	11
VI	3	1	0	1	0	5
VII	6	1	1	0	0	8
VIII	4	0	3	0	1	8
TOTAL[1]	27	9	12	1	1	50

SEGMENTO = segmentos hepáticos segundo os critérios de Couinaud; MNR = macronódulo regenerativo; D = nódulo displásico; CHC = nódulo de carcinoma hepatocelular; HCGC = nódulo de hepatocholangiocarcinoma; H = nódulo de hemangioma; TOTAL[1] = número total de nódulos por tipo histológico; TOTAL[2] = número total de nódulos por segmento hepático

Quanto ao tamanho dos 50 nódulos hepáticos encontrados ao exame AP, o diâmetro variou entre o mínimo de 3mm e o máximo de 30mm. Do total de 50 nódulos, 70% (35/50) apresentaram diâmetro menor ou igual a 10mm, e 30% (15/50) diâmetro maior que 10mm. O histograma da Figura 3 mostra a frequência dos nódulos, em geral, para cada diâmetro medido.

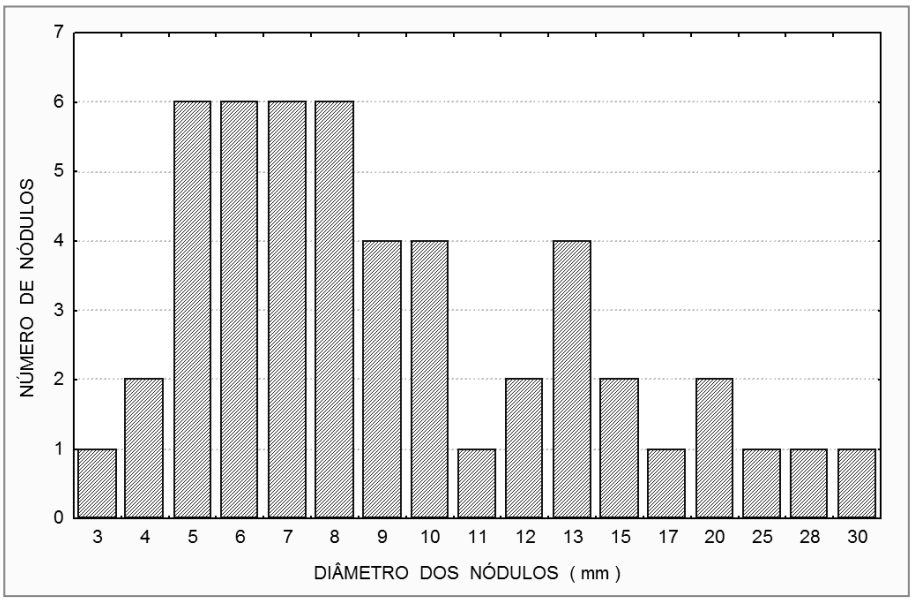

Figura 3. Histograma da frequência de nódulos por diâmetro mensurado

A Tabela 4 mostra a distribuição dos nódulos para cada diâmetro e para cada tipo histopatológico. Em relação ao diâmetro e a natureza do nódulo observou-se que dentre os nódulos:

- MNR, 81% (22/27) tinham diâmetro menor ou igual a 10mm, e 19% (5/27), maior que 10mm;
- D, 78% (7/9) tinham diâmetro menor ou igual a 10mm, e 22% (2/9), maior que 10mm;
- CHC, 42% (5/12) tinham diâmetro menor ou igual a 10mm, e 58% (7/12), maior que 10mm.

Tabela 4 - Distribuição dos nódulos por diâmetro por tipo histopatológico

DIÂMETRO(mm)	MNR	D	CHC	HCGC	H	TOTAL[2]
3	1	0	0	0	0	1
4	1	1	0	0	0	2
5	2	1	3	0	0	6
6	4	2	0	0	0	6
7	3	2	1	0	0	6
8	6	0	0	0	0	6
9	1	1	1	1	0	4
10	4	0	0	0	0	4
11	1	0	0	0	0	1
12	1	0	1	0	0	2
13	2	0	1	0	1	4
15	1	1	0	0	0	2
17	0	0	1	0	0	1
20	0	1	1	0	0	2
25	0	0	1	0	0	1
28	0	0	1	0	0	1
30	0	0	1	0	0	1
TOTAL[1]	27	9	12	1	1	50

MNR = macronódulo regenerativo; D = nódulo displásico; CHC = nódulo de carcinoma hepatocelular; HCGC = nódulo de hepatocholangiocarcinoma; H = nódulo de hemangioma; TOTAL[1] = número total de nódulos por tipo histológico; TOTAL[2] = número total de nódulos por diâmetro em mm

Peso hepático

A média aritmética e o respectivo desvio padrão do peso do fígado ao explante, dos 20 pacientes estudados, foram de 1143 $\pm$ 426 g, com mínimo de 600g e máximo de 2050g.

Não houve relação estatística entre o peso hepático e a detecção dos nódulos hepáticos pelos métodos DI.

5.2 Diagnóstico por imagem

Sensibilidade e Especificidade

Considerando-se que foi realizado o exame AP hepático de 20 pacientes submetidos à cirurgia e que cada exame foi subdividido em oito segmentos hepáticos, temos um total de 160 segmentos hepáticos examinados (20 x 8 = 160). Doze desses segmentos possuíam mais de um nódulo, o que obrigou a realização de algumas observações adicionais. Os métodos DI pré-cirúrgicos dos 20 pacientes também percorreram os oito segmentos hepáticos, observaram nódulos adicionais e também fizeram sete diagnósticos falso-positivos. Esse conjunto de diagnósticos de imagem gerou um total de 179 observações realizadas, que foram analisadas mediante Tabelas 2 x 2, cujos resultados de VP, VN, FP e FN são mostrados a seguir na Tabela 5, com os respectivos cálculos da sensibilidade, especificidade, valor preditivo positivo, valor preditivo negativo, concordância e discordância, para os quatro métodos DI: US1e US2, RM e TC.

Tabela 5 – Sensibilidade, especificidade, valor preditivo positivo, valor preditivo negativo, concordância e discordância, entre os quatro métodos de imagem avaliados: ultrassonografia (US1 e US2), ressonância magnética (RM) e tomografia computadorizada (TC)

DI	VP	VN	FP	FN	SENS	ESPEC	VPP	VPN	CONCORD	DISCORD
US1	10	123	6	40	20%	95%	62%	75%	74%	26%
US2	9	126	3	41	18%	98%	75%	75%	75%	25%
RM	12	124	5	38	24%	96%	71%	76%	76%	24%
TC	9	124	5	41	18%	96%	64%	75%	74%	26%

VP = verdadeiro positivo; VN = verdadeiro negativo; FP = falso positivo; FN = falso negativo; SENS = sensibilidade; ESPEC = especificidade; VPP = valor preditivo positivo; VPN = valor preditivo negativo; CONCORD = concordância; DISCORD = discordância; DI = métodos de diagnóstico por imagem; US1 = ultrassonografia realizada pelo examinador 1; US2 = ultrassonografia realizada pelo examinador 2; RM = ressonância magnética; TC = tomografia computadorizada

Os métodos DI se apresentaram semelhantes em relação à detecção de nódulos hepáticos no cirrótico, na amostra avaliada. A relação de semelhança da sensibilidade e a da especificidade entre os métodos DI estão expostas nos Gráficos 1 e 2, respectivamente.

Gráfico 1. Intervalo de confiança de 95% (IC 95%) da sensibilidade por método diagnóstico por imagem com o resultado AP

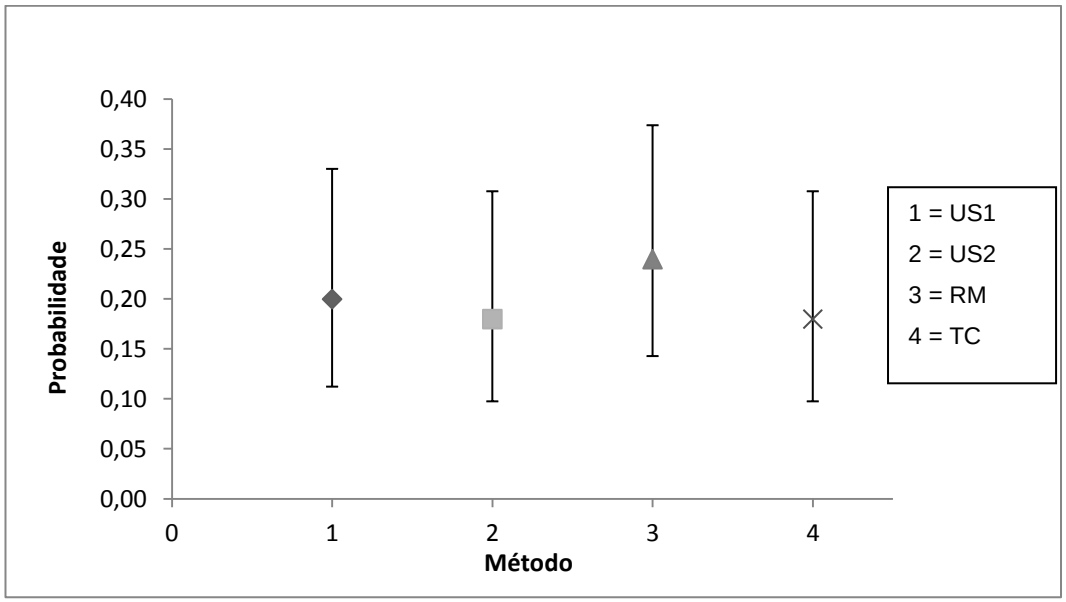

1 = US1 = Ultrassonografia realizada pelo examinador 1: IC 95% (0,11 - 0,33);
2 = US2 = Ultrassonografia realizada pelo examinador 2: IC 95% (0,10 – 0,31);
3 = RM = Ressonância Magnética: IC 95% (0,14 - 0,37);
4 = TC = Tomografia Computadorizada: IC 95% (0,10 – 0,31)

Gráfico 2. Intervalo de confiança de 95% (IC 95%) da especificidade por método diagnóstico por imagem com o resultado AP

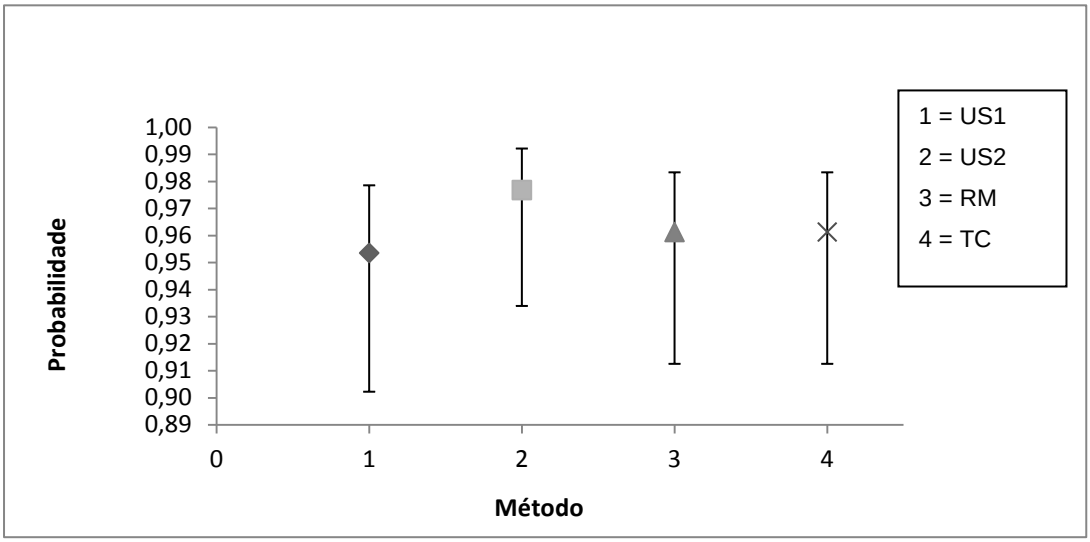

1 = US1 = Ultrassonografia realizada pelo examinador 1: IC 95% (0,90 - 0,98);
2 = US2 = Ultrassonografia realizada pelo examinador 2: IC 95% (0,93 – 0,99);
3 = RM = Ressonância Magnética: IC 95% (0,91 - 0,98);
4 = TC = Tomografia Computadorizada: IC 95% (0,91 – 0,98)

A concordância entre o AP e os métodos DI foi também analisada pelo Coeficiente Kappa de Cohen (K) e pela correlação não paramétrica por postos de Spearman (r_s), demonstrada na Tabela 6. Embora a correlação não paramétrica, por postos de Spearman tenha mostrado um bom nível de correlação quanto à concordância entre positivos e negativos, o Coeficiente Kappa de Cohen mostrou-se insuficiente, em vista da sensibilidade reduzida, com o melhor resultado para a RM.

Tabela 6 – Concordância analisada por Coeficiente Kappa de Cohen (K) e correlação não paramétrica por postos de Spearman entre o padrão de referência e o teste (AP e métodos DI)

Concordância entre o padrão de referência e o teste			
	Coeficiente. Kappa Cohen		Correlação de Spearman
DI	**K**	**Concordância**	**P**
US1	0,194	Precária	0,001 *
US2	0,204	Precária	< 0,001 *
RM	0,252	Razoável	< 0,001 *
TC	0,181	Precária	0,001 *

Correlação de Spearman = Correlação não paramétrica, por postos, de Spearman; DI = métodos de diagnósticos por imagem; US1 = ultrassonografia realizada pelo examinador 1; US2 = ultrassonografia realizada pelo examinador 2; RM = ressonância magnética; TC = tomografia computadorizada K = Coeficiente Kappa de Cohen; Na análise do Coeficiente Kappa de Cohen (k), k = 1 representa a concordância perfeita e k = zero sugere que a concordância não é melhor do que aquela obtida pelo acaso. A concordância é considerada precária quando k $\leq$ 0,20, razoável se k está entre 0,21 e 0,40, moderada se k está entre 0,41 e 0,60, substancial se k está entre 0,61 e 0,80 e boa se k > 0,80; p = probabilidade de erro; * = estatisticamente significante p $\leq$ 0,05

A Tabela 7 mostra os 50 nódulos hepáticos encontrados, com o seu diâmetro e seu tipo histopatológico, relacionando-os aos seus portadores, com os segmentos hepáticos e com os métodos DI (US1, US2, RM e TC), e seus respectivos diâmetros mensurados.

Tabela 7 - Nódulos hepáticos: localização, diâmetro (mm) e tipo histológico

PACIENTE	NÓDULOS HEPÁTICOS						
	Segmento	US1	US2	RM	TC	AP-D	AP-HT
1	V	-	-	-	-	9	MNR
1	V	-	-	-	-	7	MNR
2	IV	24	18	40	32	30	CHC
2	VII	-	-	-	-	8	MNR
2	VIII	-	-	-	-	5	CHC
3	III	-	-	-	-	9	D
3	V	18	-	12	-	15	D
4	VI	30	20	25	-	20	D
4	VI	-	-	-	-	11	MNR
5	III	-	-	-	-	8	MNR
5	IV	-	-	-	-	7	MNR
5	VIII	20	17	18	15	20	CHC
5	VIII	-	-	-	-	6	MNR
6	III	-	-	15	-	10	MNR
6	V	-	-	12	-	9	CHC
6	VI	-	-	12	-	9	HCGC
6	VII	-	-	-	9	7	CHC
6	VIII	-	-	-	-	8	MNR
8	I	-	-	-	-	4	D
8	II	-	-	-	-	7	MNR
8	IV	-	-	-	-	7	D
8	IV	-	-	-	-	8	MNR
11	V	-	-	-	-	8	MNR
11	V	-	-	-	-	6	MNR
12	I	-	-	-	-	13	CHC
12	V	-	-	-	-	4	MNR
14	I	-	-	-	-	12	CHC
14	II	19	21	14	10	17	CHC
14	V	-	-	-	-	5	CHC
14	V	-	-	10	-	5	CHC
14	V	27	25	20	10	28	CHC
14	VII	-	-	-	-	13	MNR
14	VIII	-	-	13	10	13	H
15	VII	16	-	-	-	10	MNR
15	VII	36	-	-	-	12	MNR
15	VIII	13	15	-	-	13	MNR
16	IV	-	-	-	-	6	D
16	IV	-	-	-	-	6	D
16	V	-	10	-	-	7	D
16	VII	-	10	-	-	5	D
16	VIII	23	19	20	21	25	CHC
18	II	-	-	-	-	5	MNR
18	VII	-	-	-	5	6	MNR
18	VII	-	-	-	5	6	MNR
19	II	-	-	-	-	3	MNR
19	II	-	-	-	-	15	MNR
19	IV	-	-	-	-	8	MNR
19	VI	-	-	-	-	10	MNR
19	VI	-	-	-	-	5	MNR
19	VIII	-	-	-	-	10	MNR
Número de nódulos		**10**	**9**	**12**	**9**	**50**	
SENS		**20%**	**18 %**	**24%**	**18%**		

Segmento = segmentos hepáticos de acordo com a classificação de Couinaud; Nódulos hepáticos = todos os nódulos descritos por cada método de diagnóstico por imagem e pelo estudo anatomopatológico; US1 = diâmetro dos nódulos detectados pela ultrassonografia realizada pelo examinador 1; US2 = diâmetro dos nódulos detectados pela ultrassonografia realizada pelo examinador 2; RM = diâmetro dos nódulos detectados pela ressonância magnética; TC = diâmetro dos nódulos detectados pela tomografia computadorizada; AP-D = diâmetro dos nódulos detectados pelo estudo anatomopatológico; AP-HT = tipo histológico do nódulo; MNR = macronódulo regenerativo; D = nódulo displásico; CHC = nódulo de carcinoma hepatocelular; HCGC = nódulo de hepatocolangiocarcinoma; H = nódulo de hemangioma; Número de nódulos = total de nódulos detectados por cada método de diagnóstico por imagem e pelo estudo anatomopatológico; SENS = a porcentagem corresponde a sensibilidade de cada método diagnóstico por imagem

Diâmetro dos nódulos

Observa-se que, quando houve diagnóstico positivo e simultâneo dos métodos DI, US1, US2, RM, TC, juntamente com a medida AP, o diâmetro dos nódulos ao exame histopatológico sempre foi maior ou igual a 17mm. Apenas em 5/50 nódulos as medidas coexistiam nos métodos de imagem US1, US2, RM, TC, e todos eram CHC. Foram comparados entre si os diâmetros dos nódulos medidos pelos métodos de imagem US1, US2, RM, TC, juntamente com a medida AP, como exposto na Tabela 8. Foi realizada a prova não paramétrica "ANOVA" – Análise de Variância de Friedman –, para verificação de diferença estatística entre as cinco medidas, em conjunto, dos mesmos cinco casos. O resultado da prova não mostrou variação significante entre as cinco medidas (p = 0,180 ns). Fizemos também outras provas de análise de variância, para a variação entre os métodos DI e concluímos que para esse número de casos (N=5) não houve variação estatisticamente significante entre os métodos DI. Embora, no conjunto, não se possa provar variação estatisticamente significante, a Tabela 8 serve para mostrar as variações, isoladamente.

Tabela 8 – Comparação das dimensões dos nódulos coincidentes com os métodos DI e resultado AP

Diâmetro dos nódulos coincidentes (mm)											
PACIENTE	**SEGM**	**US1**	**US2**	**RM**	**TC**	**AP**	**MÉDIA**	**DP**	**MIN**	**MAX**	**CV**
2	IV	24	18	40	32	30	29	8	18	40	29%
5	VIII	20	17	18	15	20	18	2	15	20	12%
14	II	19	21	14	10	17	16.	4	10	21	27%
14	V	27	25	20	10	28	22	7	10	28	34%
16	VIII	23	19	20	21	25	22	2	19	25	11%

SEGM = segmentos hepáticos de acordo com a classificação de Couinaud; US1 = diâmetro dos nódulos detectados pela ultrassonografia realizada pelo examinador 1; US2 = diâmetro dos nódulos detectados pela ultrassonografia realizada pelo examinador 2; RM = diâmetro dos nódulos detectados pela ressonância magnética; TC = diâmetro dos nódulos detectados pela tomografia computadorizada; AP = diâmetro dos nódulos no estudo anatomopatológico; MÉDIA = média aritmética; DP = desvio padrão; MIN =valor mínimo do diâmetro; MAX: valor máximo do diâmetro; CV = coeficiente de variação. A fórmula do coeficiente de variação é simples, utiliza-se somente a média e o DP: CV = (DP / Média) x 100

Para nódulos maiores que 10mm ao exame anatomopatológico do explante, foi estudada a sensibilidade para detecção por cada método DI. Observaram-se valores baixos, mas em geral melhores do que para os 50 nódulos em conjunto: a sensibilidade para US1 foi de 60% (9/15), para US2, de 47% (7/15), para RM, de 53% (8/15) e para TC, de 40% (6/15). A Tabela 9 expõe esses dados. A avaliação comparativa dos intervalos de confiança 95% da sensibilidade de cada método DI revelou a semelhança entre os métodos, como exposto no Gráfico 3. Em relação ao tipo histológico dos nódulos maiores que 10mm, a sensibilidade foi melhor para a detecção de nódulo de CHC, 71% (5/7), por todos os métodos DI avaliados.

Tabela 9 - Nódulos maiores que 10mm pelo exame anatomopatológico, por tipo histológico, por método DI

	FP	TIPO HISTOLÓGICO DOS NÓDULOS > 10mm				TOTAL
		MNR (n = 5)	**D** (n = 2)	**CHC** (n = 7)	**H** (n = 1)	n = 15
AP	-		2=NDAG	3= CHCBD 3=CHCMD 1= CHCPD		
US1	6	2/5	2/2	5/7 (71%) 2/3= CHCBD 2/3= CHCMD 1/1= CHCPD	0/1	9/15 (60%)
US2	3	1/5	1 / 2	5/7 (71%) 2/3= CHCBD 2/3= CHCMD 1/1= CHCPD	0/1	7/15 (47%)
RM	4	0/5	2/2	5/7 (71%) 2/3= CHCBD 2/3= CHCMD 1/1= CHCPD	1/1	8/15 (53%)
TC	1	0/5	0/2	5/7 (71%) 2/3= CHCBD 2/3= CHCMD 1/1= CHCPD	1/1	6/15 (40%)

FP = resultado falso positivo dos métodos diagnóstico por imagem; TOTAL = número total de nódulos maiores que 10mm; AP = estudo anatomopatológico; MNR = macronódulo regenerativo; D = nódulo displásico; NDAG = nódulo displásico de alto grau; CHC = nódulo de carcinoma hepatocelular; CHCBD = nódulo de carcinoma hepatocelular bem diferenciado; CHCMD = nódulo de carcinoma hepatocelular moderadamente diferenciado; CHCPD = nódulos de carcinoma hepatocelular pouco diferenciado; H = nódulo de hemangioma; US1 = ultrassonografia realizada pelo examinador 1; US2 = ultrassonografia realizada pelo examinador 2; RM = ressonância magnética; TC = tomografia computadorizada.

Gráfico 3. Intervalo de confiança de 95% (IC 95%) da sensibilidade por método DI na detecção dos nódulos maiores que 10mm de diâmetro

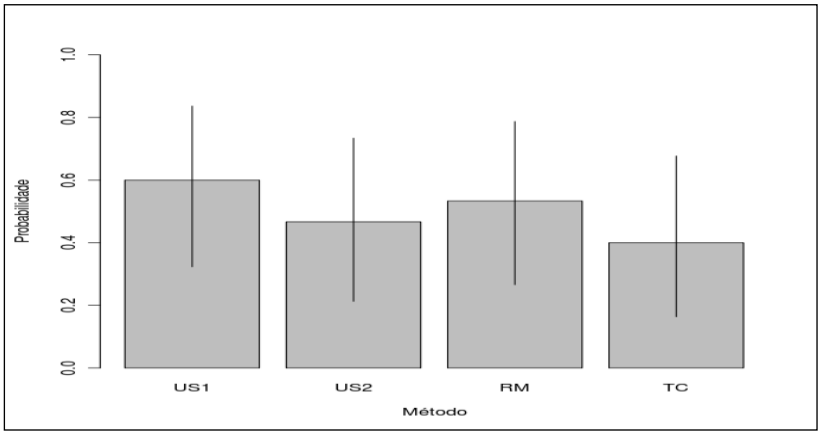

US1 = Ultrassonografia realizada pelo examinador 1: IC 95% (0,32 - 0,84);
US2 = Ultrassonografia realizada pelo examinador 2: IC 95% (0,21 – 0,73);
RM = Ressonância Magnética: IC 95% (0,27 - 0,79);
TC = Tomografia Computadorizada: IC 95% (0,16 – 0,68)

Tipo histológico dos nódulos

Avaliando-se especificamente os resultados dos quatro métodos DI para detecção dos macronódulos regenerativos (Figuras 4 e 5), observa-se que a sensibilidade para US1 foi de 11% (3/27), para US2, de 4% (1/27), para RM, de 4% (1/27) e para TC, de 7% (2/27). A sensibilidade, em geral, é menor do que para os 50 nódulos em conjunto, e também é possível afirmar que a RM ficou igual ou abaixo dos outros três métodos.

Figura 4 (a, b, c, d). Detecção e caracterização do macronódulo regenerativo de 13mm de diâmetro, localizado no segmento VIII do explante hepático do participante 15, por cada método diagnóstico por imagem avaliado: **4a.** Ultrassonografia modo B revelou nódulo hipoecogênico

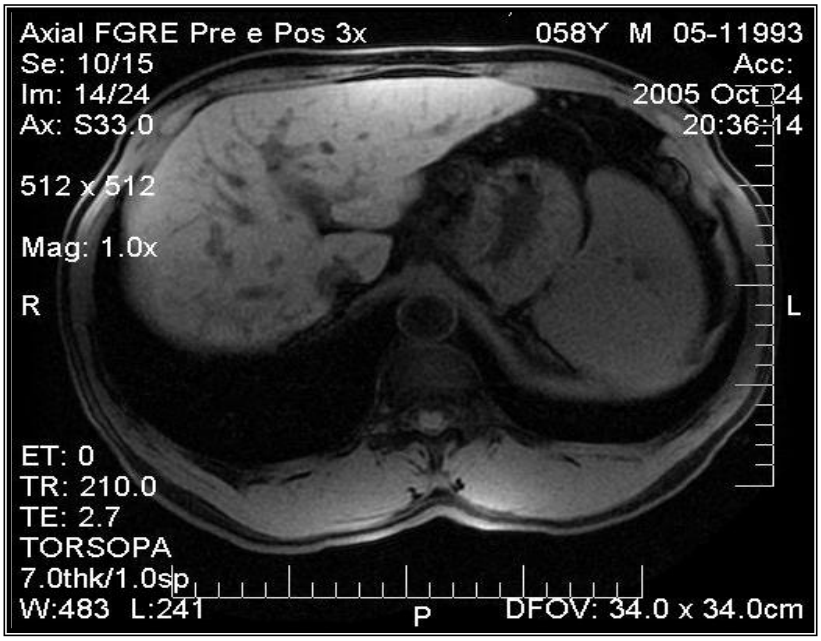

Figura 4 (a, b, c, d). Detecção e caracterização do macronódulo regenerativo de 13mm de diâmetro, localizado no segmento VIII do explante hepático do participante 15, por cada método diagnóstico por imagem avaliado: **4b.** Ressonância magnética em imagem ponderada em T1 SPGR na fase pré-contraste não revelou nódulo

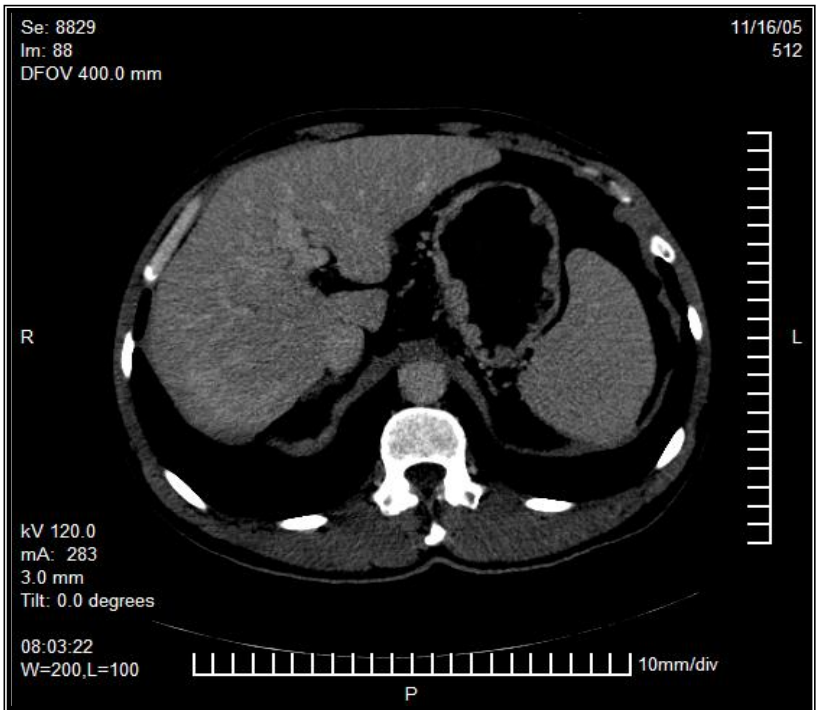

Figura 4 (a, b, c, d). Detecção e caracterização do macronódulo regenerativo de 13mm de diâmetro, localizado no segmento VIII do explante hepático do participante 15, por cada método diagnóstico por imagem avaliado: **4c.** Tomografia computadorizada na fase arterial pós-contraste não detectou o nódulo

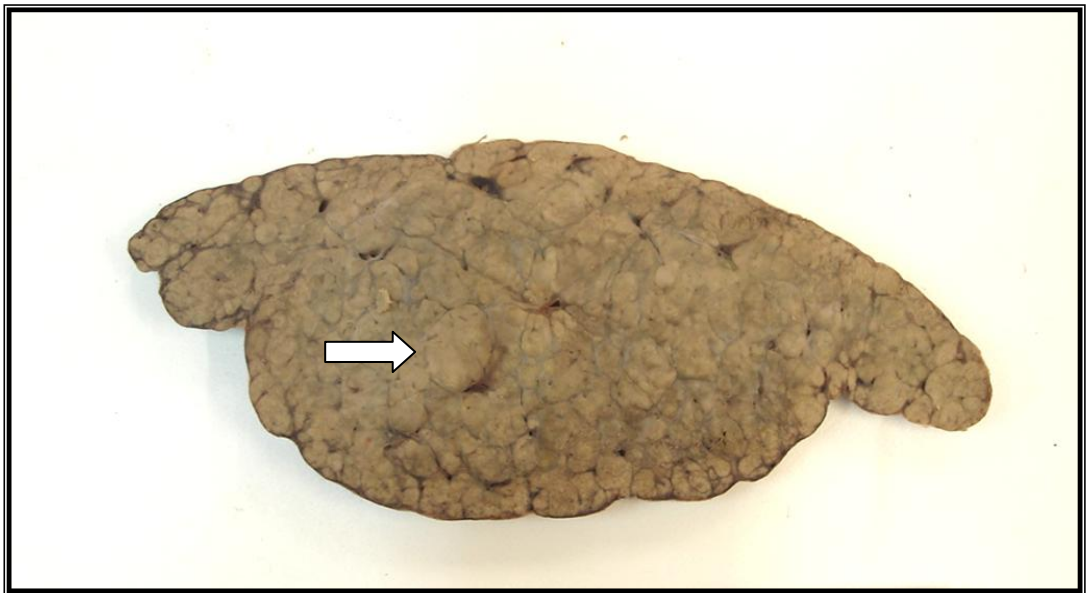

Figura 5. Análise anatomopatológica do explante hepático do participante 4 revelou macronódulo regenerativo localizado no segmento VI, com 11mm de diâmetro, não detectado pelos métodos diagnósticos por imagem

Em relação aos resultados referentes aos nove nódulos displásicos quanto à detecção aos quatro métodos de imagem (Figura 6), observou-se

que a sensibilidade para US1 foi de 22% (2/9), para US2, de 33% (3/9), para RM, de 22% (2/9) e para TC, foi zero 0% (0/9).

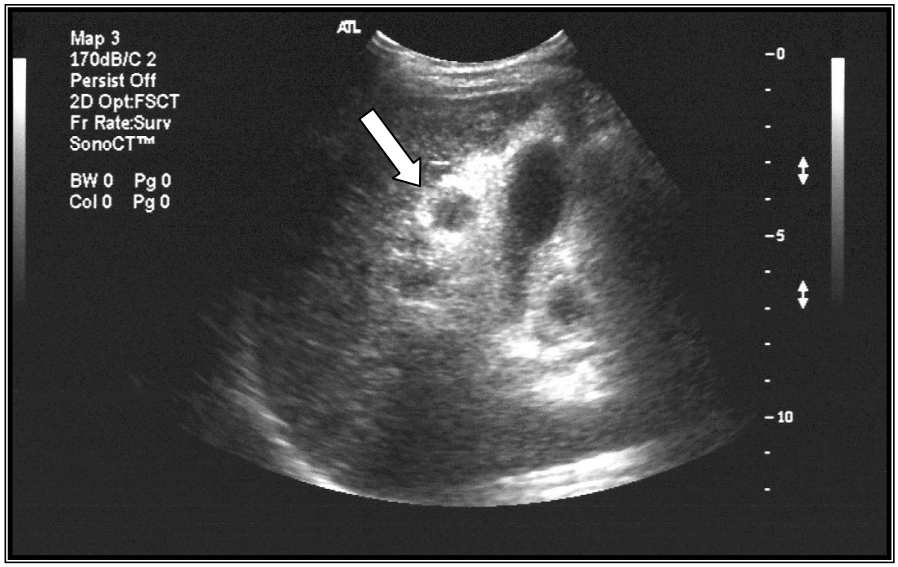

Figura 6 (a, b). Detecção e caracterização do nódulo displásico localizado no segmento V do explante hepático do participante 3, com 15mm de diâmetro, somente pela ultrassonografia e ressonância magnética: **6a.** Ultrassonografia modo B revelou nódulo hipoecogênico

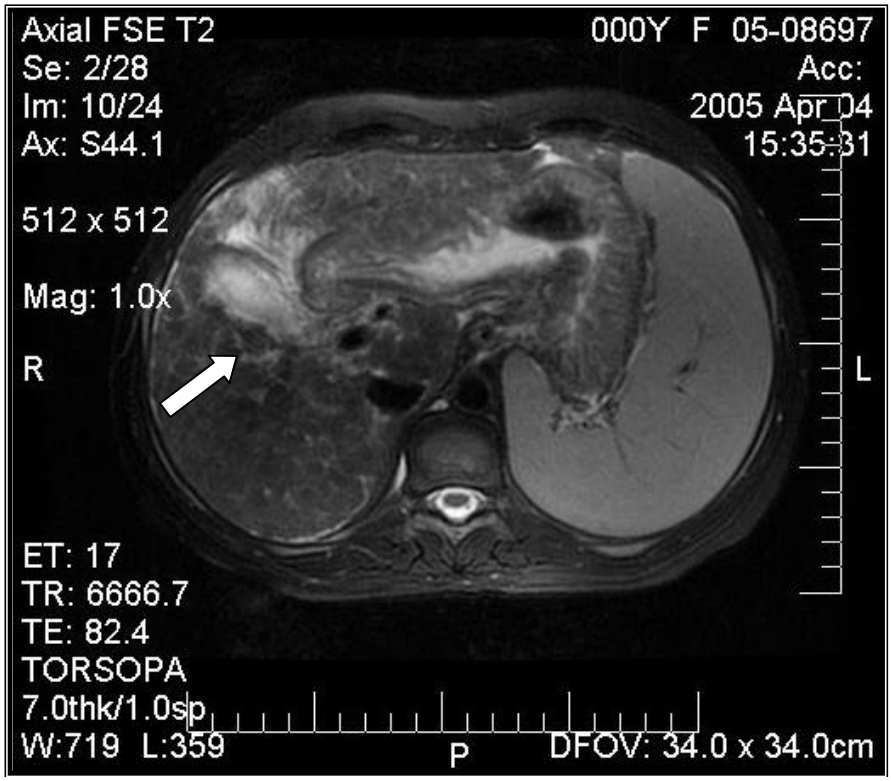

Figura 6 (a, b). Detecção e caracterização do nódulo displásico localizado no segmento V do explante hepático do participante 3, com 15mm de diâmetro, somente pela ultrassonografia e ressonância magnética: **6b.** Ressonância magnética em imagem ponderada em T2 mostrou o nódulo com baixo sinal

Analisou-se a eficiência de cada método de DI para a detecção do nódulo CHC (Figura 7) dentre todos os 50 nódulos encontrados no estudo anatomopatológico, através dos cálculos da sensibilidade, especificidade, seus respectivos intervalos de confiança 95% e do nível de concordância do coeficiente Kappa de Cohen (Tabela 10). Observou-se maior eficiência para a detecção do nódulo CHC dentre todos os 50 nódulos encontrados no estudo AP do que os 50 nódulos em conjunto, com destaque para a RM. Os Gráficos 4 e 5 expõem os intervalos de confiança 95% da sensibilidade e especificidade comparativamente de cada método DI na detecção do nódulo de CHC na amostra estudada.

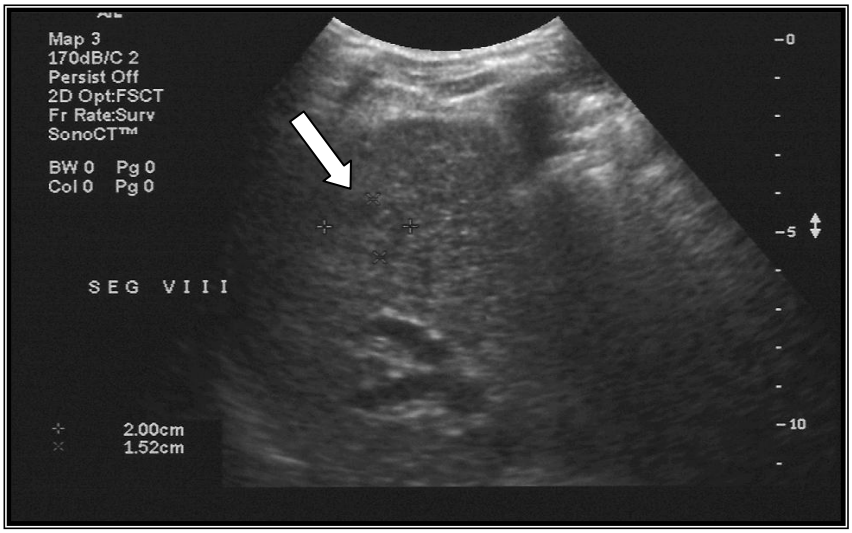

Figura 7 (a, b, c, d). Detecção e caracterização do nódulo de carcinoma hepatocelular bem diferenciado, localizado no segmento VIII do explante hepático do participante 5, por cada método diagnóstico por imagem avaliado: **7a.** Ultrassonografia em modo B revelou nódulo com ecotextura heterogênea,

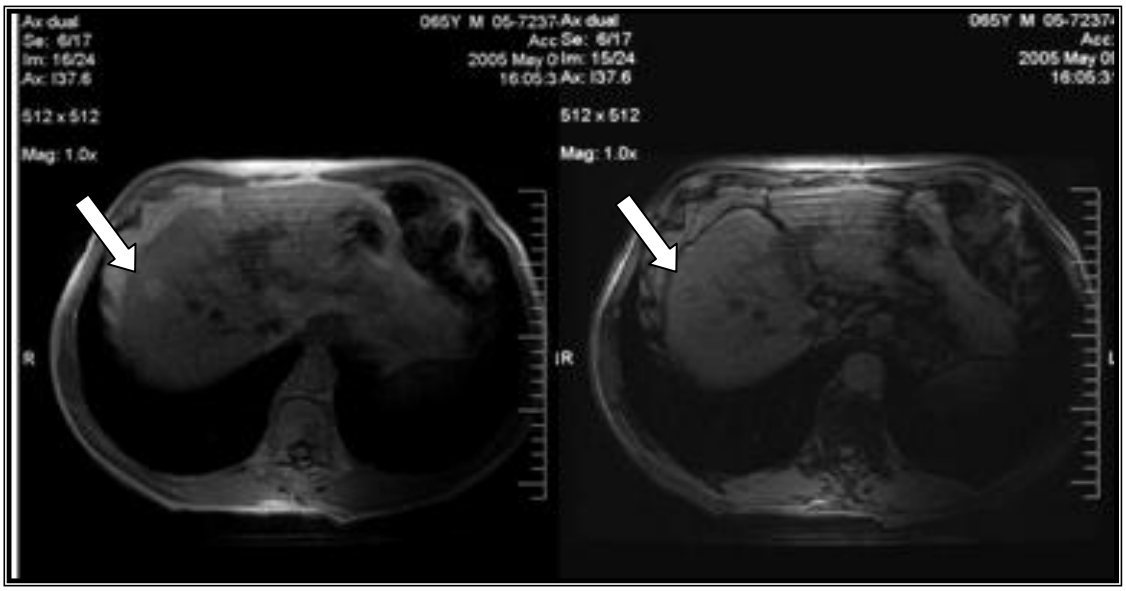

Figura 7 (a, b, c, d). Detecção e caracterização do nódulo de carcinoma hepatocelular bem diferenciado, localizado no segmento VIII do explante hepático do participante 5, por cada método diagnóstico por imagem avaliado: **7b.** Ressonância Magnética em imagens ponderadas em T1 in-phase e out-of-phase mostrou a queda de sinal do nódulo, revelando o seu componente de gordura

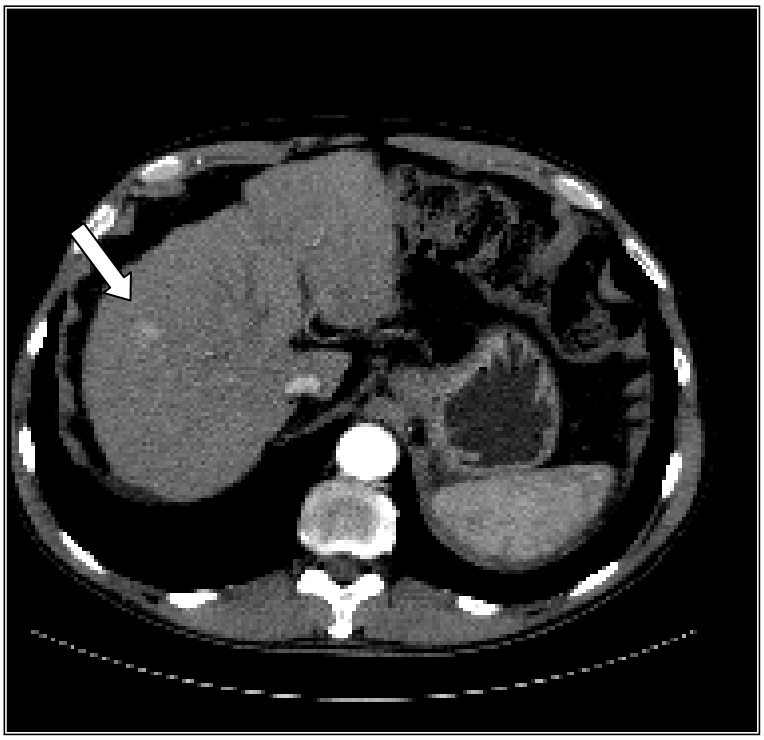

Figura 7 (a, b, c, d). Detecção e caracterização do nódulo de carcinoma hepatocelular bem diferenciado, localizado no segmento VIII do explante hepático do participante 5, por cada método diagnóstico por imagem avaliado: **7c.** Tomografia Computadorizada apresentou realce do meio de contraste na fase arterial pós-contraste, revelando nódulo hipervascularizado

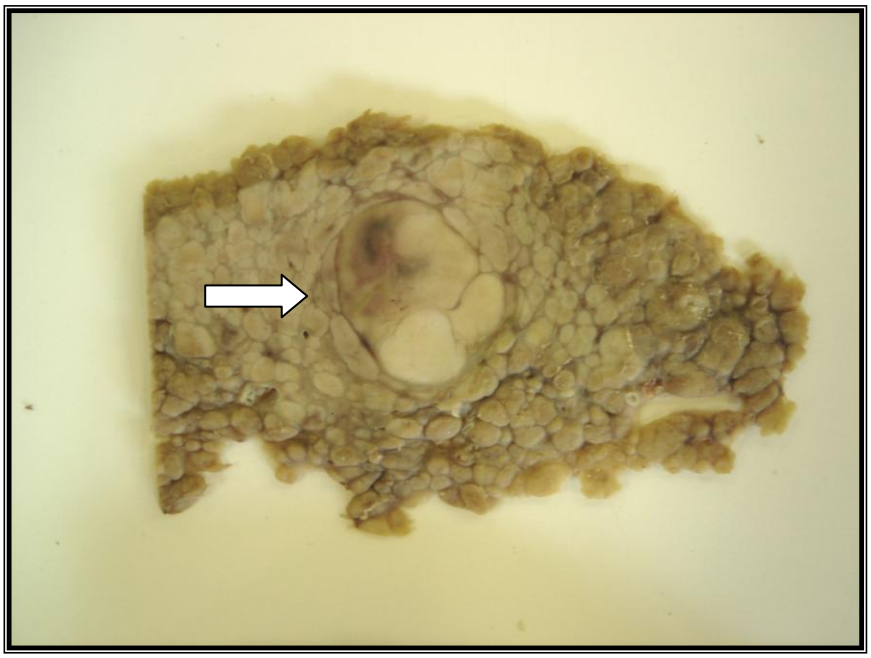

Figura 7 (a, b, c, d). Detecção e caracterização do nódulo de carcinoma hepatocelular bem diferenciado, localizado no segmento VIII do explante hepático do participante 5: **7d.** Análise anatomopatológica mostrou nódulo acastanhado, com extensa esteatose, medindo 20mm de diâmetro

Tabela 10 - A eficiência dos métodos DI para a detecção do nódulo de CHC dentre todos os nódulos encontrados no estudo AP

DI	SENS	ESPEC	K	p - valor
US1	42%	87%	0,302	0,046*
US2	42%	89%	0,341	0,027*
RM	58%	87%	0,452	0,004*
TC	50%	92%	0,460	0,003*

DI = métodos de diagnósticos por imagem; US1 = ultrassonografia realizada pelo examinador 1; US2 = ultrassonografia realizada pelo examinador 2; RM = ressonância magnética; TC = tomografia computadorizada; SENS = sensibilidade; ESPEC = especificidade; K = Coeficiente Kappa de Cohen; Na análise do Coeficiente Kappa de Cohen (k), k = 1 representa a concordância perfeita e k = zero sugere que a concordância não é melhor do que aquela obtida pelo acaso. A concordância é considerada precária quando $k \leq 0,20$, razoável se k está entre 0,21 e 0,40, moderada se k está entre 0,41 e 0,60, substancial se k está entre 0,61 e 0,80 e boa se $k > 0,80$; p = probabilidade de erro; * = estatisticamente significantes $p \leq 0,05$

Gráfico 4. Intervalo de confiança de 95% (IC 95%) da sensibilidade por método DI na detecção dos nódulos CHC

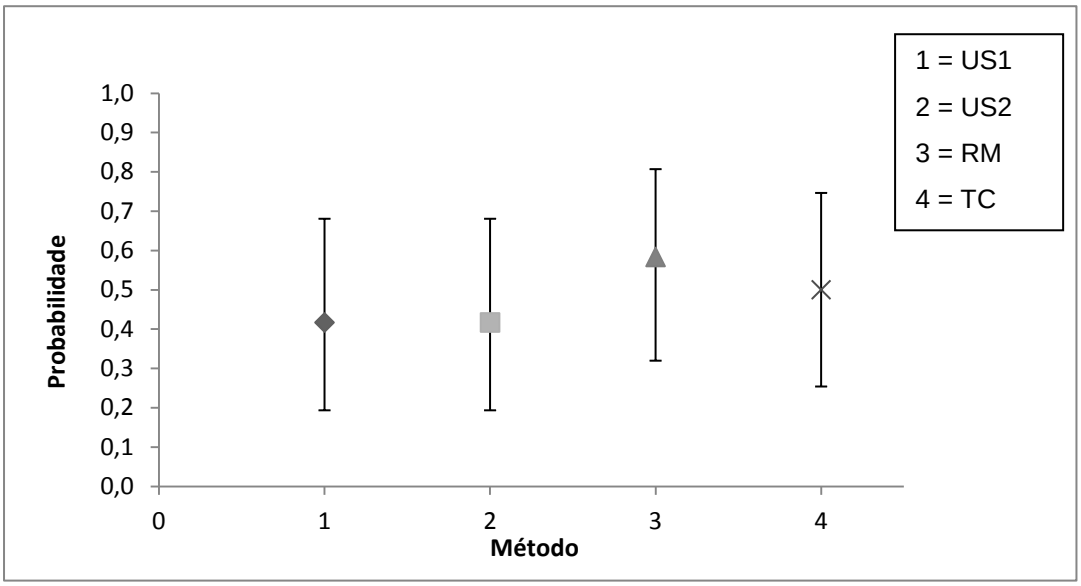

1 = US1 = Ultrassonografia realizada pelo examinador 1: IC 95% (0,19 - 0,68);
2 = US2 = Ultrassonografia realizada pelo examinador 2: IC 95% (0,19 – 0,68);
3 = RM = Ressonância Magnética: IC 95% (0,32 - 0,81);
4 = TC = Tomografia Computadorizada: IC 95% (0,25 – 0,75)

Gráfico 5. Intervalo de confiança de 95% (IC 95%) da especificidade por método DI na detecção dos nódulos CHC

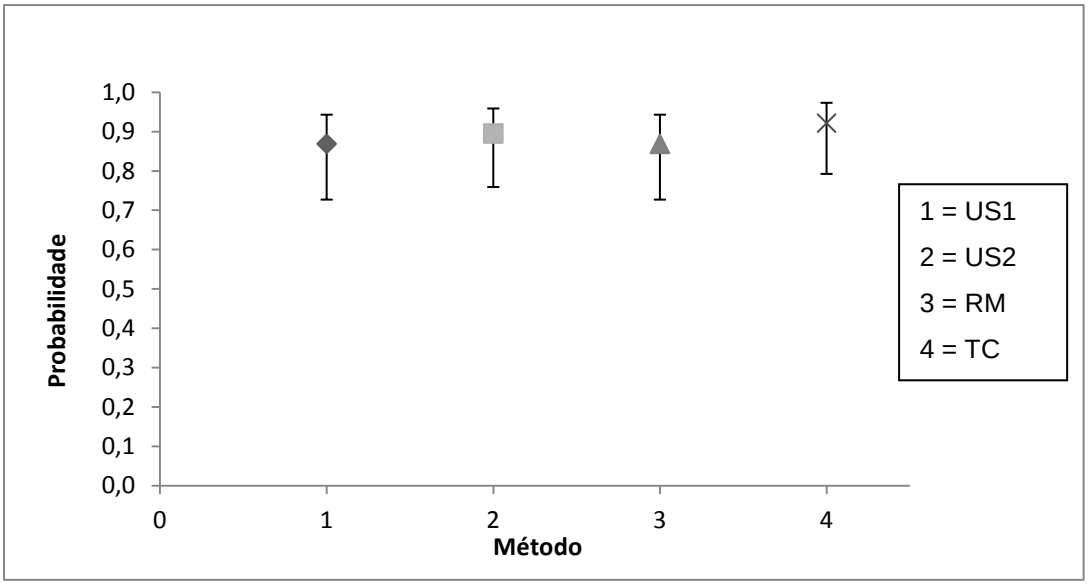

1 = US1 = Ultrassonografia realizada pelo examinador 1: IC 95% (0,73 – 0,94);
2 = US2 = Ultrassonografia realizada pelo examinador 2: IC 95% (0,76 – 0,96);
3 = RM = Ressonância Magnética: IC 95% (0,73 - 0,94);
4 = TC = Tomografia Computadorizada: IC 95% (0,79 – 0,97)

Por meio dos métodos DI (US1, US2, RM e TC), observou-se a detecção de pelo menos um nódulo de CHC por paciente em 67% dos casos avaliados (4/6); pela RM e TC, em 83% (5/6), e somente um caso entre os seis (17%) não foi identificado por nenhum método DI (participante 12). As características dos nódulos detectados por cada método DI podem ser avaliadas comparativamente entre si no Anexo.

Ao se excluírem os macronódulos regenerativos dos resultados anatomopatológicos e avaliando-se a detecção dos nódulos pelos quatro métodos DI, observou-se que a sensibilidade permaneceu baixa, mas em geral foi melhor do que para os 50 nódulos em conjunto. Também se observou que a sensibilidade da RM ficou maior em relação aos outros três métodos (US1, US2 e TC). Porém, a avaliação comparativa dos intervalos de confiança 95% da sensibilidade e da especificidade de cada método DI revelou a semelhança entre eles. A Tabela 11 mostra os resultados das análises mediante tabelas 2 x 2, excluindo-se as observações dos macronódulos regenerativos, com os respectivos cálculos da sensibilidade, especificidade, valor preditivo positivo, valor preditivo negativo, concordância e discordância, para os quatro métodos DI (US1 e US2, RM e TC). Os Gráficos 6 e 7 expõem os intervalos de confiança de 95% comparativamente entre os métodos DI avaliados para a sensibilidade e especificidade, respectivamente. A Tabela 12 expõe a eficiência dos métodos DI para detecção dos nódulos excluídos os MNR.

Tabela 11 – Excluídos os macronódulos regenerativos: sensibilidade, especificidade, valor preditivo positivo, valor preditivo negativo, concordância e discordância, entre os quatro métodos de imagem avaliados

DI	VP	VN	FP	FN	SENS	ESPEC	VPP	VPN	CONCORD	DISCORD
US1	7	123	6	16	30%	95%	54%	88%	86%	14%
US2	8	126	3	15	35%	98%	73%	89%	88%	12%
RM	11	124	5	12	48%	96%	69%	91%	89%	11%
TC	7	124	5	16	30%	96%	58%	89%	86%	14%

VP = verdadeiro positivo; VN = verdadeiro negativo; FP = falso positivo; FN = falso negativo; SENS = sensibilidade; ESPEC = especificidade; VPP = valor preditivo positivo; VPN = valor preditivo negativo; CONCORD = concordância; DISCORD = discordância; DI = métodos de diagnóstico por imagem; US1 = ultrassonografia realizada pelo examinador 1; US2 = ultrassonografia realizada pelo examinador 2; RM = ressonância magnética; TC = tomografia computadorizada

Gráfico 6. Intervalo de confiança de 95% (IC 95%) da sensibilidade por método DI na detecção dos nódulos, exceto os macronódulos regenerativos

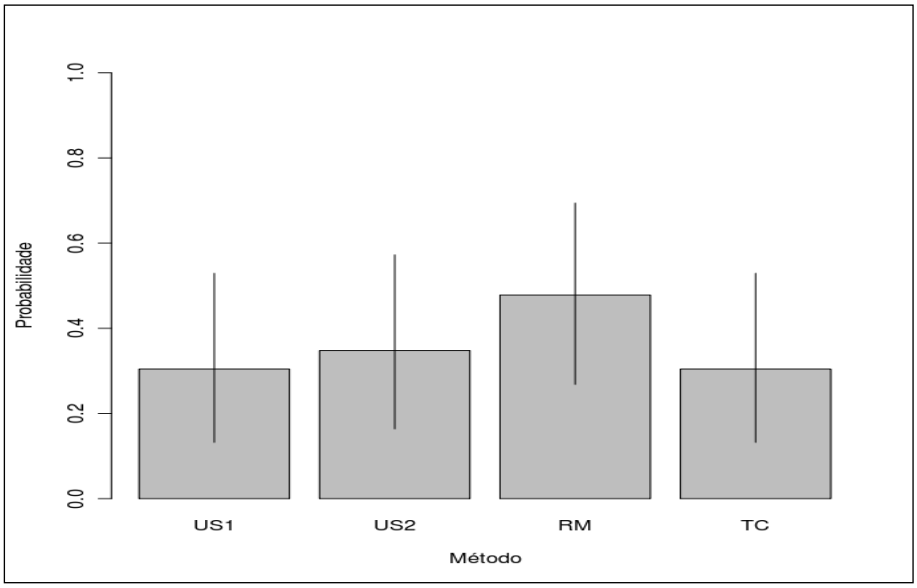

US1 = Ultrassonografia realizada pelo examinador 1: IC 95% (0,13 - 0,53);
US2 = Ultrassonografia realizada pelo examinador 2: IC 95% (0,16 – 0,57);
RM = Ressonância Magnética: IC 95% (0,27 - 0,69);
TC = Tomografia Computadorizada: IC 95% (0,13 – 0,53)

Gráfico 7. Intervalo de confiança de 95% (IC 95%) da especificidade por método DI na detecção dos nódulos, exceto os macronódulos regenerativos

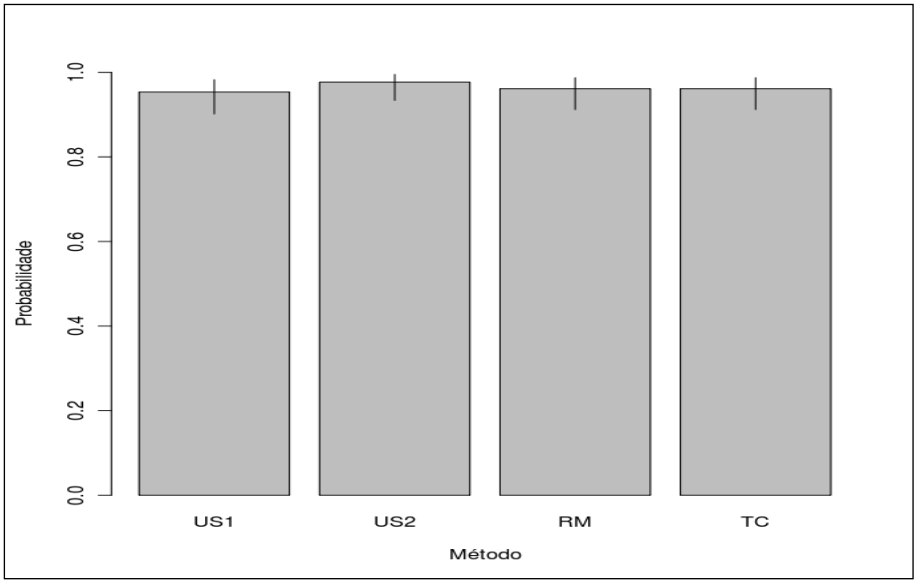

US1 = Ultrassonografia realizada pelo examinador 1: IC 95% (0,90 - 0,98);
US2 = Ultrassonografia realizada pelo examinador 2: IC 95% (0,93 – 1,00);
RM = Ressonância Magnética: IC 95% (0,91 - 0,99);
TC = Tomografia Computadorizada: IC 95% (0,91 – 0,99)

Tabela 12 - Concordância entre o padrão de referência e o teste excluindo os macronódulos regenerativos dentre os nódulos encontrados no estudo AP

Coeficiente Kappa Cohen		
DI	**K**	**Concordância**
US1	0,314	Razoável
US2	0,413	Moderada
RM	0,502	Moderada
TC	0,331	Razoável

DI = métodos de diagnósticos por imagem; US1 = ultrassonografia realizada pelo examinador 1; US2 = ultrassonografia realizada pelo examinador 2; RM = ressonância magnética; TC = tomografia computadorizada; K = Coeficiente Kappa de Cohen; Na análise do Coeficiente Kappa de Cohen (k), k = 1 representa a concordância perfeita e k = zero sugere que a concordância não é melhor do que aquela obtida pelo acaso. A concordância é considerada precária quando k $\leq$ 0,20, razoável se k está entre 0,21 e 0,40, moderada se k está entre 0,41 e 0,60, substancial se k está entre 0,61 e 0,80 e boa se k > 0,80.

5.3 Resultados adicionais

Em fevereiro de 2011, foram recolhidos dados dos prontuários médicos dos 20 participantes da amostra final desta pesquisa, referentes ao tempo de seguimento médico após o transplante hepático, as ocorrências de óbito, de recidiva da doença hepática no fígado transplantado e/ou do CHC e, especialmente, a evolução clínica dos seis participantes com CHC.

O tempo máximo de seguimento médico até fevereiro de 2011, após o transplante hepático, de acordo com os prontuários, variou de 53 a 68 meses.

A partir desses dados, foi realizada a análise da função de sobrevivência, pelo método do produto-momento de Kaplan-Meier, revelando que 80% dos pacientes (16/20) permaneciam vivos.

O tempo de sobrevivência após o transplante hepático e a causa que levou cada um dos quatro participantes ao óbito foram relatados nos prontuários, a saber: o participante 4, em cinco dias, por disfunção do enxerto; o participante 10, em um dia, por complicações na cirurgia; o participante 14, em 30 meses, por tromboembolismo pulmonar; e o participante 16, em 51 meses, por metástases de carcinoma hepatocelular pouco diferenciado. O Gráfico 8 expõe esses dados.

Gráfico 8. Análise da função de sobrevivência pelo método do produto-momento de Kaplan-Meier

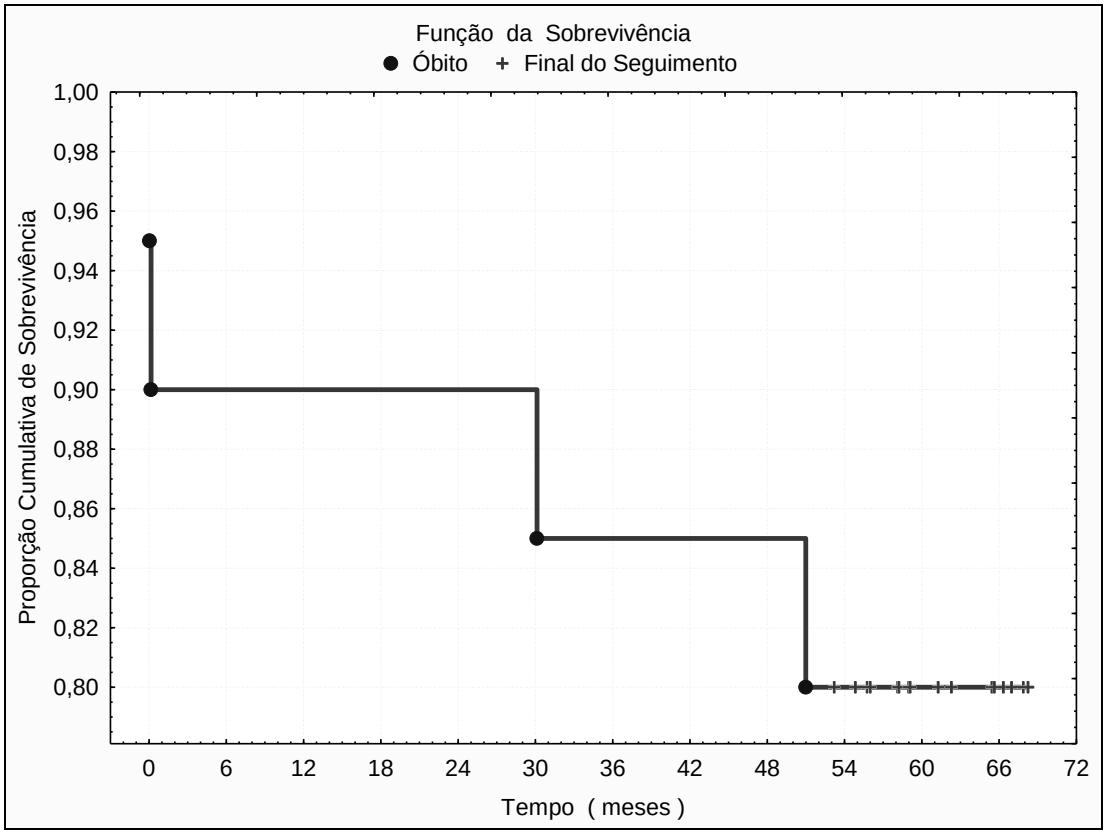

O cálculo do tempo à recidiva da doença hepática foi realizado mediante adaptação do método de Kaplan-Meier. A recidiva da doença no enxerto ocorreu em 60% dos participantes (12/20): o participante 3 apresentou a recidiva da cirrose biliar primária em 14 meses, e os outros onze participantes (5, 6, 7, 8, 11, 13, 14, 16, 17, 18 e 19), por vírus da hepatite C, nos quais o tempo à recidiva variou de quatro a 50 meses. A maior parte dos casos de recidiva da doença hepática (8/12) ocorreu entre quatro e 14 meses após o transplante, e o restante entre 34 e 50 meses depois. Dos oito pacientes que não apresentaram recidiva da doença hepática, dois foram a óbito em menos de um mês, dois tinham hepatite

criptogênica antes do transplante, dois, vírus da hepatite B, um, vírus da hepatite C, e um, associação VHC e VHB. O Gráfico 9 mostra a proporção acumulativa de recidiva da doença hepática mediante adaptação do método de Kaplan-Meier após o transplante hepático em relação ao tempo de seguimento médico.

Gráfico 9. Proporção acumulativa de recidiva da doença hepática mediante adaptação do método de Kaplan-Meier

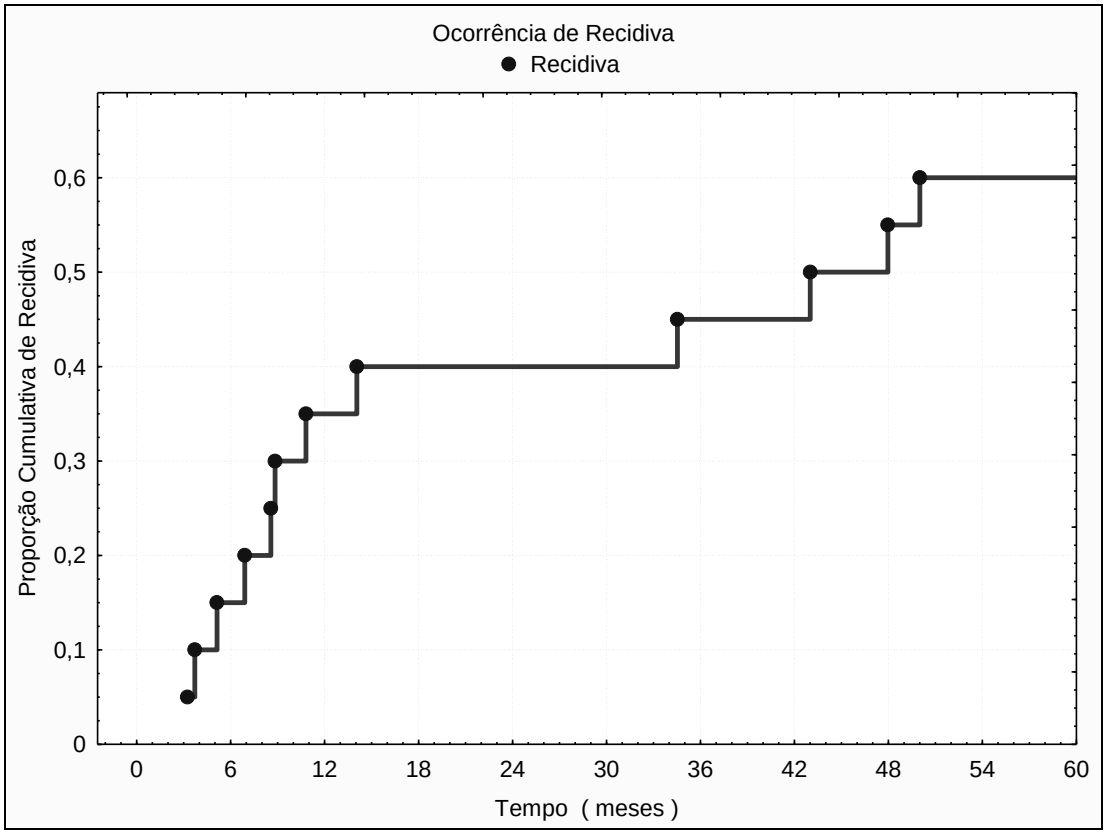

Em relação ao seguimento dos seis participantes que apresentaram CHC, foi relatado:

- Participante 2: antes de entrar no protocolo desta pesquisa, recebeu tratamento ablativo percutâneo do nódulo no segmento IV por injeção de etanol e por radiofrequência. O estudo histológico do explante

revelou um nódulo de CHCPD de 30mm no segmento IV, com 30% de áreas necróticas, um nódulo de CHCBD de 5mm no segmento VIII, e um MNR no segmento VII de 8mm. Esse participante não foi a óbito e nem apresentou recidiva do VHC no acompanhamento médico por 66 meses. Foi submetido a mastectomia por carcinoma mamário ductal invasivo 58 meses após o Tx e recebeu tratamento por quimio e radioterapia;

- Participante 5: no estudo histológico do explante, apresentou um nódulo de CHCBD de 20mm no segmento VIII e três MNR, de 8, 7 e 6mm nos segmentos II, IV e VIII, respectivamente. Esse participante não foi a óbito e apresentou recidiva do VHC cerca de quatro meses após o Tx. Acompanhamento médico por 65 meses;
- Participante 6: no estudo histológico do explante, apresentou dois nódulos de CHCMD de 9 e 7mm nos segmentos V e VII, respectivamente, um nódulo de hepatocolangiocarcinoma moderadamente diferenciado de 9mm no segmento VI, e dois MNR de 10 e 8mm nos segmentos III e VIII, respectivamente. Esse participante não foi a óbito e apresentou recidiva do VHC cerca de sete meses após o Tx. Acompanhamento médico por 66 meses;
- Participante 12: no estudo histológico do explante apresentou um nódulo de CHCBD de 13mm no segmento I e um MNR de 4mm no segmento V. Este participante não foi a óbito e não apresentou recidiva do VHB. Cerca de três meses após o transplante, foi

submetido à colocação de dreno para correção de estenose biliodigestiva. Acompanhamento médico por 61 meses;

- Participante 14: antes de entrar no protocolo desta pesquisa, recebeu tratamento de nódulo no segmento V através de quimioembolização arterial por arteriografia seletiva. O estudo histológico do explante revelou sete nódulos, a saber: um nódulo de CHCMD no interior de CHCBD de 12mm no segmento I, um nódulo de CHCBD de 17mm no segmento II, três nódulos de CHCMD de 28, 5 e 5mm, localizados no segmento V, um nódulo de hemangioma de 13mm no segmento VIII e um MNR de 13mm no segmento VII. Esse participante apresentou tempo de sobrevivência de 30 meses e foi a óbito por tromboembolismo pulmonar. A recidiva da doença hepática por VHC ocorreu nove meses após o transplante;
- Participante 16: antes de entrar no protocolo desta pesquisa recebeu tratamento ablativo de nódulo no segmento VIII através de injeção percutânea de etanol. O estudo histológico do explante revelou cinco nódulos, a saber: um nódulo no segmento VIII de CHCMD, de 25mm, necrótico com 10% do tecido viável e nódulos satélites microscópicos; quatro nódulos displásicos de alto grau, dois de 6mm no segmento IV, um de 7mm no segmento V e outro de 5mm no segmento VII. A recidiva da doença hepática por VHC ocorreu 35 meses após o transplante. Esse participante apresentou tempo de sobrevivência de 51 meses e foi a óbito por metástases extra-hepáticas de CHCPD. A primeira metástase óssea foi detectada 30 meses após o transplante

hepático. Não se detectou em vida nódulo de CHC no enxerto hepático.

Portanto, dos seis pacientes participantes com CHC, dois (33%) foram a óbito apresentando tempo de sobrevivência de 30 e 51 meses.

6 DISCUSSÃO

6.1 Caracterização da casuística

A vantagem do presente estudo foi a utilização do explante hepático como “padrão-ouro”, o que nos possibilitou conhecer de fato o verdadeiro positivo, o falso positivo, o verdadeiro negativo e o falso negativo de cada método de DI estudado no mesmo paciente e comparar os resultados. Existem poucos estudos na literatura com este desenho[11,14,30].

O nosso estudo revelou que estes métodos diagnósticos por imagem (US, RM e TC) são semelhantes quanto à sensibilidade, especificidade, valor preditivo positivo e valor preditivo negativo, na detecção de nódulos hepáticos na amostra estudada. Todos com baixa sensibilidade e alta especificidade. Um teste com baixa sensibilidade não é capaz de descartar a presença da doença quando o resultado é negativo. Um teste específico é útil quando o resultado é positivo, pois raramente classifica de forma errada o paciente como tendo a doença quando na verdade não tem (falso positivo baixo). Um teste com resultado falso positivo pode gerar exames subsequentes, muitas vezes invasivos, com custo elevado e na verdade desnecessários ao paciente, uma vez que a doença está ausente[86]. Os testes avaliados apresentaram alta taxa de falsos negativos e baixa taxa de falsos positivos de maneira semelhante.

Esta pesquisa apresentou 50 macronódulos pelo estudo AP distribuídos em 70% dos participantes (14/20), com diâmetros variando entre 3 e 30mm. O fígado cirrótico no estudo AP apresenta inúmeros nódulos regenerativos, quando um deles na macroscopia se distingue do parênquima

adjacente, seja pela cor, tamanho ou textura, é definido como macronódulo. Somente após o estudo histológico é possível afirmar a natureza do macronódulo. Dos 14 participantes com macronódulos, o carcinoma hepatocelular estava associado em 43% deles (6/14). Mello, em 2001[27], relatou a frequência de macronódulos em 52% dos fígados cirróticos estudados na sua amostra, menor do que na nossa casuística. Por outro lado, encontrou uma associação maior de macronódulos com o diagnóstico de CHC, em 69% dos casos. No seu estudo, o tamanho dos macronódulos variou de 4 a 30mm, aumentando no sentido MNR até o CHC, e observou-se uma grande variação de tamanho dentro de cada tipo histológico com alguns grandes nódulos MNR (4 a 19mm) e pequenos CHC (6 a 30mm)[27]. Essa grande variação de tamanho dentro de cada tipo histológico também foi observada na presente pesquisa: MNR (3 a 15mm), D (4 a 20mm) e CHC (5 a 30mm). Fukuda et al., em 2002[87], relacionaram as dimensões dos nódulos regenerativos com a maior probabilidade da presença de CHC no fígado cirrótico[87]. Os estudos indicam que, quanto mais macronódulos o parênquima hepático cirrótico apresentar, maior é a probabilidade da presença de CHC[27,87,88].

Na presente pesquisa, observou-se pela análise AP maior número de nódulos no lobo hepático direito em relação ao esquerdo, 64% e 36%, respectivamente. A explicação dessa observação se deve provavelmente pelo fato de o número de hepatócitos ser maior no lobo direito.

Na amostra avaliada da presente pesquisa, 70% (35/50) dos nódulos mediu igual ou menos que 10mm, e esses nódulos eram compostos de 22

MNR, 7 D, 5 CHC e 1 HCGC, respectivamente, 63%, 20%, 14% e 3%. Estudos na literatura têm mostrado que a maioria dos nódulos menores que 10mm não corresponde ao CHC, como a presente pesquisa demonstrou[1,4,7,27,28]. Em termos de conduta clínica, os nódulos menores de 10mm detectados pela US devem ser novamente avaliados em três meses, enquanto os maiores devem ser investigados em relação ao seu comportamento hemodinâmico[7,10,28].

Os métodos DI apresentaram sensibilidades semelhantes na detecção dos 15/50 nódulos maiores de 10mm (5/15 MNR, 2/15 D, 7/15 CHC e 1/15 H) na amostra estudada. Para a US1, a sensibilidade foi 60% (9/15), IC 95%: 0,32 - 0,84; para a US2, de 47%(7/15), IC 95%: 0,21 – 0,73; para a RM, de 53%(8/15), IC 95%: 0,27 - 0,79, e para a TC, de 40%(6/15), IC 95%: 0,16 – 0,68. Apesar de baixa, observou-se melhor sensibilidade no presente estudo para os nódulos maiores de 10mm em relação aquela para todos os nódulos (3 a 30mm). Para nódulos de CHC maiores que 10mm, a sensibilidade foi maior em relação ao conjunto de todos os nódulos e igual para todos os métodos DI avaliados nesta pesquisa 71%(5/7). Porém, deve-se ter cuidado na valorização desses achados, pois o número pequeno da amostra resulta em maior incerteza estatística.

Em estudo da detecção de nódulos iguais ou maiores que 8mm no fígado cirrótico pelos métodos DI (US, RM e TC) com correlação da análise AP do explante, Rode et al.[11] revelaram uma sensibilidade diferente entre os métodos DI, com melhor sensibilidade para a RM. Ainda nesse estudo de Rode et al.[11], a detecção de nódulos pela US foi de 13%(9/69), pela RM de

49%(34/69) e pela TC foi de 16%(11/69). Dos 69 nódulos encontrados na análise anatomopatológica, a US foi capaz de detectar 2% dos MNR (1/50), 33% dos nódulos “bordeline” (2/6) e 46% dos CHC (6/13); a RM detectou 42% dos MNR (21/50), 50% dos nódulos “bordeline” (3/6) e 77% dos CHC (10/13); a TC detectou 2% dos MNR (1/50), 50% dos nódulos “bordeline” (3/6) e 54% dos CHC (7/13). Em relação à detecção dos nódulos de CHC da pesquisa de Rode et al.[11] em comparação com o presente estudo, observou-se que a US e a TC obtiveram resultados semelhantes e baixos, mas a RM apresentou uma sensibilidade maior (77%)[11] naquela pesquisa quando comparada à do presente estudo (58%).

Macronódulo regenerativo

Nesta pesquisa, a maior parte dos nódulos 54%(27/50) era composta por macronódulo regenerativo (MNR) pelo estudo anatomopatológico do explante. O MNR formado por hepatócitos sem atipia celular pode, pelos métodos DI, se destacar do parênquima adjacente, algumas vezes de maneira não usual, levando à pesquisa da sua natureza histológica por biópsia, a fim de afastar a possibilidade de CHC[7].

A hepatocarcinogênese é um processo emaranhado, causado por diversos fatores de risco ambientais, associado às alterações genéticas e epigenéticas que ocorrem durante a iniciação, promoção e progressão da doença. Eventos celulares são frequentemente acompanhados pelo aumento da expressão de diversos fatores que influenciam na sobrevida das células cancerosas pela supressão do apoptose e regulação do ciclo celular.

Esse complexo processo leva à transformação neoplásica do nódulo regenerativo em nódulo displásico, e finalmente ao CHC[9]. Micronúcleos (MN) são massas de fragmentos de DNA com aparência de pequenos núcleos encontrados no citoplasma na interfase celular. Nos hepatócitos, a presença de MN confirma as alterações cromossômicas que ocorrem na carcinogênese. Almeida et al.[89] estudaram a presença de MN no fígado cirrótico e no fígado normal, e encontraram aumento de MN em hepatócitos de nódulos regenerativos em relação aos do fígado normal. Esse achado indica que hepatócitos com perda de material genético, como as formações de MN, são decorrentes da alteração citogenética no nódulo regenerativo por mecanismos de mutação cromossômica, que devem ser relacionados à cirrose e que, provavelmente, perpetuam na transformação celular neoplásica. Os mesmos autores também relataram aumento significativo da frequência de MN nos CHC em relação aos nódulos regenerativos[89]. Apesar das evidências da literatura sobre biologia molecular das alterações citogenéticas nos nódulos regenerativos, na prática diária, a detecção de MNR maiores que 10mm pela US não resulta em benefício ao paciente. Um estudo hemodinâmico complementar será necessário para o diagnóstico e o nódulo não tem indicação de tratamento[7,10].

A amostra estudada revelou que a RM e a TC não identificaram MNR maiores que 10mm, enquanto a US, sim. Na US modo B, o MNR se distingue do parênquima adjacente, pela ecogenicidade (hipoecogênico), ecotextura (homogênea) e tamanho, porém não é possível afirmar com segurança a sua natureza. O fato de os MNR não apresentarem

vascularização ao mapeamento Doppler colorido não é significante[90]. O uso do meio de contraste ultrassonográfico pode auxiliar na caracterização do nódulo, porém um nódulo hipovascularizado não exclui um CHC[24,25,49]. A RM é o método DI que melhor identifica e caracteriza os nódulos regenerativos[18,76]. Na TC, os esses nódulos raramente aparecem, não levando à confusão diagnóstica com CHC[22,23]. Deve-se enfatizar que os métodos DI não têm como objetivo detectar MNR; quando o fazem é devido à falha na caracterização adequada do nódulo. Levando-se em conta esse fato, os resultados foram avaliados excluindo-se os MNR dos dados obtidos. Dessa maneira, observou-se uma melhor sensibilidade dos métodos DI na detecção dos nódulos. Foi melhor do que para os 50 nódulos em conjunto, mas ainda baixa. A especificidade manteve-se alta. A avaliação comparativa dos intervalos de confiança 95% da sensibilidade e da especificidade de cada método DI revelou a semelhança entre os métodos. A sensibilidade foi para US1 de 30% (IC 95%: 0,13 - 0,53); US2, de 35% (IC 95%: 0,16 – 0,57); RM, de 48% (IC 95%: 0,27 - 0,69) e TC, de 30% (IC 95%: 0,13 – 0,53). A especificidade foi para US1, de 95% (IC 95%: 0,90 - 0,98); US2, de 98% (IC 95%: 0,93 – 1,00); RM, de 96% (IC 95%: 0,91 - 0,99) e TC, de 96% (IC 95%: 0,91 – 0,99).

Nódulo displásico

Dos 15 nódulos com diâmetro maior que 10mm (15/50), somente dois eram displásicos (D) e mediram 15 e 20mm de diâmetro (2/15). Na amostra estudada, a RM e a US foram semelhantes na detecção desses nódulos,

enquanto a TC não os detectou. Pela US, o nódulo D se distingue do parênquima adjacente pela ecogenicidade (em geral hipoecogênico), ecotextura (homogêneo) e tamanho (em geral maior que os MNR), porém não é possível determinar o seu componente histológico. A US não diferencia o nódulo D do MNR ou do CHC ou de outra natureza[3]. O método DI considerado mais específico na caracterização dos nódulos do fígado cirrótico é a RM, sendo às vezes capaz de distinguir um nódulo D de um MNR ou de um CHC, através dos seus padrões característicos de intensidade de sinais nas sequências de pulso utilizadas e também o aspecto do tipo de realce do meio de contraste[18,76]. A detecção de lesões hepáticas pela TC é baseada na diferença de densidade entre o parênquima normal e o tumor hepático e na avaliação da vascularização realçada através da administração do meio de contraste. Como os nódulos D recebem suprimento sanguíneo portal, em geral não aparecem na TC[22,23]. O estudo de Burrel et al.[17] revelou que a TC não detectou nenhum dos 13 nódulos D com diâmetros variando de 3 a 17mm, enquanto a RM detectou 4/13[17]. Os resultados obtidos na presente amostra em relação aos nódulos D foram coerentes com os dados da casuística de Burrel et al.[17].

Por serem consideradas lesões precursoras do CHC, poderia se intervir no NDAG através de terapia ablativa percutânea por injeção de etanol ou radiofrequência. Porém, não se tem uma recomendação ao tratamento para os nódulos D[7,10], pois nem todo nódulo D detectado no fígado cirrótico evolui para o CHC[6,10,50]. Contudo, muitas vezes a distinção diagnóstica entre NDAG e o CHC precoce não é correta, tanto pelos

métodos DI quanto pela biópsia[6,24,51]. Somente o não crescimento do nódulo observado durante pelo menos 18 a 24 meses indicaria não ser maligno[6]. Portanto, o mais importante é o acompanhamento clínico do paciente cirrótico de forma individualizada, baseado na medicina de evidência, em centros de referência, para tomada de decisão mais adequada a escolha do tratamento a ser aplicado[63].

Nódulo de carcinoma hepatocelular

A sensibilidade para detecção de CHC apresentou porcentuais mais elevados do que os 50 nódulos em conjunto, com destaque para a RM. Mas a sensibilidade ainda foi baixa. Estudos que utilizam a avaliação AP do explante hepático como padrão de referência apresentam a sensibilidade mais baixa, pois permitem detectar nódulos milimétricos de difícil identificação pelos métodos DI[30].

Um estudo retrospectivo com US e TC em cirróticos, tendo o explante hepático como padrão de referência, realizado em Porto Alegre, Brasil[91], revelou a sensibilidade na detecção do CHC em pacientes com pelo menos um nódulo, de 72% para a US e 70% para a TC. Quando se analisaram os nódulos individualmente, a sensibilidade da US foi de 40% (IC 95%: 29-52), detectando 12% dos nódulos menores que 10mm; 37% de 10 a 30mm e 100% dos nódulos maiores que 30mm. A análise da sensibilidade da TC para os nódulos individualmente foi de 37% (IC 95%: 26-50), detectando 7% dos nódulos menores que 10mm; 55% de 10 a 30mm e 100% dos nódulos maiores que 30mm[91]. Nesse estudo de Porto Alegre, não foram avaliados

os resultados falsos positivos dos métodos DI (US e TC). Dos 6/20 pacientes com CHC da presente pesquisa, todos os métodos DI avaliados (US1, US2, RM e TC) detectaram pelo menos um nódulo de CHC em 67% dos casos (4/6); quando analisados separadamente, a RM e a TC detectaram o CHC em 83% dos casos (5/6), sendo que somente em um paciente os métodos DI falharam na detecção. Deve se salientar que o número de nódulos de CHC foi pequeno na amostra do presente estudo, o que aumenta a incerteza estatística, mas é interessante observar que os resultados não foram muito diferentes do estudo do grupo de Porto Alegre, principalmente em relação à US.

Dentre os carcinomas, 58% (7/12) tinham diâmetro maior que 10mm. Tanto a US1 como a US2 detectaram nódulos a partir de 17mm; a RM detectou nódulos a partir de 5mm, e a TC, a partir de 7mm. Todos os nódulos CHC maiores ou iguais a 17mm (5/5) foram identificados pela avaliação dos métodos DI (US1, US2, RM e TC). Portanto, é possível afirmar que, para nódulos a partir de 17mm, os métodos DI se revelaram iguais na detecção de CHC na amostra avaliada.

Para nódulos de CHC maiores que 20mm, Burrel et al.[17] revelaram sensibilidade de 100% tanto para RM quanto para TC; para nódulos com diâmetro entre 10 e 20mm, a sensibilidade foi de 89% para a RM e 65% para TC, e para nódulos menores que 10mm, foi de 34% para a RM e 10% para TC. A US não foi avaliada nesse estudo[17]. Liu et al.[92], em estudo retrospectivo de US em pacientes da lista de espera do transplante hepático, tendo o explante como referência, revelaram a sensibilidade na detecção de

CHC de 27% (14/51 nódulos individuais) e especificidade de 96%. Os autores referem que a capacidade de detectar o tumor variou conforme as dimensões do nódulo. Nos nódulos iguais ou menores que 20mm, a sensibilidade da US foi 14% (4/29), enquanto nos nódulos maiores de 20mm, foi 45% (10/22). Fatores como a localização do CHC em relação aos segmentos hepáticos, segundo os critérios de Couinaud, o volume hepático e a ecotextura heterogênea do parênquima não influenciaram na capacidade de detectar nódulos de CHC[92]. A sensibilidade de 45% para nódulos maiores de 20mm não foi semelhante à encontrada no nosso estudo (100% para nódulos de CHC a partir de 17mm). Essa diferença provavelmente ocorreu porque os operadores da US (US1 e US2) em nossa pesquisa eram treinados para avaliar fígados cirróticos, enquanto os do estudo retrospectivo, nem todos eram. Deve-se enfatizar a importância do treinamento dos médicos envolvidos no diagnóstico por imagem do CHC em hepatopatas crônicos. É interessante observar que a presente pesquisa não revelou relação estatística entre o volume hepático e a capacidade de detectar nódulos hepáticos pela US, como ocorreu no estudo de Liu et al.[92], bem como pela RM e pela TC.

Deve-se lembrar que, no presente estudo, os diâmetros dos nódulos são do padrão de referência (análise AP do explante). Somente cinco nódulos de CHC foram coincidentes com os métodos DI (US1, US2, RM e TC). Esse número pequeno impossibilitou o estudo estatístico adequado sobre a variação dos diâmetros dos nódulos obtidos por cada método DI e pela AP.

Carcinoma hepatocelular na investigação do hepatopata crônico

A *American Society for Study of Liver Disease* (ASSLD) e a *European Association for the Study of Liver Disease* (EASL) recomendam o rastreamento do CHC da população de risco através da US e a dosagem da AFP a cada seis meses[7,63], apesar de a US não caracterizar de forma segura a natureza histológica da lesão[6]. A vigilância do CHC na população de alto risco, com intervalo adequado na aplicação de testes diagnósticos, deve ser realizada em centros de referência, através de testes padronizados e com controle de qualidade[6]. O sucesso da vigilância do CHC na população de risco depende da detecção pelos métodos DI de nódulos menores que 30mm, quando o tratamento curativo é possível[6]. Colombo[61], em seu artigo sobre rastreamento e diagnóstico de CHC, salienta a importância e a eficácia da US no programa de rastreamento em pacientes hepatopatas crônicos/cirróticos[61]. O estudo epidemiológico sobre o carcinoma hepatocelular, realizado pelo Hospital das Clínicas da Faculdade de Medicina da Universidade de São Paulo, revelou que o programa de rastreamento por meio da US da dosagem da AFP foi capaz de detectar nódulos de CHC menores que 30mm em 61% dos pacientes[4]. Hussain e Semelka[14] realizaram uma revisão sistemática de 1980 a 2004 e observaram que, segundo dados da literatura, a RM é o melhor método DI no estudo pré-operatório de lesões focais hepáticas, com sensibilidade entre 80 e 100%[14]. A RM caracteriza melhor que a TC os nódulos pequenos[93],

[4] Carrilho FJ, Paranaguá-Vezozzo DC, Matielo CEL, Medeiros-Filho JE, Ono-Nita SK, Cançado ELR, Tani CM, Mello ES, Cerri GG, Gayotto LCC, Laudanna AA, Alves VAF. Epidemiology of hepatocellular carcinoma in patients with liver cirrhosis in São Paulo, Brazil. In: XXVII Congreso Associación Latino Americano para el Estudio del Higado. Santiago, Chile 2002. Poster.

mas é um método DI caro, que deve ser indicado para o diagnóstico e não para detecção. O papel principal na detecção e caracterização dos nódulos hepáticos entre os métodos diagnósticos por imagem sempre foi da TC[21]. A taxa de falsos positivos por paciente na identificação de CHC é baixa, cerca de 4% em estudo realizado por Valls et al.[78]. A concordância entre o estadiamento pré-transplante hepático do CHC e os achados anatomopatológicos é alta (92%)[78]. Porém, o efeito nocivo e acumulativo da radiação ionizante limita o número de exames de TC. Ainda não foi estabelecida a quantidade segura de radiação que um paciente possa receber em vida, mas recomenda-se que quanto menos, melhor[75]. Portanto, a TC deve ser realizada para o diagnóstico de CHC, e não para o rastreamento[6,21]. O diagnóstico do CHC pelos métodos DI baseia-se no padrão hemodinâmico típico do nódulo revelado pelos meios de contraste nas fases pré-contraste, arterial, portal e tardia[6,78]. Se o estudo hemodinâmico com o meio de contraste ultrassonográfico tivesse sido realizado na presente pesquisa, poderíamos então comparar os métodos DI (US com contraste, RM e TC) quanto à sensibilidade e à especificidade na caracterização dos nódulos (diagnóstico), como estudos já encontrados na literatura[15,28,81,93]. Estudo de diagnóstico realizado por Sangiovanni et al.[93] em nódulos de 10 a 20mm detectados pelo rastreamento ultrassonográfico sugere a aplicação sequencial com melhor relação custo-eficácia para o diagnóstico de CHC no cirrótico: US com contraste, TC, RM e biópsia com agulha fina. A acurácia diagnóstica de CHC foi de 55% para US com contraste, 66% para a RM e 65% para TC. E o custo da RM foi três vezes

maior do que a US com contraste, e uma vez e meia o valor da TC. O custo da TC foi duas vezes maior do que o da US com contraste[93]. Porém não temos no Brasil o meio contraste ultrassonográfico disponível comercialmente. A relação custo-eficácia do programa de rastreamento do CHC depende de múltiplos fatores, tais como a incidência do CHC, o custo e acurácia dos métodos de diagnóstico, dos custos e dos resultados das intervenções terapêuticas[61], que não foram avaliados nesta pesquisa. No presente estudo, os participantes eram da lista de espera para o transplante hepático por critério cronológico. E o objetivo foi observar a sensibilidade e a especificidade para a detecção dos nódulos e não a caracterização (diagnóstico). Assim sendo, seria possível extrapolar os resultados para a investigação do CHC na população de risco (rastreamento). A semelhança dos métodos quanto à detecção dos nódulos, revelada pelos resultados da pesquisa é clinicamente importante, pois os métodos DI avaliados neste estudo apresentam diferenças na aquisição dos dados, no número de equipamentos e no custo dos exames. A ultrassonografia é o método DI mais simples e o mais disponível a população, entre os avaliados. O maior desafio para os métodos DI é diagnosticar os nódulos de 10 a 20mm detectados pela US no programa de rastreamento do CHC, que correspondem a cerca de 80% dos nódulos[28]. Esses nódulos podem apresentar resultados discrepantes em dois métodos DI, ou revelarem um padrão hemodinâmico atípico (inconclusivo)[28,93]. Outro desafio dos métodos DI ocorre em relação aos resultados falsos positivos de CHC, decorrentes de macronódulos regenerativos pela US e fístulas arteriovenosas pela RM e TC

e os nódulos displásicos pela US e RM[61]. Os resultados falsos negativos de CHC, que são mais bem avaliados nos estudos com explante hepático, como o desta pesquisa, ocorrem devido às pequenas dimensões do nódulo, principalmente pela US, e/ou por apresentarem padrão hipovascular na avaliação hemodinâmica[28]. O diagnóstico de nódulos pequenos de CHC que medem até 20mm de diâmetro não é fácil. Por esta razão, a biópsia percutânea guiada pela US é realizada frequentemente. Deve-se salientar que o estudo deste material coletado pela biópsia também não é fácil para os patologistas[24,28,49]. O diagnóstico diferencial de nódulos pequenos de CHC ocorre entre o CHCMD, o CHC precoce e NDAG[50], além de uma grande variedade de tumores benignos e malignos que ocorrem no fígado, independentemente da presença da cirrose / hepatopatia crônica.

Outros nódulos

Hepatocolangiocarcinoma

Na amostra estudada detectou-se apenas um nódulo (1/50; 2%) de hepatocolangiocarcinoma (HCGC). Esse nódulo mediu 9mm de diâmetro pela anatomia patológica do explante do paciente 6. Nesse explante, observou-se a coexistência de dois nódulos de CHCMD (9 e 7mm) e dois MNR (8 e 10mm). O nódulo de HCGC foi identificado somente pela RM entre os métodos DI avaliados, como nódulo hipervascularizado com o mesmo aspecto hemodinâmico incaracterístico dos nódulos também detectados pela RM, um CHCMD (9mm) e um MNR(10mm). É interessante observar a

sobrevida desse paciente em pelo menos 66 meses, que foi o tempo de seguimento ambulatorial.

O hepatocolangiocarcinoma (HCGC) é um tumor hepático primitivo maligno, raro, que ocorre em 6% das lesões malignas primárias do fígado ressecadas[52]. Ocasionalmente pode-se ter a presença do CHC e do HCGC no mesmo fígado como duas lesões separadas ou como uma lesão em que coexistem os dois componentes histológicos distintos misturados ou justapostos[52]. Esse achado pode ser explicado pela hipótese de que essas lesões têm origem nas células progenitoras hepáticas, que poderiam se diferenciar tanto em CHC quanto em HCGC, ou na combinação de ambos os tipos histológicos. Essa hipótese é motivo de pesquisa[52]. O diagnóstico do HCGC é habitualmente realizado como achado em exame de diagnóstico por imagem no seguimento de pacientes hepatopatas crônicos ou por manifestações tardias da lesão hepática, quando o tratamento curativo não é mais possível.

Hemangioma

Na amostra estudada, detectou-se um nódulo (1/50; 2%) de hemangioma (H). Esse nódulo mediu 13mm de diâmetro pela anatomia patológica do explante do paciente 14. O nódulo H foi identificado pela RM e pela TC como nódulo hipervascularizado incaracterístico. A US (US1 e US2) não o detectou. No explante desse paciente, observou-se a coexistência de cinco nódulos de CHC com diâmetros de 5 a 28mm e um MNR de 13mm. Esse caso revela a dificuldade pelos métodos de DI de se detectar e

caracterizar uma lesão no fígado cirrótico. Esse paciente foi a óbito por tromboembolismo pulmonar, com sobrevida de 30 meses.

O hemangioma é o tumor benigno hepático mais prevalente na população. O diagnóstico diferencial pela US de imagem nodular hiperecogênica ocorre com lesões benignas como a esteatose hepática focal, o adenoma e a hiperplasia nodular focal e com lesões malignas como o CHC e as metástases[84]. O diagnóstico diferencial das lesões que aparentam ser hemangioma pela US durante o rastreamento de CHC em hepatopatas crônicos é mais complicado pelo alto risco para nódulos malignos e estudos complementares de DI ou mesmo biópsia são realizados para excluir um nódulo de CHC hiperecogênico. Nem sempre os hemangiomas apresentam o padrão hemodinâmico típico[84].

Outros achados

A sobrevivência dos pacientes da amostra estudada foi de 80% (16/20) no tempo de seguimento máximo, que variou de 53 a 68 meses, revelando que a opção do transplante hepático, dentro dos critérios estabelecidos como tratamento, foi adequada. A recidiva da doença hepática no enxerto ocorreu em 60% (12/20) dos participantes, sendo que a maioria foi por recidiva pelo VHC 92% (11/12). É interessante observar que houve um primeiro grupo de participantes em que a recidiva ocorreu entre 3 e 14 meses após o transplante, um período de 15 a 34 meses sem recidivas da doença hepática, e um segundo grupo em que a recidiva ocorreu entre 35 e 50 meses após o transplante. Em relação aos 6/20 participantes com CHC,

33% (2/6) foram a óbito, um por tromboembolismo pulmonar e o outro por metástases de CHCPD. Este último, paciente 16, apresentou no estudo AP do explante nódulos satélites microscópicos adjacentes ao nódulo de 25mm de CHCMD previamente tratado, com 10% de área viável. O diagnóstico de tecido tumoral viável no nódulo previamente tratado foi feito pela RM e pela TC através do realce do meio de contraste. Este foi o único caso de CHC (1/12) na amostra estudada com nódulos satélites microscópicos e também foi o único participante que apresentou metástases extra-hepáticas de CHC após o transplante. A presença das metástases microscópicas indica a agressividade da lesão de acordo com dados da literatura, porém a distinção entre um tumor unicêntrico com metástases e um tumor multicêntrico e sem metástases é muito difícil, mesmo para os patologistas[50,52].

6.2 Limitação do estudo

A limitação mais importante do presente estudo foi o tamanho da amostra obtida, que proporcionou ao aumento da incerteza da análise estatística em relação aos nódulos de CHC. A dificuldade na obtenção dos dados resultou na redução do número de participantes incluídos no estudo. A maior dificuldade foi decorrente da utilização prospectiva do explante hepático como “padrão-ouro”, na dependência de que os 50 pacientes inicialmente triados fossem transplantados. Desses 50 pacientes avaliados pelos métodos DI, 30% (15/50) foram remanejados ou excluídos da lista de

espera por deixarem de apresentar os critérios para o transplante hepático; 14% (7/50) foram a óbito, e 2% (1/50) desistiram. E somente 20 dos participantes realizaram todos os exames DI, foram transplantados e preencheram os critérios de inclusão. Destes, 6 não apresentaram nódulos no estudo AP do explante. Apesar de esses pacientes serem os primeiros da lista de espera, o tempo entre a realização dos exames de imagem e o transplante variou muito. A captação de órgãos e a disponibilidade de um fígado compatível com o receptor é ainda um problema importante para os pacientes da lista de espera do transplante hepático no Brasil, o que proporciona um longo período de espera levando a várias consequências, tais como perda dos critérios de lista, óbitos e desistências. Este foi um dos motivos pelos quais as autoridades brasileiras mudaram os critérios de inclusão na lista, numa tentativa de melhorar a situação.

Para que se estude adequadamente a TC, é necessário fazer uso do meio de contraste. Como foi observado neste estudo, isso nem sempre é possível, seja pela contraindicação específica, seja pelo receio de os pacientes ou seus familiares a uma reação adversa. A TC não foi realizada em 12% (6/50) dos pacientes estudados, dentre os quais três (3/50 – 6%) foram operados antes de realizar o exame, e os outros três não receberam o meio de contraste da TC pelos motivos já citados, mesmo tendo recebido tranquilamente o meio de contraste da RM. A RM também não foi realizada em todos os 50 pacientes. Três pacientes (3/50 – 6%) não conseguiram fazer o exame por motivos claustrofóbicos. Esses mesmos pacientes se submeteram à TC sem problemas. Porém nenhum deles foi transplantado.

Talvez o fato de a TC ser um exame mais rápido e silencioso a torne mais aceitável pelos pacientes angustiados do que a RM. A US não apresentou nenhuma “rejeição” dos pacientes quanto à sua realização.

Apesar de o tempo entre a realização dos exames DI e o transplante hepático ter variado muito nos 20 pacientes estudados (2 a 233 dias, mediana de 90 dias), isso não afetou os resultados. Bruix et al.[1] citaram que o tempo de crescimento de um tumor não detectável atingir 2 cm é aproximadamente 4 a 12 meses. O intervalo entre a realização dos exames de imagem e o transplante em nosso trabalho não ultrapassou esse limite. Em 50% dos pacientes (10/20) o intervalo foi maior que 90 dias (de 96 a 233 dias, média de 159 dias, mediana de 168 dias). Em 5/10 desses pacientes, não foram detectados nódulos no estudo AP, em 3/10 foram detectados somente MNR. Em 1/10, paciente número 4 (Figura 8), o estudo AP revelou 1 MNR não identificado pelos métodos DI e 1 D (diâmetro de 20mm) detectado pela US e pela RM. Em 1/10, paciente número 12 (Figura 9), o estudo AP identificou 1 MNR e 1 CHC (diâmetro de 13mm), nenhum deles visibilizados pelos métodos DI (US1, US2, RM e TC). Na reavaliação em reunião do nosso grupo de trabalho, através das imagens armazenadas dos exames da RM e da TC, esse nódulo de CHC (de 13mm) localizado no segmento I foi visibilizado por ambos os métodos. Portanto, o problema não foi o intervalo maior que 90 dias, e, sim, uma falha na primeira interpretação das imagens. O realce do meio de contraste pelo nódulo, à primeira observação, foi confundido com o artefato do meio de contraste na veia cava inferior. Infelizmente, a US não pôde ser revista devido ao tipo de obtenção

das imagens desse método, que impede tal procedimento adequadamente. A opção da realização de dois operadores diferentes para o exame ultrassonográfico (US1 e US2) teve como objetivo fortalecer os achados do método, diminuindo o efeito “operador dependente”. No nosso estudo, a US (US1 e US2) foi capaz de detectar nódulos de CHC maiores ou iguais a 17mm. Um outro carcinoma de 12mm localizado no segmento I (paciente 14), também a primeira avaliação, não foi detectado por nenhum método DI e, neste caso, o intervalo entre os exames e a cirurgia foi de 62 dias.

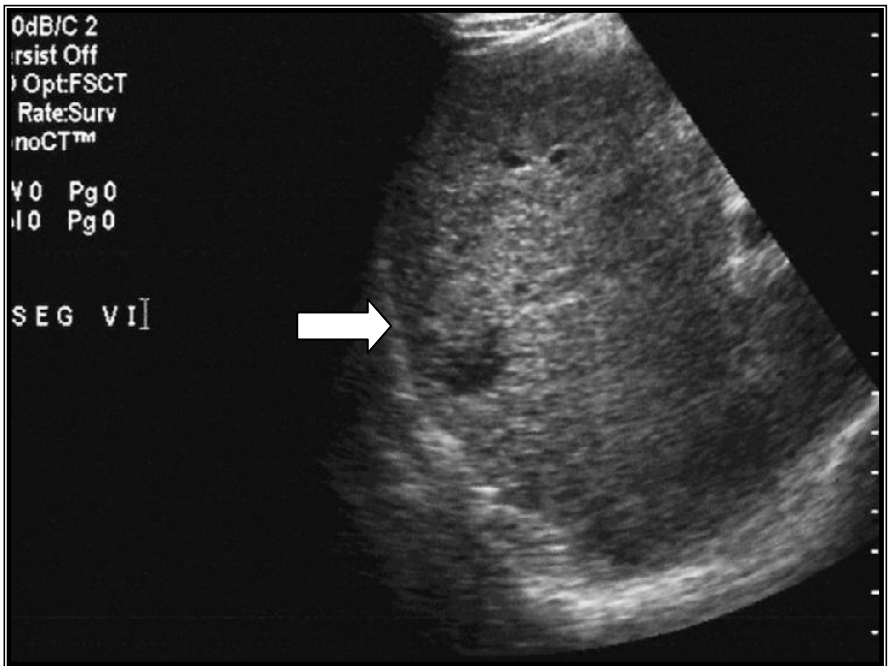

Figura 8 (a, b, c, d). Detecção e caracterização do nódulo displásico, localizado no segmento VI do explante hepático do paciente 4, por cada método diagnóstico por imagem avaliado: **8a.** Ultrassonografia modo B revelou nódulo heterogêneo

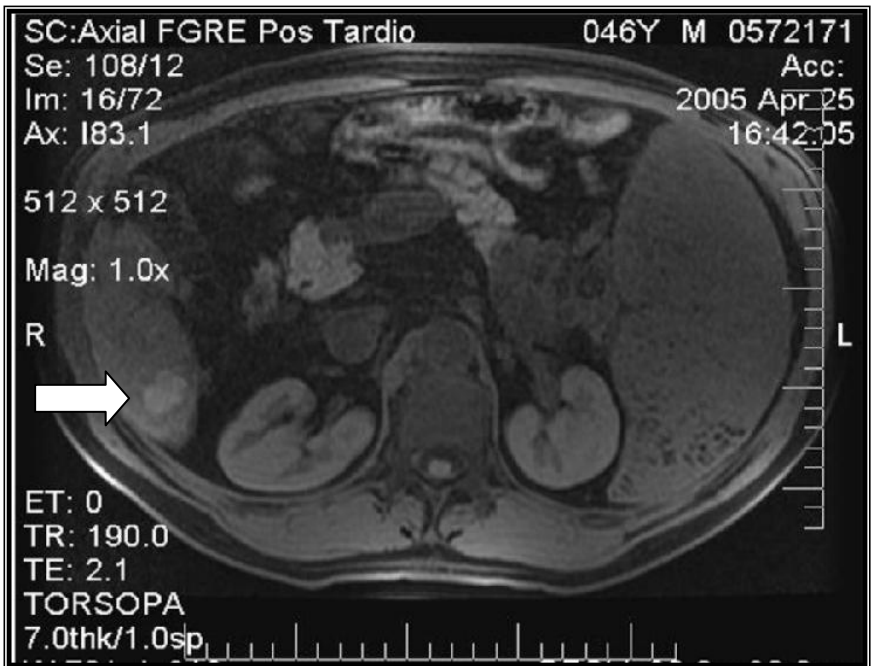

Figura 8 (a, b, c, d). Detecção e caracterização do nódulo displásico, localizado no segmento VI do explante hepático do paciente 4, por cada método diagnóstico por imagem avaliado: **8b**. Ressonância magnética em imagem ponderada em T1 SPGR na fase de equilíbrio pós-contraste revelou nódulo isocaptante. Este nódulo apresentou-se isointenso nas sequências em T2, hiperintenso nas sequências em T1 e isocaptante nas fases com contraste (arterial, portal e tardia)

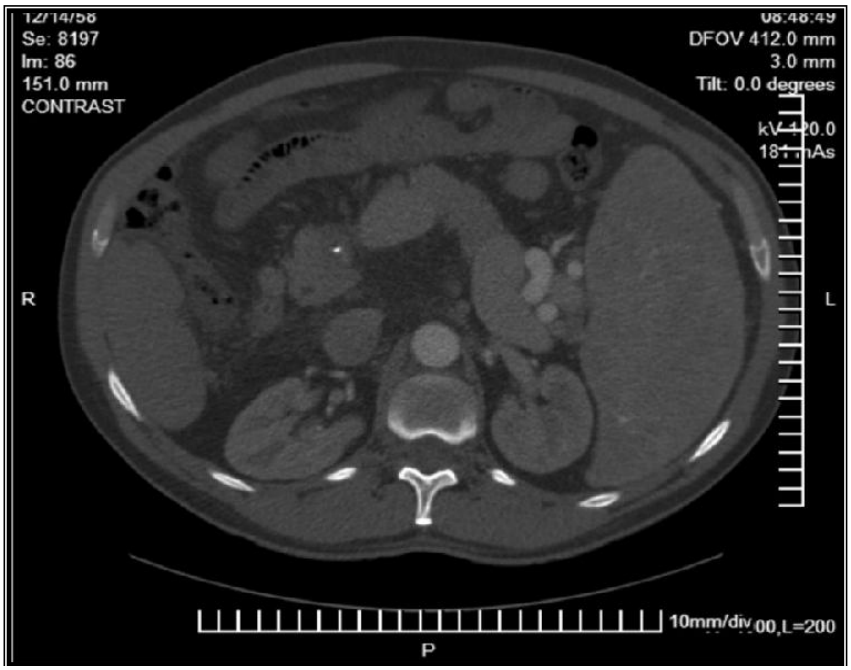

Figura 8 (a, b, c, d). Detecção e caracterização do nódulo displásico, localizado no segmento VI do explante hepático do paciente 4, por cada método diagnóstico por imagem avaliado: **8c**. Tomografia computadorizada na fase arterial pós-contraste não detectou o nódulo

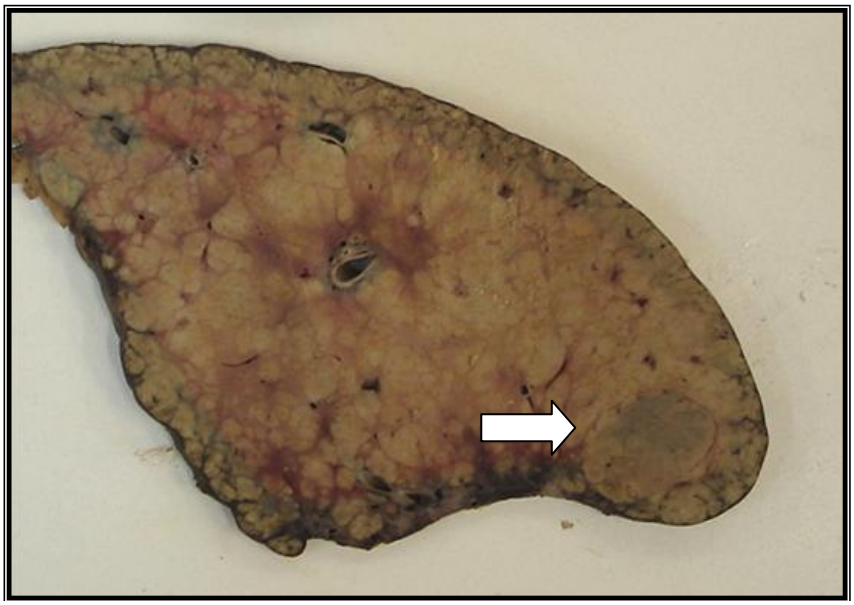

Figura 8 (a, b, c, d). Detecção e caracterização do nódulo displásico, localizado no segmento VI do explante hepático do paciente 4: **8d.** Estudo anatomopatológico macroscópico revelou nódulo heterogêneo, acastanhado que mediu 20mm de diâmetro

Figura 9 (a, b, c, d). Detecção e caracterização do nódulo de carcinoma hepatocelular bem diferenciado, localizado no segmento I do explante hepático do paciente 12, por cada método diagnóstico por imagem avaliado: **9a.** Ultrassonografia modo B não detectou o nódulo

Figura 9 (a, b, c, d). Detecção e caracterização do nódulo de carcinoma hepatocelular bem diferenciado, localizado no segmento I do explante hepático do paciente 12, por cada método diagnóstico por imagem avaliado: **9b.** Ressonância magnética em imagem ponderada em T1 SPGR na fase de equilíbrio pós-contraste revelou cápsula do nódulo hiperintensa

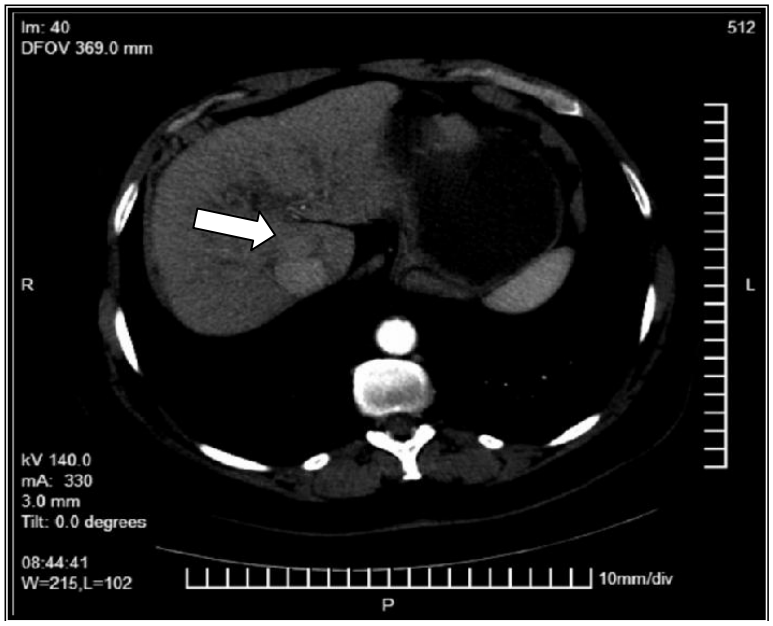

Figura 9 (a, b, c, d). Detecção e caracterização do nódulo de carcinoma hepatocelular bem diferenciado, localizado no segmento I do explante hepático do paciente 12, por cada método diagnóstico por imagem avaliado: **9c.** Tomografia computadorizada na fase arterial pós-contraste revelou nódulo hiperdenso

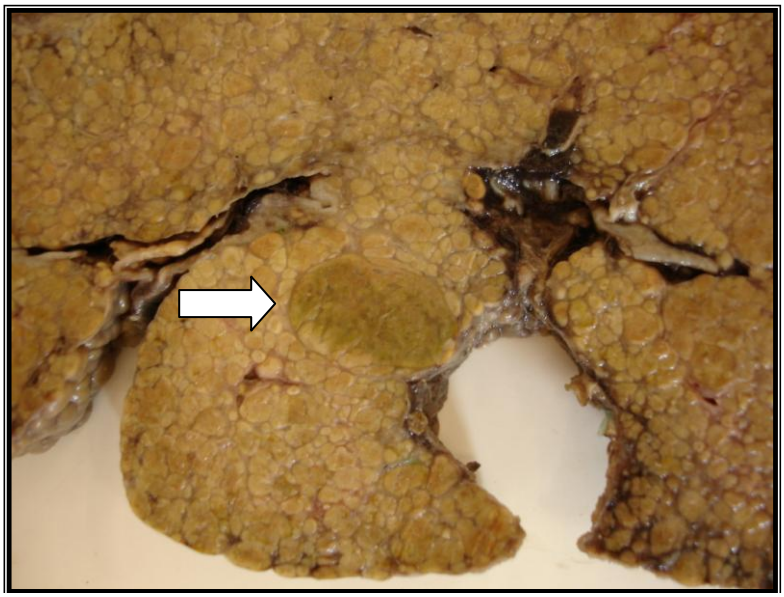

Figura 9 (a, b, c, d). Detecção e caracterização do nódulo de carcinoma hepatocelular bem diferenciado, localizado no segmento I do explante hepático do paciente 12: **9d**. Análise anatomopatológica macroscópica revelou nódulo esverdeado com a periferia amarela esbranquiçada, que mediu 13mm de diâmetro

Se o estudo fosse realizado no presente momento, provavelmente os resultados em relação à sensibilidade seriam melhores, devido ao desenvolvimento tecnológico dos equipamentos dos métodos DI. Os equipamentos utilizados nesta pesquisa eram considerados “de ponta”, com exceção do aparelho utilizado pelo US2. Hoje, no InRad do HCFMUSP, cinco anos após o início da aquisição de dados da pesquisa, esses mesmos equipamentos são considerados ultrapassados. Já são disponíveis equipamentos com tecnologia mais avançada, teoricamente mais capacitados a detectar nódulos no fígado cirrótico. As pesquisas em métodos DI, na maioria das vezes, parecem estar “atrasadas” em relação ao desenvolvimento tecnológico. Deve-se salientar a importância da comprovação científica de cada passo do avanço tecnológico, tendo como

objetivo principal o conhecimento dos reais benefícios para o paciente da utilização de novas técnicas[86].

6.3 Considerações finais

Conhecer a sensibilidade e a especificidade dos exames DI na detecção de nódulos hepáticos no cirrótico no HCFMUSP foi a justificativa para realização desse estudo. A sensibilidade e a especificidade dos métodos DI avaliados foram semelhantes.

Os métodos DI avaliados neste estudo (US, RM e TC) apresentam diferenças fundamentais na aquisição de dados e na caracterização física dos tecidos e órgãos e em relação ao número de equipamentos no serviço, ao tempo utilizado à realização do exame e ao seu custo.

Dos métodos DI avaliados, a US é o mais acessível à população, o mais aceitável quanto à sua realização, e sem contraindicação. A TC apresenta a aquisição de imagens mais rápida, menos dependente da colaboração do paciente, possui número maior de equipamentos disponíveis em relação à RM, e ainda é mais barata que a RM. Porém a radiação ionizante e as contraindicações ao uso do meio de contraste limitam a sua utilização. A RM é o método mais caro, menos disponível aos pacientes, necessita da colaboração dos mesmos para uma boa aquisição de imagens e apresenta algumas contraindicações. De acordo com dados da literatura, a RM possui uma capacidade maior de fornecer informações a respeito do

parênquima do nódulo em relação aos outros métodos[11,14,17,18,20]. A US seria o primeiro entre os métodos DI na detecção de nódulos no fígado cirrótico por ser o mais simples.

A meta de se avaliar a acurácia de cada método DI na caracterização do nódulo detectado quanto à histologia, isto é, o diagnóstico permanece. Outros estudos com os métodos DI com tecnologia mais avançada do que a utilizada na presente pesquisa, tendo o explante hepático como padrão de referência, devem ser realizados (US com contraste, RM com contraste específico, RM com a sequência DWI, TC com maior número de detectores na avaliação da perfusão hepática, TC com dupla energia).

7 CONCLUSÕES

Os métodos diagnósticos por imagem avaliados – a ultrassonografia, a ressonância magnética e a tomografia computadorizada –, realizados na rotina no Hospital das Clínicas da Faculdade de Medicina da Universidade de São Paulo, apresentaram resultados semelhantes quanto à sensibilidade e à especificidade (baixa sensibilidade e alta especificidade) na detecção de nódulos hepáticos nos pacientes com hepatopatia crônica/cirrose, na amostra estudada.

8 ANEXO

PARTICIPANTE 1

DADOS PARTICIPANTE 1	
INICIAL (nome)	EAP
IDADE (anos)	37
SEXO (M/F)	M
COR (branco/preto/mestiço)	B
ETIOLOGIA	VHB
MELD	16
CHILD-PUGH	B
AFP ng/ml	1,9
NÓDULO PREVIAMENTE TRATADO	NÃO
TRANSPLANTE HEPÁTICO (data)	08/04/2005
ÓBITO	NÃO
TEMPO DE SEGUIMENTO	68 meses
ULTIMA CONSULTA (ambulatório)	15/12/2010
RECIDIVA DOENÇA HEPATICA	NÃO
RECIDIVA NODULO	NÃO
PESO HEPATICO (gramas)	740

M=masculino; F= feminino; B=branco; VHB=vírus da hepatite B; MELD="Method End Liver Disease"; CHILD-PUGH= classificação Child-Pugh; AFP= alfa feto proteína.

NÓDULOS POR METODO DIAGNÓSTICO IMAGEM POR ANATOMIA PATOLÓGICA POR SEGMENTO VASCULAR HEPÁTICO (diâmetro emmm x características x tipo histológico)										
		SEGMENTO VASCULAR HEPÁTICO								
		I	II	III	IV	V	V	VI	VII	VIII
US1	DIÂMETRO	-	-	-	-	-	-	-	-	-
11/02/2005	CARACTERÍSTICAS	-	-	-	-	-	-	-	-	-
US2	DIÂMETRO	-	-	-	-	-	-	-	-	-
11/02/2005	CARACTERÍSTICAS	-	-	-	-	-	-	-	-	-
RM	DIÂMETRO	-	-	-	-	-	-	-	-	-
21/03/2005	CARACTERÍSTICAS	-	-	-	-	-	-	-	-	-
TC	DIÂMETRO	-	-	-	-	-	-	-	-	-
19/03/2005	CARACTERÍSTICAS	-	-	-	-	-	-	-	-	-
AP	HISTOLOGIA	-	-	-	-	MNR	MNR	-	-	-
	DIÂMETRO	-	-	-	-	7	9	-	-	-
	COR	-	-	-	-	pardo clara	pardo clara	-	-	-

US1=ultrassonografia pelo operador 1; US2=ultrassonografia pelo operador 2; RM= ressonância magnética; TC=tomografia computadorizada; AP=anatomopatológico; MNR=macronódulo regenerativo

PARTICIPANTE 2

DADOS PARTICIPANTE 2	
INICIAL (nome)	WCG
IDADE (anos)	56
SEXO (M/F)	F
COR (branco/preto/mestiço)	B
ETIOLOGIA	VHC
MELD	8
CHILD-PUGH	A
AFP ng/ml	7,8
NÓDULO PREVIAMENTE TRATADO	SIM = PEI +RF
TRANSPLANTE HEPÁTICO (data)	10/06/2005
ÓBITO	NÃO
TEMPO DE SEGUIMENTO	66 meses
ULTIMA CONSULTA (ambulatório)	20/12/2010
RECIDIVA DOENÇA HEPATICA	NÃO
RECIDIVA NODULO	NÃO
PESO HEPATICO (gramas)	1300

M=masculino; F= feminino; B=branco; VHC=vírus da hepatite C; MELD="Method End Liver Disease"; CHILD-PUGH= classificação Child-Pugh; AFP= alfa feto proteína; PEI=injeção percutânea com etanol; RF= tratamento ablativo com radiofrequência.

NÓDULOS POR METODO DIAGNÓSTICO IMAGEM POR ANATOMIA PATOLÓGICA POR SEGMENTO VASCULAR HEPÁTICO (diâmetro emmm x características x tipo histológico)					
		SEGMENTO VASCULAR HEPÁTICO			
		IV	IV	VII	VIII
US1	DIÂMETRO	24	-	-	-
11/03/05	CARACTE-RÍSTICAS	hipoecogênico e com "vasos dentro do tumor"	-	-	-
US2	DIÂMETRO	18	25	-	-
11/03/05	CARACTE-RÍSTICAS	isoecogênico	hipoecogênico abaula a superfície	-	-
RM	DIÂMETRO	40	-	-	-
14/03/05	CARACTE-RÍSTICAS	hipercaptante na fase arterial e portal; hipocaptante na fase equilíbrio. Cápsula presente. T1 hipointenso. T2 hiperintenso	-	-	-
TC	DIÂMETRO	32	-	-	-
19/03/05	CARACTE-RÍSTICAS	hipercaptante na fase arterial, isocaptante na fase portal, hipocaptante na fase de equilíbrio	-	-	-
AP	HISTOLOGIA	CHCPD G IV 30% áreas necróticas	-	MNR	CHCBD G I
	DIÂMETRO	30	-	8	5
	COR	Esbranquiçado Interior cor esverdeada	-	Acastanhado	Acastanhado

US1=ultrassonografia operador 1; US2=ultrassonografia operador 2; RM= ressonância magnética; T1=imagem ponderada em T1; T2= imagem ponderada em T2; TC=tomografia computadorizada; AP=anatomopatológico; MNR=macronódulo regenerativo; CHCPD= carcinoma hepatocelular pouco diferenciado; GIV: grau IV; CHCBD=carcinoma hepatocelular bem diferenciado; GI=grau I.

PARTICIPANTE 3

DADOS PARTICIPANTE 3	
INICIAL (nome)	CSLF
IDADE (anos)	40
SEXO (M/F)	F
COR (branco/preto/mestiço)	B
ETIOLOGIA	CBP
MELD	11
CHILD-PUGH	B
AFP ng/ml	3,3
NÓDULO PREVIAMENTE TRATADO	NÃO
TRANSPLANTE HEPÁTICO (data)	13/06/2005
ÓBITO	NÃO
TEMPO DE SEGUIMENTO	68 meses
ULTIMA CONSULTA (ambulatório)	08/02/2011
RECIDIVA DOENÇA HEPATICA	SIM (08/2006);14 meses
RECIDIVA NODULO	NÃO
PESO HEPATICO (gramas)	1000

M=masculino; F= feminino; B=branco; CBP=cirrose biliar primária; MELD="Method End Liver Disease"; CHILD-PUGH= classificação Child-Pugh; AFP= alfa feto proteína.

NÓDULOS POR METODO DIAGNÓSTICO IMAGEM POR ANATOMIA PATOLÓGICA POR SEGMENTO VASCULAR HEPÁTICO (diâmetro emmm x características x tipo histológico)					
		SEGMENTO VASCULAR HEPÁTICO			
		III	IV	V	V
US1	DIÂMETRO	-	22	16	18
18/03/05	CARACTE-RÍSTICAS	-	hipoecogênico sem vascularização	hipoecogênico sem vascularização	hipoecogênico com vascularização venosa padrão contorno O parênquima hepático apresenta diversos nódulos hipoecogênicos dispersos, medindo em média 10mm.
US2	DIÂMETRO	-	-	-	-
18/03/05	CARACTE-RÍSTICAS	-	-	-	-
RM	DIÂMETRO	-	-	-	12
04/04/05	CARACTE-RÍSTICAS	-	-	-	realce arterial T2 hipointenso Diversos nódulos de 5 a 20mm
TC	DIÂMETRO	-	-	-	-
16/04/05	CARACTE-RÍSTICAS	-	-	-	-
AP	HISTOLOGIA	NDBG	-	-	NDAG
	DIÂMETRO	9	-	-	15
	COR	Castanho amarelada	-	-	Castanho amarelada

US1=ultrassonografia operador 1; US2=ultrassonografia operador 2; RM= ressonância magnética; T1=imagem ponderada em T1; T2= imagem ponderada em T2; TC=tomografia computadorizada; AP=anatomopatológico; NDBG=nódulo displásico de baixo grau; NDAG=nódulo displásico de alto grau.

PARTICIPANTE 4

DADOS PARTICIPANTE 4	
INICIAL (nome)	JJMS
IDADE (anos)	46
SEXO (M/F)	M
COR (branco/preto/mestiço)	B
ETIOLOGIA	VHC + OH
MELD	18
CHILD-PUGH	B
AFP ng/ml	5
NÓDULO PREVIAMENTE TRATADO	NÃO
TRANSPLANTE HEPÁTICO (data)	02/09/2005
ÓBITO	SIM (07/09/2005); causa: disfunção do enxerto
SOBREVIDA	0,2 meses (5 dias)
ULTIMA CONSULTA (ambulatório)	-
RECIDIVA DOENÇA HEPATICA	NÃO
RECIDIVA NODULO	NÃO
PESO HEPATICO (gramas)	1350

M=masculino; F= feminino; B=branco; VHC+OH=vírus da hepatite C associado à hepatite alcoólica; MELD="Method End Liver Disease"; CHILD-PUGH= classificação Child-Pugh; AFP= alfa feto proteína.

NÓDULOS POR METODO DIAGNÓSTICO IMAGEM POR ANATOMIA PATOLÓGICA POR SEGMENTO VASCULAR HEPÁTICO (diâmetro emmm x características x tipo histológico)			
		SEGMENTO VASCULAR HEPÁTICO	
		VI	VI
US1	DIÂMETRO	30	
08/04/05	CARACTERÍSTICAS	hipoecogênico pobre vascularização periférica venosa, pulsátil	-
US2	DIÂMETRO	20	-
08/04/05	CARACTERÍSTICAS	hipoecogênico	-
RM	DIÂMETRO	25	-
25/04/05	CARACTERÍSTICAS	T1: hiperintenso T2: isointenso Contraste: fase arterial: isocaptante Fase portal: isocaptante Fase equilíbrio:isocaptante	-
TC	DIÂMETRO	-	-
16/04/05	CARACTERÍSTICAS	-	-
AP	HISTOLOGIA	NDAG	MNR
	DIÂMETRO	20	11
	COR	acastanhado	acastanhado

US1=ultrassonografia operador 1; US2=ultrassonografia operador 2; RM= ressonância magnética; T1=imagem ponderada em T1; T2= imagem ponderada em T2; TC=tomografia computadorizada; AP=anatomopatológico; NDAG=nódulo displásico de alto grau; MNR=macronódulo regenerativo.

PARTICIPANTE 5

DADOS PARTICIPANTE 5	
INICIAL (nome)	EAO
IDADE (anos)	65
SEXO (M/F)	M
COR (branco/preto/mestiço)	B
ETIOLOGIA	VHC
MELD	18
CHILD-PUGH	B
AFP ng/ml	7,5
NÓDULO PREVIAMENTE TRATADO	NÃO
TRANSPLANTE HEPÁTICO (data)	24/06/2005
ÓBITO	NÃO
TEMPO DE SEGUIMENTO	65 meses
ULTIMA CONSULTA (ambulatório)	07/12/2010
RECIDIVA DOENÇA HEPATICA	SIM (10/2005); 4 meses
RECIDIVA NODULO	NÃO
PESO HEPATICO (gramas)	715

M=masculino; F= feminino; B=branco; VHC=vírus da hepatite C; MELD="Method End Liver Disease"; CHILD-PUGH= classificação Child-Pugh; AFP= alfa feto proteína.

NÓDULOS POR METODO DIAGNÓSTICO IMAGEM POR ANATOMIA PATOLÓGICA POR SEGMENTO VASCULAR HEPÁTICO (diâmetro emmm x características x tipo histológico)						
		SEGMENTO VASCULAR HEPÁTICO				
		II	III	IV	VIII	VIII
US1	DIÂMETRO	-	22	-	20	-
29/04/05	CARACTE-RÍSTICAS	-	hipo/isoecogenico	-	hiper/isoecogenico	-
US2	DIÂMETRO	-	-	-	17	-
29/04/05	CARACTE-RÍSTICAS	-	-		hipoecogenico com focos hiperecogênicos	-
RM	DIÂMETRO				18	
09/05/05	CARACTE-RÍSTICAS	-	-	-	T1:hiperintenso T2: isointenso Contraste – fase arterial: isocaptante Fase portal: hipocaptante Fase equilíbrio: hipocaptante Cápsula presente	-
TC	DIÂMETRO	-	-	-	15	-
21/05/05	CARACTE-RÍSTICAS	-	-	-	hipervascularizado.	-
AP	HISTOLOGIA	MNR	-	MNR	CHCBD G II Extensa esteatose	MNR
	DIÂMETRO	8	-	7	20	6
	COR	acastanhado	-	acastanhado	acastanhado	acastanhado

US1=ultrassonografia operador 1; US2=ultrassonografia operador 2; RM= ressonância magnética; T1=imagem ponderada em T1; T2= imagem ponderada em T2; TC=tomografia computadorizada; AP=anatomopatológico; MNR=macronódulo regenerativo, CHCBD=carcinoma hepatocelular bem diferenciado; GII=grau II.

PARTICIPANTE 6

DADOS PARTICIPANTE 6	
INICIAL (nome)	RFCF
IDADE (anos)	52
SEXO (M/F)	M
COR (branco/preto/mestiço)	B
ETIOLOGIA	VHC
MELD	21
CHILD-PUGH	C
AFP ng/ml	4,6
NÓDULO PREVIAMENTE TRATADO	NÃO
TRANSPLANTE HEPÁTICO (data)	19/06/2005
ÓBITO	NÃO
TEMPO DE SEGUIMENTO	66 meses
ULTIMA CONSULTA (ambulatório)	08/12/2010
RECIDIVA DOENÇA HEPATICA	SIM (01/2006); 7 meses
RECIDIVA NODULO	NÃO
PESO HEPATICO (gramas)	830

M=masculino; F= feminino; B=branco; VHC=vírus da hepatite C; MELD="Method End Liver Disease"; CHILD-PUGH= classificação Child-Pugh; AFP= alfa feto proteína.

NÓDULOS POR METODO DIAGNÓSTICO IMAGEM POR ANATOMIA PATOLÓGICA POR SEGMENTO VASCULAR HEPÁTICO (diâmetro emmm x características x tipo histológico)						
		SEGMENTO VASCULAR HEPÁTICO				
		III	V	VI	VII	VIII
US1	DIÂMETRO	-	-	-	-	-
06/05/05	CARACTE-RÍSTICAS	-	-	-	-	-
US2	DIÂMETRO	-	-	-	-	-
06/05/05	CARACTE-RÍSTICAS	-	-	-	-	-
RM	DIÂMETRO	15	12	12	-	-
16/05/05	CARACTE-RÍSTICAS	hipervascularizado	hipervascularizado	hipervascularizado	-	-
TC	DIÂMETRO	-	-	-	9	-
21/05/05	CARACTE-RÍSTICAS	-	-	-	hipervascularizado	-
AP	HISTOLOGIA	MNR	CHCMD GII	HCGCMD	CHCMD GII 10% esteatose	MNR
	DIÂMETRO	10	9	9	7	8
	COR	-	amarelado	esbranquiçado	-	-

US1=ultrassonografia operador 1; US2=ultrassonografia operador 2; RM= ressonância magnética; TC=tomografia computadorizada; AP=anatomopatológico; MNR=macronódulo regenerativo, CHCMD=carcinoma hepatocelular moderadamente diferenciado; GII=grau II, HCGCMD=hepatocolangiocarcinoma moderadamente diferenciado

PARTICIPANTE 7

DADOS PARTICIPANTE 7	
INICIAL (nome)	MAR
IDADE (anos)	35
SEXO (M/F)	M
COR (branco/preto/mestiço)	P
ETIOLOGIA	VHC
MELD	18
CHILD-PUGH	B
AFP ng/ml	1,2
NÓDULO PREVIAMENTE TRATADO	NÃO
TRANSPLANTE HEPÁTICO (data)	10/11/2005
ÓBITO	NÃO
TEMPO DE SEGUIMENTO	62 meses
ULTIMA CONSULTA (ambulatório)	19/01/2011
RECIDIVA DOENÇA HEPATICA	SIM (4/2006); 5 meses
RECIDIVA NODULO	NÃO
PESO HEPATICO (gramas)	660

M=masculino; F= feminino; P=preto; VHC=vírus da hepatite C; MELD="Method End Liver Disease"; CHILD-PUGH= classificação Child-Pugh; AFP= alfa feto proteína.

NÓDULOS POR METODO DIAGNÓSTICO IMAGEM POR ANATOMIA PATOLÓGICA POR SEGMENTO VASCULAR HEPÁTICO (diâmetro emmm x características x tipo histológico)									
		SEGMENTO VASCULAR HEPÁTICO							
		I	II	III	IV	V	VI	VII	VIII
US1	DIÂMETRO	-	-	-	-	-	-	-	-
20/05/2005	CARACTERÍSTICAS	-	-	-	-	-	-	-	-
US2	DIÂMETRO	-	-	-	-	-	-	-	-
20/05/2005	CARACTERÍSTICAS	-	-	-	-	-	-	-	-
RM	DIÂMETRO	-	-	-	-	-	-	-	-
23/05/2005	CARACTERÍSTICAS	-	-	-	-	-	-	-	-
TC	DIÂMETRO	-	-	-	-	-	-	-	-
21/05//2005	CARACTERÍSTICAS	-	-	-	-	-	-	-	-
AP	HISTOLOGIA	-	-	-	-	-	-	-	-
	DIÂMETRO	-	-	-	-	-	-	-	-
	COR	-	-	-	-	-	-	-	-

US1=ultrassonografia pelo operador 1; US2=ultrassonografia pelo operador 2; RM= ressonância magnética; TC=tomografia computadorizada; AP=anatomopatológico.

PARTICIPANTE 8

DADOS PARTICIPANTE 8	
INICIAL (nome)	JPS
IDADE (anos)	37
SEXO (M/F)	M
COR (branco/preto/mestiço)	P
ETIOLOGIA	VHC
MELD	16
CHILD-PUGH	B
AFP ng/ml	47,8
NÓDULO PREVIAMENTE TRATADO	NÃO
TRANSPLANTE HEPÁTICO (data)	20/06/2005
ÓBITO	NÃO
TEMPO DE SEGUIMENTO	67 meses
ULTIMA CONSULTA (ambulatório)	18/01/2011
RECIDIVA DOENÇA HEPATICA	SIM (5/2006); 11 meses
RECIDIVA NODULO	NÃO
PESO HEPATICO (gramas)	1280

M=masculino; F= feminino; P=preto; VHC=vírus da hepatite C; MELD="Method End Liver Disease"; CHILD-PUGH= classificação Child-Pugh; AFP= alfa feto proteína.

NÓDULOS POR METODO DIAGNÓSTICO IMAGEM POR ANATOMIA PATOLÓGICA POR SEGMENTO VASCULAR HEPÁTICO (diâmetro emmm x características x tipo histológico)					
		SEGMENTO VASCULAR HEPÁTICO			
		I	II	IV	IV
US1	DIÂMETRO	-	-	-	-
03/06/05	CARACTE-RÍSTICAS	-	-	-	-
US2	DIÂMETRO	-	-	-	-
03/06/05	CARACTE-RÍSTICAS	-	-	-	-
RM	DIÂMETRO	-	-	-	-
06/06/05	CARACTE-RÍSTICAS	-	-	-	-
TC	DIÂMETRO	-	-	-	-
18/06/05	CARACTE-RÍSTICAS	-	-	-	-
AP	HISTOLOGIA	NDBG	MNR	NDBG siderótico	MNR
	DIÂMETRO	4	7	7	8
	COR	escurecido	acastanhado	acastanhado	esbranquiçado

US1=ultrassonografia operador 1; US2=ultrassonografia operador 2; RM= ressonância magnética; TC=tomografia computadorizada; AP=anatomopatológico; NDBG=nódulo displásico de baixo grau; MNR=macronódulo regenerativo.

PARTICIPANTE 9

DADOS PARTICIPANTE 9	
INICIAL (nome)	NPL
IDADE (anos)	64
SEXO (M/F)	F
COR (branco/preto/mestiço)	B
ETIOLOGIA	CRIPTOGÊNICA
MELD	17
CHILD-PUGH	B
AFP ng/ml	3,8
NÓDULO PREVIAMENTE TRATADO	NÃO
TRANSPLANTE HEPÁTICO (data)	29/12/2005
ÓBITO	NÃO
TEMPO DE SEGUIMENTO	59 meses
ULTIMA CONSULTA (ambulatório)	02/12/2010
RECIDIVA DOENÇA HEPATICA	NÃO
RECIDIVA NODULO	NÃO
PESO HEPATICO (gramas)	600

M = masculino; F = feminino; B = branco; MELD = “Method End Liver Disease”; CHILD-PUGH = classificação Child-Pugh; AFP= alfa feto proteina.

NÓDULOS POR METODO DIAGNÓSTICO IMAGEM POR ANATOMIA PATOLÓGICA POR SEGMENTO VASCULAR HEPÁTICO (diâmetro emmm x características x tipo histológico)									
		SEGMENTO VASCULAR HEPÁTICO							
		I	II	III	IV	V	VI	VII	VIII
US1	DIÂMETRO	-	-	-	-	-	-	-	-
17/06/2005	CARACTERÍSTICAS	-	-	-	-	-	-	-	-
US2	DIÂMETRO	-	-	-	-	-	-	-	-
17/06/2005	CARACTERÍSTICAS	-	-	-	-	-	-	-	-
RM	DIÂMETRO	-	-	-	-	-	-	-	-
27/06/2005	CARACTERÍSTICAS	-	-	-	-	-	-	-	-
TC	DIÂMETRO	-	-	-	-	-	-	-	-
18/06//2005	CARACTERÍSTICAS	-	-	-	-	-	-	-	-
AP	HISTOLOGIA	-	-	-	-	-	-	-	-
	DIÂMETRO	-	-	-	-	-	-	-	-
	COR	-	-	-	-	-	-	-	-

US1=ultrassonografia pelo operador 1; US2=ultrassonografia pelo operador 2; RM= ressonância magnética; TC=tomografia computadorizada; AP=anatomopatológico.

PARTIPANTE 10

DADOS PARTICIPANTE 10	
INICIAL (nome)	RAAS
IDADE (anos)	42
SEXO (M/F)	F
COR (branco/preto/mestiço)	P
ETIOLOGIA	DOENÇA DE CAROLI
MELD	19
CHILD-PUGH	B
AFP ng/ml	1,3
NÓDULO PREVIAMENTE TRATADO	NÃO
TRANSPLANTE HEPÁTICO (data)	07/01/2006
ÓBITO	SIM (08/01/2006) por complicações cirúrgicas
SOBREVIDA	Zero meses (1 dia)
ULTIMA CONSULTA (ambulatório)	-
RECIDIVA DOENÇA HEPATICA	NÃO
RECIDIVA NODULO	NÃO
PESO HEPATICO (gramas)	1200

M=masculino; F= feminino; B=preto; MELD="Method End Liver Disease"; CHILD-PUGH= classificação Child-Pugh; AFP= alfa feto proteína.

NÓDULOS POR METODO DIAGNÓSTICO IMAGEM POR ANATOMIA PATOLÓGICA POR SEGMENTO VASCULAR HEPÁTICO (diâmetro emmm x características x tipo histológico)									
		SEGMENTO VASCULAR HEPÁTICO							
		I	II	III	IV	V	VI	VII	VIII
US1	DIÂMETRO	-	-	-	-	-	-	-	-
24/06/2005	CARACTERÍSTICAS	-	-	-	-	-	-	-	-
US2	DIÂMETRO	-	-	-	-	-	-	-	-
24/06/2005	CARACTERÍSTICAS	-	-	-	-	-	-	-	-
RM	DIÂMETRO	-	-	-	-	-	-	-	-
04/07/2005	CARACTERÍSTICAS	-	-	-	-	-	-	-	-
TC	DIÂMETRO	-	-	-	-	-	-	-	-
27/07/2005	CARACTERÍSTICAS	-	-	-	-	-	-	-	-
AP	HISTOLOGIA	-	-	-	-	-	-	-	-
	DIÂMETRO	-	-	-	-	-	-	-	-
	COR	-	-	-	-	-	-	-	-

US1=ultrassonografia pelo operador 1; US2=ultrassonografia pelo operador 2; RM= ressonância magnética; TC=tomografia computadorizada; AP=anatomopatológico.

PARTICIPANTE 11

DADOS PARTICIPANTE 11	
INICIAL (nome)	MMN
IDADE (anos)	60
SEXO (M/F)	F
COR (branco/preto/mestiço)	B
ETIOLOGIA	VHC
MELD	16
CHILD-PUGH	B
AFP ng/ml	3,6
NÓDULO PREVIAMENTE TRATADO	NÃO
TRANSPLANTE HEPÁTICO (data)	21/03/2006
ÓBITO	NÃO
TEMPO DE SEGUIMENTO	58 meses
ULTIMA CONSULTA (ambulatório)	26/01/2011
RECIDIVA DOENÇA HEPATICA	SIM (12/2006); 9 meses
RECIDIVA NODULO	NÃO
PESO HEPATICO (gramas)	870

M=masculino; F= feminino; B=branco; VHC=vírus da hepatite C; MELD="Method End Liver Disease"; CHILD-PUGH= classificação Child-Pugh; AFP= alfa feto proteína.

NÓDULOS POR METODO DIAGNÓSTICO IMAGEM POR ANATOMIA PATOLÓGICA POR SEGMENTO VASCULAR HEPÁTICO (diâmetro emmm x características x tipo histológico)				
		SEGMENTO VASCULAR HEPÁTICO		
		V	V	VIII
US1	DIÂMETRO	-	-	-
01/07/2005	CARACTERÍSTICAS	-	-	-
US2	DIÂMETRO	-	-	-
01/07/2005	CARACTERÍSTICAS	-	-	-
RM	DIÂMETRO	-	-	-
01/08/2005	CARACTERÍSTICAS	-	-	-
TC	DIÂMETRO	-	-	7
29/07//2005	CARACTERÍSTICAS	-	-	Fase arterial: hipervascularizada
AP	HISTOLOGIA	MNR	MNR	-
	DIÂMETRO	6	8	-
	COR	acastanhado	acastanhado	-
	LIMITES	Bem delimitado	Bem delimitado	-

US1=ultrassonografia pelo operador 1; US2=ultrassonografia pelo operador 2; RM= ressonância magnética; TC=tomografia computadorizada; AP=anatomopatológico; MNR=macronódulo regenerativo.

PARTICIPANTE 12

DADOS PARTICIPANTE 12	
INICIAL (nome)	LFP
IDADE (anos)	63
SEXO (M/F)	F
COR (branco/preto/mestiço)	B
ETIOLOGIA	VHB
MELD	20
CHILD-PUGH	C
AFP ng/ml	2,8
NÓDULO PREVIAMENTE TRATADO	NÃO
TRANSPLANTE HEPÁTICO (data)	18/12/2005
ÓBITO	NÃO
TEMPO DE SEGUIMENTO	61 meses
ULTIMA CONSULTA (ambulatório)	26/01/2011
RECIDIVA DOENÇA HEPATICA	NÃO
RECIDIVA NODULO	NÃO
PESO HEPATICO (gramas)	695

M=masculino; F= feminino; B=branco; VHB=vírus da hepatite B; MELD="Method End Liver Disease"; CHILD-PUGH= classificação Child-Pugh; AFP= alfa feto proteína.

NÓDULOS POR METODO DIAGNÓSTICO IMAGEM POR ANATOMIA PATOLÓGICA POR SEGMENTO VASCULAR HEPÁTICO (diâmetro emmm x características x tipo histológico)			
		SEGMENTO VASCULAR HEPÁTICO	
		I	V
US1	DIÂMETRO	-	-
05/08/2005	CARACTERÍSTICAS	-	-
US2	DIÂMETRO	-	-
05/08/2005	CARACTERÍSTICAS	-	-
RM	DIÂMETRO	-	-
22/08/2005	CARACTERÍSTICAS	-	-
TC	DIÂMETRO	-	-
30/08/2005	CARACTERÍSTICAS	-	-
AP	HISTOLOGIA	CHCBD G I	MNR
	DIÂMETRO	13	4
	COR	Esverdeado com a periferia amarela esbranquiçada	marrom

US1=ultrassonografia pelo operador 1; US2=ultrassonografia pelo operador 2; RM= ressonância magnética; TC=tomografia computadorizada; AP=anatomopatológico; CHCBD=carcinoma hepatocelular bem diferenciado; G I= grau ; MNR= macronódulo regenerativo.

PARTICIPANTE 13

DADOS PARTICIPANTE 13	
INICIAL (nome)	FJBS
IDADE (anos)	40
SEXO (M/F)	M
COR (branco/preto/mestiço)	B
ETIOLOGIA	VHC + OH
MELD	13
CHILD-PUGH	B
AFP ng/ml	13,2
NÓDULO PREVIAMENTE TRATADO	NÃO
TRANSPLANTE HEPÁTICO (data)	07/04/2006
ÓBITO	NÃO
TEMPO DE SEGUIMENTO	58 meses
ULTIMA CONSULTA (ambulatório)	09/02/2011
RECIDIVA DOENÇA HEPATICA	SIM 07/2006; 3 meses
RECIDIVA NODULO	NÃO
PESO HEPATICO (gramas)	1500

M=masculino; F= feminino; B=branco; VHC+OH=vírus da hepatite C associado à hepatite alcoólica; MELD="Method End Liver Disease"; CHILD-PUGH= classificação Child-Pugh; AFP= alfa feto proteína.

NÓDULOS POR METODO DIAGNÓSTICO IMAGEM POR ANATOMIA PATOLÓGICA POR SEGMENTO VASCULAR HEPÁTICO (diâmetro emmm x características x tipo histológico)			
		SEGMENTO VASCULAR HEPÁTICO	
		IV	VIII
US1	DIÂMETRO	-	-
26/08/2005	CARACTERÍSTICAS	-	-
US2	DIÂMETRO	-	-
26/08/2005	CARACTERÍSTICAS	-	-
RM	DIÂMETRO	-	22
12/09/2005	CARACTERÍSTICAS	-	T1: hipointenso e heterogêneo T2: hiperintenso e heterogêneo Contraste: fase arterial: hipercaptante e heterogêneo Fase portal: hipercaptante e heterogêneo Fase equilíbrio: hipercaptante e heterogêneo Cápsula ausente
TC	DIÂMETRO	6	-
11/10/2005	CARACTERÍSTICAS	hipervascularizado	-
AP	HISTOLOGIA	-	-
	DIÂMETRO	-	-
	COR	-	-

US1=ultrassonografia pelo operador 1; US2=ultrassonografia pelo operador 2; RM= ressonância magnética; TC=tomografia computadorizada; AP=anatomopatológico; T1=imagem ponderada em T1; T2=imagem ponderada em T2.

PARTICIPANTE 14

DADOS PARTICIPANTE 14	
INICIAL (nome)	OL
IDADE (anos)	64
SEXO (M/F)	M
COR (branco/preto/mestiço)	B
ETIOLOGIA	VHC
MELD	9
CHILD-PUGH	A
AFP ng/ml	3,1
NÓDULO PREVIAMENTE TRATADO	SIM (TAE nódulo SV)
TRANSPLANTE HEPÁTICO (data)	28/12/2005
ÓBITO	SIM (02/07/2008) por TEP
SOBREVIDA	30 meses
ULTIMA CONSULTA (ambulatório)	-
RECIDIVA DOENÇA HEPATICA	SIM (09/2006); 9 meses
RECIDIVA NODULO	NÃO
PESO HEPATICO (gramas)	1910

M=masculino; F= feminino; B=branco; VHC=vírus da hepatite C; MELD="Method End Liver Disease";CHILD-PUGH= classificação Child-Pugh; AFP= alfa feto proteína, TAE= embolização arterial por arteriografia seletiva; SV=segmento V; TEP=tromboembolismo pulmonar.

NÓDULOS POR METODO DIAGNÓSTICO IMAGEM POR ANATOMIA PATOLÓGICA POR SEGMENTO VASCULAR HEPÁTICO (diâmetro emmm x características x tipo histológico)						
PARTE 1		SEGMENTO VASCULAR HEPÁTICO				
		I	II	II	III	V
US1	DIAM	-	19		-	27
09/09/2005	CARAC	-	hipoecogênico		-	Hipo/hiperecogênico
US2	DIAM	-	21		-	25
09/09/2005	CARAC	-	hipoecogênico		-	Hipo/hiperecogênico
RM	DIAM	-	14	12	13	20
26/09/2005	CARAC	-	T1:hipointenso T2:isointenso; Contraste: fase arterial: hipercaptante fase portal: hipercaptante fase equilibrio: isocaptante; cápsula ausente	hiper vasc	hiperva sc	T1:hipointenso T2:hiperintenso Contraste: fase arterial: hipercaptante fase portal:hipercaptante fase equilibrio:isocaptante cápsula ausente
TC	DIAM	-	10	-	13	10
18/10/2005	CARAC	-	hipervasc		hiperva sc	hipervasc
AP	HIST	CHCMD em CHCBD	CHCBD esteatótico	-	-	CHCMD G3
	DIÂM	12	17	-	-	28
	COR	esbranq uiçado	Mais claro	-	-	Esbranquiçado até esverdeado
	CAPSU LA	-	-	-	-	fibrosa

US1=ultrassonografia pelo operador 1; US2=ultrassonografia pelo operador 2; RM= ressonância magnética; TC=tomografia computadorizada; AP=anatomopatológico; DIAM=diâmetro; CARAC=características; hipervasc= hipervascularizado; CHCMD=carcinoma hepatocelular moderadamente diferenciado; CHCBD=carcinoma hepatocelular bem diferenciado; G3=grau 3.

PARTICIPANTE 14 (continuação)

NÓDULOS POR METODO DIAGNÓSTICO IMAGEM POR ANATOMIA PATOLÓGICA POR SEGMENTO VASCULAR HEPÁTICO (diâmetro emmm x características x tipo histológico)								
PARTE 2		SEGMENTO VASCULAR HEPÁTICO						
		V	V	VI	VII	VIII	VIII	VIII
US1	DIAM	-	-	-	-	-	-	-
09/09/2005	CARAC	-	-	-	-	-	-	-
US2	DIAM	-	-	-	-	-	-	
09/09/2005	CARAC	-	-	-	-	-	-	-
RM	DIAM	10	-	9	-	13	-	
26/09/2005	CARAC	hipervasc	-	hiper vasc	-	hiper vasc	-	-
TC	DIAM	-	-	-	-	10	10	1O
18/10/2005	CARAC	-	-	-	-	hiper vasc	hiper vasc	hiper vasc
AP	HIST	CHCMD G3	CHCMD G3	-	MNR	H	-	-
	DIÂM	5	5	-	13	13	-	-
	COR	esbranqui çado	esbranqui çado	-	-	Aspecto esponjo so	-	-
US1=ultrassonografia pelo operador 1; US2=ultrassonografia pelo operador 2; RM= ressonância magnética; TC=tomografia computadorizada; AP=anatomopatológico; DIAM=diâmetro; CARAC=características; hipervasc= hipervascularizado; CHCMD=carcinoma hepatocelular moderadamente diferenciado; G3=grau 3; MNR=macronódulo regenerativo; H=hemangioma.								

PARTICIPANTE 15

DADOS PARTICIPANTE 15	
INICIAL (nome)	AMR
IDADE (anos)	58
SEXO (M/F)	M
COR (branco/preto/mestiço)	P
ETIOLOGIA	VHC + VHB
MELD	14
CHILD-PUGH	A
AFP ng/ml	2,4
NÓDULO PREVIAMENTE TRATADO	SIM (TAE nódulo SIV)
TRANSPLANTE HEPÁTICO (data)	19/02/2006
ÓBITO	NÃO
TEMPO DE SEGUIMENTO	59 meses
ULTIMA CONSULTA (ambulatório)	19/01/2011
RECIDIVA DOENÇA HEPATICA	NÃO
RECIDIVA NODULO	NÃO
PESO HEPATICO (gramas)	965

M=masculino; F= feminino; P=preto; VHC=vírus da hepatite C; VHB=vírus da hepatite B; MELD="Method End Liver Disease"; CHILD-PUGH= classificação Child-Pugh; AFP= alfa feto proteína, TAE= embolização arterial por arteriografia seletiva; SIV=segmento IV.

NÓDULOS POR METODO DIAGNÓSTICO IMAGEM POR ANATOMIA PATOLÓGICA POR SEGMENTO VASCULAR HEPÁTICO (diâmetro emmm x características x tipo histológico)									
		SEGMENTO VASCULAR HEPÁTICO							
		III	IV	V	VII	VII	VII	VIII	VIII
US1	DIAM	12	12	-	14	16	36	-	-
14/10/05	CARAC	hipoec	hipoec	-	hipoec	hipoec	hipoec	-	-
US2	DIAM	-	-	12	-	-	-	15	15
14/10/05	CARAC	-	-	hipoec	-	-	-	hipoec	hipoec
RM	DIAM	-	-	-	-	-	-	-	-
24/10/05	CARAC	-	-	-	-	-	-	-	-
TC	DIAM	-	-	-	-	-	-	-	-
16/11/05	CARAC	-	-	-	-	-	-	-	-
AP	HIST	-	-	-	-	MNR	MNR	-	MNR
	DIÂM	-	-	-	-	10	12	-	13
	COR	-	-	-	-	Mais claro	Mais claro	-	Mais claro

US1=ultrassonografia pelo operador 1; US2=ultrassonografia pelo operador 2; RM= ressonância magnética; TC=tomografia computadorizada; AP=anatomopatológico; DIAM=diâmetro; CARAC=características; hipoec=hipoecogênico; MNR=macronódulo regenerativo.

PARTICIPANTE 16

DADOS PARTICIPANTE 16	
INICIAL (nome)	JCGS
IDADE (anos)	58
SEXO (M/F)	M
COR (branco/preto/mestiço)	B
ETIOLOGIA	VHC
MELD	7
CHILD-PUGH	A
AFP ng/ml	6,8
NÓDULO PREVIAMENTE TRATADO	SIM (PEI nódulo SVIII)
TRANSPLANTE HEPÁTICO (data)	30/12/2005
ÓBITO	SIM (31/03/2010) por metástases de CHCPD
SOBREVIDA	51 meses
ULTIMA CONSULTA (ambulatório)	-
RECIDIVA DOENÇA HEPATICA	SIM (11/2008); 35 meses
RECIDIVA NODULO NO FÍGADO	NÃO; *porém metástases ósseas de CHCPD (9/2007), 30 meses* após transplante hepático
PESO HEPATICO (gramas)	1620

M=masculino; F= feminino; B=branco; VHC=vírus da hepatite C; MELD="Method End Liver Disease"; CHILD-PUGH= classificação Child-Pugh; AFP= alfa feto proteína, PEI=injeção percutânea com etanol; SVII=segmento VII; CHCPD=carcinoma hepatocelular pouco diferenciado.

NÓDULOS POR METODO DIAGNÓSTICO IMAGEM POR ANATOMIA PATOLÓGICA POR SEGMENTO VASCULAR HEPÁTICO (diâmetro emmm x características x tipo histológico)						
		SEGMENTO VASCULAR HEPÁTICO				
		IV	IV	V	VII	VIII
US1	DIAM	-	-	-	-	23
21/10/05	CARAC	-	-	-	-	hiperecogenico
US2	DIAM	-		10	10	19
21/10/05	CARAC	-	-	hiperecogenico	hiperecogenico	hiperecogenico
RM	DIAM	-	-	-	-	20
31/10/05	CARAC	-	-	-	-	T1:hiperintenso T2:hipointenso Necrose e área periférica com realce
TC	DIAM	-	-	-	-	21
20/11/05	CARAC	-	-	-	-	Necrose e área periférica com realce
AP	HIST	NDAG	NDAG	NDAG	NDAG	CHCMD G3 Necrótico com 10% viável Nódulos satélites microscópicos
	DIÂM	6	6	7	5	25
	COR	Esverdeado	Esverdeado	Esverdeado	Esverdeado	Esverdeado

US1=ultrassonografia pelo operador 1; US2=ultrassonografia pelo operador 2; RM= ressonância magnética; TC=tomografia computadorizada; AP=anatomopatológico; DIAM=diâmetro; CARAC=características; NDAG=nódulo displásico de alto grau; CHCMD=carcinoma hepatocelular moderadamente diferenciado; G3=grau 3.

PARTICIPANTE 17

DADOS PARTICIPANTE 17	
INICIAL (nome)	ASA
IDADE (anos)	48
SEXO (M/F)	M
COR (branco/preto/mestiço)	P
ETIOLOGIA	VHC
MELD	18
CHILD-PUGH	B
AFP ng/ml	4,4
NÓDULO PREVIAMENTE TRATADO	NÃO
TRANSPLANTE HEPÁTICO (data)	16/07/2006
ÓBITO	NÃO
TEMPO DE SEGUIMENTO	55 meses
ULTIMA CONSULTA (ambulatório)	09/02/2011
RECIDIVA DOENÇA HEPATICA	SIM (07/2010); 48 meses
RECIDIVA NODULO	NÃO
PESO HEPATICO (gramas)	865

M=masculino; F= feminino; P=preto; VHC=vírus da hepatite C; MELD="Method End Liver Disease"; CHILD-PUGH= classificação Child-Pugh; AFP= alfa feto proteína.

NÓDULOS POR METODO DIAGNÓSTICO IMAGEM POR ANATOMIA PATOLÓGICA POR SEGMENTO VASCULAR HEPÁTICO (diâmetro emmm x características x tipo histológico)									
		SEGMENTO VASCULAR HEPÁTICO							
		I	II	III	IV	V	VI	VII	VIII
US1	DIÂMETRO	-	-	-	-	-	-	-	-
16/12/2005	CARACTERÍSTICAS	-	-	-	-	-	-	-	-
US2	DIÂMETRO	-	-	-	-	-	-	-	-
16/12/2005	CARACTERÍSTICAS	-	-	-	-	-	-	-	-
RM	DIÂMETRO	-	-	-	-	-	-	-	-
12/12/2005	CARACTERÍSTICAS	-	-	-	-	-	-	-	-
TC	DIÂMETRO	-	-	-	-	-	-	-	-
20/12/2005	CARACTERÍSTICAS	-	-	-	-	-	-	-	-
AP	HISTOLOGIA	-	-	-	-	-	-	-	-
	DIÂMETRO	-	-	-	-	-	-	-	-
	COR	-	-	-	-	-	-	-	-

US1=ultrassonografia pelo operador 1; US2=ultrassonografia pelo operador 2; RM= ressonância magnética; TC=tomografia computadorizada; AP=anatomopatológico.

PARTICIPANTE 18

DADOS PARTICIPANTE 18	
INICIAL (nome)	VCVN
IDADE (anos)	34
SEXO (M/F)	F
COR (branco/preto/mestiço)	B
ETIOLOGIA	VHC
MELD	12
CHILD-PUGH	A
AFP ng/ml	410
NÓDULO PREVIAMENTE TRATADO	SIM (PEI nódulo SV)
TRANSPLANTE HEPÁTICO (data)	16/05/2006
ÓBITO	NÃO
TEMPO DE SEGUIMENTO	56 meses
ULTIMA CONSULTA (ambulatório)	07/01/2011
RECIDIVA DOENÇA HEPATICA	SIM (12/2009), 43 meses
RECIDIVA NODULO	NÃO
PESO HEPATICO (gramas)	1600

M=masculino; F= feminino; B=branco; VHC=vírus da hepatite C; MELD="method end liver disease"; CHILD-PUGH= classificação Child-Pugh; AFP= alfa feto proteína, PEI= injeção percutânea com etanol; SV=segmento V.

NÓDULOS POR METODO DIAGNÓSTICO IMAGEM POR ANATOMIA PATOLÓGICA POR SEGMENTO VASCULAR HEPÁTICO (diâmetro emmm x características x tipo histológico)						
		SEGMENTO VASCULAR HEPÁTICO				
		II	IV	V	VII	VII
US1	DIÂMETRO	-	-	-	-	-
27/01/06	CARACTE-RÍSTICAS	-	-	-	-	-
US2	DIÂMETRO	-	-	-	-	-
27/01/06	CARACTE-RÍSTICAS	-	-	-	-	-
RM	DIÂMETRO	-	15	-	-	-
06/02/06	CARACTE-RÍSTICAS	-	T1:hipersinal T2: hipossinal Realce arterial Sem cápsula	-	-	-
TC	DIÂMETRO	-	-	-	5	5
31/01/06	CARACTE-RÍSTICAS	-	-	-	hipervasc	hipervasc
AP	HISTOLOGIA	MNR	-	-	MNR	MNR
	DIÂMETRO	5	-	-	6	6
	COR	Esverdeado	-	-	Esverdeado	Esverdeado

US1=ultrassonografia operador 1; US2=ultrassonografia operador 2; RM= ressonância magnética; TC=tomografia computadorizada; AP=anatomopatológico; MNR=macronódulo regenerativo.

PARTICIPANTE 19

DADOS PARTICIPANTE 19	
INICIAL (nome)	JRGM
IDADE (anos)	60
SEXO (M/F)	M
COR (branco/preto/mestiço)	B
ETIOLOGIA	VHC
MELD	15
CHILD-PUGH	B
AFP ng/ml	1,7
NÓDULO PREVIAMENTE TRATADO	NÃO
TRANSPLANTE HEPÁTICO (data)	12/06/2006
ÓBITO	NÃO
TEMPO DE SEGUIMENTO	56 meses
ULTIMA CONSULTA (ambulatório)	10/02/2011
RECIDIVA DOENÇA HEPATICA	SIM (08/2010), 50 meses
RECIDIVA NODULO	NÃO
PESO HEPATICO (gramas)	2050

M=masculino; F= feminino; B=branco; VHC=vírus da hepatite C; MELD="Method End Liver Disease"; CHILD-PUGH= classificação Child-Pugh; AFP= alfa feto proteína.

NÓDULOS POR METODO DIAGNÓSTICO IMAGEM POR ANATOMIA PATOLÓGICA POR SEGMENTO VASCULAR HEPÁTICO (diâmetro emmm x características x tipo histológico)							
		SEGMENTO VASCULAR HEPÁTICO					
		II	II	IV	VI	VI	VIII
US1	DIAM	-	-	-	-	-	-
07/04/2006	CARAC	-	-	-	-	-	-
US2	DIAM	-	-	-	-	-	-
07/04/2006	CARAC	-	-	-	-	-	-
RM	DIAM	-	-	-	-	-	-
10/04/2006	CARAC	-	-	-	-	-	-
TC	DIAM	-	-	-	-	-	-
18/04/2006	CARAC	-	-	-	-	-	-
AP	HIST	MNR	MNR	MNR	MNR	MNR	MNR
	DIÂM	15	3	8	5	10	10
	COR	acastanhada	esbranquiçado	acastanhada	esbranquiçado	acastanhada	acastanhada

US1=ultrassonografia pelo operador 1; US2=ultrassonografia pelo operador 2; RM= ressonância magnética; TC=tomografia computadorizada; AP=anatomopatológico; DIAM=diâmetro; CARAC=características; MNR=macronódulo regenerativo.

PARTICIPANTE 20

DADOS PARTICIPANTE 20	
INICIAL (nome)	EJN
IDADE (anos)	49
SEXO (M/F)	M
COR (branco/preto/mestiço)	B
ETIOLOGIA	CRIPTOGÊNICA
MELD	18
CHILD-PUGH	C
AFP ng/ml	3,6
NÓDULO PREVIAMENTE TRATADO	NÃO
TRANSPLANTE HEPÁTICO (data)	05/09/2006
ÓBITO	NÃO
TEMPO DE SEGUIMENTO	53 meses
ULTIMA CONSULTA (ambulatório)	10/02/2011
RECIDIVA DOENÇA HEPATICA	NÃO
RECIDIVA NODULO	NÃO
PESO HEPATICO (gramas)	1110

M=masculino; F= feminino; B=branco; VHC=vírus da hepatite C; MELD="Method End Liver Disease"; CHILD-PUGH= classificação Child-Pugh; AFP= alfa feto proteína.

NÓDULOS POR METODO DIAGNÓSTICO IMAGEM POR ANATOMIA PATOLÓGICA POR SEGMENTO VASCULAR HEPÁTICO (diâmetro emmm x características x tipo histológico)									
		SEGMENTO VASCULAR HEPÁTICO							
		I	II	III	IV	V	VI	VII	VIII
US1	DIÂMETRO	-	-	-	-	-	-	-	-
12/05/2006	CARACTERÍSTICAS	-	-	-	-	-	-	-	-
US2	DIÂMETRO	-	-	-	-	-	-	-	-
12/05/2006	CARACTERÍSTICAS	-	-	-	-	-	-	-	-
RM	DIÂMETRO	-	-	-	-	-	-	-	-
19/06/2006	CARACTERÍSTICAS	-	-	-	-	-	-	-	-
TC	DIÂMETRO	-	-	-	-	-	-	-	-
19/05/2006	CARACTERÍSTICAS	-	-	-	-	-	-	-	-
AP	HISTOLOGIA	-	-	-	-	-	-	-	-
	DIÂMETRO	-	-	-	-	-	-	-	-
	COR	-	-	-	-	-	-	-	-

US1=ultrassonografia pelo operador 1; US2=ultrassonografia pelo operador 2; RM= ressonância magnética; TC=tomografia computadorizada; AP=anatomopatológico.

9 REFERÊNCIAS

1. Bruix J, Sherman M, Llovet JM, Beaugrand M, Lencioni R, Burroughs AK, et al. Clinical management of hepatocellular carcinoma. Conclusions of the Barcelona-2000 EASL Conference. J Hepatol. 2001;35(3):421-30.

2. Martinez-Noguera A. Cirrhosis and chronic hepatitis - Letter from the guest Editor. Semin Ultrasound CT MRI. 2002;23(1):1-2.

3. Nicolau C, Bianchi L, Vilana R. Gray-scale ultrasound in hepatic cirrhosis and chronic hepatitis: Diagnosis, screening, and intervention. Semin Ultrasound CT MRI. 2002;23(1):3-18.

4. Fattovich G, Stroffolini T, Zagni I, Donato F. Hepatocellular carcinoma in cirrhosis: Incidence and risk factors. Gastroenterology. 2004;127(5):S35-S50.

5. El-Serag HB, Rudolph L. Hepatocellular carcinoma: Epidemiology and molecular carcinogenesis. Gastroenterology. 2007;132(7):2557-76.

6. Sherman M. Hepatocellular Carcinoma: Epidemiology, Surveillance, and Diagnosis. Semin Liver Dis. 2010;30(1):3-16.

7. Bruix J, Sherman M. Management of hepatoceullular carcinoma. Hepatology. 2005;42(5):1208-36.

8. Llovet JM. Clinical and molecular classification of hepatocellular carcinoma. Liver Transplant. 2007;13(11):S13-S6.

9. Aravalli RN, Steer CJ, Cressman ENK. Molecular Mechanisms of Hepatocellular Carcinoma. Hepatology. 2008;48(6):2047-63.

10. Bruix J, Sherman M. Management of Hepatocellular Carcinoma: An Update. Hepatology. 2011;53(3):1020-2.

11. Rode A, Bancel B, Douek P, Chevallier M, Vilgrain V, Picaud G, et al. Small nodule detection in cirrhotic livers: Evaluation with US, spiral CT, and MRI and correlation with pathologic examination of explanted liver. J Comput Assist Tomogr. 2001;25(3):327-36.

12. Martinez-Noguera A, Montserrat E, Torrubia S, Villalba J. Doppler in hepatic cirrhosis and chronic hepatitis. Semin Ultrasound CT MRI. 2002;23(1):19-36.

13. Kono Y, Mattrey RF. Ultrasound of the liver. Radiol Clin North Am. 2005;43(5):815-+.

14. Hussain SM, Semelka RC. Hepatic imaging: Comparison of modalities. Radiol Clin North Am. 2005;43(5):929-+.

15. Jang HJ, Kim TK, Wilson SR. Small nodules (1-2 cm) in liver cirrhosis: Characterization with contrast-enhanced ultrasound. Eur J Radiol. 2009;72(3):418-24.

16. Chammas M, Macedo T, Fausto C, Caiado A. Fígado: lesões focais/tumores. In: Chammas M, Cerri G, editors. Ultra-sonografia abdominal. Rio de Janeiro: Revinter; 2009. p. 154-215.

17. Burrel M, Llovet JM, Ayuso C, Iglesias C, Sala M, Miquel R, et al. MRI angiography is superior to helical CT for detection of HCC prior to liver transplantation: an explant correlation. Hepatology. 2003;38(4):1034-42.

18. Martin J, Puig J, Darnell A, Donoso L. Magnetic resonance of focal liver lesions in hepatic cirrhosis and chronic hepatitis. Semin Ultrasound CT MRI. 2002;23(1):62-78.

19. Hussain SM, Reinhold C, Mitchell DG. Cirrhosis and Lesion Characterization at MR Imaging. Radiographics. 2009;29(6):1637-U127.

20. Amano S, Ebara M, Yajima T, Fukuda H, Yoshikawa M, Sugiura N, et al. Assessment of cancer cell differentiation in small hepatocellular carcinoma by computed tomography and magnetic resonance imaging. J Gastroenterol Hepatol. 2003;18(3):273-9.

21. Oto A, Tamm EP, Szklaruk J. Multidetector row CT of the liver. Radiol Clin North Am. 2005;43(5):827-+.

22. Valls C, Andia E, Roca V, Cos M, Figueras J. CT in hepatic cirrhosis and chronic hepatitis. Semin Ultrasound CT MRI. 2002;23(1):37-61.

23. Foley WD, Kerimoglu U. Abdominal MDCT: Liver, pancreas, and biliary tract. Semin Ultrasound CT MRI. 2004;25(2):122-44.

24. Kojiro M, Wanless IR, Alves V, Badve S, Bala-Baud C, Bedosa P, et al. Pathologic Diagnosis of early hepatocellular carcinoma: a report of the International Consensus Group for Hepatocellular Neoplasia. Hepatology. 2009;49(2):658-64.

25. Bolondi L, Gaiani S, Celli N, Goffieri R, Grigioni WF, Leoni S, et al. Characterization of small nodules in cirrhosis by assessment of vascularity: The problem of hypovascular hepatocellular carcinoma. Hepatology. 2005;42(1):27-34.

26. Ebara M, Ohto M, Shinagawa T, Sugiura N, Kimura K, Matsutani S, et al. Natural-history of minute hepatocellular-carcinoma smaller than .3. centimeters complicating cirrhosis - a study in 22 patients. Gastroenterology. 1986;90(2):289-98.

27. Mello E. Macronódulos em fígado cirrótico: estudo morfológico com ênfase nos aspectos macroscópicos, proliferação e apoptose. São Paulo: Universidade de São Paulo; 2001.

28. Forner A, Vilana R, Ayuso C, Bianchi L, Sole M, Ayuso JR, et al. Diagnosis of hepatic nodules 20 mm or smaller in cirrhosis: prospective validation of the noninvasive diagnostic criteria for hepatocellular carcinoma. Hepatology. 2008;47(1):97-104.

29. Carrilho F, Kikuchi L, Chagas A, Alencar R, Paranaguá-Vezozzo D. *Manual de condutas: carcinoma hepatocelular*. Rio de Janeiro: Elsevier; 2009.

30. Colli A, Fraquelli M, Casazza G, Massironi S, Colucci A, Conte D, et al. Accuracy of ultrasonography, spiral CT, magnetic resonance, and alpha-fetoprotein in diagnosing hepatocellular carcinoma: A systematic review. Am J Gastroenterol. 2006;101(3):513-23.

31. Moore K. As vísceras abdominais: o fígado. In: Moore K, editor. Anatomia orientada para a clínica. 3a ed. Rio de Janeiro: Guanabara Koogan; 1994. p. 170-8.

32. Alves V, Chapchap P, Menezes Y. Anatomia, embriologia e histologia. In: Gayotto L, Alves V, editors. Doenças do fígado e vias biliares. São Paulo: Atheneu; 2001. p. 05-18.

33. Schünke M, Schulte E, Schumacher U, Voll M, Wesker K. Prometheus, atlas de anatomia. Rio de Janeiro: Guanabara Koogan; 2007.

34. Gayotto LCdC, Alves VAF. Patologia das hepatites crônicas. In: Gayotto LCdC, Alves VAF, editors. Doenças do fígado e vias biliares. São Paulo: Atheneu; 2001. p. 553-64.

35. Strauss E, Ribeiro MdFGdS. Cirrose hepática: aspectos gerais. In: Gayotto LCdC, Alves VAF, editors. Doenças do fígado e vias biliares. São Paulo: Atheneu; 2001. p. 591-601.

36. Brasil MdS. Secretaria de Vigilância em Saúde. 2010. Disponível em: http://portal.saude.gov.br/portal/saude/Gestor/visualizar_texto.cfm?idtxt=32991.

37. Ludwig J, McFarlane IG, Rakela J. Terminology of chronic hepatitis. Am J Gastroenterol. 1995;90(2):181-9.

38. Harbin WP, Robert NJ, Ferrucci JT. Diagnosis of cirrhosis based on regional changes in hepatic morphology - a radiological and pathological analysis. Radiology. 1980;135(2):273-83.

39. Ito K, Mitchell DG. Hepatic morphologic changes in cirrhosis: MR imaging findings. Abdomin Imaging. 2000;25(5):456-61.

40. Ito K, Mitchell DG, Hann HWL, Outwater EK, Kim Y, Fujita T, et al. Progressive viral-induced cirrhosis: Serial MR imaging findings and clinical correlation. Radiology. 1998;207(3):729-35.

41. Gatta A, Bolognesi M. Pathophysiology of portal hypertension. In: Rossi P, Ricci P, Broglia L, editors. Portal hypertension: diagnostic imaging and imaging-guided therapy. Berlin: Springer; 2000. p. 1-14.

42. Cerri G, Mólnar L, Vezozzo D. Avaliação duplex do fígado, sistema porta e vasos viscerais. In: Cerri G, Mólnar L, Vezozzo D, editors. Doppler. São Paulo: Sarvier; 1996. p. 91-130.

43. Kravets D, Romero G. Fisiopatologia da hipertensão portal. In: Gayotto L, Alves V, editors. Doenças do fígado e vias biliares. São Paulo: Atheneu; 2001. p. 103-17.

44. Park MJ, Kim YS, Lee WJ, Lim HK, Rhim H, Lee J. Outcomes of follow-up CT for small (5-10-mm) arterially enhancing nodules in the liver and risk factors for developing hepatocellular carcinoma in a surveillance population. Eur Radiol. 2010;20(10):2397-404.

45. Carrilho F, Alves V, Mello E, Vezozzo D. Carcinoma hepatocelular. In: Gayotto L, Alves V, editors. Doenças do fígado e vias biliares. São Paulo: Atheneu; 2001. p. 997-1115.

46. Wu TT, Boitnott J. Dysplastic nodules: A new term for premalignant hepatic nodular lesions. Radiology. 1996;201(1):21-2.

47. Wanless IR. Terminology of nodular hepatocellular lesions. Hepatology. 1995;22(3):983-93.

48. Kojiro M. Pathological diagnosis at early stage: Reaching International Consensus. Oncology. 2010;78:31-5.

49. Kudo M. Multistep human hepatocarcinogenesis: correlation of imaging with pathology. J Gastroenterol. 2009;44:112-8.

50. Kojiro M, Roskams T. Early hepatocellular carcinoma and dysplastic nodules. Semin Liver Dis. 2005;25(2):133-42.

51. Roskams T, Kojiro M. Pathology of Early Hepatocellular Carcinoma: Conventional and Molecular Diagnosis. Semin Liver Dis. 2010;30(1):17-25.

52. Kojiro M. Histopathology of liver cancers. Best Pract Res Clin Gastroenterol. 2005;19(1):39-62.

53. Mitsunobu M, Toyosaka A, Oriyama T, Okamoto E, Nakao N. Intrahepatic metastases in hepatocellular carcinoma: The role of the portal vein as an efferent vessel. Clin Exp Metastasis. 1996;14(6):520-9.

54. Kitao A, Zen Y, Matsui O, Gabata T, Nakanuma Y. Hepatocarcinogenesis: multistep changes of drainage vessels at CT during arterial portography and hepatic arteriography-radiologic-pathologic correlation. Radiology. 2009;252(2):605-14.

55. Villanueva A, Newell P, Chiang DY, Friedman SL, Llovet JM. Genomics and signaling pathways in hepatocellular carcinoma. Semin Liver Dis. 2007;27(1):55-76.

56. Wilkens L, Flemming P, Gebel M, Bleck J, Terkamp C, Wingen L, et al. Induction of aneuploidy by increasing chromosomal instability during dedifferentiation of hepatocellular carcinoma. Proc Nat Acad Sci USA. 2004;101(5):1309-14.

57. Hertz S, Rothamel T, Skawran B, Giere C, Steinemann D, Flemming P, et al. Losses of Chromosome Arms 4q, 8p, 13q and Gain of 8q are correlated with increasing chromosomal instability in hepatocellular carcinoma. Pathobiology. 2008;75(5):312-22.

58. Beretta L. Comparative analysis of the liver and plasma proteomes as a novel and powerful strategy for hepatocellular carcinoma biomarker discovery. Cancer Lett. 2009;286(1):134-9.

59. Yang JD, Roberts LR. Hepatocellular carcinoma: a global view. Nature Rev Gastroenterol Hepatol. 2010;7(8):448-58.

60. Daniele B, Bencivenga A, Megna AS, Tinessa V. alpha-fetoprotein and ultrasonography screening for hepatocellular carcinoma. Gastroenterology. 2004;127(5):S108-S12.

61. Colombo M. Screening and diagnosis of hepatocellular carcinoma. Liver Int. 2009;29:143-7.

62. Bolondi L, Sofia S, Siringo S, Gaiani S, Casali A, Zironi G, et al. Surveillance programme of cirrhotic patients for early diagnosis and

treatment of hepatocellular carcinoma: a cost effectiveness analysis. Gut. 2001;48(2):251-9.

63. Forner A, Reig M, de Lope C, Bruix J. Current strategy for staging and treatment: the BCLC update and future prospects. Semin Liver Dis. 2010;30(1):61-74.

64. Kodaira SK. Princípios físicos da ultra-sonografia. In: Chammas MC, Cerri GG, editors. Ultra-sonografia abdominal. Rio de Janeiro: Revinter; 2009. p. 1-31.

65. Val FL. Manual de técnica radiográfica. Barueri: Manole; 2006.

66. Westbrook C, Kaut C. Ressonância Magnética Prática. 2a ed. Rio de Janeiro: Guanabara Koogan; 2000.

67. Koch HA, Ribeiro ECO, Tonomura ET. Radiologia na formação do médico geral. Rio de Janeiro: Revinter; 1997.

68. Martin DR, Danrad R, Hussain SM. MR imaging of the liver. Radiol Clin North Am. 2005;43(5):861-+.

69. Gauden AJ, Phal PM, Drummond KJ. MRI safety; nephrogenic systemic fibrosis and other risks. J Clin Neurosci. 2010;17(9):1097-104.

70. Leite CC. Fibrose nefrogência sistêmica: novas diretrizes. Radiol Bras. 2010. p. V.

71. Choi BI. Advances of Imaging for Hepatocellular Carcinoma. Oncology. 2010;78:46-52.

72. Spielmann AL. Liver imaging with MDCT and high concentration contrast media. Eur J Radiol. 2003;45:S50-S2.

73. Johnson TRC, Krauss B, Sedlmair M, Grasruck M, Bruder H, Morhard D, et al. Material differentiation by dual energy CT: initial experience. Eur Radiol. 2007;17(6):1510-7.

74. Watanabe H, Kanematsu M, Miyoshi T, Goshima S, Kondo H, Moriyama N, et al. Improvement of Image Quality of Low Radiation Dose Abdominal CT by Increasing Contrast Enhancement. Amn J Roentgenol. 2010;195(4):986-92.

75. Hricak H, Brenner DJ, Adelstein SJ, Frush DP, Hall EJ, Howell RW, et al. Managing radiation use in medical imaging: a multifaceted challenge. Radiology. 2011;258(3):889-905.

76. Mortele KJ, Ros PR. MR Imaging in chronic hepatitis and cirrhosis. Semin Ultrasound CT MRI. 2002;23(1):79-100.

77. Jang HJ, Kim TK, Burns PN, Wilson SR. Enhancement patterns of hepatocellular carcinoma at contrast-enhanced US: Comparison with histologic differentiation. Radiology. 2007;244(3):898-906.

78. Valls C, Cos M, Figueras J, Andia E, Ramos E, Sanchez A, et al. Pretransplantation diagnosis and staging of hepatocellular carcinoma in

patients with cirrhosis: Value of dual-phase helical CT. Am J Roentgenol. 2004;182(4):1011-7.

79. Kojiro M. Pathology of early hepatocellular carcinoma. In: Bruix J, editor. Hepatocellular carcinoma. Barcelona: Permanyer puplications; 2004. p. 41-54.

80. Qayyum A. Diffusion-weighted Imaging in the abdomen and pelvis: concepts and applications. Radiographics. 2009;29(6):1797-U313.

81. Leoni S, Piscaglia F, Golfieri R, Camaggi V, Vidili G, Pini P, et al. The impact of vascular and nonvascular findings on the noninvasive diagnosis of small hepatocellular carcinoma based on the EASL and AASLD Criteria. Am J Gastroenterol. 2010;105(3):599-609.

82. Tiferes DA, D'Ippolito G. Neoplasia hepáticas: caracterização por métodos de imagem. Radiol Bras. 2008;41(2):119-27.

83. D'Ippolito G, Abreu L, Borri M, Galvao F M, Hartmann L, Wolosker A, et al. Apresentações incomuns do hepatocarcinoma: ensaio iconográfico. Radiol Bras. 2006;39:137-43.

84. Caturelli E, Pompili M, Bartolucci F, Siena DA, Sperandeo M, Andriulli A, et al. Hemangioma-like lesions in chronic liver disease: diagnostic evaluation in patients. Radiology. 2001;220(2):337-42.

85. Prasad SR, Wang HL, Rosas H, Menias CO, Narra VR, Middleton WD, et al. Fat-containing lesions of the liver: radiologic-pathologic correlation. Radiographics. 2005;25(2):321-31.

86. Sardanelli F, Di Leo G. Biostatistics for radiologists. Milan: Springer-Verlag Italia; 2009.

87. Fukuda H, Ebara M, Kobayashi A, Sugiura N, Yoshikawa M, Saisho H, et al. Irregularity of parenchymal echo patterns of liver analyzed with a neural network and risk of hepatocellular carcinoma in liver cirrhosis. Oncology. 2002;63(3):270-9.

88. Hytiroglou P, Theise ND, Schwartz M, Mor E, Miller C, Thung SN. Macroregenerative nodules in a series of adult cirrhotic liver explants - issues of classification and nomenclature. Hepatology. 1995;21(3):703-8.

89. de Almeida TMB, Leitao RC, Andrade JD, Becak W, Carrilho FJ, Sonohara S. Detection of micronuclei formation and nuclear anomalies in regenerative nodules of human cirrhotic livers and relationship to hepatocellular carcinoma. Cancer Genet Cytogenet. 2004;150(1):16-21.

90. Tanaka S, Kitamura T, Fujita M, Nakanishi K, Okuda S. color Doppler flow imaging of liver-tumors. Am J Roentgenol. 1990;154(3):509-14.

91. Maciel AC, Cerski CT, Moreira RK, Resende VL, Zanotelli ML, Matiotti SB. Hepatocellular carcinoma in patients undergoing orthotopic liver transplantation: radiological findings with anatomopathological correlation in Brazil. Arq Gastroenterol. 2006;43(1):24-9.

92. Liu WC, Lim JH, Park CK, Kim MJ, Kim SH, Lee SJ, et al. Poor sensitivity of sonography in detection of hepatocellular carcinoma in advanced liver cirrhosis: accuracy of pretransplantation sonography in 118 patients. Eur Radiol. 2003;13(7):1693-8.

93. Sangiovanni A, Manini MA, Iavarone M, Romeo R, Forzenigo LV, Fraquelli M, et al. The diagnostic and economic impact of contrast imaging techniques in the diagnosis of small hepatocellular carcinoma in cirrhosis. Gut. 2010;59(5):638-44.