FÁBIO PETERSEN SARAIVA

Tratamento do edema macular difuso do diabético com triancinolona intravítrea e fotocoagulação com laser de argônio

Tese apresentada à Faculdade de Medicina da Universidade de São Paulo para obtenção do título de Doutor em Ciências

Área de Concentração: Oftalmologia
Orientador: Dr. Yoshitaka Nakashima

São Paulo

2008

Dados Internacionais de Catalogação na Publicação (CIP)

Preparada pela Biblioteca da
Faculdade de Medicina da Universidade de São Paulo

©reprodução autorizada pelo autor

Saraiva, Fábio Petersen
Tratamento do edema macular difuso do diabético com triancinolona intravítrea e fotocoagulação com laser de argônio / Fábio Petersen Saraiva. -- São Paulo, 2008.
Tese(doutorado)--Faculdade de Medicina da Universidade de São Paulo. Departamento de Oftalmologia e Otorrinolaringologia.
Área de concentração: Oftalmologia.
Orientador: Yoshitaka Nakashima.

Descritores: 1.Diabetes Mellitus 2.Complicações do diabetes 3.Retinopatia diabética 4.Acuidade visual 5.Edema 6.Transtornos da visão 7.Triancinolona acetonida 8.Fotocoagulação

USP/FM/SBD-020/08

DEDICATÓRIA

A meus pais,

Antônio Delgado Saraiva e

Nilzete Petersen Saraiva,

exemplos de caráter e de amor aos filhos.

A minha amada esposa,

Patricia Grativol Costa Saraiva,

pelo seu fundamental apoio e companhia.

Ao Dr. Yoshitaka Nakashima,

Um orientador, um mestre, um amigo.

AGRADECIMENTOS

Aos mestres e estimados amigos Dr. John Helal Júnior e Vinícius Paganini Nascimento, além do conhecimento transmitido, vocês tornaram minha permanência em São Paulo muito mais fácil.

Aos prezados Prof. Dr. Milton Ruiz Alves, Dr. Eduardo Cunha de Souza, Dr. Sérgio Luiz Gianotti Pimentel e Dra. Cleide Guimarães Machado, pela revisão do trabalho e sugestões realizadas.

À Dra. Márcia Silva Queiroz, pela importante contribuição no controle de meus pacientes.

Ao Dr. Walter Yukihiko Takahashi, pela importante contribuição em meu aprendizado em Retina.

Ao Prof. Dr. Newton Kara-José, por permitir que eu me formasse oftalmologista em um dos melhores Centros Médicos da América Latina.

Aos amigos Carlos Sérgio Nascimento Melo, Fábio Gasparim, Rony Carlos Preti, Hélio Angotti Neto, Leonardo Provetti Cunha, Alan Diego Negretto e Aloísio Fumio Nakashima pela contribuição no trabalho.

À Regina Ferreira de Almeida, pelo seu zelo com a Pós-graduação.

A querida Sra. Lucília Maria de Jesus, cujo acolhimento prestado aos pacientes deste projeto foi de grande valia.

A professora de Língua Portuguesa, pós-graduada em Planejamento Educacional, Rosângela Ribeiro Bastos, pela revisão do texto.

Esta tese está de acordo com as seguintes normas, em vigor no momento desta publicação:

Referências: adaptado de *International Committee of Medical Journals Editors* (Vancouver)

Universidade de São Paulo. Faculdade de Medicina. Serviço de Biblioteca e Documentação. *Guia de apresentação de dissertações, teses e monografias*. Elaborado por Anneliese Carneiro da Cunha, Maria Júlia de A. L. Freddi, Maria F. Crestana, Marinalva de Souza Aragão, Suely Campos Cardoso, Valéria Vilhena. 2ª ed. São Paulo: Serviço de Biblioteca e Documentação; 2005.

Abreviaturas dos títulos dos periódicos de acordo com *List of Journals Indexed in Index Medicus*.

SUMÁRIO

Página
Lista de abreviaturas, símbolos e siglas vii
Lista de figuras e gráficos x
Lista de tabelas xi
Resumo xiii
Summary xiv
1 INTRODUÇÃO 1
2 REVISÃO DA LITERATURA 3
2.1 Triancinolona acetonida 3
2.1.1 Mecanismo de ação 3
2.1.2 “Clearance” e meia vida da triancinolona 4
2.1.3 Possíveis complicações associadas ao uso da triancinolona 6
2.1.4 Toxicidade do veículo da triancinolona 16
2.2 Fotocoagulação 19
3 MÉTODOS 23
3.1 Aspectos éticos 23
3.2 Tipo de estudo e população 23
3.3 Critérios de inclusão 24
3.4 Critérios de exclusão 24
3.5 Formação dos grupos 26
3.6 Exame oftálmico 26
3.7 Procedimentos e técnicas 27
3.8 Programas estatísticos 34
3.9 Análise estatística 34
4 RESULTADOS 36
5 DISCUSSÃO 49
5.1 Consideraçoes finais 53
6 CONCLUSÕES 55
7 ANEXOS 56
8 REFERÊNCIAS 58

LISTA DE ABREVIATURAS, SÍMBOLOS E SIGLAS

º	Graus
=	Igual a
>	Maior que
≥	Maior ou igual que
<	Menor que
≤	Menor ou igual que
±	Mais ou menos
%	Por cento
/	Por
®	Marca registrada
CA	Califórnia
CAPPesq	Comissão de Ética para Análises de Projetos de Pesquisa
CTGF	Connective tissue growth factor – do inglês, fator de crescimento do tecido conectivo
dl	Decilitro
Dr.	Doutor
Ed.	Edição
EDTA	Ácido etilenodiamino tetra-acético – do inglês, Ethylenediamine tetraacetic acid
EMCS	Edema macular clinicamente significativo
EP	Estudo prospectivo
ER	Estudo retrospectivo

et al	E outros – do latim, *et alli*
ETDRS	Estudo de avaliação do tratamento precoce da retinopatia diabética – do inglês, Early Treatment Diabetic Retinopathy Study
Ex.	Exemplo
Grid	Fotocoagulação macular em grade ou rede – do inglês, macular grid photocoagulation
H	Hipótese
ICAM-1	Moléculas de adesão intercelular 1 – do inglês, intercelular adhesion molecule-1
Il	Illinois
Inc.	Incorporação - do ingles, incorporation
IVTA	Injeção intravítrea de triancinolona acetonida
l	Litro
Laser	Amplificação da luz por emissão estimulada de radiação – do inlgês, Light Amplification by Stimulated Emission of Radiation
Laser+TA	Associação de fotocoagulação com aplicação intravítrea de triancinolona acetonida
LogMAR	Logarítimo de ângulo mínimo de resolução – do inglês, logarithm of minimal angle of resolution
Meta	Metanálise
µg	Micrograma
mg	Miligrama
min	Minutos
ml	Mililitros
mmHg	Milímetros de mercúrio
mm	Milímetro
mm^3	Milímetro cúbico

µm	Micrômetro
n	Número de pacientes da amostra
NJ	Nova Jersey
OCT	Tomografia de coerência óptica – do inglês, optical coherence tomography
p.	Página
p	Probabilidade estatística
PIO	Pressão intra-ocular
prof.	Professor
RDNP	Retinopatia diabética não proliferativa
RDP	Retinopatia diabética proliferativa
SDF-1	Fator derivado do estroma-1 – do inglês, stromal derived factor-1
TA	Triancinolona acetonida
TGF-β	Fator de crescimento transformado beta – do inglês, transforming growth factor beta
™	Marca de fantasia – do inglês, Trade Mark
USA	Estados Unidos da América – do inglês, United States of America
USP	Universidade de São Paulo
v.	Volume
VEGF	Fator de crescimento vascular endotelial – do inglês, vascular endothelial growth factor
Vs	Versus
VVPP	Vitrectomia via pars plana

LISTA DE FIGURAS E GRÁFICOS

Página

Figura 1 – Demonstração de edema macular difuso diabético por meio de retinografia digital 29

Figura 2 – Demonstração de edema macular difuso diabético por meio de retinografia fluorescente digital. 30

Figura 3 – Impresso dos dados obtidos pela tomografia de coerência óptica..... 31

Gráfico 1 – Evolução das médias da espessura macular central, ao longo dos meses, segundo tipo de tratamento..... 41

Gráfico 2 – Evolução das médias do volume macular total, ao longo dos meses, segundo tipo de tratamento..... 43

Gráfico 3 – Evolução das médias de acuidade visual, ao longo dos meses, segundo tipo de tratamento..... 47

LISTA DE TABELAS

Página

Tabela 1 - Freqüência de aumento da pressão intra-ocular após injeção intravítrea de triancinolona..... 10

Tabela 2 - Freqüência de endoftalmites sépticas após injeção intravítrea de triancinolona..... 14

Tabela 3 - Distribuição dos pacientes segundo o sexo..... 37

Tabela 4 – Média de idade dos pacientes segundo grupo de tratamento.... 37

Tabela 5 – Distribuição dos pacientes segundo frequência de *grid* macular realizado previamente ao estudo 37

Tabela 6 – Distribuição dos pacientes segundo a presença de pseudofacia no olho tratado..... 38

Tabela 7 – Distribuição dos pacientes segundo classificação da retinopatia diabética..... 38

Tabela 8 - Distribuição dos pacientes segundo a presença de edema macular cistóide no olho tratado, observada na tomografia de coerência óptica..... 38

Tabela 9 - Intervalo médio entre o encaminhamento ao endocrinologista, para controle sistêmico, e início do tratamento, segundo grupo de tratamento 39

Tabela 10 - Média das taxas de glicemia de jejum e de hemoglobina glicada dos pacientes, antes do encaminhamento ao endocrinologista, segundo grupo de tratamento 39

Tabela 11 – Média e desvio padrão dos valores de espessura macular central (micrômetros), ao longo dos meses, segundo tipo de tratamento 41

Tabela 12 - Redução percentual média, em relação aos valores basais, da espessura macular central, ao longo dos meses, segundo tipo de tratamento 42

Tabela 13 - Média e desvio padrão dos valores do volume macular total (milímetros cúbicos), ao longo dos meses, segundo tipo de tratamento 43

Tabela 14 - Redução percentual média, em relação aos valores basais, do volume macular total, ao longo dos meses, segundo tipo de tratamento 44

Tabela 15 - Distribuição dos portadores de edema macular difuso diabético, segundo grupo de tratamento e evolução da acuidade visual após 1 mês 45

Tabela 16 - Distribuição dos portadores de edema macular difuso diabético, segundo grupo de tratamento e evolução da acuidade visual após 2 meses 45

Tabela 17 - Distribuição dos portadores de edema macular difuso diabético, segundo grupo de tratamento e evolução da acuidade visual após 3 meses 45

Tabela 18 - Distribuição dos portadores de edema macular difuso diabético, segundo grupo de tratamento e evolução da acuidade visual após 4 meses 46

Tabela 19 - Distribuição dos portadores de edema macular difuso diabético, segundo grupo de tratamento e evolução da acuidade visual após 5 meses 46

Tabela 20 - Distribuição dos portadores de edema macular difuso diabético, segundo grupo de tratamento e evolução da acuidade visual após 6 meses 46

Tabela 21 - Média e desvio padrão dos valores de acuidade visual (LogMAR), ao longo dos meses, segundo tipo de tratamento 47

Tabela 22 - Média e desvio padrão dos valores de pressão intra-ocular (milímetros de mercúrio), ao longo dos meses, segundo tipo de tratamento 48

RESUMO

Saraiva FP. *Tratamento do edema macular difuso do diabético com triancinolona intravítrea e fotocoagulação com laser de argônio* [tese]. São Paulo: Faculdade de Medicina, Universidade de São Paulo;2008. 85p.

INTRODUÇÃO: O edema macular difuso é uma importante causa de baixa visual em portadores de diabetes mellitus. O tratamento clássico deste tipo de retinopatia consiste na fotocoagulação, entretanto, esta terapêutica é ineficaz em muitos casos. Neste trabalho, avaliou-se a eficácia do uso intravítreo da triancinolona acetonida associada à fotocoagulação com laser de argônio no tratamento do edema macular difuso diabético. Esta associação terapêutica foi comparada com o uso isolado de cada tratamento. MÉTODOS: Neste estudo, realizado entre junho de 2005 e setembro de 2006, foram estudados 30 pacientes diabéticos clinicamente controlados e portadores de edema macular difuso. Estes pacientes foram alocados de forma aleatória e proporcional em um dos seguintes grupos de tratamento: (1) fotocoagulação macular em grade com laser de argônio; (2) aplicação intravítrea de 4 mg de triancinolona acetonida; (3) associação dos itens anteriores. O seguimento foi realizado em intervalos pré-determinados de um dia, uma semana e mensalmente, até completar 6 meses. Foram analisados os parâmetros: acuidade visual corrigida LogMAR; espessura macular central e volume macular total medido pela tomografia de coerência óptica; e pressão intra-ocular aferida pelo tonômetro de Goldmann. RESULTADOS: A fotocoagulação com laser não reduziu de forma estatisticamente significativa a espessura macular central ($p=0,0862$) e o volume macular total ($p=0,11$). Esta redução foi significativa e estatisticamente semelhante nos outros dois grupos ($p<0,001$). Todos os grupos apresentaram melhora da acuidade visual ($p=0,003$), entretanto, o grupo que recebeu a associação do laser com a triancinolona intravítrea, obteve maior percentagem de pacientes com ganho de 10 ou mais letras de visão no quarto e quinto mês de seguimento ($p=0,026$; $p=0,034$). A pressão intra-ocular elevou-se em 5 mmHg ou mais em 12 pacientes, sendo seis no grupo submetido apenas a triancinolona e os outros seis no grupo que recebeu a associação de tratamento ($p<0,001$).Todos estes casos foram bem controlados com colírio de maleato de timolol 0,5%. CONCLUSÕES: O uso simultâneo da fotocoagulação com a triancinolona intravítrea proporcionou maior ganho de linhas de visão do que o uso isolado de cada tratamento. A fotocoagulação com laser foi a única terapia que não reduziu de forma significativa a espessura e o volume macular total e, também, foi a única que não apresentou casos de hipertensão ocular durante o seguimento.

Descritores: 1. Diabetes Mellitus 2. Complicações do diabetes 3. Retinopatia diabética 4. Acuidade visual 5. Edema 6. Transtornos da visão 7. Triancinolona acetonida 8. Fotocoagulação.

SUMMARY

Saraiva FP. *Use of intravitreal triamcinolone and laser photocoagulation for the treatment of diffuse diabetic macular edema* [thesis]. São Paulo: “Faculdade de Medicina, Universidade de São Paulo”;2008. 85p.

INTRODUCTION: The diffuse macular edema is an important cause of visual impairment in diabetic subjects. Laser photocoagulation is the main treatment for this disorder, however, it is not effective in a large number of patients. In this study, we evaluated the efficacy of intravitreal use of triamcinolone acetonide combined with laser photocoagulation for the treatment of diffuse diabetic macular edema and we compare it with either laser alone or intra-vitreal triancinolone. METHODS: In this study, performed between june 2005 and september 2006, we studied 30 well controlled diabetic patients with diffuse macular edema. These patients were randomly divided into the following treatment groups: (1) macular grid photocoagulation; (2) intravitreal injection of 4 mg of triamcinolone acetonide; (3) combination of the two previous therapies. Follow up was scheduled at predetermined intervals of one day, one week and monthly until completion of six months. The following parameters were analyzed: LogMAR best corrected visual acuity; central macular thickness and total macular volume measured by ocular coherence tomography; and intraocular pressure assessed by Goldman’s tonometer. RESULTS: Grid photocoagulation did not significantly reduce the central macular thickness (p=0,0862) or the total macular volume (p=0,11). On the other side, this reduction was significant and statistically similar in the others two groups (p<0,001). All groups improved the mean visual acuity (p=0,003), however, the group that received the association treatment had a higher percentage of patients gaining 10 or more letters at the fourth and fifth month of follow up (p=0,026; p=0,034). A rise in 5 or more mmHg in intraocular pressure was observed in 12 patients; half of them was in the triamcinolone group and the other half was in the group that received combined therapies (p<0,001). These cases with elevated intraocular pressure were well controlled with timolol maleate 0,5% drops. CONCLUSION: The simultaneous use of photocoagulation and intravitreal triamcinolone provided a higher gain of visual lines than the isolated use of each treatment. The laser photocoagulation was the only therapy that did not significantly reduce the macular volume and the macular thickness, however, it was also the only one that did not present cases of ocular hypertension during follow up.

Descritores: 1. Diabetes Mellitus 2. Diabetes Complications 3. Diabetic Retinopathy 4. Visual Acuity 5. Edema 6. Vision Disorders 7. Triamcinolone Acetonide 8. Light Coagulation.

1 INTRODUÇÃO

Diabetes Mellitus é um distúrbio do metabolismo dos carboidratos que induz hiperglicemia[1]. As alterações metabólicas do diabetes levam a complicações microvasculares como o espessamento da membrana basal e perda de pericitos nos capilares retinianos[2-4]. A retinopatia diabética proliferativa e o edema macular diabético estão entre as principais causas de baixa visual e cegueira legal do mundo[5, 6]. A prevalência do edema macular é de cerca de 20% nos portadores de diabetes mellitus tipo 1 e 18% nos do tipo 2 após 15 anos do diagnóstico da doença [7, 8]. A terapêutica do edema macular clinicamente significativo (EMCS) do diabetes consiste, classicamente, na fotocoagulação com laser dos microaneurismas que estão extravasando líquidos [9, 10]. Entretanto, na forma difusa do EMCS não é possível a localização exata dos pontos de extravasamento, pois, todo o leito microvascular está alterado, tornando a fotocoagulação mais complicada e muitas vezes ineficaz; isto leva a uma necessidade de repetição do laser por duas ou mais vezes [11-13]. O laser, nestes casos, é feito na forma de uma grade ou rede (*grid*). A necessidade de sucessivas sessões de laser aumenta o risco de complicações, tais como: fotocoagulação acidental da fóvea; hemorragias; neovascularização de coróide e fibrose subretiniana; formação de membranas epirretinianas; escotomas paracentrais; escotomas centrais devido à lesão no feixe papilomacular; aumento progressivo da cicatriz da fotocoagulação atingindo a mácula central, etc. [14-17]

A triancinolona acetonida (TA) é um corticosteróide de depósito usado na oftalmologia há mais de 40 anos [18-20] e, a sua administração intravítrea (IVTA), vem sendo amplamente estudada para tratamento de diversas afecções oculares, inclusive como alternativa ao laser em algumas situações[13, 21-34].

A eficácia da IVTA no tratamento do EMCS difuso do diabético já foi comprovada e, alguns trabalhos demonstraram, inclusive, resultados visuais significativamente melhores do que o *grid* macular [13, 35]. Verma et al.[36], assim como Tunc et al.[37], demonstraram resultados positivos da associação do *grid* macular com a triancinolona sub-tenoniana no tratamento do edema macular diabético. Outros trabalhos estudaram o efeito do *grid* macular após 3-12 semanas da IVTA [35, 38]. Todavia, até o momento de execução deste trabalho, não foram encontrados estudos sobre a aplicação simultânea do *grid* macular com a IVTA no tratamento do EMCS difuso diabético.

O objetivo deste trabalho foi avaliar a eficácia da administração simultânea da IVTA, com a fotocoagulação macular, no tratamento do edema macular difuso diabético e comparar esta associação terapêutica com o uso isolado de cada tratamento.

2 REVISÃO DA LITERATURA

2.1 TRIANCINOLONA ACETONIDA

A utilidade dos corticosteróides para condições inflamatórias e alérgicas já foi estabelecida há vários anos [39]. Visando a obtenção de um produto mais potente e com maior duração de ação foram realizadas algumas mudanças na estrutura molecular do cortisol. Destas mudanças, surgiu a triancinolona, um derivado corticosteróide pouco solúvel, de pouca atividade mineralocorticóide e importante efeito glucocorticóide [39]. O uso da TA para tratamento de afecções oftalmológicas iniciou-se, há mais de 40 anos, com o uso tópico de formulações aquosas e pomadas [18-20]. A administração injetável da TA foi primeiramente descrita no uso intralesional para a terapêutica de calázio [40] e do hemangioma palpebral [41]. Apenas no início deste século, surgiram os primeiros estudos da administração intravítrea da TA no tratamendo da retinopatia diabética em humanos [13, 42].

2.1.1 Mecanismo de ação

Alguns estudos experimentais *in vitro* e *in vivo* demonstraram que a TA pode influenciar na fisiologia vítreo-retiniana por meio da modulação de diversos fatores. Floman e Zor[43], por exemplo, após realização de um estudo envolvendo coelhos, observaram que a TA aplicada pré-operatoriamente – via subconjuntival – diminuiu a produção intra-ocular de

prostaglandina E nos olhos submetidos à paracentese. Outros trabalhos também constataram que a TA pode acarretar: aumento do fator de crescimento do tecido conectivo (CTGF)[44]; liberação intracelular de adenosina com subseqüente ativação da proteína Kinase A[45]; redução e/ou bloqueio do fator de crescimento vascular endotelial (VEGF)[44, 46-49]; redução do fator derivado do estroma-1 (SDF-1)[47], das moléculas de adesão intercelular 1 (ICAM-1)[50, 51] e do fator de crescimento transformado beta (TGF-β)[44]. Além disto, já foi observado que a TA é capaz de reduzir a neovascularização induzida pela interleucina-6[52] e de diminuir a presença de células formadoras de anticorpos no trato uveal e na córnea de olhos de coelhos previamente inoculados com antígeno proteico[53]. Também já foi demonstrado que a administração intravítrea de TA reduziu de forma significativa o extravasamento retiniano de gadolíneo – observado pela ressonância nuclear magnética – em olhos de coelhos submetidos à panfotocoagulação, indicando, portanto, um efeito estabilizador na barreira hematorretiniana quebrada pelo laser[54].

2.1.2 "Clearance" e meia vida da triancinolona

O *"clearance"* e a meia vida intra-ocular da TA variam conforme as características de cada olho. Olhos vitrectomizados, por exemplo, eliminam a TA de forma muito mais rápida do que os não vitrectomizados. Chin et al.[55], auxiliados pela técnica da cromatografia líquida de alta performance, observaram que a meia vida da TA em olhos de coelhos vitrectomizados era

de 1,57 dias. Já nos olhos não vitrectomizados, este tempo era de 2,89 dias. Estes autores postularam que, devido aos olhos vitrectomizados conterem líquido, ao invés de substância viscosa como o vítreo, a TA circularia de forma mais rápida, proporcionando contato mais amplo com as estruturas intra-oculares facilitando sua absorção. Desta forma, parece que a extensão da vitrectomia influencia na velocidade da absorção ocular da TA. Scholes et al.[56], em outro estudo experimental com 24 olhos de coelhos submetidos a 0,4 mg de IVTA, observaram uma meia vida de 1,6 dias da TA. O desaparecimento completo da TA ocorreu entre 13 e 21 dias. Por outro lado, os estudos em humanos demonstraram absorção mais lenta da TA intravítrea. Beer et al.[57], num estudo prospectivo com pacientes submetidos a 4 mg de IVTA, observaram uma meia vida de 18,7 ± 5,7 dias em olhos não vitrectomizados. Assumindo que a eliminação intra-ocular total da droga represente um período de cinco meias-vidas, a TA pode permanecer no olho não vitrectomizado por 93 ± 28 dias[57]. Utilizando dose de aproximadamente 20 mg, Jonas et al.[58] detectaram concentração de 3 µg/l de TA no humor aquoso de uma paciente submetida a IVTA há seis meses do procedimento. Jonas[59] também publicou o caso de um paciente vitrectomizado e com óleo de silicone, submetido a 25 mg de IVTA ao término da cirurgia. Neste paciente, a presença da TA intra-ocular foi detectada após 8 meses da aplicação.

2.1.3 Possíveis complicações associadas ao uso da triancinolona

Não encontramos na literatura pesquisada nenhuma complicação sistêmica relacionada ao uso oftalmológico da TA. Degenring et al.[60] não observaram concentrações séricas detectáveis após IVTA numa série com 20 pacientes. Apesar de ser considerada sistemicamente segura, a IVTA pode cursar com algumas complicações oculares, descritas a seguir.

Elevação da pressão intra-ocular

A principal complicação descrita é o aumento da pressão intra-ocular (PIO). É importante observar que os trabalhos podem apresentar definições distintas sobre aumento da PIO. Isto é, podem defini-la como valores maiores do que 21, 24 ou 25 mmHg independente do valor pressórico inicial ou ainda pode ser definido como um aumento maior ou igual a 5 mmHg ou 10 mmHg em relação a medida do pré-tratamento (Tabela 1).

Imediatamente após a IVTA é comum encontrar PIO entre 40-60 mmHg, entretanto, há retorno aos patamares basais em cerca de 30 minutos, sem necessidade de tratamento, conforme demonstrado por Westfall et al.[61] em estudo retrospectivo com 1006 olhos pós IVTA. A PIO pode retornar a subir nas semanas seguintes, geralmente em torno do primeiro ao segundo mês[62-64]. Porém, já foram relatados aumentos significativos da PIO a partir da primeira semana do procedimento[65]. A

freqüência deste aumento varia conforme os trabalhos, como pode ser observado na Tabela 1.

Jonas et al.[62, 66] demonstraram que os casos que não apresentaram hipertensão ocular após a primeira aplicação, também não tiveram aumento nas injeções subseqüentes. Entretanto, é importante ressaltar que apenas 19% dos 47 olhos estudados foram submetidos a três aplicações de TA, o que representa um viés para as conclusões do trabalho, uma vez que apenas uma pequena porcentagem dos pacientes recebeu mais que duas aplicações[66]. Além disto, deve ser considerada a possibilidade de toxicidade cumulativa, uma vez que quase não há dados sobre esta questão na literatura[67].

Singh et al.[65] sugeriram que o mecanismo do aumento da PIO não é representado apenas por uma clássica resposta exacerbada ao corticosteróide, mas, também a uma obstrução do trabeculado filtrante pelos cristais da TA, como já observado por meio de exame gonioscópico. Alguns autores estudaram possíveis fatores de risco para a elevação da PIO após IVTA. Jonas et al.[68] observaram, em sua série de casos com 302 olhos que receberam cerca de 20 mg de IVTA, que os pacientes com PIO > 21 mmHg tinham idade significativamente menor (71,3 ± 9,9 anos) em relação aos que não evoluíram com este aumento (74,1 ± 11,8 anos). Eles também relataram que o grupo de pacientes portadores de glaucoma, hipertensão ocular ou hiperresponsivos a corticóides tópicos tiveram tendência a aumento da PIO pós IVTA ($p = 0,13$)[68]. Esta tendência foi confirmada por Özkiris e Erkiliç[69] que, num trabalho prospectivo com 212 olhos de 180 pacientes submetidos

a 8 mg de IVTA, observaram freqüência de 70,6% de aumento da PIO (valores maiores que 21 mmHg) em pacientes glaucomatosos contra uma freqüência de 14,2% em não glaucomatosos ($p < 0,001\%$).

A maioria dos pacientes com elevação da PIO pós IVTA é bem controlada com colírios antihipertensivos, e a PIO retorna aos valores basais – sem necessidade da manutenção de colírios – em torno de 6 a 9 meses[62, 63, 68, 69]. Gillies et al.[70], num estudo randomizado, duplo-cego e placebo-controlado contendo 139 pacientes, observaram que 28% do grupo tratado com a aplicação de 4 mg de TA intravítrea necessitaram de tratamento com colírios antiglaucomatosos contra apenas 1,3% do grupo placebo. A indicação de colírio antihipertensivo baseou-se na história familiar de glaucoma, escavação da papila e magnitude do aumento da PIO[70]. Apesar da maioria dos trabalhos relatar alta freqüência (cerca de 40%) de elevação da PIO após IVTA, Gillies et al.[70] defenderam que nem todos estes casos necessitariam de tratamento, e que uma graduação da gravidade dos casos – conforme a resposta ao tratamento clínico – teria mais utilidade do que o simples relato da freqüência desta elevação. A PIO, neste estudo, foi controlada com apenas um colírio em 85,7% dos casos e no restante foram necessários dois colírios[70]. A necessidade de cirurgia para controle da PIO é rara. Entre todos os trabalhos citados na Tabela 1, houve sete indicações de trabeculectomia e duas indicações de vitrectomia para controle da PIO. O tipo de cirurgia indicada varia conforme os trabalhos; a maioria dos autores indica a trabeculectomia, que teria a vantagem de controlar a PIO e manter os efeitos benéficos do corticosteróide, o que não seria observado com a

remoção da TA pela vitrectomia posterior[62, 68, 71-73]. Além disto, o próprio uso da TA teria um efeito benéfico no funcionamento da trabeculectomia[72]. Outra opção citada com bons resultados é o implante de válvula de Ahmed[65, 71]. Na expectativa de evitar possíveis graves aumentos da PIO pós IVTA, Cardillo et al.[74] fizeram um teste provocativo com colírio de prednisolona 1% um mês antes do início do estudo. A real eficácia deste procedimento ainda necessita ser melhor estudada.

Tabela 1 - Freqüência de aumento da pressão intra-ocular após injeção intravítrea de triancinolona

Estudo	Tipo do Estudo	Número de olhos tratados	Dose utilizada (mg)	Aumento da PIO	Definição de aumento da PIO
Martidis et al. 2002 [42]	EP	14	4	5 (36%)	PIO > 21 mmHg
Bakri e Beer. 2003 [63]	ER	43	4	21 (48,8%)	Elevação ≥ 5 mmHg
Jonas et al. 2003 [62]	EP	75	25	39 (53%)	PIO > 21 mmHg
Smithen e Spaide. 2004 [75]	ER	89	4	36 (40,4%)	PIO > 24 mmHg
Gillies et al. 2004 [70]	EP	75	4	32 (42,6%)	(1)
Sutter et al. 2004 [76]	EP	33	4	10 (30%)	Elevação ≥ 5 mmHg
Ciardella et al. 2004 [77]	ER	30	4	12 (40%)	PIO > 21 mmHg
Agrawal et al. 2004 [73]	ER	26	4	11 (42,5%)	Não define
Kreissig et al. 2005 [78]	EP	81	20	31 (38,3%)	PIO > 21 mmHg
Chan et al. 2005 [79]	EP	43	4	9 (20,9%)	PIO > 21 mmHg
Ozkiris e Erkilic. 2005 [69]	EP	212	8	44 (20,8%)	PIO > 21 mmHg
Jonas et al. 2005 [68]	Meta	305	20	112 (41,2%)	PIO > 21 mmHg
Cardillo et al. 2005 [74]	EP	12	4	1 (8,3%)	PIO > 21 mmHg

ER: Estudo retrospectivo; EP: Estudo prospectivo; Meta: Metanálise; PIO: Pressão intra-ocular.

(1) Este trabalho gradua a resposta hipertensiva em leve, moderada ou grave de acordo com a PIO de entrada e após uso de anti-hipertensivos.

Endoftalmite

A IVTA pode cursar com endoftalmites sépticas, assépticas e pseudo-endoftalmites[67, 69, 80]. A distinção entre estas formas é difícil, uma vez que elas compartilham vários dos sinais e sintomas[67, 80]. Esta dificuldade torna a classificação das endoftalmites confusa, levando vários autores a mesclar diferentes formas em uma única entidade como pode ser observado no trabalho de Moshfeghi et al.[81] que não distingue pseudo-endoftalmite de endoftalmite asséptica, e no trabalho de Westfall et al.[61] que trata endoftalmites sépticas e assépticas como sendo a mesma afecção. A freqüência de endoftalmites em diferentes trabalhos pode ser observado na Tabela 2.

- Pseudo-endoftalmite: Como o próprio nome diz, não é uma endoftalmite verdadeira. O paciente apresenta um olho calmo e sem dor e, raramente, queixa-se de baixa visual[67, 69, 82, 83]. Os cristais de triancinolona podem sofrer turbilhonamento durante a aplicação, causando uma turvação vítrea e, além disto, podem migrar para a câmara anterior e se depositarem inferiormente, aparentando um hipópio (pseudo-hipópio)[69, 81, 83, 84]. Sutter e Gillies[83] confirmaram a teoria do turbilhonamento vítreo através de uma biópsia vítrea realizada em um paciente com suspeita de endoftalmite pós IVTA; eles observaram a presença de inúmeros cristais de TA e poucas células inflamatórias. A migração da triancinolona para a câmara anterior, geralmente, ocorre em afácicos ou pseudofácicos com

rupturas da cápsula posterior, entretanto, também já foi descrita em fácicos, provavelmente decorrente de fragilidade zonular[69, 82, 83, 85]. Chen et al.[83] realizaram uma aspiração de humor aquoso em um caso de pseudo-hipópio e confirmaram a presença dos cristais do corticosteróide pela microscopia óptica. A frequência desta complicação gira em torno de 0,8%, como demonstrado por Moshfeghi et al.[81] em seu levantamento com 828 pacientes submetidos à injeção de 4 mg de TA. O início dos sinais e sintomas ocorre nos primeiros dias após aplicação, podendo inclusive, ser observado já nas primeiras horas após a administração da droga[80-82, 86]. A resolução do pseudo-hipópio ocorre, na maioria dos casos, em 1-14 dias sem necessidade de tratamento[81, 82, 86]. Por outro lado, a turvação vítrea pode durar semanas[83, 84].

- Endoftalmite: A TA poderia levar a um efeito imunossupressivo local, tornando o olho mais vulnerável, ou mesmo mascarar uma infecção[80]. Os sinais e sintomas podem ser amenizados pelo corticosteróide. Isto é, o paciente pode não se queixar de dor e não apresentar muitos sinais inflamatórios na biomicroscopia[76]. A visão geralmente piora[76]. O início dos sinais e sintomas ocorre em cerca de 1 semana[69, 76, 80]. Moshfeghi et al.[87] descreveram a incidência de endoftalmite pós IVTA como sendo de 0,87%. Entretanto, caso fossem excluídos dois dos sete centros que participaram deste estudo, esta incidência cairia de 0,87% para 0,3%, o que está mais próximo dos 0,45% observados por Nelson et al.[80] em estudo com 440 pacientes. Isto nos faz refletir

se os cuidados com antissepsia foram os mesmos em cada centro. Casos extremos podem necessitar de enucleação como o relato de Benz et al.[88] sobre um paciente que apresentou uma gravíssima endoftalmite por Mycobacterium chelonae 1 mês após 4 mg de IVTA. Num estudo retrospectivo com 1866 vitrectomias realizadas com auxílio de TA, Sakamoto et al.[89] observaram uma freqüência de endoftalmites de apenas 0,0053% (um caso), o que representa uma incidência menor do que a descrita após vitrectomia sem triancinolona (relatada como 0,046%).

- Endoftalmite asséptica: Provavelmente decorre de uma resposta ocular inflamatória a algum componente da fórmula da TA[80, 81]. O paciente pode apresentar hipópio, reação de câmara anterior e vitreíte[67]. Em 440 IVTA, Nelson et al.[80] observaram sete casos (1,6%) de endoftalmite asséptica ou pseudo endoftalmite.

Tabela 2 - Freqüência de endoftalmites sépticas após injeção intravítrea de triancinolona

Estudo	Tipo do Estudo	Número de olhos tratados	Dose utilizada (mg)	Endoftalmite séptica	Comentários
Moshfeghi et al. 2003 [87] e 2004 [81]	ER	922	4	8 (0,87%)	Também descritos 8 casos de endoftalmite presumivelmente asséptica
Nelson et al. 2003 [80]	ER	416	4	2 (0,48%)	6 casos de endoftalmite asséptica ou pseudoendoftalmite
Jonas et al. 2003 [13]	ER	454	25	0	Pacientes com muitas diferenças entre si; Alguns receberam mais de uma aplicação. Uns associados a VVPP. Seguimento variou bastante
Roth et al. 2003 [90]	ER	104	4	0	7 casos de endoftalmite presumível
Gillies et al. 2004 [70]	EP	75	4	0	-
Ozkiris et al. 2005 [69]	EP	212	8	1 (0,5%)	1 caso de endoftalmite asséptica e 2 casos de pseudohipópio
Westfall et al. 2005 [61]	ER	1006	4	1 (0,099%)	Cultura negativa

ER: Estudo retrospectivo; EP: Estudo prospectivo; VVPP: Vitrectomia via pars plana.

Catarata

A associação do uso de corticosteróides com a progressão de catarata já é bem conhecida[91]. Entretanto, há poucos trabalhos sobre este assunto quando do uso intravítreo da TA. Tendo em vista que a IVTA é geralmente indicada em pessoas acima de 50 anos e que a maior parte dos trabalhos publicados não são prospectivos com grupo controle, fica difícil definir se a evolução da catarata é devido ao corticosteróide ou apenas ao envelhecimento natural do cristalino.

Özkiris e Erkilic[69], em estudo prospectivo sem grupo controle, observaram que 6,6% (14/212) dos olhos submetidos a 4 mg de IVTA apresentaram progressão da catarata após 1 ano. Por outro lado, em estudo prospectivo, randomizado, duplo-cego e com grupo placebo, Sutter et al.[76] não observaram diferença entre o grupo tratado e o não tratado. Entretanto, este trabalho apresentou uma amostra pequena de pacientes (33 grupo IVTA e 32 grupo placebo).

Gillies et al.[70] constataram freqüência de 24% (8/33) da progressão da catarata no grupo tratado com IVTA contra nenhum caso do grupo placebo, após 2 anos. Em outro trabalho, Gillies et al.[92] sugeriram que o mecanismo responsável pelo aumento da PIO pós IVTA seja o mesmo da progressão da catarata subcapsular posterior, pois, seu estudo constatou uma significativa associação entre ambas.

Çekiç et al.[93] estudaram o efeito da aplicação de 4 mg de TA intravítreo em 37 pacientes fácicos, utilizando os olhos contra-laterais como controle. Neste estudo, foi observado, num seguimento de 12 meses, que

uma única IVTA produziu signficativa progressão da catarata subcapsular posterior. Além disto, o uso de múltiplas IVTA causou progressão da opacidade em todas as camadas do cristalino.

Outras possíveis complicações

- "Moscas volantes": imediatamente após a IVTA é comum este sintoma devido à presença de cristais no eixo visual. Este sintoma desaparece em alguns dias com a deposição do material inferiormente[84, 94].
- Hemorragia conjuntival no local da IVTA: ocorre em cerca de 14% dos casos[69].
- Aderência dos cristais de TA no endotélio corneano: Pouco relatado na literatura[82, 85]. Ruiz-Moreno et al.[85] descreveram um caso que evoluiu com edema corneano pelo toque endotelial; realizaram irrigação da câmara anterior e observaram melhora lenta do quadro.
- Blefaroptose e úlcera conjuntival: Observadas, respectivamente, em 6% (2/33) e 3% (1/33) dos casos tratados com IVTA por Sutter et al.[76]. Estes autores relataram a associação como sendo provável e não definitiva.

2.1.4 Toxicidade do veículo da triancinolona

Esta é uma questão controversa. Alguns autores defendem o emprego da TA purificada devido a possível efeito tóxico do benzyl alcohol contido no veículo[62, 95, 96]. Em prol desta teoria, estes autores citaram que

esta toxicidade já foi observada por Hida et al.[97]. Neste artigo, Hida et al., utilizando olhos de coelhos, estudaram veículos de vários corticosteróides (Celestone Soluspan®, Depomedrol®, Decadron®, Decadron L.A.®, Aristocort® e Kenalog®) em suas concentrações originais e aumentada de duas vezes[97]. Em nenhum momento este estudo demonstrou que o veículo do Kenalog® (triancinolona) fosse tóxico quer seja em sua concentração padrão ou aumentada de duas vezes. Os autores especulam que o veículo do Kenalog® pudesse ser tóxico devido à toxicidade observada do veículo do Decadron L.A.® (que também contém benzyl alcohol) na concentração dobrada [(53)]. Entretanto, o veículo do Decadron L.A.® apresenta em sua fórmula componentes como o EDTA e o bissulfeto de sódio, que não estão presentes no veículo do Kenalog®. Os próprios autores deste trabalho citam que o EDTA possui ação de detergente e pode ser tóxico.

Num estudo *in vitro* com células pigmentadas da retina humana e células gliais humanas, Yeung et al.[98] demonstraram que a TA – nas concentrações de 0,01 a 1mg/ml – reduziu o número destas células, o que não foi observado nas células expostas ao veículo (benzyl alcohol 0,25%). Porém, noutros trabalhos não foram observadas alterações tóxicas da TA pura[99-101].

As técnicas publicadas para remoção do veículo da TA geralmente alteram, de forma significativa, a concentração da droga, aumentando-a ou diminuindo-a, dependendo do método empregado[95]. Isto faz com que o oftalmologista nunca saiba a real dose aplicada no paciente. Como exemplo, Spandau et al.[102] observaram, utilizando a técnica de cromatografia líquida

de fase rápida, que a dose desejada de 25 mg de TA caía para cerca de 12,8 mg após remoção do veículo por método de filtração; isto é, quase a metade da dose programada.

Portanto, conclui-se que os dados disponíveis atualmente não comprovam que o veículo da TA seja tóxico e, também, que a sua remoção pode levar à administração intra-ocular de doses totalmente desconhecidas. Além do mais, o veículo pode ter papel de proteção contra possíveis contaminações do frasco, pois, já foi observado que ele é capaz de reduzir o número de unidades formadoras de colônias de frascos previamente inoculados com vários tipos de bactérias[103].

2.2 FOTOCOAGULAÇÃO

O laser ("Light Amplification by Stimulated Emission of Radiation") tornou-se o tratamento padrão para vários distúrbios oculares graças à possibilidade de escolha do comprimento de onda (o que permite a absorção seletiva de tecidos oculares específicos), pequenos tamanhos de mira, precisão na direção do disparo e pulsos com duração ajustável. Na retinopatia diabética, em particular, o laser deve produzir pontos de coagulação na retina com o objetivo de: (1) ablar os tecidos anteriores às arcadas vasculares, para aumentar o aporte de oxigênio à retina remanescente e diminuir a síntese de fatores de crescimento (panfotocoagulação), ou (2) coagular microaneurismas e áreas espessas ao redor da zona avascular foveal para reduzir o edema macular (fotocoagulação focal/*grid*). A seleção dos parâmetros do laser depende de condições oculares, como pigmentação e opacidades de meio, e do tipo de afecção a ser tratada. Olhos com pouco pigmento e/ou com opacidades de meio necessitam de parâmetros maiores para o êxito da coagulação[104]. O *grid* macular preconizado consiste em aplicações com mira de 50 a 200 µm de diâmetro, respeitada a distância de uma a duas marcas entre elas, duração de 0,1 segundo e potência suficiente para discreta marca branco-acinzentada. O laser deve cobrir as áreas de extravazamento difuso e de não perfusão. O centro foveal deve ser poupado em um raio de 500 µm[9, 105].

O mecanismo exato de ação do laser no tratamento da retinopatia diabética ainda não está claro, acredita-se que esteja associado à destruição de algumas células fotorreceptoras com metabolismo muito ativo. Esta

destruição permitiria melhor difusão e distribuição do oxigênio entre as células da camada interna da retina, aliviando a hipóxia e reduzindo o estímulo para expressão de fatores angiogênicos. Além disto, o oxigênio promoveria vasoconstricção arteriolar levando à diminuição da pressão hidrostática nos capilares e vênulas, com redução do edema[104, 106-108].

A eficácia da fotocoagulação no tratamento do edema macular diabético já foi demonstrada. O maior ensaio clínico já realizado sobre este tema até hoje foi o ETDRS ("Early Treatment Diabetic Retinopathy Study"), que consistiu em um estudo randomizado com 29 centros e envolveu 3928 portadores de retinopatia diabética[9]. O ETDRS demonstrou uma redução de 50% do risco de perda visual moderada em 3 anos após a realização do laser focal/*grid* (risco de 12% no grupo tratado vs risco de 24% no grupo sem tratamento). Por perda visual moderada entende-se uma perda de 15 ou mais letras de visão, que representa uma duplicação do ângulo visual inicial (Ex.: de 20/20 para 20/40 ou de 20/30 para 20/60). Neste estudo foi observado que a percentagem de pacientes com ganho de seis ou mais letras de visão foi quase o dobro no grupo tratado em relação ao não tratado (tratado: cerca de 40%; não tratado: cerca de 20%). Entretanto, o ganho de três ou mais linhas de visão foi relatado em apenas 3% dos casos[9]. O ETDRS sugere o uso do laser nos casos de edema macular com quaisquer das seguintes características: espessamento da retina dentro de 500 µm do centro macular; presença de exsudatos duros dentro de 500 µm do centro macular associado a espessamento da retina adjacente; espessamento retiniano maior ou igual a um diâmetro de papila localizado numa distância

menor ou igual a um diâmetro de papila do centro da mácula. Outros autores sugerem que *grid* teria mais benefício na melhora da capacidade de leitura do que na acuidade visual para longe[10].

Potenciais complicações da fotocoagulação

Alguns autores sugerem que as possíveis complicações relacionadas ao laser macular são conseqüentes a aplicações com alta potência e pequena mira[109]. As principais complicações descritas são a fibrose subretiniana, escotomas relativos e absolutos, alargamento da marca do laser com envolvimento foveal e neovascularização da coróide[14, 16, 17, 109-111].

O ETDRS[110] encontrou 109 casos de fibrose subretiniana nos 4823 olhos submetidos à fotocoagulação. Destes, 34 desenvolveram a complicação antes do laser e 75 depois. Em 66 dos 75 casos complicados após a fotocoagulação, a fibrose subretiniana não estava adjacente a cicatriz do laser e presumiu-se, portanto, que não estavam relacionadas ao tratamento. Em apenas nove olhos a fibrose foi organizada adjacente à marca da fotocoagulação. O principal fator de risco encontrado para o desenvolvimento da fibrose subretiniana foi a presença de grandes placas de exsudatos duros. Outros fatores de risco associados foram a hipertrigliceridemia e a hipercolesterolemia[110].

Os escotomas produzidos pelas cicatrizes da fotocoagulação são, geralmente, discretos e, possivelmente, sem nenhuma relevância clínica[14, 111]. Entretanto, a progressão destas cicatrizes pode acarretar importante

baixa de acuidade visual. Schatz et al.[17], num estudo retrospectivo com 203 olhos com edema macular difuso diabético submetidos à *grid* macular, observaram alargamento da cicatriz do laser com posterior envolvimento foveal e baixa importante da visão em 11 casos (5,4%). Estes autores sugerem que o laser deva ser aplicado com menor potência, mais espaçamento entre as marcas e sem disparos na rede capilar perifoveal.

A formação de neovascularização de coróide é incomum e acredita-se estar associada à ruptura da membrana de Bruch conseqüente à aplicação de fotocoagulação demasiadamente forte[16, 109].

3 MÉTODOS

3.1 ASPECTOS ÉTICOS

O projeto de pesquisa foi aprovado pela Comissão de Ética para Análise de Projetos de Pesquisa da Diretoria Clínica do Hospital das Clínicas da Faculdade de Medicina de São Paulo - USP (Anexo A). Os indivíduos incluídos no estudo foram informados de sua natureza e assinaram o termo de consentimento livre e esclarecido.

3.2 TIPO DE ESTUDO E POPULAÇÃO

Trata-se de estudo clínico prospectivo conduzido em população de pacientes portadores de edema macular difuso diabético, atendida no Ambulatório de Retina e Vítreo do Departamento de Oftalmologia do Hospital das Clínicas da Universidade de São Paulo - USP, por demanda espontânea ou referenciada por outros setores do mesmo serviço, no período compreendido entre junho de 2005 e setembro de 2006.

Todos os pacientes triados foram encaminhados para avaliação endocrinológica e somente foram liberados para iniciarem o protocolo após controle clínico adequado, considerado por glicemia de jejum inferior a 150 mg/dl, hemoglobina glicada menor que 7,5 %, pressão arterial inferior a 140 / 90 mmHg e creatinina ≤ 2 mg/dl. Aqueles pacientes que nunca receberam

tratamento oftalmológico foram submetidos a uma sessão de *grid* macular antes do encaminhamento ao endocrinologista.

3.3 CRITÉRIOS DE INCLUSÃO

Para a inclusão no estudo, os pacientes deviam apresentar os seguintes critérios:

- Diabetes mellitus tipo 2;
- Edema macular difuso refratário a pelo menos uma sessão de *grid* macular*;
- Ausência de tração vítreo retiniana ou membrana epirretiniana que pudesse causar edema macular;
- Acuidade visual mínima de 1,0 LogMAR, que representa a leitura de pelo menos 20 letras a 2 metros de distância;
- Ausência de opacidades de meios que prejudicassem o exame de tomografia de coerência óptica;
- Boa colaboração durante os exames de tomografia de coerência óptica;
- Capacidade de reconhecer as letras do alfabeto para o teste de acuidade visual.

3.4 CRITÉRIOS DE EXCLUSÃO

O estudo obedeceu aos seguintes critérios de exclusão:

---

* O edema macular difuso foi considerado refratário quando, após 3 meses do *grid* macular, ainda observava-se extravazamento difuso do contraste na retinografia fluorescente associado à espessura macular central maior que 250 μm medida na tomografia de coerência óptica.

- Presença de glaucoma, suspeita de glaucoma* [112] ou de quaisquer outras outras afecções oculares que pudessem acarretar déficit visual;
- Incapacidade de controle clínico e/ou laboratorial das condições sistêmicas;
- Redução da espessura macular central para valores menores do que 250 µm após primeira sessão de *grid* (para aqueles pacientes que nunca haviam sido submetidos a fotocoagulações prévias);
- Isquemia macular evidenciada na retinografia fluorescente;
- Presença de neovasos em segmento anterior e/ou posterior;
- Facectomia realizada há menos de 1 ano do início do estudo;
- Presença de inflamações ou infecções de anexos, como blefarites graves ou conjuntivites, que pudessem aumentar o risco de endoftalmites após IVTA.

Dos 48 pacientes inicialmente rastreados para o estudo, foram excluídos sete pela impossibilidade de controle clínico e/ou laboratorial do diabetes mellitus; quatro por terem melhorado o edema após 3 meses da fotocoagulação primária; dois por serem analfabetos e incapacitados para o exame de acuidade visual; dois devido ao diagnóstico de insuficiência renal crônica; um por ter oclusão venosa retiniana associada; um pelo diagnóstico de glaucoma e um por ter papila do nervo óptico com suspeita de glaucoma.

* Considerou-se suspeita de glaucoma os casos com pressão intra-ocular superior a 21 mmHg ou alterações de disco óptico conforme ensinamentos do prof. Dr. Remo Suzanna Jr.

3.5 FORMAÇÃO DOS GRUPOS

Foi estudado um olho de cada paciente. Caso ambos os olhos cumprissem os critérios do estudo, apenas um era sorteado para participação no trabalho. O olho contralateral não foi utilizado no estudo porque nem todos os pacientes apresentavam edema macular difuso em ambos os olhos. Os pacientes selecionados foram distribuídos de forma randomizada (sorteio) em três diferentes grupos de tratamento com 10 pacientes cada:

a) *Grupo Laser* - fotocoagulação macular em grade com laser (*grid* macular);

b) *Grupo TA* - administração intravítrea de 4mg de triancinolona acetonida;

c) *Grupo Laser+TA* - associação do laser com a triancinolona intravítrea.

3.6 EXAME OFTÁLMICO

A avaliação oftalmológica incluiu: exame refratométrico com medida da acuidade visual corrigida; teste da motilidade ocular extrínseca; biomicroscopia; medida da pressão intra-ocular com tonômetro de aplanação de Goldmann e mapeamento da retina com lente de 78 e 20 dioptrias. A refratometria e a medida da acuidade visual foram realizadas com caixa e armação de provas, numa distância de dois metros, com as luzes da sala apagadas, utilizando caixa retroiluminada e as tabelas preconizadas no

ETDRS[9]. O modelo de medida da acuidade visual utilizado foi o LogMAR ("logarithm of minimal angle of resolution"), no qual cada letra não lida ou lida errada vale 0,02. A acuidade visual final resulta da soma destas letras. A visão pode variar de zero (melhor visão possível) a 1,4 (pior visão possível na tabela a 2 metros). É fundamental que a medida da acuidade visual nos pacientes com lesão macular seja realizada com armações de provas, pois, isto permite uma maior mobilidade da cabeça durante o teste; facilitando, desta forma, o paciente encontrar o ângulo de melhor visão. Isto é impossível de ser feito com um refrator manual.

3.7 PROCEDIMENTOS E TÉCNICAS

A avaliação do edema macular foi realizada por meio de fundoscopia, angiografia digital com fluoresceína e medida da espessura macular central e do volume macular total com aparelho de tomografia de coerência óptica (OCT; Stratus OCT ™ Model 3000, Version 4.0.1, Carl Zeiss Meditec Inc. Dublin, CA, USA). Os critérios para caracterização do edema macular difuso foram a presença de um espessamento generalizado da mácula observada pela biomicroscopia de fundo (Figura 1) e a evidência, no angiograma, de extravasamento macular difuso do contraste (Figura 2). A presença de um ou de vários microaneurismas dentro de uma área circular de extravazamento de contraste, associado à diminuição deste extravazamento a medida que se afasta do(s) microaneurisma(s), indica um edema macular focal[113]. Por outro lado, o extravazamento de contraste sobre e/ou adjacente a capilares dilatados ou arteríolas sugerem que estas estruturas sejam as

principais fontes do edema. Este tipo de extravazamento é tipicamente mais difuso[113]. A espessura macular central aferida pelo OCT deveria ser maior que 250 µm. O protocolo de exame utilizado para varredura da retina com o OCT foi o “Fast Macular”, que consiste em seis varreduras radiais consecutivas, de 6 mm cada uma, centradas na mácula e de 1,92 segundos de duração. Cada varredura linear apresenta uma resolução de 128 pontos. Após a obtenção das varreduras retinianas o cálculo dos parâmetros da espessura macular central (espessura foveal) e do volume macular total foi realizado pelo protocolo do OCT “Retinal thickness/Volume tabular output” (Figura 3). Este protocolo fornece um quadro com os dados analisados e dois mapas circulares. Um mapa apresenta os valores numéricos médios da espessura retiniana e o outro é a representação em escala de cores destes valores. As áreas mais elevadas são representadas por cores “quentes” (vermelho e branco) enquanto que as áreas mais planas são representadas por cores “frias” (verde e azul). Estes mapas são compostos por três círculos concêntricos de um, três e 6 mm de diâmetro e são cortados por duas linhas diagonais centralizadas no meio do círculo com um ângulo de 90 º entre elas. Com isto, o mapa apresenta nove subdivisões da mácula.

Registrou-se o valor médio da espessura macular central e do volume macular total de três medidas concecutivas do OCT. A consistência deste protocolo do OCT para avaliação do edema macular difuso diabético já foi demonstrada previamente por Saraiva et al.[114].

Figura 1 – Demonstração de edema macular difuso diabético por meio de retinografia digital

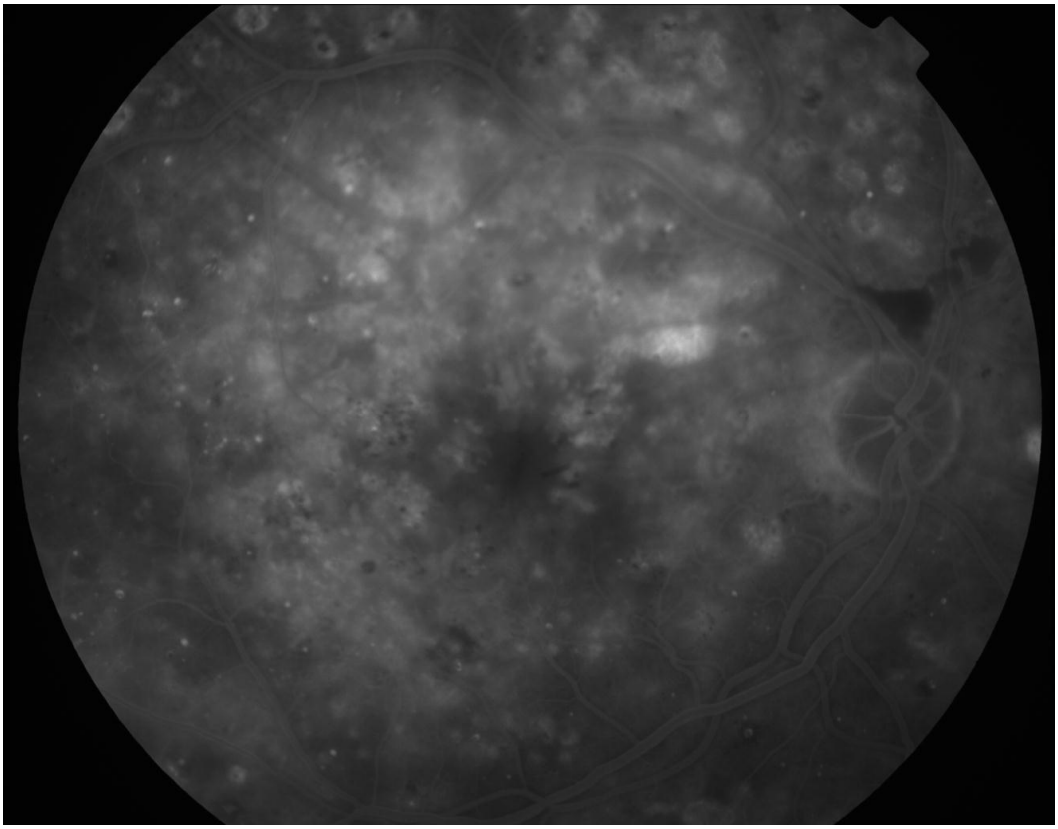

Figura 2 – Demonstração de edema macular difuso diabético por meio de retinografia fluorescente digital. Observar extravazamento difuso do contraste e cicatrizes de fotocoagulação

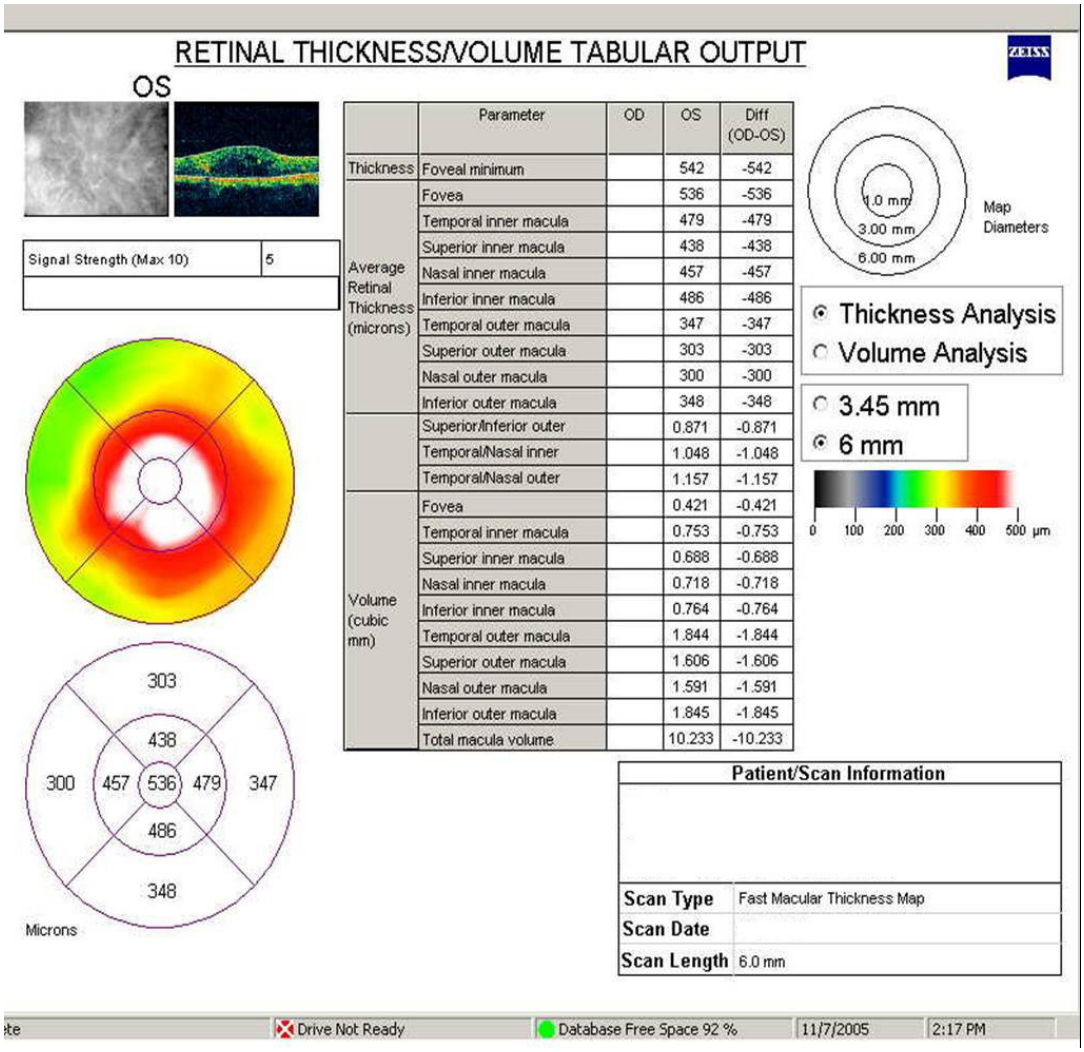

RETINAL THICKNESS/VOLUME TABULAR OUTPUT

OS

Signal Strength (Max 10)	5

	Parameter	OD	OS	Diff (OD-OS)
Thickness	Foveal minimum		542	-542
Average Retinal Thickness (microns)	Fovea		536	-536
	Temporal inner macula		479	-479
	Superior inner macula		438	-438
	Nasal inner macula		457	-457
	Inferior inner macula		486	-486
	Temporal outer macula		347	-347
	Superior outer macula		303	-303
	Nasal outer macula		300	-300
	Inferior outer macula		348	-348
	Superior/Inferior outer		0.871	-0.871
	Temporal/Nasal inner		1.048	-1.048
	Temporal/Nasal outer		1.157	-1.157
Volume (cubic mm)	Fovea		0.421	-0.421
	Temporal inner macula		0.753	-0.753
	Superior inner macula		0.688	-0.688
	Nasal inner macula		0.718	-0.718
	Inferior inner macula		0.764	-0.764
	Temporal outer macula		1.844	-1.844
	Superior outer macula		1.606	-1.606
	Nasal outer macula		1.591	-1.591
	Inferior outer macula		1.845	-1.845
	Total macula volume		10.233	-10.233

Figura 3 – Impresso dos dados obtidos pela tomografia de coerência óptica. Observa-se o mapa circular com suas subdivisões e os valores médios da espessura retiniana, sua representação em escala de cores e o quadro contendo todos os dados tabulados

A fotocoagulação macular foi aplicada com uma mira de 100 µm, duração de 0,1 segundo e potência necessária para uma discreta marca branco-acinzentada na retina espessada, sendo respeitada uma distância de uma a duas marcas entre elas. A fotocoagulação foi realizada em áreas de retina espessa e sobre microaneurismas, quando presentes. Foi respeitado um raio maior que 500 µm do centro da fóvea para aplicação do laser.

Os pacientes do grupo Laser+TA receberam, primeiramente, a fotocoagulação e, alguns minutos depois, a IVTA.

Para o estudo foi utilizada a dose de 4 mg de TA que representa 0,1 ml do frasco de concentração 40 mg/ml (Kenalog-40®; Bristol-Myers; Princeton, NJ, USA).

Os procedimentos para a aplicação da triancinolona seguiram os parâmetros de consenso e recomendações já publicados[115], resumidamente:

A) Pré-aplicação

- Dilatação pupilar com colírio de tropicamida a 1% para visualização adequada do fundo de olho após injeção;
- Anestesia tópica com colírio de tetracaína 1%;
- Irrigação ocular com iodopovidona a 5%;
- Uso de luvas e blefarostato estéreis.

B) Aplicação

- Realizada no quadrante temporal inferior com uma seringa 1 ml e agulha de 30 gauge;

- Distância de 3,5 ou 4 mm do limbo para pseudofácicos ou fácicos, respectivamente;
- Aplicação lenta e contínua da medicação a fim de evitar dispersão excessiva no vítreo e desacoplamento agulha-seringa;
- Leve compressão com zaragatoa estéril no local da aplicação após cuidadosa remoção da agulha.

C) Pós-aplicação

- Oftalmoscopia para a visualização da medicação, da retina e da pulsação da artéria central da retina;
- Alta com colírio de ofloxacino 0,3%.

O acompanhamento dos pacientes ocorreu em intervalos pré-determinados de 1 dia, 1 semana e mensalmente até completar 6 meses; Foram analisados os seguintes parâmetros: espessura macular central, volume macular total, acuidade visual corrigida LogMAR e pressão intra-ocular. As complicações foram registradas e devidamente tratadas.

Os dados quantitativos referentes à acuidade visual também foram transformados em dados qualitativos e distribuídos numa escala ordinal de ganhos ou perdas de letras de visão, cujas categorias foram: perda de 10 ou mais letras; perda de cinco a nove letras; estável (faixa correspondente entre perda de até 4 letras e ganho de até 4 letras); ganho de cinco a nove letras; ganho de 10 ou mais letras. Isto foi feito para possibilitar uma melhor comparação com a literatura. Baseando-se nesta mesma finalidade, foi

verificado o número de pacientes que obtiveram PIO maior que 21 mmHg e o número de pacientes que tiveram a PIO elevada em 5 mmHg ou mais.

3.8 PROGRAMAS ESTATÍSTICOS

Para a análise dos dados, criou-se um banco de dados no Programa *Microsoft® Office Excell* 2003 (*Microsoft Inc.*) e foram empregados os programas *Statistica for Windows (StarSoft Inc.) release 5.0* e *SPSS for Windows (SPSS Inc.) release 15.0*.

3.9 ANÁLISE ESTATÍSTICA

A homogeneidade entre os grupos foi testada para as variáveis: idade, sexo, presença de pseudofacia, acuidade visual basal, espessura macular central basal, volume macular total basal, pressão intra-ocular basal, classificação da retinopatia diabética conforme o ETDRS[105], número de vezes que foi realizado *grid* macular, presença de edema macular cistóide observado na OCT, tempo médio necessário para o controle clínico sitêmico antes do início do tratamento. Para a variável quantitativa idade, utilizou-se a Análise de Variância a um fator. As demais variáveis quantitativas foram avaliadas pelo teste não-paramétrico de Kruskal-Wallis. As variáveis qualitativas foram analisadas pelo Teste Exato de Fisher (bicaudal).

Para averiguar o comportamento dos grupos, considerando as variáveis espessura macular central, volume macular total, acuidade visual e

pressão intra-ocular, fez-se uso da técnica Análise de Variância com medidas repetidas. Esta consiste no ajuste de um modelo linear multivariado a partir do qual as seguintes hipóteses foram testadas:

- H_01: os perfis médios de resposta correspondentes aos grupos são paralelos, ou seja, não existe interação entre o fator grupo e o fator condição de avaliação (pré-tratamento, 1, 2, 3, 4, 5 e 6 meses).
- H_02: os perfis médios de resposta são coincidentes, ou seja, não existe efeito do fator grupo.
- H_03: os perfis médios de resposta são paralelos ao eixo das abscissas, ou seja, não há efeito do fator condição de avaliação.

As hipóteses H_02 e H_03 só foram testadas quando não se rejeitou H_01. Caso contrário, foram testadas hipóteses de igualdade entre sub-conjuntos dos grupos e entre as condições avaliadas.

A estatística de Wilks, com a aproximação para a estatística F, foi utilizada no teste das hipóteses acima.

Após distribuição em escala ordinal de ganhos ou perdas de letras de visão, a evolução da acuidade visual também foi testada pelo Teste Exato de Fisher (bicaudal). Este mesmo teste foi utilizado na análise, entre os grupos, da quantidade de pacientes com PIO maior que 21 mmHg ou com elevação pressórica maior ou igual a 5 mmHg após tratamento.

O nível de significância utilizado para os testes foi de 5%.

4 RESULTADOS

Foram estudados, portanto, 30 olhos de 30 pacientes (10 em cada grupo), sendo 14 mulheres e 16 homens. A média de idade foi 64 ± 8,9 anos. Dos olhos estudados, 23 foram tratados previamente com apenas uma sessão de *grid* macular, sete eram pseudofácicos, 10 eram portadores de retinopatia diabética não proliferativa moderada, 13 de retinopatia diabética não proliferativa grave e sete de retinopatia diabética proliferativa (já tratados com panfotocoagulação prévia). Foi observada a presença de edema macular cistóide em 19 olhos. O tempo médio necessário para o controle clínico sitêmico antes do início do tratamento foi de 2,4 meses. Os grupos não diferiram em relação a estas variáveis citadas. Estes dados podem ser melhor obervados nas Tabelas 3 a 9. Os grupos também foram considerados homogêneos quanto aos valores basais da espessura macular central (p=0,924), volume macular total (p=0,708), acuidade visual (p=0,566) e pressão intra-ocular (p=0,852). As médias dos valores da glicemia de jejum e da hemoglobina glicada antes do encaminhamento ao endocrinologista estão apresentadas na Tabela 10.

Tabela 3 - Distribuição dos pacientes segundo o sexo

	Grupos de tratamento		
Sexo	Laser	TA	Laser+TA
Feminino	3	7	4
Masculino	7	3	6
TOTAL	10	10	10

p=0,272 (Teste exato de Fisher bicaudal).
Laser: *grid* macular; TA: aplicação intra-vítrea de 4 mg de triancinolona acetonida; Laser+TA: associação do *grid* macular com a aplicação intra-vitrea de 4 mg de triancinolona acetonida.

Tabela 4 – Média de idade dos pacientes segundo grupo de tratamento

Grupos de tratamento	Idade (anos)	
	Média	Desvio padrão
Laser	68,5	9,2
TA	62,5	5,9
Laser+TA	61,1	10

p=0,1403 (Análise de variância a um fator).
Laser: *grid* macular; TA: aplicação intra-vítrea de 4 mg de triancinolona acetonida; Laser+TA: associação do *grid* macular com a aplicação intra-vitrea de 4 mg de triancinolona acetonida.

Tabela 5 – Distribuição dos pacientes segundo frequência de *grid* macular realizado previamente ao estudo

	Grupos de tratamento		
Frequência	Laser	TA	Laser+TA
1	8	7	8
2	0	1	1
3	1	1	1
4	1	1	0
TOTAL	10	10	10

p=1,0 (Teste exato de Fisher bicaudal).
Laser: *grid* macular; TA: aplicação intra-vítrea de 4 mg de triancinolona acetonida; Laser+TA: associação do *grid* macular com a aplicação intra-vitrea de 4 mg de triancinolona acetonida.

Tabela 6 – Distribuição dos pacientes segundo a presença de pseudofacia no olho tratado

	Grupos de tratamento		
Frequência	Laser	TA	Laser+TA
Não	7	8	8
Sim	3	2	2
TOTAL	10	10	10

p=1,0 (Teste exato de Fisher bicaudal).
Laser: *grid* macular; TA: aplicação intra-vítrea de 4 mg de triancinolona acetonida; Laser+TA: associação do *grid* macular com a aplicação intra-vitrea de 4 mg de triancinolona acetonida.

Tabela 7 – Distribuição dos pacientes segundo classificação da retinopatia diabética

	Grupos de tratamento		
Classificação	Laser	TA	Laser+TA
RDNP moderada	4	4	2
RDNP grave	4	5	4
RDP[(1)]	2	1	4
TOTAL	10	10	10

p=0,059 (Teste exato de Fisher bicaudal).
RDNP: retinopatia diabética não proliferativa; RDP: retinopatia diabética proliferativa; Laser: *grid* macular; TA: aplicação intra-vítrea de 4 mg de triancinolona acetonida; Laser+TA: associação do *grid* macular com a aplicação intra-vitrea de 4 mg de triancinolona acetonida.
[(1)] Casos previamente tratados e sem sinais de neovascularização.

Tabela 8 - Distribuição dos pacientes segundo a presença de edema macular cistóide no olho tratado, observada na tomografia de coerência óptica

	Grupos de tratamento		
Frequência	Laser	TA	Laser+TA
Não	1	4	6
Sim	9	6	4
TOTAL	10	10	10

P = 0,089 (Teste exato de Fisher bicaudal).
Laser: *grid* macular; TA: aplicação intra-vítrea de 4 mg de triancinolona acetonida; Laser+TA: associação do *grid* macular com a aplicação intra-vitrea de 4 mg de triancinolona acetonida.

Tabela 9 - Intervalo médio entre o encaminhamento ao endocrinologista, para controle sistêmico, e início do tratamento, segundo grupo de tratamento

Grupos de tratamento	Intervalo (meses)	
	Média	Desvio padrão
Laser	2	1,8
TA	2,4	1,6
Laser+TA	2,61	2,2

p=0,77 (Teste não-paramétrico de Kruskal-Wallis).
Laser: *grid* macular; TA: aplicação intra-vítrea de 4 mg de triancinolona acetonida; Laser+TA: associação do *grid* macular com a aplicação intra-vitrea de 4 mg de triancinolona acetonida.

Tabela 10 - Média das taxas de glicemia de jejum e de hemoglobina glicada dos pacientes, antes do encaminhamento ao endocrinologista, segundo grupo de tratamento

	Glicemia de jejum (mg/dl)		Hemoglobina glicada (%)	
Grupos de tratamento	Média	DP	Média	DP
Laser	178	65	7,5	1,1
TA	151	75	6,9	1,3
Laser+TA	186	63	7,8	1,3

Laser: *grid* macular; TA: aplicação intra-vítrea de 4 mg de triancinolona acetonida; Laser+TA: associação do *grid* macular com a aplicação intra-vitrea de 4 mg de triancinolona acetonida; DP: desvio padrão.

Por meio do OCT e da biomicroscopia de fundo foi possível observar que nenhum paciente apresentou tração vítreo-retiniana ou membrana epirretiniana que pudesse influenciar na formação do edema macular.

Um paciente do grupo Laser+TA faleceu entre o 4º e 5º mês de seguimento devido a infarto agudo do miocárdio e um paciente do grupo TA apresentou uveíte anterior aguda entre o 4º e 5º mês. Portanto, estes dois pacientes tiveram que ser excluídos da análise de comportamento pela técnica da Análise de Variância com medidas repetidas. A uveíte foi tratada com colírios de corticosteróides e não foi identificada a sua causa.

A evolução da medida da espessura macular central está demonstrada no Gráfico 1 e na Tabela 11. O comportamento do grupo Laser, ao longo das avaliações realizadas, diferiu dos grupos TA (p=0,0028) e Laser+TA (p=0,0108). Entretanto, estes dois grupos não apresentaram diferenças significativas entre si em relação aos seus comportamentos (p=0,2639) e as suas médias nos diferentes momentos analisados (p=0,4839). Em relação à medida pré-tratamento, o grupo Laser não apresentou uma redução significativa da espessura foveal ao longo do tempo (p=0,0826). Esta redução foi considerada significativa para os outros dois grupos do primeiro ao sexto mês de seguimento (p<0,001). Para efeitos de comparação com dados da literatura, foi constituída uma tabela que demonstra as reduções percentuais médias, em relação às medidas basais, nos meses 1, 3 e 6 (Tabela 12).

Gráfico 1 – Evolução das médias da espessura macular central, ao longo dos meses, segundo tipo de tratamento

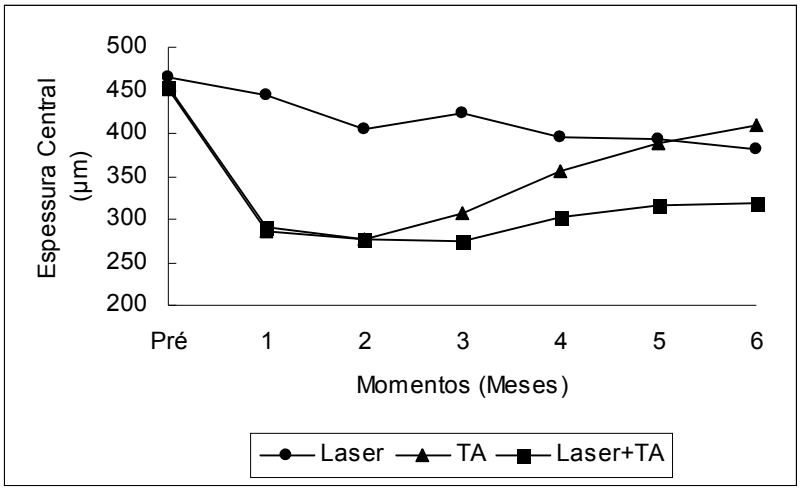

Laser: *grid* macular; TA: aplicação intravítrea de 4 mg de triancinolona acetonida; Laser+TA: associação do *grid* macular com a aplicação intravítrea de 4 mg de triancinolona acetonida.

Tabela 11 – Média e desvio padrão dos valores de espessura macular central (micrômetros), ao longo dos meses, segundo tipo de tratamento

	Mês de seguimento						
Grupos de tratamento	0	1	2	3	4	5	6
Laser	466 ± 113	444 ± 127	404 ± 114	424 ± 142	396 ± 145	392 ± 159	382 ± 140
TA	450 ± 116	286 ± 64	277 ± 60	306 ± 57	355 ± 75	388 ± 159	409 ± 168
Laser+TA	454 ± 85	292 ± 54	277 ± 55	275 ± 55	302 ± 68	316 ± 81	319 ± 71

Laser: *grid* macular; TA: aplicação intra-vítrea de 4 mg de triancinolona acetonida; Laser+TA: associação do *grid* macular com a aplicação intra-vitrea de 4 mg de triancinolona acetonida.

Tabela 12 - Redução percentual média, em relação aos valores basais, da espessura macular central, ao longo dos meses, segundo tipo de tratamento

	Mês de seguimento		
Grupos de tratamento	1	3	6
Laser	4,7%	9%	18%
TA	36,4%	32%	9,1%
Laser+TA	35,7%	39,4%	29,7%

Laser: *grid* macular; TA: aplicação intra-vítrea de 4 mg de triancinolona acetonida; Laser+TA: associação do *grid* macular com a aplicação intra-vitrea de 4 mg de triancinolona acetonida.

O Gráfico 2 e a Tabela 13 mostram a evolução do volume macular total. O grupo Laser diferiu dos grupos TA (p=0,0122) e Laser+TA (p=0,0269) em relação ao comportamento ao longo das avaliações. Entretanto, estes dois últimos grupos não apresentaram diferenças significativas entre si tanto em relação aos seus comportamentos (p=0,2581) quanto as suas médias (p=0,7143). Em relação aos valores basais, apenas o grupo Laser não apresentou uma redução significativa do volume macular após tratamento (grupo Laser: p=0,11; grupo TA e grupo Laser+TA: p<0,001). A Tabela 14 demonstra as reduções percentuais médias, em relação às medidas basais, nos meses 1, 3 e 6.

Gráfico 2 – Evolução das médias do volume macular total, ao longo dos meses, segundo tipo de tratamento

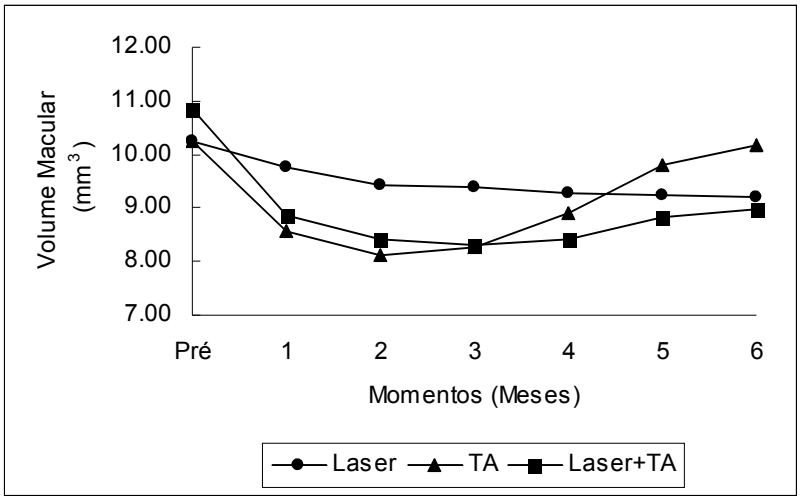

Laser: *grid* macular; TA: aplicação intravítrea de 4 mg de triancinolona acetonida; Laser+TA: associação do *grid* macular com a aplicação intravítrea de 4 mg de triancinolona acetonida.

Tabela 13 - Média e desvio padrão dos valores do volume macular total (milímetros cúbicos), ao longo dos meses, segundo tipo de tratamento

	Mês de seguimento						
Grupos de tratamento	0	1	2	3	4	5	6
Laser	10,24 ± 2,1	9,78 ± 19	9,4 ± 2,03	9,4 ± 1,77	9,29 ± 2,03	9,23 ± 2,1	9,2 ± 2,16
TA	10,26 ± 2,18	8,57 ± 1,53	8,11 ± 1,26	8,28 ± 1,27	8,9 ± 1,26	9,8 ± 2,8	10,15 ± 3,12
Laser+TA	10,85 ± 2,01	8,86 ± 1,04	8,42 ± 0,85	8,29 ± 0,72	8,41 ± 0,8	8,83 ± 1,08	8,97 ± 1,54

Laser: *grid* macular; TA: aplicação intra-vítrea de 4 mg de triancinolona acetonida; Laser+TA: associação do *grid* macular com a aplicação intra-vitrea de 4 mg de triancinolona acetonida.

Tabela 14 - Redução percentual média, em relação aos valores basais, do volume macular total, ao longo dos meses, segundo tipo de tratamento

	Mês de seguimento		
Grupos de tratamento	1	3	6
Laser	4,5%	8,2%	10,1%
TA	16,5%	19,3%	1,1%
Laser+TA	18,3%	23,6%	17,3%

Laser: *grid* macular; TA: aplicação intra-vítrea de 4 mg de triancinolona acetonida; Laser+TA: associação do *grid* macular com a aplicação intra-vitrea de 4 mg de triancinolona acetonida.

O estudo da acuidade visual pela Análise de Variância com medidas repetidas demonstrou que houve uma alteração significativa da visão ao longo dos meses para os três grupos (p=0,0030). Em relação à medida pré-tratamento, observou-se melhora significante em todos os momentos analisados (1 mês: p=0,0182; 2 meses: p=0,0016; 3 meses: p<0,001; 4 meses: p=0,0172; 5 meses: p=0,0398; 6 meses: p=0,0360). Não foram encontradas diferenças significativas entre as médias dos diferentes grupos (p=0,6047). Entretanto, quando foram analisadas as proporções de ganhos e perdas de letras de visão (Tabelas 15 a 20), foi observado que no 4º e 5º mês de seguimento o grupo Laser+TA apresentou, de forma significativa, maior percentagem de pacientes com ganho de 10 ou mais letras do que os outros dois grupos (p=0,026; p=0,034; Tabelas 18 e 19). O comportamento da acuidade visual dos três grupos está representado no Gráfico 3 e na Tabela 21.

Tabela 15 - Distribuição dos portadores de edema macular difuso diabético, segundo grupo de tratamento e evolução da acuidade visual após 1 mês

	Grupos de tratamento		
Classificação da acuidade visual	Laser	TA	Laser+TA
perda de 10 ou mais letras	0	0	0
perda de 5 a 9 letras	1	1	0
Estável	6	7	6
ganho de 5 a 9 letras	3	2	2
ganho de 10 ou mais letras	0	0	2
TOTAL	10	10	10

Laser: *grid* macular; TA: aplicação intravítrea de 4 mg de triancinolona acetonida; Laser+TA: associação do *grid* macular com a aplicação intravítrea de 4 mg de triancinolona acetonida.

Tabela 16 - Distribuição dos portadores de edema macular difuso diabético, segundo grupo de tratamento e evolução da acuidade visual após 2 meses

	Grupos de tratamento		
Classificação da acuidade visual	Laser	TA	Laser+TA
perda de 10 ou mais letras	0	0	0
perda de 5 a 9 letras	1	1	0
estável	3	3	5
ganho de 5 a 9 letras	6	5	4
ganho de 10 ou mais letras	0	1	1
TOTAL	10	10	10

Laser: *grid* macular; TA: aplicação intravítrea de 4 mg de triancinolona acetonida; Laser+TA: associação do *grid* macular com a aplicação intravítrea de 4 mg de triancinolona acetonida.

Tabela 17 - Distribuição dos portadores de edema macular difuso diabético, segundo grupo de tratamento e evolução da acuidade visual após 3 meses

	Grupos de tratamento		
Classificação da acuidade visual	Laser	TA	Laser+TA
perda de 10 ou mais letras	0	0	0
perda de 5 a 9 letras	1	1	0
estável	4	5	4
ganho de 5 a 9 letras	5	4	2
ganho de 10 ou mais letras	0	0	4
TOTAL	10	10	10

Laser: *grid* macular; TA: aplicação intravítrea de 4 mg de triancinolona acetonida; Laser+TA: associação do *grid* macular com a aplicação intravítrea de 4 mg de triancinolona acetonida.

Tabela 18 - Distribuição dos portadores de edema macular difuso diabético, segundo grupo de tratamento e evolução da acuidade visual após 4 meses

	Grupos de tratamento		
Classificação da acuidade visual	Laser	TA	Laser+TA
perda de 10 ou mais letras	1	0	0
perda de 5 a 9 letras	0	3	1
estável	3	3	4
ganho de 5 a 9 letras	6	4	1
ganho de 10 ou mais letras	0	0	(1) 4
TOTAL	10	10	10

Laser: *grid* macular; TA: aplicação intravítrea de 4 mg de triancinolona acetonida; Laser+TA: associação do *grid* macular com a aplicação intravítrea de 4 mg de triancinolona acetonida.
(1) diferença estatisticamente significativa (p=0,026; teste exato de Fisher bicaudal).

Tabela 19 - Distribuição dos portadores de edema macular difuso diabético, segundo grupo de tratamento e evolução da acuidade visual após 5 meses

	Grupos de tratamento		
Classificação da acuidade visual	Laser	TA	Laser+TA
perda de 10 ou mais letras	1	1	0
perda de 5 a 9 letras	0	0	1
estável	2	6	3
ganho de 5 a 9 letras	7	2	2
ganho de 10 ou mais letras	0	0	(1) 3
TOTAL	10	9	9

Laser: *grid* macular; TA: aplicação intravítrea de 4 mg de triancinolona acetonida; Laser+TA: associação do *grid* macular com a aplicação intravítrea de 4 mg de triancinolona acetonida.
(1) diferença estatisticamente significativa (p=0,034; teste exato de Fisher bicaudal).

Tabela 20 - Distribuição dos portadores de edema macular difuso diabético, segundo grupo de tratamento e evolução da acuidade visual após 6 meses

	Grupos de tratamento		
Classificação da acuidade visual	Laser	TA	Laser+TA
perda de 10 ou mais letras	1	0	0
perda de 5 a 9 letras	1	3	0
estável	3	4	3
ganho de 5 a 9 letras	5	1	5
ganho de 10 ou mais letras	0	1	1
TOTAL	10	9	9

Laser: *grid* macular; TA: aplicação intravítrea de 4 mg de triancinolona acetonida; Laser+TA: associação do *grid* macular com a aplicação intravítrea de 4 mg de triancinolona acetonida.

Gráfico 3 – Evolução das médias de acuidade visual, ao longo dos meses, segundo tipo de tratamento

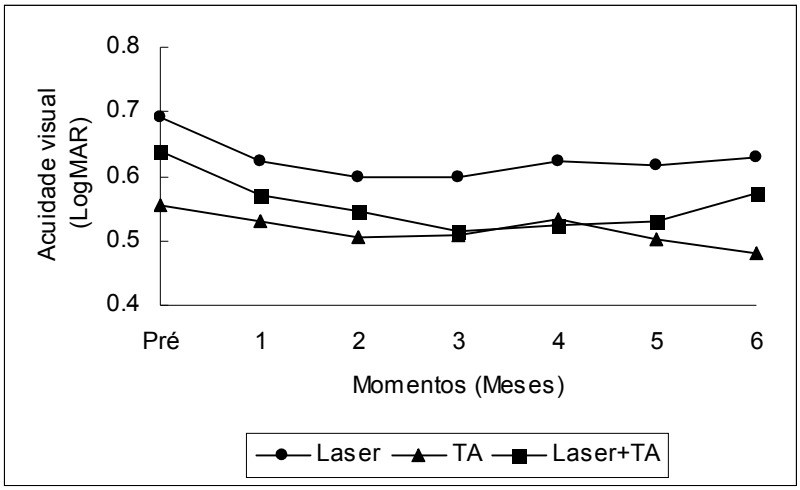

Laser: *grid* macular; TA: aplicação intravítrea de 4 mg de triancinolona acetonida; Laser+TA: associação do *grid* macular com a aplicação intravítrea de 4 mg de triancinolona acetonida.

Tabela 21 - Média e desvio padrão dos valores de acuidade visual (LogMAR), ao longo dos meses, segundo tipo de tratamento

	Mês de seguimento						
Grupos de tratamento	0	1	2	3	4	5	6
Laser	0,69 ± 0,25	0,62 ± 0,29	0,6 ± 0,27	0,6 ± 0,29	0,62 ± 0,31	0,62 ± 0,33	0,63 ± 0,31
TA	0,56 ± 0,31	0,53 ± 0,29	0,5 ± 0,33	0,51 ± 0,31	0,53 ± 0,25	0,5 ± 0,3	0,48 ± 0,25
Laser+TA	0,64 ± 0,29	0,57 ± 0,31	0,55 ± 0,32	0,52 ± 0,33	0,52 ± 0,33	0,53 ± 0,33	0,57 ± 0,36

Laser: *grid* macular; TA: aplicação intra-vítrea de 4 mg de triancinolona acetonida; Laser+TA: associação do *grid* macular com a aplicação intra-vitrea de 4 mg de triancinolona acetonida.

A PIO elevou-se em 5 mmHg ou mais em seis pacientes do grupo TA, seis do grupo Laser+TA e nenhum do grupo Laser ($p<0,001$). Entre os pacientes que obtiveram PIO maior que 21 mmHg após tratamento, cinco estão no grupo TA, quatro no grupo Laser+TA e um no grupo Laser

(p=0,228). Estes pacientes dos grupos TA e Laser+TA necessitaram de apenas uma medicação anti-glaucomatosa para o controle (maleato de timolol 0,5%). A evolução da PIO pode ser observada na Tabela 22.

Tabela 22 - Média e desvio padrão dos valores de pressão intra-ocular (milímetros de mercúrio), ao longo dos meses, segundo tipo de tratamento

	Mês de seguimento						
Grupos de tratamento	0	1	2	3	4	5	6
Laser	15± 2	15 ± 3	15 ± 3	14 ± 3	15 ± 3	15 ± 3	15 ± 4
TA	15 ± 3	17 ± 3	20 ± 4	18 ± 5	16 ± 4	16 ± 3	15 ± 4
Laser+TA	16 ± 2	18 ± 3	18 ± 3	20 ± 3	19 ± 4	18 ± 5	17 ± 4

Laser: *grid* macular; TA: aplicação intra-vítrea de 4 mg de triancinolona acetonida; Laser+TA: associação do *grid* macular com a aplicação intra-vitrea de 4 mg de triancinolona acetonida.

Foi observada progressão da catarata em quatro pacientes do grupo TA, dois pacientes do grupo Laser e um paciente do grupo Laser+TA. Esta diferença não foi estatisticamente significativa (p=0,194). No período de seguimento dos pacientes, a progressão da catarata foi considerada clinicamente irrelevante em todos os casos e, portanto, não houve indicação de facectomia. Não foi registrado nenhum caso de endoftalmite.

5 DISCUSSÃO

A fisiopatologia da retinopatia diabética é complexa e envolve, dentre outros, a síntese e a ativação de fatores de crescimento e angiogênicos tais como o CTGF[116], eritropoitina[117], fator de crescimento fibloblástico básico[118], VEGF[118-120]. Estes fatores podem levar ao aumento da permeabilidade vascular, à produção de neovasos e de tecido fibroso. Tendo em vista que a IVTA e a fotocoagulação apresentam diferentes mecanismos de ação, é razoável pensarmos que a associação de ambos tipos de tratamento pudesse ter efeito sinérgico na melhora do edema macular.

Vários autores já relataram que a TA aplicada tanto via intravítrea quanto via subtenoniana pode reduzir o edema macular diabético de forma significativa[35, 42, 74, 76, 121-136]. Gibran et al.[124], por exemplo, observaram, em sua série com 38 portadores de edema macular difuso, que 4 mg de IVTA foi capaz de reduzir a espessura macular basal em 33,8% no 1º mês e em 40,1% no 3º mês de seguimento. De forma semelhante, outros autores, registraram redução média da espessura macular central de aproximadamente 40 a 45% no 3º mês pós 4 mg de IVTA[77, 126, 129, 136, 137]. Entretanto, tanto reduções maiores[42, 133, 135] – de cerca de 60% – como reduções menores[35, 132] – de aproximadamente 30% – já foram relatadas. No presente estudo, observou-se que 4 mg de IVTA reduziu a espessura macular central em 36,4% após 1 mês e 32% após 3 meses de tratamento.

Assim como registrado por Avitabile et al.[35], em um estudo com portadores de edema macular cistóide secundário ao diabetes ou à oclusão venosa retiniana, a redução encontrada no grupo submetido à IVTA foi significativamente maior do que a do grupo tratado com laser, que obteve 4,7% de redução no 1º mês e 9% no 3º mês. Excetuando-se o primeiro mês de seguimento, as reduções da espessura macular central do grupo submetido à associação de laser com IVTA foram um pouco maiores do que a do grupo submetido apenas a IVTA, entretanto, não houve diferença estatisticamente significativa.

Além da regressão parcial do edema macular diabético, a IVTA pode melhorar a acuidade visual destes pacientes[13, 35, 42, 76, 77, 102, 121-132, 135, 137-148]. Esta melhora pode ser observada já na primeira[128, 141, 146-148] ou segunda[129] semana pós-tratamento. Entretanto, assim como acontece na espessura macular, o efeito é transitório, durando cerca de 5 a 9 meses[35, 42, 124, 125, 127, 129, 132-135, 137, 139, 140, 142, 145-148]. Na tentativa de prolongar o benefício do tratamento, Kang et al.[38] associaram o *grid* macular 3 semanas após a IVTA. Eles observaram que estes pacientes, quando comparados aos que receberam apenas IVTA, apresentaram maior ganho de visão após 3 e 6 meses de seguimento. Estes autores relataram que uma das limitações do trabalho foi o uso das tabelas de Snellen, ao invés das tabelas preconizadas pelo ETDRS, para a medida da acuidade visual. Kang et al.[38] também afirmaram desconhecer se a realização da IVTA no mesmo dia do laser pudesse proporcionar os mesmos resultados que eles observaram no trabalho. No presente estudo, as aplicações do laser e da TA foram feitas no

mesmo dia e utilizou-se a medida da acuidade visual preconizada no ETDRS, que é considerada a mais adequada[9].

A percentagem de pacientes que melhoram a visão após IVTA e a magnitude desta melhora variam conforme os trabalhos. Negi et al.[142], de forma semelhante a Karacorlu et al.[132], observaram que 83% dos olhos tratados apresentaram melhora da acuidade visual. Bakri e Beer[122], num estudo retrospectivo, com 19 olhos submetidos a 4 mg de IVTA, observaram que apenas um olho perdeu uma linha de visão, enquanto que 36,3% dos olhos permaneceram estáveis, 68,4% melhoraram pelo menos uma linha de visão e 26,3% melhoraram pelo menos duas linhas. Outros autores, em séries de casos com 12 pacientes, observaram um ganho de duas ou mais linhas de visão em 33 a 42% dos olhos tratados[133, 147]. Por outro lado, Sutter et al.[76], num estudo prospectivo conduzido em 3 meses, duplo-cego, randomizado e controlado, observaram que 55% (18/33) dos olhos submetidos a 4 mg de IVTA ganharam cinco ou mais letras de visão, com melhora média de 5,1 letras. O ganho de 10 ou mais letras foi registrado em 24% (8/33) dos casos e 42% (14/33) mantiveram-se estáveis. A perda de cinco ou mais letras foi notada em apenas um caso. Entretanto, quando o seguimento destes pacientes foi estendido para 2 anos, os autores observaram que mais quatro olhos perderam cinco ou mais letras de visão, mesmo com re-tratamento permitido a cada 6 meses[144]. Na investigação do presente estudo, observou-se melhora significativa da acuidade visual em todos os três grupos de tratamento. O grupo que recebeu a associação de tratamentos apresentou maior quantidade de pacientes com ganho de 10 ou

mais letras, do que os outros dois grupos no quarto e quinto mês de seguimento. É importante ressaltar que os pacientes incluídos neste estudo estavam clinicamente compensados do diabetes e da hipertensão arterial. Não se sabe se esta condição clínica influenciou nos resultados da pesquisa.

Apesar do efeito da TA sobre a acuidade visual ser transitório, já foi demonstrado que a visão pode voltar a melhorar com injeções repetidas[77, 149, 150], embora, por vezes, de forma não tão eficaz quanto à aplicação primária[151]. A recuperação da visão pode resultar não somente da redução do edema macular, mas, também, da melhora da transmissão do sinal visual nas células bipolares da retina, como demonstrado no trabalho experimental de Dierks et al.[152] realizado em olhos de coelhos.

No presente estudo, empregou-se a dose de 4 mg de TA e optou-se por não remover o veículo. A necessidade de se remover o veículo da TA é bastante controversa, conforme já discutido no capítulo 2 deste trabalho (Revisão da Literatura). Estudos experimentais *in vitro* [98, 153-155] e *in vivo* [97, 152, 156-158] demonstraram que seu uso não acarretou toxicidade ocular na concentração empregada clinicamente em humanos. Em relação à dose empregada, Spandau et al.[102] alegaram que o efeito da TA é dose dependente; eles recomendam uma dose de 20 a 25 mg para aplicação intravitrea. Entretanto, isto não foi confirmado por outros autores[134], além do mais, já foi demonstrado que as técnicas de remoção do veículo e concentração da TA podem alterar de forma significativa a concentração da droga[95, 159, 160], levando, portanto, à aplicação de doses imprevisíveis e

bastante diferentes das desejadas. Outro fator a ser considerado contra o uso de altas doses de IVTA é a possível toxicidade do próprio corticosteróide. Embora vários estudos tenham demonstrado a segurança do uso da IVTA em olhos de coelhos[156, 158, 161, 162], há trabalhos *in vitro* que observaram alterações tóxicas da própria TA sobre células retinianas[155, 163]. Além disto, Yu et al.[157], utilizando olhos de coelhos pigmentados, demonstraram que os danos retinianos associados a IVTA podem ser doses dependentes. Neste trabalho, eles observaram alterações teciduais nas doses de 4, 8 e 20 mg de TA. É importante considerar que o volume do corpo vítreo do coelho é quase 1/3 do volume observado no ser humano, portanto, a dose de 4 mg no olho do coelho representa uma concentração maior do que a aplicada no olho humano.

5.1 CONSIDERAÇOES FINAIS

Este trabalho possui limitações. Uma delas, possivelmente, deve-se ao pequeno número de pacientes em cada grupo. Não há uma fórmula para se calcular o tamanho da amostra, ou o poder do teste, quando se usa a técnica da análise de variância com medidas repetidas. Há um artigo[164] que fornece o tamanho da amostra para várias situações com um poder fixo de 80% e um nível de significância de 5%, porém, as tabelas deste artigo contemplam até seis repetições e este estudo apresenta sete. Entretanto, considerando-se a análise efetuada até o 4º mês de seguimento, observa-se que para os níveis de correlação da variável acuidade visual, seria preciso

apenas oito pacientes em cada grupo para obtenção de um poder de teste de 80% e com nível de significância de 5%.

Não foi objetivo deste trabalho avaliar os casos que nunca receberam tratamento. O presente estudo incluiu apenas os pacientes refratários à terapia prévia com *grid*. Talvez, os resultados sejam diferentes com pacientes “virgens de tratamento”. Isto, sem dúvida, merece ser pesquisado em outros trabalhos.

Também não foi pretensão deste estudo explicar o possível sinergismo da associação do *grid* macular com a IVTA. Talvez, a destruição de algumas células fotorreceptoras pelo laser permita melhor difusão e distribuição da TA entre as células da camada interna da retina, potencializando sua ação. Entretanto, um trabalho experimental mais complexo deve ser elaborado para responder tal questionamento.

A maioria dos trabalhos publicados, até o momento, sobre o uso da IVTA no edema macular diabético, não apresenta grupo controle e não compara a eficácia das opções terapêuticas existentes, apenas analisam os dados de acuidade visual e espessura macular pré e pós-tratamento. Neste trabalho, foram estudados e comparados três tipos de tratamento para o edema macular diabético. Observou-se que o grupo de pacientes submetidos à associação da IVTA com o *grid* macular apresentou um maior percentual de ganho de 10 ou mais letras de visão do que os outros grupos no 4º e 5º mês de tratamento.

6 CONCLUSÕES

A partir dos dados obtidos e considerando as condições do estudo, concluiu-se que:

A fotocoagulação com laser de argônio não foi eficaz em reduzir, de forma significativa, a espessura macular central ou o volume macular total nos portadores de edema macular difuso diabético. Por outro lado, tanto a IVTA quanto a associação de tratamentos foram igualmente eficazes.

Apesar da incapacidade de reduzir a espessura macular central e o volume macular total, a terapia com laser, assim como os outros tratamentos deste estudo, melhorou, de forma significativa, a acuidade visual basal. Entretanto, o uso associado da focoagulação com a IVTA proporcionou uma maior percentagem de pacientes com ganho de 10 ou mais letras de visão, durante o quarto e quinto mês de seguimento, do que a administração isolada de cada tratamento.

7 ANEXOS

Anexo A – Carta de aprovação do estudo pela Comissão de Ética para Análises de Projetos de Pesquisa (CAPPesq) do Hospital das Clínicas da Faculdade de Medicina da Universidade de São Paulo.

APROVAÇÃO

A Comissão de Ética para Análise de Projetos de Pesquisa - CAPPesq da Diretoria Clínica do Hospital das Clínicas e da Faculdade de Medicina da Universidade de São Paulo, em sessão de 09.03.05, **APROVOU** o Protocolo de Pesquisa nº **993/04**, intitulado: **"Eficácia da Triamcinolona intravitrea associada a fotolasercoagulação no tratamento do edema macular clinicamente significativo difuso em portadores de diabetes mellitus"** apresentado pelo Departamento de **OFTALMOLOGIA E OTORRINOLARINGOLOGIA**, inclusive o Termo de Consentimento Livre e Esclarecido.

Cabe ao pesquisador elaborar e apresentar à CAPPesq, os relatórios parciais e final sobre a pesquisa (Resolução do Conselho Nacional de Saúde nº 196, de 10.10.1996, inciso IX.2, letra "c").

Pesquisador(a) Responsável: **Dr. Yoshitaka Nakashima**
Pesquisador(a) Executante: **Dr. Fábio Petersen Saraiva**

CAPPesq, 09 de Março de 2005.

PROF. DR. EUCLIDES AYRES DE CASTILHO
Presidente da Comissão de Ética para Análise de Projetos de Pesquisa

Comissão de Ética para Análise de Projetos de Pesquisa do HCFMUSP e da FMUSP
Diretoria Clínica do Hospital das Clínicas da Faculdade de Medicina da Universidade de São Paulo
Rua Ovídio Pires de Campos, 225, 5º andar - CEP 05403 010 - São Paulo - SP
Fone: 011 - 30696442 fax : 011 - 3069 6492 - e-mail : cappesq@hcnet.usp.br / secretariacappesq@hcnet.usp.br

Anexo B – Carta de aceite dos Arquivos Brasileiros de Oftalmologia, enviada por correio eletrônico, referente a publicação dos dados deste estudo.

Prezado(a) Autor(a):

Seu artigo, intitulado Estudo do tratamento do edema macular difuso do diabético com triancinolona intravítrea e fotocoagulação.; (código 220/2007), enviado aos ARQUIVOS BRASILEIROS DE OFTALMOLOGIA foi aceito, estando programado para ser publicado em uma das próximas edições. Agradecemos sua colaboração e a escolha dos Arquivos Brasileiros de Oftalmologia como meio de divulgação de seu trabalho científico.

Dear Author,

Your article, Estudo do tratamento do edema macular difuso do diabético com triancinolona intravítrea e fotocoagulação.; (código 220/2007), sent to ARQUIVOS BRASILEIROS DE OFTALMOLOGIA was accepted for publication, being scheduled for upcoming editions. We thank you for choosing ARQUIVOS BRASILEIROS DE OFTALMOLOGIA as the journal for publishing your scientific work.

Dr. Harley E.A. Bicas

Editor Científico

8 REFERÊNCIAS

1. Sherwin RS. Diabetes mellitus. in: Bennett J and Plum F. *Cecil Textbook of Medicine.* 20. Philadelphia. W.B. saunders; 1996. p.1258-77.

2. Crawford JM, Cotran RS. The Pancreas. in: Cotran RS, Kumar V, and Robbins SL. *Robbins Pathologic Basis of Disease.* 5ª ed. Philadelphia. W.B. Saunders; 1994. p.897-925.

3. Chew EY, Ferris III FL. Nonproliferative Diabetic Retinopathy. in: Ryan SJ. *Retina.* 3ª ed. St. Louis. Mosby; 2001. p.1295-308.

4. Frank RN. On the patogenesis of diabetic retinopathy. *Ophthalmology.* 1991;98(5):586-93.

5. Cotter SA, Varma R, Ying-Lai M, Azen SP, Klein R. Causes of low vision and blindness in adult Latinos: the Los Angeles Latino Eye Study. *Ophthalmology.* 2006;113(9):1574-82.

6. Resnikoff S, Pascolini D, Etya'ale D, Kocur I, Pararajasegaram R, Pokharel GP, Mariotti SP. Global data on visual impairment in the year 2002. *Bulletin of the World Health Organization.* 2004;82(11):844-51.

7. Bonomo PP. Maculopatia diabética. in: Bonomo PP and Cunha SL. *Doenças da Mácula.* 1ª ed. São Paulo. Roca; 1993. p.130-34.

8. Klein R, Davis MD, Moss SE, Klein BE, DeMets DL. The Wisconsin Epidemiologic Study of Diabetic Retinopathy. A comparison of retinopathy in younger and older onset diabetic persons. *Adv Exp Med Biol.* 1985;189:321-35.

9. Early Treatment Diabetic Retinopathy Study Research Group. Photocoagulation for diabetic macular edema. Early Treatment Diabetic Retinopathy Study report number 1. *Arch Ophthalmol.* 1985;103(12):1796-806.

10. McNaught EI, Foulds WS, Allan D. Grid photocoagulation improves reading ability in diffuse diabetic macular oedema. *Eye.* 1988;2:288-96.

11. Bresnick GH. Diabetic maculopathy: a critical review highlighting diffuse macular edema. *Ophthalmology.* 1983;90:1301-17.

12. Lee CM, Olk RJ. Modified grid laser photocoagulation for diffuse macular edema: long term visual results. *Ophthalmology.* 1991;98:1594-602.

13. Jonas JB, Kreissig I, Sofker A, Degenring RF. Intravitreal injection of triamcinolone for diffuse diabetic macular edema. *Arch Ophthalmol.* 2003;121(1):57-61.

14. Sims LM, Stoessel K, Thompson JT, Hirsch J. Assessment of visual-field changes before and after focal photocoagulation for clinically significant diabetic macular edema. *Ophthalmologica.* 1990;200(3):133-41.

15. Fernandez-Vigo J, Fernandez MI, Diaz JA, Sabuga JF, Sanchez Salorio M. Functional consequences of focal photocoagulation in diabetic macular edema. *J Fr Ophtalmol.* 1989;12(10):691-5.

16. Han DP, Mieler WF, Burton TC. Submacular fibrosis after photocoagulation for diabetic macular edema. *Am J Ophthalmol.* 1992;113(5):513-21.

17. Schatz H, Madeira D, McDonald HR, Johnson RN. Progressive enlargement of laser scars following grid laser photocoagulation for diffuse diabetic macular edema. *Arch Ophthalmol.* 1991;109(11):1549-51.

18. Chalkley TH. The management of ocular inflammation with triancinolone acetonide. *Am J Ophthalmol.* 1965;59:815-19.

19. Aquavella JV, Lesser DY, Stam JJ, Vonheise C. Topical therapy with triamcinolone acetonide in ophthalmology: a preliminary report. *Eye Ear Nose Throat Mon.* 1965;44:37-42.

20. Chavan SB, Cummings EJ. An initial evaluation of (aristocort) triamcinolone in the therapy of ocular inflammation. Part I: Experimental studies. *Am J Ophthalmol.* 1960;49:55-64.

21. Ip MS, Gottlieb JL, Kahana A, Scott IU, Altaweel MM, Blodi BA, Gangnon RE, Puliafito CA. Intravitreal triamcinolone for the treatment of macular edema associated with central retinal vein occlusion. *Arch Ophthalmol.* 2004;122(8):1131-6.

22. Jonas JB, Akkoyun I, Kamppeter B, Kreissig I, Degenring RF. Branch retinal vein occlusion treated by intravitreal triamcinolone acetonide. *Eye.* 2005;19(1):65-71.

23. Jonas JB, Kreissig I, Degenring RF. Intravitreal triamcinolone acetonide as treatment of ischemic ophthalmopathy. *Eur J Ophthalmol.* 2003;13(6):575-6.

24. Karacorlu M, Mudun B, Ozdemir H, Karacorlu SA, Burumcek E. Intravitreal triamcinolone acetonide for the treatment of cystoid macular edema secondary to Behcet´s disease. *Am J Ophthalmol.* 2004;138(2):289-91.

25. Kramer M, Ehrlich R, Snir M, Friling R, Mukamel M, Weinberger D, Axer-Siegel R. Intravitreal injections of triamcinolone acetonide for severe vitritis in patients with incomplete Behcet's disease. *Am J Ophthalmol.* 2004;138(4):666-7.

26. Andrade RE, Muccioli C, Farah ME, Nussenblatt RB, Belfort RJ. Intravitreal triamcinolone in the treatment of serous retinal detachment in Vogt-Koyanagi-Harada syndrome. *Am J Ophthalmol.* 2004;137(3):572-74.

27. Jonas JB. Intravitreal triamcinolone acetonide for treatment of sympathetic ophthalmia. *Am J Ophthalmol.* 2004;137(2):367-8.

28. Rechtman E, Allen VD, Danis RP, Pratt LM, Harris A, Speicher MA. Intravitreal triamcinolone for choroidal neovascularization in ocular histoplasmosis syndrome. *Am J Ophthalmol.* 2003;136(4):739-41.

29. Scott IU FHJ, Rosenfeld PJ. . Am J Ophthalmol. 2003 Oct;136(4):737-9. Intravitreal triamcinolone acetonide for idiopathic cystoid macular edema. *Am J Ophthalmol.* 2003;136(4):737-9.

30. Rodriguez ML JC, Luna JD. . Eur J Ophthalmol. 2003 Apr;13(3):292-7. Intravitreal triamcinolone acetonide injection in blind painful eyes. Intraocular steroids as a treatment for blind painful red eyes. *Eur J Ophthalmol.* 2003;13(3):292-7.

31. Yamamoto N, Ozaki N, Murakami K. Triamcinolone acetonide facilitates removal of the epiretinal membrane and separation of the residual vitreous cortex in highly myopic eyes with retinal detachment due to a macular hole. *Ophthalmologica.* 2004;218(4):248-56.

32. Jonas JB, Akkoyun I, Budde WM, Kreissig I, Degenring RF. Intravitreal reinjection of triamcinolone for exudative age-related macular degeneration. *Arch Ophthalmol.* 2004;122(2):218-22.

33. Karacorlu M, Ozdemir H, Karacorlu S. Intravitreal triamcinolone acetonide for the treatment of chronic pseudophakic cystoid macular oedema. *Acta Ophthalmol Scand.* 2003;81(6):648-52.

34. Benhamou N, Massin P, Haouchine B, Audren F, Tadayoni R, Gaudric A. Intravitreal triamcinolone for refractory pseudophakic macular edema. *Am J Ophthalmol.* 2003;135(2):246-49.

35. Avitabile T, Longo A, Reibaldi A. Intravitreal triamcinolone compared with macular laser grid photocoagulation for the treatment of cystoid macular edema. *Am J Ophthalmol.* 2005;140(4):695-702.

36. Verma LK, Vivek MB, Kumar A, Tewari HK, Venkatesh P. A prospective controlled trial to evaluate the adjunctive role of posterior subtenon triamcinolone in the treatment of diffuse diabetic macular edema. *J Ocul Pharmacol Ther.* 2004;20(4):277-84.

37. Tunc M, Onder HI, Kaya M. Posterior sub-Tenon's capsule triamcinolone injection combined with focal laser photocoagulation for diabetic macular edema. *Ophthalmology.* 2005;112(6):1086-91.

38. Kang SW, Sa HS, Cho HY, Kim JI. Macular grid photocoagulation after intravitreal triamcinolone acetonide for diffuse diabetic macular edema. *Arch Ophthalmol.* 2006;124(5):653-8.

39. Schimmer BP, Parker KL. Adrenocorticotropic hormone; adrenocortical steroids and their sinthetic analogs; inhibitors os the synthesis and actions of adrenocortical hormones. in: Hardman JG and Limbird LE. *Goodman & Gilman's the pharmacological basis of therapeutics.* 9ª ed. Edição internacional. McGraw-Hill; 1996. p.1459-86.

40. Pizzarello LD, Jakobiec FA, Hofeldt AJ, Podolsky MM, Silvers DN. Intralesional corticosteroid therapy of chalazia. *Am J Ophthalmol.* 1978;85(6):818-21.

41. Brown BZ, Huffaker G. Local injection of steroids for juvenile hemangiomas which disturb the visual axis. *Ophthalmic Surg Lasers.* 1982;13(8):630-33.

42. Martidis A, Duker JS, Greenberg PB, Rogers AH, Puliafito CA, Reichel E, Baumal C. Intravitreal triamcinolone for refractory diabetic macular edema. *Ophthalmology.* 2002;109(5):920-7.

43. Floman N, Zor U. Mechanism of steroid action in ocular inflammation: Inhibition of prostaglandin production. *Invest Ophthalmol Vis Sci.* 1977;16(1):69-73.

44. Matsuda S, Gomi F, Oshima Y, Tohyama M, Tano Y. Vascular endothelial growth factor reduced and connective tissue growth factor induced by triamcinolone in ARPE19 cells under oxidative stress. *Invest Ophthalmol Vis Sci.* 2005;46(3):1062-8.

45. Uckermann O, Kutzera F, Wolf A, Pannicke T, Reichenbach A, Wiedemann P, Wolf S, Bringmann A. The glucocorticoid triamcinolone acetonide inhibits osmotic swelling of retinal glial cells via stimulation of endogenous adenosine signaling. *J Pharmacol Exp Ther.* 2005;315(3):1036-45.

46. Spandau UH, Sauder G, Schubert U, Hammes HP, Jonas JB. Effect of triamcinolone acetonide on proliferation of retinal endothelial cells in vitro and in vivo. *Br J Ophthalmol.* 2005;89(6):745-7.

47. Brooks HLJ, Caballero SJ, Newell CK, Steinmetz RL, Watson D, Segal MS, Harrison JK, Scott EW, Grant MB. Vitreous levels of vascular endothelial growth factor and stromal-derived factor 1 in patients with diabetic retinopathy and cystoid macular edema before and after intraocular injection of triamcinolone. *Arch Ophthalmol.* 2004;122(12):1801-07.

48. Itakura H, Akiyama H, Hagimura N, Doi H, Tanaka T, Kishi S, Kurabayashi M. Triamcinolone acetonide suppresses interleukin-1 beta-mediated increase in vascular endothelial growth factor expression in cultured rat Muller cells. *Graefes Arch Clin Exp Ophthalmol.* 2006;244(2):226-31.

49. Edelman JL, Lutz D, Castro MR. Corticosteroids inhibit VEGF-induced vascular leakage in a rabbit model of blood-retinal and blood-aqueous barrier breakdown. *Exp Eye Res.* 2005;80(2):249-58.

50. Penfold PL, Wen L, Madigan MC, Gillies MC, King NJ, Provis JM. Triamcinolone acetonide modulates permeability and intercellular adhesion molecule-1 (ICAM-1) expression of the ECV304 cell line: implications for macular degeneration. *Clin Exp Immunol.* 2000;121(3):458-65.

51. Penfold P, Wen L, Madigan M, et al. Modulation of permeability and adhesion molecule expression by human choroidal endothelial cells. *Invest Ophthalmol Vis Sci.* 2002;43:3125-30.

52. Ebrahem Q, Minamoto A, Hoppe G, Anand-Apte B, Sears JE. Triamcinolone acetonide inhibits IL-6 and VEGF-induced angiogenesis downstream of the IL-6 and VEGF receptors. *Invest Ophthalmol Vis Sci.* 2006;47(11):4935-41.

53. Meyer RF, Smolin G, Hall JM, Okumoto M. Effect of local corticosteroids on antibody-forming cells in the eye and draining lymph nodes. *invest Ophthalmol.* 1975;14(2):138-44.

54. Wilson CA, Berkowitz BA, Sato Y, Ando N, Handa JT, de Juan EJ. Treatment with intravitreal steroid reduces blood-retinal barrier breakdown due to retinal photocoagulation. *Arch Ophthalmol.* 1992;110(8):1155-9.

55. Chin HS, Park TS, Moon YS, Oh JH. Difference in clearance of intravitreal triamcinolone acetonide between vitrectomized and nonvitrectomized eyes. *Retina.* 2005;25(5):556-60.

56. Scholes GN, O'Brien WJ, Abrams GW, Kubicek MF. Clearance of triamcinolone from vitreous. *Arch Ophthalmol.* 1985;103(10):1567-9.

57. Beer PM, Bakri SJ, Singh RJ, Liu W, Peters GBr, Miller M. Intraocular concentration and pharmacokinetics of triamcinolone acetonide after a single intravitreal injection. *Ophthalmology.* 2003;110(4):681-86.

58. Jonas JB. Concentration of intravitreally injected triamcinolone acetonide in aqueous humour. *Br J Ophthalmol.* 2002;86(9):1066.

59. Jonas JB. Concentration of intravitreally injected triamcinolone acetonide in intraocular silicone oil. *Br J Ophthalmol.* 2002;86(12):1450-1.

60. Degenring RF, Jonas JB. Serum levels of triamcinolone acetonide after intravitreal injection. *Am J Ophthalmol.* 2004;137(6):1142-3.

61. Westfall AC, Osborn A, Kuhl D, Benz MS, Mieler WF, Holz ER. Acute endophthalmitis incidence: intravitreal triamcinolone. *Arch Ophthalmol.* 2005;123(8):1075-7.

62. Jonas JB, Kreissig I, Degenring R. Intraocular pressure after intravitreal injection of triamcinolone acetonide. *Br J Ophthalmol.* 2003;87(1):24-7.

63. Bakri SJ, Beer PM. The effect of intravitreal triamcinolone acetonide on intraocular pressure. *Ophthalmic Surg Lasers Imaging.* 2003;34(5):386-90.

64. Smithen LM, Ober MD, Maranan L, Spaide RF. Intravitreal triamcinolone acetonide and intraocular pressure. *Am J Ophthalmol.* 2004;138(5):740-3.

65. Singh IP, Ahmad SI, Yeh D, Challa P, Herndon LW, Allingham RR, Lee PP. Early rapid rise in intraocular pressure after intravitreal triamcinolone acetonide injection. *Am J Ophthalmol.* 2004;138(2):286-7.

66. Jonas JB, Degenring R, Kreissig I, Akkoyun I. Safety of intravitreal high-dose reinjections of triamcinolone acetonide. *Am J Ophthalmol.* 2004;138(6):1054-5.

67. Peyman GA, Moshfeghi DM. Intravitreal triamcinolone acetonide. *Retina.* 2004;24(3):488-90.

68. Jonas JB, Degenring RF, Kreissig I, Akkoyun I, Kamppeter BA. Intraocular pressure elevation after intravitreal triamcinolone acetonide injection. *Ophthalmology.* 2005;112(4):593-8.

69. Ozkiris A, Erkilic K. Complications of intravitreal injection of triamcinolone acetonide. *Can J Ophthalmol.* 2005;40(1):63-8.

70. Gillies MC, Simpson JM, Billson FA, Luo W, Penfold P, Chua W, Mitchell P, Zhu M, Hunyor AB. Safety of an intravitreal injection of triamcinolone: results from a randomized clinical trial. *Arch Ophthalmol.* 2004;122(3):336-40.

71. Agrawal S, Agrawal J, Agrawal TP. Management of intractable glaucoma following intravitreal triamcinolone acetonide. *Am J Ophthalmol.* 2005;139(3):575-76.

72. Jonas J, Heatley G, Spaide R, Varma R. Intravitreal triamcinolone acetonide and secondary ocular hypertension. *J Glaucoma.* 2005;14(2):168-71.

73. Agrawal S, Agrawal J, Agrawal TP. Vitrectomy as a treatment for elevated intraocular pressure following intravitreal injection of triamcinolone acetonide. *Am J Ophthalmol.* 2004;138(4):679-80.

74. Cardillo JA, Melo LAJ, Costa RA, Skaf M, Belfort RJ, Souza-Filho AA, Farah ME, Kuppermann BD. Comparison of Intravitreal versus Posterior Sub-Tenon's Capsule Injection of Triamcinolone Acetonide for Diffuse Diabetic Macular Edema. *Ophthalmology.* 2005;112(9):1557-63.

75. Smithen LM, Spaide RF. Photodynamic therapy and intravitreal triamcinolone for a subretinal neovascularization in bilateral idiopathic juxtafoveal telangiectasis. *Am J Ophthalmol.* 2004;138(5):884-5.

76. Sutter FK, Simpson JM, Gillies MC. Intravitreal triamcinolone for diabetic macular edema that persists after laser treatment: Three-month efficacy and safety results of a prospective, randomized, double-masked, placebo-controlled clinical trial. *Ophthalmology.* 2004;111(11):2044-9.

77. Ciardella AP, Klancnik J, Schiff W, Barile G, Langton K, Chang S. Intravitreal triamcinolone for the treatment of refractory diabetic macular oedema with hard exudates: an optical coherence tomography study. *Br J Ophthalmol.* 2004;88(9):1131-6.

78. Kreissig I, Degenring RF, Jonas JB. Diffuse diabetic macular edema. Intraocular pressure after intravitreal triamcinolone acetonide. *Ophthalmologe.* 2005;102(2):153-7.

79. Chan CK, Fan DS, Chan WM, Lai WW, Lee VY, Lam DS. Ocular-hypertensive response and corneal endothelial changes after intravitreal triamcinolone injections in Chinese subjects: a 6-month follow-up study. *eye.* 2005;19(6):625-30.

80. Nelson ML, Tennant MT, Sivalingam A, Regillo CD, Belmont JB, Martidis A. Infectious and presumed noninfectious endophthalmitis after intravitreal triamcinolone acetonide injection. *Retina.* 2003;23(5):686-91.

81. Moshfeghi AA, Scott IU, Flynn HWJ, Puliafito CA. Pseudohypopyon after intravitreal triamcinolone acetonide injection for cystoid macular edema. *Am J Ophthalmol.* 2004;138(3):489-92.

82. Campos VE, Maia A, Muccioli C, Belfort RJ. Pseudohypopyon immediately after intravitreal injection of triamcinolone acetonide: case reports. *Arq Bras Oftalmol.* 2005;68(2):251-52.

83. Chen SD, Lochhead J, McDonald B, Patel CK. Pseudohypopyon after intravitreal triamcinolone injection for the treatment of pseudophakic cystoid macular oedema. *Br J Ophthalmol.* 2004;88(6):843-44.

84. Sutter FK, Gillies MC. Pseudo-endophthalmitis after intravitreal injection of triamcinolone. *Br J Ophthalmol.* 2003;87(8):972-4.

85. Ruiz-Moreno JM, Montero JA, Artola A, Barile S. Anterior chamber transit of triamcinolone after intravitreal injection. *Arch Ophthalmol.* 2005;123(1):129-30.

86. Sharma MC, Lai WW, Shapiro MJ. Pseudohypopyon following intravitreal triamcinolone acetonide injection. *Cornea.* 2004;23(4):398-9.

87. Moshfeghi DM, Kaiser PK, Scott IU, Sears JE, Benz M, Sinesterra JP, Kaiser RS, Bakri SJ, Maturi RK, Belmont J, Beer PM, Murray TG, Quiroz-Mercado H, Mieler WF. Acute endophthalmitis following intravitreal triamcinolone acetonide injection. *Am J Ophthalmol.* 2003;136(5):791-6.

88. Benz MS, Murray TG, Dubovy SR, Katz RS, Eifrig CW. Endophthalmitis caused by Mycobacterium chelonae abscessus after intravitreal injection of triamcinolone. *Arch Ophthalmol.* 2003;121(2):271-73.

89. Sakamoto T, Enaida H, Kubota T, Nakahara M, Yamakiri K, Yamashita T, Yokoyama M, Hata Y, Murata T, Miyata K, Uemura A, Kimura W, Ishibashi T. Incidence of acute endophthalmitis after

triamcinolone-assisted pars plana vitrectomy. *Am J Ophthalmol.* 2004;138(1):137-8.

90. Roth DB, Chieh J, Spirn MJ, Green SN, Yarian DL, Chaudhry NA. Noninfectious endophthalmitis associated with intravitreal triamcinolone injection. *Arch Ophthalmol.* 2003;121(9):1279-82.

91. Skalka HW, Prchal JT. Effect of corticosteroids on cataract formation. *Arch Ophthalmol.* 1980;98(10):1773-7.

92. Gillies MC, Kuzniarz M, Craig J, Ball M, Luo W, Simpson JM. Intravitreal triamcinolone-induced elevated intraocular pressure is associated with the development of posterior subcapsular cataract. *Ophthalmology.* 2005;112(1):139-43.

93. Cekic O, Chang S, Tseng JJ, Akar Y, Barile GR, Schiff WM. Cataract progression after intravitreal triamcinolone injection. *Am J Ophthalmol.* 2005;139(6):993-8.

94. Busbee BG, Prenner JL. The use of intravitreal triamcinolone in vitreoretinal diseases. *Techniques in Ophthalmology.* 2004;2(4):155-61.

95. Garcia-Arumi J, Boixadera A, Giralt J, Martinez-Castillo V, Gomez-Ulla F, Corcostegui B, Garcia-Arumi E. Comparison of different techniques

for purification of triamcinolone acetonide suspension for intravitreal use. *Br J Ophthalmol.* 2005;89(9):1112-4.

96. Hernaez-Ortega MC, Soto-Pedre E. A simple and rapid method for purification of triamcinolone acetonide suspension for intravitreal injection. *Ophthalmic Surg Lasers Imaging.* 2004;35(4):350-1.

97. Hida T, Chandler D, Arena JE, Machemer R. Experimental and clinical observations of the intraocular toxicity of commercial corticosteroid preparations. *Am J Ophthalmol.* 1986;101(2):190-5.

98. Yeung CK, Chan KP, Chiang SW, Pang CP, Lam DS. The toxic and stress responses of cultured human retinal pigment epithelium (ARPE19) and human glial cells (SVG) in the presence of triamcinolone. *Invest Ophthalmol Vis Sci.* 2003;44(12):5293-300.

99. Tokuda K, Tsukamoto T, Fujisawa S, Matsubara M. Evaluation of toxicity due to vital stains in isolated rat retinas. *Acta Ophthalmol Scand.* 2004;82(2):189-94.

100. McCuen BWn, Bessler M, Tano Y, Chandler D, Machemer R. The lack of toxicity of intravitreally administered triamcinolone acetonide. *Am J Ophthalmol.* 1981;91(6):785-8.

101. Ophir A. Toxicity of triamcinolone acetonide. *Am J Ophthalmol.* 1981;92(4):587-8.

102. Spandau UH, Derse M, Schmitz-Valckenberg P, Papoulis C, Jonas JB. Dosage dependency of intravitreal triamcinolone acetonide as treatment for diabetic macular oedema. *Br J Ophthalmol.* 2005;89(8):999-1003.

103. Bucher RS, Johnson MW. Microbiologic studies of multiple-dose containers of triamcinolone acetonide and lidocaine hydrochloride. *Retina.* 2005;25(3):269-71.

104. Palanker D, Blumenkranz MS, Weiter JJ. Retinal LASER therapy: biophysical basils and aplications. in: Ryan SJ. *Retina.* 4ª ed. Philadelphia. Elsevier - Mosby; 2006. p.539-53.

105. Early Treatment Diabetic Retinopathy Study Research Group. Early Treatment Diabetic Retinopathy Study design and baseline patient characteristics. ETDRS report number 7. *Ophthalmology.* 1991;98(5 Suppl):741-56.

106. Stefansson E, Hatchel ID, Fisher B, al e. Panretinal photocoagulation and retinal oxygenation in normal and diabetic cats. *Am J Ophthalmol.* 1986;101:657-64.

107. Stefansson E. The therapeutic effects of retinal laser treatment and vitrectomy. A theory based on oxygen and vascular physiology. *Acta Ophthalmol Scand.* 2001;79(5):435-40.

108. Molnar J, Poitry S, Tsacopoulos M, al e. Effect of laser photocoagulation on oxygenation of the retina in miniature pigs. *Invest Ophthalmol Vis Sci.* 1985;26:1410-4.

109. Guyer DR, D'Amico DJ, Smith CW. Subretinal fibrosis after laser photocoagulation for diabetic macular edema. *Am J Ophthalmol.* 1992;113(6):652-6.

110. Fong DS, Segal PP, Myers F, Ferris FL, Hubbard LD, Davis MD. Subretinal fibrosis in diabetic macular edema. ETDRS report 23. Early Treatment Diabetic Retinopathy Study Research Group. *arch Ophthalmol.* 1997;115(7):873-7.

111. Greenstein VC, Chen H, Hood DC, Holopigian K, Seiple W, Carr RE. Retinal function in diabetic macular edema after focal laser photocoagulation. *Invest Ophthalmol Vis Sci.* 2000;41(11):3655-64.

112. Susanna Junior R. *Nervo óptico no glaucoma: aspectos oftalmoscópicos.* São Paulo: Edusp;1996.

113. Early Treatment Diabetic Retinopathy Study Research Group. Classification of diabetic retinopathy from fluorescein angiograms. ETDRS report number 11. *Ophthalmology.* 1991;98(5 Suppl):807-22.

114. Saraiva FP, Costa PG, Inomata DL, Melo CSN, Helal Jr J, Nakashima Y. Reliability of OCT fast macular thickness mapping in diabetic diffuse macular edema. *Clinics.* 2007;62(6):721-4.

115. Aiello LP, Brucker AJ, Chang S, Cunningham ETJ, D'Amico DJ, Flynn HWJ, Grillone LR, Hutcherson S, Liebmann JM, O'Brien TP, Scott IU, Spaide RF, Ta C, Trese MT. Evolving guidelines for intravitreous injections. *Retina.* 2004;24(5 Supplement):S3-S19.

116. Kuiper EJ, de Smet MD, van Meurs JC, Tan HS, Tanck MW, Oliver N, van Nieuwenhoven FA, Goldschmeding R, Schlingemann RO. Association of connective tissue growth factor with fibrosis in vitreoretinal disorders in the human eye. *Arch Ophthalmol.* 2006;124(10):1457-62.

117. Hernandez C, Fonollosa A, Garcia-Ramirez M, Higuera M, Catalan R, Miralles A, Garcia-Arumi J, Simo R. Erythropoietin is expressed in the human retina and it is highly elevated in the vitreous fluid of patients with diabetic macular edema. *Diabetes Care.* 2006;29(9):2028-923.

118. Frank RN, Amin RH, Eliott D, et al. Basic fibroblast growth factor and vascular endothelial growth factor are present in epirretinal and choroidal vascular membranes. *Am J Ophthalmol.* 1996;122:393-403.

119. Malecaze F, Clamens S, Simorre-Pinatel V, et al. Detection of vascular endothelial growth factor messenger RNA and vascular

endothelial growth factor-like activity in proliferative diabetic retinopathy. *Arch Ophthalmol.* 1994;112:1476-82.

120. Aiello LP, Avery RL, Arrigg PG, Keyt BA, Jampel HD, Shah ST, Pasquale LR, Thieme H, Iwamoto MA, Park JE, et al. Vascular endothelial growth factor in ocular fluid of patients with diabetic retinopathy and other retinal disorders. *N Engl J Med.* 1994;331:1480-87.

121. Sorensen TL, Haamann P, Villumsen J, Larsen M. Intravitreal triamcinolone for macular oedema: efficacy in relation to aetiology. *Acta Ophthalmol Scand.* 2005;83(1):67-70.

122. Bakri SJ, Beer PM. Intravitreal triamcinolone injection for diabetic macular edema: a clinical and fluorescein angiographic case series. *Can J Ophthalmol.* 2004;39(7):755-60.

123. Avci R, Kaderli B. Intravitreal triamcinolone injection for chronic diabetic macular oedema with severe hard exudates. *Graefes Arch Clin Exp Ophthalmol.* 2006;244(1)28-35.

124. Gibran SK, Cullinane A, Jungkim S, Cleary PE. Intravitreal triamcinolone for diffuse diabetic macular oedema. *Eye.* 2006;20(6)720-4.

125. Ozdemir H, Karacorlu M, Karacorlu SA. Regression of serous macular detachment after intravitreal triamcinolone acetonide in patients with diabetic macular edema. *Am J Ophthalmol.* 2005;140(2):251-5.

126. Larsson J, Zhu M, Sutter F, Gillies MC. Relation between reduction of foveal thickness and visual acuity in diabetic macular edema treated with intravitreal triamcinolone. *Am J Ophthalmol.* 2005;139(5):802-6.

127. Ozkiris A, Everekliogiu C, Erkilic K, Tamcelik N, Mirza E. Intravitreal triamcinolone acetonide injection as primary treatment for diabetic macular edema. *Eur J Ophthalmol.* 2004;14(6):543-9.

128. Krepler K, Wagner J, Sacu S, Wedrich A. The effect of intravitreal triamcinolone on diabetic macular oedema. *Graefes Arch Clin Exp Ophthalmol.* 2005;243(5):478-81.

129. Lam DS, Chan CK, Tang EW, Li KK, Fan DS, Chan WM. Intravitreal triamcinolone for diabetic macular oedema in Chinese patients: six-month prospective longitudinal pilot study. *Clin Experiment Ophthalmol.* 2004;32(6):569-72.

130. Bakri SJ, Shah A, Falk NS, Beer PM. Intravitreal preservative-free triamcinolone acetonide for the treatment of macular oedema. *Eye.* 2005;19(6):686-88.

131. Micelli Ferrari T, Sborgia L, Furino C, Cardascia N, Ferreri P, Besozzi G, Sborgia C. Intravitreal triamcinolone acetonide: valuation of retinal thickness changes measured by optical coherence tomography in diffuse diabetic macular edema. *Eur J Ophthalmol.* 2004;14(4):321-4.

132. Karacorlu M, Ozdemir H, Karacorlu S, Alacali N, Mudun B, Burumcek E. Intravitreal triamcinolone as a primary therapy in diabetic macular oedema. *Eye.* 2005;19(4):382-6.

133. Massin P, Audren F, Haouchine B, Erginay A, Bergmann JF, Benosman R, Caulin C, Gaudric A. Intravitreal triamcinolone acetonide for diabetic diffuse macular edema: preliminary results of a prospective controlled trial. *Ophthalmology.* 2004;111(2):218-24.

134. Audren F, Lecleire-Collet A, Erginay A, Haouchine B, Benosman R, Bergmann JF, Gaudric A, Massin P. Intravitreal triamcinolone acetonide for diffuse diabetic macular edema: phase 2 trial comparing 4 mg vs 2 mg. *Am J Ophthalmol.* 2006;142(5):794-99.

135. Audren F, Erginay A, Haouchine B, Benosman R, Conrath J, Bergmann JF, Gaudric A, Massin P. Intravitreal triamcinolone acetonide for diffuse diabetic macular oedema: 6-month results of a prospective controlled trial. *Acta Ophthalmol Scand.* 2006;84(5):624-30.

136. Ozdek S, Bahceci UA, Gurelik G, Hasanreisoglu B. Posterior subtenon and intravitreal triamcinolone acetonide for diabetic macular edema. *J Diabetes Complications.* 2006;20(4):246-51.

137. Nicolo M, Nasciuti F, Lai S, Ghiglione D, Borgia L, Calabria G. Intravitreal triamcinolone acetonide as primary treatment for diffuse diabetic macular edema: a prospective noncomparative interventional case series. *Eur J Ophthalmol.* 2006;16(1):129-33.

138. Ozkiris A, Evereklioglu C, Oner A, Erkilic K. Pattern electroretinogram for monitoring the efficacy of intravitreal triamcinolone injection in diabetic macular edema. *Doc Ophthalmol.* 2004;109(2):139-45.

139. Jonas JB, Akkoyun I, Kreissig I, Degenring RF. Diffuse diabetic macular oedema treated by intravitreal triamcinolone acetonide: a comparative, non-randomised study. *Br J Ophthalmol.* 2005;89(3):321-6.

140. Jonas JB, Harder B, Kamppeter BA. Inter-eye difference in diabetic macular edema after unilateral intravitreal injection of triamcinolone acetonide. *Am J Ophthalmol.* 2004;138(6):970-7.

141. Islam MS, Negi A, Vernon SA. Improved visual acuity and macular thickness 1 week after intravitreal triamcinolone for diabetic macular oedema. *Eye.* 2005;19(12):1325-7.

142. Negi AK, Vernon SA, Lim CS, Owen-Armstrong K. Intravitreal triamcinolone improves vision in eyes with chronic diabetic macular oedema refractory to laser photocoagulation. *Eye.* 2005;19(7):747-51.

143. Jonas JB, Spandau UH, Kamppeter BA, Vossmerbauemer U, Harder B. Follow-up after intravitreal triamcinolone acetonide for diabetic macular edema. *Eur J Ophthalmol.* 2006;16(4):566-72.

144. Gillies MC, Sutter FK, Simpson JM, Larsson J, Ali H, Zhu M. Intravitreal triamcinolone for refractory diabetic macular edema: two-year results of a double-masked, placebo-controlled, randomized clinical trial. *Ophthalmology.* 2006;113(9):1533-8.

145. Jonas JB, Kamppeter BA, Harder B, Vossmerbaeumer U, Sauder G, Spandau UH. Intravitreal triamcinolone acetonide for diabetic macular edema: a prospective, randomized study. *J Ocul Pharmacol Ther.* 2006;22(3):200-7.

146. Patelli F, Fasolino G, Radice P, Russo S, Zumbo G, DI Tizio FM, Frisone G, Marchi S. Time course of changes in retinal thickness and visual acuity after intravitreal triamcinolone acetonide for diffuse diabetic macular edema with and without previous macular laser treatment. *Retina.* 2005;25(7):840-5.

147. Khairallah M, Zeghidi H, Ladjimi A, Yahia SB, Attia S, Zaouali S, Messaoud R. Primary intravitreal triamcinolone acetonide for diabetic massive macular hard exudates. *Retina.* 2005;25(7):835-9.

148. Jonas JB, Degenring RF, Kamppeter BA, Kreissig I, Akkoyun I. Duration of the effect of intravitreal triamcinolone acetonide as treatment for diffuse diabetic macular edema. *Am J Ophthalmol.* 2004;138(1):158-60.

149. Jonas JB, Spandau UH, Kamppeter BA, Vossmerbaeumer U, Harder B, Sauder G. Repeated intravitreal high-dosage injections of triamcinolone acetonide for diffuse diabetic macular edema. *Ophthalmology.* 2006;113(5):800-4.

150. Jonas JB, Kreissig I, Degenring RF, Kamppeter BA. Repeated intravitreal injection of triamcinolone acetonide for diffuse diabetic macular oedema. *Br J Ophthalmol.* 2005;89(1):122.

151. Chan CK, Mohamed S, Shanmugam MP, Tsang CW, Lai TY, Lam DS. Decreasing efficacy of repeated intravitreal triamcinolone injections in diabetic macular oedema. *Br J Ophthalmol.* 2006;90(9):1137-41.

152. Dierks D, Lei B, Zhang K, Hainsworth DP. Electroretinographic effects of an intravitreal injection of triamcinolone in rabbit retina. *Arch Ophthalmol.* 2005;123(11):1563-9.

153. Yeung CK, Chan KP, Chan CK, Pang CP, Lam DS. Cytotoxicity of triamcinolone on cultured human retinal pigment epithelial cells: comparison with dexamethasone and hydrocortisone. *Jpn J Ophthalmol.* 2004;48(3):236-42.

154. Morrison VL, Koh HJ, Cheng L, Bessho K, Davidson MC, Freeman WR. Intravitreal toxicity of the kenalog vehicle (benzyl alcohol) in rabbits. *Retina.* 2006;26(3):339-44.

155. Narayanan R, Mungcal JK, Kenney MC, Seigel GM, Kuppermann BD. Toxicity of triamcinolone acetonide on retinal neurosensory and pigment epithelial cells. *Invest Ophthalmol Vis Sci.* 2006;47(2):722-8.

156. Ruiz-Moreno JM, Montero JA, Bayon A, Rueda J, Vidal M. Retinal toxicity of intravitreal triamcinolone acetonide at high doses in the rabbit. 2007;84(2):342-8.

157. Yu SY, Damico FM, Viola F, D'Amico DJ, Young LH. Retinal toxicity of intravitreal triamcinolone acetonide: a morphological study. *Retina.* 2006;26(5):531-6.

158. McGee DH, Dembinska O, Gruebbel MM. Evaluation of triamcinolone acetonide following intravitreal injection in New Zealand white rabbits. *Int J Toxicol.* 2005;24(6):419-25.

159. Ober MD, Barile GR, Tari SR, Tossi GM, Schiff WM, Chang S. Measurement of the actual dose of triamcinolone acetonide delivered by common techniques of intravitreal injection. *Am J Ophthalmol.* 2006;142(4):597-600.

160. Szurman P, Kaczmarek R, Jaissle GB, Grisanti S, Luke M, Spitzer MS, Heide PE, Bartz-Schmidt KU. Influence of different purification techniques on triamcinolone yield and particle size spectrum. *Graefes Arch Clin Exp Ophthalmol.* 2007;245(5):689-96.

161. Kim H, Csaky KG, Gravlin L, Yuan P, Lutz RJ, Bungay PM, Tansey G, DE Monasterio F, Potti GK, Grimes G, Robinson MR. Safety and pharmacokinetics of a preservative-free triamcinolone acetonide formulation for intravitreal administration. *Retina.* 2006;26(5):523-30.

162. Kivilcim M, Peyman GA, El-Dessouky ES, Kazi AA, Cheema R, Hegazy H. Retinal toxicity of triamcinolone acetonide in silicone-filled eyes. *Ophthalmic Surg Lasers.* 2000;31(6):474-8.

163. Shaikh S, Ho S, Engelmann LA, Klemann SW. Cell viability effects of triamcinolone acetonide and preservative vehicle formulations. *Br J Ophthalmol.* 2006;90(2):233-6.

164. Vonesh EF, Schork MA. Sample sizes in the multivariate analysis of repeated measurements. *Biometrics.* 1986;42(3):601-10.