Luciana Virgínia Ferreira Costa Cunha

Correlação entre as espessuras da mácula e da camada de fibras nervosas da retina, medidas pelas tomografias de coerência óptica de domínio Fourier e de domínio do tempo, e a perimetria automatizada na atrofia em banda do nervo óptico

Tese apresentada à Faculdade de Medicina da Universidade de São Paulo para obtenção do título de Doutor em Ciências

Programa de Oftalmologia

Orientador: Prof. Dr. Mário Luiz Ribeiro Monteiro

(Versão corrigida. Resolução CoPGr 5890, de 20 de dezembro de 2010.
A versão original está disponível na Biblioteca FMUSP)

São Paulo

2011

Dados Internacionais de Catalogação na Publicação (CIP)

Preparada pela Biblioteca da
Faculdade de Medicina da Universidade de São Paulo

©reprodução autorizada pelo autor

Cunha, Luciana Virgínia Ferreira Costa
Correlação entre as espessuras da mácula e da camada de fibras nervosas da retina, medidas pelas tomografias de coerência óptica de domínio Fourier e de domínio do tempo, e a perimetria automatizada na atrofia em banda do nervo óptico / Luciana Virgínia Ferreira Costa Cunha. -- São Paulo, 2011.
Tese(doutorado)--Faculdade de Medicina da Universidade de São Paulo. Programa de Oftalmologia.
Orientador: Mário Luiz Ribeiro Monteiro.

Descritores: 1.Atrofia óptica/diagnóstico 2.Quiasma óptico/patologia 3.Fibras nervosas/patologia 4.Retina/patologia 5.Tomografia de coerência óptica/métodos 6.Perimetria/métodos 7.Sensibilidade e especificidade

USP/FM/DBD-088/11

Esta tese segue as seguintes normas em vigor no momento de sua publicação:

Referências: adaptado de *International Committee of Medical Journals Editors* (Vancouver);

Universidade de São Paulo. Faculdade de Medicina. Serviço de Biblioteca e Documentação. *Guia de apresentação de dissertações, teses e monografias*.

Elaborado por Anneliese Carneiro da Cunha, Maria Julia de A. L. Freddi, Maria F. Crestana, Marinalva de Souza Aragão, Suely Campos Cardoso, Valéria Vilhena. 2a ed. São Paulo: Serviço de Biblioteca e Documentação; 2005.

Abreviaturas dos títulos dos periódicos de acordo com *List of Journals Indexed in Index Medicus*

Este trabalho recebeu suporte financeiro da CAPES – Coordenação de Aperfeiçoamento de Pessoal de Nível Superior

Dedicatória

Ao meu pai, **Antônio Gabriel Ribeiro Costa**, meu grande mestre, pelo amor, pelo apoio, pela amizade e pelo exemplo de dedicação a família, aos pacientes e a Oftalmologia.

A minha mãe, **Wânia Lúcia Soares Ferreira Costa**, pela grande mulher que representa em nossas vidas. Obrigada pelo amor incondicional e pelo apoio profissional.

Ao meu grande amor, esposo, amigo, companheiro e "co-orientador" desta tese, **Leonardo Provetti Cunha**, que me acompanhou e incentivou desde os primeiros passos e acreditou neste sonho. Esta conquista é nossa!

Ao Professor **Mário Luiz Ribeiro Monteiro**, pelo privilégio de ser sua aluna,pelas oportunidades, pelo carinho, pelo exemplo de dedicação ao ensino e a pesquisa. Minha eterna gratidão.

Agradecimentos

Aos meus queridos irmãos e colegas de profissão **Carolina Ferreira Costa e José de Melo Costa Neto** pela amizade e por acreditarem em mim.

Ao **Sr. Aristides Alves Cunha e Sra. Maria Amélia Provetti Cunha** pelo carinho de sempre.

As minhas queridas avós, **Maria da Conceição Ferreira e Adair Ribeiro Costa** pelo exemplo de vida.

Aos **pacientes**, sem os quais este projeto não seria possível.

Ao Dr. **Yoshitaka Nakashima** pela amizade.

A Dra. **Amaryllis Avakian** pelo incentivo, pela amizade e oportunidades.

A **Regina Ferreira de Almeida** pelo apoio, pela amizade e pela dedicação ao Serviço de Pós Graduação.

A ortoptista **Silvia Bernardoni** pela colaboração neste projeto.

Ao **Sr. Antônio Martins** pela colaboração e apoio desde o início neste projeto.

A todos os **profissionais e colegas** do Departamento de Oftamologia da Faculdade de Medicina da Universidade de São Paulo que, de alguma forma, contribuíram com este projeto.

Sumário

Lista de Abreviaturas, siglas e símbolos

Lista de Figuras

Lista de Tabelas

Resumo

Summary

1 Introdução 1

2 Objetivos 10

3 Revisão de Literatura 12

3.1 Afecções da via óptica anterior 13

3.2 Distribuição anatômica da camada de fibras nervosas da retina ...14

3.3 Avaliação clínica e estrutural da camada de fibras nervosas da retina 16

3.4 Tomografia de coerência óptica de domínio de tempo (TD - OCT) na avaliaçao da perda axonal nas afecções da via óptica anterior 17

3.5 Tomografia de coerência óptica de domínio Fourier (FD - OCT) na avaliaçao da perda axonal nas afecções da via óptica anterior 24

3.6 Importância da avaliação da espessura macular pela tomografia de coerência óptica 25

3.7 Síndromes quiasmáticas por compressão tumoral 34

3.8 Manifestações neuro-oftalmológicas das síndromes quiasmáticas compressivas 38

3.9 Perda da camada de fibras nervosas da retina nos pacientes com hemianopsia temporal por compressão quiasmática 42

3.10 Importância clínica da avaliação da espessura da camada de fibras nervosas da retina e macular em pacientes com compressão quiasmática 43

4 Métodos.....46

4.1 Participantes 47

4.1.1 Desenho do estudo 47

4.1.2 Pacientes 47
4.1.3 Grupo controle 49
4.2 Exame de Campo Visual 51
4.3 Tomografia de coerência óptica FD- OCT 55
4.3.1 Avaliação da espessura da camada de fibras nervosas da retina pelo FD - OCT 59
4.3.2 Avaliação da Espessura Macular pelo FD - OCT 60
4.4 Tomografia de coerência óptica TD - OCT (Stratus™ - OCT) 63
4.4.1 Avaliação da espessura macular pelo TD - OCT 63
4.4.2 Avaliação da espessura da camada de fibras nervosas da retina pelo TD - OCT 66
4.5 Análise Estatística 69
5 Resultados 73
5.1 Dados demográficos e clínicos dos indivíduos do estudo 74
5.2 Comparação da habilidade diagnóstica do FD – OCT e TD - OCT na detecção da perda neural em pacientes com atrofia em banda do nervo óptico 76
5.3 Correlação entre os parâmetros da espessura macular quadrântica e da espessura da CFNR medidos pelo FD – OCT e a perda de CV, em pacientes com atrofia em banda do nervo óptico 83
6 Discussão 90
7 Conclusões 102
8 Anexos 105
9 Referências 118
Apêndices

Listas

LISTA DE ABREVIATURA, SIGLAS E SÍMBOLOS

1/L	Relação 1 sobre Lambert
3D – OCT 1000™	Tomografia de coerência óptica tridimensional
AROC	Área sob a curva característica operacional do receptor
CAPPesq	Comissão de ética para análise de projetos de pesquisas
CFNR	Camada de fibras nervosas da retina
CGR	Células ganglionares da retina
CMD	Desvio médio central – do inglês, *Central mean deviation*
CNMD	Desvio médio nasal central – do inglês, *Central nasal mean deviation*
CPSD	Desvio padrão médio corrigido – do inglês, *Corrected Pattern Standard Deviation*
CTMD	Desvio médio temporal central – do inglês, *Central temporal mean deviation*
DAR	Defeito aferente relativo
dB	Decibel
DLS	Sensibilidade diferencial à luz – do inglês, *Differential light sensitivity*
DP	Desvio padrão

ed	Edição
EPR	Epitélio pigmentado da retina
et al	E outros – do latim *et alli*
ETDRS	Estudo de avaliação do tratamento precoce da retinopatia diabética – do inglês, *Early Treatment Diabetic Retinopathy Study*
EUA	Estados Unidos da América
Fast Macular Thickness Map	Algoritmo rápido da espessura macular
Fast RNFL Thickness	Algoritmo rápido da camada de fibras nervosas da retina – do inglês, *Fast Retinal Nerve Fiber Layer Thickness*
FD - OCT	Tomografia de coerência óptica de domínio Fourier -do inglês Fourier Domain OCT
FDT	Perimetria de frequência duplicada – do inglês, *Frequency Doubling Technology*
GDx	Polarímetro de varredura a laser – do inglês, *Glaucoma Diagnosis*
GDx VCC	Polarímetro de varredura laser com compensador corneano variável - do inglês *variable corneal compensation*
GHT	Teste do hemicampo de glaucoma – do inglês, Glaucoma Hemifield Test
h	hora
HC - FMUSP	Hospital das Clínicas da Faculdade de Medicina da Universidade de São Paulo

Hz	Hertz
I	Inferior
IC	Intervalo de confiança
ICC	Correlação intraclasse – do inglês, *Intraclass Correlation*
Inc.	Sociedade anônima – do inglês, *incorporated*
Log	Logaritmo
Macular Thickness Map	Algoritmo de alta definição da espessura macular
MD	Desvio médio – do inglês, *Mean Deviation*
mm	Milímetro
mmHg	Milímetro de mercúrio
n	Número de participantes da amostra
N	Nasal
NCSS	Pacote estatístico, do inglês, *Statistical Analysis and Graphics Software*
NS	Nasal superior
NI	Nasal Inferior
OCT	Tomografia de coerência óptica – do inglês, *Optical Coherence Tomography*
OCT 1	Primeira versão comercial do OCT
OCT 2000	Segunda versão comercial do OCT
p	Significância estatística

PAP	Perimetria automatizada padrão
PERG	Eletrorretinograma de padrão reverso – do inglês, *pattern electroretinogram*
r	coeficiente de correlação de Pearson
R	Coeficiente de correlação de Spearman
R^2	Coeficiente de determinação
RNFL	Camada de fibras nervosas da retina – do inglês, *Retinal Nerve Fiber Layer*
RNFL Thickness	Algoritmo de alta definição da camada de fibras nervosas da retina – do inglês, *Retinal Nerve Fiber Layer Thickness*
ROC	Característica operacional do receptor – do inglês, *Receiver Operating Characteristic*
S	Superior
SITA	Algoritmo limiar interativo sueco – do inglês, *Swedish Interactive Threshold Algorithm*
SITA	Standard Estratégia padrão da perimetria SITA
SPSS	Pacote estatístico para ciências sociais – do inglês, *Statistical Package for Social Sciences*
Stratus™ - OCT	Terceira versão comercial do OCT
t	Teste estatístico *t* de Student
T	Temporal

TD - OCT	Tomografia de coerência óptica de domínio de tempo -do inglês Time Domain OCT
TI	Temporal Inferior
TM	Marca registrada – do inglês, *Trade Mark*
TMD	Defeito temporal médio – do inglês, *Temporal Mean Defect*
TS	Temporal superior
v	Versão
VCC	Compensador variável de córnea – do inglês, *Variable Corneal Compensation*
%	Por cento
=	Igual a
<	Menor que
≤	Menor ou igual a
>	Maior que
≥	Maior ou igual a
±	Mais ou menos
µm	Micrômetro
α	Alfa, nível de significância com probabilidade máxima de cometer um erro falso-positivo
o	graus
’	minutos

Lista de Figuras

Figura 1 - Representação esquemática do campo visual (à esquerda), disco óptico (no centro) e retinografia (à direita) de um paciente com atrofia em banda do nervo óptico. 7

Figura 2 - A: Representação esquemática da distribuição dos axônios da retina a partir de sua origem nas células ganglionares em direção ao disco óptico. B: Divisão entre as partes temporal e nasal da retina são definidas por uma linha vertical que passa através do centro da fóvea 15

Figura 3 - Esquema de funcionamento do TD - OCT. O feixe de luz de baixa coerência é dividido em um feixe de luz de varredura e um de referência. 18

Figura 4 - Representação esquemática dos pontos do gráfico *Total Deviation* (área sombreada) utilizados para o cálculo do defeito temporal médio (TMD) de um paciente com hemianopsia temporal incluído no estudo.....53

Figura 5 - A esquerda: Representação esquemática da divisão dos pontos testados no campo visual automatizado na estratégia 24-2 SITA *Standard* (a esquerda) 53

Figura 6 - Representação esquemática da correspondência retiniana dos pontos do campo visual analisados na perimetria automatizada padrão, protocolo 24-2.....54

Figura 7 - Acima : demarcação da area de 6 x 6 mm escaneana pelo FD - OCT ao redor do nervo óptico (a esquerda) e mácula (a direita).. 58

Figura 8 - Protocolo *optical nerve head* (ONH) do FD - OCT que consiste em um círculo de 3,4 mm de diâmetro ao redor do disco óptico, dividido em 6 regiões (temporal, temporal superior, temporal inferior, nasal, nasal superior e nasal inferior) 59

Figura 9 - Protocolo ETDRS do FD - OCT com as medidas da espessura macular média em cada setor correspondente: fóvea, temporal interno, superior interno, nasal interno, inferior interno, temporal externo, superior externo, nasal externo e inferior externo 61

Figura 10 - Protocolo retangular do FD - OCT. Este mapa ocupa a área total de escaneamento (6 x 6 mm) e pode ser dividido em 4 quadrantes (temporal superior, temporal inferior, nasal superior e nasal inferior) cada quadrante com 9 pequenos quadrados (1 x 1 mm), metades nasal e temporal, superior e inferior 62

Figura 11 - Impresso dos parâmetros maculares obtido pelo TD - OCT. Os seis *scans* radiais (acima), os círculos concêntricos com as nove medidas e sua escala de cores (esquerda) e a tabela com todas as medidas tabuladas (direita) são apresentados 65

Figura 12 - Impresso dos parâmetros da CFNR obtido pelo TD - OCT mostrando o *scan* circular e os dois gráficos circulares (direita) e o gráfico linear (esquerda), além da categorização diagnóstica dos parâmetros baseado no banco de dados normativos do aparelho..... 68

Figura 13 - Os 16 pontos contidos no interior do quadrado central correspondem à área escaneada pelo FD - OCT (esquerda); os 4 pontos de cada quadrado correspondem aos quadrantes analisados no protocolo retangular do FD - OCT..... 71

Figura 14 - *Bland and Altman* - Concordância da média dos valores da camada de fibras nervosas da retina e espessura macular obtidos pelo FD – OCT e TD - OCT em pacientes e controles .....

Figura 15 – Regressão Linear - Gráfico de dispersão dos parâmetros da mácula e CFNR de melhor performance na correlação com os parâmetros de perda de sensibilidade do campo visual na escala 1/Lambert .....

Lista de Tabelas

Tabela 1 - Comparação da média dos valores (DP) da camada de fibras nervosas da retina e espessura macular obtidos pelo FD - OCT e TD - OCT em 36 olhos com atrofia em banda do nervo óptico e 36 controles normais 77

Tabela 2 - Comparação entre as AROCs dos parâmetros da espessura da camada de fibras nervosas da retina e espessura macular com o FD - OCT e TD - OCT 80

Tabela 3 - Associações entre os parâmetros da camada de fibras nervosas da retina, espessura macular e média do defeito temporal do campo visual em 36 olhos com atrofia em banda do nervo óptico e 36 controles normais 82

Tabela 4 - Média dos valores dos parâmetros das medidas da espessura da camada de fibras nervosas da retina e espessura macular (µm) obtidos com o FD - OCT com áreas sob curvas ROC e sensibilidade para especificidades fixas de 80% e 95% em 35 olhos com atrofia em banda do nervo óptico e 35 controles 84

Tabela 5 - Dados do campo visual dos 35 olhos com atrofia em banda do nervo óptico 85

Tabela 6 - Correlação entre parâmetros da espessura macular obtidos pelo FD - OCT e a sensibilidade do campo visual calculado nos 16 pontos centrais do campo visual automatizado 35 olhos com atrofia em banda do nervo óptico 87

Tabela 7 - Correlação entre os parâmetros das medidas da camada de fibras nervosas da retina e a sensibilidade do campo visual calculado nos 6 setores do campo visual nos 35 olhos com atrofia em banda do nervo óptico.....88

Resumo

Costa-Cunha LVF. *Correlação entre as espessuras da mácula e da camada de fibras nervosas da retina, medidas pelas tomografias de coerência óptica de domínio Fourier e domínio do tempo, e a perimetria automatizada na atrofia em banda do nervo óptico* [tese]. São Paulo: Faculdade de Medicina, Universidade de São Paulo; 2011. 135p.

OBJETIVO: Investigar a correlação entre as espessuras da mácula e da camada de fibras nervosas da retina (CFNR), medidas pelas tomografias de coerência óptica de domínio Fourier (FD - OCT) e de domínio do tempo (TD - OCT) e a perda de sensibilidade no campo visual (CV) em pacientes com atrofia em banda do nervo óptico. Comparar a habilidade diagnóstica dos dois instrumentos. **MÉTODOS:** 36 olhos de 36 pacientes com perda de CV permanente por compressão do quiasma óptico e 36 controles normais foram submetidos ao exame de CV pela perimetria automatizada padrão (Humphrey Field Analyzer ™; Carl Zeiss Meditec, Dublin, CA), ao FD - OCT (3 D OCT-1000™ Topcon Corp., Tokyo, Japan) e ao TD - OCT (Stratus™ ;Carl Zeiss Meditec Inc, Dublin, California, USA). Foram comparados os protocolos análogos de ambos os equipamentos para avaliação da espessura macular.Foi realizado a divisão macular em quatro quadrantes e em metades, sendo calculado a média da espessura macular global, a média da espessura dos quadrantes e a média da espessura das metades maculares. A média global e setorial da medida da espessura da CFNR peripapilar também foi analisada. A perda de sensibilidade no CV foi inicialmente avaliada pelo defeito temporal médio. O CV foi ainda dividido em 6 setores de acordo com a distribuição da CFNR e em 16 pontos centrais para a realização da correlação estrutura-função entre os parâmetros medidos pelo FD - OCT e a perda de sensibilidade no CV em decibéis e 1/Lambert. Foi calculado o coeficiente de correlação de Sperman e a análise de regressão linear. As áreas sobre a curva ROC e valores fixos de sensibilidade e especificidade foram calculados para cada parâmetro estudado. **RESULTADOS:** As medidas da espessura macular e da CFNR pelo FD - OCT e TD - OCT foram capazes de discriminar olhos com atrofia em banda do nervo óptico dos controles normais. A espessura global e setorial dos parâmetros maculares e da CFNR mostraram diferenças significativas (p<0,001) entre os doentes e os controles e os dois aparelhos tiveram desempenho semelhante na discriminação entre pacientes e controles. Em ambos existiram correlações significativas entre a perda de sensibilidade do CV e as medidas da espessura macular e da CFNR. As medidas de espessura nos quadrantes e nas metades nasais da macula, avaliadas pelo FD - OCT tiveram os melhores desempenhos nas correlações com os defeitos de CV, sendo o parâmetro com a melhor correlação, a medida do quadrante infero-nasal da mácula e a perda de sensibilidade do CV central do quadrante temporal superior central ($r = 0.78$, $R^2 = 61\%$, p<0,001). **CONCLUSÕES:** A espessura macular e a espessura da CFNR medidas pelo FD - OCT e pelo TD - OCT se correlacionaram topograficamente com a perda de sensibilidade no CV de pacientes com hemianopsia temporal por compressäo quiasmática. A correlação entre os quadrantes maculares e a perda de sensibilidade no CV, foram melhores do que aquelas

entre o CV e as medidas da CFNR, principalmente nas medidas realizadas pelo FD - OCT. Este estudo demonstrou a importância clínica das medidas maculares na correlação estrutura-função e na quantificaçäo do dano neural em pacientes com compressão quiasmática, podendo ser útil na monitorização destes pacientes.

Descritores: 1.Atrofia em banda do nervo óptico/diagnóstico 2.Quiasma óptico/patologia 3.Fibas nervosas da retina/patologia 4.Tomografia de Coerência óptica/métodos 5.Perimetria computadorizada/métodos

Summary

Costa-Cunha LVF. *Correlation between macular and retinal nerve fiber layer Fourier domain and time domain optical coherence tomography measurements and visual field loss in band atrophy of the optic nerve* [thesis]. São Paulo: “Faculdade de Medicina, Universidade de São Paulo”; 2011. 135p.

PURPOSE: To investigate the relationship between fourier-domain optical coherence tomography (FD - OCT) measured macular and retinal nerve fiber layer thickness (RNFL) and visual field sensitivity loss on standard automated perimetry in eyes with permanent temporal hemianopia from chiasmal compression and compare the ability of FD - OCT and time-domain optical coherence tomography (TD - OCT) to detect axonal loss in eyes with band atrophy of the optic nerve. **METHODS:** One eye of each of 36 patients with permanent temporal visual field defects and 36 age- and sex-matched healthy subjects. Subjects underwent standard automated perimetry and macular and RNFL thickness measurements with FD - OCT (3 D OCT-1000® Topcon Corp., Tokyo, Japan) and TD - OCT (Stratus; Carl Zeiss Meditec Inc, Dublin, California, USA). Macular thickness measurements as a global average, divided in four quadrants and in two halves as well as average and sectoral RNFL thickness around the optic disc were calculated. Visual field sensitivity loss was evaluated by the temporal mean defect; as deviations from normal in six sectors of the visual field and in 16 central visual field test points. Relationship between visual field sensitivity loss in decibel and 1/Lambert units and optical coherence tomography measurements were evaluated using Spearman correlation coefficients and by linear regression analysis. Receiver operating characteristic curves and sensitivities at fixed specificities were calculated for each parameter. **RESULTS:** Global and sectoral macular and RNFL thickness parameters showed a significant difference in eyes with band atrophy compared with controls. The strongest correlations were seen between visual field sensitivity loss and quadrantic or hemianopic nasal macular thickness measurements than with sectoral retinal nerve fiber layer thickness measurements. The highest correlation was observed between the inferonasal quadrant macular thickness and the visual field sensitivity loss in the superior temporal central visual field quadrant ($r = 0.78$, $R^2 = 61\%$, $p < 0.001$). **CONCLUSION:** Both RNFL thickness and macular thickness FD - OCT and TD - OCT measurements were related topographically with visual field sensitivity loss in patients with temporal hemianopia from chiasmal compression and there is a stronger relationship in quadrantic macular compared to RNFL thickness measurements with FD - OCT. Macular thickness measurements could potentially be used to quantify neuronal loss in patients with chiasmal compression and could prove clinically useful for detection of damage and for monitoring these patients.

Descriptors: 1.Band atrophy of optical nerve/diagnostic 2.Optic chiasm/pathology 3.Retinal nerve fiber layer/pathology 4.Optical coherence tomography/methods 5.Visual field/methods

1 Introdução

As afecções da via óptica anterior representam um grupo de doenças de extrema relevância em Oftalmologia, estando entre as principais causas pelo comprometimento da função visual. Podem ser de origem inflamatória, desmielinizante, isquêmica, compressiva ou tóxico-carencial e acometer os nervos ópticos, o quiasma óptico, os tratos ópticos e os corpos geniculados laterais.[1]

Estas afecções, de forma geral, levam além do comprometimento da função visual, a alterações estruturais, como a perda de camada de fibras nervosas da retina (CFNR) e a palidez de disco óptico.[1] A avaliação clínica das afecções da via óptica anterior envolve, tanto testes subjetivos que avaliem a função visual quanto métodos objetivos que registrem as alterações estruturais. A função visual pode ser avaliada de diversas formas, como pela medida da acuidade visual (AV), teste de visão de cores, avaliação da sensibilidade ao contraste, testes eletrofisiológicos e, em especial, pelo exame de campo visual (CV). O exame de CV é o método subjetivo mais frequentemente utilizado, sendo útil na detecção e quantificação da perda visual, assim como, no monitoramento da resposta ao tratamento realizado.[2] Este exame pode ser feito por meio de diversos métodos, tais como: o teste de confrontação, o teste de tela tangente e, mais frequentemente, por meio dos testes perimétricos, como o CV manual (perímetro de Goldmann) e a perimetria automatizada.[3]

As alterações estruturais nas afecções da via óptica anterior, podem ser detectadas pelo exame fundoscópico permitindo, assim, uma estimativa da perda neural, que geralmente é baseada no grau de palidez do disco óptico.[1,4,5] A palidez de disco óptico é geralmente acompanhada da perda da CFNR, que pode ocorrer de forma difusa ou localizada ao redor do disco óptico.[1,5]

Em estudos prévios, foi demonstrado que a perda da CFNR pode estar correlacionada com o grau de perda do CV, mesmo nos casos onde a palidez do disco óptico ainda não é aparente.[6] Outros estudos, especialmente em pacientes com glaucoma, demonstraram também que o defeito na CFNR pode ser um sinal precoce de dano neural, precedendo em muitos casos o defeito de CV.[7-10] Portanto, a avaliação objetiva da CFNR é um método de fundamental importância no diagnóstico e seguimento de diversas afecções da via óptica anterior.

Diversos métodos estão disponíveis para avaliação da CFNR. Estes métodos podem permitir uma análise qualitativa, como aquela obtida pelo exame fundoscópico ou, mesmo, pelo registro fotográfico[11] (retinografia colorida ou com uso de filtros especiais, como a luz aneritra ou *red free*). Entretanto, tais métodos permitem apenas uma análise qualitativa, sendo dependentes da experiência do examinador, e, portanto, altamente subjetivos, além de pouco reprodutíveis e não quantitativos.[12] Além disso, Quigley et al. chamaram atenção para o fato de que, nos casos de glaucoma, até 50% das fibras nervosas podem ser perdidas sem que haja defeito na CFNR detectável através de retinografias e defeito no CV.[11, 13-15] Com este objetivo, a necessidade de métodos diagnósticos que permitissem uma quantificação precoce e reprodutível das alterações do disco óptico e da CFNR se fez necessária.

Diversos métodos diagnósticos foram desenvolvidos com o objetivo de permitirem uma avaliação quantitativa e reprodutível da perda neural nas afecções da via óptica anterior. Dentre eles, os que se tornaram mais amplamente utilizados foram: a polarimetria de varredura a laser (GDx)[16-18] e principalmente, a tomografia de coerência óptica (OCT).

O OCT é um método de imagem não-invasivo, que utiliza o princípio da interferometria, para criar imagens seccionais das estruturas retinianas, permitindo a realização de medidas quantitativas da CFNR peripapilar e da espessura macular.[19]

A utilização do OCT como uma ferramenta útil na detecção da perda neural, por meio das medidas da CFNR nas diversas afecções da via óptica anterior já foi demonstrada em diversos estudos prévios, tendo sido amplamente utilizado na prática clínica, em especial, a versão que utiliza a tecnologia "domínio do tempo" (*time domain TD - OCT*), o Stratus™ - OCT. A reprodutibilidade do exame [20, 21] e a capacidade de detecção de defeitos na CFNR têm demonstrado boa correlação funcional e estrutural com os parâmetros clínicos, e potencialmente permite a identificação dos estágios iniciais de doenças como o glaucoma.[22] Embora em menor número, alguns trabalhos mostraram que o OCT é útil na detecção de perda axonal também em condições neuro-oftalmológicas.[23-31] Danesh Meyer et al.[6] avaliaram a correlação estrutura-função entre a espessura da CFNR medida pelo Stratus™ - OCT e a sensibilidade do CV em olhos com compressão quiasmática demonstrando que a CFNR se correlaciona topograficamente com a perda de sensibilidade no CV.[6] Os mesmos autores, demonstraram a

capacidade da medida objetiva da CFNR em predizer a melhora da acuidade visual em pacientes submetidos à cirurgia para retirada de tumores quiasmáticos. Pacientes que já apresentavam perda significativa da CFNR tinham menor chance de recuperação da função visual.[32]

Recentemente, diversos estudos demonstraram a importância da avaliação da espessura macular na detecção da perda neural.[33-36] Esta alteração pode se expressar sob diferentes formas, podendo apresentar um padrão de perda difusa como no glaucoma[36-39] e na neuropatia óptica traumática[35, 40] ou hemianópico como nas compressões quiasmáticas [31, 33, 41, 42]. De fato, a camada de células ganglionares da retina (CGR) corresponde de 35 a 40% da espessura retiniana na área macular.[43-45] Sendo assim, estimativas da espessura macular podem ser consideradas como uma forma de avaliarmos a perda de células ganglionares em afecções da via óptica anterior. Alguns estudos demonstraram que a espessura macular medida pelo OCT em pacientes glaucomatosos é significativamente menor quando comparada a de indivíduos normais.[36, 46] A diminuição da espessura macular no glaucoma é atribuída principalmente a atrofia das CGR e CFNR, uma vez que a camada de fotorreceptores não parece diminuir nesta doença.[47] Estudos comparativos entre os parâmetros maculares e da CFNR foram realizados com o objetivo de avaliar o papel em potencial das medidas da espessura macular como método complementar, ou mesmo substituto,as medidas da CFNR no diagnóstico do glaucoma.[48] Wollstein et al.[48] mostraram que a espessura macular média e o volume macular diferenciam olhos glaucomatosos de olhos normais, embora tenham apresentado poder diagnóstico significantemente mais baixo do que a

espessura média da CFNR peripapilar.[48] Contudo, a perda neural em pacientes com glaucoma pode não representar um modelo ideal para avaliarmos o desempenho diagnóstico destes aparelhos, uma vez que esta é uma doença crônica, insidiosa, e, na maioria das vezes, lentamente progressiva, não seguindo apenas um único padrão específico de perda neural. Na literatura médica atual, o estudo das medidas de espessura macular como método de avaliação da perda axonal nas neuropatias ópticas não glaucomatosas é limitado. Moura et al.[33], estudando pacientes com compressão quiasmática, demonstraram que a espessura macular nestes pacientes foi significativamente menor quando comparada aos controles e com excelente desempenho diagnóstico. Os parâmetros maculares, nestes pacientes, demonstraram sensibilidade e especificidades diagnósticas comparáveis àquelas encontradas pela CFNR peripapilar. Talvez o padrão de perda neural característico (hemianópico) tenha sido um fator importante que possibilitou avaliar melhor a acurácia da quantificação da espessura macular como instrumento de quantificação da perda neural.

Vários estudos envolvendo pacientes com glaucoma dão suporte a hipótese de que existe uma correspondência entre a perda das CGR avaliada pelo OCT e os defeitos de CV[49-53]. Entretanto, correlações de estrutura-função em pacientes com glaucoma não podem ser extrapoladas para outras neuropatias ópticas não glaucomatosas, especialmente quando são associadas com um dano funcional reversível. Avaliar a correlação entre o defeito campimétrico e a espessura macular e da CFNR em pacientes com hemianopsia temporal permanente por compressão quiasmática pelo OCT é

importante pois, representa um importante modelo para a avaliação da habilidade diagnóstica de novos instrumentos que se propõem a estimar a perda neuronal. Em pacientes com lesões que comprimam o quiasma óptico, as fibras nervosas cruzadas são afetadas, apresentando defeito de CV característico, a hemianopsia bitemporal, com preservação relativa dos hemicampos nasais. Nestes pacientes,quando a lesão é grave, as fibras nervosas cruzadas originadas na hemirretina nasal são perdidas enquanto que as fibras não cruzadas (que são originadas na hemirretina temporal e que penetram na região superior e inferior do disco óptico de forma arqueada) são, relativamente, preservadas.[18, 28] Portanto, a perda CFNR ocorre predominantemente nos setores nasal e temporal do disco óptico, o que pode ser identificado oftalmoscopicamente como atrofia em banda do nervo óptico **(Figura 1)**. Alterações também podem ser detectadas nas CGR, com perda acentuada destas células na hemirretina nasal a mácula com preservação relativa das CGR localizadas na hemirretina temporal.[33]

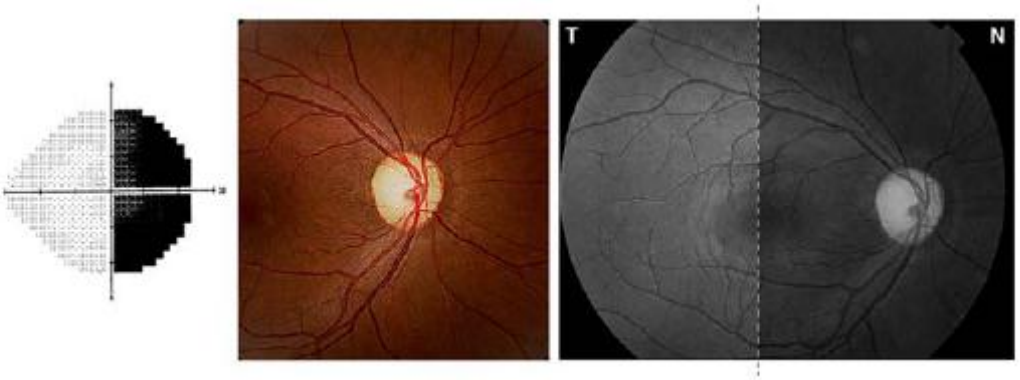

Figura 1 - Representação esquemática do campo visual (à esquerda), disco óptico (no centro) e retinografia (à direita) de um paciente com atrofia em banda do nervo óptico. Note o padrão característico da perda nas regiões nasal e temporal do disco óptico, com preservação relativa das fibras arqueadas superior e inferior (no centro) e a demarcação entre as áreas da retina com células ganglionares preservadas (temporal) e com células ganglionares atróficas (nasal). T = temporal; N = nasal

Aprimoramentos na tecnologia da OCT foram introduzidos recentemente, incluindo o OCT de alta resolução que utiliza o domínio Fourier/*Spectral* (FD - OCT) para geração de imagens de mais alta definição a uma velocidade de varredura muito superior.[54] Imagens seccionais da retina com uma resolução até cinco vezes maior que o OCT de domínio do tempo (TD - OCT) podem, assim, ser adquiridas. Esse aumento da resolução e da velocidade de varredura permite uma captura de imagens da alta densidade do tecido retiniano enquanto minimiza os artefatos de movimentação ocular. Assim, é possível obter-se imagens segmentares da CFNR para cada captura do OCT e com essa informação o computador construir um mapa detalhado da espessura da CFNR.[54] O aumento da resolução axial permite melhor visualização das camadas intra-retinianas como fotorreceptores, células ganglionares, plexiforme e nuclear.[55, 56] Como pequenas variações de espessura das camadas retinianas podem ser detectadas com altíssima resolução, o FD - OCT tem o potencial de fornecer informação adicional em relação o TD - OCT na elucidação de doenças retinianas e nas afecções da via óptica anterior. Embora o FD - OCT tenha sido um avanço tecnológico, nenhum estudo até o momento, validou a habilidade diagnóstica deste instrumento em quantificar a CFNR e a espessura macular. Ainda persiste a incerteza se a evolução do equipamento veio acompanhada de melhor desempenho diagnóstico para avaliação da perda axonal nas diversas afecções da via óptica anterior.

A avaliação da espessura macular e da CFNR peripapilar na atrofia em banda do nervo óptico já foi bem documentada através do TD - OCT em estudos prévios.[33, 34] Estimar a perda neural através da avaliação da CFNR e espessura macular pelo FD - OCT é importante pela maior necessidade de conhecimento específico do assunto. Outro aspecto importante a ser considerado, é que o FD - OCT se propõe a ser um método muito mais sensível e acurado na análise dos parâmetros referentes a espessura da CFNR e macular. Portanto, estudos a fim de verificar a validade desta hipótese são necessários. Além disso, outra vantagem em potencial do FD – OCT é a possibilidade da segmentação da mácula em quadrantes pelo *software* de análise. Assim, correlações diretas da espessura macular quadrântica com o CV podem ser realizadas permitindo a correlação estrutura-função em pacientes com compressão quiasmática ou retroquiasmática (trato óptico e corpo geniculado lateral) de forma mais sensível.[57]

O FD - OCT poderá ser um método fundamental no diagnóstico e acompanhamento clínico-ambulatorial de diversas afecções que acometem a via óptica anterior, particularmente nos casos de tumores quiasmáticos.

2 Objetivos

Assim, baseado nos conceitos descritos acima, os propósitos específicos deste estudo foram:

Objetivos:

1. Comparar a habilidade diagnóstica do FD - OCT e TD - OCT na detecção da perda neural em pacientes com atrofia em banda do nervo óptico.

2. Comparar o desempenho diagnóstico, na atrofia em banda do nervo óptico, dos parâmetros maculares e da CFNR pelo FD - OCT em uma mesma população.

3. Avaliar a correlação estrutura-função entre as medidas da espessura da CFNR pelo FD - OCT e a gravidade do defeito campimétrico.

4. Avaliar a correlação estrutura-função entre a medida da espessura da mácula pelo FD - OCT e a gravidade do defeito campimétrico.

3 Revisão de Literatura

3.1 Afecções da via óptica anterior

As afecções da via óptica acometem principalmente sua porção anterior que compreende: nervos ópticos, quiasma óptico, tratos ópticos e corpos geniculados laterais. O comprometimento dessas estruturas pode acarretar comprometimento das funções visuais, entre elas a AV, a sensibilidade ao contraste, a visão de cores e o CV, podendo também causar danos nas fibras das CGR, manifestando-se ao exame oftalmoscópico como palidez do disco óptico e perda difusa ou setorial das fibras nervosas retiniana peripapilar.[1] As afecções da via óptica anterior apresentam em comum o dano às fibras das CGR e, consequentemente, de seu corpo celular e resultam em alterações morfológicas no nervo óptico, levando a atrofia óptica, que reflete um dano neuronal irreversível. Este dano pode ser resultante de inúmeros processos que afetam a via óptica anterior, tais como: isquemia, inflamação, compressão, infiltrações e trauma.[58]

Estas afecções podem ser focais, multifocais ou difusas. A destruição dos axônios pode ocorrer de forma direta ou indireta, por efeitos nocivos aos elementos gliais ou ao seu suprimento vascular. Uma lesão em qualquer local ao longo do trajeto dos axônios pode levar a degeneração de todo axônio e do seu corpo celular, a CGR.[59]

Quando um axônio é lesado de forma irreversível, ocorrem dois tipos de degeneração: a anterógrada (walleriana) e a retrógada.[59] A degeneração

anterógrada ocorre na porção distal do axônio que foi separado do seu corpo celular, enquanto que a degeneração retrógada ocorre no segmento proximal do nervo que permanece em contato com corpo celular. Apesar da degeneração anterógrada tornar-se próximo de completa dentro de 7 dias após a lesão, a porção do axônio que permanece conectada ao corpo celular, e o próprio corpo celular, mantém a aparência normal por 3 a 4 semanas. Após 3 a 4 semanas, entretanto, a estrutura restante inteira (o corpo celular e axônio a partir do ponto da lesão) degenera rapidamente, tanto que por volta de 6 a 8 semanas após uma lesão grave ao nervo óptico, nenhuma célula ganglionar afetada permanece viável.[59, 60] Um dos fatos mais interessantes na degeneração retrógada do nervo óptico (assim como de outros nervos) é que o tempo de evolução desta degeneração é aparentemente independente da distância da lesão ao corpo de célula ganglionar. O dano à porção retro bulbar do nervo óptico, do quiasma óptico e do trato óptico levam a alterações estruturais e degeneração visível dos corpos das CGR aproximadamente ao mesmo tempo.[60] Como resultado deste processo degenerativo, consequente à lesão da fibra nervosa e morte da CGR, aparecem os defeitos na CFNR e a palidez do disco óptico.

3.2 Distribuição anatômica da camada de fibras nervosas da retina

Conhecer a distribuição anatômica dos axônios originados nas CGR e visibilizados nas porções mais internas da retina é de fundamental importância. Os axônios originados a partir das células ganglionares na

mácula nasal se projetam diretamente em direção ao disco óptico **(Figura 2)** compondo parte do feixe papilomacular. Os axônios das células ganglionares originados da região macular temporal apresentam um padrão levemente arqueado em torno dos axônios maculares nasais, compondo as fibras remanescentes do feixe papilomacular. Os axônios das células ganglionares não - maculares, que são nasais a fóvea e têm um trajeto em linha reta ou levemente curva em direção ao disco óptico, enquanto que os axônios das células ganglionares localizados temporalmente a fóvea, apresentam um trajeto arqueado ao redor do feixe papilomacular e entram nos polos superior e inferior do disco óptico. É importante salientar que a divisão da CFNR em partes temporal e nasal **(Figura 2B)**, é feita por uma linha vertical que passa através do centro da fóvea, e não no disco óptico[1, 61].

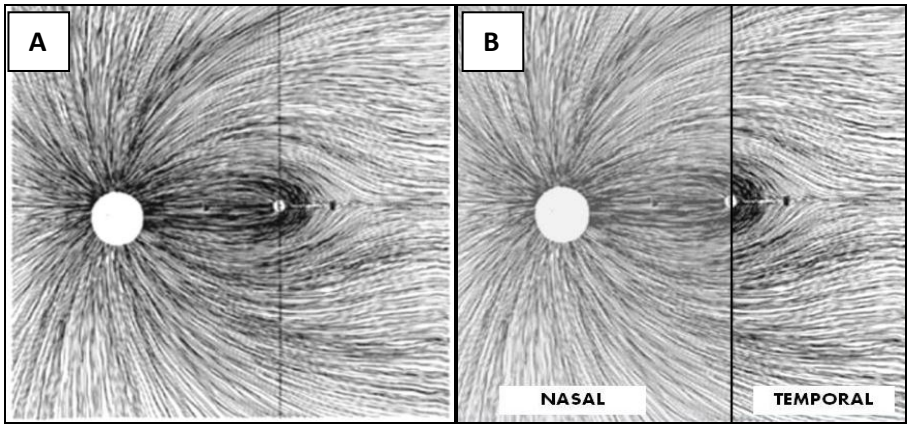

Figura 2 - A: Representação esquemática da distribuição dos axônios da retina a partir de sua origem nas células ganglionares em direção ao disco óptico; B: Divisão entre as partes temporal e nasal da retina são definidas por uma linha vertical que passa através do centro da fóvea. (Redesenhado de: Hogan MJ, Alvarado JA, Weddel JE. *Histology of the Human Eye. An Atlas and Textbook.* Philadelphia:WB Sauders; 1971)

3.3 Avaliação clínica e estrutural da camada de fibras nervosas da retina

Classicamente, a avaliação estrutural nas afecções da via óptica anterior é realizada pelo exame fundoscópico, permitindo uma estimativa da perda neural, que geralmente é baseada na estimativa do grau de palidez do disco óptico. Outra forma objetiva de avaliarmos a perda neural é através da avaliação da CFNR, descrita inicialmente por Hoyt e colaboradores.[1] O aspecto da CFNR varia com a região da retina observada e sua visualização é mais fácil quanto mais próxima ao disco óptico. O aspecto característico é de estrias e, quanto mais espessas são as estrias, mais brilhantes elas parecem. O brilho é resultado do reflexo da luz na limitante interna que incide sobre os feixes nervosos e os septos gliais que os separam.[13] Hoyt et al.[4, 5, 62] foram os primeiros a observar defeitos da CFNR através da oftalmoscopia. Além disso, foi demonstrado a presença de uma correlação entre as alterações na CFNR e o grau do defeito perimétrico.[10] Embora, a oftalmoscopia seja importante para avaliação de um paciente com suspeita de neuropatia óptica, esta apresenta limitações por ser um método subjetivo e qualitativo, dependente da experiência do examinador. A necessidade da detecção precoce da perda axonal, principalmente em pacientes com glaucoma, incentivou o surgimento de métodos semiológicos mais objetivos e que permitissem uma análise quantitativa da CFNR. A documentação fotográfica da CFNR utilizando filme branco e preto foi um dos primeiros métodos instrumentais a serem utilizados para esta finalidade.[63] Sommer et al.[8] mostraram defeitos da CFNR através da

fotografia em 88% dos pacientes com defeito campimétrico. Entretanto, este método apresenta limitações, já que sua realização, reprodutibilidade e interpretação dependem da cooperação do paciente, da ausência de opacidades dos meios ópticos e da experiência do examinador.[64]

Outras técnicas para avaliação da CFNR foram desenvolvidas com a finalidade de tornar mais objetiva e quantitativa a análise dessas estruturas. Dentre elas temos: a densitometria de refletância através de retinografia,[65] a oftalmoscopia confocal de varredura a laser,[66] a polarimetria de varredura a laser [67] e, em especial, a tomografia de coerência óptica.[68]

3.4 Tomografia de coerência óptica de domínio de tempo (TD - OCT) na avaliaçao da perda axonal nas afecções da via óptica anterior

O tomógrafo de coerência óptica (*Optical Coherence Tomograph* – OCT) é um instrumento de diagnóstico capaz de fornecer imagens transversais e bidimensionais das microestruturas oculares internas do polo posterior do olho, incluindo a CFNR, o disco óptico e a mácula. As imagens transversais da retina são produzidas usando a tomografia de baixa coerência, uma técnica que é similar à ecografia, exceto por utilizar um feixe de luz em vez das ondas sonoras e não depender do contato com a superfície ocular.[69]

O princípio físico utilizado pelo OCT se baseia na interferometria de baixa coerência [69] que utiliza a informação advinda das medidas das chamadas

franjas de interferência para determinações precisas de distâncias ou espessuras muito pequenas. Estas franjas são faixas claras e escuras causadas pela interferência produzida por dois feixes de luz coerentes. Ondas coerentes são aquelas cuja relação entre as fases não varia com o tempo. A existência de coerência é um requisito necessário para que as duas ondas apresentem interferência. No TD - OCT, a luz de baixa coerência é produzida por uma fonte de diodo, próxima da faixa de luz infravermelha (820 nm), que é acoplada ao interferômetro de Michelson. O interferômetro apresenta um divisor de feixes que divide o feixe de luz em um feixe de referência e outro feixe de varredura **(Figura 3)**. O primeiro é direcionado a um espelho de referência móvel, ao passo que o último é direcionado ao olho. Ambos os feixes são refletidos de volta para um detector do sinal. O padrão de interferência gerado pelos dois feixes refletidos fornece informações sobre a distância e a espessura das estruturas retinianas.[19]

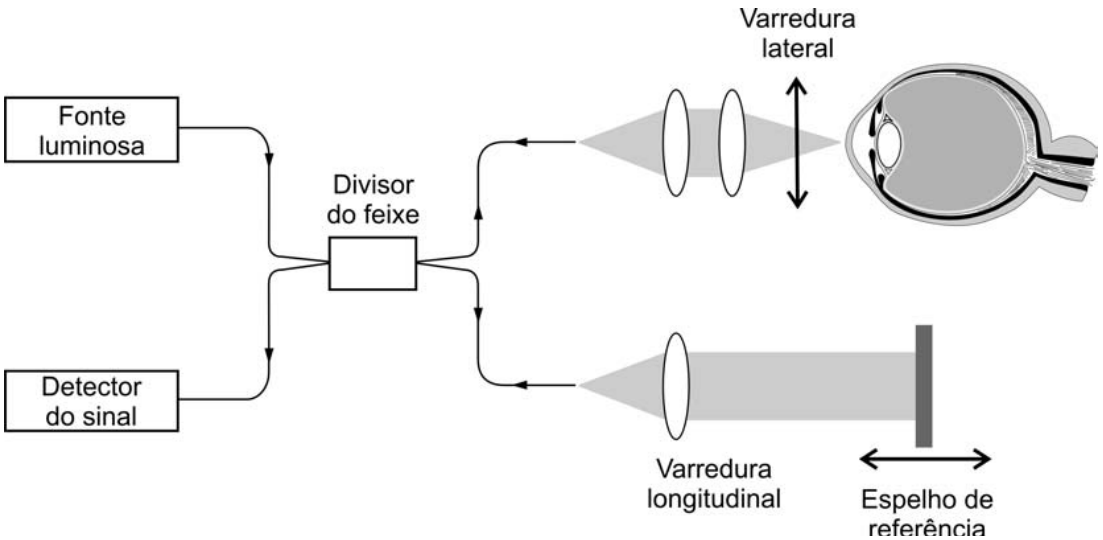

Figura 3 - Esquema de funcionamento do TD -OCT. O feixe de luz de baixa coerência é dividido em um feixe de luz de varredura e um de referência. O primeiro feixe é direcionado para a retina, enquanto o segundo é direcionado para o espelho de referência. Ambos os feixes são refletidos de volta para um detector do sinal. O padrão de interferência gerado pelos dois feixes refletidos fornece informações sobre a distância e a espessura das estruturas retinianas

A versão comercial Stratus™ OCT (Carl Zeiss Meditec Inc. Dublin, CA, EUA) apresentou avanços tecnológicos em relação às versões anteriores (OCT 1 e OCT 2000). Entre eles, a fixação luminosa interna e a possibilidade de aperfeiçoar a qualidade da imagem pelo ajuste da posição axial do *scan* (*Z-offset*) e aumento da intensidade do sinal por compensação da polarização da luz refletida pela retina.[70] Entretanto, o maior progresso do TD - OCT, foi o aumento do número de pontos de varredura. A resolução axial varia de 128 a 768 pontos (A-*scans*), com um tempo de aquisição de 0,32 a 1,92 segundos respectivamente, dependendo da estratégia de aquisição utilizada. Tal tecnologia proporciona uma resolução axial menor do que 10 µm e uma resolução transversal de 20 µm aproximadamente.[70] Estas três versões (OCT1, 2000 e 3000) são baseadas na tecnologia de aquisição chamada domínio do tempo (*time-domain*).

A imagem obtida pelo Stratus™ - OCT, é apresentada por um escala de cores de acordo com o grau de refletividade das estruturas oculares. Por convenção, cores mais escuras como o azul e o preto representam áreas de baixa refletividade óptica, enquanto cores mais claras como o vermelho e o branco representam áreas de alta refletividade. A interface vítreo-retiniana é definida pelo contraste entre o vítreo sem refletividade contra as estruturas de alta refletividade da retina. A CFNR é representada pela estrutura de alta refletividade logo após a interface vítreo-retiniana, e assim se determina o limite anterior da CFNR. O limite posterior da CFNR é arbitrariamente determinado pelo algoritmo computadorizado do Stratus™ - OCT e é definido na refletividade da CFNR, resultante da alteração na natureza dos tecidos entre a CFNR e a

retina neuro-sensorial. A acurácia da determinação do limite posterior da CFNR não foi rigorosamente comprovada[71, 72] e alguns autores[73] criticaram esse método para determinação da espessura da CFNR por considerarem que o limite posterior de alta refletividade não é específico da CFNR, devido à provável incorporação da camada de células ganglionares da retina e da camada plexiforme interna, o que levaria a uma superestimação da espessura da CFNR. Alguns trabalhos relataram condições, como córnea seca e catarata, que reduzem a qualidade da imagem obtida acarretando em medidas incorretas da espessura da CFNR por efeito na sua delineação posterior.[74, 75] A medida da reprodutibilidade de um exame fornece evidências de sua precisão, além de ser essencial para que alterações do exame ao longo do tempo possam ser adequadamente interpretadas. Schuman et al.[20], utilizando o OCT 1, mostraram boa reprodutibilidade nas medidas da CFNR, com desvio padrão (DP) de 10-20 µm para a espessura média total, 11-26 µm para as medidas dos quadrantes e 11-30 µm para as medidas referentes aos segmentos de 30°. Os autores encontraram uma maior reprodutibilidade utilizando o *scan* circular com diâmetro de 3,4 mm do que com 2,9 mm e 4,5 mm, e uma menor variabilidade dos valores com a fixação interna do que com a fixação externa. Jones et al.[76] encontraram DP de 6µm, 10µm e 11µm para espessura média total, quadrantes e segmentos de 30°, respectivamente. Paunescu et al.[21] avaliaram a reprodutibilidade intraconsulta e interconsulta do Stratus™ - OCT, usando diferentes protocolos de exame e encontraram DP de, aproximadamente, 4 µm para espessura média total, 7 µm para quadrantes e 1-15 µm para os segmentos de 30º. O protocolo de alta definição da CFNR

(*RNFL Thickness*) não mostrou melhor reprodutibilidade das medidas provavelmente pela fixação interna excêntrica a fóvea relacionada a este protocolo e pelo posicionamento do scan depender do examinador. Estes resultados foram confirmados por Gurses-Ozden et al.[77]. Budenz et al.[78] encontraram boa reprodutibilidade para todos os parâmetros, mesmo no quadrante nasal com estratégia de rápida aquisição (*Fast RNFL Thickness*) que apresentou o mais baixo valor de correlação intraclasse (ICC=0,79). Os autores não encontraram diferença significante das medidas dos parâmetros nos olhos glaucomatosos entre os protocolos de aquisição, embora a estratégia de rápida aquisição tenha apresentado medidas com maiores valores. Entretanto, as medidas nos olhos glaucomatosos apresentaram uma variabilidade discretamente maior do que nos olhos normais. Provavelmente, a redução da espessura da CFNR nos olhos glaucomatosos dificulte a determinação dos limites posteriores pelo algoritmo do OCT.[79, 80]

Pieroth et al.[22] demonstraram que a unidade protótipo do OCT pode identificar defeitos focais na CFNR que ocorrem nos estágios iniciais do glaucoma. O OCT mostrou diminuição da espessura da CFNR nas áreas correspondentes aos defeitos focais observados por retinografias e nas áreas correspondentes aos defeitos de CV, com sensibilidade e especificidade de 65% e 81%, respectivamente. Resultados similares foram apresentados por Soliman et al.[81] e Hwang et al.[82] Zangwill et al.[83] encontraram uma melhor associação dos parâmetros do OCT 1 (R^2=35-43%; p<0,001) com o defeito à perimetria acromática em olhos glaucomatosos comparados à documentação fotográfica (R^2=18-29%; p<0,001). Parisi et al.[84] mostraram associação significante entre as

medidas do OCT 1 e as alterações do eletrorretinograma padrão (R^2=22-26%; p<0,01) e do potencial visual evocado (R^2=17-21%; *p*<0,01) em olhos hipertensos com perimetria acromática normal. Inúmeros trabalhos mostraram correlação significante entre a perda axonal aferida pelo OCT e o grau de comprometimento da função visual em olhos glaucomatosos.[85]

Embora em menor número, alguns trabalhos mostraram que o OCT é capaz de detectar perda axonal em condições neuro-oftalmológicas.[24-26] Medeiros et al.[86] avaliaram longitudinalmente as medidas da CFNR em um paciente com neuropatia óptica traumática e observaram perda axonal progressiva em todos os segmentos de 30° avaliados, em todos os quadrantes e na média total da CFNR peripapilar. Barboni et al.[27] avaliaram pacientes com neuropatia óptica de Leber e encontraram aumento da espessura da CFNR nos casos iniciais (até 6 meses de doença) e redução da espessura nos casos mais tardios. Tatsumi et al.[87] avaliaram um paciente com trauma do trato óptico direito associado à hemianopsia homônima a esquerda e encontraram redução da espessura da CFNR, principalmente nos setores nasal e temporal do olho esquerdo e no setor inferior do olho direito. Esses achados foram compatíveis com o padrão de atrofia óptica associado à lesão do trato óptico.[58]

Monteiro et al.[28] mostraram medidas da CFNR significantemente menores nos olhos com atrofia em banda do nervo óptico e hemianopsia temporal completa do que nos olhos normais em todos os parâmetros do OCT 1. Kanamori et al.[31], em estudo similar, mostraram que a perda axonal ocorria de forma significante em todos os parâmetros da CFNR do OCT 1 e que as menores medidas estavam associadas aos olhos com maior acometimento

do campo temporal. Além disso, a taxa de redução da CFNR do setor Fisher et al.[88] avaliaram a associação entre a função visual e a espessura da CFNR usando Stratus™ - OCT, em pacientes com perda axonal relacionada a esclerose múltipla. Utilizando a metodologia das equações de estimação generalizada, observaram que para cada linha de visão perdida na sensibilidade ao contraste (tabela de Pelli-Robson) e na AV em baixo contraste (tabela de Sloan-1,25%), a espessura média da CFNR peripapilar reduzia em 4,4µm e 3,8µm respectivamente. Essas duas medidas da função visual apresentaram a maior associação (coeficiente de correlação de Spearman) com a perda axonal (Sloan r_s=0,33 e Pelli-Robson r_s=0,31; p<0,001 para ambas as associações). Moura et al.[33] avaliaram a associação entre o defeito temporal nos olhos com atrofia em banda do nervo óptico e os parâmetros maculares e da CFNR. Para os parâmetros da CFNR, a maior correlação foi com o parâmetro espessura média (R^2=32%; p<0,001). Para os parâmetros maculares, a maior correlação foi com o parâmetro espessura nasal média (R^2=48%; p<0,001). Esses resultados sugerem que as medidas de espessura macular apresentam importância potencial para a avaliação da gravidade da doença e para o seguimento dos pacientes com atrofia em banda do nervo óptico. Danesh Meyer et al [6] avaliaram a correlação estrutura-função entre a espessura da CFNR medida pelo Stratus™ - OCT, e a sensibilidade do CV em olhos com compressão quiasmática demonstrando que a CFNR se correlaciona topograficamente com a perda de sensibilidade no CV. Os mesmos autores, demonstraram a capacidade da medida objetiva da CFNR predizer a melhora da AV em pacientes submetidos à cirurgia para retirada de

tumores quiasmáticos. Pacientes que já apresentavam perda significativa da CFNR tinham menor chance de recuperação da função visual.[32] Cunha et al.[35] em outro estudo envolvendo pacientes com neuropatia óptica traumática, avaliaram de forma seriada nas primeiras cinco semanas após o trauma e, mais tarde, na décima segunda semana, os valores das espessuras da CFNR e macular pelo Stratus™ - OCT, e demonstraram que tanto a espessura macular quanto a espessura da CFNR reduzem ao longo das primeiras cinco semanas e de forma mais acentuada na décima segunda semana.

3.5 Tomografia de coerência óptica de domínio Fourier (FD - OCT) na avaliaçao da perda axonal nas afecções da via óptica anterior

Aprimoramentos na tecnologia do OCT foram introduzidas recentemente, incluindo o OCT de alta resolução, que utiliza o príncipio do domínio de Fourier (*Fourier Domain*) para geração de imagens de alta definição, a uma velocidade de varredura mais alta. Imagens seccionais da retina com uma resolução até 5 vezes maior que o OCT convencional podem assim ser adquiridas. Esse aumento da resolução e da velocidade de varredura permite uma captura de imagens da alta densidade dos tecidos retinianos enquanto minimiza os artefatos gerados pela movimentação ocular. O OCT de alta resolução pelo método de domínio Fourier, ao invés de ajustar a posição do espelho de referência, grava a informação interferométrica usando um espectrômetro, gerando uma velocidade de

varredura de 18.000 até 25.000 A- *scans* por segundo, resolução axial de 5 µm e uma resolução horizontal de 20 µm ou menor. Essa tecnologia fornece também varreduras em *scan* B em alta resolução (até 4096 *pixels* de resolução) e imagens volumétricas tridimensionais que cobrem uma área da retina de até 6 x 6 mm. Existem 5 protocolos de escaneamento da região macular demarcada com um quadrado de 6 x 6 mm (256 X 256, 256 X 128, 512 X 128, 512 X 64, e 512 X 32).

O aumento da resolução axial permite melhor visualização das camadas intra-retinianas, como a dos fotorreceptores, das plexiformes, nucleares, das células ganglionares e da CFNR.[54, 89-92] Estudos avaliando esta nova tecnologia são necessários a fim de determinar qual impacto destes avanços no diagnóstico e monitoramento das afecções da via óptica anterior.

3.6 Importância da avaliação da espessura macular pela tomografia de coerência óptica

A retina é um tecido neuro-sensorial composto por seis classes de neurônios (fotorreceptores, células horizontais, células bipolares, células amácrinas, células interplexiformes e células ganglionares) e dois tipos de células gliais (astrócitos e células gliais). A espessura média da retina é de 120 µm, com uma espessura máxima de 230 µm na mácula e uma espessura mínima de 100 µm na depressão foveal.[60] A mácula corresponde

a uma área circular ao redor do centro da fóvea com cerca de 4-5 mm de diâmetro, onde se localizam aproximadamente 50% das células ganglionares da retina, arranjadas em 4-6 camadas e com um pico de densidade celular ocorrendo entre 750-1100 µm do centro da fóvea.[93, 94] As CGR juntamente com a CFNR contribuem com aproximadamente 30-35% da espessura retiniana na região macular. [43]

O surgimento das novas tecnologias de avaliação da retina, em especial o FD - OCT, é um marco na oftalmologia. Atualmente, o OCT é o principal método não invasivo para o diagnóstico e seguimento das doenças retinianas, em particular as maculopatias, e apresenta importância potencial para a determinação da patogênese de algumas condições, como o buraco macular.[72] O OCT permite a quantificação da espessura macular em escalas micrométricas e a determinação de alterações estruturais nesta região. A correspondência histológica das imagens obtidas pelo OCT é um importante método para a validação das medidas de espessura macular e foi confirmada por trabalhos que utilizaram olhos de animais[95,96, 97] e olhos humanos normais.[98, 99] Para determinar a espessura retiniana na região macular, o algoritmo computadorizado do TD - OCT, localiza a camada mais interna da retina na interface vítreo-retiniana e a camada mais externa da retina no segmento externo dos fotorreceptores. Esse último corresponde a região de baixa refletividade anterior a área de alta refletividade posterior da retina, correspondendo ao epitélio pigmentado da retina (EPR) e a camada coriocapilar. O algoritmo dispõe uma linha branca na região mais interna da retina (correspondendo a borda anterior da CFNR) e outra na região mais

externa (correspondendo ao EPR/camada coriocapilar) e, assim, a distância entre as duas linhas corresponde a espessura macular. Já o FD – OCT define a espessura da retina como a distância entre o epitélio pigmentar da retina e a membrana limitante interna (MLI). A esclera e as camadas mais externas da coroide apresentam baixa refletividade devido à grande atenuação do sinal ao atravessar o segmento EPR/camada coriocapilar, limitando a análise mais profunda do polo posterior. Os vasos sanguíneos da retina são estruturas de alta refletividade e, por isso, atenuam o sinal das estruturas retinianas mais profundas a eles relacionados, gerando um efeito de sombra na imagem gerada pelo OCT.

A presença de artefatos nas imagens obtidas pelo OCT pode influenciar potencialmente as medidas da espessura macular.[72,100] Ray et al.[101] identificaram artefatos em aproximadamente 56% dos *scans* da região macular, ocasionando medidas errôneas da espessura macular em 62% destes scans. A limitação do programa para delineação dos limites internos e externos da superfície retiniana e a descentralização foveal foram os principais fatores responsáveis por medidas incorretas da espessura macular, ocorrendo, principalmente, em olhos com maculopatias, especialmente na degeneração macular associada à membrana neovascular.[101] A medida da espessura retiniana por delineação manual do limite posterior foi proposta como alternativa para os casos onde ocorra falha na delineação automática[102] e sua reprodutibilidade foi confirmada por Sanchez-Tocino et al.[103] Costa et al.[104] encontraram diferenças significantes entre as medidas de espessura retiniana utilizando as técnicas de delineação automática e manual e

justificaram este resultado pela falha cometida no método automatizado em determinar a primeira camada de alta refletividade posterior (correspondendo ao segmento interno dos fotorreceptores) como limite externo da retina, excluindo, assim, o segmento externo dos fotorreceptores do cálculo da espessura macular.

A reprodutibilidade das medidas de espessura macular usando o OCT já foi comprovada para todas as suas versões. [20,76105,106] Paunescu et al. [21] avaliaram a reprodutibilidade das medidas da espessura macular em olhos normais com o Stratus™ - OCT, e encontraram medidas mais reprodutíveis (maiores ICC e menores DP's) com o protocolo de alta resolução (*Macular Thickness Map*) do que com o protocolo de resolução padrão (*Fast Macular Thickness Map*) devido a uma determinação mais precisa dos limites retinianos utilizando o primeiro protocolo. Neste estudo, não foram encontrados efeitos da dilatação pupilar sobre a reprodutibilidade do exame.

Leung et al.[56] compararam a espessura macular obtidas com o TD - OCT e o FD - OCT para avaliar sua concordância e demonstrou baixa variabilidade entre as medidas da espessura macular tanto do TD - OCT quanto do FD - OCT. Porém, as medidas obtidas com o FD - OCT mostraram maior concordância. Conforme avaliado por outros autores, a comparação direta entre as medidas da espessura macular com o TD - OCT e FD - OCT demonstrou que o Stratus™ - OCT, apresentou maior ocorrência de artefatos na aquisição da imagem quando comparado com a tecnologia do FD - OCT. Este achado é esperado, uma vez que o protocolo de aquisição do Stratus™ - OCT, é composto por 6 *scans* radiais lineares

necessitando velocidade de aquisição da imagem superior a 8 segundos ao contrário de 3,6 segundos no FD - OCT, gerando erros de registro gerados por possíveis artefatos pela movimentação ocular que são causas comuns de erro na reconstrução do mapa retiniano. Com isso, pouca reprodutibilidade dos exames em outras consultas podem ocorrer. Estas diferenças demonstram algumas das limitações do TD - OCT na avaliação macular.[107-113]

Outro aspecto importante a ser destacado, é referente às diferenças nos protocolos de aquisição e análise entre o TD - OCT e FD - OCT. No TD - OCT, a medida da espessura macular é obtida através de 6 scans lineares. Estes 6 *scans* representam aproximadamente 5% da área presente no mapa (*fast macular thickness*), ou seja, 95% da área calculada é estimada pela interpolação das áreas restantes**.** Já no FD – OCT, devido a maior densidade em número de scans (25.000 A-*scans*) e o protocolo de aquisição, que é baseado em um rastreamento de toda a área compreendida em um quadrado de 6x6 mm, permite uma análise da espessura macular em múltiplos pontos, evitando erros de registro e interpolação, além de permitir uma estimativa mais precisa da região macular.[107-113]

Recentemente, tem-se dado atenção ao papel da análise da espessura macular pelo OCT no diagnóstico das neuropatias ópticas. A maioria dos estudos prévios foram realizados em pacientes com glaucoma. A diminuição da espessura macular nas doenças do nervo óptico é atribuída principalmente à morte e perda das CGR, com diminuição da CFNR, uma vez que a camada de fotorreceptores não parece estar afetada nestas

doenças.[47] Estudos experimentais em macacos com glaucoma crônico induzido mostraram uma importante perda de células ganglionares retinianas na zona ao redor da fóvea.[114] Análises *post mortem* de olhos de paciente glaucomatosos demonstraram que a perda de 20% das células ganglionares nos 30º centrais da retina foi associada a uma diminuição de 5dB à perimetria automatizada e uma perda de 40% das células ganglionares correspondeu a uma diminuição de 10 dB.[115]

A redução da espessura macular nos olhos glaucomatosos já foi comprovada por alguns trabalhos usando a tomografia de coerência óptica. Guedes et al.[36] encontraram diferença significante (p<0,001) na espessura macular média entre olhos glaucomatosos e olhos normais usando o OCT 1, com valores das AROC's variando de 0,62 a 0,88. Greenfield et al.[37] mostraram que a espessura macular média no hemicampo com defeito foi significantemente menor (p=0,005) do que no hemicampo sem defeito usando OCT 1. Estes resultados foram confirmados por Bagga et al.[116] utilizando o Stratus™ - OCT, Lederer et al.[39] encontraram diferença significante no volume macular dos olhos com glaucoma inicial e avançado comparados a olhos normais (p<0,01 e <0,0001 respectivamente), embora tenham encontrado superposição dos valores do volume macular entre os 3 grupos. Não foi encontrada diferença significante (p=0,56) entre olhos com suspeita de glaucoma e olhos normais.

Estudos comparativos entre os parâmetros maculares e da CFNR foram realizados com o objetivo de avaliar o papel em potencial das medidas da espessura macular como método complementar, ou mesmo

substituto, às medidas da CFNR no diagnóstico do glaucoma.[33, 36, 48, 117, 118] Wollstein et al.[48] mostraram que a espessura macular média e o volume macular diferenciam olhos glaucomatosos de olhos normais, embora tenham apresentado poder diagnóstico significantemente mais baixo do que a espessura média da CFNR peripapilar (AROC espessura macular média = 0,80 e AROC volume macular = 0,80; AROC espessura média CFNR = 0,94; $p<0,01$ para ambas as comparações). Medeiros et al.[118] mostraram valores significantemente menores nos olhos glaucomatosos para a maioria dos parâmetros maculares, com as maiores AROC's encontradas para os parâmetros espessura inferior externa, espessura média e espessura temporal externa, sem diferença significante entre eles (0,81, 0,75 e 0,75 respectivamente; $p>0,05$ para todas as comparações). Entretanto, o desempenho dos parâmetros maculares para diferenciar olhos glaucomatosos e olhos normais foi limitado, baseado nos baixos valores de sensibilidades para especificidade fixa em 95% (espessura inferior externa=47%; espessura média=35%; espessura temporal externa=32%). A AROC do parâmetro macular espessura inferior externa foi significantemente menor ($p=0,004$) do que o melhor parâmetro da CFNR (espessura inferior=0,91). Além disso, a ausência dos parâmetros maculares no cálculo da função discriminante linear (que identifica e combina os melhores parâmetros para o diagnóstico de glaucoma) indica que a análise convencional das medidas de espessura macular apresenta baixa acurácia diagnóstica para o glaucoma.[118]

Na literatura médica atual, o estudo das medidas de espessura macular como método de avaliação da perda axonal nas neuropatias ópticas não glaucomatosas é limitado. Kusuhara et al.[117] avaliaram a espessura macular e da CFNR em pacientes com atrofia óptica unilateral e encontraram redução significante em todos os parâmetros do OCT 1 (mácula e CFNR), com exceção da fóvea, comparado aos olhos contralaterais normais (p<0,01 para todas as comparações). A espessura macular nos olhos com atrofia óptica apresentou pelo menos 60% da espessura macular dos olhos normais, corroborando com o conceito da CFNR e CGR contribuírem com aproximadamente 35% da espessura macular total. Moura et al.[33] encontraram medidas de espessura macular significantemente menores nos olhos com atrofia em banda do nervo óptico pelo Stratus™ - OCT. O parâmetro temporal/nasal apresentou a maior AROC (0,96 ± 0,03) e uma sensibilidade de 85% para uma especificidade de 95%. Esses resultados foram superiores aos encontrados por Medeiros et al.[118] e Guedes et al.[36] para o diagnóstico do glaucoma. Alguns parâmetros maculares dos olhos com atrofia em banda do nervo óptico não apresentaram diferença estatisticamente significante dos olhos normais, como a fóvea (p=0,6) que mostrou o menor valor de AROC (0,58) e uma sensibilidade de 15% para uma especificidade de 80%. Cunha et al.[35] em outro estudo envolvendo pacientes com neuropatia óptica traumática, avaliaram de forma seriada nas primeiras cinco semanas após o trauma e, mais tarde, na décima segunda semana, os valores das espessuras da CFNR e macular pelo Stratus™ - OCT, e demonstraram que tanto a espessura macular quanto a espessura da CFNR

reduzem ao longo das primeiras cinco semanas e de forma mais acentuada na décima segunda semana.

Alguns estudos têm avaliado a espessura macular com o FD - OCT e comparado a habilidade diagnóstica deste método com o TD - OCT. Além disso, esses estudos têm demonstrado a possibilidade de medidas serem realizadas em alta resolução, velocidade e a possibilidade de se utilizar outros protocolos de divisão da mácula ou, até mesmo, de segmentação macular que podem aumentar a sensibilidade e a capacidade diagnóstica deste equipamento.[119, 120]

Estudos recentes, têm demonstrado que o processamento das medidas da espessura macular em segmentos podem melhorar ainda mais a capacidade diagnóstica em relação a avaliação da CFNR.[120] Tal divisão não era possível com a tecnologia anterior TD - OCT, pois, as medidas de espessura macular são obtidas com seis *scans* radiais o que impede a divisão dos dados maculares, exceto se utilizarmos cálculos manuais com os dados crus que o aparelho fornece, porém, nunca automaticamente pelo *software*.[57] Com a tecnologia FD - OCT, foi possível dividir a área macular em quadrantes, segmentar as camadas da retina na região macular, além de avaliar a correlação entre os parâmetros de espessura macular e os defeitos do CV de forma mais fidedigna, uma vez que a correlação estrutrura-função pode ser obtida de forma mais direta. A maior resolução espacial obtida pelo FD-OCT torna possível a segmentação macular e pode levar ao melhor desempenho diagnóstico das medidas maculares em relação à espessura da CFNR na quantificação da perda neural nas principais neuropatias ópticas.[113, 120]

3.7 Síndromes quiasmáticas por compressão tumoral

Inúmeras afecções podem comprometer a via óptica anterior em seus diversos níveis como lesões compressivas, inflamatórias, isquêmicas, heredodegenerativas, infiltrativas e traumáticas. O quiasma óptico, região de convergência dos nervos ópticos e de divergência dos tratos ópticos, é um dos segmentos mais acometidos da via óptica anterior, comumente por tumores benignos localizados próximos à sela túrcica. Os tumores benignos frequentemente associados às síndromes quiasmáticas são o adenoma hipofisário (ou pituitário), o craniofaringioma e o meningioma selar. Afecções compressivas do quiasma óptico acometem preferencialmente as fibras decussadas da retina nasal. Essa preferência poderia ser explicada pela teoria vascular[121] que considera um duplo suprimento sanguíneo (superior e inferior) para as fibras temporais não-decussadas, um único suprimento sanguíneo (inferior) para as fibras nasais decussadas e a ausência de anastomoses entre as circulações das fibras cruzadas e não-cruzadas. Uma teoria mecânica[122] foi recentemente proposta para explicar o dano preferencial às fibras cruzadas. Baseada no fato de que a força de uma compressão externa é inversamente proporcional à área sobre a qual a força é aplicada, a suscetibilidade preferencial das fibras cruzadas pode ser explicada, pela menor área de contato entre elas, comparada à maior área de contato entre as fibras não-cruzadas.

Os tumores hipofisários, adenomas em 90% dos casos, representam 7 a 17,8% dos tumores intracranianos[123] e são responsáveis por aproximadamente

50% das afecções localizadas na região quiasmática.[124] Entretanto, sua incidência não é definida com acurácia já que glândulas hipófises de aspecto macroscópico normal podem apresentar um ou mais focos adenomatosos ao estudo histopatológico.[125] Os adenomas hipofisários se dividem em micro ou macro-adenoma. Os microadenomas se apresentam completamente dentro da sela túrcica, mostram fácil diferenciação da glândula normal adjacente e medem 10 mm ou menos de diâmetros. Os macroadenomas são tumores que não apresentam essas definições. Existe outra forma de classificação dos adenomas pituitários que é baseada em sua característica histológica e no tipo de hormônio secretado. Portanto, podemos ter adenomas cromófobos, acidófilos e basófilos, além de adenomas secretores de prolactina (prolactinomas), adenomas secretores de hormônio do crescimento, entre outros.[126] Os macroadenomas hipofisários podem se estender para fora da sela em qualquer direção. A invasão superior é mais frequente devido à fraca resistência exercida pelo diafragma selar. A forma de apresentação clínica do tumor dependerá do grau e da direção da extensão do tumor.

O adenoma hipofisário pode acometer indivíduos de qualquer idade, com incidência máxima entre a terceira e quarta décadas; entretanto é incomum na infância. Pode se manifestar por alterações endócrinas e/ou visuais. As manifestações endócrinas mais comuns são amenorréia, galactorréia, impotência sexual e infertilidade e dependem do tipo de hormônio secretado. As manifestações oftalmológicas são associadas à compressão da via óptica anterior, particularmente o quiasma óptico, além das associadas ao comprometimento dos nervos oculomotores (III, IV e VI

pares cranianos) devido a invasão dos seios cavernosos.[58] Perda visual, defeito campimétrico e atrofia óptica são os sinais oftalmológicos mais comuns nos pacientes acometidos por adenoma hipofisário.[123]Hollenhorst e Young[127] revisaram 1000 pacientes portadores de tumores hipofisários e encontraram alterações visuais em 70% deles. No entanto, estudos mais recentes na mesma instituição demonstraram uma redução significativa deste percentual para 32% dos pacientes.[58]

Meningiomas intracranianos são neoplasias benignas que surgem das células meningoteliais da aracnoide. Representam cerca de 13-18% dos tumores intracranianos primários na maioria dos estudos e são comumente detectados em indivíduos de meia-idade, com predominância para o sexo feminino (3:1).[128] Meningiomas intracranianos podem acometer pacientes jovens e comumente se comportam de forma mais agressiva nestes indivíduos.[129] A presença de dois ou mais meningiomas, no mesmo paciente, não é rara e sugere associação com Neurofibromatose tipo I.[130] A localização do meningioma determina a forma de apresentação clínica e entre as localizações mais comuns e de maior importância oftalmológica estão: o tubérculo selar, o seio cavernoso, a asa maior do esfenoide e a bainha do nervo óptico. Meningiomas do tubérculo selar (ou simplesmente meningiomas selares) são tumores que se originam das granulações aracnoides adjacentes à dura-máter do tubérculo selar. Devido a sua relação anatômica íntima com os nervos ópticos intracranianos e o quiasma óptico, estes tumores comumente se manifestam por sintomas e sinais neuro-oftalmológicos como perda visual, defeitos campimétricos

(entre eles, hemianopsia temporal), paralisias oculomotoras e atrofia em banda do nervo óptico.[131]

Craniofaringiomas são tumores intracranianos que se originam do tecido remanescente do ducto craniofaríngeo embrionário, este também, conhecido como bolsa de Rathke. Os craniofaringiomas representam aproximadamente 3% dos tumores intracranianos na população geral e 8-13% destes tumores na infância. Embora possam ocorrer em qualquer faixa etária, há evidências de que essas neoplasias apresentam incidência etária bimodal, com o primeiro pico na infância e o segundo na vida adulta entre 40-70 anos de idade.[132] Ambos os sexos são igualmente afetados.[58] Os craniofaringiomas se localizam frequentemente na cisterna supra-selar (75%), mas podem ocorrer concomitantemente nas regiões supra e infra-selar (21%) e, ocasionalmente, na região intra-selar (4%).[133] Os nervos ópticos, o quiasma e os tratos ópticos podem ser afetados isoladamente ou em conjunto dependendo do grau e da direção da extensão tumoral. Além das manifestações associadas à síndrome quiasmática, os pacientes com craniofaringiomas frequentemente apresentam sintomas e sinais de envolvimento do eixo hipotálamo-hipofisário, incluindo baixa estatura, atraso do desenvolvimento sexual, obesidade e diabetes insípidus.[60] Cefaleia, defeito perimétrico e perda visual foram os sintomas de apresentação mais frequentes em uma série de 121 pacientes com craniofaringioma (64%, 55% e 39% respectivamente).[134]

3.8 Manifestações neuro-oftalmológicas das síndromes quiasmáticas compressivas

Classicamente, a cefaleia é o sintoma inicial mais frequente (70%) de um indivíduo acometido por um tumor quiasmático, levando-o a procurar uma avaliação neurológica.[135] Os sintomas neuro-oftalmológicos relacionados à síndrome quiasmática são perda visual progressiva, uni ou bilateral e perda do CV, particularmente no setor temporal, embora o paciente possa estar assintomático nos estágios iniciais. Além disso, um defeito campimétrico bitemporal pode ocasionar outros sintomas visuais como deficiência de estereopsia e diplopia causada pelo fenômeno conhecido como *hemifield slide phenomenon* que leva a descompensação de uma foria prévia devido à perda da fusão binocular e, consequentemente, à ausência da representação cortical dos pontos correspondentes do CV de cada olho.[58] Oscilopsia causada por nistagmo em gangorra é uma queixa clássica, embora rara, das síndromes quiasmáticas, geralmente associada aos tumores hipofisários.[136]

Os sinais neuro-oftalmológicos da síndrome quiasmática são importantes para avaliar o grau de acometimento da via óptica e essas informações podem auxiliar na definição do prognóstico visual. A diminuição da AV pode estar presente nos estágios iniciais da doença, embora comumente ocorra nos estágios mais avançados.[58] A sensibilidade ao contraste e visão de cores geralmente são acometidas precocemente e a avaliação dessas funções é importante, principalmente, na ausência de perda visual. Porciatti et al.[137] mostraram diferença significante da

sensibilidade ao contraste entre pacientes com compressão quiasmática e indivíduos normais. Monteiro[138] mostrou que a sensibilidade ao contraste dos pacientes com defeito temporal apresenta maior comprometimento nas compressões ativas do quiasma óptico comparada aos sem compressão ativa. Blamires et al.[139] compararam a sensibilidade de vários testes para detectar disfunção visual em compressão quiasmática e não encontraram diferença significante entre sensibilidade ao contraste, visão de cores, perimetria manual de Goldmann e potencial visual evocado (PVE), entretanto, acuidade visual e a observação clínica das reações pupilares apresentaram sensibilidade significantemente menor. A avaliação do reflexo pupilar fotomotor, especificamente a avaliação da presença do defeito pupilar aferente relativo (DAR), é importante na detecção de uma possível assimetria na compressão quiasmática. Entretanto, a ausência do DAR não descarta a possibilidade da compressão quiasmática. Esses trabalhos confirmam a importância destes testes de função visual na diferenciação dos pacientes com compressão quiasmática e indivíduos normais, mas não são específicos para o diagnóstico nas síndromes quiasmáticas, uma vez que estes testes se alteram em outras neuropatias ópticas. As alterações fundoscópicas da síndrome quiasmática revelam uma palidez horizontal do disco óptico principalmente nos setores temporal e nasal e rarefação da CFNR nestes setores. Essas alterações representam a degeneração retrógrada das células ganglionares e das fibras nervosas correspondentes da hemirretina nasal que decussam no quiasma óptico.[140]

Dentre as funções visuais acometidas pelas afecções quiasmáticas compressivas, o CV merece destaque por ser fundamental para o diagnóstico e o seguimento da doença. A alteração campimétrica característica das síndromes quiasmáticas é a hemianopsia temporal. Este defeito pode ser completo em estágios avançados da doença, entretanto defeitos parciais são os mais comuns, principalmente no quadrante temporal superior. Outros padrões campimétricos podem ocorrer na síndrome quiasmática, como o defeito juncional anterior, hemianopsia temporal unilateral e, raramente, defeito binasal.[58, 124, 127] Confusão diagnóstica pode ocorrer na presença desses padrões atípicos e nos casos de defeitos campimétricos respeitando a linha mediana vertical e associados a patologias não-quiasmáticas, como na síndrome do disco inclinado.[141]

As principais técnicas utilizadas para realização do exame de CV são a perimetria manual de Goldmann e a perimetria computadorizada convencional de Humphrey. Tradicionalmente, a perimetria de Goldmann é considerada o método perimétrico de referência na investigação neuro-- oftalmológica, entretanto os grandes avanços tecnológicos da perimetria computadorizada e sua fácil aplicação clínica colocaram em questão esse fato. Entre as vantagens da perimetria computadorizada estão a possibilidade de quantificar o grau de defeito por índices numéricos, a reprodutibilidade dos resultados, a comparação mais correta entre exames ao longo do tempo e a detecção mais precoce de defeitos campimétricos.[142] Além disso, novas estratégias e formas de perimetria automatizada, como a estratégia SITA (*Swedish Interactive Threshold Algorithm*) e a perimetria de frequência duplicada (FDT), foram

criadas para se diminuir o tempo de realização do exame de perimetria computadorizada e aumentar a sensibilidade para detecção de defeitos discretos em neuropatias glaucomatosa e neuroftalmológica.[143-146] Monteiro e Pereira mostraram uma maior capacidade do campo manual em detectar o remanescente temporal nos defeitos quiasmáticos avançados[147, 148] e que a análise do exame computadorizado na escala de cinzas pode falhar na detecção de defeitos quiasmáticos discretos.[147] Grochowicki et al.[149] mostraram uma boa concordância (79%) entre as técnicas na determinação do defeito perimétrico quiasmático, mas apresentaram como desvantagem do exame manual o viés do prévio conhecimento da doença pelo examinador e, assim, a supervalorização de defeitos discretos no quadrante temporal superior. Na prática, a técnica de Goldmann mostra-se fundamental na avaliação dos pacientes com doenças neurológicas que apresentam colaboração insuficiente para realizar o exame automatizado. Portanto, ambas as técnicas apresentam importância particular e suas informações devem se complementar na avaliação do paciente com compressão quiasmática.

A determinação da existência de compressão ativa do quiasma óptico é fundamental na avaliação diagnóstica e na decisão terapêutica, principalmente nos casos suspeitos de recorrência da doença após tratamento cirúrgico. Atualmente, os métodos neurorradiológicos, como a tomografia computadorizada e a imagem por ressonância magnética, são mais utilizados para esta finalidade por suas maiores sensibilidade e especificidade.[150, 151]A investigação da atividade da compressão quiasmática também pode ser feita por avaliação de campos visuais

seriados. Quando se observa melhora progressiva do CV após o tratamento, considera-se que o defeito campimétrico era por compressão ativa; quando não, provavelmente o defeito perimétrico era sequelar.[58] Kerrison et al.[152] mostraram que a recuperação do CV ocorre principalmente no período entre um a quatro meses após a descompressão quiasmática.

3.9 Perda da camada de fibras nervosas da retina nos pacientes com hemianopsia temporal por compressão quiasmática

A disposição das fibras nervosas da retina no quiasma óptico é responsável pelo padrão da perda axonal na compressão quiasmática. As fibras da retina temporal atravessam diretamente o quiasma óptico em direção ao trato óptico ipsilateral, enquanto as fibras da retina nasal cruzam o quiasma óptico para o trato óptico contralateral (a proporção de fibras cruzadas e não cruzadas é de 53:47 respectivamente). Assim, lesões compressivas do quiasma óptico acometem as fibras nervosas da retina nasal e poupam as fibras nervosas da retina temporal até o estágio final da doença. A representação oftalmoscópica da perda de fibras nervosas da retina nasal é conhecida como atrofia em banda do nervo óptico, onde se observa palidez do disco óptico nos setores nasal (correspondendo às fibras da retina nasal periférica) e temporal (correspondendo às fibras maculares nasais) associada à rarefação do aspecto estriado da CFNR nos mesmos setores.

Unsold e Hoyt[140] descreveram as características histológicas do nervo óptico de um paciente com atrofia em banda e hemianopsia temporal completa e demonstraram perda completa das fibras nervosas nasais e temporais com preservação dos feixes nervosos arqueados superior e inferior. Mikelberg e Yidegiligne[153] realizaram análises histológicas automatizadas de um nervo óptico com atrofia em banda, confirmando a perda acentuada que ocorre nos setores nasal e temporal conforme a descrição de Unsold e Hoyt[140]. Mikelberg e Yidegiligne relataram que, embora ocorra a preservação das fibras da retina temporal que penetram o disco óptico pelas arcadas superior e inferior, existe perda axonal significativa também nestas arcadas, uma vez que parte das fibras nervosas destes setores também se originam da retina nasal, cujas fibras são acometidas no quiasma óptico.[153]

3.10 Importância clínica da avaliação da espessura da camada de fibras nervosas da retina e macular em pacientes com compressão quiasmática

A compressão do quiasma óptico por tumores pode levar ao comprometimento das funções visuais que pode persistir mesmo após a descompressão cirúrgica do quiasma óptico. A recuperação das funções visuais depende principalmente do grau de acometimento estrutural das células ganglionares retinianas por degeneração retrógrada[154] e já foi

comprovado que esse dano estrutural ocorre mesmo nos estágios iniciais da compressão quiasmática sem evidência de perda visual ou defeito perimétrico.[154]

Clinicamente, a atrofia em banda do nervo óptico em pacientes com compressão quiasmática pode ser utilizada como parâmetro para o prognóstico visual. Assim, enquanto que os pacientes que apresentam atrofia em banda do nervo óptico podem mostrar algum grau de recuperação da acuidade visual e do CV após tratamento adequado, os pacientes que não apresentam este sinal devem apresentar recuperação completa ou muito acentuada das funções visuais. Entretanto, a observação clínica da atrofia em banda do nervo óptico nas síndromes quiasmáticas é um dado semiológico subjetivo e qualitativo e sua importância como parâmetro de prognóstico visual é mais fidedigna quando avaliada por um examinador experiente.

Os métodos que avaliam a integridade anatômica ou funcional da via óptica são promissores para avaliação do prognóstico visual nas síndromes compressivas e sua importância é devido à possibilidade de recuperação pós-tratamento das funções visuais nas afecções compressivas da via óptica. Estudos prévios utilizando eletrorretinograma de padrão reverso e o potencial visual evocado sugerem que esses métodos apresentam importante valor para o prognóstico visual.[155, 156] Parmar et al.[157]mostraram que as chances de melhora no CV após descompressão cirúrgica do quiasma óptico são maiores nos olhos com eletrorretinograma padrão normal no pré-operatório. Trabalhos prévios

avaliaram a importância da avaliação da CFNR como fator prognóstico em afecções neuroftalmológicas, Danesh Meyer[32] demonstrou que pacientes que já apresentavam diminuição da CFNR por lesão compressiva quiasmática, após cirurgia descompressiva não apresentavam recuperação funcional e visual satisfatória.

4 Métodos

4.1 Participantes

4.1.1 Desenho do estudo

Foi realizado um estudo observacional, transversal, descritivo e prospectivo, no qual foram incluídos 72 olhos, de 72 indivíduos, sendo 36 olhos de 36 pacientes com atrofia em banda do nervo óptico e 36 olhos de controles normais. O estudo foi realizado entre fevereiro de 2008 e março de 2009.

4.1.2 Pacientes

Os pacientes selecionados para este estudo foram avaliados no ambulatório de Neuro-Oftalmologia do Hospital das Clínicas da Faculdade de Medicina da Universidade de São Paulo (HC-FMUSP). Consentimento livre e esclarecido foi obtido de todos os participantes do estudo. Todos os protocolos da pesquisa foram aprovados pela comissão de ética para análise de projetos de pesquisas (CAPPesq) da Faculdade de Medicina da Universidade de São Paulo (protocolo de pesquisa nº 369/05 aprovado em 30/01/2008

Todos os pacientes incluídos foram submetidos a exame oftalmológico incluindo medida da acuidade visual corrigida (tabela de Snellen), exame

refracional, reações pupilares, exame ocular externo, exame de motilidade ocular extrínseca, biomicroscopia do segmento anterior com lâmpada de fenda, medida da pressão intraocular utilizando o tonômetro de aplanação de Goldmann e exame fundoscópico direto e biomicroscópico utilizando lente asférica de Volk de 78 dioptrias.

Os pacientes do estudo obedeceram aos seguintes critérios de inclusão:

1. Idade entre 18 e 75 anos;
2. Acuidade visual corrigida do olho estudado melhor que ou igual a 20/30, estável há pelo menos um ano após tratamento clínico, cirúrgico ou radioterápico, com erros de refração menores que cinco dioptrias esféricas e três dioptrias cilíndricas;
3. Pressão intraocular menor que 22 mmHg e ausência de história prévia de elevação da pressão intraocular;
4. Defeito campimétrico restrito ao hemicampo temporal (ao perímetro computadorizado), estável há pelo menos um ano, após tratamento clínico, cirúrgico ou radioterápico;
5. Estudo radiológico recente com ausência de compressão ativa da via óptica (período máximo de seis meses antes do exame de FD - OCT e TD - OCT);
6. Ausência de sinais oftalmoscópicos de retinopatia diabética e outras retinopatias;
7. Ausência de sinais oftalmoscópicos de neuropatia óptica glaucomatosa, como assimetria de escavação maior do que 0,2, relação escavação/disco maior que 0,6, e *notch* do disco;

8. Ausência de história familiar de glaucoma;
9. Ausência de opacidades dos meios ópticos;
10. Bom estado de saúde geral;
11. Boa colaboração durante os exames.

Quando ambos os olhos de um mesmo paciente preenchiam todos os critérios de inclusão, foi escolhido o olho que apresentou menor defeito ao exame de CV. Quando ambos os olhos preenchiam os critérios para inclusão e apresentavam defeitos semelhantes, a escolha foi feita através de sorteio.

4.1.3 Grupo controle

Para formação do grupo controle, indivíduos normais foram recrutados entre pacientes do ambulatório de triagem, acompanhantes de pacientes e funcionários do HC-FMUSP. Todos os indivíduos do grupo controle foram submetidos ao exame oftalmológico de forma similar ao realizado no grupo de pacientes. Os critérios de inclusão foram:

1. Indivíduo apresentando idade pareada com o respectivo paciente do grupo em estudo com um desvio de mais ou menos cinco anos;
2. Acuidade visual corrigida de 20/20 e refração dentro de cinco dioptrias esféricas e três dioptrias cilíndricas;

3. Pressão intraocular menor que 22 mmHg;
4. Exame de CV automatizado confiável (mesmos critérios dos pacientes) e normal definido como desvio médio (do inglês *mean deviation* – MD) e CPSD (do inglês *corrected pattern standard deviation*) dentro dos 95% da normalidade e resultado normal no GHT(do inglês *glaucoma hemifield test*);
5. Aspecto normal do nervo óptico (ausência de escavação glaucomatosa e defeitos da CFNR) e da mácula (ausência de edema ou irregularidades da superfície retiniana) a oftalmoscopia;
6. Ausência de doença ocular prévia;
7. Bom estado de saúde geral;
8. Boa colaboração para realização dos exames de CV e OCT.

O critério de escolha para olho direito ou esquerdo respeitou a lateralidade do olho do paciente com o qual o indivíduo normal foi pareado.

Para realização dos procedimentos, tanto para os pacientes quanto os controles, seguiu-se uma determinada ordem para realização dos procedimentos em uma mesma visita: exame oftalmológico, seguido do exame de CV, FD - OCT e TD - OCT, sendo que para realização deste último foi necessário a dilatação pupilar com tropicamida 1% **(Tabela 1 e 2 dos anexos).**

4.2 Exame de Campo Visual

Os exames de CV foram obtidos pela técnica automatizada, tanto nos doentes como nos controles. O perímetro automatizado utilizado foi o de Humphrey™ (Carl Zeiss Meditec, Dublin, CA, EUA; modelo HFA II 750) com correção dióptrica apropriada para perto, utilizando-se teste do tipo limiar com estratégia 24-2 SITA *Standard*. Esta estratégia examina 52 pontos dentro de 24º centrais e dois pontos na periferia nasal utilizando mira III durante 0,2 segundos.[158]

Para inclusão no estudo, todos os campos computadorizados deveriam apresentar resultados confiáveis (índices de perdas de fixação, falsos-positivos e falsos-negativos menores do que 25%). Como todos os pacientes incluídos no estudo, já eram pacientes acompanhados no ambulatório de Neuro-oftalmologia, os mesmos haviam realizado previamente no mínimo três campos visuais. A gravidade do defeito no campo temporal dos pacientes do estudo foi avaliada a partir de uma co-variável denominada defeito temporal médio (TMD). O TMD foi calculado pela média dos 22 pontos temporais, excluindo os dois pontos imediatamente acima e abaixo da mancha cega, no gráfico *Total Deviation* do exame de perimetria computadorizada na estratégia 24-2 SITA *Standard* **(Figura 4)**. Os valores do TMD foram calculados em dB. Pacientes com graus variados de acometimento do campo temporal foram incluídos no estudo no intuito de reduzir a chance de viés, tendo em vista que o estágio da doença influencia

o resultado dos testes diagnósticos.[159] O CV foi ainda dividido em 6 setores (setor 1, temporal; setor 2, superotemporal; setor 3, superonasal; setor 4, inferonasal; setor 5, inferotemporal; setor 6, dividido pelo meridiano vertical em nasal central e temporal central) de acordo com a distribuição da CFNR de acordo com o modelo proposto por Garwey Heath para a correlação estrutura função entre a espessura da CFNR medidos em nosso estudo pelo FD - OCT e TD - OCT e as medidas dos setores do CV correspondentes.[160] **(Figura 5)** Foram analisados também, os 16 pontos centrais de sensibilidade do CV, **(Figura 6)** que se aproximam da área central escaneada pelo FD - OCT e TD - OCT. Foi calculada a média do desvio da normalidade na região central (CMD, do inglês *central mean deviation*), que corresponde à média dos 16 pontos centrais na perimetria automaizada padrão (PAP). Este cálculo foi obtido pela média dos valores dos 16 pontos centrais do gráfico *Total Deviation*. De forma semelhante, foi calculada a média do desvio da normalidade na região nasal central (CNMD, do inglês *central nasal mean deviation*) e a média do desvio da normalidade na região temporal central (CTMD, do inglês *central temporal mean deviation*) pela média dos valores do gráfico *Total Deviation* para os 8 pontos localizados no setores nasal e temporal, respectivamente. Calculou-se ainda, a média dos valores do gráfico *Total Deviation* para os 4 pontos localizados nos quadrantes superonasal, inferonasal, superotemporal e inferotemporal **(Figura 6) (Tabelas 1, 2, 3, 4, 5 e 6 dos anexos).**

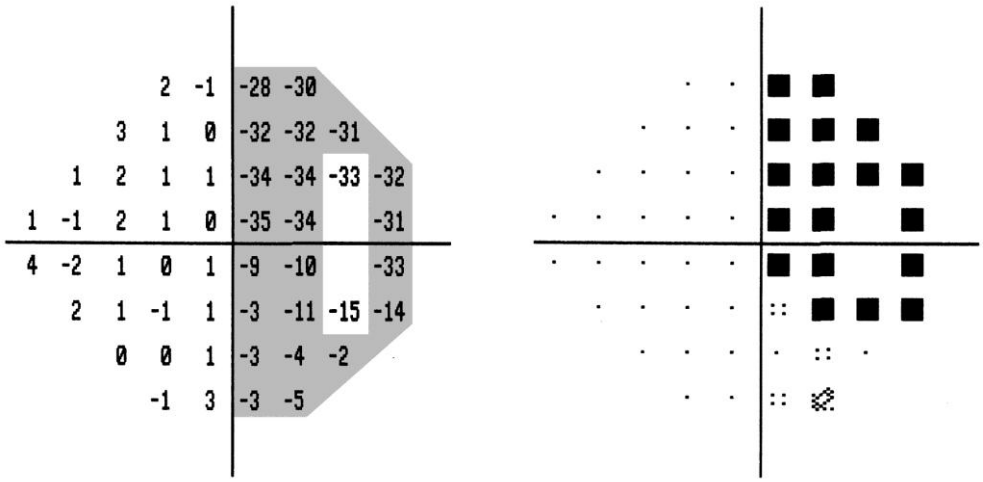

Figura 4 - Representação esquemática dos pontos do gráfico Total Deviation (área sombreada) utilizados para o cálculo do defeito temporal médio (TMD) de um paciente com hemianopsia temporal incluído no estudo

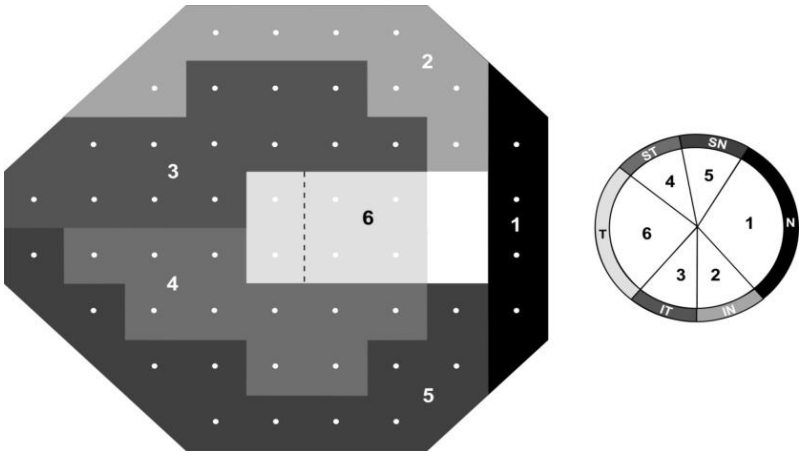

Figura 5 - À esquerda: Representação esquemática da divisão dos pontos testados no campo visual automatizado na estratégia 24-2 SITA *Standard* (à esquerda). O campo visual foi dividido em 6 setores de acordo com a distribuição da camada de fibras nervosas da retina (setor 1: temporal, setor 2: superotemporal, setor 3: superonasal, setor 4: inferonasal, setor 5: inferotemporal, setor 6: nasal central e temporal central, dividido pelo meridiano vertical). À direita: correspondências destes 6 setores do campo visual com a espessura da CFNR medidos pelo FD - OCT e TD - OCT

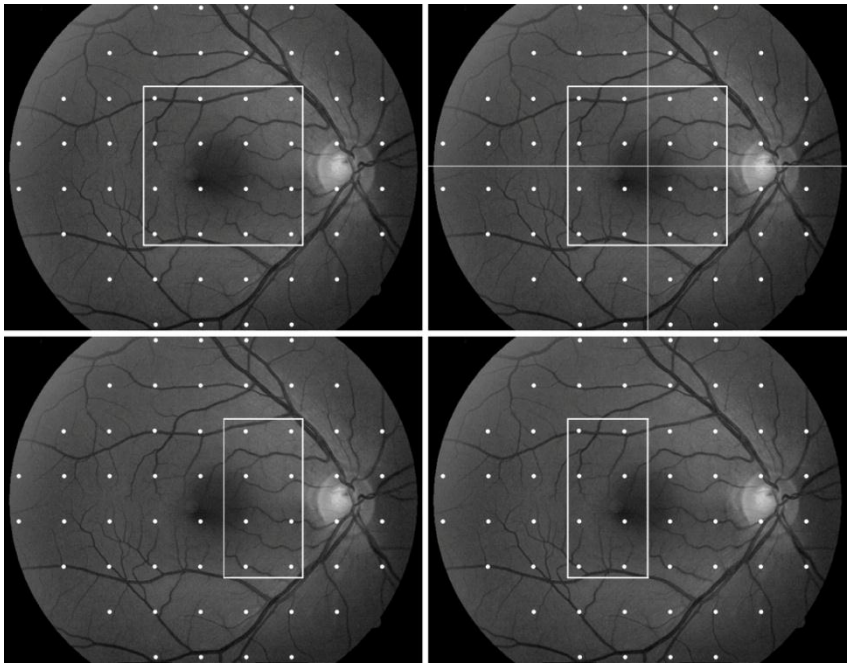

Figura 6 - Representação esquemática da correspondência retiniana dos pontos do campo visual analisados na perimetria automatizada padrão, protocolo 24-2. Os 16 pontos contidos no interior do quadrado central (superior esquerda); os 4 pontos contidos no interior de cada quadrado correspondendo aos quadrantes temporal superior (TS), temporal inferior (TI) nasal superior (NS) e nasal inferior (NI) superior direita. Os 8 pontos correspondendo respectivamente às metades nasal (inferior esquerda) e temporal (inferior direita). Foi calculado o desvio médio do normal baseado nos valores do gráfico total deviation

Os pacientes com atrofia em banda do nervo óptico deveriam apresentar um defeito de CV temporal, parcial ou completo, no CV computadorizado e o hemicampo nasal dentro dos limites da normalidade, definido pela ausência de pelo menos três pontos agrupados como $P < 5\%$ no gráfico *total deviation*.

Os valores dos pontos testados do CV foram analisados na escala logarítmica (em dB) e na escala linear 1/Lambert (1/L). Portanto, para cada ponto testado, o desvio da normalidade em dB foi convertido para unidade anti-logarítma (*unlogged)* 1/L. Isto é feito dividindo o valor do dB por 10 e então deslogaritimizando o cociente. A média dos valores para cada ponto

calculado foi realizada utilizando os valores anti-logarítmos 1/L. Esta conversão de escala logarítma (dB) para escala linear (1/L) está baseado em resultados de estudos prévios que sugerem que há evidências de uma contínua e linear correlação estrutura-função entre o número de CGR e o a perda de sensibilidade diferencial a luz (DLS) no CV, expressa pela unidade 1/Lambert (1/L).[6, 49, 53, 161, 162] A fórmula para calcular o anti-logarítmo é:

$1/L = 10^{(dB/10)}$

ou seja, 10 elevado à potência, que é o valor do dB dividido por 10.

4.3 Tomografia de coerência óptica FD- OCT

Todos os indivíduos incluídos no estudo foram submetidos ao exame de tomografia de coerência óptica de domínio Fourier (FD- OCT- 3 D OCT-1000™ Topcon Corp., Tokyo, Japan). As análises da mácula e da CFNR foram realizadas durante uma mesma sessão em olhos sem midríase medicamentosa em ambiente escuro. A fixação interna disponível no aparelho foi utilizada para aumentar o grau de colaboração do paciente e permitir imagens de melhor qualidade. O aparelho utiliza um sistema de detecção de imagens com domínio Fourier/*Spectral* para geração de imagens de mais alta definição a uma velocidade de varredura muito superior. Imagens seccionais da retina com uma definição até 5 vezes maior que o TD – OCT podem assim ser adquiridas. Esse aumento da resolução e da velocidade de varredura permite uma captura de imagens da alta

densidade do tecido retiniano enquanto minimiza os artefatos de movimentação ocular. Assim, é possível obter-se imagens segmentares da CFNR para cada captura da OCT e com essa informação o computador construir um mapa detalhado da espessura da CFNR.[54-56, 163]

Ao invés de ajustar a posição do espelho de referência, a FD - OCT grava a informação interferométrica usando o método de domínio Fourier, gerando uma velocidade de varredura de 18.000 a 25.000 A-*scans*/segundo (de acordo com protocolo de aquisição selecionado), com resolução axial de até 5 µm e uma resolução horizontal de 20 µm ou menor. Essa tecnologia fornece também varreduras em B-*scan* da OCT em alta resolução (até 4096 *pixels* de resolução) e imagens volumétricas tridimensionais que cobrem até 6 x 6 mm de área da retina. O aumento da resolução axial permite melhor visibilização das camadas intra-retinianas como fotorreceptores, células ganglionares, plexiforme e nuclear. Como pequenas variações de espessura das camadas retinianas podem ser detectadas com altíssima resolução, a FD - OCT tem o potencial de fornecer informação adicional em relação a OCT convencional na elucidação de doenças retinianas e no glaucoma.[164-167]

O FD-OCT registra a informação interferométrica utilizando uma abordagem espectral ao invés de movimentação de espelhos, como acontece no TD – OCT, permitindo um aumento na velocidade de aquisição de imagens comparado aquele aparelho. O Fourier/*Spectral domain* funciona, primeiramente, medindo o espectro de interferência entre os dois feixes de luz. A magnitude e tempo de atraso dos ecos do tecido é medida

pela transformação de Fourier desse espectro de interferência. O resultado é uma medida da magnitude e retardo do eco de luz, analogamente às medidas de *scans* do TD - OCT, exceto que a varredura mecânica do braço de interferometria não é necessária. Como todos os ecos de luz de diferentes profundidades axiais do tecido são medidos simultaneamente ao invés de sequencialmente, consegue-se aumentar a velocidade de aquisição de imagens de forma dramática. Através da integração com uma câmera fundoscópica não midriática, o aparelho fornece imagens seccionais de alta resolução (B-*scan*) e imagens volumétricas tridimensionais do polo posterior. O sistema utiliza um feixe luz próximo do infravermelho, através de uma fonte superluminescente de diiodo (840 nm), obtendo-se imagens axiais (5 µm) e laterais (20 µm ou menor) de qualidade excelente.[168]

O protocolo de aquisição investigado neste estudo clínico, tanto para o nervo óptico quanto para a mácula, foram selecionados em analogia àqueles utilizados pelo TD - OCT, no entanto, provido de seus melhoramentos conforme demonstrado anteriormente. O protocolo utilizado captura imagens de alta resolução do disco óptico e mácula foi o protocolo 3D, numa sequência padrão que cobre 6 x 6 mm de área com uma densidade de varredura de 128 x 512 em aproximadamente 3,5 segundos (18.000 A-*scans*/seg). **(Figura 7)** Os autores revisaram as imagens de acordo com sua qualidade objetiva e subjetiva. O índice de qualidade de imagem deveria ser de até 60 (sem unidade) conforme recomendado pelo fabricante. As imagens tridimensionais foram utilizadas na verificação da qualidade de geração e mapeamento das imagens. Foram avaliados

aspectos como: ausência de movimentos oculares abruptos causando artefatos na imagem, nível de sinal consistente no momento da aquisição de imagem, ausência linhas negras devido ao ato de piscar que interrompem qualidade da imagem.

Diferentes tipos de mapa de análise foram utilizados para as imagens do disco óptico e mácula. Os parâmetros da medida da espessura da CFNR peripapilar e macular foram automaticamente calculados por um *software* preexistente no aparelho FD – OCT. **(Figura 7)**

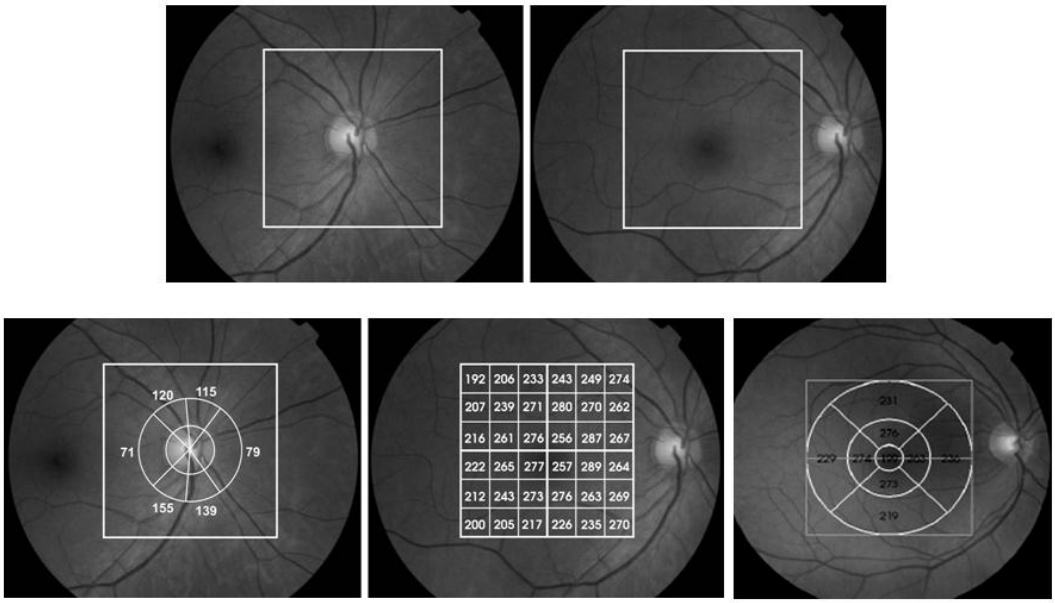

Figura 7 - Acima : demarcação da area de 6 x 6 mm escaneana pelo FD - OCT ao redor do nervo óptico (a esquerda) e mácula (a direita). Abaixo: protocolo de análise da espessura da CFNR *Optical Nerve Head* (à esquerda), protocolo retangular de análise da espessura macular (no centro), protocolo ETDRS de análise da espessura macular (à direita).

4.3.1 Avaliação da espessura da camada de fibras nervosas da retina pelo FD - OCT

Após o escaneamento de uma área de 6 x 6 mm, um protocolo de análise pode ser selecionado. Para análise da CFNR peripapilar, foi escolhido o protocolo *optical nerve head* (ONH), análogo ao do TD - OCT que consiste em um círculo de 3,4 mm de diâmetro ao redor do disco óptico dividido em 6 regiões (temporal superior, temporal inferior, nasal superior e nasal inferior). **(Figura 8)** A espessura da CFNR peripapilar avaliada neste estudo foi a espessura do quadrante superior (41º - 120º), espessura do quadrante inferior (231º - 310º), quadrante nasal (81º -270º) e quadrante temporal (310 º - 41º). Os parâmetros da medida da espessura da CFNR peripapilar foram automaticamente calculados por um *software* preexistente no aparelho FD - OCT **(Tabelas 7 e 8 em anexos).**

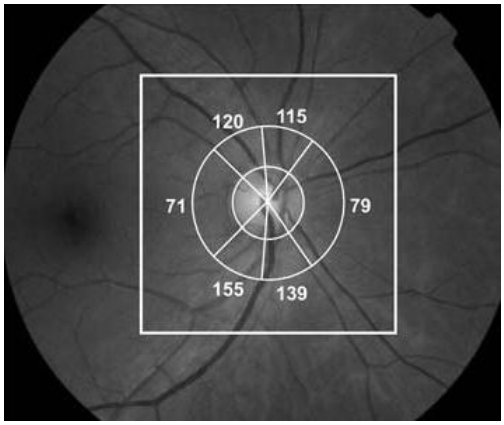

Figura 8 - Protocolo *optical nerve head* (ONH) do FD - OCT que consiste em um círculo de 3,4 mm de diâmetro ao redor do disco óptico, dividido em 6 regiões (temporal, temporal superior, temporal inferior, nasal, nasal superior e nasal inferior)

4.3.2 Avaliação da Espessura Macular pelo FD - OCT

Após o escaneamento de uma área de 6 x 6 mm na região macular, dois protocolos de análise foram selecionados:

1- Análogo ao TD - OCT (*fast macular thickness analysis*) denominado mapa ETDRS.[169] (**Figura 9**) Este protocolo é composto de nove medidas setoriais de espessura retiniana, distribuídas em um gráfico formado por três círculos concêntricos medindo um, três e seis mm de diâmetro e duas linhas diagonais centralizadas na fóvea formando um ângulo de 45º com o meridiano horizontal (similar ao mapa retiniano do ETDRS[169]). A área limitada pelo circulo externo (seis mm de diâmetro) e o intermediário (três mm de diâmetro) forma o anel externo, enquanto a área limitada pelo círculo interno (um mm de diâmetro) e o intermediário forma o anel interno. As linhas diagonais dividem os anéis em setores superior, inferior, nasal e temporal. Assim, as medidas apresentadas pelo impresso correspondem à espessura retiniana média em cada um dos nove setores: fóvea, temporal interno, superior interno, nasal interno, inferior interno, temporal externo, superior externo, nasal externo e inferior externo e são automaticamente calculados por um *software* preexistente no aparelho FD - OCT **(Tabelas 9 e 10 em anexos)**.

Figura 9 - Protocolo ETDRS do FD - OCT com as medidas da espessura macular média em cada setor correspondente: fóvea, temporal interno, superior interno, nasal interno, inferior interno, temporal externo, superior externo, nasal externo e inferior externo

A espessura macular média global foi calculada a partir da média ponderada das medidas de espessura macular setorial. Os cálculos foram realizados da seguinte forma.

$$\text{Espessura Macular Média} = 1{,}6875[(T + S + N + I)_{EXTERNO}] + 0{,}5[(T + S + N + I)_{INTERNO}] / 8{,}75$$

Onde T, S, N e I representam os setores temporal, superior, nasal e inferior, respectivamente. A medida da espessura foveal foi excluída do cálculo, devido ausência de células ganglionares nesta região[38, 46]. A espessura macular média nasal e temporal foram calculadas a partir da média ponderada dos setores nasal e temporal interno e externos, respectivamente:

$$\text{Espessura Temporal Média} = [1{,}6875(\text{Temporal Externo})] + [0{,}5(\text{Temporal Interno})] / 2{,}1875$$

$$\text{Espessura Nasal Média} = [1{,}687(\text{Nasal Externo})] + [0{,}5(\text{Nasal Interno})] / 2{,}1875$$

2- Mapa retangular, que permite uma divisão quadrântica da mácula. **(Figura 10)** Este mapa ocupa a área total de escaneamento (6 x 6 mm) e pode ser dividido em 4 quadrantes (temporal superior, temporal inferior, nasal superior e nasal inferior) cada quadrante com 9 pequenos quadrados (1 x 1 mm) e metades nasal e temporal. A espessura superior (temporal superior + nasal superior) e inferior (temporal + nasal inferior) foram calculadas como a soma de cada quadrado de 1 x 1 mm nos setores correspondentes. A espessura nasal (nasal superior + nasal inferior) e temporal (temporal superior + temporal inferior) foram calculadas como a soma de cada quadrado de 1 x 1 mm nos setores correspondentes.

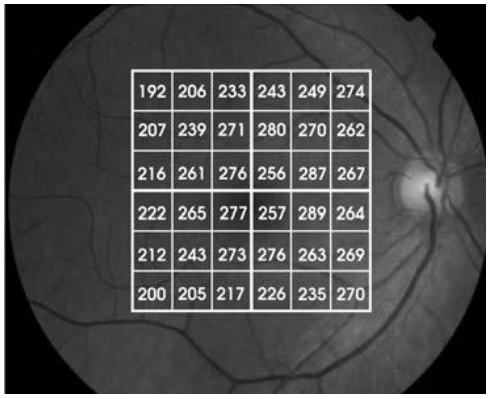

Figura 10 - Protocolo retangular do FD - OCT. Este mapa ocupa a área total de escaneamento (6 x 6 mm) e pode ser dividido em 4 quadrantes (temporal superior, temporal inferior, nasal superior e nasal inferior) cada quadrante com 9 pequenos quadrados (1 x 1 mm), metades nasal e temporal, superior e inferior

4.4 Tomografia de coerência óptica TD - OCT (Stratus™ - OCT)

Todos os indivíduos incluídos no estudo foram submetidos ao exame de TD - OCT através do modelo comercial, Stratus™ OCT 3000, disponível no ambulatório de Oftalmologia do HC-FMUSP. As análises da mácula e da CFNR foram realizadas durante uma mesma sessão, em olhos sob midríase medicamentosa utilizando tropicamida 1%. A fixação interna disponível no aparelho foi utilizada para aumentar o grau de colaboração do paciente e permitir imagens de melhor qualidade. Os recursos *Z-offset* e *polarization* foram utilizados para otimizar a qualidade das imagens. Todos os exames do estudo apresentaram as seguintes características: presença de imagem clara e nítida, *scan* radial centrado na fóvea (isto é, imagem da depressão foveal no gráfico de cores dentro do circulo mais interno) ou *scan* circular centrado no disco óptico e valor do parâmetro *signal strength* (intensidade do sinal) maior que ou igual a sete. O valor de referência da intensidade do sinal utilizada, neste estudo, foi similar ao de outros trabalhos.

4.4.1 Avaliação da espessura macular pelo TD - OCT

O protocolo *Fast Macular Thickness Map* foi utilizado para quantificar as medidas de espessura macular. Este protocolo consiste de seis scans lineares consecutivos medindo seis mm de comprimento,

dispostos radialmente e centrados na fóvea. Cada uma das seis imagens obtidas apresenta uma resolução de 128 pontos, um tempo de aquisição de 0,32 segundos e um tempo total de 1,92 segundos para obtenção das seis imagens.

A análise das medidas de espessura macular foi obtida através do protocolo de análise quantitativa *Retinal Thickness Tabular Output Report* – 4.0.1. Este protocolo é composto de nove medidas setoriais de espessura retiniana, distribuídas em um gráfico formado por três círculos concêntricos medindo um, três e seis mm de diâmetro e duas linhas diagonais centralizadas na fóvea formando um ângulo de 45º com o meridiano horizontal (similar ao mapa retiniano do ETDRS[169]). A área limitada pelo círculo externo (6 mm de diâmetro) e o intermediário (3 mm de diâmetro) forma o anel externo, enquanto a área limitada pelo círculo interno (1 mm de diâmetro) e o intermediário forma o anel interno. As linhas diagonais dividem os anéis em setores superior, inferior, nasal e temporal. Assim, as medidas apresentadas pelo impresso correspondem à espessura retiniana média em cada um dos 9 setores: fóvea, temporal interno, superior interno, nasal interno, inferior interno, temporal externo, superior externo, nasal externo e inferior externo. Três medidas relativas de espessura macular são calculadas pelo algoritmo do instrumento e tabuladas no impresso: superior/inferior externo, temporal/nasal interno e temporal/nasal externo. **(Figura 11)** A espessura média global da mácula e as espesssuras médias, nasal e temporal, foram calculadas

conforme exposto acima no cáculo do mapa ETDRS do FD - OCT, utilizando a média ponderada de acordo com os setores **(Tabelas 11 e 12 de anexos)**.

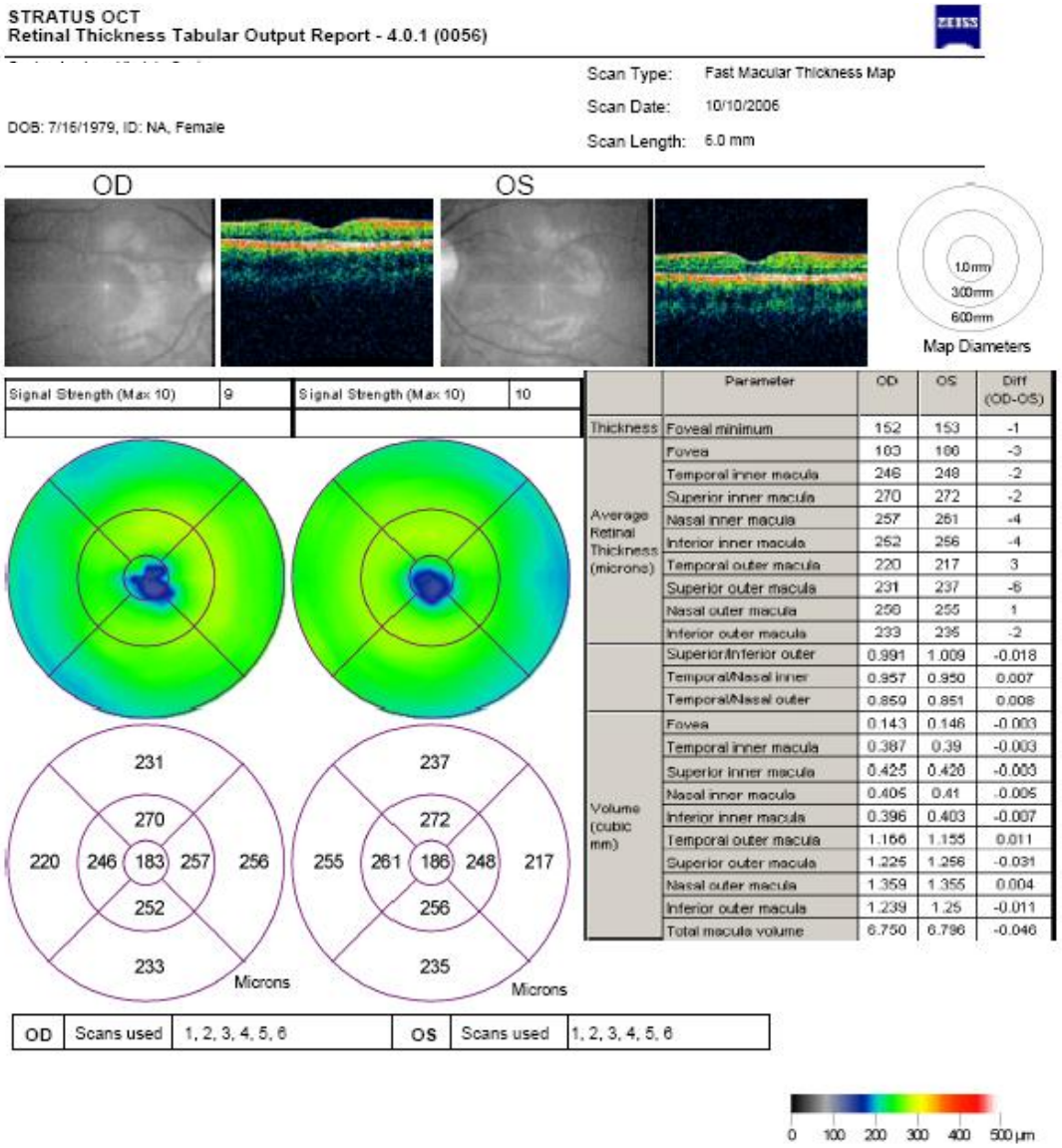

	Parameter	OD	OS	Diff (OD-OS)
Thickness	Foveal minimum	152	153	-1
Average Retinal Thickness (microns)	Fovea	103	106	-3
	Temporal inner macula	246	248	-2
	Superior inner macula	270	272	-2
	Nasal inner macula	257	261	-4
	Inferior inner macula	252	256	-4
	Temporal outer macula	220	217	3
	Superior outer macula	231	237	-6
	Nasal outer macula	256	255	1
	Inferior outer macula	233	235	-2
	Superior/Inferior outer	0.991	1.009	-0.018
	Temporal/Nasal inner	0.957	0.950	0.007
	Temporal/Nasal outer	0.859	0.851	0.008
Volume (cubic mm)	Fovea	0.143	0.146	-0.003
	Temporal inner macula	0.387	0.39	-0.003
	Superior inner macula	0.425	0.428	-0.003
	Nasal inner macula	0.406	0.41	-0.005
	Inferior inner macula	0.396	0.403	-0.007
	Temporal outer macula	1.166	1.155	0.011
	Superior outer macula	1.225	1.256	-0.031
	Nasal outer macula	1.359	1.355	0.004
	Inferior outer macula	1.239	1.25	-0.011
	Total macula volume	6.750	6.796	-0.046

Figura 11 - Impresso dos parâmetros maculares obtido pelo TD - OCT. Os seis *scans* radiais (acima), os círculos concêntricos com as nove medidas e sua escala de cores (esquerda) e a tabela com todas as medidas tabuladas (direita) são apresentados

4.4.2 Avaliação da espessura da camada de fibras nervosas da retina pelo TD - OCT

O protocolo *Fast RNFL Thickness* foi utilizado para medir a espessura da CFNR peripapilar. Esta estratégia combina concomitantemente três *scans* circulares em um único círculo de 3,46 mm de diâmetro centrado no disco óptico e apresenta um tempo total para aquisição de 1,92 segundos. Assim, obtêm-se três imagens consistindo em 256 pontos de varredura em torno do disco óptico e uma imagem média é obtida pelo logaritmo do TD - OCT.

A análise das medidas de espessura da CFNR foi obtida através do protocolo de análise quantitativa *RNFL Thickness Average Analysis Report* – 4.0.1. Neste protocolo, os dados são apresentados por dois gráficos circulares e dois gráficos lineares, além da média (em µm) das medidas dos 256 pontos em torno do disco óptico. Os gráficos circulares dividem as medidas da CFNR em quadrantes (superior, nasal, inferior e temporal) e em 12 segmentos de 30º. Neste estudo, não analisamos as medidas dos 12 segmentos de 30º, avaliando apenas as dos quadrantes. Os parâmetros da espessura da CFNR distribuída por quadrantes seguem a definição abaixo:

1. Espessura superior (µm): média da espessura no quadrante superior, correspondendo à região entre 46º e 135º, onde o zero grau se situa na região temporal;

2. Espessura nasal (µm): média da espessura no quadrante nasal, correspondendo à região entre 136º e 225º;

3. Espessura inferior (µm): média da espessura no quadrante inferior, correspondendo à região entre 226º e 315º;

4. Espessura temporal (µm): média da espessura no quadrante temporal, correspondendo à região entre 316º e 45º.

O protocolo ainda fornece uma probabilidade de anormalidade baseada na comparação com o banco de dados normativos, desenvolvido a partir da análise de 328 olhos normais e ajustado para o sexo. O banco de dados utiliza uma escala de cores para indicar os percentis da distribuição normal. A escala de cores é aplicada no gráfico circular para cada localização particular (isto é, quadrantes e segmentos de 30º). Assim, a medida de um parâmetro é considerada normal quando a probabilidade (ajustada para idade) é maior do que 5% de ser encontrada na população normal. A cor verde é atribuída para esta categorização. A cor amarela é atribuída para medidas limítrofes, isto é, com probabilidade entre 1% e 5%, enquanto a cor vermelha é atribuída para resultados anormais, com probabilidade menor que 1%. A categorização diagnóstica (normal, limítrofe e anormal) das medidas da CFNR será analisada neste estudo. O software para análise da probabilidade de anormalidade exige que todas as três imagens obtidas pelo protocolo estejam selecionadas.

Caso contrário, a escala de cores não aparecerá no impresso do Stratus™ OCT. **(Figura 12)**

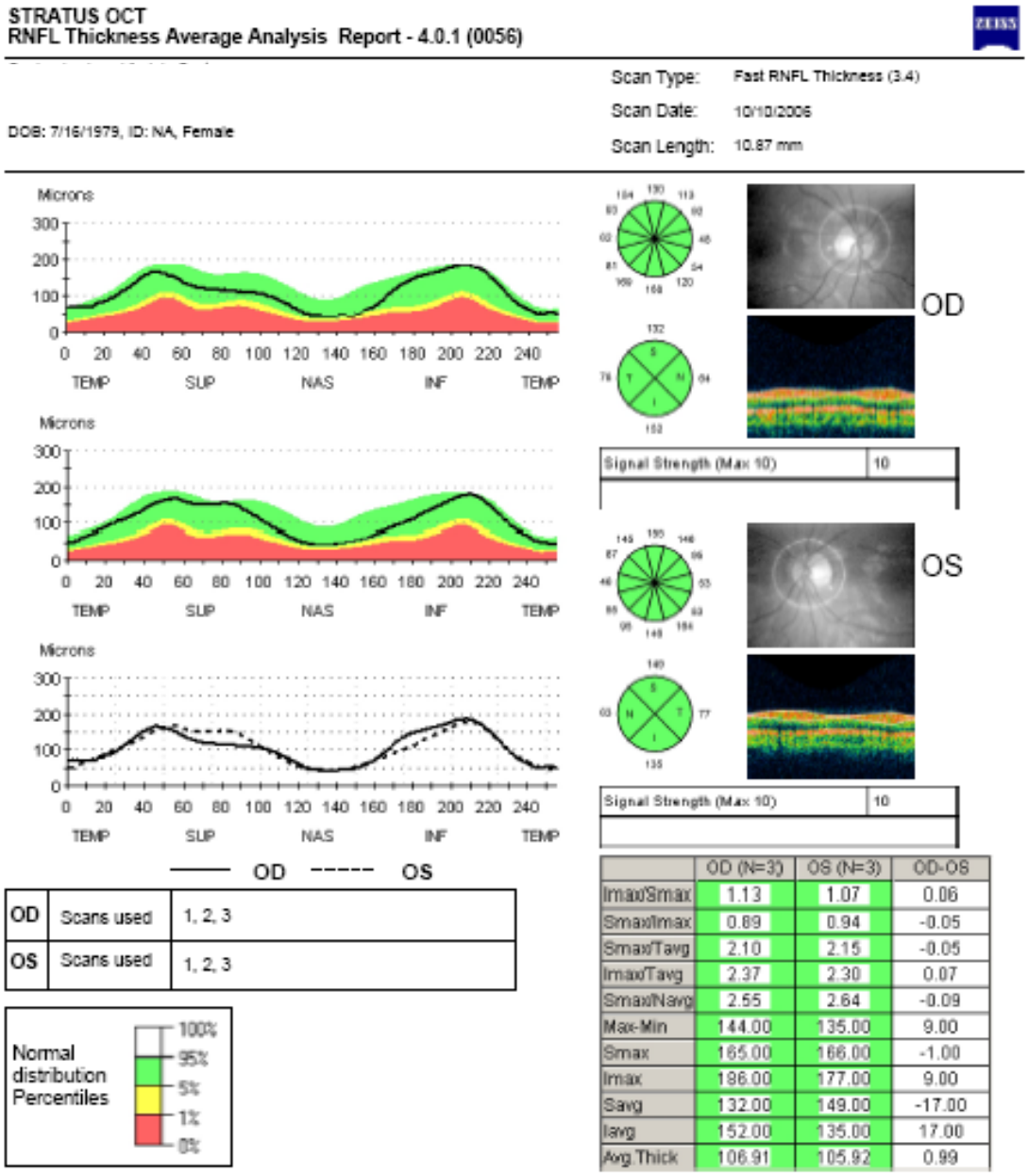

Figura 12 - Impresso dos parâmetros da CFNR obtido pelo TD - OCT mostrando o *scan* circular e os dois gráficos circulares (direita) e o gráfico linear (esquerda), além da categorização diagnóstica dos parâmetros baseado no banco de dados normativos do aparelho

4.5 Análise Estatística

A análise estatística dos dados dos indivíduos participantes de estudo foi apresentada por média ± desvio padrão (em µm) para os parâmetros que apresentaram distribuição normal (distribuição Gaussiana) e por mediana e quartis para os parâmetros que não apresentaram distribuição normal. A normalidade da distribuição foi testada pela análise de histogramas e pelo teste de Shapiro-Wilk. Este último foi preferido em relação ao teste de Kolmogorov-Smirnov, pois apresenta maior poder em estudos com amostra menor que 50 casos[170, 171]

Os parâmetros do CV, do FD - OCT e TD - OCT dos olhos com atrofia em banda do nervo óptico e controles normais foram comparados utilizando o teste *t* de *Student* para amostras independentes, quando a variável contínua apresenta distribuição normal. Os valores de *p* menores que 0,05 foram considerados estatisticamente significativos.

Para a realização dos testes de comparação, aceitou-se uma probabilidade máxima de cometer um erro falso-positivo (nível α) de 5%, quando a hipótese de ausência de diferença entre as médias comparadas for rejeitada. Um nível α de 5% pode ser considerado apropriado para uma comparação individual, mas para múltiplas comparações simultâneas pode levar a interpretações incorretas (erro tipo I). Para minimizar a chance do erro tipo I, pode-se utilizar a correção de Bonferroni.[159, 172]

A análise quantitativa do desempenho dos parâmetros do FD - OCT e do TD - OCT em diferenciar olhos com atrofia em banda do nervo óptico de olhos normais foi calculada pela área sob a curva ROC.

Intervalos de confiança (IC) globais de 95% foram calculados para a curva ROC de cada parâmetro do estudo. No estudo, os valores de especificidades fixas de 80% e 95% foram escolhidos arbitrariamente. Sensibilidades para especificidades fixas em 80% e 95% são consideradas formas alternativas de se comparar testes diagnósticos quando a comparação entre as AROC's não apresenta diferença estatisticamente significante (situação apresentada neste estudo), ou quando um teste é relacionado a uma variável contínua e o outro a uma variável discreta.[173]

A fim de determinar o grau de associação entre as medidas realizadas, foi calculado o coeficiente de correlação de Spearman (*p*) entre os seguintes parâmetros: a CFNR, espessura macular e a perda de sensibilidade do CV medidos em dB e 1/L de acordo com o modelo linear proposto por Hood et al.[53, 162]

Tendo em vista a correlação estrutura-função para os parâmetros maculares do protocolo retangular do FD - OCT e a gravidade do defeito de CV nos pacientes com atrofia em banda do nervo óptico realizou-se a média dos valores dos 16 pontos centrais do gráfico *Total Deviation*. De forma semelhante, foi calculado o desvio médio do quadrante nasal superior central, do quadrante nasal inferior central, temporal superior central e temporal inferior central pela média dos valores do gráfico *Total Deviation*

para os 4 pontos localizados nos quadrantes correspondentes, respectivamente. **(Figura 13**)

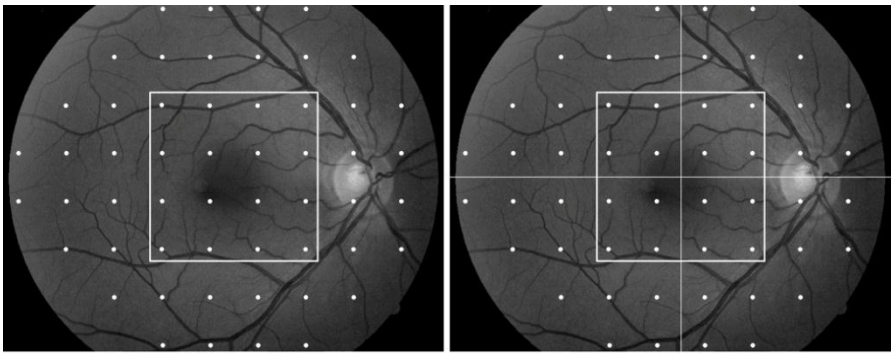

Figura 13 - Os 16 pontos contidos no interior do quadrado central correspondem à área escaneada pelo FD - OCT (esquerda); os 4 pontos de cada quadrado correspondem aos quadrantes analisados no protocolo retangular do FD - OCT

A correlação estrutura-função foi realizada, ainda, entre as medidas da espessura macular quantificadas pelo protocolo ETDRS do FD - OCT e protocolo *fast macular thickness analysis* do TD - OCT e a gravidade do defeito campimétrico dos pacientes com atrofia em banda do do nervo óptico. A gravidade do defeito campimétrica foi analisada a partir do cálculo do TMD (média dos 22 pontos temporais, excluindo os dois pontos imediatamente acima e abaixo da mancha cega, no gráfico *Total Deviation* do exame de perimetria computadorizada).

A correlação entre a CFNR, medidos pelo FD - OCT e TD - OCT, e a gravidade do defeito campimétrico dos pacientes com atrofia em banda do nervo óptico foi, também, realizada. A gravidade do defeito campimétrica foi analisada a partir do cálculo do TMD e da perda de sensibilidade no CV que foi dividido em 6 setores conforme modelo proposto por Garwey Heath, para

a correlação estrutura função entre a espessura da CFNR e as medidas dos setores do CV correspondentes[160] **(Figura 5)**.

A seguir, foi realizado o teste de regressão linear correlacionando-se os parâmetros avaliados pelo FD - OCT e a perda de CV na escala 1/L. Os parâmetros do CV foram tratados como variáveis dependentes e os parâmetros avaliados pelo FD - OCT como variáveis independentes em todas as regressões.

Com a finalidade de realizar comparações do desempenho diagnóstico dos dois aparelhos, as medidas da CFNR e da espessura macular obtidas pelos dois instrumentos (FD - OCT e TD - OCT), foram representadas graficamente, exibindo as diferenças percentuais entre as medidas pelos dois instrumentos contra a média das duas medidas *(Bland and Altman plots).*[174]

Análises estatísticas foram realizadas utilizando os pacotes estatísticos SPSS v. 15.0 (SPSS inc., Chicago, IL, EUA) e NCSS Software v.07.1.19, 2007 (Kaysville, Utah, EUA).

5 Resultados

Os resultados desta tese foram objetos de duas publicações[89, 175]. O primeiro trabalho[89] comparou a habilidade diagnóstica do FD – OCT e do TD - OCT na detecção da perda neural em 36 olhos de 36 pacientes com perda de CV temporal permanente secundário atrofia em banda do nervo óptico comparado a 36 controles normais. O segundo[175] correlacionou os parâmetros das medidas da CFNR e espessura macular avaliados pelo FD – OCT e a a perda de CV em 35 olhos de pacientes com compressão quiasmática. Os resultados destes trabalhos, assim como, a discussão e conclusões serão abordados adiante.

5.1 Dados demográficos e clínicos dos indivíduos do estudo

Setenta e dois olhos de 72 indivíduos (36 olhos com atrofia em banda do nervo óptico e 36 olhos normais) preencheram os critérios de inclusão para o estudo. A idade média ± desvio padrão (DP) foi 47,36 ± 12,71 anos (variando entre 22 – 71) nos pacientes com atrofia em banda, e 42,72 ± 12,55 anos (variando entre 27 e 69 anos) nos controles normais (p = 0,122 teste t de Student). Vinte e dois (62,8%) pacientes com atrofia em banda do nervo óptico e 14 (40%) controles normais eram do sexo masculino.

A PAP 15 olhos apresentavam hemianopsia temporal completa, 15 apresentavam hemianopsia temporal incompleta maior que um quadrante do CV, e 5 tinham um defeito de CV envolvendo menos de 1 quadrante. O desvio médio (MD) foi de -9,7 dB (variando de -14,4 a -5 dB) e o desvio temporal médio (TMD) foi de -18,1 dB (variando de -28,3 dB a -9,7dB). O exame fundoscópico revelou sinais de atrofia em banda do nervo óptico nos olhos incluídos no estudo.

O adenoma hipofisário ocorreu em 31 pacientes (86,1%) entre as causas da atrofia em banda do nervo óptico, de forma semelhante aos achados de outros estudos envolvendo pacientes com síndrome quiasmática.[157, 176, 177] Três pacientes (8,3%) apresentavam craniofaringioma e 2 (5,5%) pacientes apresentavam menigioma supraselar.

As características clínicas e os dados referentes ao exame de CV dos pacientes com atrofia em banda do nervo óptico e dos controles normais estão dispostas de forma detalhada nos anexos. Os resultados dos parâmetros avaliados nos 36 pacientes com atrofia em banda do nervo óptico comparados com os 36 controles normais serão apresentados. Inicialmente, foram calculados os valores médios ± DP do MD e TMD em olhos com atrofia em banda do nervo óptico e controles normais. Os valores do MD e TMD foram significativamente menores nos doentes do que nos controles ($P < 0,001$), tanto em dB como na unidade 1/L. Calculou-se também os valores médios em dB e 1/L para cada um dos 6 setores divididos no CV de acordo com mapa publicado por Garwey Heath et al.[160]

O setor com maior perda de CV foi o setor 1 (4 pontos mais temporais do CV), com uma perda de 23 dB (correspondente ao setor nasal do nervo óptico) e a parte temporal do setor 6 correspondente ao feixe papilomacular com uma perda de 19,77 dB. Foram avaliados ainda, os 16 pontos centrais na PAP e os 8 pontos localizados nasal e temporalmente e os 4 quadrantes, em correspondência com as áreas escaneadas pelo FD - OCT. O setor temporal (metade temporal e quadrantes temporal superior) apresentaram maior comprometimento do CV em relação ao setor nasal ($p < 0,001$) **(Tabelas 1,2,3,4,5 e 6 em anexos).**

5.2 Comparação da habilidade diagnóstica do FD – OCT e TD - OCT na detecção da perda neural em pacientes com atrofia em banda do nervo óptico

Foram calculados a média e o desvio-padrão dos 5 parâmetros da CFNR e dos 12 parâmetros da espessura macular dos 36 olhos com atrofia em banda do nervo óptico e 36 controles normais, medidos pelo FD - OCT e pelo TD - OCT. Após correção de Bonferroni ($\alpha = 0,01$, 5 comparações) todos os parâmetros de medida da CFNR foram menores em olhos com atrofia em banda do nervo óptico do que em controles normais. Os parâmetros de espessura macular, também, foram menores em olhos com atrofia em banda

do nervo óptico do que nos controles, após correção de Bonferroni (α= 0,004,12 comparações). **(Tabela 1)**

Tabela 1 - Comparação da média dos valores (DP) da camada de fibras nervosas da retina e espessura macular obtidos pelo FD - OCT e TD - OCT em 36 olhos com atrofia em banda do nervo óptico e 36 controles normais

	Atrofia em Banda (n=36)			**Normais (n=36)**		
	FD-OCT	**TD-OCT**	P*	**FD-OCT**	**TD-OCT**	**P***
Parâmetros da Espessura da CFNR						
Média da Espessura	58,14 ± 14,89	65,62 ± 13,31	*<0,001*	89,91 ± 6,93	104,59± 8,49	*<0,001*
Espessura Superior	76,73 ± 19,36	85,27 ± 24,17	0,03	103,90 ± 12,80	130,63 ± 14,55	*<0,001*
Espessura Temporal	88,70 ± 16,42	91,02 ± 18,10	0,183	124,36 ± 14,38	139,08± 15,96	*<0,001*
Espessura Inferior	39,30 ± 21,26	45,33 ± 13,39	0,045	74,22 ± 12,52	76,97± 16,12	0,207
Espessura Nasal	37,47 ± 15,60	40,86 ± 8,66	0,189	66,05 ± 9,60	71,69± 13,84	*<0,001*
Parâmetros da Espessura Macular						
Espessura Macular	222,40 ± 10,81	225,23 ± 12,70	*0,004*	247,13 ± 14,77	250,61 ± 14,01	*0,001*
Temporal Interna	247,88 ± 16,01	251,75 ± 16,96	0,023	267,08 ± 18,85	269,63 ± 17,45	0,014
Superior Interna	247,97 ± 14,33	247,13 ± 17,33	0,553	281,69 ± 18,20	280,72 ± 17,98	0,378
Nasal Interna	241,91 ± 17,46	239,63 ± 19,42	0,224	281,22 ± 21,31	280,41 ± 20,81	0,558
Inferior Interna	246,13 ± 16,42	252,02 ± 16,34	*<0,001*	277,27 ± 20,45	281,22 ± 17,65	0,01
Temporal Externa	216,22 ± 11,86	213,41 ± 13,57	0,036	226,36 ± 13,93	227,27 ± 15,15	0,41
Superior Externa	215,86 ± 10,42	223,27 ± 13,58	*<0,001*	237,72 ± 14,32	247,77 ± 14,08	*<0,001*
Nasal Externa	217,66 ± 13,57	223,88 ± 15,05	*<0,001*	255,88 ± 15,87	261,86 ± 16,93	*<0,001*
Inferior Externa	211,94 ± 10,48	213,83 ± 12,13	0,089	233,36 ± 16,86	233,08 ± 14,36	0,885
Média Temporal	223,45 ± 11,69	222,17 ± 13,54	0,237	235,66 ± 14,53	236,96 ± 14,87	*<0,001*
Média Nasal	223,20 ± 13,91	227,48 ± 15,11	*<0,001*	261,67 ± 16,43	266,10 ± 17,00	*0,002*
Temporal/Nasal	1,00 ± 0,052	0,98 ± 0,46	*<0,001*	0,90 ± 0,02	0,89 ± 0,05	*<0,001*

FD – OCT, tomografia de coerência óptica de domínio Fourier; TD – OCT tomografia de coerência óptica de domínio do tempo, CFNR, camada de fibras nervosas da retina; P<0,001 para todas as comparações; Teste T pareado: valores significativos estão em itálico

A média dos valores ± DP dos parâmetros das medidas da CFNR obtidas pelo TD - OCT foram geralmente maiores do que àquelas obtidas pelo FD – OCT em ambos os grupos. Porém, nos olhos com atrofia em banda do nervo óptico somente o parâmetro espessura média da CFNR mostrou diferença estatisticamente significativa (p< 0,001). Por outro lado, nos olhos normais, a diferença foi estatisticamente significante para todos os parâmetros (p<0,001), exceto para a espessura nasal média (p= 0,207). As medidas dos parâmetros de espessura macular também tiveram uma tendência de serem menores no FD – OCT do que nas medidas realizadas pelo TD - OCT . Porém, com uma corcordância entre os equipamentos maior do que para os parâmetros da CFNR. Nos olhos com atrofia em banda do nervo óptico, a espessura macular média, espessura inferior interna, espessura superior externa, espessura nasal externa e espessura nasal média foram significativamente menores no FD – OCT. Nos controles normais, foi encontrado diferença estatisticamente significante entre os valores do FD – OCT e TD - OCT somente para o parâmetro espessura macular média, superior externa, nasal externa, temporal e média da espessura nasal. **(Tabela 1)**

Curvas *ROC* foram realizadas para descrever a habilidade diagnóstica do FD - OCT e TD - OCT em discriminar olhos com atrofia em banda do nervo óptico de controles normais. AROCs foram comparadas. Todos os parâmetros avaliados da espessura da CFNR e espessura macular foram menores em olhos com atrofia em banda do nervo óptico quando comparados com controles normais para ambos os aparelhos. Porém, não houve diferença significativa entre os valores das AROCs para ambos os equipamentos.

As AROCs para os parâmetros da CFNR medidos pelo FD - OCT, média da CFNR, média superior, média temporal, média inferior e média nasal foram 0,98 , 0,88, 0,97, 0,95 e 0,94 respectivamente. As AROCs correspondentes para os parâmetros da CFNR medidos pelo TD - OCT foram 0,99, 0,94, 0,99, 0,97 e 0,94. Não houve diferença estatística significativa entre os valores das AROCs para ambos os equipamentos (p> 0,01 para todas as comparações). AROCs dos parâmetros de espessura macular para ambos FD - OCT e TD - OCT foram também avaliados. Para o FD - OCT a maior AROC foi observada para os parâmetros temporal/nasal (0,97), média de espessura nasal (0,96) e espessura nasal externa (0,96). As 3 maiores AROCs com o TD - OCT foram média da espessura nasal (0,95), espessura nasal externa (0,95) e temporal/nasal (0,93). Não houve significância estatística entre as AROCs de ambos os equipamentos. **(Tabela 2)**

Tabela 2 - Comparação entre as AROCs dos parâmetros da espessura da camada de fibras nervosas da retina e espessura macular com o FD - OCT e TD - OCT

	AROC (SD)			Sensibilidade/ Especificidade FD-OCT Sensibilidade Especificidade		Sensibilidade/ Especificidade TD-OCT Sensibilidade Especificidade	
Parâmetros	**FD-OCT**	**TD - OCT**	**P***	**≥ 95%**	**≥ 80%**	**≥ 95%**	**≥ 80%**
Parâmetros da CFNR							
Média da Espessura	0,98 (0,01)	0,99 (0,01)	0,24	83/95	97/81	97/95	100/81
Espessura Superior	0,88 (0,04)	0,94 (0,03)	0,03	39/95	89/81	53/95	100/81
Espessura Temporal	0,97 (0,02)	0,99 (0,01)	0,22	78/97	94/81	94/95	100/81
Espessura Inferior	0,95 (0,02)	0,97 (0,02)	0,35	72/95	92/81	89/95	94/81
Espessura Nasal	0,94 (0,03)	0,94 (0,03)	1	67/95	93/83	58/95	92/81
Parâmetros Maculares							
Espessura Macular	0,90 (0,03)	0,90 (0,03)	0,98	50/97	94/81	56/97	81/81
Temporal Interna	0,79 (0,05)	0,77 (0,05)	0,36	44/95	61/81	33/97	56/81
Superior Interna	0,93 (0,03)	0,90 (0,04)	0,21	72/97	89/81	58/97	86/81
Nasal Interna	0,92 (0,03)	0,92 (0,03)	0,79	50/97	81/89	47/97	86/83
Inferior Interna	0,88 (0,04)	0,88 (0,04)	0,83	53/97	81/81	53/97	69/81
Temporal Externa	0,70 (0,06)	0,75 (0,06)	0,28	22/97	47/81	25/97	47/83
Superior Externa	0,90 (0,04)	0,90 (0,04)	0,85	61/97	75/83	47/94	83/81
Nasal Externa	0,96 (0,02)	0,95 (0,02)	0,34	70/97	97/81	72/97	94/81
Inferior Externa	0,87 (0,04)	0,84 (0,04)	0,28	56/97	70/81	47/97	69/81
Média Temporal	0,74 (0,06)	0,77 (0,06)	0,32	31/97	47/81	28/97	50/81
Média Nasal	0,96 (0,02)	0,95 (0,02)	0,41	56/97	98/81	58/97	89/81
Temporal/Nasal	0,97 (0,02)	0,93 (0,03)	0,12	100/97	100/81	97/97	97/86

FD – OCT, tomografia de coerência óptica de domínio Fourier;TD – OC, tomografia de coerência óptica de domínio Fourier T AROCs, área sobre a curva ROC (reciver operating characteristic); CFNR, camada de fibras nervosas da retina; De Long and Associates method

Análise pelo método de Bland – Altman[174] foi realizada e expressa em gráficos com o objetivo de avaliar a concordância entre as medidas de espessura da CFNR e espessura macular obtidas pelo FD - OCT e TD - OCT em ambos os grupos. A diferença, medidas do TD - OCTmenos as medidas

FD - OCT, foi plotada contra a média das 2 medidas. Este gráfico de dispersão demonstrou que não houve discordância entre as medidas do FD - OCT e TD - OCT. As medidas tenderam a ser maiores com TD - OCT do que com o FD - OCT. Esta discrepância foi mais evidente nas medidas da CFNR de controles normais do que em olhos com atrofia em banda do nervo óptico. Essa discrepância também ocorreu nas medidas da espessura macular, porém, menos dramática do que nas medidas da CFNR, para ambos os grupos.**(Figura 14)**

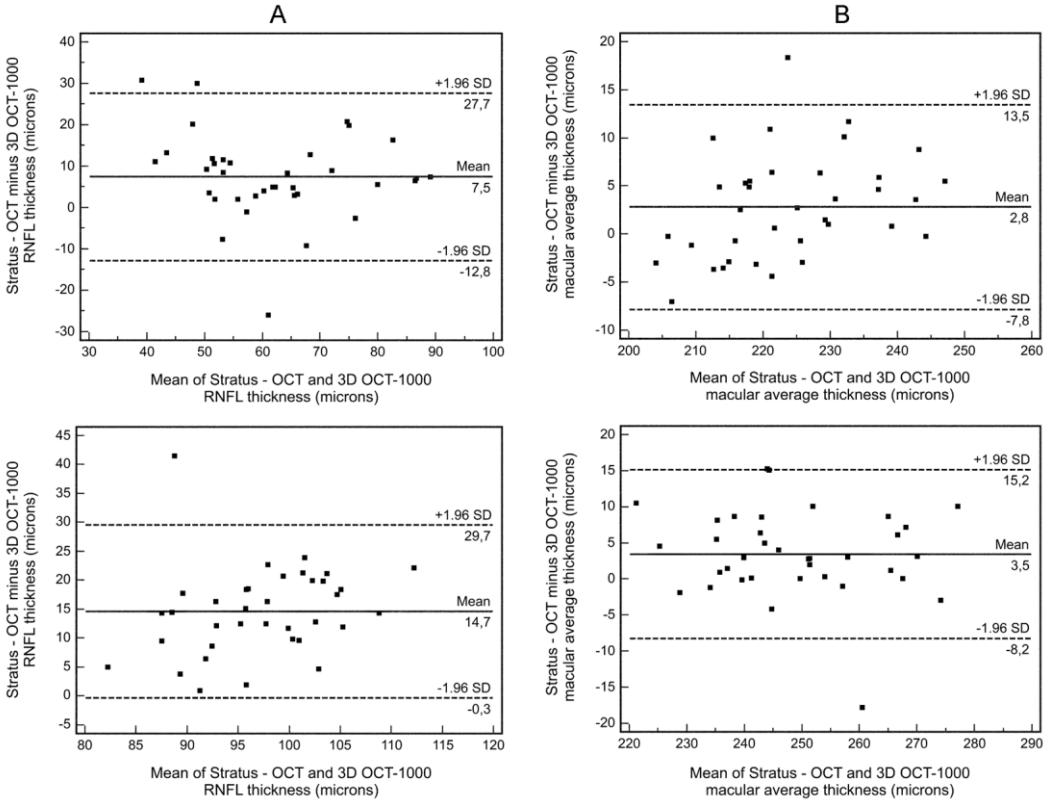

Figura 14 - Bland and Altman - Concordância da média dos valores da camada de fibras nervosas da retina e espessura macular obtidos pelo FD – OCT e TD - OCT em pacientes e controles

Foi demonstrada a existência de correlação significativa entre as medidas da espessura da CFNR e espessura macular medidos com FD - OCT e TD - OCT e a severidade da perda do CV temporal médio (TMD).

Correlações estatisticamente significantes foram encontradas para ambos os equipamentos. O parâmetro média da espessura da CFNR apresentou maior correlação entre a espessura da CFNR e o TMD em ambos os equipamentos FD - OCT e TD - OCT (p= 0,608; R^2 = 36% e *P* < 0,001 e p= 0,639; R^2 = 40% e *P*< 0,001 respectivamente). A melhor correlação entre a espessura macular e o TMD foi observada entre a espessura nasal interna e o TMD (p= 0,727; R^2 = 53%, *P* < 0,001) para o FD - OCT e a média da espessura nasal (p= 0,642, R^2 = 41%, *P*< 0,001) para o TD - OCT . **(Tabela 3)**

Tabela 3 - Associações entre os parâmetros da camada de fibras nervosas da retina, espessura macular e média do defeito temporal do campo visual em 36 olhos com atrofia em banda do nervo óptico e 36 controles normais

FD – OCT	**P***	***P***	**TD - OCT**	**ρ***	***P***
Parâmetros da CFNR			**RNFL thickness parameters**		
Média da Espessura	0,608	*<0,001*	Média da Espessura	0,639	*<0,001*
Espessura Superior	0,593	*<0,001*	Espessura Superior	0,566	*<0,001*
Espessura Temporal	0,273	0,107	Espessura Temporal	0,306	0,07
Espessura Inferior	0,557	*<0,001*	Espessura Inferior	0,629	*<0,001*
Espessura Nasal	0,431	*0,009*	Espessura Nasal	0,467	*0,004*
Parâmetros Maculares			**Macular thickness parameters**		
Espessura Macular	0,61	*<0,001*	Espessura Macular	0,576	*<0,001*
Temporal Interna	0,408	0,14	Temporal Interna	0,473	0,004
Superior Interna	0,496	0,02	Superior Interna	0,402	0,015
Nasal Interna	0,727	*<0,001*	Nasal Interna	0,529	*0,001*
Inferior Interna	0,583	*<0,001*	Inferior Interna	0,609	*<0,001*
Temporal Externa	0,347	0,038	Temporal Externa	0,361	0,031
Superior Externa	0,524	*0,001*	Superior Externa	0,373	0,025
Nasal Externa	0,691	*<0,001*	Nasal Externa	0,639	*<0,001*
Inferior Externa	0,587	*<0,001*	Inferior Externa	0,53	*0,001*
Média Temporal	0,407	0,014	Média Temporal	0,477	*0,003*
Média Nasal	0,721	*<0,001*	Média Nasal	0,642	*<0,001*

FD – OCT, tomografia de coerência óptica de domínio Fourier; TD – OCT, tomografia de coerência óptica de domínio do tempo, CFNR, camada de fibras nervosas da retina; Valores estatisticamente significativos estão em itálico; Coeficiente de correlação de Spearman

5.3 Correlação entre os parâmetros da espessura macular quadrântica e da espessura da CFNR medidos pelo FD – OCT e a perda de CV, em pacientes com atrofia em banda do nervo óptico

Foi demonstrada correlação entre as alterações na medida da CFNR e as medidas da espessura macular, dividida em quadrantes, com a gravidade do defeito de CV, Observou-se uma correlação muito forte entre a perda da CFNR e, especialmente, entre as medidas maculares com a gravidade do defeito de campo.(Tabelas 6 e 7)

A média da espessura macular medida pelo FD - OCT, nos olhos com atrofia em banda do nervo óptico, foi de 216,38 µm e nos controle 239,78 µm (p<0,001). Nestes pacientes, a média da espessura macular quadrântica foi de 214,72 ± 11,36, 213,03 ± 9,92, 220,70 ± 11,57, e 217,47 ± 13,18 µm para os quadrantes temporal superior, temporal inferior, nasal superior e nasal inferior, respectivamente. A média da espessura macular quadrântica nos controles normais foi de 227,48 ± 12,86, 226,02 ± 15,10, 255,09 ± 15,92,e 250,44 ± 16,16 µm, para os mesmos quadrantes analisados, respectivamente.

A média da espessura da CFNR medida pelo FD - OCT, nos olhos com atrofia em banda do nervo óptico, foi de 57,37 µm e nos controles foi de 89, 75 µm (p<0,001). As medidas da CFNR realizadas pelo FD - OCT em pacientes com atrofia em banda do nervo óptico, nos setores do disco óptico temporal superior, nasal superior, temporal inferior, nasal inferior, nasal e temporal, foram, respectivamente, 88,60 ± 22,92, 63,97 ± 27,68,

96,05 ± 24,28,79,54 ± 19,16, 38,23 ± 20,55, e 36,89 ± 15,42 µm. Nos controles normais as medidas da CFNR para os mesmos setores do disco óptico analisados foram, respectivamente, 105,11 ± 18,97, 101,62 ± 14,23, 126,71 ± 20,34,121,51 ± 16,80, 74,26 ± 12,70, and 66,03 ± 10,11 µm.

Todos os parâmetros das medidas das espessuras macular e da CFNR pelo FD - OCT foram menores nos olhos com atrofia em banda do nervo óptico, quando comparados com as medidas nos controles normais (*p*<0,001). (**Tabela 4).**

Tabela 4 - Média dos valores dos parâmetros das medidas da espessura da camada de fibras nervosas da retina e espessura macular (µm) obtidos com o FD **-** OCT com áreas sob curvas ROC e sensibilidade para especificidades fixas de 80% e 95% em 35 olhos com atrofia em banda do nervo óptico e 35 controles

Parâmetros	**Atrofia em Banda** (n=35)	**Controles** (n=35)	***P***	**AROC (SE*)***	**Sensibilidade/ Especificidade** **Sensibilidade Especificidade** ³95%	³80%
Medidas Maculares						
Média da Espessura	216,38 ± 10,36	239,78 ± 14,33	*<0,0001*	0,91 (0,03)	60/95	80/80
Quadrante Temporal Superior	214,72 ± 11,36	227,48 ± 12,86	*<0,0001*	0,76 (0,06)	29/95	60/80
Quadrante Temporal Inferior	213,03 ± 9,92	226,02 ± 15,10	*<0,0001*	0,76 (0,06)	17/95	57/80
Quadrante Nasal Superior	220,70 ± 11,57	255,09 ± 15,92	*<0,0001*	0,96 (0,02)	89/97	84/80
Quadrante Nasal Inferior	217,47 ± 13,18	250, 44 ± 16,16	*<0,0001*	0,94 (0,02)	74/95	86/80
Média Temporal	213, 87 ± 10,30	226,75 ± 13,40	*<0,0001*	0,77 (0,06)	17/95	63/80
Média Nasal	219,08 ± 11,95	252,76 ± 15,69	*<0,0001*	0,96 (0,02)	77/95	91/80
Medidas da CFNR						
Média da Espessura	57,37 ± 14,35	89,75 ± 6,96	*<0,001*	0,99 (0,01)	94/95	100/80
Setor Temporal Superior	88,60 ± 22,92	105,11 ± 18,97	*<0,001*	0,70 (0,06)	23/95	54/80
Setor Nasal Superior	63,97 ± 27,68	101,62 ± 14,23	*<0,001*	0,88 (0,05)	77/95	86/80
Setor Temporal Inferior	96,05 ± 24,28	126,71 ± 20,34	*<0,001*	0,84 (0,05)	57/97	66/80
Setor Nasal Inferior	79,54 ± 19,16	121,51 ± 16,80	*<0,001*	0,94 (0,02)	69/97	86/80
Setor Nasal	38,23 ± 20,55	74,26 ± 12,70	*<0,001*	0,95 (0,02)	77/95	91/80
Setor Temporal	36,89 ± 15,42	66,03 ± 10,11	*<0,001*	0,97 (0,02)	77/95	94/83

FD – OCT – Tomografia de Coerência óptica de domínio Fourier; ROC – Receiver Operating Characteristics; Test T de Student. Valores estatisticamente significativos estão em itálico (P<0,05)

A tabela 5, mostra os dados do CV dos 35 pacientes com atrofia em banda do nervo óptico. A média ± DP do MD nos CV foi de 10,19 ± 4,87 dB. Desvios da normalidade correspondentes aos 16 pontos centrais do CV e dados de cada setor do CV são também apresentados na tabela 5. Os setores temporais dos 16 pontos centrais foram os mais significativamente comprometidos (*outside normal limits)* quando comparados aos setores nasais (p<0,001). Os parâmetros do CV mais comprometidos foram a metade temporal e o quadrante temporal superior.

A tabela 5, também apresenta dados do CV dividido conforme mapa preestabelecido por Garwey-Heath et al[160], de acordo com a distribuição da CFNR. As áreas com maior perda de CV neste mapa foram o setor 1 (4 pontos mais temporais do CV) com perda de 23 dB, correspondendo ao setor nasal do disco óptico e a parte temporal do setor 6 (correspondente ao feixe papilomacular) com perda de 19,77 dB.

Tabela 5 - Dados do campo visual dos 35 olhos com atrofia em banda do nervo óptico

Parâmetros do Campo Visual	**Média ± DP (Db)**
Parâmetros Globais	
Média do Desvio (MD)	-10,19 ± 4,87
Desvio Temporal Médio (TMD)	-19,71 ± 10,29
16 Pontos Centrais	
Média dos 16 Pontos Centrais	-10,13 ± 6,15
Quadrante Temporal superior	-20,82 ± 12,06
Quadrante Nasal Superior	-2,26 ± 1,62
QuadranteTemporal Inferior	-16,41 ± 13,42
Quadrante Nasal Inferior	-2,35 ± 1,58
Metade Nasal	-2,31 ± 1,47
Metade Temporal	-18,62 ± 12,22
Setores do Campo Visual de acordo com o mapa de Garwey Heath et al.	
Setor 1 do CV (todo temporal)	-22,99 ± 10,87
Setor 2 do CV	-14,28 ± 5,71
Setor 3 do CV	-7,20 ± 3,15
Setor 4 do CV	-6,06 ± 3,98
Setor 5 do CV	-9,25 ± 5,76
Setor 6 do CV	-14,06 ± 9,06
Setor 6 - Defeito do CV Temporal Central (Temporal ao Meridiano Vertical)	-19,77 ± 13,30

Foi observada correlação significativa entre os parâmetros da espessura macular e a severidade da perda do CV baseado nos 16 pontos centrais do CV em dB e unidade 1/L. Correlação estatisticamente significativa foi encontrada para a maior parte dos parâmetros. As correlações estatisticamente significativas mais importantes foram encontradas entre o quadrante nasal inferior da mácula e o quadrante temporal superior central do CV (p=0,78, *P*<0,001), entre a média da metade nasal da mácula e o quadrante temporal superior central do CV (p=0,75, *P*<0,001) e entre o quadrante nasal superior da mácula e o quadrante temporal inferior central do CV (p=0,65, *P*<0,001). As correlações foram semelhantes quando utilizamos a perda de CV central em dB ou 1/L. **(Tabela 6)**

A correlação mais significativa entre os parâmetros da espessura da CFNR e o CV foi encontrada entre o setor nasal superior do disco óptico e o defeito temporal central do CV (CTVFD) (p= 0,60, *p*<0,001), entre o setor temporal inferior do disco óptico e o setor 6 do CV (p= 0,57, *p*<0,001) e a média da CFNR e o CTVFD (p= 0,53, *P*<0,001), quando a perda de CV foi avaliada em unidade 1/L. **(Tabela 7)**

Tabela 6 - Correlação entre parâmetros da espessura macular obtidos pelo FD - OCT e a sensibilidade do campo visual calculado nos 16 pontos centrais do campo visual automatizado 35 olhos com atrofia em banda do nervo óptico

	Parâmetros do CV															
	TMD		TS		TI		NS		NI		CMD		CTMD		CNMD	
Parâmetros de Espessura Macular	dB	1/L	Db	1/L	dB	1/L	dB	1/L	dB	1/L	dB	1/L	dB	1/L	dB	1/L
Média Macular	**0,67**	**0,64**	**0,67**	**0,6**	**0,6**	**0,6**	0,23	0,17	0,17	0,2	**0,63**	**0,61**	**0,66**	**0,63**	0,28	0,2
Quadrante Nasal Superior	**0,71**	**0,69**	**0,67**	**0,54**	**0,64**	**0,61**	0,06	0,05	0,03	0,07	**0,61**	**0,56**	**0,68**	**0,61**	0,12	0,04
Quadrante Nasal Inferior	**0,73**	**0,7**	**0,78**	**0,67**	**0,64**	**0,64**	0,21	0,15	0,2	0,21	**0,72**	**0,68**	**0,74**	**0,68**	0,27	0,19
Quadrante Temporal Superior	**0,36**	**0,35**	**0,4**	**0,4**	**0,41**	**0,41**	0,26	0,24	0,15	0,21	**0,39**	**0,39**	**0,42**	**0,43**	0,29	0,24
Qudrante Temporal Inferior	**0,5**	**0,49**	**0,48**	**0,48**	**0,44**	**0,45**	**0,38**	**0,33**	0,26	0,29	**0,5**	**0,51**	**0,48**	**0,49**	**0,41**	**0,33**
Média da Metade Nasal	**0,77**	**0,74**	**0,75**	**0,63**	**0,67**	**0,65**	0,15	0,09	0,13	0,15	**0,69**	**0,65**	**0,74**	**0,67**	0,21	0,12
Média da Metade Temporal	**0,43**	**0,41**	**0,45**	**0,45**	**0,44**	**0,45**	**0,32**	0,29	0,21	0,26	**0,45**	**0,46**	**0,46**	**0,47**	**0,36**	0,29

TMD, temporal mean deviation; TS, temporal superior; TI, temporal inferior; NS, nasal superior; NI, nasal inferior; CMD, central mean deviation; CTMD, central temporal mean deviation; CNMD, central nasal mean deviation; FD – OCT – tomografia de coerência óptica de domínio Fourier; Coeficiente de Correlação de Spearman; Em negrito: P< 0,05 e sublinhado: P<0,001

Tabela 7 - Correlação entre os parâmetros das medidas da camada de fibras nervosas da retina e a sensibilidade do campo visual calculado nos 6 setores do campo visual nos 35 olhos com atrofia em banda do nervo óptico

	Parâmetros do CV															
	Setores do CV															
	TMD		1		2		3		4		5		6		CTVFD	
Parâmetros de Espessura Macular	dB	1/L	dB	1/L	dB	1/L	dB	1/L	dB	1/L	dB	1/L	dB	1/L	dB	1/L
Média	**0,59**	**0,62**	**0,42**	**0,39**	**0,46**	**0,35**	**0,4**	0,09	**0,34**	**0,32**	**0,41**	**0,33**	**0,46**	**0,53**	**0,43**	**0,53**
Setor Nasal	**0,44**	**0,45**	0,27	0,31	**0,32**	0,31	0,18	0,03	0,14	0,12	0,24	0,19	**0,27**	0,28	0,26	0,31
Setor Nasal Superior	**0,59**	**0,65**	**0,58**	**0,54**	**0,45**	0,16	**0,4**	-0,18	**0,41**	0,27	**0,44**	0,27	**0,49**	**0,45**	**0,5**	**0,6**
Setor Temporal Superior	0,32	**0,37**	0,25	0,22	0,24	0,22	0,36	0,13	**0,33**	**0,4**	**0,34**	**0,35**	0,31	**0,51**	0,27	**0,37**
Setor Temporal	0,3	0,33	0,15	0,1	0,22	0,19	0,18	-0,01	0,14	0,11	0,21	0,1	0,31	**0,37**	0,28	0,33
Setor Temporal Inferior	**0,43**	**0,42**	0,21	0,13	**0,34**	**0,36**	**0,42**	**0,37**	**0,37**	**0,57**	**0,39**	**0,44**	**0,39**	**0,57**	**0,35**	**0,41**
Setor Nasal Inferior	**0,37**	**0,32**	**0,35**	**0,32**	**0,35**	0,11	**0,24**	0,14	0,14	0,04	0,2	0,1	0,14	0,1	0,14	0,19

TMD, temporal mean deviation; CTVFD, central temporal visual field defect; Coeficiente de Correlação de Spearman. Em negrito: P <0,05; e sublinhado: P<0,001

Foi realizada análise de regressão linear de medidas de espessura macular e espessura da CFNR e perda de CV (1/L). Para as medidas de espessura macular foi observado como melhor variável a correlação entre a espessura da metade nasal da mácula e o defeito temporal central do CV (CTVFD (R^2= 0,45%, *P*<0,001), entre a espessura do quadrante inferior nasal da mácula e o quadrante temporal superior do CV (R^2= 45%, *P*<0,001) e entre a espessura do quadrante nasal superior da mácula e o quadrante temporal inferior do CV (R^2 =37%, *P*<0,001). Para as medidas da CFNR foi observado forte correlação entre a média da espessura da CFNR e o setor nasal superior do disco óptico com o defeito temporal central do CV (R^2= 41%, *P*<0,001) e entre o setor temporal inferior do disco óptico e o setor 6 do CV (R^2= 40%, *P*<0,001). **(Figura 15)**

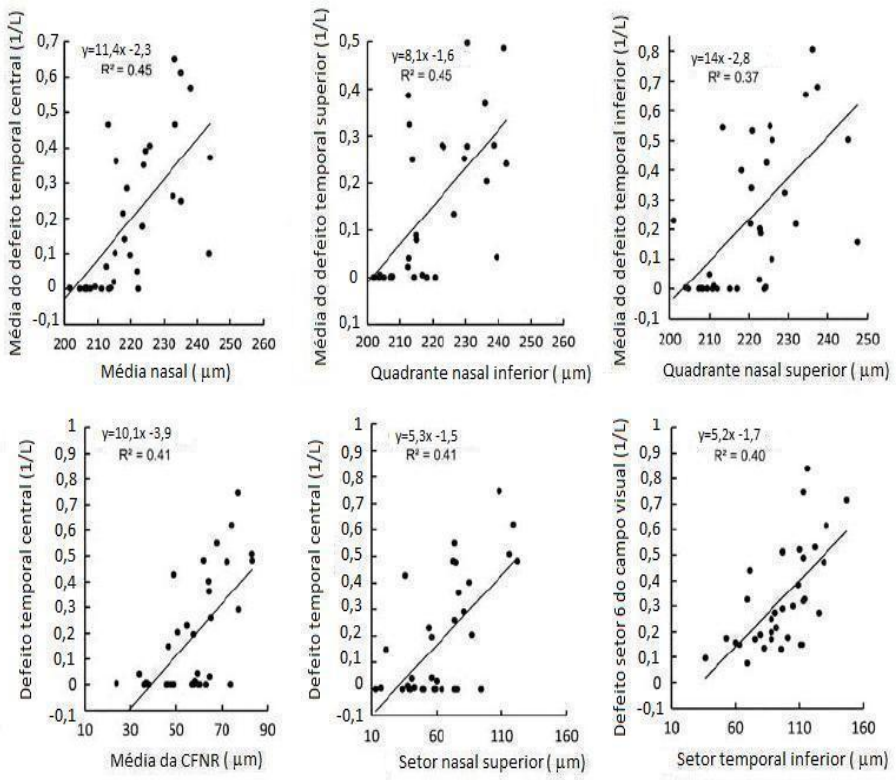

Figura 15 – Regressão Linear - Gráfico de dispersão dos parâmetros da mácula e CFNR de melhor performance na correlação com os parâmetros de perda de sensibilidade do campo visual na escala 1/L

6 Discussão

Discutiremos separadamente os resultados de cada um dos estudos realizados nesta tese: o primeiro,[89] comparando as medidas e a habilidade diagnóstica do FD - OCT e do TD - OCT na detecção da perda neural de olhos com perda de CV temporal permanente secundário a atrofia em banda do nervo óptico e controles normais; o segundo[175] que avaliou a correlação das medidas da CFNR e da espessura macular avaliados pelo FD - OCT com a gravidade da perda de CV em olhos de pacientes com compressão quiasmática.

Este estudo evidenciou que a espessura global e setorial dos parâmetros maculares e da CFNR medidos pelo FD - OCT e pelo TD - OCT, mostraram diferenças estatisticamente significantes em olhos com atrofia em banda do nervo óptico quando comparados aos controles normais, demonstrando o bom desempenho diagnóstico de ambos os equipamentos.[89]**(Tabela 1)** Os parâmetros da espessura da CFNR que mostraram melhor desempenho diagnóstico na detecção do dano neural nos olhos com atrofia em banda do nervo óptico foram a espessura média da CFNR e a espessura temporal, com as maiores AROCs, tanto para FD - OCT quanto para o TD - OCT. **(Tabela 2)** Da mesma forma, os parâmetros da espessura macular que melhor se correlacionaram com a gravidade do dano neural foram aqueles relacionados ao setor nasal da região macular e a média da espessura macular. **(Tabela 3)** A maior AROC foi observada para

os parâmetros espessura nasal externa, média da espessura nasal e para a relação dos setores temporal/nasal (0,96, 0,96, 0,97 e 0,95, 0,95, 0,93, respectivamente). **(Tabela 2)** Esses achados estão em acordo com a literatura e refletem o padrão de dano neural esperado nos pacientes com atrofia em banda do nervo óptico. Nesta condição, uma vez que as fibras cruzadas são lesadas na compressão quiasmática, a perda de células ganglionares afeta predominantemente a hemiretina nasal, resultando, então, na diminuição da espessura da região nasal da mácula. Alguns estudos prévios utilizando o TD - OCT em olhos com atrofia em banda do nervo óptico, demonstraram o bom desempenho diagnóstico deste equipamento na detecção da perda da CFNR e da redução da espessura dos parâmetros maculares.[18, 28, 33, 178] O presente estudo demonstra que as medidas da espessura da CFNR realizadas pelo FD - OCT são capazes de discriminar olhos com atrofia em banda do nervo óptico dos controles normais, uma vez que diferenças estatisticamente significativas, entre os doentes e normais, foram encontradas para todos os parâmetros analisados.

Correlações significativas positivas foram observadas entre as medidas da espessura da CFNR e macular obtidas tanto pelo FD - OCT quanto pelo TD - OCT, com a gravidade da perda do CV, avaliado pelo TMD. Comparado com as medidas maculares, as medidas médias da espessura da CFNR mostraram melhor correlação com a gravidade da perda de CV em ambos os equipamentos, FD - OCT e TD - OCT (p = 0,608; R^2 = 36%; $P < 0,001$ e p=0, 639; R^2= 40%; $P < 0,001$, respectivamente). Com relação à espessura macular, as melhores correlações foram observadas nos

parâmetros nasais. Os parâmetros nasal interno e média da espessura macular nasal, mostraram uma maior associação com a perda do CV (p= 0727; R^2 = 52%; $P < 0,001$ e p= 0,721; R^2= 51%; $P < 0,001$, respectivamente) para as medidas realizadas com o FD - OCT. Para as medidas realizadas com o TD - OCT, a associações mais fortes foram observadas para os parâmetros: média da espessura macular nasal e espessura nasal externa. (p = 0,642; R^2 = 41%; $P< 0,001$ e p= 0,639; R^2 = 40%; $P < 0,001$, respectivamente). As medidas da espessura macular obtidas pelo FD – OCT se correlacionaram melhor com a gravidade da perda de CV do que aquelas realizadas pelo TD - OCT (sete dos 11 parâmetros), porém, foi observada uma maior correlação dos parâmetros das medidas da CFNR medidos com TD - OCT com a perda de CV, exceto no que se refere à medida da espessura do quadrante superior. **(Tabela 3)** Apesar da excelente habilidade diagnóstica do FD - OCT em discriminar pacientes com atrofia em banda do nervo óptico de pacientes normais, seu desempenho não foi melhor do que do TD - OCT em todas as análises, exceto pela tendência em demonstrar uma melhor correlação estrutura-função referente a alguns parâmetros de espessura macular com a gravidade de perda de CV. Este foi um achado um tanto surpeendente, uma vez que com o aumento da resolução espacial do FD - OCT era esperado um melhor desempenho diagnóstico desta nova tecnologia, por apresentar maior resolução e velocidade de aquisição das imagens, quando comparados com a tecnologia TD - OCT. Uma explicação possível para este achado pode ter sido que muitos doentes incluidos no estudo, apresentavam uma perda axonal

acentuada, não restando espaço adcional para o FD - OCT demonstrar suas vantagens diagnósticas. Ou seja, a lesão pode ter sido, em média, muito grave para permitir que o aparelho de melhor resolução diferencie melhor os afetados dos olhos normais. Estudos futuros comparando populações com perda axonal leve a moderada podem ser úteis em averiguar esta hipótese. O fato do FD - OCT não superar o TD - OCT pode também ser explicado por diferenças nos métodos de aquisição de imagens dos respectivos equipamentos. Por exemplo, embora FD - OCT realize um padrão de escaneamento que cobre uma área de 6 x 6 mm do disco óptico com 65,536 *scans*-A, produzindo uma excelente reconstrução tridimensional, o protocolo de análise da CFNR é construído usando apenas os dados ao longo de um círculo escolhido (neste estudo, 3,4 mm de diâmetro) ao redor do disco óptico (protocolo *optical nerve head*). Já o TD - OCT, por outro lado, faz 256 A-scans ao longo do mesmo círculo pré-determinado, concentrando-se em uma linha para a aquisição adequada de dados bidimensionais da CFNR. Em outras palavras, enquanto o FD - OCT é capaz de uma aquisição de imagens muito mais densa, como o que ocorre nas reconstruções tridimensionais da CFNR, permaneceu extraindo apenas um círculo com dados lineares, ou seja, o *software* atual näo proporcionou meios para que a nova tecnologia supere a tecnologia anterior (*Time Domain OCT*), não sendo capaz de utilizar todo seu potencial diagnóstico.

Foi realizada também a comparação direta entre as medidas da CFNR e da espessura macular realizadas com FD - OCT e TD - OCT. As medidas da CFNR e da espessura macular foram geralmente menores

com o FD – OCT. A diferença foi particularmente importante para os valores de espessura da CFNR. Diferença estatisticamente significativa foi encontrada na média da espessura da CFNR em ambos os grupos de estudo e nos quadrantes superior, inferior e temporal dos controles normais. A explicação para as diferenças nas medidas com os dois equipamentos deve levar em consideração as diferenças na resolução axial e calibração dos dois equipamentos. No entanto, acreditamos que a discrepância seja provavelmente relacionada a diferenças nos algoritmos usados para identificar e medir CFNR e espessura macular em cada aparelho. Por exemplo, estudos anteriores indicam que os vasos sanguíneos são as possíveis fontes de discrepância entre as medidas do FD - OCT e do TD - OCT. Hood e Kardon[53] demonstraram que, se a CFNR não é diminuída, o algoritmo do Stratus™ - OCT, provavelmente, incluirá os vasos sanguíneos na medição, produzindo artificialmente valores aumentados na região estudada. Em olhos com lesões graves da CFNR, por outro lado, as imagens dos vasos sanguíneos são consideradas como artefatos locais e, ignoradas, pois o algoritmo envolve uma média espacial considerável. Assim, a influência dos vasos sanguíneos nas medidas da CFNR realizadas pelo TD - OCT, depende da espessura e acometimento da CFNR. Este artefato de aquisição e medida, aparentemente, não ocorre com a nova geração de FD - OCT (Hood, D.C., comunicação oral, 30 de abril de 2008). Nossos resultados estão de acordo com estudos anteriores que mostram que, em comparação com o FD - OCT, o TD - OCT superestima as medidas da CFNR em indivíduos normais, mas não em pacientes com medidas de

espessura reduzida (Kay KY, IOVS et al 2008; 50 - ARVO E- Abstract 1184), como demonstrado, o exame da CFNR realizado com TD - OCT foi maior em olhos normais, mas apenas minimamente diferentes em olhos com AB do nervo óptico. Embora a presença de vasos sanguíneos em algumas regiões possa ajudar a explicar algumas das diferenças entre as medidas da CFNR realizada com os dois equipamentos, a discrepância nas medidas do quadrante temporal e região macular, relativamente livre de vasos, indica que outros fatores, como a definição da anatomia dos limites da retina, também, possam desempenhar um papel importante nesta discussão. Além disso, o *software* FD - OCT usado neste estudo define a espessura da retina como a distância entre o epitélio pigmentar da retina e a membrana limitante interna (MLI), enquanto TD - OCT define a espessura da retina como a distância entre o segmento interno/segmento externo dos fotorreceptores e MLI. Este fato, também, pode ajudar a explicar as discrepâncias observadas. Em conclusão, esse estudo indica que os parâmetros das medidas da CFNR e espessura macular realizados pelo FD - OCT permitiram diferenciar olhos normais de olhos com atrofia do nervo óptico. Uma comparação com as medidas do TD - OCT, no entanto, mostraram que a substituição da tecnologia *time domain* para a tecnologia *Fourier domain* não aumentou a capacidade de discriminação diagnóstica para detecção da atrofia em banda do nervo óptico usando o *software* de análise atualmente fornecido pelo fabricante. Estudos utilizando diferentes protocolos de análise da CFNR e espessura macular são necessários para melhor explorar as potencialidades de diagnóstico do FD - OCT.

Foram observadas também medidas menores da CFNR e da espessura macular realizadas pelo FD - OCT, quando comparadas às medidas correspondentes obtidas com o TD - OCT, com uma diferença significativa em diversos parâmetros analisados. **(Tabela 1)**

Quanto à correlação entre as alterações na medida da CFNR e as medidas da espessura macular, dividida em quadrantes, com a gravidade do defeito de campo, observamos, no segundo trabalho, uma correlação muito forte tanto entre a perda da CFNR quanto das medidas maculares com a gravidade do defeito de campo. **(Tabela 6 e 7)**

Zeimer et al[43] propuseram o uso da espessura macular como um indicador da gravidade do glaucoma. Vários estudos têm investigado essa idéia, usando tecnologias para medir a espessura da retina, como o OCT [36, 37, 39, 48, 179]. Tais estudos foram realizados com base na teoria de que a medida da espessura macular pode ser superior à da CFNR peripapilar na quantificação da perda axonal, uma vez que os corpos das células ganglionares da retina são 10 a 20 vezes o diâmetro de seus axônios e porque as células ganglionares da retina na região macular se compõem de várias espessuras de células[180]. No entanto, apesar da espessura macular estar reduzida em pacientes com glaucoma, vários estudos relataram que a espessura da CFNR peripapilar pode ser um detector mais sensível de glaucoma do que a espessura macular[36, 46, 116]. Isso pode ser em parte, devido a limitações inerentes ao *software* do OCT que se restringe à análise dos dados maculares de toda espessura da retina, levando a uma menor especificidade. Neste contexto, convém recordar que, glaucoma e outras

neuropatias ópticas podem afetar somente as camadas mais internas da retina ao passo que as camadas externas tendem a aumentar a variabilidade das medidas.[181] Por outro lado, com os avanços tecnológicos e a melhora na resolução das imagens é possível a segmentação e mensuração de cada uma das camadas da retina. Ishikawa et al[180] desenvolveram um algoritmo de segmentação macular para o OCT e utilizando este algoritmo no Stratus™ OCT, os autores encontraram medidas de espessura macular tão confiáveis quanto da CFNR para detecção de glaucoma, uma descoberta confirmada recentemente por Tan et al.[181] A possibilidade de segmentação macular e com as imagens de alta resolução fornecidas pelo FD - OCT, o interesse na utilização das medidas da espessura macular para a quantificação da perda neural em pacientes com glaucoma e outras doenças das vias ópticas anteriores tende a aumentar. Neste estudo, a espessura macular e da CFNR foram significativamente menores em olhos com atrofia em banda do nervo óptico do que nos olhos do grupo controle saudável, que está de acordo com diversos estudos anteriores.

No presente estudo, mais do que apenas testar a capacidade de diagnóstico do FD-OCT em pacientes com atrofia em banda do nervo óptico, avaliamos também a utilidade desta nova tecnologia na avaliação da correlação estrutura-função em pacientes com defeitos de campo temporal através da medida da espessura macular em quadrantes. O estudo foi projetado especificamente para investigar a relação entre os defeitos de CV e CFNR ou medidas da espessura macular dividida em quadrantes e em metades. Os resultados indicam que apesar de ambos CFNR e parâmetros

da espessura macular apresentarem bom desempenho, os parâmetros da espessura macular podem ter um potencial maior do que os parâmetros da CFNR para avaliar a correlação estrutura-função nas compressões quiasmáticas. Embora a correlação de Spearman entre os parâmetros espessura da mácula nasal e sensibilidade do CV variarem de 0,65 a 0,78, a correlação entre os parâmetros de melhor desempenho setorial da espessura da CFNR e sensibilidade do CV foi de 0,60 no máximo. **(Tabelas 6 e 7)** Esta associação também foi mais forte quando se utilizou a análise de regressão linear. A melhor correlação estrutura-função observada entre os parâmetros maculares e o defeito de CV pode ser explicada devido à disposição anatômica do CFNR no disco óptico. Com exceção da região nasal do disco (setor 1), todos os outros setores recebem fibras nervosas de ambas hemiretinas nasal e temporal. O resultado é uma falta de especificidade entre a perda de CV e os setores do disco óptico em pacientes com lesões do quiasma óptico. Por exemplo, quando um defeito de CV afeta o quadrante temporal superior, isso resulta em perda da CFNR nas regiões nasal, temporal e inferior do disco óptico. Como a região inferior do disco óptico, também, recebe fibras nervosas da região nasal do CV não afetado, presume-se uma falta de especificidade na correlação estrutura-função.

Por outro lado, para as medidas da espessura macular, um defeito temporal superior do CV pode estar relacionado à redução da espessura macular nasal e inferior à fóvea, com uma correspondência direta com o defeito quadrântico no CV. A vantagem da técnica seria ainda maior em pacientes com defeito de CV que afete os quadrantes temporal superior e

inferior. Com base na distribuição da CFNR[160] no disco óptico, os pacientes podem vir a ter perda da CFNR em cada quadrante do disco óptico, resultando na falta de especificidade na correlação estrutura-função, enquanto que a redução da espessura macular seria ser observada quase que exclusivamente nasal à fóvea, provavelmente com uma especificidade muito maior. Os resultados deste estudo corroboram essa hipótese, porque a correlação estrutura-função observada foi, de fato, entre os parâmetros de espessura macular nasal e o defeito de CV temporal.**(Tabela 6)** A correlação estrutura-função é provavelmente o resultado da divisão da área macular em quadrantes. Tal divisão não era possível com a tecnologia anterior (TD - OCT), pois, as medidas de espessura macular são obtidas com seis *scans* radiais o que impede a divisão dos dados maculares em quadrantes, exceto se utilizarmos cálculos manuais com os dados crus que o aparelho fornece, porém, nunca automaticamente pelo *software.*[57] Com a tecnologia FD - OCT, foi possível dividir a área macular em quadrantes e avaliar a correlação entre os parâmetros de espessura macular e os defeitos do CV. Estudos recentes têm demonstrado que o processamento das medidas da espessura macular em segmentos podem melhorar ainda mais, a capacidade diagnóstica em relação a avaliação da CFNR. A maior resolução espacial obtida pelo FD - OCT, provavelmente, fará a segmentação macular mais fácil e pode levar ao melhor desempenho diagnóstico das medidas maculares em relação a espessura da CFNR na quantificação da perda neural em pacientes com compressão quiasmática ou lesões do trato óptico. Futuros estudos utilizando a segmentação macular em setores e quadrantes

provavelmente serão muito úteis no diagnóstico e manejo de pacientes deste tipo. O presente estudo indica que as análises das correlações estrutura função pelo FD - OCT são adequadas para avaliar a correspondência entre o CV e a perda neural baseada tanto nas medidas da CFNR e espessura macular.

7 Conclusões

Os resultados desse estudo possibilitaram as seguintes conclusões:

1- Apesar da excelente habilidade diagnóstica do FD - OCT em discriminar pacientes com atrofia em banda do nervo óptico de pacientes normais, seu desempenho não foi melhor do que do TD - OCT em todas as análises, exceto pela tendência em demonstrar uma melhor correlação estrutura-função referentes a alguns parâmetros de espessura macular com a gravidade de perda de CV. As medidas da CFNR e da espessura macular foram geralmente menores com o FD - OCT na comparação direta com o TD - OCT;

2- As medidas da espessura macular e da CFNR realizadas pelo FD - OCT são capazes de discriminar olhos com atrofia em banda do nervo óptico dos controles normais;

3- Observou-se boa correlação entre os parâmetros das medidas da CFNR com a gravidade do defeito do CV temporal (TMD) e com a perda de CV dividido em setores de acordo com mapa pré-definido;

4- Observou-se uma correlação muito significativa entre os parâmetros das medidas da espessura macular quadrântica com a gravidade do defeito de CV central e, também, com a gravidade do defeito do CV temporal (TMD).

O presente estudo indica que as análises das correlações estrutura-função pelo FD - OCT são adequadas para avaliar a correspondência entre o CV e a perda neural baseada na medida da CFNR e, especialmente, da espessura macular. É possível que, num futuro próximo, ocorra um aprimoramento no *software* projetado para obter dados da área macular e com isso, o desempenho diagnóstico para a detecção da perda de células ganglionares da retina em pacientes com atrofia em banda do nervo óptico e condições relacionadas seja ainda melhor.

8 Anexos

Tabela 1 - Dados clínicos e do campo visual dos 35 pacientes com atrofia em banda do nervo óptico incluídos estudos

Pacientes	Sexo	Idade	Tumor	Olho	AV	Tipo de defeito de campo visual	Dados do Campo Visual	
							TMD	MD
1	M	29	C	OD	1	Hemianopsia completa	-34	-15
2	F	48	A	OE	1	Hemianopsia < 1 quadrante	-14	-8
3	M	47	A	OD	0.9	Hemianopsia ≥ 1 quadrante	-27	-16
4	F	36	A	OD	1	Hemianopsia ≥ 1 quadrante	-24	-11
5	M	40	A	OD	1	Hemianopsia ≥ 1 quadrante	-13	-7
6	M	25	A	OD	1	Hemianopsia < 1 quadrante	-3	-2
7	M	43	A	OE	1	Hemianopsia ≥ 1 quadrante	-28	-13
8	M	52	A	OD	1	Hemianopsia completa	-31	-17
9	M	65	A	OD	1	Hemianopsia ≥ 1 quadrante	-17	-8
10	M	56	A	OD	1	Hemianopsia ≥ 1 quadrante	-9	-5
11	F	65	A	OE	1	Hemianopsia ≥ 1 quadrante	-16	-7
12	F	38	A	OD	1	Hemianopsia completa	-27	-13
13	M	53	A	OE	1	Hemianopsia completa	-28	-14
14	F	60	M	OE	1	Hemianopsia < 1 quadrante	-5	-4
15	F	46	A	OD	1	Hemianopsia completa	-31	-14
16	F	62	A	OE	0.8	Hemianopsia completa	-29	-16
17	F	71	A	OD	1	Hemianopsia ≥ 1 quadrante	-18	-10
18	F	40	A	OE	1	Hemianopsia ≥ 1 quadrante	-11	-4
19	M	26	A	OE	1	Hemianopsia ≥ 1 quadrante	-15	-9
20	M	66	A	OD	1	Hemianopsia ≥ 1 quadrante	-9	-6
21	M	51	A	OE	1	Hemianopsia completa	-30	-15
22	M	29	A	OE	1	Hemianopsia ≥ 1 quadrante	-5	-3
23	M	43	A	OE	0.9	Hemianopsia completa	-33	-15
24	M	55	A	OD	1	Hemianopsia completa	-15	-8
25	F	39	A	OE	1	Hemianopsia completa	-32	-16
26	F	63	A	OD	1	Hemianopsia < 1 quadrante	-4	-3
27	M	43	A	OD	1	Hemianopsia ≥ 1 quadrante	-25	-11
28	M	59	M	OE	1	Hemianopsia completa	-32	-17
29	M	45	A	OE	1	Hemianopsia ≥ 1 quadrante	-6	-4
30	F	41	A	OD	1	Hemianopsia < 1 quadrante	-8	-6
31	M	22	C	OD	1	Hemianopsia completa	-29	-17
32	F	53	A	OD	1	Hemianopsia ≥ 1 quadrante	-17	-12
33	M	52	A	OD	1	Hemianopsia completa	-29	-14
34	M	36	C	OD	0,6	Hemianopsia completa	-30	-14
35	M	54	A	OD	1	Hemianopsia < 1 quadrante	-4	-3
36	M	73	A	OE	1	Hemianopsia ≥ 1 quadrante	-11	-19

A – adenoma hipofisário; C – craniofaringioma; M – Meningioma TMD – temporal mean deviation; MD – mean deviation;

Tabela 2 - Dados clínicos e do campo visual dos 35 controles incluídos no estudo

Controles	Olho	Sexo	Idade	TMD	MD
1	OD	F	53	-3	-3
2	OE	M	51	-1	-1
3	OD	F	38	-1	-1
4	OD	F	47	-1	0
5	OE	M	35	-2	-2
6	OD	M	31	-2	-2
7	OD	F	45	0	0
8	OE	F	47	0	0
9	OD	F	47	-2	-2
10	OE	M	27	1	1
11	OE	M	36	-3	-3
12	OD	F	31	-1	-1
13	OD	M	33	-2	-2
14	OD	M	27	-3	-2
15	OE	M	30	-1	-1
16	OD	M	39	0	0
17	OD	M	46	-1	-2
18	OD	M	28	0	0
19	OD	F	31	-2	-3
20	OE	F	28	0	0
21	OD	M	39	0	0
22	OE	M	40	1	0
23	OD	F	39	-2	-2
24	OD	F	64	-3	-2
25	OD	F	65	-1	-1
26	OD	F	27	-2	-2
27	OD	F	53	-5	-4
28	OD	M	49	-4	-4
29	OD	F	58	-2	-2
30	OE	F	69	-3	-4
31	OD	F	49	-4	-3
32	OE	F	58	-2	-2
33	OD	F	30	-1	-1
34	OE	F	46	1	1
35	OD	F	69	-2	-2
36	OE	M	33	0	-2

Tabela 3 - Parâmetros do campo visual dividido em 6 setores de acordo com mapa de Garway Heath et al. de 35 pacientes com atrofia em banda do nervo óptico

Pacientes	Parâmetros do campo visual por setores de acordo com mapa de Garway Heath						
	T	TS	TI	NS	NI	N	CVF
1	-33	-34	-35	-1	0	-1	-36
2	-22	-19	-4	-3	-3	-1	-5
3	-32	-33	-15	-5	-4	-3	-27
4	-33	-33	-7	-1	-2	-3	-19
5	-17	-17	-4	-3	-1	-4	-7
6	-5	-3	-3	-1	-1	0	-2
7	-30	-32	-29	0	-1	-4	-35
8	-32	-33	-27	-5	-3	-7	-34
9	-29	-22	-27	0	-1	-1	-10
10	-19	-8	-3	-1	0	1	-4
11	-13	-23	-5	0	0	-1	-27
12	-22	-18	-34	-1	-2	-4	-35
13	-32	-23	-21	-3	-2	-4	-34
14	-3	-6	-6	-3	-5	-4	-6
15	-32	-32	-34	-1	-2	-1	-32
16	-31	-32	-28	-6	-7	-6	-30
17	-27	-18	-6	-3	-3	-6	-14
18	-18	-12	-5	-2	-3	-3	-10
19	-20	-22	-5	-4	-3	-4	-21
20	-8	-16	-5	-4	-2	-4	-3
21	-32	-33	-29	-3	-1	-4	-34
22	-7	-8	-2	-2	-1	-2	-4
23	-33	-33	-34	-1	-1	-3	-35
24	-29	-18	-7	-2	-2	-3	-14
25	-33	-31	-32	-3	-1	-4	-35
26	-6	-6	-3	-3	-2	-3	-4
27	-33	-32	-7	0	-1	1	-26
28	-31	-32	-33	-3	-4	-2	-34
29	-12	-4	-3	-2	-2	-3	-4
30	-3	-15	-5	-5	-2	-3	-3
31	-32	-35	-21	-9	-4	-3	-33
32	-32	-15	-7	-8	-3	-1	-4
33	-32	-19	-29	-2	-2	-3	-34
34	-33	-29	-21	-1	-4	-4	-35
35	-6	-4	-2	-2	-2	0	-2

T, temporal; TS, temporal superior; TI, temporal inferior; NS, nasal superior; NI, nasal inferior; N, nasal; CVF, central visual field

Divisão do campo visual automatizado em 6 setores de acordo com mapa publicado por Garwey Heath et al.

Tabela 4 - Parâmetros do campo visual dividido em 6 setores de acordo com mapa de Garway Heath et al. de 35 controles normais

Controles	Parâmetros do campo visual por setores de acordo com mapa de Garway Heath						
	T	TS	TI	NS	NI	N	CVC
1	-2	-3	-3	-3	-4	-4	-4
2	0	1	0	-1	0	-1	-1
3	-1	-1	-2	-1	0	-1	-1
4	0	1	0	-1	0	-1	-1
5	-2	-4	-3	-2	-2	-1	0
6	-3	-3	-1	-2	-1	-2	-1
7	2	1	0	-1	-1	0	-1
8	0	-1	-1	0	-1	1	1
9	-2	-2	-2	-2	-2	-2	-2
10	1	2	0	1	1	0	-1
11	-2	-3	-3	-4	-3	-2	-2
12	-2	-1	-1	-2	-1	-2	-2
13	-1	-2	-2	-1	-1	-2	-1
14	-3	-2	-3	-2	-2	-3	-3
15	-3	-1	-2	-1	-1	-1	-1
16	0	0	0	0	0	1	1
17	-1	-1	-2	-2	-2	-2	-2
18	0	1	-1	1	1	0	-1
19	-1	-3	-2	-3	-3	-2	-2
20	1	0	-1	0	0	0	0
21	-2	-1	0	1	0	0	0
22	1	1	0	0	0	0	1
23	-1	-2	-1	-2	-2	0	-1
24	-2	-4	-1	0	-1	-2	-3
25	-3	-1	-1	-1	-1	-1	-1
26	-1	-2	-2	-2	-1	-3	-3
27	-4	-10	-3	-3	-4	-3	-3
28	-2	-5	-5	-4	-3	-4	-5
29	-1	-3	-1	-2	-2	-2	-2
30	-4	-4	-4	-3	-4	-2	-2
31	-4	-2	-2	-3	-4	-4	-4
32	-1	-3	-3	-2	-1	-3	-2
33	0	-2	-1	-2	-1	-1	-1
34	2	2	1	1	1	2	2
35	-4	-4	-2	-1	0	-1	-1

T, temporal; TS, temporal superior; TI, temporal inferior; NS, nasal superior; NI, nasal inferior; N, nasal; CVF, central visual field; Divisão do campo visual automatizado em 6 setores de acordo com mapa publicado por Garwey Heath et al.

Tabela 5 - Parâmetros do campo visual central, 16 pontos centrais, divididos em quadrantes e metades nasal e temporal em 35 pacientes com atrofia em banda do nervo óptico

Pacientes	Parâmetros do Campos Visual Central – 16 pontos (quadrantes)					
	TS	TI	MD T	NS	NI	MD N
1	-35	-35	-35	-1	-1	-1
2	-9	-4	-6	-1	-2	-1
3	-26	-16	-21	-4	-3	-3
4	-33	-7	-20	-2	-2	-2
5	-13	-5	-9	-3	-2	-3
6	-4	-2	-3	-1	-1	-1
7	-34	-32	-33	-2	-2	-2
8	-33,5	-33	-33	-4	-4	-4
9	-16	-10	-13	1	0	0
10	-6	-3	-4	-1	1	0
11	-29	-13	-21	0	0	0
12	-25	-35	-30	-3	-4	-3
13	-27	-27	-27	-3	-3	-3
14	-6	-7	-6	-4	-5	-4
15	-31	-35	-33	-1	-1	-1
16	-33	-27	-30	-5	-8	-6
17	-22	-3	-12	-4	-4	-4
18	-9	-7	-8	-3	-4	-3
19	-25	-14	-19	-4	-3	-3
20	-9	-3	-6	-4	-3	-3
21	-34	-34	-34	-4	-3	-3
22	-6	-2	-4	-3	-2	-2
23	-34	-35	-34	-1	-2	-1
24	-14	-10	-12	-2	-2	-2
25	-32	-35	-34	-3	-2	-3
26	-6	-3	-5	-4	-2	-3
27	-34	-13	-23	0	-1	0
28	-33	-34	-33	-1	-3	-2
29	-5	-1	-3	-1	-3	-2
30	-5	-4	-5	-3	-2	-2
31	-33	-28	-30	-7	-4	-6
32	-7	-3	-5	-3	-1	-2
33	-28	-32	-30	-2	-3	-2
34	-31	-27	-29	-1	-4	-3
35	-3	-1	-2	-1	-1	-1

TS, temporal superior; TI, temporal inferior; NS, nasal superior; NI, nasal inferior; MDT, média temporal; MDN, média nasal

Tabela 6 - Parâmetros do campo visual central, 16 pontos, divididos em quadrantes e metades nasal e temporal em 35 controles normais incluídos no estudo

Controles	PacientesParâmetros do Campos Visual Central – 16 pontos (quadrantes)					
	TS	TI	MD T	NS	NI	MD N
1	-3	-4	-4	-3	-4	-3
2	-2	-1	-2	-1	-1	-1
3	-3	-1	-2	-1	-1	-1
4	-1	-2	-2	0	1	0
5	-1	0	-1	-2	-3	-2
6	-2	-1	-1	-2	-2	-2
7	0	-1	-1	0	1	0
8	0	1	0	-1	0	-1
9	-2	-2	-2	-2	-3	-2
10	0	0	0	0	1	0
11	-3	-3	-3	-2	-4	-3
12	-2	-2	-2	-1	-2	-1
13	-2	-2	-2	-2	-1	-2
14	-4	-2	-3	-2	-2	-2
15	-1	-1	-1	-1	0	-1
16	0	1	0	1	1	1
17	-2	-2	-2	-2	-1	-2
18	-1	0	0	-1	1	0
19	-3	-3	-3	-2	-2	-2
20	0	-1	0	0	0	0
21	1	0	0	0	1	0
22	0	1	1	0	1	0
23	-2	-1	-2	-1	0	-1
24	-3	-2	-3	-1	1	0
25	-1	0	-1	-1	-1	-1
26	-3	-3	-3	-2	-2	-2
27	-3	-3	-3	-3	-2	-3
28	-3	-5	-4	-4	-3	-3
29	-2	-2	-2	-2	-2	-2
30	-2	-1	-2	-2	-2	-2
31	-4	-5	-4	-4	-4	-4
32	-2	-2	-2	-2	-3	-3
33	-2	-1	-1	-1	-1	-1
34	1	1	1	1	1	1
35	-3	-1	-2	-1	-1	-1

TS, temporal superior; TI, temporal inferior; NS, nasal superior; NI, nasal inferior; MDT, média temporal; MDN, média nasal

Tabela 7 - Parâmetros dos setores maculares divididos em quadrantes e metades nasal e temporal obtidos pelo FD - OCT em 35 pacientes com atrofia em banda do nervo óptico

Pacientes	Parâmetros Maculares FD - OCT						
	NS	NI	TS	TI	MEDIA	MN	MT
1	224	221	226	223	223	222	224
2	224	223	225	222	224	224	224
3	223	214	221	214	218	218	217
4	201	197	201	209	202	199	205
5	221	215	209	209	213	218	209
6	234	242	229	228	233	238	229
7	208	208	214	213	210	208	213
8	207	202	204	206	205	205	205
9	220	227	223	217	222	223	220
10	221	231	213	215	220	226	214
11	223	208	200	203	208	215	202
12	217	213	203	202	209	215	202
13	210	215	212	216	213	212	214
14	232	239	209	216	224	235	212
15	205	207	207	214	208	206	210
16	224	203	219	209	214	214	214
17	225	212	203	194	209	219	199
18	229	236	223	227	229	233	225
19	223	217	220	220	220	220	220
20	245	243	235	217	235	244	226
21	211	202	201	202	204	206	202
22	237	230	237	234	234	233	236
23	208	205	210	202	206	207	206
24	247	240	229	225	235	244	227
25	215	207	212	206	210	211	209
26	226	223	207	207	216	224	207
27	226	218	237	225	223	222	231
28	212	214	210	207	211	213	209
29	234	236	232	229	233	235	230
30	218	213	205	205	210	216	205
31	204	199	201	196	200	202	198
32	213	213	212	209	212	213	211
33	209	204	201	204	205	207	203
34	211	207	205	207	208	209	206
35	236	231	220	224	228	233	222

TS, temporal superior; TI, temporal inferior; NS, nasal superior; NI, nasal inferior; N, nasal; M, média; MT, média temporal; MN, média nasal

Tabela 8 - Parâmetros dos setores maculares divididos em quadrantes e metades nasal e temporal obtidos pelo FD - OCT em 35 controles do estudo

Controles	Parâmetros Maculares FD – OCT						
	NS	NI	TS	TI	MEDIA	MN	MT
1	253	254	225	224	239	253	224
2	237	233	203	203	219	235	203
3	270	263	245	241	255	267	243
4	250	246	219	222	234	248	220
5	258	244	227	223	238	251	225
6	240	236	214	216	227	238	215
7	256	250	231	229	242	253	230
8	271	257	245	241	254	264	243
9	240	229	219	211	225	234	215
10	260	254	231	229	244	257	230
11	286	272	252	249	265	279	250
12	266	260	229	229	246	263	229
13	252	251	231	215	237	251	223
14	275	266	246	237	256	271	241
15	270	263	237	246	256	267	241
16	290	281	256	252	270	285	254
17	279	283	244	243	262	281	243
18	263	261	237	232	247	262	234
19	262	255	219	231	242	259	225
20	249	247	235	218	237	248	226
21	247	246	214	216	231	246	215
22	247	238	221	216	231	243	219
23	247	238	224	217	231	242	221
24	235	236	218	216	226	235	217
25	243	233	219	218	228	238	218
26	274	273	239	244	258	274	242
27	251	244	216	214	231	247	215
28	242	238	223	221	231	240	222
29	266	261	236	235	250	264	235
30	220	225	206	195	212	222	201
31	244	240	220	215	230	242	217
32	261	285	234	266	261	273	250
33	235	229	220	223	227	232	222
34	237	230	214	212	223	234	213
35	251	247	214	211	231	249	212

TS, temporal superior; TI, temporal inferior; NS, nasal superior; NI, nasal inferior; N, nasal; M, média; MT, média temporal; MN, média nasal

Tabela 9 - Parâmetros das medidas da espessura da CFNR obtidos pelo FD - OCT em 35 pacientes com atrofia em banda do nervo óptico

Pacientes	Parâmetros da CFNR FD – OCT								
	MEDIA	N	NS	TS	SUP	T	TI	NI	INF
1	49	5	13	103	58	52	125	69	97
2	64	44	77	113	95	42	97	76	87
3	37	5	43	78	61	30	53	76	65
4	46	29	21	107	64	22	97	63	80
5	51	40	87	52	70	27	91	56	74
6	74	56	119	114	117	49	113	60	87
7	74	50	74	121	98	58	111	92	102
8	38	18	76	58	67	5	69	77	73
9	65	43	74	85	80	46	129	76	103
10	49	1	36	111	74	38	147	59	103
11	34	2	41	90	66	1	69	96	83
12	45	25	34	82	58	18	82	102	92
13	60	23	64	100	82	50	112	86	99
14	77	75	81	76	79	46	114	116	115
15	58	49	39	83	61	41	105	66	86
16	24	4	17	39	28	16	36	75	56
17	55	38	54	87	71	29	88	94	91
18	58	25	56	113	85	48	113	59	86
19	65	43	60	115	88	39	101	99	100
20	83	69	116	86	101	53	113	124	119
21	63	55	94	73	84	41	96	60	78
22	83	56	122	120	121	54	122	110	116
23	49	50	40	72	56	26	79	54	67
24	59	61	56	54	55	40	88	78	83
25	48	46	76	87	82	9	63	55	59
26	64	66	85	65	75	37	71	91	81
27	58	43	38	102	70	35	109	78	94
28	60	43	50	96	73	59	92	53	73
29	68	43	74	109	92	50	110	85	98
30	62	47	73	94	84	33	97	90	94
31	57	43	59	76	68	49	88	61	75
32	72	49	75	121	98	55	131	65	98
33	46	26	49	76	63	14	75	109	92
34	36	4	58	39	49	34	60	79	70
35	77	62	108	104	106	45	116	95	106

TS, temporal superior; TI, temporal inferior; NS, nasal superior; NI, nasal inferior; N, nasal; M, média; N, nasal; T, temporal; SUP, superior; INF, inferior;

Tabela 10 - Parâmetros das medidas da espessura da CFNR obtidos pelo FD - OCT em 35 controles

Controles	Parâmetros da CFNR FD – OCT								
	MEDIA	**N**	**NS**	**TS**	**SUP**	**T**	**TI**	**NI**	**INF**
1	92	73	96	93	95	67	160	123	142
2	83	74	99	110	105	58	105	97	101
3	88	84	106	99	103	56	109	122	116
4	101	83	107	116	112	72	154	143	149
5	96	80	101	130	116	69	121	138	130
6	94	83	88	108	98	69	142	125	134
7	81	78	99	114	107	56	54	119	87
8	90	93	110	96	103	47	108	131	120
9	88	64	110	97	104	63	139	130	135
10	102	64	124	144	134	95	127	130	129
11	89	81	100	115	108	59	110	121	116
12	92	70	84	96	90	69	150	153	152
13	87	66	110	100	105	67	132	107	120
14	93	58	92	97	95	86	159	137	148
15	96	76	119	110	115	75	142	117	130
16	96	87	97	96	97	65	142	143	143
17	95	82	89	126	108	77	135	105	120
18	81	56	124	98	111	66	115	92	104
19	87	79	113	81	97	58	123	116	120
20	90	72	88	130	109	74	111	114	113
21	87	63	83	97	90	70	145	123	134
22	87	59	94	125	110	60	122	149	136
23	91	53	104	119	112	81	144	122	133
24	80	71	99	81	90	52	125	106	116
25	87	51	89	113	101	78	131	131	131
26	91	84	103	98	101	61	121	126	124
27	89	76	103	108	106	61	130	114	122
28	89	88	115	74	95	54	109	136	123
29	99	98	107	93	100	69	128	141	135
30	80	65	73	115	94	69	112	84	98
31	68	59	81	45	63	49	123	91	107
32	101	101	137	122	130	61	106	125	116
33	85	66	80	107	94	65	150	97	124
34	93	70	115	134	125	69	113	131	122
35	95	92	118	92	105	64	138	114	126

TS, temporal superior; TI, temporal inferior; NS, nasal superior; NI, nasal inferior; N, nasal; M, média; N, nasal; T, temporal; SUP, superior; INF, inferior;

Tabela 11 - Parâmetros de espessura macular obtidos pelo TD - OCT nos 35 pacientes com atrofia em banda do nervo óptico

Pacientes	Parâmetros Maculares								
	T INT	S INT	N INT	I INT	T EXT	S EXT	N EXT	I EXT	MÉDIA
1	266	261	237	255	224	223	217	219	229
2	262	250	238	261	223	225	219	222	229
3	252	246	239	245	219	221	219	209	224
4	231	224	225	222	206	198	194	203	206
5	249	254	252	247	210	210	218	213	221
6	275	267	261	270	234	225	233	228	239
7	235	238	235	241	209	210	211	206	215
8	238	232	231	229	207	200	205	201	210
9	256	260	234	253	219	223	216	222	227
10	259	242	232	257	210	219	218	220	224
11	229	238	243	233	205	210	216	202	215
12	234	246	241	232	201	208	220	205	215
13	207	225	220	218	238	217	205	213	218
14	240	252	245	235	216	217	237	229	229
15	259	246	221	246	214	200	208	209	216
16	251	253	237	222	224	230	196	208	221
17	226	232	230	222	196	212	214	197	210
18	261	251	252	266	232	226	226	226	234
19	249	244	242	248	223	222	216	219	226
20	272	272	279	278	227	234	258	222	244
21	238	240	223	232	199	204	210	205	211
22	275	269	265	266	240	230	231	230	241
23	226	224	221	231	199	200	209	201	208
24	267	284	294	276	232	232	247	224	244
25	239	240	229	237	213	212	216	200	216
26	256	257	259	258	210	220	227	206	225
27	261	243	227	253	222	224	216	223	227
28	244	253	244	244	211	207	205	203	216
29	268	259	264	273	236	231	230	226	239
30	237	240	239	242	207	210	212	204	215
31	237	231	229	230	200	199	198	194	206
32	233	238	235	235	221	211	206	205	216
33	244	240	232	243	211	210	207	201	215
34	240	242	224	239	209	206	216	201	214
35	266	266	260	264	225	222	236	222	235

TINT, temporal interno; SINT, superior interno; NINT, nasal interno; I INT, inferior interno; T EXT, temporal externo; S EXT, superior externo; N EXT, nasal externo; I EXT, inferior externo

Tabela 12 - Parâmetros de espessura macular obtidos pelo TD - OCT nos 35 controles normais do estudo

Controles	Parâmetros Maculares								
	T INT	S INT	N INT	I INT	T EXT	S EXT	N EXT	I EXT	MÉDIA
1	248	270	262	263	227	244	259	241	247
2	246	258	261	255	201	207	233	213	223
3	282	304	309	295	245	253	273	248	265
4	264	273	262	270	220	229	254	230	241
5	284	291	296	287	224	229	249	220	244
6	260	274	280	273	215	220	243	217	235
7	275	282	277	287	231	240	262	230	250
8	271	296	295	296	245	259	274	246	264
9	249	262	262	263	214	235	233	216	232
10	276	281	290	283	236	237	257	231	250
11	297	313	319	309	250	266	280	248	272
12	267	287	288	279	223	248	269	244	254
13	291	296	295	298	229	233	249	238	250
14	275	290	290	281	238	260	273	244	261
15	287	308	310	298	250	252	276	253	268
16	304	311	320	308	252	267	285	257	276
17	284	302	310	290	244	255	286	256	269
18	289	304	310	302	233	240	267	233	257
19	276	282	290	282	226	239	255	240	250
20	248	278	270	262	217	236	251	233	241
21	263	279	279	280	212	221	258	225	240
22	247	269	266	261	221	236	248	224	239
23	252	273	259	252	223	236	250	227	240
24	252	270	260	257	218	225	240	222	234
25	267	277	271	269	218	228	244	214	236
26	288	304	305	303	241	253	274	250	265
27	259	273	273	267	212	225	246	219	235
28	266	278	278	270	224	225	239	225	238
29	280	296	293	294	230	250	267	244	258
30	215	232	231	225	198	220	222	212	216
31	259	266	266	264	220	231	246	218	237
32	278	293	290	314	244	246	267	292	269
33	241	256	252	251	205	220	235	235	230
34	259	266	268	270	216	223	238	207	231
35	239	254	247	240	217	232	259	227	236
36	277	293	290	284	230	238	251	222	247

TINT, temporal interno; SINT, superior interno; NINT, nasal interno; I INT, inferior interno; T EXT, temporal externo; S EXT, superior externo; N EXT, nasal externo; I EXT, inferior externo

9 Referências

1. Hoyt WF, Schlicke B, Eckelhoff RJ. Fundoscopic appearance of a nerve-fibre-bundle defect. *Br J Ophthalmol* 1972;56(8):577-83.

2. Bowd C, Zangwill LM, Berry CC, et al. Detecting early glaucoma by assessment of retinal nerve fiber layer thickness and visual function. *Invest Ophthalmol Vis Sci* 2001;42(9):1993-2003.

3. Pereira A, Monteiro ML. [Computerized and manual perimetry in patients with severe temporal visual field defects due to suprasellar tumors]. *Arq Bras Oftalmol* 2005;68(5):587-91.

4. Hoyt WF, Frisen L, Newman NM. Fundoscopy of nerve fiber layer defects in glaucoma. *Invest Ophthalmol* 1973;12(11):814-29.

5. Hoyt WF. Fundoscopic changes in the retinal nerve-fibre layer in chronic and acute optic neuropathies. *Trans Ophthalmol Soc U K* 1976;96(3):368-71.

6. Danesh-Meyer HV, Carroll SC, Foroozan R, et al. Relationship between retinal nerve fiber layer and visual field sensitivity as measured by optical coherence tomography in chiasmal compression. *Invest Ophthalmol Vis Sci* 2006;47(11):4827-35.

7. Frisen L, Hoyt WF. Insidious atrophy of retinal nerve fibers in multiple sclerosis. Funduscopic identification in patients with and without visual complaints. *Arch Ophthalmol* 1974;92(2):91-7.

8. Sommer A, Katz J, Quigley HA, et al. Clinically detectable nerve fiber atrophy precedes the onset of glaucomatous field loss. *Arch Ophthalmol* 1991;109(1):77-83.

9. Quigley HA, Katz J, Derick RJ, et al. An evaluation of optic disc and nerve fiber layer examinations in monitoring progression of early glaucoma damage. *Ophthalmology* 1992;99(1):19-28.

10. Quigley HA, Miller NR, George T. Clinical evaluation of nerve fiber layer atrophy as an indicator of glaucomatous optic nerve damage. *Arch Ophthalmol* 1980;98(9):1564-71.

11. Quigley HA, Reacher M, Katz J, et al. Quantitative grading of nerve fiber layer photographs. *Ophthalmology* 1993;100(12):1800-7.

12. Bowd C, Zangwill LM, Blumenthal EZ, et al. Imaging of the optic disc and retinal nerve fiber layer: the effects of age, optic disc area, refractive error, and gender. *J Opt Soc Am A Opt Image Sci Vis* 2002;19(1):197-207.

13. Quigley HA, Addicks EM. Quantitative studies of retinal nerve fiber layer defects. *Arch Ophthalmol* 1982;100(5):807-14.

14. Hood DC. Objective measurement of visual function in glaucoma. *Curr Opin Ophthalmol* 2003;14(2):78-82.

15. Kerrigan-Baumrind LA, Quigley HA, Pease ME, et al. Number of ganglion cells in glaucoma eyes compared with threshold visual field tests in the same persons. *Invest Ophthalmol Vis Sci* 2000;41(3):741-8.

16. Weinreb RN, Zangwill L, Berry CC, et al. Detection of glaucoma with scanning laser polarimetry. *Arch Ophthalmol* 1998;116(12):1583-9.

17. Leal BC, Moura FC, Monteiro ML. Comparison of scanning laser polarimetry, optical coherence tomography 1 and Stratus optical coherence tomography for the detection of axonal loss in band atrophy of the optic nerve. *Arq Bras Oftalmol* 2006;69(4):531-7.

18. Monteiro ML, Medeiros FA, Ostroscki MR. Quantitative analysis of axonal loss in band atrophy of the optic nerve using scanning laser polarimetry. *Br J Ophthalmol* 2003;87(1):32-7.

19. Huang D, Swanson EA, Lin CP, et al. Optical coherence tomography. *Science* 1991;254(5035):1178-81.

20. Schuman JS, Pedut-Kloizman T, Hertzmark E, et al. Reproducibility of nerve fiber layer thickness measurements using optical coherence tomography. *Ophthalmology* 1996;103(11):1889-98.

21. Paunescu LA, Schuman JS, Price LL, et al. Reproducibility of nerve fiber thickness, macular thickness, and optic nerve head measurements using StratusOCT. *Invest Ophthalmol Vis Sci* 2004;45(6):1716-24.

22. Pieroth L, Schuman JS, Hertzmark E, et al. Evaluation of focal defects of the nerve fiber layer using optical coherence tomography. *Ophthalmology* 1999;106(3):570-9.

23. Parisi V, Manni G, Spadaro M, et al. Correlation between morphological and functional retinal impairment in multiple sclerosis patients. *Invest Ophthalmol Vis Sci* 1999;40(11):2520-7.

24. Parisi V. Correlation between morphological and functional retinal impairment in patients affected by ocular hypertension, glaucoma, demyelinating optic neuritis and Alzheimer's disease. *Semin Ophthalmol* 2003;18(2):50-7.

25. Mehta JS, Plant GT. Optical coherence tomography (OCT) findings in congenital/long-standing homonymous hemianopia. *Am J Ophthalmol* 2005;140(4):727-9.

26. Unoki K, Ohba N, Hoyt WF. Optical coherence tomography of superior segmental optic hypoplasia. *Br J Ophthalmol* 2002;86(8):910-4.

27. Barboni P, Savini G, Valentino ML, et al. Retinal nerve fiber layer evaluation by optical coherence tomography in Leber's hereditary optic neuropathy. *Ophthalmology* 2005;112(1):120-6.

28. Monteiro ML, Leal BC, Rosa AA, Bronstein MD. Optical coherence tomography analysis of axonal loss in band atrophy of the optic nerve. *Br J Ophthalmol* 2004;88(7):896-9.

29. Monteiro ML, Moura FC, Medeiros FA. Diagnostic ability of optical coherence tomography with a normative database to detect band atrophy of the optic nerve. *Am J Ophthalmol* 2007;143(5):896-9.

30. Cunha LP, Vessani RM, Monteiro ML. Localized neural loss detected by macular thickness reduction using optical coherence tomography: case report. *Arq Bras Oftalmol* 2008;71(5):743-6.

31. Kanamori A, Nakamura M, Matsui N, et al. Optical coherence tomography detects characteristic retinal nerve fiber layer thickness corresponding to band atrophy of the optic discs. *Ophthalmology* 2004;111(12):2278-83.

32. Danesh-Meyer HV, Papchenko T, Savino PJ, et al. In vivo retinal nerve fiber layer thickness measured by optical coherence tomography predicts visual recovery after surgery for parachiasmal tumors. *Invest Ophthalmol Vis Sci* 2008;49(5):1879-85.

33. Moura FC, Medeiros FA, Monteiro ML. Evaluation of macular thickness measurements for detection of band atrophy of the optic nerve using optical coherence tomography. *Ophthalmology* 2007;114(1):175-81.

34. Moura FC, Costa-Cunha LV, Malta RF, Monteiro ML. Relationship between visual field sensitivity loss and quadrantic macular thickness measured with Stratus - Optical coherence tomography in patients with chiasmal compression syndrome. *Arq Bras Oftalmol* 2010;73(5):409-13.

35. Cunha LP, Costa-Cunha LV, Malta RF, Monteiro ML. Comparison between retinal nerve fiber layer and macular thickness measured with OCT detecting progressive axonal loss following traumatic optic neuropathy. *Arq Bras Oftalmol* 2009;72(5):622-5.

36. Guedes V, Schuman JS, Hertzmark E, et al. Optical coherence tomography measurement of macular and nerve fiber layer thickness in normal and glaucomatous human eyes. *Ophthalmology* 2003;110(1):177-89.

37. Greenfield DS, Bagga H, Knighton RW. Macular thickness changes in glaucomatous optic neuropathy detected using optical coherence tomography. *Arch Ophthalmol* 2003;121(1):41-6.

38. Bagga H, Greenfield DS, Knighton RW. Macular symmetry testing for glaucoma detection. *J Glaucoma* 2005;14(5):358-63.

39. Lederer DE, Schuman JS, Hertzmark E, et al. Analysis of macular volume in normal and glaucomatous eyes using optical coherence tomography. *Am J Ophthalmol* 2003;135(6):838-43.

40. Vessani RM, Cunha LP, Monteiro ML. Progressive macular thinning after indirect traumatic optic neuropathy documented by optical coherence tomography. *Br J Ophthalmol* 2007;91(5):697-8.

41. Monteiro ML, Cunha LP, Costa-Cunha LV, et al. Relationship between optical coherence tomography, pattern electroretinogram and automated perimetry in eyes with temporal hemianopia from chiasmal compression. *Invest Ophthalmol Vis Sci* 2009;50(8):3535-41.

42. Monteiro ML, Cunha LP, Vessani RM. Comparison of retinal nerve fiber layer measurements using Stratus OCT fast and regular scan protocols in eyes with band atrophy of the optic nerve and normal controls. *Arq Bras Oftalmol* 2008;71(4):534-9.

43. Zeimer R, Asrani S, Zou S, et al. Quantitative detection of glaucomatous damage at the posterior pole by retinal thickness mapping. A pilot study. *Ophthalmology* 1998;105(2):224-31.

44. Curcio CA, Allen KA. Topography of ganglion cells in human retina. *J Comp Neurol* 1990;300(1):5-25.

45. Wassle H, Grunert U, Rohrenbeck J, Boycott BB. Cortical magnification factor and the ganglion cell density of the primate retina. *Nature* 1989;341(6243):643-6.

46. Medeiros FA, Zangwill LM, Bowd C, et al. Evaluation of retinal nerve fiber layer, optic nerve head, and macular thickness measurements for glaucoma detection using optical coherence tomography. *Am J Ophthalmol* 2005;139(1):44-55.

47. Kendell KR, Quigley HA, Kerrigan LA, et al. Primary open-angle glaucoma is not associated with photoreceptor loss. *Invest Ophthalmol Vis Sci* 1995;36(1):200-5.

48. Wollstein G, Schuman JS, Price LL, et al. Optical coherence tomography (OCT) macular and peripapillary retinal nerve fiber layer measurements and automated visual fields. *Am J Ophthalmol* 2004;138(2):218-25.

49. Garway-Heath DF, Holder GE, Fitzke FW, Hitchings RA. Relationship between electrophysiological, psychophysical, and anatomical measurements in glaucoma. *Invest Ophthalmol Vis Sci* 2002;43(7):2213-20.

50. El Beltagi TA, Bowd C, Boden C, et al. Retinal nerve fiber layer thickness measured with optical coherence tomography is related to visual function in glaucomatous eyes. *Ophthalmology* 2003;110(11):2185-91.

51. Parisi V, Manni G, Centofanti M, et al. Correlation between optical coherence tomography, pattern electroretinogram, and visual evoked potentials in open-angle glaucoma patients. *Ophthalmology* 2001;108(5):905-12.

52. Bowd C, Zangwill LM, Medeiros FA, et al. Structure-function relationships using confocal scanning laser ophthalmoscopy, optical coherence tomography, and scanning laser polarimetry. *Invest Ophthalmol Vis Sci* 2006;47(7):2889-95.

53. Hood DC, Kardon RH. A framework for comparing structural and functional measures of glaucomatous damage. *Prog Retin Eye Res* 2007;26(6):688-710.

54. Wojtkowski M, Bajraszewski T, Gorczynska I, et al. Ophthalmic imaging by spectral optical coherence tomography. *Am J Ophthalmol* 2004;138(3):412-9.

55. Yaqoob Z, Wu J, Yang C. Spectral domain optical coherence tomography: a better OCT imaging strategy. *Biotechniques* 2005;39(6 Suppl):S6-13.

56. Leung CK, Cheung CY, Weinreb RN, et al. Comparison of macular thickness measurements between time domain and spectral domain optical coherence tomography. *Invest Ophthalmol Vis Sci* 2008;49(11):4893-7.

57. Moura FC, Costa - Cunha, L. V. F., Malta, R. F. S., Monteiro, M. L. Relationship between visual field sensitivity loss and quadrantic macular thickness measured with Stratus - Optical coherence tomography in patients with chiasmal compression. *Arq Bras Oftalmol.* 2010;73(5):409 - 13.

58. Miller N, Newman N. Walsh and Hoyt's Clinical Neuro-Ophthalmology, 6 th ed. Vol. 1. Baltimore: Williams & Wilkins. 2005:503-18.

59. Anderson DR. Ascending and descending optic atrophy produced experimentally in squirrel monkeys. *Am J Ophthalmol* 1973;76(5):693-711.

60. Miller N, Newman N. Walsh and Hoyt's Clinical Neuro-Ophthalmology, 6 th ed. Vol. 1. Baltimore: Williams & Wilkins. 2005:209-11.

61. Miller N, Newman N. Walsh and Hoyt's Clinical Neuro-Ophthalmology, 6 th ed. Vol. 1. Baltimore: Williams & Wilkins. 2005:22-3.

62. Hoyt WF. Fundoscopy of the retinal nerve fiber layer in neurosurgical practice. *Neurol Med Chir (Tokyo)* 1973;13:3-20.

63. Vannas A, Raitta C, Lemberg S. Photography of the nerve fiber layer in retinal disturbances. *Acta Ophthalmol (Copenh)* 1977;55(1):79-87.

64. Quigley HA. Examination of the retinal nerve fiber layer in the recognition of early glaucoma damage. *Trans Am Ophthalmol Soc* 1986;84:920-66.

65. Eikelboom RH, Cooper RL, Barry CJ. A study of variance in densitometry of retinal nerve fiber layer photographs in normals and glaucoma suspects. *Invest Ophthalmol Vis Sci* 1990;31(11):2373-83.

66. Weinreb RN. Laser scanning tomography to diagnose and monitor glaucoma. *Curr Opin Ophthalmol* 1993;4(2):3-6.

67. Weinreb RN, Shakiba S, Zangwill L. Scanning laser polarimetry to measure the nerve fiber layer of normal and glaucomatous eyes. *Am J Ophthalmol* 1995;119(5):627-36.

68. Schuman JS, Hee MR, Puliafito CA, et al. Quantification of nerve fiber layer thickness in normal and glaucomatous eyes using optical coherence tomography. *Arch Ophthalmol* 1995;113(5):586-96.

69. Hee MR, Izatt JA, Swanson EA, et al. Optical coherence tomography of the human retina. *Arch Ophthalmol* 1995;113(3):325-32.

70. Inc. CZM. Stratus OCT model 3000 User Manual. Dublin, 2003.

71. Trick GL, Calotti FY, Skarf B. Advances in imaging of the optic disc and retinal nerve fiber layer. *J Neuroophthalmol* 2006;26(4):284-95.

72. Jaffe GJ, Caprioli J. Optical coherence tomography to detect and manage retinal disease and glaucoma. *Am J Ophthalmol* 2004;137(1):156-69.

73. Chauhan DS, Marshall J. The interpretation of optical coherence tomography images of the retina. *Invest Ophthalmol Vis Sci* 1999;40(10):2332-42.

74. Stein DM, Wollstein G, Ishikawa H, et al. Effect of corneal drying on optical coherence tomography. *Ophthalmology* 2006;113(6):985-91.

75. Savini G, Zanini M, Barboni P. Influence of pupil size and cataract on retinal nerve fiber layer thickness measurements by Stratus OCT. *J Glaucoma* 2006;15(4):336-40.

76. Jones AL, Sheen NJ, North RV, Morgan JE. The Humphrey optical coherence tomography scanner: quantitative analysis and reproducibility study of the normal human retinal nerve fibre layer. *Br J Ophthalmol* 2001;85(6):673-7.

77. Gurses-Ozden R, Teng C, Vessani R, et al. Macular and retinal nerve fiber layer thickness measurement reproducibility using optical coherence tomography (OCT-3). *J Glaucoma* 2004;13(3):238-44.

78. Budenz DL, Chang RT, Huang X, et al. Reproducibility of retinal nerve fiber thickness measurements using the stratus OCT in normal and glaucomatous eyes. *Invest Ophthalmol Vis Sci* 2005;46(7):2440-3.

79. DeLeon Ortega JE, Sakata LM, Kakati B, et al. Effect of glaucomatous damage on repeatability of confocal scanning laser ophthalmoscope, scanning laser polarimetry, and optical coherence tomography. *Invest Ophthalmol Vis Sci* 2007;48(3):1156-63.

80. Blumenthal EZ, Williams JM, Weinreb RN, et al. Reproducibility of nerve fiber layer thickness measurements by use of optical coherence tomography. *Ophthalmology* 2000;107(12):2278-82.

81. Soliman MA, Van Den Berg TJ, Ismaeil AA, et al. Retinal nerve fiber layer analysis: relationship between optical coherence tomography and red-free photography. *Am J Ophthalmol* 2002;133(2):187-95.

82. Hwang JM, Kim TW, Park KH, et al. Correlation between topographic profiles of localized retinal nerve fiber layer defects as determined by optical coherence tomography and red-free fundus photography. *J Glaucoma* 2006;15(3):223-8.

83. Zangwill LM, Williams J, Berry CC, et al. A comparison of optical coherence tomography and retinal nerve fiber layer photography for detection of nerve fiber layer damage in glaucoma. *Ophthalmology* 2000;107(7):1309-15.

84. Parisi V, Manni G, Gandolfi SA, et al. Visual function correlates with nerve fiber layer thickness in eyes affected by ocular hypertension. *Invest Ophthalmol Vis Sci* 1999;40(8):1828-33.

85. Sanchez-Galeana CA, Bowd C, Zangwill LM, et al. Short-wavelength automated perimetry results are correlated with optical coherence tomography retinal nerve fiber layer thickness measurements in glaucomatous eyes. *Ophthalmology* 2004;111(10):1866-72.

86. Medeiros FA, Moura FC, Vessani RM, Susanna R, Jr. Axonal loss after traumatic optic neuropathy documented by optical coherence tomography. *Am J Ophthalmol* 2003;135(3):406-8.

87. Tatsumi Y, Kanamori A, Kusuhara A, et al. Retinal nerve fiber layer thickness in optic tract syndrome. *Jpn J Ophthalmol* 2005;49(4):294-6.

88. Fisher JB, Jacobs DA, Markowitz CE, et al. Relation of visual function to retinal nerve fiber layer thickness in multiple sclerosis. *Ophthalmology* 2006;113(2):324-32.

89. Costa-Cunha LV, Cunha LP, Malta RF, Monteiro ML. Comparison of Fourier-domain and time-domain optical coherence tomography in the detection of band atrophy of the optic nerve. *Am J Ophthalmol* 2009;147(1):56-63 e2.

90. Wojtkowski M, Srinivasan V, Ko T, et al. Ultrahigh-resolution, high-speed, Fourier domain optical coherence tomography and methods for dispersion compensation. *Opt Express* 2004;12(11):2404-22.

91. Christopoulos V, Kagemann L, Wollstein G, et al. In vivo corneal high-speed, ultra high-resolution optical coherence tomography. *Arch Ophthalmol* 2007;125(8):1027-35.

92. Gabriele ML, Ishikawa H, Wollstein G, et al. Peripapillary nerve fiber layer thickness profile determined with high speed, ultrahigh resolution optical coherence tomography high-density scanning. *Invest Ophthalmol Vis Sci* 2007;48(7):3154-60.

93. Wassle H GU, Rohrenbeck J, Boycott BB. Cortical magnification factor and the ganglion cell density of the primate retina. *Nature* 1989;341:643-6.

94. Curcio CA AK. Topography of ganglion cells in human retina. *J Comp Neurol.* 1990;300:5-25.

95. Weinreb RN, Dreher AW, Coleman A, et al. Histopathologic validation of Fourier-ellipsometry measurements of retinal nerve fiber layer thickness. *Arch Ophthalmol* 1990;108(4):557-60.

96. Toth CA, Narayan DG, Boppart SA, et al. A comparison of retinal morphology viewed by optical coherence tomography and by light microscopy. *Arch Ophthalmol* 1997;115(11):1425-8.

97. Shimazawa M, Tomita G, Taniguchi T, et al. Morphometric evaluation of changes with time in optic disc structure and thickness of retinal nerve fibre layer in chronic ocular hypertensive monkeys. *Exp Eye Res* 2006;82(3):427-40.

98. Huang Y, Cideciyan AV, Papastergiou GI, et al. Relation of optical coherence tomography to microanatomy in normal and rd chickens. *Invest Ophthalmol Vis Sci* 1998;39(12):2405-16.

99. Chen TC, Cense B, Miller JW, et al. Histologic correlation of in vivo optical coherence tomography images of the human retina. *Am J Ophthalmol* 2006;141(6):1165-8.

100. Costa RA. Evaluation of image artifact produced by optical coherence tomography of retinal pathology. *Am J Ophthalmol* 2005;140(2):349-50.

101. Ray R, Stinnett SS, Jaffe GJ. Evaluation of image artifact produced by optical coherence tomography of retinal pathology. *Am J Ophthalmol* 2005;139(1):18-29.

102. Costa RA, Farah ME, Cardillo JA, et al. Immediate indocyanine green angiography and optical coherence tomography evaluation after photodynamic therapy for subfoveal choroidal neovascularization. *Retina* 2003;23(2):159-65.

103. Sanchez-Tocino H, Alvarez-Vidal A, Maldonado MJ, et al. Retinal thickness study with optical coherence tomography in patients with diabetes. *Invest Ophthalmol Vis Sci* 2002;43(5):1588-94.

104. Costa RA, Calucci D, Skaf M, et al. Optical coherence tomography 3: Automatic delineation of the outer neural retinal boundary and its influence on retinal thickness measurements. *Invest Ophthalmol Vis Sci* 2004;45(7):2399-406.

105. Massin P, Vicaut E, Haouchine B, et al. Reproducibility of retinal mapping using optical coherence tomography. *Arch Ophthalmol* 2001;119(8):1135-42.

106. Koozekanani D, Roberts C, Katz SE, Herderick EE. Intersession repeatability of macular thickness measurements with the Humphrey 2000 OCT. *Invest Ophthalmol Vis Sci* 2000;41(6):1486-91.

107. Han IC, Jaffe GJ. Evaluation of artifacts associated with macular spectral-domain optical coherence tomography. *Ophthalmology*;117(6):1177-89 e4.

108. Ho J, Sull AC, Vuong LN, et al. Assessment of artifacts and reproducibility across spectral- and time-domain optical coherence tomography devices. *Ophthalmology* 2009;116(10):1960-70.

109. Kiernan DF, Mieler WF, Hariprasad SM. Spectral-domain optical coherence tomography: a comparison of modern high-resolution retinal imaging systems. *Am J Ophthalmol*;149(1):18-31.

110. Kiernan DF, Mieler WF, Hariprasad SM. Variety, variability and veracity: macular thickness and reproducibility among optical coherence tomography systems. *Am J Ophthalmol*;150(2):138-40 e2.

111. Grover S, Murthy RK, Brar VS, Chalam KV. Comparison of retinal thickness in normal eyes using Stratus and Spectralis optical coherence tomography. *Invest Ophthalmol Vis Sci*;51(5):2644-7.

112. Pierro L, Giatsidis SM, Mantovani E, Gagliardi M. Macular thickness interoperator and intraoperator reproducibility in healthy eyes using 7 optical coherence tomography instruments. *Am J Ophthalmol*;150(2):199-204 e1.

113. Huang J, Liu X, Wu Z, et al. Intraretinal segmentation on fourier domain optical coherence tomography. *Ann Acad Med Singapore*;39(7):518-7.

114. Glovinsky Y, Quigley HA, Pease ME. Foveal ganglion cell loss is size dependent in experimental glaucoma. *Invest Ophthalmol Vis Sci* 1993;34(2):395-400.

115. Quigley HA, Dunkelberger GR, Green WR. Retinal ganglion cell atrophy correlated with automated perimetry in human eyes with glaucoma. *Am J Ophthalmol* 1989;107(5):453-64.

116. Bagga H, Greenfield DS. Quantitative assessment of structural damage in eyes with localized visual field abnormalities. *Am J Ophthalmol* 2004;137(5):797-805.

117. Kusuhara S, Nakamura M, Nagai-Kusuhara A, et al. Macular thickness reduction in eyes with unilateral optic atrophy detected with optical coherence tomography. *Eye (Lond)* 2006;20(8):882-7.

118. Medeiros FA, Zangwill LM, Alencar LM, et al. Detection of glaucoma progression with stratus OCT retinal nerve fiber layer, optic nerve head, and macular thickness measurements. *Invest Ophthalmol Vis Sci* 2009;50(12):5741-8.

119. Loduca AL, Zhang C, Zelkha R, Shahidi M. Thickness mapping of retinal layers by spectral-domain optical coherence tomography. *Am J Ophthalmol*;150(6):849-55.

120. Mori S, Hangai M, Sakamoto A, Yoshimura N. Spectral-domain optical coherence tomography measurement of macular volume for diagnosing glaucoma. *J Glaucoma*;19(8):528-34.

121. Bergland R. The arterial supply of the human optic chiasm. *J Neurosurg* 1969;31(3):327-34.

122. McIlwaine GG, Carrim ZI, Lueck CJ, Chrisp TM. A mechanical theory to account for bitemporal hemianopia from chiasmal compression. *J Neuroophthalmol* 2005;25(1):40-3.

123. Anderson D, Faber P, Marcovitz S, et al. Pituitary tumors and the ophthalmologist. *Ophthalmology* 1983;90(11):1265-70.

124. Schiefer U, Isbert M, Mikolaschek E, et al. Distribution of scotoma pattern related to chiasmal lesions with special reference to anterior junction syndrome. *Graefes Arch Clin Exp Ophthalmol* 2004;242(6):468-77.

125. Ironside JW. Best Practice No 172: pituitary gland pathology. *J Clin Pathol* 2003;56(8):561-8.

126. Sam S, Molitch ME. The pituitary mass: diagnosis and management. *Rev Endocr Metab Disord* 2005;6(1):55-62.

127. Hollenhorst R YB. Ocular manifestations produced by adenomas of the pituitary gland: analysis of 1000 cases. *In: Kohler P, Ross G, eds. Diagnosis and tretatment of pituitary tumors. Amsterdam, Excepta Medica* 1973.

128. Claus EB, Bondy ML, Schildkraut JM, et al. Epidemiology of intracranial meningioma. *Neurosurgery* 2005;57(6):1088-95; discussion -95.

129. Kim JW, Rizzo JF, Lessell S. Controversies in the management of optic nerve sheath meningiomas. *Int Ophthalmol Clin* 2005;45(4):15-23.

130. Mashiyama S, Mori T, Seki H, Suzuki J. Multiple brain tumours with von Recklinghausen's disease. *Acta Neurochir (Wien)* 1987;84(1-2):29-35.

131. Miller N, Newman N. Walsh and Hoyt's Clinical Neuro-Ophthalmology, 6 th ed. Vol. 1. Baltimore: Williams & Wilkins. 2005:209-11.

132. Sorva R, Heiskanen O. Craniopharyngioma in Finland. A study of 123 cases. *Acta Neurochir (Wien)* 1986;81(3-4):85-9.

133. Behari S, Banerji D, Mishra A, et al. Intrinsic third ventricular craniopharyngiomas: report on six cases and a review of the literature. *Surg Neurol* 2003;60(3):245-52; discussion 52-3.

134. Karavitaki N, Brufani C, Warner JT, et al. Craniopharyngiomas in children and adults: systematic analysis of 121 cases with long-term follow-up. *Clin Endocrinol (Oxf)* 2005;62(4):397-409.

135. Levy MJ, Jager HR, Powell M, et al. Pituitary volume and headache: size is not everything. *Arch Neurol* 2004;61(5):721-5.

136. Moura FC, Goncalves AC, Monteiro ML. Seesaw nystagmus caused by giant pituitary adenoma: case report. *Arq Neuropsiquiatr* 2006;64(1):139-41.

137. Porciatti V, Ciavarella P, Ghiggi MR, et al. Losses of hemifield contrast sensitivity in patients with pituitary adenoma and normal visual acuity and visual field. *Clin Neurophysiol* 1999;110(5):876-86.

138. Monteiro M. Sensibilidade ao contraste em portadores de defeitos campimétricos atribuídos a tumores hipofisários. Arq. Bras. Oftal. 1994;57:339-47.

139. Blamires TL, Reeves BC. Vision defects in patients with peri-chiasmal lesions. *Optom Vis Sci* 1996;73(9):572-8.

140. Unsold R, Hoyt WF. Band atrophy of the optic nerve. The histology of temporal hemianopsia. *Arch Ophthalmol* 1980;98(9):1637-8.

141. Shikishima K, Kitahara K, Mizobuchi T, Yoshida M. Interpretation of visual field defects respecting the vertical meridian and not related to distinct chiasmal or postchiasmal lesions. *J Clin Neurosci* 2006;13(9):923-8.

142. Katz J, Tielsch JM, Quigley HA, Sommer A. Automated perimetry detects visual field loss before manual Goldmann perimetry. *Ophthalmology* 1995;102(1):21-6.

143. Bengtsson B, Heijl A. Evaluation of a new perimetric threshold strategy, SITA, in patients with manifest and suspect glaucoma. *Acta Ophthalmol Scand* 1998;76(3):268-72.

144. Bengtsson B, Heijl A. SITA Fast, a new rapid perimetric threshold test. Description of methods and evaluation in patients with manifest and suspect glaucoma. *Acta Ophthalmol Scand* 1998;76(4):431-7.

145. Wall M, Neahring RK, Woodward KR. Sensitivity and specificity of frequency doubling perimetry in neuro-ophthalmic disorders: a comparison with conventional automated perimetry. *Invest Ophthalmol Vis Sci* 2002;43(4):1277-83.

146. Keltner JL, Johnson CA. Short-wavelength automated perimetry in neuro-ophthalmologic disorders. *Arch Ophthalmol* 1995;113(4):475-81.

147. Pereira A, Monteiro ML. Computerized and manual perimetry in patients with severe temporal visual field defects due to suprasellar tumors. Arq Bras Oftalmol. 2005;68:587-91.

148. Monteiro ML, Pereira A. Perimetria computadorizada na detecção de defeitos campimétricos discretos (ao perímetro de Goldmann) causados por tumores hipofisários. Arq Bras Oftalmol. 2003;66:803-9.

149. Grochowicki M, Vighetto A, Berquet S, et al. Pituitary adenomas: automatic static perimetry and Goldmann perimetry. A comparative study of 345 visual field charts. *Br J Ophthalmol* 1991;75(4):219-21.

150. Muhr C, Bergstrom K, Enoksson P, et al. Follow-up study with computerized tomography and clinical evaluation 5 to 10 years after surgery for pituitary adenoma. *J Neurosurg* 1980;53(2):144-8.

151. Hudson H, Rissell C, Gauderman WJ, Feldon SE. Pituitary tumor volume as a predictor of postoperative visual field recovery. Quantitative analysis using automated static perimetry and computed tomography morphometry. *J Clin Neuroophthalmol* 1991;11(4):280-3.

152. Kerrison JB, Lynn MJ, Baer CA, et al. Stages of improvement in visual fields after pituitary tumor resection. *Am J Ophthalmol* 2000;130(6):813-20.

153. Mikelberg FS, Yidegiligne HM. Axonal loss in band atrophy of the optic nerve in craniopharyngioma: a quantitative analysis. *Can J Ophthalmol* 1993;28(2):69-71.

154. Gutowski NJ HJ, Scase MO. Early impairment of foveal magno- and parvocellular pathways in juxta chiasmal tumours. *Vision Res* 1997;37:1401-8.

155. Sadowski B AE, Zrenner E. Electrophysiological and psychophysical examination in patients with optic nerve compression. *Neuroophthalmology* 1995;15:223-31.

156. Ruther K, Ehlich P, Philipp A, et al. Prognostic value of the pattern electroretinogram in cases of tumors affecting the optic pathway. *Graefes Arch Clin Exp Ophthalmol* 1998;236(4):259-63.

157. Parmar DN, Sofat A, Bowman R, et al. Visual prognostic value of the pattern electroretinogram in chiasmal compression. *Br J Ophthalmol* 2000;84(9):1024-6.

158. Susanna Jr R, Medeiros F, . *Perimetria Computadorizada, 1ed. Rio de Janeiro.*, 2001; 395.

159. Jekel JF, Elmore JG, Katz DL. *Epidemiologia, Bioestatística e Medicina Preventiva, 1 ed. Porto Alegre*, 1999; 432.

160. Garway-Heath DF, Poinoosawmy D, Fitzke FW, Hitchings RA. Mapping the visual field to the optic disc in normal tension glaucoma eyes. *Ophthalmology* 2000;107(10):1809-15.

161. Hood DC, Anderson S, Rouleau J, et al. Retinal nerve fiber structure versus visual field function in patients with ischemic optic neuropathy. A test of a linear model. *Ophthalmology* 2008;115(5):904-10.

162. Hood DC, Anderson SC, Wall M, Kardon RH. Structure versus function in glaucoma: an application of a linear model. *Invest Ophthalmol Vis Sci* 2007;48(8):3662-8.

163. Schuman JS. Spectral domain optical coherence tomography for glaucoma (an AOS thesis). *Trans Am Ophthalmol Soc* 2008;106:426-58.

164. Watson GM, Keltner JL, Chin EK, et al. Comparison of Retinal Nerve Fiber Layer and Central Macular Thickness Measurements Among Five Different Optical Coherence Tomography Instruments in Patients With Multiple Sclerosis and Optic Neuritis. *J Neuroophthalmol*.

165. Sung KR, Kim JS, Wollstein G, et al. Imaging of the retinal nerve fibre layer with spectral domain optical coherence tomography for glaucoma diagnosis. *Br J Ophthalmol*.

166. Huang J, Liu X, Wu Z, et al. Macular and Retinal Nerve Fiber Layer Thickness Measurements in Normal Eyes With the Stratus OCT, the Cirrus HD-OCT, and the Topcon 3D OCT-1000. *J Glaucoma*.

167. Huang JY, Pekmezci M, Mesiwala N, et al. Diagnostic Power of Optic Disc Morphology, Peripapillary Retinal Nerve Fiber Layer Thickness, and Macular Inner Retinal Layer Thickness in Glaucoma Diagnosis With Fourier-domain Optical Coherence Tomography. *J Glaucoma*.

168. Sayanagi K, Sharma S, Kaiser PK. Comparison of retinal thickness measurements between three-dimensional and radial scans on spectral-domain optical coherence tomography. *Am J Ophthalmol* 2009;148(3):431-8.

169. Photocoagulation for diabetic macular edema. Early Treatment Diabetic Retinopathy Study report number 1. Early Treatment Diabetic Retinopathy Study research group. *Arch Ophthalmol* 1985;103(12):1796-806.

170. Henderson AR. Testing experimental data for univariate normality. *Clin Chim Acta* 2006;366(1-2):112-29.

171. Royston P. Estimating departure from normality. *Stat Med* 1991;10(8):1283-93.

172. Perneger TV. What's wrong with Bonferroni adjustments. *Bmj* 1998;316(7139):1236-8.

173. Beam CA, Wieand HS. A statistical method for the comparison of a discrete diagnostic test with several continuous diagnostic tests. *Biometrics* 1991;47(3):907-19.

174. Bland JM, Altman DG. Measuring agreement in method comparison studies. *Stat Methods Med Res* 1999;8(2):135-60.

175. Monteiro MLR, Costa-Cunha, L. V. F. , Cunha L. P. , Malta, R. F. S. Correlation between macular and retinal nerve fibre layer Fourier-domain OCT measurements and visual field loss in chiasmal compression. *Eye* 2010;23:1382–90.

176. Foroozan R. Chiasmal syndromes. *Curr Opin Ophthalmol* 2003;14(6):325-31.

177. Mejico LJ, Miller NR, Dong LM. Clinical features associated with lesions other than pituitary adenoma in patients with an optic chiasmal syndrome. *Am J Ophthalmol* 2004;137(5):908-13.

178. Monteiro ML, Leal BC, Moura FC, et al. Comparison of retinal nerve fibre layer measurements using optical coherence tomography versions 1 and 3 in eyes with band atrophy of the optic nerve and normal controls. *Eye (Lond)* 2007;21(1):16-22.

179. Giovannini A, Amato G, Mariotti C. The macular thickness and volume in glaucoma: an analysis in normal and glaucomatous eyes using OCT. *Acta Ophthalmol Scand Suppl* 2002;236:34-6.

180. Ishikawa H, Stein DM, Wollstein G, et al. Macular segmentation with optical coherence tomography. *Invest Ophthalmol Vis Sci* 2005;46(6):2012-7.

181. Tan O, Li G, Lu AT, et al. Mapping of macular substructures with optical coherence tomography for glaucoma diagnosis. *Ophthalmology* 2008;115(6):949-56.

Apêndices

Comparison of Fourier-Domain and Time-Domain Optical Coherence Tomography in the Detection of Band Atrophy of the Optic Nerve

LUCIANA V. F. COSTA-CUNHA, LEONARDO P. CUNHA, ROBERTO F. S. MALTA, AND MÁRIO L. R. MONTEIRO

• PURPOSE: To compare the ability of Fourier-domain (FD) optical coherence tomography (3D OCT-1000; Topcon, Tokyo, Japan) and time-domain (TD) OCT (Stratus; Carl Zeiss Meditec Inc, Dublin, California, USA) to detect axonal loss in eyes with band atrophy (BA) of the optic nerve.

• DESIGN: Cross-sectional study.

• METHODS: Thirty-six eyes from 36 patients with BA and temporal visual field (VF) defect from chiasmal compression and 36 normal eyes were studied. Subjects were submitted to standard automated perimetry and macular and retinal nerve fiber layer (RNFL) measurements were taken using 3D OCT-1000 and Stratus OCT. Receiver operating characteristic (ROC) curves were calculated for each parameter. Spearman correlation coefficients were obtained to evaluate the relationship between RNFL and macular thickness parameters and severity of VF loss. Measurements from the two devices were compared.

• RESULTS: Regardless of OCT device, all RNFL and macular thickness parameters were significantly lower in eyes with BA compared with normal eyes, but no statistically significant difference was found with regard to the area under the ROC curve. Structure-function relationships were also similar for the two devices. In both groups, RNFL and macular thickness measurements were generally and in some cases significantly smaller with 3D OCT-1000 than with Stratus OCT.

• CONCLUSIONS: The introduction of FD technology did not lead to better discrimination ability for detecting BA of the optic nerve compared with TD technology when using the software currently provided by the manufacturer. 3D OCT-1000 FD OCT RNFL and macular measurements were generally smaller than TD Stratus OCT measurements. Investigators should be aware of this fact when comparing measurements obtained with these two devices. (Am J Ophthalmol 2009;147:56–63. © 2009 by Elsevier Inc. All rights reserved.)

Accepted for publication Jul 12, 2008.

From the Neuro-ophthalmology Service, Hospital das Clínicas of the University of São Paulo Medical School, São Paulo, Brazil.

Inquiries to Mário L. R. Monteiro, Av. Angélica 1757 conj. 61, São Paulo 01227-200, Brazil; e-mail: mlrmonteiro@terra.com.br

QUANTIFICATION OF AXONAL LOSS THROUGH retinal nerve fiber layer (RNFL) and macular thickness assessment, using one of several imaging technologies, has become an important tool in the diagnosis and follow-up of glaucoma and many other anterior visual pathway diseases. One such technology, optical coherence tomography (OCT), uses near-infrared light to produce cross-sectional images of the retinal structures from which estimates of thickness of the retinal layers can be made.[1] The ability of OCT to provide quantitative and reproducible measurements of macular and RNFL thickness parameters has been documented in experimental and clinical studies.[2–5]

Stratus OCT (Carl Zeiss Meditec Inc, Dublin, California, USA), the most widely used OCT device in clinical settings, can provide detailed cross-sectional images and quantitative information of the retina.[6] We recently demonstrated that Stratus OCT is able to detect RNFL loss and reductions in macular thickness parameters in patients with temporal visual field (VF) defect from lesions of the optic chiasm.[7,8] In these patients, the crossed nerve fibers originating in the nasal hemiretina are lost, with preservation of the uncrossed fibers, which penetrate the optic nerve through the superior and inferior arcuate fiber bundles. Therefore, RNFL loss occurs predominantly on the nasal and temporal sides of the optic disc, a pattern that can be identified on ophthalmoscopy as band atrophy (BA) of the optic nerve. This characteristic pattern of axonal loss may serve as a model to evaluate the ability of any instrument to accurately measure RNFL and ganglion cell loss.

Stratus OCT employs a time-domain (TD) technique that requires long acquisition times and provides axial and lateral resolutions on the order of 15 μm.[9] Improvements in OCT technology have recently been introduced, including 3-dimensional (3D) high-resolution OCT which uses Fourier-domain (FD) detection to provide increased resolution in relation to TD OCT (Figure 1).[10,11] Cross-sectional retinal images with an axial resolution up to five times higher and imaging speeds approximately 60 times greater than conventional OCT have been acquired in vivo.[12,13] This permits high-density raster scanning of retinal tissue while minimizing eye motion artifacts. It is then possible to detect and segment the retinal structures

© 2009 BY ELSEVIER INC. ALL RIGHTS RESERVED.

0002-9394/09/$36.00
doi:10.1016/j.ajo.2008.07.020

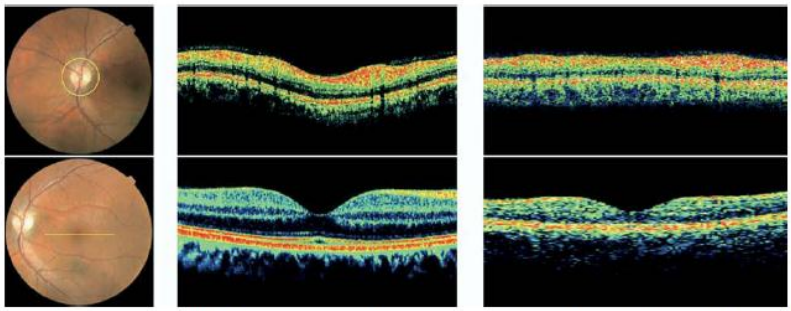

FIGURE 1. Optical coherence tomography (OCT) scan around the optic nerve (top) and passing through the macula (bottom) using Fourier-domain (FD) 3-dimensional (3D) OCT-1000 (Left) and time-domain Stratus OCT (Right). Note the higher resolution obtained with FD technology.

in each raster OCT image and use these data to construct a detailed macular and RNFL thickness map.[14]

Because small thickness changes in RNFL and macular thickness measurements may be detected with enhanced resolution, FD OCT has the potential to provide more information than TD OCT. However, only a few clinical studies have been performed using FD OCT and to our knowledge no study has been performed in patients with visual loss from chiasmal compression. The purpose of this study was therefore to evaluate the ability of FD OCT to differentiate eyes with BA of the optic nerve from normal eyes and to evaluate the relationship between RNFL and macular thickness parameters and the severity of VF damage in patients with BA. Finally, the ability of FD OCT RNFL and macular thickness parameters to detect patients with BA was compared with that of Stratus OCT using the same sample of subjects.

METHODS

THIS WAS AN OBSERVATIONAL PROSPECTIVE CROSS-SECtional study. Participants were recruited for examination at the Department of Ophthalmology of the University of São Paulo Medical School between November 20, 2007 and January 20, 2008. Thirty-six eyes from 36 patients (22 males) with temporal hemianopia and 36 eyes from 36 (15 males) normal age-matched controls were studied. All patients with history of chiasmal lesions had been submitted to previous treatment of the suprasellar lesion and had stable VF defects and visual acuity (VA) for at least one year prior to study entry. Subjects underwent a complete ophthalmologic examination including standard automated perimetry (SAP) using the Swedish Interactive Threshold Algorithm (SITA) 24-2 test of the Humphrey Field Analyzer (Carl Zeiss Meditec). VF and OCT examinations were performed on the same day or within a maximum period of one week. The inclusion criteria for the study were best-corrected VA of 20/30 or better in the study eye; age between 20 and 72 years, spherical refraction within ± 5 diopters (D) and cylinder refraction within ± 4 D; intraocular pressure < 22 mm Hg; and reliable VF, defined as one with fewer than 30% fixation losses, false-positive and false-negative responses. Patients with clinical signs of glaucoma or optic disc anomaly were excluded.

Patients with BA were required to have complete or partial temporal hemianopia and a nasal hemifield within normal limits. A normal nasal hemifield was defined as the absence of any cluster of at least three points with $P < 5\%$ on the pattern deviation plot. Only one eye of each patient was selected for analysis. The severity of VF defect in patients with BA was determined by calculating the temporal mean defect (TMD). This was performed by averaging the values of the total deviation plot for the 22 temporal points of the SAP threshold 24-2 test, excluding the two points immediately above and below the blind spot.

Normal subjects were composed of healthy volunteers recruited from hospital staff members, with a normal ophthalmic examination including SAP VF. One eye of each healthy subject was included for analysis.

• **HIGH-RESOLUTION FOURIER-DOMAIN OPTICAL COHERENCE TOMOGRAPHY SCANNING:** Subjects underwent FD, high-speed OCT raster scanning of the optic nerve head (ONH) region and macula area without dilating the pupil, using commercially available equipment (3D OCT-1000; Topcon Corp, Tokyo, Japan). The instrument uses a near-infrared, low-coherence super luminescent diode light source with a 50 nm bandwidth and a center wavelength of 840 nm, corresponding to an axial resolution of 6 μm and a lateral resolution of 10 μm. The machine records interferometric information using a spectrometer approach instead of moving mirrors as in the conventional OCT system. Spectral/FD detection operates by first measuring the interference spectrum between backscattered or back-reflected light from the tissue and

TABLE 1. Comparison of Mean Values (± Standard Deviation) of Three-Dimensional Optical Coherence Tomography and Stratus Optical Coherence Tomography Retinal Nerve Fiber Layer Thickness and Macular Thickness Parameters (in mm) in Eyes With Band Atrophy of the Optic Nerve and Normal Controls

	Band Atrophy (n = 36)			Normal (n = 36)		
	3D OCT	Stratus	P^a	3D OCT	Stratus	P^a
RNFL Thickness Parameters						
Average thickness	58.14 ± 14.89	65.62 ± 13.31	*<.001*	89.91 ± 6.93	104.59 ± 8.49	<.001
Superior average	76.73 ± 19.36	85.27 ± 24.17	.030	103.90 ± 12.80	130.63 ± 14.55	*<.001*
Inferior average	88.70 ± 16.42	91.02 ± 18.10	.183	124.36 ± 14.38	139.08 ± 15.96	*<.001*
Nasal average	39.30 ± 21.26	45.33 ± 13.39	.045	74.22 ± 12.52	76.97 ± 16.12	.207
Temporal average	37.47 ± 15.60	40.86 ± 8.66	.189	66.05 ± 9.60	71.69 ± 13.84	*<.001*
Macular Thickness Parameters						
Macula average	222.40 ± 10.81	225.23 ± 12.70	*.004*	247.13 ± 14.77	250.61 ± 14.01	*.001*
Temporal inner	247.88 ± 16.01	251.75 ± 16.96	.023	267.08 ± 18.85	269.63 ± 17.45	.014
Superior inner	247.97 ± 14.33	247.13 ± 17.33	.553	281.69 ± 18.20	280.72 ± 17.98	.378
Nasal inner	241.91 ± 17.46	239.63 ± 19.42	.224	281.22 ± 21.31	280.41 ± 20.81	.558
Inferior inner	246.13 ± 16.42	252.02 ± 16.34	*<.001*	277.27 ± 20.45	281.22 ± 17.65	.010
Temporal outer	216.22 ± 11.86	213.41 ± 13.57	.036	226.36 ± 13.93	227.27 ± 15.15	.410
Superior outer	215.86 ± 10.42	223.27 ± 13.58	*<.001*	237.72 ± 14.32	247.77 ± 14.08	*<.001*
Nasal outer	217.66 ± 13.57	223.88 ± 15.05	*<.001*	255.88 ± 15.87	261.86 ± 16.93	*<.001*
Inferior outer	211.94 ± 10.48	213.83 ± 12.13	.089	233.36 ± 16.86	233.08 ± 14.36	.885
Temporal average	223.45 ± 11.69	222.17 ± 13.54	.237	235.66 ± 14.53	236.96 ± 14.87	*<.001*
Nasal average	223.20 ± 13.91	227.48 ± 15.11	*<.001*	261.67 ± 16.43	266.10 ± 17.00	*.002*
Temporal/nasal	1.00 ± 0.052	0.98 ± 0.46	*<.001*	0.90 ± 0.02	0.89 ± 0.05	*<.001*

3D = three-dimensional; OCT = Optical coherence tomography; RNFL = retinal nerve fiber layer.

Comparison between band atrophy and controls were statistically significant for all parameters with both 3D OCT and Stratus OCT ($P <$ .001 for all comparison, Student *t* test).

[a]Paired *t* test. Significant *P* values are in italics.

light from a stationary reference arm. The magnitude and echo time delay of the light signal from the tissue is measured by taking the Fourier transform of this interference spectrum. The result is a measurement of the magnitude and echo time delay of light. Because all light echoes from different axial depths in the sample are measured simultaneously rather than sequentially, it is possible to increase imaging speed dramatically.

The acquisition scan protocol used in this study acquires a set of three high-definition OCT images of the ONH and macula in a raster pattern covering a 6 × 6-mm area with a scan density of 512 × 128 in ~ 3.5 sec (18,000 A scans/sec). The authors reviewed the images with respect to their subjective and objective quality. Criteria for acceptable 3D OCT-1000 fundus images included: 1) no large eye movements, defined as an abrupt shift completely disconnecting a large retinal vessel; 2) consistent signal intensity level across the scan; and 3) no black bands (caused by blinking) throughout the examination.

Peripapillary RNFL thickness and macular thickness parameters were automatically calculated by the software currently provided by the manufacturer (3D OCT-1000 PC software). Among the available analysis protocols, we chose the two maps closest to those used by the Stratus OCT in order to make findings from the two devices as comparable as possible. Thus, we employed the RNFL peripapillary map, which consists of a circle (Ø = 3.4 mm) around the ONH, when taking measurements corresponding to average thickness (360 degrees measure), temporal quadrant thickness (310–41 degrees), superior quadrant thickness (41–120 degrees), nasal quadrant thickness (81–270 degrees), and inferior quadrant thickness (231–310 degrees).

Macular thickness was measured on the Early Treatment Diabetic Retinopathy Study (ETDRS) map. The parameters registered in this study were superior outer macular thickness, inferior outer macular thickness, temporal outer macular thickness, nasal outer macular thickness, superior inner macular thickness, inferior inner macular thickness, temporal inner macular thickness, nasal inner macular thickness, and average macular thickness, which corresponded to the weighted average of the sectoral macular thickness measurements excluding the fovea. The weighted average of values from the outer and inner segments was calculated for each hemiretina and the temporal/nasal ratio was obtained.

• **STRATUS OPTICAL COHERENCE TOMOGRAPHY SCANNING:** Subjects also underwent ocular imaging with dilated pupils using a commercially available Stratus OCT. The principles and characteristics have been described previously.[15] An experienced examiner required that the scans had good quality with focused images and signal

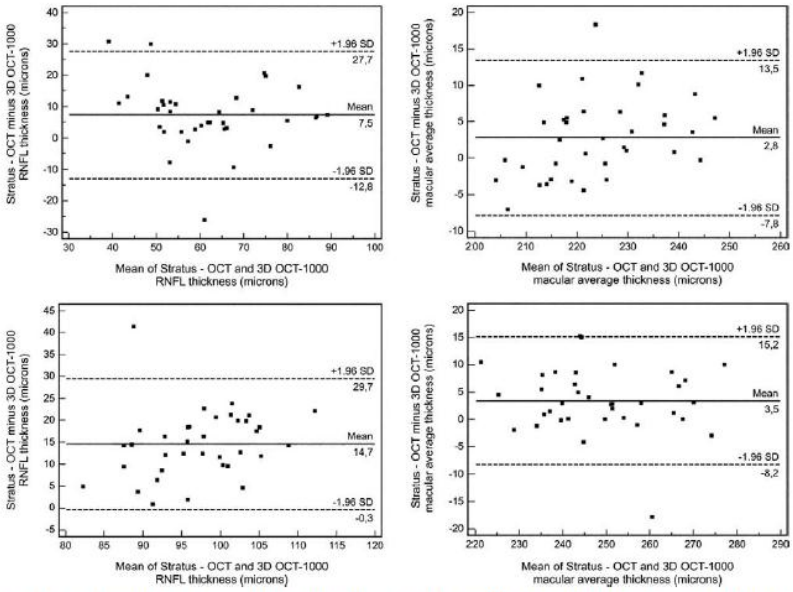

FIGURE 2. Bland-Altman plots of the agreement in retinal nerve fiber layer (RNFL). (Left) and macular (Right) thickness between Stratus OCT and 3D OCT-1000. The difference (Stratus OCT thickness minus 3D OCT-1000 thickness) was plotted against the average of the two measurements for the average RNFL and macula thickness measurements. Above, eyes with band atrophy. Below, normal control eyes. SD = standard deviation.

strength ≥ 7, and presence of a centered circular ring around the optic disc for RNFL scans. For macula scans, the radial scans had to be centered on the fovea.

The fast RNFL algorithm was used to obtain RNFL thickness measurements. Three images were acquired from each subject, with each image consisting of 256 A scans along a 3.4 mm-diameter circular ring. RNFL thickness parameters calculated by Stratus OCT software (version 4.0.1) and evaluated in this study were average thickness (360 degrees measure), temporal quadrant thickness (316–45 degrees), superior quadrant thickness (46–135 degrees), nasal quadrant thickness (136–225 degrees), and inferior quadrant thickness (226–315 degrees).

The fast macular thickness protocol was used to obtain macular thickness measurements, generated from six 6-mm linear scans in a spoke-like radial configuration. Parameters evaluated in this study were: superior outer macular thickness, inferior outer macular thickness, temporal outer macular thickness, nasal outer macular thickness, superior inner macular thickness, inferior inner macular thickness, temporal inner macular thickness, nasal inner macular thickness, and the average macular thickness, calculated as the weighted average of the sectoral macular thickness measurements excluding the fovea. The weighted average of values from the outer and inner segments was calculated for each hemiretina and the ratio temporal/nasal was obtained.

• **STATISTICAL ANALYSIS:** RNFL and macular thickness values of eyes with BA were compared with values from normal controls using the Student unpaired *t* test. Receiver operating characteristic (ROC) curves were used to describe the ability of 3D-OCT and Stratus OCT parameters to discriminate eyes with BA from healthy eyes. The area under the ROC curves (AUCs) were compared.[16] Spearman rank correlation coefficient (ρ) was used to evaluate the relationship between RNFL and macular thickness parameters and TMD-determined severity of VF loss. RNFL and macular thickness values obtained in both devices were compared using paired *t* test. *P* values under .05 were considered statistically significant. Bonferroni correction based on the number of comparisons within each analysis was used. Comparisons of RNFL and macular thickness average measurements between the two devices was also graphically represented by displaying the percentage differences between measurements by the two instruments against the mean of the two measurements.[17] The statistical analyses were carried out with the SPSS version 15.0 software (SPSS Inc, Chicago, Illinois, USA).

RESULTS

THIRTY-SIX EYES FROM 36 PATIENTS WITH TEMPORAL HEMIanopia and 36 controls were studied. Thirty-one patients

TABLE 2. Comparison of the Area Under the Receiver Operating Characteristic Curves of Retinal Nerve Fiber Layer and Macular Thickness Parameters of Three-Dimensional Optical Coherence Tomography and Stratus Optical Coherence Tomography

	ROC Curve Area (SD)			Sensitivity/Specificity 3D OCT		Sensitivity/Specificity Stratus OCT	
Parameter	3D OCT	Stratus OCT	P^a	Specificity ≥ 95%	Specificity ≥ 80%	Specificity ≥ 95%	Specificity ≥ 80%
RNFL Parameters							
Average Thickness	0.98 (0.01)	0.99 (0.01)	.24	83/95	97/81	97/95	100/81
Superior thickness	0.88 (0.04)	0.94 (0.03)	.03	39/95	89/81	53/95	100/81
Temporal thickness	0.97 (0.02)	0.99 (0.01)	.22	78/97	94/81	94/95	100/81
Inferior thickness	0.95 (0.02)	0.97 (0.02)	.35	72/95	92/81	89/95	94/81
Nasal Thickness	0.94 (0.03)	0.94 (0.03)	1.00	67/95	93/83	58/95	92/81
Macular Parameters							
Macular thickness	0.90 (0.03)	0.90 (0.03)	.98	50/97	94/81	56/97	81/81
Temporal inner	0.79 (0.05)	0.77 (0.05)	.36	44/95	61/81	33/97	56/81
Superior inner	0.93 (0.03)	0.90 (0.04)	.21	72/97	89/81	58/97	86/81
Nasal inner	0.92 (0.03)	0.92 (0.03)	.79	50/97	81/89	47/97	86/83
Inferior inner	0.88 (0.04)	0.88 (0.04)	.83	53/97	81/81	53/97	69/81
Temporal outer	0.70 (0.06)	0.75 (0.06)	.28	22/97	47/81	25/97	47/83
Superior outer	0.90 (0.04)	0.90 (0.04)	.85	61/97	75/83	47/94	83/81
Nasal outer	0.96 (0.02)	0.95 (0.02)	.34	70/97	97/81	72/97	94/81
Inferior outer	0.87 (0.04)	0.84 (0.04)	.28	56/97	70/81	47/97	69/81
Temporal average	0.74 (0.06)	0.77 (0.06)	.32	31/97	47/81	28/97	50/81
Nasal average	0.96 (0.02)	0.95 (0.02)	.41	56/97	98/81	58/97	89/81
Temporal/nasal	0.97 (0.02)	0.93 (0.03)	.12	100/97	100/81	97/97	97/86

3D = three-dimensional; AUC = area under the receiver operating characteristic curves; OCT = optical coherence tomography; RNFL = retinal nerve fiber layer; SD = standard deviation.

[a]DeLong and associates method.

had pituitary adenoma, three had craniopharyngioma and two had suprasellar menigioma. The mean age ± standard deviation (SD) was 47.36 ± 12.61 years (range, 21 to 71 years) in BA patients, and 42.72 ± 12.55 years (range, 27 to 69 years) in normal subjects ($P = .122$, Student unpaired t test). Median (first quartile, third quartile) of SAP mean deviation and SAP TMD were -9.7 decibels [dB] (−14.4 dB, −5.0 dB) and −18.1 dB (−28.3 dB, −9.7 dB).

Table 1 compares 3D OCT-1000 and Stratus OCT values in both groups of eyes. After Bonferroni correction ($\alpha = 0.01$, five comparisons), all RNFL thickness parameters were significantly lower for eyes with BA than for normal eyes ($P < .001$). Table 1 also compares both devices values for macular thickness parameters in eyes with BA and controls. After Bonferroni correction ($\alpha = 0.004$, 12 comparisons), all macular thickness parameters were significantly lower for eyes with BA than for controls ($P < .001$).

The mean values (± SD) of Stratus OCT RNFL thickness parameters (in μm) were generally greater than those obtained with 3D OCT-1000 in both groups. In eyes with BA, however, only the average thickness parameter displayed a statistically significant difference ($P < .001$). On the other hand, in normal eyes, the difference was statistically significant for all parameters ($P < .001$) except for nasal average thickness ($P = .207$). 3D OCT macular thickness parameters also tended to be smaller than Stratus OCT measurements, although the agreement between equipments was much higher when compared with RNFL thickness measurements. In eyes with BA, macular average, inferior inner, superior outer, nasal outer, and nasal average thickness values were significantly smaller with 3D OCT-1000. In normal subjects, statistically significant differences in mean values between 3D OCT-1000 and Stratus OCT were found only for macular average, superior outer, nasal outer, temporal, and nasal average thickness (Table 1).

Bland-Altman[17] plots were made depicting the agreement between 3D OCT-1000 and Stratus OCT RNFL and macular average thickness measurements in both groups. The difference (Stratus OCT measurements minus 3D OCT-1000 measurements) was plotted against the mean of the two measurements. These scatterplots demonstrate that there was considerable disagreement between Stratus OCT and 3D OCT-1000 measurements. In most cases, measurements were greater with Stratus OCT than with 3D OCT-1000. The discrepancies were more evident in RNFL thickness measurements of normal eyes than in eyes with BA, for which measurements were only minimally

TABLE 3. Associations Between Retinal Nerve Fiber Layer, Macular Thickness Parameters, and Temporal Mean Defect of the Visual Field

3D OCT	ρ[a]	*P*	Stratus OCT	ρ[a]	*P*
RNFL Thickness Parameters			RNFL Thickness Parameters		
Average thickness	.608	*<.001*	Average thickness	0.639	*<.001*
Superior thickness	.593	*<.001*	Superior thickness	0.566	*<.001*
Temporal thickness	.273	.107	Temporal thickness	0.306	.070
Inferior thickness	.557	*<.001*	Inferior thickness	0.629	*<.001*
Nasal thickness	.431	*.009*	Nasal thickness	0.467	*.004*
Macular Thickness Parameters			Macular Thickness Parameters		
Macular thickness	.610	*<.001*	Macular thickness	.576	*<.001*
Temporal inner	.408	.140	Temporal inner	.473	.004
Superior inner	.496	.02	Superior inner	.402	.015
Nasal inner	.727	*<.001*	Nasal inner	.529	*.001*
Inferior inner	.583	*<.001*	Inferior inner	.609	*<.001*
Temporal outer	.347	.038	Temporal outer	.361	.031
Superior outer	.524	*.001*	Superior outer	.373	.025
Nasal outer	.691	*<.001*	Nasal outer	.639	*<.001*
Inferior outer	.587	*<.001*	Inferior outer	.530	*.001*
Temporal average	.407	.014	Temporal average	.477	*.003*
Nasal average	.721	*<.001*	Nasal average	.642	*<.001*

3D = three-dimensional; OCT = optical coherence tomography; RNFL = retinal nerve fiber layer.
Significant *P* values are in italics.
[a]Spearman rank correlation coefficient.

smaller with 3D OCT-1000 than with Stratus OCT. Discrepancies were also significant but much less dramatic in macular thickness measurements of both study groups (Figure 2).

The AUCs for 3D OCT-1000 peripapillary RNFL average, superior average, temporal average, inferior average, and nasal average thickness measured 0.98, 0.88, 0.97, 0.95, and 0.94, respectively. The corresponding AUCs for Stratus measured 0.99, 0.94, 0.99, 0.97, and 0.94 (Table 2). There was no significant difference between the AUCs of the two devices ($P > .01$ for all comparisons). Table 2 also shows the AUCs for the macular thickness parameters with both 3D OCT-1000 and Stratus OCT. With 3D OCT-1000, the largest area under the ROC curve was observed for the parameters temporal/nasal (AUC = 0.97), nasal average (AUC = 0.96), and nasal outer thickness (AUC = 0.96). The three largest AUCs with Stratus OCT were nasal average (AUC = 0.95), nasal outer (AUC = 0.95), and temporal/nasal (AUC = 0.93). There was no statistically significant difference between the AUCs of the two devices.

Table 3 shows the correlations for the two devices between either RNFL or macular thickness parameters and the degree of severity of VF loss as assessed by TMD. Statistically significant correlations were found for most parameters with both instruments. The parameter average thickness showed the highest correlation between RNFL thickness and the severity of VF loss with both 3D OCT-1000 and Stratus OCT ($\rho = 0.608$; $R^2 = 36\%$; $P < .001$ and $\rho = 0.639$; $R^2 = 40\%$; $P < .001$, respectively). The best correlations between macular thickness and VF were observed for nasal inner macular thickness ($\rho = 0.727$; $R^2 = 53\%$; $P < .001$) with 3D OCT-1000 and nasal average thickness ($\rho = 0.642$; $R^2 = 41\%$; $P < .001$) with Stratus OCT.

DISCUSSION

IN THE PRESENT STUDY, WE FOUND BOTH 3D OCT-1000 AND Stratus OCT RNFL and macular thickness measurements to be significantly lower for eyes with BA of the optic nerve than for healthy eyes with regard to all parameters studied. The most efficient RNFL thickness parameters for the detection of damage in eyes with BA were average RNFL thickness and temporal thickness with the greatest AUCs for both 3D OCT-1000 and Stratus OCT (Table 2). Likewise, the most efficient macular thickness parameters were those related to the nasal area and the macular average. With both 3D OCT-1000 and Stratus OCT, the greatest area under the ROC curve was observed for the parameters nasal outer thickness, nasal average thickness, and the temporal/nasal ratio (0.96, 0.96, 0.97 and 0.95, 0.95, 0.93, respectively). These findings reflect the expected pattern of damage in BA: when the crossed fibers are damaged by chiasmal compression, the loss of ganglion cells affects predominantly the nasal hemiretina, resulting in decreased nasal macular thickness. Previous studies

using Stratus OCT in such eyes demonstrated the ability of the instrument to detect RNFL loss and reductions in macular thickness parameters in patients with temporal VF defect from chiasmal lesions.[7,8,18,19] The current study indicates that 3D OCT-1000 RNFL thickness measurements are likewise able to discriminate eyes with BA from normal controls, especially since a significant difference between eyes with BA and normal eyes was observed for all parameters.

The comparison of the performance of Stratus OCT and 3D OCT-1000 included evaluating the relationship between functional loss, as measured by SAP, and structural loss, as measured by the two OCT devices, in patients with BA of the optic nerve. Significant correlations were found between RNFL and macular thickness measurements and the severity of VF loss, as assessed by TMD with both devices (Table 3). With regard to peripapillary RNFL thickness, average values showed the best correlation with severity of VF loss with both 3D OCT-1000 and Stratus OCT ($\rho = 0.608$; $R^2 = 36\%$; $P < .001$ and $\rho = 0.639$; $R^2 = 40\%$; $P < .001$, respectively). As for macular thickness, the best correlations were those of the nasal parameters. With 3D OCT-1000, the parameters nasal inner and nasal average thickness yielded the strongest association with the degree of VF loss ($\rho = 0.727$; $R^2 = 52\%$; $P < .001$ and $\rho = 0.721$; $R^2 = 51\%$; $P < .001$, respectively). For Stratus OCT, the strongest association was observed for the parameters nasal average and nasal outer thickness ($\rho = 0.642$; $R^2 = 41\%$; $P < .001$ and $\rho = 0.639$; $R^2 = 40\%$; $P < .001$, respectively). 3D OCT-1000 was more closely correlated than Stratus OCT with SAP in the macular thickness measurements (in seven out of 11 parameters), but the latter device yielded higher correlation values in all RNFL thickness parameters studied except for superior quadrant thickness (Table 3).

Despite the excellent ability of 3D OCT-1000 to discriminate between normal and BA eyes, it performed no better than Stratus OCT in either analysis, except for a slight tendency towards a better structure-function relationship for some macular thickness parameters and VF loss. This was a somewhat surprising finding since we expected the significantly improved spatial resolution of 3D OCT-1000 to result in a clearly improved diagnostic performance. One possible explanation for this is that axonal loss was so severe in our study population as to leave no room for 3D OCT-1000 to show its advantage over Stratus OCT. Future studies comparing populations with milder axonal loss may help clarify this issue. The failure of 3D OCT-1000 to outperform Stratus OCT could also be explained by differences in the methods of image acquisition of the respective devices. For example, although 3D OCT scans in a raster pattern covering a 6 × 6 mm area of the optic disc with 65,536 A scans, producing an excellent 3D disc reconstruction, the RNFL profile is constructed using only the scans along a chosen circle (in this study, Ø = 3.4 mm) surrounding the optic disc. Stratus OCT, on the other hand, makes 256 A scans along the same predetermined circle, concentrating on a line for adequate acquisition of 2-dimensional (2D) RNFL data. In other words, while 3D OCT-1000 is capable of much denser image acquisition, as required for 3D RNFL reconstruction, by extracting only circular linear data, the current software fails to outperform previous TD technologies.

In the present study, we also made a direct comparison between RNFL and thickness measurements taken with 3D OCT-1000 and Stratus OCT. RNFL and macular thickness measurements were generally smaller with the former device. The difference was particularly important for RNFL thickness values, as a statistically significant difference was found in the average measurements of both study groups and in the superior, inferior, and temporal quadrants of normal controls. The explanation for the differences in measurements with the two devices should take into account differences in axial resolution and calibration. However, we believe the discrepancy is most likely related to differences in the algorithms used to identify and measure RNFL and macular thickness in each device. For example, previous studies indicate that blood vessels are possible sources of discrepancy between 3D OCT-1000 and Stratus OCT. Hood and Kardon[20] demonstrated that if the RNFL is not diminished, the Stratus OCT algorithm is likely to include blood vessels in the measurement, thereby producing artificially increased values at that region. In eyes with severe RNFL damage, on the other hand, images of blood vessels are treated as local perturbations and ignored, since the algorithm involves considerable spatial averaging. Thus, the influence of blood vessels on Stratus OCT RNFL measurements depends on whether RNFL thinning is present or not,[20] an artifact that apparently does not occur with the current 3D OCT-1000 analysis software (Hood DC, oral communication, April 30, 2008). Our findings are in agreement with previous studies showing that, compared with 3D OCT-1000, Stratus OCT overestimates RNFL thickness in normal individuals but not in patients with reduced RNFL thickness measurements (Kay KY, et al. IOVS 2008;50: ARVO E-Abstract 1184), as demonstrated by the fact that RNFL thickness measurements taken with Stratus OCT were greater in normal eyes but only minimally different in eyes with BA of the optic nerve.

While the presence of blood vessels in some regions may help explain some of the differences between the RNFL measurements taken with the two devices, the discrepancy in measurements in the relatively vessel-free temporal quadrant and macular area indicate that other factors, such as the anatomic definition of retinal boundaries, may also play a role. In addition, the 3D OCT-1000 software used in this study defines the thickness of the retina as the distance between the retinal pigment epithelium and the internal limiting membrane while Stratus OCT defines it as the

distance between the inner segment/outer segment and the internal limiting membrane. This fact may also help explain the discrepancies observed.

In conclusion, our study indicates that 3D OCT-1000 RNFL and macular thickness parameters made it possible to differentiate normal eyes from eyes with BA of the optic nerve. A comparison with Stratus OCT measures, however, showed that the substitution of TD technology for FD technology did not enhance the discrimination ability for detecting BA of the optic nerve using the analysis software currently provided by the manufacturer. Studies using different RNFL and macular thickness measurement analysis protocols are necessary to better explore the diagnostic potentialities of 3D OCT-1000. We also found 3D OCT-1000 RNFL and macular measurements to be generally smaller than the corresponding measurements obtained with Stratus OCT, with a significant difference in several parameters studied. Clinicians and investigators should be aware of this fact when comparing measurements taken with these two devices.

THIS STUDY WAS SUPPORTED BY A GRANT FROM FUNDAÇÃO DE AMPARO A PESQUISA DO ESTADO DE SÃO PAULO FAPESP (No. 06/61549-6), São Paulo, Brazil. The authors indicate no financial conflict of interest. Involved in design and conduct of study (L.V.C.C., M.L.M.); collection, management, analysis, and interpretation of data (L.V.C.C., L.P.C., M.L.M.); and preparation, review, approval of the manuscript (L.V.C.C., L.P.C., R.F.S.M., M.L.M.). Approval from the Institutional Review Board Ethics Committee was obtained for the study from "Comissão de Ética para Análise de Projetos de Pesquisa (CAPPesq)," Hospital das Clínicas of the University of São Paulo, Brazil. The study followed the principles of the Declaration of Helsinki and informed consent was obtained from all participants. ClinicalTrial.gov Identifier: NCT00607100.

REFERENCES

1. Huang D, Swanson EA, Lin CP, Schuman JS, Stinson WG, Chang W, et al. Optical coherence tomography. Science 1991;254:1178–1181.
2. Schuman JS, Pedut-Kloizman T, Hertzmark E, Hee MR, Wilkins JR, Coker JG, et al. Reproducibility of nerve fiber layer thickness measurements using optical coherence tomography. Ophthalmology 1996;103:1889–1898.
3. Blumenthal EZ, Williams JM, Weinreb RN, Girkin CA, Berry CC, Zangwill LM. Reproducibility of nerve fiber layer thickness measurements by use of optical coherence tomography. Ophthalmology 2000;107:2278–2282.
4. Medeiros FA, Zangwill LM, Bowd C, Weinreb RN. Comparison of the GDx VCC scanning laser polarimeter, HRT II confocal scanning laser ophthalmoscope, and stratus OCT optical coherence tomograph for the detection of glaucoma. Arch Ophthalmol 2004;122:827–837.
5. Jones AL, Sheen NJ, North RV, Morgan JE. The Humphrey optical coherence tomography scanner: quantitative analysis and reproducibility study of the normal human retinal nerve fiber layer. Br J Ophthalmol 2001;85:673–677.
6. Srinivasan VJ, Wojtkowski M, Witkin AJ, et al. High-definition and 3-dimensional imaging of macular pathologies with high-speed ultrahigh-resolution optical coherence tomography. Ophthalmology 2006;113:2054 e1–e14.
7. Monteiro ML, Leal BC, Moura FC, Vessani RM, Medeiros FA. Comparison of retinal nerve fiber layer measurements using optical coherence tomography versions 1 and 3 in eyes with band atrophy of the optic nerve and normal controls. Eye 2007;21:16–22.
8. Moura FC, Medeiros FA, Monteiro ML. Evaluation of macular thickness measurements for detection of band atrophy of the optic nerve using optical coherence tomography. Ophthalmology 2007;114:175–181.
9. Truong SN, Alam S, Zawadzki RJ, et al. High resolution Fourier-domain optical coherence tomography of retinal angiomatous proliferation. Retina 2007;27:915–925.
10. Wojtkowski M, Srinivasan V, Fujimoto JG, et al. Three-dimensional retinal imaging with high-speed ultrahigh-resolution optical coherence tomography. Ophthalmology 2005; 112:1734–1746.
11. Choma MA, Sarunic MV, Yang C, Izatt JA. Sensitivity advantage of swept source and Fourier-domain optical coherence tomography. Opt Express 2003;11:2183–2189.
12. Wojtkowski M, Srinivasan V, Ko T, et al. High speed, ultrahigh resolution retinal imaging using spectral/Fourier-domain OCT. Conf Lasers Electrooptics 2005;3:2058–2060.
13. Wojtkowski M, Srinivasan VJ, Ko TH, Fujimoto JG, Kowalczyk A, Duker JS, et al. Ultrahigh-resolution, high-speed, Fourier-domain optical coherence tomography and methods for dispersion compensation. Opt Express 2004;12:2404–2422.
14. Gabriele ML, Ishikawa H, Wollstein G, et al. Peripapillary nerve fiber layer thickness profile determined with high speed, ultrahigh-resolution optical coherence tomography high-density scanning. Invest Ophthalmol Vis Sci 2007;48: 3154–3160.
15. Jaffe GJ, Caprioli J. Optical coherence tomography to detect and manage retinal disease and glaucoma. Am J Ophthalmol 2004;137:156–169.
16. DeLong ER, DeLong DM, Clarke-Pearson DL. Comparing the areas under two or more correlated receiver operating characteristic curves: a nonparametric approach. Biometrics 1988;44:837–845.
17. Bland JM, Altman DG. Measuring agreement in method comparison studies. Stat Methods Med Res 1999;8:135–160.
18. Monteiro ML, Medeiros FA, Ostroscki MR. Quantitative analysis of axonal loss in band atrophy of the optic nerve using scanning laser polarimetry. Br J Ophthalmol 2003;87: 32–37.
19. Monteiro ML, Leal BC, Rosa AA, Bronstein MD. Optical coherence tomography analysis of axonal loss in band atrophy of the optic nerve. Br J Ophthalmol 2004;88:896–899.
20. Hood DC, Kardon RH. A framework for comparing structural and functional measures of glaucomatous damage. Prog Retin Eye Res 2007;26:688–710.

Eye (2010) 24, 1382–1390
© 2010 Macmillan Publishers Limited All rights reserved 0950-222X/10 $32.00
www.nature.com/eye

CLINICAL STUDY

Correlation between macular and retinal nerve fibre layer Fourier-domain OCT measurements and visual field loss in chiasmal compression

MLR Monteiro[1,2], LVF Costa-Cunha[1,2], LP Cunha[1,2] and RFS Malta[1,2]

[1]Department of Ophthalmology and Otolaringology, University of São Paulo Medical School, São Paulo, Brazil

[2]Laboratory for Investigation in Ophthalmology (LIM-33), University of São Paulo Medical School, São Paulo, Brazil

Correspondence: MLR Monteiro, Department of Ophthalmology and Otolaringology, University of São Paulo Medical School, Av. Angélica 1757 conj. 61, 01227-200 São Paulo, SP, Brazil
Tel: +55 11 3661 7582; Fax: +55 11 3661 7582.
E-mail: mlrmonteiro@terra.com.br

Received: 18 September 2009
Accepted in revised form: 25 February 2010;
Published online: 30 April 2010

Abstract

Purpose **The aim of this study was to test the correlation between Fourier-domain (FD) optical coherence tomography (OCT)**

Methods **A total of 35 eyes with permanent temporal VF defects and 35 controls underwent SAP and FD-OCT (3D OCT-1000; Topcon Corp.) examinations. Macular thickness measurements were averaged for the central area and for each quadrant and half of that area, whereas RNFL thickness was determined for six sectors around the optic disc. VF loss was estimated in six sectors of the VF and in the central 16 test points in the VF. The correlation between VF loss and OCT measurements was tested with Spearman's correlation coefficients and with linear regression analysis.**

Results **Macular and RNFL thickness parameters correlated strongly with SAP VF loss. Correlations were generally stronger between VF loss and quadrantic or hemianopic macular thickness than with sectoral RNFL thickness. For the macular parameters, we observed the strongest correlation between macular thickness in the inferonasal quadrant and VF loss in the superior temporal central quadrant ($\rho = 0.78$; $P < 0.001$) whereas for the RNFL parameters the strongest correlation was observed between the superonasal optic disc sector and the central temporal VF defect ($\rho = 0.60$; $P < 0.001$).**

Conclusion **Although FD-OCT RNFL and macular thickness measurements were both correlated with VF loss, the correlation was stronger with quadrantic macular than with chiasmal compression.**

Eye (2010) **24,** 1382–1390; doi:10.1038/eye.2010.48; published online 30 April 2010

Keywords: Fourier-domain optical coherence tomography; 3D OCT-1000; retinal nerve fibre layer; macular thickness; band atrophy

Introduction

The evaluation of anterior visual pathway diseases involves both psychophysical examinations, such as visual acuity and visual field (VF) tests, and structural assessments of the optic disc, peripapillary retinal nerve fibre layer (RNFL) and retinal ganglion cell integrity. Studies investigating the relationship between these parameters are of great importance not only to provide complementary data on the extent of neural damage in patients at risk of irreversible VF loss, but even more importantly to help estimate the chances of reversing visual loss in conditions such as demyelinating or compressive optic neuropathy.[1–3] However, most structure–function relationship studies have focused on patients with glaucoma,[4–7] and conclusions have not been directly extrapolatable to other optic pathway conditions.

The changes in the structural appearance of the optic nerve head (ONH) and RNFL that accompany the development of VF loss in patients with permanent temporal hemianopia from chiasmal compression represent an important model for assessing the diagnostic performance of different instruments for measuring retinal neural structures. Patients with chiasmal lesions affecting the crossed nerve fibres and causing bitemporal hemianopia with preserved nasal field generally present clearly perceptible changes in the peripapillary area. In these cases, RNFL loss occurs predominantly on the nasal and temporal side of the optic disc, a pattern identified on ophthalmoscopy as band atrophy (BA) of the RNFL,[8–11] and there is preservation of the uncrossed nerve fibres, which originate in the temporal hemiretina and penetrate the optic nerve through the superior and inferior arcuate fibre bundles. Using time-domain (TD) optical coherence tomography (OCT), Danesh-Meyer *et al*[1] studied the spatial relationship between RNFL thickness measured with TD-OCT and VF sensitivity measured with standard automated perimetry (SAP) in patients with chiasmal compression and found close correlations particularly with the temporal sector of the optic disc. Macular thickness was not investigated.

So far, most studies on structure–function relationships have used RNFL thickness measurements to evaluate axonal damage. However, several studies have indicated that macular thickness measurements may also be used as an indicator of neural loss. Because the ganglion cell layer accounts for up to 40% of the thickness in the macular area, estimates of macular thickness can be used to investigate possible ganglion cell loss. In fact, previous OCT-based studies have shown that the macula is significantly thinner in eyes with glaucoma[12–14] and BA than in healthy eyes.[15] Similarly, TD-OCT macular thickness measurements (Stratus-OCT; Carl Zeiss Meditec, Dublin, CA, USA) have shown a close correlation between combined nasal average macular thickness (average of the inner and outer areas of the macular map) and temporal VF loss in patients with chiasmal lesions. However, the macular data (obtained from six radial Stratus-OCT scans) could not be matched directly with the corresponding areas of VF defect. When investigating patients with temporal VF defects that respect the vertical meridian, it seemed likely that a division of the macular area in quadrants would provide a stronger correlation with VF loss than OCT data organized according to a circular map with values presented in sectors that do not respect the vertical meridian (Figure 1). It also seemed likely to have the potential for providing better correlations with VF loss than assessments of RNFL around the ONH, because most sectors of the disc receive nerve fibres from ganglion cells corresponding to both the nasal and the temporal hemifield.[1,4,16]

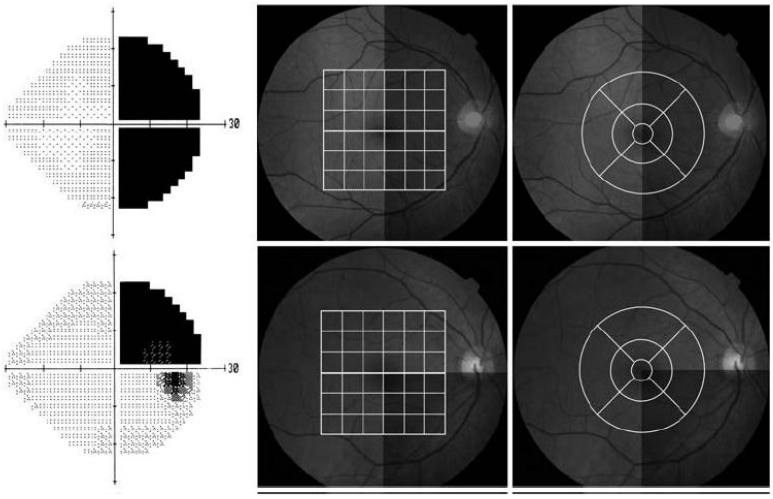

Figure 1 Visual field and fundus photograph of eye with complete temporal hemianopia (upper row) or superior temporal quadrantanopia (second row), showing schematic demarcation between relatively preserved ganglion cells (lighter) and atrophic ganglion cells (darker), corresponding to the visual field defect. Note the greater appropriateness of the macular thickness measurements data division obtained with Fourier-domain (middle) compared to time-domain optical coherence tomography (right).

Recent innovations in OCT technology include three-dimensional high-resolution scanning with Fourier-domain (FD) detection as an improvement over conventional TD-OCT technology.[17] Cross-sectional retinal images with an axial resolution up to 5 times higher and imaging speeds approximately 60 times greater than conventional OCT have been acquired *in vivo*.[18,19] This permits high-density raster scanning of retinal tissue while minimizing eye motion artefacts.[20] A recent study comparing FD and TD-OCT thickness measurements in patients with BA of the optic nerve, using similar measuring protocols, indicates that both technologies are able to differentiate BA from normal eyes and that FD-OCT has the potential to generate more information than TD-OCT scanning.[21] However, another potential advantage for three-dimensional high-resolution scanning when investigating structure–function correlation in patients with chiasmal or retrochiasmal (optic tract and geniculate body) VF defects is that macular thickness data can be segmented by quadrant and can be directly correlated with VF in each quadrant, a subject which has not previously been investigated.

The purpose of this study was therefore to test the correlation between FD-OCT macular thickness measurements, measured globally and in quadrants, and VF loss on SAP in eyes with permanent temporal VF defect from chiasmal compression. In addition, we have investigated the spatial correlation between SAP measured VF loss and FD-OCT measured RNFL thickness in different optic nerve segments in the same sample of patients.

Materials and methods

Subjects

A total of 35 eyes from 35 patients (20 men) with temporal hemianopia from chiasmal compression and 35 eyes from 35 controls (14 men) were recruited for examination at the Division of Ophthalmology of the University of São Paulo Medical School. All patients had been submitted to previous treatment of the suprasellar lesion and had stable VF defects for at least 1 year before study entry. Thirty patients had pituitary adenoma, three had craniopharyngioma, and two had suprasellar meningioma. The study adhered to the tenets of the Declaration of Helsinki Principles and informed consent was obtained from all participants. Approval from the institutional review board ethics committee was obtained for the study.

The inclusion criteria for the study were best corrected VA of 20/30 or better in the study eye; spherical refraction within ± 5 D and cylinder refraction within ± 4 D; intraocular pressure <22 mm Hg; and reliable VF. Patients with a history of intraocular diseases or with clinical signs of glaucoma or optic disc anomaly were excluded.

Patients with BA were required to have complete or partial temporal hemianopia and a nasal hemifield within normal limits. The minimum criteria for defining a VF as abnormal was the presence of at least two non-edge contiguous test points, not including those directly above and below the blind spot, with a pattern deviation (PD plot) of one point with $P<0.5\%$ and one point with $P<2\%$. On SAP, a normal nasal hemifield was defined as the absence of any cluster of at least three points with $P<5\%$ on the PD plot. Only one eye of each patient was selected for analysis.

The control group consisted of normal healthy volunteers recruited from among the hospital staff. All normal subjects had normal ophthalmic findings and normal VF. A normal VF was defined as a pattern standard deviation within the 95% confidence limits and a Glaucoma Hemifield Test result within normal limits. One eye of each healthy subject was included for analysis.

High-resolution FD-OCT scanning

Subjects underwent FD-OCT raster scanning of the ONH region and macular area without dilating the pupil, using commercially available equipment (3D OCT-1000; Topcon Corp., Tokyo, Japan). The instrument uses a near-infrared, low-coherence superluminescent diode light source with a 50 nm bandwidth and a centre wavelength of 840 nm, corresponding to an axial resolution of 6 μm and a lateral resolution of 10 μm.

The scanning protocol used in this study involved the acquisition of a set of three high-definition OCT images of the ONH and macula in a raster pattern covering a 6×6 mm (Figure 2) area with a scan density of 512×128 pixels in ~ 3.5 s (18 000 A scans per second). Criteria for acceptable 3D OCT-1000 fundus images included the following: (1) no large eye movements, defined as an abrupt shift completely disconnecting a large retinal vessel; (2) consistent signal intensity level across the scan, and (3) no black bands (caused by blinking) throughout the examination.

Peripapillary RNFL thickness and macular RNFL thickness parameters were automatically calculated with the software provided by the manufacturer. Macular thickness measurements were registered according to an overlaid OCT-generated checkerboard with 36 checks. The macular thickness parameters were subsequently averaged separately for each of the four quadrants (nine checks per quadrant) of the macular area: superotemporal, inferotemporal, superonasal, and

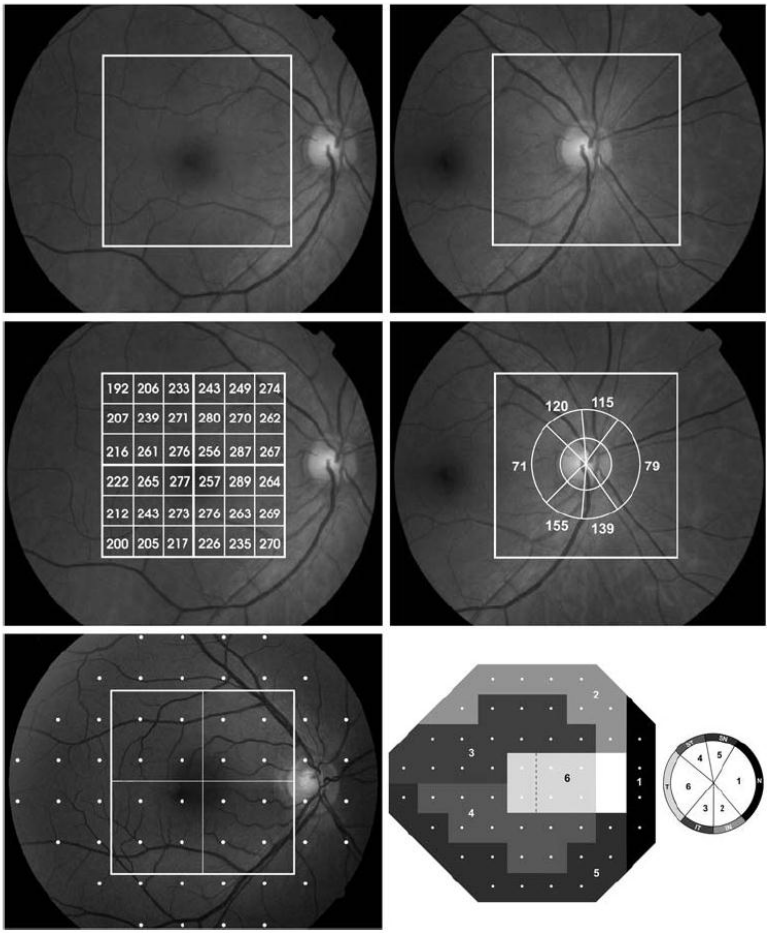

Figure 2 Top row: Demarcation of areas in the macula (left) and optic nerve (right) scanned by Fourier-Domain (FD) optical coherence tomography (OCT). Middle row: Schematic representation of a macular thickness map (left) and retinal nerve fibre layer thickness (right) of a normal individual. Bottom row: (Left) Demarcation of points read on 24-2 standard automated perimetry. The 16 points contained in the central square correspond to the area covered by FD-OCT scanning. (Right) division of the 24 visual field (VF) test points and the optic nerve head into sectors, derived from a published optic disc visual field map.[16] The vertical dotted line indicates where field sector 6 was divided along the vertical meridian.

inferonasal (Figure 2). The average thickness of the macula and of each hemiretina (18 nasal and 18 temporal checks) was also calculated. In addition, thickness measurements were taken using a circular ($\varnothing = 3.4$ mm) RNFL peripapillary map drawn around the ONH, when taking measurements corresponding to average thickness (360°), and the following ONH sectors: temporal (310°–41°), superotemporal (41°–80°), superonasal (80°–120°), nasal (121°–230°), inferonasal (231°–270°) and inferotemporal (271°–310°) (Figure 2).

Standard automated perimetry

SAP was conducted with a Humphrey Field Analyzer (Carl Zeiss Meditec) using the Swedish Interactive Threshold Algorithm (SITA standard 24.2 program) and a Goldmann size III stimulus on a 31.5-apostilb background. Perimetry was performed on the same day as OCT testing. All VFs included in the study had reliability indices of less than 30% false positives, false negatives, or fixation losses.

The severity of VF defects in patients with BA was determined by evaluating VF sensitivity (VFS) loss from the 16 central points of the VF, an area roughly equivalent to the area covered by 3D OCT-1000 raster scanning in the macular area. The values of the total deviation plot of the SAP 24-2 test covering these 16 test points (18° × 18°) were averaged globally to calculate the central mean deviation of each quadrant (superotemporal, inferotemporal, superonasal, and inferonasal) and of each half (central nasal and central temporal). Thus, each quadrant represented the average deviation of four VF test points, and each half the average deviation of eight VF test points (Figure 2, bottom left).

VFS loss was also determined for six VF sectors according to a previously published optic disc-VF map.[16] These six sectors correspond to the inferonasal, inferotemporal, temporal, superotemporal, superonasal, and nasal optic disc sector. The temporal sector was further subdivided by a line along the vertical meridian, and the four points located temporally to the vertical meridian were averaged and labelled as central temporal VF (CTVF) (Figure 2, bottom right).

Deviation from normal in the total deviation plot at each test location was measured in decibels. Unlogged 1/Lambert (1/L) values were calculated for each test location by dividing the decibel readings by 10 and then unlogging the quotient.

Data analysis and statistics

Spearman's ranked correlation coefficients (ρ) were used to assess the strength of possible associations between retinal thickness and VFS loss. Subsequently, the relationship between FD-OCT measurements and VF loss expressed in 1/L scale was described with linear regression analysis based on the model proposed by Hood *et al*.[22] VF data were treated as dependent variables and FD-OCT measurements as independent variables in all regressions. Macular and RNFL thickness values of eyes with BA and normal controls were compared using Student's *t*-tests. *P*-values of less than 0.05 were considered statistically significant.

Results

A total of 35 eyes with temporal hemianopia and 35 control eyes were studied. The mean age ± standard deviation (SD) was 47.23 ± 12.70 years (range 22–71) in BA patients, and 43.00 ± 12.62 years (range 27–69) in normal subjects ($P = 0.17$; Student's unpaired *t*-test). The fundoscopic examination revealed signs of BA of the optic disc and RNFL in all 35 eyes.

The mean macular thickness was 216.38 μm in eyes with BA and 239.78 μm in control eyes ($P < 0.001$). In eyes with BA, the mean quadrantic macular thickness was 214.72 ± 11.36, 213.03 ± 9.92, 220.70 ± 11.57, and 217.47 ± 13.18 μm in the superotemporal, inferotemporal, superonasal, and inferonasal macular quadrants, respectively. The corresponding figures for the control eyes were 227.48 ± 12.86, 226.02 ± 15.10, 255.09 ± 15.92, and 250.44 ± 16.16 μm, respectively. The average RNFL thickness was 57.37 μm in eyes with BA and 89.75 μm in control eyes ($P < 0.001$). In eyes with BA, the RNFL thickness was 88.60 ± 22.92, 63.97 ± 27.68, 96.05 ± 24.28, 79.54 ± 19.16, 38.23 ± 20.55, and 36.89 ± 15.42 μm in the superotemporal, superonasal, inferotemporal, inferonasal, nasal, and temporal optic disc sectors, respectively. The corresponding figures for the control eyes were 105.11 ± 18.97, 101.62 ± 14.23, 126.71 ± 20.34, 121.51 ± 16.80, 74.26 ± 12.70, and 66.03 ± 10.11 μm, respectively. All macular and RNFL thickness parameters were significantly lower for eyes with BA than for normal eyes ($P < 0.001$).

Table 1 shows the VF data of eyes with BA. The mean ± SD of SAP mean deviation was −10.19 ± 4.87 dB. Deviation from normal, corresponding to the 16 central points of the VF, and data from each VF sector are also presented in Table 2. Within the area covered by the 16 central points, the temporal VF sectors were more significantly depressed and more frequently outside normal limits than the nasal sectors in every instance ($P < 0.001$). The most significantly depressed VF parameters were the temporal half and the superotemporal quadrant. Table 1 also presents data

Table 1 VF findings in 35 eyes with temporal field defect from chiasmal compression

Visual field parameter	*Mean ± SD (dB)*
Global parameters	
Mean deviation	−10.19 ± 4.87
Central 16 test points parameters	
16 Points average	−10.13 ± 6.15
Superotemporal quadrant	−20.82 ± 12.06
Superonasal quadrant	−2.26 ± 1.62
Inferotemporal quadrant	−16.41 ± 13.42
Inferonasal quadrant	−2.35 ± 1.58
Nasal half	−2.31 ± 1.47
Temporal half	−18.62 ± 12.22
Visual field sectors according to map by Garway-Heath et al [16]	
VF sector 1 (entirely temporal)	−22.99 ± 10.87
VF sector 2	−14.28 ± 5.71
VF sector 3	−7.20 ± 3.15
VF sector 4	−6.06 ± 3.98
VF sector 5	−9.25 ± 5.76
VF sector 6	−14.06 ± 9.06
Central temporal visual field defect (sector 6, temporal to vertical meridian)	−19.77 ± 13.30

Table 2 Relationship between 3D OCT-1000 macular thickness parameters and visual field sensitivity parameters calculated from the 16 central points of the visual field in standard automated perimetry

Macular thickness parameter	*Visual field parameter*													
	ST		*IT*		*SN*		*IN*		*CMD*		*CTMD*		*CNMD*	
	dB	*1/L*	*dB*	*1/L*	*dB*	*1/L*	*dB*	*1/L*	*dB*	*1/L*	*dB*	*1/L*	*dB*	*1/L*
Macular average	0.67	0.60	0.60	0.60	0.23	0.17	0.17	0.20	0.63	0.61	0.66	0.63	0.28	0.20
Superonasal quadrant	0.67	0.54	0.64	0.61	0.06	0.05	0.03	0.07	0.61	0.56	0.68	0.61	0.12	0.04
Inferonasal quadrant	0.78	0.67	0.64	0.64	0.21	0.15	0.20	0.21	0.72	0.68	0.74	0.68	0.27	0.19
Superotemporal	0.40	0.40	**0.41**	**0.41**	0.26	0.24	0.15	0.21	**0.39**	**0.39**	0.42	0.43	0.29	0.24
Inferotemporal	0.48	0.48	**0.44**	**0.45**	**0.38**	**0.33**	0.26	0.29	0.50	0.51	0.48	0.49	0.41	**0.33**
Nasal half average	0.75	0.63	0.67	0.65	0.15	0.09	0.13	0.15	0.69	0.65	0.74	0.67	0.21	0.12
Temporal half average	**0.45**	**0.45**	**0.44**	**0.45**	**0.32**	0.29	0.21	0.26	0.45	0.46	0.46	0.47	**0.36**	0.29

Abbreviations: MD, mean deviation; ST, superotemporal quadrant; IT, inferotemporal quadrant; SN, superonasal quadrant; IN, inferonasal quadrant; CMD, central mean deviation; CTMD, central temporal mean defect; CNMD, central nasal mean defect.
Spearman's correlation coefficient.
Bold type = $P<0.05$ and underlined type = $P<0.001$.

Table 3 Relationship between 3D OCT-1000 RNFL thickness parameter and visual field sensitivity parameters calculated from six sectors of standard automated perimetry testing points

RNFL parameter	*Visual field parameter*													
	Visual field sector													
	1		*2*		*3*		*4*		*5*		*6*		*CTVFD*	
	dB	*1/L*	*dB*	*1/L*	*dB*	*1/L*	*dB*	*1/L*	*dB*	*1/L*	*dB*	*1/L*	*dB*	*1/L*
Average	0.42	**0.39**	0.46	**0.35**	**0.40**	0.09	**0.34**	**0.32**	0.41	**0.33**	0.46	0.53	0.43	0.53
Nasal sector	0.27	0.31	**0.32**	0.31	0.18	0.03	0.14	0.12	0.24	0.19	**0.27**	0.28	0.26	0.31
Superonasal sector	0.58	0.54	0.45	0.16	**0.40**	−0.18	**0.41**	0.27	0.44	0.27	0.49	0.45	0.50	0.60
Superotemporal sector	0.25	0.22	0.24	0.22	0.36	0.13	**0.33**	**0.40**	**0.34**	**0.35**	0.31	0.51	0.27	**0.37**
Temporal sector	0.15	0.10	0.22	0.19	0.18	−0.01	0.14	0.11	0.21	0.10	0.31	**0.37**	0.28	0.33
Inferotemporal sector	0.21	0.13	**0.34**	**0.36**	0.42	**0.37**	**0.37**	0.57	**0.39**	**0.44**	**0.39**	0.57	**0.35**	0.41
Inferonasal sector	0.35	0.32	0.35	0.11	**0.24**	0.14	0.14	0.04	0.20	0.10	0.14	0.10	0.14	0.19

Abbreviations: MD, mean deviation; CTVFD, central temporal visual field defect.
Spearman's correlation coefficient.
Bold type = $P<0.05$; underlined type = $P<0.001$.

from VF areas divided according to the VF map designed by Garway-Heath *et al*.[16] The areas with the greatest VFS loss on this map were sector 1 (the four most temporal points of the VF) with a loss of 23 dB (corresponding to the nasal disc sector) and the temporal part of sector 6 (corresponding to the papillomacular bundle) with a loss of 19.77 dB.

Table 2 shows the correlations between macular thickness parameters and the severity of VF loss based on the 16 central points of the VF (in decibels and 1/L units). Statistically significant correlations were found for most parameters. The most significant correlations were found between the inferonasal macular quadrant and the superotemporal central VF quadrant ($\rho=0.78$, $P<0.001$), between the nasal half macular average and the superotemporal central VF quadrant ($\rho=0.75$, $P<0.001$), and between the superonasal macular quadrant and the inferotemporal central VF quadrant ($\rho=0.65$, $P<0.001$). Correlations were the same whether VFS loss was assessed in dB or in 1/L.

Table 3 shows associations between RNFL thickness and VF parameters based on different VF sectors according to a predefined map. The three most significant correlations were between the superonasal disc sector and the CTVF defect (CTVFD) ($\rho=0.60$, $P<0.001$), the inferotemporal disc sector and VF sector 6 ($\rho=0.57$, $P<0.001$), and the average RNFL thickness and the CTVFD ($\rho=0.53$, $P<0.001$), when VF loss was assessed in 1/L units.

Figure 3 shows the results from the linear regression analysis of the best-performing macular or RNFL thickness measurements and VF loss (in 1/L units). For the macular measurements, we observed the greatest sectoral R^2 between the CTVF loss and the nasal half macular thickness ($R^2=45\%$, $P<0.001$), between the superotemporal quadrant VF loss and the inferonasal

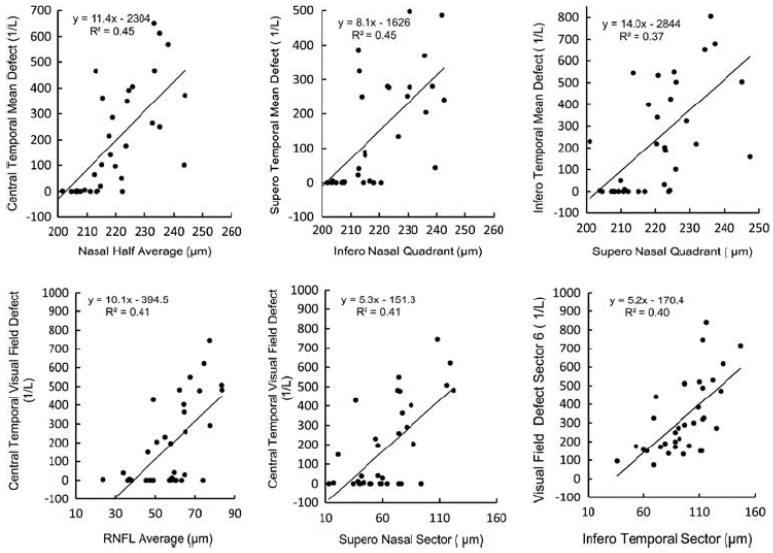

Figure 3 Scatter plots of the best-performing macular thickness (upper row) or retinal nerve fibre layer (RNFL) thickness (lower row) plotted against the visual field sensitivity loss parameter expressed in the antilog (1/L) scale.

quadrant macular thickness ($R^2 = 45\%$, $P < 0.001$), and between the inferotemporal quadrant VF defect and the superonasal quadrant macular thickness ($R^2 = 37\%$, $P < 0.001$). For the RNFL thickness measurements, we observed the greatest R^2 between the CTVFD and the RNFL average thickness or the superonasal optic disc sector ($R^2 = 41\%$, $P < 0.001$) and between VF defect in sector 6 and the inferotemporal optic disc sector ($R^2 = 40\%$, $P < 0.001$).

Conclusion

Because Zeimer *et al*[23] proposed to use macular thickness as an indicator of glaucoma severity, several studies have investigated this idea using technologies to measure retinal thickness such as OCT.[12–14,24,25] Such studies were conducted based on the theory that the macular thickness might be superior to circumpapillary RNFL for quantification of axonal loss, because retinal ganglion cell bodies are 10–20 times the diameter of their axons and because the retinal ganglion cell is more than one cell thick in the macula.[26] However, despite the confirmation that macular thickness is in fact reduced in patients with glaucoma, several studies have reported circumpapillary RNFL thickness to be a more sensitive detector of glaucoma than macular thickness.[13,27,28] This may in part be due to limitations inherent in the OCT software that is restricted to analysing macular data for the entire retina, leading to reduced specificity. In this context it should be recalled that glaucoma and other optic neuropathies affect only the inner retinal layers whereas the outer layers merely increase measurement variability.[29] Conversely, technological improvements in image resolution have made segmentation and measurement of individual retinal layers possible, and a macular segmentation algorithm for OCT data has been developed by Ishikawa *et al*.[26] Using such algorithm in TD-OCT data, the authors have found macular thickness measurements to be as reliable as RNFL thickness measurements for detecting glaucoma, a finding recently confirmed by Tan *et al*.[29] The possibility of macular segmentation and the high macular image resolution provided by FD-OCT are likely to increase interest in the use of macular thickness measurements for quantifying neural loss in glaucoma and other anterior optic pathway diseases.

In this study, macular thickness and RNFL thickness were both significantly smaller in eyes with BA of the optic nerve than in healthy control eyes, which is in agreement with several previous studies. However, more than just testing the diagnostic ability of FD-OCT in patients with BA, this study evaluates the usefulness of this new technology in the assessment of structure–function relationships in patients with temporal field defects by measuring macular thickness in quadrants. The study was specifically designed to investigate the relationship between VF defects and RNFL or macular thickness measurements divided in

quadrants and in halves. Our findings indicate that although both RNFL and macular thickness parameters performed well, macular thickness parameters may have a greater potential than RNFL thickness parameters for assessing structure–function relationships in chiasmal disease. Although Spearman's correlation between nasal macular parameters and VFS ranged from 0.65 to 0.78, the correlation between the best-performing sectoral RNFL thickness parameters and VFS was 0.60 at most. The former association was also stronger when using linear regression analysis (Figure 3).

The close structure–function relationship observed between macular parameters and optic disc sectors is most likely due to the anatomical disposition of the RNFL on the disc. With the exception of the nasal area of the disc (sector 1), all other sectors receive retinal nerve fibres from both the nasal and the temporal hemiretina. The result is a lack of specificity between VF loss and optic disc sectors in patients with lesions of the optic chiasm. For example, when a VF defect affecting the superotemporal quadrant is present, it results in RNFL loss in the nasal, temporal, and inferior regions of the optic disc. Because the inferior region of the optic disc also receives nerve fibres from the unaffected nasal VF, there is presumably a lack of specificity in the structure–function relationship. Conversely, with macular thickness measurements a superotemporal VF defect may be related to reduced macular thickness below and nasally to the fovea, with a direct correspondence to the quadrantic VF defect. The advantage of the technique would be even greater in patients with VF defect affecting the superior and inferior temporal quadrants. On the basis of the distribution of the RNFL on the optic disc,[16] such patients may be expected to have RNFL loss in every quadrant of the optic disc, with a resultant lack of specificity in the structure–function relationship, whereas macular thickness reduction would be observed almost exclusively nasally to the fovea, probably with a much higher specificity. The findings of this study support this hypothesis because the closest structure–function relationships observed were in fact those between nasal macular thickness parameters and the temporal VF defect.

The close structure–function relationship is probably the result of the division of the macular area in quadrants. Such a division was not possible with the earlier TD-OCT technology because macular thickness measurements were obtained from six radial scans precluding a good working division of macular data in quadrants. The current OCT technology made it possible to divide the macular area in quadrants and evaluate the relationship between macular thickness parameters and VF defects (Figure 1). Recent studies have shown that the processing of macular thickness measurements in segments can improve diagnostic ability significantly compared to RNFL thickness measurements. The increased spatial resolution obtained with FD-OCT will presumably make macular segmentation easier and may lead to a comparative advantage for macular measurements over RNFL thickness measurements in the quantification of neural loss in patients with chiasmal or optic tract lesions. Future studies using macular segmentation in sectors and quadrants will probably be very useful in diagnosing and managing patients of this type.

This study indicates that FD-OCT-assessed structure–function relationships are adequate for assessing the correspondence between VF loss and neural loss based on either RNFL or macular thickness measurements. Also, in our study, as well as in previous ones, only the current macular thickness parameters currently provided by the standard 3D OCT printout were investigated. It is possible that advances in the software designed to extract data from the macular area will improve detection of retinal ganglion cell loss in the posterior pole in patients with BA of the optic nerve and related conditions.

Summary

What was known before

- Evaluation of anterior pathway diseases involves both psychophysical examinations and structural assessments of the optic disc and retinal structures.
- Retinal nerve fibre layer (RNFL) and macular thickness measurements can be useful to quantify axonal loss in anterior pathway lesions.
- There is close correlation between RNFL and visual field loss in eyes with chiasmal compression.
- Macular thickness measurements obtained from time-domain optical coherence tomography (OCT) also correlate with visual field loss in chiasmal compression.

What this study adds

- Fourier-domain OCT-assessed structure–function relationships are adequate for assessing the correspondence between visual field loss and neural loss based on either RNFL or macular thickness measurements.
- Dividing macular thickness measurements in quadrants may improve structure–function relationship in patients with chiasmal lesions.
- Although Fourier-domain OCT RNFL and macular thickness measurements are both correlated with visual field loss, the correlation was stronger with quadrantic macular than with RNFL thickness measurements in patients with temporal hemianopia.

Conflict of interest

The authors declare no conflict of interest.

Acknowledgements

This work was supported by a grant from Conselho Nacional de Desenvolvimento Científico e Tecnológico, CNPq (No. 309709/2007-5), Brasília, Brazil and from Coordenadoria de Aprimoramento do Pessoal de Nível Superior (CAPES), Brasília, Brazil.

References

1 Danesh-Meyer HV, Carroll SC, Foroozan R, Savino PJ, Fan J, Jiang Y *et al*. Relationship between retinal nerve fiber layer and visual field sensitivity as measured by optical coherence tomography in chiasmal compression. *Invest Ophthalmol Vis Sci* 2006; **47**: 4827–4835.
2 Danesh-Meyer HV, Papchenko T, Savino PJ, Law A, Evans J, Gamble GD. *In vivo* retinal nerve fiber layer thickness measured by optical coherence tomography predicts visual recovery after surgery for parachiasmal tumors. *Invest Ophthalmol Vis Sci* 2008; **49**: 1879–1885.
3 Jacob M, Raverot G, Jouanneau E, Borson-Chazot F, Perrin G, Rabilloud M *et al*. Predicting visual outcome after treatment of pituitary adenomas with optical coherence tomography. *Am J Ophthalmol* 2009; **147**: 64.e2–70.e2.
4 Garway-Heath DF, Holder GE, Fitzke FW, Hitchings RA. Relationship between electrophysiological, psychophysical, and anatomical measurements in glaucoma. *Invest Ophthalmol Vis Sci* 2002; **43**: 2213–2220.
5 Bowd C, Zangwill LM, Medeiros FA, Tavares IM, Hoffmann EM, Bourne RR *et al*. Structure-function relationships using confocal scanning laser ophthalmoscopy, optical coherence tomography, and scanning laser polarimetry. *Invest Ophthalmol Vis Sci* 2006; **47**: 2889–2895.
6 El Beltagi TA, Bowd C, Boden C, Amini P, Sample PA, Zangwill LM *et al*. Retinal nerve fiber layer thickness measured with optical coherence tomography is related to visual function in glaucomatous eyes. *Ophthalmology* 2003; **110**: 2185–2191.
7 Leung CK, Chan WM, Chong KK, Yung WH, Tang KT, Woo J *et al*. Comparative study of retinal nerve fiber layer measurement by StratusOCT and GDx VCC, I: correlation analysis in glaucoma. *Invest Ophthalmol Vis Sci* 2005; **46**: 3214–3220.
8 Unsold R, Hoyt WF. Band atrophy of the optic nerve. The histology of temporal hemianopsia. *Arch Ophthalmol* 1980; **98**: 1637–1638.
9 Monteiro ML, Medeiros FA, Ostroscki MR. Quantitative analysis of axonal loss in band atrophy of the optic nerve using scanning laser polarimetry. *Br J Ophthalmol* 2003; **87**: 32–37.
10 Monteiro ML, Leal BC, Rosa AA, Bronstein MD. Optical coherence tomography analysis of axonal loss in band atrophy of the optic nerve. *Br J Ophthalmol* 2004; **88**: 896–899.
11 Monteiro ML, Leal BC, Moura FC, Vessani RM, Medeiros FA. Comparison of retinal nerve fibre layer measurements using optical coherence tomography versions 1 and 3 in eyes with band atrophy of the optic nerve and normal controls. *Eye* 2007; **21**: 16–22.
12 Greenfield DS, Bagga H, Knighton RW. Macular thickness changes in glaucomatous optic neuropathy detected using optical coherence tomography. *Arch Ophthalmol* 2003; **121**: 41–46.
13 Guedes V, Schuman JS, Hertzmark E, Wollstein G, Correnti A, Mancini R *et al*. Optical coherence tomography measurement of macular and nerve fiber layer thickness in normal and glaucomatous human eyes. *Ophthalmology* 2003; **110**: 177–189.
14 Lederer DE, Schuman JS, Hertzmark E, Heltzer J, Velazques LJ, Fujimoto JG *et al*. Analysis of macular volume in normal and glaucomatous eyes using optical coherence tomography. *Am J Ophthalmol* 2003; **135**: 838–843.
15 Moura FC, Medeiros FA, Monteiro ML. Evaluation of macular thickness measurements for detection of band atrophy of the optic nerve using optical coherence tomography. *Ophthalmology* 2007; **114**: 175–181.
16 Garway-Heath DF, Poinoosawmy D, Fitzke FW, Hitchings RA. Mapping the visual field to the optic disc in normal tension glaucoma eyes. *Ophthalmology* 2000; **107**: 1809–1815.
17 Wojtkowski M, Srinivasan V, Fujimoto JG, Ko T, Schuman JS, Kowalczyk A *et al*. Three-dimensional retinal imaging with high-speed ultrahigh-resolution optical coherence tomography. *Ophthalmology* 2005; **112**: 1734–1746.
18 Wojtkowski M, Srinivasan V, Ko T, Fujimoto J, Duker J, Schuman J *et al*. High speed, ultrahigh resolution retinal imaging using spectral/Fourier domain OCT. *Conf Lasers Electrooptics* 2005; **3**: 2058–2060.
19 Wojtkowski M, Srinivasan VJ, Ko TH, Fujimoto J, Kowalczyk A, Duker J. Ultrahigh-resolution, high-speed, Fourier domain optical coherence tomography and methods for dispersion compensation. *Opt Express* 2004; **12**: 2404–2422.
20 Gabriele ML, Ishikawa H, Wollstein G, Bilonick RA, Kagemann L, Wojtkowski M *et al*. Peripapillary nerve fiber layer thickness profile determined with high speed, ultrahigh resolution optical coherence tomography high-density scanning. *Invest Ophthalmol Vis Sci* 2007; **48**: 3154–3160.
21 Costa-Cunha LV, Cunha LP, Malta RF, Monteiro ML. Comparison of Fourier-domain and time-domain optical coherence tomography in the detection of band atrophy of the optic nerve. *Am J Ophthalmol* 2009; **147**: 56.e2–63.e2.
22 Hood DC, Anderson S, Rouleau J, Wenick AS, Grover LK, Behrens MM *et al*. Retinal nerve fiber structure versus visual field function in patients with ischemic optic neuropathy. A test of a linear model. *Ophthalmology* 2008; **115**: 904–910.
23 Zeimer R, Shahidi M, Mori M, Zou S, Asrani S. A new method for rapid mapping of the retinal thickness at the posterior pole. *Invest Ophthalmol Vis Sci* 1996; **37**: 1994–2001.
24 Wollstein G, Schuman JS, Price LL, Aydin A, Beaton SA, Stark PC *et al*. Optical coherence tomography (OCT) macular and peripapillary retinal nerve fiber layer measurements and automated visual fields. *Am J Ophthalmol* 2004; **138**: 218–225.
25 Giovannini A, Amato G, Mariotti C. The macular thickness and volume in glaucoma: an analysis in normal and glaucomatous eyes using OCT. *Acta Ophthalmol Scand Suppl* 2002; **236**: 34–36.
26 Ishikawa H, Stein DM, Wollstein G, Beaton S, Fujimoto JG, Schuman JS. Macular segmentation with optical coherence tomography. *Invest Ophthalmol Vis Sci* 2005; **46**: 2012–2017.
27 Medeiros FA, Zangwill LM, Bowd C, Vessani RM, Susanna Jr R, Weinreb RN. Evaluation of retinal nerve fiber layer, optic nerve head, and macular thickness measurements for glaucoma detection using optical coherence tomography. *Am J Ophthalmol* 2005; **139**: 44–55.
28 Bagga H, Greenfield DS. Quantitative assessment of structural damage in eyes with localized visual field abnormalities. *Am J Ophthalmol* 2004; **137**: 797–805.
29 Tan O, Li G, Lu AT, Varma R, Huang D. Mapping of macular substructures with optical coherence tomography for glaucoma diagnosis. *Ophthalmology* 2008; **115**: 949–956.