THIAGO GOMES FILGUEIRAS

Avaliação morfológica e funcional da retina de pacientes com esclerose múltipla e espectro da neuromielite óptica usando os eletrorretinogramas de campo total e multifocal e a tomografia de coerência óptica

Tese apresentada à Faculdade de Medicina da Universidade de São Paulo para obtenção do título de Doutor em Ciências

Programa de Oftalmologia
Orientador: Prof. Dr. Mário Luiz Ribeiro Monteiro

(Versão corrigida. Resolução CoPGr 6018/11, de 1 de novembro de 2011.
A versão original está disponível na Biblioteca da FMUSP)

SÃO PAULO

2018

Dados Internacionais de Catalogação na Publicação (CIP)

Preparada pela Biblioteca da
Faculdade de Medicina da Universidade de São Paulo

©reprodução autorizada pelo autor

Filgueiras, Thiago Gomes
Avaliação morfológica e funcional da retina de pacientes com esclerose múltipla e espectro da neuromielite óptica usando os eletrorretinogramas de campo total e multifocal e a tomografia de coerência óptica / Thiago Gomes Filgueiras. -- São Paulo, 2018.
Tese(doutorado)--Faculdade de Medicina da Universidade de São Paulo.
Programa de Oftalmologia.
Orientador: Mário Luiz Ribeiro Monteiro.

Descritores: 1.Esclerose múltipla 2.Neuromielite óptica 3.Neurite óptica 4.Eletrorretinografia 5.Tomografia de coerência óptica 6.Potenciais oscilatórios 7.Campos visuais 8.Potencial evocado visual

USP/FM/DBD-509/18

Responsável: Erinalva da Conceição Batista, CRB-8 6755

DEDICATÓRIA

À minha esposa, Marina, por sempre estar ao meu lado, principalmente nesta empreitada, me dando todo o apoio necessário para que este sonho fosse realizado. Meu alicerce, minha companheira incondicional que torna minha vida mais leve e tranquila.

Aos meus pais, Sérgio e Marina, não só pelos exemplos de idoniedade e valores, mas principalmente pelo apoio e esforços nunca medidos para nos promover condições de estudos, crescimento como seres humanos e profissionais. Sempre serei grato pela dedicação e carinho.

À minha irmã Joyce, pelo exemplo de profissional, apreço e cuidado de irmã mais velha.

Ao meu irmão Sérgio, que me mostra a cada dia a superassão e força para transpor os obstáculos da vida.

Ao Professor Mario Monteiro, pela confiança, atenção e dedicação. Exemplo de ética e competência. Serei eternamente grato pela a humildade de ter me dado oportunidade de passar alguns anos de minha formação aprendendo sob sua orientação, críticas e ensinamentos. Sempre terei muito orgulho de tê-lo como mestre.

Ao meu filho Lucca, que me faz querer ser um homem melhor a cada dia. Amor que enche minha vida de alegria e que me dá força para evoluir sempre.

AGRADECIMENTOS

À Dra. Maria Kiyoko Oyamada por todos ensinamentos durantes os ambulatórios de neuroftalmologia e, especialmente, no estudo da eletrofisiologia. Muito obrigado pela orientação e suporte a esta pesquisa.

À Regina Ferreira Almeida pela eficiência, atuação, amizade e imensurável dedicação ao serviço de pós-graduação, fundamentais e facilitadores do desenvolvimento dessa tese.

À Dra Sonia Maria Neuman Cupolilo, chefe do departamento de patologia da Universidade Federal de Juiz de Fora (UFJF), minha orientadora de iniciação científica durante a graduação. Seus ensinamentos, exemplo e paixão pela vida acadêmica foram inspiração e incentivo ao interesse pela pesquisa.

Aos colegas do Instituto Penido Burnier e Fundação Dr João Penido Burnier por terem me apresentado e ensinado a paixão pela oftalmologia. Em especial a Dra Elvira Abreu, pelo seu amor e dedicação aos residentes e por ter sido a principal incentivadora desta jornada.

Aos colegas residentes, estagiários, professores e funcionários da Divisão de Oftalmologia do HCFMUSP pelo companheirismo e ajuda durante esses anos.

À equipe do serviço de Neurologia do HCFMUSP, em especial a Dra Samira Apóstolos, pela imprescindível ajuda no recrutamento dos pacientes para a pesquisa.

SUMÁRIO

Lista de abreviaturas

Lista de símbolos

Lista de figuras

Lista de tabelas

Resumo

Abstract

1 INTRODUÇÃO 1

2 OBJETIVOS 7

2.1 Geral 8

2.2 Específicos 8

3 REVISÃO DA LITERATURA 9

3.1 Esclerose Múltipla 10

3.1.1 Manifestações clínicas, diagnóstico e tratamento da EM. 12

3.1.2 Acometimento do sistema visual na EM 15

3.1.3 Perda neuronal na EM 17

3.1.4 Alterações retinianas na EM 19

3.2 Espectro da Neuromielite óptica 30

3.2.1 Manifestações clínicas, diagnóstico e tratamento do ENMO 30

3.2.2 Comprometimento visual no ENMO 32

3.2.3 Alterações retinianas no ENMO 33

3.3 Avaliação funcional e estrutural da via óptica anterior na EM e no ENMO 34

4 MÉTODOS 42

4.1 Desenho do estudo: Estudo de corte transversal 43

4.2 Seleção de pacientes 43

4.3 Critérios de inclusão 43

4.4 Critérios de exclusão 44

4.5 Exame oftalmológico 44

4.6 Campimetria Visual 46

4.7 Exame de tomografia de coerência óptica 48

4.8 Medidas com o Eletrorretinograma de campo total e multifocal e Potencial Evocado Visual 50

4.9 Análise Estatística 54

5 RESULTADOS 55

6 DISCUSSÃO 77

7 CONCLUSÃO 89

8 REFERÊNCIAS 92

LISTAS

LISTA DE ABREVIATURAS

AMP Amplitude
AMPA a-amino-3-hidroxi-5-metil-4-isoxazolepropiônico
AQP4: Aquaporina-4
AV: Acuidade visual
CCG: Camada de células ganglionares
CCG+: Camada de células ganglionares mais camada plexiforme interna
CFNRm: Camada de fibras nervosas da retina macular
CFNRp: Camada de fibras nervosas retinianas peripapilares
CFR: Camada de fotorreceptores
CFR+EPR: Complexo camada de fotorrceptores + epitélio pigmentário da retina
CMD: Do inglês, central mean deviation
CNE: Camada nuclear externa
CNI: Camada nuclear interna
CPE: Camada plexiforme externa
CPI: Camada plexiforme interna
CRT: Tubo de raios catódicos, do inglês, *Cathodic Ray Tube*
CV: Campo visual
DME: Diferença mínima estatística
DO: Disco óptico
DP: Desvio padrão
EDSS: Do inglês, *Expanded Disability Status Score*
EEG: Eletroencéfalograma
EM – NO: Esclerose múltipla sem histórico de neurite óptica
EM + NO: Esclerose múltipla com histórico de neurite óptica
EM: Esclerose Múltipla
EMM: Edema macular microcístico
ENMO – NO: Espectro da neuromielite óptica sem histórico de neurite óptica
ENMO + NO: Espectro da neuromielite óptica com histórico de neurite óptica
ENMO: Espectro da Neuromielite Óptica
EOG Eletrooculograma

EPR:	Epitélio pigmentado da retina
ERG:	Eletrorretinograma
ERGct:	Eletrorretinograma de campo total
ERGmf:	Eletrorretinograma multifocal
ET:	Espessura total média
ETDRS:	Do inglês, *Early Treatment for Diabetic Retinopathy Study*
GEE:	Equações de estimativa generalizadas, do inglês, *generalized estimating equations*
HE:	Hematoxilina-eosina
IRM:	Imagem por ressonância magnética
ISCEV:	Do inglês: *International Society for Clinical Electrophysiology of Vision*
LAT	Latência'
MD:	Do inglês, mean deviation
MTALE:	Mielite transversa longitudinal extensa
MTP:	Do inglês, *macular thinning predominant*
NMDA	N-metil-D-aspartato
NMO:	Neuromielite Óptica
NO:	Neurite Óptica
ONTT:	Do inglês, *Optic Neuritis Treatment Trial*
PERG:	Eletrorretinograma de padrão reverso
PEV:	Potencial evocado visual
POs:	Potenciais Oscilatórios
SC:	Sensibilidade ao contraste
SNC:	Sistema nervoso central
SPSS:	Do inglês, *Statistical package for social sciences*
TCO-A:	Angiografia por tomografia de coerência óptica
TCO-DE:	Tomografia de coerência óptica de domínio espectral
TCO-DF:	Tomografia de coerência óptica de domínio fourier
TCO:	Tomografia de coerência óptica
TE:	Tamanho do efeito

LISTA DE SÍMBOLOS

1/L:	1/Lambert
cd/m^2:	candela por metro quadrado
cm:	centímetro
D:	dioptrias
dB:	Decibéis
Hz:	Hertz
m:	metro
mm:	milímetros
ms:	milissegundos
μm:	micrômetros
μV:	microvolts

LISTA DE FIGURAS

Figura 1 - Teste de sensibilidade ao contraste (VCTS 6500, Vistech Consultants Inc) 45

Figura 2 - Acima: Demarcação das áreas mácular (A, retângulo externo) e Nervo Óptico (B) digitalizadas TCO-DE com uma representação esquemática do mapa de espessura macular com a grade ETDRS (A, círculo) e espessura da CFNRp com as áreas temporais destacadas (B, círculo) de um indivíduo normal. Abaixo: os pontos de dermacação obtidos no CV estratégia 24-2 padrão (C). Os 12 pontos contidos no círculo central correspondem à área avaliada no mapa macular circular; Vista esquemática dos hexágonos ERGmf 61 com a divisão das áreas analisadas (D) 47

Figura 3 - Exemplo de um scan-b de um Spectralis TCO-DE com segmentação automática e corrigida manualmente nas seguintes camadas de retina: camada de fibras nervosas da retina (CFNR), camada de células ganglionares (CCG), camada plexiforme interna (CPI), camada nuclear interna (CNI) , Camada plexiforme externa (CPE), camada nuclear externa (CNE) e complexo camada de fotorreceptores e epitélio pigmentário da retina (CFR + EPR). 49

Figura 4 - Aquisição da CFNRp em um paciente do grupo controle com seus respectivos dados em disposição proposta por Garway-Heath. [230, 237].....50

Figura 5 - Representação dos estímulos hexagonais do ERGmf com escala de 61 elementos semelhante à área da região macular avaliada pela tomografia de coerência óptica 51

Figura 6 - Representação dos anéis selecionados para avaliação e correlação do ERGmf 53

Figura 7 - Exemplos das formas de onda do ERG e ERGmf: imagem (A) demonstra a forma de onda obtida nas respostas escotópicas do ERG*ct*. A onda superior representa a resposta do estímulo luminoso de baixa intensidade mostrando a função isolada dos bastonetes. A onda inferior demonstra a resposta ao estímulo de luz máxima, representando a função mista de cones e bastonetes. A fase fotópica (B) do ERG*ct* mostra a função isolada dos cones. As ondas a e b também são mostradas. Linhas pontilhadas horizontais demonstram a latência e seta vertical a amplitude de cada onda. Imagem C

demonstra representação da onda usada para a soma dos POs. A amplitude dos POs é a diferença em microvolts entre um pico e o vale anterior. A amplitude final dos POs é a soma das três amplitudes. Na onda do ERGmf (D), a latência de N1 é a diferença em milissegundos entre a linha de base e o primeiro vale; a latência de P1 é a diferença em milissegundos entre o primeiro vale e o primeiro pico 53

Figura 8 - Boxplots dos valores médios da soma dos POs do ERG. EM-NO: olhos com esclerose múltipla sem histórico de NO; EM+NO: olhos com esclerose múltipla e história de NO; ENMO-NO: olhos com ENMO sem histórico de NO; ENMO+NO: olhos com ENMO e história de NO. Valores medianos e intervalos interquartis são indicados pelas linhas horizontais e caixas, respectivamente. Observe que os valores médios de ENMO+NO são maiores que os valores de controle. * p <0,05 (GEE) 66

Figura 9 - Boxplots das latências de N1 e P1 do em milissegundos (ms) para os controles e os quatro grupos de pacientes. EM-NO: olhos com esclerose múltipla sem histórico de NO; EM+NO: olhos com esclerose múltipla e história de NO; ENMO-NO: olhos com ENMO sem histórico de NO; ENMO+NO: olhos com ENMO e história de NO. Valores medianos e intervalos interquartis são indicados pelas linhas horizontais e caixas, respectivamente; Observe que os valores médios são ligeiramente inferiores para EM do que para controles, exceto para pacientes com histórico de NO quando apenas os anéis internos (1 e 2) são considerados. * p <0,05 (GEE).....67

Figura 10 - Boxplots das latências médias do ERGmf N1 e P1 em milissegundos (ms) para os controles e os grupos de pacientes com histórico prévio de NO e recuperação completa da acuidade visual (20/20). EM = olhos com esclerose múltipla (EM) história de neurite óptica (NO) e recuperação completa da acuidade visual; ENMO = olhos com espectro de neuromielite óptica (ENMO) com história de NO e recuperação completa da acuidade visual. Observe que os valores médios são ligeiramente inferiores para EM do que para os controles, exceto para o P1 na média dos anéis de 1 a 4. * p <0,05 (GEE).....72

LISTA DE TABELAS

Tabela 1 - Características demográficas, acuidade visual e campo visual dos pacientes com Espectro da Neuromielite Óptica (ENMO) e Esclerose Múltipla (EM) com e sem neurite óptica (NO) e controles normais 57

Tabela 2 - Os valores médios (± desvio padrão) dos dados obtidos ao exame de Campo Visual decibéis (dB) de pacientes portadores de esclerose múltipla (EM) com e sem histórico de NO, espectro da neuromielite óptica (ENMO) com e sem histórico de NO e controles. 58

Tabela 3 - Valores médios (± desvio padrão) obtidos ao teste de sensibilidade ao contraste (SC) por frequência especial em candelas/m^2 de pacientes portadores de Esclerose Múltipla (EM) e Espectro da Neuromielite Óptica (ENMO) com e sem histórico de NO, e controles 61

Tabela 4 - Os valores médios (± desvio padrão) dos dados de tomografia de coerência óptica (TCO) em µm de pacientes portadores de esclerose múltipla com e sem histórico de NO (EM+NO, EM-NO), espectro da Neuromielite Óptica com e sem histórico de NO (ENMO+NO, ENMO-NO) e controles 62

Tabela 5 - Valores médios (± desvio padrão) encontrados no eletrorretinograma de campo total (ERGct) de pacientes com esclerose múltipla (EM) e espectro neuromielite óptica (ENMO), com (EM+NO, ENMO+NO) ou sem (EM-NO, ENMO-NO) história de NO e controles. Dados de amplitude em microvolts (µV) e latência em milissegundos (ms) 64

Tabela 6 - Valores médios (± desvio padrão) encontrados no eletrorretinograma multifocal (ERGmf) de pacientes com esclerose múltipla (EM) e espectro neuromielite óptica (ENMO), com (EM+NO, ENMO+NO) ou sem (EM-NO, ENMO-NO) história de NO e controles. Dados de amplitude em microvolts (μV) e latência em milissegundos (ms) 65

Tabela 7 - Valores médios (± desvio padrão) encontrados ao Potencial Evocado Visual (PEV) de pacientes portadores de esclerose múltipla (EM) com e sem histórico de NO, Espectro da Neuromielite óptica (ENMO) e controles. Dados de amplitude representados em microvolts (μV) e latência em milisegundos (ms) 69

Tabela 8 - Valores médios (± desvio padrão) da Tomografia de Coerência Óptica (TCO), eletrorretinograma multifocal (ERGmf) e campo visual (CV) de pacientes portadores de Esclerose Múltipla (EM) e Espectro da Neuromielite Óptica (ENMO), com histórico de NO com recuperação completa (20/20) e parcial (<20/20) da acuidade visual, e controles 71

Tabela 9 - Correlações entre os POs do ERGct, a latências do ERGmf com as medidas das camadas retinianas maculares e CFNRp medidas à TCO e CV de pacientes portadores de Esclerose Múltipla (EM, n=60) e Espectro da Neuromielite Óptica (ENMO, n=50). 74

Tabela 10 - Correlações entre os resultados de latência e amplitude do PEV com as medidas das camadas retinianas maculares e CFNRp medidas à TCO, SC e POs de pacientes portadores de Esclerose Múltipla (EM, n=60) e Espectro da Neuromielite Óptica (ENMO, n=50) 76

RESUMO

Filgueiras TG. *Avaliação morfológica e funcional da retina de pacientes com esclerose múltipla e espectro da neuromielite óptica usando os eletrorretinogramas de campo total e multifocal e a tomografia de coerência óptica* [tese]. São Paulo: Faculdade de Medicina, Universidade de São Paulo; 2018.

Objetivos: avaliar as alterações morfofuncionais da retina de pacientes com esclerose múltipla (EM) e espectro da neuromielite óptica (ENMO), com ou sem histórico de neurite óptica (NO), por meio de eletrorretinografia de campo total e multifocal (ERGct / ERGmf) e a tomomografia de coerência óptica (TCO). Avaliar as correlações de tais achados entre si e com o potencial evocado visual (PEV), o campo visual (CV) e a sensibilidade ao contraste (SC). **Métodos:** Pacientes com EM (n = 30), ENMO (n = 30) e controles (n = 29) foram submetidos a avaliação oftalmológica completa incluindo CV, TCO, ERGct, ERGmf, PEV e medida da SC. Os olhos foram distribuídos em 5 grupos: EM com ou sem história de NO (EM + NO e EM - NO), ENMO com ou sem NO (ENMO + NO e ENMO - NO) e controles. Com a TCO foram medidas as espessuras das camadas de fibras nervosas da retina na região macular (CFNRm), camada de células ganglionares (CCG), camada plexiforme interna (CPI), camada nuclear interna (CNI), camada plexiforme externa (CPE), camada nuclear externa (CNE), complexo camada de fotorreceptores + epitélio pigmentário da retina(CFR+EPR) e da camada de fibras nervosas peripapilar (CFNRp). Dados das ondas a, b e potenciais oscilatórios (POs) do ERGct, medidas de amplitude e latência de N1 e P1 do ERGmf, ondas do PEV e medidas do desvio da normalidade do CV foram analisados. Os grupos foram comparados usando equações estimadas generalizadas. Correlações entre as medidas foram avaliadas. **Resultados:** Redução da sensibilidade do desvioda normalidade do CV, da SC e aumento da latência das ondas do PEV foram identificadas para ambos os grupos. Nos pacientes ENMO+NO apresentaram redução de amplitude ao PEV em relação aos controles, diferentemente aos demais grupos. As medidas de espessura da CCG e da CPI foram significativamente menores nos grupos de olhos dos pacientes em relação aos controles. A RNFLm foi menor em todos os grupos de olhos de pacientes, exceto o grupo ENMO-NO. Não foi observada diferença significativa entre os grupos de olhos estudados nas comparações referenetes às demais camadas da retina. Comparado aos controles, as amplitudes do POs foram maiores nos olhos de pacientes com ENMO, enquanto as latências de N1 e P1 do ERGmf foram menor nos olhos de pacientes com EM. Essas anormalidades foram fortemente correlacionadas com a espessura da camada retiniana intermediária e externa. Os achados do PEV, assim como do CV e SC, se correlacionaram fortemente com as camadas retinianas. **Conclusões:** as camadas retinianas internas se mostraram reduzidas à TCO tanto nos olhos de pacientes com EM quanto no naqueles com ENMO, mas os achados POs e ERGmf sugerem também envolvimento das outras camadas retinianas nessas afecções. O PEV apresentou alterações distintas para cada doença. O uso combinado da TCO, do ERG e PEV podem ajudar a entender como as duas condições diferem em relação aos danos retinianos.

Descritores: Esclerose Múltipla; Neuromielite Óptica; Neurite Óptica; eletrorretinografia; tomografia de coerência óptica; potenciais oscilatórios; campos visuais; potencial evocado visual.

ABSTRACT

Filgueiras TG. *Morphological and functional evaluation of the retina of patients with multiple sclerosis and neuromyelitis optica using full field electroretinogram, multifocal electroretinography and optical coherence tomography* [thesis]. São Paulo: "Faculdade de Medicina, Universidade de São Paulo"; 2018.

Objectives: To evaluate the morphofunctional alterations of the retina of patients with multiple sclerosis (MS) and spectrum of neuromyelitis optica spectrum disorder (NMOSD), with or without a history of optic neuritis (ON), using full field electroretinogram (ERG) and multifocal electroretinography (mf- ERG) and optical coherence tomography (OCT). To evaluate the correlations of such findings among themselves and with visual evoked potential (VEP), visual field (VF) and contrast sensitivity (CS). **Methods:** Patients with MS (n = 30), NMOSD (n = 30) and healthy controls (n = 29) were submitted to a complete ophthalmologic evaluation including VF, OCT, ERG, mf-ERG, VEP and SC measurement. The eyes were distributed in 5 groups: MS with or without history of ON (MS + ON and MS - ON), NMOSD with or without ON (NMOSD + ON and NMOSD - ON) and controls. With the OCT were measured the thickness of the retinal nerve fiber layers in the macular region (mRNFL), ganglion cell layer (GCL), inner plexiform layer (IPL), inner nuclear layer (INL), outer plexiform layer (OPL), outer nuclear layer (ONL), photoreceptor layer (PHOT) and peripapillary retinal nerve fiber layer (pRNFL). The data of the a- and b-waves and oscillatory potentials (OPs) of the ERG, amplitude and peak time of N1 and P1 of mf-ERG, waves of the VEP and VF deviation were analyzed. The groups were compared using generalized estimating equations. Correlations between measurements were evaluated. **Results:** Reduction of the oVF deviation, CS and increased VEP wave's peak times were identified for both groups. In the NMOSD + ON patients, an amplitude redeuction was found in the VEP in relation to the controls, unlike the other groups**.** The thickness of GCL and IPL was significantly lower in patients' eyes than controls. mRNFL was lower in all patients, but NMOSD-ON. No significant difference was observed for the remaining layers. Compared to controls, the amplitudes of the POs were higher in the NMOSD group, whereas the mf-ERG's N1 and P1 peak time was lower in the MS patients. These abnormalities were strongly correlated with the thickness of the intermediate and outer retinal layers. The findings of the VEP, as well as the VF and SC, correlated strongly with the retinal layers. **Conclusions:** the inner retinal layers were reduced in both the MS and the NMOSD, but the findings OPs and mf-ERG suggest involvement of the other retinal layers. The VEP presented different alterations for each disease. The combination of OCT, ERG and VEP may help to understand how the two conditions differ in relation to retinal damage.

Descriptors: Multiple sclerosis; Neuromyelitis Optica; optic neuritis; electroretinography; tomography, optical coherence; oscillatory potentials; visual fields; evoked potential, visual.

1 INTRODUÇÃO

As afecções que acometem a via óptica anterior são as doenças neuroftalmológicas mais frequentes e incluem lesões inflamatórias, isquêmicas, compressivas, tóxicas, carenciais, degenerativas e traumáticas. Dentre elas se destacam as lesões inflamatórias e/ou desmielinizantes, o grupo mais numeroso e importante dentre essas afecções. A sua importância decorre da sua gravidade potencial, da possibilidade de melhora quando adequadamente conduzidas, assim como da possibilidade de causar sequelas visuais importantes em indivíduos relativamente jovens. Sua importância também tem a ver com a relação e a associação frequente das neuropatias inflamatórias com as doenças desmielinizantes, particularmente a esclerose múltipla (EM) e a neuromielite óptica (NMO).

Tanto a EM quanto a NMO são doenças inflamatórias, autoimunes e desmielinizantes que frequentemente levam à neurite óptica (NO) e/ou à mielite transversa. Na maioria dos casos, NO é mais grave em NMO quando comparada à EM[1-4]. Na NMO a mielite transversa caracteriza-se por estender mais de 3 corpos vertebrais quando é denominada mielite transversa longitudinalmente extensa (MTALE), enquanto na EM raramente excede dois corpos vertebrais [5]. Embora a fisiopatologia das duas condições seja diferente em relação aos mecanismos imunológicos, ambas levam à lesão do NO e degeneração retrógrada da camada de fibras nervosas da retina, seja na região peripapilar (CFNRp) ou na macular (CFNRm), e da camada de células ganglionares (CCG) da retina na região macular [6-9].

Após a identificação do autoanticorpo NMO-imunoglobulina G (IgG) [10], ficou claro que a NMO e a EM são doenças diferentes [11]. Na NMO, o alvo do auto-antígeno é uma proteína dos canais de água celular, a aquaporina-4 (AQP4) [12],

geralmente encontrada em astrócitos no sistema nervoso (por exemplo, nervo óptico e medula espinhal), mas também em outras células de suporte, como as células de Müeller retinianas [13]. Os critérios diagnósticos clássicos para NMO incluem uma história de NO e mielite transversa aguda [1, 14], porém mais recentemente o conceito de NMO foi expandido a fim de incluir pacientes com sinais clínicos que permitem diagnóstico do espectro NMO (ENMO) usando um algoritmo de critérios diagnósticos revisado [15]. Desta forma, pacientes com NO isolada ou MTALE podem a ser diagnosticados como ENMO, desde que o teste de anticorpo anti-AQ4 seja positivo ou que uma combinação de achados clínicos e radiológicos seja atendida [15, 16].

A avaliação da relação estrutura-função da Retina e do Nervo Óptico constitui propedêutica oftalmológica para melhor compreensão dos acometimentos da via óptica anterior, envolvendo tanto o aspecto funcional, através da acuidade visual (AV), do campo visual (CV), da sensibilidade ao contraste (SC) e da visão de cores e exames eletrofisiológicos, quanto estrutural, como o aspecto do disco óptico (DO) pelo exame clínico fundoscópico e pelas medidas de espessura da CFNRp e a avaliação das camadas retinianas maculares [17, 18].

O exame estrutural clínico pode ser realizado através da oftalmoscopia para a análise em especial da CFNRp, identificando-se uma palidez do DO que pode ser difusa ou setorial [19]. A avaliação da CFNRp também pode ser obtida por meio da retinografia com uso de luz anérita [20]. Apesar de serem exames historicamente importantes e de fácil acesso, até mesmo se fazendo presentes dentro do consultório oftalmológico, são qualitativos, dependentes do examinador e não quantitativos.

Atualmente, dentre as várias tecnologias disponíveis, a tomografia de coerência óptica (TCO) se destaca pela boa representação morfológica e pela capacidade de quantificação das alterações estruturais do fundo do olho. Nos últimos anos, vários estudos

evidenciaram alterações retinianas em diversas doenças do NO, como neurite óptica associada ou não à EM [21, 22], NMO [23], anomalias congênitas [24], trauma [25], glaucoma [26] e neuropatias compressivas [27-29].

A quantificação da perda axonal da retina em EM e ENMO tem recebido muita atenção após o advento da TCO de domínio espectral (TCO-DE). A CFNRp medida por TCO e a análise da espessura macular têm sido sugeridas como úteis para monitorar a gravidade da doença e, possivelmente, diferenciar as duas adecções [3, 30, 31]. Ambas as doenças podem apresentar anormalidades subclínicas ou relacionadas à NO na CFNRp e nas medidas da espessura macular [7, 32], mas as duas condições podem diferir em relação a alguns danos retinianos estruturais e funcionais específicos [6, 8, 9, 33, 34]. Além disso, a análise individualizada de outras camadas retinianas indicou que não apenas CFNR e CCG estão reduzidas, mas também a camada nuclear interna (CNI) pode revelar alterações, como aumento da espessura e anormalidades microcísticas [8, 35-37]. No entanto, inúmeras questões permanecem em aberto a respeito do desenvolvimento de tais afecções e novos estudos são necessários para melhor compreendê-los. O acometimento secundário da CNI da retina abre a possibilidade de alterações também em outras estruturas retinianas, como os fotorreceptores, as células bipolares e o epitélio pigmentado da retina (EPR).

O interesse na avaliação retiniana em doenças desmielinizantes tem sido direcionado principalmente para a CFNRm e o CCG localizados na retina interna, mas a observação de alterações na CNI à TCO em olhos com EM e ENMO sugere que outras camadas retinianas também podem ser afetadas primariamente ou secundariamente à degeneração das camadas internas da retina. Avanços recentes da tecnologia da TCO possibilitaram um aumento significativo da resolução das imagens retinianas. Esses aparelhos permitem avaliar novos aspectos relativos às alterações estruturais da retina,

possibilitando a segmentação de suas diferentes camadas e a definição de detalhes, de modo que se tornaram uma ferramenta valiosa na propedêutica não apenas das doenças retinianas, mas também na quantificação da perda neural retiniana em pacientes com doenças das vias ópticas anteriores.

A relação entre as alterações estruturais e medidas funcionais das vias neurais são essenciais para o raciocínio diagnóstico e para o seguimento de pacientes com afecções da via óptica anterior. Entre os exames de avaliação da função visual, a perda de sensibilidade no CV é, após a medida da AV, o parâmetro mais amplamente utilizado para quantificação da perda visual. Por sua vez, o exame de CV não diferencia em qual camada da retina está o dano causador do defeito perimétrico, e portanto, uma falha na transmissão do impulso elétrico neurológico em qualquer das células da via óptica provocará alterações no exame. Sabe-se ainda que, em pacientes com glaucoma, é necessário que haja morte de cerca de 30-50% de células ganglionares da retina (CGR) para que surja um defeito no CV, mostrando que danos iniciais ao nervo óptico podem não ser adequadamente detectados pela perimetria computadorizada [38, 39].

Os testes eletrofisiológicos também são uma maneira importante de investigar a função da retina, sendo capazes de diferenciar a função celular nas diferentes camadas retinianas. Muitos estudos já mostraram uma correlação positiva entre a função da CCG e os achados do eletrorretinograma de padrão reverso [40-43]. Classicamente, a função das camadas mais externas da Retina, mais especificamente os fotorreceptores, é avaliada através do eletrorretinograma de campo total (ERGct), no qual os componentes do traçado são originados nos cones e bastonetes, enquanto as camadas intermediárias [camada plexiforme interna (CPI), CNI e camada plexiforme externa (CPE)], células amácrinas e suas sinapses com as células bipolares e ganglionares, dão origem aos potenciais oscilatórios (POs) [44-49]. No entanto, o ERGct consiste no registro da resposta retiniana

global, não sendo ideal para a avaliação de perdas axonais localizadas e suas consequências retinianas. O eletrorretinograma multifocal (ERGmf), por sua vez, reflete uma resposta derivada de cones, gerada predominantemente por atividade de células bipolares de diferentes áreas da retina central [50]. No seu protocolo habitual de aquisição do exame, o ERGmf é o teste objetivo eletrofisiológico padrão para medir a atividade dos fotorreceptores, principais representantes das camadas externas da retina.

Enquanto o dano às camadas retinianas internas é bem definido na EM e na ENMO, o envolvimento, primário ou secundário, das estruturas intermediárias e externas da retina, incluindo a camada de fotorreceptores (CFR), não é esclarecido e o interesse por tal possibilidade emergiu recentemente em pacientes com doenças desmielinizantes, com base em estudos histológicos, TCO e eletrofisiológicos [8, 51-54]. Na EM, embora alguns estudos tenham sugerido envolvimento primário das camadas retinianas externas em um subgrupo de pacientes com a doença [53], outros indicaram que essas camadas podem ser secundárias à NO [55, 56]. Quanto à avaliação eletrofisiológica da retina externa, muito poucos estudos abordaram pacientes com EM [53, 57-60] e nenhum abordou pacientes portadores de ENMO. Os achados em pacientes com EM variam significativamente entre os estudos e apenas um recentemente avaliou a correlação entre o ERGct, ERGmf e as camadas externas da retina medidas por TCO [60].

Uma melhor compreensão da relação estrutura-função da retina intermediária e externa se faz necessária tanto na EM quanto na ENM, não apenas para entender o processo das doenças, mas também para evitar a confusão diagnóstica entre elas. Entretanto, as alterações causadas na retina externa pelas doenças primárias das vias ópticas anteriores ainda não são bem compreendidas. O tema tem importância não apenas do ponto de vista fisiopatológico, mas também no auxílio clínico na diferenciação diagnóstica entre doenças da retina e do nervo óptico.

2 OBJETIVOS

2.1 Geral

Comparar as medidas da espessura das camadas internas e externas da retina usando TCO de alta resolução e valores de amplitude e latência das ondas do ERGct e ERGmf, POs do ERGct e PEV em olhos de pacientes com EM e ENMO, com ou sem história de NO, entre si e com olhos de controles normais, correlacionando os parâmetros entre si e com a sensibilidade do CV e a sensibilidade ao contraste (SC).

2.2 Específicos

1. Avaliar a função da retina externa e intermediária através do ERGct e do ERGmf, em olhos de pacientes com EM ou ENMO com e sem NO.
2. Correlacionar as respostas do ERG de campo total e multifocal com as alterações anatômicas à TCO de alta resolução encontradas na retina intermediária e externa em olhos de pacientes com ENMO e EM com e sem histórico de NO.
3. Comparar os achados do ERG de campo total e multifocal de olhos com ou sem história de NO, de pacientes com ENMO com os achados de pacientes com EM.
4. Pesquisar especificamente se alterações anatômicas intermediárias, em especial na espessura da CNI, diferem entre os olhos dos pacientes com EM e ENMO e se essas alterações têm correspondência aos achados eletrofisiológicos.
5. Avaliar possíveis alterações de via óptica anterior com o PEV de pacientes com EM e ENMO e suas correlações com ERGmf, POs do ERGct e SC.

3 REVISÃO DA LITERATURA

3.1 Esclerose Múltipla

A EM é uma doença crônica inflamatória do sistema nervoso central (SNC) que causa inflamação multicêntrica e desmielinização com manifestações clínicas heterogêneas incluindo disfunções motoras, cognitivas e sensoriais. Caracteriza-se clinicamente por episódios de comprometimento focal do nervo óptico, do parênquima cerebral e da medula espinhal, com períodos de exacerbação e remissão que são separados tanto no tempo como na localização afetada [61, 62]. Cursa caracteristicamente com um componente inflamatório e progressiva neurodegeneração. É uma das causas mais comuns de incapacidade neurológica e visual entre adultos jovens e de meia idade, acometendo aproximadamente 300.000 pessoas nos Estados Unidos [63].

A EM tem predileções referentes a idade, sexo e raça. Os sintomas iniciais geralmente ocorrem entre 30 e 50 anos, embora possa ocorrer desde a primeira até a sétima década de vida [64, 65]. Mulheres são mais afetadas do que homens, numa proporção de quase 2:1 [64, 66]. A prevalência da EM varia consideravelmente em todo o mundo, sendo maior nas regiões localizadas entre os paralelos 44 e 64N[67]. As áreas consideradas de alta prevalência são aquelas com mais de 30 casos por 100.000, áreas de prevalência média com 5 a 30/100.000 e áreas de baixa prevalência com menos de 5/100.000[68-71]. A EM parece ser uma doença relativamente rara na América do Sul, em comparação com os países do hemisfério norte [68, 70]. O Brasil é considerado uma área de baixa prevalência, no entanto, existem áreas de média prevalência, como mostram estudos de cidades como São Paulo[72], Belo Horizonte[73] e Santos[74]. Nos Estados Unidos afeta aproximadamente 400.000 pessoas[75]. Indivíduos caucasianos

são mais frequentemente afetados do que em afro-americanos [64, 76]. É a principal causa de incapacidade neurológica não-traumática em adultos jovens[68, 77] e, em comparação com outras condições crônicas, a EM está em segundo lugar atrás apenas de insuficiência cardíaca congestiva em custos médicos diretos por todas as causas[78].

A desmielinização associada à inflamação e à remielinização limitada é uma característica fisiopatológica e histopatológica marcante na doença [79]. Observam-se placas de desmielinização grandes e em vários locais do sistema nervoso central, levando à formação de cicatrizes gliais [80]. Várias evidências indicam se tratar de uma doença auto-imune. A associação da doença com genes de complexos de histocompatibilidade, as semelhanças experimentais com modelos animais e a constatação de que a EM responde bem a terapias imunomodulatórias e imunossupressoras apoiam a hipótese de que a auto-imunidade possui um papel importante na sua fisiopatologia. Várias evidências demonstram que a EM é uma doença imunológica predominantemente mediada pelas células T levando à destruição da mielina em indivíduos com predisposição genética. Lesões ativas caracterizam-se pela infiltração de células T e de macrófagos na substância branca. Todavia, apesar da intensa participação da resposta imunológica celular na fisiopatologia, a imunidade humoral também contribui, uma vez que existem imunoglobulinas e auto-anticorpos no líquido cefalorraquidiano de pacientes com a doença [81]. A epidemiologia da EM sugere fortemente, contudo, que agentes infecciosos, mais provavelmente vírus, estejam envolvidos na patogenia e que estes organismos, diretamente ou indiretamente, induzam um distúrbio em um sistema imune previamente competente ou agravem um distúrbio pré-existente no sistema imunológico [82, 83].

3.1.1 Manifestações clínicas, diagnóstico e tratamento da EM.

Os sinais e sintomas da EM são muitos e variáveis e incluem sintomas neurológicos, psiquiátricos e neuroftalmológicos, isoladamente ou em associação [65]. As manifestações neurológicas são determinadas pelo local e pela extensão das lesões desmielinizantes. Suas lesões apresentam uma preferência por determinados locais do sistema nervoso central, resultando em sinais, sintomas e achados radiológicos que podem ser reconhecidos como característicos da EM. As alterações neurológicas principais são as alterações motoras, as alterações sensitivas e as alterações cerebelares. Os sintomas e sinais motores ocorrem como primeira manifestação da EM em 30 a 40% dos casos e acabam ocorrendo em 60% dos casos da doença [65]. Os achados são geralmente decorrentes de desmielinização do trato corticospinal, mais comumente na medula espinal, mas outros locais podem ser afetados, incluindo as pirâmides, a ponte, os pedúnculos cerebrais e a substância branca dos hemisférios cerebrais. Sinais e sintomas cerebelares também são comuns ocorrendo em 36 a 84% dos pacientes, caracterizados por ataxia, dismetria dos membros e tremor intencional [65]. Parestesias e distúrbios sensitivos são comuns, além de fraqueza facial, anormalidades de reflexos, neuralgia do trigêmio, distúrbios do controle da micção e depressão [65]. Distúrbios da função cognitiva são frequentes, algumas vezes passando despercebidos. Os mais comuns são a dificuldade na memória e na abstração [84].

Identificam-se duas formas clínicas da EM: a forma remitente-recorrente e a forma progressiva. Na forma remitente-recorrente, os pacientes apresentam exacerbações clínicas, seguidas por recuperação parcial ou total da função. Esta é a forma mais comum, ocorrendo em 85% dos casos. Já na forma progressiva, os pacientes apresentam uma incapacidade cumulativa e gradual, com ou sem superposição de crises. A forma

progressiva pode ser ainda subdividida em primária, com progressão da incapacitação desde o início da doença, e secundária, na qual o paciente apresenta sintomas iniciais da forma recorrente-remitente e depois evolui para a forma progressiva [65, 69].

Embora exames complementares como o líquor e a imagem por ressonância magnética (IRM) possam auxiliar o diagnóstico da EM, este se baseia classicamente em critérios clínicos. Exige-se para isso, em essência, a demonstração de que um paciente em idade apropriada apresente pelo menos dois episódios, em épocas diferentes, de alterações neurológicas em locais distintos na substância branca do SNC [85]. Os critérios foram revisados por um painel internacional em 2001, no qual se reforçou o conceito de demonstração de disseminação de lesões tanto no tempo como no espaço, mas a IRM passou a ser integrada com os dados clínicos e com outros exames de diagnóstico. Os critérios revisados facilitaram o diagnóstico de EM e termos previamente utilizados – "EM clinicamente definida" e "EM provável" – foram abolidos. A classificação passou a ser "EM", "EM possível" (aqueles com risco, mas nos quais a avaliação diagnóstica é equívoca) ou "não EM", e ficaram conhecidos como critérios de McDonald[86]. Os critérios diagnósticos de McDonald são amplamente utilizados no diagnóstico da EM; foram modificados em 2005 para incorporar os achados da IRM [87] e, em 2010, tiveram a sua última revisão [88]. De acordo com estes critérios a IRM serve para demonstrar a disseminação da doença ao longo do tempo. Há duas maneiras de mostrar a disseminação da doença ao longo do tempo usando a IRM: a) pela detecção de lesão com impregnação de gadolínio pelo menos 3 meses após o evento inicial ocorrido em local diferente, ou b) pela detecção de novas lesões em T2 que apareçam em qualquer local, quando comparado com um IRM de referência, pelo menos 30 dias após o evento inicial [87]. Esses são os critérios mais utilizados para estabelecer a existência de EM na atualidade.

Acredita-se que os danos axonais nas lesões desmielinizantes ativas da EM resultem em uma redução de 50 a 70% na densidade neuronal em placas crônicas de desmielinização, quando comparadas a tecidos normais [88]. Esse aspecto da patogenia da doença vem recebendo atenção redobrada após estudos relacionando áreas de lesões e atrofias cerebrais detectáveis por ressonância magnética com prejuízos funcionais progressivos e permanentes [89]. Essa perda axonal pode ocorrer durante uma fase aguda de destruição da mielina ou na forma crônica e contínua, a partir de placas inativas [90].

Com o objetivo de graduar a incapacidade de EM em diferentes momentos, utiliza-se uma escala de incapacidade (EDSS – Expanded Disability Status Score) que contempla os sistemas funcionais neurológicos com pontuação capaz de definir o comprometimento de cada um deles e da sua associação. Os sistemas funcionais avaliados são: Piramidal, Cerebelar (Coordenação), Sensitivo, Visual (Óptico), Tronco cerebral, Esfincteriano e Mental. Todos são graduados de zero (normal) até 10 (morte devido a EM). Cada um dos escores é subdividido em dois, (1,0; 1,5; 2,0....9,5). Esta escala de incapacitação serve para dar uma ideia da gravidade da lesão neuronal no sistema nervoso central em pacientes com EM [91].

O tratamento da EM baseia-se na redução do processo inflamatório e na regulação do sistema imunológico na tentativa de reduzir os danos e controlar a progressão da doença. Existem várias evidências que ligam os episódios de inflamação inicial, tais como exacerbações clínicas e lesões na IRM, com a probabilidade de incapacitação na doença. Pacientes com muitas lesões à IRM representam um grupo de alto risco para incapacitação importante [92]. Enquanto que a presença de lesões silenciosas à IRM é um achado clássico na EM, o acúmulo gradual dessas lesões acabará acarretando desconexão importante em vias neurais de grande importância clínica. A extensão do dano neuronal é variável e parece depender da intensidade do

processo inflamatório durante a fase aguda da doença, mas outros fatores devem existir, particularmente a susceptibilidade individual de cada paciente [80].

Durante as crises as drogas mais utilizadas são os corticosteróides usualmente na forma de pulsoterapia endovenosa. Para a forma remitente-recorrente, o uso de imunomoduladores como o interferon-ß vem apresentando bons resultados em retardar a evolução da doença. O acetato de glatirâmer é também uma alternativa para imunomodulação nos casos de resistência ao interferon. Agentes imunossupressores como a ciclofosfamida podem também ser utilizados, embora a sua eficácia seja mais modesta [81, 93, 94].

3.1.2 Acometimento do sistema visual na EM

Disfunção visual ocorre em 80% dos pacientes com EM durante o curso da doença e em até 50% dos casos pode ser o sinal de apresentação da doença [95-97]. Embora a EM possa acometer qualquer local da via óptica, e também no sistema visual eferente, o envolvimento ocorre predominantemente ao nível dos nervos ópticos. Esse acometimento pode ser agudo, na forma de NO, insidioso ou até mesmo assintomático. Quando agudo, se manifesta por NO, geralmente na sua forma retrobulbar e menos frequentemente com edema de disco óptico. A NO é o primeiro sintoma clínico em aproximadamente 20% dos pacientes com EM [98-101] e se caracteriza por baixa da acuidade visual unilateral, que evolui em um período de poucos dias, associada à dor periocular que piora com a movimentação dos olhos, diminuição da visão de cores e sensibilidade ao contraste, defeito pupilar aferente e defeitos de campo visual focais que predominam na região central (escotomas: central, cecocentral, arqueados), ainda que outros tipos de alterações sejam possíveis. O exame de fundo de olho pode ser normal

na neurite retrobulbar ou evidenciar borramento das margens do DO. A perda de AV é variável desde discreta até a ausência de percepção luminosa. Após o tratamento ou mesmo espontaneamente, observa-se tendência à melhora da acuidade e do campo visual, conquanto sequelas visuais sejam comuns [102].

A presença de lesões desmielinizantes demonstradas à IRM de pacientes com NO está fortemente correlacionada com o desenvolvimento de EM clinicamente definida. Dos pacientes que apresentam uma ou mais lesões no início da doença 56% desenvolvem EM em 10 anos [103]. Assim, embora a NO possa ser idiopática, associada a infecções virais – e mesmo ter outras etiologias infecciosas/autoimunes – a sua principal associação se faz com a EM.

O acometimento do nervo óptico na EM pode também ser crônico e insidioso, sem a caracterização aguda da NO. São pacientes com EM que negam ter tido qualquer episódio de perda aguda da visão, mas que apresentam disfunção do nervo óptico de um ou dos dois olhos [104, 105]. Um estudo multicêntrico importante a respeito do tratamento e da evolução da NO, o “Optic Neuritis Treatment Trial” (ONTT), encontrou que 48% dos pacientes com neurite óptica aparentemente unilateral e nenhuma história prévia de perda visual tinham alterações no campo visual do olho contralateral àquele acometido pela NO. Muitos desses olhos apresentavam alterações na acuidade visual, visão de cores ou sensibilidade ao contraste [106, 107]. A evidência do acometimento de um olho assintomático pode ser clínica, eletrofisiológica, psicofísica ou através de uma combinação desses métodos [108-110]. Um exame clínico cuidadoso nesses casos pode revelar que, embora a acuidade visual possa ser 20/20, o paciente pode ter distúrbios na visão de cores, na visão de contraste ou mesmo no campo visual. Além disso, pode haver um defeito pupilar aferente relativo e atrofia óptica ou redução da camada de fibras nervosas da retina [111, 112].

Tanto na forma aguda como na forma insidiosa e assintomática, o processo patológico característico é considerado a desmielinização inflamatória dos axônios na EM, o que leva à atrofia do nervo óptico e, por consequência, à disfunção visual. Dano e perda axonal estão presentes em lesões associadas à EM, especialmente em lesões crônicas. Além disso, demonstrou-se que existe degeneração retrógrada das fibras que passam por uma lesão aguda, a qual determinaria perda axonal em uma região distante da lesão inflamatória. A perda axonal que ocorre na EM é responsável pela persistente deficiência neurológica e disfunção visual, e sua avaliação poderia ser útil para monitorar a evolução da doença [113].

3.1.3 Perda neuronal na EM

A EM tem sido considerada como uma desordem neurodegenerativa complexa do cérebro e da medula espinal que envolve mecanismos autoimunes acometendo tanto a substância branca como a cinzenta do cérebro. A doença é caracterizada por desmielinização, gliose, disfunção axonal e por fim perda neuronal [114]. A grande maioria dos indivíduos, quando descobre a doença, já exibe placas disseminadas no sistema nervoso central à IRM quando do seu primeiro evento inflamatório/desmielinizante clinicamente aparente. Critérios novos e revisados de diagnóstico facilitaram o diagnóstico mais precoce com implicações substanciais no que diz respeito ao tratamento precoce com medicações que podem influenciar a evolução da doença [86, 87, 115].

A degeneração da substância cinzenta é comum na EM e mais intimamente ligada à deficiência do que a degeneração da substância branca [116, 117]. Por mais que as lesões desmielinizantes corticais representem 26-59% de todas as lesões cerebrais na esclerose múltipla [118], a base fisiopatológica da lesão neuronal e a perda neuronal na

esclerose múltipla permanecem obscuras. A atrofia neuronal ou perda na EM pode ser causada por degeneração retrógrada [119, 120] ou degeneração trans-sináptica anterógrada [121]. As observações anteriores também fornecem evidências que sugerem que, em alguns casos, o mecanismo de lesão tecidual da matéria cinzenta na esclerose múltipla pode diferir da lesão do tecido da substância branca, e que a lesão da matéria cinzenta pode ser a derivada de uma alteração neuronal primária [122, 123].

Os benefícios para um tratamento precoce da EM são agora aceitos baseados em estudos que mostram, pelo menos no curto prazo, benefícios em indivíduos que foram tratados no momento da primeira exacerbação do quadro quando comparados com aqueles que receberam placebo [124-126]. Além disso, o seguimento de pacientes que não foram tratados precocemente sugere que não obtiveram tantos benefícios como aqueles tratados logo após o diagnóstico da doença [127].

O conceito de que a doença é degenerativa e o surgimento de tratamentos com imunomoduladores tornaram evidente a necessidade de se quantificar a perda neuronal de um determinado paciente. Assim, a capacidade de visibilizar tanto a neurodegeneração como a prevenção da progressão da doença facilitariam muito a avaliação sistemática do efeito de novas terapêuticas e sua eficácia ao longo do tempo. Classicamente, a gravidade da doença neurodegenerativa é avaliada clinicamente, pela escala de incapacidade do EDSS [91] e pela IRM. Para avaliação da perda axonal, várias técnicas de imagem forneceram evidencias indiretas de degeneração axonal e neuronal no sistema nervoso central. Por exemplo, mudanças no volume do cérebro, com áreas focais de atrofia, demonstradas pela IRM, servem como marcadores de perda axonal. A diminuição da área média transversal do nervo óptico demonstrada na IRM em pacientes com história de NO secundária à EM também poderia servir como um marcador de perda axonal [128]. Porém, existem algumas limitações do uso da IRM

para monitorar a perda axonal nesses pacientes. Inicialmente, a atrofia do nervo óptico pode ser devida também à desmielinização, não apenas à perda axonal. Além disso, apenas a atrofia de nervo óptico em estágios avançados pode ser detectada por meio da IRM não sendo útil para monitorar os estágios iniciais e o avanço da doença.

Apesar de essas técnicas de ressonância nuclear magnética demonstrarem perda axonal em pacientes com EM, elas são caras, demandam tempo, não medem exclusivamente a perda axonal e necessitam ser padronizadas e demonstrar reprodutibilidade. Além disso, é amplamente conhecida a ocorrência frequente de dissociação entre as lesões encontradas à IRM e os deficits clínicos observados ao exame [129].

3.1.4 Alterações retinianas na EM

Os axônios das células ganglionares (CCG) da retina se juntam para formarem o nervo óptico. Ao contrário da maioria dos outros axônios no sistema nervoso central, estes são desmielinizados até que deixam o olho [130], o que os torna especialmente adequados para o estudo de neurodegeneração e proteção [131].

A análise post-mortem de pacientes com EM indica que 94-99% deles apresentam lesões do nervo óptico, mesmo que alguns nunca tenham tido um episódio clínico de NO [132, 133]. A desmielinização dos axônios do nervo óptico pode levar a uma perda primária e à degeneração retrógrada do nervo óptico, com degeneração das CCG subsequentes, levando a uma possível redução da CFNRm e da CCG.

Green et al [52], ao promoverem um estudo anátomo e histopatológico de olhos de portadores de EM e compará-los com os de portadores de outras doenças neurológicas não desmielinizantes, identificaram importante atrofia da retina interna

(CFNR e CCG) em 79% dos casos, sendo que, dentre esses, em 48% a perda foi considerada severa. No mesmo estudo foi identificada também atrofia da CNI (neurônios das células bipolares, horizontais e amácrinas) em 40% dos casos e em nenhum controle. Além disso, a gravidade da atrofia da CNI se relacionou diretamente com a atrofia da CCG, porém não foi possível se obter uma relação quantitativa.

Monteiro e colaboradores [8], em estudo de TCO através da segmentação macular das camadas retinianas, encontraram que tanto CFNRm quanto CCG + (CCG + CPI) foram estatisticamente mais finas nos portadores EM com ou sem NO quando comparados aos controles normais. Esses achados são consistentes com a hipótese de que a desmielinização do nervo óptico resulta em degeneração axonal retrógrada, culminando na morte celular ganglionar [120].

Vários estudos [134-137] mostraram que, nos pacientes que apresentaram NO, a CCG + CPI demonstrou-se reduzida nas primeiras 5 semanas de apresentação, ao contrário das medidas de CFNRp, em que a perda pode ser detectada aproximadamente somente após 3 meses, presumivelmente devido ao edema da cabeça do nervo óptico nos estágios iniciais da NO [138]. Kupersmith et al. [135] e Gabilondo et al. [134] observaram que, respectivamente, 77 e 69% da redução total da espessura da CCG + CPI, ocorrida durante os 6 meses, se deram nos dois primeiros meses do início da NO, sugerindo que o desbaste da CCG + CPI ocorre bastante cedo. Além disso, foi constatado que a espessura da CCG + CPI após 1 a 2 meses foi capaz de predizer a função visual após 6 meses [134, 135, 139].

Ainda em seu estudo, Kupersmith [135] observou uma correlação moderada entre a redução da CCG + CPI aos 1-2 meses e a extensão da lesão do nervo óptico em portadores de NO à ressonância magnética na sequência STIR e em T1 com gadolínio.

Outras correlações já foram descritas na literatura científica como um maior afinamento da CCG + CPI e recidivas [140], recidivas não oculares e aumento das lesões captantes de contraste [141, 142], novas lesões em T2 [142] e progressão do EDSS [141].

No entanto, alterações estruturais retinianas foram encontradas em pacientes que não apresentavam histórico de NO. Em seu estudo, Galetta et al. [143] constataram que a espessura de CCG foi reduzida em 4 olhos com EM e histórico de NO, e em 12 olhos com EM sem este histórico. Os achados também estão de acordo com vários estudos anteriores [144-147], os quais avaliaram a CFNRp e as medidas maculares de espessura total em pacientes com EM.

Existem várias interpretações possíveis dessas descobertas; o desbaste pode ser causado por episódios subclínicos de NO, neurodegeneração primária das células ganglionares da retina e seus axônios, ou degeneração transsináptica retrógrada das células ganglionares e de seus axônios devido a lesões da EM nas vias visuais posteriores. Esses resultados enfatizam a possibilidade de dano às vias ópticas durante o curso da EM mesmo sem sintomas clínicos, além de destacar a importância de esclarecer a história da NO ao interpretar os resultados de TCO em pacientes com EM [148].

Portanto, a espessura do complexo CCG + CPI encontra-se reduzida em olhos de EM, tanto com quanto sem NO anterior, e a sua espessura é correlacionada com função visual, escore de EDSS, dados eletrofisiológicos e achados de ressonância magnética. [148].

Em um grande estudo, Saidha e colaboradores [53] identificaram um subgrupo de pacientes que apresentavam um fenótipo comum, os quais foram denominados Macular Thinning Predominant (MTP). Os pacientes com MTP apresentaram CFNR peripapilar normal e média da espessura macular abaixo do percentil 5. Este novo grupo teve uma redução significativa da CNI e da CNE quando comparado aos controles normais.

Os resultados deste estudo demonstram que, neste subgrupo de pacientes, a mácula, ao invés do nervo óptico e CFNRp, é preferencialmente afetada, de acordo com os achados da TCO, com uma redução da CNI e da CNE, com certa preservação da CCG aventando a possibilidade de um comprometimento retiniano primário, independente do acontecimento de lesões agudas e da degeneração transináptica retrógrada.

A descoberta de que a espessura média de CFNRp em pacientes com MTP foi menor em comparação com controles saudáveis e portadores de EM com TCO normal, mas maior nos pacientes com MTP do que em pacientes com EM apresentando anormalidades TCO típicas da doença, sugere que um mecanismo de injúria mais proximal (macular) da lesão pode estar relacionado às alterações encontradas neste subgrupo de pacientes recém-identificados[53].

Cogitou-se a possibilidade da redução da CFNR (axonal) ser o resultado da degeneração anterógrada, iniciada por um processo patológico primário que ocorre nas camadas mais profundas da retina. Uma possibilidade alternativa que merece atenção é que os pacientes com MTP podem constituir um grupo de pacientes com EM com neuropatia óptica subclínica com maior propensão à perda de células nucleares e não ganglionares, como resultado da degeneração retrógrada.

Os pacientes do grupo MTP apresentavam escores de severidade EDSS mais graves que os demais pacientes não pertencentes a este grupo, principalmente naqueles em que apresentavam espessura macular abaixo do 1º percentil[53]. Este é um achado importante, pois representa mais uma característica distintiva dos pacientes com MTP, o que implica que estes, em particular aqueles com maior redução macular, podem acumular deficiência mais rapidamente do que os demais pacientes.

Tais resultados validam uma possível associação entre a alteração macular mais marcada no grupo MTP e um risco correspondente de progressão da doença clínica

acelerada. Se as mudanças documentadas nas camadas nucleares da retina desses pacientes são consequência da degeneração retrógrada, então pode ser plausível postular que os pacientes com EM, que sofrem maior degeneração retrógrada, são propensos à progressão da doença mais acelerada.

Como dito anteriormente, estudos post mortem [52, 149] mostraram uma redução da CCG e da CNI na EM, suspeitando-se que a maior parte da redução dos parâmetros de segmentação macular à TCO relacionam-se com a patologia neuronal. Portanto, talvez não seja inesperado que o acometimento da CNI e da CNE também possa estar associado a sequelas de camada plexiforme e vice-versa, e que a patologia da CNE possa estar associada a alterações na CFNR.

A atrofia patológica qualitativa da CNI foi demonstrada em 40% dos olhos de pacientes com EM [52], sugerindo que a patologia neuronal das camadas internas não se restrinja à CCG.

Recentemente Hanson e colaboradores [60] ao estabelecer uma relação entre estrutura e função usando TCO, ERG e ERGmf, apresentaram evidências de alterações na retina externa em pacientes portadores de EM. Como resultado encontraram um prolongamento do tempo de pico em ambas as ondas a e b da resposta de cones, mista de cones e bastonetes e flicker. Em relação à amplitude, um aumento da onda b de bastonetes e da onda b da resposta mista de cones e bastonetes foi detectada, assim como a redução na onda a de cones. À TCO identificaram redução da CFNRp e do complexo CCG + CPI e CNI nos pacientes com histórico prévio de NO em relação aos pacientes que não apresentavam tal histórico. Ao correlacionarem as alterações funcionais (exames eletrofisiológicos) e o TCO, identificaram uma influência da CNE na amplitude das ondas a da resposta de cones e mista de cones e bastonetes e da CNI

nas ondas b das mesmas respostas. Associações entre as camadas do TCO com alterações do tempo de pico e ERGmf não foram identificadas.

Recentemente, uma nova anormalidade chamada edema macular microcístico (EMM), localizada no CNI, foi descrita em imagens de TCO em pacientes com EM [140, 150, 151]. Uma vez que EM é uma doença inflamatória, autoimune e desmielinizante, as anormalidades de CNI foram interpretadas como uma possível indicação de evidência de envolvimento direto da retina e de neuropatologia retiniana primária nestes pacientes. Os mecanismos responsáveis pelo desenvolvimento dos microcistos são ainda incertos.

Um estudo recente que utilizou TCO identificou o EMM em aproximadamente 5% dos pacientes com EM [151]. Cogitou-se que poderia representar a quebra da barreira hemato-retiniana e a inflamação retiniana, potencialmente devido a uveíte subclínica ou retinite, e foi associada a maior desabilidade e disfunção visual [152].

Aproximadamente 25% dos olhos com edema macular que também demonstram vazamento difuso à angiofluoresceinografia exibem microcistos na CNI à TCO [153], dando suporte para uma possível etiologia inflamatória. Neste estudo a angiofluoresceínografia revelou vazamento bilateral em um dos pacientes com EMM bilateral, que persistiu durante mais de 1 ano após a resolução visível do EMM, sugerindo que este pode não ser visível diante da inflamação em curso, destacando a utilidade potencial de medir espessuras CNI.

Durante a NO aguda, a barreira hemato-retiniana está suscetível à quebra, como evidenciado por vazamento à angiografia e sinais de uveíte em aproximadamente 25% dos olhos durante a NO aguda [154]. Isso pode explicar uma maior espessura da CNI e EMM nos olhos com um histórico de NO [151].

As camadas de plexiformes (interna e externa) que envolvem a CNI contêm redes compostas por células da micróglia retiniana [155] e atuam como barreiras de difusão, tornando a CNI suscetível ao acúmulo de líquido durante a inflamação. Consistente com uma etiologia inflamatória, maior espessura de CNI na linha de base na EM pode predizer um estado inflamatório da doença. A degeneração e a perda neuronal da CNI podem se fazer presentes em fases mais tardias [52, 53, 156].

Ainda dentro dos achados que corroboram com a afecção retiniana primária da EM, infiltrados celulares inflamatórios perivasculares foram encontrados em 29% dos portadores da forma remitente-recorrente e em 5% da forma primariamente progressiva. A maioria das células inflamatórias tinham como característica serem mononucleadas com citoplasma compacto assemelhando-se a linfócitos, no entanto muitos destes apresentavam aparência espumosa sugerindo serem fagócitos. Células mononucleares foram encontradas espalhadas pela CFNR e CCG em 12% dos casos (e em nenhum controle). Os casos selecionados para o estudo não possuíam histórico de NO, portanto concluiu-se que tais alterações vasculares (inflamação e fibrose) não têm relação com inflamação aguda.

No mesmo trabalho [52], foi feito estudo imunohistoquímico em 5 casos. O teste realizado para neurofilamentos confirmou importante perda celular na CCG e perda neuronal na CNI, CFNR e atrofia óptica, corroborando com os achados já conhecidos pela hematoxilina-eosina (HE). Nestas camadas citadas também foi identificado um aumento da expressão de células HLA-DR, as quais, em alguns casos, foram encontradas entrelaçadas a neurônios degenerados ou em processo de degeneração. Essas células não obedeceram aos limites típicos das camadas retinianas e às vezes se estendiam para as CPI e CNI.

Além disso, quase todos os casos do referido estudo foram obtidos antes do advento de um tratamento imunomodulador, o que leva a crer que essa série provavelmente reflete a patologia natural não tratada da doença. Outro ponto a ser destacado é a utilização da imuno-histoquímica, permitindo uma avaliação mais detalhada das anormalidades observadas com HE.

A perda celular observada nas camadas mais profundadas da retina pode ser justificada por diferentes mecanismos patológicos [51]. Uma hipótese aventada é a de que a CCG e a nuclear interna sofram danos consequentes à ação direta de um processo imunomediado, entretanto células imunes não foram encontradas em todos os pacientes que demonstraram atrofia. Outra possibilidade é de que a CCG, células horizontais e bipolares compartilhem susceptibilidade a um processo neurodegenerativo. Degeneração transináptica retrógrada não pode ser excluída. Outro ponto a ser levado em consideração é o fato de que as fibras axonais retinianas são desmielinizadas, como a mielina é o principal alvo da EM, o processo inflamatório encontrado nos olhos de pacientes portadores corrobora com a hipótese de que a resposta imune desencadeada pela doença pode ser direcionada a outros antígenos além da mielina. A caracterização clínica dos casos avaliados nos permite documentar que tais mudanças podem ser encontradas ao longo do curso da doença e independente de sua duração [51, 52].

Alguns autores [157] identificaram em aproximadamente 50% dos pacientes portadores de EM (e em nenhum controle saudável) o anticorpo anti-KIR4.1. Tal anticorpo é expresso em células gliais (Müller) localizadas na CNI. Acredita-se que desempenha um importante papel na regulação do fluxo de água na retina. Além disso, a desregulação do transporte de potássio mediado pelo KIR4.1 nas células de Müller implica, consequentemente, no descontrole osmótico entre as células gliais corroborando

com a formação de edema macular não somente na EM assim como em diversas outras patologias oculares [158].

Alterações vasculares, as quais provavelmente se relacionam com o funcionamento anormal das células endoteliais cerebrais, podem desempenhar um importante papel na patogênese das lesões características da EM e sua progressão. A vascularização retiniana e cerebral são anatomicamente interligadas e dividem características semelhantes. O estudo das alterações vasculares na EM pode revelar uma patologia subjacente comum, relacionando o estado inflamatório com a neurodegeneração através dessas alterações. [159]

De acordo com estudos de Henderson [160], pacientes com EM com fatores de risco vasculares apresentam uma progressão mais rápida de incapacidade, sugerindo um papel importante das alterações vasculares na progressão da doença.

Redução da densidade vascular retiniana já foi demonstrada em diversos estudos usando diferentes técnicas [161, 162], semelhante ao que ocorre de maneira global no encéfalo de portadores de EM [163] destacando uma hipoperfusão difusa nestes tecidos. No entanto, a hipótese de um papel causador da circulação cerebral na EM ainda é debatida, já que também pode ser um fenômeno secundário relacionado à redução da demanda metabólica em um sistema nervoso central atrofiado. Nos últimos anos, vários estudos relataram também um aumento do risco isquêmico em EM [114, 164].

Com a evolução dos exames de avaliação retiniana, tornou-se possível a avaliação da densidade vascular macular além da rede capilar peripapilar através do advento da angiografia por TCO (TCO-A) [165].

Wang e colaboradores [161] relataram que a TCO-A é capaz de medir de maneira viável, altamente repetível e reprodutível, o fluxo sanguíneo na cabeça do Nervo Óptico e a perfusão parafoveal, a fim de detectar o dano causado pela NO e quantificar sua severidade. Nesse estudo, foi encontrada uma menor porcentagem de

densidade vascular nos olhos de indivíduos com EM quando comparados aos controles normais. Essa redução foi estatisticamente significativa, tanto na varredura total quanto em todos os setores da grade ETDRS (do inglês “Early Treatment for Diabetic Retinopathy Study").

Resultados semelhantes foram encontrados em estudo desenvolvido por Lanzillo [159] e colaboradores a fim de se avaliar se as anormalidades vasculares da retina estariam relacionadas a aspectos clínicos neurológicos da doença. Também utilizando o TCO-A, compararam as alterações vasculares em pacientes com EM com e sem NO. Como resultado, encontraram uma redução da densidade dos vasos nos olhos de pacientes com EM quando comparados aos controles. Uma redução estatisticamente significativa em todos os parâmetros foi observada tanto nos olhos com quanto naqueles sem NO, quando comparados aos controles. Tais achados sugerem que tanto a camada celular quanto a vasculatura da retina são alteradas na EM, não secundariamente à lesão inflamatória do nervo óptico, mas provavelmente principalmente devido ao estado da doença.

Ambos os estudos encontraram uma relação positiva entre a densidade vascular e os parâmetros TCO-DE, estatisticamente significativa, exceto para a área foveal. Isto é provavelmente devido à natureza avascular desta região, que está livre de vasos retinianos, com uma imagem TCO-A resultante formada predominantemente do plexo vascular coriocapilar [166].

Recentemente Bhaduri et al. mostraram, através de TCO convencional, que os olhos de EM tinham um diâmetro e número de vasos sanguíneos mais baixos do que os olhos de controle. O efeito foi mais pronunciado em pacientes com maior incapacidade e persistiu em modelos multivariados ajustados para CFNR e histórico de NO. No entanto, este estudo foi limitado a TCO-DE, com métricas quantitativas de vasos sanguíneos retinianos estáticos extraídos dos *scans*. [167].

A ocorrência de inflamação ocular, manifestada por peripleibite retiniana e uveíte em pacientes com EM são exemplos práticos do acometimento retiniano primário. Apesar de reconhecida por muitas décadas, recentemente foi relacionada à lesão da CFNR e à atrofia cerebral [51].

A periflebite retiniana, a atrofia do disco óptico e as rupturas localizadas na CFNR (fendas) podem ser detectadas na oftalmoscopia de rotina na EM.

Foi descoberto que o embainhamento venoso na média periferia da retina ocorre em 10 a 20% dos pacientes com EM, podendo surgir em qualquer estágio da doença. Acredita-se que essa periflebite represente o correlato retiniano das lesões vasculares observadas no cérebro de pacientes com EM [168]. Ocasionalmente pode-se demonstrar uma verdadeira uveíte com células inflamatórias no vítreo ou na câmara anterior [169-171], apesar de na maioria das vezes essa periflebite ser assintomática, constituindo-se um achado de exame. Ela pode estar associada ou não à NO. Na maioria das vezes, essa periflebite se traduz por embainhamento segmentar de veias retinianas periféricas. As lesões são em geral multifocais e transitórias [168].

Arnold e colaboradores [172] estudaram os achados histopatológicos em 7 casos de embainhamento venoso retiniano em olhos de pacientes com EM. Este estudo demonstrou a existência de infiltrado linfoplasmocitário perivenoso segmentar, que, em dois casos, tinham características granulomatosas. As arteríolas não foram afetadas, exceto por discreto infiltrado linfocitário em um dos casos. É provável que a periflebite em discussão represente o correlato retiniano das lesões vasculares observadas no cérebro de pacientes com EM [173, 174].

Muitos autores posteriormente constataram que tais lesões vasculares retinianas apresentam grande semelhança com as encontradas nas placas crônicas do SNC características da doença [173-175] e que, assim como no SNC, a inflamação vascular acontece em algum momento da evolução da doença [52].

A periflebite retiniana ativa tende a ocorrer simultaneamente com a ruptura da barreira hematoencefálica na EM [176] e pode ser um fator de risco para recidivas e lesões gadolínio-positivas [177].

A frequência com que a inflamação perivascular foi observada em estágios avançados doença suscita várias questões. Entender como um tecido desprovido de mielina é capaz de manter uma resposta inflamatória robusta é importante para a compreensão dos mecanismos patológicos na esclerose múltipla. Curiosamente, em um estudo recente usando camundongos transgênicos como modelo de EM, células T mielina-específicas também reconheceram o autoantígeno neuronal [178].

3.2 Espectro da Neuromielite óptica

A NMO é uma doença inflamatória que combina características de NO e mielite. No passado a doença era considerada como uma forma de EM. No entanto hoje há muitas evidências que sugerem se tratar de doenças diferentes [14, 179].

3.2.1 Manifestações clínicas, diagnóstico e tratamento do ENMO

O ENMO geralmente é restrito à medula e aos nervos ópticos. Além disso, a tem um comportamento mais grave do que a EM, especialmente no que se refere ao nervo óptico, com um pior prognóstico visual. Por fim, existem evidências à IRM que indicam dano neuronal mais grave no ENMO, incluindo não apenas desmielinização, mas necrose extensa [180]. Tradicionalmente o termo NMO era aplicado a pacientes

com um evento monofásico consistindo de neurite óptica bilateral, ocorrendo simultaneamente ao quadro de uma mielite aguda.

O tratamento deve ser agressivo, pois o ENMO apresenta prognóstico muito mais grave do que a EM. Cerca de 14% dos pacientes permanecem com deficiências graves e 16% morrem na fase aguda da doença. Em quase metade dos sobreviventes há recorrência do quadro. A afecção deve ser diagnosticada precocemente uma vez que exige tratamento adequado que é diferente do usado na EM. Na fase aguda a pulsoterapia corticoide endovenosa é usada de maneira semelhante à neurite óptica associada à EM. No entanto, o tratamento a seguir difere grandemente. Por exemplo, os imunomoduladores (interferon e o acetato de glatirâmer) que são usados na EM não são efetivos no ENMO. Além disso, no ENMO é necessário um tratamento de manutenção, no sentido de prevenir recorrências da afecção. Drogas imunossupressoras como a azatioprina e o micofenolato de mofetila que são apenas discretamente efetivos na EM podem ter um efeito dramático na estabilização de pacientes com NMO [181].

O diagnóstico do ENMO é muito importante já que o prognóstico é muito pior do que o da EM e o tratamento diverso. Embora o diagnóstico de ENMO se baseie em critérios clínicos definidos por Wingerchuketl al. [14], recentemente modificados [1], a identificação de um marcador da doença, um auto-anticorpo IgG anti-NMO modificou um pouco o diagnóstico desta afecção. Esse anticorpo se liga a uma proteína, a AQP-4, que existe em concentração elevada no astrócito relacionado à barreira hemato-encefálica, e é expressa predominantemente no cérebro e na medula espinhal. Este anticorpo é muito específico para ENMO e a sua presença permitiu identificar um grupo de pacientes que apresentam apenas NO ou apenas mielite, que não preenchem os critérios diagnósticos de ENMO, mas que são considerados de alto risco para o desenvolvimento da doença [182].

3.2.2 Comprometimento visual no ENMO

O acometimento visual no ENMO é mais grave que na EM e tem pior prognóstico no que se refere à recuperação visual. O acometimento da via óptica anterior pode ser uni ou bilateral, não necessariamente simétrico ou simultâneo ao quadro de mielite aguda [1].

Achados histopatológicos no ENMO relacionados a NO incluem infiltração com linfócitos, macrófagos, monócitos e flebite. Sequelas a longo prazo incluem a cavitação e a necrose vascular, a proliferação endotelial, a proliferação glial e a desmielinização do nervo óptico e do quiasma. Perda da CFNR e desaparecimento de corpos de células ganglionares da retina atestam a degeneração axonal retrógrada do nervo óptico [183]. Green e Cree [184] relataram alterações vasculares visíveis na retina nos olhos com NMO, incluindo estreitamento arteriolar e "cobertura". Isto sugere que danos na retina isquêmica ou inflamatória poderia às vezes contribuir para a perda visual. No entanto, Kerrison et al [183] não encontraram inflamação ativa da retina concomitante com NO associada a ENMO em dois casos.

Em relação à evolução, um estudo retrospectivo encontrou que após uma média de 75 meses de doença, 18% dos pacientes com ENMO tiveram perda visual bilateral permanente. A idade de instalação da doença parece ser um importante fator preditivo do tipo de sequela. Pacientes mais jovens no Reino Unido comumente se apresentam com NO de alto risco de sequelas visuais, enquanto pacientes mais velhos nos dois estudos apresentaram maior risco de sequelas motoras.

3.2.3 Alterações retinianas no ENMO

Histopatologicamente ENMO se caracteriza por inflamação aguda associada a infiltrados neutrofílicos e eosinofílicos, desmielinização e necrose, associados a afilamento vascular e deposição de IgG e complemento [3, 184]. Esse processo inflamatório acaba por resultar uma intensa atrofia da CFNR mais pronunciada que nos casos de EM, fato esse que pode ser útil na distinção diagnóstica entre as duas doenças [185].

Ratchford et al ao estudarem 26 pacientes portadores de ENMO sem histórico de neuropatia óptica inflamatória constatou diferença insignificante na espessura da CFNRp ao se comparar com o grupo controle (normais) [31]. Tal achado foi confirmado por Lange et al [185] usando TCO de alta resolução.

Nakamura et al [186] e Naismith et al [187] demonstraram uma perda da CFNRp mais proeminente superior e inferiormente em pacientes portadores de ENMO comparados aos portadores de EM, o que não foi encontrado em estudos mais recentes, nos quais foram utilizados aparelhos de TCO mais modernos [185]

Ainda em seu estudo, Lange et al., analisando pacientes que tiveram episódio único e unilateral de NO, constataram uma diferença média de 36,4 micra na espessura da CFNR entre os olhos nos casos de NMO e de 16,7 micra nos de EM. Levantaram assim a hipótese de que uma diferença maior que 20 micra na CFNR entre os olhos após um episódio de NO unilateral pode ser um marcador diagnóstico de NMO. Ratchford et al também encontrou esses achados, no entanto com uma diferença de 15 micra entre os mesmos.

Em nossos recentes estudos [188] ao analisar a segmentação macular feita através de TCO, foi identificada importante redução na CFNRp e CCG tanto de pacientes portadores de NMO quanto nos de EM, quando comparados com controles. No entanto, ao se analisar a CNI, foi encontrado um espessamento desta nos portadores de NMO. Nesse estudo, tal alteração também foi encontrada em portadores de MTALE.

3.3 Avaliação funcional e estrutural da via óptica anterior na EM e no ENMO

A CFNR que é formada por axônios não mielinizados das células ganglionares que se tornam mielinizados ao passar pela lâmina crivosa e formar o nervo óptico, e pode ser visualizada usando-se técnicas de imagem retiniana. A CFNR mostrará degeneração retrógrada seguida de dano ao nervo óptico ou ao trato óptico no cérebro. O olho, portanto, fornece uma janela para acessar quantitativamente o dano axonal associado a neuropatias ópticas.

Testes estruturais e funcionais podem ser usados para avaliar a extensão dos danos ao axônios do nervo óptico. Para avaliação estrutural, a TCO é um método relativamente recente que usa técnica de imagem para medir a espessura da CFNR com alta resolução e reprodutibilidade. A TCO é fácil de ser realizada, rápida, e mais barata que imagens de ressonância magnética, que são amplamente usadas na avaliação e seguimento de pacientes com doenças desmielinizantes.

Vários estudos mostraram que a medida da CFNR e da espessura macular pela TCO pode ser utilizada para detectar a perda neural na EM e monitorar a eficácia do tratamento [31, 102, 189, 190]

Também foi sugerido que os achados relacionados à TCO podem auxiliar na diferenciação entre EM e ENMO baseado na gravidade dos achados na ENMO e na presença de achados subclínicos na EM e não no ENMO [3, 31]. Apesar dos muitos estudos a respeito ainda existem dúvidas a respeito de vários tópicos principalmente no que se refere à relação entre dano neural e dano funcional nas doenças desmielinizantes já que poucos estudos avaliaram a correlação entre a TCO e o CV [191]. Além disso, enquanto que vários estudos confirmam a ocorrência de lesão subclínica na EM [146, 192] a

existência de lesão na MTALE sem NO (ENMO) não era bem estabelecida [3, 31]. Muitos estudos utilizaram a TCO com tecnologia domínio do tempo [3, 31, 102, 189, 191] que mais recentemente foi substituída nas pesquisas pela tecnologia de domínio Fourier (TCO-DF) [53, 192, 193].

Em estudos usando a TCO-DF, Monteiro et al [7] avaliaram em detalhes a espessura da CFNRp e a espessura macular de 60 pacientes com EM, 33 com NMO e 28 com MTALE, com ou sem NO prévia, além de 41 controles. Foram avaliadas também a correlação entre estes achados e os do CV. Observou-se que as medidas da CFNRp e da espessura total da mácula foram significativamente menores em todos os grupos de pacientes comparados aos controles [7]. Os olhos de pacientes com EM e NO não foram diferentes dos com EM sem NO, mas as medidas em olhos com NMO apresentaram medidas menores do que todos os outros grupos. A CFNR, mas não as medidas de espessura macular, foram menores em pacientes com MTALE do que em controles. Observou-se correlação importante entre os achados da TCO e do CV, embora a correlação tenha sido mais forte nos pacientes com NMO do que EM sugerindo uma diferença importante entre as duas condições [7].

Em dois outros trabalhos com grupos semelhantes de pacientes foram avaliadas as espessuras das diferentes camadas da retina interna nestas condições [8] e a correlação dos achados da TCO com os do eletrorretinograma de padrão reverso (PERG) [188]. Nos dois foram segmentadas as camadas da retina, sendo encontrada redução importante da CFNR e da CCG na região macular nos olhos de pacientes com EM ou NMO com ou sem NO prévia [8]. Foi observado ainda que na NMO e na MTALE havia aumento da CNI o que não ocorreu nos olhos com EM. Estes dados mostram que podem existir diferentes tipos de acometimento nas duas doenças e que

novos estudos são necessários para melhor esclarecer as alterações estruturais neste grupo e neuropatias [8].

No entanto, Monteiro et al., demonstraram que pacientes com EM apresentavam ao exame TCO-DF [40], importante redução na espessura macular que foi mais pronunciada do que na CFNRp [7]. Embora a TCO-DF e as medidas da espessura macular possam revelar anormalidades subclínicas em pacientes com EM e NMO, as alterações são predominantemente na mácula, na EM, e na CFNR, na NMO. Fernandes et al., também utilizando a TCO-DF, ao avaliar a CFNR e as células ganglionares, encontraram perda neural e axonal em pacientes com EM com ou sem NO, e em pacientes com NMO. O espessamento da CNI ocorreu em pacientes com NMO e em pacientes com MTALE. Fernandes et al. concluíram que o estudo desta camada retiniana é promissor para se diferenciar EM da NMO [8].

Saidha et al.[53], utilizando um novo protocolo de segmentação da retina, descobriram que um subgrupo de pacientes com EM tinham um afinamento de ambas as camadas nucleares, interna e externa, quando comparadas a outros pacientes com EM, poupando a CCG. A segmentação encontrou uma ruptura da arquitetura retiniana nesse subgrupo mais significativa do que o esperado numa degeneração retrógrada nos casos de neuropatia óptica em sua forma clínica típica ou na forma subclínica. Os autores sugeriram que esses achados indicavam uma doença retiniana primária em um subgrupo de pacientes com EM, que desenvolvem alterações significativas na retina, independentemente do comprometimento do nervo óptico. Esses pacientes com afinamento das camadas nucleares interna e externa tendem a desenvolver uma forma mais agressiva da EM com rápida progressão.

O interesse com relação às alterações em camadas mais internas da retina ganhou também grande impulso com a observação de microcistos na CNI de pacientes

com EM [36, 140, 150] e NMO [54, 194], publicados recentemente na literatura. Inicalmente, tais alterações foram consideradas como decorrentes de acometimento direto por mecanismo inflamatório da retina. No entanto, logo em seguida outros autores descreveram tal alteração em pacientes com glioma da via óptica, neuropatia óptica hereditária e glaucoma [35, 195, 196]. O mecanismo responsável pelos microcistos ainda é incerto; de início, considerou-se como sendo por processo inflamatório. Contudo, acredita-se que seja decorrente de degeneração transináptica ao nível da CNI, um fenômeno observado em estudos clínicos e experimentais realizados em casos de lesões do nervo óptico [197, 198]. Curiosamente, no entanto, parece ocorrer em apenas uma parcela de olhos, o que sugere outros mecanismos fisiopatogênicos envolvidos ou ainda que a sua identificação ainda não é possível em todos os casos com a tecnologia que foi avaliada (TCO-DF).

As funções visuais em pacientes com EM e NMO podem ser avaliadas por métodos psicofísicos e eletrofisiológicos. Entre os psicofísicos incluem-se a medida da AV, CV, da visão de cores e da SC. Vários trabalhos demonstraram uma redução na sensibilidade em pacientes com EM mesmo quando não apresentavam queixa de baixa na acuidade visual de alto contraste [199-201]. A visão de cores também se encontra alterada em pacientes com EM, especialmente naqueles que tiveram NO [202]. No estudo ONTT observou-se que embora muitos pacientes recuperassem a AV, tanto a SC como a visão de cores quase sempre permanecem alteradas após uma crise de NO [203]. O exame do CV também é de fundamental importância para quantificar a alteração funcional do nervo óptico, seja nos casos de NO aguda, seja no acometimento insidioso do nervo óptico, e mostra defeitos variados, particularmente os escotomas, além de depressão geral da sensibilidade.

Métodos eletrofisiológicos também podem ser úteis na investigação do acometimento visual da EM e no ENMO. O PEV de padrão reverso (PEV-pr) tem como função básica a avaliação da integridade na condução dos estímulos na via óptica, além de fornecer dados para a medida estimada da AV dos pacientes examinados[204], sendo constituído pelo potencial elétrico oriundo da retina e captado no córtex occipital. O exame é realizado utilizando-se estímulos estruturados constituídos por quadrados brancos e pretos que se revertem de forma pré-definida. A resposta resultante é uma onda trifásica com duas deflexões negativas de cerca de 75 e 135 mseg, e uma deflexão positiva de aproximadamente 100 mseg, denominadas de N_{75}, N_{135} e P_{100}. Esta última sofre pouca variação inter-ocular e inter-individual, embora apresente variação com a idade[204].

Na EM, classicamente, o PEV mostra aumento da latência com amplitude preservada nos olhos acometidos pelo processo de desmielinização, um aumento da latência do componente P100 ocorre em mais de 90% dos pacientes com EM [205].

Apesar das diferenças clínicas e laboratoriais entre a EM e ENMO, até agora, os parâmetros do PEV descritos na EM têm sido usados na avaliação de pacientes com ENMO. Em um estudo recente, Neto SP et al. [206] avaliaram as respostas do PEV em 19 pacientes com ENMO. Observaram ausência de resposta ao PEV em 47,4%, redução da amplitude de N75/P100, com latência normal de P100 em 34,2%, respostas de padrão semelhante às encontradas na EM em apenas 5,3% e respostas dentro da normalidade em 13,2%, ou seja, 81,6% dos olhos examinados tinham padrões de resposta do PEV diferentes dos da EM.

O ERGct é usado para se avaliar a função retiniana. Fornece cinco respostas básicas, três adaptadas ao escuro: O ERG 0,01 (resposta de bastonetes) o ERG 3,0 (resposta de cones e bastonetes juntos) e potenciais oscilatórios 3,0. Duas ondas são adaptadas a luz: o ERG 3,0, que avalia resposta de cones, e o Flicker.

O ERGmf fornece informações sobre a resposta retiniana a estímulos estruturados. Segundo as diretrizes da “International Society for Clinical Electrophysiology of Vision” (ISCEV), no ERGmf existem evidências que a onda N1 tem contribuição das mesmas células que contribuem com a onda a em condições fotópicas do ERG de campo total; e que P1 e N2 incluem contribuições das mesmas células da onda b adaptada à luz e potencial oscilatório. Embora as ondas do ERGct e do ERGmf sejam morfologicamente de certa forma homólogas, as taxas de estimulação são mais altas para ERGmf e suas respostas são extrações matemáticas.

Os POs são componentes de alta frequência sobrepostos à fase ascendente da onda-b normal da fase escotópica máxima do ERGct [48]. Acredita-se que tais ondulações rítmicas e de pequena amplitude são geradas por componentes pertencentes às camadas mais internas da retina e sua avaliação permite, de maneira não invasiva, seu estudo *in vivo* [48]. Os POs são provavelmente gerados por uma interação neuronal entre as células bipolares, amácrinas e ganglionares [46-48].

Mais especificamente, os POs parecem refletir um circuito feedback negativo iniciado pelas células amácrinas, assim como as vias neuronais dopaminérgicas, gabaérgicas e glicina-mediadas [48, 207-211].

A avaliação dos POs já foi aplicada em diversos estudos afim de se identificar anormalidades funcionais da Retina. Em pacientes diabéticos já está bem definido que é um indicador sensível de disfunção retiniana associada ao seu processo patológico [212-216]. Também já foram identificadas alterações tanto na amplitude quanto na latência dos POs na ausência de sinais fundoscópicos de diabéticos [212, 217] e hipertensos [218, 219].

Com o advento do ERGmf, foi possível se obter os POs de múltiplos pontos retinianos, de diferentes localidades, determinando um estudo ainda mais detalhado das

variações regionais dos POs, possibilitando identificar se as alterações são relacionadas a áreas de retinopatia ou não [220-222].

POs multifocais também foram utilizados no estudo das camadas retinianas internas de pacientes idosos sem comorbidades [223], em pacientes portadores de maculopatia por Hidroxicloroquina [224], cegueira noturna congênita estacionária [225] e glaucoma [226, 227]. Nesses estudos, foi observada redução tanto na latência quanto na amplitude dos POs, mesmo nos pacientes sem sinais clínicos das doenças em questão, o que sugere que possam ser um índice altamente sensível para o estudo das camadas internas da retina [221, 228].

Outros testes eletrofisiológicos que podem ser úteis incluem o PERG, um indicador potencial da integridade da célula ganglionar retiniana. Vários estudos já investigaram o PERG de campo total na EM indicando que o exame pode ser útil para detectar a perda neural nestas afecções.

Existe, portanto, interesse em se avaliar melhor estruturalmente e funcionalmente a retina interna em pacientes com ENMO e EM com ou sem NO. Examinar a evolução das alterações nessa porção retiniana com TCO de alta resolução, inclusive no que tange ao comprometimento estrutural subclínico que encontramos, se faz importante uma vez que Saidha encontrou um subgrupo de pacientes com EM que apresentou diminuição da espessura da camada nuclear interna e nós encontramos um aumento desta camada em pacientes com ENMO.

Funcionalmente, embora o PEV seja abordado em diversos estudos de pacientes com EM, com aumento da latência nesses pacientes, pouco se estudou até o momento das variações de resposta em pacientes com ENMO. Sugere-se um padrão diferente de resposta entre esses dois grupos de pacientes, com predominância da diminuição da amplitude da onda P100 provavelmente devido ao caráter de dano celular no ENMO,

frente à predominância da característica desmielinizante na EM com prejuízo na condução dos estímulos pelos axônios comprometidos, resultando em aumento na latência das respostas. Por fim, o ERGmf poderia avaliar funcionalmente a retina externa e as células ganglionares nos grupos estudados e fornecer importantes informações adicionais quanto aos aspectos eletrofisiológicos das estruturas retinianas alteradas nesses pacientes.

4 MÉTODOS

4.1 Desenho do estudo: Estudo de corte transversal

4.2 Seleção de pacientes

Foram estudados 30 pacientes portadores de EM e 30 pacientes portadores de ENMO do ambulatório de doenças desmielinizantes do Departamento de Neurologia e do ambulatório de neuro-oftalmologia da divisão de Clínica Oftalmológica do Hospital das Clínicas da Faculdade de Medicina da USP. Foram avaliados 29 controles normais.

4.3 Critérios de inclusão

1. Diagnóstico de EM através dos critérios clínicos e de imagem de McDonald [87] ou diagnóstico de ENMO definida por critérios diagnósticos recentemente estabelecidos [15].
2. Idade entre 15 e 60 anos
3. Acuidade visual melhor que ou igual a 20/200
4. Ausência de anormalidades oculares a não ser por erros de refração menores que seis dioptrias esféricas e três dioptrias cilíndricas
5. Ausência de manifestações clínicas de crise de NO nos últimos 6 meses antes do estudo.
6. Boa colaboração para os exames e exame campimétrico confiável

4.4 Critérios de exclusão

1. Diagnóstico de glaucoma, opacidades de meios ou anomalias de papilas
2. Diagnóstico de doença retiniana acometendo a região macular e periférica
3. História de perda visual no olho a ser estudado há menos de 6 meses
4. Presença de edema de papila ao fundo de olho
5. Uso conhecido abusivo de álcool ou drogas
6. Condições médicas ou psicológicas que impedissem o paciente de concluir o estudo ou assinar o consentimento informado.

4.5 Exame oftalmológico

Os pacientes foram submetidos a exame oftalmológico incluindo medida da AV com melhor correção, avaliação da motilidade ocular extrínseca, reações pupilares, biomicroscopia, tonometria de aplanação e exame de fundo de olho.

A função visual foi avaliada através dos seguintes testes: a) AV de alto contraste realizada através da tabela do ETDRS de maneira padronizada como descrito pelo fabricante; b) o teste para avaliar a SC utilizado foi o “Vision Contrast Test System” (VCTS 6500, Vistech Consultants Inc). Nesse teste, as frequências espaciais, representadas em ciclos por graus, medem a sensibilidade do paciente a um objeto de tamanho específico, sendo testadas cinco frequências: A= 1,5; B= 3,0; C= 6,0; D= 12,0; E= 18,0. As baixas freqüências testam objetos de tamanho grande, enquanto as altas frequências, sensibilidade a pequenos objetos. Cada frequência testada inicia-se com

alto nível de contraste, o qual diminui progressivamente. O paciente simplesmente relata o “patch” de menor contraste que ele pode enxergar (Figura 1).[229]

A distância da tabela e a iluminação do ambiente foram padronizados pelo Setor de Visão Subnormal, conforme orientação do fabricante. A fim de comparar resultados, os valores padrões de normalidade em candelas/m2 (cd/m2) para cada frequência espacial são apresentados.



Figura 1 - Teste de sensibilidade ao contraste (VCTS 6500, Vistech Consultants Inc)

O grupo controle constou de olhos de indivíduos normais, emparelhados por sexo e idade aos pacientes com EM. Os indivíduos foram submetidos a exame oftalmológico completo e exames complementares de maneira semelhante aos pacientes estudados.

4.6 Campimetria Visual

O CV automatizado foi obtido por meio do perímetro de Humprey™ (Carl Zeiss Meditec, Dublin, CA, EUA; modelo HFA II 750), com correção apropriada para perto, utilizando-se teste do tipo limiar com estratégia 24-2 SITA Standard (Swedish Interactive Threshold Algorithm). Essa estratégia examina os 52 pontos dentro de 24 graus centrais e dois pontos na periferia nasal, utilizando estímulo de tamanho III de Goldman apresentados em um plano de fundo com luminância de 10cd/m^2 (31.5 apostilb). Para inclusão no estudo, os pacientes e controles precisaram apresentar campos visuais confiáveis, definidos como índices de perda de fixação, falsos positivos e falsos negativos menores que 20%.

Para todos os pacientes e controles, cada ponto testado no CV representa a sensibilidade em decibéis (dB), para aquele indivíduo. A gravidade dos defeitos de CV foi avaliada através da sensibilidade média, utilizando o MD (do inglês Mean Deviation) o qual foi calculado através da média do desvio da normalidade dos pontos, exibidos no gráfico excluindo-se os 2 pontos correspondentes à mancha cega e os 2 pontos da extremidade nasal, totalizando-se assim 50 pontos. O valor de cada ponto testado foi medido em dB e, para todas as análises, este valor foi convertido de dB para 1/Lambert. Isto é feito dividindo o valor em decibel por 10 e calculando o unlog do quociente, que significa transformar os valores dos pontos testados no CV de uma escala logarítmica (dB) para uma escala linear (1/L). Dessa forma, seguimos as sugestões da literatura que demonstram existir uma correlação linear e contínua entre o número de células ganglionares da retina e a perda de sensibilidade no CV expressa pela unidade 1/L [230]. A sensibilidade do CV central foi obtida pela da média do desvio da normalidade da região central (CMD, do Inglês, central mean deviation) que

corresponde à média dos 12 pontos centrais do CV automatizado. Esses pontos estimulam áreas que se aproximam daquelas testadas pelo escaneamento do TCO na região macular analisado pelo protocolo ETDRS circular do aparelho utilizado (Figura 2a, círculo externo e, Figura 2c, círculo demarcando os 12 pontos centrais).

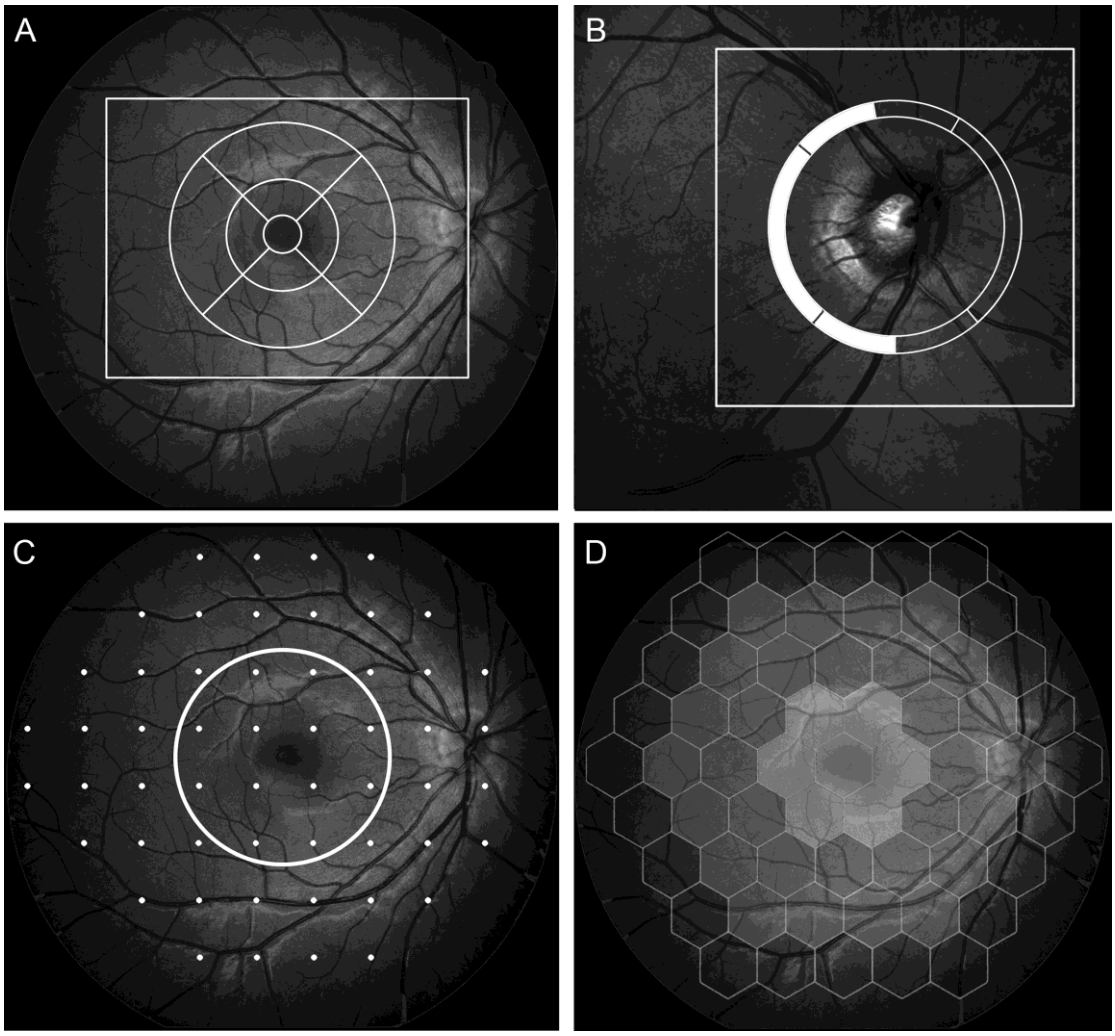

Figura 2 - Acima: Demarcação das áreas mácular (A, retângulo externo) e Nervo Óptico (B) digitalizadas TCO-DE com uma representação esquemática do mapa de espessura macular com a grade ETDRS (A, círculo) e espessura da CFNRp com as áreas temporais destacadas (B, círculo) de um indivíduo normal. Abaixo: os pontos de dermacação obtidos no CV estratégia 24-2 padrão (C). Os 12 pontos contidos no círculo central correspondem à área avaliada no mapa macular circular; Vista esquemática dos hexágonos ERGmf 61 com a divisão das áreas analisadas (D)

4.7 Exame de tomografia de coerência óptica

A avaliação da CFNRp e da espessura macular foi feita utilizando o Spectralis (Spectralis OCT, Heidelberg Engineering GmbH, Heidelberg, Alemanha), equipado com o Spectralis NSite Analytics Software (V. 1.9.10.0)

Para o exame da região da mácula obteviveram-se 61 b-scans horizontais com 16 frames cada, cobrindo uma área de forma cuboide de 30º x 25º (9,2 x 7,6 mm) centrada na fóvea (Figura 2a), separada por 120 mícrons um do outro, 40.000 varreduras por segundo e resolução axial de aproximadamente 5 μm com a função "TruTrack" (TruTrack, Heidelberg Engineering GmbH, Heildelberg, Alemanha). O software registra a qualidade da intensidade do sinal das imagens variando de pobre (0dB) a excelente (40dB). Todas as imagens foram revistas e, para serem incluídas, tinham que ter varreduras centradas e a força do sinal deveria ser > 20db. [231, 232].

Os exames qualificados para análise foram processados usando o software de segmentação fornecido pelo fabricante. Utilizando tal algoritimo, o software NSite segmentou e mediu as camadas da retina como a CFNRm, CCG, CPI, CNI, Camada Plexiforme Externa (CPE), camada nuclear externa (CNE) e complexo fotorreceptores + epitélio pigmentário da retina (CFR + EPR), bem como a análise da espessura total (Figura 3). Um revisor avaliou cada um dos 61 quadros de b-scan do volume para verificar a segmentação correta. Para aqueles que apresentaram segmentação errada, o ajuste foi feito manualmente [231, 233, 234].

Com os erros de segmentação corrigidos, foi processado o cálculo da espessura de cada camada individualmente, seguindo o padrão ETDRS, utilizando os quadrantes anatômicos (superior, inferior, nasal e temporal) dos círculos médio (3mm) e externo (6mm) centrados na fóvea. [235 717]

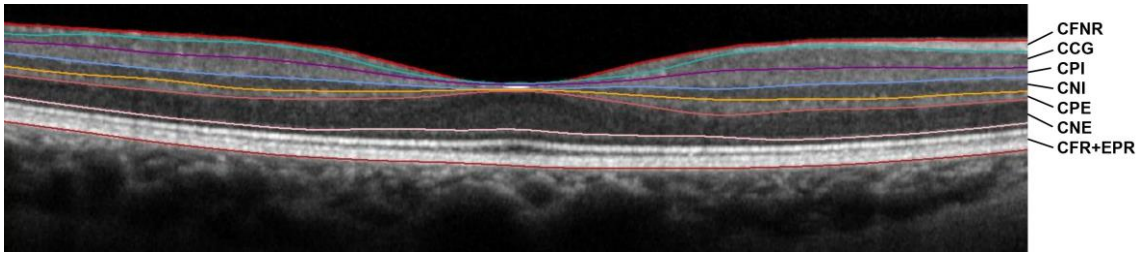

Figura 3 - Exemplo de um scan-b de um Spectralis TCO-DE com segmentação automática e corrigida manualmente nas seguintes camadas de retina: camada de fibras nervosas da retina (CFNR), camada de células ganglionares (CCG), camada plexiforme interna (CPI), camada nuclear interna (CNI) , Camada plexiforme externa (CPE), camada nuclear externa (CNE) e complexo camada de fotorreceptores e epitélio pigmentário da retina (CFR + EPR).

As medidas da CFNRp foram obtidas através um círculo de 1536 pontos A-scan de 12º centrado no disco óptico (Figuras 2b e 4), cobrindo uma área de 3,5mm de diâmetro, também com uma taxa de 40.000 scans por segundo, alcançando uma resolução axial de 4μm e 6μm de resolução lateral. Adimiti-se como marco a margem temporal do disco óptico (posição das 9 e das 3 horas nos olhos direito e esquerdo, respectivamente) foi designada 0º. A partir deste ponto a CFNRp foi dividida em setores pelo software em: temporal (316º - 45º), superior temporal (46º - 90º), nasal superior (91º - 135º), nasal (136º - 225º), nasal inferior (226º - 270º) e temporal inferior (271º - 315º), no sentido horário no olho direito e no sentido anti-horário no olho esquerdo. Assim como na avaliação macular, imagens com menos de 20dB de força de sinal foram descartadas e nova imagem realizada. [236 716].

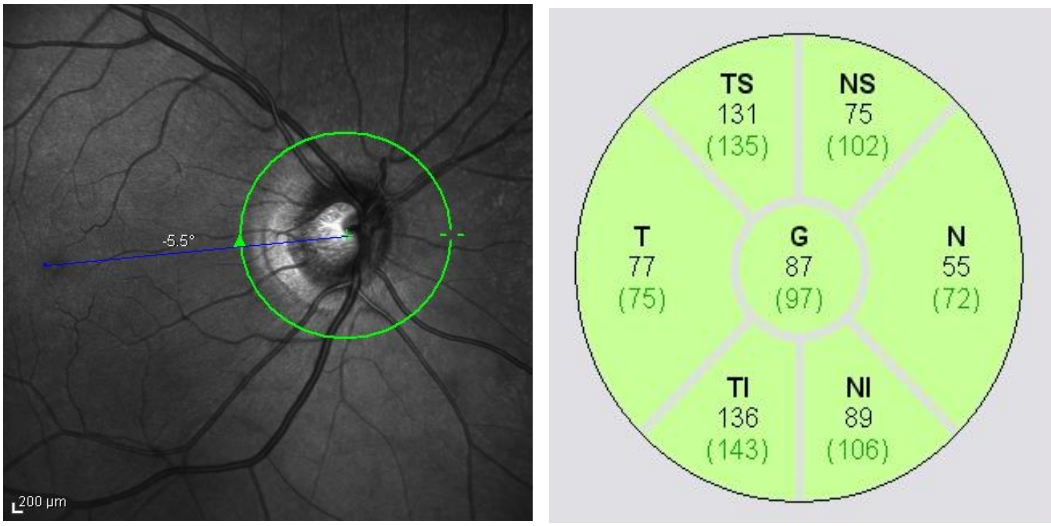

Figura 4 - Aquisição da CFNRp em um paciente do grupo controle com seus respectivos dados em disposição proposta por Garway-Heath. [230, 237]

4.8 Medidas com o Eletrorretinograma de campo total e multifocal e Potencial Evocado Visual

O ERGct e o ERGmf foram realizados de acordo com as diretrizes da ISCEV [238] usando o aparelho RETI System (Roland Consult, Wiesbaden, Germany, 2006).

As pupilas foram previamente dilatadas (>7mm) com colírio de tropicamida, e para a colocação do eletrodo corneano foram utilizados colírio anestésico (derivados de Tetracaína) e metilcelulose. Eletrodos tipo ERG jet foram usados para a captação dos sinais (eletrodo positivo) e de disco de ouro como referência (eletrodo negativo) e terra (neutro), posicionados na superfície da córnea, rebordo lateral da páplebra e no centro da fronte (2,5 cm da glabela), respectivamente.

Respostas binoculares simultâneas foram captadas no ERGct, e respostas monoculares, no ERGmf.

Para o ERGct primeiramente foi feita uma adaptação do paciente ao escuro de 30 minutos afim de se analisar a função dos bastonetes através da resposta escotópica, escotópica máxima ou combinada e POs. Após estes, fez-se uma adaptação de 10 minutos à luz para a realização do ERG fotópico. Para a avaliação da resposta dos bastonetes foram utilizados 8 estímulos de flash de luz branca com uma intensidade de 0.0095 cd/m^2, já para os POs e fase fotópica, uma intensidade de 3.0 cd/m^2. Foram utilizados filtros de 100 a 500Hz para os POs, e de 1 a 300 Hz para as demais fases. As ondas dos POs foram selecionadas através do posicionamento manual dos cursores sobre os picos das 3 primeiras ondas como demonstrado na figura 7.

Para o ERGmf foi utilizado padrão de estímulo constituído de 61 hexágonos escalonados (fator de distorção 4), apresentados de forma pseudorandômica (sequência m modificada) em tela de 21 polegadas de monitor de tubo de raios catódicos (CRT, do inglês, *Cathodic Ray Tube)*, com contraste de 97%, taxa de fotogramas de 60 Hz, abrangendo um ângulo visual de 30^0 de cada lado do ponto de fixação. A correção óptica foi ajustada para a distância da tela de estimulação (26cm), de modo a tornar o paciente capaz de visualizar e manter a fixação estável numa mira central demarcada por um X (Figura 5).

Figura 5 - Representação dos estímulos hexagonais do ERGmf com escala de 61 elementos semelhante à área da região macular avaliada pela tomografia de coerência óptica

O exame resultou do registro da resposta promediada de 8 ciclos de estimulação de 47 segundos cada, filtradas com uma banda de passagem entre 10 e 100Hz, além de serem ampliadas. Ruídos como piscar, movimentos oculares e musculares foram ignorados automaticamente pelo software. A análise foi feita através da avaliação da densidade de resposta do Kernel de primeira ordem (N1 e P1), agrupadas em cinco anéis concêntricos. Destes grupos, o mais externo foi excluído (anéis 1 a 4) e o restante dividido em dois novos grupos: anéis 1 e 2 (os dois anéis centrais) e anéis 3 e 4 (os dois anéis restantes) (Figura 6). Modelos dos traçados obtidos ao ERGct e ERGmf estão representados na figura 7.

O PEV foi realizado utilizando-se estímulos estruturados constituídos por quadrados brancos e pretos que se revertem de forma pré-definida. Tais estímulos possuem 15 minutos de arco (menor estímulo) e 60 minutos de arco (maior estímulo) de tamanho, apresentam uma frequência estática de 1,5Hz, totalizando 80 reversões por ciclo. São colocados eletrodos nas posições Oz, Cz e FPz referentes ao sistema 10-20 do eletroencefalograma (EEG). O teste é realizado monocularmente posicionando-se, num ambiente em penumbra, o paciente a 1m de uma tela com contraste a 97%, com a melhor correção óptica para a distância olho-tela em questão. Foram apresentados 2 ciclos de 80 reversões para cada estímulo. Aplica-se filtro de 1 a 100Hz a fim de se reduzir ruídos e padronizar as respostas.

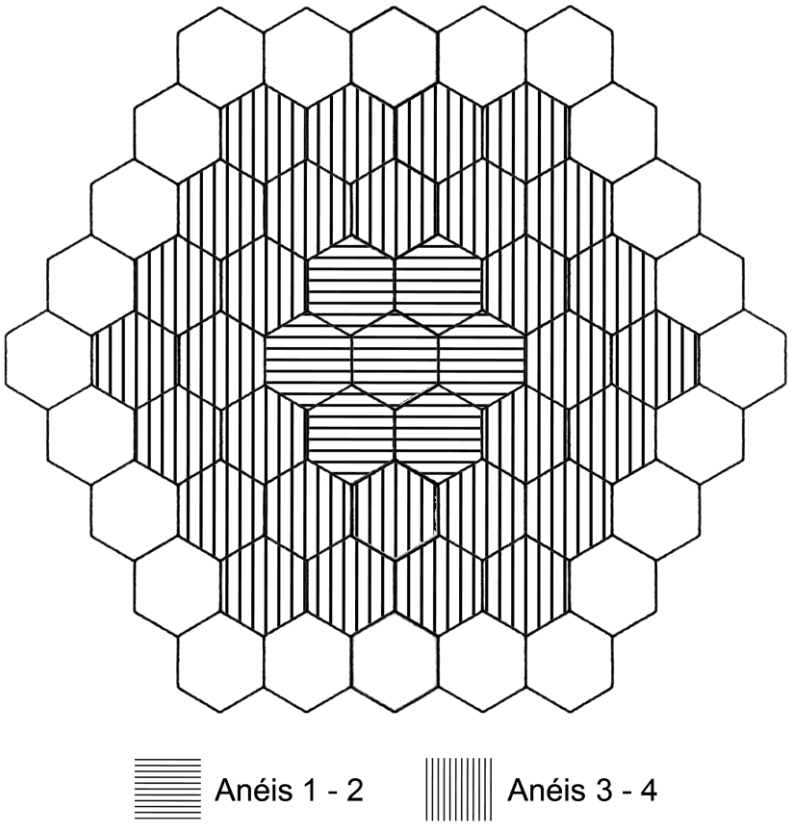

Figura 6 - Representação dos anéis selecionados para avaliação e correlação do ERGmf

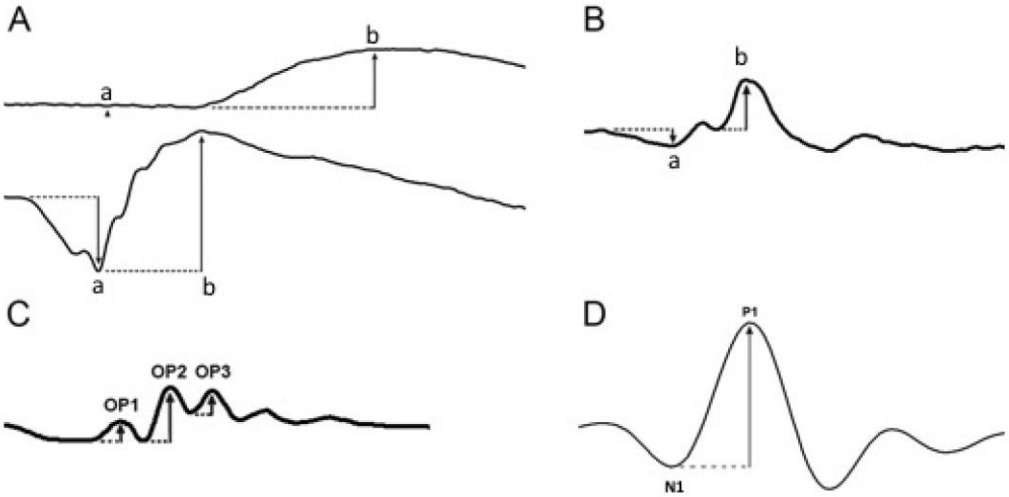

Figura 7 - Exemplos das formas de onda do ERG e ERGmf: imagem (A) demonstra a forma de onda obtida nas respostas escotópicas do ERG*ct*. A onda superior representa a resposta do estímulo luminoso de baixa intensidade mostrando a função isolada dos bastonetes. A onda inferior demonstra a resposta ao estímulo de luz máxima, representando a função mista de cones e bastonetes. A fase fotópica (B) do ERG*ct* mostra a função isolada dos cones. As ondas a e b também são mostradas. Linhas pontilhadas horizontais demonstram a latência e seta vertical a amplitude de cada onda. Imagem C demonstra representação da onda usada para a soma dos POs. A amplitude dos POs é a diferença em microvolts entre um pico e o vale anterior. A amplitude final dos POs é a soma das três amplitudes. Na onda do ERGmf (D), a latência de N1 é a diferença em milissegundos entre a linha de base e o primeiro vale; a latência de P1 é a diferença em milissegundos entre o primeiro vale e o primeiro pico

4.9 Análise Estatística

Para testar diferenças entre os grupos em relação às variáveis TCO, ERGct e ERGmf e CV foram usadas Equações de Estimações Generalizadas (do inglês Generalized Estimating Equations = GEE), controlando o efeito da idade, sexo e as correlações entre os olhos intra-sujeitos. Quando encontradas diferenças significantes, utilizou-se o teste post-hoc Diferença Mínima Estatística (DME). O tamanho do efeito (TE) foi avaliado pelo *d* de Cohen, sendo adotada a seguinte classificação para interpretação: 0,20 – 0,49: Pequeno; 0,50 – 0,79: Médio; >0,80: Grande [239]. O coeficiente de correlação de Pearson foi utilizado para avaliar potenciais associações entre ERGct, ERGmf, TCO, PEV, SC e CV. As análises foram feitas no software estatístico SPSS versão 24 (IBM Corp., Armonk, NY). O valor de $p < 0,05$ foi adotado para significância estatística.

5 RESULTADOS

Um total de 30 pacientes com EM e 30 com ENMO selecionados aleatoriamente do ambulatório do Departamento de Neurologia da Faculdade de Medicina da Universidade de São Paulo foram incluídos no estudo. Para compor o grupo controle, foram convidados 29 indivíduos entre os acompanhantes dos pacientes participantes do estudo e funcionários do hospital.

Quatorze dos pacientes com EM tinham história de NO (unilateral em 6 e bilateral em 8). Como nenhum olho foi excluído do estudo, 22 olhos foram classificados como EM+NO e 38 como EM-NO. Vinte e um dos trinta pacientes com ENMO tinham uma história de NO (bilateral em 12 e unilateral em 9). Dez dos sessenta olhos de pacientes com ENMO com história de NO foram excluídos porque a AV foi pior do que 20/200. Dos 50 olhos que entraram no estudo, 23 olhos tinham história prévia de NO, enquanto 27 não a tinham. O grupo controle incluiu 57 olhos de 29 sujeitos. Um dos olhos do grupo controle foi excluído devido à redução da AV causada por membrana epirretiniana macular. A Tabela 1 mostra os dados demográficos de todos os indivíduos incluídos no estudo.

Após a aplicação dos critérios de inclusão e exclusão, a amostra final consistiu de 167 olhos distribuídos da seguinte forma. EM-NO: 38 olhos; EM+NO: 22 olhos; ENMO-NO: 27 olhos; ENMO+NO: 23 olhos; controles: 57 olhos. Treze dos 21 pacientes com ENMO+NO foram positivos para o anticorpo anti-AQP4. Nove pacientes com ENMO tinham MTALE, mas não NO; cinco destes foram positivos para o anticorpo anti-AQP4.

A análise do CV mostrou que MD e CMD foram significativamente menores em EM+NO ($p < 0{,}001$; TE = 1,47) e ENMO+NO ($p < 0{,}001$; ES = 1,1) do que nos controles. Ao comparar os grupos, MD e CMD foi menor nos olhos afetados com NO. O alto valor de TE (> 0,80) observado em ambas as comparações foi compatível com o esperado devido à gravidade do defeito de CV nos pacientes com EM e com ENMO em comparação com os controles (Tabela 2).

Tabela 1 - Características demográficas, acuidade visual e campo visual dos pacientes com Espectro da Neuromielite Óptica (ENMO) e Esclerose Múltipla (EM) com e sem neurite óptica (NO) e controles normais

	EM		**ENMO**		**Controles**
Pacientes	30		30		29
Olhos analisados	60		50		57
Idade em anos, média (DP)	36,67 (10,10)		37.6 (11,91)		45,4 (10,6)
Sexo M/F	4/26		5/25		9/20
Anti-Aquaporina 4 positivo (olhos)	-		18 (29)		-
Acuidade Visual [mediana (variação)]	20/20 (20/20 - 20/30)		20/20 (20/20 - 20/200)		20/20 (20/20 - 20/20)
	Olhos sem NO (n=38)	Olhos com NO(n=22)	Olhos sem NO (n=27)	Olhos com NO(n=23)	
Acuidade Visual [mediana (variação)]	20/20 (20/15 - 20/20)	20/20 (20/20 - 20/30)	20/20 (20/15 - 20/20)	20/40 (20/20 - 20/200)	
Idade em anos, média (DP)	36,8 (8,8)	36,5 (12,4)	38,7 (12,9)	35,0 (11,1)	

Tabela 2 - Os valores médios (± desvio padrão) dos dados obtidos ao exame de Campo Visual decibéis (dB) de pacientes portadores de esclerose múltipla (EM) com e sem histórico de NO, espectro da neuromielite óptica (ENMO) com e sem histórico de NO e controles.

	EM-NO	**EM+ NO**	**ENMO- NO**	**ENMO+ NO**	**Controles**	**EM- NO *versus* EM+ NO**	**EM- NO *versus* ENMO - NO**	**EM- NO *versus* ENMO + NO**	**EM+ NO *versus* ENMO - NO**	**EM+ NO *versus* ENMO+ NO**	**ENMO- NO *versus* ENMO+ NO**
MD, média (DP)	-4,00 (0,93) *	-6,27 (1,28) *	-2,06 (0,42)	-9,03 (2,23) *	-1,23 (0,26)	p<0.001†	p=0.80	p=0.04†	p<0.001†	p=0.48	p=0.005†
CMD, média (DP)	-3,20 (0,8) *	-4,65 (0,88) *	-1,82 (0,31)	-7,55 (2,20) *	-1,22 (0,22)	p<0.001†	p=0.31	p=0.04†	p<0.001†	p=0.60	p=0.001†

DP Desvio Padrão, MD: mean deviation, CMD: central mean deviation

*p<0,05 comparado aos Controles; † p<0,05 quando 2 grupos foram comparados; covariável: sexo e idade = 39,6 anos).

Ao analisarmos os dados de SC, como esperado, os pacientes que apresentavam histórico prévio de NO, tanto EM quanto ENMO, apresentaram média de SC menor em relação aos controles e também aos pacientes que não apresentaram tal histórico em todas as frequências espaciais. Esses achados se mostraram de grande importância clínica pois todas apresentaram TE > 0,8. Os pacientes que não apresentavam histórico de NO também se mostraram com alterações de SC nas faixas de 1,5 e 6 ciclos/grau para ambas as doenças (EM-NO e ENMO-NO) além de alteração na frequencia espacial de 12 ciclos/grau nos olhos ENMO-NO, todos com moderada aplicabilidade clínica (TE entre 0,5 e 0,64) exceto para ENMO-NO na frequência 1,5 ciclo/grau que demonstrou pequeno TE (TE = 0,49). Os dados referentes à avaliação de SC estão expostos na tabela 3.

A Tabela 4 mostra os parâmetros maculares do TCO para cada camada retiniana, bem como a média da espessura do CFNRp do segmento temporal de 170º do disco em todos os grupos de olhos. Quando comparados aos controles normais, a Espessura Total média (ET) foi significativamente menor nos olhos com EM+NO (p=0,001; TE=0,84) e ENMO+NO (p<0,001; TE=1,1). O TE observado sugere que os olhos com NO tanto no grupo EM quanto ENMO apresentam redução na ET de grande magnitude quando comparados aos olhos normais. A CFNRm média foi menor em todos os grupos comparados aos olhos normais, exceto nos olhos com EM-NO (p=0,19). Os menores valores da CFNRp foram observados nos olhos com neurite tanto no grupo EM (p=0,001; TE=1,1) quanto ENMO (p<0,001; TE=1,1). A CCG, CPI e CFN médias também foram menores em todos os grupos quando comparados aos olhos normais. Os menores valores na CCG, CPI e CFNRm foram observados nos olhos com NO, tanto no grupo EM quanto ENMO. Nestes grupos, os TEs observados foram de grande

magnitude (>0,80). Porém, nenhuma diferença significante foi observada na CNI, CPE e CNE dos grupos em relação aos controles normais.

Quando comparadas EM e ENMO, foi observado que os olhos com NO apresentaram menores valores de ET, CFNRm, CCG e CPI quando comparados aos olhos sem NO. Nestes grupos, os TEs observados foram de grande magnitude (>0,80). Resultado similar foi observado na CFNRp, embora não tenha sido observada diferença significante entre o grupo EM+NO vs. ENMO-NO (p=0,20). A CNI média dos grupos EM-NO (p=0,01; TE=0,73) e ENMO-NO (p=0,03; TE=0,44) foi menor do que a do grupo ENMO+NO, sendo observados TEs com moderada e pequena magnitude, respectivamente.

Tabela 3 - Valores médios (± desvio padrão) obtidos ao teste de sensibilidade ao contraste (SC) por frequência especial em candelas/m^2 de pacientes portadores de Esclerose Múltipla (EM) e Espectro da Neuromielite Óptica (ENMO) com e sem histórico de NO, e controles

	EM-NO	**EM+NO**	**ENMO- NO**	**ENMO+ NO**	**Controles**	**EM- NO *versus* EM+ NO**	**EM- NO *versus* ENMO - NO**	**EM- NO *versus* ENMO + NO**	**EM+ NO *versus* ENMO - NO**	**EM+ NO *versus* ENMO+ NO**	**ENMO- NO *versus* ENMO+ NO**
A	35,1±23,2*	26,3±10,8*	33,3±9,5*	22,1±13,5*	43,0±14,5	p=0,03†	p=0,66	p=0,01†	p=0,02†	p=0,25	p<0,001†
B	75,4±49,3	49,3±26,9*	74,5±32,6	45,9±31,0*	74,5±39,0	p=0,002†	p=0,93	p=0,004†	p=0,003†	p=0,69	p=0,001†
C	94,7±64,9*	64,0±45,8*	101,2±52,0*	56,2±40,4*	121,4±44,4	p=0,01†	p=0,66	p=0,004†	p=0,01†	p=0,55	p<0,001†
D	74,5±47,0	47,8±45,8*	71,2±34,9*	45,4±39,9*	86,4±29,9	p=0,01†	p=0,75	p=0,01†	p=0,049†	p=0,85	p=0,01†
E	31,6±19,0	19,1±16,2*	34,3±14,0	17,3±16,3*	36,3±15,1	p=0,001†	p=0,52	p=0,002†	p=0,001†	p=0,70	p<0,001†

(* P <0,05 comparado aos controles; † p<0,05 quando 2 grupos foram comparados. Frequência espacial em ciclos/grau: A = 1,5; B = 3,0; C = 6,0; D = 12,0; E = 18,0.

Tabela 4 - Os valores médios (± desvio padrão) dos dados de tomografia de coerência óptica (TCO) em µm de pacientes portadores de esclerose múltipla com e sem histórico de NO (EM+NO, EM-NO), espectro da Neuromielite Óptica com e sem histórico de NO (ENMO+NO, ENMO-NO) e controles

TCO	EM-NO	EM+ NO	ENMO- NO	ENMO+ NO	Controles	EM- NO *versus* EM+ NO	EM- NO *versus* ENMO - NO	EM- NO *versus* ENMO + NO	EM+ NO *versus* ENMO - NO	EM+ NO *versus* ENMO+ NO	ENMO- NO *versus* ENMO+ NO
Mácula											
CFNRm	29,8±5,1	25,2±7,6**	29,0±4,2*	25,1±7,8**	31,1±4,3	*p=0,003*	p=0,46	*p=0,01*	*p=0,04*	p=0,97	*p=0,01*
CCG	39,5±5,9**	34,4±8,2**	39,6±6,2*	33,1±11,4**	42,5±4,1	*p=0,01*	p=0,91	*p=0,01*	*p=0,01*	p=0,66	*p=0,004*
CPI	33,0±4,6*	29,2±6,1*	32,8±4,4*	29,1±6,6*	35,0±2,9	*p=0,01*	p=0,69	*p=0,01*	*p=0,02*	p=0,96	*p=0,003*
CNI	34,6±2,6	35,4±2,8	35,4±2,8	36,8±3,5	35,4±3,0	p=0,13	p=0,25	*p=0,01*	p=0,98	p=0,14	*p=0,03*
CNE	30,5±2,6	29,9±2,4	29,9±3,1	29,5±2,8	29,6±3,4	p=0,23	p=0,36	p=0,15	p=0,98	p=0,64	p=0,62
CPE	64,0±7,8	65,2±7,0	63,6±7,4	62,1±6,7	62,5±9,4	p=0,12	p=0,84	p=0,33	p=0,43	p=0,13	*p=0,04*
CFR+EPR	79,6 ±2,2	79,7±2,0	79,6±2,1	79,1±1,5	79,3±3,6	p=0,70	p=0,92	p=0,32	p=0,90	p=0,25	p=0,23
Nervo Óptico											
CFNRp (170º)	98,4±16,9*	86,3±22,7**	93,2±24,4**	75,8±36,2**	107,3±19,2	*p=0,03*	p=0,34	*p=0,005*	p=0,31	p=0,24	*p=0,05*

**P* <0,05, ***P* <0,01 comparado aos controles, *itálico* p <0,05 quando 2 foram comparados; Covariáveis: idade = 39,6 anos, e sexo. CFNRm = camada de fibras nervosas retinianas macular; CCG = camada de células ganglionares; CPI = camada plexiforme interna; CNI = camada nuclear interna; CNE = camada nuclear externa; CPE = camada plexiforme externa; CFR+EPR= complexo camada de fotorreceptores + epitélio pigmetário da retina; CFNRp = camada de fibras nervosas peripapilar.

A Tabela 5 mostra dados de ondas a e b do ERGct, assim como as medidas dos POs para todos os grupos. Nenhuma diferença estatisticamente significativa foi encontrada em qualquer comparação de resposta de onda a e b, independentemente da fase (escotópica e fotópica) ou da resposta do flicker. No entanto, quando comparados aos controles, as medidas dos POs foram significativamente maiores em ENMO+NO ($p = 0,02$, ES = 0,42), mas não em EM+NO, EM-NO ou ENMO-NO. Na comparação de grupo, mostrou-se que as medidas de POs foram significativamente maiores em EM+NO e ENMO + ON do que em EM-NO ($p = 0,02$ e 0,05, respectivamente; TE = 0,26). O tamanho do efeito observado sugere que os olhos com NO de pacientes com ENMO apresentam aumento dos POs de pequena magnitude em relação aos olhos normais. Na comparação entre grupos, os olhos do grupo EM+NO apresentaram maiores POs quando comparados ao grupo EM-NO ($p = 0,017$; TE = 0,26). O tamanho do efeito observado foi de pequena magnitude.

A Tabela 6 mostra os resultados obtidos ao ERGmf para todos os pacientes e controles. Não houve diferença significativa nas medições de amplitude N1 ou P1 entre os grupos, mas foram encontradas médias significativamente menores de latência ($p < 0,05$) nos pacientes EM-NO e EM-NO em relação à média de todos os anéis (1 a 4), média dos anéis externos (2 e 3) e internos (1 e 2). O TE das diferenças observadas foi pequeno (TE <0,5). Nenhuma diferença significativa foi encontrada em qualquer medida em pacientes ENMO, com ou sem NO. As Figuras 8 e 9 mostram os dados relevantes dos testes eletrofisiológicos (POs do ERGct e latências do ERGmf).

Tabela 5 - Valores médios (± desvio padrão) encontrados no eletrorretinograma de campo total (ERGct) de pacientes com esclerose múltipla (EM) e espectro neuromielite óptica (ENMO), com (EM+NO, ENMO+NO) ou sem (EM-NO, ENMO-NO) história de NO e controles. Dados de amplitude em microvolts (μV) e latência em milissegundos (ms)

ERG ct	EM-NO	EM+ NO	ENMO- NO	ENMO+ NO	Controles	EM-NO *versus* EM+ NO	EM- NO *versus* ENMO - NO	EM-NO *versus* ENMO + NO	EM+ NO *versus* ENMO - NO	EM+ NO *versus* ENMO+ NO	ENMO-NO *versus* ENMO+ NO
Onda b de bastonetes AMP	206,3±75,2	224,4±69,1	226,7±55,3	227,3±75,7	244,4±76,0	p=0,12	p=0,21	p=0,28	p=0,93	p=0,90	p=0,91
Onda b de bastonetes LAT	88,7±7,9	89,8±6,0	90,7±8,9	87,9±7,9	93,7±6,6	p=0,41	p=0,06	p=0,69	p=0,18	p=0,36	p=0,03†
Onda a de cones-bastonetes AMP	260,3±70,5	254,0±53,9	273,7±54,9	263±83,7	268,7±78,6	p=0,54	p=0,42	p=0,98	p=0,16	p=0,66	p=0,50
Onda a de cones-bastonetes LAT	22,6±0,9	22,5±0,7	22,9±1,2	22,1±2,1	22,9±1,5	p=0,57	p=0,37	p=0,24	p=0,23	p=0,31	p=0,07
Onda b de cones-bastonetes AMP	488,7±103,9	497±98,6	521,8±113,1	514,6±132,2	530±142,8	p=0,74	p=0,15	p=0,42	p=0,24	p=0,54	p=0,67
Onda b de cones-bastonetes LAT	48,7±3,5	48,5±3,5	48,5±2,5	48,9±2,2	49,2±2,5	p=0,75	p=0,27	p=0,69	p=0,27	p=0,61	p=0,18
Flicker 30Hz	56,6±16,1	57,6±18,1	58,6±14,8	56,8±14,3	53,4±15,1	p=0,71	p=0,60	p=0,95	p=0,83	p=0,88	p=0,50
Flicker FASE	29,7±1,7	29,7±1,6	30,2±1,7	29,6±1,4	28,5±6,3	p=0,82	p=0,29	p=0,59	p=0,25	p=0,77	p=0,10
Onda a de cones AMP	43,7±15,1	43,9±12,3	43,5±10,1	44,2±10,4	43,8±10,4	p=0,99	p=0,98	p=0,73	p=0,99	p=0,73	p=0,69
Onda a de cones LAT	15,5±1,0	15,5±0,9	16,1±0,9	15,6±0,8	15,8±1,1	p=0,77	p=0,005†	p=0,64	p=0,02†	p=0,85	p=0,01†
Onda b de cones AMP	209,7,4±53,1	221,2±63,7	208,7±55,3	211,4±57,1	199,8±59,8	p=0,65	p=0,52	p=0,56	p=0,43	p=0,46	p=0,94
Onda b de cones LAT	30,2±1,5	30,5±1,2	30,5±1,8	31,0±1,9	30,5±1,9	p=0,16	p=0,42	p=0,08	p=0,99	p=0,31	p=0,38
Razão b/a de cones-bastonetes	1,9±0,4	1,9±0,3	1,9±0,4	2,0±0,4	2,0±0,5	p=0,41	p=0,68	p=0,26	p=0,84	p=0,59	p=0,32
Potenciais Oscilatórios (POs)	156,5±51,4	167,8±45,3	179,0±48,1	183,9±53,1*	148,1±88,4	p=0,02†	p=0,07	p=0,05†	p=0,38	p=0,28	p=0,62

(**P* <0,05 comparado aos Controles, † p <0,05 quando 2 grupos foram comparados entre si). AMP = amplitude; LAT = Latência. Observe que o único achado significativo no ERGct, quando comparado a controles normais, é o aumento da soma dos POs nos pacientes com ENMO+NO, bem como entre os pacientes com histórico de NO e o EM-NO. Diferenças significativas também foram encontradas na latência da onda a de cones quando comparamos o grupo ENMO-NO com os grupos EM+NO e ENMO+NO, assim como os POs.

Tabela 6 - Valores médios (± desvio padrão) encontrados no eletrorretinograma multifocal (ERGmf) de pacientes com esclerose múltipla (EM) e espectro neuromielite óptica (ENMO), com (EM+NO, ENMO+NO) ou sem (EM-NO, ENMO-NO) história de NO e controles. Dados de amplitude em microvolts (μV) e latência em milissegundos (ms)

ERGmf	EM-NO	EM+NO	ENMO-NO	ENMO+NO	Controles
Média das medidas dos anéis de 1 a 4					
Amplitude de N1	0,45 ± 0,1	0,41 ± 0,1	0,40 ± 0,1	0,40 ± 0,1	0,42 ± 0,1
Latência de N1	16,7 ± 1,2*	16,5 ± 1,0*	17,1 ± 0,9	16,9 ± 0,7	17,2 ± 1,2
Amplitude de P1	1,82 ± 1,1	1,62 ± 0,6	1,54 ± 0,4	1,57 ± 0,5	1,57 ± 0,4
Latência de P1	31,0 ± 1,7*	30,9 ± 1,4*	31,5 ± 1,5	31,6 ± 1,6	31,7 ± 1,6
Média das medidas dos anéis 1 e 2					
Amplitude de N1	0,47 ± 0,1	0,46 ± 0,2	0,44 ± 0,1	0,42 ± 0,2	0,47 ± 0,2
Latência de N1	16,6 ± 0,9*	16,8 ± 1,1	17,1 ± 1,0	16,9 ± 0,8	17,3 ± 1,5
Amplitude de P1	1,67 ± 0,5	1,61 ± 0,6	1,61 ± 0,5	1,48 ± 0,6	1,63 ± 0,5
Latência de P1	31,6 ± 1,3**	31,9 ± 1,0**	32,2 ± 1,3	32,4 ± 1,5	32,6 ± 1,6
Média das medidas dos anéis 3 e 4					
Amplitude de N1	0,44 ± 0,1	0,41 ± 0,1	0,40 ± 0,1	0,41 ± 0,1	0,41 ± 0,1
Latência de N1	16,6 ± 1,0*	16,7 ± 1,0*	17,2 ± 1,0	17,0 ± 0,7	17,1 ± 1,2
Amplitude de P1	1,63 ± 0,4	1,61 ± 0,5	1,56 ± 0,4	1,54 ± 0,6	1,61 ± 0,4
Latência de P1	31,0 ± 1,6*	30,8 ± 1,0**	31,4 ± 1,5	31,6 ± 1,6	31,6 ± 1,7

*P <0,05, **P <0,01comparado aos controles; covariáveis: idade = 39,6 anos, e sexo.

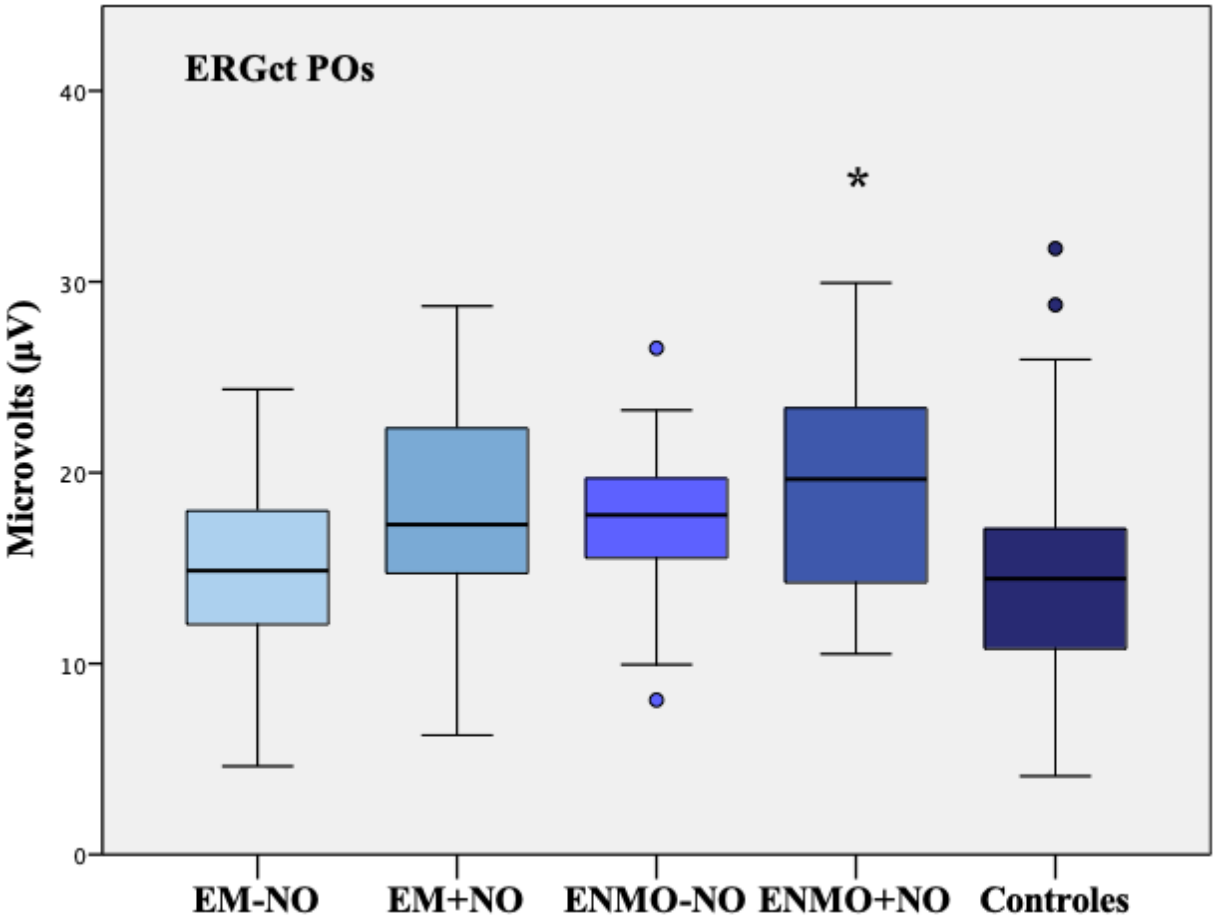

Figura 8 - Boxplots dos valores médios da soma dos POs do ERG. EM-NO: olhos com esclerose múltipla sem histórico de NO; EM+NO: olhos com esclerose múltipla e história de NO; ENMO-NO: olhos com ENMO sem histórico de NO; ENMO+NO: olhos com ENMO e história de NO. Valores medianos e intervalos interquartis são indicados pelas linhas horizontais e caixas, respectivamente. Observe que os valores médios de ENMO+NO são maiores que os valores de controle. * $p < 0,05$ (GEE)

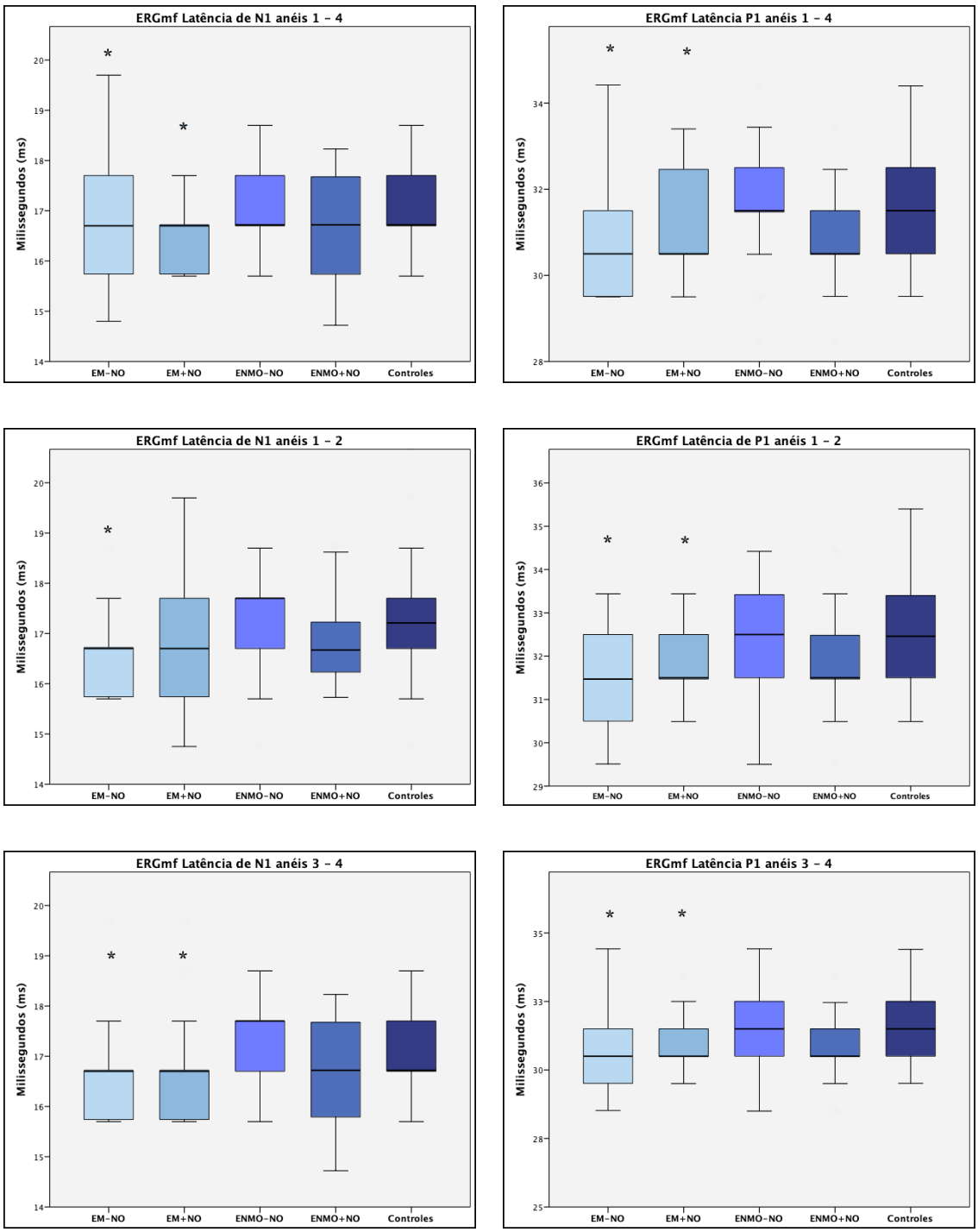

Figura 9 - Boxplots das latências de N1 e P1 do em milissegundos (ms) para os controles e os quatro grupos de pacientes. EM-NO: olhos com esclerose múltipla sem histórico de NO; EM+NO: olhos com esclerose múltipla e história de NO; ENMO-NO: olhos com ENMO sem histórico de NO; ENMO+NO: olhos com ENMO e história de NO. Valores medianos e intervalos interquartis são indicados pelas linhas horizontais e caixas, respectivamente; Observe que os valores médios são ligeiramente inferiores para EM do que para controles, exceto para pacientes com histórico de NO quando apenas os anéis internos (1 e 2) são considerados. * p <0,05 (GEE)

Na tabela 7 estão apresentados os dados do PEV. Em relação aos olhos normais, o grupo EM-NO apresentou maior latência P100 no menor ($p = 0,001$; TE = 0,75) e maior ($p = 0,02$; TE = 0,51) estímulos; o grupo EM+NO apresentou maior latência N75 ($p = 0,008$; TE = 0,87) e maior latência P100 ($p < 0,001$; TE = 1,22) no menor estímulo, assim como maior latência P100 no maior estímulo ($p = 0,001$; TE = 1,01). O grupo ENMO+NO apresentou menor amplitude N75/P100 no menor estímulo ($p = 0,017$; TE = 0,54) e no maior estímulo ($p = 0,004$; TE = 0,60), menor amplitude P100/N135 no menor estímulo ($p = 0,02$; TE = 0,53) e maior latência P100 ($p = 0,045$; TE = 0,57) no menor estímulo, assim como menor amplitude N75/P100 ($p = 0,004$; TE = 0,61) no maior estímulo. Sob o ponto de vista prático, as diferenças observadas foram de média a grande magnitude. (TE $\geq$ 0,51). Na comparação entre grupos, de modo geral, as maiores diferenças foram observadas no PEV de menor estímulo, onde o grupo EM+NO, seguido pelo grupo ENMO+NO, apresentaram menores amplitudes e maiores latências quando comparados aos demais grupos. Não houve diferença significativa no PEV entre os grupos EM+NO e ENMO+NO, exceto na variável amplitude N75/P100 no maior estímulo. Da mesma forma, não foram observadas diferenças significativas entre os grupos EM-NO e ENMO-NO, exceto nas variáveis amplitude P100/N135 e latência P100 no menor estímulo. Portanto, na análise do PEV, os dados sugerem que o grupo EM apresenta maiores valores de amplitude e menores valores de latência quando comparado ao grupo ENMO, e que a presença de neurite acentua tais diferenças.

Tabela 7 - Valores médios (± desvio padrão) encontrados ao Potencial Evocado Visual (PEV) de pacientes portadores de esclerose múltipla (EM) com e sem histórico de NO, Espectro da Neuromielite óptica (ENMO) e controles. Dados de amplitude representados em microvolts (μV) e latência em milisegundos (ms)

PEV	EM-NO	EM+ NO	ENMO- NO	ENMO+ NO	Controles	EM- NO *versus* EM+ NO	EM- NO *versus* ENMO - NO	EM- NO *versus* ENMO + NO	EM+ NO *versus* ENMO - NO	EM+ NO *versus* ENMO+ NO	ENMO- NO *versus* ENMO+ NO
Menor Estímulo											
Latência N75	82,2±13,4	88,4±18,1*	78,1±11,9	85,1±22,0	77,8±8,8	p=0,049†	p=0,20	p=0,57	p=0,02†	p=0,59	p=0,25
Latência P100	117,7±16,7*	123,3±18,9*	107,4±13,6	117,1±25,5*	108,3±8,3	p=0,04†	p=0,006†	p=0,99	p=0,001†	p=0,40	p=0,14
Amplitude N75/P100 (*10^{-6})	13,2±6,7	10,3±5,6	11,0±7,6	6,3±8,1*	11,2±9,2	p=<0,001†	p=0,23	p=0,001†	p=0,71	p=0,05	p=0,04†
Amplitude P100/N135 (*10^{-6})	15,0±7,7	11,8±5,9	11,0±7,8	8,8±8,5*	13,7±9,3	p=0,003†	p=0,04†	p=0,004†	p=0,69	p=0,16	p=0,40
Maior Estímulo											
Latência N75	80,4±18,8	80,2±16,7	76,0±10,7	83,1±19,0	76,2±13,1	p=0,95	p=0,17	p=0,56	p=0,31	p=0,58	p=0,12
Latência P100	116,6±15,6*	122,6±17,2*	111,6±9,4	114,7±14,3	110,2±9,7	p=0,028†	p=0,11	p=0,62	p=0,007†	p=0,09	p=0,22
Amplitude N75/P100 (*10^{-6})	12,5±6,0	11,4±5,3	9,9±5,7	6,9±6,6*	12,1±9,1	p=0,24	p=0,08	p=0,001†	p=0,36	p=0,01†	p=0,08
Amplitude P100/N135 (*10^{-6})	31,8±35,9	30,8±26,2	31,0±31,2	34,1±27,0	35,1±31,4	p=0,89	p=0,93	p=0,77	p=0,98	p=0,67	p=0,68

(*p<0,05 comparado aos Controles; † p<0,05 quando 2 grupos foram comparados); covariável: idade = 39,6 anos, e sexo,

A fim de melhor avaliar se tais alterações estão realmente relacionadas a alterações fisiológicas retinianas iniciais, desenvolvemos uma análise semelhante às descritas anteriormente usando apenas olhos que apresentaram histórico de NO. Estes foram divididos em quatro subgrupos de acordo com a patologia de base e a recuperação da acuidade visual, completa (acuidade visual igual a 20/20) e parcial (acuidade visual menor que 20/20). Dos portadores de EM e histórico de NO, 11 demonstraram recuperação total da acuidade visual (EM 20/20), sendo incluídos 18 olhos neste grupo, e 3, parcial (EM < 20/20), 4 olhos incluídos. Dentro dos portadores de ENMO 10 pacientes tiveram NO com recuperação total da acuidade visual (ENMO 20/20) com 16 olhos analisados e 6 com recuperação parcial (ENMO < 20/20), 7 olhos analisados. Quatro pacientes de cada subgrupo ENMO eram positivos para o anticorpo anti-aquaporina 4.

A tabela 8 mostra os dados das comparações das médias usando o GEE das camadas retinianas externas ao TCO, ERGmf e campo visual. Não foram encontradas alterações significativas nas médias das camadas externas do TCO. Alterações significativas na latência de N1 e P1 do ERGmf foram encontradas em todos os grupos de anéis analisados apenas para o subgrupo EM 20/20, excetuando a latência de P1 na análise dos anéis de 1 a 4, apesar de ter atingido valor próximo da significância (p=0,067). Redução significativa da amplitude de P1 também foi identificada em todos os grupos de anéis para o subgrupo EM < 20/20. Nenhuma alteração ao ERGmf foi identificada na análise dos subgrupos ENMO. Na comparação das médias dos valores do MD e CMD, todos os subgrupos apresentaram valores significativamente menores em relação aos controles, com reduções mais acentuadas nos subgrupos de portadores de recuperação parcial da acuidade visual. A figura 10 demonstra as alterações significativas na latência do subgrupo EM 20/20.

Tabela 8 - Valores médios (± desvio padrão) da Tomografia de Coerência Óptica (TCO), eletrorretinograma multifocal (ERGmf) e campo visual (CV) de pacientes portadores de Esclerose Múltipla (EM) e Espectro da Neuromielite Óptica (ENMO), com histórico de NO com recuperação completa (20/20) e parcial (<20/20) da acuidade visual, e controles

	EM 20/20	**EM < 20/20**	**ENMO 20/20**	**ENMO < 20/20**	**Controles**
TCO					
CPE	29,9 ± 2,3	30,0 ± 3,4	29,3 ± 2,8	29,3 ± 1,9	29,6 ± 3,4
CNE	64,0 ± 8,2	68,4 ± 10,2	61,5 ± 7,3	62,7 ± 4,8	62,5 ± 9,4
CFR+EPR	79,6 ± 2,3	79,9 ± 1,6	79,1 ± 1,6	78,6 ± 0,7	79,3 ± 3,6
ERGmf					
Média das medidas dos anéis de 1 a 4					
Amplitude de N1	0,42 ± 0,1	0,42 ± 0,07	0,42 ± 0,1	0,36 ± 0,1	0,42 ± 0,1
Latência de N1	16,5 ± 1,0*	17,3 ± 1,0	16,7 ± 0,9	17,1 ± 0,5	17,2 ± 1,2
Amplitude de P1	1,67 ± 0,5	1,33 ± 0,6*	1,59 ± 0,4	1,39 ± 0,6	1,57 ± 0,4
Latência de P1	31,0 ± 1,3	31,6 ± 1,4	31,1 ± 1,6	31,3 ± 0,8	31,7 ± 1,6
Média das medidas dos anéis 1 e 2					
Amplitude de N1	0,50 ± 0,2	0,41 ± 0,3	0,46 ± 0,1	0,37 ± 0,2	0,47 ± 0,2
Latência de N1	16,7 ± 1,2*	17,6 ± 1,6	16,9 ± 0,9	17,0 ± 0,7	17,3 ± 1,5
Amplitude de P1	1,70 ± 0,7	1,42 ± 0,5*	1,61 ± 0,4	1,29 ± 0,7	1,63 ± 0,5
Latência de P1	31,9 ± 1,1*	32,4 ± 0,9	31,9 ± 1,6	32,1 ± 0,7	32,6 ± 1,6
Média das medidas dos anéis 3 e 4					
Amplitude de N1	0,42 ± 0,1	0,43 ± 0,1	0,42 ± 0,1	0,36 ± 0,1	0,41 ± 0,1
Latência de N1	16,6 ± 1,0*	17,7 ± 1,6	16,8 ± 0,9	17,1 ± 0,5	17,1 ± 1,2
Amplitude de P1	1,67 ± 0,6	1,34 ± 0,1*	1,64 ± 0,4	1,35 ± 0,6	1,61 ± 0,4
Latência de P1	30,9 ± 1,2*	31,6 ± 1,4	31,0 ± 1,6	31,4 ± 0,8	31,6 ± 1,7
Campo visual					
MD (dB)	-6,4 ± 5,7*	-21,7 ± 10,2*	-5,0 ± 4,5*	-22,5 ± 8,1*	-1,0 ± 1,6
CMD (dB)	-4,0 ± 2,4*	-21,4 ± 9,7*	-3,0 ± 3,2*	-20,9 ± 9,8*	-0,9 ± 1,3

**P* <0,05 comparado aos controles; sublinhado: P=0,067; covariável: idade = 40,95 e sexo. CPE: camada plexiforme externa; CNE: camada nuclear externa; CFR+EPR: complexo camada de fotorreceptores + epitélio pigmentário da reitna; MD: mean deviation; CMD: central mean deviation. Valores de TCO em micrometros, amplitude do ERGmf em microvolt, latência em milissegundos e CV em decibéis.

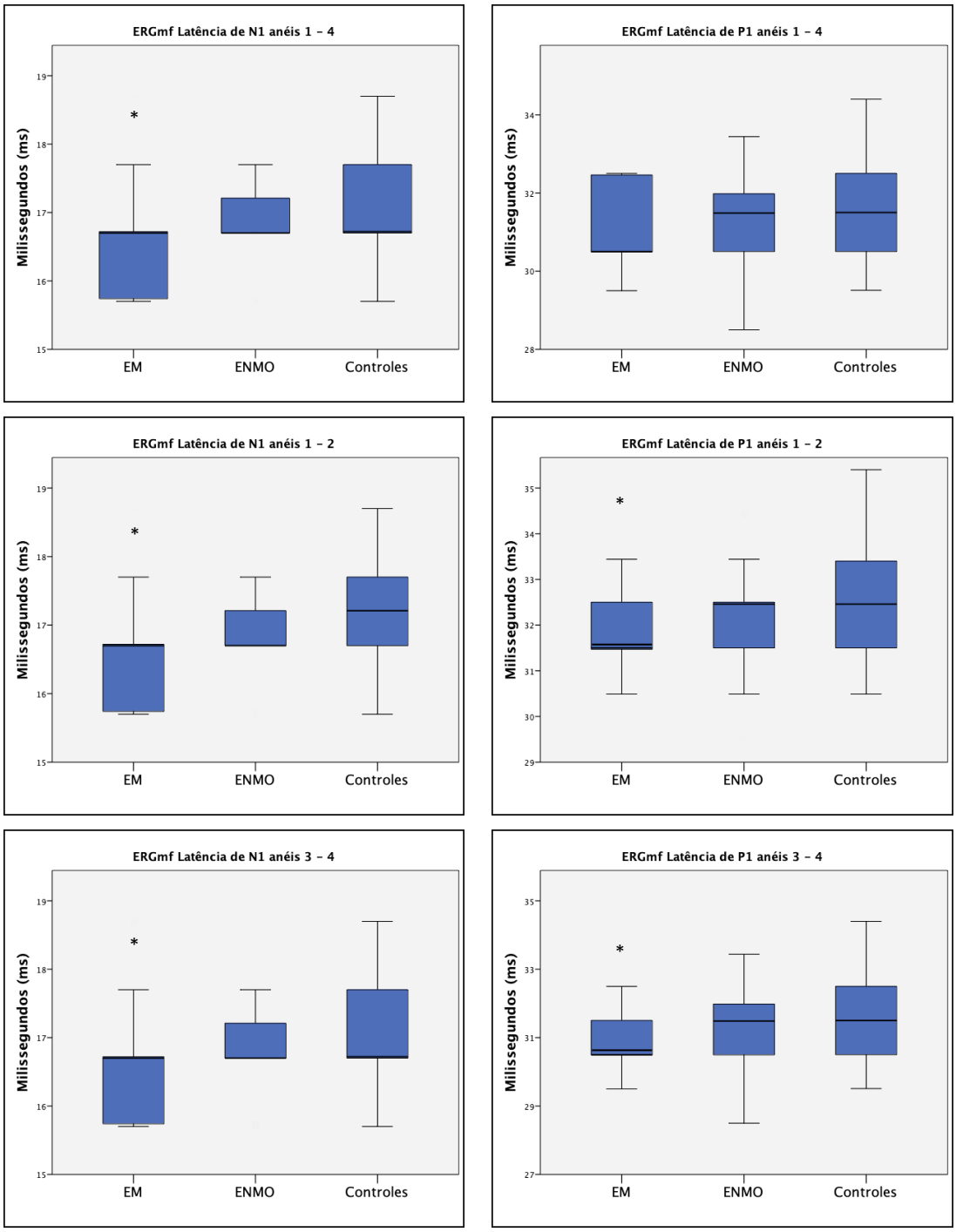

Figura 10 - Boxplots das latências médias do ERGmf N1 e P1 em milissegundos (ms) para os controles e os grupos de pacientes com histórico prévio de NO e recuperação completa da acuidade visual (20/20). EM = olhos com esclerose múltipla (EM) história de neurite óptica (NO) e recuperação completa da acuidade visual; ENMO = olhos com espectro de neuromielite óptica (ENMO) com história de NO e recuperação completa da acuidade visual. Observe que os valores médios são ligeiramente inferiores para EM do que para os controles, exceto para o P1 na média dos anéis de 1 a 4. * p <0,05 (GEE)

A Tabela 9 mostra a relação entre as medidas de espessura das camadas retinianas ao TCO, os parâmetros de CV e os resultados da soma dos POs e latência do ERGmf em olhos de pacientes com EM ou com ENMO, com e sem NO. Correlações positivas e significativas foram encontradas entre POs e espessura da CNI em olhos com EM e ENMO, enquanto uma correlação negativa significativa foi encontrada entre POs e espessura macular de CFNRm em olhos EM e entre POs e espessura da CNE em olhos ENMO. Quanto aos dados de latência de ERGmf, nos olhos com EM foram encontradas correlações negativas significativas entre as latências N1 e P1 (média de todos os anéis e anel interno) e espessura do CNI (-0,26 a -0,33) e entre a latência de N1 (média de todos os anéis) e espessura CNE (-0,26). Nos olhos ENMO, uma correlação significativa foi encontrada entre a latência N1 (média do anel interno) e a espessura do CNI (-0,30). A única correlação significativa em relação ao CV foi uma correlação negativa entre a latência N1 (anel interno) e o CMD (-0,29) e latência P1 (média do anel interno) e MD (-0,29) nos olhos da EM.

Tabela 9 - Correlações entre os POs do ERGct, a latências do ERGmf com as medidas das camadas retinianas maculares e CFNRp medidas à TCO e CV de pacientes portadores de Esclerose Múltipla (EM, n=60) e Espectro da Neuromielite Óptica (ENMO, n=50).

	ERGct		**ERGmf média dos anéis 1 a 4**				**ERGmf média dos anéis 1 e 2**			
	PO		**Latência de N1**		**Latência de P1**		**Latência de N1**		**Latência de P1**	
	EM	**ENMO**	**EM**	**ENMO**	**EM**	**ENMO**	**EM**	**ENMO**	**EM**	**ENMO**
TCO										
ET	-0,19	0,08	-0,13	0,10	0,08	0,17	-0,08	0,08	0,08	0,28
CFNRm	**-0,37**	-0,01	0,23	-0,01	0,30	0,01	0,16	0,06	0,23	0,14
CCG	-0,12	0,11	-0,09	0,04	0,06	0,05	-0,08	0,05	-0,01	0,17
CPI	-0,02	0,09	-0,14	0,06	-0,01	0,11	-0,10	0,08	-0,08	0,22
CNI	**0,41**	**0,26**	**-0,26**	-0,17	**-0,27**	-0,12	**-0,33**	**-0,30**	**-0,27**	-0,12
CPE	0,06	**-0,37**	-0,11	0,06	-0,08	0,13	-0,06	0,15	-0,12	0,19
CNE	-0,15	0,03	**-0,26**	0,07	-0,04	0,03	-0,04	-0,06	0,14	-0,02
CFR+EPR	-0,20	0,07	0,20	0,03	0,15	0,15	0,12	0,02	0,08	0,18
CFNRp	0,12	0,15	-0,09	-0,08	0,01	-0,03	-0,20	-0,02	-0,05	0,13
Campo Visual (1/Lambert)										
MD	0,04	-0,09	-0,15	0,04	-0,22	0,09	-0,16	0,22	**-0,29**	0,19
CMD	0,20	0,02	-0,21	0,02	-0,16	0,09	**-0,29**	0,16	-0,23	0,19

Dados referents ao coeficiente de correlação de Pearson: Negrito = p<0,05; negrito e sublinhado = p<0,01. ET = Espessura total; CFNRm = camada de fibras nervosas retinianas macular; CCG = camada de células ganglionares; CPI = camada plexiforme interna; CNI = camada nuclear interna; CNE = camada nuclear externa; CPE = camada plexiforme externa; CFR+EPR = complexo camada de fotorreceptores + epitélio pigmentário da retina; CFNRp = camada de fibras nervosas peripapilar. MD = mean deviation; CMD = central mean deviation.

Correlacionando os achados da TCO com os resultados do PEV, os pacientes quando expostos ao menor estímulo, apresentaram correlações negativas entre as camadas retinianas internas (CFNRm, CCG e CPI) e as latências de N75 (sobretudo nos portadores de EM) e P100, sendo que para esta última os achados foram mais evidentes para ambas as doenças (p<0,01). Já em relação à amplitude, correlações positivas foram identificadas no grupo EM apenas na CFNRm (N75/P100 e P100/N135) e CCG (P100/N135), enquanto que no grupo ENMO observou-se uma forte correlação entre a amplitude e as camadas retinianas internas (P<0,01). Fazendo a mesma análise com os

resultados obtidos quando os pacientes foram expostos ao maior estímulo ao PEV (60 minutos de arco) fortes correlações negativas entre as camadas internas da retina e os valores de latência e positivas em relação à amplitude foram identificadas para ambos os grupos, porém principalmente para ENMO. As correlações entre tais camadas e a amplitude na EM não identificadas ao menor estímulo se mostraram presentes na avaliação dos maiores quadrados.

A CFNRp seguiu o padrão encontrado nas camadas maculares, demonstrando correlações negativas com a latência e positivas com amplitude, com exceção para a latência de N75 no grupo ENMO, sendo mais evidentes quando expostos os pacientes ao maior estímulo.

Os POs se mostraram positivamente correlacionados apenas com os valores de amplitude do PEV nos pacientes ENMO em ambos os tamanhos de estímulos com uma maior significância para P100/N135 no estímulo maior. Nenhuma correlação significativa entre os POs e PEV para EM foi identificada.

A SC se correlacionou com maior evidência com os pacientes com EM nos parâmetros de latência de P100 (negativa) e amplitude de N75/P100 (positiva) para ambos os tamanhos de estímulos, destacando-se os espectros de maior frequência espacial, os quais foram os que demonstraram maior significância. Apenas correlações negativas entre a latência de P100 e a SC nos pacientes ENMO foram observadas, não sendo identificadas nos outros parâmetros deste grupo.

Os dados das correlações entre TCO, PEV, POs e SC estão descritos na tabela 10.

Tabela 10 - Correlações entre os resultados de latência e amplitude do PEV com as medidas das camadas retinianas maculares e CFNRp medidas à TCO, SC e POs de pacientes portadores de Esclerose Múltipla (EM, n=60) e Espectro da Neuromielite Óptica (ENMO, n=50)

	PEV menor estímulo								**PEV maior estímulo**							
	LAT N75		**LAT P100**		**AMP N75/P100**		**AMP P100/N135**		**LAT N75**		**LAT P100**		**AMP N75/P100**		**AMP P100/N135**	
	EM	**ENMO**	**EM**	**ENMO**	**EM**	**ENMO**	**EM**	**ENMO**	**EM**	**ENMO**	**EM**	**ENMO**	**EM**	**ENMO**	**EM**	**ENMO**
TCO																
ET	**-0,26**	**-0,29**	**-0,31**	**-0,49**	0,21	**0,51**	0,19	**0,47**	-0,20	**-0,42**	-0,23	**-0,52**	**0,27**	**0,62**	0,17	**0,58**
CFNRm	**-0,31**	**-0,33**	**-0,44**	**-0,50**	**0,27**	**0,55**	**0,28**	**0,49**	-0,19	**-0,51**	**-0,31**	**-0,52**	**0,26**	**0,61**	0,21	**0,55**
CCG	**-0,45**	-0,27	**-0,55**	**-0,48**	**0,26**	**0,60**	**0,33**	**0,48**	**-0,37**	**-0,44**	**-0,46**	**-0,53**	**0,33**	**0,64**	**0,31**	**0,58**
CPI	**-0,44**	-0,25	**-0,52**	**-0,45**	0,22	**0,54**	0,25	**0,44**	**-0,36**	**-0,40**	**-0,45**	**-0,50**	**0,31**	**0,60**	0,25	**0,55**
CNI	0,06	0,01	0,13	-0,03	-0,05	-0,02	-0,12	-0,06	0,06	0,13	0,11	0,09	0,09	0,09	-0,07	0,07
CPE	0,25	-0,21	**0,33**	-0,19	-0,17	-0,04	**-0,36**	-0,12	0,22	-0,28	**0,27**	-0,23	-0,25	0,09	**-0,42**	-0,22
CNE	-0,01	-0,13	0,02	-0,13	0,05	0,23	0,04	**0,31**	-0,08	-0,11	0,05	-0,18	0,07	0,25	0,04	0,27
CFR+EPR	**0,29**	-0,03	0,23	-0,13	-0,14	0,04	-0,18	0,16	**0,36**	-0,16	0,19	-0,14	-0,11	0,24	-0,03	0,19
CFNRp	**-0,39**	-0,23	**-0,47**	**-0,37**	**0,31**	**0,52**	**0,28**	**0,45**	**-0,27**	**-0,34**	**-0,41**	**-0,44**	**0,38**	**0,61**	**0,29**	**0,54**
Sensibilidade ao Contraste																
A	-0,19	-0,07	**-0,26**	-0,09	**0,34**	0,09	0,25	0,14	-0,16	-0,15	-0,21	-0,17	**0,36**	0,19	0,19	0,28
B	**-0,31**	-0,07	**-0,32**	**-0,36**	0,17	0,04	0,14	0,16	-0,25	**-0,26**	**-0,31**	**-0,38**	0,14	0,06	0,14	0,17
C	-0,24	-0,08	**-0,31**	-0,19	**0,28**	0,02	0,21	0,04	-0,16	-0,15	**-0,29**	**-0,28**	**0,36**	0,09	0,23	0,15
D	**-0,29**	-0,12	**-0,39**	-0,25	**0,42**	-0,02	**0,31**	0,12	**-0,26**	-0,19	**-0,38**	-0,23	**0,50**	0,05	**0,35**	0,19
E	**-0,31**	-0,06	**-0,35**	**-0,34**	**0,41**	0,07	**0,26**	0,19	-0,23	-0,18	**-0,35**	**-0,26**	**0,50**	0,11	0,25	0,21
Potencias Oscilatórios																
	0,01	0,11	0,01	0,02	0,02	**0,33**	-0,05	**0,30**	-0,16	0,08	0,01	0,02	0,12	**0,27**	0,01	**0,46**

Dados referentes ao coeficiente de correlação de Pearson (r): Negrito = p<0,05; negrito e sublinhado = p<0,01. LAT = latência; AMP = Amplitude. Frequências espaciais na avaliação de sensibilidade ao contraste em ciclos/grau: A= 1,5; B= 3,0; C= 6,0; D= 12,0; E= 18,0.

6 DISCUSSÃO

O objetivo do presente estudo foi comparar as medidas da espessura das camadas internas e externas da retina usando TCO-DE e resultados obtidos ao ERGct e ERGmf, POs do ERGct e PEV em olhos de pacientes com EM e ENMO, com ou sem história de NO, entre si e com olhos de controles normais, correlacionando os parâmetros entre si e com a sensibilidade do CV, a SC e os achados do PEV.

Nossos resultados da TCO confirmaram investigações prévias mostrando redução de retina interna, incluindo a CFNRp e CFNRm, CCG e CPI em olhos com EM e ENMO com história prévia de NO, indo de acordo com muitos estudos prévios na literatura [7, 8, 120, 143]. Por outro lado, não foi observada diferença significativa entre os pacientes com EM ou ENMO e controles em relação as camadas retinianas externas (Tabela 3).

Em vez de meramente investigar o efeito da EM e do ENMO em diferentes camadas retinianas medidas por TCO-DE, nossa intenção principal foi definir melhor possíveis anormalidades eletrofisiológicas nas camadas média e externa da retina, a fim de explorar ainda mais a ocorrência de patologia retiniana primária na EM. Nenhum estudo anterior, no entanto, abordou especificamente anormalidades eletrofisiológicas em olhos ENMO usando ERGct ou ERGmf. Além disso, o fato de alguns pesquisadores [60], mas não outros, terem relatado anormalidades eletrofisiológicas em pacientes com EM mostra que o assunto precisa de esclarecimento. O assunto é de grande importância, não só por razões diagnósticas, mas também para esclarecer a fisiopatologia de cada condição.

Ao ERGct, nosso estudo demonstrou um aumento da soma dos POs nos grupos ENMO+NO e ENMO-NO, embora neste último não se tenha atingido significância estatística, ficou próxima da mesma (p=0,058).

Apesar de ainda não se saber exatamente a verdadeira origem dos POs, acredita-se que são formados a partir da retina interna, principalmente, ao nível da CPI, e são gerados pela interação neuronal entre as células bipolares, amácrinas, além de uma provável contribuição das células ganglionares[46-48, 240]. Alterações na amplitude e latência dos POs já foram descritas em doenças sistêmicas, a despeito de outros sinais clínicos oftalmológicos, como na retinopatia diabética[212, 217], miopia progressiva[240, 241] e glaucoma.

POs excitatórios, também conhecidos como supernormais, foram identificados em pacientes diabéticos, sem anormalidades do fundo do olho visíveis e em alguns diabéticos com alterações proliferativas situadas na periferia retiniana [48, 242]. Tais alterações parecem sinalizar um aumento do fluxo sanguíneo retiniano em suas porções mais internas com uma correlação positiva entre amplitudes elevadas e vasos de maiores calibres[243, 244].

Sabe-se que o principal marcador para ENMO é o anticorpo anti-AQP4, o qual é responsável por gerar uma resposta autoimune contra a AQP-4, principal canal proteico responsável pelo transporte de água e moléculas, presente em tecidos gliais, epêndima e retina, mais especificamente em células de suporte adjacentes a células neuronais eletricamente excitáveis, como amácrinas, Müller e horizontais, situadas na CNI[245]. Sua maior densidade é nas terminações de astrócitos perivasculares e, portanto, nos limites da barreira hematoencefálica e hemato-retiniana[245-247].

Estudos usando modelo de encefalite autoimune experimental (EAE) demonstraram um importante papel pró-inflamatório da AQP4[248, 249]. Ao se a avaliar especificamente as lesões características da ENMO, foram identificados depósitos perivasculares de imunoglobulinas (IgM e IgG) e complemento. Os primeiros exibem um arranjo perivascular atuando na ativação de complemento, sugerindo sua atividade pró-

inflamatória e seu envolvimento patológico na doença [250, 251]. Os anticorpos anti-AQP4 iniciam a endocitose do antígeno AQP4 e o incorpora aos seus endossomos, culminando em uma provável degradação celular[245]. Durante tal processo forma-se um complexo macromolecular com Transportadores excitatório de aminoácidos Na^+-dependente 2 (EAAT2)[252], o que reduz a expressão de tais proteínas das membrana astrocitárias. Isto é seguido por uma diminuição da recaptação de glutamato e consequente aumento extracelular do neurotransmissor. Tais alterações resultam em excitotoxicidade neuronal, especialmente em oligodendrócitos que expressam receptores para os neurotransmissores, já ativados pelo complemento[253].

Em suma, a ligação do anti-AQP4 ao seu antígeno inicia uma cascata inflamatória incluindo depósitos de complemento anticorpo-dependente, recrutamento leucocitário, liberação de citocinas, dano celular e desmielinização. O anti-AQP4 produz inflamação, desmielinização e edema, provavelmente causados pela quebra das barreiras hemáticas contribuindo para o dano astrocitário e dos oligodendrócitos[245].

Essas alterações histopatológicas parecem justificar as alterações anatômicas encontradas à segmentação macular à TCO em estudos prévios os quais identificaram um espessamento da CNI em pacientes portadores de ENMO independente da ocorrência de NO[8]. Nos portadores de ENMO sem histórico de NO tal alteração pode ser justificada por um edema transitório causado pela quebra da barreira hemato-retiniana durante a fase inflamatória pré-clinica da doença e, em casos mais avançados, em uma etapa seguinte à inflamação tecidual, estaria relacionado a alterações sequelares como o stretching mecânico tecidual ou degeneração transináptica retrógrada[23, 254-256] e a ocorrência de alterações microcistoides da mácula [8, 35-37, 54].

No presente estudo, os pacientes portadores de ENMO, assim como na EM, apresentam boa AV, mesmo os que apresentavam histórico de NO, estando estes em um

estágio mais inicial da doença, o que provavelmente justifica as alterações encontradas. Apesar de não ter atingido singnificância estatística, observou-se uma CNI mais espessa que nos demais grupos. O achado de POs supernormais estaria relacionado com as alterações inflamatórias iniciais desencadeadas pela ligação do anticorpo anti-AQP4, pela liberação de agentes pró-inflamatórios, pela quebra da barreira hemato-retiniana, pelo aumento do fluxo sanguíneo retiniano, pela excitabilidade e pela excitotoxicidade neuronal, culminando em um consequente aumento da soma dos POs como já descrito na literatura[242-244]. Considerando que tais alterações se dariam ao nível das camadas intermediárias da retina, principal sítio de ligação de ligação do anti-AQP4, e a correlação positiva entre a CNI e os POs, mesmo em pacientes com EM, como demonstrado na tabela 9, suporta tal hipótese.

Outro dado interessante é que nesta mesma tabela pode-se perceber uma correlação negativa entre a CPE e os POs nos pacientes com ENMO. Esta camada é onde se localiza a junção sináptica entre o núcleo celular dos fotorreceptores e as células bipolares. Os estudos anteriores que constataram um espessamento da CNI analisaram as duas camadas em questão em conjunto (CNI + CPE) à TCO-DE [257], portanto, apesar de na análise das segmentação macular à TCO não termos encontrado diferença estatística na CPE em relação aos controles, as correlações descritas nos fazem inferir que o espessamento da CNI nestes casos seria acompanhado de uma compressão da CPE, corroborando com a hipótese de um aumento inflamatório desta camada e não causado por stretching ou degeneração transináptica retrógrada.

O ERGmf, desenvolvido por Sutter et al. [50], é um método de avaliação espacial focal no polo posterior do ERGct. Possui um tempo relativamente curto de aquisição, usando estimulação com várias entradas de estímulo. Ainda não se sabe a exata origem de cada componente da resposta; no entanto Hood et al. [258] demonstraram

uma forte correlação entre os componentes do ERGmf e ERGct, concluindo que as respostas bifásicas do primeiro, N1 e P1, parecem ser geradas pelas mesmas células responsáveis pelas ondas da fase fotópica do ERGct.

A maioria das alterações retinianas normalmente estudadas tem como resultado mais comumente descrito a redução da amplitude e o aumento da latência das ondas avaliadas. Padrões supernormais do ERG não são usuais, o que pode representar alterações precoces e transitórias de condições que afetam os fotorreceptores e suas sinapses, de forma que, muitas vezes, é de difícil avaliação[259].

No presente estudo um padrão excitatório ao ERGmf foi observado nos pacientes portadores de EM, com ou sem histórico prévio de NO, nos quais foi identificada latência, tanto de N1 quanto P1, menor em relação ao grupo controle em todos os grupamentos de hexágonos avaliados.

Hood, em seu estudo sobre a avaliação funcional retiniana usando a técnica multifocal [260], ao dissertar sobre as alterações previstas o ERGct, argumenta que as ondas são geradas em grande parte pelas células bipolares retinianas situadas na CNI [261, 262], portanto danos relacionados a estas células causariam alterações em seu traçado, cujo efeito seria secundário ao mecanismo do dano. Não obstante, ao extrapolar achados de estudos em macacos [262] para humanos, ele propõe que a redução da latência ocorreria em processos em que acarretariam uma hiperexcitabilidade das células bipolares on, bloqueio ou dano das bipolares off.

Outros estudos já descreveram alterações excitatórias ao ERGct em pacientes portadores de albinismo [263], doenças vasculares retinianas [243, 264, 265], siderose[266], distrofia de cones [267, 268], mas a patogênese de tais alterações ainda não foi elucidada. Tais alterações sugerem um estado pré-clínico de algum processo inflamatório retiniano. Em um estudo experimental, Stanford e Robbins [269], ao

induzirem uveíte em olhos de ratos inoculando antígeno S retiniano foi possível se constatar tais alterações excitatórias. Ao se fazer a comparação entre as alterações encontradas ao Eletrooculograma (EOG) e ao ERGct em estágio iniciais de doenças inflamatórias oftalmológicas, Ikeda et al. [270] constatou alterações supranormais em olhos ainda sem alterações fundoscópicas.

No mesmo estudo os autores levantaram a hipótese de que tais alterações eletrofisiológicas fossem causadas por um excesso de Glutamato extracelular. Este neurotransmissor tem sido reconhecido por causar excitotoxicidade e dano celular isquêmico envolvido na patogênese da EM[271-273]. Níveis aumentados no cérebro[274] e líquido cefalorraquidiano [275], assim como os receptores a-amino-3-hidroxi-5-metil-4-isoxazolepropiônico (AMPA) e N-metil-D-aspartato (NMDA) foram identificados em portadores de EM [276]. Excitotoxicidade é o processo em que neurotransmissores excitatórios acabam por causar dano neuronal por hiperestimulação sináptica.

Além do mais, nas fases iniciais ocorre produção de linfócitos inflamatórios, macrófagos e infiltrados de micróglia ativados, levando a uma produção intensa de mediadores inflamatórios culminando, em fases mais tardias, em desmielinização e bloqueio da condução axonal[273].

Alterações supernormais transitórias da latência ao ERGmf foram descritas em pacientes diabéticos portadores de hiperglicemia [277], alterações retinianas agudas com o tabagismo[278] e álcool[279]. Em todos os casos os autores consideraram como principal causa de tais alterações o aumenta do consumo de oxigênio na retina, seja por aumento na oferta (i.e. hiperglicemia)[280] ou por aumento do consumo (i.e. efeito da nicotina ou álcool)[281], ocasionando aumento do fluxo sanguíneo tecidual [279], aumento do metabolismo retiniano e consequente hiperestimulação. Kim et al[279] também demonstrou uma dissociação dos achados do ERGmf com os PEV

demonstrando acometimentos neuronal e retiniano distintos em uma alteração sabidamente depressora do SNC.

No presente estudo, ambos os grupos de pacientes apresentavam uma boa acuidade visual, principalmente na EM, mesmo no grupo dos que apresentavam histórico para NO (EM+NO), os quais tinham mediana 20/20. A identificação de menor latência nos portadores de EM em relação ao grupo controle pode ser justificada pela característica da amostra e representar pacientes com alterações inflamatórias iniciais excitatórias, como as descritas anteriormente, que ainda evoluirão para um estágio mais avançado de depressão das funções retinianas. Essas alterações nos levam a considerar alterações retinianas externas ao nível dos fotorreceptores e/ou células bipolares. Esta hipótese também é suportada pelas correlações encontradas entre as camadas intermediárias e externas da retina e as latências do ERGmf (tabela 9).

Quando uma análise separada foi feita apenas de pacientes com histórico de NO (Tabela 8), aqueles que tiveram recuperação completa da AV após o episódio de NO também apresentaram redução na latência, diferentemente daqueles com recuperação parcial da acuidade visual, que não demonstraram alterações significativas em relação aos controles.

O fato de não termos encontrado alterações estruturais dessas camadas à TCO demonstra que os achados são de caráter funcional e não anatômico, corroborando com a hipótese de haver algum processo fisiopatológico retiniano independente dos neurológicos já descritos, como a degeneração transináptica retrógrada que parece afetar as camadas mais internas, com características funcionais depressoras.

Não foram encontradas alterações significativas ao ERGct nos portadores de EM, o que é condizente com o já descrito na literatura [58, 282-284], porém um amplo espectro de alterações eletrorretinográficas já foram descritas[57-59, 285-288].

A presença de anormalidades no ERGmf, mas não em estudos prévios que usaram o ERGct, pode ser justificada pelo fato de o ERGmf permitir uma análise mais localizada da função retiniana do que o ERGct e a área avaliada (predominantemente a área central da retina), que tem uma maior concentração de fotorreceptores e células bipolares, corroborando com a hipótese de se haver algum processo patológico funcional destas células.

Recentemente Hanson e colaboradores[60] também ao estabelecer uma relação entre estrutura e função usando TCO, ERGct e ERGmf, apresentaram evidências de alterações na retina externa em pacientes portadores de EM. Como resultado encontraram um prolongamento da latência em ambas as ondas a e b da resposta de cones, da mista de cones e bastonetes e do flicker. Em relação a amplitude um aumento da onda b de bastonetes, da onda b da resposta mista de cones e bastonetes foi detectada, assim como a redução na onda a de cones. Diferentemente de nossos dados, ao ERGmf o único achado foi a latência de P1 prolongada nos pacientes com EM sem alterações de amplitude. Demais respostas do ERGmf sem alterações significativas. Alterações estruturais à TCO não foram identificadas em relação ao normativo, porém identificaram redução da CFNR, do complexo CCG+CPI e CNI nos pacientes com histórico prévio de NO em relação aos pacientes que não apresentavam tal histórico. Ao correlacionarem as alterações funcionais aos exames eletrofisiológicos e TCO, identificaram uma influência da CNE na amplitude das ondas a da resposta de cones e mista de cones e bastonetes, bem como da CNI nas ondas b das mesmas respostas. Associações entre as camadas da TCO com alterações de latência e ERGmf não foram identificadas. No entanto, o estudo em questão comparou dados dos pacientes avaliados ao banco de dados normativos do aparelho e não com grupo controle, o que pode alterar os achados encontrados. Outros estudos propuseram alterações primárias da retina ao descreverem alterações na amplitude de P1[53], porém tais achados foram característicos de uma pequena amostra (7 indivíduos) em que possuía redução macular à TCO, a despeito de CFNRp normal.

O PEV é o principal exame eletrofisiológico para se determinar diretamente as alterações funcionais das vias ópticas, principalmente dos nervos ópticos, sendo a avliação padrão-ouro para a confirmação da presença de NO clínica ou sub-clínica [289]. Considerando que a NO na ENMO leva a um dano axonal e visual mais severos que na EM [290], a detecção de padrões funcionais específicos de cada doença é de suma importância para o diagnóstico e tratamento.

O PEV padrão já amplamente descrito na literatura científica para a EM consiste na preservação da amplitude e aumento da latência, principalmente de P100, sugerindo processo desmielinizante dos nervos ópticos [93, 187, 291, 292]. No entanto, em relação à ENMO, os achados descritos são diversos e inconsistentes. Um estudo brasileiro encontrou ondas de amplitude reduzida e latência preservada, alterações estas sugestivas de lesão axonal [206], enquanto outro encontrou um padrão na ENMO semelhante à EM exibindo atraso de latência [293].

Em estudo recente Kim et al [294] fizeram uma avaliação de pacientes portadores de ENMO usando PEV e TCO de domínio de tempo, e demonstraram que a espessura da CFNRp média está fortemente correlacionada com a latência e a amplitude do PEV nos pacientes que apresentavam histórico de NO, e que ambos os exames possuem sensibilidade semelhante para detectar a NO na ENMO. No entanto, avaliaram apenas a CFNRp e não as demais camadas maculares, além de usar TCO com definição de imagem inferior.

Nosso presente estudo demonstrou as alterações características da EM que, como dito anteriormente, consiste na lentificação da latência com amplitude preservada, independente do histórico prévio de NO. No entanto, na avaliação dos portadores de ENMO, os pacientes que não apresentavam histórico prévio de NO não apresentaram alterações significativas em relação aos controles, enquanto os com histórico de NO

demonstraram tanto um aumento da latência quanto uma redução na amplitude das ondas. Tais achados demonstram um misto de dano axonal com alterações desmielinizantes das vias ópticas.

Ao analisarmos as correlações entre a TCO, SC e POs com o PEV, encontramos fortes correlações entre CFNRp, camadas internas da retina macular (CFNRm, CCG e CPI) assim como com a espessura macular total. Essas correlações, apesar de presentes nos pacientes com EM, foram mais evidentes e significativas para ENMO, sendo que em relação às amplitudes essas foram quase que exclusivas à ENMO. Os POs se correlacionaram positivamente apenas com as amplitudes de N75/P100 e P100/N135 nos pacientes ENMO, sendo que na EM tais correlações não se fizeram presentes. Tais achados contribuem para sustentar a hipótese de que na ENMO há um maior dano celular que na EM, seja por degeneração retrógrada ou primário, além do processo desmielinizante.

As alterações de SC se correlacionaram mais fortemente com as alterações de latência do que de amplitude, por consequência foram mais evidentes no grupo EM. Tais achados sugerem que a perda de SC esteja mais relacionada com a desmielinização, mais frequente na EM, que o eventual dano celular axonal.

De acordo com o nosso conhecimento, o presente estudo é o primeiro a identificar alterações retinianas excitatórias tanto na EM quanto na ENMO. Provavelmente, tais alterações são devidas a uma fase inicial do processo patológico retiniano primário, independente do acometimento neurológico. Essas doenças apresentam um espectro fisiopatológico e clínico muito heterogêneo podendo variar em forma de apresentação, processo sistêmico, duração e tratamento.

Nosso estudo apresenta claras limitações. Como se trata de doenças incomuns, principalmente na ENMO, e que causam limitações importantes aos seus portadores, o

número de pacientes arrolados foi pequeno. Como possuem uma incidência em grupos populacionais distintos optou-se por um grupo controle mais heterogêneo a fim de se abranger ambas patologias. Tais limitações foram controladas, ao menos estatisticamente, usando o GEE[295] possibilitando a análise de ambos os olhos tanto dos pacientes quanto dos controles, compensando as correlações intra-invíduo, além de termos usado como covariáveis a idade e sexo dos grupos.

7 CONCLUSÃO

Os resultados deste estudo possibilitaram as seguintes conclusões:

1. Ambas as doenças, EM e ENMO, apresentam alterações estruturais à TCO independente da ocorrência de NO, e estas altereções se relacionam com os achados aos exames eletrofisiológicos.
2. Tanto a EM quanto a ENMO apresentam alterações funcionais excitatórias pré-clínicas nas camadas externas e intermediárias da retina, respectivamente, corroborando com a hipótese de acometimento retininiano primário nessas patologias.
3. O ERGmf demonstrou menores latências de P1 e N1 na EM em relação aos controles, demonstrando um acometimento retiniano externo inicial, independente da ocorrência de NO.
4. Os achados do ERGmf se mostraram presentes em pacientes EM com histórico de NO e recuperação total da acuidade visual, corroborando com a hipótese de que tais alterações sejam transitórias, presentes em quadros iniciais da doença e independentes da ocorrência de NO.
5. A soma dos POs do ERGct se mostrou maior nos pacientes portadores de ENMO com histórico prévio de NO, sugerindo uma hiperexcitabilidade das camadas intermediárias da retina nestes pacientes.
6. Os POs se correlacionaram com as camadas intermediárias da retina, positivamente com a CNI e negativamente com a CPE, sugerindo que há um processo excitatório ao nível da CNI, justificando os achados anteriores de espessamento da mesma.

7. Os achados do ERGmf e POs do ERGct se correlacionaram pouco com os dados de CV, demonstrando que as alterações eletrofisiológicas encontradas estão relacionadas a fases iniciais ou com pouca sintomatologia das doenças.
8. O PEV apresenta padrões de alterações específicos para cada doença, sendo que as alterações de amplitude parecem ser mais relacionadas à ENMO, demonstrando o maior grau de dano celular na mesma.
9. As alterações do PEV se correlacionaram com as camadas internas da retina e CFNRp, principalmente na ENMO, confirmando a ocorrência da degeneração retrógrada ao nível destas camadas (CFNRm, CCG e CPI).

Em resumo, nós encontramos alterações estruturais internas da retina em ambas as doenças independente da ocorrência de NO. Tais alterações já haviam sido descritas e os achados confirmam-nas. No entanto, também encontramos evidências de alterações funcionais retinianas externas na EM e nas camadas intermediárias na ENMO. Ambas as alterações são de características supernormais, levantando a hipótese de um processo inflamatório retiniano inicial o que acarretaria uma hiperestimulação transitória inicial. A fisiopatologia das alterações retinianas em portadores de doenças desmielinizantes ainda permanece não esclarecida e a avaliação eletrofisiológica mostra-se de extrema utilidade para o melhor entendimento fisiopatológico dessas alterações.

8 REFERÊNCIAS

1. Wingerchuk, D.M., et al., *Revised diagnostic criteria for neuromyelitis optica.* Neurology, 2006. **66**(10): p. 1485-9.
2. Merle, H., et al., *Natural history of the visual impairment of relapsing neuromyelitis optica.* Ophthalmology, 2007. **114**(4): p. 810-5.
3. Naismith, R.T., et al., *Optical coherence tomography differs in neuromyelitis optica compared with multiple sclerosis.* Neurology, 2009. **72**(12): p. 1077-82.
4. Fernandes, D.B., et al., *Comparison of visual acuity and automated perimetry findings in patients with neuromyelitis optica or multiple sclerosis after single or multiple attacks of optic neuritis.* J Neuroophthalmol, 2012. **32**(2): p. 102-6.
5. Fazekas, F., F. Barkhof, and M. Filippi, *Unenhanced and enhanced magnetic resonance imaging in the diagnosis of multiple sclerosis.* J Neurol Neurosurg Psychiatry, 1998. **64 Suppl 1**: p. S2-5.
6. Fernandes, D.B., et al., *Evaluation of Inner Retinal Layers in Patients with Multiple Sclerosis or Neuromyelitis Optica Using Optical Coherence Tomography.* Ophthalmology, 2012.
7. Monteiro, M.L., et al., *Quantification of retinal neural loss in patients with neuromyelitis optica and multiple sclerosis with or without optic neuritis using Fourier-domain optical coherence tomography.* Invest Ophthalmol Vis Sci, 2012. **53**(7): p. 3959-66.
8. Fernandes, D.B., et al., *Evaluation of inner retinal layers in patients with multiple sclerosis or neuromyelitis optica using optical coherence tomography.* Ophthalmology, 2013. **120**(2): p. 387-94.
9. Bennett, J.L., et al., *Neuromyelitis optica and multiple sclerosis: Seeing differences through optical coherence tomography.* Mult Scler, 2015. **21**(6): p. 678-88.
10. Lennon, V.A., et al., *A serum autoantibody marker of neuromyelitis optica: distinction from multiple sclerosis.* Lancet, 2004. **364**(9451): p. 2106-12.
11. Weinshenker, B.G., *Neuromyelitis optica is distinct from multiple sclerosis.* Arch Neurol, 2007. **64**(6): p. 899-901.
12. Takahashi, T., et al., *Anti-aquaporin-4 antibody is involved in the pathogenesis of NMO: a study on antibody titre.* Brain : a journal of neurology, 2007. **130**(Pt 5): p. 1235-43.
13. Tait, M.J., et al., *Water movements in the brain: role of aquaporins.* Trends Neurosci, 2008. **31**(1): p. 37-43.
14. Wingerchuk, D.M., et al., *The clinical course of neuromyelitis optica (Devic's syndrome).* Neurology, 1999. **53**(5): p. 1107-14.
15. Wingerchuk, D.M., et al., *International consensus diagnostic criteria for neuromyelitis optica spectrum disorders.* Neurology, 2015. **85**(2): p. 177-89.
16. Bennett, J.L., *Finding NMO: The Evolving Diagnostic Criteria of Neuromyelitis Optica.* J Neuroophthalmol, 2016. **36**(3): p. 238-45.

17. Monteiro, M., *Retinal nerve fiber evaluation in neuro-ophthalmic diseases of the anterior visual pathway.* Revista Brasileira de Oftalmologia, 2012. **71**(2): p. 13.

18. Monteiro, M.L., L.P. Cunha, and R.M. Vessani, *Comparison of retinal nerve fiber layer measurements using Stratus OCT fast and regular scan protocols in eyes with band atrophy of the optic nerve and normal controls.* Arq Bras Oftalmol, 2008. **71**(4): p. 534-9.

19. Hoyt, W.F., B. Schlicke, and R.J. Eckelhoff, *Fundoscopic appearance of a nerve-fibre-bundle defect.* Br J Ophthalmol, 1972. **56**(8): p. 577-83.

20. Hoyt, W.F., L. Frisen, and N.M. Newman, *Fundoscopy of nerve fiber layer defects in glaucoma.* Invest Ophthalmol, 1973. **12**(11): p. 814-29.

21. Costello, F., et al., *Using retinal architecture to help characterize multiple sclerosis patients.* Can J Ophthalmol, 2010. **45**(5): p. 520-6.

22. Garcia-Martin, E., et al., *Retinal layer segmentation in patients with multiple sclerosis using spectral domain optical coherence tomography.* Ophthalmology, 2014. **121**(2): p. 573-9.

23. Burggraaff, M.C., et al., *The clinical spectrum of microcystic macular edema.* Invest Ophthalmol Vis Sci, 2014. **55**(2): p. 952-61.

24. Hoang, Q.V., et al., *Macular thinning associated with unilateral optic nerve hypoplasia.* Ophthalmic Surg Lasers Imaging, 2011. **42 Online**: p. e6-9.

25. Cunha, L.P., et al., *Comparison between retinal nerve fiber layer and macular thickness measured with OCT detecting progressive axonal loss following traumatic optic neuropathy.* Arq Bras Oftalmol, 2009. **72**(5): p. 622-5.

26. Francoz, M., et al., *Reproducibility of macular ganglion cell-inner plexiform layer thickness measurement with cirrus HD-OCT in normal, hypertensive and glaucomatous eyes.* Br J Ophthalmol, 2014. **98**(3): p. 322-8.

27. Akashi, A., et al., *The detection of macular analysis by SD-OCT for optic chiasmal compression neuropathy and nasotemporal overlap.* Invest Ophthalmol Vis Sci, 2014. **55**(7): p. 4667-72.

28. Bialer, O.Y., et al., *Retinal NFL thinning on OCT correlates with visual field loss in pediatric craniopharyngioma.* Can J Ophthalmol, 2013. **48**(6): p. 494-9.

29. Monteiro, M.L., et al., *Optical coherence tomography analysis of axonal loss in band atrophy of the optic nerve.* Br J Ophthalmol, 2004. **88**(7): p. 896-9.

30. Henderson, A.P., et al., *A preliminary longitudinal study of the retinal nerve fiber layer in progressive multiple sclerosis.* J Neurol. **257**(7): p. 1083-91.

31. Ratchford, J.N., et al., *Optical coherence tomography helps differentiate neuromyelitis optica and MS optic neuropathies.* Neurology, 2009. **73**(4): p. 302-8.

32. Akaishi, T., et al., *Subclinical retinal atrophy in the unaffected fellow eyes of multiple sclerosis and neuromyelitis optica.* J Neuroimmunol, 2017. **313**: p. 10-15.

33. Hokazono, K., et al., *Pattern electroretinogram in neuromyelitis optica and multiple sclerosis with or without optic neuritis and its correlation with FD-OCT and perimetry.* Doc Ophthalmol, 2013.

34. Bertsch-Gout, M., et al., *High resolution retinal scanning reveals regional structural differences between MS and NMOSD optic neuritis regardless of antibody status.* J Neurol Sci, 2018. **384**: p. 61-66.

35. Abegg, M., M. Zinkernagel, and S. Wolf, *Microcystic macular degeneration from optic neuropathy.* Brain, 2012. **135**(Pt 12): p. e225.

36. Gelfand, J.M., et al., *Microcystic macular oedema in multiple sclerosis is associated with disease severity.* Brain, 2012. **135**(Pt 6): p. 1786-93.

37. Gelfand, J.M., et al., *Microcystic Inner Nuclear Layer Abnormalities and Neuromyelitis Optica.* JAMA Neurol, 2013: p. 1-5.

38. Curcio, C.A. and K.A. Allen, *Topography of ganglion cells in human retina.* J Comp Neurol, 1990. **300**(1): p. 5-25.

39. De Moraes, C.G., et al., *24-2 Visual Fields Miss Central Defects Shown on 10-2 Tests in Glaucoma Suspects, Ocular Hypertensives, and Early Glaucoma.* Ophthalmology, 2017. **124**(10): p. 1449-1456.

40. Monteiro, M.L., et al., *Relationship between optical coherence tomography, pattern electroretinogram and automated perimetry in eyes with temporal hemianopia from chiasmal compression.* Invest Ophthalmol Vis Sci, 2009. **50**(8): p. 3535-41.

41. Cunha, L.P., M.K. Oyamada, and M.L. Monteiro, *Pattern electroretinograms for the detection of neural loss in patients with permanent temporal visual field defect from chiasmal compression.* Doc Ophthalmol, 2008. **117**(3): p. 223-32.

42. Forte, R., et al., *Pattern electroretinogram optimized for glaucoma screening (PERGLA) and retinal nerve fiber thickness in suspected glaucoma and ocular hypertension.* Doc Ophthalmol, 2010. **120**(2): p. 187-92.

43. Hokazono, K., M.K. Oyamada, and M.L. Monteiro, *Pattern-reversal electroretinograms for the diagnosis and management of disorders of the anterior visual pathway.* Arq Bras Oftalmol, 2011. **74**(3): p. 222-6.

44. Bearse, M.A., Jr., et al., *Retinal function in normal and diabetic eyes mapped with the slow flash multifocal electroretinogram.* Invest Ophthalmol Vis Sci, 2004. **45**(1): p. 296-304.

45. Bearse, M.A., Jr., Y. Shimada, and E.E. Sutter, *Distribution of oscillatory components in the central retina.* Doc Ophthalmol, 2000. **100**(2-3): p. 185-205.

46. Heynen, H., L. Wachtmeister, and D. van Norren, *Origin of the oscillatory potentials in the primate retina.* Vision Res, 1985. **25**(10): p. 1365-73.

47. Wachtmeister, L. and J.E. Dowling, *The oscillatory potentials of the mudpuppy retina.* Invest Ophthalmol Vis Sci, 1978. **17**(12): p. 1176-88.

48. Wachtmeister, L., *Oscillatory potentials in the retina: what do they reveal.* Prog Retin Eye Res, 1998. **17**(4): p. 485-521.

49. Wachtmeister, L., *Some aspects of the oscillatory response of the retina.* Prog Brain Res, 2001. **131**: p. 465-74.

50. Sutter, E.E. and D. Tran, *The field topography of ERG components in man--I. The photopic luminance response.* Vision Res, 1992. **32**(3): p. 433-46.

51. Calabresi, P.A., L.J. Balcer, and E.M. Frohman, *Retinal pathology in multiple sclerosis: insight into the mechanisms of neuronal pathology.* Brain, 2010. **133**(Pt 6): p. 1575-7.

52. Green, A.J., et al., *Ocular pathology in multiple sclerosis: retinal atrophy and inflammation irrespective of disease duration.* Brain, 2010. **133**(Pt 6): p. 1591-601.

53. Saidha, S., et al., *Primary retinal pathology in multiple sclerosis as detected by optical coherence tomography.* Brain, 2011. **134**(Pt 2): p. 518-33.

54. Sotirchos, E.S., et al., *In vivo identification of morphologic retinal abnormalities in neuromyelitis optica.* Neurology, 2013. **80**(15): p. 1406-14.

55. Al-Louzi, O.A., et al., *Outer retinal changes following acute optic neuritis.* Mult Scler, 2016. **22**(3): p. 362-72.

56. Behbehani, R., et al., *Optical coherence tomography segmentation analysis in relapsing remitting versus progressive multiple sclerosis.* PLoS One, 2017. **12**(2): p. e0172120.

57. Feinsod, M., H. Rowe, and E. Auerbach, *Enhanced retinal responses without signs of optic nerve involvement.* Doc Ophthalmol, 1971. **29**(2): p. 201-11.

58. Gundogan, F.C., S. Demirkaya, and G. Sobaci, *Is optical coherence tomography really a new biomarker candidate in multiple sclerosis?--A structural and functional evaluation.* Invest Ophthalmol Vis Sci, 2007. **48**(12): p. 5773-81.

59. Sriram, P., et al., *Relationship between optical coherence tomography and electrophysiology of the visual pathway in non-optic neuritis eyes of multiple sclerosis patients.* PLoS One, 2014. **9**(8): p. e102546.

60. Hanson, J.V.M., et al., *Outer Retinal Dysfunction in the Absence of Structural Abnormalities in Multiple Sclerosis.* Invest Ophthalmol Vis Sci, 2018. **59**(1): p. 549-560.

61. Poser, C.M., *Diagnostic criteria for multiple sclerosis: an addendum.* Ann Neurol, 1987. **22**(6): p. 773.

62. Lublin, F.D. and S.C. Reingold, *Defining the clinical course of multiple sclerosis: results of an international survey. National Multiple Sclerosis Society (USA) Advisory Committee on Clinical Trials of New Agents in Multiple Sclerosis.* Neurology, 1996. **46**(4): p. 907-11.

63. Anderson, D.W., et al., *Revised estimate of the prevalence of multiple sclerosis in the United States.* Ann Neurol, 1992. **31**(3): p. 333-6.

64. Baum, H.M. and B.B. Rothschild, *The incidence and prevalence of reported multiple sclerosis.* Ann Neurol, 1981. **10**(5): p. 420-8.

65. Newman, N., *Multiple Sclerosis and Related Demyelinating Diseases*, in *Walsh & Hoyt's Clinical Neuro-Ophthalmology*, N. Miller and N. Newman, Editors. 1998, Williams & Wilkins: Baltimore. p. 5539-5676.

66. Duquette, P., et al., *The increased susceptibility of women to multiple sclerosis.* Can J Neurol Sci, 1992. **19**(4): p. 466-71.

67. Ribeiro, S.B., et al., *Clinical and epidemiological profile of patients with multiple sclerosis in Uberaba, Minas Gerais, Brazil.* Arq Neuropsiquiatr, 2011. **69**(2a): p. 184-7.

68. Noseworthy, J.H., et al., *Multiple sclerosis.* N Engl J Med, 2000. **343**(13): p. 938-52.

69. Poser, C.M., et al., *New diagnostic criteria for multiple sclerosis: guidelines for research protocols.* Ann Neurol, 1983. **13**(3): p. 227-31.

70. Rosati, G., *The prevalence of multiple sclerosis in the world: an update.* Neurol Sci, 2001. **22**(2): p. 117-39.

71. Kurtzke, J.F., *Geography in multiple sclerosis.* J Neurol, 1977. **215**(1): p. 1-26.

72. Callegaro, D., et al., *The prevalence of multiple sclerosis in the city of Sao Paulo, Brazil, 1997.* Acta Neurol Scand, 2001. **104**(4): p. 208-13.

73. Lana-Peixoto, M.A., et al., *The prevalence of multiple sclerosis in Belo Horizonte, Brazil.* Arq Neuropsiquiatr, 2012. **70**(2): p. 102-7.

74. Fragoso, Y.D. and J.B. Brooks, *The prevalence of multiple sclerosis in the city of Santos has remained unaltered for five years.* Arq Neuropsiquiatr, 2012. **70**(7): p. 562.

75. Dilokthornsakul, P., et al., *Multiple sclerosis prevalence in the United States commercially insured population.* Neurology, 2016. **86**(11): p. 1014-21.

76. Morariu, M.A. and M. Linden, *Multiple sclerosis in American blacks.* Acta Neurol Scand, 1980. **62**(3): p. 180-7.

77. Hauser, S.L. and J.R. Oksenberg, *The neurobiology of multiple sclerosis: genes, inflammation, and neurodegeneration.* Neuron, 2006. **52**(1): p. 61-76.

78. Adelman, G., S.G. Rane, and K.F. Villa, *The cost burden of multiple sclerosis in the United States: a systematic review of the literature.* J Med Econ, 2013. **16**(5): p. 639-47.

79. Compston, A., *Limiting and repairing the damage in multiple sclerosis.* J Neurol Neurosurg Psychiatry, 1991. **54**(11): p. 945-8.

80. Lassmann, H., W. Bruck, and C. Lucchinetti, *Heterogeneity of multiple sclerosis pathogenesis: implications for diagnosis and therapy.* Trends Mol Med, 2001. **7**(3): p. 115-21.

81. Hafler, D.A., et al., *Multiple sclerosis.* Immunol Rev, 2005. **204**: p. 208-31.

82. Allen, I. and B. Brankin, *Pathogenesis of multiple sclerosis--the immune diathesis and the role of viruses.* J Neuropathol Exp Neurol, 1993. **52**(2): p. 95-105.

83. Kurtzke, J.F., *Epidemiologic evidence for multiple sclerosis as an infection.* Clin Microbiol Rev, 1993. **6**(4): p. 382-427.

84. Amato, M.P., et al., *Cognitive impairment in early-onset multiple sclerosis. Pattern, predictors, and impact on everyday life in a 4-year follow-up.* Arch Neurol, 1995. **52**(2): p. 168-72.

85. McDonald, W.I., *Diagnosis of multiple sclerosis.* Bmj, 1989. **299**(6700): p. 635-7.

86. McDonald, W.I., et al., *Recommended diagnostic criteria for multiple sclerosis: guidelines from the International Panel on the diagnosis of multiple sclerosis.* Ann Neurol, 2001. **50**(1): p. 121-7.

87. Polman, C.H., et al., *Diagnostic criteria for multiple sclerosis: 2005 revisions to the "McDonald Criteria".* Ann Neurol, 2005. **58**(6): p. 840-6.

88. Polman, C.H., et al., *Diagnostic criteria for multiple sclerosis: 2010 revisions to the McDonald criteria.* Ann Neurol, 2011. **69**(2): p. 292-302.

89. Kornek, B. and H. Lassmann, *Axonal pathology in multiple sclerosis. A historical note.* Brain Pathol, 1999. **9**(4): p. 651-6.

90. Kornek, B., et al., *Multiple sclerosis and chronic autoimmune encephalomyelitis: a comparative quantitative study of axonal injury in active, inactive, and remyelinated lesions.* Am J Pathol, 2000. **157**(1): p. 267-76.

91. Kurtzke, J.F., *Rating neurologic impairment in multiple sclerosis: an expanded disability status scale (EDSS).* Neurology, 1983. **33**(11): p. 1444-52.

92. Fisniku, L.K., et al., *Disability and T2 MRI lesions: a 20-year follow-up of patients with relapse onset of multiple sclerosis.* Brain, 2008. **131**(Pt 3): p. 808-17.

93. Rudick, R.A., et al., *Management of multiple sclerosis.* N Engl J Med, 1997. **337**(22): p. 1604-11.

94. Frohman, E.M., et al., *Therapeutic considerations for disease progression in multiple sclerosis: evidence, experience, and future expectations.* Arch Neurol, 2005. **62**(10): p. 1519-30.

95. McDonald, W.I. and D. Barnes, *The ocular manifestations of multiple sclerosis. 1. Abnormalities of the afferent visual system.* J Neurol Neurosurg Psychiatry, 1992. **55**(9): p. 747-52.

96. Sorensen, T.L., et al., *Optic neuritis as onset manifestation of multiple sclerosis: a nationwide, long-term survey.* Neurology, 1999. **53**(3): p. 473-8.

97. Frohman, E.M., et al., *The neuro-ophthalmology of multiple sclerosis.* Lancet Neurol, 2005. **4**(2): p. 111-21.

98. Arnold, A.C., *Evolving management of optic neuritis and multiple sclerosis.* Am J Ophthalmol, 2005. **139**(6): p. 1101-8.

99. Balcer, L.J., *Clinical practice. Optic neuritis.* N Engl J Med, 2006. **354**(12): p. 1273-80.

100. Korsholm, K., et al., *Recovery from optic neuritis: an ROI-based analysis of LGN and visual cortical areas.* Brain, 2007. **130**(Pt 5): p. 1244-53.

101. Optic Neuritis Study, G., *Multiple sclerosis risk after optic neuritis: final optic neuritis treatment trial follow-up.* Arch Neurol, 2008. **65**(6): p. 727-32.

102. Fisher, J.B., et al., *Relation of visual function to retinal nerve fiber layer thickness in multiple sclerosis.* Ophthalmology, 2006. **113**(2): p. 324-32.

103. Beck, R.W., et al., *High- and low-risk profiles for the development of multiple sclerosis within 10 years after optic neuritis: experience of the optic neuritis treatment trial.* Arch Ophthalmol, 2003. **121**(7): p. 944-9.

104. Ashworth, B., *Chronic retrobulbar and chiasmal neuritis.* Br J Ophthalmol, 1967. **51**(10): p. 698-702.

105. Ashworth, B., *Chronic demyelinating optic neuritis: A reappraisal.* Neuro-ophthalmol, 1987. **7**: p. 75-79.

106. *The clinical profile of optic neuritis. Experience of the Optic Neuritis Treatment Trial. Optic Neuritis Study Group.* Arch Ophthalmol, 1991. **109**(12): p. 1673-8.

107. Beck, R.W., et al., *Fellow eye abnormalities in acute unilateral optic neuritis. Experience of the optic neuritis treatment trial.* Ophthalmology, 1993. **100**(5): p. 691-7; discussion 697-8.

108. Kupersmith, M.J., et al., *The 20/20 eye in multiple sclerosis.* Neurology, 1983. **33**(8): p. 1015-20.

109. Engell, T., W. Trojaborg, and N.E. Raun, *Subclinical optic neuropathy in multiple sclerosis. A neuro-ophthalmological investigation by means of visually evoked response, Farnworth-Munsell 100 Hue test and Ishihara test and their diagnostic value.* Acta Ophthalmol (Copenh), 1987. **65**(6): p. 735-40.

110. van Diemen, H.A., et al., *Evaluation of the visual system in multiple sclerosis: a comparative study of diagnostic tests.* Clin Neurol Neurosurg, 1992. **94**(3): p. 191-5.

111. Frisen, L. and W.F. Hoyt, *Insidious atrophy of retinal nerve fibers in multiple sclerosis. Funduscopic identification in patients with and without visual complaints.* Arch Ophthalmol, 1974. **92**(2): p. 91-7.

112. MacFadyen, D.J., et al., *The retinal nerve fiber layer, neuroretinal rim area, and visual evoked potentials in MS.* Neurology, 1988. **38**(9): p. 1353-8.

113. Trapp, B.D., et al., *Axonal transection in the lesions of multiple sclerosis.* N Engl J Med, 1998. **338**(5): p. 278-85.

114. Frohman, E.M., M.K. Racke, and C.S. Raine, *Multiple sclerosis--the plaque and its pathogenesis.* N Engl J Med, 2006. **354**(9): p. 942-55.

115. Frohman, E.M., et al., *The utility of MRI in suspected MS: report of the Therapeutics and Technology Assessment Subcommittee of the American Academy of Neurology.* Neurology, 2003. **61**(5): p. 602-11.

116. Calabrese, M., et al., *Cortical atrophy is relevant in multiple sclerosis at clinical onset.* J Neurol, 2007. **254**(9): p. 1212-20.

117. Calabrese, M., et al., *Cortical lesions and atrophy associated with cognitive impairment in relapsing-remitting multiple sclerosis.* Arch Neurol, 2009. **66**(9): p. 1144-50.

118. Brownell, B. and J.T. Hughes, *The distribution of plaques in the cerebrum in multiple sclerosis.* J Neurol Neurosurg Psychiatry, 1962. **25**: p. 315-20.

119. Rawes, J.A., et al., *Antibodies to the axolemma-enriched fraction in the cerebrospinal fluid and serum of patients with multiple sclerosis and other neurological diseases.* Mult Scler, 1997. **3**(6): p. 363-9.

120. Shindler, K.S., et al., *Inflammatory demyelination induces axonal injury and retinal ganglion cell apoptosis in experimental optic neuritis.* Exp Eye Res, 2008. **87**(3): p. 208-13.

121. Madigan, M.C., et al., *Preliminary morphometric study of tumor necrosis factor-alpha (TNF alpha)-induced rabbit optic neuropathy.* Neurol Res, 1996. **18**(3): p. 233-6.

122. Bo, L., et al., *Subpial demyelination in the cerebral cortex of multiple sclerosis patients.* J Neuropathol Exp Neurol, 2003. **62**(7): p. 723-32.

123. Moll, N.M., et al., *Cortical demyelination in PML and MS: Similarities and differences.* Neurology, 2008. **70**(5): p. 336-43.

124. Jacobs, L.D., et al., *Intramuscular interferon beta-1a therapy initiated during a first demyelinating event in multiple sclerosis. CHAMPS Study Group.* N Engl J Med, 2000. **343**(13): p. 898-904.

125. Comi, G., et al., *Effect of early interferon treatment on conversion to definite multiple sclerosis: a randomised study.* Lancet, 2001. **357**(9268): p. 1576-82.

126. Kappos, L., et al., *Treatment with interferon beta-1b delays conversion to clinically definite and McDonald MS in patients with clinically isolated syndromes.* Neurology, 2006. **67**(7): p. 1242-9.

127. Kinkel, R.P., et al., *IM interferon beta-1a delays definite multiple sclerosis 5 years after a first demyelinating event.* Neurology, 2006. **66**(5): p. 678-84.

128. Evangelou, N., et al., *Size-selective neuronal changes in the anterior optic pathways suggest a differential susceptibility to injury in multiple sclerosis.* Brain, 2001. **124**(Pt 9): p. 1813-20.

129. Leigh, R.J. and J.S. Wolinsky, *Keeping an eye on MS.* Neurology, 2001. **57**(5): p. 751-2.

130. Perry, V.H. and R.D. Lund, *Evidence that the lamina cribrosa prevents intraretinal myelination of retinal ganglion cell axons.* J Neurocytol, 1990. **19**(2): p. 265-72.

131. Frohman, E.M., et al., *Optical coherence tomography: a window into the mechanisms of multiple sclerosis.* Nat Clin Pract Neurol, 2008. **4**(12): p. 664-75.

132. Ikuta, F. and H.M. Zimmerman, *Distribution of plaques in seventy autopsy cases of multiple sclerosis in the United States.* Neurology, 1976. **26**(6 pt 2): p. 26-8.

133. Toussaint, D., et al., *Clinicopathological study of the visual pathways, eyes, and cerebral hemispheres in 32 cases of disseminated sclerosis.* J Clin Neuroophthalmol, 1983. **3**(3): p. 211-20.

134. Gabilondo, I., et al., *Dynamics of retinal injury after acute optic neuritis.* Ann Neurol, 2015. **77**(3): p. 517-28.

135. Kupersmith, M.J., et al., *Retinal ganglion cell layer thinning within one month of presentation for optic neuritis.* Mult Scler, 2016. **22**(5): p. 641-8.

136. Behbehani, R., et al., *Ganglion cell analysis in acute optic neuritis.* Mult Scler Relat Disord, 2016. **5**: p. 66-9.

137. Costello, F., et al., *The temporal evolution of structural and functional measures after acute optic neuritis.* J Neurol Neurosurg Psychiatry, 2015. **86**(12): p. 1369-1373.

138. Petzold, A., et al., *Optical coherence tomography in multiple sclerosis: a systematic review and meta-analysis.* Lancet Neurol, 2010. **9**(9): p. 921-32.

139. Modvig, S., et al., *Cerebrospinal fluid neurofilament light chain levels predict visual outcome after optic neuritis.* Multiple Sclerosis Journal, 2016. **22**(5): p. 590-598.

140. Saidha, S., et al., *Microcystic macular oedema, thickness of the inner nuclear layer of the retina, and disease characteristics in multiple sclerosis: a retrospective study.* Lancet Neurol, 2012. **11**(11): p. 963-72.

141. Ratchford, J.N., et al., *Active MS is associated with accelerated retinal ganglion cell/inner plexiform layer thinning.* Neurology, 2013. **80**(1): p. 47-54.

142. Saidha, S., et al., *Optical coherence tomography reflects brain atrophy in multiple sclerosis: A four-year study.* Ann Neurol, 2015. **78**(5): p. 801-13.

143. Davies, E.C., et al., *Retinal ganglion cell layer volumetric assessment by spectral-domain optical coherence tomography in multiple sclerosis: application of a high-precision manual estimation technique.* J Neuroophthalmol, 2011. **31**(3): p. 260-4.

144. Fisher, E., et al., *Gray matter atrophy in multiple sclerosis: a longitudinal study.* Ann Neurol, 2008. **64**(3): p. 255-65.

145. Burkholder, B.M., et al., *Macular volume determined by optical coherence tomography as a measure of neuronal loss in multiple sclerosis.* Arch Neurol, 2009. **66**(11): p. 1366-72.

146. Talman, L.S., et al., *Longitudinal study of vision and retinal nerve fiber layer thickness in multiple sclerosis.* Ann Neurol, 2010. **67**(6): p. 749-60.

147. Galetta, K.M., et al., *Optical coherence tomography (OCT): imaging the visual pathway as a model for neurodegeneration.* Neurotherapeutics, 2011. **8**(1): p. 117-32.

148. Britze, J., G. Pihl-Jensen, and J.L. Frederiksen, *Retinal ganglion cell analysis in multiple sclerosis and optic neuritis: a systematic review and meta-analysis.* J Neurol, 2017.

149. Kerrison, J.B., T. Flynn, and W.R. Green, *Retinal pathologic changes in multiple sclerosis.* Retina, 1994. **14**(5): p. 445-51.

150. Balk, L.J., et al., *Microcystic macular oedema confirmed, but not specific for multiple sclerosis.* Brain, 2012. **135**(Pt 12): p. e226; author reply e227.

151. Gelfand, J.M., et al., *Microcystic macular oedema in multiple sclerosis is associated with disease severity.* Brain, 2012. **135**(6): p. 1786-93.

152. Saidha, S., et al., *Relationships of the inner nuclear layer of the retina with clinicoradiologic disease characteristics in multiple sclerosis; Aretrospective study.* Lancet Neurol, 2012. **11**(11): p. 963-72.

153. Brar, M., et al., *Correlation between morphologic features on spectral-domain optical coherence tomography and angiographic leakage patterns in macular edema.* Retina, 2010. **30**(3): p. 383-9.

154. Lightman, S., et al., *Retinal venous sheathing in optic neuritis. Its significance for the pathogenesis of multiple sclerosis.* Brain, 1987. **110 (Pt 2)**: p. 405-14.

155. Hume, D.A., V.H. Perry, and S. Gordon, *Immunohistochemical localization of a macrophage-specific antigen in developing mouse retina: phagocytosis of dying neurons and differentiation of microglial cells to form a regular array in the plexiform layers.* J Cell Biol, 1983. **97**(1): p. 253-7.

156. Saidha, S., et al., *Visual dysfunction in multiple sclerosis correlates better with optical coherence tomography derived estimates of macular ganglion cell layer thickness than peripapillary retinal nerve fiber layer thickness.* Mult Scler, 2011. **17**(12): p. 1449-63.

157. Srivastava, R., et al., *Potassium channel KIR4.1 as an immune target in multiple sclerosis.* N Engl J Med, 2012. **367**(2): p. 115-23.

158. Reichenbach, A., et al., *Muller cells as players in retinal degeneration and edema.* Graefes Arch Clin Exp Ophthalmol, 2007. **245**(5): p. 627-36.

159. Lanzillo, R., et al., *Optical coherence tomography angiography retinal vascular network assessment in multiple sclerosis.* Mult Scler, 2017: p. 1352458517729463.

160. Henderson, A.P., et al., *Multiple sclerosis: distribution of inflammatory cells in newly forming lesions.* Ann Neurol, 2009. **66**(6): p. 739-53.

161. Wang, X., et al., *Optical coherence tomography angiography of optic nerve head and parafovea in multiple sclerosis.* Br J Ophthalmol, 2014. **98**(10): p. 1368-73.

162. Jiang, H., et al., *In Vivo Characterization of Retinal Microvascular Network in Multiple Sclerosis.* Ophthalmology, 2016. **123**(2): p. 437-8.

163. D'haeseleer, M., et al., *Cerebral Hypoperfusion: A New Pathophysiologic Concept in Multiple Sclerosis?* Journal of Cerebral Blood Flow & Metabolism, 2015. **35**(9): p. 1406-1410.

164. Barnett, M.H. and J.W. Prineas, *Relapsing and remitting multiple sclerosis: pathology of the newly forming lesion.* Ann Neurol, 2004. **55**(4): p. 458-68.

165. Wilkins, A. and N. Scolding, *Protecting axons in multiple sclerosis.* Multiple Sclerosis Journal, 2008. **14**(8): p. 1013-1025.

166. Spaide, R.F., J.M. Klancnik, Jr., and M.J. Cooney, *Retinal vascular layers imaged by fluorescein angiography and optical coherence tomography angiography.* JAMA Ophthalmol, 2015. **133**(1): p. 45-50.

167. Bhaduri, B., et al., *Detection of retinal blood vessel changes in multiple sclerosis with optical coherence tomography.* Biomed Opt Express, 2016. **7**(6): p. 2321-30.

168. Monteiro, M.L., et al., *[Retinal periphlebitis in multiple sclerosis. Report of a case]*. Arq Neuropsiquiatr, 1985. **43**(4): p. 378-83.

169. Giles, C.L., *Peripheral uveitis in patients with multiple sclerosis.* Am J Ophthalmol, 1970. **70**(1): p. 17-9.

170. Olsen, T.G. and J. Frederiksen, *The association between multiple sclerosis and uveitis.* Surv Ophthalmol, 2017. **62**(1): p. 89-95.

171. Porter, R., *Uveitis in association with multiple sclerosis.* Br J Ophthalmol, 1972. **56**(6): p. 478-81.

172. Arnold, A.C., et al., *Retinal periphlebitis and retinitis in multiple sclerosis. I. Pathologic characteristics.* Ophthalmology, 1984. **91**(3): p. 255-62.

173. Rucker, C.W., *Sheathing of the retinal veins in multiple sclerosis. Review of pertinent literature.* Mayo Clin Proc, 1972. **47**(5): p. 335-40.

174. Adams, C.W., *Pathology of multiple sclerosis: progression of the lesion.* Br Med Bull, 1977. **33**(1): p. 15-20.

175. Shaw, P.J., et al., *Chronic periphlebitis retinae in multiple sclerosis. A histopathological study.* J Neurol Sci, 1987. **77**(2-3): p. 147-52.

176. Engell, T., A. Hvidberg, and A. Uhrenholdt, *Multiple sclerosis: periphlebitis retinalis et cerebro-spinalis. A correlation between periphlebitis retinalis and abnormal technetium brain scintigraphy.* Acta Neurol Scand, 1984. **69**(5): p. 293-7.

177. Sepulcre, J., et al., *Diagnostic accuracy of retinal abnormalities in predicting disease activity in MS.* Neurology, 2007. **68**(18): p. 1488-94.

178. Krishnamoorthy, G., et al., *Myelin-specific T cells also recognize neuronal autoantigen in a transgenic mouse model of multiple sclerosis.* Nat Med, 2009. **15**(6): p. 626-32.

179. de Seze, J., et al., *Devic's neuromyelitis optica: clinical, laboratory, MRI and outcome profile.* J Neurol Sci, 2002. **197**(1-2): p. 57-61.

180. Lucchinetti, C.F., et al., *A role for humoral mechanisms in the pathogenesis of Devic's neuromyelitis optica.* Brain, 2002. **125**(Pt 7): p. 1450-61.

181. Frohman, E.M. and D. Kerr, *Is neuromyelitis optica distinct from multiple sclerosis?: something for "lumpers" and "splitters".* Arch Neurol, 2007. **64**(6): p. 903-5.

182. Weinshenker, B.G., et al., *Neuromyelitis optica IgG predicts relapse after longitudinally extensive transverse myelitis.* Ann Neurol, 2006. **59**(3): p. 566-9.

183. Kerrison, J.B., T. Flynn, and W.R. Green, *Retinal pathologic changes in multiple sclerosis.* Retina, 1994. **14**: p. 445 - 51.

184. Green, A.J. and B.A. Cree, *Distinctive retinal nerve fibre layer and vascular changes in neuromyelitis optica following optic neuritis.* J Neurol Neurosurg Psychiatry, 2009. **80**(9): p. 1002-5.

185. Lange, A.P., et al., *Spectral-domain optical coherence tomography of retinal nerve fiber layer thickness in NMO patients.* J Neuroophthalmol, 2013. **33**(3): p. 213-9.

186. Nakamura, M., et al., *Early high-dose intravenous methylprednisolone is effective in preserving retinal nerve fiber layer thickness in patients with neuromyelitis optica.* Graefes Arch Clin Exp Ophthalmol, 2010. **248**(12): p. 1777-85.

187. Naismith, R.T., et al., *Optical coherence tomography is less sensitive than visual evoked potentials in optic neuritis.* Neurology, 2009. **73**(1): p. 46-52.

188. Hokazono, K., et al., *Pattern electroretinogram in neuromyelitis optica and multiple sclerosis with or without optic neuritis and its correlation with FD-OCT and perimetry.* Doc Ophthalmol, 2013. **127**(3): p. 201-15.

189. Trip, S.A., et al., *Retinal nerve fiber layer axonal loss and visual dysfunction in optic neuritis.* Ann Neurol, 2005. **58**(3): p. 383-91.

190. Henderson, A.P., et al., *An investigation of the retinal nerve fibre layer in progressive multiple sclerosis using optical coherence tomography.* Brain, 2008. **131**(Pt 1): p. 277-87.

191. Cheng, H., et al., *The relationship between visual field and retinal nerve fiber layer measurements in patients with multiple sclerosis.* Invest Ophthalmol Vis Sci, 2007. **48**(12): p. 5798-805.

192. Bock, M., et al., *Patterns of retinal nerve fiber layer loss in multiple sclerosis patients with or without optic neuritis and glaucoma patients.* Clin Neurol Neurosurg, 2010. **112**(8): p. 647-52.

193. Khanifar, A.A., et al., *Retinal nerve fiber layer evaluation in multiple sclerosis with spectral domain optical coherence tomography.* Clin Ophthalmol, 2010. **4**: p. 1007-13.

194. Gelfand, J.M., et al., *Microcystic inner nuclear layer abnormalities and neuromyelitis optica.* JAMA Neurol, 2013. **70**(5): p. 629-33.

195. Barboni, P., et al., *Microcystic macular degeneration from optic neuropathy: not inflammatory, not trans-synaptic degeneration.* Brain, 2013. **136**(Pt 7): p. e239.

196. Wolff, B., et al., *Retinal inner nuclear layer microcystic changes in optic nerve atrophy: a novel spectral-domain OCT finding.* Retina, 2013. **33**(10): p. 2133-8.

197. Vanburen, J.M., *Trans-Synaptic Retrograde Degeneration in the Visual System of Primates.* J Neurol Neurosurg Psychiatry, 1963. **26**: p. 402-9.

198. Gills, J.P., Jr. and J.A. Wadsworth, *Degeneration of the inner nuclear layer of the retina following lesions of the optic nerve.* Trans Am Ophthalmol Soc, 1966. **64**: p. 66-88.

199. Mullen, K.T. and G.T. Plant, *Colour and luminance vision in human optic neuritis.* Brain, 1986. **109 (Pt 1)**: p. 1-13.

200. Balcer, L.J., et al., *Contrast letter acuity as a visual component for the Multiple Sclerosis Functional Composite.* Neurology, 2003. **61**(10): p. 1367-73.

201. Baier, M.L., et al., *Low-contrast letter acuity testing captures visual dysfunction in patients with multiple sclerosis.* Neurology, 2005. **64**(6): p. 992-5.

202. Harrison, A.C., W.J. Becker, and W.K. Stell, *Colour vision abnormalities in multiple sclerosis.* Can J Neurol Sci, 1987. **14**(3): p. 279-85.

203. ONTT, *Visual function 5 years after optic neuritis: experience of the Optic Neuritis Treatment Trial. The Optic Neuritis Study Group.* Arch Ophthalmol, 1997. **115**(12): p. 1545-52.

204. Heckenlively, J.R., *The evolving role of visual electrodiagnostics.* Br J Ophthalmol, 1993. **77**(7): p. 397-8.

205. Halliday, A.M., W.I. McDonald, and J. Mushin, *Visual evoked response in diagnosis of multiple sclerosis.* Br Med J, 1973. **4**(5893): p. 661-4.

206. Neto, S.P., et al., *Evaluation of pattern-reversal visual evoked potential in patients with neuromyelitis optica.* Mult Scler, 2013. **19**(2): p. 173-8.

207. Dong, C.J., P. Agey, and W.A. Hare, *Origins of the electroretinogram oscillatory potentials in the rabbit retina.* Vis Neurosci, 2004. **21**(4): p. 533-43.

208. Hare, W.A. and H. Ton, *Effects of APB, PDA, and TTX on ERG responses recorded using both multifocal and conventional methods in monkey. Effects of APB, PDA, and TTX on monkey ERG responses.* Doc Ophthalmol, 2002. **105**(2): p. 189-222.

209. Rangaswamy, N.V., D.C. Hood, and L.J. Frishman, *Regional variations in local contributions to the primate photopic flash ERG: revealed using the slow-sequence mfERG.* Invest Ophthalmol Vis Sci, 2003. **44**(7): p. 3233-47.

210. Wachtmeister, L., *Further studies of the chemical sensitivity of the oscillatory potentials of the electroretinogram (ERG) I. GABA- and glycine antagonists.* Acta Ophthalmol (Copenh), 1980. **58**(5): p. 712-25.

211. Wachtmeister, L., *Further studies of the chemical sensitivity of the oscillatory potentials of the electroretinogram (ERG). II. Glutamate-aspartate-and dopamine antagonists.* Acta Ophthalmol (Copenh), 1981. **59**(2): p. 247-58.

212. Bresnick, G.H., et al., *Electroretinographic oscillatory potentials predict progression of diabetic retinopathy. Preliminary report.* Arch Ophthalmol, 1984. **102**(9): p. 1307-11.

213. Bresnick, G.H. and M. Palta, *Temporal aspects of the electroretinogram in diabetic retinopathy.* Arch Ophthalmol, 1987. **105**(5): p. 660-4.

214. Holopigian, K., et al., *A comparison of photopic and scotopic electroretinographic changes in early diabetic retinopathy.* Invest Ophthalmol Vis Sci, 1992. **33**(10): p. 2773-80.

215. Tzekov, R. and G.B. Arden, *The electroretinogram in diabetic retinopathy.* Surv Ophthalmol, 1999. **44**(1): p. 53-60.

216. Yoshida, A., et al., *Oscillatory potentials and permeability of the blood-retinal barrier in noninsulin-dependent diabetic patients without retinopathy.* Ophthalmology, 1991. **98**(8): p. 1266-71.

217. Simonsen, S.E., *The value of the oscillatory potential in selecting juvenile diabetics at risk of developing proliferative retinopathy.* Acta Ophthalmol (Copenh), 1980. **58**(6): p. 865-78.

218. Oyamada, M.K., F. Dotto Pde, and M. Abdalla, *[Technical factors that influence multifocal electroretinogram (mfERG) recording]*. Arq Bras Oftalmol, 2007. **70**(4): p. 713-7.

219. Negretto, A.D., et al., *[Evaluation of hypertensive retinopathy through the oscillatory potentials of the electroretinogram]*. Arq Bras Oftalmol, 2008. **71**(1): p. 38-42.

220. Bearse, M.A., Jr. and E.E. Sutter, *Imaging localized retinal dysfunction with the multifocal electroretinogram.* J Opt Soc Am A Opt Image Sci Vis, 1996. **13**(3): p. 634-40.

221. Kurtenbach, A., H. Langrova, and E. Zrenner, *Multifocal oscillatory potentials in type 1 diabetes without retinopathy.* Invest Ophthalmol Vis Sci, 2000. **41**(10): p. 3234-41.

222. Onozu, H. and S. Yamamoto, *Oscillatory potentials of multifocal electroretinogram retinopathy.* Doc Ophthalmol, 2003. **106**(3): p. 327-32.

223. Kurtenbach, A. and M. Weiss, *Effect of aging on multifocal oscillatory potentials.* J Opt Soc Am A Opt Image Sci Vis, 2002. **19**(1): p. 190-6.

224. Tzekov, R.T., A. Serrato, and M.F. Marmor, *ERG findings in patients using hydroxychloroquine.* Doc Ophthalmol, 2004. **108**(1): p. 87-97.

225. Schuster, A., et al., *Multifocal oscillatory potentials in CSNB1 and CSNB2 type congenital stationary night blindness.* Int J Mol Med, 2005. **15**(1): p. 159-67.

226. Fortune, B., et al., *Local ganglion cell contributions to the macaque electroretinogram revealed by experimental nerve fiber layer bundle defect.* Invest Ophthalmol Vis Sci, 2003. **44**(10): p. 4567-79.

227. Rangaswamy, N.V., et al., *Effect of experimental glaucoma in primates on oscillatory potentials of the slow-sequence mfERG.* Invest Ophthalmol Vis Sci, 2006. **47**(2): p. 753-67.

228. Bearse, M.A., Jr., et al., *Local multifocal oscillatory potential abnormalities in diabetes and early diabetic retinopathy.* Invest Ophthalmol Vis Sci, 2004. **45**(9): p. 3259-65.

229. Maia, O.O., Jr., et al., *[Contrast sensitivity in diabetic retinopathy treated with argon laser panphotocoagulation]*. Arq Bras Oftalmol, 2007. **70**(5): p. 763-6.

230. Garway-Heath, D.F., et al., *Scaling the hill of vision: the physiological relationship between light sensitivity and ganglion cell numbers.* Invest Ophthalmol Vis Sci, 2000. **41**(7): p. 1774-82.

231. Trimboli-Heidler, C., K. Vogt, and R.A. Avery, *Volume Averaging of Spectral-Domain Optical Coherence Tomography Impacts Retinal Segmentation in Children.* Transl Vis Sci Technol, 2016. **5**(4): p. 12.

232. Leite, M.T., et al., *Comparison of the diagnostic accuracies of the Spectralis, Cirrus, and RTVue optical coherence tomography devices in glaucoma.* Ophthalmology, 2011. **118**(7): p. 1334-9.

233. Lang, A., et al., *Retinal layer segmentation of macular OCT images using boundary classification.* Biomed Opt Express, 2013. **4**(7): p. 1133-52.

234. Lang, A., et al., *Automatic segmentation of microcystic macular edema in OCT.* Biomed Opt Express, 2015. **6**(1): p. 155-69.

235. Rebolleda, G., et al., *Papillomacular bundle and inner retinal thicknesses correlate with visual acuity in nonarteritic anterior ischemic optic neuropathy.* Invest Ophthalmol Vis Sci, 2015. **56**(2): p. 682-92.

236. Diniz-Filho, A., et al., *Association between Intraocular Pressure and Rates of Retinal Nerve Fiber Layer Loss Measured by Optical Coherence Tomography.* Ophthalmology, 2016. **123**(10): p. 2058-65.

237. Garway-Heath, D.F., et al., *Mapping the visual field to the optic disc in normal tension glaucoma eyes.* Ophthalmology, 2000. **107**(10): p. 1809-15.

238. McCulloch, D.L., et al., *ISCEV Standard for full-field clinical electroretinography (2015 update).* Doc Ophthalmol, 2015. **130**(1): p. 1-12.

239. Cohen, J., *A power primer.* Psychol Bull, 1992. **112**(1): p. 155-9.

240. Chen, J.C., B. Brown, and K.L. Schmid, *Slow flash multifocal electroretinogram in myopia.* Vision Res, 2006. **46**(18): p. 2869-76.

241. Chen, J.C., B. Brown, and K.L. Schmid, *Evaluation of inner retinal function in myopia using oscillatory potentials of the multifocal electroretinogram.* Vision Res, 2006. **46**(24): p. 4096-103.

242. Simonsen, S.E., *Electroretinography study of diabetics. A preliminary report.* Acta ophthalmol, 1965. **43**: p. 841-843.

243. Karpe, G., T. Kornerup, and B. Wulfing, *The clinical electroretinogram. VIII. The electroretinogram in diabetic retinopathy.* Acta Ophthalmol (Copenh), 1958. **36**(2): p. 281-91.

244. Brinchmann-Hansen, O., K. Myhre, and S. Larsen, *Psychophysical and electrophysiological testing of retinal function. Macular recovery time and oscillatory potentials in normal subjects.* Acta Ophthalmol (Copenh), 1989. **67**(2): p. 119-26.

245. González, C., J.M. González-Buitrago, and G. Izquierdo, *Aquaporins, anti-aquaporin-4 autoantibodies and neuromyelitis optica.* Clinica Chimica Acta, 2013. **415**: p. 350-360.

246. Manley, G.T., et al., *Aquaporin-4 deletion in mice reduces brain edema after acute water intoxication and ischemic stroke.* Nat Med, 2000. **6**(2): p. 159-63.

247. Verkman, A.S., *Aquaporins: translating bench research to human disease.* J Exp Biol, 2009. **212**(Pt 11): p. 1707-15.

248. Huang, X.N., et al., *The relationship between aquaporin-4 expression and blood-brain and spinal cord barrier permeability following experimental autoimmune encephalomyelitis in the rat.* Anat Rec (Hoboken), 2011. **294**(1): p. 46-54.

249. Li, L., et al., *Proinflammatory role of aquaporin-4 in autoimmune neuroinflammation.* Faseb j, 2011. **25**(5): p. 1556-66.

250. Misu, T., et al., *Loss of aquaporin-4 in active perivascular lesions in neuromyelitis optica: a case report.* Tohoku J Exp Med, 2006. **209**(3): p. 269-75.

251. Roemer, S.F., et al., *Pattern-specific loss of aquaporin-4 immunoreactivity distinguishes neuromyelitis optica from multiple sclerosis.* Brain, 2007. **130**(Pt 5): p. 1194-205.

252. Hinson, S.R., et al., *Aquaporin-4-binding autoantibodies in patients with neuromyelitis optica impair glutamate transport by down-regulating EAAT2.* J Exp Med, 2008. **205**(11): p. 2473-81.

253. Jarius, S. and B. Wildemann, *AQP4 antibodies in neuromyelitis optica: diagnostic and pathogenetic relevance.* Nat Rev Neurol, 2010. **6**(7): p. 383-92.

254. Barboni, P., et al., *Microcystic macular degeneration from optic neuropathy: not inflammatory, not trans-synaptic degeneration.* Brain, 2013.

255. de Araujo, R.B., et al., *Morphological and Functional Inner and Outer Retinal Layer Abnormalities in Eyes with Permanent Temporal Hemianopia from Chiasmal Compression.* Front Neurol, 2017. **8**: p. 619.

256. Monteiro, M.L., et al., *Correlation between multifocal pattern electroretinography and Fourier-domain OCT in eyes with temporal hemianopia from chiasmal compression.* Graefes Arch Clin Exp Ophthalmol, 2013. **251**(3): p. 903-15.

257. Monteiro, M.L., et al., *Evaluation of inner retinal layers in eyes with temporal hemianopic visual loss from chiasmal compression using optical coherence tomography.* Invest Ophthalmol Vis Sci, 2014. **55**(5): p. 3328-36.

258. Hood, D.C., et al., *A comparison of the components of the multifocal and full-field ERGs.* Vis Neurosci, 1997. **14**(3): p. 533-44.

259. Feigl, B., A. Haas, and Y. El-Shabrawi, *Multifocal ERG in multiple evanescent white dot syndrome.* Graefes Arch Clin Exp Ophthalmol, 2002. **240**(8): p. 615-21.

260. Hood, D.C., *Assessing retinal function with the multifocal technique.* Prog Retin Eye Res, 2000. **19**(5): p. 607-46.

261. Horiguchi, M., et al., *Effect of glutamate analogues and inhibitory neurotransmitters on the electroretinograms elicited by random sequence stimuli in rabbits.* Invest Ophthalmol Vis Sci, 1998. **39**(11): p. 2171-6.

262. Viswanathan, S., L.J. Frishman, and J.G. Robson, *The uniform field and pattern ERG in macaques with experimental glaucoma: removal of spiking activity.* Invest Ophthalmol Vis Sci, 2000. **41**(9): p. 2797-810.

263. Krill, A.E. and G.B. Lee, *The electroretinogram in albinos and carriers of the ocular albino trait.* Arch Ophthalmol, 1963. **69**: p. 32-8.

264. Henkes, H.E., *Electroretinography in circulatory disturbances of the retina. I. Electroretinogram in cases of occlusion of central retinal vein or of one of its branches.* AMA Arch Ophthalmol, 1953. **49**(2): p. 190-201.

265. Gouras, P. and C.J. MacKay, *Supernormal cone electroretinograms in central retinal vein occlusion.* Invest Ophthalmol Vis Sci, 1992. **33**(3): p. 508-15.

266. Knave, B., *The ERG and ophthalmological changes in experimental metallosis in the rabbit. II. Effects of steel, copper and aluminium particles.* Acta Ophthalmol (Copenh), 1970. **48**(1): p. 159-73.

267. Foerster, M.H., U. Kellner, and A. Wessing, *Cone dystrophy and supernormal dark-adapted b-waves in the electroretinogram.* Graefes Arch Clin Exp Ophthalmol, 1990. **228**(2): p. 116-9.

268. Kato, M., R. Kobayashi, and I. Watanabe, *Cone dysfunction and supernormal scotopic electroretinogram with a high-intensity stimulus. A report of three cases.* Doc Ophthalmol, 1993. **84**(1): p. 71-81.

269. Stanford, M.R. and J. Robbins, *Experimental posterior uveitis. II. Electroretinographic studies.* Br J Ophthalmol, 1988. **72**(2): p. 88-96.

270. Ikeda, H., et al., *Electroretinography and electro-oculography to localize abnormalities in early-stage inflammatory eye disease.* Doc Ophthalmol, 1989. **73**(4): p. 387-94.

271. Siesjo, B.K., *Mechanisms of ischemic brain damage.* Crit Care Med, 1988. **16**(10): p. 954-63.

272. Ishikawa, M., *Abnormalities in glutamate metabolism and excitotoxicity in the retinal diseases.* Scientifica (Cairo), 2013. **2013**: p. 528940.

273. Stojanovic, I.R., M. Kostic, and S. Ljubisavljevic, *The role of glutamate and its receptors in multiple sclerosis.* J Neural Transm (Vienna), 2014. **121**(8): p. 945-55.

274. Cianfoni, A., S. Niku, and S.G. Imbesi, *Metabolite findings in tumefactive demyelinating lesions utilizing short echo time proton magnetic resonance spectroscopy.* AJNR Am J Neuroradiol, 2007. **28**(2): p. 272-7.

275. Sarchielli, P., et al., *Excitatory amino acids and multiple sclerosis: evidence from cerebrospinal fluid.* Arch Neurol, 2003. **60**(8): p. 1082-8.

276. Newcombe, J., et al., *Glutamate receptor expression in multiple sclerosis lesions.* Brain Pathol, 2008. **18**(1): p. 52-61.

277. Klemp, K., et al., *Effect of short-term hyperglycemia on multifocal electroretinogram in diabetic patients without retinopathy.* Invest Ophthalmol Vis Sci, 2004. **45**(10): p. 3812-9.

278. Gundogan, F.C., et al., *Acute effects of cigarette smoking on multifocal electroretinogram.* Clin Exp Ophthalmol, 2007. **35**(1): p. 32-7.

279. Kim, J.T., et al., *The Effects of Alcohol on Visual Evoked Potential and Multifocal Electroretinography.* J Korean Med Sci, 2016. **31**(5): p. 783-9.

280. Tiedeman, J.S., et al., *Retinal oxygen consumption during hyperglycemia in patients with diabetes without retinopathy.* Ophthalmology, 1998. **105**(1): p. 31-6.

281. Tutka, P., J. Mosiewicz, and M. Wielosz, *Pharmacokinetics and metabolism of nicotine.* Pharmacol Rep, 2005. **57**(2): p. 143-53.

282. Ikeda, H., K.E. Tremain, and M.D. Sanders, *Neurophysiological investigation in optic nerve disease: combined assessment of the visual evoked response and electroretinogram.* Br J Ophthalmol, 1978. **62**(4): p. 227-39.

283. Persson, H.E. and P. Wanger, *Pattern-reversal electroretinograms and visual evoked cortical potentials in multiple sclerosis.* Br J Ophthalmol, 1984. **68**(10): p. 760-4.

284. Fraser, C.L. and G.E. Holder, *Electroretinogram findings in unilateral optic neuritis.* Doc Ophthalmol, 2011. **123**(3): p. 173-8.

285. Gills, J.P., Jr., *Electroretinographic abnormalities and advanced multiple sclerosis.* Invest Ophthalmol, 1966. **5**(6): p. 555-9.

286. Feinsod, M., H. Rowe, and E. Auerbach, *Changes in the electroretinogram in patients with optic nerve lesions.* Doc Ophthalmol, 1971. **29**(2): p. 169-200.

287. Papakostopoulos, D., et al., *The electroretinogram in multiple sclerosis and demyelinating optic neuritis.* Electroencephalogr Clin Neurophysiol, 1989. **74**(1): p. 1-10.

288. Forooghian, F., et al., *Electroretinographic abnormalities in multiple sclerosis: possible role for retinal autoantibodies.* Doc Ophthalmol, 2006. **113**(2): p. 123-32.

289. Frederiksen, J.L. and J. Petrera, *Serial visual evoked potentials in 90 untreated patients with acute optic neuritis.* Surv Ophthalmol, 1999. **44 Suppl 1**: p. S54-62.

290. Pfueller, C.F. and F. Paul, *Imaging the visual pathway in neuromyelitis optica.* Mult Scler Int, 2011. **2011**: p. 869814.

291. Di Maggio, G., et al., *Optical coherence tomography and visual evoked potentials: which is more sensitive in multiple sclerosis?* Mult Scler, 2014. **20**(10): p. 1342-7.

292. Weinstock-Guttman, B., et al., *Pattern reversal visual evoked potentials as a measure of visual pathway pathology in multiple sclerosis.* Mult Scler, 2003. **9**(5): p. 529-34.

293. Ringelstein, M., et al., *Visual evoked potentials in neuromyelitis optica and its spectrum disorders.* Mult Scler, 2014. **20**(5): p. 617-20.

294. Kim, N.H., et al., *Optical Coherence Tomography versus Visual Evoked Potentials for Detecting Visual Pathway Abnormalities in Patients with Neuromyelitis Optica Spectrum Disorder.* J Clin Neurol, 2018. **14**(2): p. 200-205.

295. Hardin, J.W. and J.M. Hilbe, *Generalized estimating equations*. 2002: Chapman and Hall/CRC.