Beatriz Sayuri Takahashi

Estudo farmacológico, eletrofisiológico, imunohistoquímico e morfológico da injeção intravítrea de aciclovir em coelhos

Tese apresentada ao Departamento de Oftalmologia da Faculdade de Medicina da Universidade de São Paulo para obtenção do título de Doutor em Ciências

Programa de Oftalmologia

Orientador: Prof. Dr. Francisco Max Damico

Versão corrigida. Resolução CoPGr 5890, de 20 de Dezembro de 2010.

A versão original está disponível da Biblioteca da FMUSP.

São Paulo

2017

Dados Internacionais de Catalogação na Publicação (CIP)

Preparada pela Biblioteca da
Faculdade de Medicina da Universidade de São Paulo

©reprodução autorizada pelo autor

Takahashi, Beatriz Sayuri
Estudo farmacológico, eletrofisiológico, imunohistoquímico e morfológico da injeção intravítrea de aciclovir em coelhos / Beatriz Sayuri Takahashi. -- São Paulo, 2017.
Tese(doutorado)--Faculdade de Medicina da Universidade de São Paulo.

Programa de Oftalmologia.
Orientador: Francisco Max Damico.

Descritores: 1.Coelhos 2.Aciclovir/toxicidade 3.Injeção intravítrea 4.Retinite/terapia 5.Testes de toxicidade 6.Eletrorretinografia

USP/FM/DBD-249/17

Dedicatória

Ao meu marido Alexandre Soares Castro Reis, meu melhor amigo, minha metade, meu grande companheiro, sem o qual esse projeto não teria terminado.

Aos meus filhos Alice Miho Takahashi Reis e Vicente Masao Takahashi Reis, pelo estímulo a sempre melhorar como pessoa e como profissional.

Aos meus pais, Walter Yukihiko Takahashi e Regina Toshie Takahashi, pelo constante apoio e sem os quais esse projeto não teria começado.

Aos animais usados nessa e em todas as pesquisas científicas, que nos ajudam de forma involuntária a melhorar a vida de milhares de pacientes, e que nos auxilia no entendimento de milhares de doenças.

Agradecimentos

Ao Prof. Dr. Francisco Max Damico, por acreditar e confiar-me esta oportunidade. Agradeço pela paciência e pelo grande aprendizado.

À Profa. Dra. Dania Emi Hamassaki, Profa. Dra. Dora Selma Fix Ventura e Profa. Dra. Christina Joselevitch, por disponibilizarem seus laboratórios e suas expertises nas discussões dos resultados.

Aos colegas de laboratórios Priscila Sayami Akamine, André Maurício Passos Liber, Gabriela Lourençon Ioshimoto, pelo imprescindível auxílio e trabalho em equipe.

Ao Prof. Dr. Walter Yukihiko Takahashi por ser o estímulo constante como modelo profissional e como pessoa para sempre melhorar.

Aos funcionários do biotério do laboratório de visão do Instituto de Psicologia da USP pelo cuidado com os animais do laboratório.

A Mariana Lie Yamaguishi por me ajudar com agenda profissional para poder dedicar mais tempo à pesquisa.

A secretária Regina Ferreira de Almeida, pela dedicação e ajuda nos anos da pós-graduação.

Novamente agradeço aos coelhos usados em minha pesquisa, sacrificados em prol da melhora da medicina.

Agradeço todos os amigos e colegas que não me deixaram desanimar.

À FAPESP pelo apoio ao projeto com o financiamento para compra de animais e de materiais.

Sumário

Dedicatória iii

Agradecimentos v

Lista de siglas xi

Lista de símbolos xiii

Lista de tabelas xv

Lista de figuras xviii

Resumo xxiv

Abstract xxvii

1. **Introdução** 1

2. **Objetivos**..... 3

3. **Revisão da literatura** 5

3.1. Necrose aguda de retina 6

3.1.1. Epidemiologia 6

3.1.2. Etiologia 7

3.1.3. Patogênese 9

3.1.4. Aspectos imunológicos 9

3.1.5. Manifestações clínicas 10

3.1.6. Diagnóstico 13

3.1.7. Tratamento 14

3.2. Modelos experimentais para o estudo de toxicidade de drogas 21

3.2.1. Técnicas utilizadas nos modelos animais 21

3.2.2. Farmacocinética 22

3.2.3. Avaliação funcional 22

3.2.4. Avaliação morfológica 24

4. **Métodos** 26

4.1. Desenho do estudo 27

4.2. Aprovação pelos Comitês de Ética em Pesquisa 27

4.3. Preparo dos animais 28

4.4. Avaliação clínica 29

4.5. Determinação da meia vida com cromatografia líquida de alta eficiência ... 30

4.6. Eletrorretinografia 32

4.7. Microscopia de luz 35

4.8. Imuno-histoquímica 36

4.9. Análise estatística 37

5. **Resultados** 39

5.1. Achados Clínicos 40

5.2. Farmacocinética do aciclovir 40

5.3. Eletrofisiologia 41

5.4. Histologia 61

5.5. Imuno-histoquímica 65

6. **Discussão** 69

7. **Conclusões** 79

8. **Referências** 81

9. **Anexos** 96

9.1. Anexo 1. Aprovação do Comitê de Ética no Uso de Animais 97

9.2. Anexo 2. Publicação no periódico Clinics 2012 98

9.3. Anexo 3. Publicação no periódico Pharmazie 2013 105

Lista de siglas

ARVO	Associação para Pesquisa em Visão e Oftalmologia (do inglês, *Association for Research in Vision and Ophthalmology*)
CEPA	Comissão de Ética em Pesquisa Animal
CLAE	Cromatografia Líquida de Alta Eficiência
CMV	Citomegalovírus
DAPI	Marcador nuclear 4´,6 – diamidino diamidino diamidino-2- fenil-indol
DNA	Ácido desoxirribonucleico
ERG	Eletrorretinograma
GFAP	Proteína Glial Ácida Fibrilar (do inglês, *Glial fibrilar acid protein*)
HSV	Herpes Simplex Virus
HSV-1	Virus Herpes Simplex tipo 1
HSV-2	Vírus Herpes Simplex tipo 2
ISCEV	*International Society for Clinical Eletrophysiology of Vision* (Sociedade Internacional para Eletrofisiologia Clínica da Visão)
NAR	Necrose aguda de retina
OD	Olho direito
OE	Olho esquerdo
PORN	Necrose Retiniana Externa Progressiva (do inglês, *Progressive Outer Retinal Necrosis*)
SF	Soro fisiológico
TUNEL	*In situ terminal deoxynucleotidyl transferase-mediated (TdT) dUTP-biotin nick-end labeling*
UFMG	Universidade Federal de Minas Gerais
USP	Universidade de São Paulo
VZV	Vírus Varicela Zoster

Lista de símbolos

°C	graus centígrados
cd.s/m^2	candelas segundo por metro quadrado
g	gramas
G	gauge
h	horas
kg	quilograma
M	molar
mg	miligramas
mg/dia	miligramas por dia
mg/kg	miligramas por quilograma
mg/ml	miligrama por mililitro
µg/ml	microgramas por mililitro
µg/dL	microgramas por decilitro
mm	milímetros
mM	milimolar
ms	microssegundo
µV	microvolt
ρ	Rho, décima sétima letra do alfabeto grego, em estatística representa o coeficiente de correlação de postos de *Spearman*
s	segundos

Lista de tabelas

Tabela 1. Amplitudes médias das ondas a medidas no eletrorretinograma, na condição escotópica máxima, com estímulos luminosos de 9,5cd.s/m^2. Observa-se valores antes e depois das injeções em cada período estudado, com cada uma das dosagens medidas. Olho direito de cada animal foi injetado com aciclovir, e olho esquerdo de cada animal recebeu soro fisiológico. Os valores foram normalizados. (SF = soro fisiológico, P=nível de significância, NS = não significativo).

Tabela 2. Amplitudes médias das ondas b medidas no eletrorretinograma, na condição escotópica, com estímulos luminosos de 9,5cd.s/m^2. Observa-se valores antes e depois das injeções em cada período estudado, com cada uma das dosagens medidas. Olho direito de cada animal foi injetado com aciclovir, e olho esquerdo de cada animal recebeu soro fisiológico. Os valores foram normalizados. (SF = soro fisiológico, P=nível de significância, NS = não significativo).

Tabela 3. Amplitudes médias das ondas a medidas no eletrorretinograma, na condição fotópica, com estímulos luminosos de 9,5cd.s/m^2. Observa-se valores antes e depois das injeções em cada período estudado, com cada uma das dosagens medidas. Olho direito de cada animal foi injetado com aciclovir, e olho esquerdo de cada animal recebeu soro fisiológico. Os valores foram normalizados. (SF = soro fisiológico, P=nível de significância, NS = não significativo).

Tabela 4. Amplitudes médias das ondas b medidas no eletrorretinograma, na condição fotópica, com estímulos luminosos de 9,5cd.s/m^2. Observa-se valores

antes e depois das injeções em cada período estudado, com cada uma das dosagens medidas. Olho direito de cada animal foi injetado com aciclovir, e olho esquerdo de cada animal recebeu soro fisiológico. Os valores foram normalizados. (SF = soro fisiológico, P=nível de significância, NS = não significativo).

Lista de figuras

Figura 1. Coelho pigmentado posicionado, mantido aquecido, com as lentes corneanas, para realização de eletrorretinografia.

Figura 2. Concentração média de aciclovir no vítreo em função do tempo após a injeção intravítrea da droga.

Figura 3. Eletrorretinogramas (condição escotópica e estímulo luminoso de intensidade 9,5 cd.s/m^2) de coelho representativo do grupo que recebeu injeção intravítrea de 0,1 mg de aciclovir no olho direito e soro fisiológico no olho esquerdo, antes da injeção e 2, 7 e 15 dias após.

Figura 4. Eletrorretinogramas (condição escotópica e estímulo luminoso de intensidade 9,5 cd.s/m^2) de coelho representativo do grupo que recebeu injeção intravítrea de 1 mg de aciclovir no olho direito e soro fisiológico no olho esquerdo, antes da injeção e 2, 7 e 15 dias após.

Figura 5. Eletrorretinogramas (condição escotópica e estímulo luminoso de intensidade 9,5 cd.s/m^2) de coelho representativo do grupo que recebeu injeção intravítrea de 10 mg de aciclovir no olho direito e soro fisiológico no olho esquerdo, antes da injeção e 2, 7 e 15 dias após.

Figura 6. Relação entre amplitude da onda b e a intensidade do estímulo luminoso na condição escotópica. O olho direito de cada animal recebeu aciclovir, enquanto o olho esquerdo recebeu soro fisiológico. As linhas representam as médias da amplitude da onda b nos respectivos dias após a

injeção de acordo com a escala. As barras verticais representam o desvio padrão.

Figura 7. Relações entre as amplitudes das ondas a e b (condição escotópica) nos olhos de 10 animais injetados com 0,1 mg de aciclovir (olho direito) e soro fisiológico (olho esquerdo). Estão representados os valores obtidos com a apresentação de estímulos luminosos capazes de induzir a formação de ondas a e b mensuráveis (com média de estímulo de 0,095 cd.s/m2, 0,95 cd.s/m2 e 9,5 cd.s/m2). Os valores foram normalizados. As linhas contínuas representam a regressão linear para cada olho.

Figura 8. Relações entre as amplitudes das ondas a e b (condição escotópica) nos olhos de 10 animais injetados com 1 mg de aciclovir (olho direito) e soro fisiológico (olho esquerdo). Estão representados os valores obtidos com a apresentação de estímulos luminosos capazes de induzir a formação de ondas a e b mensuráveis (com média de estímulo de 0,095 cd.s/m2, 0,95 cd.s/m2 e 9,5 cd.s/m2). Os valores foram normalizados. As linhas contínuas representam a regressão linear para cada olho.

Figura 9. Relações entre as amplitudes das ondas a e b (condição escotópica) nos olhos de 10 animais injetados com 10 mg de aciclovir (olho direito) e soro fisiológico (olho esquerdo). Estão representados os valores obtidos com a apresentação de estímulos luminosos capazes de induzir a formação de ondas a e b mensuráveis (com média de estímulo de 0,095 cd.s/m2, 0,95 cd.s/m2 e 9,5 cd.s/m2). Os valores foram normalizados. As linhas contínuas representam a regressão linear para cada olho.

Figura 10. Relações entre as amplitudes das ondas a e b (condição fotópica) nos olhos de 10 animais injetados com 0,1 mg de aciclovir (olho direito) e soro fisiológico (olho esquerdo). Estão representados os valores obtidos com a apresentação de estímulos luminosos capazes de induzir a formação de ondas a e b mensuráveis (com média de estímulo de 0,095 cd.s/m2, 0,95 cd.s/m2 e 9,5 cd.s/m2). Os valores foram normalizados. As linhas contínuas representam a regressão linear para cada olho.

Figura 11. Relações entre as amplitudes das ondas a e b (condição fotópica) nos olhos de 10 animais injetados com 1 mg de aciclovir (olho direito) e soro fisiológico (olho esquerdo). Estão representados os valores obtidos com a apresentação de estímulos luminosos capazes de induzir a formação de ondas a e b mensuráveis (com média de estímulo de 0,095 cd.s/m2, 0,95 cd.s/m2 e 9,5 cd.s/m2). Os valores foram normalizados. As linhas contínuas representam a regressão linear para cada olho.

Figura 12. Relações entre as amplitudes das ondas a e b (condição fotópica) nos olhos de 10 animais injetados com 10 mg de aciclovir (olho direito) e soro fisiológico (olho esquerdo). Estão representados os valores obtidos com a apresentação de estímulos luminosos capazes de induzir a formação de ondas a e b mensuráveis (com média de estímulo de 0,095 cd.s/m2, 0,95 cd.s/m2 e 9,5 cd.s/m2). Os valores foram normalizados. As linhas contínuas representam a regressão linear para cada olho.

Figura 13. Razões da amplitude máxima da onda b (Vmax) entre os olhos injetados com aciclovir (olho experimental) e soro fisiológico (olho controle),

na condição escotópica. Cada dose foi testada em 10 animais. As barras verticais representam o desvio padrão da média. Níveis de significância em relação ao dia 0: * P=0,003; ** P=0,04; *** P=0,021

Figura 14. Razões da amplitude da onda b entre os olhos injetados com aciclovir (olho experimental) e soro fisiológico (olho controle), na condição fotópica. Cada dose foi testada em 10 animais. As barras verticais representam o desvio padrão da média. Níveis de significância em relação ao dia 0: * P=0,008; ** P=0,04; *** P=0,01; **** P=0,03; ***** P=0,01

Figura 15. Cortes histológicos da medioperiferia ventral inferior, no sentido dorsoventral do bulbo ocular, de um animal representativo do grupo que recebeu injeção intravítrea de 0,1 mg de aciclovir. Hematoxilina e eosina. A, 2 dias após a injeção intravítrea; B, 7 dias após a injeção intravítrea; C, 15 dias após a injeção intravítrea.

Figura 16. Cortes histológicos da medioperiferia ventral inferior, no sentido dorsoventral do bulbo ocular, de um animal representativo do grupo que recebeu injeção intravítrea de 1 mg de aciclovir. Hematoxilina e eosina. A, 2 dias após a injeção intravítrea; B, 7 dias após a injeção intravítrea; C, 15 dias após a injeção intravítrea.

Figura 17. Cortes histológicos da medioperiferia ventral inferior, no sentido dorsoventral do bulbo ocular, de um animal representativo do grupo que recebeu injeção intravítrea de 10 mg de aciclovir. Hematoxilina e eosina. A, 2

dias após a injeção intravítrea; B, 7 dias após a injeção intravítrea; C, 15 dias após a injeção intravítrea.

Figura 18. Imunohistoquímica utilizando DAPI (marcação nuclear, em azul), vimentina (marcador de filamentos intermediários que na retina marca células de Müller, em vermelho) e GFAP (em verde). Os ensaios foram realizados em olhos injetados com 1 e 10 mg de aciclovir. Não houve marcação em nenhum dos olhos controle (injetados com soro fisiológico).

Figura 19. Imuno-histoquímica (TUNEL) para detecção de células em apoptose.

Resumo

Takahashi BS. *Estudo farmacológico, eletrofisiológico, imunocitoquímico e morfológico da injeção intravítrea de aciclovir em coelhos* [tese]. São Paulo: Faculdade de Medicina, Universidade de São Paulo; 2016.

INTRODUÇÃO: A administração de aciclovir por via sistêmica é o tratamento de escolha para a necrose aguda de retina. Entretanto, por ser uma doença rapidamente progressiva, a injeção intravítrea de aciclovir ao diagnóstico pode ser utilizada como terapia adjuvante, enquanto o aciclovir sistêmico ainda não alcançou níveis terapêuticos na retina. Os objetivos deste estudo experimental foram determinar a meia-vida do aciclovir no vítreo após injeção intravítrea e determinar os efeitos funcionais e morfológicos do aciclovir na retina de coelhos saudáveis após injeção intravítrea do medicamento em diferentes doses.

MÉTODOS: Foram utilizados 32 coelhos albinos da raça *New Zealand* (estudo farmacológico) e 86 coelhos pigmentados da raça *Dutch Belted* (30 no estudo eletrofisiológico, 36 no estudo morfológico com microscopia de luz e 20 no estudo morfológico com imuno-histoquímica). Para a determinação da meia-vida do aciclovir no vítreo, os 32 coelhos albinos receberam injeção intravítrea de aciclovir 1 mg e foram sacrificados nos dias 2, 9, 14 e 28. Para a avaliação funcional e microscopia de luz, os 66 coelhos pigmentados receberam três doses intravítreas de aciclovir (0,1; 1 ou 10 mg) no olho direito e soro fisiológico no olho esquerdo. Destes, 30 animais foram submetidos ao eletrorretinograma (ERG) antes da injeção e nos dias 2, 7 e 15 após a injeção. Para a análise histológica (microscopia de luz), 36 animais foram sacrificados 2, 7 e 15 dias após a injeção. Para imuno-histoquímica (apoptose, GFAP, DAPI e vimentina), os 20 coelhos pigmentados receberam injeção intravítrea de 1 e 10 mg de aciclovir e foram sacrificados após cinco dias.

RESULTADOS: No estudo da meia-vida do aciclovir no vítreo, as concentrações médias de aciclovir no vítreo foram 0,25, 0,09, 0,06 e 0,08 µg/ml, respectivamente 2, 9, 14 e 28 dias depois da injeção. Nos estudos eletrofisiológico e de microscopia de luz, os olhos que receberam injeção intravítrea de 0,1 mg de aciclovir não apresentaram alterações funcionais ou histológicas. Os olhos injetados com 1 mg de aciclovir apresentaram redução significativa da amplitude das ondas a e b no ERG e desalinhamento dos fotorreceptores na microscopia de luz. Estes achados regrediram no 15º dia. Os olhos que receberam injeção intravítrea de 10 mg de aciclovir apresentaram as mesmas alterações funcionais, mas que não regrediram após o 15º dia. À microscopia de luz, esses olhos apresentaram destruição da camada de fotorreceptores e desorganização de toda a retina. Na camada de células ganglionares houve áreas com ausência de células da retina interna. A imuno-histoquímica mostrou lesão das células de Müller e apoptose de fotorreceptores apenas nos animais injetados com 10 mg.

CONCLUSÕES: A meia-vida do aciclovir no vítreo após injeção intravítrea é muito curta para a sua detecção em dias. Os resultados funcionais e morfológicos sugerem que a injeção intravítrea de aciclovir em coelhos causa alterações tóxicas dose e tempo dependentes nos fotorreceptores e nos neurônios pós-receptorais da retina. A dose de 0,1 mg de aciclovir parece ser segura para injeção intravítrea em coelhos e pode ser utilizada em modelos experimentais de uveíte ou retinite viral.

Descritores: (1) Coelhos. (2) Aciclovir/toxicidade. (3) Injeção intravítrea. (4) Retinite/terapia. (5) Testes de toxicidade. (6) Eletrorretinografia.

Abstract

Takahashi BS. *Pharmacological, electrophysiological, immunocytochemical and morphological study of intravitreal injection of aciclovir in rabbits* [thesis]. São Paulo: "Faculdade de Medicina, Universidade de São Paulo"; 2016.

OBJECTIVE: The gold standard for the treatment of acute retinal necrosis is the use of systemic intravenous acyclovir. Nevertheless, as a rapidly progressive disease, use of intravitreal acyclovir injection at the time of diagnosis may be a second therapy until the systemic acyclovir reaches therapeutic levels in the retina. The aim of this experimental study was to determine pharmacological levels of the drug in the vitreous within days and to determine the functional and morphologic effects of acyclovir in the retina of healthy rabbits, after intravitreal injections in different dosages.

METHODS: We have used 32 albino *New Zealand* rabbits for the pharmacologic experiments and 86 pigmented *Dutch Belted* animals for electrophysiology, immunochemistry and morphology. Thirty rabbits were used for the electrophysiological study, 36 were used for the light microscopy morphology and 20 animals were used for immunochemistry morphology. For the half-life study, the 32 albino rabbits received a 1mg acyclovir intravitreal injection and they were euthanized at 2, 9, 14 and 28 days. For functional and morphologic evaluations, the 66 pigmented animals received one of 3 intravitreal dosages of acyclovir (0,1; 1 or 10 mg) in the right eye and saline in the left eye. For the functional evaluation, 30 pigmented animals underwent electroretinography before the injection and on days 2, 7 and 15 after the procedure. For the histology with light microscopy, 36 animals were euthanized on days 2, 7 and 15 after the injection. Twenty rabbits that received 1

and 10mg of acyclovir were euthanized on day 5 were used for the immunohistochemistry to evaluate apoptosis, with GFAP, DAPI and vimentin.

RESULTS: For the pharmacology study, the mean acyclovir concentrations when 1µg/ml was injected into the vitreous were respectively 0,25; 0,09; 0,06 e 0,08µg/ml on days 2, 9, 14 and 28 after injected. The eyes that received 0,1 mg acyclovir showed no functional or histological alterations. The eyes injected with 1 mg acyclovir had significant reduction on a and b waves amplitude and photoreceptor misalignment, which regressed on day 15. The 10mg injected eyes, showed the same electrophysiology changes. The retinas of those animals had photoreceptor layer destruction and total retina disorganization. In the ganglion cell layer, there were areas of absence of internal retinal cells. The immunohistochemistry showed Müller cells lesion and photoreceptor apoptosis in the 10mg animals.

CONCLUSIONS: Acyclovir half-life is too short for its detection within days. The functional and morphological results suggest that the intravitreal acyclovir injection in rabbits cause toxic changes that are dose and time dependent on photoreceptors and post-receptor neurons in the retina. The 0,1 mg acyclovir dosage seems to be safe for intravitreal use in rabbits and may be studied in experimental models of viral uveitis or retinitis.

Descriptors: (1) Rabbits. (2) Acyclovir/toxicity. (3) Intravitreal injection.
(4) Retinitis/Therapy. (5) Toxicity tests. (6) Electroretinography.

1. Introdução

A necrose aguda de retina (NAR) é uma retinite causada por vírus da família *Herpesviridae*, rapidamente progressiva e com prognóstico visual ruim se não reconhecida e tratada de pronto.[1, 2] Atualmente, o tratamento de escolha é o uso sistêmico de aciclovir endovenoso, o que não cessa imediatamente a atividade da doença no olho acometido.[3] Além disso, os efeitos colaterais do medicamento endovenoso, como cefaleia, tontura, fadiga, febre, insuficiência renal e gastrite podem limitar o seu uso em pacientes mais debilitados.[4-9]

As lesões retinianas começam a regredir quase 4 dias depois do início do tratamento endovenoso,[3] assim como lesões novas deixam de aparecer após 48 horas do início do tratamento. O uso de medicação intravítrea pode ser uma via complementar de tratamento para que a droga possa atingir a retina acometida em menor tempo, sem substituir a droga sistêmica para que o outro olho também seja tratado, evitando assim a manifestação contralateral.

O uso de aciclovir intravítreo pode ter efeitos tóxicos para a retina e a coróide e são necessárias pesquisas de toxicidade *in vitro* e *in vivo* para determinação da dose adequada para tratamento sem causar maior dano à retina. É necessária a determinação da dose segura, aquela que não causa lesão morfológica ou funcional à retina, para então ser possível estudar a dose terapêutica da droga intravítrea e a sua posologia, antes do uso em pacientes doentes. Este estudo experimental em coelhos tem como objetivos determinar a meia-vida do aciclovir no vítreo após a injeção intravítrea e os efeitos funcionais e morfológicos na retina da injeção intravítrea do aciclovir em olhos de animais saudáveis.

2. Objetivos

1. Determinar a farmacocinética do aciclovir após injeção intravítrea em olhos de coelhos, com a determinação da meia-vida no vítreo e dos níveis séricos da droga.
2. Determinar os efeitos tóxicos na retina de três doses de aciclovir injetados intravítreo: 0,1 mg, 1 mg e 10 mg por meio de:
   a) Avaliação funcional (eletrorretinograma de campo total)
   b) Avaliação anatômica (histologia com microscopia de luz e imuno-histoquímica).

3. Revisão da literatura

Os vírus podem infectar qualquer parte dos olhos causando blefarites, conjuntivites, ceratites, uveítes e retinites. As infecções retinianas mais comuns são causadas pela família *Herpesviridae*, que inclui vírus como vírus herpes simplex tipos 1 e 2 (HSV-1 e HSV-2), citomegalovírus (CMV) e vírus varicela zoster (VZV).[10] Retinites por CMV são a causa mais comum de retinite infecciosa adquirida principalmente por imunodeficiências como AIDS e neoplasias. Outros vírus acometem mais raramente a retina, sendo geralmente em momento de doença sistêmica aguda, como vírus Epstein-Barr, influenza e, mais recentemente, o vírus Zika.[11, 12]

3.1. Necrose aguda de retina

O *Herpes Simplex Virus* (HSV) é um vírus de ácido desoxirribonucleico (DNA) que pertence à subfamília *Alphaherpesvirinae* da família *Herpesviridae*. Entre os membros dessa subfamília (HSV-1, HSV-2 e VZV), as infecções oculares são mais comumente causadas pelo HSV-1 e podem se manifestar como conjuntivite, ceratite, uveíte e necrose aguda de retina (NAR). A necrose aguda de retina também pode ser causada pelo HSV-2, pelo VZV e mais raramente pelo CMV.[13-17]

3.1.1. Epidemiologia

O acometimento ocular por HSV é a principal causa infecciosa de cegueira em países desenvolvidos.[18] Estima-se que 40.000 casos novos de visão subnormal monocular ou cegueira são causadas anualmente por herpes no mundo.[19] Na retina, a infecção pelo HSV causa a NAR. Ela foi descrita pela primeira vez em 1971 por Akira Urayama, que a cunhou como uveíte de Kirisawa.[20] Entretanto, a primeira

descrição na literatura de língua inglesa foi em 1977,[21] por Willerson e o termo NAR foi somente usado em 1978 por Bird e Young, quando a doença ainda era considerada bilateral.[22, 23] Os primeiros casos unilaterais da doença foram descritos em 1980 e, em 1982 foi proposto o termo Necrose Aguda de Retina sem a descrição bilateral.[24, 25] A incidência de NAR no Reino Unido é de 1 caso para cada 1,6 a 2 milhões de habitantes por ano.[26] A incidência mínima mundial é de 0,63 casos por milhão de habitantes e no Japão essa infecção é responsável por 1,3% dos casos de uveíte endógena.[21, 27] Embora a NAR seja uma doença rara, é devastadora para a visão do paciente, principalmente quando o diagnóstico é demorado e o tratamento postergado. A retinite é rapidamente progressiva e tem prognóstico visual ruim.[25] Ela acomete indivíduos de qualquer idade, sexo ou estado imunológico e a perda visual resultante é muito acentuada e debilitante.

3.1.2. Etiologia

Os diferentes vírus que podem causar a NAR conferem diferenças clínicas entre os pacientes. A NAR causada pelo VZV é mais severa e mais rapidamente progressiva, com maior chance de ocorrer descolamento de retina e perda de visão, quando comparada a casos afetados por HSV.[28] Apesar de acometer principalmente pacientes saudáveis, a infecção retiniana por VZV além de ser um agente mais virulento do que HSV, ocorre em pacientes mais idosos, o que pode favorecer o pior prognóstico visual.[28] HSV-2 é uma causa importante da doença em pacientes mais jovens, atingindo pessoas com média de idade de 21 anos em comparação a média de 41 anos dos pacientes que apresentaram a doença causada por VZV.[29] Pacientes com retinite causada por VZV têm risco 2,5 vezes maior de descolamento de retina durante

o seguimento, e maior risco de apresentar acuidade visual pior do que 20/200 em 12 meses.[28] O mesmo achado de maior incidência de descolamento de retina em pacientes com retinite causada por VZV foi observado em outros estudos.[30]

Apenas cinco anos depois da descrição das características clínicas da doença, estudos da causa da doença foram publicados. Um paciente acometido com a necrose retiniana autorizou a enucleação do seu olho sem percepção luminosa quando ele começou a desenvolver os mesmos sintomas no olho contralateral.[14] O olho retirado foi analisado por histologia, microscopia eletrônica, e foram feitas diversas culturas com o material. Uma parte homogênea do espécime foi injetado no espaço subretiniano de um macaco, de um coelho e na cavidade peritoneal de camundongo. Na histologia, leucócitos (macrófagos, linfócitos, neutrófilos) estavam presentes em todas as estruturas oculares, desde o endotélio corneano até íris, trabeculado e vítreo. O nervo óptico estava necrótico, e infiltrado com plasmócitos, infiltração também observada na coroide e na coriocapilar. Havia necrose de todas as camadas da retina, com extensão do nervo óptico até a ora serrata. Na microscopia eletrônica, vírus da família do herpes foram visualizados nos espaços extracelular, intracelular, intranuclear em todas as camadas retinianas, mas não na coroide, esclera ou segmento anterior do olho. Na cultura viral, houve o crescimento de vírus da família herpes. Essas características histológicas mostraram-se similares as encontradas previamente em retina de pacientes sabidamente portadores de doença herpética,[15, 31] como os pacientes que faleceram por encefalite causada por Herpes. Outro estudo conseguiu demonstrar vírus da família do herpes na retina de dois pacientes com NAR, via microscopia eletrônica e imunocitopatologia. O VZV cresceu em cultura do vítreo de um dos olhos enucleados, comprovando a etiologia da necrose.[32]

3.1.3. Patogênese

O segmento posterior dos pacientes com NAR é atingido de 3 maneiras: vasculite, necrose retiniana e vitreíte.[33] A vasculite começa nas artérias, causando embainhamento dos grandes vasos e estreitamento vascular. A necrose aparece como áreas esbranquiçadas na retina periférica. O aparecimento da vasculite e da necrose pode ser concomitante. Acredita-se que a necrose seja causada por morte celular devido replicação viral e por necrose isquêmica devido a vasculite. A vitreíte é leve no início da doença, mas com a necrose retiniana, mais células necróticas aparecem na cavidade vítrea.

3.1.4. Aspectos imunológicos

Testes imunológicos dos pacientes mostram que a imunidade humoral e celular dos acometidos com essa retinite podem estar dentro da normalidade.[34] Existem algumas evidências da associação de NAR com alguns alelos, sugerindo uma predisposição genética. Um estudo mostra que 50% dos pacientes com NAR apresentam antígeno HLA-DQw7 em comparação com 19% dos controles pareados, assim como 16% dos pacientes apresentaram fenótipo HLA-Bw62, DR4, sugerindo predisposição para a doença ocular inflamatória.[35] Outro estudo demonstrou que HLA-DR9 pode estar relacionado a formas mais graves da retinite, também sugerindo que pode haver predisposição individual quando considerada a severidade da doença.[36] Além da predisposição genética, há estudo de características clínicas dos pacientes que podem predispô-los a retinite por herpes: história de herpes neonatal, trauma periocular, doses altas de corticosteroides, cicatrizes retinianas prévias por coriorretinite infecciosa.[37]

3.1.5. Manifestações clínicas

Os principais sintomas na apresentação da NAR são: baixa visual, que pode iniciar com discreto embaçamento visual ou até perda súbita e severa da visão, além de fotofobia, dor ocular ou periorbital, e sintomas inespecíficos de olho vermelho. Nesse momento, já pode haver sinais como iridociclite, vitreíte, retinite necrotizante, vasculite de artérias e veias, edema de mácula e papilite.[22, 23] A retina periférica é geralmente atingida primeiro, com o aparecimento de lesões multifocais profundas, brancas,[38] mas também podem começar no pólo posterior, em alguns casos até com descolamento de retina exsudativo transitório.[34] A retinite pode permanecer de 4 a 12 semanas antes da resolução da doença quando não houver tratamento. Nesses casos, há regressão da necrose da retina, com resolução de fora para dentro das lesões, deixando a retina atrófica e delgada. Podem ocorrer, então, as complicações da infecção como oclusões vasculares e descolamentos de retina. Um estudo de tomografia de coerência óptica (OCT) de casos com NAR mostra que as lesões amarelas agudas aparecem como altamente refletivas nas camadas internas da retina, com desorganização da estrutura retiniana. Quando há cicatrização das lesões amarelas, há atrofia retiniana residual.[39]

Em 1994, a Sociedade Americana de Uveítes definiu os critérios para o diagnóstico da doença: (1) presença de um ou mais focos de necrose retiniana com bordas pouco definidas localizadas na periferia da retina, com extensão circunferencial; (2) evidência de vasculopatia oclusiva com envolvimento arterial; (3) presença de células no vítreo ou na câmara anterior.[40] O acometimento inicial é geralmente unilateral, e o prognóstico é reservado. O rápido diagnóstico clínico, com tratamento imediato é essencial para diminuir a perda de visão, e minimizar a chance da doença se tornar bilateral.

Quando a doença se torna extensa, o prognóstico visual é mais reservado por isquemia retiniana ou descolamento de retina, tanto regmatogênico como tracional, ou mesmo uma combinação dos dois, descolamentos esses de difícil tratamento cirúrgico. Essas complicações podem acontecer até anos depois da infecção.[26, 41-43]

Um estudo demonstrou que 75% dos pacientes com NAR evoluíram para descolamento de retina. Quarenta e quatro por cento desses pacientes com descolamento de retina foram submetidos à cirurgia, mas algum resultado anatômico satisfatório foi alcançado em apenas 22% dos olhos operados. Ou seja, apenas quatro de 18 olhos operados, dos 41 olhos originalmente com descolamento de retina. Apenas dois desses quatro olhos alcançaram acuidade visual 20/400 ou melhor.[25] O prognóstico visual dos pacientes que não desenvolveram descolamento de retina foi melhor porque a doença poupava o pólo posterior, e 77% desses pacientes sem descolamento permaneceram com acuidade visual 20/50 ou melhor.

O paciente diagnosticado com NAR deve ser rapidamente tratado com aciclovir endovenoso, com corticoide associado. Mesmo com o tratamento adequado, o olho acometido pode desenvolver inflamação severa no segmento posterior do olho ou descolamento de retina. Blumenkranz e cols. demostraram que 13 olhos de 12 pacientes evoluíram com complicações mesmo sendo tratados de forma precoce.[3] Onze dos 13 olhos desenvolveram descolamento de retina, em média 59 dias depois de iniciado o tratamento. E sete desses olhos ficaram com acuidade visual de 20/400 ou pior depois do tratamento. Quando o paciente é tratado com aciclovir endovenoso e não há descolamento de retina, há regressão lenta da periferia da lesão para área central, momento também em que pode haver o aparecimento de opacidades vítreas e sua organização. Nesse processo de cicatrização, pode haver perda súbita de visão por oclusão vascular. A retina cicatrizada adquire coloração acinzentada depois da

resolução da doença, com limites nítidos entre a retina saudável e a retina doente. Além disso, sem tratamento sistêmico adequado, aproximadamente um terço dos olho contralaterais desenvolvem a retinite também.[25] Outras causas para o prognóstico ruim nessa doença incluem rubeosis de íris, glaucoma secundário, atrofia óptica isquêmica, neovascularização retiniana com hemorragia vítrea.[44]

Sugere-se a realização de fotocoagulação profilática para minimizar o risco de descolamento de retina.[45] O tratamento deve ser efetuado o mais anterior na retina possível, limitando a retina isquêmica e a retina preservada. A fotocoagulação com laser não impede a formação de novas lesões, e novas sessões de fotocoagulação podem ser necessárias.

As causas de baixa visão mesmo depois da cirurgia incluem neuropatia óptica, formação de buraco macular, membrana epirretiniana, hipotonia e descolamento de retina persistente.[46] Nesses casos, deve-se considerar o tratamento cirúrgico (vitrectomia posterior, introflexão escleral ou uma combinação dos dois procedimentos).[47-49] Recomenda-se o uso de óleo de silicone no procedimento, e o prognóstico visual depende da visão inicial.[50] Um estudo publicado por Hillenkamp e cols. demonstrou que a realização de vitrectomia precocemente, com lavagem do vítreo com aciclovir 40 mg/ml foi associada a menor incidência de descolamentos de retina, apesar de não mudar o prognóstico visual.[30]

Matsuo T e cols. mostrou que há fatores que podem predizer o prognóstico visual de pacientes que apresentam a NAR.[36] Pacientes com acuidade visual final melhor ou igual a 20/30 foram comparados a pacientes com acuidade visual final pior que 20/600 e observou-se que os pacientes com visão ruim desenvolveram na sua grande maioria descolamentos de retina além de alguns que apresentaram exsudatos maculares. Pacientes mais velhos tiveram um curso da doença mais reservado. Outros

sinais de prognóstico ruim foram: velocidade de extensão da doença, maior área de necrose, acometimento de pólo posterior, adesão vítreo-retiniana, arterite a partir do nervo óptico, pequena amplitude de onda a e onda b na eletrorretinografia além de um achado estatisticamente não significativo de níveis circulantes de imunocomplexos mais altos. Nesse estudo, doses altas de aciclovir não evitaram a baixa acuidade visual de alguns pacientes. Dessa forma, quando considerar o tratamento em alguns pacientes com NAR, deve-se avaliar a dosagem de aciclovir e corticoide e fotocoagulação profilática em alguns pacientes, de acordo com as características de início da doença. Outro estudo demonstrou que acuidade visual inicial baixa e desenvolvimento de descolamento de retina são fatores preditivos negativos para o prognóstico visual.[51] Um último estudo mostrou que o acometimento de menos de 25% da retina conferiu melhor prognóstico visual e menor chance de desenvolver descolamento de retina. Ao mesmo tempo, olhos com papiledema na apresentação inicial ou olhos com mais de 50% de envolvimento da retina tiveram prognóstico visual mais reservado, com maior chance de desenvolver descolamento de retina. O uso de fotocoagulação profilática diminuiu a chance de descolamentos de retina.[41]

3.1.6. Diagnóstico

O diagnóstico da NAR é clínico, mas alguns exames laboratoriais podem auxiliar, como a reação em cadeia da polimerase de humor aquoso ou vítreo.[52, 53] A reação em cadeia da polimerase do vítreo tem melhores resultados positivos, mas a sua coleta é mais dispendiosa e mais trabalhosa do que a coleta de humor aquoso.[54, 55] Como o resultado de qualquer exame laboratorial pode demorar de 48 a 72 horas para ser confirmado, é essencial que o paciente inicie tratamento etinite. O tratamento pode ser alterado em 1/5 dos casos devido resultado laboratorial, na sua maioria, nos

pacientes imunocomprometidos. Exames sorológicos não precisam ser positivos, mesmo quando não houver alteração dos títulos séricos porque a infecção ocular não é suficiente, com a produção local de anticorpos, para aumentar títulos dos anticorpos sistêmicos.[14] O estudo conjugado de anticorpos séricos e locais pode aumentar a chance de positividade em 86%.[56]

Quando a doença está avançada e já compromete toda a retina, o diagnóstico já é mais fácil. Nos estágios iniciais da NAR, as alterações retinianas podem ser confundidas com síndrome de Behcet, sarcoidose, sífilis, retinite por CMV ou toxocaríase.[57, 58] Essas doenças com as quais pode haver confusão tem um curso mais lento do que NAR. Assim, a avaliação da retina em dias consecutivos e a observação que as lesões estão se expandindo pode ser um sinal clínico que se trata de retinite causada por herpes. [59]

3.1.7. Tratamento

O tratamento da NAR é o uso sistêmico de antiviral. O antiviral mais utilizado é o aciclovir, por ser um dos mais antigos, estudados e por ser mais barato que outros. O aciclovir é uma droga que inibe a replicação viral e tem boa seletividade contra os principais agentes etiológicos da NAR (HSV-1, HSV-2, VZV e EBV).[4, 60, 61] A molécula de aciclovir é convertida em monofosfato de aciclovir pela enzima timidina quinase específica dos vírus. Em seguida, é transformada em trifosfato pelas quinases celulares. O trifosfato de aciclovir é a forma ativa da droga e inibe seletivamente a DNA polimerase dos vírus, inibindo, portanto, a replicação viral.20[62]

No tratamento da NAR, o aciclovir é administrado por via endovenosa e, posteriormente, oral. O tratamento endovenoso evita novas lesões somente após a

droga atingir dose terapêutica intraocular, o que acontece apenas 48 horas depois do início da sua administração.[3] A dose endovenosa preconizada é de 10 mg/kg a 15 mg/kg de 8/8 h, a meia vida sérica da medicação é de aproximadamente 3 horas.[63] No entanto, há grupos que adotam 15mg/kg num primeiro momento, antes do resultado sorológico, para já iniciar tratamento de NAR por VZV caso este seja o agente patogênico. Uma vez estabelecido o agente, caso este seja HSV, a dosagem é ajustada para 10 mg/kg novamente.[64] Uma vez que a doença é rapidamente progressiva e o tratamento só tem efeito terapêutico 2 dias depois de iniciado, é essencial que o diagnóstico seja feito precocemente e o tratamento seja instituído imediatamente. O início da regressão das lesões começa em média 3,9 dias depois do início do tratamento, e novas lesões não aparecem depois de 48 horas da terapêutica.[3]

O tratamento sistêmico não evita descolamentos de retina ou inflamação do segmento posterior do olho acometido. Como o olho contralateral pode ser afetado de semanas a vários anos após o primeiro olho, é necessário realizar o tratamento sistêmico endovenoso por 1 semana a 10 dias, seguido de 4 a 6 semanas de aciclovir oral em doses de 2 a 4 g por dia.[33] As medicações orais mais usadas são: aciclovir 800 mg 5 vezes por dia, valaciclovir 1 g 3 vezes por dia ou famiciclovir 500 mg 3 vezes por dia.[58] Observou-se que 75,3% de olhos contralaterais de pessoas tratadas com aciclovir sistêmico permaneceram sem acometimento retiniano, enquanto apenas 35,1% dos pacientes não tratados com o antiviral tiveram doença unilateral no prazo de 2 anos do diagnóstico inicial.[1] Recomenda-se iniciar tratamento com antiviral de 24 a 48 horas antes do corticosteróide sistêmico, que visa diminuir a reação inflamatória. O uso conjunto de aspirina 100 mg/dia quando HSV e 200 ou 300 mg/dia quando infecção causada por VZV é indicado para evitar as formas severas da doença com flebite e arterite oclusiva da retina.[64] Vitrectomia geralmente é realizada

apenas quando o paciente apresenta descolamento de retina regmatogênico, mas há estudos que mostram vantagens na sua realização profilática com o objetivo de amenizar as opacidades vítreas, para prevenir a tração vítrea, para diminuir a quantidade de células inflamatórias e citocinas, para confirmação do agente causal da infecção através da coleta de material durante a cirurgia, além de seu uso profilático para descolamentos.[65-67] O uso de aciclovir sistêmico não é livre de efeitos colaterais. A medicação é nefrotóxica,[68] e o seu acúmulo em grandes concentrações pode causar toxicidade para o sistema nervoso central.[69]

Valaciclovir é uma pró-droga do aciclovir, que se converte em aciclovir rapidamente depois da administração oral. Essa droga tem três vezes a bioviabilidade do aciclovir oral devido a sua melhor absorção na parede intestinal. Apesar do uso sistêmico de aciclovir endovenoso ser o tratamento mais utilizado, a observação que níveis séricos e vítreos de aciclovir 24 horas depois da administração oral de valaciclovir alcança a concentração mínima inibitória torna essa medicação uma alternativa mais conveniente do que o aciclovir.[70, 71] Além disso, outra vantagem é que a terapia oral causa pico de concentração sérica mais baixa, que diminuiria o risco de toxicidade renal, hepática, e de sistema nervoso central, presente com o uso do aciclovir endovenoso.[72, 73] No entanto, o valaciclovir é uma droga bem mais cara que o aciclovir e não existem estudos comparativos entre aciclovir endovenoso e valaciclovir oral, apenas relatos de caso. Um deles mostra que a retinite fica estável em 3 a 4 dias do tratamento com valaciclovir.[71] Além disso, estudos de penetração ocular de aciclovir em animais mostrou que após infusão endovenosa de aciclovir, valaciclovir, e val-valaciclovir em coelhos, apesar da bioviabilidade plasmática ser semelhante, as concentração de aciclovir em humor aquoso eram maiores quando as pró-drogas eram usadas. As pró-drogas não puderam ser medidas no vítreo. Em grupo

de pacientes com retinite tratado com valaciclovir ou famciclovir apresentaram início de regressão das lesões retinianas em 4 dias , com resolução completa em 14 dias.[74]

Apesar do esquema terapêutico mais utilizado ser apenas o uso sistêmico de aciclovir, há estudos que comparam o tratamento sistêmico exclusivo com a combinação de droga sistêmica e local. A ideia da injeção intravítrea visa a obtenção de acesso satisfatório do segmento posterior do olho,[75] uma vez que a administração sistêmica encontra as barreiras hemato-retinianas, que diminuem a sua penetração. Em um estudo comparativo de medicação sistêmica versus sistêmica associada a intravítreo, o tratamento sistêmico (com aciclovir, valaciclovir ou famciclovir) combinado a injeção intravítrea de foscarnet ou ganciclovir teve uma maior chance de melhorar a visão em pelo menos duas linhas em comparação com os pacientes tratados apenas com droga sistêmica.[76] Estudos demostraram que houve menor risco de descolamentos de retina regmatogênicos quando o paciente foi tratado concomitantemente com Foscarnet intravítreo.[28, 76, 77]

Um grupo estudou níveis de aciclovir no humor aquoso e no vítreo depois de uso tópico ou injeção subconjuntival de Aciclovir em coelhos.[78] Doses terapêuticas não foram alcançadas intravítreo com o uso de colírio como forma de instilação. O uso de aciclovir 25mg subconjuntival alcançou doses terapêuticas no vítreo apenas nas primeiras horas, e seria necessário manter injeções recorrentes no mesmo dia para que esses níveis pudessem ser mantidos, uma vez que as concentrações da droga após 18h da aplicação eram terapêuticas apenas para HSV1. Não existem estudos publicados atualmente para a detecção de concentração vítrea de aciclovir após tratamento endovenoso com a medicação. Há estudo anterior, usando imuno-histoquímica, ainda não publicado que mostrou que 8h após injeção intravítrea de aciclovir em coelhos, a droga já estava presente em todas as camadas da retina. Após

o mesmo período depois de injeção endovenosa de Aciclovir, não houve detecção de droga na retina de nenhum dos animais tratados.

O uso de drogas intravítreas começou em 1973, com injeção intravítrea de antibióticos para endoftalmite.[79, 80] A utilização dessa forma de administração diminui possíveis efeitos colaterais sistêmicos e aumenta a velocidade de ação do medicamento, alcançando os níveis terapêuticos rapidamente, apesar da possibilidade de toxicidade local aumentada e riscos inerentes ao procedimento como endoftalmite, descolamento de retina e catarata por toque do cristalino pela agulha.[81] A barreira hemato-retiniana, representada pelas células do Epitélio Pigmentado da Retina e pelas *tight junctions* dos capilares retinianos, é ainda pouco compreendida. Diferente da barreira hemato-encefálica, não há estudos de transportadores ou da expressão metabólica enzimática nessa barreira. O fluxo coroidiano é alto, proporcionalmente ao tamanho do órgão, mas é uma fração muito pequena quando comparado ao fluxo de todo o corpo.[82] Depois do advento de drogas antiangiogênicas, a injeção intravítrea tornou-se um procedimento amplamente difundido.[83-86] O início do tratamento local da NAR com injeções intravítreas alcançaria dose inibitória mínima até que doses terapêuticas intraoculares sejam alcançadas depois do uso de medicação sistêmica.

Há casos que precisam de mais de uma injeção intravítrea de antiviral, nos estudos com ganciclovir ou foscarnet.[43] No entanto, essas drogas são mais caras, e não tem acesso universal, já que são encontradas apenas em ambientes hospitalares. A doença, quando tratada com administração de drogas por via endovenosa e intravítrea, entra em inatividade em média 39 dias depois do início do tratamento, versus média de 57 dias quando apenas tratamento intravenoso.

Drogas para tratamento intravítreo de NAR já foram testadas anteriormente para avaliação de toxicidade e farmacocinética.[87, 88] A única descrição do uso de

aciclovir é de um estudo de 1984, que usou poucos animais, sem grupo controle e sem testar todas as doses em todos os animais. Nesse estudo, doses inferiores a 120 µg/ml foram consideradas não tóxicas, recomendando-se uso de 80 µg/ml nas injeções intravítreas.[48] O mesmo grupo fez um relato de caso de dois pacientes que foram submetidos a vitrectomia posterior com introflexão escleral para diminuir o risco de descolamento de retina, com infusão contínua intraoperatória de solução contendo sulfato de gentamicina e aciclovir.[48] Apenas esses dois casos foram relatados, com infusões diferentes: em um deles foi usado gentamicina 4µg/ml com Aciclovir 10 µg/ml e no outro paciente usou-se aciclovir 40 µg/ml, gentamicina 4 µg/ml e dexametasona 6 µg/ml. Ambos olhos apresentaram eletrorretinografia normal no pós operatório. Outros estudos com injeções intravítreas usaram outras drogas como Ganciclovir, Foscarnet.[28, 48, 88-91]

As primeiras injeções intravítreas de Ganciclovir foram feitas em pacientes imunocomprometidos que não toleravam tratamento sistêmico de retinite por CMV.[92, 93] Em um estudo, 200 µg/0,1 ml de ganciclovir causou redução de 20% na amplitude da onda b no ERG mesmo 4 meses depois da injeção, com destruição e degeneração de diferentes organelas em células de todas as camadas retinianas. Outro estudo mostrou caso de toxicidade acidental por ganciclovir por uso de dosagem exagerada da medicação intravitrea.[89] No pacientes relatado, 40 mg/0,1 ml foi injetado por erro de diluição e mesmo sendo submetido a cirurgia de vitrectomia logo após a injeção, houve necrose retiniana, hemorragias intrarretinianas, espessamento da retina no feixe papilo-macular, esclerose vascular. A toxicidade por ganciclovir aconteceu pela saponificação dos ácidos graxos das membranas celulares devido a natureza alcalina da solução, por dano osmótico causado pela alta concentração da solução injetada que causa dano celular direto e pela precipitação da medicação na retina, também

causando dano direto nas membranas celulares. Quando o foscarnet intravítreo foi usado concomitante ao tratamento sistêmico com aciclovir, pacientes apresentaram 67% menor chance de desenvolver descolamento de retina regmatogênico.[28]

Em comparação com Foscarnet, Ganciclovir mantém níveis inibitórios mínimos até 72 horas de sua administração intravítrea na retina de coelhos saudáveis, podendo ser usada no tratamento adjuvante na frequência de 2 vezes na semana.[94] O uso concomitante de Ganciclovir e Foscarnet também já se mostrou seguro em estudos eletrofisiológicos e histológicos em olhos de coelhos albinos e pigmentados, mesmo quando há injeções repetidas.[95]

Aciclovir é uma droga classe III de acordo com o Sistema de Classificação Biofarmacêutica do *Food and Drug Administration* (FDA) americano. Nesse estudo escolhemos essa medicação por ser uma droga mais acessível e menos dispendiosa do que outros antivirais. A concentração mínima inibitória de aciclovir é de 0,02 a 13,50 µg/dl, de acordo com a bula da medicação, dependendo do tipo de vírus do herpes. O teste de sensibilidade não é padronizado, e os testes laboratoriais não têm relação quantitativa com a resposta clínica de humanos. Os valores de concentração inibitória de 50% variam por causa das de várias amostras de diversos vírus e devido uso de diferentes laboratórios.[96, 97] Mesmo com essa grande variação, as doses de aciclovir de 1 mg a 100 mg/ml como foram testadas no estudo alcançam a concentração inibitória mínima. O uso de medicação local aumenta a biodisponibilidade da medicação para a retina, com menor efeito colateral sistêmico, mas há maior chance de efeitos colaterais para a própria retina.[98-100] Dessa maneira, é importante que saibamos se as doses testadas são seguras para a retina saudável, para que a droga não cause maior dano que a doença já estaria causando. A droga age contra os vírus herpes simplex tipos 1 e 2, e o vírus da Varicella-zoster, através de sua alta afinidade pela enzima

timidina quinase, importante na sua replicação. Essa enzima é mais eficiente nos HSV, justificando a melhor atividade anti-viral da droga contra esses vírus.

3.2. Modelos experimentais para o estudo de toxicidade de drogas

3.2.1. Técnicas utilizadas nos modelos animais

Todas as drogas novas para uso oftalmológico devem ser testadas em modelo animal para avaliação de toxicidade funcional e morfológica. Se houver modelos animais das doenças a serem tratadas, esses estudos pré-clínicos de eficácia também deveriam ser realizados. Os modelos animais também podem ser empregados para observação de efeitos colaterais de medicamentos sistêmicos (como a cloroquina), ou para a pesquisa de drogas aprovadas para uso não oftálmico, mas que apresentam efeito local (como triancinolona ou bevacizumabe).[101]

Há diversos animais que podem ser empregados, e sua escolha depende de similaridade com olho humano, preço de compra e de manutenção, além de experiências anteriores. O melhor modelo animal é o macaco, com estruturas mais parecidas com a do humano, mas são animais caros e de difícil manipulação. Outros animais usados, como coelhos, ratos e camundongos têm a retina muito semelhante à dos humanos em termos de tipos celulares, proporção entre os tipos celulares e sua distribuição em camadas. Esses animais são bem mais baratos que os macacos, são criados em laboratório e têm modelos experimentais conhecidos.[102]. No entanto, a retina desses animais não apresenta uma estrutura especializada como a mácula, Dentre essas espécies, os olhos de coelho são mais fáceis de serem manipulados pelo tamanho, considerando também que são animais dóceis e fáceis de manipular, com

resultados de estudos retinianos conhecidos para testes anatômicos e funcionais de toxicidade de outras medicações.[100, 102, 103]

3.2.2. Farmacocinética

A cromatografia líquida de alta eficiência (CLAE) determina a quantidade de uma substância em um meio em dado momento. Esse é um método usado largamente para determinação de farmacocinética de uma substância mesmo quando uma quantidade pequena do espécime é coletada.[104, 105] Esse método é mais facilmente empregado porque outras formas de detecção precisam de mais etapas de procedimento, ou precisam de maior quantidade de volume do líquido em estudo. O aciclovir já foi estudado anteriormente para verificação de meia-vida sérica após tratamento endovenoso, com meia vida de 2,2 a 5 horas, e detectado no plasma até 18 h depois.[106, 107] Não existem trabalhos publicadas sobre a meia-vida de aciclovir no vítreo, tanto após injeção intravítrea da droga quanto depois de tratamento endovenoso. Há apenas um estudo mostrando que após 8 hs da infusão, a droga não pode ser detectada nas camadas retinianas do coelho.[108]

3.2.3. Avaliação funcional

Na avaliação funcional, espera-se identificar a toxicidade da droga na retina, a dosagem que causa a toxicidade, em quanto tempo ela causa algum dano, e possivelmente como ela causa esse dano. Para testes de função, o ERG é o mais comumente usado. Usa-se a resposta retiniana ao flash em estados adaptados ao escuro e ao claro, para checar a integridade do sistema de bastonetes e de cones.

Durante o ERG de campo total, a retina do coelho é estimulada com luz em diferentes intensidades e diversas frequências e as respostas elétricas do tecido são registradas para acompanhar o funcionamento de fotorreceptores e camada nuclear interna da retina (células horizontais, bipolares e amácrinas), além de células da glia. A onda a, primeira onda deflexão negativa, reflete o grau de comprometimento dos fotorreceptores, enquanto a onda b, positiva, representa como está o funcionamento das camadas mais internas da retina. Esses dados foram coletados de acordo com o Porotocolo Internacional de Eletrofisiologia.

No ERG são medidas as amplitudes das ondas a e b, além do tempo implícito. A amplitude da onda a é a medida entre a linha base e o vale depois do estímulo. O tempo implícito da onda a é o tempo entre a emissão do flash e o ponto mínimo do vale. A amplitude da onda b é o valor menor do vale ao pico da onda b. O tempo implícito da onda b é a relação do tempo mínimo entre o disparo do flash e o pico máximo da onda b.

No estudo dinâmico do ERG, também foi analisada a relação entre a amplitude da onda b e a intensidade do estímulo luminoso. Para tanto, a amplitude da onda b nos registros escotópicos em função da intensidade do estímulo luminoso foi modelada por uma sigmoide de acordo com a equação de Naka-Rushton

$$V = Vmax.\frac{I^n}{K^n + I^n}$$

O V é a amplitude do ERG, em μV, de acordo com uma intensidade I, esta em cdm^2/s; o Vmax é a amplitude do ERG após a luz que causa saturação máxima

também em μV, e o K é a intensidade do flash que causa essa metade da amplitude máxima. Essa curva determina a localização da amplitude da resposta de acordo com a energia do estímulo, permitindo verificar a sensibilidade da retina.

Os dados obtidos com essa análise permitiram avaliar o dano funcional causado aos bastonetes nos olhos injetados com aciclovir em função do tempo, através da razão de V_{max} (olhos experimentais/controles, ou O_{exp}/O_{cont}) na condição escotópica. A integridade funcional dos cones foi estudada através das razões da amplitude da onda b (O_{exp}/O_{cont}) nas duas intensidades luminosas testadas na condição fotópica.

3.2.4. Avaliação morfológica

Depois do sacrifício, os estudos morfológicos mostram lesões retinianas ou ausência delas de acordo com a quantidade de droga presente no vítreo. A microscopia óptica de luz com hematoxilina e eosina demonstra a integridade morfológica da retina, para avaliar a organização das camadas e aspecto celular. Enquanto isso, o exame de imuno-histoquímica permite a localização de áreas com sofrimento celular ou com lesão. A vimentina é uma proteína presente em filamentos intermediários, que na retina marca as células de Muller. Essas mesmas células gliais de Müller da retina expressam GFAP (*Glial Fibrillary Acidic Protein*) em resposta a diversas condições patológicas, inclusive glaucoma, descolamento de retina e degeneração. Elas aparecem em momentos de estresse oxidativo, degeneração de fotorreceptores, isquemia e toxicidade. Por essa razão, é um marcador muito utilizado para avaliar a resposta da retina frente a alguma alteração ou lesão,[109] mesmo quando o exame histológico parece estar preservado. Por fim, DAPI (4,6 diamidino 2-

fenilindole) faz a marcação dos núcleos, para melhor diferenciação das camadas retinianas.

O TUNEL (*in situ terminal deoxynucleotidtyl tranferase-mediated (TdT d-UTP-biotin nick-end labeling*) é um ensaio consolidado para determinar a presença de fragmentos de DNA presentes nas cascatas de apoptose, e baseia-se na determinação dos fragmentos de DNA pela enzima deoxinucleotidil transferase terminal, que cataliza a incorporação de d-UTPs marcados com fluoróforos. A sua presença confirma dados de apoptose.

4. Métodos

4.1. Desenho do estudo

Esse estudo experimental prospectivo foi conduzido em coelhos. Assim, neste trabalho, foi escolhida a concentração habitualmente utilizada por via endovenosa (50 mg/ml) como parâmetro e, a partir daí, foram usadas duas concentrações menores (1 mg/ml, 10 mg/ml), e uma concentração maior (100 mg/ml), todos diluídos em soro fisiológico estéril. O volume usado nos olhos dos coelhos foi de 0,1 ml. Portanto, as doses utilizadas foram de 0,1 mg, 1 mg e 10 mg de aciclovir. O olho direito de cada animal (OD) recebeu a injeção do medicamento, enquanto o olho esquerdo (OE) recebeu injeção de soro fisiológico (SF) para que cada animal fosse o seu próprio controle. Foi determinada meia-vida da droga no vítreo do coelho e comparada com meia-vida sérica. Além disso, também foi realizado estudo de toxicidade com análise morfológica, através de microscopia eletrônica e imuno-histoquímica, e funcional da retina, através de eletrorretinografia de campo total.

4.2. Aprovação pelos Comitês de Ética em Pesquisa

Os animais foram tratados de acordo com as Normas para o Uso de Animais em Pesquisa Oftalmológica e da Visão, da Associação para Pesquisa em Visão e Oftalmologia (*Association for Research in Vision and Ophthalmology*, ARVO).

Este projeto foi aprovado e registrado pela Comissão de Ética em Pesquisa com Animal (CEPA) do Instituto de Psicologia da USP sob o processo número 171/10 e pelo Comitê de Ética em Pesquisa da Faculdade de Medicina da Universidade de São Paulo sob o processo número 007.210.

O projeto recebeu verba de financiamento para compra de animais e de materiais pela FAPESP 2011/06924-4.

4.3. Preparo dos animais

Trinta e dois coelhos albinos da raça *New Zealand* (*Oryctolagus cuniculum*) e 86 coelhos pigmentados da raça *Dutch Belted* de ambos sexos foram utilizados. Destes, os 32 animais *New Zealand* foram utilizados no estudo farmacológico, 30 *Dutch Belted* no estudo eletrofisiológico, 36 *Dutch Belted* no estudo morfológico com microscopia de luz e 20 *Dutch Belted* para estudo morfológico com imunohistoquímica. Todos os animais do estudo pesavam entre 2 a 2,5 kg.

Os animais foram mantidos em gaiolas individuais no biotério do Departamento de Psicologia Experimental do Instituto de Psicologia da USP, com ciclo claro/escuro de 12 h/12 h, com temperatura controlada por volta de 25ºC. Todos os coelhos passaram por um período de adaptação ambiental de 3 dias antes que os experimentos fossem iniciados.

Abaixo, descrição dos procedimentos que se repetem ao longo do estudo:

a) Sedação: realizada com injeção intramuscular de 6,7 mg/kg de cloridrato de xilasina 2% (Calmium®; Agener, São Paulo, Brasil) e 50 mg/kg de cloridrato de cetamina 10% (Ketamina®; Agener, São Paulo, Brasil).

b) Anestesia tópica: através do colírio de cloridrato de proximetacaína 0,5% (Anestalcon®; Alcon, São Paulo, Brasil).

c) Antissepsia: imediatamente antes da injeção intravítrea de acyclovir foi feita aplicação de uma gota de iodopovidona 5% (Ophthalmos; São Paulo, Brasil) em cada olho para antissepsia.

d) Injeção intravítrea da medicação: imediatamente antes da injeção intravítrea, foi realizada paracentese de câmara anterior com agulha de 27 G acoplada a uma seringa de insulina para diminuir a pressão intraocular e reduzir refluxo do

medicamento. A injeção intravítrea foi feita com seringa de insulina e agulha 30 G, a 2 mm do limbo. Utilizou-se blefarostato para manter os olhos dos animais abertos durante o procedimento, e a distância do limbo foi medida com compasso. Não foi realizada antibioticoterapia tópica após as injeções, como nos estudos de prevenção de endoftalmite em humanos.[110] O aciclovir foi diluído em soro fisiológico estéril até a concentração desejada e 0,1 ml foi injetado diretamente no vítreo.

e) Os animais foram mantidos aquecidos em observação até que estivessem bem acordados para serem novamente alocados nas gaiolas.

f) Sacrifício: injeção intracardíaca de 70 mg/kg de pentobarbital sódico (Euthanyle®; Brouwer, Buenos Aires, Argentina), em animais previamente sedados.

4.4. Avaliação clínica

Todos os animais do experimento foram submetidos a avaliação clínica anterior e posterior ao procedimento. Os animais *New Zealand* utilizados no estudo de farmacocinética foram examinados antes da injeção intravítrea e 2, 9, 14 e 28 dias depois do tratamento. A avaliação nos animais *Dutch Belted* utilizados nos estudos funcional e morfológico, foi feita antes da injeção intravítrea e nos dias 2, 7 e 15 após a injeção. Em todos os coelhos foram realizadas biomicroscopia com lâmpada de fenda (Topcon modelo SL-3G; Topcon Medical Systems, Inc., Oakland, NJ, EUA) e oftalmoscopia binocular indireta (Oftalmoscópio OSF 1.0; Eyetec, São Carlos, SP, Brasil) com lente de +20 dioptrias.

Durante a biomicroscopia, foram analisados os seguintes sinais inflamatórios: injeção ciliar, hipópio, presença de células inflamatórias na câmara anterior e no vítreo anterior, formação de catarata, opacidades vítreas, aspecto da retina e do nervo

óptico. A avaliação da reação inflamatória foi realizada com uma fenda de 1x1 mm e os achados foram quantificados de acordo com os critérios estabelecidos por Jabs e colaboradores.[111]

4.5. Determinação da meia vida com cromatografia líquida de alta eficiência (CLAE)

O estudo de meia-vida foi realizado no Laboratório do Departamento de Produtos Farmacêuticos da Faculdade de Farmácia da UFMG, sob orientação do Prof. Dr. Armando da Silva Cunha Junior.

Para a determinação da meia-vida do aciclovir no vítreo, os animais foram divididos em 4 grupos de 8 animais, para serem sacrificados em 2, 9, 14 ou 28 dias após a injeção intravítrea. Todos os coelhos receberam 1 mg de aciclovir em 0,1 ml no olho direito e 0,1 ml de soro fisiológico no olho esquerdo. Após o sacrifício de acordo com o intervalo estabelecido, os olhos foram enucleados. O segmento anterior e cristalino foram desprezados. O vítreo foi removido e congelado a -18ºC para o estudo de CLAE. Sangue periférico também foi colhido e congelado no momento do sacrifício para determinação de doses sistêmicas do aciclovir depois do tratamento intravítreo. O sangue também foi congelado a -18˚C para CLAE.

O método CLAE foi usado para terminar a concentração de aciclovir como anteriormente descrito.[112-114] O sistema cromatográfico era um aparelho Merck-Hitachi LaChrom Elite com um auto-sampler e um tubo de 100 µL (modelo L-2200, Merck-Hitachi, Alemanha), uma bomba com taxa de fluxo constante de 1,4 ml/min (modelo L-2130, Merck-Hitachi, Alemanha), e um detector diodo com comprimento de onda de 215 nm (modelo L-2450; Merck-Hitachi, Alemanha). A separação da cromatografia foi feita com coluna Ace 5 C18 (250x4,6 mm id, *Advanced*

Chromatography Technologies, Escócia) mantido a 50˚C (coluna forno modelo L-2300, Merck-Hitachi, Alemanha). Uma mistura de acetonitrilo (Merck, Darmstadt, Alemanha) e tampão de ácido fosfórico a 40 mM (Omega, Belo Horizonte, Brasil) em pH de 3.0 (32:68 v/v) foi usado como fase móvel. Nessas condições experimentais, o tempo de retenção foi de 14,0 min.

Descrição do experimento: as amostras de vítreo congelado foram descongeladas em temperatura ambiente. Após breve mistura, 500 µL da fase móvel foi misturada a 500 µL do vítreo e do sangue descongelados. Após mistura por 1min, as amostras foram filtradas (Durapore. 0,2 µm, Milipore) e 100 µL foi injetado na coluna. Para diminuir a variabilidade experimental, todas as amostras foram medidas juntas no mesmo teste.

Uma solução padrão de metanol com 1mg/ml do aciclovir foi preparado. Essa solução foi colocada em vítreo e sangue de coelho livre de aciclovir, para preparo de concentrações diferentes da droga, com variações entre 0,25 a 15 µg/ml (0,25, 0,5, 2,0, 5,0, 10,0 e 15,0 µg/ml).

O modelo de farmacocinética ocular foi desenvolvido usando estudos prévios de Kim.[115, 116] Todos os dados foram calculados de acordo com a equação 1, e a meia-vida estimada foi calculada com a equação 2.

1) $C_{(t)} = C_0 \exp^{(-kt)}$

2) $T_{1/2} = 0.693/k$

Na fórmula, C (µg/ml) e C_0 (µg/ml) representam a concentração de aciclovir em qualquer momento e em t_0, $t_{(dia)}$ é o momento após a injeção e k (dia^{-1}) é a constante.

4.6. Eletrorretinografia

Para a realização do ERG, as pupilas de ambos os olhos foram dilatadas com colírio de tropicamida 1% (Mydriacyl®; Alcon, São Paulo, SP, Brasil) e os olhos foram anestesiados com colírio de cloridrato de proximetacaína 0,5% (Anestalcon®; Alcon, São Paulo, SP, Brasil). Os animais foram adaptados ao escuro por 2 horas, posicionados sobre um suporte adaptado ao Ganzfeld (LKC 2504B) e mantidos aquecidos por uma coberta. Os estudos de eletrofisiologia foram realizados no Laboratório de Visão do Departamento de Psicologia Experimental do Instituto de Psicologia da USP.

Para os animais do estudo de farmacocinética, a eletrorretinografia foi estudada nos 8 animais que foram sacrificados após 28 dias da injeção. A medição foi feita com 2, 9, 14 e 28 dias da injeção. O protocolo usado foi baseado no padrão internacional para eletrorretinografia, da *International Society for Clinical Eletrophysiology of Vision* (ISCEV).[117] Figura 1 mostra animal pigmentado posicionado para realização do exame. Toda manipulação dos animais foi realizada com a utilização de luz vermelha após a adaptação ao escuro.

Figura 1. Coelho pigmentado posicionado, mantido aquecido, com as lentes corneanas, para realização de eletrorretinografia.

As respostas do ERG foram registradas binocularmente por eletrodos bipolares do tipo lentes de contato (Goldlens; Doran Instruments Inc., Littleton, MA) sobre a córnea e um eletrodo terra (modelo E5; Technologies Grass, West Warwick, RI) na orelha. O sinal foi adquirido através do pré-amplificador e digitalizado por uma placa A/D (Roland Consult, Brandenburg, Alemanha). Os dados foram exportados para os programas Excel e MATLAB para análises estatísticas e descritivas. A banda de passagem foi fixada entre 1 Hz e 300 Hz.

O protocolo do ERG utilizou os seguintes estímulos:[117]

1) Escotópicos: a) foram emitidos 10 flashes de 0,00095 cd.s/m^2 com intervalos entre flashes (IEF) de 5 s; b) após 10 s de adaptação ao escuro, foram emitidos 6 flashes de 0,0095 cd.s/m^2 com IEF de 5 s; c) após 20 s de adaptação ao escuro, foram emitidos 6 flashes de 0,095 cds/m^2 com IEF de 10 s; d) após 1 min de adaptação ao escuro, foram emitidos 6 flashes de 095 cd.s/m^2 com um IEF de 10 s.

2) Escotópico máximo: após 1 min de adaptação ao escuro, foram emitidos 3 flashes de 9,5 cd.s/m^2 com um IEF de 15 s.

3) Fotópico: após 2 min de adaptação à luz de fundo de 25 cd/m^2 (luz branca); foram emitidos 6 flashes de 9,5 cd.s/m^2 com um IEF de 5 s.

No estudo dinâmico do ERG, também foi analisada a relação entre a amplitude da onda b e a intensidade do estímulo luminoso. Para tanto, a amplitude da onda b nos registros escotópicos em função da intensidade do estímulo luminoso foi modelada por uma sigmoide de acordo com a equação de Naka-Rushton:

$$V = Vmax.\frac{I^n}{K^n + I^n}$$

O V é a amplitude do ERG de acordo com uma intensidade I, o Vmax é a amplitude do ERG após a luz que causa saturação máxima e o K é a intensidade do flash que causa essa metade da amplitude máxima. Essa curva determina a localização da amplitude da resposta de acordo com a energia do estímulo, permitindo verificar a sensibilidade da retina.

Os dados obtidos com essa análise permitiram avaliar o dano funcional causado aos bastonetes nos olhos injetados com aciclovir em função do tempo, através da razão de Vmax (olhos experimentais/controles, ou Oexp/Ocont) na condição escotópica. A integridade funcional dos cones foi estudada através das razões da amplitude da onda b (Oexp/Ocont) nas duas intensidades luminosas testadas na condição fotópica.

4.7. Microscopia de luz

Os estudos de histologia foram realizados no Laboratório de Visão do Departamento de Psicologia Experimental do Instituto de Psicologia da USP.

Para o estudo morfológico, foram utilizados 36 coelhos Dutch Belted divididos em 3 grupos de 12 animais cada. Dos 12 coelhos que receberam injeção intravítrea de 0,1 mg, 4 foram sacrificados 2 dias após a injeção intravítrea, 4 após 7 dias e 4 após 15 dias. O mesmo foi feito com cada grupo de 4 animais das demais concentrações de drogas.

Após o sacrifício, ambos os olhos de cada animal foram enucleados, o segmento anterior e ao cristalino foram removidos e o segmento posterior foi fixado em solução Karnovsky 50% (Electron Microscopy Sciences, Fort Washington, PA, EUA) por 24 h. Em seguida, foi ressecado um fragmento de 5x5 mm da medioperiferia ventral inferior de cada olho no sentido dorsoventral contendo a espessura total da parede do bulbo ocular (retina, coroide e esclera). Todos os 72 fragmentos foram corados com hematoxilina e eosina e analisados em microscopia de luz (BHS System; Olympus Optical, Tóquio, Japão).

4.8. Immuno-histoquímica

Os estudos de imuno-histoquímicas foram realizados no laboratório 440 do Departamento de Biologia Celular e do Desenvolvimento do Instituto de Ciências Biomédicas da USP. Os 20 coelhos Dutch Belted receberam injeção intravítrea de aciclovir no olho OD (1 ou 10 mg) e SF no OE. Para realização dos cortes histológicos congelados, os animais foram sacrificados após 5 dias da injeção, ambos os globos oculares foram enucleados e emblocados em Tissue Tek OCT Compound (Sakura Finetek, Torrence, CA) e mantidos a -70°C até serem cortados em criostato. Os globos foram cortados obtendo-se cortes longitudinais de 12 µm de espessura e as lâminas foram mantidas a -20° C até serem utilizadas.

Os cortes obtidos tanto do olho direito como do olho contralateral foram analisados por imunoflorescência para identificação da proteína glial ácida fibrilar (GFAP) e vimentina. Os cortes foram lavados 3 vezes em tampão fosfato 0,1 M por 10 min e incubados aproximadamente 16 h em temperatura ambiente com o anticorpo primário contra GFAP (1: 1000, Sigma Anti-Protein Kinase Cα antibody produced in rabbit - P4334) e vimentina (1:200, Chemicon Goat anti vimentin Polyclonal Antibody – AB1620). Após 3 novas lavagens em tampão fosfato 0,1 M por 10 min para retirar o excesso de anticorpo primário, o material foi incubado com anticorpo secundário Alexa 488 (1:500, Molecular Probes) e Rhodamine TRITC (1:200, Jackson Immunoresearch). Tanto o anticorpo primário quanto o secundário foram diluídos em solução tampão fosfato 0,1 M contendo 0,3% de Triton X-100. O bloqueio foi realizado com NDS (normal serum donkey). Posteriormente, as lâminas foram montadas com VectaShield conjugado com o marcador nuclear DAPI (Vector Lab) e lamínula, e posteriormente analisadas em microscópio de fluorescência.

A apoptose foi verificada utilizando o ensaio TUNEL (*in situ terminal deoxynucleotidyl transferase-mediated (TdT) dUTP-biotin nick-end labeling*), de acordo com as instruções do fabricante (Roche Molecular Biochemicals, Mannhelm, Alemanha). As lâminas foram lavadas em tampão fosfato 0,05 M, pH 7,4 e os cortes foram incubados em uma solução permeabilizante contendo Triton X-100 0,1 %, citrato de sódio 0,1% em PB 0,05 M por 2 min em gelo. Os cortes foram então incubados durante 1 h com a enzima transferase (TdT) e os nucleotídeos marcados com fluoresceína foram incorporados aos terminais da molécula de DNA fragmentada. A reação foi interrompida com uma solução contendo Tris-HCl 4 mM, EDTA 5 mM por 5 min. Após lavagens com PB 0,05 M, as lâminas foram montadas com VectaShield (Vector Laboratories, Burlingame, CA) e observados sob microscópio de fluorescência. Para o controle negativo, foi omitida a incubação com a enzima TdT.

4.9. Análise estatística

A amplitude (medida em μV) e o tempo implícito (medido em ms) das ondas a e b foram descritos em média e desvio padrão. As análises estatísticas foram realizadas utilizando o programa Statistica versão 6.0 (StatSoft Inc., Tulsa, OK, EUA) e foi adotado um nível de significância de 0,05 ($\alpha = 5\%$). Os grupos foram comparados em relação às medidas antes da injeção intravítrea, 2, 7 e 15 dias após a injeção.

Para avaliar as diferenças de amplitude e tempo implícito das ondas a e b antes e após as injeções de aciclovir e SF, foi utilizado o teste de análise de variância (ANOVA) com medidas repetidas. O teste de Fisher foi usado como teste *post hoc*

para determinar as diferenças significantes entre as médias identificadas pela ANOVA. A mesma forma de análise estatística foi utilizada para comparar as razões entre as amplitudes das ondas a e b dos olhos injetados com aciclovir e SF.

Os valores de V_{max}, K e n antes e 2, 7 e 15 dias após a injeção intravítrea em todos os grupos foram inicialmente comparados através de um teste de análise de variância (ANOVA de um fator, $\alpha = 0,05$). Para as doses nas quais houve diferenças significativas**,** foi realizado o teste t de Student bicaudal pareado grupo a grupo para determinar quais combinações de dose de aciclovir e intervalos de tempo após a injeção apresentaram diferenças estatisticamente significativas em relação ao grupo controle.

5. Resultados

5.1. Achados clínicos

Não foram observados casos de catarata, células em câmara anterior, células vítreas, lesões retinianas ou casos de endoftalmite em olhos injetados com a medicação ou com soro fisiológico em nenhum dos tempos do estudo. Não houve perda de nenhum dos 118 animais, albinos e pigmentados, utilizados no estudo.

5.2. Farmacocinética do aciclovir

Trinta e dois coelhos *New Zealand* albinos foram utilizados para esse estudo. Cada grupo de 8 animais foi sacrificado em 2, 9, 14 e 28 dias. O método CLAE teve sensibilidade de 0,1 µg/ml. As concentrações médias de aciclovir injetadas intravítreo em concentração de 1 µg/ml foram, no momento do sacrifício, de 0,25, 0,09, 0,06 e 0,08µg/ml, respectivamente 2, 9, 14 e 28 dias depois da injeção. A meia-vida não pôde ser calculada porque a medicação é rapidamente eliminada e apenas pequena quantidade é detectável depois do segundo dia de injeção. A droga não foi detectada em sangue periférico de nenhum dos animais. A concentração do aciclovir pode ser vista na figura 2.

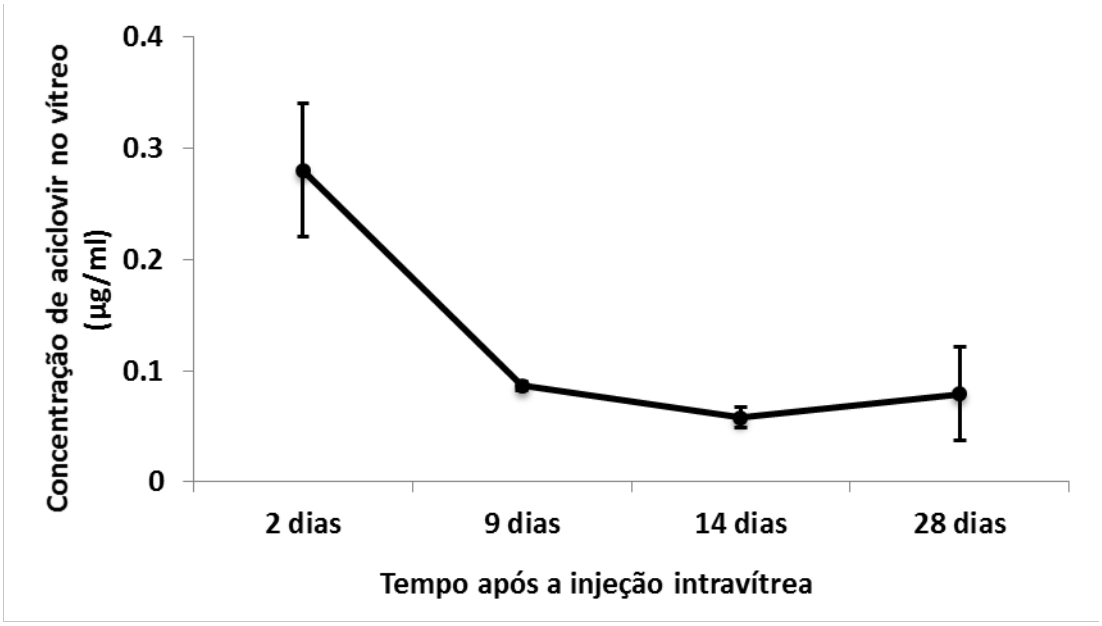

Figura 2. Concentração média de aciclovir no vítreo em função do tempo após a injeção intravítrea da droga.

5.3 Eletrofisiologia

Os coelhos receberam injeção intravítrea de aciclovir no olho direito e injeção de soro fisiológico no olho esquerdo. Para essa análise, foram considerados os 30 animais pigmentados, divididos em 3 grupos com 10 animais em cada. Cada grupo recebeu uma dose diferente de aciclovir (0,1 mg, 1 mg e 10 mg).

Os eletrorretinogramas dos olhos que receberam 0,1 mg de droga não apresentaram alteração nos dias 2, 7, 15 em comparação com os olhos controle. No entanto, os olhos que receberam 1 e 10 mg de aciclovir apresentaram redução de amplitude das ondas a e b tempo-dependentes. Nos olhos injetados com 1 mg de aciclovir a redução de amplitude das ondas a e b ocorreu no 2º dia, com recuperação da atividade a partir do 7º dia, enquanto nos olhos injetados com 10 mg de aciclovir essas mesmas alterações se estenderam até o 7º dia e depois voltaram ao normal no

15º dia. As figuras 3, 4 e 5 mostram coelhos representativos de animais que receberam aciclovir no olho direito e SF no olho esquerdo.

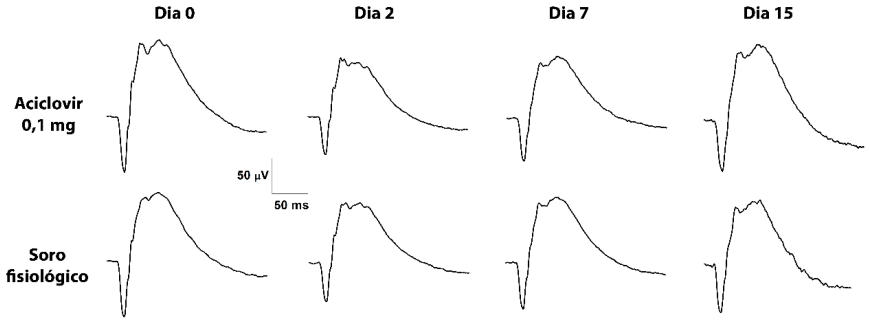

Figura 3. Eletrorretinogramas (condição escotópica e estímulo luminoso de intensidade 9,5 cd.s/m^2) de registro de coelho representativo do grupo que recebeu injeção intravítrea de 0,1 mg de aciclovir no olho direito e soro fisiológico no olho esquerdo, antes da injeção e 2, 7 e 15 dias após.

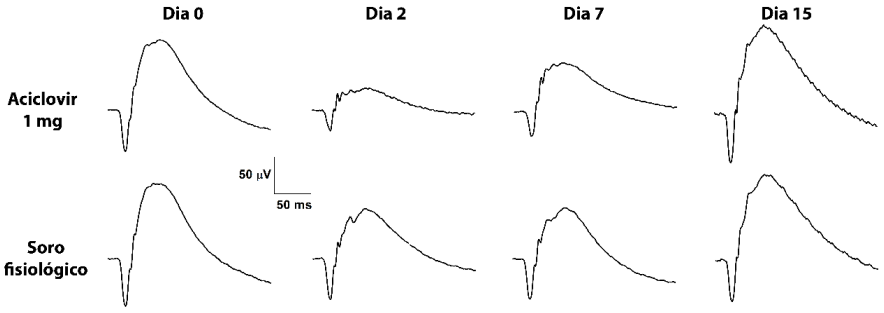

Figura 4. Eletrorretinogramas (condição escotópica e estímulo luminoso de intensidade 9,5 cd.s/m^2) de registro de coelho representativo do grupo que recebeu injeção intravítrea de 1 mg de aciclovir no olho direito e soro fisiológico no olho esquerdo, antes da injeção e 2, 7 e 15 dias após.

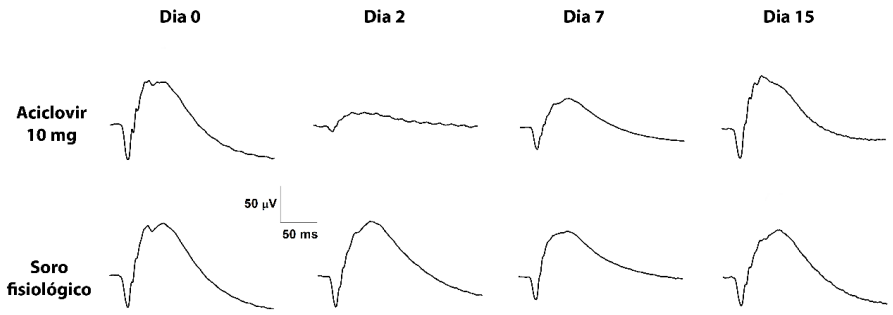

Figura 5. Eletrorretinogramas (condição escotópica e estímulo luminoso de intensidade 9,5 cd.s/m^2) de registro de coelho representativo do grupo que recebeu injeção intravítrea de 10 mg de aciclovir no olho direito e soro fisiológico no olho esquerdo, antes da injeção e 2, 7 e 15 dias após.

Estudamos os efeitos das 3 doses de aciclovir nas ondas a e b comparando as amplitudes médias do ERG antes e depois da injeção intravítrea, nas condições fotópica e escotópica. Em todas as condições, as respostas eletrorretinográficas foram obtidas com apresentação de estímulo luminosos 9,5cd/m^2 e os valores foram normalizados. Para essa análise, foram utilizados 10 coelhos pigmentados Dutch-Belted para cada concentração de aciclovir, totalizando 30 animais.

Os valores foram normalizados em condição escotópica das amplitudes médias das ondas a e b nos olhos que receberam aciclovir e SF, e as variações entre os olhos com os níveis de significância encontram-se nas Tabelas 1 e 2.

	Amplitude onda a (µV)											
	0,1 mg				1 mg				10 mg			
	Aciclovir	**SF**	**Diferença**	**P**	**Aciclovir**	**SF**	**Diferença**	**P**	**Aciclovir**	**SF**	**Diferença**	**P**
Dia 0	33,1	42,5	-22%	0,68	34,8	35,0	0	1	22,8	24,7	-8%	0,78
Dia 2	31,7	29,8	+6%	0,99	26,6	35,4	-25%	0,49	16,9	31,5	-46%	0,02
Dia 7	38,7	34,7	+12%	0,74	25,1	33,7	-25%	0,68	26,7	35,4	-25%	0,26
Dia 15	34,4	30,9	+11%	0,83	35,2	34,7	+2%	0,96	30,8	31,7	-3%	0,89

Tabela 1. Amplitudes médias das ondas a medidas no eletrorretinograma, na condição escotópica máxima, com estímulos luminosos de 9,5cd.s/m^2. Observa-se valores antes e depois das injeções em cada período estudado, com cada uma das dosagens medidas. Olho direito de cada animal foi injetado com aciclovir, e olho esquerdo de cada animal recebeu soro fisiológico. Os valores foram normalizados. (SF = soro fisiológico, P=nível de significância).

Amplitude onda b (µV)												
	0,1 mg				1 mg				10 mg			
	Aciclovir	SF	Diferença	P	Aciclovir	SF	Diferença	P	Aciclovir	SF	Diferença	P
Dia 0	45,6	56,9	-20%	0,48	37,8	36,8	+3%	0,90	30,4	35,5	-14%	0,58
Dia 2	33,3	27,4	+22%	0,27	43,7	57,3	-24%	0,0435	24,9	54,3	-54%	<0,001
Dia 7	46,0	46,1	0	1	35,7	61,2	-42%	<0,0001	53,6	61,9	-13%	0,62
Dia 15	54,0	46,1	+17%	0,63	49,0	48,4	+1%	0,99	39,1	38,6	+1%	0,86

Tabela 2. Amplitudes médias das ondas b medidas no eletrorretinograma, na condição escotópica, com estímulos luminosos de 9,5cd.s/m^2. Observa-se valores antes e depois das injeções em cada período estudado, com cada uma das dosagens medidas. Olho direito de cada animal foi injetado com aciclovir, e olho esquerdo de cada animal recebeu soro fisiológico. Os valores foram normalizados. (SF = soro fisiológico, P=nível de significância).

Nos olhos que receberam injeção intravítrea de 0,1 mg de aciclovir, não houve alteração significativa em nenhum dos tempos estudados. No entanto, foram detectadas alterações nos olhos que receberam injeções intravítreas de 1 e 10 mg de aciclovir. (Tabelas 1 e 2)

Os olhos injetados com 1mg de aciclovir (tabela 2) apresentaram redução média de 24% com 2 dias e 42% com 7 dias na diferença interocular da amplitude da onda b ($p= 0,0435$ e $p<0,0001$, respectivamente).

Os olhos injetados com 10 mg de aciclovir apresentaram redução média de 46% na amplitude da onda a (tabela 1) com 2 dias da injeção ($p= 0,0171$) e redução média de 54% na amplitude da onda b (tabela 2) com 2 dias da injeção ($p<0,0001$). Houve recuperação das amplitudes de todas as doses injetadas com 7 dias do procedimento.

	Amplitude onda a (µV)											
	0,1 mg				1 mg				10 mg			
	Aciclovir	SF	Diferença	P	Aciclovir	SF	Diferença	P	Aciclovir	SF	Diferença	P
Dia 0	31,5	32,1	-2%	0,88	47,2	48,6	-3%	0,88	22,5	22,9	-2%	0,76
Dia 2	47,8	41,3	+16%	0,73	42,0	60,8	-31%	0,16	10,9	50,0	-78%	0,0001
Dia 7	24,7	20,4	+21%	0,84	26,5	45,8	-42%	0,0381	18,5	42,8	-57%	0,0017
Dia 15	28,7	28,6	0	1	49,9	54,6	-9%	0,58	13,5	35,3	-62%	0,0405

Tabela 3. Amplitudes médias das ondas a medidas no eletrorretinograma, na condição fotópica, com estímulos luminosos de 9,5cd.s/m^2. Observa-se valores antes e depois das injeções em cada período estudado, com cada uma das dosagens medidas. Olho direito de cada animal foi injetado com aciclovir, e olho esquerdo de cada animal recebeu soro fisiológico. Os valores foram normalizados. (SF = soro fisiológico, P=nível de significância).

	Amplitude onda b (µV)											
	0,1 mg				1 mg				10 mg			
	Aciclovir	SF	Diferença	P	Aciclovir	SF	Diferença	P	Aciclovir	SF	Diferença	P
Dia 0	31,2	44,1	-30%	0,38	42,6	40,1	+6%	0,64	26,3	26,2	0	
Dia 2	31,9	26,5	+20%	0,47	40,0	56,3	-29%	0,26	21,7	59,0	-63%	0,0001
Dia 7	36,1	19,8	+82%	0,11	26,8	52,7	-49%	0,0084	25,9	62,8	-59%	0,0012
Dia 15	38,7	38,1	+2%	0,85	57,4	71,2	-19%	0,64	7,8	31,1	-75%	0,0433

Tabela 4. Amplitudes médias das ondas b medidas no eletrorretinograma, na condição fotópica, com estímulos luminosos de 9,5cd.s/m^2. Observa-se valores antes e depois das injeções em cada período estudado, com cada uma das dosagens medidas. Olho direito de cada animal foi injetado com aciclovir, e olho esquerdo de cada animal recebeu soro fisiológico. Os valores foram normalizados. (SF = soro fisiológico, P=nível de significância).

Os olhos que foram injetados com 0,1 mg de aciclovir não apresentaram alteração significativa durante o estudo na condição fotópica (Tabelas 3 e 4), mas foram detectadas alterações nos olhos que foram injetados com 1 e 10 mg de aciclovir. Os resultados foram normalizados.

Os olhos injetados com 1 mg de aciclovir apresentaram redução média de 42% na amplitude da onda a (tabela 3) 7 dias após a injeção intravítrea (P=0,0381) e redução média de 49% na amplitude da onda b (tabela 4) 7 dias após a injeção intravítrea (P=0,0084).

Os olhos injetados com 10 mg de aciclovir apresentaram redução média de 78% na amplitude da onda a 2 dias após a injeção intravítrea (P=0,0001), de 57% após 7 dias (P=0,0017) e de 62% após 15 dias (P=0,0405) na fase fotópica (tabela 3). Em relação à amplitude da onda b, houve redução média de 63% 2 dias após a injeção intravítrea (P=0,0001), de 59% após 7 dias (P=0,0012) e de 75% após 15 dias (P=0,0433) na fase fotópica (tabela 4). Não houve diferenças significativas no tempo implícito das ondas a e b em nenhuma dose, tempo e condição de adaptação (escotópica e fotópica).

A avaliação dos danos funcionais dos bastonetes nos olhos injetados com 3 diferentes doses de aciclovir também foi feita através da análise da relação entre a amplitude da onda b e a intensidade do estímulo luminoso na condição escotópica.

Os olhos injetados com 0,1 mg de aciclovir não apresentaram alteração na amplitude da onda b (Figura 6A). Da mesma forma, nenhum dos olhos injetados com SF apresentou alteração significativa nos parâmetros das curvas de Naka-Rushton (V_{max}, K e n; P>0,05) durante os 15 dias de acompanhamento (Figuras 6D, 6E e 6F).

Apenas os olhos que receberam injeções intravítreas de 1 e 10 mg de aciclovir apresentaram alterações nessa forma de análise.

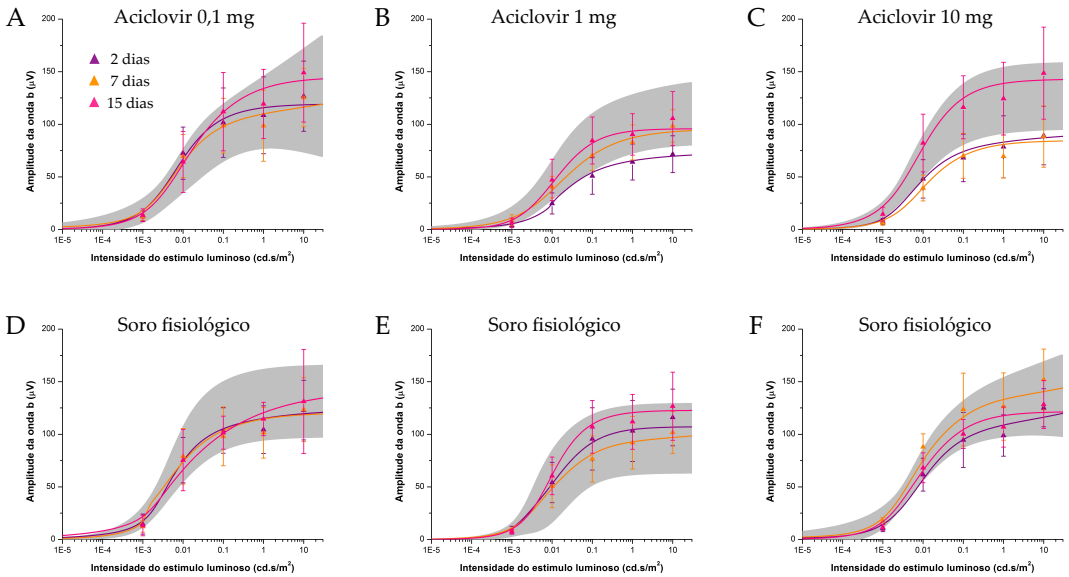

Figura 6. Relação entre amplitude da onda b e a intensidade do estímulo luminoso na condição escotópica. O olho direito de cada animal recebeu aciclovir, enquanto o olho esquerdo recebeu soro fisiológico. As linhas representam as médias da amplitude da onda b nos respectivos dias após a injeção de acordo com a escala. As barras verticais representam o desvio padrão.

Os olhos injetados com 1 mg de aciclovir apresentaram redução significativa e temporária de 50% na amplitude máxima da onda b (V_{max}) no 2º dia após a injeção intravítrea (P=0,0425). A redução foi acompanhada de recuperação nos dias 7 e 15 após a injeção (Figura 6B).

Nos olhos injetados com 10 mg de aciclovir, também houve redução significativa e temporária de V_{max}. A redução de foi de 25% no 2º dia (P=0,0183) e

de 27% no 7º dia após a injeção intravítrea (P=0,0071). No 15º dia, a amplitude máxima da onda b (V_{max}) voltou aos valores de antes da injeção (Figura 6C).

Os parâmetros de *K* (constante de semissaturação) e *n* (coeficiente de Hill) não sofreram alteração durante o estudo em nenhum dos tempos estudados.

Os efeitos das 3 doses de aciclovir nas ondas a e b também foram analisados através de gráficos da amplitude das ondas b em função das amplitudes das ondas a, e estão representados nas Figuras 7, 8 e 9 (condição escotópica) e Figuras 10, 11 e 12 (condição fotópica). Esses gráficos apresentam apenas as respostas eletrorretinográficas obtidas com a apresentação de estímulos luminosos capazes de induzir a formação de ondas a e b mensuráveis (na condição escotópica, 0,095 cd.s/m^2, 0,95 cd.s/m^2 e 9,5 cd.s/m^2; na condição fotópica, 0,95 cd.s/m^2 e 9,5 cd.s/m^2). Os valores também foram normalizados.

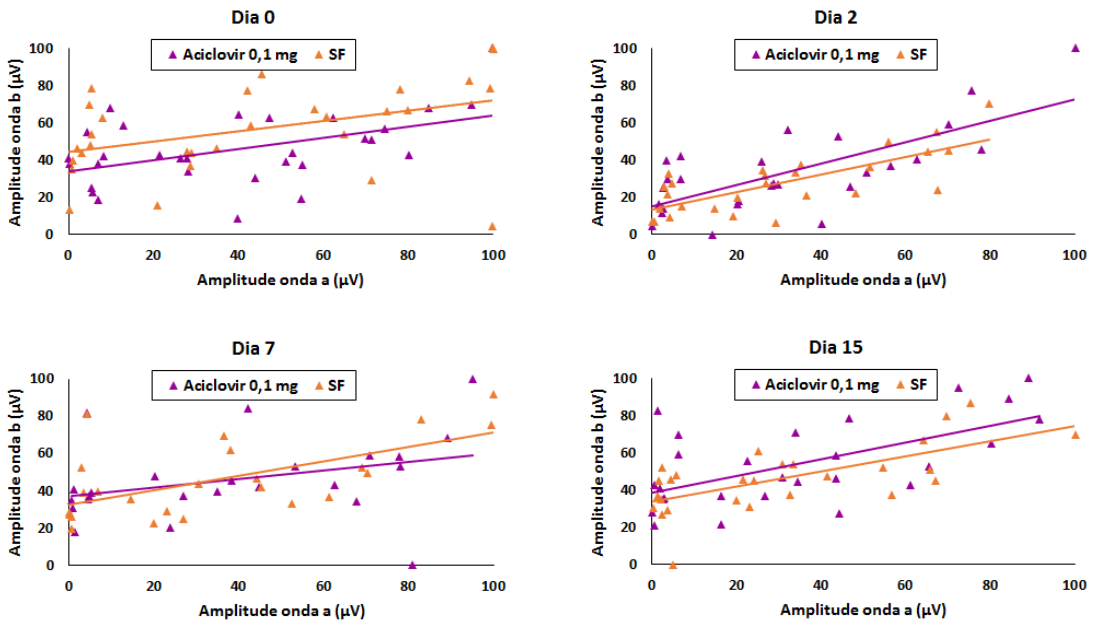

Figura 7. Relações entre as amplitudes das ondas a e b (condição escotópica) nos olhos de 10 animais injetados com 0,1 mg de aciclovir (olho direito) e soro fisiológico (olho esquerdo). Estão representados os valores obtidos com a apresentação de estímulos luminosos capazes de induzir a formação de ondas a e b mensuráveis (com média de estímulo de 0,095 cd.s/m2, 0,95 cd.s/m2 e 9,5 cd.s/m2). Os valores foram normalizados. As linhas contínuas representam a regressão linear para cada olho.

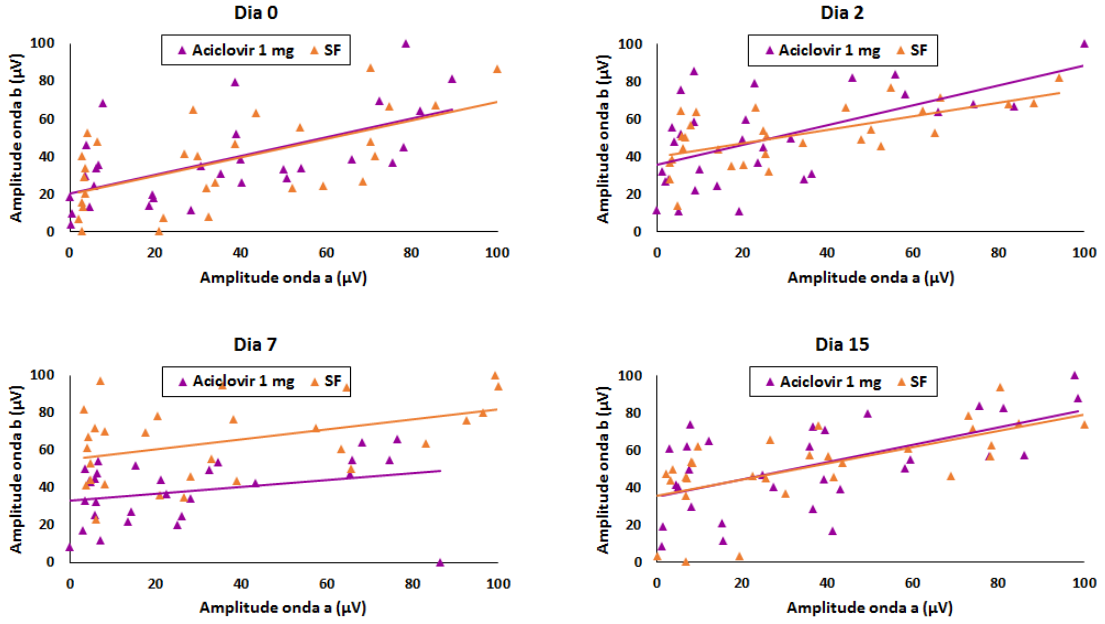

Figura 8. Relações entre as amplitudes das ondas a e b (condição escotópica) nos olhos de 10 animais injetados com 1 mg de aciclovir (olho direito) e soro fisiológico (olho esquerdo). Estão representados os valores obtidos com a apresentação de estímulos luminosos capazes de induzir a formação de ondas a e b mensuráveis (com média de estímulo de 0,095 cd.s/m2, 0,95 cd.s/m2 e 9,5 cd.s/m2). Os valores foram normalizados. As linhas contínuas representam a regressão linear para cada olho.

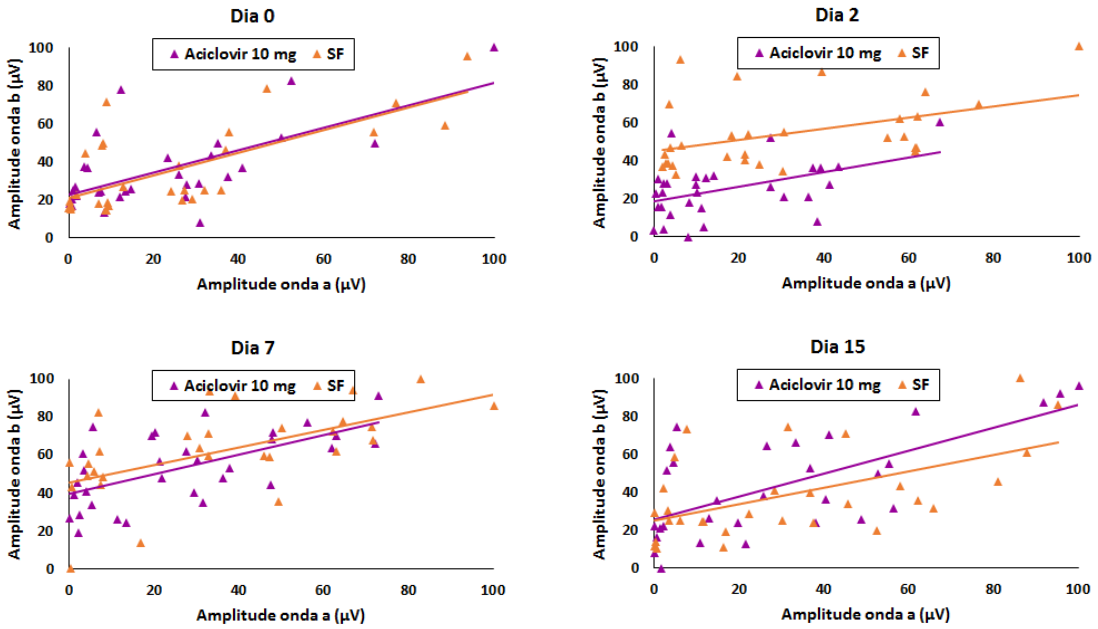

Figura 9. Relações entre as amplitudes das ondas a e b (condição escotópica) nos olhos de 10 animais injetados com 10 mg de aciclovir (olho direito) e soro fisiológico (olho esquerdo). Estão representados os valores obtidos com a apresentação de estímulos luminosos capazes de induzir a formação de ondas a e b mensuráveis (com média de estímulo de 0,095 cd.s/m2, 0,95 cd.s/m2 e 9,5 cd.s/m2). Os valores foram normalizados. As linhas contínuas representam a regressão linear para cada olho.

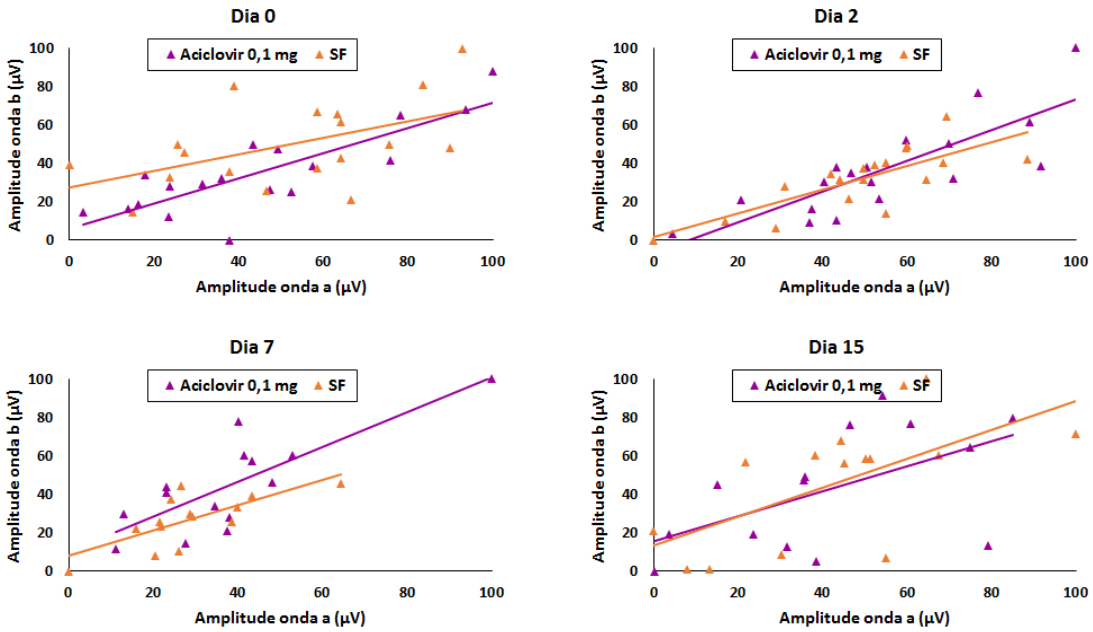

Figura 10. Relações entre as amplitudes das ondas a e b (condição fotópica) nos olhos de 10 animais injetados com 0,1 mg de aciclovir (olho direito) e soro fisiológico (olho esquerdo). Estão representados os valores obtidos com a apresentação de estímulos luminosos capazes de induzir a formação de ondas a e b mensuráveis (com média de estímulo de 0,095 cd.s/m2, 0,95 cd.s/m2 e 9,5 cd.s/m2). Os valores foram normalizados. As linhas contínuas representam a regressão linear para cada olho.

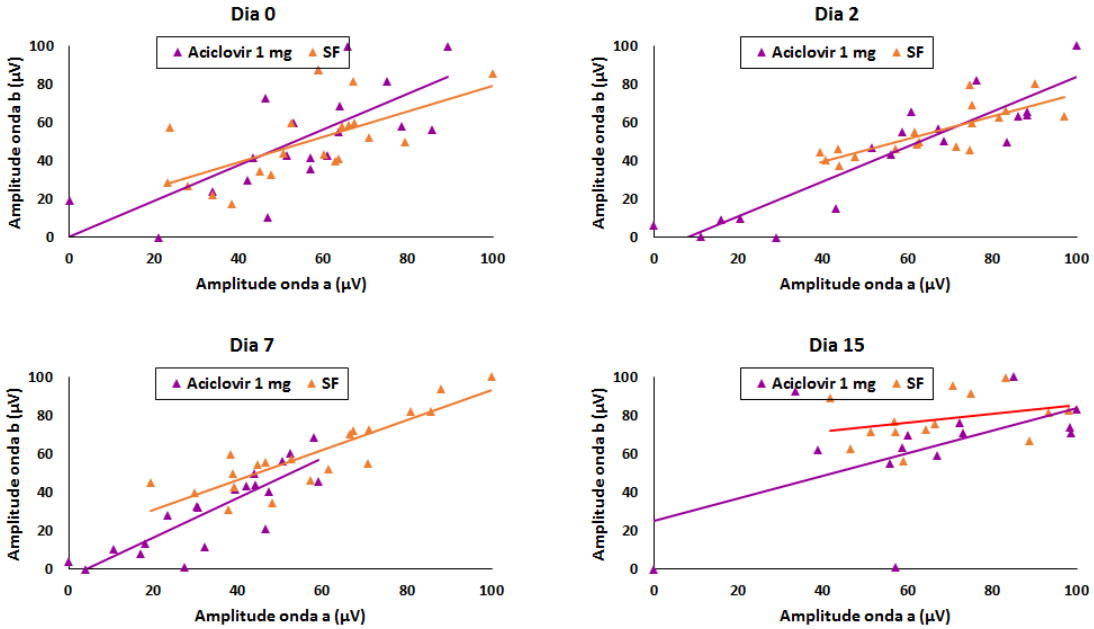

Figura 11. Relações entre as amplitudes das ondas a e b (condição fotópica) nos olhos de 10 animais injetados com 1 mg de aciclovir (olho direito) e soro fisiológico (olho esquerdo). Estão representados os valores obtidos com a apresentação de estímulos luminosos capazes de induzir a formação de ondas a e b mensuráveis (com média de estímulo de 0,095 cd.s/m2, 0,95 cd.s/m2 e 9,5 cd.s/m2). Os valores foram normalizados. As linhas contínuas representam a regressão linear para cada olho.

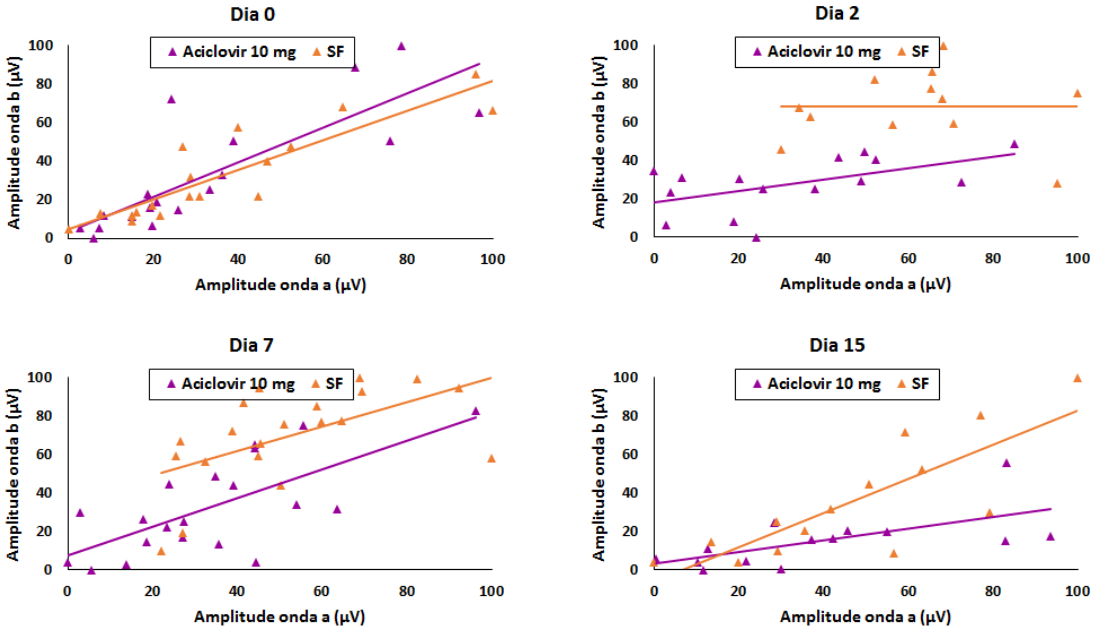

Figura 12. Relações entre as amplitudes das ondas a e b (condição fotópica) nos olhos de 10 animais injetados com 10 mg de aciclovir (olho direito) e soro fisiológico (olho esquerdo). Estão representados os valores obtidos com a apresentação de estímulos luminosos capazes de induzir a formação de ondas a e b mensuráveis (com média de estímulo de 0,095 cd.s/m2, 0,95 cd.s/m2 e 9,5 cd.s/m2). Os valores foram normalizados. As linhas contínuas representam a regressão linear para cada olho.

A dose de 0,1 mg de aciclovir não causou alteração na amplitude das ondas a e b nas condições escotópica e fotópica (Figuras 7 e 10). Na condição escotópica, os gráficos mostram que que a injeção de 1 mg de aciclovir provocou diminuição da amplitude da onda b no 7º dia, enquanto a injeção de 10 mg de aciclovir provocou diminuição da amplitude da onda b no 2º dia. No 15º dia, houve recuperação na amplitude da onda b em ambas as doses (Figuras 8 e 9).

Na condição fotópica, os gráficos mostram que as injeções de 1 mg de aciclovir provocaram diminuição da amplitude da onda a após 7 dias e da onda b após

2 e 7 dias, mas a amplitude de ambas as ondas apresentou recuperação no 15º dia (Figura 11). A injeção intravítrea de 10 mg de aciclovir não provocou alteração na amplitude da onda a mas causou redução da amplitude da onda b no 2º e 7º dias após a injeção (Figura 12).

Para minimizar a variabilidade comumente encontrada nas diferentes sessões de ERG, foram calculadas as razões de V_{max} dos olhos experimentais (injetados com aciclovir) / V_{max} dos olhos controle (injetados com SF) obtidas com o estímulo de 9,5 cd.s/m^2 na condição escotópica. Os resultados estão representados na Figura 13.

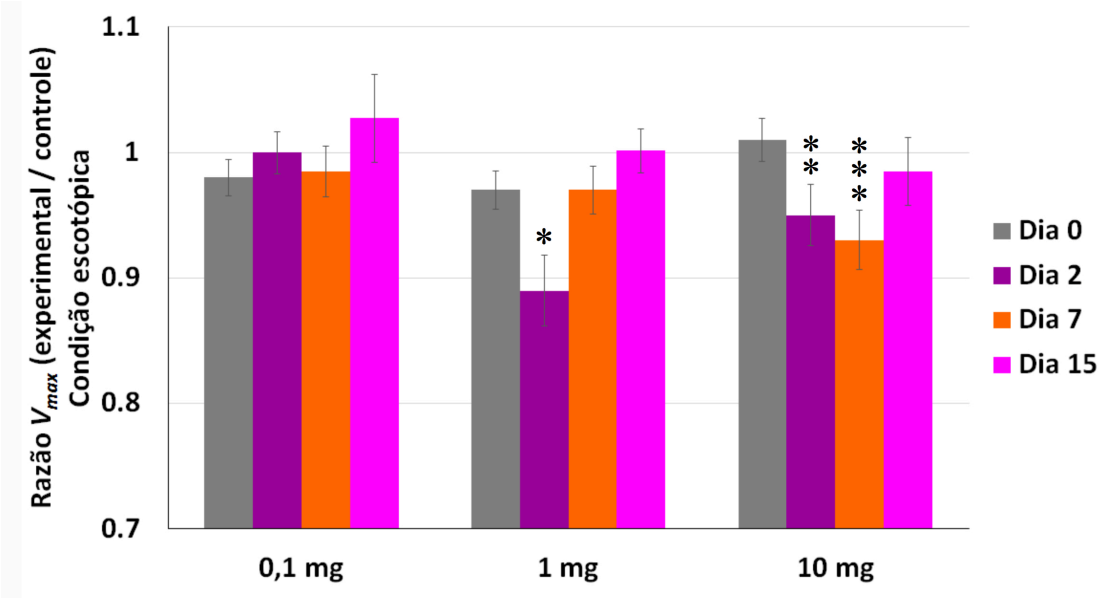

Figura 13. Razões da amplitude máxima da onda b (Vmax) entre os olhos injetados com aciclovir (olho experimental) e soro fisiológico (olho controle), na condição escotópica. Cada dose foi testada em 10 animais. As barras verticais representam o desvio padrão da média. Níveis de significância em relação ao dia 0: * P=0,003; ** P=0,04; *** P=0,021

Os olhos submetidos a injeção de 0,1 mg de aciclovir e os olhos injetados com SF não apresentaram diferenças nas razões de V_{max} durante os 15 dias de acompanhamento, mas os olhos injetados com 1 mg de aciclovir apresentaram redução temporária de 8% na razão de V_{max} no 2º dia após a injeção (P=0,003), com recuperação nos dias 7 e 15. Os olhos injetados com 10 mg de aciclovir apresentaram redução de 6% na razão de V_{max} no 2º dia (P=0,04) e de 8% no 7º dia (P=0,021). No 15º dia, a razão de V_{max} entre os olhos injetados com aciclovir e os olhos injetados com SF voltou ao nível encontrado antes da injeção.

A mesma forma de análise foi utilizada para avaliar os possíveis danos funcionais aos cones, utilizando para isso a condição de estimulação fotópica. Nesse caso, foram calculadas as razões da amplitude da onda b entre os olhos injetados com aciclovir e os injetados com SF. Foram utilizadas as respostas eletrorretinográficas obtidas com o estímulo de 9,5 cd.s/m^2 na condição fotópica. Os resultados estão representados na Figura 14.

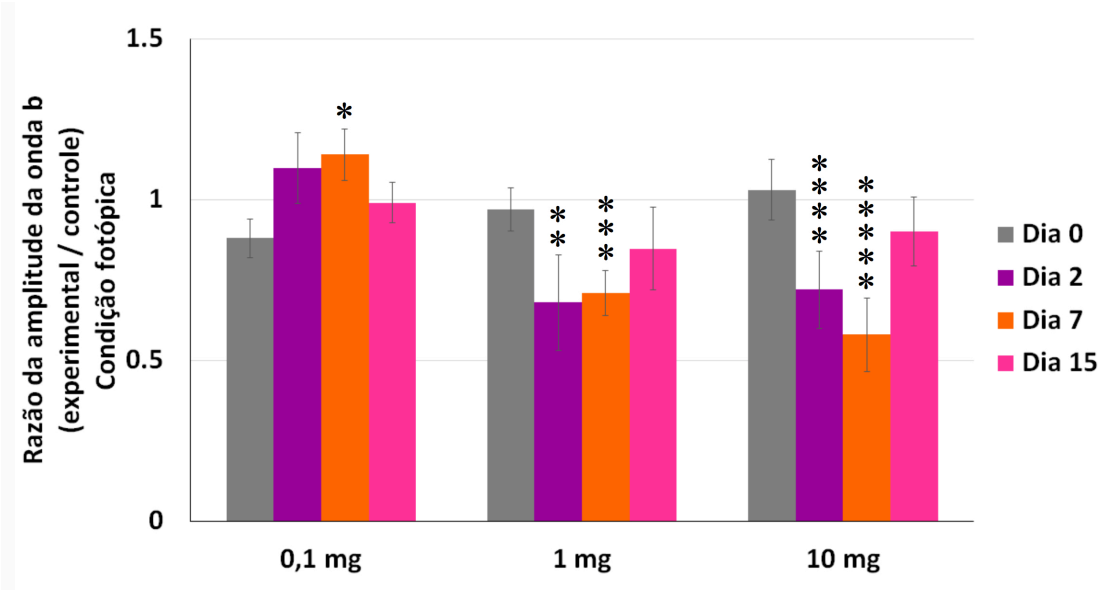

Figura 14. Razões da amplitude da onda b entre os olhos injetados com aciclovir (olho experimental) e soro fisiológico (olho controle), na condição fotópica. Cada dose foi testada em 10 animais. As barras verticais representam o desvio padrão da média. Níveis de significância em relação ao dia 0: * P=0,008; ** P=0,04; *** P=0,01; **** P=0,03; ***** P=0,01

Nos olhos injetados com 0,1 mg de aciclovir, houve aumento de 24% na amplitude da onda b no 7º dia após a injeção (P=0,008) em relação à amplitude antes da injeção intravítrea de aciclovir. Nos olhos injetados com 1 mg de aciclovir houve redução de 30% e 27% na razão da amplitude da onda b (P=0,04 e P=0,01) no 2º e 7º dias após a injeção em relação aos valores antes da injeção, respectivamente, com recuperação no 15º dia. Nos olhos injetados com 10 mg de aciclovir, a redução temporária foi de 30% e 44% (P=0,03 e P=0,01) no 2º e 7º dias após a injeção em relação aos valores antes da injeção. No 15º dia, as razões voltaram aos níveis de antes da injeção.

5.4. Histologia

A análise sob microscopia de luz foi realizada comparando os olhos injetados com aciclovir e os olhos injetados com SF. Essa análise foi feita apenas nos olhos de animais pigmentados. Para essa pesquisa, usamos 36 animais, sendo 12 para cada dosagem. Cada grupo de 4 coelhos de cada dosagem foi sacrificado com 2, 7 ou 15 dias de injeção intravítrea (Figura 15).

As retinas dos olhos que receberam injeção intravítrea de 0,1 mg de aciclovir não apresentaram alteração histológica em nenhum dos tempos de sacrifício: não foram observados desalinhamento, diminuição de espessura e do número de células das camadas retinianas.

A dose de 1 mg de aciclovir provocou discreto desalinhamento da camada de segmentos externos dos fotorreceptores nos dias 2 e 7 após a injeção (Figura 16 A e B), com realinhamento no 15º dia (Figura 16 C). Não houve alteração detectável no epitélio pigmentado da retina (EPR), na camada nuclear externa (onde se encontram os núcleos dos fotorreceptores) e na retina interna.

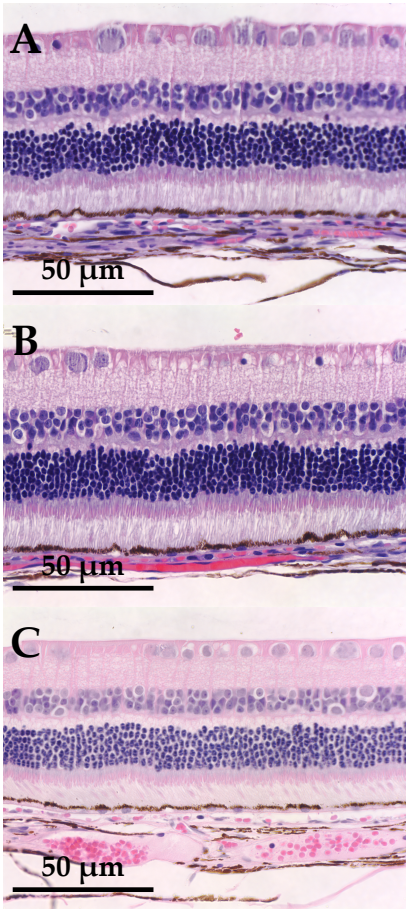

Figura 15. Cortes histológicos da medioperiferia ventral inferior, no sentido dorsoventral do bulbo ocular, de um animal representativo do grupo que recebeu injeção intravítrea de 0,1 mg de aciclovir. Hematoxilina e eosina. A, 2 dias após a injeção intravítrea; B, 7 dias após a injeção intravítrea; C, 15 dias após a injeção intravítrea. Não foram observados desalinhamento, diminuição de espessura e do número de células das camadas retinianas.

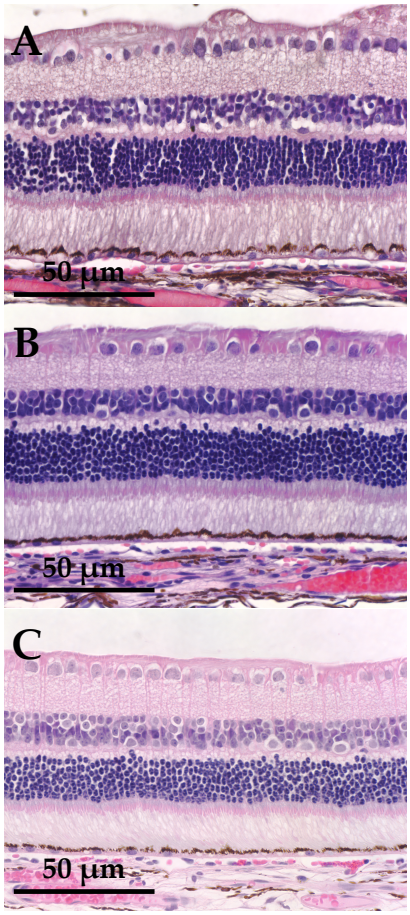

Figura 16. Cortes histológicos da medioperiferia ventral inferior, no sentido dorsoventral do bulbo ocular, de um animal representativo do grupo que recebeu injeção intravítrea de 1 mg de aciclovir. Hematoxilina e eosina. A, 2 dias após a injeção intravítrea. Há desalinhamento da camada de segmentos externos dos fotorreceptores; B, 7 dias após a injeção intravítrea. Há desalinhamento da camada de segmentos externos dos fotorreceptores; C, 15 dias após a injeção intravítrea, observa-se realinhamento da camada de segmentos externos dos fotorreceptores.

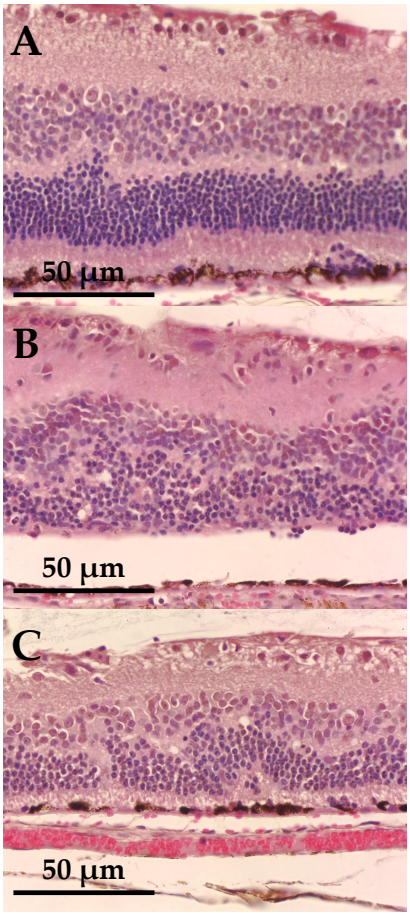

Figura 17. Cortes histológicos da medioperiferia ventral inferior, no sentido dorsoventral do bulbo ocular, de um animal representativo do grupo que recebeu injeção intravítrea de 10 mg de aciclovir. Hematoxilina e eosina. A, 2 dias após a injeção intravítrea. Há irregularidade do EPR com perda de sua continuidade, desalinhamento dos segmentos externos dos fotorreceptores e diminuição da espessura da camada de fotorreceptores, a camada nuclear externa fica desalinhada, além de haver espessamento difuso e desorganização da camada retiniana interna; B, 7 dias após a injeção intravítrea; C, 15 dias após a injeção intravítrea, nos dias 7 e 15, a retina inteira está desorganizada, com limites entre as camadas retinianas ausente e perda de continuidade das células do EPR .

Os olhos injetados com 10 mg apresentaram alterações mais extensas (Figura 17). No 2º dia após a injeção intravítrea já foram observados perda da linearidade do EPR com áreas de perda da continuidade e outras com maior concentração de pigmento, principalmente nas áreas onde havia núcleos de fotorreceptores deslocados. Não foi observada a presença de macrófagos próximos ao EPR. Os segmentos externos dos fotorreceptores encontravam-se completamente desalinhados e a espessura da camada de fotorreceptores estava significativamente diminuída. Entremeados na porção mais distal dos fotorreceptores, próximos ao EPR, se encontravam grumos de núcleos dos fotorreceptores. A camada nuclear externa também se encontrava desalinhada mas sem diminuição da espessura e na forma dos núcleos. A retina interna apresentava desalinhamento e aumento difuso da espessura, inclusive de cada uma das camadas individualmente. No entanto, os núcleos das células dessas camadas não apresentavam alteração na forma das células. No 7º e 15º dias após a injeção intravítrea de 10 mg de aciclovir, houve desorganização completa das retinas externa e interna com desaparecimento do limite entre as camadas e vários pontos de perda da continuidade do EPR (Figura 17 B e C).

5.5. Imuno-histoquímica

Na análise de imuno-histoquímica, usamos 20 animais: 10 coelhos foram injetados com 1 mg e 10 com 10 mg de aciclovir. Todos os animais foram sacrificados com 5 dias. Na Figura 18 observam-se os cortes congelados de 12 µm de espessura, que foram processados para imunofluorescência utilizando DAPI (marcação nuclear, em azul), vimentina (marcador de filamentos intermediários que na retina marca células de Müller, em vermelho) e GFAP (em verde).

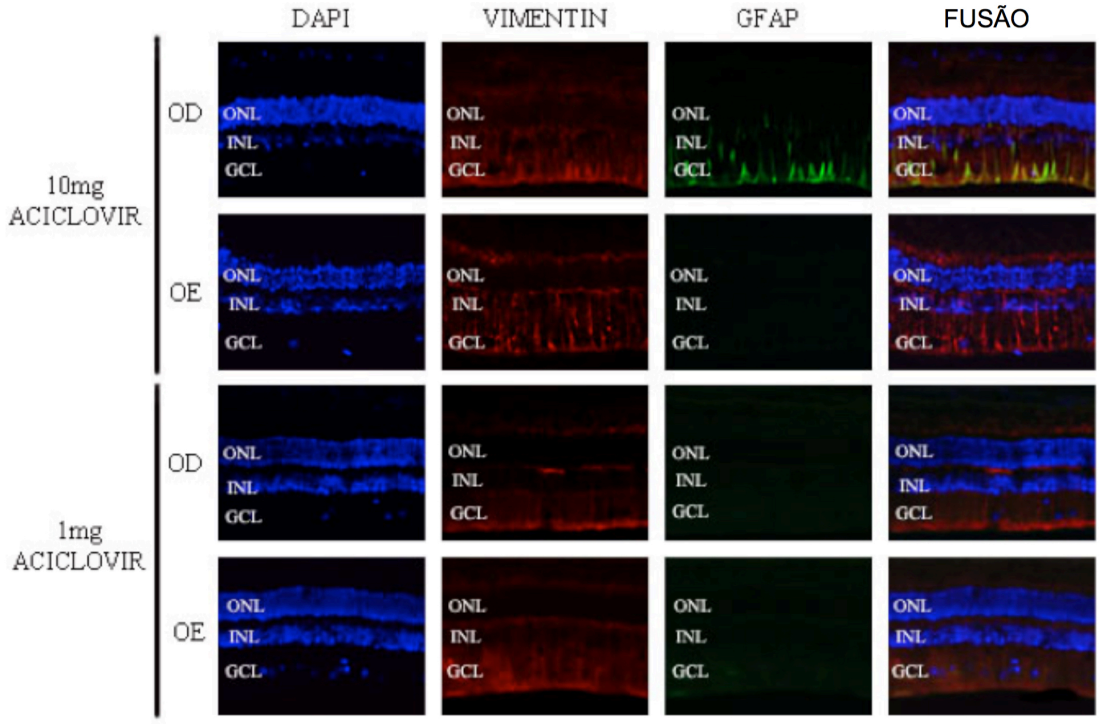

Figura 18. Representação de um dos animais examinados com as técnicas de imunohistoquímica utilizando DAPI (marcação nuclear, em azul), vimentina (marcador de filamentos intermediários que na retina marca células de Müller, em vermelho) e GFAP (em verde). Os ensaios foram realizados em olhos injetados com 1 e 10 mg de aciclovir. Não houve marcação em nenhum dos olhos controle (injetados com soro fisiológico).

Apenas nos olhos tratados com aciclovir 10 mg houve ativação da proteína GFAP, sugerindo lesão frente à alta concentração da droga. Também houve co-localização de vimentina e GFAP nas retinas de olhos que receberam injeção de 10 mg de aciclovir, demonstrando lesão das células de Muller com 10mg.

Não foram constatadas alterações nas retinas de olhos controle (nos quais foi injetado apenas SF) e de olhos injetados com aciclovir 1 mg.

Nas retinas avaliadas através da técnica TUNEL, a detecção de células em apoptose aconteceu pela marcação nas células da camada nuclear externa, indicando a morte dos fotorreceptores no olho tratado com aciclovir 10 mg. Olhos controles e olhos tratados com aciclovir 1 mg não apresentaram essa marcação de apoptose.

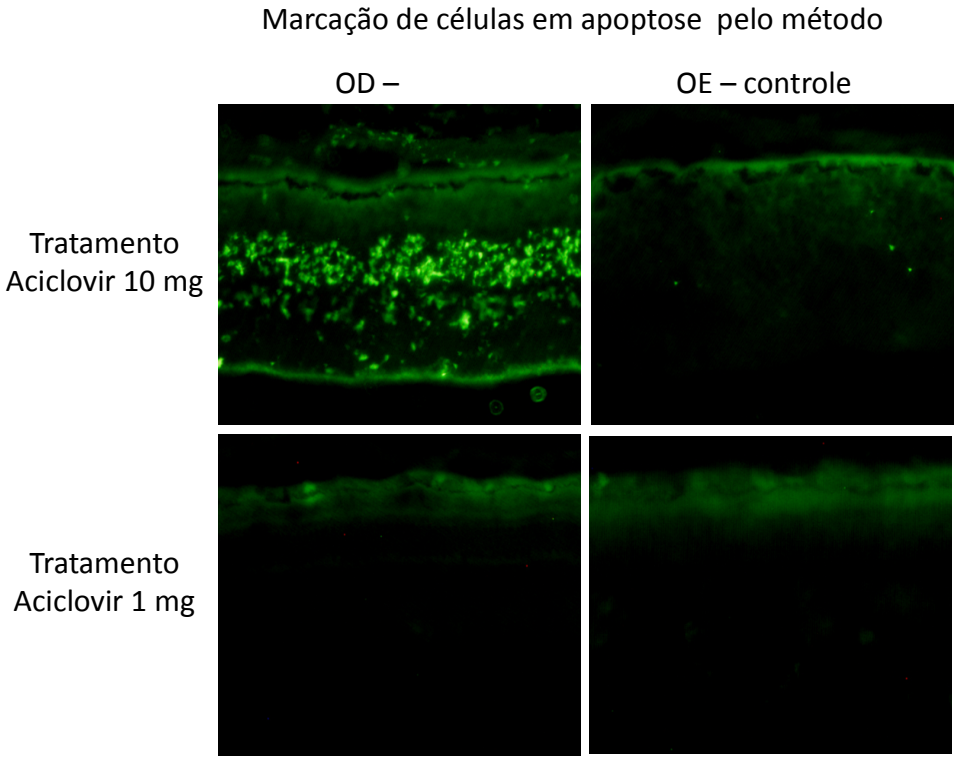

Figura 19. Imuno-histoquímica (TUNEL) para detecção de células em apoptose.

6. Discussão

Nesse estudo, foram usados coelhos por serem animais dóceis e fáceis de manipular, com resultados de estudos retinianos conhecidos para testes anatômicos e funcionais de toxicidade de outras medicações.[100, 102, 103] Os animais foram examinados clinicamente para detecção de alterações anatômicas macroscópicas, resultantes do procedimento ou da medicação. Posteriormente, após o sacrifício dos animais, foi feita uma análise de meia-vida da droga nos animais albinos. A análise funcional foi feita com eletrorretinograma de campo total nos coelhos pigmentados e, após eutanásia e enucleação, se avaliou a morfologia da retina através de microscopia de luz e imuno-histoquímica. Estudos combinados de histologia e de eletrofisiologia são importantes porque drogas podem ser tóxicas apenas localmente, no local da injeção, por exemplo, alteração essa que não aparece no ERG campo total, mas que se torna evidente no estudo histopatológico no local de injeção.

Foram avaliadas as alterações funcionais e histológicas da retina de coelhos pigmentados até 15 dias após a injeção intravítrea de 0,1, 1 e 10 mg de aciclovir. Foram também avaliadas alterações imuno-histoquímicas na retina de olhos tratados com 1 e 10mg de aciclovir. Nossos resultados mostram que o aciclovir induz alterações retinianas dose e tempo dependentes.

Estudo anterior, publicado em 1984 [48], de toxicidade de aciclovir intravítreo em retina de coelhos sugeriu que a dose de 80 μg/0,1 ml seria segura para uso nesses animais. No entanto, as limitações do trabalho, como o uso de grande variedade de concentrações, de 15 a 240 μg de aciclovir, em poucos animais, além de avaliação eletrofisiológica em condições não descritas e apenas 4 dias da administração da droga, e ausência de grupo controle não permitiram a reprodutibilidade e confirmação dos dados reportados daquela maneira. Mesmo assim, os nossos resultados sugerem

que a injeção intravítrea de 0,1 mg de aciclovir não provoca alterações funcionais e histológicas na retina de coelhos.

Neste estudo, enquanto aciclovir na dose de 10 mg mostrou diminuição da atividade elétrica da retina entre os dias 2 e 7, sem recuperação funcional no dia 15, a dose de 1 mg permitiu normalização dessa atividade após 15 dias. Esses danos funcionais foram comprovados por estudos morfológicos de cones, bastonetes e células da retina interna e da glia.

A dose de 1 mg de aciclovir provocou diminuição reversível da razão de Vmax (olhos experimentais/controles) na condição escotópica, ou seja, diminuição da amplitude máxima que a curva de Naka-Rushton atinge, o que demonstra diminuição da função de bastonetes. A mesma dose de 1 mg de aciclovir também provocou lesão funcional reversível dos cones, conforme demonstrado pela diminuição das razões da amplitude da onda b (Oexp/Ocont) na condição fotópica. Esses mesmos achados foram encontrados após a injeção intravítrea de 10 mg de aciclovir, mas não foram reversíveis após o 15º dia.

Não houve queda da sensibilidade retiniana, expressa pela constante de semissaturação K (intensidade do estímulo luminoso que induz resposta equivalente a 50% de Vmax), que pode acontecer em experimentos em decorrência de menor densidade óptica de fotopigmentos, presença de neurotransmissores inefetivos ou maior quantidade de luz sendo filtrada nos meios ópticos antes da chegada do estímulo a retina.[101] Em retina com perda de função, a curva sigmoide de Naka-Rushton é mais baixa, como no nosso experimento.

Houve correlação entre os resultados funcionais e histológicos nos olhos injetados com 1 mg de aciclovir. A diminuição da atividade elétrica dos cones e

bastonetes e dos neurônios pós-receptorais ou da sinapse entre fotorreceptores e células horizontais e bipolares coincidiu com o desalinhamento dos segmentos externos dos fotorreceptores detectados pela microscopia de luz. Nos olhos injetados com 10 mg de aciclovir, as alterações histológicas e imuno-histoquímicas da retina foram muito extensas e, certamente, permanentes, pois não há relatos de regeneração neuronal retiniana em coelhos. Portanto, provavelmente a recuperação da atividade elétrica da retina nos olhos injetados com 1 mg de aciclovir ocorreu devido à recuperação funcional de áreas nas quais a lesão celular deve ter sido bem menos intensa e não foram evidenciadas pela avaliação histológica por não se encontrarem na medioperiferia ventral inferior dos olhos, a única região a ser analisada por microscopia de luz neste estudo. Como o ERG de campo total mede a resposta elétrica da retina como um todo, as alterações focais podem ser insuficientes para induzir alterações funcionais detectáveis. Neste estudo, a microscopia de luz foi mais útil do que o ERG e a imuno-histoquímica na detecção de alterações retinianas focais causadas pelo aciclovir.

Existem dois relatos na literatura da administração do aciclovir diretamente no vítreo em olhos humanos. Em um deles o aciclovir foi adicionado ao fluido de infusão da vitrectomia,[5] e no outro foi realizada injeção intravítrea de aciclovir em associação com outras drogas.[118] Os autores não relatam sinais clínicos de toxicidade retiniana, mas os olhos eram muito comprometidos e não foram realizados exames complementares.

Pesquisa de toxicidade intravítrea são largamente realizadas em coelhos por meio de estudos eletrofisiológicos e anatômicos.[119-127] Estudos de toxicidade com diversas medicações em análise anatômica mostram que há, num primeiro momento, destruição dos segmentos externos dos fotorreceptores, com acúmulo de grânulos nas

células do EPR, edema das células de Muller.[98, 128] Assim como no nosso estudo, que mostrou principalmente alterações de retina externa. Estudos de toxicidade usando imunohistoquímica demonstram que a expressão de GFAP pelas células de Muller não são evidentes no primeiro dia após a sua administração.[129]

Trabalhos que comparam resultados funcionais e morfológicos são complementares. Na morfologia da retina, não é possível acompanhar, no mesmo animal, a progressão da toxicidade a longo prazo e a sua posterior melhora e recuperação. Efeitos a curto prazo também podem não ser documentados, já que danos estruturais podem acontecer fora do tempo em que os animais foram sacrificados. Entretanto, apenas as técnicas de estudo morfológico podem avaliar danos estruturais localizados. Por outro lado, os estudos funcionais, com eletrofisiologia são não invasivos, podem ser usados para seguimento a longo prazo e podem ser feitos com intervalos pré-estabelecidos. Mas fazem apenas a análise global da retina, não detectando lesões localizadas. Já existem alguns estudos de ERG multifocal em animais, mas como os coelhos não possuem mácula, os resultados são pouco representativos.

Pesquisas comparativas de doses de outras drogas injetadas intravítreo também mostram que os exames são complementares e devem ser usados em conjunto. A investigação de toxicidade intravítrea de candesartan não mostrou alterações histológicas,[130] mas apresentou alterações funcionais em dosagens mais altas. Em alguns casos, a histologia pode mostrar resultados uma droga como não tóxica, enquanto a imunohistoquímica com uso de GFAP e a permanente redução do ERG registram lesão retiniana, como em estudo com cefuroxime nas doses de 1 e 10 mg/0,1 ml.[103] E em outros estudos, histologia e eletrofisiologia podem trazer

resultados de não toxicidade, enquanto a imunohistoquímica registrando expressão de GFAP espelha dano retiniano não visível nos demais exames.[131]

Qualquer estudo com animais pode sofrer variações entre indivíduos e entre aferições. O nível de anestesia, período de adaptação ao escuro, temperatura corpórea do animal podem causar variabilidade nas ondas. Ao usarmos o mesmo animal como caso e como controle, tentamos minimizar algumas dessas diferenças.

Os estudos usam cloridrato de xilasina e cloridrato de cetamina apesar de haver alteração da onda b apenas pelo uso dessas drogas.[132] Entretanto, como as mesmas drogas são usadas para todas as anestesias, uma diminuição da amplitude já apareceria também na onda baseline, e o comparativo com as aquisições seguintes já são proporcionais, diminuindo ou até excluindo esse possível fator de variabilidade nos resultados. No nosso estudo, um dos olhos de um individuo foi o olho estudo e o outro contralateral foi o olho controle, o que também diminui a chance de haver diferenças entre indivíduos. Há estudos que sugerem que caso a diferença de amplitude no mesmo olho em diferentes situações seja entre 20 a 24% houve provável dano, enquanto uma diferença maior que 24% é altamente provável.[133] Também considera-se uma diminuição de mais de 31% na amplitude de exames seriados em flash único como significante.[134] Outro estudo considerou diminuição de 30% nas respostas como sendo significantivo.[125] A diminuição da amplitude da onda b é ainda mais sensível quanto menores forem as luminescências.[121] O uso do mesmo animal para caso e controle diminui a variação entre indivíduos.

Para esse experimento não se considerou outras formas de administração da medicação porque drogas aplicadas na superfície ocular dificilmente atingem doses adequadas dentro do vítreo. Contribui para essa menor biodisponibilidade a drenagem

da lágrima, o piscar, a resistência de difusão corneana, e a diluição pelo humor aquoso.[135]

Quando um droga é injetada no vítreo, ela pode ser eliminada da cavidade por 3 maneiras: pela câmara posterior, pelo cristalino, e pela retina, coroide e esclera, de acordo com a concentração da medicação no vítreo, com o metabolismo do gel e com o local de injeção. Moléculas grandes são eliminadas mais facilmente pela câmara posterior, enquanto moléculas menores e moléculas lipofílicas saem pela retina/coroide/esclera. Para que uma medicação seja mantida por mais tempo, deve-se injetar mais direcionado a parte posterior do olho. Quando a agulha é direcionada para frente, mais medicamento pode sair pela câmara posterior. Moléculas grandes e hidrofílicas tem meia-vida mais longa no vítreo.[136]

Usamos coelhos pigmentados nos estudos eletrofisiológicos e anatômicos de toxicidade. Grânulos de melanina têm afinidade com algumas drogas lipofílicas. Assim, a dose segura em olhos albinos podem ser inseguras para olhos pigmentados e vice-versa. A melanina também reduz a exposição da retina a luz por absorverem fótons que passam pelos fotorreceptores, além de ajudar na eliminação de radicais livres.[137, 138] A ausência de melanina nos animais albinos tratados com gentamicina intravítrea causam redução mais importante da amplitude da onda b, sendo ainda mais evidentes nos olhos adaptados ao escuro com estímulo mais forte. Esses animais tiveram dano restrito a retina externa, com perda completa dos segmentos interno e externo dos fotorreceptores.[137] Além de pigmentação dos olhos, outros fatores que influenciam a toxicidade de uma droga na retina são fatores clínicos como o estado cirúrgico de um olho, presença e severidade da infecção, posição do bisel da agulha, além de fatores fisiológicos como grau de pigmentação ocular, nível de iluminação do ambiente, temperatura da sala e nível de stress. A exposição a luz, temperaturas altas

e stress induzem dano retiniano por si, e por aumento dos efeitos de agentes retinopáticos.[139, 140] Numa comparação entre coelhos pigmentados e não pigmentados, as ondas b dos animais pigmentados se mantiveram constantemente maiores do que os dos albinos, mesmo quando havia toxicidade. Também foi constatado que quando a redução da onda b for menor do que 80%, a retina tem grande poder de recuperação a longo prazo. No estudo com gentamicina, a droga se ligou a melanina, mas não houve problema retiniano nos animais pigmentados a longo prazo, e foi a gentamicina livre circulante que causou maior dano.[137]

A concentração inibitória mínima de aciclovir para inibir 50% dos vírus da família herpes varia de acordo com os tipos de ensaios usados, e com o vírus, apesar da droga agir contra todos os espécies da família, como vírus herpes simplex tipos 1 e 2, vírus varicela zoster e vírus Epstein-Baar.[4, 60, 61] Herpes simplex precisam de menor concentração, enquanto o vírus varicela zoster precisar de mais, justificado pela posologia usada sistemicamente no início do tratamento. Mesmo assim, a concentração de 0,1mg/0,1ml é suficiente para esse tratamento local.

A meia-vida sistêmica de aciclovir em animais varia de 1,2 a 1,8 horas em espécies diferentes de macacos, a 2,3 horas em cães depois de injeção intravenosa em bolo.[141, 142] Os metabólitos são excretados pela urina em cães, ratos, camundongos e coelhos, enquanto pequena parte dos metabólitos saem nas fezes em porquinhos da índia. Em animais de experimentos, toda a dose de medicamento foi excretada em 72 horas. Não existem relatos anteriores de meia vida em vítreo de animais, mas os nossos resultados sugerem que ela é muito rápida, devido a sua alta solubilidade em água, baixa permeabilidade e baixo peso molecular. Novos estudos com verificação de meia vida em menos de 48 h são necessários.[143, 144]

Este estudo apresenta algumas limitações. Os olhos de coelhos e humanos apresentam diferenças inerentes entre essas espécies. A cavidade vítrea de coelhos tem volume de 1,4 ml, enquanto de humanos tem 4,5 ml. Já foram relatadas diferenças de absorção de aciclovir em diferentes animais quando administrados via oral.[145] O aciclovir em cachorros e camundongos, tem melhor absorção e maiores níveis plasmáticos do que em ratos e macacos Rhesus após administração oral. No cachorros, a medicação alcança até fluido cerebroespinhal, humor aquoso e saliva. E como não há estudos comparativos com dosagem de vítreo em diferentes espécies, não se sabe o comportamento da droga no vítreo de diferentes animais, após injeção intravítrea. Por se tratar de um estudo experimental, não é possível garantir que os resultados refletem o que aconteceria no olho humano. E as lentes utilizadas para a aquisição dos traçados de ERG podem se mover ao decorrer do exame mesmo com todos os cuidados que o examinador possa tomar, o que pode também trazer resultados diferentes. Além disso, os olhos estudados não apresentam inflamação e, portanto, não apresentam quebra da barreira hematorretiniana. Assim, a penetração da droga pode ser diferente caso houvesse uveíte. Neste estudo, apenas uma área da retina foi analisada sob microscopia de luz. Portanto, as alterações morfológicas encontradas podem não representar a condição de toda a retina, mas serem apenas alterações focais. Há um estudo com lidocaína que mostra respostas de ERG normais em retinas albinos e pigmentadas, mas que mostrou alterações histológicas na retina proximal ao sítio de injeção da droga, desorganização histológica que não apareceu na retina distal.[101] No entanto, a correlação positiva dos resultados funcionais e morfológicos (por microscopia de luz e imuno-histoquímica) valorizam os resultados obtidos. Por fim, esse estudo não foi duplo-cego, o examinador sabia se o olho

analisado (tanto na eletrofisiologia quanto nos estudos anatômicos) era um olho tratado ou olho controle.

O tratamento imediato do olho acometido por NAR é um dos principais fatores de melhor prognóstico visual ao primeiro diagnóstico.[1, 2, 43, 146] O uso de medicamento local adjuvante ao tratamento sistêmico pode ser a melhor maneira de garantir níveis de aciclovir terapêutico até que sejam atingidos esses níveis após o início do tratamento sistêmico. Os resultados dessse estudo sugerem que a dose de 0,1mg é segura para a retina e pode ser testada em modelos experimentais de uveíte ou retinite viral.

7. Conclusões

1) A rápida eliminação do aciclovir nos olhos de coelhos não permitiu a determinação da meia vida nos tempos estudados. O estudo da meia-vida já mostrou níveis tão baixos da medicação em 48 horas que é necessário estudo para determinar a adequada quantidade de droga nas primeiras 24 horas após a injeção intravítrea. A medicação não foi detectada em níveis séricos.

2) O aciclovir intravítreo causa danos funcionais e morfológicos tempo e dose dependentes. A dose de 1mg de aciclovir apresentou danos funcionais e morfológicos que regrediram com o decorrer da experiência. Já a dose de 10mg, houve reversão dos danos funcionais, mas os danos anatômicos observados tanto na microscopia óptica quato na imunohistoquímica demonstraram danos irreversíveis. A dose de 0,1 mg de aciclovir não traz danos anatômicos ou funcionais em retinas de coelhos após injeção intravítrea, e pode ser testada em modelos experimentais de uveíte ou retinite viral.

8. Referências

1. Palay DA, Sternberg P, Jr., Davis J, et al. Decrease in the risk of bilateral acute retinal necrosis by acyclovir therapy. *American journal of ophthalmology* 1991;112:250-255.

2. Sims JL, Yeoh J, Stawell RJ. Acute retinal necrosis: a case series with clinical features and treatment outcomes. *Clin Exp Ophthalmol* 2009;37:473-477.

3. Blumenkranz MS, Culbertson WW, Clarkson JG, Dix R. Treatment of the acute retinal necrosis syndrome with intravenous acyclovir. *Ophthalmology* 1986;93:296-300.

4. Teich SA, Cheung TW, Friedman AH. Systemic antiviral drugs used in ophthalmology. *Survey of ophthalmology* 1992;37:19-53.

5. Peyman GA, Goldberg MF, Uninsky E, Tessler H, Pulido J, Hendricks R. Vitrectomy and intravitreal antiviral drug therapy in acute retinal necrosis syndrome. Report of two cases. *Archives of ophthalmology* 1984;102:1618-1621.

6. Sawyer MH, Webb DE, Balow JE, Straus SE. Acyclovir-induced renal failure. Clinical course and histology. *Am J Med* 1988;84:1067-1071.

7. Eck P, Silver SM, Clark EC. Acute renal failure and coma after a high dose of oral acyclovir. *The New England journal of medicine* 1991;325:1178-1179.

8. Tam PM, Hooper CY, Lightman S. Antiviral selection in the management of acute retinal necrosis. *Clin Ophthalmol* 2010;4:11-20.

9. Guney E, Akcay BI, Erdogan G, Unlu C, Bozkurt K, Onur U. Systemic side effects of antiviral therapy in a patient with acute retinal necrosis. *Ocular immunology and inflammation* 2014;22:233-235.

10. Newman H, Gooding C. Viral ocular manifestations: a broad overview. *Rev Med Virol* 2013;23:281-294.

11. Yoser SL, Forster DJ, Rao NA. Systemic viral infections and their retinal and choroidal manifestations. *Survey of ophthalmology* 1993;37:313-352.

12. de Paula Freitas B, de Oliveira Dias JR, Prazeres J, et al. Ocular Findings in Infants With Microcephaly Associated With Presumed Zika Virus Congenital Infection in Salvador, Brazil. *JAMA Ophthalmol* 2016.

13. Liesegang TJ. Herpes simplex virus epidemiology and ocular importance. *Cornea* 2001;20:1-13.

14. Culbertson WW, Blumenkranz MS, Haines H, Gass DM, Mitchell KB, Norton EW. The acute retinal necrosis syndrome. Part 2: Histopathology and etiology. *Ophthalmology* 1982;89:1317-1325.

15. Cogan DG, Kuwabara T, Young GF, Knox DL. Herpes Simplex Retinopathy in an Infant. *Archives of ophthalmology* 1964;72:641-645.

16. Duker JS, Nielsen JC, Eagle RC, Jr., Bosley TM, Granadier R, Benson WE. Rapidly progressive acute retinal necrosis secondary to herpes simplex virus, type 1. *Ophthalmology* 1990;97:1638-1643.

17. Foster CS, Zierhut M, Wu H, Tamesis R, Jabbur N. Murine acute retinal necrosis. *Transactions of the American Ophthalmological Society* 1991;89:251-265; discussion 266-259.

18. Dawson CR, Togni B. Herpes simplex eye infections: clinical manifestations, pathogenesis and management. *Survey of ophthalmology* 1976;21:121-135.

19. Farooq AV, Shukla D. Herpes simplex epithelial and stromal keratitis: an epidemiologic update. *Survey of ophthalmology* 2012;57:448-462.

20. Urayama A, Yamada N, Sasaki T, Nishiyama Y, Watanabe H, Wakusawa S. Unilateral acute uveitis with retinal periarteritis and detachment. *Japanese Journal of Clinical Ophthalmology* 1971;25:12.

21. Cochrane TF, Silvestri G, McDowell C, Foot B, McAvoy CE. Acute retinal necrosis in the United Kingdom: results of a prospective surveillance study. *Eye* 2012;26:370-377; quiz 378.

22. Young NJ, Bird AC. Bilateral acute retinal necrosis. *The British journal of ophthalmology* 1978;62:581-590.

23. Willerson D, Jr., Aaberg TM, Reeser FH. Necrotizing vaso-occlusive retinitis. *American journal of ophthalmology* 1977;84:209-219.

24. Hayreh MMSK, A. E.; Straatsma, B. R. . Acute retinal necrosis. *ARVO.* Fort Lauderdale; 1980.

25. Fisher JP, Lewis ML, Blumenkranz M, et al. The acute retinal necrosis syndrome. Part 1: Clinical manifestations. *Ophthalmology* 1982;89:1309-1316.

26. Muthiah MN, Michaelides M, Child CS, Mitchell SM. Acute retinal necrosis: a national population-based study to assess the incidence, methods of diagnosis, treatment strategies and outcomes in the UK. *The British journal of ophthalmology* 2007;91:1452-1455.

27. Goto H, Mochizuki M, Yamaki K, Kotake S, Usui M, Ohno S. Epidemiological survey of intraocular inflammation in Japan. *Japanese journal of ophthalmology* 2007;51:41-44.

28. Wong R, Pavesio CE, Laidlaw DA, Williamson TH, Graham EM, Stanford MR. Acute retinal necrosis: the effects of intravitreal foscarnet and virus type on outcome. *Ophthalmology* 2010;117:556-560.

29. Van Gelder RN, Willig JL, Holland GN, Kaplan HJ. Herpes simplex virus type 2 as a cause of acute retinal necrosis syndrome in young patients. *Ophthalmology* 2001;108:869-876.

30. Hillenkamp J, Nolle B, Bruns C, Rautenberg P, Fickenscher H, Roider J. Acute retinal necrosis: clinical features, early vitrectomy, and outcomes. *Ophthalmology* 2009;116:1971-1975 e1972.

31. Cibis GW, Flynn JT, Davis EB. Herpes simplex retinitis. *Archives of ophthalmology* 1978;96:299-302.

32. Culbertson WW, Blumenkranz MS, Pepose JS, Stewart JA, Curtin VT. Varicella zoster virus is a cause of the acute retinal necrosis syndrome. *Ophthalmology* 1986;93:559-569.

33. Duker JS, Blumenkranz MS. Diagnosis and management of the acute retinal necrosis (ARN) syndrome. *Survey of ophthalmology* 1991;35:327-343.

34. Culbertson WW, Clarkson JG, Blumenkranz M, Lewis ML. Acute retinal necrosis. *American journal of ophthalmology* 1983;96:683-685.

35. Holland GN, Cornell PJ, Park MS, et al. An association between acute retinal necrosis syndrome and HLA-DQw7 and phenotype Bw62, DR4. *American journal of ophthalmology* 1989;108:370-374.

36. Matsuo T, Morimoto K, Matsuo N. Factors associated with poor visual outcome in acute retinal necrosis. *The British journal of ophthalmology* 1991;75:450-454.

37. Tran TH, Stanescu D, Caspers-Velu L, et al. Clinical characteristics of acute HSV-2 retinal necrosis. *American journal of ophthalmology* 2004;137:872-879.

38. Saari KM, Boke W, Manthey KF, et al. Bilateral acute retinal necrosis. *American journal of ophthalmology* 1982;93:403-411.

39. Suzuki J, Goto H, Minoda H, Iwasaki T, Sakai J, Usui M. Analysis of retinal findings of acute retinal necrosis using optical coherence tomography. *Ocular immunology and inflammation* 2006;14:165-170.

40. Holland GN. Standard diagnostic criteria for the acute retinal necrosis syndrome. Executive Committee of the American Uveitis Society. *American journal of ophthalmology* 1994;117:663-667.

41. Meghpara B, Sulkowski G, Kesen MR, Tessler HH, Goldstein DA. Long-term follow-up of acute retinal necrosis. *Retina* 2010;30:795-800.

42. Roy R, Pal BP, Mathur G, Rao C, Das D, Biswas J. Acute retinal necrosis: clinical features, management and outcomes--a 10 year consecutive case series. *Ocular immunology and inflammation* 2014;22:170-174.

43. Crapotta JA, Freeman WR, Feldman RM, et al. Visual outcome in acute retinal necrosis. *Retina* 1993;13:208-213.

44. Sternberg P, Jr., Knox DL, Finkelstein D, Green WR, Murphy RP, Patz A. Acute retinal necrosis syndrome. *Retina* 1982;2:145-151.

45. Clarkson JG, Blumenkranz MS, Culbertson WW, Flynn HW, Jr., Lewis ML. Retinal detachment following the acute retinal necrosis syndrome. *Ophthalmology* 1984;91:1665-1668.

46. De La Paz MAY, L. H. Y. Acute Retinal Necrosis Syndrome. *Seminars in Ophthalmology* 1993;8:61-69.

47. Blumenkranz M, Clarkson J, Culbertson WW, Flynn HW, Lewis ML, Young GM. Visual results and complications after retinal reattachment in the acute retinal necrosis syndrome. The influence of operative technique. *Retina* 1989;9:170-174.

48. Pulido JS, Palacio M, Peyman GA, Fiscella R, Greenberg D, Stelmack T. Toxicity of intravitreal antiviral drugs. *Ophthalmic surgery* 1984;15:666-669.

49. Blumenkranz M, Clarkson J, Culbertson WW, Flynn HW, Lewis ML, Young GA. Vitrectomy for retinal detachment associated with acute retinal necrosis. *American journal of ophthalmology* 1988;106:426-429.

50. Regillo CD, Vander JF, Duker JS, Fischer DH, Belmont JB, Kleiner R. Repair of retinitis-related retinal detachments with silicone oil in patients with acquired immunodeficiency syndrome. *American journal of ophthalmology* 1992;113:21-27.

51. Tibbetts MD, Shah CP, Young LH, Duker JS, Maguire JI, Morley MG. Treatment of acute retinal necrosis. *Ophthalmology* 2010;117:818-824.

52. Harper TW, Miller D, Schiffman JC, Davis JL. Polymerase chain reaction analysis of aqueous and vitreous specimens in the diagnosis of posterior segment infectious uveitis. *American journal of ophthalmology* 2009;147:140-147 e142.

53. Winterhalter S, Stuebiger N, Maier AK, et al. Acute Retinal Necrosis: Diagnostic and Treatment Strategies in Germany. *Ocular immunology and inflammation* 2015;1-7.

54. Matos K, Muccioli C, Belfort Junior R, Rizzo LV. Correlation between clinical diagnosis and PCR analysis of serum, aqueous, and vitreous samples in patients with inflammatory eye disease. *Arquivos brasileiros de oftalmologia* 2007;70:109-114.

55. Lau CH, Missotten T, Salzmann J, Lightman SL. Acute retinal necrosis features, management, and outcomes. *Ophthalmology* 2007;114:756-762.

56. Pepose JS, Flowers B, Stewart JA, et al. Herpesvirus antibody levels in the etiologic diagnosis of the acute retinal necrosis syndrome. *American journal of ophthalmology* 1992;113:248-256.

57. Usui Y, Goto H. Overview and diagnosis of acute retinal necrosis syndrome. *Semin Ophthalmol* 2008;23:275-283.

58. Chang S, Young LH. Acute retinal necrosis: an overview. *International ophthalmology clinics* 2007;47:145-154.

59. Duker JS, Shakin EP. Rapidly progressive outer retinal necrosis in the acquired immunodeficiency syndrome. *American journal of ophthalmology* 1991;111:255-256.

60. Schaeffer HJ, Beauchamp L, de Miranda P, Elion GB, Bauer DJ, Collins P. 9-(2-hydroxyethoxymethyl) guanine activity against viruses of the herpes group. *Nature* 1978;272:583-585.

61. Rosenberry KR, Bryan CK, Sohn CA. Acyclovir: evaluation of a new antiviral agent. *Clin Pharm* 1982;1:399-406.

62. Elion GB. The biochemistry and mechanism of action of acyclovir. *The Journal of antimicrobial chemotherapy* 1983;12 Suppl B:9-17.

63. Nussenblatt RB, Whitcup SM. *Uveitis: Fundamentals and Clinical Practice*: Mosby; 2004.

64. Kawaguchi T, Spencer DB, Mochizuki M. Therapy for acute retinal necrosis. *Seminars in Ophthalmology* 2008;23:285-290.

65. Ahmadieh H, Soheilian M, Azarmina M, Dehghan MH, Mashayekhi A. Surgical management of retinal detachment secondary to acute retinal necrosis: clinical features, surgical techniques, and long-term results. *Japanese journal of ophthalmology* 2003;47:484-491.

66. Matsuo T. Vitrectomy and silicone oil tamponade as an initial surgery for retinal detachment after acute retinal necrosis syndrome. *Ocular immunology and inflammation* 2005;13:91-94.

67. Berker N, Ozdal P, Batman C, Soykan E. Prophylactic vitrectomy in acute retinal necrosis syndrome. *Eye* 2007;21:104-106.

68. Liu DT, Lee VY, Lam PT, Lam DS. Acyclovir-induced nephrotoxicity in a patient with acute retinal necrosis. *Hong Kong medical journal = Xianggang yi xue za zhi / Hong Kong Academy of Medicine* 2007;13:155-156.

69. Almond MK. Aciclovir and valaciclovir neurotoxicity in patients with renal failure. *Nephrology, dialysis, transplantation : official publication of the European Dialysis and Transplant Association - European Renal Association* 2003;18:2680; author reply 2680-2681.

70. Huynh TH, Johnson MW, Comer GM, Fish DN. Vitreous penetration of orally administered valacyclovir. *American journal of ophthalmology* 2008;145:682-686.

71. Aslanides IM, De Souza S, Wong DT, et al. Oral valacyclovir in the treatment of acute retinal necrosis syndrome. *Retina* 2002;22:352-354.

72. Hoglund M, Ljungman P, Weller S. Comparable aciclovir exposures produced by oral valaciclovir and intravenous aciclovir in immunocompromised cancer patients. *The Journal of antimicrobial chemotherapy* 2001;47:855-861.

73. Keating MR. Antiviral agents. *Mayo Clin Proc* 1992;67:160-178.

74. Aizman A, Johnson MW, Elner SG. Treatment of acute retinal necrosis syndrome with oral antiviral medications. *Ophthalmology* 2007;114:307-312.

75. Claro C, Ruiz R, Cordero E, et al. Determination and pharmacokinetic profile of liposomal foscarnet in rabbit ocular tissues after intravitreal administration. *Experimental eye research* 2009;88:528-534.

76. Flaxel CJ, Yeh S, Lauer AK. Combination systemic and intravitreal antiviral therapy in the management of acute retinal necrosis syndrome (an American Ophthalmological Society thesis). *Transactions of the American Ophthalmological Society* 2013;111:133-144.

77. Yeh S, Suhler EB, Smith JR, et al. Combination systemic and intravitreal antiviral therapy in the management of acute retinal necrosis syndrome. *Ophthalmic Surg Lasers Imaging Retina* 2014;45:399-407.

78. Schulman J, Peyman GA, Fiscella R, Greenberg D, Horton MB, de Miranda P. Intraocular acyclovir levels after subconjunctival and topical administration. *The British journal of ophthalmology* 1986;70:138-140.

79. Daily MJ, Peyman GA, Fishman G. Intravitreal injection of methicillin for treatment of endophthalmitis. *American journal of ophthalmology* 1973;76:343-350.

80. Axelrod AJ, Peyman GA, Apple DJ. Toxicity of intravitreal injection of amphotericin B. *American journal of ophthalmology* 1973;76:578-583.

81. Peyman GA. Antibiotic administration in the treatment of bacterial endophthalmitis. II. Intravitreal injections. *Survey of ophthalmology* 1977;21:332, 339-346.

82. Urtti A. Challenges and obstacles of ocular pharmacokinetics and drug delivery. *Adv Drug Deliv Rev* 2006;58:1131-1135.

83. Rosenfeld PJ, Fung AE, Puliafito CA. Optical coherence tomography findings after an intravitreal injection of bevacizumab (avastin) for macular edema from central retinal vein occlusion. *Ophthalmic surgery, lasers & imaging : the official journal of the International Society for Imaging in the Eye* 2005;36:336-339.

84. Rosenfeld PJ, Moshfeghi AA, Puliafito CA. Optical coherence tomography findings after an intravitreal injection of bevacizumab (avastin) for neovascular age-related macular degeneration. *Ophthalmic surgery, lasers & imaging : the official journal of the International Society for Imaging in the Eye* 2005;36:331-335.

85. Rosenfeld PJ, Brown DM, Heier JS, et al. Ranibizumab for neovascular age-related macular degeneration. *The New England journal of medicine* 2006;355:1419-1431.

86. Rich RM, Rosenfeld PJ, Puliafito CA, et al. Short-term safety and efficacy of intravitreal bevacizumab (Avastin) for neovascular age-related macular degeneration. *Retina* 2006;26:495-511.

87. Cheng L, Beadle JR, Tammewar A, Hostetler KY, Hoh C, Freeman WR. Intraocular pharmacokinetics of a crystalline lipid prodrug, octadecyloxyethyl-cyclic-cidofovir, for cytomegalovirus retinitis. *Journal of ocular pharmacology and therapeutics : the official journal of the Association for Ocular Pharmacology and Therapeutics* 2011;27:157-162.

88. Meffert SA, Kertes PJ, Lim PL, Conway MD, Peyman GA. Successful treatment of progressive outer retinal necrosis using high-dose intravitreal ganciclovir. *Retina* 1997;17:560-562.

89. Saran BR, Maguire AM. Retinal toxicity of high dose intravitreal ganciclovir. *Retina* 1994;14:248-252.

90. Luu KK, Scott IU, Chaudhry NA, Verm A, Davis JL. Intravitreal antiviral injections as adjunctive therapy in the management of immunocompetent patients with necrotizing herpetic retinopathy. *American journal of ophthalmology* 2000;129:811-813.

91. Perez-Blazquez E, Traspas R, Mendez Marin I, Montero M. Intravitreal ganciclovir treatment in progressive outer retinal necrosis. *American journal of ophthalmology* 1997;124:418-421.

92. Henry K, Cantrill H, Fletcher C, Chinnock BJ, Balfour HH, Jr. Use of intravitreal ganciclovir (dihydroxy propoxymethyl guanine) for cytomegalovirus retinitis in a patient with AIDS. *American journal of ophthalmology* 1987;103:17-23.

93. Ussery FM, 3rd, Gibson SR, Conklin RH, Piot DF, Stool EW, Conklin AJ. Intravitreal ganciclovir in the treatment of AIDS-associated cytomegalovirus retinitis. *Ophthalmology* 1988;95:640-648.

94. Lopez-Cortes LF, Pastor-Ramos MT, Ruiz-Valderas R, et al. Intravitreal pharmacokinetics and retinal concentrations of ganciclovir and foscarnet after intravitreal administration in rabbits. *Investigative ophthalmology & visual science* 2001;42:1024-1028.

95. Berthe P, Baudouin C, Garraffo R, Hofmann P, Taburet AM, Lapalus P. Toxicologic and pharmacokinetic analysis of intravitreal injections of foscarnet, either alone or in combination with ganciclovir. *Investigative ophthalmology & visual science* 1994;35:1038-1045.

96. O'Brien JJ, Campoli-Richards DM. Acyclovir. An updated review of its antiviral activity, pharmacokinetic properties and therapeutic efficacy. *Drugs* 1989;37:233-309.

97. Physicians' Desk Reference. In: PDR T (ed), *Physicians' Desk Reference.* Montvale, New Jersey: Physicians Desk Reference Inc; 2006:1573.

98. Yu SY, Damico FM, Viola F, D'Amico DJ, Young LH. Retinal toxicity of intravitreal triamcinolone acetonide: a morphological study. *Retina* 2006;26:531-536.

99. Fischer N, Narayanan R, Loewenstein A, Kuppermann BD. Drug delivery to the posterior segment of the eye. *European journal of ophthalmology* 2011;21 Suppl 6:S20-26.

100. Penha FM, Rodrigues EB, Maia M, et al. Retinal and ocular toxicity in ocular application of drugs and chemicals--part II: retinal toxicity of current and new drugs. *Ophthalmic research* 2010;44:205-224.

101. Perlman I. Testing retinal toxicity of drugs in animal models using electrophysiological and morphological techniques. *Documenta ophthalmologica Advances in ophthalmology* 2009;118:3-28.

102. Heilweil G, Komarowska I, Zemel E, Loewenstein A, Perlman I. Normal physiological and pathophysiological effects of trypan blue on the retinas of albino rabbits. *Investigative ophthalmology & visual science* 2010;51:4187-4194.

103. Shahar J, Zemel E, Perlman I, Loewenstein A. Physiological and toxicological effects of cefuroxime on the albino rabbit retina. *Investigative ophthalmology & visual science* 2012;53:906-914.

104. Urva SR, Shin BS, Yang VC, Balthasar JP. Sensitive high performance liquid chromatographic assay for assessment of doxorubicin pharmacokinetics in mouse plasma and tissues. *Journal of chromatography B, Analytical technologies in the biomedical and life sciences* 2009;877:837-841.

105. Hu T, Le Q, Wu Z, Wu W. Determination of doxorubicin in rabbit ocular tissues and pharmacokinetics after intravitreal injection of a single dose of doxorubicin-loaded poly-beta-hydroxybutyrate microspheres. *Journal of pharmaceutical and biomedical analysis* 2007;43:263-269.

106. de Miranda P, Whitley RJ, Blum MR, et al. Acyclovir kinetics after intravenous infusion. *Clin Pharmacol Ther* 1979;26:718-728.

107. Land G, Bye A. Simple high-performance liquid chromatographic method for the analysis of 9-(2-hydroxyethoxymethyl)guanine (acyclovir) in human plasma and urine. *J Chromatogr* 1981;224:51-58.

108. Ioshimoto G, Takahashi BS, Pessoa C, et al. Intravitreal injection of acyclovir causes dose-related retinal toxicity in rabbits. *Investigative ophthalmology & visual science* 2013;54:1.

109. Okada M, Matsumura M, Ogino N, Honda Y. Muller cells in detached human retina express glial fibrillary acidic protein and vimentin. *Graefe's archive for clinical and experimental ophthalmology = Albrecht von Graefes Archiv fur klinische und experimentelle Ophthalmologie* 1990;228:467-474.

110. Avery RL, Bakri SJ, Blumenkranz MS, et al. Intravitreal injection technique and monitoring: updated guidelines of an expert panel. *Retina* 2014;34 Suppl 12:S1-S18.

111. Jabs DA, Nussenblatt RB, Rosenbaum JT, Standardization of Uveitis Nomenclature Working G. Standardization of uveitis nomenclature for reporting clinical data. Results of the First International Workshop. *American journal of ophthalmology* 2005;140:509-516.

112. Bahrami G, Mohammadi B. An isocratic high performance liquid chromatographic method for quantification of mycophenolic acid and its glucuronide metabolite in human serum using liquid-liquid extraction: application to human

pharmacokinetic studies. *Clinica chimica acta; international journal of clinical chemistry* 2006;370:185-190.

113. Khoschsorur G, Erwa W. Liquid chromatographic method for simultaneous determination of mycophenolic acid and its phenol- and acylglucuronide metabolites in plasma. *Journal of chromatography B, Analytical technologies in the biomedical and life sciences* 2004;799:355-360.

114. Watson DG, Araya FG, Galloway PJ, Beattie TJ. Development of a high pressure liquid chromatography method for the determination of mycophenolic acid and its glucuronide metabolite in small volumes of plasma from paediatric patients. *Journal of pharmaceutical and biomedical analysis* 2004;35:87-92.

115. Kim H, Csaky KG, Chan CC, et al. The pharmacokinetics of rituximab following an intravitreal injection. *Experimental eye research* 2006;82:760-766.

116. Kim H, Csaky KG, Gravlin L, et al. Safety and pharmacokinetics of a preservative-free triamcinolone acetonide formulation for intravitreal administration. *Retina* 2006;26:523-530.

117. Marmor MF, Fulton AB, Holder GE, et al. ISCEV Standard for full-field clinical electroretinography (2008 update). *Documenta ophthalmologica Advances in ophthalmology* 2009;118:69-77.

118. Schulman JA, Peyman GA, Fiscella RG, Pulido J, Sugar J. Parenterally administered acyclovir for viral retinitis associated with AIDS. *Archives of ophthalmology* 1984;102:1750.

119. Afrashi F, Hashas AS, Shahbazov C, et al. Reliability of intravitreal nepafenac in rabbits. *Journal of ocular pharmacology and therapeutics : the official journal of the Association for Ocular Pharmacology and Therapeutics* 2015;31:43-50.

120. Tsilimbaris M, Diakonis VF, Naoumidi I, et al. Evaluation of potential retinal toxicity of adalimumab (Humira). *Graefe's archive for clinical and experimental ophthalmology = Albrecht von Graefes Archiv fur klinische und experimentelle Ophthalmologie* 2009;247:1119-1125.

121. Kim SH, Kim JH, Cho KS, Kwak JS. Safety of intravitreally injected ciprofloxacin in phakic rabbit eyes. *Korean J Ophthalmol* 1995;9:12-18.

122. Mochizuki K, Torisaki M, Kawasaki K, et al. Retinal toxicity of antibiotics: evaluation by electroretinogram. *Documenta ophthalmologica Advances in ophthalmology* 1988;69:195-202.

123. Fang XY, Hayashi A, Cekic O, et al. Effect of Ca(2+)-free and Mg(2+)-free BSS Plus solution on the retinal pigment epithelium and retina in rabbits. *American journal of ophthalmology* 2001;131:481-488.

124. Cheng L, Rivero ME, Garcia CR, et al. Evaluation of intraocular pharmacokinetics and toxicity of prinomastat (AG3340) in the rabbit. *Journal of ocular pharmacology and therapeutics : the official journal of the Association for Ocular Pharmacology and Therapeutics* 2001;17:295-304.

125. Manzano RP, Peyman GA, Khan P, Kivilcim M. Testing intravitreal toxicity of bevacizumab (Avastin). *Retina* 2006;26:257-261.

126. Fauser S, Kalbacher H, Alteheld N, Koizumi K, Krohne TU, Joussen AM. Pharmacokinetics and safety of intravitreally delivered etanercept. *Graefe's archive for clinical and experimental ophthalmology = Albrecht von Graefes Archiv fur klinische und experimentelle Ophthalmologie* 2004;242:582-586.

127. Gao H, Pennesi ME, Qiao X, et al. Intravitreal moxifloxacin: retinal safety study with electroretinography and histopathology in animal models. *Investigative ophthalmology & visual science* 2006;47:1606-1611.

128. Kwak HW, D'Amico DJ. Evaluation of the retinal toxicity and pharmacokinetics of dexamethasone after intravitreal injection. *Archives of ophthalmology* 1992;110:259-266.

129. Chang ML, Wu CH, Jiang-Shieh YF, Shieh JY, Wen CY. Reactive changes of retinal astrocytes and Muller glial cells in kainate-induced neuroexcitotoxicity. *J Anat* 2007;210:54-65.

130. Lee JE, Lim DW, Park HJ, Shin JH, Lee SM, Oum BS. Intraocular toxicity and pharmacokinetics of candesartan in a rabbit model. *Investigative ophthalmology & visual science* 2011;52:2924-2929.

131. Habot-Wilner Z, Shahar J, Zemel E, Loewenstein A, Perlman I. Retinal toxicity of intravitreal rituximab in albino rabbits. *Retina* 2013;33:649-656.

132. Nair G, Kim M, Nagaoka T, et al. Effects of common anesthetics on eye movement and electroretinogram. *Documenta ophthalmologica Advances in ophthalmology* 2011;122:163-176.

133. Fishman GA. The electroretinogram in retinal disease. In: Fishman GA, Sokol S (eds), *Electrophysiologic testing in disorder of the retina, optic nerve and visual*

pathway. Singapure through Palace Press La Jolla: American Academy of Ophthalmology; 1990:10.

134. Berson EL, Sandberg MA, Rosner B, Birch DG, Hanson AH. Natural course of retinitis pigmentosa over a three-year interval. *American journal of ophthalmology* 1985;99:240-251.

135. Tojo K, Isowaki A. Pharmacokinetic model for in vivo/in vitro correlation of intravitreal drug delivery. *Adv Drug Deliv Rev* 2001;52:17-24.

136. Ohtori A, Tojo K. In vivo/in vitro correlation of intravitreal delivery of drugs with the help of computer simulation. *Biol Pharm Bull* 1994;17:283-290.

137. Zemel E, Loewenstein A, Lei B, Lazar M, Perlman I. Ocular pigmentation protects the rabbit retina from gentamicin-induced toxicity. *Investigative ophthalmology & visual science* 1995;36:1875-1884.

138. Dayhaw-Barker P. Retinal pigment epithelium melanin and ocular toxicity. *Int J Toxicol* 2002;21:451-454.

139. Conway BP, Campochiaro PA. Macular infarction after endophthalmitis treated with vitrectomy and intravitreal gentamicin. *Archives of ophthalmology* 1986;104:367-371.

140. Campochiaro PA, Lim JI. Aminoglycoside toxicity in the treatment of endophthalmitis. The Aminoglycoside Toxicity Study Group. *Archives of ophthalmology* 1994;112:48-53.

141. de Miranda P, Krasny HC, Page DA, Elion GB. Species differences in the disposition of acyclovir. *Am J Med* 1982;73:31-35.

142. Good SS, de Miranda P. Metabolic disposition of acyclovir in the guinea pig, rabbit, and monkey. *Am J Med* 1982;73:91-95.

143. Damico FM, Scolari MR, Ioshimoto GL, et al. Vitreous pharmacokinetics and electroretinographic findings after intravitreal injection of acyclovir in rabbits. *Clinics (Sao Paulo)* 2012;67:931-937.

144. Silva GR, Caldeira AS, Damico FM, Takahashi BS, Silva-Cunha A, Fialho SL. Analysis of acyclovir in vitreous humor by a validated HPLC method. *Pharmazie* 2013;68:235-239.

145. de Miranda P, Krasny HC, Page DA, Elion GB. The disposition of acyclovir in different species. *J Pharmacol Exp Ther* 1981;219:309-315.

146. Iwahashi-Shima C, Azumi A, Ohguro N, et al. Acute retinal necrosis: factors associated with anatomic and visual outcomes. *Japanese journal of ophthalmology* 2013;57:98-103.

9. Anexos

Anexo 1. Aprovação do Comitê de Ética no Uso de Animais

MEDICINA
USP

COMITÊ DE ÉTICA EM PESQUISA

A CEUA do Comitê de Ética em Pesquisa da Faculdade de Medicina da Universidade de São Paulo, em sessão de **11/05/2011, APROVOU** o Protocolo de Pesquisa nº **156/11** intitulado**: "ESTUDO FARMACOLÓGICO, ELETROFISIOLÓGICO, IMUNOCITOQUÍMICO E MORFOLÓGICO DA INJEÇÃO INTRAVÍTREA DE ACICLOVIR EM COELHOS"** que utilizará **94** animais da espécie **COELHOS NEW ZEALAND,** apresentado pelo Departamento de **OFTALMOLOGIA E OTORRINOLARINGOLOGIA**

Cabe ao pesquisador elaborar e apresentar ao CEP-FMUSP, o relatório final sobre a pesquisa, (Lei Procedimentos para o Uso Científico de Animais - Lei Nº 11.794 -8 de outubro de 2008).

Pesquisador (a) Responsável: FRANCISCO MAX DAMICO
Pesquisador (a) Executante: BEATRIZ SAYURI TAKAHASHI

CEP-FMUSP, 12 de Maio de 2011.

Dr. Eduardo Pompeu
Coordenador
Comissão de Ética no Uso de Animais

Prof. Dr. Roger Chammas
Coordenador
Comitê de Ética em Pesquisa

Comitê de Ética em Pesquisa da Faculdade de Medicina
e-mail: cep.fmusp@hcnet.usp.br

Anexo 2. Publicação no periódico Clinics 2012

CLINICS 2012;67(8):931-937 DOI:10.6061/clinics/2012(08)13

BASIC RESEARCH

Vitreous pharmacokinetics and electroretinographic findings after intravitreal injection of acyclovir in rabbits

Francisco Max Damico,[I] Mariana Ramos Scolari,[I] Gabriela Lourençon Ioshimoto,[II] Beatriz Sayuri Takahashi,[I] Armando da Silva Cunha Jr.,[III] Sílvia Ligório Fialho,[IV] Daniela Maria Bonci,[II] Fabio Gasparin,[I] Dora Fix Ventura[II]

[I] Faculdade de Medicina da Universidade de São Paulo, São Paulo/SP, Brazil. [II] Universidade de São Paulo, Instituto de Psicologia, São Paulo/SP, Brazil. [III] Universidade Federal de Minas Gerais, Faculdade de Farmácia, Belo Horizonte/MG, Brazil. [IV] Fundação Ezequiel Dias, Belo Horizonte/MG, Brazil.

OBJECTIVES: Acute retinal necrosis is a rapidly progressive and devastating viral retinitis caused by the herpesvirus family. Systemic acyclovir is the treatment of choice; however, the progression of retinal lesions ceases approximately 2 days after treatment initiation. An intravitreal injection of acyclovir may be used an adjuvant therapy during the first 2 days of treatment when systemically administered acyclovir has not reached therapeutic levels in the retina. The aims of this study were to determine the pharmacokinetic profile of acyclovir in the rabbit vitreous after intravitreal injection and the functional effects of acyclovir in the rabbit retina.

METHODS: Acyclovir (Acyclovir; Bedford Laboratories, Bedford, OH, USA) 1 mg in 0.1 mL was injected into the right eye vitreous of 32 New Zealand white rabbits, and 0.1 mL sterile saline solution was injected into the left eye as a control. The animals were sacrificed after 2, 9, 14, or 28 days. The eyes were enucleated, and the vitreous was removed. The half-life of acyclovir was determined using high-performance liquid chromatography. Electroretinograms were recorded on days 2, 9, 14, and 28 in the eight animals that were sacrificed 28 days after injection according to a modified protocol of the International Society for Clinical Electrophysiology of Vision.

RESULTS: Acyclovir rapidly decayed in the vitreous within the first two days after treatment and remained at low levels from day 9 onward. The eyes that were injected with acyclovir did not present any electroretinographic changes compared with the control eyes.

CONCLUSIONS: The vitreous half-life of acyclovir is short, and the electrophysiological findings suggest that the intravitreal delivery of 1 mg acyclovir is safe and well tolerated by the rabbit retina.

KEYWORDS: Acyclovir; Pharmacokinetics; Electroretinography; Drug Toxicity; Retina.

Damico FM, Scolari MR, Ioshimoto GL, Takahashi BS, Cunha Jr AS, Fialho SL, et al. Vitreous pharmacokinetics and electroretinographic findings after intravitreal injection of acyclovir in rabbits. Clinics. 2012;67(8):931-937.

Received for publication on February 23, 2012; **First review completed on** March 18, 2012; **Accepted for publication on** April 1, 2012

E-mail: fmdamico@usp.br

Tel.: 55 11 3212-0200

INTRODUCTION

Acute retinal necrosis (ARN) is a rapidly progressive viral retinitis that is caused by members of the herpesvirus family and has an unfavorable visual prognosis (1,2). Prompt recognition of ARN is important, and patients who are treated early with high doses of intravenous acyclovir have a better visual outcome and a lower incidence of retinal detachment (3).

Acyclovir is a potent systemic antiviral that has been the drug of choice for the treatment of ARN because of its selectivity against the herpes simplex virus and the varicella-zoster virus (4,5). The goal of treatment is to stop the progression of retinal lesions. Clinically, the progression of existing retinal lesions usually ceases approximately 2 days after the initiation of treatment with intravenous acyclovir, and visible regression may be observed after approximately 4 days (1). Complete regression occurs after an average of 32.5 days when the retina may have already been irreversibly damaged (1).

To penetrate the eye, drugs must overcome the blood-ocular barrier, which greatly decreases their bioavailability to the retina (6). Intravitreal injections bypass the blood-retinal barrier and thus provide immediate drug delivery at therapeutic levels directly to the target site.

There is evidence that the time between diagnosis and the initiation of treatment may be a prognostic factor and that the reduction of this interval may improve the outcome of ARN (7). We postulate that the intravitreal injection of acyclovir as soon as the diagnosis of ARN has been established may be a potential adjuvant therapy because it may help to control this type of aggressive retinitis within the crucial first 48 hours, when systemic acyclovir has not reached therapeutic levels in the retina.

Copyright © 2012 **CLINICS** – This is an Open Access article distributed under the terms of the Creative Commons Attribution Non-Commercial License (http://creativecommons.org/licenses/by-nc/3.0/) which permits unrestricted non-commercial use, distribution, and reproduction in any medium, provided the original work is properly cited.

In this study, we investigated the pharmacokinetic profile and functional effects of acyclovir in the rabbit vitreous and the retina, respectively, at different time points after an intravitreal injection.

METHODS

Animals

In total, 32 New Zealand white rabbits (weight, 2.0-2.5 kg) were included in this study. The animals were treated according to the Association for Research in Vision and Ophthalmology Statement for the Use of Animals in Ophthalmic and Vision Research. The experiments were approved by the Research Ethics Committee of the Universidade de São Paulo, Faculdade de Medicina and by the Committee for Ethics in Animal Research of the Instituto de Psicologia at the Universidade de São Paulo (São Paulo, Brazil).

The animals were housed in individual cages under a 12/12-hour light-dark cycle with free access to water and food. Before every procedure (intravitreal injection, ERG, and sacrifice), the animals were anesthetized with an intramuscular injection of 50 mg/kg ketamine hydrochloride (Ketamina; Agener, São Paulo, Brazil) and 6.7 mg/kg xylazine hydrochloride (Calmiun; Agener, São Paulo, Brazil). The pupils were dilated with topical 0.5% tropicamide (Mydriacyl; Alcon, São Paulo, Brazil), and the eyes were anesthetized with 0.5% proxymetacaine hydrochloride (Anestalcon; Alcon, São Paulo, Brazil). A slit-lamp examination and indirect fundus ophthalmoscopy were performed in all of the eyes prior to the intravitreal injections and after 2, 9, 14, and 28 days to detect signs of inflammation or infection. All of the animals were sacrificed with an intravenous injection of 70 mg/kg sodium pentobarbital (Euthanyle; Brouwer, Buenos Ayres, Argentina) under deep anesthesia.

Acyclovir preparation

The original solution of acyclovir (Acyclovir; Bedford Laboratories, Bedford, OH) was diluted with sterile saline solution (saline) to reach a concentration of 10 mg/mL for injection, and 0.1 mL (1 mg) was injected directly into the vitreous.

Intravitreal injection

Before the injections, anterior chamber paracentesis (0.1 mL of the aqueous humor) was performed with a 27-gauge needle to prevent an increase in intraocular pressure and minimize drug reflux. The intravitreal injections were performed using a 30-gauge needle that was attached to a 1-mL tuberculin syringe, which was inserted approximately 3 mm posterior to the limbus, and 0.1 mL acyclovir was slowly injected directly into the vitreous. The right eye of each rabbit was injected with the acyclovir solution and the left eye was injected with saline as a control.

High-performance liquid chromatography for vitreous half-life determination

To determine the half-life of acyclovir in the vitreous, the animals were divided into four groups of eight animals each. All the animals received an intravitreal injection of 1 mg/0.1 mL acyclovir in the right eye and 0.1 mL saline in the left eye. The animals were sacrificed on days 2, 9, 14, and 28 after intravitreal injection. The eyes were enucleated, the anterior segment and lens were discarded, and the vitreous body was removed and frozen at -18℃ for a high-performance liquid chromatography (HPLC) assay. Peripheral blood was drawn at the time of sacrifice to determine the systemic concentration of acyclovir after intravitreal injection. The samples were frozen at -18℃ for HPLC.

HPLC for the determination of vitreous and systemic acyclovir levels has been previously described (8-11). Briefly, the chromatographic system consisted of a Merck-Hitachi LaChrom Elite apparatus that was equipped with an autosampler with a sample loop of 100 μL (model L-2200, Merck-Hitachi, Germany), a pump with a constant flow rate of 1.4 mL/min (model L-2130, Merck-Hitachi, Germany), and a diode array detector with a wavelength of 215 nm (model L-2450; Merck-Hitachi, Germany). Separation chromatography was performed using an Ace 5 C18 column (250×4.6 mm id, Advanced Chromatography Technologies, Scotland) that was maintained at 50℃ (column oven model L-2300, Merck-Hitachi, Germany). A mixture of acetonitrile (Merck, Darmstadt, Germany) and 40 mM phosphoric acid buffer (Omega, Belo Horizonte, Brazil) at pH 3.0 (32:68 v/v) was used as the mobile phase. Under these experimental conditions, the retention time was 14.0 min.

Sample treatment: Frozen vitreous samples were thawed at ambient temperature. After brief mixing, 500 μL of the mobile phase was added to 500-μL aliquots of the thawed vitreous and blood samples. After mixing for 1.0 min, the samples were filtered (Durapore, 0.2 μm, Millipore) and 100 μL was injected into the column. To reduce experimental variability, all the samples were measured together in the same assay.

A standard stock solution was prepared in methanol that contained 1 mg/mL acyclovir. This solution was added to drug-free rabbit vitreous and blood to prepare six non-zero concentrations in the range of 0.25–15.0 μg/mL acyclovir (0.25, 0.5, 2.0, 5.0, 10.0, and 15.0 μg/mL).

The ocular pharmacokinetic model was developed using previously described studies as a reference (12,13). All the data were fit with a single exponent according to Equation 1, and the estimated half-time ($t_{1/2}$) of acyclovir elimination was calculated with Equation 2.

$$C_{(t)} = C_o \exp^{(-kt)}$$

$$t_{1/2} = 0.693/k$$

where C (μg/mL) and C_0 (μg/mL) represent respectively the acyclovir concentration at any time and at t_0, t (day) is the time after injection, and k (day^{-1}) represents a rate constant.

Electroretinography

To evaluate the effect of acyclovir on retinal function, electroretinograms (ERGs) were recorded in the 8 animals that were sacrificed 28 days after injection. ERG recordings were obtained on days 2, 9, 14, and 28 after intravitreal injection.

The ERG protocol was based on the international standard for electroretinography from the International Society for Clinical Electrophysiology of Vision (ISCEV) (14). The

animals were dark-adapted for 1 h and anesthetized with a mixture of ketamine hydrochloride (50 mg/kg) and xylazine hydrochloride (6.7 mg/kg), and the pupils were dilated 15 min before ERG using a topical application of 0.5% tropicamide (Mydriacyl; Alcon, São Paulo, Brazil). Immediately before the ERG recordings, the eyes were topically anesthetized with 0.5% proxymetacaine hydrochloride (Anestalcon; Alcon, São Paulo, Brazil).

The ERG responses from both eyes were recorded using a corneal bipolar contact lens electrode (GoldLens; Doran Instruments Inc., Littleton, MA). Reference electrodes were placed in the skin near the lateral canthus of the eyes, and a ground electrode (model E5; Grass Technologies, West Warwick, RI) was placed on the ear.

Light stimulation was provided by a Ganzfeld LED stimulator (Q450 SC Roland-Consult, Germany) and was controlled by a computerized system (RetiPort, Roland Consult, Germany).

ERGs were recorded according to a modified ISCEV protocol (14,15):

1) *Dark-adapted ERG*: Five stimulus intensities were tested after dark adaptation: a) 10 flashes were presented at 0.0003 cd.s/m^2 with 5-s interflash intervals; b) 6 flashes were presented at 0.003 cd.s/m^2 with 5-s interflash intervals; c) after 20 s of dark adaptation, 6 flashes were presented at 0.03 cd.s/m^2 with an interflash interval of 10 s; d) after 1 min of dark adaptation, 6 flashes were presented at 0.3 cd.s/m^2 with an interflash interval of 10 s; and e) after 1 min of dark adaptation, 3 flashes were presented at 3.0 cd.s/m^2 with an interflash interval of 15 s.

2) *Light-adapted ERG*: A 2-min light adaptation was conducted with a background of 25 cd.s/m^2 (white light) using an average of 6 flashes at 3.0 cd.s/m^2 with an interflash interval of 5 s.

ERG data analysis: The a- and b-wave amplitudes and the implicit times were measured. The a-wave amplitude was measured from the baseline to the minimum amplitude after light stimulus onset. The a-wave time to peak or implicit time was measured from flash onset to the a-wave peak. The b-wave amplitude was measured from the a-wave through the b-wave peak amplitude. Similarly, the b-wave implicit time corresponded to the time of occurrence of its peak amplitude (14).

The correlation between the dark-adapted b-wave amplitude and the stimulus luminance was modeled using the Naka-Rushton function. The following three parameters were obtained: the b-wave saturating amplitude (Vmax); the dark-adapted sensitivity, which was defined as the intensity necessary for a response amplitude of 50% of the Vmax (k); and the exponential of the Naka-Rushton equation (n), which is related to the slope in the linear phase of the sigmoid function and represents the homogeneity of the retinal sensitivity.

Analysis

The statistical analysis was performed using Statistica software (StatSoft v6.0, Inc., Tulsa, OK, USA,). The assessment of the significant differences among the groups was performed using the repeated-measures ANOVA test, which takes into account the strength of the correlations and provides information regarding the variables. The Fisher's Least Significant Differences Test was used to determine the differences between the group means in the repeated-measures ANOVA tests.

RESULTS

Clinical findings

No cataracts, anterior chamber cells, vitreous cells, retinal lesions, or cases of endophthalmitis were detected in the eyes that were injected with acyclovir or saline at any time point during the study period.

Acyclovir pharmacokinetics

The HPLC method was validated, and a calibration curve was obtained. The HPLC sensitivity was 0.1 μg/mL. The vitreous concentrations of acyclovir over 28 days are presented in Figure 1. The mean intravitreal concentrations of acyclovir (μg/mL) were 0.28, 0.09, 0.06, and 0.08 on days 2, 9, 14, and 28 after injection, respectively. The half-life of acyclovir in the rabbit vitreous could not be estimated because the drug was quickly eliminated and only a small amount was detected on the second day after injection.

Acyclovir was not detected in the peripheral blood of any animal that was tested.

ERG

The representative dark- and light-adapted ERG recordings of one animal at different time points are shown in Figure 2. The eyes that were injected with acyclovir were compared with the eyes that were injected with saline. In the dark- and light-adapted states, no significant differences were found between the means of the a- and b-wave amplitudes and the implicit times for any time point or light intensity. The data from the dark-adapted ERG recordings are shown in Table 1.

The dark- and light-adapted a-wave and b-wave mean amplitudes were plotted against the log light intensity (VlogI) using the Naka-Rushton equation. The curves at each time point were compared to the mean baseline curve. No significant differences were found for the a-wave or b-wave amplitudes on days 9, 14, and 28 compared with the baseline. The data for the b-wave amplitudes are presented in Figure 3.

The Vmax, k, and n values were calculated for the b-wave amplitudes, and no significant differences were found between the eyes that were injected with acyclovir and saline. The b-wave Vmax, k, and n values are presented in Table 2.

The b-wave to a-wave correlations for the dark-adapted state (30 cd.s/m^2) are shown in Figure 4. No significant differences were found among the different time points.

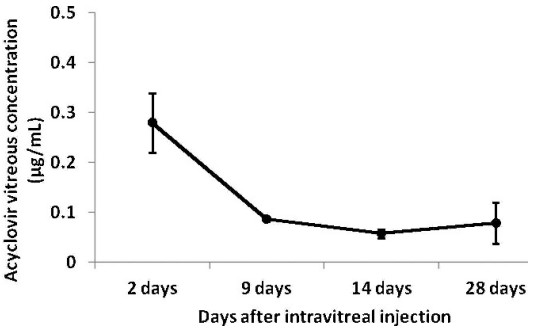

Figure 1 - Acyclovir concentrations in the vitreous at different time points after intravitreal injection.

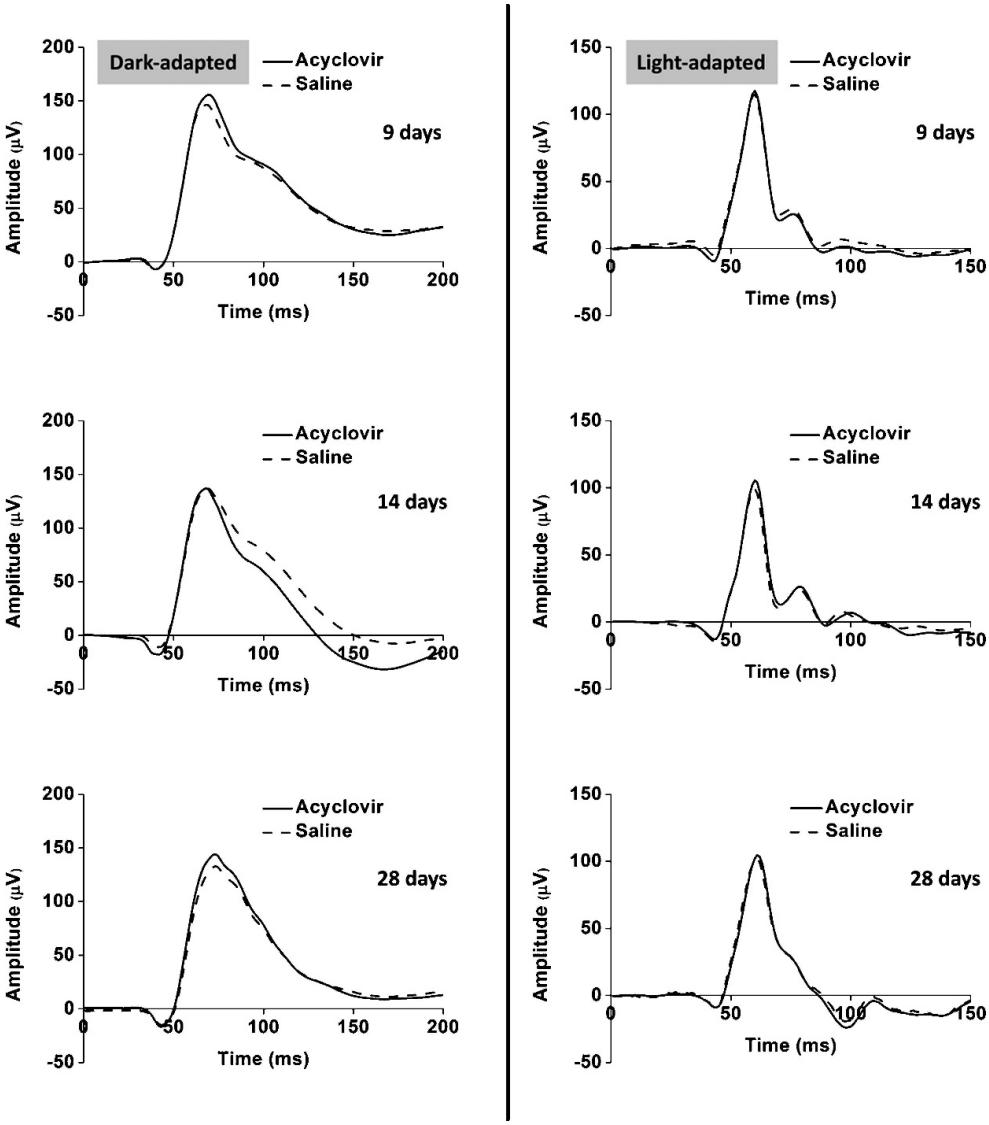

Figure 2 - Representative ERG recordings of the eyes of one animal at different time points [dark-adapted (30 cd.s/m^2) and light-adapted (3 cd.s/m^2) states].

Oscillatory potentials could not be detected in any of the eyes that were studied.

DISCUSSION

Our ERG results suggest that intravitreal injection of acyclovir 1 mg in 0.1 mL does not cause functional changes in the retina of New Zealand white rabbits according to binocular indirect ophthalmoscopy and ERG during a 28-day follow-up period.

This is the first report of experimental data on the retinal effects of 1 mg acyclovir injected directly into the vitreous. The injected dose was estimated based on the dose that was used for the intravenous injections and on a dose-escalating study (Damico FM et al., unpublished), which demonstrated that 1 mg acyclovir injected into the vitreous does not cause morphological changes in the rabbit retina, according to light microscopy.

ERG is a useful tool that is commonly employed to monitor retinal toxicity (16). In addition to the determination of a- and b-wave amplitudes and implicit times in light- and dark-adapted states, many correlations and other parameters can be analyzed. The analysis of the correlation between b-wave amplitude and light intensity at different

Table 1 - a- and b-wave amplitudes and implicit time means at different light intensities and time points (dark-adapted state). Eight animals were included at each time point. SD = standard deviation; N.R. = not registered.

Light energy	a-wave				b-wave			
	Amplitude (μV)		Implicit time (ms)		Amplitude (μV)		Implicit time (ms)	
(cd.s/m^2)	Mean (SD)		Mean (SD)		Mean (SD)		Mean (SD)	
	Acyclovir	Saline	Acyclovir	Saline	Acyclovir	Saline	Acyclovir	Saline
Baseline								
0.003	N.R.	N.R.	N.R.	N.R.	23 (8)	21 (7)	82 (3)	82 (19)
0.03	N.R.	N.R.	N.R.	N.R.	108 (58)	89 (14)	83 (6)	85 (4)
0.3	N.R.	N.R.	N.R.	N.R.	130 (32)	110 (21)	68 (2)	74 (4)
3	-72 (43)	-75 (28)	45 (1)	45 (4)	210 (56)	189 (34)	67 (1)	70 (12)
30	-143 (24)	-132 (42)	42 (0)	36 (2)	259 (47)	232 (55)	66 (1)	72 (13)
9 days								
0.003	N.R.	N.R.	N.R.	N.R.	16 (9)	11 (4)	73 (9)	74 (9)
0.03	N.R.	N.R.	N.R.	N.R.	119 (42)	119 (18)	80 (4)	83 (6)
0.3	N.R.	N.R.	N.R.	N.R.	134 (37)	147 (25)	68 (1)	78 (4)
3	-58 (34)	-72 (13)	45 (1)	47 (6)	196 (42)	209 (37)	67 (3)	59 (4)
30	-127 (24)	-137 (39)	42 (0)	45 (2)	260 (53)	281 (59)	72 (8)	54 (15)
14 days								
0.003	N.R.	N.R.	N.R.	N.R.	11 (8)	11 (3)	89 (0)	84 (10)
0.03	N.R.	N.R.	N.R.	N.R.	117 (59)	157 (39)	84 (4)	72 (5)
0.3	N.R.	N.R.	N.R.	N.R.	195 (94)	254 (53)	81 (11)	72 (5)
3	-74 (34)	-65 (42)	47 (1)	46 (5)	231 (105)	261 (47)	66 (1)	67 (4)
30	-118 (51)	-127 (44)	43 (1)	42 (2)	264 (109)	303 (63)	66 (2)	63 (6)
28 days								
0.003	N.R.	N.R.	N.R.	N.R.	23 (19)	17 (4)	77 (21)	87 (16)
0.03	N.R.	N.R.	N.R.	N.R.	173 (65)	190 (73)	80 (5)	90 (6)
0.3	N.R.	N.R.	N.R.	N.R.	220 (94)	178 (49)	75 (11)	78 (5)
3	-80 (28)	-77 (38)	46 (2)	44 (5)	305 (102)	243 (64)	79 (13)	73 (5)
30	-116 (30)	-131 (42)	42 (1)	40 (2)	347 (85)	275 (101)	77 (11)	75 (9)

time points offers an estimate of the functional integrity of the retina. Different ERG components are related to different retinal structures. The cornea negative a-wave reflects the function of the photoreceptors; the b-wave reflects the function of bipolar and Mueller cells; and the oscillatory potentials reflect the activity of the inner retina (17). Moreover, the b-wave to a-wave amplitude ratio is an index of post-receptoral function that represents the effect of a given stimulus in the inner and outer retina (18).

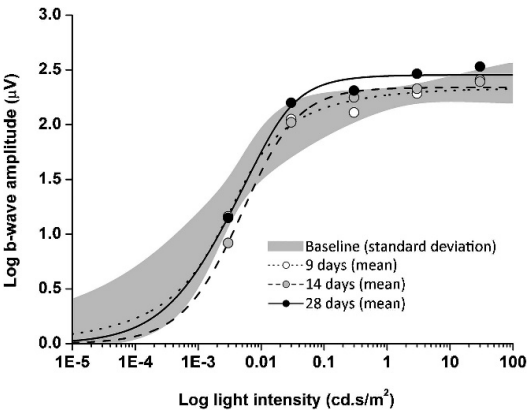

Figure 3 - Response versus log light intensity (VlogI) curve of the eyes that were injected with acyclovir and saline solution. The gray area represents the mean ±1 standard deviation of the b-wave amplitude of the eyes that were injected with saline solution.

In this study, ERG recordings were obtained at baseline and at 3 different time points after intravitreal injection of acyclovir into the study eye and saline into the contralateral eye. ERG parameters are influenced by many factors, such as pupil size, dark adaptation time, electrode, stimulus intensity, age, breed, anesthetic drugs, and body temperature (19,20); however, it is difficult to control for these factors. Our results presented low variability (Table 1), which reflects the high quality of the ERG technique.

There were no significant differences between the a- and b-wave amplitude values and the implicit time values, which suggests that the inner and outer retina were not functionally impaired by the dose of acyclovir that was used in this study. In addition, the b-wave to a-wave ratios were not different between the eyes that were injected with acyclovir and saline, which suggests that the 1-mg dose of acyclovir does not cause the deterioration of retinal function. However, full-field ERG is a mass electrical response of the retina to light stimulation, and acyclovir may cause focal damage to the retina that may not be detected by testing. Intravitreal injections of bevacizumab do not induce signs of toxicity in the rabbit retina according to ERG (21,22). However, inflammatory cells and signs of apoptosis in the photoreceptors were observed using transmission electron microscopy in these studies. Similar findings were obtained for a high-dose intravitreal injection of moxifloxacin (23).

Experimental studies in the 1980s evaluated the retinal toxicity of acyclovir after intravitreal injection (24-26) and demonstrated that doses of up to 450 μg/0.1 mL do not

Table 2 - b-wave amplitude parameters obtained from the response versus log light intensity (VlogI) curve using the Naka-Rushton equation (dark-adapted state).

Time point	b-wave amplitude								
	Vmax			k			n		
	Acyclovir	Saline	*p*-value	Acyclovir	Saline	*p*-value	Acyclovir	Saline	*p*-value
Baseline	2.492	2.340	0.299	0.0082	0.0019	0.200	0.7367	0.4743	0.121
7 days	2.335	2.333	0.971	0.0030	0.0040	0.081	0.9052	0.9639	0.750
14 days	2.341	2.443	0.342	0.0052	0.0041	0.532	0.9984	1.1895	0.325
28 days	2.455	2.352	0.138	0.0045	0.0030	0.338	1.0167	2.1552	0.258

cause retinal toxicity; however, the same animals were not used as controls. In contrast, in the present study the contralateral eye of the same animal was used as control. The use of different animals as controls may not be adequate because of the high inter-animal variability in ERG parameters. In addition, the ERG methods and data were not well described in the previous studies, which makes comparisons with our results difficult.

The pharmacokinetic study revealed that systemic acyclovir absorption after intravitreal injection may not be significant because the drug was not detected in the peripheral blood of any animal.

This is the first report on the vitreous half-life of acyclovir. HPLC indicated a rapid decay in the concentration of acyclovir in the vitreous during the first two days after intravitreal injection, after which the acyclovir was maintained at low levels from day 9 on. Acyclovir is a Biopharmaceutics Classification System Class III compound and is highly water-soluble with low permeability and a low molecular mass. In addition, the systemic half-life of acyclovir after oral intake has been observed to vary from 2.5 to 3 h (27,28). In rabbits, the systemic half-life is even lower, varying from 1 to 2 h (29). These results suggest that acyclovir may present a short half-life in the vitreous, which may explain the rapid clearance from the vitreous that was observed in this study. However, acyclovir would not be detected if it were bound to serum proteins (30). This hypothesis was not tested in the present study. In this study, the determination of the vitreous half-life of acyclovir was not possible because of the intervals that were chosen for sample collection. However, our results suggest that the vitreous half-life of acyclovir may be very short, such as less than 48 h.

This study has several limitations. The relatively low number of animals that underwent ERG assessment (eight animals) may mask differences between the eyes that were injected with acyclovir and saline. However, our results had low variability, which suggests that they are reliable. In addition, acyclovir is highly soluble in water and vitreous clearance is likely to be very short. ERG was recorded at baseline and on day 9, when a small amount of acyclovir

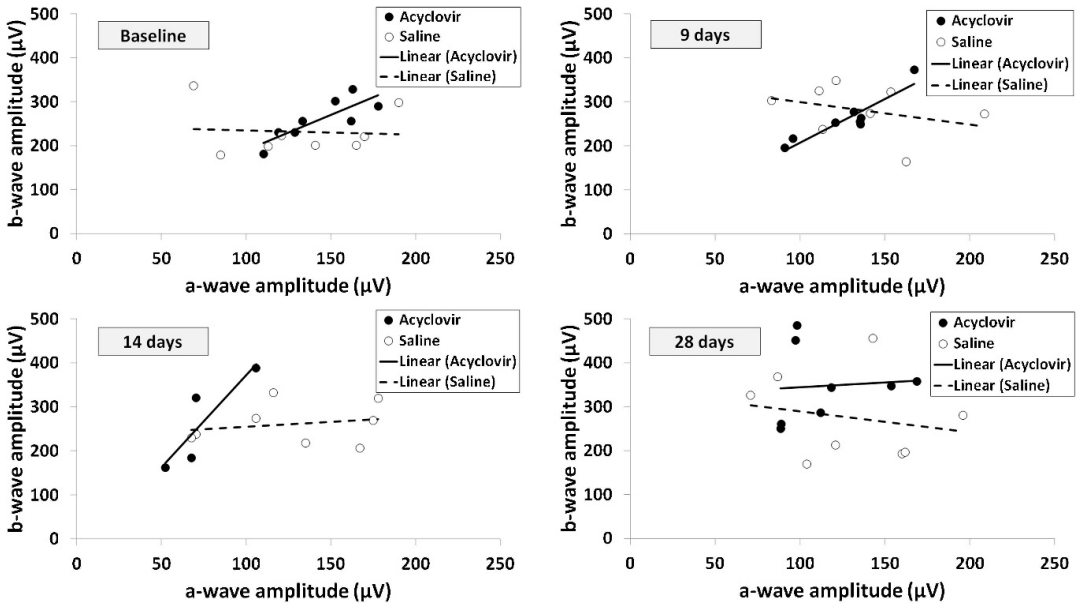

Figure 4 - b-wave to a-wave (dark-adapted state, 30 cd.s/m^2) correlations between the eyes that were injected with acyclovir and saline at different time points. Each point represents the a- and b-wave amplitudes from one eye.

was present in the vitreous. Thus, acyclovir may have caused functional retinal damage within the first hours or days after intravitreal injection that was not detectable 9 days after injection. Therefore, extensive functional retinal recovery may have occurred. Finally, this is an experimental study and the limitations of the rabbit model include differences in retinal vascularization and eye volume when compared with the human eye. For these reasons, the results may not fully represent the effects in human eyes.

In conclusion, this pharmacokinetic study suggests that the vitreous half-life of acyclovir is very short, and the clinical and electrophysiological findings suggest that intravitreal delivery of acyclovir 1 mg in 0.1 mL is safe and well tolerated by rabbit retina. Before intravitreal acyclovir can be used as an adjuvant therapy during early ARN to compensate for the delay in systemic acyclovir reaching therapeutic levels in the retina, additional studies are necessary to determine the precise vitreous half-life of acyclovir, and dose-escalating studies are necessary to determine safe doses for intravitreal injection.

Financial support: Francisco Max Damico (CNPq Postdoctoral Fellowship - 150614/2009-8). Mariana Ramos Scolari (FAPESP Undergraduate Research Fellowship - 2010/08331-8). Dora Fix Ventura (FAPESP Research Grants - 2011/06924-4, 2008/58731-2, and CNPq Fellowship – 1A).

AUTHOR CONTRIBUTIONS

Damico FM contributed to the study design, collection, analysis, and interpretation of the data, manuscript writing, acquisition of financial support and general supervision of the research group. Scolari MR, Ioshimoto GL, Takahashi BS, Fialho SL, Bonci DM, and Gasparin F were responsible for data collection. Cunha Jr. AS contributed to the study design, collection, analysis and interpretation of the data, and drafting of the manuscript. Ventura DF contributed to the conception and design of the study, analysis and interpretation of the data, writing of the manuscript, acquisition of financial support and general supervision of the research group.

REFERENCES

1. Blumenkranz MS, Culbertson WW, Clarkson JG, Dix R. Treatment of the acute retinal necrosis syndrome with intravenous acyclovir. Ophthalmology. 1986;93(3):296-300.
2. Fisher JP, Lewis ML, Blumenkranz M, Culbertson WW, Flynn HW, Jr., Clarkson JG, et al. The acute retinal necrosis syndrome. Part 1: Clinical manifestations. Ophthalmology. 1982;89(12):1309-16.
3. Crapotta JA, Freeman WR, Feldman RM, Lowder CY, Ambler JS, Parker CE, et al. Visual outcome in acute retinal necrosis. Retina. 1993;13(3):208-13.
4. Schaeffer HJ, Beauchamp L, de Miranda P, Elion GB, Bauer DJ, Collins P. 9-(2-hydroxyethoxymethyl) guanine activity against viruses of the herpes group. Nature. 1978;272(5654):583-5.
5. Rosenberry KR, Bryan CK, Sohn CA. Acyclovir: evaluation of a new antiviral agent. Clin Pharm. 1982;1(5):399-406.
6. Sasaki H, Yamamura K, Mukai T, Nishida K, Nakamura J, Nakashima M, et al. Enhancement of ocular drug penetration. Crit Rev Ther Drug Carrier Syst. 1999;16(1):85-146.
7. Sims JL, Yeoh J, Stawell RJ. Acute retinal necrosis: a case series with clinical features and treatment outcomes. Clin Experiment Ophthalmol. 2009;37(5):473-7.
8. Bahrami G, Mohammadi B. An isocratic high performance liquid chromatographic method for quantification of mycophenolic acid and its glucuronide metabolite in human serum using liquid-liquid extraction: application to human pharmacokinetic studies. Clin Chim Acta. 2006;370(1-2):185-90.
9. Khoschsorur G, Erwa W. Liquid chromatographic method for simultaneous determination of mycophenolic acid and its phenol- and acylglucuronide metabolites in plasma. J Chromatogr B Analyt Technol Biomed Life Sci. 2004;799(2):355-60.
10. Watson DG, Araya FG, Galloway PJ, Beattie TJ. Development of a high pressure liquid chromatography method for the determination of mycophenolic acid and its glucuronide metabolite in small volumes of plasma from paediatric patients. J Pharm Biomed Anal. 2004;35(1):87-92.
11. Pastore A, Lo Russo A, Piemonte F, Mannucci L, Federici G. Rapid determination of mycophenolic acid in plasma by reversed-phase high-performance liquid chromatography. J Chromatogr B Analyt Technol Biomed Life Sci. 2002;776(2):251-4.
12. Kim H, Csaky KG, Chan CC, Bungay PM, Lutz RJ, Dedrick RL, et al. The pharmacokinetics of rituximab following an intravitreal injection. Exp Eye Res. 2006;82(5):760-6.
13. Kim H, Csaky KG, Gravlin L, Yuan P, Lutz RJ, Bungay PM, et al. Safety and pharmacokinetics of a preservative-free triamcinolone acetonide formulation for intravitreal administration. Retina. 2006;26(5):523-30.
14. Marmor MF, Fulton AB, Holder GE, Miyake Y, Brigell M, Bach M, et al. ISCEV Standard for full-field clinical electroretinography (2008 update). Doc Ophthalmol. 2009;118(1):69-77.
15. Harazny J, Scholz M, Buder T, Lausen B, Kremers J. Electrophysiological deficits in the retina of the DBA/2J mouse. Doc Ophthalmol. 2009;119(3):181-97.
16. Perlman I. Testing retinal toxicity of drugs in animal models using electrophysiological and morphological techniques. Doc Ophthalmol. 2009;118(1):3-28.
17. Asi H, Perlman I. Relationships between the electroretinogram a-wave, b-wave and oscillatory potentials and their application to clinical diagnosis. Doc Ophthalmol. 1992;79(2):125-39.
18. Frishman L. Origins of the electroretinogram. In: Heckenlively J, Arden G, editors. Principles and practice of clinical electrophsyiology of vision. 2 ed. Cambridge, USA: The MIT Press; 2006. p.139-84.
19. Hebert M, Lachapelle P, Dumont M. Reproducibility of electroretinograms recorded with DTL electrodes. Doc Ophthalmol. 1995;91(4):333-42.
20. Marmor MF, Holder GE, Seeliger MW, Yamamoto S, , International Society for Clinical Electrophysiology of V. Standard for clinical electroretinography (2004 update). Doc Ophthalmol. 2004;108(2):107-14.
21. Xu W, Wang H, Wang F, Jiang Y, Zhang X, Wang W, et al. Testing toxicity of multiple intravitreal injections of bevacizumab in rabbit eyes. Can J Ophthalmol. 2010;45(4):386-92.
22. Inan UU, Avci B, Kusbeci T, Kaderli B, Avci R, Temel SG. Preclinical safety evaluation of intravitreal injection of full-length humanized vascular endothelial growth factor antibody in rabbit eyes. Invest Ophthalmol Vis Sci. 2007;48(4):1773-81.
23. Gao H, Pennesi ME, Qiao X, Iyer MN, Wu SM, Holz ER, et al. Intravitreal moxifloxacin: retinal safety study with electroretinography and histopathology in animal models. Invest Ophthalmol Vis Sci. 2006;47(4):1606-11.
24. Schulman J, Peyman GA, Horton MB, Liu J, Barber JC, Fiscella R, et al. Intraocular penetration of new antiviral agent, hydroxyacyclovir (BW-B759U). Jpn J Ophthalmol. 1986;30(1):116-24.
25. Pulido J, Peyman GA, Lesar T, Vernot J. Intravitreal toxicity of hydroxyacyclovir (BW-B759U), a new antiviral agent. Arch Ophthalmol. 1985;103(6):840-1.
26. Pulido JS, Palacio M, Peyman GA, Fiscella R, Greenberg D, Stelmack T. Toxicity of intravitreal antiviral drugs. Ophthalmic Surg. 1984;15(8):666-9.
27. Brigden D, Whiteman P. The mechanism of action, pharmacokinetics and toxicity of acyclovir—a review. J Infect. 1983;6(1 Suppl):3-9.
28. Poirier JM, Radembino N, Jaillon P. Determination of acyclovir in plasma by solid-phase extraction and column liquid chromatography. Ther Drug Monit. 1999;21(1):129-33.
29. Good SS, de Miranda P. Metabolic disposition of acyclovir in the guinea pig, rabbit, and monkey. Am J Med. 1982;73(1A):91-5.
30. Pellegatti M, Pagliarusco S, Solazzo L, Colato D. Plasma protein binding and blood-free concentrations: which studies are needed to develop a drug? Expert Opin Drug Metab Toxicol. 2011;7(8):1009-20.

Anexo 3. Publicação no periódico Pharmazie 2013

ORIGINAL ARTICLES

School of Pharmacy[1], Federal University of São João Del Rei, Divinópolis; Pharmaceutical and Biotechnological Development[2], Ezequiel Dias Foundation, Belo Horizonte; Faculty of Medicine[3], University of São Paulo, São Paulo; School of Pharmacy[4], Federal University of Minas Gerais, Belo Horizonte, Brazil

Analysis of acyclovir in vitreous humor by a validated HPLC method

G. R. Silva[1], A. S. P. Caldeira[2], F. M. Damico[3], B. S. Takahashi[3], A. Silva-Cunha[4], S. L. Fialho[2]

Received August 17, 2012, accepted October 7, 2012

Silvia L. Fialho, Pharmaceutical and Biotechnological Development, Fundação Ezequiel Dias, Rua Conde Pereira Carneiro, 80 - Gameleira - CEP 30510-010, Belo Horizonte/MG - Brazil
silvia.fialho@funed.mg.gov.br

Pharmazie 68: 235–239 (2013) *doi: 10.1691/ph.2013.2153*

An HPLC-UV method was developed and validated for the determination of acyclovir in vitreous humor. The method was carried out in isocratic mode using 0.02 mol/L acetic acid/methanol (95:5) as mobile phase, a C18 column at 25 °C and UV detection at 254 nm. The method was linear ($r^2 > 0.99$) over the range of 35–700 μg/mL, precise (RSD < 5%), accurate (recovery ranged from 98.18 to 99.64%), robust, selective regarding of the vitreous humor, and robust remaining unaffected by deliberate variations in relevant parameters. The validated HPLC-UV method can be successfully applied to determine acyclovir directly injected into the vitreous cavity of rabbits' eye.

1. Introduction

Acyclovir [9-(2-hydroxyethoxylmethyl) guanine] (Fig. 1) is a guanine derivative nucleoside analog with strong antiviral activity against herpes simplex and varicella zoster viruses (Ormrod and Goa 2000). Currently, acyclovir has been used to treat acute retinal necrosis, a disease caused by herpetic viruses with devastating consequences for the eye (Tam et al. 2010).

The use of intravitreal injections for the treatment of acute retinal necrosis has become increasingly common and the effectiveness of this local treatment has been described as it allows immediate drug delivery at therapeutic levels directly into the target site (Meghpara et al. 2010). Intravitreal injection of acyclovir may be a potential alternative in acute retinal necrosis therapy as it may contribute to a better control of this aggressive retinitis mainly during the first 48 hours, while systemic acyclovir has still not reached therapeutic level in the retina (Schulman et al. 1986).

Analysis of acyclovir in biological matrices has been made possible by a number of high performance liquid chromatographic (HPLC) methods employing different modes of detection such as fluorescence (Peh and Yuen 1997; Svensson et al. 1997; Maes et al. 2009), HPLC with mass detection (Manish et al. 2009) and high-performance capillary electrophoresis (HPCE) (Vo et al. 2002). Sample preparation for these HPLC methods includes mainly a deproteinization step (using perchloric acid or organic solvents such as acetonitrile and methanol) and/or a solid-phase extraction step (using a hydrophobic column) as well as other techniques such as ultrafiltration (Nebinger and Koel 1993). There have been reported assays for acyclovir analysis in biological fluids using high-performance capillary electrophoresis (Zhang et al. 1996; Cabarcos et al. 2010) that employed UV and amperometric modes of detection, with limits of detection in the high hundreds of the μg/ml range (Vo et al. 2002). Therefore, the mentioned HPLC methods require detection devices, not generally available in pharmaceutical laboratories, and complex processes of sample preparation, which involve a long analysis time for estimating the drug, limiting its application in routine quality control.

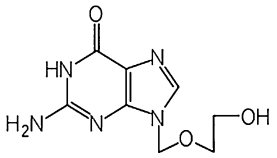

Fig. 1: Chemical structure of the acyclovir

In this study, a HPLC method with ultraviolet detection (HPLC-UV) was optimized and validated for determination of acyclovir in the vitreous humor of rabbits' eye. The proposed HPLC-UV offers many advantages in comparison to the mentioned analytical methods: (1) it requires an ordinary detection device for quantitation of acyclovir incorporated into the vitreous humor; (2) it is extremely simple and rapid, since it involves a single step for preparation of the biological samples and direct injection of them; (3) small sample volume requirements for detection and quantitation of the acyclovir. Therefore, it is hypothesized that this validated HPLC-UV method could be applied to determine acyclovir levels in pharmacokinetic studies in pre-clinical investigations involving rabbits as experimental animal models of acute retinal necrosis; and/or in toxicological analysis.

2. Investigations, results and discussion

In this study, an HPLC-UV method was optimized and validated for determination of acyclovir in the vitreous humor after direct injection of the drug into the vitreous cavity of rabbits' eye. Different analyses of drugs in the vitreous humor were reported previously, for amphetamines, benzodiazepines (Clauwaert et al. 2000; De Letter et al. 2000), cocaine and its metabolites (Mackey-Bojack et al. 2000; Fernandez et al. 2006) and opiates (Antonides et al. 2007), following a complex process

Table 1: System suitability of the proposed HPLC-UV method

	Resolution (R)*	Theoretical plates (N)	Tailing factor (T)	Retention time and RSD
Proposed method	2.47	3026	1.50	7.427 min RSD = 0.31
Required limits[1]	R < 2	–	T < 2	RSD < 2.0%

*Resolution between the chromatographic peak of the acyclovir and the nearest peak of the vitreous humor.
[1]Required limits for system suitability previously described (The United States Pharmacopeia 2008).

of drug extraction. However, the proposed HPLC-UV method offers the advantage of being simple, since it involves a single step for preparation of the biological samples, without any process of extraction, and direct injection in the chromatograph. Additionally, to date there are no descriptions of a HPLC-UV method for assaying acyclovir in the vitreous humor under the selected chromatographic conditions.

The official compendia recommend an HPLC-UV method for assaying acyclovir raw material using a mobile phase constituted of glacial acetic acid and water (1:1000) (The United States Pharmacopeia 2008). However, it was verified that this chromatographic condition was not suitable for the determination of the acyclovir added in the vitreous humor matrix due to the high retention time of the drug of approximately 20 min and the formation of an asymmetric peak of the acyclovir. For the purpose of decreasing the retention time of drug, in this study, a mobile phase composed on 0.02 mol/L acetic acid and methanol (95:5) was applied. The pH of the eluent was 3.23, providing ionization of the drug molecule, and consequently, reducing its affinity to the stationary phase and decreasing the retention time of the acyclovir. This is consistent with the pK_a value for guanine ($pK_a = 3.18$) of which acyclovir is an analogue (Smith and Walker 1985). An increase in the percentage of methanol in the mobile phase further decreases the retention of acyclovir, but it promotes the overlapping between chromatographic peaks of the drug and vitreous humor. Then, a minimal proportion of this organic solvent (5%) was selected to compose the mobile phase in order to provide resolution between peaks. Finally, the adjustment of the proportion of the components of the mobile phase contributed to the attainment of a favorable retention time of acyclovir (7.4 min) and a symmetric chromatographic peak of the drug. Additionally, the wavelength of 254 nm was selected for analysis, since it provided maximum chromatographic response of the acyclovir, and consequently, high sensitivity of the HPLC-UV method.

System suitability was carried out to confirm that the equipment was adequate for determination of acyclovir in vitreous humor. For this test, six replicate injections of the standard solution of acyclovir at 700 μg/mL were analyzed considering resolution, theoretical plates, tailing factor and retention time of the drug. Table 1 shows the obtained results of system suitability in comparison with the required limits (The United States Pharmacopeia 2008). Accordingly, the proposed method fulfills the requirements within the accepted limits.

The specificity of the method was investigated by evaluating the lack of interference of the simulated and collected vitreous humor on the chromatographic peak of the acyclovir. The components of the vitreous humor eluted at approximately 8.2 min and at retention times lower than 4 min, and the acyclovir eluted in 7.4 min (Fig. 2A, 2B and 2C). The chromatographic peaks were completely resolved and any substance presented the same retention time of the active principle, allowing the unequivocal determination of the drug. Additionally, peak purity higher than 99.0% was obtained for the drug in the chromatograms of acyclovir spiked in the vitreous humor from rabbits' eye, indicating that other components did not coelute with the drug peak. According to the obtained results, the method demonstrated specificity for acyclovir in direct contact with the components of the collected vitreous humor.

The linearity of the method was tested by plotting a calibration curve over the range of 35 to 700 μg/mL of acyclovir, which was subjected to regression analysis by the least square method. The representative linear equation was $y = 213557169.88x + 896259.92$, where y and x were area and concentration (μg/mL), respectively. The significance of the intercept obtained in the calibration curve was tested and this parameter was not statistically significant ($p > 0.05$), consequently, it can be considered that the curve passes through the origin (Saliba et al. 2011). The correlation coefficient (r) was higher than 0.99, showing highly significant correlation between concentration and peak area (Brazil 2003). The coefficient of determination (r^2) of the calibration curve was 0.9999, implying that 99.99% of total variance of the peak areas was explained by the varying acyclovir concentration. Finally, the linear model proved to be adequate since the residues fol-

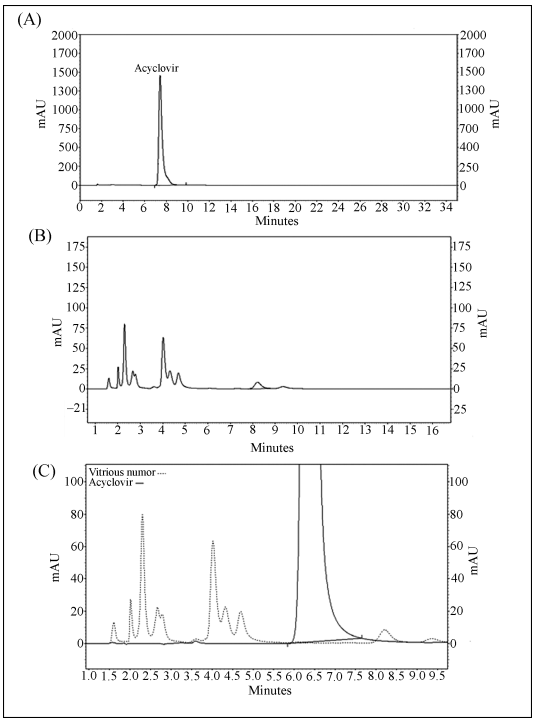

Fig. 2: (A). Chromatogram of the acyclovir at 700 μg/mL in simulated vitreous humor solution. (B) Chromatogram of the vitreous humor collected from rabbits' eye. (C) Overlay of the chromatograms 2A and 2B. Chromatographic conditions: C_{18} column 250 mm × 4.6 mm at 25 °C; 0.02 mol/L acetic acid and methanol (95:5, v/v); 3 mL/min of flow rate; wavelength of 254 nm

Table 2: Mean content of acyclovir in the intra-day and inter-day precision

Acyclovir concentration (μg/mL)	Intra-day precision		Inter-day precision	
	Mean content	RSD	Mean content	RSD
35	98.26	4.67	99.64	4.31
70	98.33	3.05	98.18	2.30
700	99.55	3.15	99.57	3.34

Table 3: Percent recovery of acyclovir spiked in the vitreous humor of rabbits' eye

Acyclovir concentration (μg/mL)	Percent recovery	RSD
35	99.64	4.31
70	98.18	2.26
700	99.57	3.32

lowed a normal distribution pattern and were independent, the homoscedasticity could be observed and the lack of fit was not significant. The LOQ and LOD were calculated as 0.16 μg/mL and 0.048 μg/mL, respectively.

The repeatability (intra-day) and intermediated precision (inter-day) were expressed as the relative standard deviation (RSD) of a series of measures of different concentrations of acyclovir incorporated into simulated vitreous humor solutions. The data obtained for precision were summarized in Table 2. The RSD values were lower than 5% for all levels of concentrations tested, thus indicating appropriate intra and inter-assay precision (Brazil 2003).

The accuracy of the HPLC-UV method was expressed as the percent of recovery of acyclovir spiked in the vitreous humor of rabbits' eye. Recovery ranged over 98.18% and 99.64%, as demonstrating in Table 3. All the values were between 98.0 and 102.0% of the theoretical concentration, confirming the accuracy of the proposed method.

The results obtained on the robustness test are shown in Table 4. The HPLC-UV method appears to be robust regarding all the variables analyzed, as the difference between results obtained under nominal and modified conditions were lower than the critical value for all analytical parameters studied. During the assays, the retention time of acyclovir was not significantly changed and peak symmetry was maintained. However, it could be noted that the wavelength and filter unit were the factors that had more influence on method performance. Thus, these analytical parameters should be carefully controlled.

Acyclovir directly injected into the vitreous cavity of rabbits' eye was quantified by applying the validated HPLC-UV method. The concentration of acyclovir in the collected vitreous humor, after 2 days of injection, was equal to 0.28 μg/mL (n = 3). The relative standard deviation for replicates was 2.36%.

In conclusion, an HPLC method for determination of acyclovir in vitreous humor of rabbits' eye was developed using ultraviolet detection, a common detection device. This chromatographic method was considered simple and rapid, since the preparation of the samples did not involve complex and prolonged processes of extraction. Furthermore, the HPLC-UV method was validated in terms of selectivity, linearity, limits of quantitation and detection, precision, accuracy and robustness. Finally, it provided unequivocal determination of acyclovir in direct contact with the components of the vitreous humor extracted from the posterior segment of rabbits' eye, and may be applied to determine acyclovir levels in pharmacokinetic studies in pre-clinical investigations involving rabbits as experimental animal models of acute retinal necrosis; and/or in toxicological analysis.

3. Experimental

3.1. Materials and reagents

Acyclovir reference standard was purchased from Sigma Aldrich (99% of purity). Ultrapure water was produced by a Milli-Q® purification system (Millipore, USA). Methanol HPLC grade was purchased from Merck® (Brazil). The other solvents and reagents used were of analytical grade.

3.2. Instrumentation and chromatographic conditions

The HPLC analyses were carried out on a Merck Hitachi LaChrom Elite (Germany) which included a quaternary pump, autosampler and diode array detector (DAD). The Ace C18 column (250 × 4.6 mm i.d.; 5 μm particle size) from Advanced Chromatography Technologies (Scotland) was used and maintained at 25 °C. The mobile phase comprised 0.02 mol/L acetic acid and methanol (95:5), at a flow rate of 3 mL/min. The injection volume was 20 μL and detection was performed at 254 nm.

3.3. Preparation of solutions

3.3.1. Simulated vitreous humor solution

Approximately 6.4 g of sodium chloride, 750 mg of potassium chloride, 480 mg of calcium chloride, 300 mg of magnesium chloride, 3.9 g of sodium acetate and 1.7 g of sodium citrate were accurately weighed, transferred to a 1000 mL volumetric flask and dissolved in ultrapure water. The simulated humor vitreous solution was filtered through a 0.45 μm filter (Sartorius, Germany).

Table 4: Effects of the analytical parameters in percent recovery of acyclovir of the HPLC-UV method

Analytical parameter		Recovery of acyclovir (%)	Effect X – x (absolute value)*
Washing volume of the syringe of injection (μL)	A	98.88	0.06
	a	98.82	
Wavelength (nm)	B	98.44	–0.83
	b	99.27	
Mobile phase flow rate (mL/min)	C	98.83	–0.05
	c	98.87	
Proportion of the mobile phase (0.02 mol/L acetic acid and methanol)	D	98.73	–0.25
	d	98.98	
Injection volume (μL)	E	99.03	0.37
	e	98.67	
Temperature of sample compartment (°C)	F	98.90	0.10
	f	98.80	
Filter unit	G	100.87	4.04
	g	96.83	

* Difference between average of the values obtained at nominal conditions and average of the values obtained at altered conditions.

3.3.2. Stock solution of acyclovir

Stock solution of acyclovir of 1.75 mg/mL was prepared by accurately weighing 43.75 mg of acyclovir reference standard into a 25 mL volumetric flask and dissolving it in 0.1 mol/L sodium hydroxide.

3.3.3. Standard solution of acyclovir

Aliquots of the stock solution of acyclovir were diluted with simulated humor vitreous solution to obtain solutions with different concentrations of acyclovir. The concentration of acyclovir in each standard solution was defined in the description of the validation parameters. Each standard solution of acyclovir was filtered through a 0.45 μm filter (Sartorius, Germany).

3.3.4. Vitreous humor from rabbits' eye

Rabbits were sacrificed using a lethal dose of intraperitoneal injection of pentobarbital 70 mg/kg (Euthanyle; Brouwer, Buenos Ayres, Argentina) (n = 5). Vitreous humor samples of rabbits' eye were collected by inserting a needle into the lateral canthus of each eye. All the vitreous humor in each eye was aspirated, and care was taken to avoid damage to any loose tissue fragments around the vitreous chamber. The obtained samples were placed into polystyrene conical tubes and kept at –18 °C without any preservatives until analysis (Cabarcos et al. 2010). The collected vitreous humor was filtered through a 0.45 μm filter (Sartorius, Germany).
The collection of the humor vitreous from rabbits' eye was performed in accordance with stipulations set forth by Ethics Committee in Animal Experimentation of the Fundação Ezequiel Dias, which gave approval to the protocol.

3.3.5. Vitreous humor from rabbits' eye spiked with stock solution of acyclovir

An aliquot of 10 mL of the stock solution of acyclovir was transferred to a 25 mL volumetric flask and dissolved in humor vitreous solution collected from rabbits' eye. The spiked solution of 700 μg/mL of acyclovir was filtered through a 0.45 μm filter (Sartorius, Germany).

3.4. Method validation

The method was validated for specificity, linearity, precision (repeatability and intermediated precision), limits of quantitation and detection, accuracy and robustness in accordance with standard procedure (ICH 2005).

3.4.1. System suitability

System suitability was carried out by making six replicate injections of a standard solution containing 700 μg/mL of acyclovir prior to sample analyses. The acceptance criterion was a resolution greater than 2 between the chromatographic peaks of acyclovir and humor vitreous (The United States Pharmacopeia 2008). Additionally, the limits for system suitability were set for the theoretical plates, tailing factor and retention time of acyclovir.

3.4.2. Specificity

The chromatographic peaks of following solutions were recorded: (1) standard solution of acyclovir at 700 μg/mL; (2) simulated vitreous humor solution; (3) collected vitreous humor from rabbits' eye; (4) vitreous humor from rabbits' eye spiked with stock solution of acyclovir at 700 μg/mL. To achieve the specificity of the method, no peak, with the same retention time of acyclovir, was allowed. Additionally, spectral purity of the chromatographic peak of acyclovir was evaluated using the UV spectra recorded by a diode array detector (DAD).

3.4.3. Linearity

The calibration curve was obtained using five standard solutions in different concentrations of acyclovir (35, 105, 175, 350 and 700 μg/mL) in 3 independent replicates run in random order. These assays were performed on 2 different days. The calibration curves constructed were assessed using residue analysis (homoscedascity, normality, and independence of residues) and linear regression analysis was done by the ordinal least squares method (Souza and Junqueira 2005).

3.4.4. Sensitivity

The sensitivity of the method was evaluated by determining the lower limit of quantification (LOQ) and the detection limit (LOD). The LOQ was set as the lowest acyclovir concentration that could be determined with adequate precision and accuracy, whereas the LOD was the lowest acyclovir concentration that could be detected but not quantified under the stated experimental conditions (Causon 1997; Santana 2004). The LOQ and LOD were calculated by using the standard deviation and the slope of the calibration curve and the Eqs. (1) and (2), respectively:

$$\mathrm{LOQ} = 10\,\sigma/b \tag{1}$$

$$\mathrm{LOD} = 3\,\sigma/b \tag{2}$$

where σ is the standard deviation of the response and b is the slope of the calibration curve.

3.4.5. Precision

The precision of the method was determined based on repeatability (intra-day) and intermediate precision (inter-day). Repeatability was assessed through the assay of standard solutions of acyclovir at concentrations of 35, 70, and 700 μg/mL on the same day (n = 6 for each concentration). Intermediate precision was verified by evaluating the results on 2 different days (n = 6 for each concentration). The precision was expressed as relative standard deviation (RSD) amongst responses.

3.4.6. Accuracy

Standard solutions of acyclovir at 35, 70 and 700 μg/mL were prepared and analyzed. Moreover, humor vitreous from rabbits' eye spiked with known amount of acyclovir performing 35, 70 and 700 μg/mL of the drug were also prepared and analyzed. Solutions were prepared in triplicate with 5 injections of each solution (n = 15). The percent recovery of added acyclovir was calculated comparing peak areas of the resultant solutions with standard solutions of acyclovir at the same concentration.

3.4.7. Robustness

The method proposed by Youden and Steiner (1975) was carried out to evaluate the robustness. Seven analytical parameters were selected and investigated at two levels as indicated by capital letters (nominal values) and lowercase letters (conditions with small variation in nominal values) in Table 5. Eight runs were performed following the experimental design of Youden and Steiner in order to determine the influence of each parameter in the final result.
The standard solution of acyclovir at 700 μg/mL and the vitreous humor from rabbits' eye spiked with stock solution of acyclovir at 700 μg/mL were injected three times for each combination. In each combination, the recovery of the spiked acyclovir was analyzed.
The results of each experiment were represented by letters ranging from s to z (Table 5). To estimate the effect of each variable in the final result, the difference between the mean of the four values corresponding to the capital letters (nominal conditions) and the mean of the four values corresponding to the lowercase letters (altered conditions) was calculated (Youden and Steiner 1975). Thus, to evaluate the influence, for example, of wavelength in the final result of the analyses, Eq. (3) was used as given below:

$$\text{Effect G/g} = \frac{(\mathrm{s} + \mathrm{v} + \mathrm{x} + \mathrm{y})}{4} - \frac{(t + u + w + z)}{4} \tag{3}$$

The effect of the analytical parameter was considered to be significant if the value of the difference was greater than $\left(S\sqrt{2}\right)$, where, S is the standard deviation of the eight results (Bedregal et al. 2008).

3.5. Application of the validated HPLC-UV method

Acyclovir directly injected into the vitreous cavity of rabbits' eye was quantified by applying the validated HPLC-UV method. The percent of acyclovir in the collected vitreous humor was calculated comparing peak areas of the resultant solutions with standard solutions of acyclovir at 700 μg/mL.
Briefly, rabbits were anesthetized with an intramuscular injection of 50 mg/kg ketamine hydrochloride (Ketamina; Agener, São Paulo, Brazil) and 6.7 mg/kg xylazine hydrochloride (Calmiun; Agener, São Paulo, Brazil). Pupils were dilated with topical 0.5% tropicamide (Mydriacyl; Alcon, São Paulo, Brazil) and the eye anesthetized with 0.5% proxymetacaine hydrochloride (Anestalcon; Alcon, São Paulo, Brazil) (n = 3). Before the injection of acyclovir, anterior chamber paracentesis (0.1 mL of aqueous humor) was performed with a 27-gauge needle to avoid increase in intraocular pressure and to minimize drug reflux. Intravitreal injection was performed using a 30-gauge needle attached to a 1- mL tuberculin syringe inserted approximately 3 mm posterior to the limbus, and 0.1 mL of acyclovir (10 mg/mL) was slowly injected directly into the vitreous. The right eye of each rabbit was injected with the acyclovir solution and the left eye with saline as control.
After 2 days of injection, rabbits were sacrificed using a lethal dose of intraperitoneal injection of pentobarbital 70 mg/kg (Euthanyle; Brouwer,

Table 5: Parameters, variation and factorial combination for robustness test studies

Analytical parameter	Value (X/x)		Factorial combination							
			1	2	3	4	5	6	7	8
	A	a								
Washing volume of the syringe of injection (μL)	300	500	A	A	A	A	a	a	a	a
	B	b								
Wavelength (nm)	256	252	B	B	b	b	B	B	b	b
	C	c								
Mobile phase flow rate (mL/min)	1.30	1.10	C	c	C	c	C	c	C	c
	D	d								
Proportion of the mobile phase (0.02 mol/L acetic acid and methanol)	95.5:4.5	94.5:5.5	D	D	d	d	d	d	D	D
	E	e								
Injection volume (μL)	22	18	E	e	E	e	e	E	e	E
	F	f								
Temperature of sample compartment (°C)	26	24	F	f	f	F	F	f	f	F
	G	g*								
Filter unit	cellulose	PVDF	G	g	g	G	g	G	G	g
Results			s	t	u	v	w	x	y	z

*PVDF – Polyvinylidene fluoride

Buenos Ayres, Argentina). Vitreous humor samples of rabbits' eye were collected by inserting a needle into the lateral canthus of each eye. All the vitreous humor in each eye was aspirated, and care was taken to avoid damage to any loose tissue fragments around the vitreous chamber. The obtained samples were placed into polystyrene conical tubes and kept at –18 °C without any preservatives until analysis (Cabarcos et al. 2010). The collected vitreous humor was filtered through a 0.45 μm filter (Sartorius, Germany).

The collection of the humor vitreous from rabbits' eye containing acyclovir was performed in accordance with stipulations set forth by Ethics Committee in Animal Experimentation of the Fundação Ezequiel Dias, which gave approval to the protocol.

References

Antonides HM, Kiely ER, Marinetti LJ (2007) Vitreous fluid quantification of opiates, cocaine, and benzoylecgonine: comparison of calibration curves in both blood and vitreous matrices with corresponding concentrations in blood. J Anal Toxicol 31: 469–476.

Bedregal P, Torres B, Ubillús M, Mendoza P, Montoya E (2008) Robustness in NAA evaluated by the Youden and Steiner test. J Radioanal Nucl Chem 278: 801–806.

Brazil. Agência Nacional de Vigilância Sanitária (2003) Resolução RE n(899 de 29 de Maio de 2003. Guia para validação de métodos analíticos e bioanalíticos, Diário Oficial da União. Poder Executivo, Brasília.

Cabarcos P, Tabernero MJ, Álvarez I, López P, Fernández P, Bermejo AM (2010) Analysis of six benzodiazepines in vitreous humor by high-performance liquid chromatography – photodiode-array detection. J Anal Toxicol 34: 539–542.

Causon R. Validation of chromatographic methods in biomedical analysis (1997) Viewpoint and discussion. J Chromatogr B 689: 175–180.

Clauwaert KM, Van Bocxlaer JF, De Letter EA, Van Calenbergh S, Lambert WE, De Leenheer AP (2000) Segmental analysis for cocaine and metabolites by HPLC in hair of suspected drug overdose cases. Clin. Chem 46: 1968–1977.

De Letter EA, De Paepe P, Clauwaert KM, Belpaire FM, Lambert WE, Van Bocxlaer JF, Piette MH (2000) Is vitreous humor useful for the interpretation of 3,4–methylenedioxymethamphetamine (MDMA) blood levels? Int J Legal Med 114: 29–35.

Fernández P, Aldonza M, Bouzas A, Lema M, Bermejo AM, Tabernero MJ (2006) GC-FID determination of cocaine and its metabolites in human bile and vitreous humor. J Appl Toxicol 26: 253–257.

International Conference on Harmonisation of Technical Requirements for Registration of Pharmaceuticals for Human Use (2005); Validation of Analytical Procedures: Text and Methodology.

Mackey-Bojack S, Kloss J, Apple F (2000) Cocaine, cocaine metabolite, and ethanol concentrations in postmortem blood and vitreous humor. J Anal Toxicol 24: 59–65.

Maes A, Garré B, Desmet N, van der Meuler K, Nauwynck H, De Backer P, Croubels S (2009) Determination of acyclovir in horse plasma and body fluids by high-performance liquid chromatography combined with fluorescence detection and heated electrospray ionization tandem mass spectrometry. Biomed Chromatogr 23: 132–140.

Manish Y, Vivek U, Puran S, Sailendra G, Pranav SS (2009) Stability evaluation and sensitive determination of antiviral drug, valacyclovir and its metabolite acyclovir in human plasma by a rapid liquid chromatography–tandem mass spectrometry method. J Chromatogr B 877: 680–688.

Meghpara B, Sulkowski G, Kesen MR, Tessler HH, Goldstein DA (2010) Long-term follow-up of acute retinal necrosis. Retina 30: 795–800.

Nebinger P, Koel M (1993) Determination of acyclovir by ultrafiltration and high-performance liquid chromatography. J Chromatogr 619: 342–344.

Ormrod D, Goa K (2000) Valaciclovir–A review of its use in the management of herpes zoster. Drugs 59: 1317–1340.

Peh KK, Yuen KH (1997) A simple high performance liquid chromatographic method for determination of plasma acyclovir using fluorescence detection. J Chromatogr B 693: 241–244.

Saliba JB, Silva-Cunha AJ, Gomes ECL, Mansur HS, Da Silva GR (2011) Development and validation of a high performance liquid chromatographic method for determination of cyclosporine-a from biodegradable intraocular implants. Quim Nova 34: 140–144.

Santana FJM, Cesarino EJ, Bonato OS (2004) New method for the chiral evaluation of mirtazapine in human plasma by liquid chromatography J Chromatogr B 809: 351–356.

Schulman J, Peyman GA, Fiscella R, Greenberg D, Horton DMB, Miranda P (1986) Intraocular acyclovir levels after subconjunctival and topical administration. Br J Ophthalmol 70: 138–140.

Smith RL, Walker DD (1985) High-performance liquid chromatographic determination of acyclovir in sérum. J Chromatogr B 343: 203–207.

Souza SVC, Junqueira RG (2005) A procedure to assess linearity by ordinary least squares method. Anal Chim Acta 552: 25–35.

Svensson JO, Barkholt L, Sawe J (1997) Determination of acyclovir and its metabolite 9-carboxymethoxymethylguanine in serum and urine using solid-phase extraction and high performance liquid chromatography. J Chromatogr B 690: 369–376.

Tam PMK, Hooper CY, Lightman S (2010) Antiviral selection in the management of acute retinal necrosis. Clin Ophthalmol 4: 11–20.

The United States Pharmacopeia. 31th ed (2008) United States Pharmacopeial Convention: Rockville.

Vo HC, Henning PA, Leung DT, Sacks SL (2002) Development and validation of a plasma assay for acyclovir using high-performance capillary electrophoresis with sample stacking. J Chromatogr B 772: 291–297.

Youden WJ, Steiner EH (1975) Statistical manual of AOAC–Association of Official Analytical Chemistry. Washington: AOAC.

Zhang S, Yuan Z, Liu H, Zou H, Xiong H, Wu Y (2000) Analysis of acyclovir by high performance capillary electrophoresis with on-column amperometric detection Electrophoresis 21: 2995–2998.

Zhang SS, Liu HX, Chen Y, Yuan ZB (1996) Comparison of High Performance Capillary Electrophoresis and Liquid Chromatography for the Determination of Acyclovir and Guanine in Pharmaceuticals and Urine. Biomed Chromatogr 10: 256–257.