Juliana Naves Ravanini

Carcinomas uroteliais de alto grau em cistectomias radicais: heterogeneidade intratumoral sob a perspectiva das variantes histológicas e caracterização de perfis imuno-histoquímicos

Tese apresentada à Faculdade de Medicina da Universidade de São Paulo para obtenção do título de Doutor em Ciências

Programa de Patologia
Orientador: Prof. Dr. Venâncio Avancini Ferreira Alves

São Paulo

2019

Dados Internacionais de Catalogação na Publicação (CIP)

Preparada pela Biblioteca da
Faculdade de Medicina da Universidade de São Paulo

©reprodução autorizada pelo autor

Ravanini, Juliana Naves
Carcinomas uroteliais de alto grau em cistectomias radicais : heterogeneidade intratumoral sob a perspectiva das variantes histológicas e caracterização de perfis imuno-histoquímicos / Juliana Naves Ravanini. -- São Paulo, 2019.
Tese(doutorado)--Faculdade de Medicina da Universidade de São Paulo.
Programa de Patologia.
Orientador: Venâncio Avancini Ferreira Alves.

Descritores: 1.Neoplasias da bexiga urinária 2.Carcinoma 3.Cistectomia 4.Histologia 5.Variantes histológicas 6.Imuno-histoquímica 7.Metástase linfática 8.Subtipos do carcinoma urotelial

USP/FM/DBD-135/19

Responsável: Erinalva da Conceição Batista, CRB-8 6755

Dedico esta tese aos meus pais Laert Noel Ravanini e Angela Naves Ravanini que a tornaram possível e ao meu noivo Leandro Carvalho Vieira que me ajudou a realizá-la.

Agradecimentos

Ao Prof. Dr. Venâncio Avancini Ferreira Alves agradeço especialmente pela orientação constante e dedicada desta tese e por todos os ensinamentos durante a residência e nestes anos de convivência no CICAP. Muito obrigada, Professor.

Aos colegas patologistas do laboratório CICAP pelo incentivo, em especial a Dra. Maria Regina Vianna pelo aprendizado, ótimo convívio diário e apoio constante.

À Profa. Dra. Maria Aparecida Barone Teixeira pelo aprendizado durante a toda a graduação na Pontifícia Universidade Católica de Campinas, pelos ensinamentos sobre a correlação anátomo-clínica e pela fundamental contribuição na formação do meu conhecimento médico.

À Dra. Sheila Aparecida Coelho Siqueira pelo aprendizado, carinho e apoio constantes durante a residência.

Ao Dr. Romulo Loss Mattedi por compartilhar comigo seu conhecimento da patologia cirúrgica e da uropatologia durante a residência e ao longo dos anos de convivência no ICESP.

Aos pesquisadores do Laboratório de Investigação Médica 14 (LIM-14) do Hospital das Clínicas da Faculdade de Medicina da USP, em especial Alda Wakamatsu e Aline K. Assato pelo apoio técnico na confecção dos TMAs e nos estudos imuno-histoquímicos.

Ao Prof. Dr. Raymundo Soares de Azevedo Neto, Profa. Gianni Mara S. Santos e Priscila Negreiros pelo apoio na análise estatística.

Aos colaboradores do ICESP, especialmente Maiara Vicente e Andreia da Silva Caputi e aos colaboradores do CICAP, especialmente Lindalva da Silva Amorim, pelo apoio técnico durante este estudo.

Aos meus familiares e amigos e ao meu irmão, Daniel Naves Ravanini, agradeço pela compreensão e estímulo ao longo destes anos.

Ao meu pai, Laert Noel Ravanini, meu primeiro e mais importante exemplo de bom patologista e à minha mãe, Angela Naves Ravanini, agradeço pela minha formação pessoal e profissional, pelo amor, dedicação, incentivo e orações constantes.

Ao meu noivo, Leandro Carvalho Vieira, agradeço especialmente pelo incentivo e encorajamento desde antes do início deste trabalho, pelo apoio e acolhimento nos momentos de cansaço e dúvida e pelo fundamental companheirismo ao longo desta jornada.

Esta tese está de acordo com as seguintes normas, em vigor no momento desta publicação:

Referências: adaptado de *International Committee of Medical Journals Editors* (Vancouver).

Universidade de São Paulo. Faculdade de Medicina. Divisão de Biblioteca e Documentação. *Guia de apresentação de dissertações, teses e monografias*. Elaborado por Anneliese Carneiro da Cunha, Maria Julia de A. L. Freddi, Maria F. Crestana, Marinalva de Souza Aragão, Suely Campos Cardoso, Valéria Vilhena. 3ª ed. São Paulo: Divisão de Biblioteca e Documentação; 2011.

Abreviaturas dos títulos dos periódicos de acordo com *List of Journals Indexed in Index Medicus*.

Sumário

Lista de tabelas

Lista de gráficos

Lista de figuras

Resumo

Summary

1. Introdução 1
   1.1 Aspectos epidemiológicos do câncer de bexiga 2
   1.2 Fatores de risco ambientais associados ao câncer de bexiga 3
   1.3 Fatores genéticos associados ao câncer de bexiga 4
   1.4 Aspectos anatomopatológicos do carcinoma da bexiga e seu significado clínico 5
      1.4.1 Grau histológico 5
      1.4.2 Padrão arquitetural de invasão tumoral 6
      1.4.3 Medida da neoplasia 6
      1.4.4 Invasão neoplásica linfovascular 6
      1.4.5 Variantes histológicas 7
      1.4.6 Carcinoma urotelial “in situ” (CIS) 7
      1.4.7 Estadiamento patológico 8
   1.5 Vias moleculares da carcinogênese urotelial 9
   1.6 Análises genômicas do carcinoma urotelial 11
   1.7 Heterogeneidade tumoral 17
   1.8 Tratamento do carcinoma urotelial da bexiga 17
   1.9 Síntese da introdução 18
2. Objetivos 19
3. Materiais e métodos 21
   3.1 Ética em pesquisa 22
   3.2 Casuística 22
      3.2.1 Critérios de inclusão 22
      3.2.2 Critérios de exclusão 23
      3.2.3 Seleção dos casos 23
      3.2.4 Obtenção de dados clínicos 24
      3.2.5 Obtenção das características anatomopatológicas 25
   3.3 Micromatrizes Teciduais (TMAs) 32
   3.4 Reações imuno-histoquímicas 36

3.4.1 Detalhamento do procedimento imuno-histoquímico 37
3.4.2 Avaliação dos estudos imuno-histoquímicos..... 39
3.5 Análise estatística 41
4. Resultados..... 43
4.1 Características clínicas e anatomopatológicas 44
4.2 Variantes histológicas..... 49
4.2.1 Associação entre a variante histológica escamosa e as demais características clínico-patológicas 56
4.2.2 Associação entre a variante histológica micropapilífera e as demais características clínico-patológicas 57
4.3 Variantes histológicas nas metástases linfonodais 59
4.4 Dados clínicos de seguimento dos 120 pacientes do ICESP 61
4.5 Distribuição semiquantitativa das expressões imuno-histoquímicas 63
4.5.1 Distribuição da expressão imuno-histoquímica de CK20 63
4.5.2 Distribuição da expressão imuno-histoquímica de GATA3..... 65
4.5.3 Distribuição da expressão imuno-histoquímica de CK5 67
4.5.4 Distribuição da expressão imuno-histoquímica de SALL4..... 69
4.5.5 Distribuição da expressão imuno-histoquímica de Vimentina 71
4.6 Distribuição das expressões imuno-histoquímicas em relação às características clínico-patológicas..... 73
4.6.1 Distribuição da expressão imuno-histoquímica de CK20 em relação às características clínico-patológicas 73
4.6.2 Distribuição da expressão imuno-histoquímica de GATA3 em relação às características clínico-patológicas 75
4.6.3 Distribuição da expressão imuno-histoquímica de CK5 em relação às características clínico-patológicas 77
4.6.4 Distribuição da expressão imuno-histoquímica de SALL4 em relação às características clínico-patológicas 79
4.6.5 Distribuição da expressão imuno-histoquímica de Vimentina em relação às características clínico-patológicas 81
4.7 Caracterização de perfis imuno-histoquímicos relacionados aos subtipos moleculares “basal” e “luminal” e associação entre estes perfis e as características clínico-patológicas..... 83
4.7.1 Associação entre os perfis imuno-histoquímicos “basal”, “luminal” ou “indeterminado” e as características clínico-patológicas utilizando CK5 e CK20.. 85
4.7.2 Associação entre os perfis imuno-histoquímicos “basal”, “luminal” ou “indeterminado” e as características clínico-patológicas utilizando CK5 e GATA388
4.8 Comparação dos perfis imuno-histoquímicos relacionados aos subtipos moleculares “basal”, “luminal” ou “indeterminado” do carcinoma urotelial caracterizados no centro tumoral com aqueles caracterizados nas suas respectivas metástases linfonodais..... 91
4.9 Sobrevida..... 93

4.9.1 Variantes histológicas e sobrevida 93
4.9.2 Variantes histológicas nas metástases linfonodais e sobrevida 96
4.9.3 Variante escamosa do carcinoma urotelial e sobrevida..... 100
4.9.4 Variante micropapilífera do carcinoma urotelial e sobrevida 103
4.9.5 Perfis “basal”; “luminal” e “indeterminado” do carcinoma urotelial utilizando a combinação da expressão imuno-histoquímica de CK5 e CK20 e sobrevida..... 106
4.9.6 Perfis “basal”; “luminal” e “indeterminado” do carcinoma urotelial utilizando a combinação da expressão imuno-histoquímica de CK5 e GATA3 e sobrevida .. 110
4.9.6.1 Sobrevida livre de doença..... 110
5. Discussão 115
5.1 Caracterização clínico-patológica da casuística 116
5.1.1 Caracterização das variantes histológicas 122
5.1.2 Caracterizaçao das variantes histológicas nas metástases linfonodais..... 133
5.2 Estudo imuno-histoquímico, caracterização de perfis imuno-histoquímicos relacionados aos subtipos moleculares do carcinoma urotelial e sobrevida 135
5.2.1 Comparações dos perfis imuno-histoquímicos no centro do tumor e nas suas respectivas metástases linfonodais..... 144
6. Conclusões 146
7. Anexos 149
8. Referências Bibliográficas 152
9. Apêndice

Lista de abreviaturas

BCG	Bacilo Calmette-Guérin
CCND1	Gene “cyclin D1”
CCNE	Gene “cyclin E”
CDH3	gene “cadherin 3”
CDKN2A	Gene “cyclin-dependent kinase inhibitor 2A”
CIS	Carcinoma urotelial “in situ”
CK	Citoqueratina (do inglês “cytokeratin”)
CTLA-4	“Cytotoxic T-lymphocyte-associated protein 4”
DNA	Ácido desoxirribonucleico
EGFR	Gene “epidermal growth factor receptor”
ERBB2/3 (HER2)	Gene “Erb-b2 receptor tyrosine kinase 2/3”
FGFR3	“Fibroblast growth factor receptor 3”
FOXA1	Gene “forkhead box A1”
GATA3	Gene e proteína “GATA binding protein 3”
HRAS	Gene “Harvey RAS”
IFNα	gene “interferon alpha”
KRAS	Gene “Kirsten RAS”
LIM-14	Laboratório de investigação médica 14
MDM2	Gene “mouse double minute 2 homolog”
miR	Micro RNA
NRAS	Gene “Neuroblastoma RAS”
OMS	Organização mundial da saúde
PD1	“Programmed death 1”
PDL1	“Programmed death ligant 1”
PIK3CA	Gene “phosphatidylinositol-4,5-biphosphate 3-kinase, catalytic subunit alpha”
PTEN	Gene “phosphatase and tensin homolog”
RAS	Gene RAS (do inglês “Rat sarcoma”)

RB	Gene retinoblastoma
RNA	Ácido ribonucleico
SALL4	Gene e proteína “Spalt like transcription factor 4”
SNAI2	Gene “snail family transcriptional repressor 2”
TMA	Micromatrizes teciduais (do inglês “tissue microarray”)
TP53	Gene TP53 (do inglês “tumor protein 53)
TP63	Gene TP63 (do inglês “tumor protein 63”)
TSC1	Gene “Tuberous sclerosis 1”
TWIST1/2	Gene “twist family bHLH transcription factor 1/2”
VIM	Gene “vimentin”
XBP1	Gene “X-box binding protein 1”
ZEB2	Gene “zinc finger E-box binding homeobox 2”

Lista de tabelas

Tabela 1 - Resumo dos aspectos clínico-patológicos, imuno-histoquímicos e moleculares dos subtipos basal e luminal de carcinomas uroteliais músculo 16

Tabela 2 - Características dos anticorpos utilizados 37

Tabela 3 - Resumo da padronização das reações imuno-histoquímicas 37

Tabela 4 - Interpretação dos valores do coeficiente Kappa 42

Tabela 5 - Detalhamento da distribuição das características clínico-patológicas 45

Tabela 6 - Associação entre as características clínico-patológicas e a presença de variantes histológicas na neoplasia..... 49

Tabela 7 - Detalhamento da distribuição das variantes histológicas identificadas nos 183 casos 53

Tabela 8 - Associação entre as características clínico-patológicas e a variante escamosa 56

Tabela 9 - Associação entre as características clínico-patológicas e a variante micropapilífera 58

Tabela 10 - Detalhamento das variantes histológicas presentes nas metástases linfonodais 60

Tabela 11 - Detalhamento das variantes histológicas presentes nas metástases linfonodais em comparação com as variantes histológicas presentes nos respectivos tumores primários 60

Tabela 12 - Detalhamento das informações obtidas no prontuário eletrônico dos 120 pacientes provenientes do ICESP 62

Tabela 13 - Distribuição da expressão imuno-histoquímica de CK20 no centro tumoral, fronte de invasão e nas metástases linfonodais dos carcinomas uroteliais 63

Tabela 14 - Distribuição da expressão imuno-histoquímica de GATA3 no centro tumoral, fronte de invasão e nas metástases linfonodais dos carcinomas uroteliais 65

Tabela 15 - Distribuição da expressão imuno-histoquímica de CK5 no centro tumoral, fronte de invasão e nas metástases dos carcinomas uroteliais..... 67

Tabela 16 - Distribuição da expressão imuno-histoquímica de SALL4 no centro tumoral, fronte de invasão e nas metástases linfonodais dos carcinomas uroteliais 69

Tabela 17 - Distribuição da expressão imuno-histoquímica de Vimentina no centro tumoral, fronte de invasão e nas metástases linfonodais dos carcinomas uroteliais 71

Tabela 18 - Associação entre as características clínico-patológicas e a expressão imuno-histoquímica de CK20 (centro do tumor) – n (%)..... 73

Tabela 19 - Associação entre as características clínico-patológicas e a expressão imuno-histoquímica de GATA3 (centro do tumor) – n (%)..... 75

Tabela 20 - Associação entre as características clínico-patológicas e a expressão imuno-histoquímica de CK5 (centro do tumor) – n (%)..... 77

Tabela 21 - Associação entre as características clínico-patológicas e a expressão imuno-histoquímica de SALL4 (centro do tumor) – n (%)..... 79

Tabela 22 - Associação entre as características clínico-patológicas e a expressão imuno-histoquímica de Vimentina (centro do tumor) – n (%)..... 81

Tabela 23 - Caracterização de perfis imuno-histoquímicos relacionados aos subtipos moleculares “basal”; “luminal” e “indeterminado” através da combinação da expressão dos marcadores imuno-histoquímicos em pares 84

Tabela 24 - Associação entre as características clínico-patológicas e os perfis imuno-histoquímicos “basal” (CK5+/CK20-); “luminal” (CK5-/CK20+) e “indeterminado” (CK5+/CK20+ ou CK5-/CK20-) – n (%) 86

Tabela 25 - Associação entre as características clínico-patológicas e os perfis imuno-histoquímicos “basal” (CK5+/GATA3-); “luminal” (CK5-/GATA3+) e “indeterminado” (CK5+/GATA3+ ou CK5-/GATA3-) – n (%) 89

Tabela 26 - Comparação entre os perfis imuno-histoquímicos “basal” (CK5+/CK20-); “luminal” (CK5-/CK20+) e “indeterminado” (CK5+/CK20+ ou CK5-/CK20-) no centro tumoral e nas suas respectivas metástases linfonodais 91

Tabela 27 - Comparação entre os perfis imuno-histoquímicos “basal” (CK5+/GATA3-); “luminal” (CK5-/GATA3+) e “indeterminado” (CK5+/GATA3+ ou CK5-/GATA3-) no centro tumoral e nas suas respectivas metástases linfonodais 92

Tabela 28 - Sobrevida livre de doença por variantes histológicas – Frequência 93

Tabela 29 - Sobrevida livre de doença por variantes histológicas – Média e Mediana 93

Tabela 30 - Sobrevida livre de doença por variantes histológicas – Teste de Breslow 93

Tabela 31 - Sobrevida doença específica por variantes histológicas – Frequência 94

Tabela 32 - Sobrevida doença específica por variantes histológicas – Média e Mediana 94

Tabela 33 - Sobrevida doença específica por variantes histológicas – Teste de Breslow ..94

Tabela 34 - Sobrevida global por variantes histológicas – Frequência 95

Tabela 35 - Sobrevida global por variantes histológicas – Média e Mediana 95

Tabela 36 - Sobrevida global por variantes histológicas – Teste de Breslow 95

Tabela 37 - Sobrevida livre de doença por variante histológica na metástase – Frequência 96

Tabela 38 - Sobrevida livre de doença por variante histológica na metástase – Média e Mediana 97

Tabela 39 - Sobrevida livre de doença por variante histológica na metástase – Teste de Breslow 97

Tabela 40 - Sobrevida doença específica por variante histológica na metástase – Frequência 98

Tabela 41 - Sobrevida doença específica por variante histológica na metástase – Média e Mediana 98

Tabela 42 - Sobrevida doença específica por variante histológica na metástase – Teste de Breslow 98

Tabela 43 - Sobrevida global por variante histológica na metástase – Frequência 99

Tabela 44 - Sobrevida global por variante histológica na metástase – Média e Mediana 99

Tabela 45 - Sobrevida global por variante histológica na metástase – Teste de Breslow 99

Tabela 46 - Sobrevida livre de doença por variante escamosa – Frequência 100

Tabela 47 - Sobrevida livre de doença por variante escamosa – Média e Mediana.. 100

Tabela 48 - Sobrevida livre de doença por variante escamosa – Teste de Breslow . 100

Tabela 49 - Sobrevida doença específica por variante escamosa – Frequência..... 101

Tabela 50 - Sobrevida doença específica por variante escamosa – Média e Mediana 101

Tabela 51 - Sobrevida doença específica por variante escamosa – Teste de Breslow 101

Tabela 52 - Sobrevida global por variante escamosa – Frequência..... 102

Tabela 53 - Sobrevida global por variante escamosa – Média e Mediana 102

Tabela 54 - Sobrevida global por variante escamosa – Teste de Breslow 102

Tabela 55 - Sobrevida livre de doença por variante micropapilífera – Frequência 103

Tabela 56 - Sobrevida livre de doença por variante micropapilífera – Média e Mediana 103

Tabela 57 - Sobrevida livre de doença por variante micropapilífera – Teste de Breslow 103

Tabela 58 - Sobrevida doença específica por variante micropapilífera – Frequência 104

Tabela 59 - Sobrevida doença específica por variante micropapilífera – Média e Mediana 104

Tabela 60 - Sobrevida doença específica por variante micropapilífera – Teste de Breslow..... 104

Tabela 61 - Sobrevida global por variante micropapilífera – Frequência..... 105

Tabela 62 - Sobrevida global por variante micropapilífera – Média e Mediana 105

Tabela 63 - Sobrevida global por variante micropapilífera – Teste de Breslow 105

Tabela 64 - Sobrevida livre de doença por perfil imuno-histoquímico com a combinação de CK5 e CK20 – Frequência 106

Tabela 65 - Sobrevida livre de doença por perfil imuno-histoquímico com a combinação de CK5 e CK20 – Média e Mediana..... 107

Tabela 66 - Sobrevida livre de doença por perfil imuno-histoquímico com a combinação de CK5 e CK20 – Teste de Breslow..... 107

Tabela 67 - Sobrevida doença específica por perfil imuno-histoquímico com a combinação de CK5 e CK20 – Frequência 108

Tabela 68 - Sobrevida doença específica por perfil imuno-histoquímico com a combinação de CK5 e CK20 – Média e Mediana..... 108

Tabela 69 - Sobrevida doença específica por perfil imuno-histoquímico com a combinação de CK5 e CK20 – Teste de Breslow..... 108

Tabela 70 - Sobrevida global por perfil imuno-histoquímico com a combinação de CK5 e CK20 – Frequência..... 109

Tabela 71 - Sobrevida global por perfil imuno-histoquímico com a combinação de CK5 e CK20 – Média e Mediana 109

Tabela 72 - Sobrevida global por perfil imuno-histoquímico com a combinação de CK5 e CK20 – Teste de Breslow 109

Tabela 73 - Sobrevida livre de doença por perfil imuno-histoquímico com a combinação de CK5 e GATA3 – Frequência 110

Tabela 74 - Sobrevida livre de doença por perfil imuno-histoquímico com a combinação de CK5 e GATA3 – Média e Mediana 111

Tabela 75 - Sobrevida livre de doença por perfil imuno-histoquímico com a combinação de CK5 e GATA3 – Teste de Breslow 111

Tabela 76 - Sobrevida doença específica por perfil imuno-histoquímico com a combinação de CK5 e GATA3 – Frequência 112

Tabela 77 - Sobrevida doença específica por perfil imuno-histoquímico com a combinação de CK5 e GATA3 – Média e Mediana 112

Tabela 78 - Sobrevida doença específica por perfil imuno-histoquímico com a combinação de CK5 e GATA3 – Teste de Breslow 112

Tabela 79 - Sobrevida global por perfil imuno-histoquímico com a combinação de CK5 e GATA3 – Frequência 113

Tabela 80 - Sobrevida global por perfil imuno-histoquímico com a combinação de CK5 e GATA3 – Média e Mediana 113

Tabela 81 - Sobrevida global por perfil imuno-histoquímico com a combinação de CK5 e GATA3 – Teste de Breslow 114

Lista de gráficos

Gráfico 1 - Distribuição das 14 diferentes variantes histológicas, caracterizadas como as de maior porcentagem observadas nos 116 casos 52

Gráfico 2 - Curva de sobrevida livre de doença, ajustada por Kaplan-Meier, por variantes histológicas 94

Gráfico 3 - Curva de sobrevida doença específica, ajustada por Kaplan-Meier, por variantes histológicas 95

Gráfico 4 - Curva de sobrevida global, ajustada por Kaplan-Meier, por variantes histológicas..... 96

Gráfico 5 - Curva de sobrevida livre de doença, ajustada por Kaplan-Meier, por variante histológica na metástase 97

Gráfico 6 - Curva de sobrevida doença específica, ajustada por Kaplan-Meier, por variante histológica na metástase..... 99

Gráfico 7 - Curva de sobrevida global, ajustada por Kaplan-Meier, por variante histológica na metástase 100

Gráfico 8 - Curva de sobrevida livre de doença, ajustada por Kaplan-Meier, por variante escamosa 101

Gráfico 9 - Curva de sobrevida doença específica, ajustada por Kaplan-Meier, por variante escamosa..... 102

Gráfico 10 - Curva de sobrevida global, ajustada por Kaplan-Meier, por variante escamosa 103

Gráfico 11 - Curva de sobrevida livre de doença, ajustada por Kaplan-Meier, por variante micropapilífera..... 104

Gráfico 12 - Curva de sobrevida doença específica, ajustada por Kaplan-Meier, por variante micropapilífera..... 105

Gráfico 13 - Curva de sobrevida global, ajustada por Kaplan-Meier, por variante micropapilífera 106

Gráfico 14 - Curva de sobrevida livre de doença, ajustada por Kaplan-Meier, por perfil imuno-histoquímico com a combinação de CK5 e CK20..... 107

Gráfico 15 - Curva de sobrevida doença específica, ajustada por Kaplan-Meier, por perfil imuno-histoquímico com a combinação de CK5 e CK20 109

Gráfico 16 - Curva de sobrevida global, ajustada por Kaplan-Meier, por perfil imuno-histoquímico com a combinação de CK5 e CK20 110

Gráfico 17 - Curva de sobrevida livre de doença, ajustada por Kaplan-Meier, por perfil imuno-histoquímico com a combinação de CK5 e GATA3..... 111

Gráfico 18 - Curva de sobrevida doença específica, ajustada por Kaplan-Meier, por perfil imuno-histoquímico com a combinação de CK5 e GATA3 113

Gráfico 19 - Curva de sobrevida global, ajustada por Kaplan-Meier, por perfil imuno-histoquímico com a combinação de CK5 e GATA3..... 114

Lista de figuras

Figura 1 - Fluxograma dos casos incluídos no estudo..... 24

Figura 2 - Exemplo da marcação dos blocos e da transferência da marcação para os blocos de parafina 33

Figura 3 - Etapas da confecção dos blocos de TMA, começando com a retirada da amostra do bloco doador no canto superior esquerdo e finalizando com os blocos doadores com todas as amostras retiradas de um caso, no canto inferior direito 34

Figura 4 - Blocos de TMA finalizados..... 35

Figura 5 - Lâminas intervaladas coradas com hematoxilina-eosina provenientes de um dos blocos de TMA (T0364)..... 36

Figura 6 - Exemplo da visão panorâmica da lâmina HE do TMA T0363 (centro do tumor 2) escaneada à esquerda e a lâmina correspondente da imuno-histoquímica para citoqueratina 20 à direita..... 41

Figura 7 - Padrão arquitetural de invasão infiltrativo (A); padrão arquitetural de invasão trabecular (B); invasão neoplásica linfovascular (C); invasão neoplásica perineural (D); necrose tumoral (E); carcinoma urotelial “in situ” na mucosa adjacente (F) .. 48

Figura 8 - Exemplos das principais variantes histológicas observadas: escamosa (A); micropapilífera (B); sarcomatoide (C); glandular (D); plasmocitoide (E); células claras (F) 55

Figura 9 - Exemplos das principais variantes histológicas observadas nas metástases: micropapilífera (A); escamosa (B)..... 61

Figura 10 - Exemplos de marcação imuno-histoquímica para CK20 no centro do tumor: amostra negativa (A); amostra com 20% de células neoplásicas positivas (B); amostra com 80% de células neoplásicas positivas (C); amostra com 100% de células neoplásicas positivas (D) 64

Figura 11 - Exemplos de marcação imuno-histoquímica para GATA3 no centro do tumor: amostra negativa (A); amostra com 20% de células neoplásicas positivas (B); amostra com 80% de células neoplásicas positivas (C); amostra com 100% de células neoplásicas positivas (D) 66

Figura 12 - Exemplos de marcação imuno-histoquímica para CK5 no centro do tumor: amostra negativa (A); amostra com 20% de células neoplásicas positivas (B); amostra com 80% de células neoplásicas positivas (C); amostra com 100% de células neoplásicas positivas (D) 68

Figura 13 - Exemplos de marcação imuno-histoquímica para SALL4 no centro do tumor: amostra negativa (A); amostra com 10% de células neoplásicas positivas (B); amostra com 20% de células neoplásicas positivas (C); amostra com 80% de células neoplásicas positivas (D) 70

Figura 14 - Exemplos de marcação imuno-histoquímica para Vimentina no centro do tumor: amostra negativa (A); amostra com 20% de células neoplásicas positivas (B); amostra com 60% de células neoplásicas positivas (C); amostra com 80% de células neoplásicas positivas (D) 72

Figura 15 - Exemplos de casos agrupados nos perfis imuno-histoquímicos “basal” e “luminal” de acordo com a expressão imuno-histoquímica de CK20 e CK5 87

Figura 16 - Exemplos de casos agrupados nos perfis imuno-histoquímicos “basal” e “luminal” de acordo com a expressão imuno-histoquímica de GATA3 e CK5 90

Resumo

Ravanini JN. *Carcinomas uroteliais de alto grau em cistectomias radicais*: heterogeneidade intratumoral sob a perspectiva das variantes histológicas e caracterização de perfis imuno-histoquímicos [tese]. São Paulo: Faculdade de Medicina, Universidade de São Paulo; 2019.

OBJETIVOS: Avaliar características clínico-patológicas com ênfase na presença de variantes histológicas (VH) nos carcinomas uroteliais da bexiga e nas metástases linfonodais (ML). Caracterizar perfis imuno-histoquímicos relacionados aos subtipos moleculares e verificar suas associações clínico-patológicas. **MÉTODOS:** 183 carcinomas uroteliais de alto grau músculo-invasivos submetidos a cistectomia radical no Instituto do Câncer do Estado de São Paulo, HCFMUSP ou Hospital Alemão Oswaldo Cruz foram caracterizados quanto ao gênero, idade, tamanho, focalidade, configuração neoplásica, necrose, invasões angiolinfática e perineural, VH, carcinoma *in situ*, infiltrado inflamatório peri e intratumoral, estádio, margem cirúrgica, ML e VH na metástase. Resultados semi-quantitativos da pesquisa imuno-histoquímica (IH) de CK20 e GATA3 (associados ao subtipo luminal) e CK5, SALL4 e Vimentina (associados ao subtipo basal), que foi realizada em micromatrizes teciduais com abundante representação do tumor primário e das ML, tiveram valor de corte de 20%, definindo os casos em positivos e negativos. Casos negativos para CK20 ou GATA3 e positivos para CK5 foram agrupados no subtipo basal; casos positivos para CK20 ou GATA3 e negativos para CK5 agrupados no subtipo luminal e casos duplo positivos ou duplo negativos agrupados no subtipo indeterminado. As associações entre estes subtipos e as características clínico-patológicas foram realizadas através de testes qui-quadrado ou exato de Fisher para as variáveis categóricas. A comparação dos subtipos obtidos no centro do tumor e na ML foi realizada com testes de McNemar-Bowker e concordância pelo coeficiente Kappa. A análise de sobrevida foi realizada pelo método Kaplan-Meier e testes de Breslow. **RESULTADOS:** VH foram observadas em 116 (63,4%) casos e associadas a invasão linfovascular (p=0,043), VH na metástase (p<0,001), pior sobrevida global (p=0,043). Havia 14 diferentes VH, a escamosa, mais comum, foi associada a tumores maiores (p=0,003); necrose (p=0,004); VH sarcomatoide (p=0,047), VH na metástase (p=0,003), sem impacto nas sobrevidas. VH micropapilífera, segunda mais observada, foi associada a invasão linfovascular (p=0,002); margem cirúrgica positiva (p=0,005); metástase linfonodal (p<0,001), VH na metástase (p=0,007) e piores sobrevidas doença específica (p=0,016) e global (p=0,005). VHs foram observadas em 40,7% das metástases linfonodais, com apenas um caso discordante das VH observadas no tumor vesical. Nos dois perfis IH estabelecidos não houve impacto nas sobrevidas e o subtipo basal foi associado a tumores maiores (CK5/CK20 p=0,025; CK5/GATA3 p=0,006) e a variante escamosa (CK5/CK20 e

CK5/GATA3 p<0,001) e o subtipo luminal foi associado a variantes micropapilífera (CK5/CK20 e CK5/GATA3 p<0,001) e plasmocitoide (CK5/CK20 p=0,003; CK5/GATA3 p=0,011). Foi moderado o grau de concordância do subtipo observado no centro comparado ao observado na ML (CK5/CK20 Kappa=0,57; CK5/GATA3 Kappa=0,48). **CONCLUSÕES:** A presença de VH nos carcinomas uroteliais da bexiga, além de acarretar heterogeneidade intratumoral, foi associada a características clínico-patológicas de agressividade, com impacto na sobrevida, sobretudo na variante micropapilífera. O perfil IH basal foi associado a tumores maiores com variante escamosa e o perfil IH luminal foi associado às variantes micropapilífera e plasmocitoide. Os perfis IHs não diferiram quanto às sobrevidas e houve moderada concordância com os perfis observados nas ML.

Descritores: Neoplasias da bexiga urinária; Carcinoma; Cistectomia; Histologia; Variantes histológicas; Imuno-histoquímica; Metástase linfática; Subtipos do carcinoma urotelial.

Summary

Ravanini JN. *High grade bladder urothelial carcinoma treated with radical cystectomy*: intratumoral heterogeneity from the perspective of histological variants and characterization of immunohistochemical profiles [thesis]. São Paulo: “Faculdade de Medicina, Universidade de São Paulo”; 2019.

OBJETIVES: Evaluate clinicopathological features emphasizing the presence of histological variants (HV) in bladder urothelial carcinomas and their lymph node metastasis (LNM). Characterize immunohistochemical profiles related to molecular subtypes and verify their clinicopathological associations. **METHODS:** 183 high-grade muscle-invasive urothelial carcinomas undergoing radical cystectomy at Instituto do Câncer do Estado de São Paulo, HCFMUSP or Hospital Alemão Oswaldo Cruz were classified according to gender, age, size, focality, neoplastic configuration, necrosis, lymphovascular and perineural invasion, HV, carcinoma *in situ*, peritumoral and intratumoral inflammatory infiltrate, stage, surgical margin, LNM and HV in metastasis. Semi-quantitative results of the immuhistochemical (IHC) studies for CK20 and GATA3 (associated with the luminal subtype) and CK5, SALL4 and Vimentin (associated with basal subtype), which were performed in tissue microarrays with abundant representation of the primary tumor and LNM, had a cutoff value of 20%, dividing cases into positive and negative. Negative cases for CK20 or GATA3 and positive for CK5 were grouped into the basal subtype; positive cases for CK20 or GATA3 and negative for CK5 were grouped into luminal subtype and double positive or double negative cases were grouped into the undetermined subtype. The associations between these subtypes and clinicopathological features were performed using chi-square or Fisher´s exact tests for the categorical variables. Comparison of the subtype obtained at the center of the tumor and LNM was performed using McNemar-Bowker test and agreement with Kappa coefficient. Survival analysis was performed using Kaplan-Meier method and Breslow tests. **RESULTS:** HV were observed in 116 (63.4%) cases and associated with lymphovascular invasion (p=0.043); HV in metastasis (p<0.001), worse overall survival (p=0.043). There were 14 different HV, and squamous variant, the most common, was associated with larger tumors (p=0.003); necrosis (p=0.004), sarcomatoid variant (p=0,047), HV in metastasis (p=0.003), with no impact on survival. Micropapillary variant, the second most observed, was associated with lymphovascular invasion (p=0.002); positive surgical margin (p=0.005); LNM (p<0.001); HV in metastasis (p=0.007) and worse disease-specific (p=0.016) an overall survival (p=0.005). HV were observed in 40.7% of the LNM, and only one case was discordant with HV observed in the bladder tumor. In both IHC profiles there was no impact on survival, and the basal subtype was associated with larger tumors (CK5/CK20 p=0.025; CK5/GATA3 p=0.006) and squamous variant (CK5/CK20 and CK5/GATA3 p<0.001). Luminal subtype was associated with

micropapillary variant (CK5/CK20 and CK5/GATA3 p<0.001) and plasmacytoid variant (CK5/CK20 p=0.003; CK5/GATA3 p=0.011). There was moderate agreement between the subtype observed in the tumor center compared to that observed in LNM (CK5/CK20 Kappa=0.57; CK5/GATA3 Kappa=0.48). **CONCLUSIONS:** The presence of HV in bladder urothelial carcinomas, in addition to cause intratumoral heterogeneity, was associated with clinical and pathological characteristics of aggressiveness, with impact on survival, especially in the micropapillary variant. The basal IHC profile was associated with larger tumors and squamous variant, and the luminal IHC profile was associated with micropapillary and plasmacytoid variants. The IHC profiles did not differ on the survival rates and there was moderate agreement compared to the subtypes observed in LNM.

Descriptors: Urinary bladder neoplasms; Carcinoma; Cystectomy; Histology; Histological variants; Immunohistochemistry; Lymphatic metastasis; Urothelial carcinoma subtypes.

1. Introdução

1.1 Aspectos epidemiológicos do câncer de bexiga

Segundo estimativas do projeto GLOBOCAN produzidas pela Agência Internacional de Pesquisa em Câncer da Organização Mundial da Saúde (OMS), em todos os países do mundo em 2018 foram estimados 549.393 casos novos de câncer de bexiga no mundo, sendo 424.082 em homens e 125.311 em mulheres, além de 199.922 óbitos por esta neoplasia (1), quatro vezes mais comum em homens do que em mulheres, o que é atribuído à maior taxa de fumantes e à mais frequente exposição ocupacional a carcinógenos no gênero masculino (2).

Nos Estados Unidos em 2019 são estimados 61.700 casos novos de câncer de bexiga em homens, configurando o quarto tipo mais comum de câncer no gênero masculino, correspondendo a 7% do total de casos novos, e no gênero feminino são estimados 18.770 casos novos (3).

No Brasil, o Instituto Nacional de Câncer (INCA – Ministério da Saúde) revela que em 2019 são estimados 6.690 casos novos de câncer de bexiga em homens e 2.790 em mulheres. Excluídos os casos de tumores de pele não melanoma, o câncer de bexiga é o sexto mais frequente em homens e o décimo quarto mais frequente em mulheres na região sudeste (4).

O câncer de bexiga é geralmente uma doença que acomete indivíduos mais velhos, sendo que a maioria dos pacientes é diagnosticada na sétima década de vida. No entanto, esta neoplasia também pode ocorrer em indivíduos jovens, até mesmo antes dos 20 anos de idade, sendo que nesta faixa etária os tumores são geralmente indolentes (5).

O carcinoma urotelial, antigamente denominado carcinoma de células transicionais, é o tipo histológico de carcinoma mais comum na bexiga, correspondendo a 84% dos carcinomas vesicais em homens e a 79% em mulheres. É originado no urotélio, epitélio que recobre todo o trato urinário, desde os cálices renais até a uretra. Outros tipos histológicos de carcinoma também podem ocorrer na bexiga, como o carcinoma epidermoide e o adenocarcinoma (6).

1.2 Fatores de risco ambientais associados ao câncer de bexiga

São conhecidos muitos fatores de risco associados ao câncer de bexiga. Fatores exógenos como o tabaco e exposição ocupacional a carcinógenos estão entre os principais (6).

O tabaco é responsável por cerca de metade dos carcinomas uroteliais em ambos os gêneros e o risco de um fumante desenvolver esta neoplasia é 3 a 6 vezes maior que o da população geral não fumante (7).

Análise de 11 estudos caso-controle revelou que há um aumento linear do risco de câncer de bexiga quanto maior a duração do tabagismo, assim como há uma clara relação dose-dependente. Observou-se ainda que parar de fumar reduz o risco da doença em 30% após 1 a 4 anos e em até 60% após 25 anos. No entanto, mesmo após 25 anos livre de tabaco, o risco nunca decai para os mesmos níveis da população não fumante (8).

O cigarro contém numerosos carcinógenos, dentre eles o 4-aminofenol (considerado o mais importante), betanaftilamina, benzeno, cádmio, cromo, níquel, dentre outros. Desde a década de 1950, quando foi estabelecida a relação causal do tabaco com o câncer de bexiga, as taxas da doença permaneceram estáveis, enquanto a prevalência do tabagismo diminuiu. Neste período, houve mudanças na composição do cigarro, com redução da concentração de alcatrão e nicotina, mas um aparente aumento na concentração de carcinógenos específicos, como a betanaftilamina e nitrosaminas. Estudo do tipo coorte iniciado em 1995 nos Estados Unidos por Freedman et al. (9) demonstrou que o risco de desenvolver câncer de bexiga nos fumantes em relação aos pacientes que nunca fumaram foi maior que o risco estimado em coortes anteriores realizadas entre 1963 e 1987, sustentando assim a hipótese de que a mudança na composição do cigarro pode ter contribuído com este aumento do risco.

Estima-se que a exposição ocupacional a carcinógenos seja responsável por até 27% dos casos de câncer de bexiga (10). As aminas aromáticas, dentre elas destacando-se a betanaftilamina, utilizadas em indústrias de tinta, têxtil e de borracha, e os hidrocarbonetos aromáticos policíclicos, utilizados na produção de alumínio, ferro, aço,

carvão, diesel e derivados do petróleo, são as principais substâncias químicas ligadas a esta neoplasia (11). Metabólitos reativos das aminas aromáticas e dos hidrocarbonetos se ligam ao DNA. A persistência desta ligação pode causar mutações genéticas, inclusive no gene p53, sendo este processo modulado por polimorfismos genéticos das enzimas de reparo do DNA (12). Desta forma, o risco ocupacional não depende apenas do tipo de carcinógeno e da intensidade da exposição, mas também da suscetibilidade de cada indivíduo a esta neoplasia (10).

Além disso, está bem estabelecida a relação causal entre a cistite crônica por *Schistosoma haematobium* e o carcinoma de bexiga em locais onde a infecção é endêmica, como em países da África, principalmente o Egito e no Oriente Médio. No entanto, o carcinoma epidermoide é o tipo histológico mais comum nesta condição, embora também possa ocorrer o carcinoma urotelial e o adenocarcinoma (6).

Há ainda associação com exposição a drogas (fenacetina), a água contaminada com arsênico, radioterapia e outras causas de irritação crônica da mucosa vesical (como extrofia vesical congênita, por exemplo) (13).

1.3 Fatores genéticos associados ao câncer de bexiga

O carcinoma urotelial não é considerado uma doença hereditária, embora haja diversos relatos de famílias com múltiplos casos. Alguns destes estudos mostraram desenvolvimento da neoplasia em idades precoces, e outros mostraram um maior risco em parentes de primeiro grau de pacientes com carcinoma vesical, sugerindo haver um componente hereditário significativo. Neoplasias uroteliais já foram descritas em síndromes hereditárias como as de Costello, Lynch e Muir-Torre (14). Polimorfismos genéticos envolvendo genes que codificam enzimas metabolizadoras de carcinógenos, como NAT2 e GSTM1 são associados a aumento do risco de câncer de bexiga (15).

1.4 Aspectos anatomopatológicos do carcinoma da bexiga e seu significado clínico

1.4.1 Grau histológico

A classificação das neoplasias uroteliais da OMS, tanto de 2004 (6), quanto a mais recente, de 2016 (13), divide as neoplasias uroteliais em dois grandes grupos:

- Carcinoma urotelial invasivo (incluindo as variantes histológicas);
- Neoplasias uroteliais não invasivas (carcinoma urotelial “in situ”, carcinoma urotelial papilífero de alto grau, carcinoma urotelial papilífero de baixo grau, neoplasia urotelial papilífera de baixo potencial de malignidade, papiloma urotelial, papiloma urotelial invertido, proliferação urotelial de potencial maligno incerto e displasia urotelial).

A definição destas categorias e a padronização da nomenclatura estabeleceram o grau histológico como um parâmetro importante para determinar a recorrência e a progressão das neoplasias uroteliais, principalmente nas não invasivas (6). Já para os carcinomas uroteliais invasivos, a graduação histológica não é tão determinante nesta discriminação pois apesar de uma pequena porcentagem de carcinomas invasivos serem de baixo grau, usualmente limitados à lâmina própria, mais de 95% dos tumores invasivos é de alto grau (16). Após revisão de 93 carcinomas uroteliais da bexiga músculo-invasivos, Jimenez et al. (17) classificaram 16% dos casos como grau 2b e os 84% restantes como grau 3 na classificação de Malmström, que são considerados como alto grau na classificação vigente da OMS (6, 13). A sobrevida média destes dois grupos não demonstrou diferença estatisticamente significativa, sugerindo então que outros parâmetros devem ser utilizados para estratificar melhor os carcinomas invasivos, em futuras classificações, como por exemplo o padrão de invasão, discutido a seguir.

1.4.2 Padrão arquitetural de invasão tumoral

O padrão de invasão do carcinoma urotelial tem sido considerado um bom indicador prognóstico. Jimenez et al. (17), em revisão de 93 cistectomias com invasão da camada muscular própria, o padrão de invasão tumoral foi classificado pelos autores em nodular, trabecular e infiltrativo. A sobrevida média dos pacientes que apresentaram qualquer quantia do padrão infiltrativo, caracterizado por células neoplásicas isoladas ou formando cordões dissociando o estroma, foi de 29 meses, em comparação com a sobrevida daqueles que não exibiam este padrão, que foi de 85 meses.

1.4.3 Medida da neoplasia

Após revisão de 64 casos de tumores invasivos na camada muscular própria (pT2), Cheng et al. (18) mostraram que o tamanho do tumor (menor ou igual a 3,0cm e maior que 3,0cm) está associado à sobrevida livre de metástase e à sobrevida câncer específica, tanto em análise univariada como em análise multivariada.

1.4.4 Invasão neoplásica linfovascular

A invasão linfovascular é definida pela presença de células neoplásicas no interior de espaços com revestimento endotelial inequívoco, podendo ser tanto um vaso sanguíneo como um vaso linfático. Em metanálise com revisão de 21 estudos, Kim et al. (19) demonstraram que a presença de invasão neoplásica linfovascular foi detectada em 34,6% das cistectomias radicais, e estava associada a estádio patológico e grau histológico mais altos, metástases linfonodais, sobrevida livre de recorrência, sobrevida câncer específica e sobrevida global.

1.4.5 Variantes histológicas

O carcinoma urotelial invasivo é reconhecido por sua grande capacidade de diferenciação divergente e por apresentar diversas variantes histológicas. Entende-se por diferenciação divergente a aquisição de características morfológicas típicas de outros tipos histológicos de carcinoma, como por exemplo carcinoma epidermoide e adenocarcinoma. O termo variante é utilizado para descrever um fenótipo histomorfológico distinto do usual para um tipo de neoplasia (20).

No presente estudo, bem como na classificação da OMS de 2004, o termo "variante histológica" engloba as diferenciações divergentes (sendo a escamosa e a glandular as mais comuns) e as demais, denominadas microcística, ninhos, micropapilífera, linfoepitelioma-símile, plasmocitoide, sarcomatoide (com ou sem elementos heterólogos), células claras, células lipídicas, células gigantes e com diferenciação trofoblástica (6).

Reconhecer estas variantes é importante não só para o correto diagnóstico, uma vez que algumas podem apresentar diagnósticos diferenciais com lesões benignas ou mesmo com neoplasias secundárias acometendo a bexiga, mas principalmente porque há evidências de que elas possivelmente apresentem diferenças prognósticas e terapêuticas significativas e, portanto, a sua presença deve ser documentada no relatório anatomopatológico (21, 22).

1.4.6 Carcinoma urotelial "in situ" (CIS)

O CIS é definido como uma lesão plana na qual o epitélio é composto, em toda sua espessura, por células neoplásicas malignas de alto grau, sendo aceito como um precursor do carcinoma invasivo de alto grau. Geralmente está associado a carcinomas papilíferos de alto grau ou a carcinomas invasivos. Em pacientes com tumores papilíferos não invasivos, a presença de CIS está associada a aumento do risco de recorrência e progressão. Em casos com invasão da lâmina própria, a presença de CIS também indicou um aumento do risco de progressão para doença músculo-invasiva, tendo sido usado como um parâmetro para indicar cistectomia precoce (14). Gontero et al. (23) em estudo retrospectivo multicêntrico totalizando 2451 pacientes com tumores superficialmente invasivos de alto grau, demonstraram que a presença de CIS

concomitante associado a outros fatores de risco como idade avançada (maior que 70 anos) e tumores maiores que 3,0cm relacionou-se a maiores taxas de progressão, sugerindo então que tais casos sejam tratados mais agressivamente.

1.4.7 Estadiamento patológico

O estadiamento patológico é fundamental para a escolha do tratamento e permanece como o principal parâmetro prognóstico no carcinoma vesical invasivo. O sistema utilizado é o TNM da “American Joint Committee on Cancer” e da “International Union Against Cancer”. A designação “T” se refere às características do tumor primário e leva em consideração a profundidade máxima de invasão neoplásica, a designação “N” se refere à presença de metástase em linfonodos regionais e a designação “M” se refere à presença de metástases a distância (24).

Na categoria pT1 são enquadrados os casos em que há invasão até a lâmina própria (24). Em revisão de 291 carcinomas uroteliais de alto grau de estadiamento pT1 em ressecções transuretrais, Pellucchi et al. (25) demonstraram sobrevida livre de recorrência e sobrevida livre de progressão em 5 anos de 39,1% e 82%, respectivamente.

A categoria pT2 agrupa os casos com invasão da camada muscular própria e é dividida em pT2a (até a metade interna da camada muscular) e pT2b (até metade externa da camada muscular)(24). Tilki et al. (26) estudaram 565 carcinomas uroteliais estadiamento pT2 em cistectomias radicais de seis diferentes instituições e observaram sobrevida livre de recorrência de 73,2% para casos pT2a e 58,7% para casos pT2b; além de sobrevida câncer específica de 78,0% para casos pT2a e 65,1% para casos pT2b, mostrando haver diferença prognóstica nesta subdivisão.

A categoria pT3 também é dividida, sendo pT3a para casos em que há invasão microscópica do tecido perivesical e a pT3b para casos em esta invasão é macroscópica (24), porém o significado prognóstico desta subdivisão é controversa. Boudreaux et al. (27) analisando 75 pacientes submetidos a cistectomia radical com estadiamento pT3 sem metástase linfonodal (pN0) mostraram sobrevidas global, câncer específica e livre de recorrência em 5 anos de 29,5%; 54,1% e 68,7% para casos pT3a, respectivamente e 29,3%; 42,4% e 71,9% para casos pT3b, respectivamente, sem haver diferença

significativa entre estes dois grupos. Tilki et al. (28) em revisão de 808 pacientes submetidos a cistectomia radical com estadiamento pT3, as sobrevidas livre de recorrência e câncer específica em 5 anos foram de 43,8% e 48,6% para os casos pT3a e de 41,4% e 46,8% para os casos pT3b, sem diferença significativa entre os grupos, porém quando a análise foi restrita a pacientes sem metástase linfonodal (pN0) as taxas de sobrevida livre de recorrência e câncer específica foram significativamente melhores para o grupo pT3a (60,7% e 64,4%, respectivamente) do que para o grupo pT3b (47,9% e 55,0%, respectivamente).

A categoria pT4a engloba os casos em que há invasão do estroma prostático, vesículas seminais, útero e vagina e a pT4b é dada aos casos que apresentam invasão das paredes pélvica ou abdominal. Liberman et al. (29) em estudo com 5625 pacientes submetidos a cistectomia, demonstrou mortalidade câncer específica em 5 anos de 57,6% para casos pT4a (com qualquer estatus linfonodal); 81,7% para casos pT4b (com qualquer estatus linfonodal) e de 53,9% para casos pT3b (com qualquer estatus linfonodal), demonstrando um drástico aumento da mortalidade na comparação entre os casos pT4a e pT4b.

1.5 Vias moleculares da carcinogênese urotelial

Compreende-se atualmente que os carcinomas uroteliais tenham seu desenvolvimento mediado principalmente por uma dentre as duas vias moleculares referidas como “via dos carcinomas papilíferos” e “via dos carcinomas não papilíferos ou sólidos”. Tais vias parecem independentes, mas a existência de pontos de sobreposição ainda requer estudos.

Os carcinomas papilíferos, que correspondem a cerca de 80% das neoplasias uroteliais têm origem a partir de alterações hiperplásicas planas e difusas do urotélio e tipicamente são tumores de baixo grau com crescimento papilífero superficial não invasivo. Estes tumores apresentam altas taxas de recorrência, mas raramente invadem a parede da bexiga ou desenvolvem metástases. Já os carcinomas não papilíferos sólidos, que compõem os outros 20% das neoplasias uroteliais, têm origem a partir de displasia acentuada ou CIS e desenvolvem tumores de alto grau, que invadem a parede vesical e podem propiciar metástases em linfonodos ou a distância, geralmente

ocorrendo em pacientes sem história prévia de tumor papilífero. Um dos pontos ainda hoje altamente intrigante é o relato de que cerca de 10 a 15% dos tumores papilíferos de baixo grau superficiais podem eventualmente progredir para um carcinoma invasivo de alto grau, sendo esta progressão habitualmente precedida pelo desenvolvimento de CIS na mucosa vesical adjacente ou no tumor papilífero (30). As bases moleculares para tal mudança de comportamento despertam grande interesse científico e clínico nos dias atuais.

Estudos epidemiológicos já demonstraram clara associação do tabaco ao desenvolvimento dos carcinomas uroteliais. Pressupondo que os carcinógenos do tabaco alteram o DNA de toda a mucosa vesical, e que nem todas estas alterações são corrigidas, espera-se então que haja uma alteração molecular compartilhada pela maioria, senão por todos os carcinomas. Sendo assim, a perda alélica do cromossomo 9 configura tal evento. Regiões de perda da heterozigosidade são identificadas nos dois braços deste cromossomo. A região 9p contém o locus p16/ARF, e estudos já confirmaram que o p16 está frequentemente inativado nestes tumores, independente do estádio ou grau da neoplasia, tanto em tumores superficiais como nos músculo-invasivos, sugerindo então que este seja um dos eventos iniciais da carcinogênese. Esta região também contém o locus IFNα, que induz apoptose no urotélio neoplásico, de modo que sua inativação também deve contribuir para a progressão da neoplasia. A progressão do carcinoma urotelial aparentemente envolve um acúmulo de alterações moleculares e fenotípicas (31).

A “via dos carcinomas papilíferos” é caracterizada pela mutação do gene do receptor 3 do fator de crescimento fibroblástico (FGFR3), que ocorre em mais de 70% dos tumores papilíferos de baixo grau não invasivos. Localizado no cromossomo 4p16.3, este gene está relacionado aos receptores tirosina quinase e influencia crescimento e migração celular, diferenciação e angiogênese. A ativação do FGFR3 está associada a regulação da via sinalizadora do RAS, que induz sinais para mitoses, proliferação e renovação de células epiteliais, além de ativar também a via PIK3CA, que regula crescimento, proliferação, sobrevivência e diferenciação celulares e alterações do citoesqueleto. A “via dos carcinomas não papilíferos ou sólidos” é caracterizada por

alterações estruturais e funcionais no gene supressor de tumor TP53, localizado no braço curto do cromossomo 17 (17p13.1). Codifica a proteína p53, que regula ciclo celular, reparo do DNA e apoptose. Suas mutações são habitualmente do tipo "*missense*" (mutação de um nucleotídeo que resulta na substituição de um aminoácido), e podem induzir uma série de efeitos "*downstream*", como por exemplo reduzir a expressão de p21, encontrada nos carcinomas uroteliais. Diversos estudos indicam que mutações do TP53 estão fortemente associadas a tumores de alto grau, invasivos, com risco de recorrência, progressão e prognóstico adverso.

A mutação do gene supressor tumoral retinoblastoma (RB), também é comum nos carcinomas uroteliais de alto grau e está associada a um curso clínico agressivo. A ausência ou inativação da proteína RB afeta muitas vias celulares, incluindo a da família dos fatores de transcrição E2F. Geralmente os tumores apresentam ou mutação do TP53, ou do FGFR3, sendo que a mutação do TP53 é duas vezes mais frequente nos tumores de alto grau. Entretanto, estas duas mutações podem ser encontradas em tumores de alto grau que invadem a lâmina própria, mas não a camada muscular própria vesical, indicando a sobreposição das duas vias moleculares, sugerindo que a progressão de um tumor papilífero de baixo grau para alto grau ocorra através da aquisição da mutação do TP53 (32).

1.6 Análises genômicas do carcinoma urotelial

Em 2010, Lindgren et al. (33) da Lund University compreendendo que o comportamento dos tumores, individualmente, é consequência de fatores operando nos níveis cromossômico, gênico e de expressão gênica concluíram que para uma adequada compreensão dos carcinomas uroteliais, mais de um nível molecular deveria ser considerado. Para isso, analisaram a expressão gênica de 144 carcinomas uroteliais de todos os estádios e graus e produziram um perfil genômico através de hibridização genômica comparativa ("array-CGH") e de análise de mutações nos genes FGFR3, PIK3CA, KRAS, HRAS, NRAS, TP53, CDKN2A, TSC1 (sabidamente mutados nos carcinomas vesicais). Análise de agrupamento hierárquico dividiu os tumores em dois grupos, então denominados MS1 e MS2, com 91% de concordância para grau e 78% de concordância para estádio, sendo que esta menor concordância para estádio ocorreu

devido a 23 tumores invasivos na lâmina própria (pT1) de alto grau, que se agruparam com os tumores músculo-invasivos (≥pT2). A validação deste agrupamento em outros 3 conjuntos de dados independentes definiu a presença de dois subtipos moleculares intrínsecos dos carcinomas da bexiga. Mutações nos genes FGFR3/PIK3CA foram mais frequentes e significativamente maiores no grupo MS1, enquanto que alterações nos genes TP53/MDM2 e perda do gene RB1 foram significativamente maiores no grupo MS2, que também é enriquecido com genes relacionados ao ciclo e transformação celular e a instabilidade genômica, refletindo um comportamento mais agressivo.

Sjödahl et al. (34) do mesmo grupo da Lund University, em 2012, amplificou o estudo, com análise da expressão gênica de outros 308 tumores, que possibilitou a divisão deles em 5 subtipos moleculares, denominados urobasal A, genomicamente instáveis, urobasal B, carcinoma de células escamosas-símile e uma classe heterogênea de tumores infiltrados por células não tumorais. A expressão proteica de marcadores subtipo-específicos foi validada por imuno-histoquímica em micromatrizes teciduais (TMAs) com 275 casos. O subtipo infiltrado mostrou fortes sinais imunológicos e de matriz extracelular, indicando a presença de células inflamatórias e miofibroblastos, e um prognóstico intermediário. O subtipo urobasal A, com a maioria dos tumores não músculo-invasivos e de baixo grau histológico, foi caracterizado pela presença de elevada expressão de FGFR3, CCND1 e TP63 e expressão de citoqueratina (CK) 5 restrita às células mais basais, na interface com o estroma, além de um bom prognóstico. O subtipo genomicamente instável, de prognóstico intermediário, com 40% de tumores músculo-invasivos e mais de 70% de tumores de alto grau, foi caracterizado pela presença de frequente mutação do TP53, expressão de CCNE e ERBB2, baixa expressão de PTEN e de CKs. O subtipo carcinoma de células escamosas-símile foi caracterizado pela elevada expressão de CKs basais (4, 6A, 6B, 6C, 14 e 16) e prognóstico ruim, com a maioria dos tumores exibindo diferenciação escamosa no exame histológico. A proporção de pacientes femininas neste grupo foi maior, quando comparada com a dos outros grupos, sugerindo que as mulheres são mais propensas a desenvolver carcinomas uroteliais com fenótipo escamoso/queratinizante. O subtipo urobasal B mostrou diversas similaridades com os tumores urobasais A, como alta frequência de mutação do FGFR3, e níveis elevados de CCND1 e TP63, porém mostrou

também frequente mutação do TP53 e expressão de CKs do subtipo carcinoma de células escamosas-símile. Além disso, 50% dos casos eram músculo-invasivos e apresentaram pior prognóstico, sugerindo que este subtipo seria uma progressão dos urobasais A.

Em 2013, Damrauer et al. (35) pesquisaram a expressão gênica em 262 tumores de alto grau músculo-invasivos, e o agrupamento consensual identificou dois grupos, denominados “luminal” e “basal-like”. O grupo “basal-like” apresentou altos níveis de expressão de CKs de alto peso molecular (14, 5, 6B) e de CD44, que são normalmente expressos nas células uroteliais basais, e além disso, as sobrevidas globais e a doença específica foram significativamente menores neste grupo. Alterações da via RB1 (mutações/deleções no gene RB1, amplificação de ciclina D1, amplificação do fator de transcrição E2F3 ou amplificação de ciclina E1) foram mais frequentes neste grupo, que também apresentou uma maior proporção de pacientes femininas, o que em parte pode explicar uma pior sobrevida câncer específica das neoplasias vesicais nas mulheres. Além disso, neste grupo foi observado um fenótipo de células progenitoras-símile, semelhante ao descrito no câncer de mama “basal-like”. O grupo “luminal” expressou altos níveis de uroplaquinas (1B, 2, 3A) bem como de CKs de baixo peso molecular e CK20, que são normalmente expressos nas células superficiais uroteliais. Mutações nos genes FGFR3 e TSC1 foram mais frequentes neste grupo. Além disso, a expressão de CK5 foi inversamente correlacionada com a expressão de uroplaquina 2 e CK20 em todos os tumores, inclusive na casuística de validação. Aplicando-se o mesmo conjunto de genes que subclassificou os carcinomas mamários, verificou-se que o padrão de expressão gênica que distingue os carcinomas da bexiga em “luminais” e “basais” refletem o padrão de expressão de RNA que define os subtipos intrínsecos do câncer de mama. Até o subtipo molecular “claudin-low” recentemente descrito no câncer de mama, caracterizado pela baixa expressão de claudinas 3, 4 e 7, regulação exacerbada de marcadores da transição epitélio-mesênquima e características de células progenitoras-símile foi também caracterizado como um subgrupo dos carcinomas vesicais “basal-like”.

Paralelamente, Choi et al. (36) do MD Anderson Cancer Center realizaram o perfil de expressão gênica seguido de análise de agrupamento hierárquico não supervisionado em uma coorte de 73 carcinomas músculo-invasivos, identificando três subtipos

moleculares distintos. O subtipo basal exibiu superexpressão dos genes CD44, CKs 5, 6, 14 e CDH3, e eram enriquecidos com diferenciação escamosa, características sarcomatoides e doença metastática na apresentação. Além disso, foram associados a menor sobrevida global e câncer-específica, elevados níveis de expressão de EGFR e, apesar de expressarem CKs epiteliais, também continham biomarcadores mesenquimais (TWIST1/2, SNAI2, ZEB2 e VIM). O subtipo luminal exibiu superexpressão dos genes CD24, FOXA1, GATA3, ERBB2, ERBB3, XBP1 e CK20, e eram enriquecidos com biomarcadores epiteliais (e-caderina e membros da família miR-200) e altos níveis de FGFR3 e de mutações ativadas desse gene. O subtipo “p53-like” apesar de também expressar biomarcadores luminais, foi separado deles por apresentar expressão ativada do gene p53 do tipo selvagem, e todos foram resistentes a quimioterapia neoadjuvante. Neste mesmo estudo, a expressão imuno-histoquímica de anticorpos basal (CK5/6) e luminal (CK20) foi avaliada em TMA com 332 carcinomas da bexiga com estadiamento pT3 e correlacionada com a presença de características escamosas. O nível médio de CK5/6 foi significativamente mais elevado nos tumores com diferenciação escamosa, enquanto o nível médio de CK20 estava mais elevado nos carcinomas convencionais, e a expressão de CK5/6 foi inversamente correlacionada com a expressão de CK20 na coorte. A expressão imuno-histoquímica de CK5/6 não apresentou correlação com prognóstico adverso, o que pode ser atribuído à seleção da amostra (todos pT3).

Como parte do projeto “The Cancer Genome Atlas (TCGA Research Network)” (37), outros 131 carcinomas vesicais músculo-invasivos de alto grau sem quimioterapia prévia foram estudados e a análise genômica integrada revelou em média 302 mutações, 204 alterações segmentares de número de cópias e 22 rearranjos genômicos por tumor, mostrando que os tumores vesicais apresentam elevado índice de mutações, superado apenas pelos carcinomas pulmonares. Análise de sequenciamento RNA em 129 tumores identificou 4 grupos. O grupo I “papillary-like” era enriquecido de tumores de morfologia papilífera, com mutações, ganho no número de cópias e expressão elevada de FGFR3, sinalizando que estes tumores podem responder a terapias com inibidores de FGFR. Os grupos I e II expressaram níveis elevados de HER2 e de receptor de estrógeno beta, indicando um potencial efeito de terapias hormonais. Além disso, estes dois grupos, similares aos carcinomas mamários luminais, também apresentaram expressão proteica

elevada de GATA3 e FOXA1, além de marcadores de diferenciação urotelial, como uroplaquinas e de marcador epitelial como e-caderina. O grupo III ("basal/squamous-like") mostrou expressão de CKs 14, 5 e 6A e de EGFR, e alguns casos exibiam diferenciação escamosa histologicamente.

Nota-se, portanto, que quatro grupos independentes usando diferentes coortes descobriram subtipos de carcinomas vesicais muito similares, sendo então muito provável que eles realmente representem subtipos intrínsecos, ampliando o conhecimento das vias moleculares e consequentemente as possibilidades terapêuticas. Assim como nos carcinomas mamários, os subtipos de câncer de bexiga também possuem características clínicas únicas. Pacientes com subtipo basal tendem a ter doença com estádio mais avançado e metástase na apresentação, enquanto que pacientes com subtipo luminal tendem a ter prognóstico melhor. Além disso, os basais são relativamente mais prevalentes em mulheres que homens, e são enriquecidos com diferenciação escamosa. Já os luminais são enriquecidos com características papilíferas na histologia e os que apresentam a variante micropapilífera parecem ser luminais em sua origem. São também enriquecidos com mutações ativadoras de FGFR3 (mais observadas em tumores de baixo grau) e a presença de características papilíferas e mutações de FGFR3 sugerem que estes tumores músculo-invasivos luminais podem representar carcinomas não invasivos que progrediram e se tornaram músculo-invasivos (o que corrobora a teoria das duas vias moleculares) (38).

Em 2016, Dadhania et al. (39) do grupo do MD Anderson Cancer Center realizou metanálise reunindo os dados da sua coorte e de outras três publicamente disponíveis, favorecendo ainda mais a identificação dos subtipos luminal e basal nos carcinomas vesicais. A seguir, com o objetivo de verificar se estes subtipos moleculares poderiam ser eficazmente identificados através de estudos imuno-histoquímicos em tecidos fixados em formalina e embebidos em parafina, que são os rotineiramente usados no manejo clínico, foram selecionadas proteínas candidatas a marcadores de padrão luminal (GATA3, CKs 18 e 20, uroplaquina 2, ciclina D1 e HER2) ou de padrão basal (CKs 5/6, 14 e p63). Anticorpos contra estas proteínas foram testados em uma coorte de 89 casos e em uma micromatriz tecidual paralela. Após comparação entre a expressão gênica e a expressão proteica nas amostras da micromatriz paralela, diversos testes para

valores de corte e análise estatística, concluiu-se que a CK5/6 e o fator de transcrição GATA3 foram o par de marcadores que melhor classificou os casos em luminal e basal, com 91% de acurácia.

A tabela 1 abaixo resume os principais aspectos clínico-patológicos, imuno-histoquímicos e moleculares dos carcinomas uroteliais músculo-invasivos.

Tabela 1 - Resumo dos aspectos clínico-patológicos, imuno-histoquímicos e moleculares dos subtipos basal e luminal de carcinomas uroteliais músculo

	Subtipo basal	**Subtipo luminal**
Aspectos clínico-patológicos	- Pacientes femininas (35) - Variante escamosa (36, 37) - Variante sarcomatoide (36) - Doença metastática na apresentação (36) - Sobrevidas global e cancer específica menores (35, 36)	- Morfologia papilífera (37) - Melhor prognóstico (38)
Aspectos imuno-histoquímicos	- Expressão de CK5 (36, 39) e CK6 (36) - Expressão de CD44 (36)	- Expressão de CK20 (36, 39) - Expressão de GATA3 e uroplaquinas (39)
Aspectos moleculares	- Altos níveis de CKs de alto peso molecular (CK14, CK5, CK6) (35-37, 39) - Altos níveis de CD44 (35, 36) - Ativação da via p63 (36) - Alterações na via RB1 (35) - Expressão elevada de EGFR (36, 37) - Expressão de biomarcadores mesenquimais/transição epitélio-mesênquima (TWIST1/2; SNAI2, ZEB2 e Vimentina) e de células progenitoras-símile (36)	- Altos níveis de uroplaquinas (1B, 2, 3A) (35, 37) - Altos níveis de CKs de baixo peso molecular (CK20) (35, 36) - Mutação no gene FGFR3 (35-37) - Mutação no gene TSC1 (35) - Ativação da via PPAR (36) - Expressão elevada de CD24 (36), FOXA1 (36, 37), GATA3 (36, 37), ERBB2 (36, 37), ERBB3 (36), XBP1 (36) - Expressão de biomarcadores epiteliais (e-caderina) (36, 37)

1.7 Heterogeneidade tumoral

Outro conceito que reafirmado com os estudos de sequenciamento genético foi o da heterogeneidade intratumoral. As neoplasias são clonais (as células exibem as mesmas mutações essenciais) mas mutações adicionais ocorrem ao longo do tempo, gerando subclones, que adquirem novas vantagens de crescimento. Do ponto de vista anatomopatológico isto pode ser observado à macroscopia, com áreas de características diferentes em um mesmo tumor, e na histologia de muitas neoplasias, incluindo o carcinoma urotelial, que apresenta diversas variantes histológicas. Estes estudos reforçam então a idéia de que possíveis alvos terapêuticos devem ser buscados para atuar nestas mutações comuns a todas as células neoplásicas e que as metástases podem ser formadas a partir de subclones, promovendo assim uma heterogeneidade intermetastática e intrametastática, dificultando a ação das terapias-alvo (40).

1.8 Tratamento do carcinoma urotelial da bexiga

A ressecção transuretral é método cirúrgico padrão para o diagnóstico e estadiamento dos carcinomas uroteliais da bexiga, sendo também o método para tratamento dos tumores não músculo-invasivos (que inclui os CIS e os de estadiamento pTa e pT1) (41), que compreendem cerca de 75% dos casos novos diagnosticados (42).

O exame cistoscópico no momento da ressecção examina toda a uretra e a bexiga e deve documentar o tamanho, localização, configuração e número de tumores, bem como outras anormalidades da mucosa. O objetivo deste procedimento é remover todo o tumor visível, quando tecnicamente possível, retirando também amostra da área profunda com representação do músculo detrusor (visando documentar a ausência de invasão da camada muscular própria).

A depender de vários parâmetros clínicos (tamanho do tumor, focalidade, recorrência) e dos resultados anatomopatológicos (grau histológico, estadiamento, presença de CIS, variante histológica e invasão linfovascular) o paciente é estratificado em riscos baixo, intermediário e alto para recorrência e progressão da doença, seguindo então diferentes caminhos nos algoritmos de tratamento, que podem incluir terapia

intravesical com quimioterápicos e/ou BCG (bacilo Calmette-Guérin), re-ressecção transuretral e vigilância com cistoscopia e biomarcadores.

A segunda ressecção está indicada para tumores de riscos intermediário e alto e quando a ressecção inicial foi incompleta, quando não houve representação de músculo detrusor ou na presença de variantes histológicas (41). Grimm et al. (43) diagnosticaram tumor residual em 33% de todas as re-ressecções, sendo que esta porcentagem aumentou para 53% nos tumores que eram pT1.

Uma vez que a primeira ou as sucessivas ressecções transuretrais diagnostiquem neoplasia invasiva no músculo detrusor, que representa cerca de 25% dos casos novos (42) e até 30% dos tumores não músculo-invasivos que progridem em longo prazo para músculo-invasivos (44), uma cistectomia radical com linfadenectomia pélvica bilateral é indicada, que pode ou não ser precedida por quimioterapia, conforme indicação clínica. Na cistectomia radical, que constitui o material de análise desta Tese, em pacientes do gênero masculino retira-se, além da bexiga, a próstata e as vesículas seminais e em pacientes femininas remove-se também útero, ovários e tubas uterinas e a parede anterior da vagina (45).

A cistectomia também pode ser indicada para tumores não músculo-invasivos de alto risco, como tumores pT1 de alto grau em repetidas ressecções, tumores pT1 com CIS, invasão linfovascular ou variantes histológicas associadas (micropapilífera, ninhos, plasmocitoide, neuroendócrina, sarcomatoide, além de componente extenso de variantes escamosa ou glandular) e em pacientes com doença persistente e recorrente após 1 ano de tratamento com BCG (41).

1.9 Síntese da introdução

A partir dos conceitos gerais descritos acima, com o intuito de melhor compreender as diferenças entre as diversas apresentações dos carcinomas uroteliais de alto grau, parece-nos pertinente estudar os padrões morfológicos destas neoplasias vesicais e das suas respectivas metástases linfonodais, interessando principalmente as variantes histológicas e a expressão de proteínas relacionadas aos perfis moleculares “basal” e “luminal” através da pesquisa imuno-histoquímica realizada em amostras organizadas em micromatrizes teciduais (TMAs).

2. Objetivos

1. Caracterizar detalhadamente uma grande série de carcinomas uroteliais de alto grau da bexiga urinária submetidos a cistectomia quanto a distribuição de características clínicas, anatomopatológicas e imuno-histoquímicas. Avaliar a heterogeneidade intratumoral apresentada por esta neoplasia sob a perspectiva da presença de variantes histológicas tanto no tumor primário, quanto nas suas metástases linfonodais;

2. Avaliar a associação entre os marcadores imuno-histoquímicos relacionados aos subtipos moleculares “basal” e “luminal” do carcinoma urotelial com as características clínico-patológicas;

3. Caracterizar perfis imuno-histoquímicos relacionados aos subtipos moleculares do carcinoma urotelial através da combinação de dois marcadores imuno-histoquímicos e verificar a associação entre estes perfis e as características clínico-patológicas;

4. Comparar os perfis imuno-histoquímicos relacionados aos subtipos moleculares do carcinoma urotelial caracterizados no centro tumoral com aqueles caracterizados nas suas respectivas metástases linfonodais;

5. Avaliar a relevância clínica das variantes histológicas e dos perfis imuno-histoquímicos relacionados aos subtipos moleculares do carcinoma urotelial em relação à sobrevida.

3. Materiais e métodos

3.1 Ética em pesquisa

O protocolo de pesquisa deste estudo foi aprovado pelo Comitê de Ética em Pesquisa da Faculdade de Medicina da Universidade de São Paulo, em sessão de 18/03/2015, sob no número 086/15 (vide apêndice), com registro CAAE na Plataforma Brasil número 42743215.9.0000.0065, em parecer número 992.190. Houve também aprovação pelo Comitê de Ética em Pesquisa do Hospital Alemão Oswaldo Cruz, como instituição coparticipante, com registro CAAE na Plataforma Brasil número 42743215.9.3001.0070, em parecer número 1.633.980.

3.2 Casuística

Estudo retrospectivo realizado na Divisão de Anatomia Patológica do Hospital das Clínicas da Faculdade de Medicina da Universidade de São Paulo (DAP-HC-FMUSP) em seu laboratório no Instituto do Câncer do Estado de São Paulo (ICESP). Como a autora e seu orientador também atuam no CICAP – Centro de Imuno-histoquímica, Citopatologia e Anatomia Patológica do Hospital Alemão Oswaldo Cruz (HAOC), onde aplicam os mesmos protocolos de estudos anatomopatológicos macro e microscópicos que os adotados na DAP-HC-FMUSP/ICESP, as cistectomias ali analisadas também foram motivo desta Tese. O universo de casos compreende um total de 300 pacientes submetidos a cistectomia com ou sem linfonodos regionais, sendo 213 deles submetidos ao estudo anatomopatológico pela equipe de Uro-oncologia da Divisão de Clínica Urológica do ICESP e 87 pela equipe de Uro-oncologia do HAOC.

3.2.1 Critérios de inclusão

A partir de pesquisa em banco de dados foram inicialmente selecionados 300 casos sequencialmente submetidos a cistectomia, cujo diagnóstico foi carcinoma urotelial, no período de 01 de janeiro de 2009 a 31 de dezembro de 2013 para os casos do ICESP e de 01 de janeiro de 2005 a 31 de dezembro de 2014 para os casos do HAOC.

3.2.2 Critérios de exclusão

- Indisponibilidade de blocos de parafina e de lâminas nos arquivos do ICESP ou do laboratório CICAP.
- Cistectomias parciais.
- Cistectomias com estadiamento anatomopatológico pT0; pTa e pT1.
- Cistectomias com pouco tumor residual (lesão residual menor que 1,0cm).
- Cistectomias com tratamento quimioterápico neoadjuvante.
- Baixo grau histológico.
- Neoplasias exibindo variante escamosa em toda a sua extensão, com componente de carcinoma urotelial convencional duvidoso.
- Neoplasias exibindo variante glandular em toda a sua extensão, com componente de carcinoma urotelial convencional duvidoso.
- Neoplasias exibindo qualquer porcentagem de carcinoma de pequenas células.
- Carcinoma urotelial sincrônico no trato urotelial.

3.2.3 Seleção dos casos

Dentre os 300 casos inicialmente selecionados, 23 foram excluídos por indisponibilidade de blocos e/ou lâminas nos arquivos do ICESP ou do CICAP. Outros 23 casos foram excluídos pois apresentavam pouco tumor residual (menor que 1,0cm). Quatro casos eram cistectomias parciais, 19 casos apresentavam tratamento quimioterápico neoadjuvante, 3 casos apresentavam extensa variante escamosa, com componente de carcinoma urotelial duvidoso, e 4 casos apresentavam alguma porcentagem de carcinoma de pequenas células e foram, portanto, excluídos. Nenhum caso foi excluído por apresentar extensa variante glandular com componente urotelial convencional duvidoso. Três casos apresentavam estadiamento patológico pT0, seis casos apresentavam estadiamento pTa e outros 20 casos apresentavam estadiamento pT1 e foram excluídos. Outros 11 casos foram excluídos por apresentar baixo grau histológico e um caso foi excluído por apresentar carcinoma urotelial sincrônico no ureter, de maior estadiamento patológico que a neoplasia vesical, totalizando 117 casos excluídos.

A casuística final do estudo consiste, portanto, de 183 cistectomias, sendo 63 delas provenientes do HAOC e 120 do ICESP (vide figura 1).

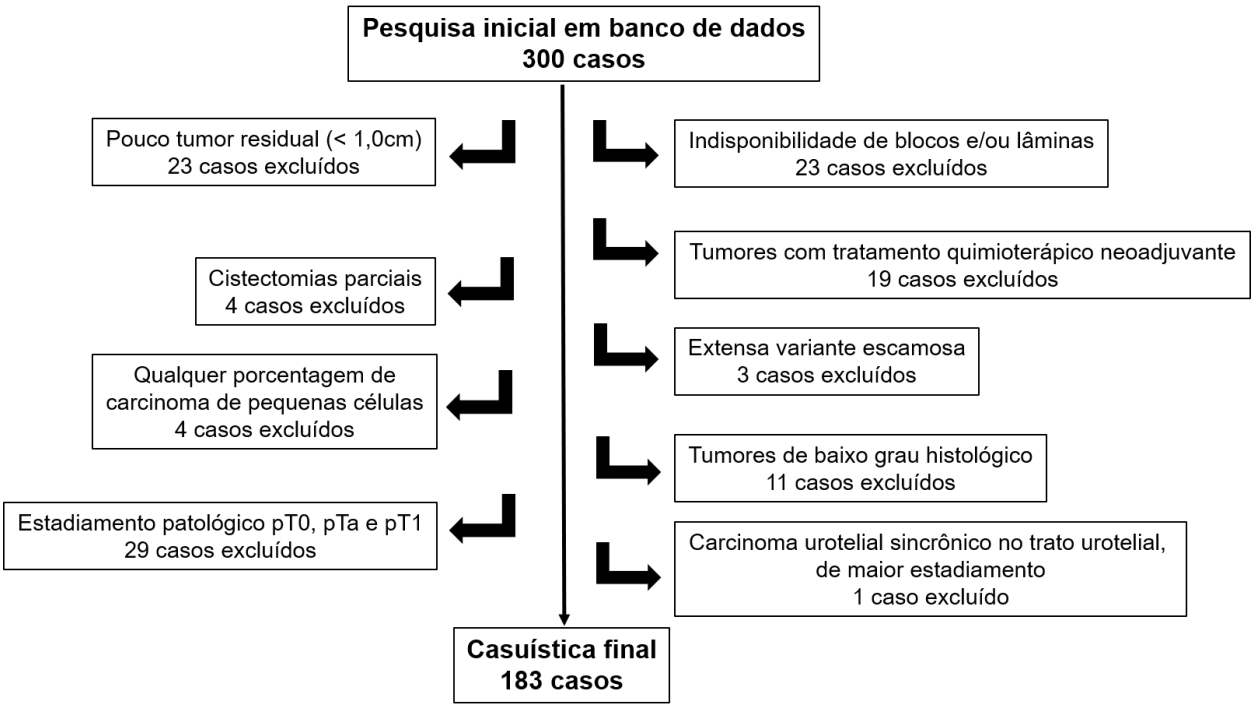

Figura 1 - Fluxograma dos casos incluídos no estudo

3.2.4 Obtenção de dados clínicos

O gênero, a idade do paciente no momento da cirurgia, a data da cirurgia, o tamanho e a focalidade da neoplasia foram obtidas através de revisão dos relatórios anatomopatológicos. Para o tamanho da neoplasia foi considerada a medida macroscópica da lesão referida no relatório anatomopatológico original. Esta variável foi posteriormente dividida em 2 categorias: até 3,0cm e maior que 3,0cm (18). Para as neoplasias multifocais foi considerado o tamanho do maior foco neoplásico. Nos casos em que a neoplasia residual microscópica foi menor que a medida macroscópica informada, a medida microscópica do maior foco tumoral residual foi anotada e utilizada para a categorização acima descrita.

Informações sobre recidiva, tipo de recidiva (locorregional ou metástase), órgãos acometidos pelas metástases, data da primeira recidiva, data da última informação no

prontuário e data do óbito foram obtidas através da revisão dos prontuários eletrônicos dos 120 casos do ICESP.

Para a análise da sobrevida livre de doença, foi considerada como data inicial a data da cirurgia e como data final a data da recidiva ou do óbito ou da última informação obtida no prontuário eletrônico. A recidiva foi definida como aparecimento de imagem compatível com neoplasia nos exames radiológicos, tanto locorregional quanto em qualquer outro local (metástase). Para a análise da sobrevida doença específica (óbito pela neoplasia) foi considerado como data inicial a data da cirurgia e a data final como a data do óbito ou a data da última informação obtida no prontuário eletrônico, sendo censurados os óbitos por outras causas (complicações pós-operatórias, outras doenças crônicas, segunda neoplasia primária). Para a análise da sobrevida global (óbito por qualquer causa), foi considerado como data inicial a data da cirurgia e a data final como a data do óbito ou a data da última informação obtida no prontuário eletrônico.

3.2.5 Obtenção das características anatomopatológicas

As seguintes características anatomopatológicas foram obtidas através da revisão, efetuada pela autora, sob supervisão de seu orientador, dos cortes histológicos corados por hematoxilina-eosina (HE).

- **Configuração da neoplasia:** classificados como papilíferos (com componente papilífero) e sólidos (sem componente papilífero), de acordo com a classificação da OMS 2004 (6).

- **Porcentagem do tipo papilífero:** a porcentagem estimada de áreas papilíferas em relação ao total da área tumoral foi estimada e dividida em 11 categorias, a cada 10%: ausente; de 1 a 10%; de 11 a 20%; de 21 a 30%; de 31 a 40%; de 41 a 50%; de 51 a 60%; de 61 a 70%; de 71 a 80%; de 81 a 90%; de 91 a 100%.

- **Padrão arquitetural de invasão tumoral:** os tumores foram classificados nos seguintes padrões, de acordo com Jimenez et al. (17): nodular (ninhos de tamanhos variados arredondados em mais da metade da neoplasia); trabecular

(trabéculas anastomosantes em mais da metade da neoplasia) e infiltrativo (cordões ou células neoplásicas isoladas em mais da metade da neoplasia). Além disso, foram adicionados padrões mistos, para tumores com mais de um padrão de invasão, cada um compreendendo menos de 50% da neoplasia, sendo: misto (trabecular e infiltrativo); misto (trabecular e nodular) e misto (nodular e infiltrativo).

- Invasão neoplásica linfovascular: determinada como presente ou ausente, definida como presença de células neoplásicas no interior de espaços vasculares com revestimento endotelial inequívoco, com presença de camada muscular lisa, nos casos de invasão vascular venosa, identificada ao exame histológico convencional.

- Invasão neoplásica perineural: determinada como presente ou ausente; definida pela presença de células neoplásicas isoladas ou blocos tumorais ocupando o espaço perineural, parcial ou circunferencialmente, ou células neoplásicas no interior do feixe neural.

- Necrose tumoral: determinada como presente ou ausente, caracterizada pelo achado histológico de necrose coagulativa em meio à neoplasia.

- Porcentagem da extensão da necrose tumoral: a porcentagem estimada de áreas necróticas em relação ao volume tumoral foi estimada e dividida em 12 categorias: ausente; de 1 a 5%; de 6 a 10%; de 11 a 20%; de 21 a 30%; de 31 a 40%; de 41 a 50%; de 51 a 60%; de 61 a 70%; de 71 a 80%; de 81 a 90%; de 91 a 100%.

- Carcinoma urotelial “in situ” (CIS): determinado como presente ou ausente, definido como neoplasia intraurotelial plana de alto grau, tanto na mucosa adjacente ao tumor, quanto na mucosa de outras áreas representativas da bexiga distantes da neoplasia.

- Variantes histológicas: determinadas como presente ou ausente.

- Principal variante histológica presente na neoplasia: nos casos em que foram detectadas variantes histológicas, a de maior porcentagem no total da

neoplasia foi anotada. A classificação da OMS de 2004 reconhece as seguintes variantes: escamosa, glandular, ninhos, microcística, micropapilífera, linfoepitelioma-símile, linfoma-símile e plasmocitoide, sarcomatoide (com ou sem elementos heterólogos), com células gigantes, trofoblástica, células claras (ricas em glicogênio) e células lipídicas (6). Outras variantes foram caracterizadas em literatura mais recente: com pequenos túbulos, com padrão invertido/papiloma invertido-símile, com características rabdoides, com células gigantes osteoclásticas, com células pequenas, com diferenciação viloglandular, com características cordoides e abundante estroma mixoide, com estroma pseudosarcomatoso ou outras formas de reação estromal não usual (21, 46-48). As variantes mais observadas nos casos foram anotadas separadamente, como descrito abaixo.

- Número de variantes histológicas por caso: nos casos em que havia mais de uma variante histológica, a quantidade de diferentes subtipos em um mesmo caso foi anotada.

- Variante escamosa: anotada separadamente, definida histologicamente como presença de pontes intercelulares ou queratinização, determinada como presente ou ausente (14).

- Porcentagem da variante escamosa: a porcentagem estimada de áreas exibindo variante escamosa em relação ao total da área tumoral foi estimada e dividida em 12 categorias: ausente; de 1 a 5%; de 6 a 10%; de 11 a 20%; de 21 a 30%; de 31 a 40%; de 41 a 50%; de 51 a 60%; de 61 a 70%; de 71 a 80%; de 81 a 90%; de 91 a 100%.

- Variante micropapilífera: anotada separadamente, definida histologicamente como pequenos ninhos de células ou delgadas papilas situadas dentro de espaços secundários a artefatos de retração, simulando vasos linfáticos (6). Foi determinada como presente ou ausente.

- Porcentagem da variante micropapilífera: a porcentagem estimada de áreas exibindo a variante micropapilífera em relação ao total da área tumoral foi

estimada e dividida em 12 categorias: ausente; de 1 a 5%; de 6 a 10%; de 11 a 20%; de 21 a 30%; de 31 a 40%; de 41 a 50%; de 51 a 60%; de 61 a 70%; de 71 a 80%; de 81 a 90%; de 91 a 100%.

- Variante sarcomatoide: anotada separadamente, determinada como presente ou ausente. É definida como neoplasia maligna bifásica exibindo evidências morfológicas e imuno-histoquímicas de diferenciações epitelial e mesenquimal, com ou sem elementos heterólogos. Cheng et al. (49) demonstraram uma histogênese comum para os componentes epitelial e mesenquimal (neoplasia monoclonal com diferenciação divergente). Histologicamente caracterizada pela presença de componente de células fusiformes malignas organizadas em fascículos mal formados, ou fascículos curtos com padrão estoriforme, ou ainda sem um padrão específico (14).

- Porcentagem da variante sarcomatoide: a porcentagem estimada de áreas exibindo variante sarcomatoide em relação ao total da área tumoral foi estimada e dividida em 12 categorias: ausente; de 1 a 5%; de 6 a 10%; de 11 a 20%; de 21 a 30%; de 31 a 40%; de 41 a 50%; de 51 a 60%; de 61 a 70%; de 71 a 80%; de 81 a 90%; de 91 a 100%.

- Variante glandular: anotada separadamente, determinada como presente ou ausente. Definida histologicamente como presença de espaços glandulares verdadeiros na neoplasia, incluindo glândulas de padrão entérico, tumores com componente mucinoso (coloide) ou com células em anel de sinete (14).

- Porcentagem da variante glandular: a porcentagem estimada de áreas exibindo variante glandular em relação ao total da área tumoral foi estimada e dividida em 12 categorias: ausente; de 1 a 5%; de 6 a 10%; de 11 a 20%; de 21 a 30%; de 31 a 40%; de 41 a 50%; de 51 a 60%; de 61 a 70%; de 71 a 80%; de 81 a 90%; de 91 a 100%.

- Variante plasmocitoide: anotada separadamente, determinada como presente ou ausente e definida histologicamente como células isoladas em

estroma frouxo ou mixoide, de citoplasma claro ou eosinofílico e núcleo grande, hipercromático, excêntrico, com pequeno nucléolo.

- Porcentagem da variante plasmocitoide: a porcentagem estimada de áreas exibindo a variante plasmocitoide em relação ao total da área tumoral foi estimada e dividida em 12 categorias: ausente; de 1 a 5%; de 6 a 10%; de 11 a 20%; de 21 a 30%; de 31 a 40%; de 41 a 50%; de 51 a 60%; de 61 a 70%; de 71 a 80%; de 81 a 90%; de 91 a 100%.

- Infiltrado inflamatório linfocítico peritumoral: avaliado no fronte de invasão tumoral, distante de área de necrose ou de inflamação secundária à ressecção prévia, sendo quantificada em 2 categorias: ausente/leve e moderado/intenso.

- Infiltrado inflamatório linfocítico intratumoral: avaliado em área tumoral preservada, distante de área de necrose ou de inflamação secundária à ressecção prévia, com a objetiva microscópica de maior aumento (400 vezes), sendo caracterizadas células mononucleadas pequenas, tipicamente com halo claro ao redor, desconsiderando células apoptóticas. Quantificada em 3 categorias: ausente, leve a moderado (até 2 linfócitos por campo de maior aumento), intenso (mais de 2 linfócitos por campo de maior aumento) (50).

- Estádio patológico do tumor AJCC/TNM: determinado pela profundidade máxima de invasão tumoral, realizado de acordo com a classificação da AJCC – 7ª edição, TNM 2010 (24):

pT2a – infiltração da muscular própria superficial/metade interna
pT2b – infiltração da muscular própria profunda/metade externa
pT3a – infiltração do tecido perivesical microscópico
pT3b – infiltração do tecido perivesical macroscópico
pT4a – infiltração do estroma prostático, vesículas seminais, útero, vagina
pT4b – infiltração da parede pélvica, parede abdominal

Posteriormente dividido em duas categorias: tumor intravesical (pT2a e pT2b) e tumor extravesical (pT3 e pT4).

- Infiltração de estrutura/órgão adjacente: quando presente, anotado qual(is) órgão(ãos) ou estrutura(s) foi(foram) acometida(s) pelo carcinoma urotelial.

- Margem cirúrgica: avaliada e anotada como positiva ou negativa, sendo a positividade determinada como tumor em contato com a tinta nanquim (para as margens radial e uretral) ou neoplasia presente nas lâminas referenciadas como margem dos ureteres.

- Localização da margem cirúrgica positiva: nos casos em que havia margem positiva, a sua localização foi anotada (circunferencial, uretral, ureteral).

- Tipo de tumor na margem cirúrgica positiva: nos casos em que havia margem positiva, o tipo de tumor comprometendo a margem foi anotado (carcinoma urotelial “in situ”, invasivo ou ambos).

- Número total de linfonodos regionais avaliados: são consideradas cadeias de linfonodos regionais para os carcinomas uroteliais, de acordo com a classificação da AJCC/TNM 2010 (24): hipogástrica, obturatória, ilíacas interna e externa, pélvica perivesical, sacral, pré-sacral e ilíaca comum. Quando presentes, os linfonodos foram contabilizados em 7 categorias, a cada 5 linfonodos: de 1 a 5; de 5 a 10; de 10 a 15; de 15 a 20; de 20 a 25; de 26 a 30 e mais que 30.

- Número total de linfonodos regionais com metástase: os linfonodos metastáticos foram contabilizados em 7 categorias: a cada 1 linfonodo, de 1 a 6 linfonodos acometidos, e mais que 6 linfonodos acometidos.

- Extensão neoplásica extranodal: definida pelo acometimento neoplásico além da cápsula linfonodal, com neoplasia infiltrando tecido fibro-adiposo peri-linfonodal. Determinada como presente ou ausente.

- Variante histológica identificável na metástase: determinada como presente ou ausente, e quando presente, o(s) tipo(s) de variante(s) foi(foram) especificado(s).

- Estádio patológico dos linfonodos regionais AJCC/TNM: determinado pelo número de linfonodos apresentando metástases, realizado de acordo com a classificação da AJCC – 7ª edição, TNM 2010 (24):

pNX – os linfonodos não foram avaliados

pN0 – ausência de metástases linfonodais

pN1 – metástase em um único linfonodo na pelve verdadeira (cadeias hipogástricas, obturatórias, ilíacas externa e pré-sacral)

pN2 – metástases em múltiplos linfonodos na pelve verdadeira (cadeias hipogástricas, obturatórias, ilíacas externa e pré-sacral)

pN3 – metástases para cadeia ilíaca comum

- Presença de adenocarcinoma prostático concomitante: determinado como presente ou ausente / próstata não retirada.

- Estadiamento tumoral do adenocarcinoma prostático concomitante: anotado o estadiamento tumoral, de acordo com a classificação da AJCC – 7ª edição, TNM 2010 (24).

- Número de blocos de parafina / lâminas representando a lesão tumoral vesical: o número de blocos/lâminas foi anotado.

- Número de blocos de parafina / lâminas representando o caso: o número total de blocos/lâminas foi anotado.

3.3 Micromatrizes Teciduais (TMAs)

Durante a revisão dos cortes histológicos corados pelo HE, a autora selecionou duas lâminas mais representativas da neoplasia bem como lâminas representativas das metástases linfonodais.

A seguir, nestas lâminas escolhidas, áreas de interesse no centro do tumor, no fronte de invasão tumoral e nas metástases linfonodais foram marcadas com pontos usando canetas com tinta permanente de diferentes cores. Durante a escolha, interessaram áreas representativas das respectivas neoplasias, incluindo tanto áreas de carcinoma urotelial convencional como áreas das variantes histológicas, quando estas estavam presentes na neoplasia e também nas metástases linfonodais. Foram ainda priorizadas na escolha as áreas com boa fixação tecidual, distantes de focos de necrose ou de inflamação secundária a ressecções prévias, além de regiões distantes das bordas do bloco de parafina e com boa espessura do tecido no bloco doador.

Para o centro tumoral foram escolhidas até duas áreas diferentes em dois blocos diferentes, totalizando no máximo 4 amostras, marcadas na cor vermelha. Para o fronte de invasão tumoral foram escolhidas até duas áreas diferentes em dois blocos diferentes, totalizando no máximo 4 amostras, marcadas na cor verde. Para as metástases linfonodais foram escolhidas uma a quatro áreas diferentes, marcadas na cor preta.

Os blocos correspondentes a estas lâminas foram retirados dos arquivos. A partir de um dos blocos representativos da neoplasia, foram realizados 10 cortes panorâmicos de 3 µm dispostos em lâminas silanizadas e arquivadas como reserva técnica. Após a confecção desta reserva técnica, as áreas demarcadas nas lâminas foram transferidas para os blocos de parafina correspondentes (blocos doadores), também usando pontos de canetas com tinta permanente das mesmas cores, que guiaram a extração das amostras para a construção dos TMAs (figura 2).

Figura 2 - Exemplo da marcação dos blocos e da transferência da marcação para os blocos de parafina

Para a construção dos TMAs foi utilizado um sistema mecanizado de precisão com o equipamento MTA1 (Manual Tissue Microarrayer, Beecher Instruments, Inc., EUA) disponível no LIM-14, Patologia Hepática-FMUSP e toda a confecção foi realizada pela biomédica Aline Kawasaki sob supervisão da farmacêutica Alda Wakamatsu (figura 3). Cilindros (ou “spots”) de 1,0 mm de diâmetro das áreas marcadas nos blocos de parafina doadores foram transportados para um bloco de parafina receptor com um intervalo de 0,3 mm entre os cilindros. Cada cilindro amostral foi alocado numa posição do bloco receptor definida em sistemas cartesianos de coordenadas, previamente elaborados em planilha eletrônica Excel (Microsoft Office, 2013, EUA). Amostras de parênquima hepático normal foram usados para determinar o posicionamento dos TMAs.



Figura 3 - Etapas da confecção dos blocos de TMA, começando com a retirada da amostra do bloco doador no canto superior esquerdo e finalizando com os blocos doadores com todas as amostras retiradas de um caso, no canto inferior direito

O conjunto das amostras representativas do centro do tumor constituíram 5 TMAs, sendo 4 deles com 12 linhas e 14 colunas (T0363; T0364; T0365; T0366) e um deles com 11 linhas e 12 colunas (T0367), totalizando 717 amostras, com representação de todos os 183 casos, sendo que 174 deles foram representados em quadruplicatas, 3 em triplicatas e 6 em duplicatas.

O conjunto das amostras representativas do fronte de invasão tumoral constituíram 5 TMAs, sendo 4 deles com 12 linhas e 14 colunas (T0368; T0369; T0370; T0371) e um deles com 11 linhas e 12 colunas (T0372), totalizando 709 amostras, com representação de todos os 183 casos, sendo que 170 deles foram representados em quadruplicatas, 4 em triplicatas, 8 em duplicatas e em apenas um caso foi representado 1 “spot”.

O conjunto das amostras representativas das metástases linfonodais constituíram 2 TMAs, ambos com 10 linhas e 10 colunas (T0375 e T0376), totalizando 174 amostras,

com representação de todos os 76 casos com metástases, sendo 53 casos em duplicatas, 3 em triplicatas, 13 em quadruplicatas e 7 casos com 1 “spot” (figura 4).



Figura 4 - Blocos de TMA finalizados

Uma vez prontos, cada um dos 12 blocos de TMA foi submetido a sessão única de microtomia, com secções de 3 µm em lâminas silanizadas (Leica Instruments), e posteriormente submetidas a banho de parafina e arquivadas em caixa escura a -20°C para preservar a antigenicidade das amostras.

Lâminas intervaladas foram coradas em hematoxilina-eosina para avaliação da representatividade geral do respectivo nível de cada bloco de TMA, e os cortes próximos aos melhores níveis foram escolhidos para as reações imuno-histoquímicas (figura 5).



Figura 5 - Lâminas intervaladas coradas com hematoxilina-eosina provenientes de um dos blocos de TMA (T0364)

3.4 Reações imuno-histoquímicas

Os anticorpos utilizados no estudo compreendem marcadores associados ao urotélio, como citoqueratina 5 (CK5), citoqueratina 20 (CK20) e fator de transcrição GATA3, sendo que a CK5, que é positiva nas células basais do urotélio normal é associada ao perfil basal (36, 39), e a CK20 e o GATA3 são associadas ao perfil luminal (36, 39), sendo que a CK20 marca as células superficiais do urotélio normal (51).

A identificação de padrão basal fundamentou-se ainda na pesquisa do filamento intermediário Vimentina, cujo ganho de expressão pelas células epiteliais tumorais demonstra que estas adquiriram um fenótipo mesenquimal (36, 52, 53) e do fator de transcrição SALL4, oncogene cuja expressão é fundamental no período embrionário, inexiste nos tecidos diferenciados e quando reativada evidencia um fenótipo de células progenitoras-símile, associada ao perfil basal (35, 36) e a pior prognóstico (54).

Uma lâmina de cada um dos 12 TMAs foi submetida a reação imuno-histoquímica com cada um dos anticorpos listados na tabela 2. Todas as reações imuno-histoquímicas foram amplamente padronizadas e realizadas no LIM-14, Patologia Hepática-FMUSP

(55) pela biomédica Aline Kawasaki sob supervisão da farmacêutica Alda Wakamatsu, utilizando inclusive amostras de outros carcinomas uroteliais semelhantes aos que participam deste estudo. O procedimento imuno-histoquímico está descrito abaixo e a tabela 3 resume a padronização das reações imuno-histoquímicas para os respectivos anticorpos.

Tabela 2 - Características dos anticorpos utilizados

Anticorpo	Fornecedor	Clone	Espécie
CK5 NCL-L-CK5	Novocastra	XM26	Camundongo
CK20 CM062C	Biocare Medical	Ks20.8	Camundongo
GATA3 Z2227	Zeta Corp	L50-823	Camundongo
SALL4 385M-16	Cell Marque	6E3	Camundongo
Vimentina 347M-16	Cell Marque	V9	Camundongo

Tabela 3 - Resumo da padronização das reações imuno-histoquímicas

Antígeno	Anticorpo	Recuperação	Título	Controle positivo	Resultado
CK5	NCL-L-CK5	Panela a vapor pH9 3+ Novolink	1:800	Células basais prostáticas	Citoplasma e membrana
CK20	CK20 CM062C	Panela a vapor pH9 3+ Novolink	1:100	Mucosa colônica	Citoplasma e membrana
GATA3	GATA3 Z2227	Panela a vapor pH9 3+ Novolink	1:100	Urotélio normal	Núcleo
SALL4	SALL4 385M-16	Panela a vapor pH9 3+ Novolink	1:50	Carcinoma urotelial de alto grau	Núcleo
Vimentina	Vimentina 347M-16	Panela a vapor pH9 3+ Novolink	1:300	Parede de vasos	Citoplasma

3.4.1 Detalhamento do procedimento imuno-histoquímico

Inicialmente foi realizada a desparafinização dos cortes de 3µ de espessura do material incluído em parafina através de incubação com xilol a 60º C por 15 minutos seguido de outra incubação com xilol a temperatura ambiente por 15 minutos. A seguir foi realizada hidratação dos cortes em concentrações de etanol a 100% com 3 banhos de 30 segundos cada, etanol a 95%, 80% e 70% por 30 segundos, com lavagem em água corrente e água destilada. Sequencialmente foi realizada recuperação antigênica mediante incubação das lâminas em solução de ácido cítrico 10 mM pH 6,0 (Merck,

E.U.A.) em panela a vapor (após a fervura da água da panela, colocada a cuba com as lâminas em solução de recuperação), durante 40 minutos. Após esfriar por 20 minutos a temperatura ambiente foram realizadas lavagens em água corrente e água destilada. Foi então realizado bloqueio da peroxidase endógena com água oxigenada (H_2O_2) a 6% diluída v/v em metanol, em três banhos de 10 minutos cada. Após este procedimento foram realizadas lavagens em água corrente e água destilada, além de lavagem com solução salina tamponada com fosfatos (PBS) 10 mM pH 7,4 por 5 minutos. Em seguida foi realizado bloqueio de proteínas com Cas Block (Zymed) por 10 minutos a 37º C e incubação das lâminas com anticorpo primário (específico para o antígeno) diluído em solução de albumina bovina (BSA) (SIGMA, E.U.A.) a 1,0% e azida sódica NaN_3 (Inlab, São Paulo) 0,1% em PBS, em câmara úmida por 30 minutos a 37º C e, em seguida, 18 horas (overnight) a 4º C. A seguir foram realizadas lavagens em tampão PBS com 3 trocas de 5 minutos cada e incubação com o bloqueador pós-primário (Post Primary Block, NovoLink Max Polymer Detection System, Newcastle, Reino Unido), por 30 minutos a 37º C. Realizadas então novas lavagens com tampão PBS com 3 trocas de 3 a 5 minutos cada e incubação com NovoLink (Polimer) do mesmo kit por 30 minutos a 37 ºC. Realizada então revelação com solução de substrato cromogênico contendo diaminobenzidina (Sigma, E.U.A.) a 0,10%, peróxido de hidrogênio a 0,06%, dimetil sulfóxido (Labsynth) a 1% em PBS, em banho de 5 minutos, a 37 ºC. Realizadas lavagens em água corrente e água destilada contra-coloração com hematoxilina de Harris por 1 minuto, seguidas de lavagens em água corrente e água destilada. Realizada imersão rápida em água amoniacal (sol. de hidróxido de amônia 0,5%) seguido de lavagens em água corrente e água destilada. Finalmente foi realizada desidratação dos cortes em banhos de etanol a 50%, 80%, 95% e etanol absoluto (3 trocas de 1 minuto cada), diafanização em banhos de xilol e montagem em meio permanente (Entellan Merck) com lamínula. Os controles utilizados nas reações imuno-histoquímicas compreenderam um controle sabidamente positivo para o anticorpo em estudo e um controle negativo com incubação em PBS e eliminação do anticorpo primário.

3.4.2 Avaliação dos estudos imuno-histoquímicos

Todas as avaliações foram realizadas pela autora, sob supervisão do orientador, considerando apenas as células epiteliais neoplásicas dos carcinomas uroteliais. Cada “spot” de cada caso foi analisado separadamente e anotado em planilhas com a mesma orientação cartesiana de cada TMA. Não foram considerados válidos os “spots” com representação de estroma apenas e aqueles com desgaste completo por artefatos técnicos.

Na análise dos 717 “spots” do centro do tumor, nos cinco marcadores imuno-histoquímicos avaliados (total de 3585 “spots”), 28 foram invalidados (0,7% do total), 17 por apresentar apenas estroma e os outros 11 por desgaste completo.

Na análise dos 709 “spots” do fronte de invasão tumoral, nos cinco marcadores imuno-histoquímicos avaliados (total de 3545 “spots”), 240 foram invalidados (6,7% do total), 227 por apresentar apenas estroma e os outros 13 por desgaste completo.

Na análise dos 174 “spots” das metástases linfonodais, nos cinco marcadores imuno-histoquímicos avaliados (total de 870 “spots”), 8 foram invalidados (0,9% do total), 5 por apresentar apenas estroma e os outros 3 por desgaste completo.

Sendo assim, dos 1600 “spots”, nos cinco marcadores imuno-histoquímicos avaliados (total de 8000 “spots”), 276 não foram considerados válidos, o que representou apenas 3,4% de perdas na análise dos TMAs (o que ocasionou a exclusão de um único caso em apenas uma das análises subsequentes realizadas).

Os marcadores de membrana e citoplasma (CK5, CK20 e Vimentina) foram analisados no aumento microscópico de 100 vezes e, quando necessário, no aumento de 400 vezes. Os marcadores nucleares (GATA3 e SALL4) foram analisados nos aumentos microscópicos de 100 vezes e 400 vezes.

Nas amostras de centro tumoral, fronte de invasão e metástases linfonodais, a reatividade imuno-histoquímica foi avaliada inicialmente através de uma escala semiquantitativa de 0 a 100% de células neoplásicas positivas, com incrementos de 10%,

totalizando uma escala com 11 classes possíveis (0, até 10%; até 20%, até 30%, até 40%, até 50%, até 60%, até 70%, até 80%, até 90% e até 100% de células positivas).

Estudo piloto (vide anexo A), no qual foram feitas comparações entre os valores de reatividade imuno-histoquímica obtidos nos diferentes “spots” de um mesmo caso para cada marcador, mostrou não haver diferenças estatisticamente significativas entre os valores de CK20, GATA3, CK5, Vimentina e SALL4 nos vários “spots” de um mesmo caso tanto nas amostras do centro do tumor, quanto nas amostras das metástases linfonodais. Nas amostras do fronte de invasão tumoral também não houve diferenças significativas entre os valores de GATA3, CK5, Vimentina e SALL4 nos vários “spots” de um mesmo caso, sendo que apenas nos valores de CK20 houve diferença significativa entre os vários “spots” de um mesmo caso. Como na maioria das comparações não houve diferenças, optou-se por escolher o maior valor obtido dentre os vários “spots” de um mesmo caso (“hot spot”) para representar o caso.

O valor de corte foi estabelecido em 20% de reatividade imuno-histoquímica nas células neoplásicas, o mesmo valor de corte estabelecido pelo estudo de Dadhania et al. (39), que, através de metanálise, objetivou estabelecer os melhores marcadores imuno-histoquímicos para caracterização dos subtipos moleculares “basal” e “luminal” também utilizando TMAs em série de carcinomas uroteliais, comparando a expressão proteica pelo estudo imuno-histoquímico com o perfil de expressão gênica.

Assim, para cada marcador imuno-histoquímico, os casos foram agrupados em duas categorias, sendo considerados “positivos” aqueles com expressão imuno-histoquímica acima de 20% e “negativos” aqueles com expressão imuno-histoquímica abaixo ou igual a 20%.

Uma vez que acreditamos que o grupo de células progenitoras que dá origem à neoplasia está melhor caracterizado na amostra do centro do tumor, somado à dificuldade de representação do fronte de invasão tumoral (onde houve a maior perda de “spots” para avaliação), as análises subsequentes foram realizadas a partir dos valores das expressões imuno-histoquímicas obtidas nas amostras do centro tumoral. As

comparações entre as expressões imuno-histoquímicas obtidas no centro e no fronte de invasão tumoral serão motivo de estudos futuros.

Todas as lâminas dos TMAs foram digitalizadas através do “scanner” de lâminas histológicas Pannoramic Viewer (3D Histech) da DAP-HC-FMUSP (figura 6) para posterior utilização das imagens como ilustração, permitindo ainda trabalhos futuros eventualmente visando análises quantitativas.

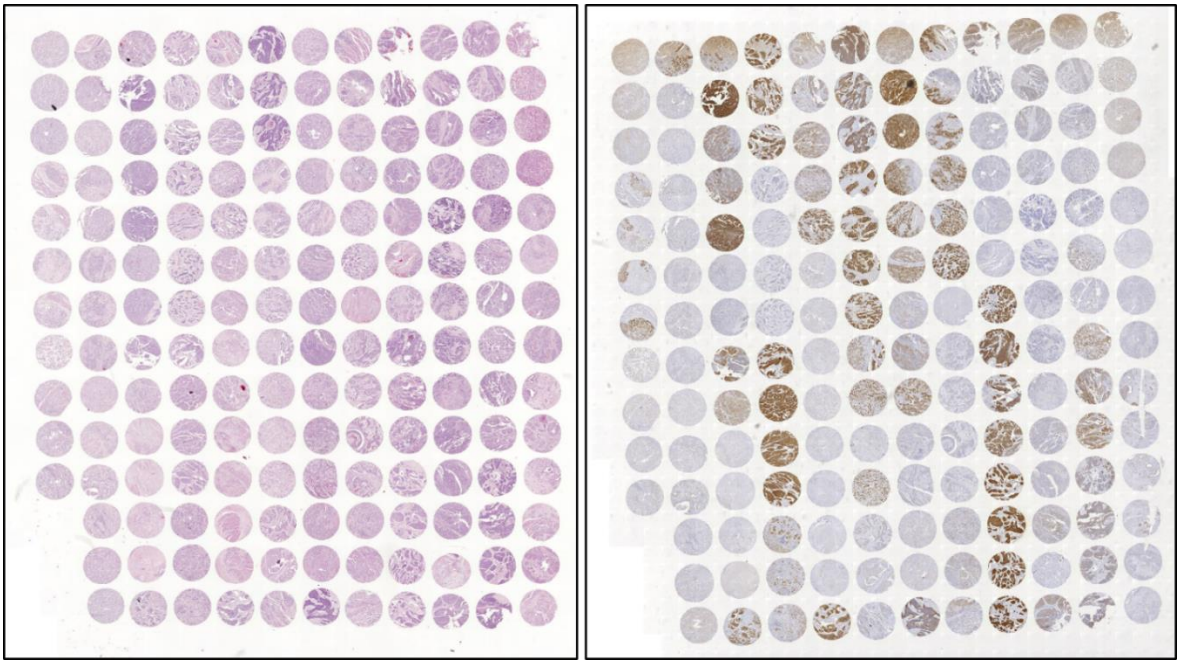

Figura 6 - Exemplo da visão panorâmica da lâmina HE do TMA T0363 (centro do tumor 2) escaneada à esquerda e a lâmina correspondente da imuno-histoquímica para citoqueratina 20 à direita

3.5 Análise estatística

Foram utilizados o programa R versão 3.5.1 (R Foundation for Statistical Computing, Vienna, Austria. http://www.R-project.org/) e o programa SPSS versão 23.0 (SPSS, Inc, Chicago, IL) para Windows.

Para analisar esta série de carcinomas uroteliais quanto a distribuição de características clínicas, anatomopatológicas e imuno-histoquímicas foi realizada uma análise exploratória do conjunto de dados, com contagens e porcentagens das variáveis qualitativas e para as variáveis quantitativas foram calculadas médias, medianas e desvios padrão. Para caracterizar a heterogeneidade intratumoral apresentada pelos

carcinomas uroteliais foram realizadas contagens e porcentagens das variantes histológicas presentes nas neoplasias. Para avaliar os linfonodos regionais metastáticos quanto a presença de variantes histológicas também foram realizadas contagens e porcentagens.

Para verificar a associação entre a expressão dos marcadores imuno-histoquímicos com as diversas características clínico-patológicas, bem como verificar a associação entre as variantes histológicas mais prevalentes e os perfis imuno-histoquímicos com as diversas características clínico-patológicas foram realizados testes qui-quadrado ou teste exato de Fisher (quando pelo menos uma frequência esperada foi menor que 5) para as variáveis categóricas. Para as variáveis numéricas, foram realizados testes de normalidade de Shapiro-Wilk e testes de variância de Levene, seguidos de testes T para amostras independentes ou testes de Wilcoxon para duas amostras nas tabelas 2x2. Nas tabelas 3x2, para as variáveis numéricas foram realizados testes de normalidade de Shapiro-Wilk e testes de variância de Levene, seguidos de testes ANOVA para um fator e testes de Kruskal-Wallis.

Para comparar os perfis imuno-histoquímicos caracterizados no centro tumoral com aqueles caracterizados nas respectivas metástases linfonodais foram realizados testes de McNemar-Bowker (testes de simetria) seguidos de análises de concordância através do coeficiente Kappa (56), com interpretação conforme tabela 4, abaixo.

Para ajustar as curvas de sobrevida utilizou-se o método de Kaplan-Meier. Para comparar as curvas de sobrevida foi utilizado o teste de Breslow.

Foi utilizado um nível de significância de 5% (p-valor ≤ 0,05).

Tabela 4 - Interpretação dos valores do coeficiente Kappa

Coeficiente Kappa	Classificação
< 0	Não existe
0 – 0,20	Mínima
0,21 – 0,40	Razoável
0,41 – 0,60	Moderada
0,61 – 0,80	Substancial
0,81 – 1,0	Perfeita

4. Resultados

4.1 Características clínicas e anatomopatológicas

Nesta série de 183 casos, cujo detalhamento está na tabela 5, 71,0% dos pacientes eram do gênero masculino e a idade média foi de 66,3 anos. O tamanho médio do maior foco tumoral foi 4,4cm e os tumores maiores que 3,0cm representaram 63,0% do total de casos. Apenas 14 casos (7,6%) eram multifocais.

Quanto à configuração, 73,8% das neoplasias eram sólidas. Dos 48 (26,2%) casos em que havia formação de papilas na superfície, a porcentagem deste componente foi amplamente variável, sendo que em apenas 8,2% deles havia mais de 50% de papilas.

Os padrões de invasão arquitetural infiltrativo (figura 7-A) e trabecular (figura 7-B) foram os mais frequentemente observados, correspondendo juntos a quase 60% dos casos.

Invasões neoplásicas linfovascular (figura 7-C) e perineural (figura 7-D) foram observadas em 80,9% e 67,3% dos casos, respectivamente. Havia necrose tumoral (figura 7-E) em 119 (65,0%) casos e a porcentagem da necrose no total da neoplasia variou de 1 até 30% em cerca de 60% deles. Foi observada a presença de CIS na mucosa vesical adjacente (figura 7-F) em 74 (40,4%) casos.

O infiltrado inflamatório linfocítico peritumoral foi considerado moderado/intenso em cerca da metade dos casos e o infiltrado linfocítico intratumoral foi classificado como leve a moderado em 71,6% dos casos e intenso em 10,4% deles.

Quanto ao estadiamento tumoral, 44 (24,0%) eram intravesicais (pT2a+pT2b) e 139 (76,0%) extravesicais (pT3a+pT3b+pT4a+pT4b). Nos casos com invasão de órgãos adjacentes (pT4a), a invasão do estroma prostático e das vesículas seminais foi a mais observada nos homens e a invasão do útero foi a mais observada nas mulheres.

A margem cirúrgica foi positiva em 28,4% dos casos, sendo que a margem mais frequentemente acometida foi a circunferencial (61,5% dos casos), por carcinoma invasivo (77,0% dos casos).

Em 172 casos os linfonodos regionais foram avaliados e a média foi de 21,7 linfonodos por caso. Metástases linfonodais estavam presentes em 76 (44,2%) casos, sendo que em 31,6% deles apenas um linfonodo estava acometido e em outros 30,3%

mais de seis linfonodos estavam acometidos. Extensão neoplásica extranodal foi observada em 40,8% das metástases.

Adenocarcinoma prostático sincrônico foi diagnosticado em 34,6% dos 130 homens, a maioria (88,8%) confinados à glândula (pT2a+pT2c).

Foram representados em média 38 blocos por caso, com média de 8,9 blocos representativos da neoplasia vesical.

Tabela 5 - Detalhamento da distribuição das características clínico-patológicas

Características clínico-patológicas		n	%	média	DP (±)
Idade (anos)		183		66,3	9,3
Gênero	masculino feminino total	130 53 183	71,0 29,0 100		
Tamanho do tumor (cm)	 até 3,0cm maiores que 3,0cm total	181 67 114 181	 37,0 63,0 100	4,4	2,1
Multifocalidade	ausente presente total	169 14 183	92,4 7,6 100		
Configuração da neoplasia	sólidos com componente papilífero total	135 48 183	73,8 26,2 100		
Porcentagem do componente papilífero	ausente 1-10% 11-20% 21-30% 31-40% 41-50% 51-60% 61-70% 71-80% 81-90% total	135 15 12 2 3 1 3 2 4 6 183	73,8 8,2 6,6 1,1 1,6 0,5 1,6 1,1 2,2 3,3 100		
Padrão de invasão tumoral	nodular trabecular infiltrativo misto, trabecular+infiltrativo misto, trabecular+nodular total	25 51 58 31 18 183	13,7 27,9 31,7 16,9 9,8 100		
Invasão linfovascular	ausente presente total	35 148 183	19,1 80,9 100		
Invasão perineural	ausente presente total	60 123 183	32,7 67,3 100		
Necrose tumoral	ausente presente total	64 119 183	35,0 65,0 100		

continua

Tabela 5 - Detalhamento da distribuição das características clínico-patológicas

continuação

Porcentagem da necrose tumoral	ausente	64	35,0		
	1-5%	33	18,0		
	6-10%	25	13,7		
	11-20%	32	17,5		
	21-30%	19	10,4		
	31-40%	7	3,8		
	41-50%	1	0,5		
	51-60%	2	1,1		
	total	183	100		
CIS associado	ausente	109	59,6		
	presente	74	40,4		
	total	183	100		
Infiltrado inflamatório linfocítico peritumoral	ausente/leve	91	49,7		
	moderado/intenso	92	50,3		
	total	183	100		
Infiltrado linfocítico intratumoral	ausente	33	18,0		
	leve a moderado	131	71,6		
	intenso	19	10,4		
	total	183	100		
Estadiamento patológico tumoral	pT2a	17	9,3		
	pT2b	27	14,8		
	pT3a	37	20,2		
	pT3b	57	31,1		
	pT4a	44	24,0		
	pT4b	1	0,6		
	total	183	100		
	intravesical (pT2)	44	24,0		
	extravesical (pT3+pT4)	139	76,0		
Órgão/estrutura acometida pela neoplasia	estroma prostático e vesícula seminal	19	42,2		
	estroma prostático	13	28,9		
	útero	4	8,9		
	vagina	4	8,9		
	vesícula seminal	3	6,7		
	útero e cólon	1	2,2		
	útero e parede pélvica	1	2,2		
	total	45	100		
Margem cirúrgica	negativa	131	71,6		
	positiva	52	28,4		
	total	183	100		
Margem cirúrgica positiva	circunferencial	32	61,5		
	circunferencial e ureteral	4	7,7		
	circunferencial e uretral	2	3,9		
	ureteral	9	17,3		
	uretral	5	9,6		
	total	52	100		
Tipo de tumor na margem positiva	invasivo	40	77,0		
	CIS	9	17,3		
	invasivo e CIS	3	5,7		
	total	52	100		
Linfonodos avaliados	não	11	6,0		
	sim	172	94,0		
	total	183	100		

continua

Tabela 5 - Detalhamento da distribuição das características clínico-patológicas

continuação

Número total de linfonodos avaliados				21,7	13,1
	1 a 5	17	9,9		
	6 a 10	25	14,5		
	11 a 15	14	8,1		
	16 a 20	28	16,3		
	21 a 25	18	10,5		
	26 a 30	29	16,9		
	mais que 30	41	23,8		
	total	172	100		
Metástase linfonodal	ausente	96	55,8		
	presente	76	44,2		
	total	172	100		
Número de linfonodos com metástase				5,7	8,6
	um	24	31,6		
	dois	10	13,1		
	três	6	7,9		
	quatro	7	9,2		
	cinco	5	6,6		
	seis	1	1,3		
	mais de seis	23	30,3		
	total	76	100		
Extensão neoplásica extranodal	ausente	45	59,2		
	presente	31	40,8		
	total	76	100		
Estadiamento linfonodal	pNX	11	6,0		
	pN0	96	52,5		
	pN1	24	13,1		
	pN2	32	17,5		
	pN3	20	10,9		
	total	183	100		
Adenocarcinoma prostático associado	ausente	82	63,8		
	presente	45	34,6		
	próstata não retirada	3	2,3		
	total	130	100		
Estadiamento tumoral do adenocarcinoma prostático	pT2a	20	44,4		
	pT2c	20	44,4		
	pT3a	1	2,2		
	pT3b	3	6,7		
	pT4	1	2,2		
	total	45	100		
Número de blocos/lâminas representando a neoplasia vesical		183		8,9	3,6
Número de blocos/lâminas representando o caso		183		38	11,1

conclusão

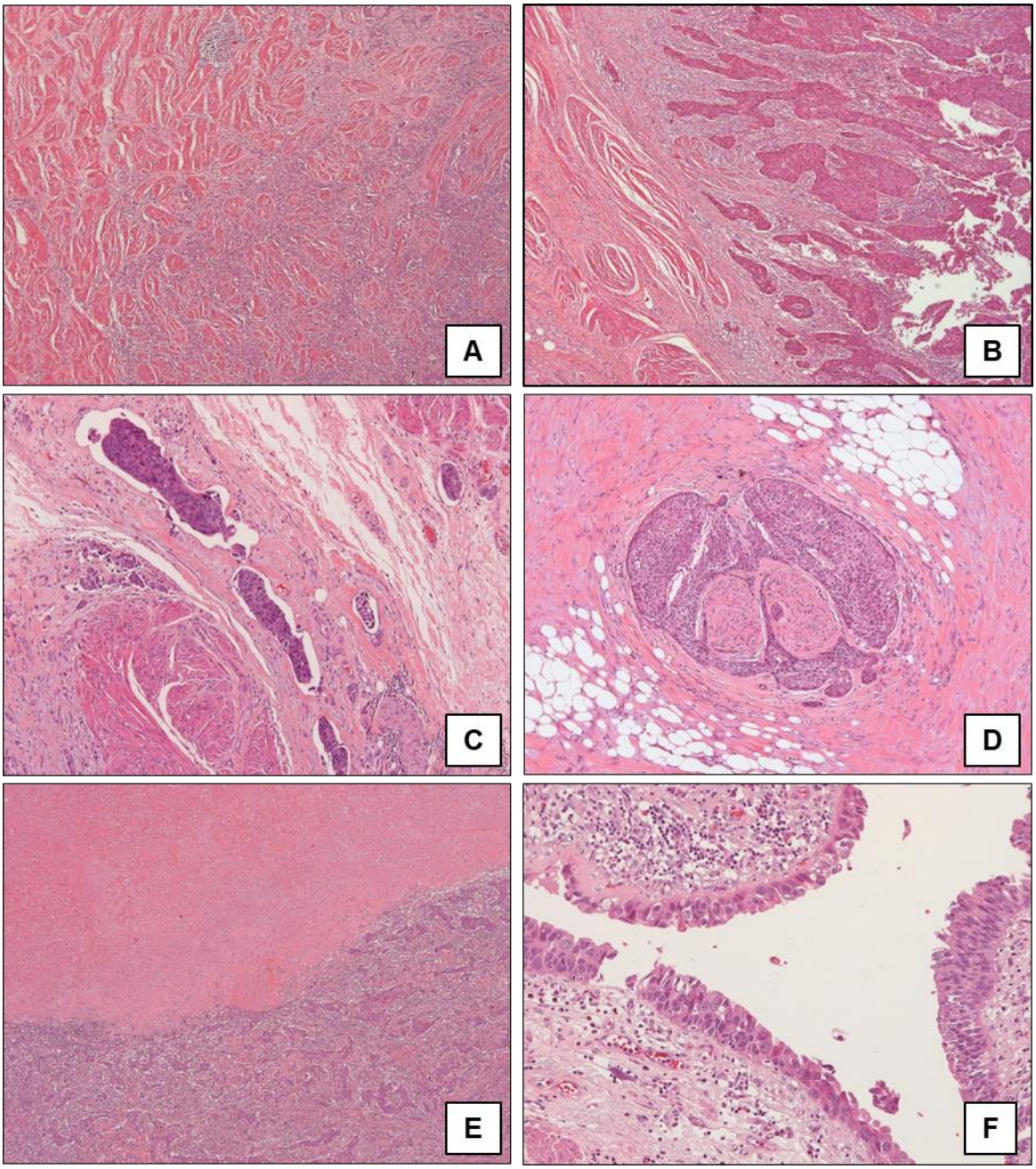

Figura 7 - Padrão arquitetural de invasão infiltrativo (A); padrão arquitetural de invasão trabecular (B); invasão neoplásica linfovascular (C); invasão neoplásica perineural (D); necrose tumoral (E); carcinoma urotelial “in situ” na mucosa adjacente (F)

4.2 Variantes histológicas

Variantes histológicas foram observadas em 116 (63,4%) casos. O grupo de casos com variantes histológicas apresentou mais pacientes femininas e tumores com mais invasão linfovascular e com a presença de variante histológica na metástase linfonodal. As demais características não mostraram associação estatisticamente significativa com a presença de variantes histológicas na neoplasia (ver valores de p na tabela 6).

Tabela 6 - Associação entre as características clínico-patológicas e a presença de variantes histológicas na neoplasia

Características clínico-patológicas	Variantes histológicas		
	presentes	**ausentes**	**Valor de p**
Número de pacientes	116	67	
Gênero			
masculino	76 (65,5)	54 (80,6)	**0,030[a]**
feminino	40 (34,5)	13 (19,4)	
Idade média (anos)	66,7 (DP 8,7)	65,6 (DP 10,4)	0,485[b]
Tamanho médio macroscópico do tumor (cm)	4,5 (DP 2,3)	4,1 (DP 1,8)	0,439[c]
Tamanho do tumor			
até 3,0cm	44 (38,6)	23 (34,3)	0,565[a]
maiores que 3,0cm	70 (61,4)	44 (65,7)	
Multifocalidade			
ausente	106 (91,4)	63 (94,0)	0,578[d]
presente	10 (8,6)	4 (6,0)	
Configuração da neoplasia			
sólidos	83 (71,6)	52 (77,6)	0,369[a]
com componente papilífero	33 (28,4)	15 (22,4)	
Padrão arquitetural de invasão			
nodular	14 (12,1)	11 (16,4)	
trabecular	27 (23,3)	24 (35,8)	0,111[d]
infiltrativo	41 (35,3)	17 (25,4)	
misto, trabecular+nodular	15 (12,9)	3 (4,5)	
misto, trabecular+infiltrativo	19 (16,4)	12 (17,9)	
Invasão linfovascular			
ausente	17 (14,7)	18 (26,9)	**0,043[a]**
presente	99 (85,3)	49 (73,1)	
Invasão perineural			
ausente	39 (33,6)	21 (31,3)	0,751[a]
presente	77 (66,4)	46 (68,7)	
Necrose tumoral			
ausente	38 (32,8)	26 (38,8)	0,408[a]
presente	78 (67,2)	41 (61,2)	
CIS associado			
ausente	69 (59,5)	40 (59,7)	0,976[a]
presente	47 (40,5)	27 (40,3)	
Infiltrado inflamatório linfocítico peritumoral			
ausente/leve	57 (49,1)	34 (50,7)	0,834[a]
moderado/intenso	59 (50,9)	33 (49,3)	

continua

Tabela 6 - Associação entre as características clínico-patológicas e a presença de variantes histológicas na neoplasia

continuação

Infiltrado linfocítico intratumoral			
ausente	19 (16,4)	14 (20,9)	
leve a moderado	83 (71,6)	48 (71,6)	0,509[a]
intenso	14 (12,1)	5 (7,5)	
Estadiamento patológico (pT)			
pT2	29 (25,0)	15 (22,4)	0,690[a]
pT3 + pT4	87 (75,0)	52 (77,6)	
Margem cirúrgica			
negativa	78 (67,2)	53 (79,1)	0,086[a]
positiva	38 (32,8)	14 (20,9)	
Metástase em linfonodo			
ausente	58 (53,2)	38 (60,3)	0,365[a]
presente	51 (46,8)	25 (39,7)	
Extensão extra-nodal			
ausente	29 (56,9)	16 (64,0)	0,551[a]
presente	22 (43,1)	9 (36,0)	
Variante histológica na metástase			
ausente	21 (41,2)	24 (96,0)	**<0,001**[d]
presente	30 (58,8)	1 (4,0)	

[a] Qui-quadrado de Pearson
[b] Teste T para amostras independentes
[c] Wilcoxon para 2 amostras
[d] Exato de Fisher

conclusão

Foram ao todo observadas 14 diferentes variantes histológicas (vide gráfico 1) e exemplos daquelas mais comumente detectadas podem ser observados na figura 8, estando o detalhamento na tabela 7. Além disso, dentre os 116 casos que apresentavam variantes histológicas, 90 (49,2%) apresentavam apenas uma variante e outros 24 (13,1%) apresentavam duas. Um caso apresentava três e outro caso apresentava cinco diferentes variantes histológicas.

A presença da variante escamosa foi observada em 49 (26,8%) casos, sendo que em 79,5% deles, esta variante representava de 1 até 40% do total da neoplasia.

A variante micropapilífera foi observada em 39 (21,3%) casos, sendo que em 82,0% deles ela representava de 1% até metade da área tumoral.

Uma vez que as variantes escamosa e micropapilífera foram as mais frequentemente observadas, a associação entre as suas presenças em relação às demais características clínico-patológicas foi estudada mais detalhadamente (vide abaixo, itens 4.2.1 e 4.2.2).

As variantes sarcomatoide, glandular e plasmocitoide foram observadas em 17 (9,3%), 11 (6,0%) e 9 (5,0%) casos, respectivamente.

Além disso, 8 casos exibiam a variante células claras, sendo que em 5 deles esta era a de maior porcentagem no total da neoplasia (principal variante histológica). Três casos apresentavam a variante em ninhos, sendo que em 2 deles esta era a de maior porcentagem no total da neoplasia. Em 2 casos foi observada a variante linfoepitelioma-símile, e neles, esta variante era a de maior porcentagem no total da neoplasia. Em outros 2 casos foi observada a variante com padrão invertido/papiloma invertido-símile, e em um deles, esta variante era a de maior porcentagem no total da neoplasia. Em 2 casos foi observada a variante com características cordoides, e em um deles, esta variante era a de maior porcentagem no total da neoplasia.

As variantes microcística, micropapilífera superficial, trofoblástica e lipoídica/lipoblastos-símile foram observadas em um caso cada, sendo interessante ressaltar que em cada um desses casos essas foram as principais variantes observadas. Dentre os 24 casos que apresentavam duas variantes, 8 deles apresentaram a associação das variantes escamosa e sarcomatoide e três apresentaram a associação das variantes escamosa e micropapilífera.

Gráfico 1 - Distribuição das 14 diferentes variantes histológicas, caracterizadas como as de maior porcentagem observadas nos 116 casos

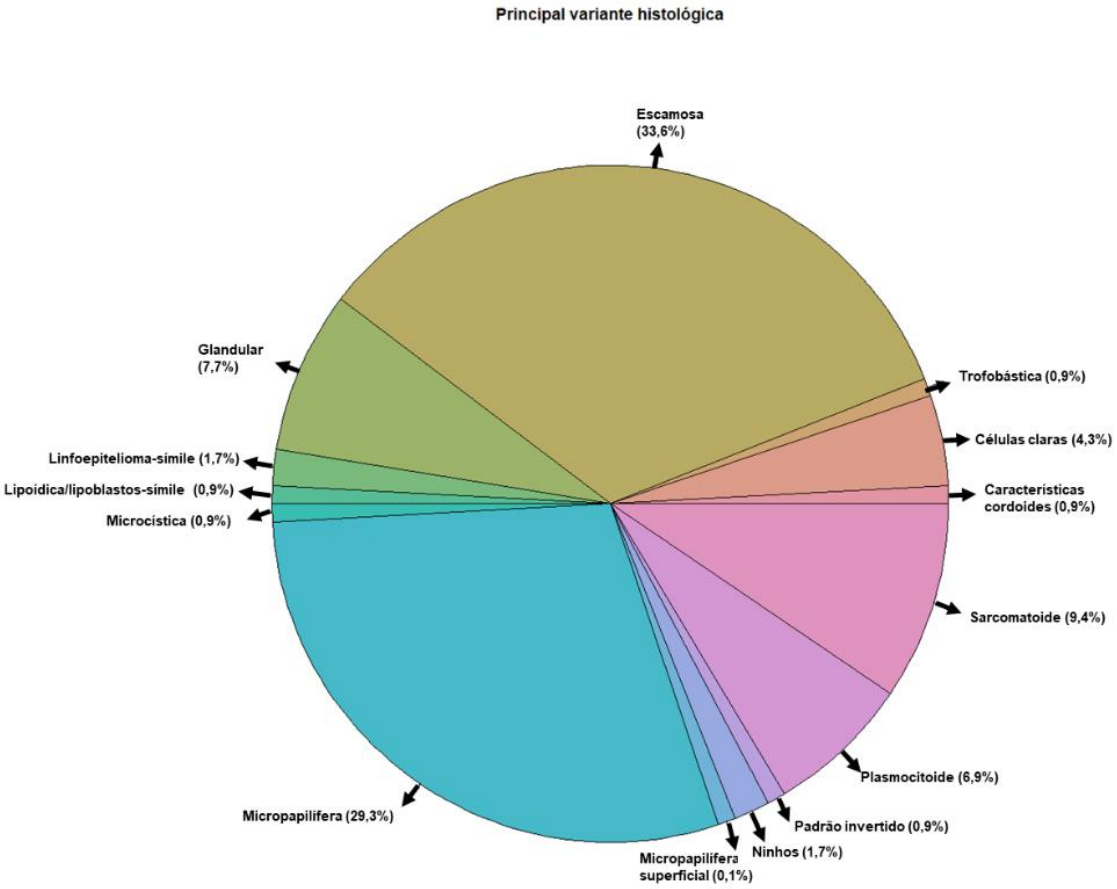

Tabela 7 - Detalhamento da distribuição das variantes histológicas identificadas nos 183 casos

Características patológicas		n	%
Variantes histológicas	ausente	67	36,6
	presente	116	63,4
	total	183	100
Número de variantes por caso	nenhuma	67	36,6
	uma	90	49,2
	duas	24	13,1
	três	1	0,5
	cinco	1	0,5
	total	183	100
Principal variante histológica (a de maior porcentagem no total da neoplasia)	escamosa	39	33,6
	micropapilífera	34	29,3
	sarcomatoide	11	9,4
	glandular	9	7,7
	plasmocitoide	8	6,9
	células claras	5	4,3
	ninhos	2	1,7
	linfoepitelioma-símile	2	1,7
	microcística	1	0,9
	micropapilífera superficial	1	0,9
	padrão invertido/papiloma invertido-símile	1	0,9
	características cordoides	1	0,9
	trofoblástica	1	0,9
	lipoídica/lipoblastos-símile	1	0,9
	total	116	100
Combinações de duas variantes	escamosa e sarcomatoide	8	33,3
	escamosa e micropapilífera	3	12,5
	escamosa e glandular	2	8,3
	micropapilífera e plasmocitoide	2	8,3
	micropapilífera e células claras	2	8,3
	micropapilífera e glandular	1	4,2
	glandular e sarcomatoide	1	4,2
	glandular e células claras	1	4,2
	microcística e ninhos	1	4,2
	micropapilífera superficial e glandular	1	4,2
	ninhos e padrão invertido/papiloma invertido-símile	1	4,2
	sarcomatoide e linfoepitelioma-símile	1	4,2
	total	24	100
Variante escamosa	ausente	134	73,2
	presente	49	26,8
	total	183	100
Porcentagem da variante escamosa	ausente	134	73,2
	1-5%	12	6,6
	6-10%	8	4,4
	11-20%	4	2,2
	21-30%	8	4,4
	31-40%	7	3,8
	41-50%	1	0,5
	51-60%	4	2,2
	61-70%	1	0,5
	71-80%	3	1,6
	81-90%	1	0,5
	total	183	100
Variante micropapilífera	ausente	144	78,7
	presente	39	21,3
	total	183	100

continua

Tabela 7 - Detalhamento da distribuição das variantes histológicas identificadas nos 183 casos

continuação

Porcentagem da variante micropapilífera	ausente	144	78,7
	1-5%	7	3,8
	6-10%	2	1,1
	11-20%	9	4,9
	21-30%	8	4,4
	31-40%	3	1,6
	41-50%	3	1,6
	51-60%	2	1,1
	61-70%	1	0,5
	71-80%	1	0,5
	81-90%	2	1,1
	91-100%	1	0,5
	total	183	100
Variante sarcomatoide	ausente	166	90,7
	presente	17	9,3
	total	183	100
Porcentagem da variante sarcomatoide	ausente	166	90,7
	1-5%	4	2,2
	11-20%	5	2,7
	21-30%	1	0,5
	31-40%	2	1,1
	41-50%	2	1,1
	61-70%	1	0,5
	71-80%	1	0,5
	81-90%	1	0,5
	total	183	100
Variante glandular	ausente	172	94,0
	presente	11	6,0
	total	183	100
Porcentagem da variante glandular	ausente	172	94,0
	1-5%	2	1,1
	21-30%	4	2,2
	31-40%	2	1,1
	41-50%	2	1,1
	61-70%	1	0,5
	total	183	100
Variante plasmocitoide	ausente	174	95,0
	presente	9	5,0
	total	183	100
Porcentagem da variante plasmocitoide	ausente	174	95,0
	6-10%	1	0,5
	11-20%	1	0,5
	31-40%	1	0,5
	41-50%	1	0,5
	51-60%	1	0,5
	61-70%	1	0,5
	71-80%	1	0,5
	91-100%	2	1,1
	total	183	100

conclusão

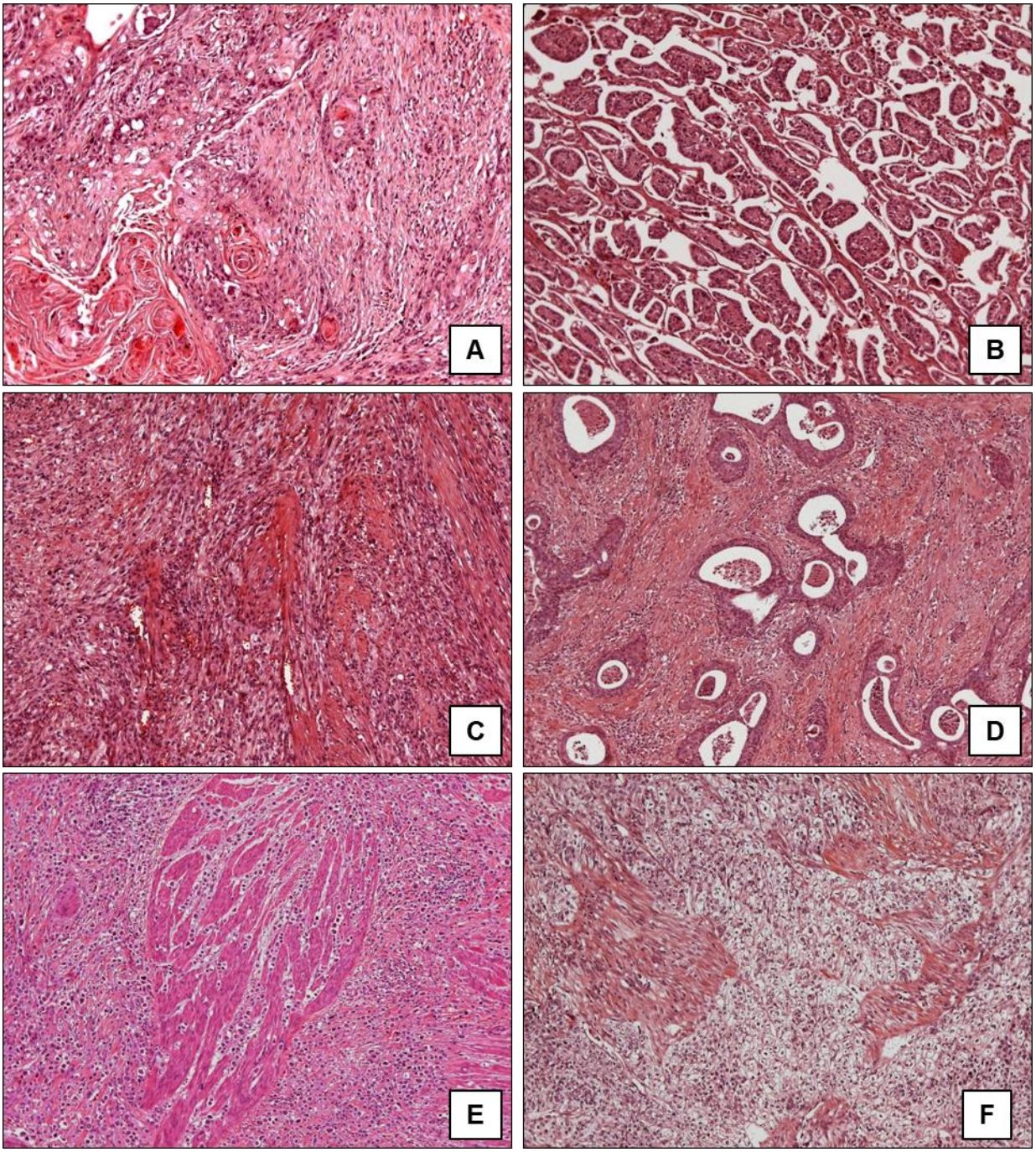

Figura 8 - Exemplos das principais variantes histológicas observadas: escamosa (A); micropapilífera (B); sarcomatoide (C); glandular (D); plasmocitoide (E); células claras (F)

4.2.1 Associação entre a variante histológica escamosa e as demais características clínico-patológicas

Quarenta e nove casos apresentavam qualquer porcentagem da variante escamosa. O grupo de casos com variante escamosa apresentou tumores com tamanho médio maior, maiores que 3,0cm, mais necrose, variante sarcomatoide e variante histológica na metástase. Já o grupo com casos sem a presença da variante escamosa apresentou mais multifocalidade e CIS associado. As demais características não mostraram associação estatisticamente significativa com a presença da variante escamosa (ver valores de p na tabela 8).

Tabela 8 - Associação entre as características clínico-patológicas e a variante escamosa

Características clínico-patológicas	**Variante escamosa**		
	presente	**ausente**	**Valor de p**
Número de pacientes	49	134	
Gênero			
masculino	32 (65,3)	98 (73,1)	0,301[a]
feminino	17 (34,7)	36 (26,9)	
Idade média (anos)	66,1 (DP 8,5)	66,3 (DP 9,7)	0,863[b]
Tamanho médio macroscópico do tumor (cm)	5,2 (DP 2,3)	4,1 (DP 2,0)	**0,003[c]**
Tamanho do tumor			
até 3,0cm	12 (24,5)	55 (41,7)	**0,033[a]**
maiores que 3,0cm	37 (75,5)	77 (58,3)	
Multifocalidade			
ausente	49 (100,0)	120 (89,6)	**0,022[d]**
presente	0 (0,0)	14 (10,4)	
Configuração da neoplasia			
sólidos	35 (71,4)	100 (74,6)	0,663[a]
com componente papilífero	14 (28,6)	34 (25,4)	
Padrão arquitetural de invasão			
nodular	8 (16,3)	17 (12,7)	0,159[a]
trabecular	11 (22,4)	40 (29,9)	
infiltrativo	13 (26,5)	45 (33,6)	
misto, trabecular+nodular	9 (18,4)	9 (6,7)	
misto, trabecular+infiltrativo	8 (16,3)	23 (17,2)	
Invasão linfovascular			
ausente	8 (16,3)	27 (20,1)	0,560[a]
presente	41 (83,7)	107 (79,9)	
Invasão perineural			
ausente	20 (40,8)	40 (29,9)	0,161[a]
presente	29 (59,2)	94 (70,1)	
Necrose tumoral			
ausente	9 (18,4)	55 (41,0)	**0,004[a]**
presente	40 (81,6)	79 (59,0)	
CIS associado			
ausente	35 (71,4)	74 (55,2)	**0,047[a]**
presente	14 (28,6)	60 (44,8)	

continua

Tabela 8 - Associação entre as características clínico-patológicas e a variante escamosa

continuação

Variante glandular			
ausente	45 (91,8)	127 (94,8)	0,488[d]
presente	4 (8,2)	7 (5,2)	
Variante sarcomatoide			
ausente	41 (83,7)	125 (93,3)	**0,047[a]**
presente	8 (16,3)	9 (6,7)	
Variante plasmocitoide			
ausente	49 (100,0)	125 (93,3)	0,115[d]
presente	0 (0,0)	9 (6,7)	
Infiltrado inflamatório linfocítico peritumoral			
ausente/leve	22 (44,9)	69 (51,5)	0,429[a]
moderado/intenso	27 (55,1)	65 (48,5)	
Infiltrado linfocítico intratumoral			
ausente			
leve a moderado	9 (18,4)	24 (17,9)	0,092[a]
intenso	31 (63,3)	100 (74,6)	
	9 (18,4)	10 (7,5)	
Estadiamento patológico (pT)			
pT2	11 (22,4)	33 (24,6)	0,760[a]
pT3 + pT4	38 (77,6)	101 (75,4)	
Margem cirúrgica			
negativa	34 (69,4)	97 (72,4)	0,690[a]
positiva	15 (30,6)	37 (27,6)	
Metástase em linfonodo			
ausente	30 (65,2)	66 (52,4)	0,133[a]
presente	16 (34,8)	60 (47,6)	
Extensão extra-nodal			
ausente	11 (68,8)	34 (56,7)	0,382[a]
presente	5 (31,2)	26 (43,3)	
Variante histológica na metástase			**0,003[d]**
ausente	4 (25,0)	41 (68,3)	
presente	12 (75,0)	19 (31,7)	

[a] Qui-quadrado de Pearson
[b] Teste T para amostras independentes
[c] Wilcoxon para 2 amostras
[d] Exato de Fisher

conclusão

4.2.2 Associação entre a variante histológica micropapilífera e as demais características clínico-patológicas

Trinta e nove casos apresentavam qualquer porcentagem da variante micropapilífera. O grupo de casos com variante micropapilífera apresentou mais multifocalidade, invasão linfovascular, CIS associado, margem cirúrgica positiva, metástase linfonodal e variante histológica na metástase. Já o grupo com casos sem a presença da variante micropapilífera apresentou mais tumores com tamanho médio maior e variantes escamosa e sarcomatoide. As demais características não mostraram

associação estatisticamente significativa com a presença da variante micropapilífera (ver valores de p na tabela 9).

Tabela 9 - Associação entre as características clínico-patológicas e a variante micropapilífera

Características clínico-patológicas	Variante micropapilífera		
	presente	**ausente**	**Valor de p**
Número de pacientes	39	144	
Gênero			
masculino	29 (74,4)	101 (70,1)	0,606[a]
feminino	10 (25,6)	43 (29,9)	
Idade média (anos)	66,1 (DP 8,8)	66,3 (DP 9,5)	0,908[b]
Tamanho médio macroscópico do tumor (cm)	3,9 (DP 2,2)	4,5 (DP 2,1)	**0,058[c]**
Tamanho do tumor			
até 3,0cm	20 (54,4)	47 (32,6)	0,016[a]
maiores que 3,0cm	17 (45,9)	97 (67,4)	
Multifocalidade			
ausente	32 (82,1)	137 (95,1)	**0,006[a]**
presente	7 (17,9)	7 (4,9)	
Configuração da neoplasia			
sólidos	27 (69,2)	108 (75,0)	0,467[a]
com componente papilífero	12 (30,8)	36 (25,0)	
Padrão arquitetural de invasão			
nodular	3 (7,7)	22 (15,3)	
trabecular	15 (38,5)	36 (25,0)	0,232[d]
infiltrativo	9 (23,1)	49 (34,0)	
misto, trabecular+nodular	3 (7,7)	15 (10,4)	
misto, trabecular+infiltrativo	9 (23,1)	22 (15,3)	
Invasão linfovascular			
ausente	1 (2,6)	34 (23,6)	**0,002[d]**
presente	38 (97,4)	110 (76,4)	
Invasão perineural			
ausente	10 (25,6)	50 (34,7)	0,283[a]
presente	29 (74,4)	94 (65,3)	
Necrose tumoral			
ausente	15 (38,5)	49 (34,0)	0,606[a]
presente	24 (61,5)	95 (66,0)	
CIS associado			
ausente	17 (43,6)	92 (63,9)	**0,021[a]**
presente	22 (56,4)	52 (36,1)	
Variante escamosa			
ausente	34 (87,2)	100 (69,4)	**0,026[d]**
presente	5 (12,8)	44 (30,6)	
Variante glandular			
ausente	36 (92,3)	136 (94,4)	0,703[d]
presente	3 (7,7)	8 (5,6)	
Variante sarcomatoide			
ausente	39 (100,0)	127 (88,2)	**0,025[d]**
presente	0 (0,0)	17 (11,8)	
Variante plasmocitoide			
ausente	37 (94,9)	137 (95,1)	>0,999[d]
presente	2 (5,1)	7 (4,9)	
Infiltrado inflamatório linfocítico peritumoral			
ausente/leve	22 (56,4)	69 (47,9)	0,346[a]
moderado/intenso	17 (43,6)	75 (52,1)	

continua

Tabela 9 - Associação entre as características clínico-patológicas e a variante micropapilífera

continuação

Infiltrado linfocítico intratumoral			
ausente			
leve a moderado	9 (23,1)	24 (16,7)	0,160[d]
intenso	29 (74,4)	102 (70,8)	
	1 (2,6)	18 (12,5)	
Estadiamento patológico (pT)			
pT2	12 (30,8)	32 (22,2)	0,267[a]
pT3 + pT4	27 (69,2)	112 (77,8)	
Margem cirúrgica			
negativa	21 (53,8)	110 (76,4)	**0,005**[a]
positiva	18 (46,2)	34 (23,6)	
Metástase em linfonodo			
ausente	9 (25,7)	87 (63,5)	**<0,001**[a]
presente	26 (74,3)	50 (36,5)	
Extensão extra-nodal			
ausente	14 (53,8)	31 (62,0)	0,492[a]
presente	12 (46,2)	19 (38,0)	
Variante histológica na metástase			**0,007**[a]
ausente	10 (38,5)	35 (70,0)	
presente	16 (61,5)	15 (30,0)	

[a] Qui-quadrado de Pearson
[b] Teste T para amostras independentes
[c] Wilcoxon para 2 amostras
[d] Exato de Fisher

conclusão

4.3 Variantes histológicas nas metástases linfonodais

Variantes histológicas foram detectadas em 40,7% das metástases linfonodais (detalhamento descrito na tabela 10), sendo que a mais frequentemente observada foi a micropapilífera (12 casos, figura 9-A), seguida da escamosa (8 casos, figura 9-B). Destaca-se ainda que 4 casos apresentaram duas variantes nas metástases, dois deles a combinação das variantes micropapilífera e escamosa e outros dois a combinação das variantes sarcomatoide e escamosa. As variantes glandular, plasmocitoide e trofoblástica foram observadas em um caso cada. Apenas um caso apresentava cinco diferentes variantes nas metástases linfonodais (escamosa, glandular, micropapilífera, células claras e cordoide), sendo que este caso também apresentava estas mesmas cinco variantes no tumor primário.

Apenas um caso exibia variante sarcomatoide na metástase, porém no tumor primário não foi detectada nenhuma variante histológica, sendo que neste caso havia 6 blocos representativos da neoplasia primária vesical, que media 3,7cm. Dentre os outros 30 casos (detalhados na tabela 11), em 29 deles houve concordância entre a(s)

variante(s) histológica(s) observada(s) na(s) metástase(s) linfonodal(is) e aquela(s) observada(s) no tumor primário e um único caso foi discordante pois apresentou variante escamosa na metástase e no tumor primário só foi observada variante sarcomatoide. Neste único caso havia 6 blocos representativos da neoplasia primária vesical, que media 2,7cm.

Tabela 10 - Detalhamento das variantes histológicas presentes nas metástases linfonodais

Características patológicas		**n**	**%**
Variante histológica na metástase	ausente	45	59,2
	presente	31	40,7
	total	76	100
Tipo de variante histológica na metástase	micropapilífera	12	38,7
	escamosa	8	25,8
	sarcomatoide	3	9,6
	micropapilífera e escamosa	2	6,4
	sarcomatoide e escamosa	2	6,4
	glandular	1	3,2
	plasmocitoide	1	3,2
	trofoblástica	1	3,2
	cinco variantes	1	3,2
	total	31	100

Tabela 11 - Detalhamento das variantes histológicas presentes nas metástases linfonodais em comparação com as variantes histológicas presentes nos respectivos tumores primários

Variante histológica na metástase	**Variante histológica no tumor primário**
micropapilífera (12 casos)	micropapilífera (11 casos) micropapilífera e plasmocitoide (1 caso)
escamosa (8 casos)	escamosa (6 casos) escamosa e micropapilífera (1 caso) sarcomatoide (1 caso)
sarcomatoide (3 casos)	sarcomatoide (2 casos) nenhuma variante no tumor primário (1 caso)
micropapilífera e escamosa (2 casos)	micropapilífera e escamosa (1 caso) micropapilífera (1 caso)
sarcomatoide e escamosa (2 casos)	sarcomatoide e escamosa (2 casos)
glandular (1 caso)	glandular e escamosa (1 caso)
plasmocitoide (1 caso)	plasmocitoide (1 caso)
trofoblástica (1 caso)	trofoblástica (1 caso)
cinco variantes – escamosa, glandular, micropapilífera, células claras, cordoide (1 caso)	cinco variantes – escamosa, glandular, micropapilífera, células claras, cordoide (1 caso)

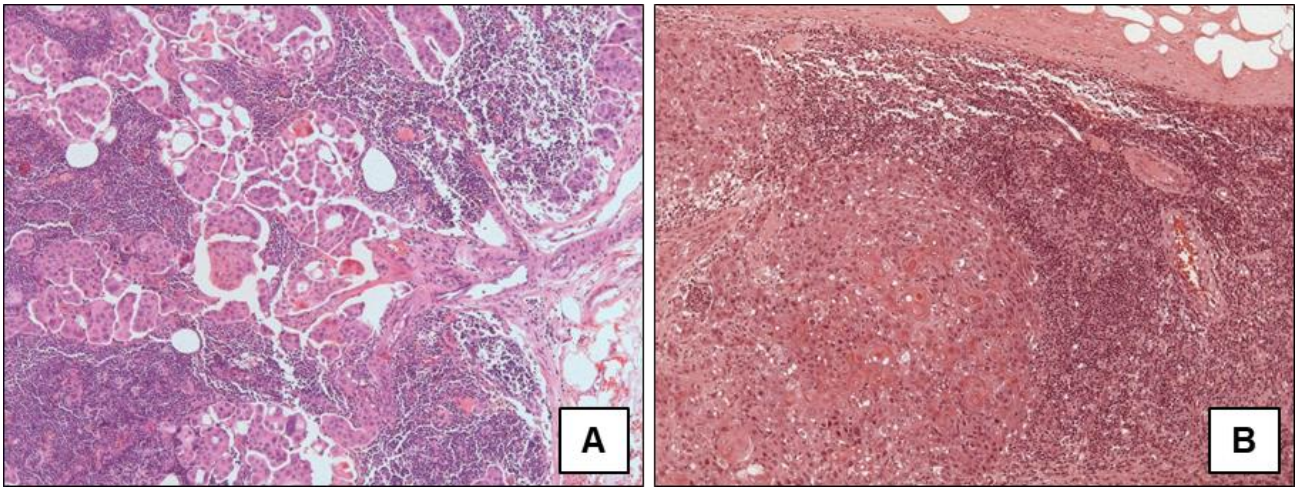

Figura 9 - Exemplos das principais variantes histológicas observadas nas metástases: micropapilífera (A); escamosa (B)

4.4 Dados clínicos de seguimento dos 120 pacientes do ICESP

Os 120 pacientes do ICESP tiveram acompanhamento médio de 37,8 meses (variando de 0 a 106,8 meses). Neste período, 56 (46,7%) pacientes apresentaram recidiva da doença, diagnosticada através de exames de imagem subsequentes à cirurgia e 67 (55,8%) evoluíram para óbito. Vinte e sete (48,2%) pacientes apresentaram metástases; 24 (42,8%) apresentaram recidiva locorregional e metástase e 5 (8,9%) apresentaram apenas recidiva locorregional. A pelve foi a localização mais comum na recidiva locorregional com 22 (75,9%) casos. Em dois casos a recidiva ocorreu no peritônio e em outros 5 pacientes houve recidiva em locais diversos como corpos cavernosos, cúpula vaginal, mesorreto, retroperitônio e uretra peniana. As metástases ocorreram principalmente nos linfonodos isoladamente em 16 (31,4%) casos, e nos linfonodos e ossos simultaneamente em outros 16 (31,4%) pacientes. O detalhamento destas informações está situado na tabela 12.

Tabela 12 - Detalhamento das informações obtidas no prontuário eletrônico dos 120 pacientes provenientes do ICESP

Características clínicas		n	%
Recidiva	não	64	53,3
	sim	56	46,7
	total	120	100
Tipo de recidiva	locorregional	5	8,9
	metástase	27	48,2
	locorregional e metástase	24	42,9
	total	56	100
Localização recidiva locorregional	pelve	22	75,9
	peritônio	2	6,9
	corpos cavernosos	1	3,4
	cúpula vaginal	1	3,4
	mesorreto	1	3,4
	retroperitônio	1	3,4
	uretra peniana	1	3,4
	total	29	100
Localização metástases	linfonodos	16	31,4
	linfonodos e ossos	16	31,4
	linfonodos e pulmão	5	9,8
	linfonodos e fígado	3	5,9
	ossos	3	5,9
	fígado	3	5,9
	ossos e pulmão	2	3,9
	fígado e pulmão	1	1,9
	pulmão	1	1,9
	baço	1	1,9
	total	51	100
Óbito	não	53	44,2
	sim	67	55,8
	total	120	100

4.5 Distribuição semiquantitativa das expressões imuno-histoquímicas

4.5.1 Distribuição da expressão imuno-histoquímica de CK20

A distribuição da expressão imuno-histoquímica de CK20 encontra-se descrita na tabela 13 e exemplos da marcação podem ser observados na figura 10. No centro tumoral, 124 (67,8%) casos expressaram CK20 e o valor de corte (20%) agrupou 87 casos como negativos e 96 casos como positivos. No fronte de invasão, 117 (63,9%) casos expressaram CK20 e o valor de corte (20%) agrupou 91 casos como negativos e 92 casos como positivos. Nas metátases, 59 (78,6%) casos expressaram CK20 e o valor de corte (20%) agrupou 26 casos como negativos e 49 casos como positivos, com perda de um caso no qual os dois spots de uma representação em duplicata estavam completamente desgastados.

Tabela 13 - Distribuição da expressão imuno-histoquímica de CK20 no centro tumoral, fronte de invasão e nas metástases linfonodais dos carcinomas uroteliais

Semiquantificação em intervalos de 10% - CK20						
	Centro do tumor		Fronte de invasão		Metástases	
Quantidade de células positivas	n	% de casos	n	% de casos	n	% de casos
0	59	32,2	66	36,07	16	21,33
10%	14	7,65	12	6,56	9	12,00
20%	14	7,65	13	7,01	1	1,33
30%	9	4,92	5	2,73	6	8,00
40%	5	2,73	12	6,56	2	2,67
50%	1	0,55	2	1,09	1	1,33
60%	8	4,37	12	6,56	4	5,33
70%	6	3,28	3	1,64	0	0
80%	17	9,29	7	3,83	8	10,67
90%	16	8,74	17	9,29	7	9,33
100%	34	18,58	34	18,58	21	28,00
total	183	100	183	100	75	100

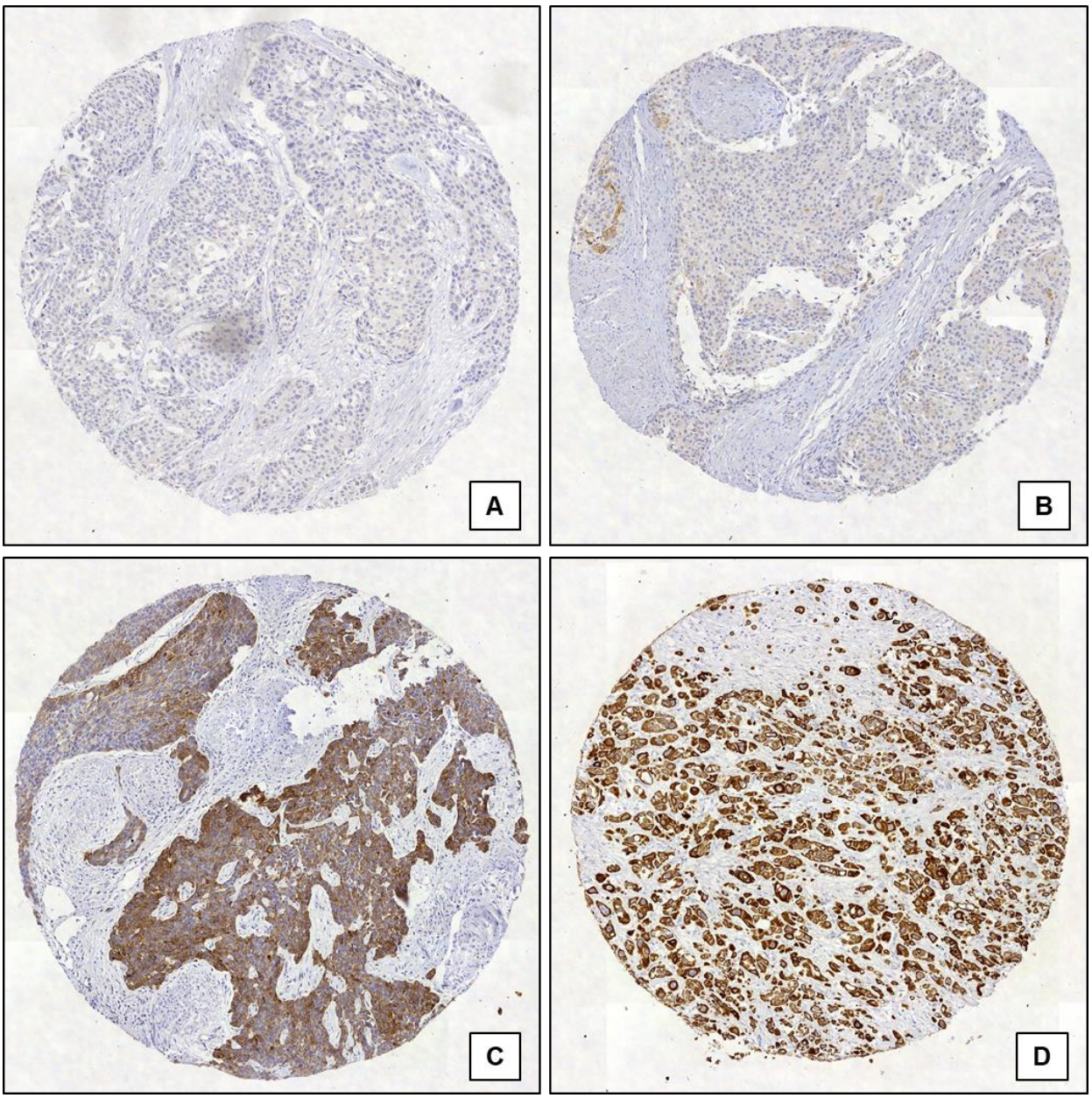

Figura 10 - Exemplos de marcação imuno-histoquímica para CK20 no centro do tumor: amostra negativa (A); amostra com 20% de células neoplásicas positivas (B); amostra com 80% de células neoplásicas positivas (C); amostra com 100% de células neoplásicas positivas (D)

4.5.2 Distribuição da expressão imuno-histoquímica de GATA3

A distribuição da expressão imuno-histoquímica de GATA3 encontra-se descrita na tabela 14 e exemplos da marcação podem ser observados na figura 11. No centro tumoral, apenas 14 casos (7,6%) não expressaram GATA3 e o valor de corte (20%) agrupou 31 casos como negativos e 152 casos como positivos. No fronte de invasão, apenas 16 casos (8,7%) não expressaram GATA3 e o valor de corte (20%) agrupou 31 casos como negativos e 152 casos como positivos. Nas metátases, apenas 4 (5,0%) casos não expressaram GATA3 e o valor de corte (20%) agrupou 10 casos como negativos e 66 casos como positivos.

Tabela 14 - Distribuição da expressão imuno-histoquímica de GATA3 no centro tumoral, fronte de invasão e nas metástases linfonodais dos carcinomas uroteliais

Semiquantificação em intervalos de 10% - GATA3						
	Centro do tumor		**Fronte de invasão**		**Metástases**	
Quantidade de células positivas	n	% de casos	n	% de casos	n	% de casos
0	14	7,65	16	8,72	4	5,06
10%	12	6,56	10	5,64	4	5,06
20%	5	2,73	5	3,59	2	2,53
30%	1	0,55	4	2,05	3	3,80
40%	11	6,01	4	2,05	2	2,53
50%	1	0,55	2	1,03	0	0
60%	5	2,73	8	4,62	1	1,27
70%	11	6,01	3	1,54	2	3,80
80%	16	8,74	7	3,59	8	10,13
90%	37	20,22	49	27,18	18	24,05
100%	70	38,25	75	40,00	32	41,77
total	183	100	183	100	76	100

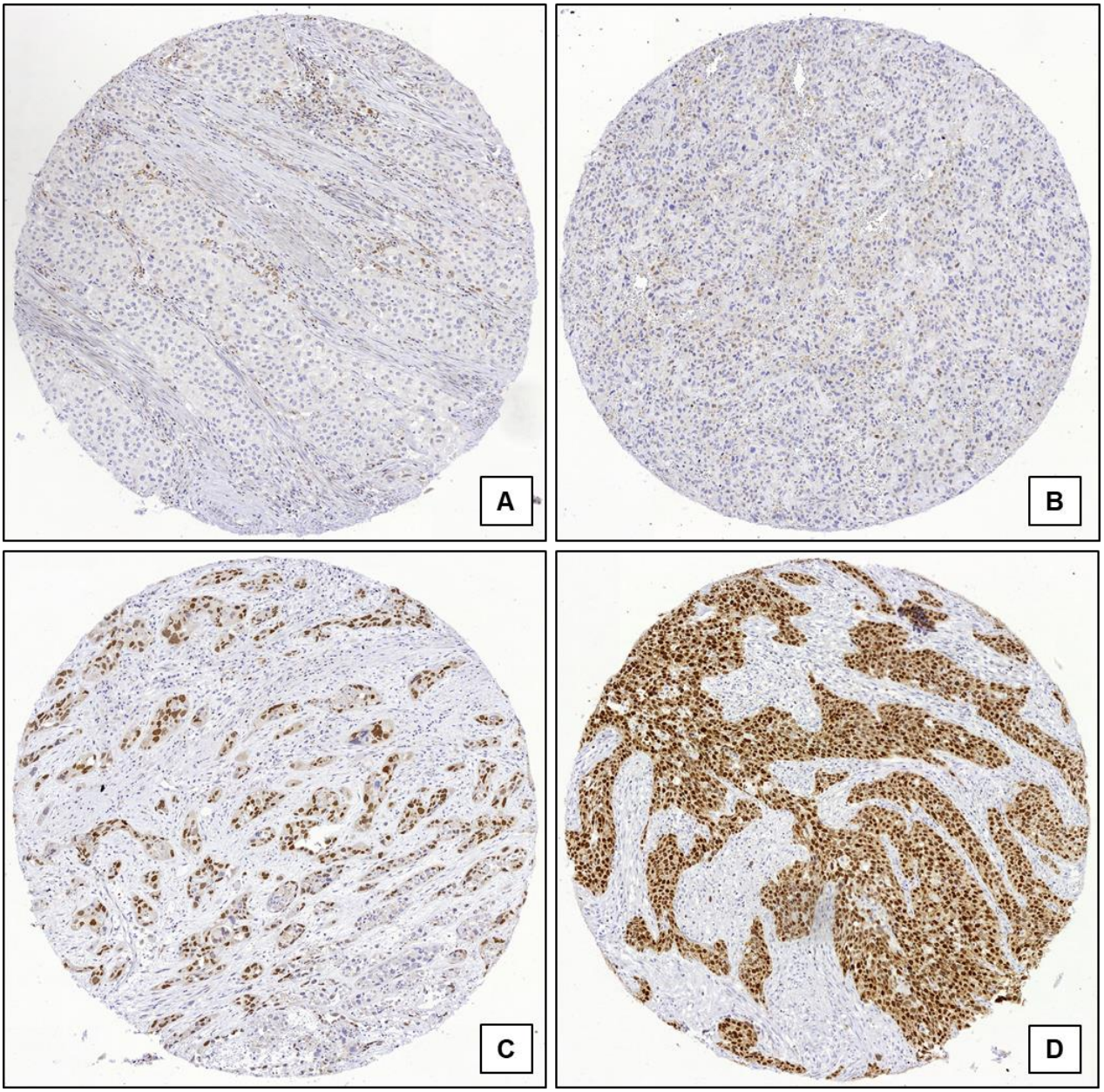

Figura 11 - Exemplos de marcação imuno-histoquímica para GATA3 no centro do tumor: amostra negativa (A); amostra com 20% de células neoplásicas positivas (B); amostra com 80% de células neoplásicas positivas (C); amostra com 100% de células neoplásicas positivas (D)

4.5.3 Distribuição da expressão imuno-histoquímica de CK5

A distribuição da expressão imuno-histoquímica de CK5 encontra-se descrita na tabela 15 e exemplos da marcação podem ser observados na figura 12. No centro tumoral, 157 (85,7%) casos expressaram CK5 e o valor de corte (20%) agrupou 79 casos como negativos e 104 casos como positivos. No fronte de invasão, 148 (81,3%) casos expressaram CK5 e o valor de corte (20%) agrupou 82 casos como negativos e 100 casos como positivos, com perda de um caso no qual os dois spots de uma representação em duplicata estavam completamente desgastados. Nas metátases, 60 (78,9%) casos expressaram CK5 e o valor de corte (20%) agrupou 41 casos como negativos e 35 casos como positivos.

Tabela 15 - Distribuição da expressão imuno-histoquímica de CK5 no centro tumoral, fronte de invasão e nas metástases dos carcinomas uroteliais

Semiquantificação em intervalos de 10% - CK5						
	Centro do tumor		**Fronte de invasão**		**Metástases**	
Quantidade de células positivas	n	% de casos	n	% de casos	n	% de casos
0	26	14,21	34	18,68	16	21,05
10%	33	18,03	31	17,03	17	22,37
20%	20	10,93	17	9,34	8	10,53
30%	7	3,83	4	2,2	4	5,26
40%	15	8,2	11	6,04	6	7,89
50%	1	0,55	2	1,1	0	0
60%	7	3,83	5	2,75	1	1,32
70%	7	3,83	7	3,85	1	1,32
80%	4	2,19	5	2,75	2	2,63
90%	11	3,01	20	10,99	3	3,95
100%	52	28,42	46	25,27	18	23,68
total	183	100	182	100	76	100

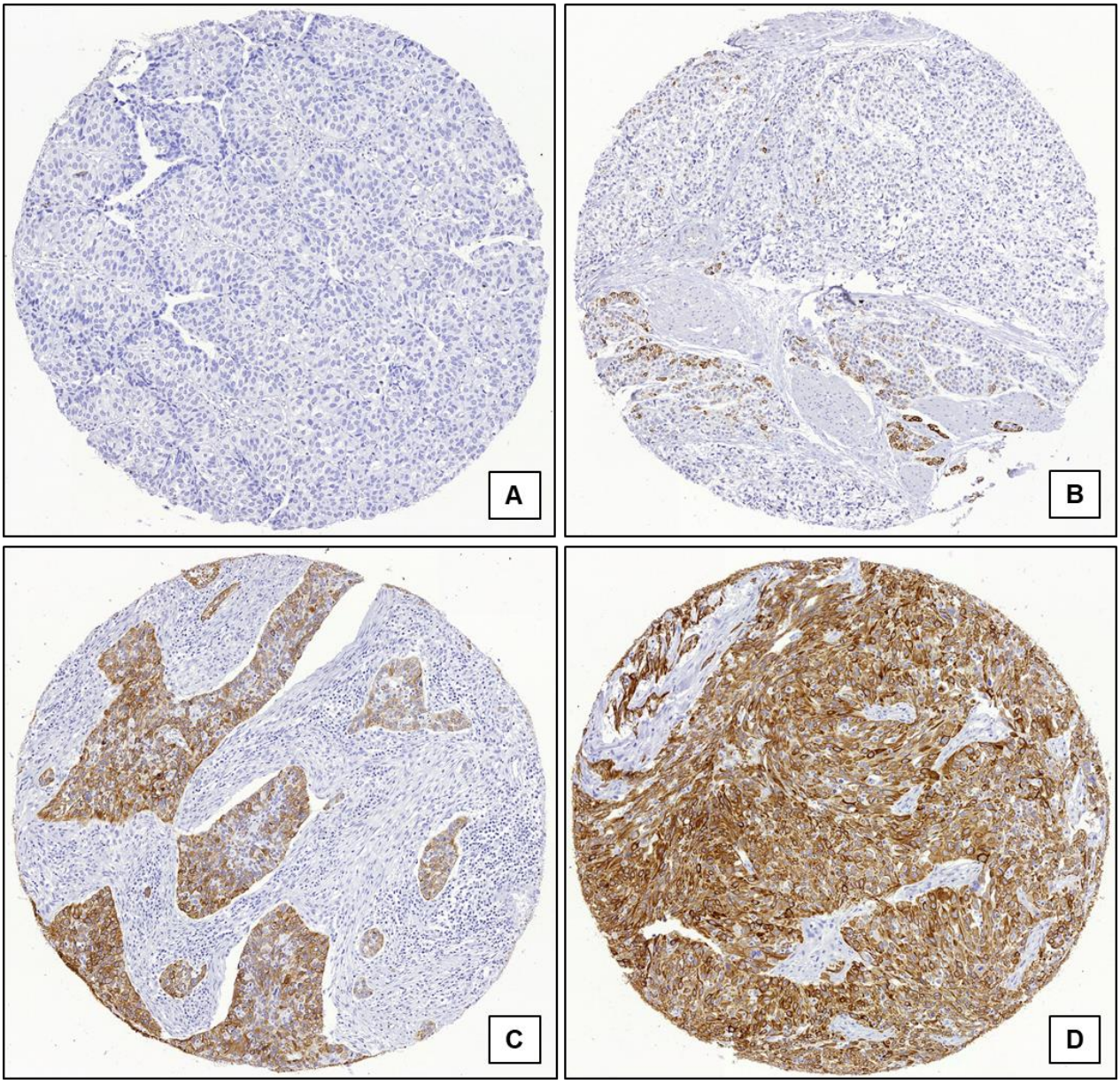

Figura 12 - Exemplos de marcação imuno-histoquímica para CK5 no centro do tumor: amostra negativa (A); amostra com 20% de células neoplásicas positivas (B); amostra com 80% de células neoplásicas positivas (C); amostra com 100% de células neoplásicas positivas (D)

4.5.4 Distribuição da expressão imuno-histoquímica de SALL4

A distribuição da expressão imuno-histoquímica de SALL4 encontra-se descrita na tabela 16 e exemplos da marcação imuno-histoquímica podem ser observados na figura 13. No centro tumoral, 58 (31,6%) casos foram negativos e 51 (27,8%) casos apresentaram apenas raras células positivas (até 10%) para SALL4. O valor de corte (20%) agrupou 144 casos como negativos e 39 casos como positivos. No fronte de invasão, 79 (43,1%) casos não expressaram SALL4 e o valor de corte (20%) agrupou 146 casos como negativos e 37 casos como positivos. Nas metátases, 25 (32,8%) casos não expressaram SALL4 e o valor de corte (20%) agrupou 51 casos como negativos e 25 casos como positivos.

Tabela 16 - Distribuição da expressão imuno-histoquímica de SALL4 no centro tumoral, fronte de invasão e nas metástases linfonodais dos carcinomas uroteliais

Semiquantificação em intervalos de 10% - SALL4						
	Centro do tumor		**Fronte de invasão**		**Metástases**	
Quantidade de células positivas	n	% de casos	n	% de casos	n	% de casos
0	58	31,69	79	43,17	25	32,89
10%	51	27,87	44	24,04	17	22,37
20%	35	19,13	23	12,57	9	11,84
30%	18	9,84	10	5,46	6	7,89
40%	7	3,83	11	6,01	8	10,53
50%	4	2,19	5	2,73	5	6,58
60%	5	2,73	3	1,64	3	3,95
70%	3	1,64	4	2,19	1	1,32
80%	2	1,09	4	2,19	1	1,32
90%	0	0	0	0	1	1,32
100%	0	0	0	0	0	0
total	183	100	183	100	76	100

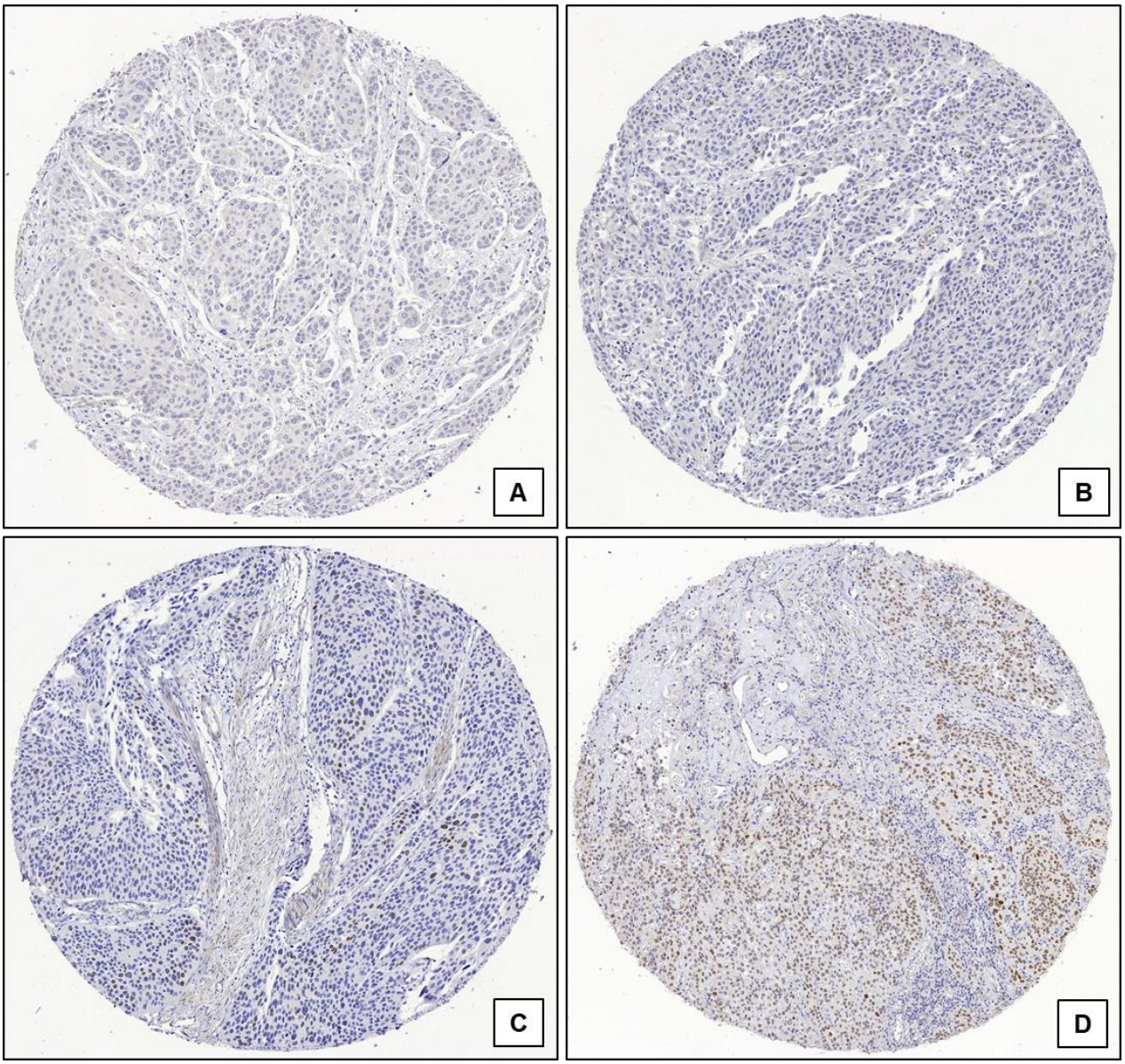

Figura 13 - Exemplos de marcação imuno-histoquímica para SALL4 no centro do tumor: amostra negativa (A); amostra com 10% de células neoplásicas positivas (B); amostra com 20% de células neoplásicas positivas (C); amostra com 80% de células neoplásicas positivas (D)

4.5.5 Distribuição da expressão imuno-histoquímica de Vimentina

A distribuição da expressão imuno-histoquímica de Vimentina encontra-se descrita na tabela 17 e exemplos da marcação podem ser observados na figura 14. No centro tumoral, 72 (39,3%) casos foram negativos e 38 (20,7%) apresentaram raras células positivas (até 10%) para Vimentina. O valor de corte (20%) agrupou 141 casos como negativos e 42 casos como positivos. No fronte de invasão, 62 (33,8%) casos foram negativos para Vimentina e o valor de corte (20%) agrupou 129 casos como negativos e 54 casos como positivos. Nas metátases, 34 (44,7%) casos não expressaram Vimentina e o valor de corte (20%) agrupou 56 casos como negativos e 20 casos como positivos.

Tabela 17 - Distribuição da expressão imuno-histoquímica de Vimentina no centro tumoral, fronte de invasão e nas metástases linfonodais dos carcinomas uroteliais

Semiquantificação em intervalos de 10% - Vimentina						
	Centro do tumor		**Fronte de invasão**		**Metástases**	
Quantidade de células positivas	n	% de casos	n	% de casos	n	% de casos
0	72	39,34	62	33,88	34	44,74
10%	38	20,77	47	25,68	12	15,79
20%	31	16,94	20	10,93	10	13,16
30%	10	5,46	11	6,01	3	3,95
40%	7	3,83	7	3,83	2	2,63
50%	1	0,55	1	0,55	1	1,32
60%	10	5,46	13	7,1	6	7,89
70%	7	3,83	5	2,73	2	2,63
80%	4	2,19	8	4,37	2	2,63
90%	3	1,64	9	4,92	3	3,95
100%	0	0	0	0	1	1,32
total	183	100	183	100	76	100

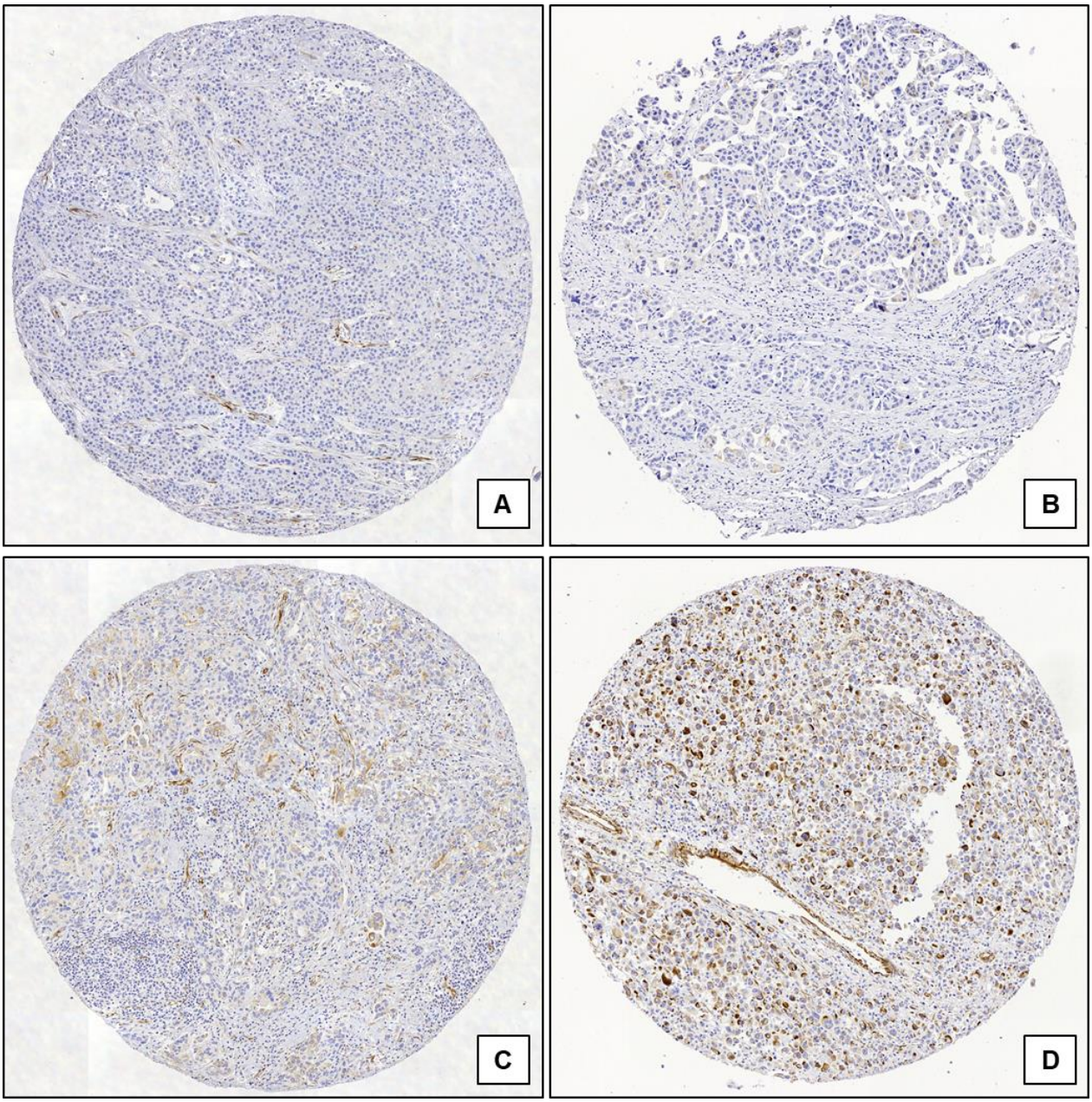

Figura 14 - Exemplos de marcação imuno-histoquímica para Vimentina no centro do tumor: amostra negativa (A); amostra com 20% de células neoplásicas positivas (B); amostra com 60% de células neoplásicas positivas (C); amostra com 80% de células neoplásicas positivas (D)

4.6 Distribuição das expressões imuno-histoquímicas em relação às características clínico-patológicas

4.6.1 Distribuição da expressão imuno-histoquímica de CK20 em relação às características clínico-patológicas

Considerando a expressão imuno-histoquímica no centro do tumor, com o valor de corte de 20%, 96 (52,5%) casos foram classificados como positivos e 87 (47,5%) casos como negativos para CK20. O grupo com casos positivos para CK20 apresentou mais componente papilífero, CIS associado e variantes micropapilífera e plasmocitoide. Já o grupo com casos negativos para CK20 apresentou mais necrose tumoral, variantes escamosa e sarcomatoide, infiltrado inflamatório linfocítico intratumoral intenso e presença de variante histológica na metástase. As demais características não mostraram associação estatisticamente significativa (ver valores de p na tabela 18).

Tabela 18 - Associação entre as características clínico-patológicas e a expressão imuno-histoquímica de CK20 (centro do tumor) – n (%)

Características clínico-patológicas	CK 20 positivo	CK20 negativo	Valor de p
Número de pacientes	96 (52,5)	87 (47,5)	
Gênero			
masculino	71 (74,0)	59 (67,8)	0,360[a]
feminino	25 (26,0)	28 (32,2)	
Idade média (anos)	66,4 (DP 9,2)	66,2 (DP 9,6)	0,893[b]
Tamanho médio macroscópico do tumor (cm)	4,0 (DP 1,8)	4,8 (DP 2,4)	0,087[c]
Tamanho do tumor			
até 3,0cm	39 (41,5)	28 (32,2)	0,195[a]
maiores que 3,0cm	55 (58,5)	59 (67,8)	
Multifocalidade			
ausente	85 (88,5)	84 (96,6)	0,052[d]
presente	11 (11,5)	3 (3,4)	
Configuração da neoplasia			
sólidos	65 (67,7)	70 (80,5)	**0,050[a]**
com componente papilífero	31 (32,3)	17 (19,5)	
Padrão arquitetural de invasão			
nodular	15 (15,6)	10 (11,5)	0,059[a]
trabecular	32 (33,3)	19 (21,8)	
infiltrativo	22 (22,9)	36 (41,4)	
misto, trabecular+nodular	8 (8,3)	10 (11,5)	
misto, trabecular+infiltrativo	19 (19,8)	12 (13,8)	
Invasão linfovascular			
ausente	19 (19,8)	16 (18,4)	0,809[a]
presente	77 (80,2)	71 (81,6)	

continua

Tabela 18 - Associação entre as características clínico-patológicas e a expressão imuno-histoquímica de CK20 (centro do tumor) – n (%)

continuação

Invasão perineural			
ausente	28 (29,2)	32 (36,8)	0,273[a]
presente	68 (70,8)	55 (63,2)	
Necrose tumoral			
ausente	41 (42,7)	23 (26,4)	**0,021[a]**
presente	55 (57,3)	64 (73,6)	
CIS associado			
ausente	46 (47,9)	63 (72,4)	**<0,001[a]**
presente	50 (52,1)	24 (27,6)	
Variante escamosa			
ausente	81 (84,4)	53 (60,9)	**<0,001[a]**
presente	15 (15,6)	34 (39,1)	
Variante glandular			
ausente	92 (95,8)	80 (92,0)	0,355[d]
presente	4 (4,2)	7 (8,0)	
Variante micropapilífera			
ausente	66 (68,8)	78 (89,7)	**<0,001[a]**
presente	30 (31,2)	9 (10,3)	
Variante sarcomatoide			
ausente	94 (97,9)	72 (82,8)	**<0,001[d]**
presente	2 (2,1)	15 (17,2)	
Variante plasmocitoide			
ausente	88 (91,7)	86 (98,9)	**0,036[d]**
presente	8 (8,3)	1 (1,1)	
Infiltrado inflamatório linfocítico peritumoral			0,119[a]
ausente/leve	53 (55,2)	38 (43,7)	
moderado/intenso	43 (44,8)	49 (56,3)	
Infiltrado linfocítico intratumoral			
ausente	14 (14,6)	19 (21,8)	**0,003[a]**
leve a moderado	78 (81,4)	53 (60,9)	
intenso	4 (4,2)	15 (17,2)	
Estadiamento patológico (pT)			
pT2	25 (26,0)	19 (21,8)	0,506[a]
pT3 + pT4	71 (74,0)	68 (78,2)	
Margem cirúrgica			
negativa	67 (69,8)	64 (73,6)	0,572[a]
positiva	29 (30,2)	23 (26,4)	
Metástase em linfonodo			
ausente	45 (50,0)	51 (62,2)	0,107[a]
presente	45 (50,0)	31 (37,8)	
Extensão extra-nodal			
ausente	26 (57,8)	19 (61,3)	0,759[a]
presente	19 (42,2)	12 (38,7)	
Variante histológica na metástase			**0,010[a]**
ausente	32 (71,1)	13 (41,9)	
presente	13 (28,9)	18 (58,1)	

[a] Qui-quadrado de Pearson
[b] Teste T para amostras independentes
[c] Wilcoxon para 2 amostras
[d] Exato de Fisher

conclusão

4.6.2 Distribuição da expressão imuno-histoquímica de GATA3 em relação às características clínico-patológicas

Considerando a expressão imuno-histoquímica no centro do tumor, com o valor de corte de 20%, 152 (83,0%) casos foram classificados como positivos e 31 (16,9%) casos como negativos para GATA3. O grupo com casos positivos para GATA3 apresentou mais variante micropapilífera. Já o grupo com casos negativos para GATA3 apresentou mais pacientes do gênero feminino, tumores com tamanho médio maior e maiores que 3,0cm, mais necrose tumoral, variantes escamosa e sarcomatoide, infiltrado inflamatório linfocítico peritumoral moderado/intenso e infiltrado linfocítico intratumoral intenso. As demais características não mostraram associação estatisticamente significativa (ver valores de p na tabela 19).

Tabela 19 - Associação entre as características clínico-patológicas e a expressão imuno-histoquímica de GATA3 (centro do tumor) – n (%)

Características clínico-patológicas	GATA3 positivo	GATA3 negativo	Valor de p
Número de pacientes	152 (83,0)	31 (16,9)	
Gênero			
masculino	115 (75,7)	15 (48,4)	**0,002[a]**
feminino	37 (24,3)	16 (51,6)	
Idade média (anos)	66,5 (DP 9,2)	65,0 (DP 10,2)	0,459[b]
Tamanho médio macroscópico do tumor (cm)	4,1 (DP 1,9)	5,8 (DP 2,6)	**<0,001[c]**
Tamanho do tumor			
até 3,0cm	62 (41,3)	5 (16,1)	**0,008[a]**
maiores que 3,0cm	88 (58,7)	26 (83,9)	
Multifocalidade			
ausente	139 (91,4)	30 (96,8)	0,470[d]
presente	13 (8,6)	1 (3,2)	
Configuração da neoplasia			
sólidos	108 (71,1)	27 (87,1)	0,074[d]
com componente papilífero	44 (28,9)	4 (12,9)	
Padrão arquitetural de invasão			
nodular	21 (13,8)	4 (12,9)	0,195[d]
trabecular	46 (30,3)	5 (16,1)	
infiltrativo	46 (30,3)	12 (38,7)	
misto, trabecular+nodular	12 (7,9)	6 (19,4)	
misto, trabecular+infiltrativo	27 (17,8)	4 (12,9)	
Invasão linfovascular			
ausente	27 (17,8)	8 (25,8)	0,299[a]
presente	125 (82,2)	23 (74,2)	
Invasão perineural			
ausente	48 (31,6)	12 (38,7)	0,440[a]
presente	104 (68,4)	19 (61,3)	
Necrose tumoral			
ausente	60 (39,5)	4 (12,9)	**0,003[d]**
presente	92 (60,5)	27 (87,1)	

continua

Tabela 19 - Associação entre as características clínico-patológicas e a expressão imuno-histoquímica de GATA3 (centro do tumor) – n (%)

continuação

CIS associado			
ausente	87 (57,2)	22 (71,0)	0,155[a]
presente	65 (42,8)	9 (29,0)	
Variante escamosa			
ausente	120 (78,9)	14 (45,2)	**<0,001[a]**
presente	32 (21,1)	17 (54,8)	
Variante glandular			
ausente	142 (93,4)	30 (96,8)	0,693[d]
presente	10 (6,6)	1 (3,2)	
Variante micropapilífera			
ausente	113 (74,3)	31 (100)	**<0,001[d]**
presente	39 (25,7)	0 (0,0)	
Variante sarcomatoide			
ausente	144 (94,7)	22 (71,0)	**<0,001[a]**
presente	8 (5,3)	9 (29,0)	
Variante plasmocitoide			
ausente	143 (94,1)	31 (100)	0,360[d]
presente	9 (5,9)	0 (0,0)	
Infiltrado inflamatório linfocítico peritumoral			
ausente/leve	83 (54,6)	8 (25,8)	**0,003[a]**
moderado/intenso	69 (45,4)	23 (74,2)	
Infiltrado linfocítico intratumoral			
ausente	31 (20,4)	2 (6,5)	**<0,001[d]**
leve a moderado	112 (73,7)	19 (61,3)	
intenso	9 (5,9)	10 (32,3)	
Estadiamento patológico (pT)			
pT2	36 (23,7)	8 (25,8)	0,801[a]
pT3 + pT4	116 (76,3)	23 (74,2)	
Margem cirúrgica			
negativa	108 (71,1)	23 (74,2)	0,723[a]
positiva	44 (28,9)	8 (25,8)	
Metástase em linfonodo			
ausente	78 (54,5)	18 (62,1)	0,456[a]
presente	65 (45,5)	11 (37,9)	
Extensão extra-nodal			
ausente	38 (58,5)	7 (63,6)	>0,999[d]
presente	27 (41,5)	4 (36,4)	
Variante histológica na metástase			0,315[a]
ausente	40 (61,5)	5 (45,5)	
presente	25 (38,5)	6 (54,5)	

[a] Qui-quadrado de Pearson
[b] Teste T para amostras independentes
[c] Wilcoxon para 2 amostras
[d] Exato de Fisher

conclusão

4.6.3 Distribuição da expressão imuno-histoquímica de CK5 em relação às características clínico-patológicas

Considerando a expressão imuno-histoquímica no centro do tumor, com o valor de corte de 20%, 104 (56,8%) casos foram classificados como positivos e 79 (43,2%) casos como negativos para CK5. O grupo com casos positivos para CK5 apresentou mais tumores com tamanho médio maior, maiores que 3,0cm, com mais necrose tumoral, variante escamosa e infiltrado inflamatório linfocítico intratumoral intenso. Já o grupo com casos negativos para CK5 apresentou mais multifocalidade, variantes micropapilífera e plasmocitoide, CIS associado e metástases linfonodais. As demais características não mostraram associação estatisticamente significativa (ver valores de p na tabela 20).

Tabela 20 - Associação entre as características clínico-patológicas e a expressão imuno-histoquímica de CK5 (centro do tumor) – n (%)

Características clínico-patológicas	CK 5 positivo	CK5 negativo	Valor de p
Número de pacientes	104 (56,8)	79 (43,2)	
Gênero			
masculino	70 (67,3)	60 (75,9)	0,201[a]
feminino	34 (32,7)	19 (24,1)	
Idade média (anos)	66,0 (DP 9,9)	66,7 (DP 8,6)	0,604[b]
Tamanho médio macroscópico do tumor (cm)	4,7 (DP 2,2)	3,9 (DP 2,0)	**0,010[c]**
Tamanho do tumor			
até 3,0cm	31 (29,8)	36 (46,8)	**0,019[a]**
maiores que 3,0cm	73 (70,2)	41 (53,2)	
Multifocalidade			
ausente	101 (97,1)	68 (86,1)	**0,009[d]**
presente	3 (2,9)	11 (13,9)	
Configuração da neoplasia			
sólidos	77 (74,0)	58 (73,4)	0,924[a]
com componente papilífero	27 (26,0)	21 (26,6)	
Padrão arquitetural de invasão			
nodular	17 (16,3)	8 (10,1)	
trabecular	24 (23,1)	27 (34,2)	0,379[a]
infiltrativo	32 (30,8)	26 (32,9)	
misto, trabecular+nodular	11 (10,6)	7 (8,9)	
misto, trabecular+infiltrativo	20 (19,2)	11 (13,9)	
Invasão linfovascular			
ausente	20 (19,2)	15 (19,0)	0,966[a]
presente	84 (80,8)	64 (81,0)	
Invasão perineural			
ausente	33 (31,7)	27 (34,2)	0,726[a]
presente	71 (68,3)	52 (65,8)	
Necrose tumoral			
ausente	28 (26,9)	36 (45,6)	**0,008[a]**
presente	76 (73,1)	43 (54,4)	
CIS associado			
ausente	69 (66,3)	40 (50,6)	**0,031[a]**
presente	35 (33,7)	39 (49,4)	

continua

Tabela 20 - Associação entre as características clínico-patológicas e a expressão imuno-histoquímica de CK5 (centro do tumor) – n (%)

continuação

Variante escamosa			
ausente	63 (60,6)	71 (89,9)	**<0,001[a]**
presente	41 (39,4)	8 (10,1)	
Variante glandular			
ausente	95 (91,3)	77 (97,5)	0,117[d]
presente	9 (8,7)	2 (2,5)	
Variante micropapilífera			
ausente	92 (88,5)	52 (65,8)	**<0,001[a]**
presente	12 (11,5)	27 (34,2)	
Variante sarcomatoide			
ausente	92 (88,5)	74 (93,7)	0,229[a]
presente	12 (11,5)	5 (6,3)	
Variante plasmocitoide			
ausente	103 (99,0)	71 (89,9)	**0,005[d]**
presente	1 (1,0)	8 (10,1)	
Infiltrado inflamatório linfocítico peritumoral			0,830[a]
ausente/leve	51 (49,0)	40 (50,6)	
moderado/intenso	53 (51,0)	39 (49,4)	
Infiltrado linfocítico intratumoral			
ausente	19 (18,3)	14 (17,7)	**0,027[d]**
leve a moderado	69 (66,3)	62 (78,5)	
intenso	16 (15,4)	3 (3,8)	
Estadiamento patológico (pT)			
pT2	21 (20,2)	23 (29,1)	0,161[a]
pT3 + pT4	83 (79,8)	56 (70,9)	
Margem cirúrgica			
negativa	74 (71,2)	57 (72,2)	0,882[a]
positiva	30 (28,8)	22 (27,8)	
Metástase em linfonodo			
ausente	62 (62,6)	34 (46,6)	**0,036[a]**
presente	37 (37,4)	39 (53,4)	
Extensão extra-nodal			
ausente	24 (64,9)	21 (53,8)	0,328[a]
presente	13 (35,1)	18 (46,2)	
Variante histológica na metástase			0,373[a]
ausente	20 (54,1)	25 (64,1)	
presente	17 (45,9)	14 (35,9)	

[a] Qui-quadrado de Pearson
[b] T para amostras independentes
[c] Wilcoxon para 2 amostras
[d] Exato de Fisher

conclusão

4.6.4 Distribuição da expressão imuno-histoquímica de SALL4 em relação às características clínico-patológicas

Considerando a expressão imuno-histoquímica no centro do tumor, com o valor de corte de 20%, 39 (21,3%) casos foram classificados como positivos e 144 (78,7%) casos como negativos para SALL4. O grupo com casos positivos para SALL4 apresentou mais linfonodos livres de neoplasia. Já o grupo com casos negativos para SALL4 apresentou mais tumores com tamanho médio maior, maiores que 3,0cm. As demais características não mostraram associação estatisticamente significativa (ver valores de p na tabela 21).

Tabela 21 - Associação entre as características clínico-patológicas e a expressão imuno-histoquímica de SALL4 (centro do tumor) – n (%)

Características clínico-patológicas	SALL4 positivo	SALL4 negativo	Valor de p
Número de pacientes	39 (21,3)	144 (78,7)	
Gênero			
masculino	25 (64,1)	105 (72,9)	0,281[a]
feminino	14 (35,9)	39 (27,1)	
Idade média (anos)	65,3 (DP 9,4)	66,5 (DP 9,4)	0,459[b]
Tamanho médio macroscópico do tumor (cm)	3,9 (DP 2,3)	4,5 (DP 2,1)	**0,022[c]**
Tamanho do tumor			
até 3,0cm	20 (51,3)	47 (33,1)	**0,037[a]**
maiores que 3,0cm	19 (48,7)	95 (66,9)	
Multifocalidade			
ausente	35 (89,7)	134 (93,1)	0,501[d]
presente	4 (10,3)	10 (6,9)	
Configuração da neoplasia			
sólidos	28 (71,8)	107 (74,3)	0,751[a]
com componente papilífero	11 (28,2)	37 (25,7)	
Padrão arquitetural de invasão			
nodular	3 (7,7)	22 (15,3)	0,315[d]
trabecular	14 (35,9)	37 (25,7)	
infiltrativo	9 (23,1)	49 (34,0)	
misto, trabecular+nodular	4 (10,3)	14 (9,7)	
misto, trabecular+infiltrativo	9 (23,1)	22 (15,3)	
Invasão linfovascular			
ausente	9 (23,1)	26 (18,1)	0,479[a]
presente	30 (76,9)	118 (81,9)	
Invasão perineural			
ausente	14 (35,9)	46 (31,9)	0,640[a]
presente	25 (64,1)	98 (68,1)	
Necrose tumoral			
ausente	15 (38,5)	49 (34,0)	0,606[a]
presente	24 (61,5)	95 (66,0)	
CIS associado			
ausente	21 (53,8)	88 (61,1)	0,412[a]
presente	18 (46,2)	56 (38,9)	

continua

Tabela 21 - Associação entre as características clínico-patológicas e a expressão imuno-histoquímica de SALL4 (centro do tumor) – n (%)

continuação

Variante escamosa			
ausente	28 (71,8)	106 (73,6)	0,820[a]
presente	11 (28,2)	38 (26,4)	
Variante glandular			
ausente	36 (92,3)	136 (94,4)	0,703[d]
presente	3 (7,7)	8 (5,6)	
Variante micropapilífera			
ausente	31 (79,5)	113 (78,5)	0,890[a]
presente	8 (20,5)	31 (21,5)	
Variante sarcomatoide			
ausente	35 (89,7)	131 (91,0)	0,762[d]
presente	4 (10,3)	13 (9,0)	
Variante plasmocitoide			
ausente	39 (100,0)	135 (93,8)	0,208[d]
presente	0 (0,0)	9 (6,2)	
Infiltrado inflamatório linfocítico peritumoral			
ausente/leve	16 (41,0)	75 (52,1)	0,220[a]
moderado/intenso	23 (59,0)	69 (47,9)	
Infiltrado linfocítico intratumoral			
ausente	6 (15,4)	27 (18,8)	
leve a moderado	30 (76,9)	101 (70,1)	0,769[d]
intenso	3 (7,7)	16 (11,1)	
Estadiamento patológico (pT)			
pT2	11 (28,2)	33 (22,9)	0,493[a]
pT3 + pT4	28 (71,8)	111 (77,1)	
Margem cirúrgica			
negativa	29 (74,4)	102 (70,8)	0,665[a]
positiva	10 (25,6)	42 (29,2)	
Metástase em linfonodo			
ausente	25 (71,4)	71 (51,8)	**0,037[a]**
presente	10 (28,6)	66 (48,2)	
Extensão extra-nodal			
ausente	6 (60,0)	39 (59,1)	>0,999[d]
presente	4 (40,0)	27 (40,9)	
Variante histológica na metástase			
ausente	5 (50,0)	40 (60,6)	0,524[a]
presente	5 (50,0)	26 (39,4)	

[a] Qui-quadrado de Pearson
[b] Teste T para amostras independentes
[c] Wilcoxon para 2 amostras
[d] Exato de Fisher

conclusão

4.6.5 Distribuição da expressão imuno-histoquímica de Vimentina em relação às características clínico-patológicas

Considerando a expressão imuno-histoquímica no centro do tumor, com o valor de corte de 20%, 42 (23,0%) casos foram classificados como positivos e 141 (77,0%) casos como negativos para Vimentina. O grupo com casos positivos para Vimentina apresentou mais tumores multifocais e mais variante micropapilífera. Já o grupo com casos negativos para Vimentina apresentou mais variante escamosa e tumores extravesicais (estadiamento pT3 + pT4). As demais características não mostraram associação estatisticamente significativa (ver valores de p na tabela 22).

Tabela 22 - Associação entre as características clínico-patológicas e a expressão imuno-histoquímica de Vimentina (centro do tumor) – n (%)

Características clínico-patológicas	Vimentina positivo	Vimentina negativo	Valor de p
Número de pacientes	42 (23,0)	141 (77,0)	
Gênero			
masculino	32 (76,2)	98 (69,5)	0,401[a]
feminino	10 (23,8)	43 (30,5)	
Idade média (anos)	63,8 (DP 9,8)	67,0 (DP 9,1)	0,061[b]
Tamanho médio macroscópico do tumor (cm)	4,3 (DP 1,9)	4,4 (DP 2,2)	0,902[c]
Tamanho do tumor			
até 3,0cm	17 (41,5)	50 (35,7)	0,502[a]
maiores que 3,0cm	24 (58,5)	90 (64,3)	
Multifocalidade			
ausente	35 (83,3)	134 (95,0)	**0,012[a]**
presente	7 (16,7)	7 (5,0)	
Configuração da neoplasia			
sólidos	30 (71,4)	105 (74,5)	0,694[a]
com componente papilífero	12 (28,6)	36 (25,5)	
Padrão arquitetural de invasão			
nodular	6 (14,3)	19 (13,5)	0,818[d]
trabecular	13 (31,0)	38 (27,0)	
infiltrativo	14 (33,3)	44 (31,2)	
misto, trabecular+nodular	2 (4,8)	16 (11,3)	
misto, trabecular+infiltrativo	7 (16,7)	24 (17,0)	
Invasão linfovascular			
ausente	10 (23,8)	25 (17,7)	0,379[a]
presente	32 (76,2)	116 (82,3)	
Invasão perineural			
ausente	13 (31,0)	47 (33,3)	0,772[a]
presente	29 (69,0)	94 (66,7)	
Necrose tumoral			
ausente	16 (38,1)	48 (34,0)	0,628[a]
presente	26 (61,9)	93 (66,0)	
CIS associado			
ausente	21 (50,0)	88 (62,4)	0,150[a]
presente	21 (50,0)	53 (37,6)	

continua

Tabela 22 - Associação entre as características clínico-patológicas e a expressão imuno-histoquímica de Vimentina (centro do tumor) – n (%)

continuação

Variante escamosa			
ausente	37 (88,1)	97 (68,8)	**0,013[a]**
presente	5 (11,9)	44 (31,2)	
Variante glandular			
ausente	41 (97,6)	131 (92,9)	0,461[d]
presente	1 (2,4)	10 (7,1)	
Variante micropapilífera			
ausente	26 (61,9)	118 (83,7)	**0,002[a]**
presente	16 (38,1)	23 (16,3)	
Variante sarcomatoide			
ausente	36 (84,7)	130 (92,2)	0,203[a]
presente	6 (14,3)	11 (7,8)	
Variante plasmocitoide			
ausente	41 (97,6)	133 (94,3)	0,686[d]
presente	1 (2,4)	8 (5,7)	
Infiltrado inflamatório linfocítico peritumoral			
ausente/leve	17 (40,5)	74 (52,5)	0,171[a]
moderado/intenso	25 (59,5)	67 (47,5)	
Infiltrado linfocítico intratumoral			
ausente	6 (14,3)	27 (19,1)	
leve a moderado	30 (71,4)	101 (71,6)	0,542[a]
intenso	6 (14,3)	13 (9,2)	
Estadiamento patológico (pT)			
pT2	15 (35,7)	29 (20,6)	**0,043[a]**
pT3 + pT4	27 (64,3)	112 (79,4)	
Margem cirúrgica			
negativa	30 (71,4)	101 (71,6)	0,979[a]
positiva	12 (28,6)	40 (28,4)	
Metástase em linfonodo			
ausente	18 (48,6)	78 (57,8)	0,321[a]
presente	19 (51,4)	57 (42,2)	
Extensão extra-nodal			
ausente	15 (78,9)	30 (52,6)	0,059[d]
presente	4 (21,1)	27 (47,4)	
Variante histológica na metástase			
ausente	11 (57,9)	34 (59,6)	0,892[a]
presente	8 (42,1)	23 (40,4)	

[a] Qui-quadrado de Pearson
[b] Teste T para amostras independentes
[c] Wilcoxon para 2 amostras
[d] Exato de Fisher

conclusão

4.7 Caracterização de perfis imuno-histoquímicos relacionados aos subtipos moleculares “basal” e “luminal” e associação entre estes perfis e as características clínico-patológicas

Além da análise da associação da expressão dos marcadores imuno-histoquímicos individualmente com as características clínico-patológicas, foram testadas combinações em pares dos marcadores imuno-histoquímicos, visando estratificar os casos com perfil “basal” e com perfil “luminal”, de acordo com a expressão de anticorpos associados a estes perfis nos estudos moleculares, como proposto por Dadhania et al. (39).

A combinação da expressão imuno-histoquímica de CK20 (marcador de perfil “luminal”) e CK5 (marcador de perfil “basal”) agrupou 66 casos como perfil “basal” (CK20 negativo e CK5 positivo); 58 casos como perfil “luminal” (CK20 positivo e CK5 negativo) e os demais 59 casos (CK20 e CK5 positivos ou CK20 e CK5 negativos) foram agrupados como perfil “indeterminado”.

A combinação da expressão imuno-histoquímica de CK20 (marcador de perfil “luminal”) e Vimentina (marcador de perfil “basal”) agrupou 13 casos como perfil “basal” (CK20 negativo e Vimentina positivo); 67 casos como perfil “luminal” (CK20 positivo e Vimentina negativo) e os demais 103 casos (CK20 e Vimentina positivos ou CK20 e Vimentina negativos) foram agrupados como perfil “indeterminado”.

A combinação da expressão imuno-histoquímica de CK20 (marcador de perfil “luminal”) e SALL4 (marcador de perfil “basal”) agrupou19 casos como perfil “basal” (CK20 negativo e SALL4 positivo); 76 casos como perfil “luminal” (CK20 positivo e SALL4 negativo) e os demais 88 casos (CK20 e SALL4 positivos ou CK20 e SALL4 negativos) foram agrupados como perfil “indeterminado”.

A combinação da expressão imuno-histoquímica de GATA3 (marcador de perfil “luminal”) e CK5 (marcador de perfil “basal”) agrupou 25 casos como perfil “basal” (GATA3 negativo e CK5 positivo); 73 casos como perfil “luminal” (GATA3 positivo e CK5 negativo) e os demais 85 casos (GATA3 e CK5 positivos ou GATA3 e CK5 negativos) foram agrupados como perfil “indeterminado”.

A combinação da expressão imuno-histoquímica de GATA3 (marcador de perfil “luminal”) e Vimentina (marcador de perfil “basal”) agrupou 7 casos como perfil “basal” (GATA3 negativo e Vimentina positivo); 117 casos como perfil “luminal” (GATA3 positivo e Vimentina negativo) e os demais 59 casos (GATA3 e Vimentina positivos ou GATA3 e Vimentina negativos) foram agrupados como perfil “indeterminado”.

A combinação da expressão imuno-histoquímica de GATA3 (marcador de perfil “luminal”) e SALL4 (marcador de perfil “basal”) agrupou 7 casos como perfil “basal” (GATA3 negativo e SALL4 positivo); 120 casos como perfil “luminal” (GATA3 positivo e SALL4 negativo) e os demais 56 casos (GATA3 e SALL4 positivos ou GATA3 e SALL4 negativos) foram agrupados como perfil “indeterminado”.

O detalhamento destes resultados, na tabela 23, evidencia que as combinações de marcadores imuno-histoquímicos que mais discriminaram os casos entre os três perfis foram CK20 com CK5 e GATA3 com CK5, sendo que esta última combinação foi caracterizada como o melhor par de marcadores para classificar os tumores nos subtipos moleculares “basal” e “luminal” no estudo de Dadhania et al. (39), com 91% de acurácia. Esses achados levaram-nos à seleção destas duas duplas de marcadores para os estudos de associação com as características clínico-patológicas.

Tabela 23 - Caracterização de perfis imuno-histoquímicos relacionados aos subtipos moleculares “basal”; “luminal” e “indeterminado” através da combinação da expressão dos marcadores imuno-histoquímicos em pares

	perfil “basal”	perfil “luminal”	perfil “indeterminado”
CK20 e CK5	66 casos (CK20-/CK5+)	58 casos (CK20+/CK5-)	59 casos: 38 casos duplo positivos (CK20+/CK5+) 21 casos duplo negativos (CK20-/CK5-)
CK20 e Vimentina	13 casos (CK20-/Vim+)	67 casos (CK20+/Vim-)	103 casos: 29 casos duplo positivos (CK20+/Vim+) 74 casos duplo negativos (CK20-/Vim-)
CK20 e SALL4	19 casos (CK20-/SALL4+)	76 casos (CK20+/SALL4-)	88 casos: 20 casos duplo positivos (CK20+/SALL4+) 68 casos duplo negativos (CK20-/SALL4-)
GATA3 e CK5	25 casos (GATA3-/CK5+)	73 casos (GATA3+/CK5-)	85 casos: 79 casos duplo positivos (GATA3+/CK5+) 6 casos duplo negativos (GATA3-/CK5-)
GATA3 e Vimentina	7 casos (GATA3-/Vim+)	117 casos (GATA3+/Vim-)	59 casos: 35 casos duplo positivos (GATA3+/Vim+) 24 casos duplo negativos (GATA3-/Vim-)
GATA3 e SALL4	7 casos (GATA3-/SALL4+)	120 casos (GATA3+/SALL4-)	56 casos: 32 casos duplo positivos (GATA3+/SALL4+) 24 casos duplo negativos (GATA3-/SALL4-)

4.7.1 Associação entre os perfis imuno-histoquímicos “basal”, “luminal” ou “indeterminado” e as características clínico-patológicas utilizando CK5 e CK20

Considerando a expressão imuno-histoquímica no centro do tumor, os casos positivos para CK5 e negativos para CK20 foram agrupados no perfil imuno-histoquímico “basal”, totalizando 66 (36,1%) casos neste subgrupo. Os casos negativos para CK5 e positivos para CK20 foram agrupados no perfil imuno-histoquímico “luminal”, totalizando 58 (31,7%) casos neste subgrupo. Os casos duplo-negativos e os casos duplo-positivos para estes dois marcadores foram agrupados no perfil imuno-histoquímico “indeterminado”, totalizando 59 (32,2%) casos neste subgrupo.

Conforme resultados inferenciais, o grupo com casos de perfil imuno-histoquímico “basal” apresentou maior tamanho do tumor, porém menos multifocalidade quando comparado aos demais grupos.

O grupo com casos de perfil imuno-histoquímico “luminal” apresentou mais CIS associado, variante plasmocitoide, infiltrado linfocítico intratumoral leve a moderado, metástase em linfonodo; porém, menos necrose tumoral, variantes glandular e sarcomatoide quando comparado aos demais grupos.

O grupo com casos de perfil imuno-histoquímico “indeterminado” apresentou menos infiltrado inflamatório linfocítico peritumoral de grau moderado/intenso quando comparado aos demais grupos.

É importante dizer que a presença de variante escamosa foi diferente nos três grupos, sendo maior no basal (47,0%), seguido do indeterminado (22,0%), e esse último maior que o luminal (8,6%).

De outra parte, a variante micropapilífera mostrou-se mais frequente no luminal (39,7%), seguido do indeterminado (18,6%), e esse último maior que o basal (7,6%).

As demais características não mostraram associação estatisticamente significativa (ver valores de p na tabela 24). A figura 15 ilustra exemplos de casos agrupados nos perfis imuno-histoquímicos “basal” e “luminal” de acordo com a expressão imuno-histoquímica de CK5 e CK20.

Tabela 24 - Associação entre as características clínico-patológicas e os perfis imuno-histoquímicos “basal” (CK5+/CK20-); “luminal” (CK5-/CK20+) e “indeterminado” (CK5+/CK20+ ou CK5-/CK20-) – n (%)

Características clínico-patológicas	perfil “basal”	perfil “luminal”	perfil “indeterminado”	Valor de p
Número de pacientes	66 (36,1)	58 (31,7)	59 (32,2)	
Gênero				
masculino	43 (65,2)	44 (75,9)	43 (72,9)	0,393[a]
feminino	23 (34,8)	14 (24,1)	16 (27,1)	
Idade média (anos)	65,7 (DP 9,9)	66,3 (DP 8,6)	67,0 (DP 9,6)	0,742[b]
Tamanho médio macroscópico do tumor (cm)	5,0 (DP 2,3)	3,9 (DP 1,6)	4,1 (DP 2,3)	**0,006[c]**
Tamanho do tumor				
até 3,0cm	16 (24,2)	24 (42,9)	27 (45,8)	**0,025[a]**
maiores que 3,0cm	50 (75,8)	32 (57,1)	32 (54,2)	
Multifocalidade				
ausente	66 (100,0)	50 (86,2)	53 (89,8)	**0,001[d]**
presente	0 (0,0)	8 (13,8)	6 (10,2)	
Configuração da neoplasia				
sólidos	52 (78,8)	40 (69,0)	43 (72,9)	0,455[a]
com componente papilífero	14 (21,2)	18 (31,0)	16 (27,1)	
Invasão linfovascular				
ausente	12 (18,2)	11 (19,0)	12 (20,3)	0,953[a]
presente	54 (81,8)	47 (81,0)	47 (79,7)	
Invasão perineural				
ausente	24 (36,4)	19 (32,8)	17 (28,8)	0,668[a]
presente	42 (63,6)	39 (67,2)	42 (71,2)	
Necrose tumoral				
ausente	16 (24,2)	29 (50,0)	19 (32,2)	**0,009[a]**
presente	50 (75,8)	29 (50,0)	40 (67,8)	
CIS associado				
ausente	48 (72,7)	25 (43,1)	36 (61,0)	**0,003[a]**
presente	18 (27,3)	33 (56,9)	23 (39,0)	
Variante escamosa				
ausente	35 (53,0)	53 (91,4)	46 (78,0)	**<0,001[a]**
presente	31 (47,0)	5 (8,6)	13 (22,0)	
Variante glandular				
ausente	61 (92,4)	58 (100,0)	53 (89,8)	**0,033[d]**
presente	5 (7,6)	0 (0,0)	6 (10,2)	
Variante micropapilífera				
ausente	61 (92,4)	35 (60,3)	48 (81,4)	**<0,001[a]**
presente	5 (7,6)	23 (39,7)	11 (18,6)	
Variante sarcomatoide				
ausente	56 (84,8)	58 (100,0)	52 (88,1)	**0,003[d]**
presente	10 (15,2)	0 (0,0)	7 (11,9)	
Variante plasmocitoide				
ausente	66 (100,0)	51 (87,9)	57 (96,6)	**0,003[d]**
presente	0 (0,0)	7 (12,1)	2 (3,4)	

continua

Tabela 24 - Associação entre as características clínico-patológicas e os perfis imuno-histoquímicos "basal" (CK5+/CK20-); "luminal" (CK5-/CK20+) e "indeterminado" (CK5+/CK20+ ou CK5-/CK20-) – n (%)

continuação

Infiltrado inflamatório linfocítico peritumoral				
ausente/leve	26 (39,4)	28 (48,3)	37 (62,7)	**0,032[a]**
moderado/intenso	40 (60,6)	30 (51,7)	22 (37,3)	
Infiltrado linfocítico intratumoral				
ausente	13 (19,7)	8 (13,8)	12 (20,3)	
leve a moderado	41 (62,1)	50 (86,2)	40 (67,8)	**0,002[d]**
intenso	12 (18,2)	0 (0,0)	7 (11,9)	
Estadiamento patológico (pT)				
pT2	12 (18,2)	16 (27,6)	16 (27,1)	0,378[a]
pT3 + pT4	54 (81,8)	42 (72,4)	43 (72,9)	
Margem cirúrgica				
negativa	47 (71,2)	40 (69,0)	44 (74,6)	0,794[a]
positiva	19 (28,8)	18 (31,0)	15 (25,4)	
Metástase em linfonodo				
ausente	39 (62,9)	22 (41,5)	35 (61,4)	**0,041[a]**
presente	23 (37,1)	31 (58,5)	22 (38,6)	
Extensão extra-nodal				
ausente	16 (69,6)	18 (58,1)	11 (50,0)	0,404[a]
presente	7 (30,4)	13 (41,9)	11 (50,0)	
Variante histológica na metástase				
ausente	10 (43,5)	22 (71,0)	13 (59,1)	0,126[a]
presente	13 (56,5)	9 (29,0)	9 (40,9)	

[a] Qui-quadrado de Pearson
[b] ANOVA com um fator fixo
[c] Kruskal-Wallis
[d] Exato de Fisher ou sua extensão

conclusão

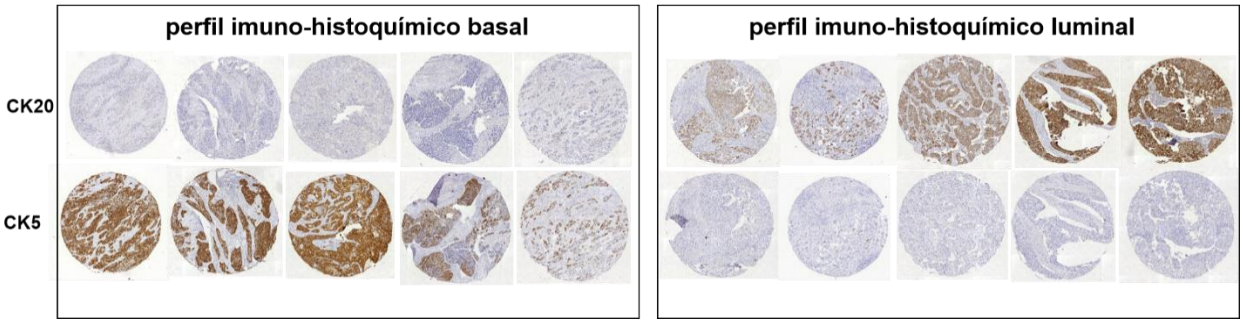

Figura 15 - Exemplos de casos agrupados nos perfis imuno-histoquímicos "basal" e "luminal" de acordo com a expressão imuno-histoquímica de CK20 e CK5

4.7.2 Associação entre os perfis imuno-histoquímicos “basal”, “luminal” ou “indeterminado” e as características clínico-patológicas utilizando CK5 e GATA3

Considerando a expressão imuno-histoquímica no centro do tumor, os casos positivos para CK5 e negativos para GATA3 foram agrupados no perfil imuno-histoquímico “basal”, totalizando 25 (13,7%) casos neste subgrupo. Os casos negativos para CK5 e positivos para GATA3 foram agrupados no perfil imuno-histoquímico “luminal”, totalizando 73 (39,9%) casos neste subgrupo. Os casos duplo-negativos e os casos duplo-positivos para estes marcadores foram agrupados no perfil imuno-histoquímico “indeterminado”, totalizando 85 (46,4%) casos neste subgrupo.

Conforme resultados inferenciais, o grupo com casos de perfil imuno-histoquímico “basal” é composto mais por mulheres, com infiltrado inflamatório linfocítico peritumoral moderado/intenso e infiltrado linfocítico intenso quando comparados aos outros dois grupos.

O grupo perfil imuno-histoquímico “luminal” apresentou mais multifocalidade e variante plasmocitoide quando comparados aos demais grupos.

O tamanho do tumor foi maior no perfil imuno-histoquímico “basal" quando comparado aos demais grupos. O perfil imuno-histoquímico “luminal” teve maior tamanho que o perfil imuno-histoquímico “indeterminado".

Necrose tumoral, variantes escamosa e sarcomatoide foram mais frequentes no grupo perfil imuno-histoquímico “basal” quando comparado ao perfil imuno-histoquímico “indeterminado"; e este último, maior quando comparado ao perfil imuno-histoquímico “luminal”.

A variante micropapilífera foi mais frequente no grupo perfil imuno-histoquímico “luminal” quando comparado ao perfil imuno-histoquímico “indeterminado"; e este último, maior quando comparado ao perfil imuno-histoquímico “basal”.

As demais características não mostraram associação estatisticamente significativa (ver valores de p na tabela 25). A figura 16 ilustra exemplos de casos

agrupados nos perfis imuno-histoquímicos “basal” e “luminal” de acordo com a expressão imuno-histoquímica de CK5 e GATA3.

Tabela 25 - Associação entre as características clínico-patológicas e os perfis imuno-histoquímicos “basal” (CK5+/GATA3-); “luminal” (CK5-/GATA3+) e “indeterminado” (CK5+/GATA3+ ou CK5-/GATA3-) – n (%)

Características clínico-patológicas	perfil “basal”	perfil “luminal”	perfil “indeterminado”	Valor de p
Número de pacientes	25 (13,7)	73 (39,9)	85 (46,4)	
Gênero				
masculino	11 (44,0)	56 (76,7)	63 (74,1)	**0,005[a]**
feminino	14 (56,0)	17 (23,3)	22 (25,9)	
Idade média (anos)	65,3 (DP 10,3)	66,9 (DP 8,5)	66,0 (DP 9,8)	0,722[b]
Tamanho médio macroscópico do tumor (cm)	5,8 (DP 2,5)	3,8 (DP 1,8)	4,4 (DP 2,1)	**<0,001[c]**
Tamanho do tumor				
até 3,0cm	4 (16,0)	35 (49,3)	28 (32,9)	**0,006[d]**
maiores que 3,0cm	21 (84,0)	36 (50,7)	57 (67,1)	
Multifocalidade				
ausente	25 (100,0)	63 (86,3)	81 (95,3)	**0,032[d]**
presente	0 (0,0)	10 (13,7)	4 (4,7)	
Configuração da neoplasia				
sólidos	21 (84,0)	52 (71,2)	62 (72,9)	0,486[d]
com componente papilífero	4 (16,0)	21 (28,8)	23 (27,1)	
Invasão linfovascular				
ausente	7 (28,0)	14 (19,2)	14 (16,5)	0,436[a]
presente	18 (72,0)	59 (80,8)	71 (83,5)	
Invasão perineural				
ausente	10 (40,0)	25 (34,2)	25 (29,4)	0,576[a]
presente	15 (60,0)	48 (65,8)	60 (70,6)	
Necrose tumoral				
ausente	3 (12,0)	35 (47,9)	26 (30,6)	**0,002[d]**
presente	22 (88,0)	38 (52,1)	59 (69,4)	
CIS associado				
ausente	18 (72,0)	36 (49,3)	55 (64,7)	0,057[a]
presente	7 (28,0)	37 (50,7)	30 (35,3)	
Variante escamosa				
ausente	9 (36,0)	66 (90,4)	59 (69,4)	**<0,001[a]**
presente	16 (64,0)	7 (9,6)	26 (30,6)	
Variante glandular				
ausente	24 (96,0)	71 (97,3)	77 (90,6)	0,187[d]
presente	1 (4,0)	2 (2,7)	8 (9,4)	
Variante micropapilífera				
ausente	25 (100,0)	46 (63,0)	73 (85,9)	**<0,001[d]**
presente	0 (0,0)	27 (37,0)	12 (14,1)	
Variante sarcomatoide				
ausente	19 (76,0)	71 (97,3)	76 (89,4)	**0,006[a]**
presente	6 (24,0)	2 (2,7)	9 (10,6)	
Variante plasmocitoide				
ausente	25 (100,0)	65 (89,0)	84 (98,8)	**0,011[d]**
presente	0 (0,0)	8 (11,0)	1 (1,2)	
Infiltrado inflamatório linfocítico peritumoral				**0,004[a]**
ausente/leve	5 (20,0)	37 (50,7)	49 (57,6)	
moderado/intenso	20 (80,0)	36 (49,3)	36 (42,4)	

continua

Tabela 25 - Associação entre as características clínico-patológicas e os perfis imuno-histoquímicos "basal" (CK5+/GATA3-); "luminal" (CK5-/GATA3+) e "indeterminado" (CK5+/GATA3+ ou CK5-/GATA3-) – n (%)

continuação

Infiltrado linfocítico intratumoral				
ausente	1 (4,0)	13 (17,8)	19 (22,4)	**<0,001[d]**
leve a moderado	15 (60,0)	58 (79,5)	58 (68,2)	
intenso	9 (36,0)	2 (2,7)	8 (9,4)	
Estadiamento patológico (pT)				
pT2	6 (24,0)	21 (28,8)	17 (20,0)	0,437[a]
pT3 + pT4	19 (76,0)	52 (71,2)	68 (80,0)	
Margem cirúrgica				
negativa	18 (72,0)	52 (71,2)	61 (71,8)	0,996[a]
positiva	7 (28,0)	21 (28,8)	24 (28,2)	
Metástase em linfonodo				
ausente	16 (66,7)	32 (47,1)	48 (60,0)	0,147[a]
presente	8 (33,3)	36 (52,9)	32 (40,0)	
Extensão extra-nodal				
ausente	6 (75,0)	20 (55,6)	19 (59,4)	0,632[d]
presente	2 (25,0)	16 (44,4)	13 (40,6)	
Variante histológica na metástase				
ausente	3 (37,5)	23 (63,9)	19 (59,4)	0,418[d]
presente	5 (62,5)	13 (36,1)	13 (40,6)	

[a] Qui-quadrado de Pearson
[b] ANOVA com um fator fixo
[c] Kruskal-Wallis
[d] Exato de Fisher ou sua extensão

conclusão

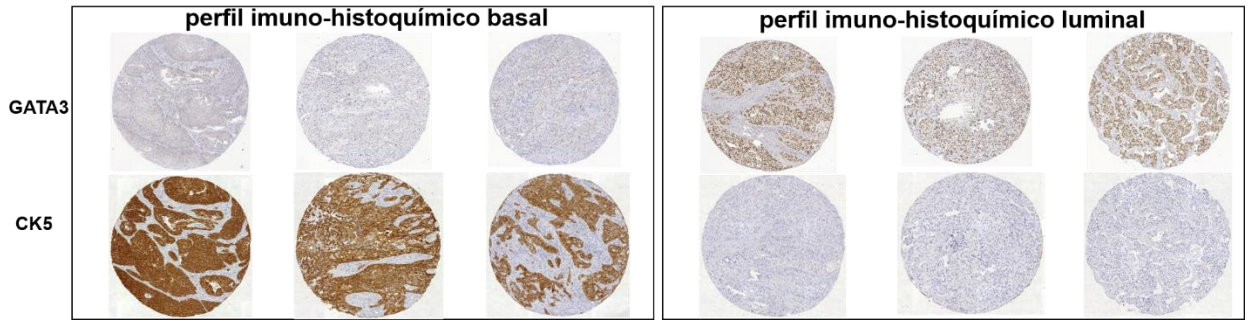

Figura 16 - Exemplos de casos agrupados nos perfis imuno-histoquímicos "basal" e "luminal" de acordo com a expressão imuno-histoquímica de GATA3 e CK5

4.8 Comparação dos perfis imuno-histoquímicos relacionados aos subtipos moleculares “basal”, “luminal” ou “indeterminado” do carcinoma urotelial caracterizados no centro tumoral com aqueles caracterizados nas suas respectivas metástases linfonodais

Nos 76 casos com metástase linfonodal foram realizadas as mesmas combinações em pares dos marcadores imuno-histoquímicos.

A combinação da expressão imuno-histoquímica de CK20 (marcador de perfil “luminal”) e CK5 (marcador de perfil “basal”) agrupou 17 metástases como perfil “basal” (CK20 negativo e CK5 positivo); 31 metástases como perfil “luminal” (CK20 positivo e CK5 negativo) e as demais 27 metástases (CK20 e CK5 positivos ou CK20 e CK5 negativos) foram agrupadas como perfil “indeterminado”, sendo que apenas um caso não foi categorizado por desgaste completo dos dois spots nos quais havia a marcação de CK20 no TMA.

Da mesma maneira, em todos os 76 casos com metástase linfonodal, a combinação da expressão imuno-histoquímica de GATA3 (marcador de perfil “luminal”) e CK5 (marcador de perfil “basal”) agrupou 6 metástases como perfil “basal” (GATA3 negativo e CK5 positivo); 37 metástases como perfil “luminal” (GATA3 positivo e CK5 negativo) e as demais 33 metástases (GATA3 e CK5 positivos ou GATA3 e CK5 negativos) foram agrupadas como perfil “indeterminado”.

Os perfis obtidos nas amostras do centro do tumor foram então comparados àqueles obtidos nas amostras das respectivas metástases linfonodais, como descrito nas tabelas 26 e 27, abaixo.

Tabela 26 - Comparação entre os perfis imuno-histoquímicos “basal” (CK5+/CK20-); “luminal” (CK5-/CK20+) e “indeterminado” (CK5+/CK20+ ou CK5-/CK20-) no centro tumoral e nas suas respectivas metástases linfonodais

	Perfil imuno-histoquímico na metástase linfonodal			Total
	basal	indeterminado	luminal	
Perfil imuno-histoquímico no centro tumoral				
basal	16 (21,3%)	6 (8%)	0 (0%)	22 (29,3%)
indeterminado	1 (1,3%)	14 (18,7%)	7 (9,3%)	22 (29,3%)
luminal	0 (0%)	7 (9,3%)	24 (32%)	31 (41,3%)
Total de pacientes	17 (22,7%)	27 (36%)	31 (41,3%)	75 (100%)

Teste de Simetria: p-valor = 0,1677
Kappa = 0,57

Nesta tabela 26 observa-se que não há diferença em relação a distribuição entre os três perfis obtidos nas duas diferentes regiões tumorais observadas. O grau de concordância entre os dois locais de coleta é moderado.

Tabela 27 - Comparação entre os perfis imuno-histoquímicos "basal" (CK5+/GATA3-); "luminal" (CK5-/GATA3+) e "indeterminado" (CK5+/GATA3+ ou CK5-/GATA3-) no centro tumoral e nas suas respectivas metástases linfonodais

	Perfil imuno-histoquímico na metástase linfonodal			Total
	basal	indeterminado	luminal	
Perfil imuno-histoquímico no centro tumoral				
basal	4 (5,3%)	4 (5,3%)	0 (0%)	8 (10,5%)
indeterminado	2 (2,6%)	21 (27,6%)	9 (11,8%)	32 (42,1%)
luminal	0 (0%)	8 (10,5%)	28 (36,8%)	36 (47,4%)
Total de pacientes	6 (7,9%)	33 (43,4%)	37 (48,7%)	76 (100%)

Teste de Simetria: p-valor = 0,6958
Kappa = 0,48

Nesta tabela 27 observa-se que não há diferença em relação a distribuição entre os três perfis obtidos nas duas diferentes regiões tumorais observadas. O grau de concordância entre os dois locais de coleta é moderado. A concordância está concentrada nos indeterminados e luminais.

Destaca-se ainda que nas duas comparações, nenhum caso categorizado como "perfil luminal" no centro do tumor foi categorizado como "perfil basal" na sua metástase linfonodal. Da mesma maneira, nas duas comparações, nenhum caso categorizado como "perfil basal" no centro do tumor foi categorizado com "perfil luminal" na sua metástase lindonodal.

4.9 Sobrevida

4.9.1 Variantes histológicas e sobrevida

4.9.1.1 Sobrevida livre de doença

Tabela 28 - Sobrevida livre de doença por variantes histológicas – Frequência

Variantes histológicas	N	Eventos	Censura (%)
ausente	49	24	25 (51%)
presente	71	32	39 (54,9%)
Total	120	56	64 (53,3%)

Tabela 29 - Sobrevida livre de doença por variantes histológicas – Média e Mediana

Variantes histológicas	Média		Mediana	
	Estimativa (EP)	IC de 95%	Estimativa (EP)	IC de 95%
ausente	53,35 (7,47)	[38,7; 68]	18,6 (-)	-
presente	41,38 (5,04)	[31,5; 51,3]	16,4 (15,44)	[0; 46,7]
Total	52,55 (4,94)	[42,9; 62,2]	18,6 (-)	-

Tabela 30 - Sobrevida livre de doença por variantes histológicas – Teste de Breslow

Comparação entre curvas	p-valor
Breslow (Generalized Wilcoxon)	0,9836

Não há diferença estatisticamente significativa na sobrevida livre de doença na comparação entre pacientes com e sem variantes histológicas.

Gráfico 2 - Curva de sobrevida livre de doença, ajustada por Kaplan-Meier, por variantes histológicas

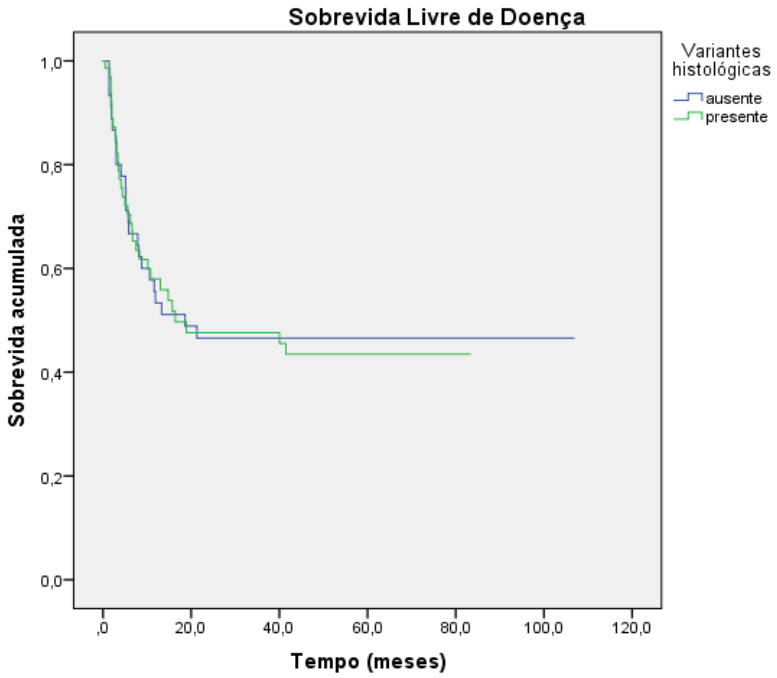

4.9.1.2 Sobrevida doença específica

Tabela 31 - Sobrevida doença específica por variantes histológicas – Frequência

Variantes histológicas	N	Eventos	Censura (%)
ausente	49	17	32 (65,3%)
presente	71	26	45 (63,4%)
Total	120	43	77 (64,2%)

Tabela 32 - Sobrevida doença específica por variantes histológicas – Média e Mediana

Variantes histológicas	Média		Mediana	
	Estimativa (EP)	IC de 95%	Estimativa (EP)	IC de 95%
ausente	73,12 (6,53)	[60,3; 85,9]	-	-
presente	54,17 (5,13)	[44,1; 64,2]	45,1 (-)	-
Total	67,38 (4,55)	[58,5; 76,3]	-	-

Tabela 33 - Sobrevida doença específica por variantes histológicas – Teste de Breslow

Comparação entre curvas	p-valor
Breslow (Generalized Wilcoxon)	0,2861

Não há diferença estatisticamente significativa na sobrevida doença específica na comparação entre pacientes com e sem variantes histológicas.

Gráfico 3 - Curva de sobrevida doença específica, ajustada por Kaplan-Meier, por variantes histológicas

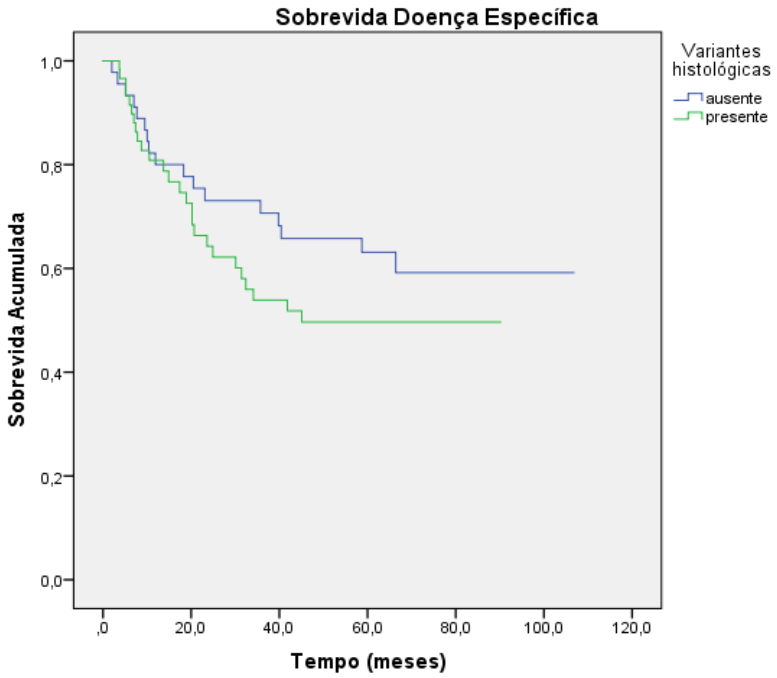

4.9.1.3 Sobrevida global

Tabela 34 - Sobrevida global por variantes histológicas – Frequência

Variantes histológicas	N	Eventos	Censura (%)
ausente	49	24	25 (51%)
presente	71	43	28 (39,4%)
Total	120	67	53 (44,2%)

Tabela 35 - Sobrevida global por variantes histológicas – Média e Mediana

Variantes histológicas	Média		Mediana	
	Estimativa (EP)	IC de 95%	Estimativa (EP)	IC de 95%
ausente	63,35 (6,47)	[50,7; 76]	68,5 (17,04)	[35,1; 101,9]
presente	41,15 (4,68)	[32; 50,3]	20,7 (7,2)	[6,6; 34,8]
Total	53,4 (4,33)	[44,9; 61,9]	35,7 (14,85)	[6,6; 64,8]

Tabela 36 - Sobrevida global por variantes histológicas – Teste de Breslow

Comparação entre curvas	p-valor
Breslow (Generalized Wilcoxon)	**0,0431**

Em pacientes com variantes histológicas a sobrevida global é significativamente menor quando comparada com a dos pacientes que não apresentam variantes histológicas.

Gráfico 4 - Curva de sobrevida global, ajustada por Kaplan-Meier, por variantes histológicas

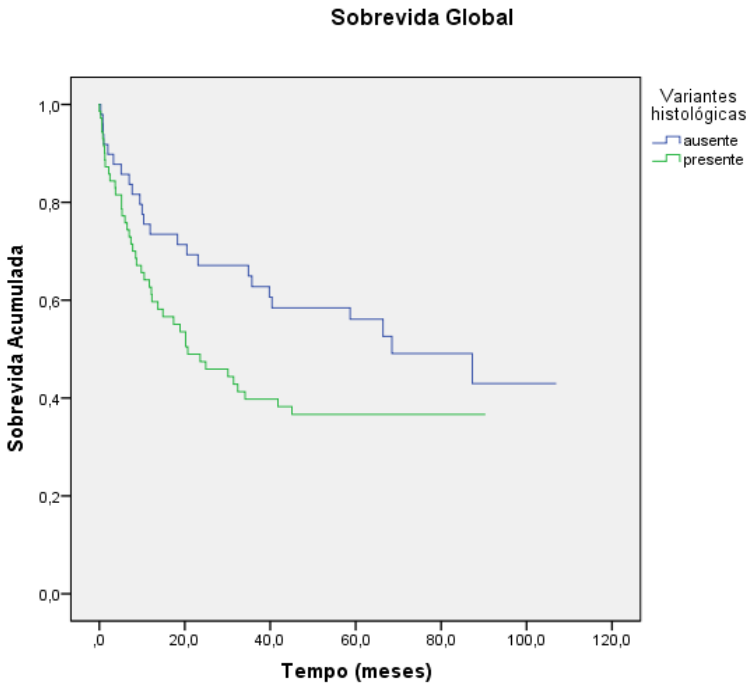

4.9.2 Variantes histológicas nas metástases linfonodais e sobrevida

4.9.2.1 Sobrevida livre de doença

Tabela 37 - Sobrevida livre de doença por variante histológica na metástase – Frequência

Variante histológica na metástase	N	Eventos	Censura (%)
ausente	31	20	11 (35,5%)
presente	17	7	10 (58,8%)
Total	48	27	21 (43,8%)

Tabela 38 - Sobrevida livre de doença por variante histológica na metástase – Média e Mediana

Variante histológica na metástase	Média		Mediana	
	Estimativa (EP)	IC de 95%	Estimativa (EP)	IC de 95%
ausente	31,72 (7,48)	[17; 46,4]	5,2 (1,48)	[2,3; 8,1]
presente	30,25 (10,52)	[9,6; 50,9]	15,7 (3,1)	[9,6; 21,8]
Total	34,32 (6,45)	[21,7; 46,9]	10,8 (5,02)	[0,96; 20,6]

Tabela 39 - Sobrevida livre de doença por variante histológica na metástase – Teste de Breslow

Comparação entre curvas	p-valor
Breslow (Generalized Wilcoxon)	0,0511

Não há diferença estatisticamente significativa na sobrevida livre de doença na comparação entre pacientes com e sem variantes histológicas nas metástases linfonodais.

Gráfico 5 - Curva de sobrevida livre de doença, ajustada por Kaplan-Meier, por variante histológica na metástase

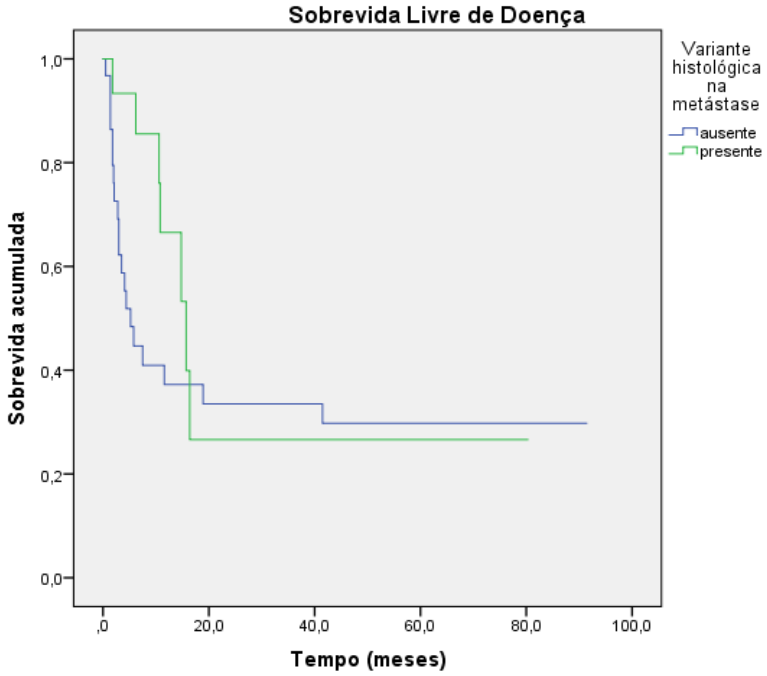

4.9.2.2 Sobrevida doença específica

Tabela 40 - Sobrevida doença específica por variante histológica na metástase – Frequência

Variante histológica na metástase	N	Eventos	Censura (%)
ausente	31	14	17 (54,8%)
presente	17	7	10 (58,8%)
Total	48	21	27 (56,3%)

Tabela 41 - Sobrevida doença específica por variante histológica na metástase – Média e Mediana

Variante histológica na metástase	Média		Mediana	
	Estimativa (EP)	IC de 95%	Estimativa (EP)	IC de 95%
ausente	52,08 (7,43)	[37,5; 66,6]	41,8 (-)	-
presente	35,79 (8,73)	[18,7; 52,9]	23,6 (6,72)	[10,4; 36,8]
Total	49,09 (6,17)	[37; 61,2]	39,8 (11,96)	[16,4; 63,2]

Tabela 42 - Sobrevida doença específica por variante histológica na metástase – Teste de Breslow

Comparação entre curvas	p-valor
Breslow (Generalized Wilcoxon)	0,7844

Não há diferença estatisticamente significativa na sobrevida doença específica na comparação entre pacientes com e sem variantes histológicas nas metástases linfonodais.

Gráfico 6 - Curva de sobrevida doença específica, ajustada por Kaplan-Meier, por variante histológica na metástase

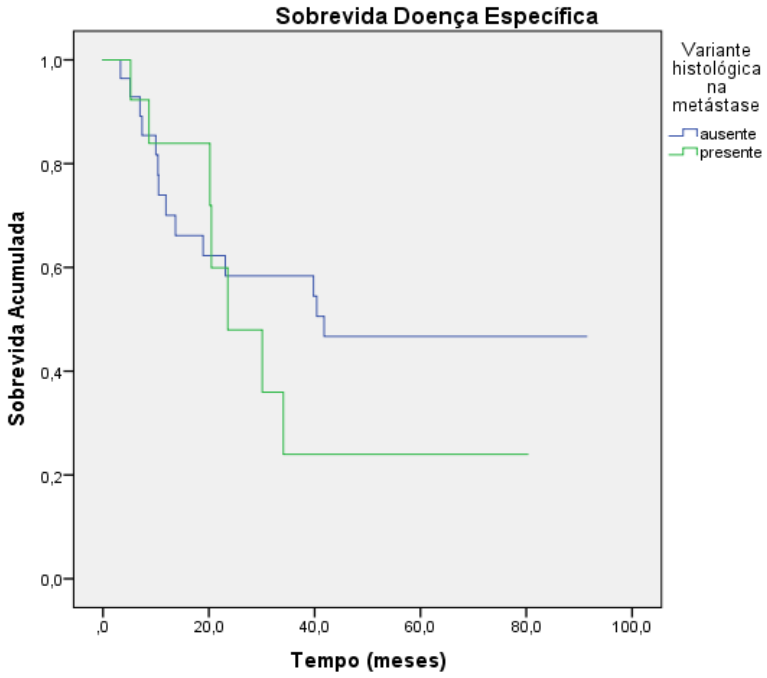

4.9.2.3 Sobrevida global

Tabela 43 - Sobrevida global por variante histológica na metástase – Frequência

Variante histológica na metástase	N	Eventos	Censura (%)
ausente	31	18	13 (41,9%)
presente	17	15	2 (11,8%)
Total	48	33	15 (31,3%)

Tabela 44 - Sobrevida global por variante histológica na metástase – Média e Mediana

Variante histológica na metástase	Média		Mediana	
	Estimativa (EP)	IC de 95%	Estimativa (EP)	IC de 95%
ausente	45,71 (7,05)	[31,9; 59,5]	39,8 (15,16)	[10,1; 69,5]
presente	20,65 (5,78)	[9,3; 32]	11,7 (2,4)	[7; 16,4]
Total	37,04 (5,36)	[26,5; 47,5]	20,2 (7,28)	[5,9; 34,5]

Tabela 45 - Sobrevida global por variante histológica na metástase – Teste de Breslow

Comparação entre curvas	p-valor
Breslow (Generalized Wilcoxon)	**0,0496**

Em pacientes com variantes histológicas nas metástases linfonodais a sobrevida global é significativamente menor quando comparada com a dos pacientes que não apresentam variantes histológicas nas metástases linfonodais.

Gráfico 7 - Curva de sobrevida global, ajustada por Kaplan-Meier, por variante histológica na metástase

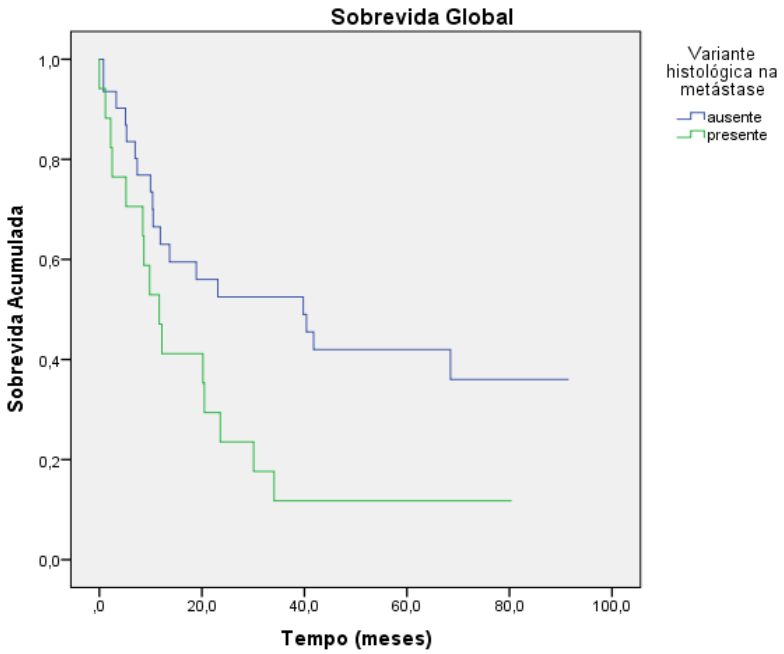

4.9.3 Variante escamosa do carcinoma urotelial e sobrevida

4.9.3.1 Sobrevida livre de doença

Tabela 46 - Sobrevida livre de doença por variante escamosa – Frequência

Variante escamosa	N	Eventos	Censura (%)
ausente	87	42	45 (51,7%)
presente	33	14	19 (57,6%)
Total	120	56	64 (53,3%)

Tabela 47 - Sobrevida livre de doença por variante escamosa – Média e Mediana

Variante escamosa	Média		Mediana	
	Estimativa (EP)	IC de 95%	Estimativa (EP)	IC de 95%
ausente	51,75 (5,72)	[40,5; 63]	16,4 (13,64)	[0; 43,1]
presente	43,47 (7,46)	[28,9; 58,1]	41,5 (-)	-
Total	52,55 (4,94)	[42,9; 62,2]	18,6 (-)	-

Tabela 48 - Sobrevida livre de doença por variante escamosa – Teste de Breslow

Comparação entre curvas	p-valor
Breslow (Generalized Wilcoxon)	0,7572

Não há diferença estatisticamente significativa na sobrevida livre de doença na comparação entre pacientes com e sem variante escamosa.

Gráfico 8 - Curva de sobrevida livre de doença, ajustada por Kaplan-Meier, por variante escamosa

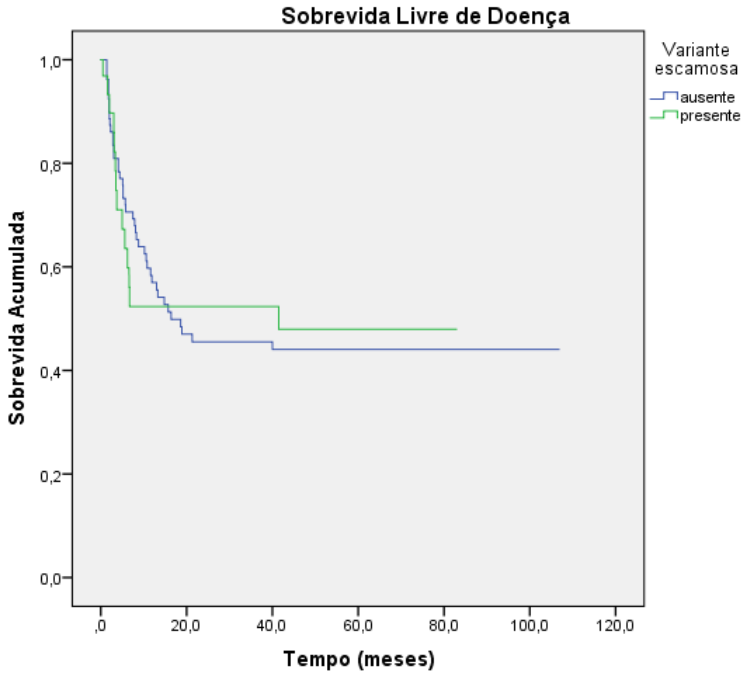

4.9.3.2 Sobrevida doença específica

Tabela 49 - Sobrevida doença específica por variante escamosa – Frequência

Variante escamosa	N	Eventos	Censura (%)
ausente	87	32	55 (63,2%)
presente	33	11	22 (66,7%)
Total	120	43	77 (64,2%)

Tabela 50 - Sobrevida doença específica por variante escamosa – Média e Mediana

Variante escamosa	Média		Mediana	
	Estimativa (EP)	IC de 95%	Estimativa(EP)	IC de 95%
ausente	68,89 (5,11)	[58,9; 78,9]	-	-
presente	51,08 (7,27)	[36,8; 65,3]	-	-
Total	67,38 (4,55)	[58,5; 76,3]	-	-

Tabela 51 - Sobrevida doença específica por variante escamosa – Teste de Breslow

Comparação entre curvas	p-valor
Breslow (Generalized Wilcoxon)	0,3053

Não há diferença estatisticamente significativa na sobrevida doença específica na comparação entre pacientes com e sem variante escamosa.

Gráfico 9 - Curva de sobrevida doença específica, ajustada por Kaplan-Meier, por variante escamosa

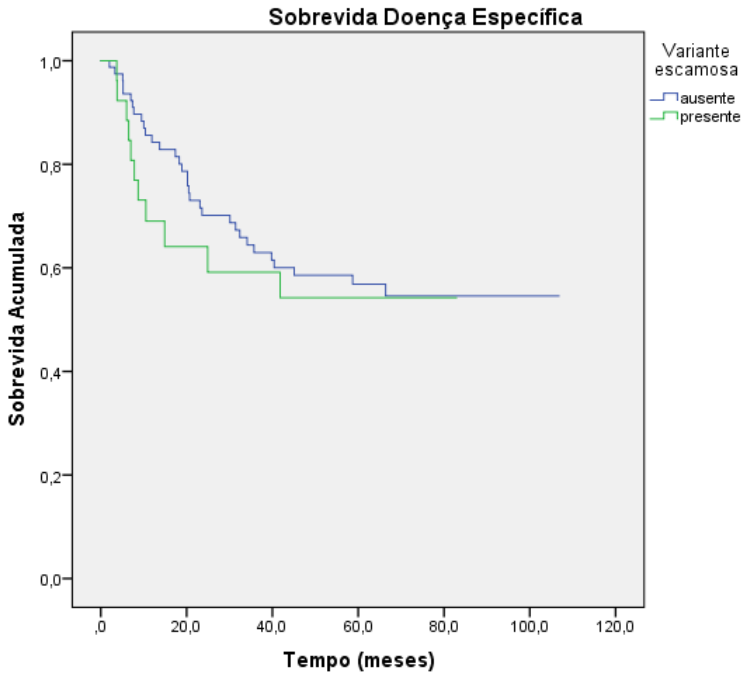

4.9.3.3 Sobrevida global

Tabela 52 - Sobrevida global por variante escamosa – Frequência

Variante escamosa	N	Eventos	Censura (%)
ausente	87	47	40 (46%)
presente	33	20	13 (39,4%)
Total	120	67	53 (44,2%)

Tabela 53 - Sobrevida global por variante escamosa – Média e Mediana

Variante escamosa	Média		Mediana	
	Estimativa (EP)	IC de 95%	Estimativa (EP)	IC de 95%
ausente	56,85 (4,96)	[47,1; 66,6]	45,1 (16,19)	[13,4; 76,8]
presente	36,73 (6,52)	[23,9; 49,5]	12,3 (4,18)	[4,1; 20,5]
Total	53,4 (4,33)	[44,9; 61,9]	35,7 (14,85)	[6,6; 64,8]

Tabela 54 - Sobrevida global por variante escamosa – Teste de Breslow

Comparação entre curvas	p-valor
Breslow (Generalized Wilcoxon)	0,0642

Não há diferença estatisticamente significativa na sobrevida global na comparação entre pacientes com e sem variante escamosa.

Gráfico 10 - Curva de sobrevida global, ajustada por Kaplan-Meier, por variante escamosa

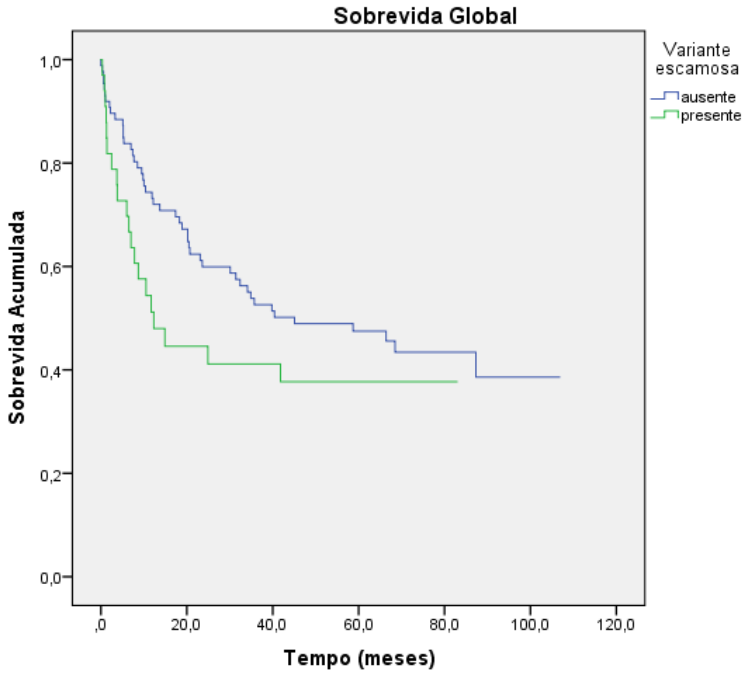

4.9.4 Variante micropapilífera do carcinoma urotelial e sobrevida

4.9.4.1 Sobrevida livre de doença

Tabela 55 - Sobrevida livre de doença por variante micropapilífera – Frequência

Variante micropapilífera	N	Eventos	Censura (%)
ausente	104	47	57 (54,8%)
presente	16	9	7 (43,8%)
Total	120	56	64 (53,3%)

Tabela 56 - Sobrevida livre de doença por variante micropapilífera – Média e Mediana

Variante micropapilífera	Média		Mediana	
	Estimativa (EP)	IC de 95%	Estimativa (EP)	IC de 95%
ausente	55,53 (5,26)	[45,2; 65,8]	40 (-)	-
presente	17,03 (6,5)	[4,3; 29,8]	14,8 (4,45)	[6,1; 23,5]
Total	52,55 (4,94)	[42,9; 62,2]	18,6 (-)	-

Tabela 57 - Sobrevida livre de doença por variante micropapilífera – Teste de Breslow

Comparação entre curvas	p-valor
Breslow (Generalized Wilcoxon)	0,3967

Não há diferença estatisticamente significativa na sobrevida livre de doença na comparação entre pacientes com e sem variante micropapilífera.

Gráfico 11 - Curva de sobrevida livre de doença, ajustada por Kaplan-Meier, por variante micropapilífera

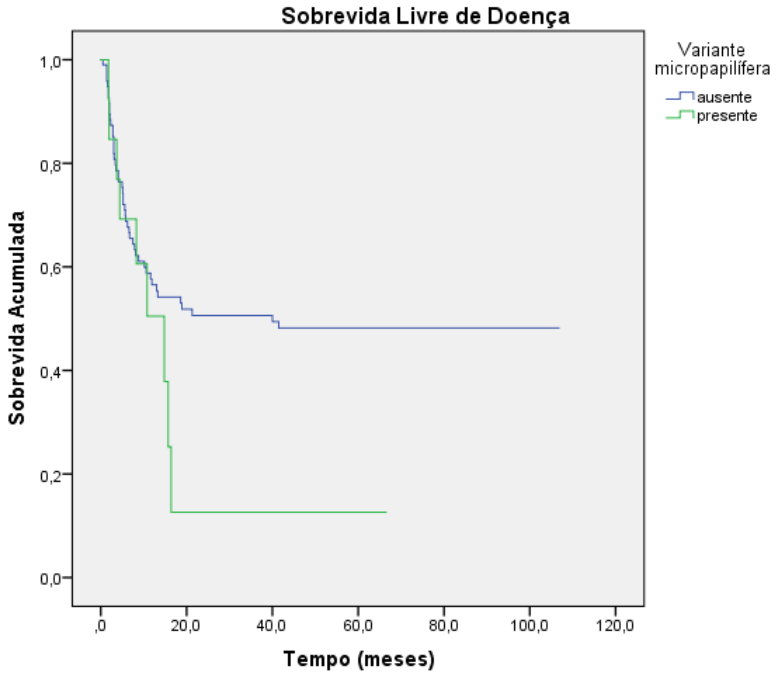

4.9.4.2 Sobrevida doença específica

Tabela 58 - Sobrevida doença específica por variante micropapilífera – Frequência

Variante micropapilífera	N	Eventos	Censura (%)
ausente	104	34	70 (67,3%)
presente	16	9	7 (43,8%)
Total	120	43	77 (64,2%)

Tabela 59 - Sobrevida doença específica por variante micropapilífera – Média e Mediana

Variante micropapilífera	Média		Mediana	
	Estimativa (EP)	IC de 95%	Estimativa (EP)	IC de 95%
ausente	71,64 (4,76)	[62,3; 81]	-	-
presente	26,74 (5,76)	[15,5; 38]	23,6 (7,24)	[9,4; 37,8]
Total	67,38 (4,55)	[58,5; 76,3]	-	-

Tabela 60 - Sobrevida doença específica por variante micropapilífera – Teste de Breslow

Comparação entre curvas	p-valor
Breslow (Generalized Wilcoxon)	**0,0167**

Em pacientes com variante micropapilífera a sobrevida doença específica é significativamente menor quando comparada com a dos pacientes que não apresentam variante micropapilífera.

Gráfico 12 - Curva de sobrevida doença específica, ajustada por Kaplan-Meier, por variante micropapilífera

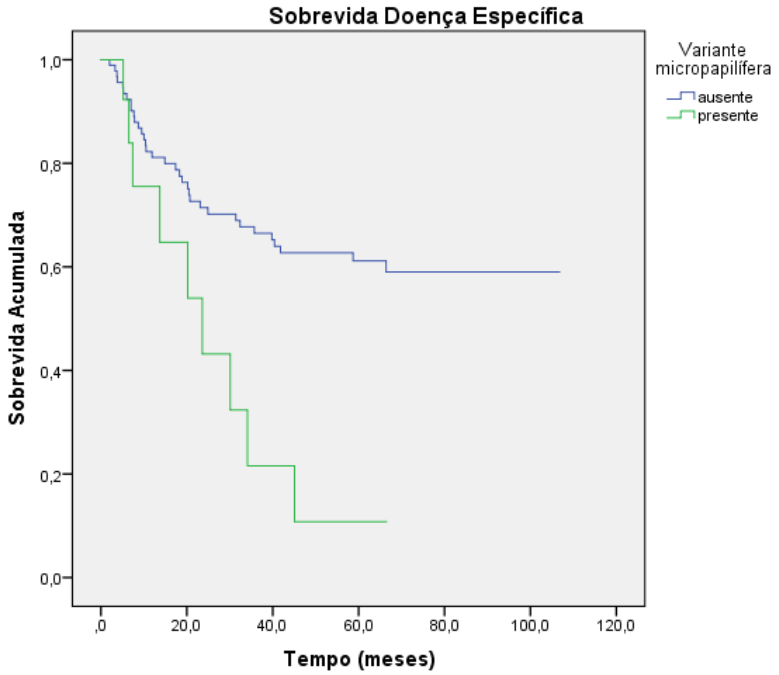

4.9.4.3 Sobrevida global

Tabela 61 - Sobrevida global por variante micropapilífera – Frequência

Variante micropapilífera	N	Eventos	Censura (%)
ausente	104	53	51 (49%)
presente	16	14	2 (12,5%)
Total	120	67	53 (44,2%)

Tabela 62 - Sobrevida global por variante micropapilífera – Média e Mediana

Variante micropapilífera	Média		Mediana	
	Estimativa (EP)	IC de 95%	Estimativa (EP)	IC de 95%
ausente	58,23 (4,69)	[49; 67,4]	66,4 (18,97)	[29,2; 103,6]
presente	18,74 (4,65)	[9,6; 27,9]	11,7 (4,02)	[3,8; 19,6]
Total	53,4 (4,33)	[44,9; 61,9]	35,7 (14,85)	[6,6; 64,8]

Tabela 63 - Sobrevida global por variante micropapilífera – Teste de Breslow

Comparação entre curvas	p-valor
Breslow (Generalized Wilcoxon)	**0,0056**

Em pacientes com variante micropapilífera a sobrevida global é significativamente menor quando comparada com a dos pacientes que não apresentam variante micropapilífera.

Gráfico 13 - Curva de sobrevida global, ajustada por Kaplan-Meier, por variante micropapilífera

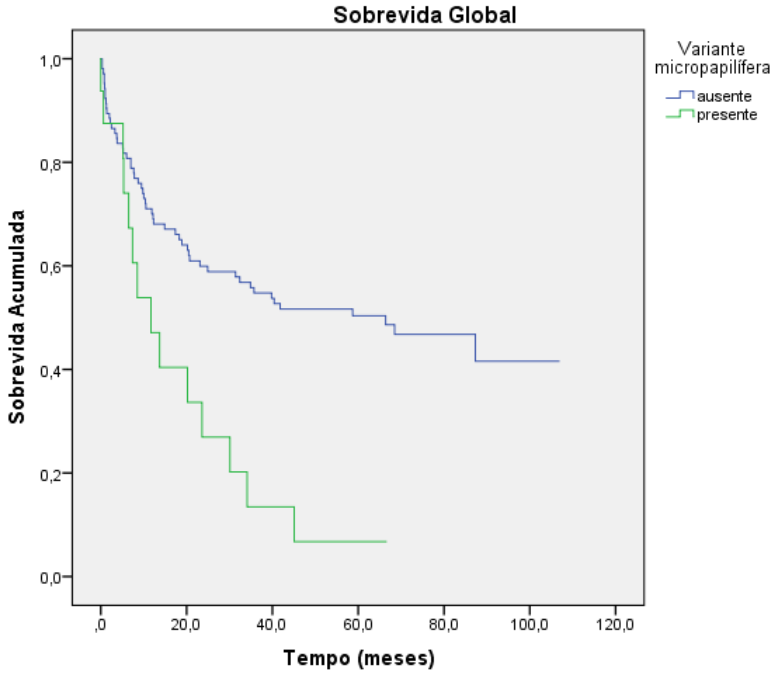

4.9.5 Perfis "basal"; "luminal" e "indeterminado" do carcinoma urotelial utilizando a combinação da expressão imuno-histoquímica de CK5 e CK20 e sobrevida

4.9.5.1 Sobrevida livre de doença

Tabela 64 - Sobrevida livre de doença por perfil imuno-histoquímico com a combinação de CK5 e CK20 – Frequência

Perfil imuno-histoquímico com a combinação de CK5 e CK20	N	Eventos	Censura (%)
basal	45	21	24 (53,3%)
indeterminado	43	18	25 (58,1%)
luminal	32	17	15 (46,9%)
Total	120	56	64 (53,3%)

Tabela 65 - Sobrevida livre de doença por perfil imuno-histoquímico com a combinação de CK5 e CK20 – Média e Mediana

Perfil imuno-histoquímico com a combinação de CK5 e CK20	Média		Mediana	
	Estimativa (EP)	IC de 95%	Estimativa (EP)	IC de 95%
basal	47,01 (7,45)	[32,4; 61,6]	18,6 (18,06)	[0; 54]
indeterminado	50,63 (7,42)	[36,1; 65,2]	16,4 (-)	-
luminal	49,72 (9,17)	[31,7; 67,7]	14,8 (18,02)	[0; 50,1]
Total	52,55 (4,94)	[42,9; 62,2]	18,6 (-)	-

Tabela 66 - Sobrevida livre de doença por perfil imuno-histoquímico com a combinação de CK5 e CK20 – Teste de Breslow

Comparação entre curvas	p-valor
Breslow (Generalized Wilcoxon)	0,7041

Não há diferença estatisticamente significativa na sobrevida livre de doença na comparação entre pacientes com carcinomas uroteliais exibindo perfis imuno-histoquímicos basal, indeterminado ou luminal pela combinação de CK5 e CK20.

Gráfico 14 - Curva de sobrevida livre de doença, ajustada por Kaplan-Meier, por perfil imuno-histoquímico com a combinação de CK5 e CK20

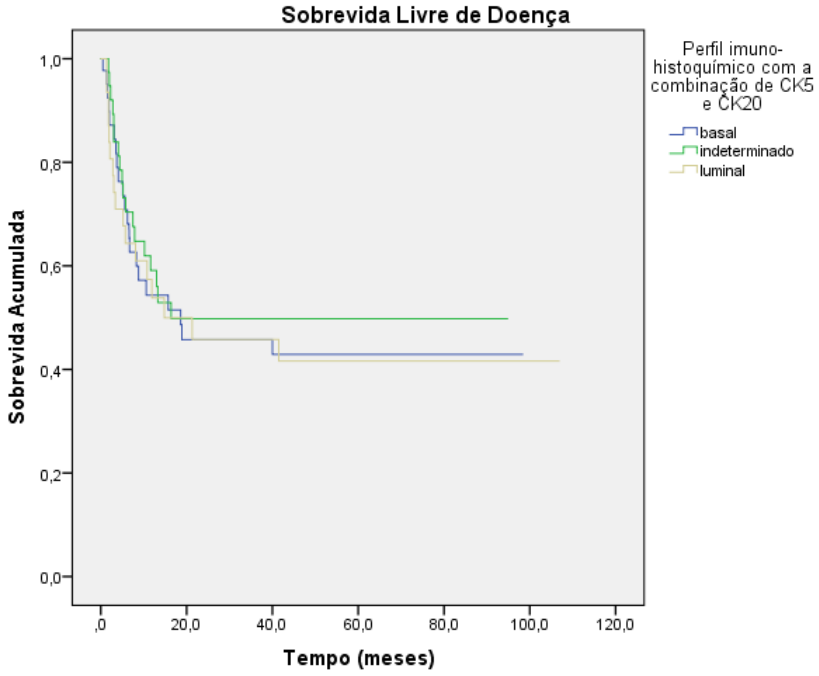

4.9.5.2 Sobrevida doença específica

Tabela 67 - Sobrevida doença específica por perfil imuno-histoquímico com a combinação de CK5 e CK20 – Frequência

Perfil imuno-histoquímico com a combinação de CK5 e CK20	N	Eventos	Censura (%)
basal	45	16	29 (64,4%)
indeterminado	43	16	27 (62,8%)
luminal	32	11	21 (65,6%)
Total	120	43	77 (64,2%)

Tabela 68 - Sobrevida doença específica por perfil imuno-histoquímico com a combinação de CK5 e CK20 – Média e Mediana

Perfil imuno-histoquímico com a combinação de CK5 e CK20	Média		Mediana	
	Estimativa (EP)	IC de 95%	Estimativa (EP)	IC de 95%
basal	59,99 (7,15)	[46; 74]	-	-
indeterminado	59,39 (6,62)	[46,4; 72,4]	-	-
luminal	73,51 (7,96)	[57,9; 89,1]	-	-
Total	67,38 (4,55)	[58,5; 76,3]	-	-

Tabela 69 - Sobrevida doença específica por perfil imuno-histoquímico com a combinação de CK5 e CK20 – Teste de Breslow

Comparação entre curvas	p-valor
Breslow (Generalized Wilcoxon)	0,5565

Não há diferença estatisticamente significativa na sobrevida doença específica na comparação entre pacientes com carcinomas uroteliais exibindo perfis imuno-histoquímicos basal, indeterminado ou luminal pela combinação de CK5 e CK20.

Gráfico 15 - Curva de sobrevida doença específica, ajustada por Kaplan-Meier, por perfil imuno-histoquímico com a combinação de CK5 e CK20

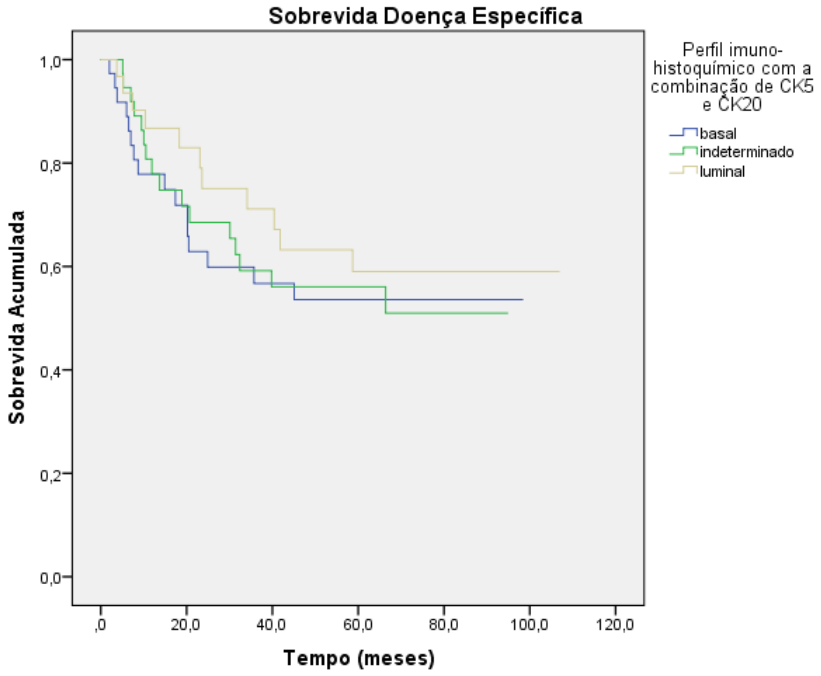

4.9.5.3 Sobrevida Global

Tabela 70 - Sobrevida global por perfil imuno-histoquímico com a combinação de CK5 e CK20 – Frequência

Perfil imuno-histoquímico com a combinação de CK5 e CK20	N	Eventos	Censura (%)
basal	45	29	16 (35,6%)
indeterminado	43	24	19 (44,2%)
luminal	32	14	18 (56,3%)
Total	120	67	53 (44,2%)

Tabela 71 - Sobrevida global por perfil imuno-histoquímico com a combinação de CK5 e CK20 – Média e Mediana

Perfil imuno-histoquímico com a combinação de CK5 e CK20	Média		Mediana	
	Estimativa (EP)	IC de 95%	Estimativa (EP)	IC de 95%
basal	42,67 (6,25)	[30,4; 54,9]	20,5 (11,38)	[0; 42,8]
indeterminado	48,31 (6,37)	[35,8; 60,8]	31,4 (13,04)	[5,8; 57]
luminal	66,51 (8,07)	[50,7; 82,3]	-	-
Total	53,4 (4,33)	[44,9; 61,9]	35,7 (14,85)	[6,6; 64,8]

Tabela 72 - Sobrevida global por perfil imuno-histoquímico com a combinação de CK5 e CK20 – Teste de Breslow

Comparação entre curvas	p-valor
Breslow (Generalized Wilcoxon)	0,0999

Não há diferença estatisticamente significativa na sobrevida global na comparação entre pacientes com carcinomas uroteliais exibindo perfis imuno-histoquímicos basal, indeterminado ou luminal pela combinação de CK5 e CK20.

Gráfico 16 - Curva de sobrevida global, ajustada por Kaplan-Meier, por perfil imuno-histoquímico com a combinação de CK5 e CK20

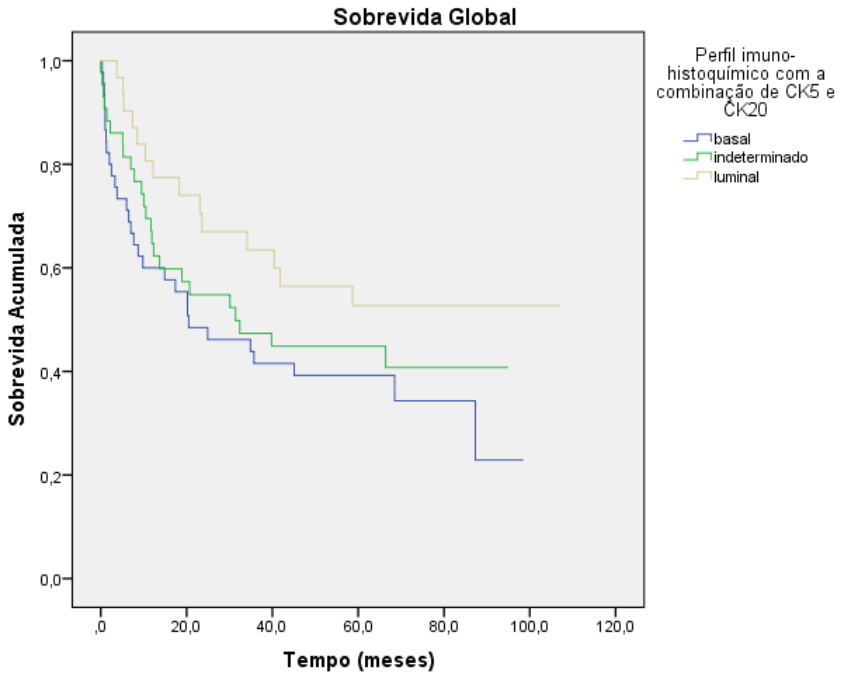

4.9.6 Perfis "basal"; "luminal" e "indeterminado" do carcinoma urotelial utilizando a combinação da expressão imuno-histoquímica de CK5 e GATA3 e sobrevida

4.9.6.1 Sobrevida livre de doença

Tabela 73 - Sobrevida livre de doença por perfil imuno-histoquímico com a combinação de CK5 e GATA3 – Frequência

Perfil imuno-histoquímico com a combinação de CK5 e GATA3	N	Eventos	Censura (%)
basal	18	7	11 (61,1%)
indeterminado	59	28	31 (52,5%)
luminal	43	21	22 (51,2%)
Total	120	56	64 (53,3%)

Tabela 74 - Sobrevida livre de doença por perfil imuno-histoquímico com a combinação de CK5 e GATA3 – Média e Mediana

Perfil imuno-histoquímico com a combinação de CK5 e GATA3	Média		Mediana	
	Estimativa (EP)	IC de 95%	Estimativa (EP)	IC de 95%
basal	55,91 (11,88)	[32,6; 79,2]	-	-
indeterminado	45,61 (6,23)	[33,4; 57,8]	16,4 (16,71)	[0; 49,2]
luminal	51,64 (8,1)	[35,8; 67,5]	14,8 (20,88)	[0; 55,7]
Total	52,55 (4,94)	[42,9; 62,2]	18,6 (-)	-

Tabela 75 - Sobrevida livre de doença por perfil imuno-histoquímico com a combinação de CK5 e GATA3 – Teste de Breslow

Comparação entre curvas	p-valor
Breslow (Generalized Wilcoxon)	0,9667

Não há diferença estatisticamente significativa na sobrevida livre de doença na comparação entre pacientes com carcinomas uroteliais exibindo perfis imuno-histoquímicos basal, indeterminado ou luminal pela combinação de CK5 e GATA3.

Gráfico 17 - Curva de sobrevida livre de doença, ajustada por Kaplan-Meier, por perfil imuno-histoquímico com a combinação de CK5 e GATA3

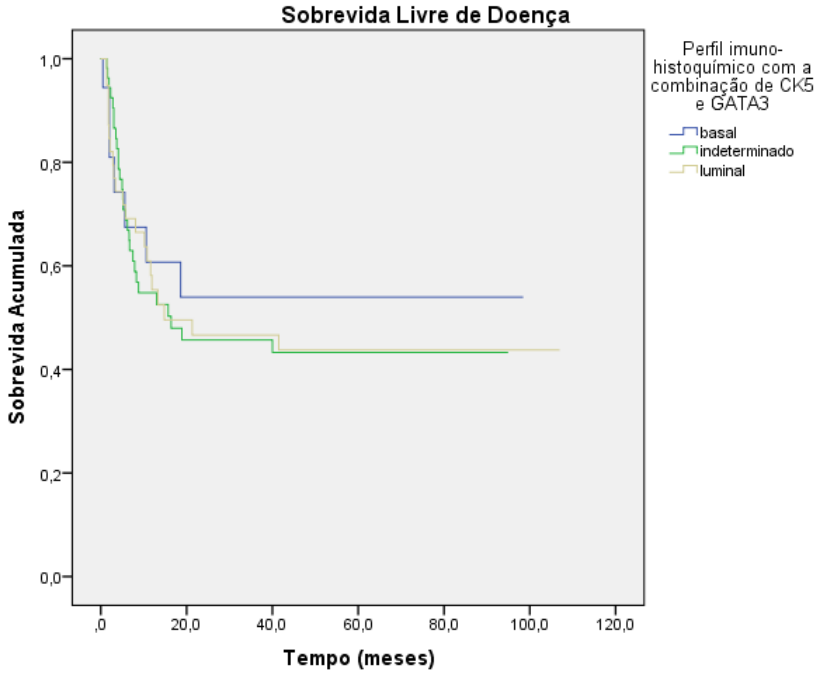

4.9.6.2 Sobrevida doença específica

Tabela 76 - Sobrevida doença específica por perfil imuno-histoquímico com a combinação de CK5 e GATA3 – Frequência

Perfil imuno-histoquímico com a combinação de CK5 e GATA3	N	Eventos	Censura (%)
basal	18	5	13 (72,2%)
indeterminado	59	23	36 (61%)
luminal	43	15	28 (65,1%)
Total	120	43	77 (64,2%)

Tabela 77 - Sobrevida doença específica por perfil imuno-histoquímico com a combinação de CK5 e GATA3 – Média e Mediana

Perfil imuno-histoquímico com a combinação de CK5 e GATA3	Média		Mediana	
	Estimativa (EP)	IC de 95%	Estimativa (EP)	IC de 95%
basal	67,58 (11,05)	[45,9; 89,2]	-	-
indeterminado	55,74 (5,91)	[44,1; 67,3]	-	-
luminal	72,84 (6,86)	[59,4; 86,3]	-	-
Total	67,38 (4,55)	[58,5; 76,3]	-	-

Tabela 78 - Sobrevida doença específica por perfil imuno-histoquímico com a combinação de CK5 e GATA3 – Teste de Breslow

Comparação entre curvas	p-valor
Breslow (Generalized Wilcoxon)	0,3827

Não há diferença estatisticamente significativa na sobrevida doença específica na comparação entre pacientes com carcinomas uroteliais exibindo perfis imuno-histoquímicos basal, indeterminado ou luminal pela combinação de CK5 e GATA3.

Gráfico 18 - Curva de sobrevida doença específica, ajustada por Kaplan-Meier, por perfil imuno-histoquímico com a combinação de CK5 e GATA3

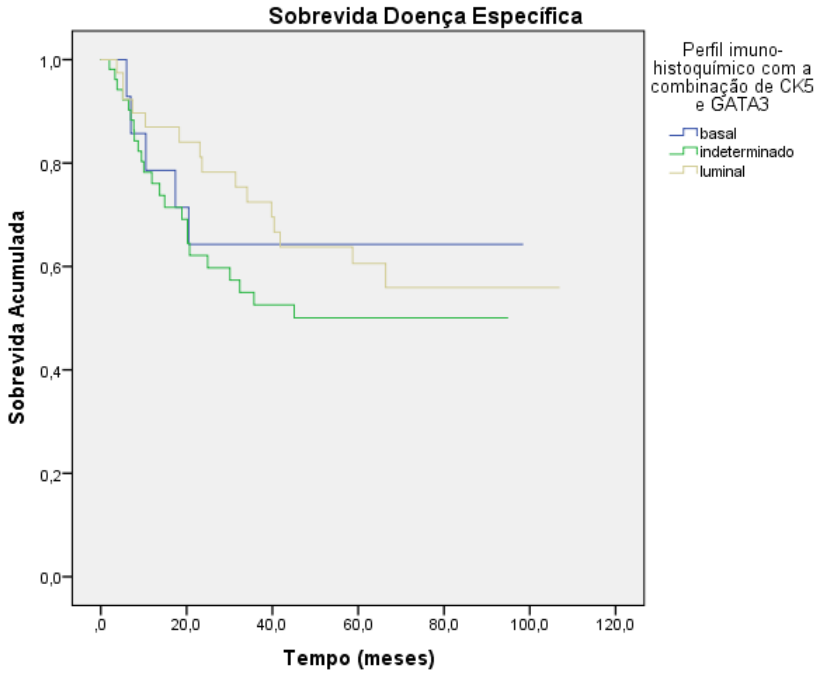

4.9.6.3 Sobrevida global

Tabela 79 - Sobrevida global por perfil imuno-histoquímico com a combinação de CK5 e GATA3 – Frequência

Perfil imuno-histoquímico com a combinação de CK5 e GATA3	N	Eventos	Censura (%)
basal	18	11	7 (38,9%)
indeterminado	59	35	24 (40,7%)
luminal	43	21	22 (51,2%)
Total	120	67	53 (44,2%)

Tabela 80 - Sobrevida global por perfil imuno-histoquímico com a combinação de CK5 e GATA3 – Média e Mediana

Perfil imuno-histoquímico com a combinação de CK5 e GATA3	Média		Mediana	
	Estimativa (EP)	IC de 95%	Estimativa (EP)	IC de 95%
basal	44,85 (10,03)	[25,2; 64,5]	20,5 (18,56)	[0; 56,9]
indeterminado	44,24 (5,41)	[33,6; 54,8]	20,7 (7,96)	[5,1; 36,3]
luminal	62,63 (7)	[48,9; 76,4]	-	-
Total	53,4 (4,33)	[44,9; 61,9]	35,7 (14,85)	[6,6; 64,8]

Tabela 81 - Sobrevida global por perfil imuno-histoquímico com a combinação de CK5 e GATA3 – Teste de Breslow

Comparação entre curvas	p-valor
Breslow (Generalized Wilcoxon)	0,3183

Não há diferença estatisticamente significativa na sobrevida global na comparação entre pacientes com carcinomas uroteliais exibindo perfis imuno-histoquímicos basal, indeterminado ou luminal pela combinação de CK5 e GATA3.

Gráfico 19 - Curva de sobrevida global, ajustada por Kaplan-Meier, por perfil imuno-histoquímico com a combinação de CK5 e GATA3

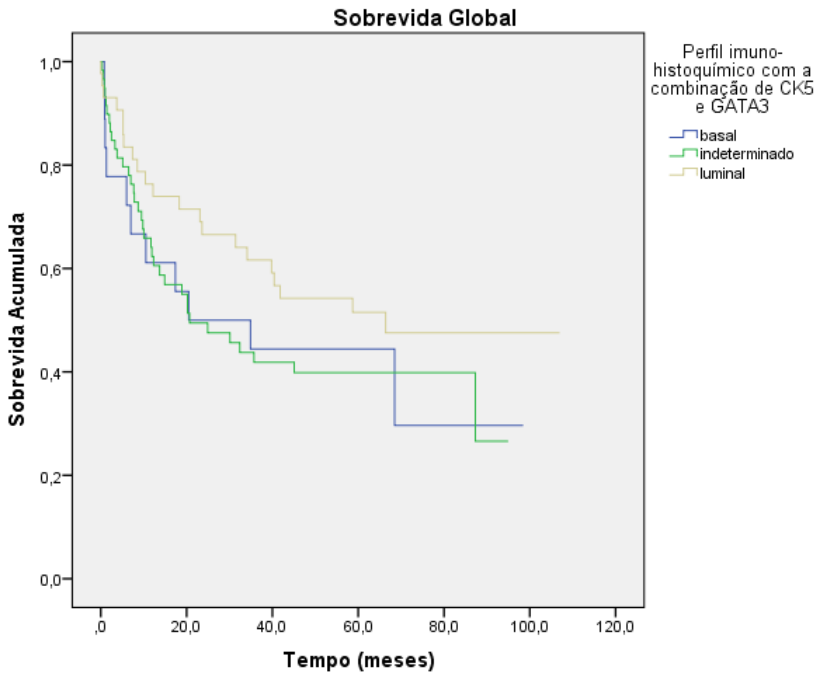

5. Discussão

5.1 Caracterização clínico-patológica da casuística

Nesta série de carcinomas uroteliais de alto grau submetidos a cistectomia radical, a maior parte dos pacientes era do gênero masculino na segunda metade da sexta década de vida, como também observado em outros estudos com grandes casuísticas. Em estudo multicêntrico internacional com revisão de 1502 cistectomias radicais por carcinoma urotelial, da Silva et al. (57) relataram que 78,4% dos pacientes eram homens e a idade média era de 65,5 anos. Na análise de 888 pacientes consecutivamente submetidos a cistectomia radical com linfadenectomia para carcinoma urotelial em três centros acadêmicos americanos entre 1984 e 2003, Shariat et al. (58) encontraram porporção semelhante de pacientes masculinos (81,0%) e idade média de 66,2 anos.

Na maioria dos pacientes do presente estudo os tumores eram maiores que 3,0cm, unifocais e sólidos, com 65% apresentando necrose tumoral, o que é em grande parte explicado pela pré-seleção dos casos (tumores músculo-invasivos de alto grau histológico submetidos a cistectomia).

Em um universo de 64 cistectomias radicais por carcinoma urotelial englobando apenas casos de estadiamento pT2 (tumores músculo-invasivos), Cheng et al. (18) observaram que o tamanho do tumor variou entre 0,3 e 11,0cm, com média de 3,7cm e que em análise multivariada, o tamanho tumoral (maior que 3,0cm), uma característica facilmente avaliável, foi fator preditivo de sobrevida livre de metástase e de sobrevida câncer específica.

Ao revisar 517 cistectomias radicais por carcinoma urotelial sem quimioterapia neoadjuvante, Soave et al. (59) observaram que 30% dos casos apresentaram tumores maiores que 3,0cm e que 30,2% apresentaram necrose tumoral. Esses dois fatores foram associados a idade maior, estadiamento avançado, alto grau histológico, metástase linfonodal, margem cirúrgica positiva, invasão angiolinfática, recorrência e mortalidade câncer específica. Além disso, o tamanho tumoral maior que 3,0cm permaneceu como fator independente de mortalidade câncer específica em análise multivariada. No entanto, aquele trabalho incluiu 36,1% de casos com estadiamento inferior a pT2, sendo que 57 pacientes apresentaram estadiamento pT0 (sem tumor

residual) e 45 pacientes apresentaram estadiamento pTis (apenas carcinoma “in situ”), nos quais a análise destes dois fatores (medida do tumor e necrose tumoral) não é pertinente.

Hodgson et al. (60) ao analisar 235 cistectomias radicais por carcinoma urotelial de alto grau com apenas 17 casos de estadiamento pT1 e todos os demais músculo-invasivos, mostraram que 60,0% dos casos mediam mais que 3,0cm. Necrose, detectada em 36,2% dos casos, foi associada a tumores de tamanho maior e a menores sobrevidas livre de recorrência e doença específica em análise univariada, e, em análise multivariada, também foi fator preditivo independente de sobrevidas livre de recorrência e doença específica. Além disso, aqueles autores também mostraram que o tamanho do tumor (maior que 3,0cm) foi fator preditivo independente de sobrevida livre de recorrência em análise multivariada.

Apesar da maior parte dos nossos casos se apresentarem como neoplasias sólidas, 26,2% apresentavam também um componente histológico papilífero na superfície. Este fato corrobora a teoria de que estes tumores teriam se iniciado a partir de carcinomas uroteliais papilíferos de baixo grau superficiais que, ao adquirir novas mutações genéticas, dentre as quais é especialmente relatada a mutação do TP53, progrediram para um carcinoma de alto grau, com capacidade de invasão (30).

A pré-seleção da nossa casuística, com inclusão de apenas carcinomas uroteliais de alto grau e músculo-invasivos, na qual 76% dos casos já apresentavam invasão extravesical (estadiamento patológico pT3 ou pT4), bem como a revisão histopatológica de todas as lâminas analisando os critérios específicos da Tese, justificam a alta ocorrência de invasões neoplásicas linfovascular (80,9%) e perineural (67,3%) nos nossos casos, uma vez que a presença destas invasões está associada a estadiamento maior. Tal fato também havia sido demonstrado por Muppa et al. (61) que ao revisar 1504 cistectomias radicais, observaram que dentre os 306 pacientes com invasão linfática, apenas 4,2% tiveram estadiamento pT1; 26,8% estadiamento pT2 e 69,0% estadiamento pT3/pT4. O mesmo comportamento foi observado na invasão perineural: nenhum dos 54 casos com esta invasão tinha estadiamento pT1, 18,5% apresentavam estadiamento pT2, enquanto 81,5% foram classificados como pT3/4. Aqueles autores demonstraram

ainda que a invasão linfática, e também a invasão vascular sanguínea, foram associadas à sobrevida câncer específica em análise multivariada e no entanto, a invasão perineural não mostrou esta associação tanto em análise univariada quanto multivariada. Em metanálise (19) que incluiu 21 publicações envolvendo 12527 pacientes submetidos a cistectomia radical por carcinoma urotelial, 34,6% apresentaram invasão linfovascular e sua frequência era maior conforme aumentava também o estadiamento, o grau histológico e as metástases linfonodais, e apesar da heterogeneidade dos estudos incluídos, a invasão linfovascular foi associada às sobrevidas livre de recorrência, câncer específica e global.

A presença de carcinoma urotelial “in situ” concomitante ao carcinoma invasivo, detectada em 40,4% dos nossos casos, é referida entre 24,6% até 59,2% dos casos em outros trabalhos com cistectomias radicais por carcinoma urotelial (57, 58, 62-66), que também avaliaram a presença desta lesão de alto grau, tida como precursora dos carcinomas uroteliais invasivos (30). Moschini et al. (62) ao avaliar 1128 cistectomias radicais sem quimioterapia neoadjuvante, observaram carcinoma urotelial “in situ” concomitante em 24,6% dos casos, sendo tal presença associada a maior risco de recorrência e a pior sobrevida câncer específica em casos de estadiamentos pT0 a pT2 em análise multivariada. Entretanto, outros autores não observaram efeito da presença de carcinoma urotelial “in situ” nos desfechos clínicos dos pacientes submetidos a cistectomia (63, 64).

O infiltrado inflamatório linfocítico peritumoral foi caracterizado como moderado/intenso na metade dos nossos casos. Já o infiltrado linfocítico intratumoral foi caracterizado como leve a moderado em 71,6% dos casos e em 10,4% como intenso. Hodgson et al. (60) em estudo já referido acima, também avaliou o infiltrado inflamatório tanto do fronte de invasão tumoral quanto o intratumoral, mostrando que a presença de infiltrado inflamatório mais intenso no fronte de invasão tumoral exibe significativamente melhores sobrevidas livre de recorrência e doença específica em comparação com os casos que exibem inflamação focal ou ausente tanto em análises uni quanto multivariadas, enquanto que o infiltrado intratumoral não provocou impacto nas sobrevidas. O estudo dos subtipos de infiltração linfocitária peri e intratumoral, que por

ocasião do planejamento desta Tese não foi objetivo específico, ganhou, mais recentemente, grande importância devido à valorização do conceito de TILs (“tumor infiltrating lymphocytes”) e à aprovação pelo FDA (“US Food and Drug Administration”) de terapia baseada em bloqueio da resposta imune por drogas anti-PD1/PDL1 e anti-CTLA-4 (67). Temos expectativa de que estudos imuno-histoquímicos para identificação destes marcadores tumorais venham a ser feitas nesta nossa casuística e que a distribuição desses antígenos possa ser comparada com os dados clínicos, morfológicos e imuno-histoquímicos já disponíveis a partir desta Tese.

Em 28,4% dos nossos casos, a margem cirúrgica era positiva, e dentre eles, a margem circunferencial foi a mais frequentemente acometida por carcinoma invasivo. Em análise retrospectiva dos dados de 4410 pacientes submetidos a cistectomia radical em 12 centros acadêmicos americanos realizada por Novara et al. (68), a margem circunferencial estava acometida em 6,3% deles e foi associada a estadiamento avançado, alto grau, invasão linfovascular e metástase linfonodal e em análise multivariada ajustada para efeitos das características clínico-patológicas e de uso de quimioterapia adjuvante, a margem positiva foi um fator preditivo independente de recorrência local e mortalidade câncer específica. A ampla diferença no índice de positividade observado na nossa casuística pode ser explicada também pela seleção dos casos, uma vez que todos eram de alto grau e músculo-invasivos, sendo que 76% atingiam até planos extravesicais.

Quanto ao estadiamento, 24,0% dos casos foram classificados como pT2 (invasivos até o músculo detrusor) sendo que os demais (76%) invadiam até compartimentos extravesicais, com 51,5% classificados como pT3 (atingindo até o tecido adiposo perivesical) e 24,6% classificados como pT4 (invadindo órgãos adjacentes), sendo que apenas uma paciente feminina foi classificada com pT4b, por invasão da parede pélvica. Tilki et al. (69) em um universo de 4257 cistectomias radicais de 12 instituições internacionais encontraram 14% de pacientes com estadiamento pT4 e em análise multivariada, o gênero feminino, margem de partes moles positiva, presença de invasão linfovascular, subestadiamento pT4b e acometimento linfonodal foram fatores preditivos independentes de recorrência e mortalidade câncer específica nestes casos,

mostrando que mesmo em doenças localmente avançadas, a presença destes outros fatores de mal prognóstico conhecidos no carcinoma vesical influenciam a sobrevida deste grupo de pacientes.

Das 53 pacientes do sexo feminino desta série, 10 (18,8%) apresentaram invasão dos órgãos genitais pelo carcinoma urotelial vesical (estadiamento pT4), sendo o útero o órgão mais acometido, seguido da vagina. Estudo de Choi et al. (70) mostrou uma menor proporção de envolvimento dos órgãos genitais femininos em cistectomias por carcinoma urotelial (11 dentre 112 pacientes coreanas; 9,8%), porém os critérios de seleção foram diferentes dos nossos, com 33 das 112 pacientes apresentado estadiamentos pT0, pTa, pTis e pT1, categorias que foram excluídas do nosso trabalho. Considerados apenas os casos de estadiamentos pT2, pT3 e pT4, a proporção de envolvimento de órgaõs genitais femininos naquele estudo sobe para 13,9%, assemelhando-se com os achados em nossa série. Destaca-se ainda que no estudo coreano, o útero foi o órgão mais acometido, seguido da vagina, como observado também nos nossos casos. Em outra série com 411 pacientes com carcinoma urotelial vesical, 20 (7,5%) apresentaram comprometimento dos órgãos reprodutivos femininos, porém a casuística também englobou 37,9% de pacientes com estadiamento inferior a pT2 e o órgão mais acometido foi a vagina, seguido do acometimendo de múltiplos órgãos femininos simultaneamente (71).

Nos pacientes masculinos, além da bexiga, a próstata e as vesículas seminais são também retiradas na cirurgia e suas análises anatomopatológicas devem ser realizadas não só para avaliar se há invasão do carcinoma urotelial no estroma prostático e nas vesículas, mas também para avaliar a presença de adenocarcinoma prostático concomitante. Dos 130 pacientes masculinos da nossa casuística, 35 (26,9%) apresentaram invasão da próstata e/ou das vesículas seminais pelo carcinoma urotelial. Em revisão de 214 cistoprostatectomias radicais, Shen et al. (72) detectaram que 32% dos casos apresentavam envolvimento prostático, que impactou significativamente na sobrevida global. May et al.(73) mostraram ainda que o acometimento concomitante da vesícula seminal nestes casos piora a sobrevida câncer específica.

A ocorrência de adenocarcinoma prostático concomitante em produtos de cistoprostatectomia radical é amplamente variável, ocorrendo entre 6,8% até 49,6% dos casos (74-79). Em nossa série, esta segunda neoplasia foi observada em 34,6% dos pacientes, proporção parecida com a encontrada por Bruins et al. (79) que diagnosticaram adenocarcinoma prostático em 37,9% dentre 1476 homens submetidos a cistectoprostatectomia por carcinoma urotelial vesical. Incidência um pouco menor foi encontrada por Pignot et al. (77) que em estudo com 4299 pacientes de vinte e cinco centros franceses num período de 16 anos, diagnosticaram adenocarcinoma prostático em 21,7%, sendo que em 90,1% dos casos a neoplasia era confinada à próstata (estadiamento pT2), com apenas 9,9% de casos localmente avançados (estadiamento maior ou igual a pT3). Além disso, no seguimento, houve recorrência do carcinoma prostático em apenas 1,9% dos casos e não houve nenhum óbito relacionado ao adenocarcinoma. Na presente casuística houve também uma proporção muito menor de adenocarcinomas prostáticos localmente avançados (apenas 5 dos 45 casos).

O menor índice de adenocarcinoma prostático em cistoprostatectomias, de 6,8%, foi observado em uma série de 504 pacientes chineses, na qual também a maioria dos casos eram órgão-confinados (estadiamento pT2), sem impacto na sobrevida dos pacientes (74). Além da influência da raça, com maiores proporções de adenocarcinoma prostático em pacientes ocidentais, há também influência da idade nestes altos índices, visto que o carcinoma da bexiga ocorre em pacientes entre a sexta e sétima décadas de vida, e a prevalência do carcinoma prostático também aumenta conforme a idade, o que é observado em estudos de autópsias (80). Diferentes formas de representação histológica da próstata (inclusão parcial versus total) também influenciam esta variabilidade (81) e, nos nossos casos, a representação da próstata foi parcial (com inclusão de toda a região posterior e inclusão parcial da região anterior nos casos do ICESP e com inclusão de toda a zona periférica posterior e anterior nos casos do CICAP/HAOC). No entanto, independentemente do método de representação da próstata nestas cistoprostatectomias, é fundamental que seja sempre seguido um protocolo, visando o correto e preciso diagnóstico dos dois carcinomas. A coexistência de adenocarcinoma prostático e carcinoma urotelial vesical é altamente intrigante,

devendo estudos futuros abordar mais especificamente esta comorbidade nesta nossa casuística.

Linfonodos foram avaliados em 172 dos 183 casos, e destes, 76 (44,2%) apresentaram metástase, sendo que 31,6% deles apresentaram apenas um linfonodo acometido e outros 30,3% apresentaram mais de seis linfonodos acometidos. Em estudo de Tarin et al. (82), 19% dos 591 pacientes submetidos a cistectomia apresentavam metástases linfonodais e em análise multivariada, o número de linfonodos positivos foi associado a mortalidade câncer específica. A menor proporção de metástases em comparação com a nossa série pode ser explicada pela seleção dos casos, uma vez que mais da metade (52,7%) daqueles casos não eram músculo invasivos (estadiamento inferior a pT2) e aqueles mesmos autores demonstraram que para este grupo de pacientes, foram encontradas apenas 6% de metástases.

Dos 76 casos com metástase linfonodal, 40,8% apresentaram extensão neoplásica extranodal. Proporção semelhante foi observada por Fajkovic et al. (83) que em análise retrospectiva de 748 pacientes submetidos a cistectomia radical com linfadenectomia por carcinoma urotelial que apresentavam metástase linfonodal, 50,1% exibiram extensão extranodal, que foi fator preditivo independente de recorrência e mortalidade câncer específica.

5.1.1 Caracterização das variantes histológicas

O presente estudo valorizou a análise das variantes histológicas como um dos possíveis indicadores de características individuais, interessando-nos especialmente sua distribuição eventualmente heterogênea nos diversos sítios da apresentação da neoplasia.

Em 63,4% dos casos, alguma variante histológica foi observada. Em estudos publicados previamente, esta porcentagem variou entre 7% e 81% dos casos (65, 66, 84-89). Diferentes critérios de seleção dos pacientes, metodologia variável de representação histológica dos tumores, tipo de material utilizado para a análise (ressecção transuretral ou cistectomia), a presença ou não de revisão histopatológica

com critérios definidos para a pesquisa e realizada por uropatologista experiente podem explicar esta ampla variação (66).

Neste estudo, todas as lâminas de todos os casos foram revisados pela pós-graduanda e a análise foi baseada no produto de cistectomia, com representação média de 8,9 (2 a 19) blocos de tumor vesical por caso. Ressalta-se também que qualquer porcentagem de variante histológica no total do tumor foi considerada válida, justificando o alto índice encontrado.

Foram ao todo aqui observadas 14 diferentes variantes, sendo a escamosa a mais comum, seguida da micropapilífera. Resultados parecidos foram obtidos por Domanowska et al. (85) que ao revisarem 93 cistectomias sem quimioterapia neoadjuvante e com estadiamento patológico entre pT2 e pT4, baseados em critérios de seleção semelhantes aos nossos, observaram variantes histológicas em 81% dos casos, sendo caracterizadas 11 diferentes variantes, predominando também a escamosa, seguida da microcística e da micropapilífera. Naquele estudo, a variante deveria ocupar a partir de 6,5% da extensão tumoral em pelo menos uma lâmina, critério estabelecido em estudo prévio do mesmo grupo de pesquisadores (90).

Monn et al. (87) em revisão de 624 pacientes submetidos a cistectomia, encontraram 9 diferentes variantes histológicas em 26% dos casos, sendo a escamosa a mais comum, também seguida da micropapilífera. Não foi estabelecida uma porcentagem mínima de variante histológica, uma vez que Monn et al. (87), assim como nós, também assumiram que qualquer componente de variante histológica no tumor poderia guiar os resultados patológicos. A menor proporção de variantes histológicas em alguns estudos pode em parte ser explicada pela inclusão de casos com estadiamento inferior a pT2, devendo-se considerar que a maior parte das variantes histológicas são observadas em tumores músculo-invasivos (estadiamento patológico igual ou maior que pT2). Tal explicação levanta a hipótese de que o desenvolvimento das variantes histológicas seria uma etapa mais tardia, refletindo a progressiva heterogeneidade acumulada na progressão da neoplasia.

Em revisão de 485 pacientes submetidos a cistectomia radical sem quimioterapia ou radioterapia neoadjuvantes, Soave et al. (65) observaram 5 diferentes variantes histológicas em 19,8% dos casos, sendo a escamosa a mais comum, seguida das sarcomatoide, pequenas células, glandular e micropapilífera, em ordem decrescente. Aquele trabalho também incluiu casos não músculo-invasivos (estadiamento patológico inferior a pT2) e casos com componente de carcinoma de pequenas células, que foram excluídos da nossa análise, uma vez que a OMS (6, 13) recomenda que qualquer componente de pequenas células no carcinoma urotelial, mesmo que focal, seja diagnosticado como “carcinoma de pequenas células”, outra entidade patológica que apresenta pior prognóstico e tratamento diferente. Ao comparar os casos compostos apenas por carcinoma urotelial convencional versus aqueles com variantes histológicas aqueles autores observaram associação com o gênero feminino (assim como nós) e com estadiamento avançado, uso de quimioterapia adjuvante, além de menos presença de CIS concomitante. Além disso, presença de variantes histológicas não impactou na sobrevida livre de recorrência, porém impactou na sobrevida câncer específica, que foi pior em pacientes com variantes em análise univariada. Já em análise multivariada, nem a presença, nem a extensão da variante histológica no tumor afetou as sobrevidas livre de recorrência ou câncer específica. Na nossa casuística, apenas a sobrevida global mostrou-se pior para pacientes com variantes histológicas, sendo que as sobrevidas livre de doença e doença específica não foram impactadas pela presença de variantes.

Ao analisar o produto de cistectomia radical em 1983 pacientes provenientes de cinco centros de referência internacionais sem quimio ou radioterapia neoadjuvantes, Xylinas et al. (66) contabilizaram 6 diferentes variantes histológicas em 24,6% dos casos, sendo a escamosa também a mais comum, seguida da glandular. A inclusão de casos não músculo-invasivos e a falta de revisão patológica centralizada pode justificar a menor proporção de variantes nesta casuística, que também incluiu casos com a variante de pequenas células. Aqueles autores mostraram que a presença de variantes histológicas foi associada a estadiamento avançado, metástase linfonodal, margem cirúrgica positiva, uso de quimioterapia adjuvante, invasão linfovascular (como na nossa casuística), e menos CIS concomitante. Além disso, pacientes com variantes histológicas (excluindo-se a variante escamosa) apresentaram um risco significativamente maior de recorrência

e mortalidade câncer-específica quando comparados com aqueles pacientes com carcinomas urotelias puros (sem variantes) ou com aqueles que apresentaram variante escamosa, em análise univariada. No entanto, em análise multivariada, a presença de variantes histológicas não afetou a recorrência nem a sobrevida câncer-específica.

Ressalta-se ainda o estudo de Chen et al. (91) que, em metanálise contendo 13 pesquisas totalizando 1823 casos com variantes e 7710 casos controle relataram que a presença de variantes histológicas não representou fator de pior prognóstico nos pacientes submetidos a cistectomia radical.

O estudo das variantes histológicas traz à luz a presença de um contingente não desprezível de casos apresentando mais de uma destas variantes, o que poderá vir a ser compreendido como expressão morfológica de heterogeneidade tumoral, com eventuais reflexos prognósticos. No presente estudo, 24 casos (20,7% dos 116 casos com variantes histológicas) apresentaram duas variantes histológicas, além das áreas de carcinoma urotelial convencional e outros dois casos apresentaram mais de duas variantes. Esta heterogeneidade intratumoral foi também observada na casuística de Domanowska et al. (85) na qual 20 casos (26,6% dos 75 casos com variantes histológicas) apresentaram duas variantes e outros 14 casos (18,6% dos 75 casos com variantes histológicas) apresentaram mais de duas variantes. Nos outros estudos, houve uma proporção menor, porém expressiva de tumores mistos (mais de uma variante histológica por caso), que variou entre 10% e 14% dos casos com variantes (66, 87, 92, 93), e no entanto, estes autores não explicitam quais variantes apareceram concomitantemente, e, no nosso estudo, a combinação mais comum foi a variante escamosa associada à sarcomatoide.

No presente estudo, assim como em outras séries de casos, a variante escamosa foi a mais comumente observada (presente em 26,8% dos 183 casos), e a sua presença é relatada em 10,9% até 60% dos carcinomas uroteliais (65, 66, 85-87, 92, 93). Em nosso estudo, a variante escamosa mostrou-se associada a tumores com tamanho maior, com mais necrose tumoral, com a presença de outra variante histológica no tumor (sarcomatoide), com encontro de variante histológica na metástase linfonodal, além de menos CIS e menos multifocalidade. Xylinas et al. (66), ao comparar 1495 carcinomas

uroteliais puros com 227 carcinomas uroteliais exibindo variante escamosa, mostrou que estes últimos apresentaram associação com estadiamento mais avançado, metástase linfonodal, invasão linfovascular, margem cirúrgica positiva e, assim como no nosso caso, menos CIS associado.

Resultados similares, porém em casuística menor, foram obtidos por Minato et al. (94) em análise de cistectomias radicais com carcinomas uroteliais músculo-invasivos, que ao comparar 20 casos com variante escamosa com 81 carcinomas uroteliais puros, mostrou que aqueles com variante escamosa apresentaram mais estadiamento pT3, invasão linfovascular e metástase linfonodal.

No presente estudo, não evidenciamos diferenças significativas nas sobrevidas livre de doença, doença específica e global na comparação entre casos com e sem a presença da variante escamosa, o que poderia decorrer da seleção, como critério de inclusão, apenas dos casos de carcinomas uroteliais de alto grau, classe em que sistematicamente se inserem os casos de variante escamosa. Este achado é corroborado por outros estudos similares prévios, como de Xylinas et al. (66) e de Soave et al. (65) que também não mostraram diferenças significativas nas sobrevidas livre de recorrência e câncer específica na comparação entre casos com variante escamosa e os carcinomas uroteliais puros.

Sefik et al. (95), analisando 146 cistectomias radicais por carcinoma urotelial músculo-invasivo, das quais 17 apresentaram variante escamosa, também não mostraram diferenças nas sobrevidas global e câncer específica. Já o estudo de Minato et al. (94), embora também com casuística menor, mas formada apenas por carcinomas uroteliais músculo-invasivos, mostraram que as sobrevidas livre de recorrência e global em 5 anos foram menores para pacientes com variante escamosa, e em análise multivariada, a presença da variante escamosa foi associada à menor sobrevida global.

A variante glandular, presente entre 6 e 18% dos carcinomas uroteliais vesicais (96), foi a principal variante histológica em 7,7% da nossa série de casos e acredita-se que também esteja associada a um pior prognóstico, porém, o pequeno número de casos impede conclusões definitivas (86).

Ao analisar as cistectomias radicais de 2444 pacientes, Mitra et al. (97) encontraram 141 casos com variante escamosa, 97 com variante glandular e 21 com associação das variantes escamosa e glandular. Ao comparar tais casos com os que apresentavam apenas carcinoma urotelial convencional, pareando todos quanto ao estadiamento, terapias intravesical, neoadjuvante e adjuvante, além de dados demográficos como idade, gênero e raça, não observaram diferenças significativas nas sobrevidas livre de recorrência e global entre os casos com estas variantes e os respectivos controles pareados. No entanto, foi observado que casos com variantes escamosa e glandular apresentavam estadiamentos mais avançados, o que explica o seu curso clínico mais agressivo.

Na comparação entre 827 carcinomas uroteliais puros com 186 carcinomas uroteliais exibindo variantes escamosa, glandular ou as duas simultaneamente, Kim et al. (98) também mostraram não haver diferenças significativas nas sobrevidas câncer específica e livre de recorrência, e, em análise multivariada a presença destas variantes não foi associada ao aumento do risco de óbito pelo carcinoma vesical. No entanto, casos com estas variantes apresentaram mais doença extravesical e mais metástases linfonodais.

A variante micropapilífera, a segunda mais encontrada na presente série de casos (principal variante histológica em 29,3% dos casos), foi relatada em outros estudos em 0,7% até 21% dos casos (66, 85-87, 92, 93). Há evidências de que esta configuração peculiar de carcinoma seja derivada de um clone mais agressivo de células neoplásicas, pois estes tumores são invariavelmente de alto grau, geralmente de alto estádio e frequentemente associados a invasão linfovascular, como também observado nesta casuística (20). Além da associação com invasão linfovascular, a presença da variante micropapilífera em nossos casos foi associada à multifocalidade, CIS concomitante, margem cirúrgica positiva, metástase linfonodal e variante histológica na metástase linfonodal, e, inversamente, a ausência desta variante foi associada a tumores com tamanho maior e com a presença das variantes escamosa e sarcomatoide.

Apenas 4,5% das 624 cistectomias revisadas por Monn et al. (87) apresentaram variante micropapilífera, que apresentaram mais margens positivas e mais metástases

linfonodais, como nos nossos casos, além do dobro de risco de óbtito por qualquer causa quando comparados aos casos com carcinoma urotelial convencional ou demais variantes.

Em nossa casuística, os casos contendo a variante micropapilífera apresentaram sobrevidas doença específica e global menores que as dos pacientes sem esta variante, o que é corroborado pelo estudo de Kamat et al. (99) que ao revisar 100 casos consecutivos exibindo esta variante no MD Anderson Cancer Center, concluiu que o prognóstico desta variante é desfavorável, com sobrevida global em 5 e 10 anos de 51% e 24%, respectivamente. Os autores demonstraram ainda que a imunoterapia intravesical com bacilo Calmette-Guérin é ineficaz para este subtipo de neoplasia, uma vez que na maioria dos pacientes houve progressão da doença e até alguns que desenvolveram doença metastática, o que alterou a conduta de tratamento naquele serviço, que passou a realizar cistectomias precoces, mesmo para casos sem invasão da camada muscular própria (99), o que é motivo de debate até os dias atuais (96).

Em estudo comparando 33 casos exibindo variante micropapilífera com outros 1347 casos de carcinoma urotelial puro submetidos a cistectomia, Fairey et al. (100) demonstraram que apesar de casos com esta variante estarem associados a estadiamentos clínico e patológico mais avançados, não houve diferenças nas sobrevidas livre de recorrência e global em análises uni e multivariadas. No entanto, assim como no nosso estudo, foi demonstrada associação da variante micropapilífera com multifocalidade.

Metanálise de Abufaraj et al. (101) analisando sete pesquisas contendo mais de 50 participantes, num total de 838 pacientes submetidos a cistectomia, mostraram que dentre os pacientes com variante micropapilífera, 84% eram masculinos, 53% apresentaram estadiamento maior ou igual a pT3, 51% tinham invasão linfovascular e 43% apresentavam metástases linfonodais, e, na comparação com carcinomas uroteliais puros, não houve diferenças significativas nas sobrevidas livre de doença, câncer específica e global, ressaltando-se o nível intermediário a elevado de viés devido à heterogeneidade dos estudos incluídos na análise.

Uma vez que a associação desta variante com doença músculo invasiva é alta, diante de amostra superficial contendo a variante micropapilífera sem representação da camada muscular própria, Amin (20) recomenda que o patologista possa sugerir re-biópsia para nova avaliação e melhor estadiamento.

Publicações prévias mostram que a variante sarcomatoide foi observada em 0,2% até 11% dos casos (66, 86, 87, 92, 93). No presente estudo, esta foi a terceira variante mais observada, sendo a predominante em 9,4% dos casos. Embora relativamente rara, é mais comum que os sarcomas primários da bexiga e o prognóstico destes tumores com e sem elementos heterólogos é similar (20). Estudos moleculares mostraram uma origem clonal comum dos componentes carcinomatosos e sarcomatoides (102, 103) de modo que esta transformação sarcomatoide representaria uma etapa final comum da diferenciação urotelial (49). Além disso, neoplasias com componente sarcomatoide frequentemente exibem metástases linfonodais ou a distância e apresentam prognóstico ruim (20, 86) e quando comparados com carcinomas uroteliais puros, os pacientes se apresentam com estadiamento mais avançado e possuem alto risco de óbito pela doença (104).

A variante plasmocitoide, caracterizada como a principal variante histológica em 6,9% da nossa casuística, foi observada em outros estudos em 0,4% até 4% dos casos (66, 87, 92, 93). É uma variante rara e agressiva que geralmente coexiste com carcinoma urotelial convencional ou carcinoma “in situ” (96). Apenas 4,0% das 624 cistectomias revisadas por Monn et al. (87) apresentaram variante plasmocitoide, e assim como a variante micropapilífera, apesar de uma menor proporção de casos, os autores observaram que estes casos apresentavam estadiamento mais avançado, margens positivas e mais metástases linfonodais, além do dobro de risco de óbtito por qualquer causa quando comparados aos casos com carcinoma urotelial convencional ou demais variantes.

Na comparação entre 30 carcinomas uroteliais exibindo variante plasmocitoide com outros 278 carcinomas uroteliais sem variantes histológicas na cistectomia, Kaimakliotis et al. (105) demonstraram que os casos com variante plasmocitoide apresentaram estadiamento mais avançado (pT3/pT4), mais linfonodos positivos e mais

margens cirúrgicas positivas e piores sobrevidas global e câncer específica, concluindo que qualquer evidência desta variante na ressecção transuretral pode justificar uma terapia mais agressiva.

Estudo recente de Li et al. (106) comparando 98 casos com variante plasmocitoide com 1312 carcinomas uroteliais puros na cistectomia, mostrou que casos com esta variante apresentaram estadiamento mais avançado, mais linfonodos positivos e cinco vezes mais margens cirúrgicas de partes moles positivas. Além disso, a sobrevida global foi menor em análise univariada, porém a significância estatística não foi mantida na análise multivariada, quando ajustados os parâmetros clínico-patológicos.

A variante de células claras (ricas em glicogênio) observada em 8 dos nossos casos, ocorre tipicamente em tumores de alto grau, e os principais diagnósticos diferenciais incluem adenocarcinoma de células claras, carcinoma de células renais metastático e invasão secundária de adenocarcinoma prostático na bexiga, sendo que nestes casos, o estudo imuno-histoquímico se faz necessário (20). Mai et al. (107) ao analisarem 10 casos exibindo a variante de células claras num universo de 872 carcinomas uroteliais e ao revisarem a literatura concluíram que esta variante ocorre predominantemente em homens, apresentam um curso clínico agressivo com rápida progressão para estadiamento pT3, com metástases e óbito em 50% dos pacientes em seguimento médio de 20 meses.

A maioria dos carcinomas uroteliais invasivos são diagnosticados com relativa facilidade do ponto de vista histológico devido a suas óbvias atipias citológicas e seu padrão infiltrativo. No entanto, nos últimos anos, há uma crescente atenção para algumas variantes, como ninhos, padrão invertido/papiloma invertido-símile e microcística, identificadas em apenas 3, 2 e 1 casos, respectivamente, na nossa casuística, que por apresentarem poucas atipias ctiológicas, podem ser confundidas com lesões não neoplásicas da bexiga. Diante da variante ninhos deve-se excluir, por exemplo, a possibilidade de hiperplasia/proliferação de ninhos de von Brunn. Na variante microcística deve-se excluir cistite cística/glandular, e diante da variante com padrão invertido/ papiloma invertido-símile deve-se excluir um papiloma invertido, sobretudo em biópsias ou ressecções superficiais (20).

Wasco et al. (108) em uma série de 30 casos contendo a variante ninhos mostrou que a sua presença, quando comparada com carcinomas uroteliais convencionais puros foi associada a doença músculo-invasiva na resseção transuretral, doença extravesical na cistectomia e presença de metástases. Linder et al. (103) ao revisarem 52 cistectomias radicais apresentando a variante ninhos, mostraram que apesar de ela estar associada a doença localmente avançada (estadiamentos pT3-pT4) e a metástase linfonodal, ao comparar com casos de carcinoma urotelial convencional pareados quanto a características clínico-patológicas não houve diferenças significativas nas sobrevidas livre de recorrência e câncer específica em 10 anos.

Já a variante linfoepitelioma-símile, observada em apenas dois casos neste estudo, deve ser reconhecida uma vez que, quando encontrada em sua forma pura, geralmente responde a quimioterapia como tratamento primário. No entanto, quando esta variante é observada como componente de carcinoma urotelial convencional, o prognóstico é similar ao do carcinoma urotelial convencional puro, e seu prognóstico depende do estadiamento. Também não há associação desta variante com o vírus Epstein-Barr, como ocorre em outros sítios anatômicos (20, 109).

Em apenas um caso foi identificada a variante micropapilífera superficial, que não está associada a um comportamento mais agressivo como observado na variante micropapilífera invasiva (110). Atualmente é reconhecido que um carcinoma não músculo invasivo e até mesmo um carcinoma urotelial “in situ” podem apresentar arquitetura micropapilífera-símile, semelhante ao carcinoma seroso ovariano, porém deve-se ter cautela para reportar esta característica, uma vez que estes casos não devem ser classificados como carcinomas micropapilíferos (96).

A variante exibindo características cordoides foi caracterizada em um caso e estudos prévios mostram que ela sempre ocorre associada ao carcinoma urotelial convencional, o fenótipo imuno-histoquímico caracteriza origem urotelial e a agressividade parece estar relacionada ao estadiamento avançado dos casos nos quais ela ocorre, salientado-se a importância do diagnóstico diferencial desta variante com adenocarcinomas primários ou secundários envolvendo a bexiga (47, 96).

Um caso da nossa série exibiu variante trofoblástica, caracterizada pela presença de células gigantes sinciciotrofobásticas, produtoras de beta-HCG, e a presença destas células é relatada em 28 a 35% dos carcinomas uroteliais. O número destas células reativas para beta-HCG é associado a grau e estadiamento avançados e em pacientes com metástases, a elevação do beta-HCG sérico tem sido relacionada a uma resposta pobre à quimioterapia (96).

A variante lipoídica/lipoblastos-símile observada também em apenas um caso é geralmente vista associada a componente de carcinoma urotelial convencional ou misturada a outras variantes e o estudo imuno-histoquímico confirma a origem urotelial, e a microscopia eletrônica confirma a presença de lípides no citoplasma (96). Lopez-Beltran et al. (111) em estudo com 27 casos, mostrou padrões idênticos de perda da heterozigosidade entre as áreas com esta variante e áreas de carcinoma urotelial convencional, sugerindo uma origem clonal comum.

Apesar de critérios patológicos bem estabelecidos para a caracterização das variantes histológicas, os diagnósticos permanecem desafiadores na prática diária, sendo frequentemente necessária a consulta de um patologista especializado. Diante disso, o estudo imuno-histoquímico pode ser utilizado para confirmar o diagnóstico das variantes e reduzir a frequente variabilidade interobservador existente. Outro fator de confusão pode ser o fato de que parte dos pacientes pode apresentar diversas variantes simultaneamente, como discutido acima, provavelmente devido a um processo de transdiferenciação, como observado também em outros órgãos e, deve-se ter em mente que o fenótipo destas variantes histológicas provavelmente reflete uma diversidade da composição molecular daquela neoplasia.

Nos últimos anos, o aumento do reconhecimento e o entendimento clínico destas entidades abriu um novo paradigma no manejo do câncer de bexiga, baseado no entendimento atual de como variantes histológicas distintas podem afetar o prognóstico do paciente e esta nova abordagem tem impactado no processo de seleção terapêutica. Portanto, a identificação das variantes do carcinoma urotelial tem importantes implicações clínicas pois um erro diagnóstico pode resultar em tratamentos impróprios ou desnecessariamente agressivos (96).

5.1.2 Caracterizaçao das variantes histológicas nas metástases linfonodais

A presença de variantes histológicas foi reconhecida em 40,7% das metástases linfonodais nesta série de casos, sendo a variante micropapilífera a mais encontrada nestas metástases. Rice et al. (89) que ao revisarem as cistectomias de 57 pacientes que apresentavam metástases linfonodais, verificaram que os carcinomas vesicais que continham as variantes micropapilífera, plasmocitoide e células claras apresentaram as mais altas taxas de metástases linfonodais. Além da variante micropapilífera ter sido a mais observada nas metástases linfonodais, como na nossa casuística, 88% dos casos que apresentaram tal variante na metástase também a apresentavam no tumor primário vesical. Comportamento semelhante foi detectado quanto a variante de células claras, encontrada nos tumores primários de todos os casos que também a apresentavam nas metástases.

Diante disso, Rice et al. (89) concluíram que as variantes micropapilífera e células claras são as mais agressivas em termos de disseminação linfática, uma vez que elas foram as variantes mais frequentemente encontradas nos linfonodos, mesmo quando estas variantes não eram predominantes no tumor primário da bexiga. Por outro lado, Rice et al. mostraram que, mesmo que a presença de variante plasmocitoide no tumor primário esteja associada a alta taxa de metástase linfonodal, esta variante foi reconhecida em apenas 52,9% das metástases. Na nossa série, apenas um caso exibiu variante plasmocitoide na metástase.

Destaca-se ainda que em todos os nossos casos, exceto um, a variante histológica detectada na metástase também estava presente no tumor primário. De outra parte, a heterogeneidade intermetastática quanto a variantes pareceu-nos pequena, detectada por nós em apenas cinco casos, dois que exibiram as variantes micropapilífera e escamosa, outros dois que exibiram as variantes sarcomatoide e escamosa e um caso que exibiu cinco diferentes variantes nas metástases linfonodais, coincidentes com as mesmas cinco variantes detectadas no tumor primário vesical. Alinhados com a hipótese de que o surgimento de variantes reflita heterogeneidade tumoral possivelmente ocorrendo tardiamente na progressão do tumor primário, especulamos aqui a possibilidade de que as metástases venham a corresponder a sub-clones derivados dos

tumores primários mas que evoluam com curso próprio, e que só mais tardiamente desenvolveriam sua própria heterogeneidade. Tal hipótese tem paralelismo com recente publicação de Martins-Filho et al. (112) que, em nosso laboratório, compararam aspectos da heterogeneidade em amostras primárias de carcinoma hepatocelular com as respectivas metástases pulmonares.

No nosso estudo observamos ainda que os pacientes que apresentaram variantes histológicas nas metástases linfonodais tiveram pior sobrevida global quando comparados aos pacientes sem variantes nas respectivas metástases. Já nas sobrevidas livre de doença e câncer específica não houve diferenças significativas. Não encontramos na literatura outros trabalhos que abordem este tema, para comparação.

A análise conjunta dos nossos presentes achados e das evidências disponíveis na literatura corrobora a recomendação de Amin (20) para que o patologista cirúrgico esteja ciente deste potencial de diferenciação multidirecional do carcinoma urotelial, uma vez que a correta caracterização pode ter implicações diagnósticas, terapêuticas e prognósticas. Acrescentamos ainda que a presença das variantes histológicas deva ser documentada no relatório anatomopatológico, pois tumores metastáticos costumam continuar exibindo seu padrão histológico distinto, como observado neste estudo, e saber da existência da variante facilita a associação da metástase com o tumor primário.

5.2 Estudo imuno-histoquímico, caracterização de perfis imuno-histoquímicos relacionados aos subtipos moleculares do carcinoma urotelial e sobrevida

Estudos moleculares realizados nos últimos anos analisando o perfil de expressão gênica dos carcinomas da bexiga identificaram ao menos 5 subtipos, sendo a divisão entre basais e luminais a mais fundamental (113). Estes dois subtipos são compreendidos como extremos opostos num espectro de alterações genéticas. Apesar das diferentes nomenclaturas usadas pelos diversos grupos que estudaram este tema, há uma marcada concordância nos subtipos moleculares, sugerindo características biológicas comuns entre os tumores de um mesmo subtipo.

Uma vez que o tratamento sistêmico para o carcinoma urotelial da bexiga é limitado a quimioterapia baseada em cisplatina há várias décadas, com poucos progressos neste período, estes novos estudos trazem a perspectiva de novas e mais individualizadas opções terapêuticas, com base nas vias moleculares alteradas em cada subtipo molecular, gerando a expectativa de melhora da qualidade de vida e da sobrevida destes pacientes (113).

Os subtipos moleculares propostos para o carcinoma urotelial recordam aqueles estabelecidos para o carcinoma mamário, para o qual os padrões de expressão gênica nos últimos 15 anos resultaram na descoberta de quatro subtipos (luminal A, luminal B, hiperexpressão de HER-2 e basal), que apresentam diferentes respostas a terapia endócrina, terapia anti-HER2 ou quimioterapia. Estes subtipos do câncer de mama atualmente são diagnosticados por conveniente aproximação com a expressão imuno-histoquímica tecidual com apenas quatro marcadores (receptores de estrógeno e progesterona, HER2 e Ki-67). Estes achados revolucionaram o tratamento do carcinoma mamário e um impacto similar pode ser esperado para o carcinoma vesical, uma vez que subtipos moleculares muito parecidos foram identificados (114).

Partindo dos novos conceitos adquiridos destes estudos moleculares prévios (33-37, 39) e buscando analisar a utilidade da expressão imuno-histoquímica para estas subclassificações propostas, nós verificamos as associações de alguns marcadores

imuno-histoquímicos relacionados aos subtipos luminal e basal com as diversas características clinico-patológicas aqui analisadas. Destaca-se ainda que no nosso estudo as sobrevidas livre de doença, doença específica e global não diferiram entre os três perfis imuno-histoquímicos caracterizados (basal, luminal e indeterminado) tanto utilizando a combinação de CK5/CK20 quanto com a combinação de CK5/GATA3.

A presença de componente papilífero nos casos do subtipo luminal (observada no nosso estudo pela positividade de CK20) é corroborada pelo estudo do projeto “The Cancer Genome Atlas” que observou ainda que estes casos exibem mais mutações de FGFR3 (37). Dado que esta mutação ocorre na maioria dos carcinomas uroteliais papilíferos de baixo grau não invasivos, a presença de componente papilífero neste subtipo luminal de carcinoma músculo-invasivo sugere que eles possivelmente representem neoplasias não invasivas que progrediram e se tornaram músculo-invasivas (38).

A associação da variante micropapilífera com o subtipo luminal, observada no nosso estudo pela positividade de CK20 e GATA3 e negatividade de CK5 e nos dois perfis imuno-histoquímicos propostos, foi também observada por Guo et al. (115) que obtiveram o perfil de expressão de RNA mensageiro em uma coorte de 43 carcinomas uroteliais com a variante micropapilífera e compararam com o perfil de outros 89 carcinomas uroteliais convencionais obtido de material fixado em formalina e embebido em parafina do MD Anderson Cancer Center. Aqueles autores mostraram que, de acordo com o algoritmo previamente estabelecido pelo mesmo grupo (36), todos exceto um caso da variante micropapilífera foram classificados como subtipo luminal e no TMA composto pelos mesmos casos, os tumores micropapilíferos foram consistentemente positivos na imuno-histoquímica para GATA3 e uroplaquina 2 e negativos para CD44 e citoqueratina 14. Além disso, nos 8 casos em que tanto o componente de carcinoma urotelial convencional quanto o componente concomitante de variante micropapilífera foram analisados, ambos apresentaram as mesmas alterações genéticas e o componente de carcinoma urotelial convencional também foi classificado como subtipo luminal. Na análise de sobrevida, os carcinomas micropapilíferos que exibiam também expressão

ativada do gene p53 tipo selvagem foram os que apresentaram comportamento mais agressivo.

A associação da variante plasmocitoide com o subtipo luminal, aqui observada pela positividade de CK20, negatividade de CK5 e nos dois perfis imuno-histoquímicos propostos, foi sugerida pela primeira vez por Warrick et al. (116) em 2017. Aqueles autores revisaram 309 carcinomas uroteliais submetidos a cistectomia radical, dos quais 270 eram invasivos e 35% deles exibiam variantes histológicas (sendo 19% escamosa; 10% micropapilífera; 3% plasmocitoide e 3% ninhos). A positividade imuno-histoquímica para FOXA1, escolhido como marcador do subtipo luminal e a positividade imuno-histoquímica para citoqueratina 14, escolhida como marcador do subtipo basal foram analisadas em TMAs. Aqueles autores demonstraram que a variante escamosa tende a ser basal (baixa positividade para FOXA1 e alta positividade para CK14) e que a variante micropapilífera tende a ser luminal (alta positividade para FOXA1 e baixa positividade para CK14), corroborando os nossos achados. As variantes plasmocitoide e ninhos tendem a expressar altos níveis de FOXA1, sugerindo que elas apresentem características luminais. Porém a pequena amostra e o achado de que metade dos casos da variante plasmocitoide também expressou altos níveis de CK14 não permitiu conclusões, indicando serem necessários novos estudos.

A associação da variante escamosa com o subtipo basal demonstrada no nosso estudo pela positividade de CK5, negatividade de CK20 e GATA3 e nos dois perfis imuno-histoquímicos propostos já havia sido descrita nos primeiros trabalhos sobre a classificação molecular dos carcinomas uroteliais (34, 36, 37). No trabalho de Choi et al. (36), o perfil de expressão gênica obtido tanto na coorte com 73 carcinomas músculo-invasivos em material de ressecção transuretral congelado quanto o obtido em coorte de validação com outros 57 carcinomas uroteliais macrodissecados de material parafinado mostrou que o perfil basal era enriquecido com características escamosas e que as sobrevidas global e câncer epecíficas eram menores nas duas coortes estudadas. Além disso, aqueles autores realizaram também um TMA contendo 332 carcinomas uroteliais todos de estadiamento pT3 no qual foram realizados estudos imuno-histoquímicos para CK5/6 e CK20. Observaram que os níveis médios de expressão imuno-histoquímica de

CK5/6 foram significativamente maiores naqueles carcinomas que exibiam variante escamosa, enquanto que a expressão imuno-histoquímica de CK20 era maior nos carcinomas uroteliais convencionais, sendo que a expressão de CK5/6 foi inversamente correlacionada com a expressão de CK20 em todos os casos. Adam e DeGraff (117) destacam que apesar de nem todos os tumores classificados como subtipo basal nos diferentes estudos moleculares exibirem variante escamosa na histologia (e que tumores com variante escamosa também estavam presentes nos outros subtipos), há um significativo aumento da histologia escamosa no subtipo basal, sugerindo que este fenótipo escamoso é indicativo de características moleculares específicas que podem predizer o eventual desenvolvimento do fenótipo escamoso naqueles tumores que ainda não o apresentam e que, além disso, estas alterações específicas podem se tornar potenciais alvos terapêuticos futuros.

O perfil de expressão gênica dos 73 carcinomas uroteliais músculo-invasivos de Choi et al. (36) também associou a variante sarcomatoide ao perfil basal, apesar da pequena amostra (os 3 casos de variante sarcomatoide se enquadraram no perfil basal)., sendo que na nossa casuística, esta variante foi associada ao perfil basal pela negatividade de CK20 e GATA3 e pelo perfil imuno-histoquímico CK5/GATA3.

A presença de metástase linfonodal no nosso estudo foi associada ao perfil luminal pela negatividade de CK5 e pelo perfil imuno-histoquímico CK5/CK20, o que pode ser explicado pela presença da variante micropapilífera neste subtipo, que, como demonstrando no nosso estudo, apresenta associação com invasão angiolinfática e com metástase linfonodal. Tal hipótese é corroborada por dois estudos realizados pelo MD Anderson Cancer Center, o primeiro, de Choi et al. (36), mostrou que 23 (40%) dos 57 casos submetidos a cistectomia apresentavam metástase linfonodal e a maioria deles foi significativamente mais agrupada no subtipo “p53-like”, que representa uma subdivisão dos luminais porém com expressão ativada do gene p53 tipo selvagem na comparação com os demais subtipos basal e luminal. O segundo estudo mostrou que a variante micropapilífera (115), além de ser associada ao subtipo luminal, teve 20 dos 43 casos sendo classificados como “p53-like”.

A associação do gênero feminino com o subtipo basal, aqui detectada pela negatividade de GATA3 e pelo perfil imuno-histoquímico CK5/GATA3, havia sido primeiramente observada no estudo de Sjödahl et al. (34) que realizou o perfil de expressão gênica em 308 carcinomas uroteliais em amostras de ressecção transuretral e o subtipo designado “carcinoma de células escamosas-símile” exibiu proporção maior de pacientes femininas, de 1:1, na comparação com os demais subtipos, proporção esta semelhante à do carcinoma de células escamosas primário da bexiga, sugerindo que as mulheres são mais propensas a desenvolver carcinomas uroteliais com fenótipo queratinizante/escamoso. Uma proporção significativamente maior de pacientes femininas foi detectada no subtipo basal também no estudo de Damrauer et al. (35) que analisou o perfil de expressão gênica em tumores de alto grau músculo-invasivos, sugerindo que esta associação pode em parte explicar a pior sobrevida câncer epecífica das mulheres em relação aos homens já observada em outros estudos, uma vez que aqueles autores também demonstraram uma pior sobrevida no subtipo basal em relação ao subtipo luminal em uma coorte de validação com tumores de alto grau músculo-invasivos mas que continha apenas 38 casos.

Nosso encontro de infiltrado inflamatório linfocítico tanto peritumoral como intratumoral mais intenso no subtipo basal, observado no nosso estudo pela negatividade de CK20 e GATA3, positividade de CK5 e pelo perfil imuno-histoquímico CK5/GATA3, é corroborado pelo estudo de Robertson et al. com participação do “TCGA Research Network” (118) que ao avaliarem amostras de 412 carcinomas vesicais músculo-invasivos em múltiplas plataformas analíticas observaram que o subtipo basal demonstrou a mais forte assinatura de expressão imune, incluindo marcadores de linfócitos T e genes de inflamação, com significativa presença de infiltrado linfocítico, sendo possível que estes casos se beneficiem com a imunoterapia com anti-PD1/PDL1, recentemente aprovada como tratamento de segunda linha para o carcinoma urotelial metastático. Aqueles autores observaram ainda que, em análises multivariadas, as piores sobrevidas foram observadas nos subtipos neuronal (que agrupa casos de histologia neuroendócrina) e luminal, obtidos por expressão de RNA mensageiro, e no grupo designado 4 por expressão de micro-RNA que é um subtipo dos casos basais/escamosos.

Robertson et al. (118) relataram ainda que muitos dos tumores do subtipo basal apresentaram forte expressão de genes associados ao CIS, sugerindo que estas neoplasias poderiam se desenvolver a partir desta lesão precursora. No nosso estudo, entretanto, a presença de CIS avaliada histologicamente, mostrou-se associada ao subtipo luminal, pela positividade de CK20, negatividade de CK5 e pelo perfil imuno-histoquímico CK5/CK20).

Dentre as associações por nós observadas e não encontradas nas referências bibliográficas pesquisadas destacamos tumores maiores, com necrose e com variante histológica na metástase associados ao perfil basal e a multificalidade associada ao perfil luminal.

Uma vez que o perfil de expressão gênica de Choi et al. (36) mostrou que os casos do subtipo basal também continham biomarcadores mesenquimais e associados à transição epitélio-mesênquima, sendo a Vimentina um deles, nós testamos a associação da sua expressão imuno-histoquímica com as características clínico-patológicas. No entanto, a positividade imuno-histoquímica para Vimentina foi associada a multifocalidade e a variante micropapilífera, esta última relacionada ao subtipo luminal, e os casos negativos para Vimentina foram associados à presença de neoplasia extravesical e com a presença da variante escamosa, esta última associada ao perfil basal, revelando então o oposto do esperado.

Damrauer et al. (35) demonstraram que os casos do subtipo basal apresentavam também características de células progenitoras-símile e então a associação da expressão imuno-histoquímica do fator de transcrição SALL4 com as características clínico-patológicas foi testada. No entanto, a positividade para este marcador foi associada no nosso estudo a linfonodos livres de neoplasia enquanto que a negatividade foi associada a tumores maiores, também o inverso do esperado.

Esta diferença entre a expressão molecular daquela esperada no nível proteico foi observada por Sjödahl et al. (119) da Lund University, que ao analisar 307 ressecções transuretrais de material parafinado tanto por expressão de mRNA quanto por imuno-histoquímica com 28 anticorpos mostraram que há uma considerável discordância entre

o subtipo molecular obtido por perfil de expressão gênica e o obtido por expressão proteica por imuno-histoquímica. Aqueles autores ressaltam que os tumores são uma comunidade de células tumorais e não tumorais e que a proporção destas diferentes populações celulares pode afetar o perfil de expressão gênica, sobretudo nos casos invasivos que sabidamente induzem uma maior e mais proeminente resposta do tecido não tumoral adjacente, concluindo que possivelmente para uma satisfatória subclassificação dos carcinomas músculo-invasivos da bexiga seja necessário uma combinação dos resultados destes dois tipos de análise.

Assim como nós, outros autores também procuraram caracterizar os subtipos moleculares do carcinoma urotelial a partir da imuno-histoquímica. Estudando 222 carcinomas uroteliais do trato urinário superior submetidos a nefroureterectomia, Sikic et al. (114) realizaram análise de agrupamento hierárquico baseado na expressão imuno-histoquímica de sete marcadores que agrupou 23,9% dos casos como subtipo basal (expressão aumentada de CK5, EGFR e CD44); 13,1% dos casos como subtipo luminal (expressão aumentada de CK20, GATA3, p63 e FOXA1); 60,8% dos casos com expressão de nenhum ou poucos marcadores e 2,2% dos casos expressando marcadores dos dois subtipos. Analisando a combinação da expressão de apenas dois marcadores, com a CK5 representando o marcador de subtipo basal e a CK20 representando o marcador de subtipo luminal, obtiveram 4 grupos, sendo que o grupo exibindo positividade apenas para CK20 (CK20+/CK5-) apresentou pior sobrevida câncer específica quando comparado aos outros três grupos (CK20-/CK5+; CK20-/CK5- e CK20+/CK5+). Os quatro grupos também diferiram quanto ao estadiamento patológico e quanto ao grau histológico, sendo que o grupo de casos com positividade apenas para CK20 apresentou uma maior proporção de casos músculo-invasivos na comparação com os outros três grupos, o que pode justificar a pior sobrevida. A comparação com nossos achados é prejudicada porque aqueles autores, além de incluírem casos não músculo-invasivos e de baixo grau histológico, não avaliaram a presença de variantes histológicas, principalmente neste subgrupo com menor sobrevida e a neoplasia é primária do trato urinário superior.

Guo et al. (120) do MD Anderson Cancer Center em pôster recentemente apresentado no Encontro Anual USCAP 2019 dividiu 132 carcinomas uroteliais da bexiga, sendo 98 deles invasivos, em luminais (94 casos), basais (34 casos) e duplo negativos (4 casos) através de análise de expressão gênica. Aqueles autores observaram que o estudo imuno-histoquímico para GATA3 como marcador luminal e CK5 como marcador basal realizado nos cortes histológicos de rotina destes mesmos casos identificou o subtipo molecular com mais de 90% de acurácia, demonstrando que a imuno-histoquímica, de ótimo custo-benefíco, pode contribuir para a classificação dos carcinomas uroteliais.

Em metanálise que combinou os resultados do perfil de expressão gênica em 2411 amostras de carcinomas vesicais de 19 bancos de dados publicamente disponíveis, Tan et al. (121) caracterizaram 6 subtipos moleculares, com características superponíveis aos subtipos caracterizados previamente na literatura. Denominados de “Neural”, “Luminal”, “Papilífero símile”, “Her-2 símile”, “Carcinoma de células escamosas símile” e “Mesenquimal”, estes subtipos diferiram quanto à sobrevida global média, sendo que a menor (20,6 meses) foi caracterizada no grupo “Carcinoma de células escamosas símile” que também apresentou uma maior proporção de pacientes femininas, maior propensão para metástase linfonodal e a distância, além de mais variantes escamosa, sarcomatoide e glandular. Já a variante micropapilífera esteve presente nos subtipos “Her-2 símile” e “Mesenquimal” e os casos com diferenciação neuroendócrina no subtipo “Neural”. Deve-se considerar no entanto que nesta metanálise, embora tenham sido utilizados métodos de correção estatística, a grande variabilidade da amostra, como inclusão de cerca de 30% de casos não músculo-invasivos, 24% de casos sem estadiamento, 13% de casos de baixo grau histológico (dentre os quais casos diagnosticados como neoplasia urotelial papilífera de baixo potencial de malignidade) além de 52% de casos sem anotação do grau histológico e o uso de diferentes plataformas para obter o perfil gênico, pode enviesar os resultados.

Dyrskjot (122) salienta também que a heterogeneidade tumoral acrescenta um desafio adicional e ainda não está claro o quanto ela afeta nas classificações dos subtipos moleculares e, em útlima instância nas decisões quanto ao tratamento. A maior

parte dos estudos de carcinoma de bexiga utiliza uma amostra do tumor para representá-lo e o agrupamento em algum subtipo é baseado nesta amostra, uma vez que é provável que existam tumores que de fato pertençam a mais de um subtipo, devido a heterogeneidade tumoral. No nosso estudo, o carcinoma urotelial exibiu grande heterogeneidade intratumoral, sob a perspectiva das variantes histológicas, e tal característica foi considerada na construção dos nossos TMAs uma vez que na maioria dos casos, quatro amostras de tumor provenientes de dois blocos diferentes foram amostrados, na tentativa de ampliar a representação tumoral objetivando minimizar este efeito.

A heterogeneidade intratumoral dos carcinomas vesicais também foi demonstrada por Thomsen et al. (123) que ao analisar o sequenciamento genético de 17 amostras provenientes de neoplasia multifocal sendo uma invasiva e demais superficiais e de sua metástase linfonodal de um paciente, neoplasia multifocal invasiva e de sua recorrência local de um segundo paciente e de tumores unifocais invasivos de outros dois pacientes demonstraram co-existência de regiões tumorais de perfis basal e luminal nos carcinomas multifocais. Portanto, se tumores basais e luminais podem responder de maneiras diferentes aos tratamentos quimioterápicos e imunoterápicos, análises multiregionais dos tumores podem ser necessárias para identificar os subtipos relevantes para selecionar o tratamento para cada paciente.

A heterogeneidade intratumoral dos carcinomas da bexiga quanto aos subtipos moleculares e sua relação com a presença das variantes histológicas foi estudada recentemente também por Warrick et al. (124). Tanto o componente de carcinoma urotelial convencional quanto o componente de variante histológica identificados em cistectomias radicais foram amostrados em TMAs. A classificação molecular foi baseada em combinações de expressões imuno-histoquímicas realizadas nestes TMAs com 12 anticorpos, conforme método da Lund University (119). Dentre os 41 casos que apresentavam variantes histológicas além do carcinoma convencional, 39% deles exibiram diferentes subtipos moleculares nestas diferentes apresentações histológicas, mostrando mais uma vez que diferentes áreas de um mesmo tumor podem ser molecularmente diversas, e, portanto, esta variabilidade deve ser considerada na interpretação dos testes moleculares baseados em amostras limitadas.

Dyrskjot (122) adiciona ainda que a classificação do subtipo molecular deve incluir tecido do sítio metastático para avaliar se houve mudança do subtipo devido a seleção clonal durante a evolução do tumor, para determinar corretamente o alvo terapêutico nesta nova condição clínica de doença metastática.

Nota-se, portanto, que há um longo caminho a ser percorrido para que estas classificações de subtipos moleculares sejam utilizadas na prática clínica. Estudos futuros baseados em coortes de pacientes com anotações detalhadas das características clínico-patológicas são necessários para refinar os subtipos do carcinoma urotelial para que eles tenham não somente um significado biológico mas para que se tornem clinicamente úteis (122).

5.2.1 Comparações dos perfis imuno-histoquímicos no centro do tumor e nas suas respectivas metástases linfonodais

Em consonância com Dyrskjot (122) que salienta a importância de avaliar também o perfil do sitio metastático, nós comparamos os perfis obtidos no centro do tumor com aqueles obtidos nos 76 casos que apresentavam metástases linfonodais. O grau de concordância no perfil imuno-histoquímico obtido entre estes dois locais foi moderado tanto nos perfis obtidos pela combinação de CK5/CK20 quanto no obtido pela combinação de CK5/GATA3, destacando-se que nas duas comparações, nenhum caso categorizado como “perfil luminal” no centro do tumor foi categorizado como “perfil basal” na sua metástase linfonodal e vice-versa.

Sjödahl et al. da Lund University (125) realizaram recentemente esta comparação, com imuno-histoquímica em amostras dispostas em TMA de 67 carcinomas uroteliais da bexiga em produto de ressecção transuretral e das respectivas metástases linfonodais obtidas na cistectomia com linfadenectomia e também por perfil de expressão gênica em 57 destes tumores primários e em 28 das respectivas metástases linfonodais. Aqueles autores demonstraram que os tumores primários classificados como “urotelial-símile” e “genomicamente instáveis”, que são luminais, apresentaram grande concordância com a amostra linfonodal, porém os tumores primários classificados como basais apresentaram substancial discrepância no subtipo identificado na metástase linfonodal, sendo observado que em parte destes casos discrepantes havia uma heterogeneidade

intratumoral no tumor primário, demonstrada por imuno-histoquímica realizada no corte histológico completo do bloco doador, que mostrava expressões proteicas diferentes em áreas próximas no mesmo tumor. Aqueles autores discutem também que nos demais casos discrepantes pode também haver heterogeneidade intratumoral que não foi observada, uma vez que mesmo analisando um corte histológico completo, ele representa apenas uma parte da neoplasia, além da possibilidade de que realmente haja uma mudança do subtipo no sítio anatômico metastático por interações das células tumorais com novo microambiente.

Tais achados reforçam ainda mais o conceito da heterogeneidade intratumoral e destacam a importância de analisar também como a neoplasia se apresenta fora do órgão de origem, para que futuros tratamentos sejam também efetivos nos sítios metastáticos.

6. Conclusões

1. Os carcinomas uroteliais de alto grau músculo-invasivos vesicais exibiram grande propensão para gerar variantes histológicas, o que lhes conferiu uma importante heterogeneidade intratumoral, que deve ser considerada tanto nas análises diagnósticas quanto em futuras pesquisas de alterações moleculares para a busca de terapias-alvo.

2. A presença de variante histológica no carcinoma urotelial foi associada ao gênero feminino, invasão linfovascular, presença de variante histológica na metástase linfonodal e a menor sobrevida global.

3. Em todos os casos da presente casuística, exceto um, as mesmas variantes histológicas encontradas nas metástases linfonodais estavam presentes no tumor primário e a presença de variantes histológicas nas metástases linfonodais associou-se a menor sobrevida global.

3. Pacientes com a variante micropapilífera apresentaram mais multifocalidade, invasão linfovascular, CIS, margens positivas, metástases linfonodais, variante histológica na metástase linfonodal e pior prognóstico, com tempos de sobrevida doença específica e global menores.

4. Pacientes com a variante escamosa apresentaram tumores maiores, com mais necrose, associação com variante sarcomatoide e variante histológica na metástase, porém não apresentaram diferenças significativas nas sobrevidas livre de doença, doença específica e global.

5. O perfil imuno-histoquímico luminal caracterizado a partir das combinações de CK5/CK20 e de CK5/GATA3 mostrou associação com multifocalidade, CIS, infiltrado inflamatório linfocítico intratumoral leve a moderado, metástase linfonodal, variantes micropapilífera e plasmocitoide.

6. O perfil imuno-histoquímico basal caracterizado a partir das combinações de CK5/CK20 e de CK5/GATA3 mostrou associação com pacientes do gênero feminino,

tumores maiores, variantes escamosa e sarcomatoide, infiltrado inflamatório linfocítico peritumoral moderado/intenso e infiltrado inflamatório linfocítico intratumoral intenso.

7. Os casos agrupados nos perfis imuno-histoquímicos luminal, basal e indeterminado a partir das combinações de expressões imuno-histoquímicas de CK5/CK20 e CK5/GATA3 não apresentaram diferenças significativas nas sobrevidas livre de doença, doença específica e global.

8. Há um grau de concordância moderado entre os perfis imuno-histoquímicos caracterizados no centro tumoral e nas suas respectivas metástases linfonodais, sugerindo que o perfil identificado no centro da lesão comande o comportamento da neoplasia, inclusive de sua metástase.

7. Anexos

Anexo A: Estudo piloto para comparação dos valores da reatividade imuno-histoquímica entre os “spots” de um mesmo caso.

a) Comparações dos “spots” do centro tumoral:

Inicialmente foram realizados testes de normalidade de Shapiro-Wilk, que mostraram que os valores obtidos nos diferentes “spots” do centro tumoral para CK20, GATA3, CK5, Vimentina e SALL4 não têm distribuição normal ($p<0,05$). A seguir, foram realizados testes de Friedman (teste não paramétrico pareado para mais de duas amostras dependentes). Como observado na tabela 1 abaixo, não há diferença significativa entre os valores de CK20, GATA3, CK5, Vimentina e SALL4 nos diferentes “spots” do centro tumoral de um mesmo caso.

Tabela 1 - Comparações dos diferentes “spots” do centro tumoral

Marcadores imuno-histoquímicos – “spots” do centro tumoral	Valor de p
CK20	0,169*
GATA3	0,099*
CK5	0,284*
Vimentina	0,271*
SALL4	0,432*
*Teste de Friedman	

b) Comparações dos “spots” do fronte de invasão tumoral:

Inicialmente foram realizados testes de normalidade de Shapiro-Wilk, que mostraram que os valores obtidos nos diferentes “spots” do fronte de invasão tumoral para CK20, GATA3, CK5, Vimentina e SALL4 não têm distribuição normal ($p<0,05$). A seguir, foram realizados testes de Friedman (teste não paramétrico pareado para mais de duas amostras dependentes). Como observado na tabela 2 abaixo, não há diferença significativa entre os valores de GATA3, CK5, Vimentina e SALL4 nos diferentes “spots” do fronte de invasão tumoral de um mesmo caso. Apenas para os valores de CK20 houve diferença significativa entre os “spots” do fronte de invasão tumoral de um mesmo caso.

Tabela 2 - Comparações dos diferentes “spots” do fronte de invasão tumoral

Marcadores imuno-histoquímicos – “spots” do fronte de invasão tumoral	Valor de p
CK20	0,042*
GATA3	0,599*
CK5	0,562*
Vimentina	0,234*
SALL4	0,734*
*Teste de Friedman	

c) Comparações dos “spots” das metástases linfonodais:

Inicialmente foram realizados testes de normalidade de Shapiro-Wilk, que mostraram que os valores obtidos nos diferentes “spots” das metástases linfonodais para CK20, GATA3, CK5, Vimentina e SALL4 não têm distribuição normal ($p<0,05$). A seguir, foram realizados testes de Friedman (teste não paramétrico pareado para mais de duas amostras dependentes). Como observado na tabela 3 abaixo, não há diferença significativa entre os valores de CK20, GATA3, CK5, Vimentina e SALL4 nos diferentes “spots” das metástases linfonodais de um mesmo caso.

Tabela 3 - Comparações dos diferentes “spots” das metástases linfonodais.

Marcadores imuno-histoquímicos – “spots” das metástases linfonodais	Valor de p
CK20	0,290*
GATA3	0,131*
CK5	0,794*
Vimentina	0,734*
SALL4	0,404*
*Teste de Friedman	

8. Referências Bibliográficas

1. Bray F, Ferlay J, Soerjomataram I, Siegel RL, Torre LA, Jemal A. Global cancer statistics 2018: GLOBOCAN estimates of incidence and mortality worldwide for 36 cancers in 185 countries. *CA Cancer J Clin*. 2018;68(6):394-424.

2. Wu X, Ros M, Gu J, Kiemeney L. Epidemiology and genetic susceptibility to bladder cancer. *BJU Int*. 2008;102(9):1207-15.

3. Siegel RL, Miller KD, Jemal A. Cancer statistics, 2019. *CA Cancer J Clin*. 2019;69(1):7-34.

4. INCA – Instituto Nacional do Câncer. *Estimativa 2018*: incidência de câncer no Brasil. Rio de Janeiro: INCA; 2018.

5. Paner G, Zehnder P, Amin A, Husain A, Desai M. Urothelial neoplasms of the urinary bladder occurring in young adult and pediatric patients: a comprehensive review of literature with implications for patient management. *Adv Anat Pathol*. 2011;18(1):79-89.

6. Eble JN, Sauter G, Epstein JI, Sesterhenn IA, editors. *Pathology and Genetics of Tumours of the Urinary System and Male Genital Organs*. WHO Classification of Tumours. Lyon, France: IARC Press; 2004.

7. Polesel J, Bosetti C, di Maso M, Montella M, Libra M, Garbeglio A, Zucchetto A, Turati F, Talamini R, La Vecchia C, Serraino D. Duration and intensity of tobacco smoking and the risk of papillary and non-papillary transitional cell carcinoma of the bladder. *Cancer Causes Control*. 2014;25(9):1151-8.

8. Brennan P, Bogillot O, Cordier S, Greiser E, Schill W, Vineis P, Lopez-Abente G, Tzonou A, Chang-Claude J, Bolm-Audorff U, Jöckel KH, Donato F, Serra C, Wahrendorf J, Hours M, T'Mannetje A, Kogevinas M, Boffetta P. Cigarette smoking and bladder cancer in men: a pooled analysis of 11 case-control studies. *Int J Cancer*. 2000;86(2):289-94.

9. Freedman N, Silverman D, Hollenbeck A, Schatzkin A, Abnet C. Association between smoking and risk of bladder cancer among men and women. *JAMA*. 2011;306(7):737-45. Erratum in: JAMA. 2011;306(20):2220.

10. Delclos G, Lerner S. Occupational risk factors. *Scand J Urol Nephrol*. 2008;42(Suppl 218):58-63.

11. Bosetti C, Boffetta P, La Vecchia C. Occupational exposures to polycyclic aromatic hydrocarbons, and respiratory and urinary tract cancers: a quantitative review to 2005. *Ann Oncol*. 2007;18(3):431-46.

12. Porru S, Pavanello S, Carta A, Arici C, Simeone C, Izzotti A, Mastrangelo G. Complex relationships between occupation, environment, DNA adducts, genetic polymorphisms and bladder cancer in a case-control study using a structural equation modeling. *PLoS One*. 2014;9(4): e94566.

13. Moch H, Humphrey PA, Ulbright TM, Reuter VE, editors. *WHO classification of tumours of the urinary system and male genital organs*. 4th ed. Lyon: IARC Press; 2016.

14. Grignon D. Tumors of the urinary bladder. In: Amin M, Grignon J, Srigley J, Eble J, editors. Urological Pathology. 1st ed. Philadelphia: Lippincott Williams & Wilkins; 2014.

15. Moore L, Baris D, Figueroa J, Garcia-Closas M, Karagas M, Schwenn MR, Johnson AT, Lubin JH, Hein DW, Dagnall CL, Colt JS, Kida M, Jones MA, Schned AR, Cherala SS, Chanock SJ, Cantor KP, Silverman DT, Rothman N. GSTM1 null and NAT2 slow acetylation genotypes, smoking intensity and bladder cancer risk: results from the New England bladder cancer study and NAT2 meta-analysis. *Carcinogenesis*. 2011;32(2):182-9.

16. Humphrey PA, Moch H, Cubilla A, Ulbright TM, Reuter V. The 2016 WHO classification of tumours of the urinary system and male genital organs-part B: prostate and bladder tumours. *Eur Urol*. 2016;70(1):106-19.

17. Jimenez R, Gheiler E, Oskanian P, Tiguert R, Sakr W, Wood D, Pontes JE, Grignon DJ. Grading the invasive component of urothelial carcinoma of the bladder and its relationship with progression-free survival. *Am J Surg Pathol*. 2000;24(7):980-7.

18. Cheng L, Neumann RM, Scherer BG, Weaver AL, Leibovich BC, Nehra A, Zincke H, Bostwick DG. Tumor size predicts the survival of patients with pathologic stage

T2 bladder carcinoma: a critical evaluation of the depth of muscle invasion. *Cancer*. 1999;85(12):2638-47.

19. Kim H, Kim M, Kwak C, Kim H, Ku J. Prognostic significance of lymphovascular invasion in radical cystectomy on patients with bladder cancer: a systematic review and meta-analysis. *PLoS One*. 2014;9(2): e89259.

20. Amin M. Histological variants of urothelial carcinoma: diagnostic, therapeutic and prognostic implications. *Mod Pathol*. 2009;(Suppl 2):S96-S118.

21. Nigwekar P, Amin M. The many faces of urothelial carcinoma: an update with an emphasis on recently described variants. *Adv Anat Pathol*. 2008;15(4):218-33.

22. Samaratunga H, Delahunt B. Recently described and unusual variants of urothelial carcinoma of the urinary bladder. *Pathology*. 2012;44(5):407-18.

23. Gontero P, Sylvester R, Pisano F, Joniau S, Eeckt K, Serretta V, Larré S, Di Stasi S, Van Rhijn B, Witjes AJ, Grotenhuis AJ, Kiemeney LA, Colombo R, Briganti A, Babjuk M, Malmström PU, Oderda M, Irani J, Malats N, Baniel J, Mano R, Cai T, Cha EK, Ardelt P, Varkarakis J, Bartoletti R, Spahn M, Johansson R, Frea B, Soukup V, Xylinas E, Dalbagni G, Karnes RJ, Shariat SF, Palou J. Prognostic factors and risk groups in T1G3 non–muscle-invasive bladder cancer patients initially treated with Bacillus Calmette-Guérin: results of a retrospective multicenter study of 2451 patients. *Eur Urol* [Internet]. 2015 [cited 2018 Apr 9];67(1):74-82. Available from: http://www.sciencedirect.com/science/article/pii/S0302283814006149.

24. Edge SB, Byrd DR, Compton CC, Fritz A, Greene F, Trotti A, editors. *AJCC cancer staging manual*. 7th ed. New York: Springer; 2010.

25. Pellucchi F, Freschi M, Moschini M, Rocchini L, Maccagnano C, Nazareno S, Bergamaschi F, Montorsi F, Colombo R. Oncological predictive value of the 2004 World Health Organisation grading classification in primary T1 non-muscle-invasive bladder cancer: a step forward or back? *BJU Int*. 2015;115(2):267-73.

26. Tilki D, Reich O, Karakiewicz PI, Novara G, Kassouf W, Ergün S, Fradet Y, Ficarra V, Sonpavde G, Stief CG, Skinner E, Svatek RS, Lotan Y, Sagalowsky AI, Shariat SF. Validation of the AJCC TNM substaging of pT2 bladder cancer: deep muscle

invasion is associated with significantly worse outcome. *Eur Urol*. 2010;58(1):112-7.

27. Boudreaux KJ, Chang SS, Lowrance WT, Rumohr JA, Barocas DA, Cookson MS, Smith JA Jr, Clark PE. Comparison of American Joint Committee on Cancer pathologic stage T3a versus T3b urothelial carcinoma: analysis of patient outcomes. *Cancer*. 2009;115(4):770-5.

28. Tilki D, Svatek RS, Karakiewicz PI, Novara G, Seitz M, Sonpavde G, Gupta A, Kassouf W, Fradet Y, Ficarra V, Skinner E, Lotan Y, Sagalowsky AI, Stief CG, Reich O, Shariat SF. pT3 substaging is a prognostic indicator for lymph node negative urothelial carcinoma of the bladder. *J Urol*. 2010;184(2):470-4.

29. Liberman D, Alasker A, Sun M, Ismail S, Lughezzani G, Jeldres C, Budaus L, Thuret R, Shariat SF, Widmer H, Perrotte P, Graefen M, Montorsi F, Karakiewicz PI. Radical cystectomy for patients with pT4 urothelial carcinoma in a large population-based study. *BJU Int*. 2011;107(6):905-11.

30. Spiess P, Czerniak B. Dual-track pathway of bladder carcinogenesis: practical implications. *Arch Pathol Lab Med*. 2006;130(6):844-52.

31. McConkey DJ, Lee S, Choi W, Tran M, Majewski T, Siefker-Radtke A, Dinney C, Czerniak B. Molecular genetics of bladder cancer: Emerging mechanisms of tumor initiation and progression. *Urol Oncol*. 2010;28(4):429-40.

32. Cheng L, Zhang S, MacLennan G, Williamson S, Lopez-Beltran A, Montironi R. Bladder cancer: translating molecular genetic insights into clinical practice. *Hum Pathol*. 2011;42(4):455-81.

33. Lindgren D, Frigyesi A, Gudjonsson S, Sjödahl G, Hallden C, Chebil G, Veerla S, Ryden T, Månsson W, Liedberg F, Höglund M. Combined gene expression and genomic profiling define two intrinsic molecular subtypes of urothelial carcinoma and gene signatures for molecular grading and outcome. *Cancer Res*. 2010;70(9):3463-72.

34. Sjödahl G, Lauss M, Lövgren K, Chebil G, Gudjonsson S, Veerla S, Patschan O, Aine M, Fernö M, Ringnér M, Månsson W, Liedberg F, Lindgren D, Höglund M. A

molecular taxonomy for urothelial carcinoma. *Clin Cancer Res*. 2012;18(12):3377-86.

35. Damrauer JS, Hoadley KA, Chism DD, Fan C, Tiganelli CJ, Wobker SE, Yeh JJ, Milowsky MI, Iyer G, Parker JS, Kim WY. Intrinsic subtypes of high-grade bladder cancer reflect the hallmarks of breast cancer biology. *Proc Natl Acad Sci U S A*. 2014;111(8):3110-5.

36. Choi W, Porten S, Kim S, Willis D, Plimack ER, Hoffman-Censits J, Roth B, Cheng T, Tran M, Lee IL, Melquist J, Bondaruk J, Majewski T, Zhang S, Pretzsch S, Baggerly K, Siefker-Radtke A, Czerniak B, Dinney CP, McConkey DJ. Identification of distinct basal and luminal subtypes of muscle-invasive bladder cancer with different sensitivities to frontline chemotherapy. *Cancer Cell*. 2014;25(2):152-65.

37. Cancer Genome Atlas Research Network. Comprehensive molecular characterization of urothelial bladder carcinoma. *Nature*. 2014;507(7492):315-22.

38. McConkey DJ, Choi W, Ochoa A, Siefker-Radtke A, Czerniak B, Dinney CP. Therapeutic opportunities in the intrinsic subtypes of muscle-invasive bladder cancer. *Hematol Oncol Clin North Am*. 2015;29(2):377-94, x-xi.

39. Dadhania V, Zhang M, Zhang L, Bondaruk J, Majewski T, Siefker-Radtke A, Guo CC, Dinney C, Cogdell DE, Zhang S, Lee S, Lee JG, Weinstein JN, Baggerly K, McConkey D, Czerniak B. Meta-analysis of the luminal and basal subtypes of bladder cancer and the identification of signature immunohistochemical markers for clinical use. *EBioMedicine*. 2016;12:105-17.

40. Gerlinger M, Rowan A, Horswell S, Larkin J, Endesfelder D, Gronroos E, Martinez P, Matthews N, Stewart A, Tarpey P, Varela I, Phillimore B, Begum S, McDonald NQ, Butler A, Jones D, Raine K, Latimer C, Santos CR, Nohadani M, Eklund AC, Spencer-Dene B, Clark G, Pickering L, Stamp G, Gore M, Szallasi Z, Downward J, Futreal PA, Swanton C. Intratumor heterogeneity and branched evolution revealed by multiregion sequencing. N Engl J Med. 2012;366(10):883-92.

41. Chang SS, Boorjian SA, Chou R, Clark PE, Daneshmand S, Konety BR, Pruthi R, Quale DZ, Ritch CR, Seigne JD, Skinner EC, Smith ND, McKiernan JM. Diagnosis

and treatment of non-muscle invasive bladder cancer: AUA/SUO Guideline. *J Urol*. 2016;196(4):1021-9.

42. Burger M, Catto JW, Dalbagni G, Grossman HB, Herr H, Karakiewicz P, Kassouf W, Kiemeney LA, La Vecchia C, Shariat S, Lotan Y. Epidemiology and risk factors of urothelial bladder cancer. *Eur Urol*. 2013;63(2):234-41.

43. Grimm MO, Steinhoff C, Simon X, Spiegelhalder P, Ackermann R, Vogeli TA. Effect of routine repeat transurethral resection for superficial bladder cancer: a long-term observational study. *J Urol*. 2003;170(2 Pt 1):433-7.

44. Fahmy O, Khairul-Asri MG, Schubert T, Renninger M, Malek R, Kübler H, Stenzl A, Gakis G. A systematic review and meta-analysis on the oncological long-term outcomes after trimodality therapy and radical cystectomy with or without neoadjuvant chemotherapy for muscle-invasive bladder cancer. *Urol Oncol*. 2018;36(2):43-53.

45. Chang SS, Bochner BH, Chou R, Dreicer R, Kamat AM, Lerner SP, et al. Treatment of non-metastatic muscle-invasive bladder cancer: AUA/ASCO/ASTRO/SUO Guideline. *J Urol*. 2017;198(3):552-9.

46. Lim M, Adsay N, Grignon D, Osunkoya A. Urothelial carcinoma with villoglandular differentiation: a study of 14 cases. *Mod Pathol*. 2009;22(10):1280-6.

47. Tavora F, Epstein J. Urothelial carcinoma with abundant myxoid stroma. *Hum Pathol*. 2009;40(10):1391-8.

48. Cox R, Schneider A, Sangoi A, Clingan W, Gokden N, McKenney J. Invasive urothelial carcinoma with chordoid features: a report of 12 distinct cases characterized by prominent myxoid stroma and cordlike epithelial architecture. *Am J Surg Pathol*. 2009;33(8):1213-9.

49. Cheng L, Zhang S, Alexander R, MacLennan G, Hodges K, Harrison B, Lopez-Beltran A, Montironi R. Sarcomatoid carcinoma of the urinary bladder: the final common pathway of urothelial carcinoma dedifferentiation. *Am J Surg Pathol*. 2011;35(5):e34-E46.

50. Greenson JK, Huang SC, Herron C, Moreno V, Bonner JD, Tomsho LP, en-Izhak O, Cohen HI, Trougouboff P, Bejhar J, Sova Y, Pinchev M, Rennert G, Gruber SB. Pathologic predictors of microsatellite instability in colorectal cancer. *Am J Surg Pathol*. 2009;33(1):126-33.

51. Van Batavia J, Yamany T, Molotkov A, Dan H, Mansukhani M, Batourina E, Schneider K, Oyon D, Dunlop M, Wu XR, Cordon-Cardo C, Mendelsohn C. Bladder cancers arise from distinct urothelial sub-populations. *Nat Cell Biol*. 2014;16(10):982-91, 1-5.

52. Zeisberg M, Neilson EG. Biomarkers for epithelial-mesenchymal transitions. *J Clin Invest*. 2009;119(6):1429-37.

53. Yun SJ, Kim WJ. Role of the epithelial-mesenchymal transition in bladder cancer: from prognosis to therapeutic target. *Korean J Urol*. 2013;54(10):645-50.

54. Nicolè L, Sanavia T, Veronese N, Cappellesso R, Luchini C, Dabrilli P, Fassina A. Oncofetal gene SALL4 and prognosis in cancer: a systematic review with meta-analysis. *Oncotarget*. 2017;8(14):22968-79.

55. Felipe-Silva A, Wakamatsu A, Dos Santos Cirqueira C, Alves VA. Immunohistochemistry panel segregates molecular types of hepatocellular carcinoma in Brazilian autopsy cases. *World J Gastroenterol*. 2016;22(27):6246-56.

56. Landis JR, Koch GG. The measurement of observer agreement for categorical data. *Biometrics*. 1977;33(1):159-74.

57. da Silva RD, Xylinas E, Kluth L, Crivelli JJ, Chrystal J, Chade D, Guglielmetti GB, Pycha A, Lotan Y, Karakiewicz PI, Sun M, Fajkovic H, Zerbib M, Scherr DS, Shariat SF. Impact of statin use on oncologic outcomes in patients with urothelial carcinoma of the bladder treated with radical cystectomy. *J Urol*. 2013;190(2):487-92.

58. Shariat SF, Karakiewicz PI, Palapattu GS, Lotan Y, Rogers CG, Amiel GE, Vazina A, Gupta A, Bastian PJ, Sagalowsky AI, Schoenberg MP, Lerner SP. Outcomes of radical cystectomy for transitional cell carcinoma of the bladder: a contemporary

series from the Bladder Cancer Research Consortium. *J Urol*. 2006;176(6 Pt 1):2414-22; discussion 22.

59. Soave A, John LM, Dahlem R, Minner S, Engel O, Schmidt S, Kluth LA, Fisch M, Rink M. The impact of tumor diameter and tumor necrosis on oncologic outcomes in patients with urothelial carcinoma of the bladder treated with radical cystectomy. *Urology*. 2015;86(1):92-8.

60. Hodgson A, Xu B, Satkunasivam R, Downes MR. Tumour front inflammation and necrosis are independent prognostic predictors in high-grade urothelial carcinoma of the bladder. *J Clin Pathol*. 2018;71(2):154-60.

61. Muppa P, Gupta S, Frank I, Boorjian SA, Karnes RJ, Thompson RH, Thapa P, Tarrell RF, Herrera Hernandez LP, Jimenez RE, Cheville JC. Prognostic significance of lymphatic, vascular and perineural invasion for bladder cancer patients treated by radical cystectomy. *Pathology*. 2017;49(3):259-66.

62. Moschini M, Shariat SF, Abufaraj M, Soria F, Klatte T, Croce G, Mattei A, Damiano R, Salonia A, Montorsi F, Briganti A, Colombo R, Gallina A. The presence of carcinoma in situ at radical cystectomy increases the risk of urothelial recurrence: Implications for follow-up schemes. *Urol Oncol*. 2017;35(4):151.e17-.e23.

63. Yafi FA, Aprikian AG, Chin JL, Fradet Y, Izawa J, Estey E, Fairey A, Rendon R, Cagiannos I, Lacombe L, Lattouf JB, Saad F, Bell D, Drachenberg D, Kassouf W. Impact of concomitant carcinoma in situ on upstaging and outcome following radical cystectomy for bladder cancer. *World J Urol*. 2014;32(5):1295-301.

64. Nuhn P, Bastian PJ, Novara G, Svatek RS, Karakiewicz PI, Skinner E, Fradet Y, Izawa JI, Kassouf W, Montorsi F, Müller SC, Fritsche HM, Sonpavde G, Tilki D, Isbarn H, Ficarra V, Dinney CP, Shariat SF. Concomitant carcinoma in situ in cystectomy specimens is not associated with clinical outcomes after surgery. *Urol Int*. 2011;87(1):42-8.

65. Soave A, Schmidt S, Dahlem R, Minner S, Engel O, Kluth LA, John LM, Hansen J, Schmid M, Sauter G, Shariat SF, Fisch M, Rink M. Does the extent of variant

histology affect oncological outcomes in patients with urothelial carcinoma of the bladder treated with radical cystectomy? *Urol Oncol*. 2015;33(1):21.e1-9.

66. Xylinas E, Rink M, Robinson BD, Lotan Y, Babjuk M, Brisuda A, Green DA, Kluth LA, Pycha A, Fradet Y, Faison T, Lee RK, Karakiewicz PI, Zerbib M, Scherr DS, Shariat SF. Impact of histological variants on oncological outcomes of patients with urothelial carcinoma of the bladder treated with radical cystectomy. *Eur J Cancer*. 2013;49(8):1889-97.

67. Rouanne M, Roumiguié M, Houédé N, Masson-Lecomte A, Colin P, Pignot G, Larré S, Xylinas E, Rouprêt M, Neuzillet Y. Development of immunotherapy in bladder cancer: present and future on targeting PD(L)1 and CTLA-4 pathways. *World J Urol*. 2018;36(11):1727-40.

68. Novara G, Svatek RS, Karakiewicz PI, Skinner E, Ficarra V, Fradet Y, Lotan Y, Isbarn H, Capitanio U, Bastian PJ, Kassouf W, Fritsche HM, Izawa JI, Tilki D, Dinney CP, Lerner SP, Schoenberg M, Volkmer BG, Sagalowsky AI, Shariat SF. Soft tissue surgical margin status is a powerful predictor of outcomes after radical cystectomy: a multicenter study of more than 4,400 patients. *J Urol*. 2010;183(6):2165-70.

69. Tilki D, Svatek RS, Karakiewicz PI, Isbarn H, Reich O, Kassouf W, Fradet Y, Novara G, Fritsche HM, Bastian PJ, Izawa JI, Stief CG, Ficarra V, Lerner SP, Schoenberg M, Dinney CP, Skinner E, Lotan Y, Sagalowsky AI, Shariat SF. Characteristics and outcomes of patients with pT4 urothelial carcinoma at radical cystectomy: a retrospective international study of 583 patients. *J Urol*. 2010;183(1):87-93.

70. Choi SY, Yoo S, Han JH, Jeong IG, Hong B, Hong JH, Ahn H, Kim CS, You D. Predictors of female genital organ involvement in radical cystectomy for urothelial carcinoma of the bladder: a single-center retrospective analysis of 112 female patients. *Int J Surg*. 2017;47:101-6.

71. Djaladat H, Bruins HM, Miranda G, Cai J, Skinner EC, Daneshmand S. Reproductive organ involvement in female patients undergoing radical cystectomy for urothelial bladder cancer. *J Urol*. 2012;188(6):2134-8.

72. Shen SS, Lerner SP, Muezzinoglu B, Truong LD, Amiel G, Wheeler TM. Prostatic involvement by transitional cell carcinoma in patients with bladder cancer and its prognostic significance. *Hum Pathol*. 2006;37(6):726-34.

73. May M, Brookman-May S, Burger M, Gilfrich C, Fritsche HM, Rink M, Chun F, Fisch M, Roghmann F, Noldus J, Mayr R, Pycha A, Novotny V, Wirth M, Vallo S, Haferkamp A, Roigas J, Brisuda A, Stredele R, Volkmer B, Dechet C, Schnabel M, Denzinger S, Stief CG, Bastian PJ, Aziz A. Concomitant seminal vesicle invasion in pT4a urothelial carcinoma of the bladder with contiguous prostatic infiltration is an adverse prognosticator for cancer-specific survival after radical cystectomy. *Ann Surg Oncol*. 2014;21(12):4034-40.

74. Pan J, Xue W, Sha J, Yang H, Xu F, Xuan H, Li D, Huang Y. Incidental prostate cancer at the time of cystectomy: the incidence and clinicopathological features in Chinese patients. *PLoS One*. 2014;9(4):e94490.

75. Pepe P, Fraggetta F, Galia A, Panella P, Pennisi M, Colecchia M, Aragona F. Preoperative findings, pathological stage PSA recurrence in men with prostate cancer incidentally detected at radical cystectomy: our experience in 242 cases. *Int Urol Nephrol*. 2014;46(7):1325-8.

76. Barbisan F, Mazzucchelli R, Scarpelli M, Lopez-Beltran A, Cheng L, Kirkali Z, Montironi R. Urothelial and incidental prostate carcinoma in prostates from cystoprostatectomies for bladder cancer: is there a relationship between urothelial and prostate cancer? *BJU Int*. 2009;103(8):1058-63.

77. Pignot G, Salomon L, Neuzillet Y, Masson-Lecomte A, Lebacle C, Patard JJ, Lunardi P, Rischmann P, Pasticier G, Bernhard JC, Cohen J, Timsit MO, Verkarre V, Peyronnet B, Verhoest G, Le Goux C, Zerbib M, Brecheteau F, Bigot P, Larre S, Murez T, Thuret R, Lacarriere E, Champy C, Roupret M, Comperat E, Berger J, Descazeaud A, Toledano H, Bastide C, Lavilledieu S, Avances C, Delage F, Valeri A, Molimard B, Houlgatte A, Gres P, Donnaint A, Kleinclauss F, Legal S, Doerfler A, Koutlidis N, Cormier L, Hetet JF, Colls P, Arvin-Berod A, Rambeaud JJ, Quintens H, Soulie M, Pfister C. Clinicopathological characteristics of incidental prostate

cancer discovered from radical cystoprostatectomy specimen: a multicenter French study. *Ann Surg Oncol*. 2014;21(2):684-90.

78. Buse S, Höfner T, Müller SC, Hermann E, Wieland WF, May M, Stief CG, Bastian PJ, Hohenfellner M, Haferkamp A. Characterization and risk stratification of prostate cancer in patients undergoing radical cystoprostatectomy. *Int J Urol*. 2013;20(9):866-71.

79. Bruins HM, Djaladat H, Ahmadi H, Sherrod A, Cai J, Miranda G, Skinner EC, Daneshmand S. Incidental prostate cancer in patients with bladder urothelial carcinoma: comprehensive analysis of 1,476 radical cystoprostatectomy specimens. *J Urol*. 2013;190(5):1704-9.

80. Haas GP, Delongchamps N, Brawley OW, Wang CY, de la Roza G. The worldwide epidemiology of prostate cancer: perspectives from autopsy studies. *Can J Urol*. 2008;15(1):3866-71.

81. Mlakar J, Volavšek M. Influence of gross specimen sampling on the incidence of incidental prostatic carcinoma in cystoprostatectomy specimens of patients with bladder carcinoma. *Pol J Pathol*. 2016;67(1):8-12.

82. Tarin TV, Power NE, Ehdaie B, Sfakianos JP, Silberstein JL, Savage CJ, Sjoberg D, Dalbagni G, Bochner BH. Lymph node-positive bladder cancer treated with radical cystectomy and lymphadenectomy: effect of the level of node positivity. *Eur Urol*. 2012;61(5):1025-30.

83. Fajkovic H, Cha EK, Jeldres C, Robinson BD, Rink M, Xylinas E, Chromecki TF, Breinl E, Svatek RS, Donner G, Tagawa ST, Tilki D, Bastian PJ, Karakiewicz PI, Volkmer BG, Novara G, Joual A, Faison T, Sonpavde G, Daneshmand S, Lotan Y, Scherr DS, Shariat SF. Extranodal extension is a powerful prognostic factor in bladder cancer patients with lymph node metastasis. *Eur Urol*. 2013;64(5):837-45.

84. Chalasani V, Chin JL, Izawa JI. Histologic variants of urothelial bladder cancer and nonurothelial histology in bladder cancer. *Can Urol Assoc J*. 2009;3(6 Suppl 4):S193-8.

85. Domanowska E, Jozwicki W, Domaniewski J, Golda R, Skok Z, Wiśniewska H, Sujkowska R, Wolski Z, Jozwicka G. Muscle-invasive urothelial cell carcinoma of the human bladder: multidirectional differentiation and ability to metastasize. *Hum Pathol*. 2007;38(5):741-6.

86. Black PC, Brown GA, Dinney CP. The impact of variant histology on the outcome of bladder cancer treated with curative intent. *Urol Oncol*. 2009;27(1):3-7.

87. Monn MF, Kaimakliotis HZ, Pedrosa JA, Cary KC, Bihrle R, Cheng L, Koch MO. Contemporary bladder cancer: variant histology may be a significant driver of disease. *Urol Oncol*. 2015;33(1): 18.e15-18.e20.

88. Moschini M, Shariat SF, Freschi M, Soria F, D'Andrea D, Abufaraj M, Foerster B, Dell'Oglio P, Zaffuto E, Mattei A, Salonia A, Montorsi F, Briganti A, Gallina A, Colombo R. Is transurethral resection alone enough for the diagnosis of histological variants? A single-center study. *Urol Oncol*. 2017;35(8): 528.e1-528.e5.

89. Rice KR, Koch MO, Kao CS, Pedrosa JA, Kaimakliotis HZ, Masterson TA, Bihrle R, Cheng L. Lymph node metastases in patients with urothelial carcinoma variants: influence of the specific variant on nodal histology. *Urol Oncol*. 2015;33(1): e23-20.e29.

90. Jozwicki W, Domaniewski J, Skok Z, Wolski Z, Domanowska E, Jozwicka G. Usefulness of histologic homogeneity estimation of muscle-invasive urinary bladder cancer in an individual prognosis: a mapping study. *Urology*. 2005;66(5):1122-6.

91. Chen Q, Li L, Wang G, Hu J, Sun T, Fu B. Do histological variants in urothelial carcinoma of the bladder portend poor prognosis? A systematic review and meta-analysis. *Oncotarget*. 2017;8(29):48263-71.

92. Shah RB, Montgomery JS, Montie JE, Kunju LP. Variant (divergent) histologic differentiation in urothelial carcinoma is under-recognized in community practice: impact of mandatory central pathology review at a large referral hospital. *Urol Oncol*. 2013;31(8):1650-5.

93. Wasco MJ, Daignault S, Zhang Y, Kunju LP, Kinnaman M, Braun T, Lee CT, Shah RB. Urothelial carcinoma with divergent histologic differentiation (mixed histologic

features) predicts the presence of locally advanced bladder cancer when detected at transurethral resection. *Urology*. 2007;70(1):69-74.

94. Minato A, Noguchi H, Tomisaki I, Fukuda A, Kubo T, Nakayama T, Fujimoto N. Clinical significance of squamous differentiation in urothelial carcinoma of the bladder. *Cancer Control* [Internet] 2018 [cited 2019 Apr 10];25(1):1-8. Available from: https://journals.sagepub.com/doi/pdf/10.1177/1073274818800269.

95. Sefik E, Celik S, Basmaci I, Yarımoglu S, Bozkurt IH, Yonguc T, Gunlusoy B. Effect of variant histology presence and squamous differentiation on oncological results and patient's survival after radical cystectomy. *Arch Ital Urol Androl*. 2018;90(3):172-5.

96. Lopez-Beltran A, Henriques V, Montironi R, Cimadamore A, Raspollini MR, Cheng L. Variants and new entities of bladder cancer. *Histopathology*. 2019;74(1):77-96.

97. Mitra AP, Bartsch CC, Bartsch G, Miranda G, Skinner EC, Daneshmand S. Does presence of squamous and glandular differentiation in urothelial carcinoma of the bladder at cystectomy portend poor prognosis? An intensive case-control analysis. *Urol Oncol*. 2014;32(2):117-27.

98. Kim SP, Frank I, Cheville JC, Thompson RH, Weight CJ, Thapa P, Boorjian SA. The impact of squamous and glandular differentiation on survival after radical cystectomy for urothelial carcinoma. *J Urol*. 2012;188(2):405-9.

99. Kamat AM, Dinney CP, Gee JR, Grossman HB, Siefker-Radtke AO, Tamboli P, Detry MA, Robinson TL, Pisters LL. Micropapillary bladder cancer: a review of the University of Texas M. D. Anderson Cancer Center experience with 100 consecutive patients. *Cancer*. 2007;110(1):62-7.

100. Fairey AS, Daneshmand S, Wang L, Schuckman A, Lieskovsky G, Djaladat H, Cai J, Miranda G, Skinner EC. Impact of micropapillary urothelial carcinoma variant histology on survival after radical cystectomy. *Urol Oncol*. 2014;32(2):110-6.

101. Abufaraj M, Foerster B, Schernhammer E, Moschini M, Kimura S, Hassler MR, Preston MA, Karakiewicz PI, Remzi M, Shariat SF. Micropapillary urothelial

carcinoma of the bladder: a systematic review and meta-analysis of disease characteristics and treatment outcomes. *Eur Urol*. 2019; 75(4):649-658.

102. Sung MT, Wang M, MacLennan GT, Eble JN, Tan PH, Lopez-Beltran A, Montironi R, Harris JJ, Kuhar M, Cheng L. Histogenesis of sarcomatoid urothelial carcinoma of the urinary bladder: evidence for a common clonal origin with divergent differentiation. *J Pathol*. 2007;211(4):420-30.

103. Armstrong AB, Wang M, Eble JN, MacLennan GT, Montironi R, Tan PH, Lopez-Beltran A, Zhang S, Baldridge LA, Spartz H, Cheng L. TP53 mutational analysis supports monoclonal origin of biphasic sarcomatoid urothelial carcinoma (carcinosarcoma) of the urinary bladder. *Mod Pathol*. 2009;22(1):113-8.

104. Wright JL, Black PC, Brown GA, Porter MP, Kamat AM, Dinney CP, Lin DW. Differences in survival among patients with sarcomatoid carcinoma, carcinosarcoma and urothelial carcinoma of the bladder. *J Urol*. 2007;178(6):2302-6; discussion 7.

105. Kaimakliotis HZ, Monn MF, Cary KC, Pedrosa JA, Rice K, Masterson TA, Gardner TA, Hahn NM, Foster RS, Bihrle R, Cheng L, Koch MO. Plasmacytoid variant urothelial bladder cancer: is it time to update the treatment paradigm? *Urol Oncol*. 2014;32(6):833-8.

106. Li Q, Assel M, Benfante NE, Pietzak EJ, Herr HW, Donat M, Cha EK, Donahue TF, Bochner BH, Dalbagni G. The Impact of Plasmacytoid Variant Histology on the Survival of Patients with Urothelial Carcinoma of Bladder after Radical Cystectomy. *Eur Urol Focus*. 2019;5(1):104-8.

107. Mai KT, Bateman J, Djordjevic B, Flood TA, Belanger EC. Clear Cell Urothelial Carcinoma. *Int J Surg Pathol*. 2017;25(1):18-25.

108. Wasco MJ, Daignault S, Bradley D, Shah RB. Nested variant of urothelial carcinoma: a clinicopathologic and immunohistochemical study of 30 pure and mixed cases. *Hum Pathol*. 2010;41(2):163-71.

109. Tamas EF, Nielsen ME, Schoenberg MP, Epstein JI. Lymphoepithelioma-like carcinoma of the urinary tract: a clinicopathological study of 30 pure and mixed cases. *Mod Pathol*. 2007;20(8):828-34.

110. Jackson BL, Mohammed A, Mayer N, Dormer J, Griffiths TR. Is Immediate Radical Cystectomy Necessary for All Patients with Non-Muscle-Invasive Micropapillary Bladder Cancer? *Urol Int*. 2016;96(1):32-8.

111. Lopez-Beltran A, Amin MB, Oliveira PS, Montironi R, Algaba F, McKenney JK, de Torres I, Mazerolles C, Wang M, Cheng L. Urothelial carcinoma of the bladder, lipid cell variant: clinicopathologic findings and LOH analysis. *Am J Surg Pathol*. 2010;34(3):371-6.

112. Martins-Filho SN, Alves VAF, Wakamatsu A, Maeda M, Craig AJ, Assato AK, Villacorta-Martin C, D'Avola D, Labgaa I, Carrilho FJ, Thung SN, Villanueva A. A phenotypic map of disseminated hepatocellular carcinoma suggests clonal constraints in metastatic sites. *Histopathology*. 2019;74(5):718-30.

113. Audenet F, Attalla K, Sfakianos JP. The evolution of bladder cancer genomics: what have we learned and how can we use it? *Urol Oncol*. 2018;36(7):313-20.

114. Sikic D, Keck B, Wach S, Taubert H, Wullich B, Goebell PJ, Kahlmeyer A, Olbert P, Isfort P, Nimphius W, Hartmann A, Giedl J. Immunohistochemiocal subtyping using CK20 and CK5 can identify urothelial carcinomas of the upper urinary tract with a poor prognosis. *PLoS One*. 2017;12(6):e0179602.

115. Guo CC, Dadhania V, Zhang L, Majewski T, Bondaruk J, Sykulski M, Wronowska W, Gambin A, Wang Y, Zhang S, Fuentes-Mattei E, Kamat AM, Dinney C, Siefker-Radtke A, Choi W, Baggerly KA, McConkey D, Weinstein JN, Czerniak B. Gene expression profile of the clinically aggressive micropapillary variant of bladder cancer. *Eur Urol*. 2016;70(4):611-20.

116. Warrick JI, Kaag M, Raman JD, Chan W, Tran T, Kunchala S, Shuman L, DeGraff D, Chen G. FOXA1 and CK14 as markers of luminal and basal subtypes in histologic variants of bladder cancer and their associated conventional urothelial carcinoma. *Virchows Arch*. 2017;471(3):337-45.

117. Adam RM, DeGraff DJ. Molecular mechanisms of squamous differentiation in urothelial cell carcinoma: a paradigm for molecular subtyping of urothelial cell carcinoma of the bladder. *Urol Oncol*. 2015;33(10):444-50.

118. Robertson AG, Kim J, Al-Ahmadie H, Bellmunt J, Guo G, Cherniack AD, Hinoue T, Laird PW, Hoadley KA, Akbani R, Castro MAA, Gibb EA, Kanchi RS, Gordenin DA, Shukla SA, Sanchez-Vega F, Hansel DE, Czerniak BA, Reuter VE, Su X, de Sa Carvalho B, Chagas VS, Mungall KL, Sadeghi S, Pedamallu CS, Lu Y, Klimczak LJ, Zhang J, Choo C, Ojesina AI, Bullman S, Leraas KM, Lichtenberg TM, Wu CJ, Schultz N, Getz G, Meyerson M, Mills GB, McConkey DJ, Weinstein JN, Kwiatkowski DJ, Lerner SP. Comprehensive molecular characterization of muscle-invasive bladder cancer. *Cell*. 2017;171(3):540-56.e25.

119. Sjödahl G, Eriksson P, Liedberg F, Höglund M. Molecular classification of urothelial carcinoma: global mRNA classification versus tumour-cell phenotype classification. *J Pathol*. 2017;242(1):113-25.

120. Guo C, Majewski T, Dinney C, Czerniak B. Useful immunohistochemical markers in the molecular classification of bladder cancer. *Lab Invest*. 2019;99(Suppl 1):60.

121. Tan TZ, Rouanne M, Tan KT, Huang RY, Thiery JP. Molecular subtypes of urothelial bladder cancer: results from a meta-cohort analysis of 2411 tumors. *Eur Urol*. 2019;75(3):423-32.

122. Dyrskjøt L. Molecular subtypes of bladder cancer: academic exercise or clinical relevance? *Eur Urol*. 2019;75(3):433-4.

123. Thomsen MBH, Nordentoft I, Lamy P, Vang S, Reinert L, Mapendano CK, Høyer S, Ørntoft TF, Jensen JB, Dyrskjøt L. Comprehensive multiregional analysis of molecular heterogeneity in bladder cancer. *Sci Rep*. 2017;7(1):11702.

124. Warrick JI, Sjödahl G, Kaag M, Raman JD, Merrill S, Shuman L, Chen G, Walter V, DeGraff DJ. Intratumoral heterogeneity of bladder cancer by molecular subtypes and histologic variants. *Eur Urol*. 2019;75(1):18-22.

125. Sjödahl G, Eriksson P, Lövgren K, Marzouka NA, Bernardo C, Nordentoft I, Dyrskjøt L, Liedberg F, Höglund M. Discordant molecular subtype classification in the basal-squamous subtype of bladder tumors and matched lymph-node metastases. Mod Pathol. 2018; 31(12):1869-1881.

9. Apêndice

MEDICINA

USP

COMITÊ DE ÉTICA EM PESQUISA

APROVAÇÃO

O Comitê de Ética em Pesquisa da Faculdade de Medicina da Universidade de São Paulo, em sessão de 18/03/2015, **APROVOU** o Protocolo de Pesquisa nº **086/15** intitulado: **"CARCINOMAS UROTELIAIS DE ALTO GRAU EM CISTECTOMIAS: MARCADORES MORFOLÓGICOS E MOLECULARES "** apresentado pelo **Departamento de PATOLOGIA.**

Cabe ao pesquisador elaborar e apresentar ao CEP-FMUSP, os relatórios parciais e final sobre a pesquisa (Resolução do Conselho Nacional de Saúde nº 466/12, inciso IX.2, letra "c").

Pesquisador (a) Responsável: Venancio Avancini Ferreira Alves
Pesquisador (a) Executante: Juliana Naves Ravanini

CEP-FMUSP, 18 de Março de 2015.

Prof. Dr. Roger Chammas
Coordenador
Comitê de Ética em Pesquisa