CLAUDIA RENATA LEITE SILVA

Avaliação clínico-laboratorial de pacientes com síndrome de Kabuki

Dissertação apresentada à Faculdade de Medicina da Universidade de São Paulo para obtenção do título de Mestre em Ciências

Área de Concentração: Pediatria

Orientadora: Prof. Dra. Chong Ae Kim

São Paulo
2009

Dados Internacionais de Catalogação na Publicação (CIP)

Preparada pela Biblioteca da
Faculdade de Medicina da Universidade de São Paulo

©reprodução autorizada pelo autor

Silva, Claudia Renata Leite
Avaliação clínico-laboratorial de pacientes portadores de síndrome de Kabuki / Claudia Renata Leite Silva. -- São Paulo, 2009.
Dissertação(mestrado)--Faculdade de Medicina da Universidade de São Paulo. Departamento de Pediatria.
Área de concentração: Pediatria.
Orientadora: Chong Ae Kim.

Descritores: 1.Anormalidades congênitas 2.Face/anormalidades 3.Osso e ossos/anormalidades 4.Retardo mental 5.Evolução clínica 6.Anormalidades dentárias 7.Cardiopatias congênitas 8.Genética

USP/FM/SBD-170/09

Aos meus pais, pela dedicação, apoio e presença em todos os momentos fundamentais de minha vida.

Agradecimentos

A Prof. Dra. Chong Ae Kim, pela oportunidade, paciência, confiança e lições de genética e vida, durante minha especialização e pós-graduação.

Ao meu marido, Leonardo Russo, pelo amor, carinho e compreensão nestes seis anos juntos.

Aos meus irmãos Carlos Rodrigo e Rainy, pela amizade e palavras de apoio e confiança durante toda a minha formação acadêmica.

Aos meus sobrinhos Giovanni, Melissa, Gustavo, Sabrina e Guilherme por serem a razão e inspiração em minha formação como pediatra.

Aos amigos que tive a oportunidade de conhecer na Unidade de Genética: Ana Carolina de Paula, Rachel Honjo, Vera Levyman, Lilian Albano e Débora Bertola, pela ajuda e ensinamentos durante a elaboração desta dissertação.

A Camila Teixeira, por toda a ajuda durante toda a elaboração da tese, nas convocações e avaliações dos pacientes.

Aos pacientes estudados e seus pais.

Esta dissertação ou tese está de acordo com as seguintes normas, em vigor no momento desta publicação:

Referências: adaptado de *International Committee of Medical Journals Editors* (Vancouver)

Universidade de São Paulo. Faculdade de Medicina. Serviço de Biblioteca e Documentação. *Guia de apresentação de dissertações, teses e monografias*.

Elaborado por Anneliese Carneiro da Cunha, Maria Julia de A. L. Freddi, Maria F. Crestana, Marinalva de Souza Aragão, Suely Campos Cardoso, Valéria Vilhena. 2a ed. São Paulo: Serviço de Biblioteca e Documentação; 2005.

Abreviaturas dos títulos dos periódicos de acordo com *List of Journals Indexed in Index Medicus*.

Lista de figuras

Figura 1	maquiagem dos atores do teatro Kabuki.	17
Figura 2	a: manifestações cardinais e achados clínicos mais frequentes da SK. b: alterações dos dermatóglifos (Niikawa et al.,1988).	20
Figura 3	fotografia do paciente12 aos 16 anos, onde observamos as características faciais típicas da SK, e a impressão de ter ascendência oriental.	22
Figura 4	fotografias dos pacientes 1 a 12.	60
Figura 5	mãos do paciente 4, aos sete anos, com evidente braquidactilia de todos os dedos.	64
Figura 6	avaliação odontológica do paciente 8, aos 13 anos, onde observa-se a ausência de incisivos laterais superiores. ...	66
Figura 7	paciente 10 aos seis meses, (onde não foi possível fazer a suspeita clínica de SK) e aos 10 anos.	78
Figura 8	paciente 5 com um ano (onde já observamos características da síndrome) e com 13 anos. Neste caso a primeira avaliação foi aos quatro anos.	78
Figura 9	pacientes 7 e 9, com caracteristicas de SK e cariótipo com anomalia do cromossomo X. ……..……..……..	86
Figura 10	paciente 1, aos seis e 13 anos.	111
Figura 11	paciente 2, aos oito e 13 anos.	113
Figura 12	paciente 3, com um ano e 10 meses.	115
Figura 13	paciente 4, aos seis e 10 anos.	117
Figura 14	paciente 5, aos dois anos e cinco anos.	119
Figura 15	paciente 6, aos cinco anos e 13 anos.	121
Figura 16	paciente 7, aos cinco e sete anos.	123
Figura 17	paciente 8, aos 10 e 13 anos.	125
Figura 18	paciente 9, com um ano e sete meses e aos cinco anos. .	127
Figura 19	paciente 10, aos seis meses e aos 10 anos.	129
Figura 20	paciente 11, aos dois e quatro anos.	131
Figura 21	paciente 12, aos 16 anos.	133

Lista de tabelas

Tabela 1 Identificação dos pacientes..... 56
Tabela 2 Intercorrências na gravidez, parto e período neonatal..... 58
Tabela 3 Características faciais..... 59
Tabela 4 Avaliação do desenvolvimento..... 63
Tabela 5 Alterações esqueléticas..... 65
Tabela 6 Alterações oftalmológicas..... 68
Tabela 7 Alterações imunológicas..... 74

Lista de abreviaturas e siglas

a.	Anos
AACD	Associação de Assistência à Criança Deficiente
CGH	Hibridação genômica comparativa
DM1	Diabetes Mellitus insulino dependente
DNPM	Desenvolvimento neuropsicomotor
et al.	e outros
FISH	Hibridação in situ
FSH	Hormônio folículo estimulante
GH	Hormônio do crescimento
HC	Hospital das clínicas
HC/FMUSP	Hospital das clínicas da Universidade de São Paulo
ICr	Instituto da criança
ICV	Imunodeficiência variável comum
IgA	Imunoglobulina A
IgG	Imunoglobulina G
IMC	Índice de massa corpórea
m.	Meses
NCHS	National center for health statistics
PTI	Púrpura trombocitopênica idiopática
QI	Quoeficiente de inteligência
SCL	Sindactilia de Cenani-Lenz
SH	Síndrome Hardikar
SK	Síndrome de Kabuki
ST	Síndrome de Turner
TSH	Hormônio estimulador da tireóide
T4L	Tetraiodotironina livre
Vr.	Valor de referência

Lista de símbolos

%	Porcentagem
g	Gramas
cm	Centímetros
®	Marca Registrada
mg/l	miligramas por litro
#	Numero

Sumario

Lista de figuras 6
Lista de tabelas 7
Lista de abreviaturas e siglas 8
Lista de símbolos 9
Resumo 12
Summary 13
1. Introdução 14
1.1. Histórico 15
1.2. Prevalência 18
1.3. Características Clínicas 19
1.3.1. Principais Características 19
1.3.2. Alterações faciais e cranianas 21
1.3.3. Alterações odontológicas 23
1.3.4. Alterações oftalmológicas 24
1.3.5. Alterações otorrinolaringológicas 25
1.3.6. Déficit cognitivo 26
1.3.7. Alterações neurológicas 27
1.3.8. Alterações esqueléticas 28
1.3.9. Alterações ectodérmicas/dermatológicas 31
1.3.10. Alterações dermatóglifos 32
1.3.11. Alterações do aparelho respiratório 32
1.3.12. Alterações cardiológicas 33
1.3.13. Alterações do aparelho digestório 35
1.3.14. Alterações do aparelho renal e genital 38
1.3.15. Alterações endocrinológicas 39
1.3.16. Alterações hematológicas/ imunológicas 40
1.4. Genética 43
1.4.1. Estudos cromossômicos 44
1.4.2. Estudos moleculares 45
1.5. Diagnóstico 47
1.6. Evolução clínica e manejo do paciente com SK 48
2. Objetivos 50
3. Casuística e Metodologia 52
3.1. Casuística 53
3.2. Metodologia 54
4. Resultados 55
4.1. Identificação dos pacientes 56
4.1.1. Antecedentes familiares 57
4.1.2. Antecedentes neonatais 57

4.2. Características cardinais **59**
4.2.1. Características faciais *59*
4.2.2. Baixa estatura pós-natal *61*
4.2.3. Déficit cognitivo *61*
4.2.4. Avaliação dos dermatóglifos *63*
4.2.5. Avaliação ortopédica e radiológica *64*
4.3. Outros achados **66**
4.3.1. Avaliação odontológica *66*
4.3.2. Avaliação oftalmológica *67*
4.3.3. Avaliação otológica e auditiva *68*
4.3.4. Avaliação do aparelho respiratório *69*
4.3.5. Avaliação cardiológica *69*
4.3.6. Avaliação do aparelho digestório *70*
4.3.7. Avaliação do aparelho urinário e genital *71*
4.3.8. Avaliação neurológica. *72*
4.3.9. Avaliação endocrinológica *73*
4.3.10. Avaliação hematológica/imunológica *73*
4.3.11. Avaliação genética *75*
4.4. Evolução Clínica **76**
5. Discussão **77**
6. Conclusões **89**
Referências **91**
Anexo A – Aprovação CAPPesq **99**
Anexo B – Termo de consentimento **101**
Anexo C – Protocolo de pesquisa **105**
Anexo D – Resumo sobre os pacientes estudados **110**

Resumo

SILVA, CRL Avaliação clínico-laboratorial de pacientes com síndrome de Kabuki [Dissertação]. São Paulo: Universidade de São Paulo, Faculdade de Medicina, 2009. 134p.

INTRODUÇÃO: A síndrome de Kabuki (SK) é uma doença genética de etiologia desconhecida, cujas características cardinais são: dismorfismos faciais, baixa estatura de inicio pós-natal, anomalias esqueléticas, déficit cognitivo e alteração de dermatóglifos. Já foram descritas alterações em outros órgãos e sistemas. O diagnóstico é clínico. OBJETIVOS: Descrever os achados clínicos, e a evolução clínica de pacientes com SK. CASUÍSTICA E METODOLOGIA: Foram estudados 12 pacientes, oito do sexo feminino e quatro do sexo masculino, onde foram realizados: anamnese, exame físico, revisão de prontuário, avaliação cardiológica e odontológica, exames de imagem e laboratoriais. RESULTADOS: Todos pacientes tinham: face típica, déficit cognitivo, alterações esqueléticas e persistência de padrão fetal em coxins digitais. As alterações esqueléticas mais freqüentes foram: braquidactilia do quinto dedo, frouxidão ligamentar e luxação de quadril. A baixa estatura foi encontrada em 8/12 pacientes. Oito apresentavam ausência de dentes. Alterações oftalmológicas foram identificadas em sete. Na avaliação da audição, três tinham otites e dois, perda auditiva. Cinco pacientes apresentaram doenças respiratórias. Três pacientes apresentavam cardiopatias, e uma tinha somente alteração eletrocardiográfica. Seis pacientes tiveram dificuldades alimentares nos primeiros anos de vida e cinco, refluxo gastroesofágico. Três pacientes tinham anomalias renais, dois apresentaram enurese noturna e dois criptorquidia. Hipotonia estava presente em cinco pacientes e convulsões em quatro. Hipotireoidismo estava presente em duas pacientes e uma paciente tinha deficiência de hormônio de crescimento. Dois pacientes relataram um episódio de púrpura trombocitopênica. Alterações imunológicas foram identificadas em três pacientes. Anomalias do cromossomo X foram identificadas em duas pacientes. Nenhum paciente faleceu durante o estudo. Dos pacientes com mais de 18 anos, 3/4 tinham baixa estatura e nos pacientes com mais de 10 anos 4/7 tornaram-se obesos. DISCUSSÃO: A maioria de nossos achados foi compatível com a encontrada na literatura. As pacientes com alterações no cromossomo X, apresentavam características de SK e síndrome de Turner, não podendo descartar ou confirmar a co-existência destas duas doenças. CONCLUSÕES: a SK apresenta uma grande variabilidade clínica, devendo seus portadores, ter suporte multidisciplinar. As anomalias renais, cardíacas, imunológicas e esqueléticas, foram responsáveis pelas principais complicações clínicas relatadas.

Descritores: 1. Anormalidades congênitas 2.Face/anormalidades 3.Osso e ossos/anormalidades 4.Retardo mental 5.Evolução clínica 6.Anormalidades dentárias 7.Cardiopatias congênitas 8.Genética

Summary

SILVA, CRL. Clinical and laboratorial evaluation of patients with Kabuki syndrome [dissertação]. São Paulo: Universidade de São Paulo, Faculdade de Medicina, 2009. 134p.

INTRODUCTION: Kabuki syndrome (KS) is a genetic disease which cardinal manifestations are: facial dysmorfism, short stature of postnatal onset, skeletal abnormalities, mental retardation and abnormal dermatolyphics. Beside these manifestations, abnormalities of every organ system, has been described. The diagnosis is clinical. OBJECTIVES: The objective is to describe the clinical manifestations and the follow-up of patients with Kabuki syndrome. PATIENTS AND METHODS: Twelve patients were studied, eight female and four male, not related, in which anamnesis, physical examination, review of their clinical records, odontological and ophthalmological evaluation, radiological and laboratorial tests, were performed. RESULTS: All patients have: typical face, mental retardation, skeletal abnormalities and presence of fingertip pads. Short stature was present in 8/12 patients. The most frequent skeletal abnormalities were: short fingers, hypotony and hip dislocation. Eight patients have absence of teeth. Ophthalmologic abnormalities were found in seven patients. On hearing evaluation, three patients have recurrent otitis and hearing lost was identified in two patients. Apnea and laryngo malacia was present in one patient. Three patients presented congenital cardiopathy and one patient without cardiopathy had an anomaly at electrocardiography. At the first years of life, six patients had feeding difficulties, with one whom needed a gastrostomy tube and five had gastroesofageal reflux. A kidney and urinary tract malformation was found in three patients, two had nocturnal enuresis, and two had undescended testis. Hypotonia was present in five patients and four reported seizures. Hypothyroidism was present in two patients and one had growth hormone deficiency. Two patients had an episode of thrombocytopenic purpura. Immunologic abnormalities were identified in three patients. Cytogenetic abnormalities of X chromosome were identified in two female patients. During the study, no one patient died. In adult patients, 3/4 had short stature, and, in patients with 10 years or more, 4/7 were obese. DISCUSSION: Most of our findings were compatible with the literature. The patients with X chromosome abnormalities presented characteristics of KS and Turner's syndrome and we are not able to make an exact distinction if they have or not both diseases. CONCLUSION: KS has a wide clinical variability and the affected ones should be followed by a multidisciplinary clinic. Renal, cardiac, skeletal and immunological abnormalities are those with most morbidity related by the patients.
Key words: 1.Congenital abnormalities 2.Face/abnormalities 3.Bone and bones/abnormalities 4.Mental retardation 5.Clinical evolution 6.Tooth abnormalities 7.Heart defects, congenital 8.Genetics

Introdução

1. Introdução

A síndrome de Kabuki (SK, OMIN 147920), também conhecida como Síndrome da maquiagem Kabuki, KMS, síndrome de Niikawa-Kuroki, é uma desordem clínica de etiologia ainda desconhecida, caracterizada por alterações faciais associadas a déficit cognitivo, baixa estatura, alterações esqueléticas e alterações de dermatóglifos (Adam e Hudgins, 2005). Na literatura existem mais de 350 casos descritos (Matsumoto e Niikawa, 2003).

1.1. Histórico

Em 1967, Norio Niikawa, um pediatra japonês, avaliou uma recém nascida cuja face peculiar não era parecida com a de seus pais, e que evoluiu com déficit de crescimento, além de outras malformações, ficando sem diagnóstico naquela época (Niikawa et al., 1981). Nos anos seguintes, identificou outros indivíduos com face semelhante àquela paciente, e, após perceber que estes pacientes tinham, além da face, características clínicas em comum, concluiu que havia descoberto uma nova desordem clínica. Seus resultados foram apresentados na primeira conferência de dismorfologia do Japão, em 1979. Nesta conferencia estava Yoshikazu Kuroki, um geneticista de outra província japonesa, que já havia avaliado

dois pacientes com achados semelhantes aos de Niikawa, e os apresentou na conferência do ano seguinte (Matsumoto e Niikawa, 2003).

Em 1981, ambos os médicos publicaram seus trabalhos de forma independente ao Journal of Pediatrics, sugerindo terem descoberto uma nova síndrome genética (Niikawa et al. 1981; Kuroki et al. 1981).

Kuroki et. al. (1981) descreveram cinco pacientes, quatro do sexo masculino e uma do sexo feminino, com idades entre três meses e 13 anos, não relacionados entre si. Em todos os casos, foram observados retardo mental de grau moderado, déficit de crescimento pós-natal, uma maior suscetibilidade a infecções e uma face incomum, onde se observava sobrancelhas arqueadas com rarefação de terço lateral, fendas palpebrais alongadas com eversão de porção lateral, cílios grossos e orelhas grandes. Como em nenhum dos casos havia consangüinidade ou recorrência familiar, os autores sugeriram que esta síndrome não seja transmitida através de herança autossômica recessiva.

Niikawa et al. (1981) também descreveram cinco pacientes, três do sexo masculino e duas do sexo feminino, com idades entre sete e 16 anos, não relacionados entre si. Todos pacientes tinham uma face peculiar, caracterizada por sobrancelhas arqueadas com rarefação lateral, cílios longos, pálpebras alongadas com eversão de terço lateral de pálpebra inferior, nariz largo com ponta deprimida, orelhas grandes e proeminentes com antihélices hipoplásicas, déficit cognitivo de grau moderado a grave, baixa estatura pós-natal e otites de repetição.

O nome síndrome da maquiagem Kabuki foi sugerido no trabalho de Niikawa, por Nobuo Matsubara, também pediatra, ao notar que a forma das sobrancelhas e pálpebras, da primeira paciente descrita, era semelhante à maquiagem utilizada pelos atores do teatro Kabuki (Matsumoto e Niikawa, 2003).

Kabuki é o teatro tradicional japonês, fundado no século XVII, aonde a maquiagem nas pálpebras e sobrancelhas acentua ou exagera as linhas faciais para produzir as máscaras dramáticas usadas pelos atores de acordo com o personagem (Mhanni e Chudley, 1999). Atualmente, evita-se utilizar o termo “maquiagem” (make-up), por ser considerado ofensivo aos pacientes (Schrander-Stumpel et al., 1994). Por outro lado, os atores do teatro Kabuki no Japão, também acham ofensivo o nome síndrome de Kabuki. Foi sugerido o nome síndrome de Niikawa-Kuroki, porém ele não evidencia a característica clínica mais evidente da síndrome, sendo pouco utilizado (Matsumoto e Niikawa, 2003).

Figura 1 – maquiagem dos atores do teatro Kabuki.

1.2. Prevalência

A princípio, pensou-se que a SK era uma síndrome rara e exclusiva nos japoneses, porém, nos anos seguintes, foram identificados novos casos em outros países, em indivíduos das mais variadas etnias. O primeiro caso descrito fora do Japão foi em 1982, na América do Sul (Koutras e Fisher, 1982). No Brasil, o primeiro paciente foi descrito por van Bever e van der Ender em 1992, na Revista Brasileira de Genética. Tratava-se de um menino de oito anos, sem ascendência japonesa.

Niikawa et. al., em 1988, estimou que a prevalência desta síndrome seria de um para cada 32000 nascidos vivos no Japão. Como a maioria dos pacientes era japonesa, ele concluiu que esta síndrome era comum no Japão e rara no restante do mundo. Schrander–Stumpel et al., em 1994, estudaram 29 pacientes não-japoneses com SK, que foram diagnosticados no intervalo de um ano, e sugeriram que esta síndrome não era rara fora do Japão.

Tsukarara et al., em 1997 observou que, até aquele ano, haviam sido descritos na literatura, mais pacientes não-japoneses, do que japoneses, indicando que sua prevalência seja a mesma no Japão e fora dele.

White et al. (2004) descreveram os achados clínicos de 27 pacientes da Nova Zelândia e Austrália, estimando a prevalência de SK nestes países em 1:86000 nascidos vivos, refletindo um possível um baixo reconhecimento da síndrome, e assim, uma prevalência menor do que a observada no Japão.

1.3. Características Clínicas

1.3.1. Principais Características

Niikawa et al., em 1988, reuniram todos os casos de SK descritos na literatura (62, a maioria japonesa), e listaram seus achados clínicos e laboratoriais, com o intuito de delinear o espectro fenotípico da síndrome.

A partir deste estudo foram enumerados os achados mais freqüentes, conhecidos como manifestações cardinais:

- Face típica caracterizada por:
    - Fendas palpebrais alongadas em todos os pacientes,
    - eversão de pálpebra inferior (98%),
    - septo nasal curto (93%),
    - sobrancelhas arqueadas (88%),
    - e orelhas proeminentes (85%).
- Alterações esqueléticas em 92%, principalmente:
    - Encurtamento do quinto dedo (89%),
    - e anomalias de vértebras e costelas (71%).
- Alteração no padrão de dermatóglifos, e/ou persistência de padrão fetal dos coxins digitais em 93%,
- Déficit cognitivo leve a moderado em 92%,
- Baixa estatura pós-natal em 83%.

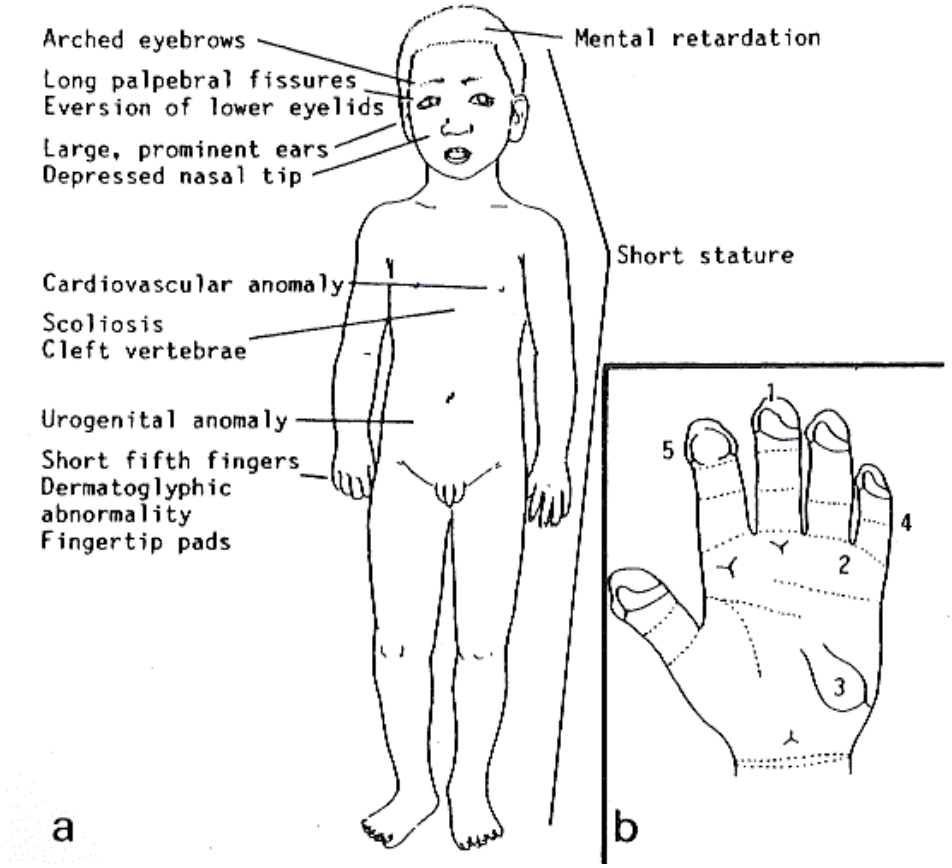

Figura 2- a: manifestações cardinais e achados clínicos mais frequentes da SK. b: alterações dos dermatóglifos (Niikawa et al.,1988).

Neste estudo, também foi identificada uma alta freqüência de anomalias cardiovasculares, geniturinárias, gastrintestinais e neurológicas, além de complicações como: maior susceptibilidade a infecções, otites de repetição, perda auditiva, telarca precoce e hiperbilirrubinemia neonatal.

Schrander-Stumpel et al. (1994), que avaliaram pacientes não-japoneses, observaram uma menor prevalência de baixa estatura, uma maior prevalência de frouxidão ligamentar, alterações neurológicas como hipotonia e dificuldades alimentares.

Matsumoto e Niikawa, em 2003, publicaram uma revisão de todas as séries de casos publicadas até aquela época, observando que, dentre as características cardinais, a baixa estatura (presente em 55%), o déficit cognitivo (em 84%) e as alterações esqueléticas (em 88%), eram menos comuns do que o estimado anteriormente. Também observou um grande número de pacientes (58/78 74%) com frouxidão ligamentar.

1.3.2. Alterações faciais e cranianas

Niikawa et al. (1988) observaram que, além das anomalias já descritas, mais de 80% dos pacientes tinham palato alto, ou fendido. Achados menos freqüentes incluíam: epicanto, orelhas malformadas, lábio leporino, micrognatia e baixa implantação de cabelos. Também descreveram que poucos pacientes com SK tinham microcefalia.

Schrander-Stumpel et al. em 1994 observou que, nos pacientes não japoneses, as características faciais eram semelhantes às descritas por Niikawa et al. em 1988, porém, observou uma maior freqüência de microcefalia nos pacientes não-japoneses (31% versus 6%). Neste trabalho, os autores também notaram, que a face típica dá aos pacientes não japoneses, a impressão de terem traços orientais.

Figura 3 – fotografia do paciente 2 aos 16 anos, onde observamos as características faciais típicas da SK e a impressão de ter ascendência oriental.

Burke e Jones, em 1995, descreveram oito pacientes com SK, onde seis tinham fenda palatina, e sugeriram que a aparência facial se modifique com o tempo, tornando difícil o diagnóstico em neonatos.

Lan et al., em 1995, descreveu um paciente com SK e incompetência velo-faríngea, o que não havia sido observado anteriormente.

Kawame et al., em 1999, estudaram 18 pacientes com SK e identificaram filtro nasal trapezóide em quatro pacientes, o que não havia sido observado antes.

Wessels et. al., em 2002, revisaram os achados de 300 pacientes, e observaram, como achados menos comuns na SK: fistula pré-auricular, fosseta peri labial, eversão de lábio inferior, e hipoplasia malar.

1.3.3. Alterações odontológicas

Desde as primeiras publicações sobre SK foram descritas anomalias de dentes. Niikawa et al. (1981) observaram em 2/5 pacientes um dentição deficiente. Kuroki et al. (1988) observaram em quatro pacientes, dentição anormal ou cáries.

Niikawa et al., na revisão de 1988, identificaram em 78% dos pacientes dentição anormal e, em 67%, dentes irregularmente espaçados.

Mhanni et al. (1999) descreveram as anomalias odontológicas de oito pacientes com SK onde as foram identificadas: ausência dos dentes incisivos laterais e centrais, dentes espaçados, incisivos cônicos e ausência de dentes molares. Concluíram que as anomalias odontológicas descritas possam ser úteis para estabelecer o diagnóstico naqueles indivíduos com manifestações mais brandas da SK.

Matsune et al., (2001) descreveram seis pacientes com SK, com ênfase nas anomalias dentárias, e sugeriram que a má oclusão dentária seja causada pelo menor desenvolvimento do maxilar, e que o maior espaçamento dos dentes seja secundário à hipoplasia de dentes e hipodontia.

Na revisão de Wessels et al. (2002), a dentição anormal estava presente em 48% dos pacientes com SK. A hipodontia, microdontia e forma anômala dos incisivos superiores foram os achados mais freqüentes.

Petzold et al. (2003) avaliaram quatro pacientes com SK, do ponto de vista odontológico, onde realizaram também radiografia panorâmica de maxilares. O estudo radiológico foi capaz de evidenciar anomalias nas raízes e arcada dentárias que não haviam sido reconhecidas anteriormente. Os autores sugeriram que as anomalias odontológicas poderiam ser úteis para o entendimento da patogênese da SK.

1.3.4. Alterações oftalmológicas

Além dos achados já descritos nas características faciais e cardinais, os pacientes com SK podem, ter estrabismo em 49% dos casos e escleras azuladas em 27% (Niikawa et al., 1988).

Ming et al. (2003) descreveram três pacientes com SK e coloboma, e revisaram as anomalias oculares encontradas nos pacientes com SK. Anomalias estruturais e funcionais dos olhos foram encontradas em 37% dos casos, com diversos pacientes apresentando mais do que uma anomalia. Os achados mais comuns foram ptose palpebral e estrabismo. Achados mais raros incluíam: coloboma, anomalias de córnea e nistagmo. Neste estudo, os autores não consideraram como anomalia ocular, as escleras azuladas, e os erros de refração.

Na revisão de Adam de Hudgins (2004), concluiu-se que as escleras azuladas eram comuns na SK e os erros de refração, menos freqüentes.

1.3.5. Alterações otorrinolaringológicas

Além das anomalias de forma das orelhas, consideradas característica cardinal e importante para o diagnóstico, as otites de repetição são uma complicação freqüente na SK. Na revisão de Niikawa et al. (1988) as otites e a perda auditiva foram a segunda e terceira complicação mais freqüentes na SK.

Peterson-Falzone et al. (1997), revisou os achados de 12 pacientes com SK, onde observou uma alta prevalência de problemas otorrinolaringológicos. Relatou que a alta incidência de otites não poderia ser justificada apenas pela presença de fenda palatina. Sugeriu que os pacientes com SK deveriam ser seguidos por otorrinolaringologista e, por outro lado, estes especialistas deveriam estar alerta para reconhecer as características da síndrome naqueles ainda sem diagnóstico. Observou também que, como a SK cursa com déficit cognitivo, nem todas as dificuldades de desenvolvimento que o paciente possa apresentar sejam devido à perda auditiva.

Igawa et al. (2000) descreveram três pacientes com SK e displasia de Mondini (que é a anomalia mais comum do ouvido interno), e demonstraram que anomalias de ouvido interno poderiam estar presentes na SK e causar perda auditiva sensorioneural.

Apesar das orelhas dos portadores serem na maioria dos casos grandes e proeminentes, Fong et al. (2001) e Kokitsu-Nakata (2003) descreveram pacientes com SK e microtia.

A perda auditiva já foi relatada em até 82% dos casos, em alguns trabalhos, mas a sua real prevalência seja entre 20 a 30 % (Adam e Hudgins, 2004).

1.3.6. Déficit cognitivo

O déficit cognitivo estava presente em todos os pacientes descritos por Niikawa et al. e Kuroki et al. (1981), de grau moderado a grave.

Na Revisão de Niikawa et al. (1988), os autores identificaram cinco pacientes com inteligência normal, dentre os 62 pacientes estudados. O déficit cognitivo era de grau leve a moderado, e a maioria dos portadores freqüentava escola para alunos com déficit cognitivo leve.

Upton et al. (2003) avaliaram as características da fala, em seis pacientes com SK, onde observaram atraso na aquisição da fala, problemas na articulação das palavras e alteração do padrão de ressonância, relacionado com a hipotonia e má coordenação motora. Os autores sugeriram que os pacientes com SK poderiam ter um padrão característico de fala. Em 2005, Defloor et al. avaliaram a fala e linguagem, em seis pacientes com SK, não sendo possível identificar ou caracterizar um padrão de fala típico.

Mervis et al. (2005) realizaram uma avaliação completa das capacidades intelectuais e adaptativas em 11 pacientes com SK, onde observaram uma grande variabilidade, com a maioria dos pacientes situando-se no grau leve de déficit cognitivo.

Vaux et al. (2005) estudaram a aquisição dos marcos de desenvolvimento e grau de inteligência em 15 pacientes com SK. Observaram que os pacientes em média, sentavam-se aos 11 meses, iniciavam a marcha sem apoio aos 20 meses e as primeiras palavras aos 21 meses. Nos pacientes sem anomalias cerebrais, o grau de déficit cognitivo era leve, com grande variabilidade no tipo de deficiência intelectual.

1.3.7. Alterações neurológicas

Na revisão de Niikawa et al. (1988) foram identificadas como complicações clínicas, convulsões em 16% (9/58) e atrofia cerebral em 4% (2/51).

Schrander-Sumpel et al. (1994) identificaram uma alta freqüência de sintomas neurológicos (como hipotonia e dificuldades alimentares), em seu estudo. Em cinco pacientes foi realizada biópsia muscular, com resultados normais. Não foram identificadas anomalias cerebrais, por tomografia de cérebro.

Chu et al. (1997) descreveram um paciente com SK e cisto aracnóide gigante, removido aos 5 anos, e observaram que anomalias estruturais do cérebro são incomuns na SK.

Bem-Omran et Al. (2005), descreveram três pacientes com SK e anomalias estruturais do cérebro, e revisaram todas as anomalias cerebrais descritas anteriormente na literatura, estimando que 25% dos pacientes com SK tenham anomalias cerebrais, incluindo microcefalia. Os autores sugeriram que sejam realizados estudos de imagem nos pacientes com SK, já que as anomalias cerebrais que eles apresentam podem ser assintomáticas.

1.3.8. Alterações esqueléticas

Niikawa et al. (1981) e Kuroki et al. (1981) encontraram, em seus pacientes, anomalias de coluna (escoliose torácica e lombar, fenda sagital em vértebra, redução de espaço intervertebral, vértebras cervicais), anomalias de mãos (clinodactilia de quinto dedo, falange média de quinto dedo pequena levando a um quinto dedo encurtado, metacarpo do quinto dedo pequeno, epísifes cônicas de falanges proximais de dedos) e luxação de quadril.

Na revisão de 1988, Niikawa et al. encontrou anomalias esqueléticas em 56/61 pacientes (91,8%). O achado mais comum foi o quinto dedo curto e encurvado, à custa do encurtamento de falange media de quinto dedo.

Deformidades em vértebras foram identificadas em 29/41 pacientes e a luxação de quadril em 18/55 pacientes.

Schrander-Stumpel et al. (1994), encontraram anomalias esqueléticas em 81% dos pacientes em seu estudo: encurtamento de quinto dedo em 73%, escoliose em 30% e luxação de quadril em 28%. Também identificou frouxidão ligamentar em 96% dos pacientes estudados, achado não documentado no Japão, o que levou aos autores concluírem que este achado seria mais freqüente nos pacientes não japoneses.

Haje (1996) relatou o seguimento ortopédico de um paciente brasileiro com SK e luxação congênita de quadril. A princípio, foi tentado o tratamento com redução incruenta e tração transcutânea, sem melhora do quadro. Aos dois anos foi realizada cirurgia corretiva, e após, gesso por 90 dias, e, a seguir, órtese em abdução. Entretanto, no sexto mês de pós- operatório (PO), ainda não havia ossificação das cabeças femorais. Pelas infecções freqüentes, ele começou a realizar exercícios aquáticos com um ano de PO, andando com órtese no 15º mês de PO e sem ela no 20º mês. Porém no 30º mês de PO, voltou a usar órtese, por manter instabilidade ao realizar movimentos bruscos. O autor observou que na SK, ocorre o retardo na ossificação da articulação coxo femoral, e indicou acompanhamento e planejamento cuidadoso das etapas do tratamento nos pacientes com SK e luxação de quadril.

Kurosawa et al. (2002) descreveu quatro pacientes com SK e luxação de patela, e reuniu os achados de cinco pacientes adicionais (com um total de dez casos de SK associado à luxação de patela, descritos na literatura) onde

concluiu que ela é freqüente em crianças mais velhas, e adultos jovens com SK, principalmente do sexo femininos e obesas, com frouxidão ligamentar. Estes pacientes de risco devem ser periodicamente acompanhados por ortopedistas.

Na revisão de Wessels et al. (2002) o encurtamento/encurvamento de dedos estavam presentes em 62% dos pacientes, frouxidão ligamentar em 52% e luxação de quadril em 11%. As deformidades de vértebra e craniossinostose foram achados ocasionais.

Matsumoto e Niikawa (2003) identificaram anomalias esqueléticas em 88% dos pacientes com SK, a partir de 13 séries de casos publicados anteriormente. Além disso, concluíram que a frouxidão ligamentar era um achado comum, presente em 74% dos casos em que ela foi documentada, e, que deveria ser investigado se ela é secundária a problemas neurológicos, ou se esta associada à doença do sistema conectivo.

Elliot et al. (2004) descreveram o caso de um menino com algumas características de SK, associada à sindactilia de Cenani-Lenz (SCL). A SCL é uma patologia caracterizada pelo aspecto desorganizado das falanges com sindactilia e oligodactilia, fusões de carpo e metacarpo e sinostose radio-ulnar em alguns casos. O paciente estudado apresentava fendas palpebrais alongadas, com eversão de pálpebra inferior, sobrancelhas arqueadas, orelhas proeminentes, e filtro proeminente. Apresentava hipodontia de dentes incisivos e otites de repetição. Tinha estatura normal e não apresentava déficit cognitivo. Como na SK há descrições de crianças com estatura e inteligência normais, este paciente poderia apresentar uma

variação clínica da SK, entretanto, como em ambas as doenças que o paciente apresenta (SK e SCL), o gene causador é desconhecido, não foi possível saber se ambas estão geneticamente relacionadas.

1.3.9. Alterações ectodérmicas/dermatológicas

Niikawa et al. (1988) observaram que nevus hiperpigmentados foram observados em 22% dos pacientes com SK.

Lerone et al. (1997) descreveram uma paciente com SK e características clínicas de displasia ectodérmica do tipo hidrótica, envolvendo cabelos, dentes e unhas. Mhanni et al. sugeriram que a SK possa ser classificada como um tipo de displasia ectodérmica pelas anomalias dentarias associadas a anomalias de cabelos e unhas.

Courtens et al. (2000) descreveram uma família com SK, com mãe e filha afetadas, onde anomalias de cabelos eram observadas na filha, e a mãe tinha dentição anormal.

Vaccaro et al. (2005) descreveram um paciente com SK e cútis laxa, sendo a primeira e única descrição na literatura desta associação.

1.3.10. Alterações dermatóglifos

A maioria dos trabalhos publicados apenas relata a presença ou ausência destas alterações. Niikawa et al. em 1988 observou um padrão anômalo de dermatóglifos em 93% dos pacientes dom SK, caracterizadas pelo aumento das presilhas ulnares, padrão de presilha hipotênar bilateral, ausência de trirráio digital c e/ou d e a persistência do padrão fetal em coxins dos dedos

Matsumoto e Niikawa, em 2003 também descreveram, além dos achados acima, trirráio interdigital “bc” ou “cd” e padrão de presilha ulnar no quarto espaço interdigital, como comuns na SK, sendo úteis para o diagnóstico desta síndrome.

1.3.11. Alterações do aparelho respiratório

Van Haelst et al. (2000), descreveram dois pacientes com SK e complicações graves e raras. O primeiro paciente tinha estenose do brônquio superior do pulmão direito, sendo necessário uma lobectomia nos primeiros meses de vida, além de outras anomalias. O segundo paciente, também do sexo masculino, nasceu com hérnia diafragmática tipo Morgagni, operada aos 10 dias de vida, e evoluiu com insuficiência respiratória, onde foi identificado por broncoscopia, bronquiomalácia e uma árvore brônquica

anormal. Este paciente morreu aos três anos, de insuficiência respiratória secundaria a uma combinação de: hipoplasia pulmonar, malformação diafragmática, displasia broncopulmonar e pneumonias aspirativas recorrentes. Este foi o primeiro relato de estenose de vias aéreas associado à SK, já os defeitos diafragmáticos haviam sido relatados em outras raras ocasiões (cinco vezes). Neste trabalho, os autores concluíram que estas anomalias são raras em SK, porém determinam o prognóstico dos pacientes. Além de hérnias, já foram descritos paralisia e eventração de diafragma (Adam e Hudgins, 2004).

Adam e Hudgins (2004) observaram que as pneumonias recorrentes parecem ser o problema mais comum, entretanto estão relacionadas às alterações imunológicas.

1.3.12. Alterações cardiológicas

Kuroki et al. (1981), identificaram um único paciente com anomalia cardíaca dentre os primeiros pacientes estudados. Niikawa et al. (1988), observaram que os defeitos cardiovasculares foram a alteração visceral mais freqüente na SK. O defeito mais comum foi o defeito do septo ventricular.

Digillo et. al. (2001) realizaram avaliação cardiológica em 60 pacientes com SK, através de radiografia de tórax, eletrocardiograma e ecocardiograma bidimensional com doppler colorido, onde 35 (58%)

pacientes tinham cardiopatia. Os autores determinaram a freqüência de cada tipo de anomalia encontrada em seu estudo e, em todas as anomalias cardíacas já descritas na literatura. Em ambos, a coarctação de aorta, os defeitos do septo ventricular e os defeitos do septo atrial foram as alterações mais encontradas. Curiosamente, a coarctação de aorta foi mais freqüente em meninos com SK, e os defeitos de septo ventricular em meninas.

Okada et al. (2001) descreveram um paciente com SK e coarctação de aorta, que foi submetido a aortoplastia com balão, onde, 10 meses após, foi identificado aneurisma de aorta onde foi realizada a angioplastia por balão. Na discussão, observou que algumas características de SK eram similares às da síndrome de Turner (ST). Nos ST, a coarctação de aorta é uma associação freqüente, e nestes casos, os relatos de aortoplastia por balão, também mostraram resultados insatisfatórios. As anomalias de parede vascular na ST são possivelmente responsáveis pela formação do aneurisma. Por fim, pelas similaridades entre ST e SK, os autores sugerem que o desenvolvimento de aneurismas, após angioplastia, nos pacientes com SK, seja comum.

Shah et al. (2005) descreveram um paciente com SK, cardiopatia e imunodeficiência que faleceu aos 11 meses por arritmia cardíaca. O paciente apresentava: estenose aórtica, mitral e coarctação de aorta, além de imunodeficiência. O paciente permaneceu internado a maior parte de sua vida por ter infecções graves, e, aos seis e nove meses, apresentou episódios de arritmia. Aos nove meses, recebeu um marca passo, entretanto foi a óbito pouco tempo após. Os autores observaram que este era o

primeiro caso de arritmia cardíaca associado à SK com complicações graves.

McMahon et al. (2006) descreveram seis pacientes com SK, enfatizando as anomalias cardíacas. Os autores concluíram que os cardiologistas devem estar alerta da possibilidade de identificar portadores de SK, ao avaliar pacientes com cardiopatia e atraso de desenvolvimento e crescimento, que não podem ser justificados unicamente pela presença de cardiopatia.

1.3.13. Alterações do aparelho digestório

Niikawa et al. (1988) encontraram em sua revisão, 2/33 pacientes com má rotação intestinal e 3/58 pacientes com atresia anal associado à fístula retovaginal.

Schrander-Stumpel et al. (1994), ao estudar 29 pacientes não japoneses com SK, encontraram dificuldades alimentares em 68%, que não poderiam ser justificadas unicamente pela presença de fenda palatina. Na adolescência, alguns pacientes tornaram-se obesos, sem explicação endocrinológica para este fato.

Ewart-Toland et al. (1998), descreveram dois pacientes com SK, onde um deles, ao nascer apresentava perfuração de íleo, necessitando de estomia, e evoluiu com coagulopatia, icterícia, e anormalidades hepáticas, onde necessitou ser operado. Na biópsia hepática realizada durante a cirurgia

identificou-se doença hepática obstrutiva. Porém, evoluiu ainda com complicações hepáticas, como colangite e abscesso hepático, necessitando de transplante hepático, realizado aos oito meses de vida. No estudo anátomo-patologico, foi diagnosticado colangite esclerosante neonatal. Este paciente foi o primeiro portador de SK associado a anomalias hepáticas. Ele também apresentava anomalias renais, que serão discutidas a seguir.

Kawame et al. (1999), identificou em seu estudo 12/18 pacientes com dificuldades alimentares: Três apresentavam refluxo gastro-esofágico, onde seis necessitaram de gastrostomia por má coordenação entre sucção e deglutição. Além disso, três pacientes tinham má absorção intestinal. Dentre os três óbitos identificados entre os participantes do estudo, dois foram por quadros secundários a anomalias gastrintestinais: um em decorrência da má-absorção intestinal e o outro por atraso de desenvolvimento associado a episódios recorrentes de aspiração.

McGaughran et al., em 2000, descrevam os primeiros dois pacientes com SK e atresia de vias biliares extra-hepáticas, com manifestações clínicas no primeiro ano de vida. Uma das pacientes faleceu após realizar transplante hepático, e a outra realizou procedimento de Kasai, com bons resultados, entretanto necessitando de gastrostomia, por dificuldades alimentares, e com quadros pulmonares recorrentes. Os autores observaram que seus pacientes tinham achados semelhantes aos portadores da síndrome Hardikar (SH), sugerindo que a SK possa ser uma variação desta doença, e que ambas eram do sexo feminino.

Van Haelst et al., (2000) e Selicorni et al. descreveram novos casos com esta associação, um do sexo masculino e um do sexo feminino. Selicorni et al. acompanhou sua paciente por seis anos, e concluiu que a atresia de vias biliares é uma rara condição associada a SK, entretanto a evolução clínica nos pacientes com SK é semelhante a população sem doença genéticas.

White et al. (2004), avaliando 27 pacientes com SK, identificou dificuldades alimentares em 16/27 (59%), refluxo gastro-esofágico em 10/27 (37%), necessidade de sonda nasogástrica em 8/27 (29) e gastrostomia em 2/27 (7%). Apesar das dificuldades alimentares nos primeiros anos de vida, metade dos pacientes estudados evoluiu com obesidade após os cinco anos. Esta constatação não estava relacionada ao grau de déficit cognitivo dos pacientes.

Schrander-Stumpel et al. (2005), estudaram 20 pacientes com SK onde as dificuldades alimentares foram relacionadas a hipotonia em 90% dos casos. Os autores neste estudo ficaram em dúvida, em relação à possível associação de SH e SK, sugerida por McGaughran et al. em 2000.

1.3.14. Alterações do aparelho renal e genital

Niikawa et al. (1981), identificaram micropênis e criptorquidia nos pacientes com SK. Kuroki et al. (1981), observou um paciente com duplicidade renal a direita.

Niikawa et al., em 1988 observou malformações do trato urinário em 12% dos portadores de SK, e também identificou criptorquidia em 25% e micropênis em 10% (nos pacientes do sexo masculino).

No estudo de Schrander-Stumpel et al. (1994), anomalias urogenitais foram identificadas em 34% dos pacientes estudados.

Além das anomalias hepáticas, o paciente descrito por Ewart-Toland et al. (1998), apresentava hidronefrose e hidroureter, corrigidos com sete semanas de vida, porém evoluiu com infecções urinárias de repetição. A outra paciente descrita, aos seis anos evoluiu com insuficiência renal, causado por displasia renal, necessitando de transplante.

Kawame et al. (1999), encontrou, em 33% dos pacientes, anomalias geniturinárias, onde as posições anômalas de rim foram as mais comuns.

Na revisão de Wessels et al. (2001), foram encontradas anomalias urogenitais em um quarto dos pacientes com SK, que incluíam hidronefrose, rins ectópicos ou em forma de ferradura, duplicação de sistema coletor, displasia renal e micropênis.

Hamdi Kamel et al. (2005), descreveram uma paciente com SK que, entre outras anomalias, apresentava megaloureter a direita, corrigida aos 10 anos, e evoluiu com insuficiência renal, já que o rim esquerdo era severamente displásico. Aos 14 anos, ela realizou transplante renal de doador cadáver, sendo acompanhada por nove anos, onde apresentou poucos episódios infecciosos leves, e desenvolveu diabetes mellitus insulinodependente (DM1), relacionado ao uso de tacrolimus. Os autores concluíram que o transplante renal nos pacientes com SK é bem sucedido.

1.3.15. Alterações endócrinológicas

A primeira paciente estudada por Niikawa et al. (1981) apresentava hipoglicemia, com necessidade de tratamento medicamentoso.

Niikawa et al. (1988) identificou telarca precoce em sete meninas. Em três casos, foram demonstrados altos níveis de hormônio folículo estimulante (FSH) e prolactina. Além disso, identificaram um caso de deficiência de hormônio do crescimento (GH) e um caso de falência ovariana primária.

Kawame et al. (1999) encontrou 3/18 pacientes com SK e hipotireoidismo congênito e 4/18 com telarca precoce.

Gabrielli et al. (2002) descreveu um caso de SK e deficiência de GH, submetida a terapia de reposição hormonal, com seguimento por quatro anos, onde se observou uma boa resposta. Os autores sugeriram que a deficiência de GH deveria ser pesquisada em todos os pacientes com SK e baixa estatura, e que a terapia com reposição de GH deveria ser testada naqueles com níveis normais de GH e baixa estatura.

Schrander-Stumpel et al. (1994) e Wessels et al. (2002) observaram que os pacientes com SK tendem a ser obesos na adolescência.

Como existem casos de transmissão familiar da SK (Halal et al., 1989; Tsukahara et al., 1997; Courtens et al.; 2000), sugere-se que a fertilidade esteja preservada. Entretanto, Wessels et al. (2002) sugeriu que a possibilidade dos pacientes com SK formarem uma família seja reduzida pelo déficit cognitivo.

Fujishiro et al. (2003) descreveram um caso de SK associado a DM1. Os autores sugerem uma maior investigação sobre a co-existência destas duas condições (SK e DM1), já que os pacientes com SK têm um risco aumentado de doenças auto-imunes e uma alta suscetibilidade a infecções, ambos associados a um maior risco de ter DM1.

1.3.16. Alterações hematológicas/ imunológicas

A primeira paciente, descrita por Niikawa et al., em 1981, apresentava infecções freqüentes (otites, pneumonias e infecções do trato urinário) e os demais pacientes estudados neste estudo apresentavam otites recorrentes. No estudo de Kuroki et al. (1981) e na revisão de Niikawa et al. (1998), observou-se uma maior suscetibilidade a infecções, principalmente otites, na infância.

Em 1994, Watanabe et al. descreveram uma paciente com SK e púrpura trombocitopênica idiopática crônica, onde o tratamento com corticóides não foi efetivo até ser realizada esplenectomia. Na avaliação imunológica observou-se baixos níveis de Imunoglobulina A (IgA), levando os autores a sugerir, que alterações imunológicas poderiam estar presentes na SK. Ewart-Toland et al. (1998) descreveu um caso de SK, com deficiência de IgA que evoluiu com tireoidite de Hashimoto e vitiligo, sugerindo que algum

defeito imune pode estar relacionado à maior suscetibilidade a infecções, e que os pacientes com SK devem realizar avaliação imunológica.

No estudo de Kawame et al. (1999), dois pacientes tinham púrpura trombocitopênica idiopática (PTI), necessitando de corticóides e imunoglobulina endovenosa, uma paciente apresentava trombocitopenia, hipogamaglobulinemia (com imunodeficiência variável comum - ICV) e anemia hemolítica, e uma paciente teve policitemia e trombocitopenia no período neonatal. Os autores observaram que as anomalias imunológicas eram descritas nos adolescentes com SK, sugerindo que a imunidade humoral possa entrar em colapso nos pacientes com SK.

Scherer et al. (2003) descreveram a primeira paciente com SK que desenvolveu leucemia linfocítica aguda. Desde o diagnóstico e durante o tratamento foi identificado hipogamaglobulinemia.

Ming et al. (2005) descreveram cinco pacientes com SK e doenças auto-imunes: quatro casos de PTI, dois com anemia hemolítica, e um com vitiligo. Em dois casos foram detectados níveis reduzidos de imunoglobulina G (IgG) e IgA, sugerindo que estes pacientes tivessem ICV, onde há uma incidência aumentada de doenças auto-imunes.

Hoffman et al. (2005) realizaram avaliação imunológica de 19 pacientes com SK, onde níveis reduzidos de imunoglobulinas foram observados em 16. Os autores concluíram que a hipogamaglobulinemia é uma manifestação freqüente na SK, e observaram que, os achados eram similares aos dos portadores de ICV. Assim, sugerem que os pacientes com SK devem ter avaliações periódicas dos níveis de imunoglobulinas, já que eles podem ser

inicialmente normais, inclusive naqueles sem histórico de infecções de repetição. Como alguns pacientes com SK apresentaram reação a administração de Imunoglobulina endovenosa, possivelmente causada pela presença de anticorpos anti IgA nos portadores de SK, sugeriram cautela na administração de Imunoglobulina nos pacientes com SK.

Shah et al. (2005) descreveu uma paciente com SK que apresentava níveis reduzidos de IgG e IgA além de baixos níveis de anticorpos após as vacinações. Esta paciente faleceu aos 11 meses de vida por arritmia cardíaca. Os autores sugeriram que ela possivelmente seria portadora de ICV congênito.

1.4. Genética

A grande maioria dos casos descritos na literatura é esporádica, sem diferença entre os sexos e o risco de recorrência é mínimo nos casos esporádicos (Niikawa, et al., 1988; Matsumoto; Niikawa, 2003).

Em 1989, Halal et al. descreveram o primeiro caso de recorrência familiar da síndrome, onde três membros de uma mesma família tinham características da síndrome, exceto déficit cognitivo, além de achados adicionais, como ausência de dentes e a luxação congênita de quadril. Os autores concluíram que a SK tenha herança autossômica dominante, com expressão variável.

Tsukahara et al. (1997) e Courtens et al. (2000), descreveram famílias onde mãe e filha eram afetadas indicando que as mulheres portadoras da síndrome têm capacidade reprodutiva, e sustentando a hipótese de herança autossômica dominante.

1.4.1. Estudos cromossômicos

No estudo de Niikawa et al. de 1988, anomalias cromossômicas foram identificadas em três pacientes: duas pacientes com anel do cromossomo X (ou Y), e um paciente do sexo masculino com inversão do cromossomo Y. As duas pacientes com anel do X tinham características clínicas da ST, além dos achados típicos da SK.

Em 1997, McGinniss et al. descreveram uma paciente com as cinco características cardinais da SK e com cariótipo 45,X/46,X r(X). Os pacientes portadores de anel do X têm alterações clínicas mais graves do que o observado na ST, entretanto nem todos os pacientes com ST e anel do X possuem características clínicas da SK.

Na revisão de Matsumoto e Niikawa, em 2003, os autores listaram as anomalias cromossômicas encontradas nos pacientes com SK: anel cromossomo X, anel do Y, inversão do cromossomo Y, monossomia parcial do 6q, associada à trissomia parcial 12q, inversão do cromossomo 4p, duplicação intersticial do cromossomo 1, cromossomo 13 pseudo dicêntrico, translocação entre os cromossomos 15 e 17 e entre os cromossomos 3 e 10. As anomalias dos cromossomos autossomos encontradas eram isoladas, e assim, não foram úteis para identificar a anomalia genética que causa a SK.

As alterações dos cromossomos sexuais foram às únicas descritas em mais de um paciente com SK, a maioria com 45,X, e algumas pacientes com anéis do cromossomo X. Até o presente momento, existe a dúvida se o

fenótipo é uma variação da síndrome de Turner/anel X, ou se algum lócus da região pseudo-autossômica do cromossomo X esta relacionado com a etiologia da SK (Rodrigues et al., 2008).

1.4.2. Estudos moleculares

Li et al. (1996), pesquisaram microdeleções em 22q11.2, em cinco pacientes com SK, não encontrando alterações. Em 1999, Makita et al. pesquisaram microdeleções em 1q32-q41, também não encontrando alterações.

Em 2003, Milunski et al. pesquisaram microdeleções e duplicações em pacientes com SK, através de hibridação genômica comparativa (CGH) em seis pacientes, identificando em todos, uma duplicação de cerca de 3,5 Mb em 8p22-8p23.1, confirmada por hibridação in situ (FISH), sugerindo que a desordem possa ser causada por uma síndrome de duplicação de genes contíguos desta região. Entretanto, em todos os estudos posteriores, onde se realizou CGH e FISH, não foi identificada esta duplicação, e tampouco outra alteração que pudesse estar relacionada à etiologia da SK (Miyake et al., 2004; Engelen et al., 2005; Hoffman et al., 2005; Schoumans et al., 2005).

Em 2005, Bottani et al., pesquisaram mutações nos genes do fator beta de transformação do crescimento (TGFBR1 e TGFBR2) em 14 pacientes, e não encontraram alterações.

Em 2007, Maas et al. identificaram, através de CGH com resolução de 1Mb, uma mutação no éxon 5 do gene C20orf133, localizado em 20p12.1, em um paciente portador de SK. Posteriormente, foram pesquisadas mutações nos genes C20orf133 e FLRT3 e deleções no éxon 5 do gene C20orf133 em 61 pacientes com SK, não detectando mutações (Kuniba et al., 2008).

Em 2008, Kuniba et al. pesquisaram por mutações nos genes que constituem a cascata RAS-MAPK. (PTPN11, SOS1, GRB2, HRAS, KRAS, ERAS, NRAS, ARAF, BRAF, RAF1 (CRAF), MEK1, MEK2, RASA1, RASA2, RASA3 e RASA4) em 30 pacientes com SK, não tendo sido identificadas mutações.

Cuscó et al. (2008), estudaram 16 pacientes espanhóis com SK para pesquisa de mutações utilizando CGH e outras técnicas de detecção com resolução de até 100kb, encontrando deleções em 2q37, em dois pacientes. Os pacientes apresentavam características de SK, mas também achados clínicos compatíveis com a síndrome da deleção terminal de 2q37, sugerindo uma sobreposição clínica destra síndrome com SK.

Portanto, até o presente momento, a etiologia desta síndrome permanece desconhecida, e seu diagnóstico permanece baseado nos achados clínicos.

1.5. Diagnóstico

Para o diagnóstico de SK, é fundamental a presença das alterações faciais, que dão aos pacientes uma aparência única, identificável em qualquer etnia, associada aos demais achados cardinais (Matsumoto e Niikawa, 2003). Entretanto, até o presente momento, não há um consenso em relação aos critérios mínimos para o diagnóstico da SK (Schrander-Stumpel et al., 2005).

Em 1999, Kawame et al. descreveram 18 pacientes com SK, usando como critérios para inclusão no trabalho, a presença de:

- Fendas palpebrais alongadas com eversão de seu terço inferior,
- sobrancelhas grossas ou arqueadas com rarefação em suas laterais,
- septo nasal curto ou ponta nasal achatada
- orelhas grandes, proeminentes ou em forma de copo
- déficit cognitivo.

Em 2004, Adam e Hudgins sugeriram que estes seriam critérios mínimos para o diagnóstico, pois, na experiência pessoal deles, a presença da maioria destes achados, dá ao paciente a face típica da SK. Até o presente momento, não foram encontrados outros trabalhos que utilizaram estes critérios diagnósticos, sendo que a maioria dos autores considera a aparência facial típica, como principal critério diagnóstico.

1.6. Evolução clínica e manejo do paciente com SK

Como não existem manifestações clínicas fatais, os pacientes têm uma boa sobrevida, exceto se apresentarem doenças infecciosas, renais, hepáticas e cardiovasculares graves (Matsumoto e Niikawa, 2003).

Kawame et al. (1999), que estudaram 19 pacientes com SK, observaram que a história natural dos portadores de SK é variada e depende do nível de função neuromuscular, da presença de malformações viscerais e imunodeficiência. Como os pacientes de seu estudo apresentavam complicações graves, a taxa de mortalidade foi alta (17%).

Schalev et al. (2004), descreveram o seguimento em longo prazo de três portadores de SK. Em todos os casos, observou-se baixa estatura final e relativa obesidade. Os adultos portadores de SK conseguiram ter empregos compatíveis com suas limitações, personalidade sociável e uma rotina diária, porém observou-se a necessidade de supervisão Em dois casos, os pacientes desenvolveram depressão com 16 e 20 anos, com boa resposta a medicação. Um dos pacientes morreu aos 36 anos após reação a imunoglobulina endovenosa.

Wilson et al. (1998), descreveu 13 pacientes com SK, e sugeriu, a partir da revisão dos casos descritos na literatura, um protocolo de seguimento destes pacientes a partir das complicações clínicas mais comuns. Em 2005, Schrander-Stumpel et al. avaliou 20 pacientes e revisou a literatura, também propondo um protocolo de avaliação e seguimento clínico na SK.

Assim, devem ser realizadas em todo paciente com SK:

- Avaliação periódica do crescimento,
- pesquisa precoce de malformações cardíacas e renais,
- avaliação da visão e da audição periódica,
- avaliação ortopédica e pesquisa da presença de luxação de quadril,
- avaliação da imunidade,
- monitorização do desenvolvimento e da fala,
- avaliação odontológica precoce,
- suporte familiar durante todas as etapas do desenvolvimento.

Objetivos

2. Objetivos

Estudar pacientes portadores da síndrome de Kabuki para:

- Descrever seus achados clínicos e compará-los aos da literatura
- Descrever sua evolução clínica
- Sugerir um protocolo para avaliação e seguimento destes pacientes

Casuística e Metodologia

3. Casuística e Metodologia

3.1. Casuística

Foram selecionados pacientes provenientes do ambulatório de Genética do Instituto da criança do Hospital das clínicas da Universidade de São Paulo (ICr–HC/FMUSP) com suspeita diagnóstica de SK, após aprovação do projeto de pesquisa pela comissão de ética e pesquisa do HC/FMUSP.

Inicialmente foram identificados 19 pacientes com suspeita clínica de SK. Entretanto, dois pacientes foram excluídos, por terem o diagnóstico de síndrome de Smith Magenis, através de CGH, que identificou a microdeleção específica para a síndrome. Outros dois pacientes não responderam às convocações, e a responsável por um paciente não concordou em participar do estudo.

Nos pacientes remanescentes, foi utilizado o critério diagnóstico proposto por Adam e Hudgins (2004), para serem incluídos no estudo. Após a aplicação deste critério, mais dois pacientes foram excluídos do estudo.

Assim foram estudados 12 pacientes, não aparentados entre si, com idades entre quatro anos e cinco meses e 19 anos e quatro meses (mediana 10 anos e cinco meses), quatro do sexo masculino e oito do sexo feminino.

3.2. Metodologia

Os dados clínicos de cada um dos pacientes foram obtidos através da revisão de seus prontuários médicos, da entrevista e da documentação fotográfica de rosto e mãos.

Foi realizado exame físico dos pacientes para obtenção de dados antropométricos (peso, estatura e perímetro cefálico), utilizando como referencial as curvas do Nacional Center for Health Statistics (NCHS) (2000) para peso e estatura, e, para perímetro cefálico foram utilizadas as curvas de Nellhaus (1968).

Os exames complementares realizados foram: estudo radiológico do esqueleto, ultra-sonografia de abdome total, ecocardiograma e exames laboratoriais: Hemograma completo, níveis séricos de imunoglobulinas (IgA, IgG, Imunoglobulina M e Imunoglobulina E), hormônio estimulador da tireóide (TSH), tetraiodotironina livre (T4L) e cariótipo com banda G. Os exames complementares já realizados pelos pacientes também foram inclusos no estudo.

Os pacientes foram avaliados por oftalmologista, para realização de fundo de olho e por cirurgiã dentista, para a avaliação odontológica.

Na avaliação do desenvolvimento neuropsicomotor, não foi possível a medida do quoeficiente de inteligência (QI), sendo analisados os dados sobre o desenvolvimento do paciente para detectar déficit cognitivo.

Resultados

4. Resultados

4.1. Identificação dos pacientes

Na Tabela 1 estão sumarizados os dados de identificação dos pacientes. Dentre os pacientes estudados, 11/12 (91,6%) nasceram no estado de São Paulo e um no estado de Mato Grosso do Sul.

Tabela 1 - Identificação dos pacientes

Número	Registro HC	Sexo	Idade ao diagnóstico	Encaminhado por:	Tempo de seguimento	Idade atual
1	6056967G	F	6a 5m	Pediatra	13a	19a 5m
2	3289531D	F	8a 10m	Pediatra	9a 4m	18a 2m
3	6108594H	F	1a 10m	Pneumologista	2a 7m	4a 5m
4	6106067K	M	6a 5m	Imunologista	4a 1m	10a 6m
5	6092068C	M	2a 7m	Neurologista	8a 1m	9a 8m
6	6065575J	F	4a 8m	Pediatra	11a 8m	16a
7	6103972C	F	3a 11m	Pediatra	4a 2m	8a 1m
8	4049390C	M	9a 3m	Neurologista	9a 7m	18a 10m
9	6091729C	F	1a 7m	Infectologia	6a 11m	8a 6m
10	5259191C	F	1a 10m	Cardiologia	8a 6m	10a 4m
11	44101435C	F	2a 8m	Ortopedista	5a	7a 8m
12	6120244H	M	?	AACD	3a 1m	19a 1m

AACD = Associação de Assistência à Criança Deficiente
a = anos
m = meses

A idade ao diagnóstico variou entre um ano e sete meses e nove anos e três meses (com mediana de três anos e 11 meses). O tempo de seguimento em nosso ambulatório geral variou entre dois anos e sete meses e 13 anos (mediana de sete anos e seis meses).

4.1.1. Antecedentes familiares

Todos os casos eram esporádicos, não relacionados entre si. Os pais da paciente 3 eram primos distantes. Abortos anteriores foram relatados por 27,3% (3/11) das mães dos pacientes. Todos os pais vivos eram saudáveis, exceto a mãe do paciente 5, que era usuária de drogas, inclusive durante a gestação. Em relação à etnia, quatro pacientes eram descendentes de europeus brancos, dois pacientes tinham ascendentes negros e índios, uma paciente era descendente de índios, os demais eram descendentes de europeus e brasileiros brancos ou desconheciam a ascendência.

4.1.2. Antecedentes neonatais

O paciente 12 não possui dados sobre o nascimento, pois os informantes não têm estas informações e seus pais já eram falecidos. As intercorrências na gravidez, parto e período neonatal dos pacientes estão resumidos na tabela 2.

Tabela 2 – Intercorrências na gravidez, parto e período neonatal

Paciente	Gravidez	Parto	Período neonatal
1	-	normal	utilizou O_2 na sala de parto
2	-	cesáreo	detectado malformação icterícia
3	infecção urinária	cesáreo	utilizou oxigênio na sala de parto
4	leucorréia	cesáreo	detectado malformação
5	-	cesáreo	-
6	-	cesáreo	-
7	hemorragia 1º trimestre	normal	hipoglicemia de difícil controle, icterícia
8	toxoplasmose materna	cesáreo	-
9	-	normal	-
10	-	cesáreo	dificuldade para alimentar
11	-	cesáreo	síndrome de aspiração de mecônio, uso de ventilação mecânica
12	...	...	...

O peso de nascimento variou entre 2265 gramas (g) e 3650g (mediana 2900g). Em dois casos foi observado baixo peso ao nascer (definido como peso abaixo de 2500g ao nascer). O comprimento ao nascer variou entre 43 centímetros (cm) e 49cm (mediana 46cm). Em um dos casos não estava disponível comprimento ao nascer. Complicações neonatais estavam presentes em 7/11 casos (63,6%), sumarizados na tabela 2. A alta da maternidade ocorreu entre 2 e 15 dias (mediana 4 dias).

4.2. Características cardinais

4.2.1. Características faciais

Todos os pacientes apresentavam características faciais típicas da síndrome (figura 4). A fenda palpebral alongada e a eversão do terço lateral da pálpebra inferior estavam presentes em todos os pacientes. Os demais achados estão sumarizados na tabela 3.

Tabela 3 - Características faciais

Achado clínico		#	%
Olhos	Fenda palpebral alongada	12/12	100
	Eversão de terço lateral de pálpebra inferior	12/12	100
	Rarefação lateral da sobrancelha	11/12	100
	Sobrancelhas arqueadas	10/12	83,3
	Epicanto	7/12	58,3
Orelhas	Orelhas proeminentes	10/12	83,3
	Orelhas malformadas	9/12	75
	Baixa implantação de orelhas	2/12	16,6
	Fosseta pré-auricular	1/12	8,3
Nariz	Septo nasal curto	11/12	91,6
	Ponte nasal achatada	7/12	58,3
	Filtro longo	6/12	50
	Filtro trapezóide	4/12	33,3
Outros	Palato alto/arqueado	10/12	83,3
	Micrognatia	6/12	50
	Microcefalia	4/12	33,3
	Pescoço alado	3/12	25
	Fenda palatina	1/12	8,3

Figura 4 – fotografias dos pacientes 1 a 12.

4.2.2. Baixa estatura pós-natal

A baixa estatura (definida como estatura menor que o percentil três para a idade) foi detectada em oito pacientes. O paciente 5, com baixa estatura atual, também apresentou comprimento pequeno ao nascimento, e os demais eram de origem pós-natal. A paciente 7 faz reposição de hormônio de crescimento e após um ano de tratamento cresceu cerca de 6 centímetros, mas, mantém abaixo do percentil 3 para idade e sexo. Apenas o paciente 4 apresentava estatura acima do percentil 50. A estatura final dos pacientes com mais de 18 anos (1, 2, 8 e 12) variou entre 144,5cm e 162cm, com três pacientes abaixo do percentil três.

4.2.3. Déficit cognitivo

Foi considerado déficit cognitivo: Atraso de desenvolvimento neuropsicomotor (DNPM), ou dificuldade escolar, por não ter sido feita avaliação baseada em escalas comportamentais ou avaliação de QI. Todos os pacientes apresentavam ou dificuldade escolar, ou atraso do DNPM.

Em relação aos marcos do DNPM, naqueles com dados disponíveis (11/12) a idade do início da marcha variou entre um ano e três anos

(mediana de dois anos). Em 72,7% (8/11), o início da marcha ocorreu apos os 18 meses e destes, 50% (4/8) apresentavam luxação de quadril.

A idade do início da fala variou entre um ano e cinco anos (mediana de dois anos), e seis pacientes começaram a falar as primeiras palavras a partir dos dois anos. Três pacientes foram acompanhados por fonoaudióloga nos primeiros anos de vida. A paciente 3 começou a falar com um ano, porém evoluiu com atraso no desenvolvimento da linguagem, e, aos quatro anos, só formava frases simples.

Todos os pacientes em idade escolar (11/12) apresentavam algum grau de dificuldade escolar, seja na escrita, na leitura, na compreensão de textos ou cálculo. Destes, oito freqüentaram ou freqüentam, escolas especiais. Nos pacientes com mais de 18 anos, três eram dependentes dos responsáveis para cuidados pessoais (higiene, fazer barba), dois mantinham pouca coordenação motora, dois eram alfabetizados, porém com atraso escolar importante e dois não eram alfabetizados mesmo após terem freqüentado escola normal e especial. A paciente 1 apresentava agressividade e não permitia exame físico, coleta de exames ou realização de exames de imagem nas últimas avaliações, e estava em tratamento com neurologista. Todos apresentavam capacidade de comunicação com dificuldade.

Os dados sobre o desenvolvimento de cada um dos pacientes, estão sumarizado na tabela a seguir:

Tabela 4 – Avaliação do desenvolvimento

Paciente	Idade do início da marcha	Idade das primeiras palavras	Dificuldade Escolar	Escola Especial
1	2 anos	3 anos	+	+
2	1 ano e 4 meses*	1 ano	+	+
3	2 anos*	1 ano**	...	...
4	2 anos	5 anos	+	+
5	3 anos*	2 anos e 6 meses	+	-
6	1 ano e 6 meses	1 ano	+	+
7	1 ano	1 ano	+	-
8	3 anos*	1 ano	+	+
9	3 anos	3 anos e 9 meses	+	+
10	1 ano e 9 meses	2 anos	+	+
11	1 ano e 7 meses*	2 anos e 7 meses	+	-
12	...	...	+	+

*luxação de quadril
**só forma frases simples aos 4 anos

4.2.4. Avaliação dos dermatóglifos

Em todos os pacientes estudados foi observado a persistência de padrão fetal em polpas digitais, e foi possível identificar o aumento de presilhas ulnares nos dedos de sete pacientes. Os outros padrões, descritos como típicos de SK, não puderam ser identificados com exatidão pela examinadora.

4.2.5. Avaliação ortopédica e radiológica

Todos os pacientes apresentavam alguma alteração esquelética, seja ao exame clínico, ou após estudo radiológico. As alterações de mãos foram os achados mais encontrados, onde 11/12 pacientes apresentaram alguma alteração já no exame físico. Também foi freqüente a presença de frouxidão ligamentar, em oito pacientes. As alterações de coluna foram encontradas em três pacientes.

Figura 5 – mãos do paciente 4 aos sete anos com evidente braquidactilia de todos os dedos.

Ao exame clínico, quatro pacientes (4, 6, 8, e 9) possuíam mãos pequenas com aparente encurtamento de todos dedos, cinco (1, 2, 5, 10 e 11) apresentam braquidactilia do quinto dedo bilateral (com encurtamento principalmente de falange média no estudo radiológico dos pacientes 2, 5, 10 e 11) e, em dois pacientes (7 e 12), observou-se apenas clinodactilia do quinto dedo.

A luxação de quadril, presente em cinco pacientes, foi bilateral em três casos (2, 3 e 11) e unilateral em dois (5 e 8). Todos pacientes foram submetidos à correção cirúrgica, sendo necessário mais de uma cirurgia para correção em três casos (2, 3 e 8) e, atualmente, dois pacientes precisarão ser re-operados por manter dificuldades na marcha (2 e 8). No paciente 5, a luxação de quadril foi diagnosticada pela nossa equipe após estudo radiológico e foi encaminhado ao ortopedista para tratamento cirurgico.

As alterações de vértebras e costelas foram inespecíficas. O paciente 8, com cifoescoliose, necessitou de tratamento com uso de órtese (colete) na adolescência. Em dois pacientes (4 e 10) detectou-se hipoplasia de extremidade acromial de clavículas.

Os demais achados radiológicos estão sumarizados na tabela a seguir:

Tabela 5 - Alterações esqueléticas

Achado	Freqüência	(%)
Anomalia de mão	11/12	91,6
Braquidactilia todos os dedos	4/11	36,3
Braquidactilia 5º dedo	5/11	45,4
Clinodactlia 5º dedo	2/11	18,1
Frouxidão ligamentar	8/12	66,7
Luxação de quadril	5/12	41.6
Alteração de vértebras	4/11	41,6
Cifoescoliose	2/4	50
Irregularidade corpos vertebrais	1/4	25
Cifose	1/4	25
Outros achados		
Hipoplasia de extremidade acromial de clavículas	2/11	16,6
Braquicefalia	1/11	9
Pés cavos	1/11	9
Ossos wormianos	1/11	9
Cúbito valgo	1/11	9

4.3. Outros achados

4.3.1. Avaliação odontológica

Todos os pacientes foram avaliados por cirurgiã dentista (figura 6) e, em nove casos (2, 4, 5, 6, 7, 8, 9, 10, 11) foi realizada radiografia panorâmica de mandíbula. A paciente 1, apesar de atualmente não permitir estudo radiológico, tem no prontuário uma radiografia antiga, sendo avaliada em conjunto com os outros exames.

Figura 6 - avaliação odontológica do paciente 8, aos 13 anos onde observa-se a ausência de incisivos laterais superiores.

Alterações odontológicas foram identificadas 11/12 (91,6%) dos pacientes através do exame clínico (apenas a paciente 3 não apresentou alterações ao exame clínico). A ausência de dentes foi observada em oito pacientes (2, 4, 5, 6, 8, 10, 11 e 12), variando entre um e sete dentes faltantes. Nos dois casos onde não foi realizada radiografia panorâmica de maxilares, o paciente 12 apresentava, ao exame clínico, ausência de dentes incisivos

superiores e inferiores, e a paciente 3, avaliada aos quatro anos, apresentava dentição decídua completa, não sendo possível determinar se haverá ausência de dentes permanentes. Os dentes incisivos laterais superiores e os incisivos centrais inferiores foram os com a maior freqüência de agenesia. O paciente 8 apresentou agenesia de canino superior. Os dentes eram irregularmente espaçados em todos os pacientes com ausência de dentes, e em uma paciente sem ausência de dentes (paciente 1). Quatro pacientes apresentavam cáries (5, 9, 10 e 11) e uma paciente (2) apresentava fenda palatina, já operada.

4.3.2. Avaliação oftalmológica

Todos os pacientes realizaram fundo de olho e foram avaliados por oftalmologista e, 7/12 (58,3%) apresentavam alterações. O paciente 8 com erro de refração foi encaminhado ao oftalmologista pela escola que estudava, onde tinha dificuldade escolar. Nenhum paciente foi submetido a procedimento cirúrgico, naqueles com indicação de tratamento, utilizou-se ou lentes corretivas, ou tampões, no caso do estrabismo. Também se constatou que oito pacientes dormem com os olhos abertos (2, 3, 4, 5, 6, 8, 9, 10) o que não foi considerado como anomalia oftalmológica. Os resultados estão apresentados na tabela a seguir:

Tabela 6 – Alterações oftalmológicas

Achado	Freqüência	(%)	Pacientes
Ptose palpebral	5/12	33,3	1, 2, 4, 5 e 9
Estrabismo	3/12	25	1, 2 e 12
Erro de refração	3/12	25	2, 4 e 8
Escleras azuladas	2/12	16,6	5 e 9
Nistagmo	1/12	8,3	4
Leucoma olho	1/12	8,3	4

4.3.3. Avaliação otológica e auditiva

Três pacientes (2, 4, 5) (25%) tinham história pregressa de otites de repetição (mais do que quatro episódios por ano). Dentre os pacientes que realizaram audiometria (2, 3, 4, 5, 7, 8, 9, 10, 11), dois apresentam perda auditiva. O paciente 8 negava otites de repetição, porém apresentou otite supurada persistente durante um ano. A audiometria foi solicitada pela escola que freqüentava (por dificuldade escolar), onde foi diagnosticada perda auditiva moderada mista, com indicação de aparelho auditivo A paciente 7, com atraso na fala e sem história de otites de repetição tinha audiometria com perda leve condutiva.

4.3.4. Avaliação do aparelho respiratório

Três pacientes (25%) relataram episódios de sibilância: duas com melhora até os três anos (3 e 7), e um (4) com diagnóstico de asma persistente moderada com uso de corticóide inalatório e antagonista de leucotrienos. Pneumonias de repetição (mais de dois episódios por ano) nos primeiros anos de vida foram relatadas por quatro pacientes (3, 4, 5, 9). Dois pacientes continuam com pneumonias freqüentes (4 e 5). O paciente 5 apresentou um único episódio de apnéia aos dois anos e foi identificado na ocasião laringomalácia.

4.3.5. Avaliação cardiológica

Foram encontradas alterações morfológicas do coração em 3/12 25% dos pacientes estudados. As alterações encontradas foram:

- Estenose mitral com válvula mitral em pára-quedas, além de distúrbio de condução em ramo direito no paciente 4.
- Tetralogia de Fallot no paciente 8 operado pela primeira vez com um ano e dois meses e re-operado aos 15 anos,
- Defeito do septo interventricular associado à comunicação interatrial, coarctação de aorta e persistência do canal arterial na paciente 10, operada uma única vez aos cinco meses,

A paciente 3, com ecocardiograma normal, apresenta eletrocardiograma sugestivo de Bloqueio divisional ântero-superior. Todos os pacientes fazem acompanhamento com cardiologista, sem uso de medicação.

4.3.6. Avaliação do aparelho digestório

Dificuldades alimentares, nos primeiros anos de vida, foram relatadas por 5/11 pacientes (2, 5, 6, 8 e 10), destes 3/5 pacientes tinham dificuldade de deglutição (2, 5 e 10). Foi relatado em 5/12 (41,6%) pacientes, refluxo gastroesofágico (3, 5, 8, 9 e 10). A paciente 10 necessitou de gastrostomia nos primeiros anos de vida, por refluxo gastroesofágico e baixo ganho ponderal. Três pacientes mantêm déficit pôndero-estatural atual (5, 9 e 11), e, quatro pacientes (2, 4, 6 e 8) evoluíram, a partir dos 10 anos, com obesidade (índice de massa corpórea (IMC) maior que o percentil 95 para idade e sexo). No paciente 5, encontramos cistos de vesícula biliar na ultrassonografia de abdome.

4.3.7. Avaliação do aparelho urinário e genital

Anomalias renais foram identificadas em 3/11 (25%) pacientes, através de ultra-sonografia abdominal: rins em ferradura em dois pacientes (5 e 9) e um paciente (8) com ptose renal à direita e duplicidade de ureteres à esquerda. Criptorquidia foi observada em 2 pacientes (4 e 8) (50% do sexo masculino); bilateral no paciente 8, e já corrigido cirurgicamente, e no paciente 4 unilateral. Nos pacientes com anomalia renal, apenas a paciente 9, que apresentava rins em ferradura com hidronefrose unilateral e refluxo vesicoureteral, apresentava infecções urinarias de repetição, sendo necessário à realização de heminefrectomia aos 10 anos. No momento a paciente esta em tratamento de incontinência urinária e enurese noturna. A paciente 6 apresentou enurese noturna aos sete anos, com melhora após tratamento medicamentoso.

4.3.8. Avaliação neurológica

Hipotonia, principalmente nos primeiros meses de vida, foi relatada por cinco pacientes (33%) (2, 5, 6, 8 e 10). Convulsões foram relatadas em quatro pacientes (1, 6, 10 e 11) (33%): nas pacientes 1 e 11, um único episódio, sem recorrência e necessidade de medicação, na paciente 6, uma única crise aos oito anos, onde realizou tratamento por poucos meses, e na paciente 10, crises recorrentes a partir dos seis anos em tratamento medicamentoso.

Alterações cerebrais foram identificadas em 25% pacientes (2/8) que realizaram tomografia e ressonância magnética de crânio, solicitadas para investigação de déficit cognitivo, e convulsões: desmielinização da substância branca periventricular, na paciente 1, que apresentava agressividade, atraso de DNPM e um episodio de convulsão aos seis meses, e agenesia de corpo caloso na paciente 9, com atraso de DNPM.

4.3.9. Avaliação endocrinológica

Duas pacientes (2/11) apresentavam hipotireoidismo: paciente 6, com início na adolescência, aos 13 anos e em tratamento medicamentoso, e a paciente 9, com hipotireoidismo transitório nos primeiros anos de vida. a paciente 7 faz reposição de hormônio de crescimento. O paciente 12, do sexo masculino apresenta ginecomastia e a paciente 2, teve telarca aos 8 anos. A paciente 1 apresenta amenorréia aos 19 anos, porém, como é agitada, a mãe não permitiu a realização de exames para investigar a causa.

4.3.10. Avaliação hematológica/imunológica

Sete pacientes (7/12) referiram infecções freqüentes (2, 3, 4, 5, 9, 10 e 11). Dois pacientes (4 e 8) tiveram um episódio de PTI. Em ambos os casos o tratamento foi com corticoterapia.

Na avaliação laboratorial foram determinados os níveis de imunoglobulinas em 10 pacientes (exceto 1 e 12). Foram encontradas alterações em três pacientes: diminuição de IgA e IgG no paciente 5, diminuição de IgG no paciente 10 e níveis indetectáveis de IgA, na paciente 9.

Em quatro pacientes (4, 5, 6, e 9), foram dosadas sub-populações de linfócitos, com resultados normais.

Nove pacientes (2, 4, 5, 6, 7, 8, 9, 10 e 11) foram vacinados com a vacina anti-pneumocócica heptavalente conjugada (Prevenar®, laboratório Wyeth-Whitehall Ltda., Itapevi, São Paulo, Brasil) e os títulos de IgG anti-pneumococo contra os sorotipos 4, 6B, 9V, 14, 18C, 19F, e 23F (ATCC, Maryland, USA) foram determinados antes e após a vacinação, exceto nos pacientes 4 e 5, onde só foram determinados os títulos de anticorpos após a vacinação. Todos os pacientes apresentaram soro conversão.

Os resultados estão descritos na tabela 7:

Tabela 7 Alterações Imunológicas

Paciente	Infecções Freqüentes	Tipo	Alterações Laboratoriais
1	não	-	...
2	sim	otites	-
3	sim	pneumonias	-
4	sim	pneumonias	IgG 549mg/l (vr= 672 – 1537) IgA 38,3mg/l (vr= 70 -311)
5	sim	pneumonias	-
6	não	-	-
7	não	-	-
8	não	-	-
9	sim	pneumonias	IgA <6,130mg/l (vr= 47-267)
10	sim	infecção urinaria otite	IgG 632mg/l (vr= 672 – 1537)
11	não	-	-
12	sim	otites	...

vr: valor de referencia (Fugimura et al., www.imunopediatria.org.br)

4.3.11. Avaliação Genética

Todos os 12 pacientes estudados eram casos esporádicos. A consangüinidade estava presente na paciente 3.

O estudo cromossômico foi realizado em 9 pacientes (1, 2, 4, 5, 7, 8, 9, 10 e 11), com resultados normais em sete pacientes. A paciente 7 tinha cariótipo 45,X em 63 metáfases e 46, X r(X), em duas metáfases e a paciente 9 apresentou cariótipo 45,X/46,X + mar(X)/47,X + mar (X) +mar(X), com o cromossomo marcador identificado por FISH.

A investigação de alteração cromossômica por CGH, com uma resolução média de 1,0Mb foi realizada em três pacientes (6, 8 e 11), e não revelou outras alterações.

4.4. Evolução Clínica

Nenhum dos pacientes estudados faleceu durante o estudo. Seis pacientes (50%) foram operados, onde a maioria das cirurgias foi para correção da luxação de quadril (2, 3, 5, 8, 11). Dois pacientes foram submetidos a cirurgia cardíaca (8, com menos de dois anos e 10 aos dois meses). A paciente 2 fez a correção da fenda palatina com um ano, o paciente 8 realizou herniorrafia e orquiopexia aos sete anos e a paciente 10 foi submetida a nefrectomia aos nove anos. Nos pacientes com mais de 10 anos (1 ,2 ,4, 6, 8, 10 e 12) 4/7 eram obesos (2, 4, 6, 8), e destes dois eram maiores de 18 anos (6 e 8).

Nos quatro pacientes maiores de 18 anos (1, 6, 8 e 12) três evoluíram com baixa estatura final (6, 8, e 12). Todos pacientes maiores de idade são dependentes dos familiares e nenhum trabalha. O paciente 8 freqüenta escola profissionalizante com dificuldade, e a paciente 6 ainda esta na escola especial. Todos têm atrasos na leitura, escrita e cálculo de graus variáveis, e má coordenação motora. Os pacientes 6 e 8 freqüentam grupo teatral, e tem ótimo relacionamento interpessoal. A paciente 1 faz acompanhamento com neurologista pela agressividade e agitação.

Discussão

5. Discussão

Nenhum dos pacientes estudados foi encaminhado logo ao nascimento para avaliação genética, inclusive aqueles onde foram detectadas anomalias ao nascer. Na paciente que foi avaliada pela primeira vez aos seis meses, o diagnóstico de SK só foi feito após um ano de vida (figura 7).

Figura 7 – paciente 10 aos seis meses (onde não foi possível fazer a suspeita clínica de SK) e aos 10 anos.

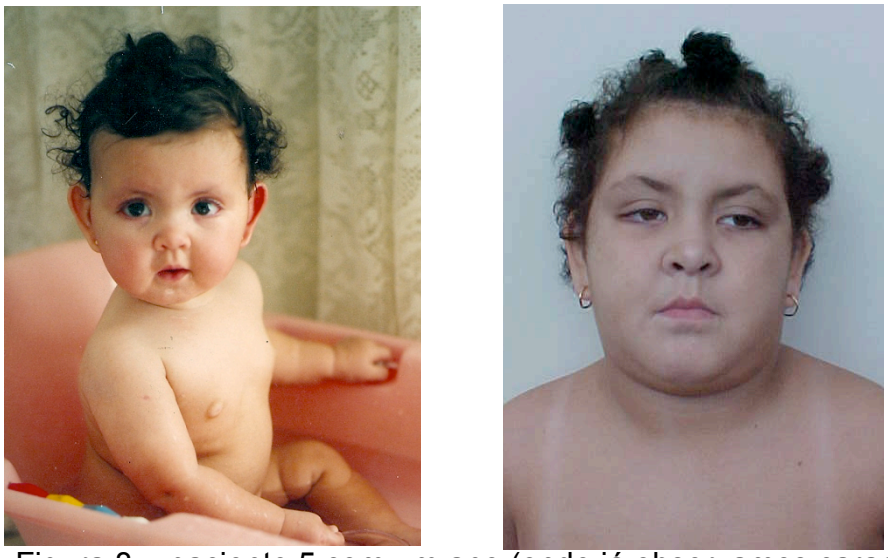

Figura 8 – paciente 5 com um ano (onde já observamos características da síndrome) e com 13 anos. Neste caso, a primeira avaliação foi aos quatro anos.

Vaux et al. (2005), avaliaram 16 pacientes com SK que, nos primeiros dias de vida, foram avaliados por um dismorfologista. Os autores observaram que as características faciais típicas da SK já estavam presentes de uma forma mais sutil nesta primeira avaliação, e, apesar de ter sido feita a hipótese de SK em dois casos, o diagnóstico de certeza foi após os dois anos de vida.

Schrander-Stumpel et al. (2005), estudaram a evolução clínica de 20 pacientes, onde observaram que, no período neonatal, mesmo com os pacientes apresentando alterações clínicas significativas, o diagnóstico da SK foi feito a partir dos dois anos, baseado nas características faciais, associada a atraso no desenvolvimento.

Neste estudo, a idade mediana do diagnóstico foi aos três anos e 11 meses, porém, muitos foram encaminhados tardiamente ao geneticista, ou houve demora em conseguir a primeira avaliação (figura 8).

Para o diagnóstico, a face típica da síndrome (com fenda palpebral alongada associada à eversão de pálpebra inferior, com sobrancelhas arqueadas, orelhas proeminentes e septo nasal curto com ponte nasal achatada), foi o principal achado da SK e considerada fundamental para o diagnóstico, semelhante à literatura (Niikawa et al., 1988; Matsumoto e Niikawa, 2003).

Apesar de nenhum de nossos pacientes ter ascendencia oriental, as características faciais deram aos pacientes uma aparencia oriental, assim como no estudo de Schrander-Stumpel et al. (1994). Sakurai et. al. (2002) descreveram uma técnica de correção da fenda palpebral alongada em um

paciente japones. Neste estudo, nenhum paciente ou seu familiar manifestou desejo de modificar a aparencia facial ou ocular.

A persistência de padrão fetal em polpas digitais estava presente em todos os nossos pacientes. Na literatura este achado variou entre 78% e 100% (Niikawa et al., 1988; Schrander-Stumpel et al., 1994; Matsumoto e Niikawa, 2003)

Todos os pacientes apresentam algum grau de déficit cognitivo neste estudo, que é uma das características cardinais da síndrome, geralmente de grau leve a moderado e cuja incidência varia entre 67% a 93% (Mervis et al., 2005). Em uma paciente foi observado hiperatividade e agressividade que piorou com a idade, ao contrario do que e observado na maioria dos adolescentes e adultos com SK (Shalev et al., 2004).

A baixa estatura, encontrada em 66,7% dos pacientes, foi menos freqüente que no estudo de Niikawa em 1988 (83%), e mais frequente do que no estudo de Matsumoto e Niikawa, em 2003 (55%). Uma de nossas pacientes faz uso de hormônio de crescimento indicada pela deficiência de GH, e por ser portadora de síndrome de Turner. Na última avaliação, ela mantinha estatura e peso abaixo do percentil 3 para a idade e sexo, mas com uma velocidade de crescimento normal após o uso de GH, assim como no estudo de Gabrielli et al. (2002). Em nossa paciente, não foi possível determinar a velocidade de crescimento antes do tratamento com GH. Na revisão de Adam e Hudgins (2004), são raros os relatos onde foi identificada a deficiência de GH e instituído tratamento, com melhora da velocidade de crescimento.

Na pesquisa de anomalias esqueléticas, na maioria dos casos foi observado a aparente braquidactilia, principalmente do quinto dedo. Infelizmente, não foi realizada a medida de mão e dedos nos pacientes estudados. Niikawa et al. (1988), encontrou este achado em 83% e Diggilo et al. (2001), em 80%. A frouxidão ligamentar foi identificada em 66,7% dos pacientes, próxima a encontrada na literatura (75%) (Matsumoto e Niikawa, 2003). As anomalias de vertebras e costelas, foram inespecíficas. Na revisão de Matsumoto e Niikawa (2003), encontrou-se 35% dos pacientes com escoliose, já no presente trabalho, observou-se cifoescoliose em dois pacientes (16,6%) e cifose em um paciente.

A hipoplasia de clavículas, presente em dois pacientes deste estudo, foi relatada apenas uma vez na literatura (Fryns e Devriendt, 1988). Geneviére et. al. (2004), descreveram 20 pacientes com SK e achados raros, incluindo dois pacientes com pseudo artrose de clavículas.

Na avaliação odontológica, observamos uma alta incidência de agenesia de dentes (67%), principalmente de dentes incisivos, dado semelhante à literatura (Matsumoto e Niikawa, 2003). Entretanto um paciente apresentou, além de agenesia de incisivos, agenesia de um canino, não descrito ainda na literatura. As anomalias odontológicas são comuns nos pacientes com SK, e incluem má oclusão dentária, atraso na erupção dos dentes e hipodontia, sendo úteis na identificação de pacientes com manifestações menos evidentes da síndrome (Mhanni et al., 1999). Entre as quatro pacientes onde não foi identificada ausência de dentes, duas eram portadores de anomalias do cromossomo X (anel X em mosaico como

monossomia X e cromossomo marcador derivado do X). Na literatura, não há descrição de agenesia de dentes associada à ST (Faggella et al., 2006).

Foram encontradas anomalias oculares em 58% dos pacientes, incidência maior que a identificada no trabalho de Ming et al. (2003), porém ele não considerou como anomalia ocular, os erros de refração e as escleras azuladas. Os achados mais comuns naquele estudo foram o estrabismo e a ptose palpebral, assim como em nosso estudo, se desconsiderarmos os erros de refração. O leucoma é uma opacidade cicatricial da córnea que afeta a capacidade visual. Em nosso estudo um paciente apresentou esta anomalia desde o nascimento, associada à perda de visão do lado afetado, nistagmo, estrabismo, ptose palpebral e miopia. As anomalias de córnea são raras na SK e, na revisão de Ming et al., 10 de 341 pacientes com SK (2,9%) apresentaram anomalias de córnea.

Observamos uma baixa incidência perda auditiva em nosso estudo (22,2%), assim como o estimado na revisão de Adam e Hudgins (2004), que sugeriu que a prevalência real de deficiência auditiva na SK seja entre 20 e 30%, ao contrario de estudos que encontram esta alteração em até 82% dos pacientes. As otites de repetição, por outro lado, foram menos freqüentes nos pacientes do nosso estudo (25%), do que o observado na literatura, onde 63% têm otites recorrentes (Matsumoto e Niikawa, 2003).

Doenças respiratórias foram relatadas por 41,6% dos pacientes e, na revisão de Adam e Hudgins (2004), elas foram referidas por 58% dos pacientes, porém, podem estar relacionadas às alterações imunológicas.

As anomalias cardíacas identificadas em nossos pacientes, já foram relatadas anteriormente na literatura: defeitos do septo átrio ventricular e coarctação de aorta são as anomalias mais comumente descritas; já a tetralogia de Fallot foi descrita em apenas cinco casos, e a válvula mitral em para quedas somente em um caso (Digilio et al. 2001). Entretanto, a prevalência de malformação cardíaca em nosso estudo (25%) foi menor do que a encontrada na literatura (40 a 50%) (Adam e Hudgins, 2004). As alterações eletrocardiográficas na SK, identificadas em dois pacientes do nosso estudo, não foram descritas anteriormente na literatura.

No estudo de Schrander-Stumpel et al. (1994), dificuldades alimentares no primeiros anos de vida foram relatadas por 68% dos pacientes; já em nosso estudo 50% relataram dificuldades para se alimentar, sendo que em metade dos casos foi relacionada à incoordenação na deglutição. Alem disso 41,6% relataram refluxo gastroesofágico nos primeiros anos de vida, cuja prevalência não foi estimada nos trabalhos anteriores. Entre os sete pacientes com mais de 10 anos, quatro (57,1%) evoluíram com obesidade a partir dos 10 anos, e destes, três apresentaram dificuldades alimentares nos primeiros anos de vida. No estudo de Schrander-Stumpel de 2005, a obesidade estava presente em 33% dos pacientes com mais de 10 anos, sem encontrar explicação endocrinológica para o fato. Por outro lado, em nosso estudo, uma paciente que desenvolveu obesidade a partir dos 13 anos apresentava também hipotireoidismo, que pode estar relacionado com o ganho de peso.

As anomalias renais foram encontradas em 25% dos pacientes em nosso estudo assim como o estimado na literatura (Adam e Hudgins, 2004). E importante ressaltar que, em nosso estudo, as anomalias geniturinárias da paciente 10, foram as responsáveis pelas atuais complicações clínicas. A prevalência de criptorquidia (50%) foi maior do que a anteriormente relatada (25%) (Matsumoto e Niikawa, 2003).

Duas pacientes apresentaram hipotireoidismo pós-natal. Em um caso, de forma transitória, com resolução após um ano de tratamento. No entanto, esta paciente apresenta cromossomo marcador derivado do X além de monossomia do cromossomo X. Na ST, o hipotireoidismo auto-imune é mais freqüente (24%) (Livadas et al., 2005), do que o observado na SK (2%) (Matsumoto e Niikawa, 2003), podendo neste caso estar relacionado à ST. No outro caso, o hipotireoidismo foi detectado aos 13 anos e não foi possível pesquisar a etiologia do hipotireoidismo.

A prevalência de hipotonia, nos primeiros meses de vida foi de 41,6% em nosso estudo, incidência maior que a observada por Matsumoto e Niikawa, na revisão de 2003, assim como foi observado uma maior prevalência de convulsões (33%) no presente estudo.

A história de infecções de repetição foi relatada por 58% dos pacientes estudados, incidência próxima a encontrada na literatura (60 a 73%, Adam e Hudgins, 2004). As pneumonias foram as infecções mais relatadas em nosso estudo, já na literatura encontramos uma maior freqüência de otites de repetição (Matsumoto e Niikawa, 2003; Adam e Hudgins, 2004). Em três

pacientes encontrou-se diminuição de imunoglobulinas, com uma paciente com deficiência de IgA.

Existem escassos trabalhos com a avaliação da imunocompetência em SK. Em 2005, Hoffmann et. al. avaliaram os níveis de imunoglobulinas em 19 pacientes, incluindo subclasses de IgG, em 13. Encontraram uma alta incidência de hipogamaglobulinema (84%) sendo a deficiência de IgA, a mais freqüente, não encontrando diminuição de subclasses de IgG.

Em nosso estudo identificamos um paciente com características de imunodeficiência variável comum, com níveis reduzidos de IgG e IgA e um episódio de PTI. Entretanto, outro paciente com histórico de PTI, não apresenta alterações de imunoglobulinas. Nenhum paciente em nosso estudo necessitou de administração de imunoglobulina endovenosa.

A paciente com deficiência de IgA também apresentava alteração do cromossomo X. A deficiência de IgA não é comum na síndrome de Turner (Stemberg et al., 2004), podendo estar relacionado ao espectro clínico da SK.

Figura 9 – pacientes 7 e 9, com caracteristicas de SK e cariótipo com anomalia do cromossomo X.

Nossa paciente com anel do cromossomo X apresentava mosaico com predomínio de monossomia do cromossomo X e fenótipo compatível com SK e características da ST. Na literatura, a maioria dos pacientes portadores de anel do X, apresentam fenótipo compatível apenas com a ST(McGinniss et al., 1997).

Em 2008, Rodrigues et al., descreveram uma paciente com 3 anos, cariótipo com mosaico de monossomia do cromossomo X e anel do cromossomo X, e achados clínicos compatíveis com ST, entretanto, com fenótipo e achados clínicos também compatíveis com SK. Curiosamente esta paciente também apresenta agenesia de corpo caloso, o que nossa paciente com mosaico de monossomia do cromossomo X e cromossomo marcador derivado do X também apresenta.

O prognóstico da SK é bom, dependendo da gravidade das alterações cardíacas e imunológicas (Matsumoto e Niikawa, 2003). Dentre nossos pacientes, a luxação de quadril foi responsável pela maioria dos procedimentos cirúrgicos durante a infância e adolescência levando a déficit motor e atraso de desenvolvimento motor. As alterações cardíacas que foram prontamente corrigidas nos primeiros anos de vida, não causaram maiores problemas aos pacientes. Em uma paciente, o que gerou mais complicações, foram as anomalias renais, e as convulsões. Por fim, a maioria dos pacientes evoluiu bem, mantendo a dificuldade escolar, com maior ganho de peso no final da infância, levando a obesidade em três casos, sem seqüelas graves.

Em um paciente com suspeita de síndrome de Kabuki, como protocolo de avaliação:

- Anamnese detalhada, com ênfase na avaliação do desenvolvimento, aquisição de marcos de desenvolvimento e na presença de hipotonia e dificuldades alimentares nos primeiros anos de vida.
- Na história familiar destaque para pais com doenças de base como imunodeficiência, baixa estatura e achados que podem estar presentes na SK. Caso necessário, avaliar os pais e irmãos do paciente afetado.
- Exame físico completo para identificar, dentre outros achados, anomalias de mãos e as anomalias de dermatóglifos.
- Estudo radiológico, a fim de detectar precocemente anomalias de coluna e quadril,

- Ecocardiograma e eletrocardiograma, se estes exames não foram realizados anteriormente,
- Ultrassonografia de abdome total, para diagnostico de anomalias viscerais,
- Avaliação audiológica, mesmo naqueles sem histórico de otites de repetição,
- Avaliação oftalmológica, inclusive com pesquisa de erros de refração,
- Avaliação e seguimento odontológico com radiografia panorâmica de maxilares para determinar se há dentes permanentes faltantes, para o tratamento precoce,
- Avaliação e acompanhamento do desenvolvimento psicomotor, principalmente naqueles com hipotonia e dificuldades motoras,
- Avaliações periódicas de níveis de imunoglobulinas, hormônios tireoidianos e monitorização da velocidade de crescimento, principalmente naqueles com baixa estatura,
- Controle do peso e manter dieta adequada desde os primeiros anos de vida. Nos lactentes com baixo peso, investigar refluxo gastro esofágico e dificuldade de deglutição.
- Estudo cromossômico, já que as pacientes com anel do X podem apresentar o fenótipo de SK, e por existir raros relatos de anomalias cromossômicas associadas ao fenótipo da SK.

Conclusões

6. Conclusões

6.1. O diagnóstico é baseado nas características faciais. Entretanto, o déficit cognitivo e a persistência de padrão fetal em polpas digitais, presentes em todos os pacientes estudados, são úteis para o diagnóstico.

6.2. Todos os pacientes com SK apresentam déficit cognitivo, necessitando de escola especial.

6.3. A presença de anomalias esqueléticas, como a luxação de quadril, e frouxidão ligamentar, estão relacionados a mais complicações clínicas.

6.4. A hipoplasia de clavículas é um achado raro na SK.

6.5. Alterações odontológicas, particularmente agenesia de dentes incisivos, são freqüentes na SK e auxiliam no diagnóstico.

6.6. A baixa estatura esta presente na maioria dos adultos com SK.

6.7. Os adultos com SK apresentam dificuldades principalmente na esfera cognitiva e motora.

Referências

Adam MP, Hudgins L. Kabuki syndrome, a review. Clinical Genetics. 2004; 67:209-219.

Armstrong L, El Moneim AA, Aleck K, et al. Further delineation of Kabuki syndrome in 48 well-defined new individuals. American Journal of Medical Genetics. 2005; 132A:265-272.

Ben-Omran T, Teebi AS. Structural Central nervous system (CNS) Anomalies in Kabuki syndrome. American Journal of Medical Genetics. 2005; 137A:100-103.

Bever Y, Ende JJ. Brief clinical report: The Kabuki make-up syndrome in a Brazilian boy. Revista Brasileira de Genética. 1992; 15(4):973-977.

Bottani, A, Pardo B, Bouchardy I, Schoumans J, Toutain A, Conrad B. No major contribution of the TGFBR1- and TGFBR2-mediated pathway to Kabuki syndrome. American Journal of Medical Genetics. 2006; 140A:903-905.

Burke LW, Jones MC. Kabuki syndrome: Underdiagnosed pattern in cleft palate patients. Cleft Palate-Craniofacial Journal. 1995; 32(1): 77-84.

Courtens W, Rassart A, Stene J, Vamos E. Further evidence for autosomal dominant inheritance and ectodermal abnormalities in Kabuki syndrome. American Journal of Medical Genetics. 2000; 93:244-249.

Cuscó, I, del Campo M, Vilardell M, et al. Array-CGH in patients with Kabuki-like phenotype: identification of two patients with complex rearrangements including 2q37 deletions and no other recurrent aberration. BMC Medical Genetics 2008 Apr; 9: 27.

Chu D, Finley SC, Young DW, Proud VK. CNS Malformation in a child with Kabuki syndrome: report and review. American Journal of Medical Genetics. 1997; 72:205-209.

Defloor T, Borsel J, Schrander-Stumpel CTRM, Curfs LMG. Expressive language in children with Kabuki syndrome. American Journal of Medical Genetics. 2005; 132A: 256-259.

Digilio MC, Marino B, Toscano A, Giannoti A, Dallapiccola B. Congenital heart defects in Kabuki syndrome. American Journal of Medical Genetics. 2001; 100:269-274.

Elliott AM, Reed MH, Evans JA, Cross HG, Chudley AE. Cenani-Lenz syndactyly in a patient with features of Kabuki syndrome. Clinical Dysmorphology. 2004; 13:143-150.

Engelen JJM, Loneus WH, Vaes-Peeters G, Schrander-Stumpel CTRM. Kabuki syndrome is not caused by an 8p duplication: a cytogenetic study in 20 patients. American Journal of Medical Genetics. 2005; 132A:276-277.

Eward-Toland A, Enns GM, Cox VA, Mohan GC, Rosenthal P. Severe congenital abnormalities requiring transplantation. American Journal of Medical Genetics. 1998; 80:362-367.

Faggella A, Guadagni MG, Cocchi S, Tagariello T, Piana G. Dental features in patients with Turner syndrome. European Journal of Paediatric Dentistry. 2006; 7(4):165-168

Falzone SJP, Golabi M, Lalwani AK. Otolaryngologic manifestations of Kabuki syndrome. International Journal of Otorhinolaryngology. 1997; 38:227-236.

Fong C, Wang M, Young EC, et al. Microtia associated with the Kabuki (Niikawa-Kuroki) syndrome. Otolaryngology - Head and Neck Surgery. 2001; 125: 557-558.

Fryns JP, Devriendt K. Hypoplastic claviculae in the Kabuki (Niikawa-Kuroki) syndrome. Genetic Counseling. 1998; 9(1):57-58.

Fryns JP, Van der Berghe H, Schrander-Stumpel C. Kabuki (Niikawa-Kuroki) syndrome and paracentric inversion of the short arm of chromosome 4. American Journal of Medical Genetics. 1994; Nov; 53(2): 204-205.

Fujishiro M, Ogihara T, Tsukuda K, et al. A case showing an association between type 1 diabetes mellitus and Kabuki syndrome. Diabetes Research and Clinical Practice. 2003; 60: 25-31.

Gabrielli O, Bruni S, Bruschi B, Carloni I, Coppa GV. Kabuki syndrome and growth hormone deficiency: description of a case treated by long-term hormone replacement. Clinical Dysmorphology. 2002; 11:71-72.

Geneviève D, Amiel J, Viot G, et. al. Atypical findings in Kabuki syndrome: Report of 8 patients in a series of 20 and review of the literature. American Journal of Medical Genetics. 2004; 129A:64-68.

Haje SA. Luxação congênita do quadril na syndrome da maquilagem Kabuki: relato de caso. Revista Brasileira de Ortopedia e Traumatologia. 1996; 31:46-49.

Halal F, Gledhill R, Dudkiewicz A. Autossomal dominant inheritance of the Kabuki make-up (Niikawa-Kuroki) syndrome. American Journal of Medical Genetics. 1989; 33:376-381.

Hamdi Kamel M, Gilmartin B, Mohan P, Hickey DP. Successful long-term outcome of kidney transplantation in a child with Kabuki syndrome. Pediatric Transplantation. 2006; 10: 105-107.

Hoffman JD, Ciprero KE, Sullivan KE, Kaplan PE, McDonald-Mc-Ginn DM. Immune abnormalities are a frequent manifestation of Kabuki syndrome. American Journal of Medical Genetics. 2005; 135A:278-281.

Hoffman JD, Zhang Y, Greshock J, et al. Array based CGH and FISH fail to confirm duplication of 8p22-8p23.1 in association with Kabuki syndrome. Journal of Medical Genetics. 2005; 42:49-53.

Hudgins L. Kabuki Syndrome. In: Cassidy SB, Allanson JE, editors. Management of genetic syndromes. Hoboken: Wiley-Liss; 2005. p.315-320.

Igawa HH, Nishizawa N, Sugihara T, Inuyama Y. Inner ear abnormalities in Kabuki make-up syndrome: report of three cases. American Journal of Medical Genetics. 2000; 92:87-89.

Imagem [citada 01 abr 2009]. Disponível em: http://www.radioactivefuture.com/images/marco/kabuki-lrg.gif

Imunopediatria. Valores de referencia de imunoglobulinas e subclasses. [citada em 01 de abril de 2009] http://www.imunopediatria.org.br

Jardine PE, Burvill-Holmes LC, Schutt WH, Lunt PW. Partial 6q monosomy/partial 12q trisomy in a child with features of Kabuki make-up syndrome. Clinical Dysmorphology. 1993 Jul; 2(3): 269-273.

Kawame H, Hannibal MC, Hudgins L, Pagon RA. Phenotypic Issues and management issues in Kabuki syndrome. Journal of Pediatrics. 1999 Apr; 134(4): 480-485.

Kokitsu-Nakata NM, Guion-Almeida ML. Aural atresia and microtia in Kabuki syndrome. American Journal of Medical Genetics. 2003; 118A:391-393.

Koutras A, Fisher St. Niikawa-Kuroki syndrome: a new malformation syndrome of postnatal dwarfism, mental retardation, unusual face, and protruding ears. Journal of Pediatrics. 1982; 101:417.

Kuniba, H, Tsuda M, Nakashima M, et al. Lack of C20orf133 and FLRT3 mutations in 43 patients with Kabuki syndrome in Japan. Journal of Medical Genetics. 2008 Jul;48:479-480

Kuniba, H, Sato D, Yoshiura K, et al. No mutation in RAS-MAPK pathway genes in 30 patients with Kabuki syndrome. American Journal of Medical Genetics. 2008; 146A(14):1893-1896.

Kurosawa K, Kawame H, Ochiai Y, Nakashima M, Tohma T, Ohashi. Patellar dislocation in Kabuki syndrome. American Journal of Medical Genetics. 2002; 108:160-163.

Kuroki Y, Suzuki Y, Chyo H, Hata A, Matsui. A new malformation syndrome of long palpebral fissures, large ears, depressed nasal tip, and skeletal anomalies associated with postnatal dwarfism and mental retardation. Journal of Pediatrics. 1981 Oct; 99(4):570-573.

Lan K, Michiwaki Y, Sunaga S, Michi Ken-ichi Congenital velofaringeal incompetence in Kabuki make-up syndrome. International Journal of Oral and Maxillofacial Surgery 1995; 24:298-300.

Lerone M, Priolo M, Naselli A, Vignolo M, Romeo G, Silengo MC. Ectodermal abnormalities in Kabuki syndrome. American Journal of Medical Genetics. 1997; 73:263-266.

Li M, Zackai EH, Niikawa N, Kaplan P, Driscoll DA. Kabuki syndrome is not caused by a microdeletion in the DiGeorge/velocardiofacial chromossomal region within 22q11.2. American Journal of Medical Genetics.1996; 65(2):101-103.

Livadas, S, Xekouki P, Fouka F, et al. Prevalence of Thyroid Dysfunction in Turner's Syndrome: A Long-Term Follow-Up Study and Brief Literature Review. Thyroid. 2005 Sep;15(9):1061-1066.

Lo IFM, Cheung LYK, Ng AYY, Lam STS. Interstitial dup (1p) with findings of Kabuki make-up syndrome. American Journal of Medical Genetics. 1998; 78:55-57.

Maas, NM, Van de Putte T, Melotte, et al. The C20orf133 gene is disrupted in a patient with Kabuki syndrome. Journal of Medical Genetics. 2007; 44(9):562-569.

Makita Y, Yamada K, Miyamoto A, Okuno A, Niikawa N. Kabuki make-up syndrome is not caused by microdeletion close to the Van Der Wounde syndrome critical region at 1q32-q41. American Journal of Medical Genetics. 1999; 86:285-288.

Matsumoto N, Niikawa N. Kabuki make-up syndrome: a review. American Journal of Medical Genetics. 2003; 117C (Seminars in medical genetics): 57-65.

Matsune K, Shimizu T, Tohma T, Asada Y, Ohashi H, Maeda T. Craniofacial and dental characteristics of Kabuki syndrome. American Journal of Medical Genetics. 2001; 98: 185-190.

McGaughran JM, Donnai D, Clayton-Smith J. Biliary atresia in Kabuki syndrome. American Journal of Medical Genetics. 2000; 91:157-158.

McGinniss MJ, Brown DH, Burke LW, Mascarello JT, Jones MC. Ring Chormossome X in a Child with manifestations of Kabuki Syndrome. American Journal of Medical Genetics.1997; 70:37-42.

McMahon CJ, Reardon W. Congenital cardiac disease in Kabuki syndrome. Cardiology in the Young. 2006; 16:30-33.

Mervis CB, Becerra AM, Rowe ML, Hersh JH, Morris CA. Intellectual abilities and adaptative behaviour of children and adolescents with Kabuki syndrome: a preliminary study. American Journal of Medical Genetics. 2005; 132A:248-255.

Mhanni AA, Chudley AE. Genetic landmarks through philately – Kabuki theater and Kabuki syndrome. Clinical Genetics. 1999; 56: 116-117.

Mhanni AA, Cross HG, Chudley AE. Kabuki syndrome: description of dental findings in 8 patients. Clinical Genetics. 1999; 56:154-157.

Milunsky JM, Huang XL. Unmasking Kabuki syndrome: chromossome 8p22-8p23.1 duplication reveled by comparative genomic hibridization and BAC-FISH. Clinical Genetics. 2003; 64:509-516.

Ming JE, Russell KL, Bason L, McDonnald-McGinn DM, Zackai, EH. Coloboma and other anomalies in Kabuki syndrome: distinction from Charge association. American Journal of Medical Genetics. 2003; 123A:249-252.

Ming JE, Russell KL, McDonald-McGinn DM, Zackai EH. Autoimmune disorders in Kabuki syndrome. American Journal of Medical Genetics. 2005; 132A:260-262.

Miyake N, Harada N, Shimokawa O, et al. On the reported 8p22-8p23.1 duplication in Kabuki make-up syndrome (KMS) and its absense in patients with typical KMS. American Journal of Medical Genetics. 2004; 128A:170-172.

Nellhaus G. Head circumference from birth to eighteen years. Pediatrics. 1968; 105.

N H A N E S - United States Growth Charts – Data Files. [homepage] Hyattsville MD. National Center for Health Statistics; 2008: [cited 01/04/2009] Avaliable: http://www.cdc.gov/nchs/about/major/nhanes/growthcharts/clinical_charts.htm#Clin%201

Niikawa N, Matsuura N, Fukushima Y, Ohsawa T, Kajii T. Kabuki make-up syndrome: A syndrome of mental retardation, unusual facies, large and protruding ears, and postnatal growth deficiency. Journal of Pediatrics. 1981 Oct; 99(4):565-569.

Niikawa, N, Kuroki Y, Kajii, T, et al. Kabuki make-up (Niikawa-Kuroki) syndrome: A study of 62 patients. American Journal of Medical Genetics. 1988; 31:565-589.

Okada Y, Ono S, Tomomasa T, Inoue Y, Morikawa A. Ballon angioplasty in a patient with Kabuki make-up syndrome. Pediatrics International. 2001; 43:694-696.

Online Mendelian Inheritance in Man, OMIM [homepage]. Baltimore (MD): Johns Hopkins University; 1998: MIM Number: %147920: [cited 6/10/2008]. Avaliable from: http://www.ncbi.nlm.nih.gov/omim/

Peterson-Falzone SJ, Golabi M, Lalwani AK. Otolaryngologic manifestations of Kabuki syndrome. International Journal of Pediatric Otorhinolaryngology. 1997; 38: 227-236.

Petzold D, Kratzsch E, Opitz Ch, Tinchert S. The Kabuki syndrome: four patients with oral abnormalities. European Journal of Orthodontics. 2003; 13-19.

Rodrígues L, Diego-Alvarez D, Lorda-Sanchez I, et al. A small and active X chromossome in a female with features of Kabuki syndrome. American Journal of Medical Genetics. 2008 Nov; 146A(21):2816-2821.

Sakurai H, Nozaki M, Takeuchi M, Soejima K, Kajimoto M, Hori S. Periorbital correction in Kabuki syndrome. Plastic and reconstructive surgery. 2003 Apr; 111(4):1461-1464.

Scherer S, Theile U, Beyer V, Ferrari R, Kreck C, Rister M. Patient with Kabuki syndrome and acute leukemia. American Journal of Medical Genetics. 2003; 122A:76-79.

Selicorni A, Colombo C, Bonato S, Milani D, Giunta AM. Billiary atresia and Kabuki syndrome: Another case with long-term follow-up. American Journal of Medical Genetics. 2001; 100:251.

Shah M, Bogucki B, Mavers M, deMello DE, Knutsen A. Cardiac conduction abnormalities and congenital immunodeficiency in a child with Kabuki syndrome: Case report. BMC Medical Genetics. 2005; 6:28

Shalev SA, Clarke LA, Koehn D, et al. Long-Term Follow-Up of Three Individuals With Kabuki Syndrome. American Journal of Medical Genetics. 2004; 125A:191-200.

Schoumans J, Nordgren A, Ruivenkamp C, et al. Genome-wide screening using array-CGH does not reveal microdeletions/microduplications in children with Kabuki syndrome. European Journal of Human Genetics. 2005; 13:260-263.

Schrander-Stumpel C, Meinecke P, Wilson G, et al. The Kabuki (Niikawa-Kuroki) syndrome: further delineation of the phenotype in 29 non-Japanese patients. European Journal of Pediatrics. 1994; 153:438-445.

Schrander-Stumpel CT, Spruyt L, Curfs LM, Defloor T, Schrander JJ. Kabuki syndrome: clinical data in 20 patients, literature review, and further guidelines for preventive management. American Journal of Medical Genetics. 2005; 132A:234-243.

Stenberg AE, Sylvén L, Magnusson CG, Hultcrantz M. Immunological parameters in girls with Turner syndrome. Journal of Negative Results in Biomedicine. 2004; 3:6.

Tekin M, Fitoz S, Arici S, Cetinkaya E, Incesulu A. Niikawa-Kuroki (Kabuki) syndrome with congenital sensorineural deafness: evidence for a wide spectrum of inner ear abnormalities. International Journal of Otorhinolaryngology. 2006; 70:885-889.

Tsukahara M, Kuroki Y, Imaizumi K, Miyazawa Y, Matsuo K. Dominant Inheritance of Kabuki Syndrome. American Journal of Medical Genetics. 1997; 73:19-23.

Upton S, Stadter CR, Landis P, Wulfsberg EA. Speech characteristics in the Kabuki syndrome. American Journal of Medical Genetics. 2003; 116A:338-341.

Vaccaro M, Salpietro DC, Briuglia S, Merlino MV, Guarnieri F, Dallapiccola B. Cutis laxa in Kabuki make-up syndrome. Journal of American Academy of Dermatology. 2005; 53(5): s247-251.

Van Haelst MM, Brooks AS, Hoogeboom J, et al. Unexpected life-threatening complications in Kabuki syndrome. American Journal of Medical Genetics. 2000; 94: 170-173.

Vaux KK, Hudgins L, Bird LM, et al. Neonatal phenotype in Kabuki syndrome. American Journal of Medical Genetics. 2005; 132A:244-247.

Vaux KK, Jones KL, Jones MC, Schelley S, Hudgins L. Developmental outcome in Kabuki syndrome. American Journal of Medical Genetics. 2005; 132A: 263-264.

Watanabe,T, Miyakawa M, Satoh M, Abe T, Oda Y. Kabuki make-up syndrome associated with chronic idiopatic thrombocytopenic purpura. Acta Paediatrica Japanica. 1994 Dec; 36(6):727-729.

Wessels MW, Brooks AS, Hoogeboom J, Niermeijer MF, Wilems PJ. Kabuki syndrome: a review study of three hundred patients. Clinical Dysmorphology. 2002; 11: 95-102.

Wilson GN. Thirteen cases of Niikawa-Kuroki syndrome: Report and review with emphasis on medical complications and preventive management. American Journal of Medical Genetics. 1998; 79:112-120.

White SM, Thompson EM, Kidd A, et al. Growth, behavior, and clinical findings in 27 patients with Kabuki (Niikawa-Kuroki) syndrome. American Journal of Medical Genetics. 2004; 127A: 118-127.

Anexo A – Aprovação CAPPesq

HOSPITAL DAS CLÍNICAS
DA FACULDADE DE MEDICINA
DA UNIVERSIDADE DE SÃO PAULO

APROVAÇÃO

A Comissão de Ética para Análise de Projetos de Pesquisa - CAPPesq da Diretoria Clínica do Hospital das Clínicas e da Faculdade de Medicina da Universidade de São Paulo, em sessão de 26.10.06, **APROVOU** o Protocolo de Pesquisa nº **767/06**, intitulado: **"Avaliação clínico-laborataorial de pacientes com Síndrome de Kabuki"**, apresentado pelo Departamento de **Pediatria,** inclusive Termo de Consentimento Livre e Esclarecido.

Cabe ao pesquisador elaborar e apresentar à CAPPesq, os relatórios parciais e final sobre a pesquisa (Resolução do Conselho Nacional de Saúde nº 196, de 10.10.1996, inciso IX. 2, letra "c")

Pesquisador(a) Responsável: **Chong Ae Kim**

Pesquisadores Executantes: Claudia Renata Leite Silva

CAPPesq, 26 de Outubro de 2006.

PROF. DR. EUCLIDES AYRES DE CASTILHO
Presidente da Comissão de Ética para Análise de Projetos de Pesquisa

Comissão de Ética para Análise de Projetos de Pesquisa do HCFMUSP e da FMUSP
Diretoria Clínica do Hospital das Clínicas da Faculdade de Medicina da Universidade de São Paulo
Rua Ovídio Pires de Campos, 225, 5º andar - CEP 05403 010 – São Paulo – SP
Fone: 011 - 30696442 fax : 011 - 3069 6492 – e-mail : cappesq@hcnet.usp.br / secretariocappesq2@hcnet.usp.br
fms

Anexo B – Termo de Consentimento

HOSPITAL DAS CLÍNICAS

DA
FACULDADE DE MEDICINA DA UNIVERSIDADE DE SÃO PAULO

TERMO DE CONSENTIMENTO LIVRE E ESCLARECIDO

(Instruções para preenchimento no verso)

I - DADOS DE IDENTIFICAÇÃO DO SUJEITO DA PESQUISA OU RESPONSÁVEL LEGAL

1 NOME DO PACIENTE :.....

DOCUMENTO DE IDENTIDADE Nº : ..... SEXO : M ☐ F ☐
DATA NASCIMENTO: ...../...../.....
ENDEREÇO ..... Nº ..... APTO: .....
BAIRRO:..... CIDADE .....
CEP:..... TELEFONE: DDD (.....) .....

2.RESPONSÁVEL LEGAL .....
NATUREZA (grau de parentesco, tutor, curador etc.) .....
DOCUMENTO DE IDENTIDADE :.....SEXO: M ☐ F ☐
DATA NASCIMENTO.: ...../...../.....
ENDEREÇO: ..... Nº ..... APTO: .....
BAIRRO: .....CIDADE: .....
CEP: ..... TELEFONE: DDD (.....).....

II - DADOS SOBRE A PESQUISA CIENTÍFICA

1. TÍTULO DO PROTOCOLO DE PESQUISA .

”Avaliação clinico-laboratorial dos pacientes com síndrome de Kabuki”.

PESQUISADOR:Dra. Chong Ae Kim CARGO/FUNÇÃO:..médico

INSCRIÇÃO CONSELHO REGIONAL Nº..40054

UNIDADE DO HCFMUSP: ..Genética do Instituto da Criança do HC-USP

3. AVALIAÇÃO DO RISCO DA PESQUISA:

SEM RISCO ☐ RISCO MÍNIMO ☐ RISCO MÉDIO ☐

RISCO BAIXO ☒ RISCO MAIOR ☐

(probabilidade de que o indivíduo sofra algum dano como conseqüência imediata ou tardia do estudo)

4.DURAÇÃO DA PESQUISA : Agosto de 2006 a Agosto de 2008 - 2 anos

---

III - REGISTRO DAS EXPLICAÇÕES DO PESQUISADOR AO PACIENTE OU SEU REPRESENTANTE LEGAL SOBRE A PESQUISA, CONSIGNANDO:

1. Justificativa e os objetivos da pesquisa: Neste estudo serão descritos as características clínicas dos pacientes que foram diagnosticadas com síndrome de kabuki e que acompanham em nosso ambulatório. Existe nos livros e revistas médicas poucos trabalhos sobre pacientes brasileiros, sendo uma doença pouco conhecida. Esse conhecimento pode ajudar na orientação dos pais e profissionais da saúde no acompanhamento e tratamento dos pacientes.

2. Procedimentos que serão utilizados e propósitos, incluindo a identificação dos procedimentos que são experimentais:Para a participação no projeto será necessária a realização de entrevista com os pais e exame físico do paciente, além de exames para avaliar o coração, rim, os olhos, a audição além de exames de sangue e radiografias. Fui esclarecido (a) de que, além desses exames, outros podem ser necessários de acordo com a necessidade.

3. Desconfortos e riscos esperados: Excetuando-se a coleta de sangue, não haverá desconforto ou risco para os pacientes.

4. Benefícios que poderão ser obtidos: Uma melhor assistência aos pacientes portadores de síndrome de Kabuki e um maior número de diagnósticos em pacientes em nosso e em outros serviços.

5. Procedimentos Alternativos que possam ser vantajosos para o indivíduo: Com este estudo outros profissionais de saúde (médicos, enfermeiros, fisioterapeutas) conhecerão melhor a doença, possibilitando o diagnóstico mais precoce desta síndrome, além de um tratamento mais adequado das diversas alterações que essa doença pode causar. No presente momento, não existem tratamentos alternativos disponíveis para a síndrome de Kabuki.

IV - ESCLARECIMENTOS DADOS PELO PESQUISADOR SOBRE GARANTIAS DO SUJEITO DA PESQUISA:

1. O paciente – ou seu responsável legal poderá a qualquer momento tirar qualquer dúvida sobre a pesquisa, e sobre todos os exames e procedimentos realizados.
2. A qualquer momento poderá deixar de participar da pesquisa, porém, poderá continuar acompanhando em nosso serviço sem prejuízo para o seu tratamento ou de seus familiares.
3. O sigilo sobre o nome do paciente e os dados pessoais contidos no prontuário será mantido.
4. O paciente, caso sofra algum problema de saúde relacionado com algum procedimento realizado no estudo poderá ser atendido no HCFMUSP.

V. INFORMAÇÕES DE NOMES, ENDEREÇOS E TELEFONES DOS RESPONSÁVEIS PELO ACOMPANHAMENTO DA PESQUISA, PARA CONTATO EM CASO DE INTERCORRÊNCIAS CLÍNICAS E REAÇÕES ADVERSAS.

Dra Chong Ae Kim- Chefe da Unidade de Genética do Esse HC- FMUSP

Dra Claudia Renata Leite Silva.

Av. Dr Enéas de Carvalho Aguiar, CEP 05403-900 Fone: 3069-8671

VI. OBSERVAÇÕES COMPLEMENTARES:

VII - CONSENTIMENTO PÓS-ESCLARECIDO

Declaro que, após convenientemente esclarecido pelo pesquisador e ter entendido o que me foi explicado, consinto em participar do presente Protocolo de Pesquisa

São Paulo, ... de ..... de 2.....

_____ _____

assinatura do sujeito da pesquisa ou responsável legal

assinatura do pesquisador
(carimbo ou nome Legível)

Anexo C – Protocolo de pesquisa

Protocolo de pesquisa síndrome de Kabuki

Data Avaliação		Numero:	
Nome:		RH:	
Data de Nascimento:		Sexo: F☐ M☐	
Endereço:		Telefone:	
Cidade:	Estado:	CEP:	
Ascendencia:	☐ Desconhece	☐ Negra	
Européia	☐ Oriental	☐ Indígena	
	☐ Outra		
Nome da Mãe:			
G P A	Idade:	Procedência:	
Doenças:			
Nome do Pai:			
G P A	Idade:	Procedência:	
Doenças:			
Consangüinidade:			
Quem assinou o Termo de Consentimento:			
Fotografias (CD/número)		Idade:	
Fotografias (CD/número)		Idade:	
Fotografias (CD/número)		Idade:	
Heredograma :			

Alterações Cranianas e Faciais:

Orelhas	☐	Proeminentes	☐	Fosseta pré auricular
	☐	Baixa implantação	☐	Orelhas mal formadas
Olhos	☐	Fenda palpebral alongada	☐	Rarefação de terço lateral de sobrancelhas
	☐	Eversão de terço distal de pálpebra	☐	Epicanto
	☐	Filtro longo	☐	Ptose palpebral
Nariz e face	☐	Ponte nasal achatada	☐	Septo nasal curto
	☐	Filtro trapezóide	☐	Hipoplasia malar
	☐	Retrognatia	☐	Micrognatia
Oroscopia	☐	Úvula bífida	☐	Palato alto
	☐	Incompetência velo-faríngea	☐	Fenda palatina submucosa
	☐	Fenda palatina	☐	Lábio Leporino
Outros	☐	Microcefalia	☐	Pescoço largo
	☐	Alteração cabelos		

Alterações odontológicas:

		Qual dente/ tipo anomalia
Alteração de forma de dentes:	S☐ N☐	
Dentes faltantes:	S☐ N☐	
Cáries:	S☐ N☐	
Dentes espaçados	S☐ N☐	
Rx Panoramica	S☐ N☐ normal ☐ alterada ☐	

Alterações Oftalmológicas:

☐ Nistagmo	☐ Dorme de olhos abertos	☐ Estrabismo
Anomalia de córnea	S☐ N☐ Qual:	
Erro de refração	S☐ N☐ Qual:	
Fundo de olho	S☐ N☐ normal ☐ alterado ☐	

Alterações Otorrinolaringológicas:

Otites freqüentes:	S☐ N☐ Freqüência:
Audiometria:	S☐ N☐ normal ☐ alterada ☐

Alterações Respiratórias:

Sibilância: S☐ N☐	Até que idade:	RGE: S☐ N☐
Asma: S☐ N☐	tratamento: S☐ N ☐	Qual:
Pneumonias freqüentes:	S☐ N☐ Freqüencia:	
Outros:		

Alteração Aparelho Digestório:

☐ Dificuldade para alimentar-se	☐ Incoordenação deglutição:	☐ Refluxo gastro-esofágico
Necessidade de sondas:	S☐ N☐ Qual:	
Alteração hepática/biliar:	S☐ N☐ Qual:	
Alteração Intestinal:	S☐ N☐ Qual:	
Alteração anal:	S☐ N☐ Qual:	
Ultrassonografia de Abdome:	S☐ N☐ normal ☐ alterada ☐	

Alteração Cardiológica:

☐ Sopro audível:	
Eletrocardiograma:	S☐ N☐ normal ☐ alterado ☐
Ecocardiograma:	S☐ N☐ normal ☐ alterado ☐

Alteração Geniturinária:

☐ Infecção urinária de repetição	☐ Cálculo renal	☐ Alteração cordão umbilical
Anomalia genitália externa:	☐ Micropenis	☐ Hipospádia
	☐ Criptorquidia	☐ Fistula retovaginal
Anomalia renal:	S☐ N☐ qual:	
Anomalia ureteral:	S☐ N☐ qual:	
Anomalia miccional:	S☐ N☐ qual:	
Ultrassonografia de rins e vias urinárias:	S☐ N☐ normal ☐ alterada ☐	

Alteração Hematológica:

☐	Anemia	S☐ N☐ tipo:
☐	Púrpura trombocitopênica:	

Outros achados:

Alteração Ortopédica/ Esquelética:

☐	Frouxidão ligamentar	☐	Osteoporose	☐	Artrite
☐	Luxação de quadril	☐	Bilateral		
☐	Luxação de patela				

Estudo Radiológico:

Coluna:	☐	Cifose	☐	Escoliose
	☐	Anomalia de vértebra (qual:)		
	☐	Espinha bífida		
Tórax	☐	Número alterado de costelas		
	☐	Fusão de costelas		
Mão	☐	Braquidactilia	☐	Todos dedos
			☐	5º dedo
	☐	Hipoplasia falange média 5º dedo	☐	Clinodactilia

Outros achados radiológicos:

Alteração Endocrinológica:

☐	Baixa estatura	☐	Deficiência hormônio crescimento	☐	Atraso puberal
☐	Hipotireoidismo	☐	Telarca precoce	☐	Puberdade precoce
☐	Diabetes	☐	Ginecomastia (menino)	☐	Obesidade

Alteração Dermatóglifos:

☐	Persistência de padrão fetal em polpas digitais	☐	Aumento de presilhas hipotênares	☐	Aumento de presilhas ulnares
☐	Ausência de trirráio C	☐	Ausência de trirráio D	☐	

Alteração Neurológica/ Déficit cognitivo:

☐ Dificuldade escolar ☐ Déficit de atenção ☐ Hiperatividade
☐ Hipotonia ☐ Hipertonia/rigidez muscular ☐ Agressividade

Convulsões tipo: idade de início
uso de medicação:

sentou aos: anos ☐ atraso
andou aos: anos ☐ atraso
primeiras palavras aos: anos ☐ atraso
☐ fisioterapia ☐ fonoaudióloga ☐ psicólogo
☐ escola especial ☐ APAE/AACD

☐ Tomografia de cérebro: ☐ Ressonância magnética: ☐ EEG:
Alterações:

Avaliação imunológica

Infecções de repetição: S☐ N☐ tipo:
☐ IgA Baixo ☐ Deficiência de IgA ☐ IgM Baixo
☐ IgG Baixo ☐ Subclasses IgG baixo qual:
Resposta vacinal ao pneumococo: S☐ N☐ não fez o exame ☐

Alteração Genética

☐ outros casos na família ☐ consangüinidade ☐ abortos anteriores
☐ Cariótipo resultado:
☐ CGH resultado:

Anexo C – Resumo sobre os pacientes estudados

Paciente 1 – RH 6056967G

Figura 9 – paciente 1, aos seis e 13 anos.

AAM, atualmente com 19 anos, sexo feminino. É a terceira filha de casal saudável, não consangüíneo, demais irmãos saudáveis, provenientes de Minas Gerais. Pré-natal sem intercorrências. Nascida de parto normal, a termo, apresentou cianose ao nascer, necessitando de oxigênio. Peso ao nascer 3030g, comprimento 51cm. Apresentou um episódio de convulsão aos seis meses. Evoluiu com atraso de desenvolvimento, andando com dois anos e as primeiras palavras aos três anos, necessitando de acompanhamento fonoaudiológico. Também apresentava hiperatividade. Foi encaminhado pela neurologia do Hospital menino Jesus para avaliação aos seis anos e cinco meses. Ao exame físico observou-se peso, estatura e perímetro cefálico normais para a idade, face com fronte ampla, olhos com fendas palpebrais alongadas com inclinação antimongolóide e eversão do terço lateral da pálpebra inferior, cílios longos, epicanto, ptose palpebral, estrabismo convergente à direita, sobrancelhas grossas e arqueadas, septo nasal curto, filtro trapezóide, lábio superior fino, palato arqueado, dentes irregularmente espaçados, hipolasia malar, orelhas proeminentes com simplificação de hélices. Também apresentava pescoço alado e curto. Em mãos observou-se persistência de padrão fetal em polpas digitais em todos

os dedos, aumento de presilhas ulnares e aparente encurtamento de quinto dedo bilateral. Pelos achados faciais, associados a atraso de desenvolvimento, foi feito o diagnóstico de síndrome de Kabuki. Evoluiu estudando em escola especial e em seguimento com neuropediatra pela agitação e hiperatividade, necessitando de medicação. Realizou ecocardiograma (normal), ressonância magnética de crânio (desmielinização da substância branca periventricular), radiografia panorâmica de maxilares (sem agenesia de dentes) fundo de olho (normal) e cariótipo com banda G (46,XX). Evoluiu sem apresentar menarca, porém com características sexuais secundárias. Não foi possível investigar a causa da amenorréia, pois a paciente nos últimas avaliações mal permitia o exame físico, e ficava agitada quando percebia que estava no médico. A mãe não permitiu a coleta de exames, e a realização de exames de imagem sob sedação. Iniciou alfabetização aos 15 anos, na escola especial, porém aos 18 anos ainda não sabia ler corretamente. Necessita de supervisão para os cuidados pessoais. Apesar de apresentar episódios de agitação e agressividade, a mãe refere que na escola tem um bom relacionamento com os colegas. Nega infecções de repetição e internações. Cariótipo com banda G: 46, XX.

Paciente 2 – RH 3289531D

Figura 10 - paciente 2, aos oito e 13 anos.

BCC, atualmente com 18 anos, sexo feminino. Trata-se da primeira filha de casal saudável não consangüíneo (tem um irmão com 16 anos saudável) descendentes de europeus. Pré-natal sem intercorrências, nascida a termo de parto cesáreo por apresentação pélvica, sem sofrimento fetal. Peso ao nascer 2630g e comprimento 43 cm (pequeno para a idade gestacional). Na maternidade, detectados fenda palatina e luxação bilateral de quadril. Necessitou de fototerapia por icterícia neonatal, recebendo alta com quatro dias de vida. Nos primeiros meses de vida, apresentava hipotonia, e dificuldades alimentares. Sentou aos nove meses, falou com um ano e andou com um ano e quatro meses. Realizou correção da fenda palatina com um ano e seis meses, e corrigiu a luxação de quadril aos dois anos, necessitando posteriormente de outras intervenções cirúrgicas. Evoluiu com dificuldade de fala, déficit de atenção e dificuldade escolar, com seguimento com neuropediatra, usando medicação. Apresentou otites de repetição e perfuração de tímpano até os 12 anos. Encaminhada pelo pediatra geral, para avaliação por fácies atípica e déficit cognitivo, aos oito anos. Ao exame físico, peso, altura e perímetro cefálico adequados para a idade. Olhos com

fendas palpebrais alongadas com eversão do terço lateral da pálpebra inferior, ptose palpebral à esquerda, estrabismo convergente à esquerda, cílios grossos, sobrancelhas arqueadas com rarefação lateral, ponte nasal achatada, filtro nasal trapezóide, fenda palatina corrigida, ausência de dentes incisivos laterais superiores e inferiores, orelhas proeminentes com simplificação de hélices. Em mãos observou-se persistência de padrão fetal em polpas digitais em todos os dedos, aumento de presilhas ulnares e aparente encurtamento de quinto dedo bilateral. Além disso, observou-se frouxidão ligamentar e cúbito valgo. Realizou ecocardiograma, ultra-sonografia de abdome, fundo de olho, todos sem alterações. Menarca aos 13 anos. Atualmente freqüenta escola especial, ainda com atraso escolar, porém com ótimo relacionamento interpessoal. Atualmente com baixa estatura e desde os 13 anos com obesidade. Utilizou aparelho ortodôntico por dois anos, para melhorar o alinhamento dos dentes. Cariótipo: 46,XX

Paciente 3 – RH 6108594H

Figura 11 - paciente 3, com um ano e 10 meses.

GSC, idade atual cinco anos, sexo feminino. É a segunda filha de casal saudável consangüíneo (primos distantes), com um irmão de 10 anos, saudável. Família proveniente da Bahia. Durante o pré-natal apresentou infecção urinária no terceiro mês de gestação. Nascida a termo, de parto cesáreo, por mecônio anteparto, apresentando desconforto respiratório ao nascer. Peso ao nascer 2960g e comprimento 48 cm. Recebeu alta da maternidade com quatro dias de vida. Nos primeiros meses de vida, apresentou crises de sibilância e pneumonias, sendo acompanhada por pneumopediatra. Nos primeiros meses de vida foi diagnosticada luxação bilateral de quadril. Primeiras palavras com um ano. Foi encaminhada pelo pneumologista por face peculiar, com um ano e 10 meses. Ao exame físico, peso, altura e perímetro cefálico adequados para a idade. Ainda não andava. Olhos com fendas palpebrais alongadas com eversão do terço lateral da pálpebra inferior, esquerda, epicanto, sobrancelhas com rarefação lateral, filtro nasal trapezóide, septo nasal curto, palato arqueado, orelhas com simplificação de hélices e micrognatia. Em mãos observou-se persistência de padrão fetal em polpas digitais em todos os dedos. Baseado nos achados clínicos, foi feita a suspeita de SK, pois a paciente não apresentava déficit cognitivo, mas um atraso de marcha, que poderia ser justificado pela luxação

de quadril. Realizou ecocardiograma, ultra-sonografia de abdome, fundo de olho, todos sem alterações. Eletrocardiograma sugestivo de Bloqueio divisional ântero-superior (BDAS). No estudo radiológico observou-se alargamento de extremidade acromial de claviculas e ossos wormianos. Andou com dois anos e evoluiu com atraso de linguagem, formando frases simples aos quatro anos. Como não realizou radiografia panorâmica de dentes não foi possível determinar se há ausência de dentes permanentes. Aguarda resultado de cariótipo.

Paciente 4 – RH 6106067K

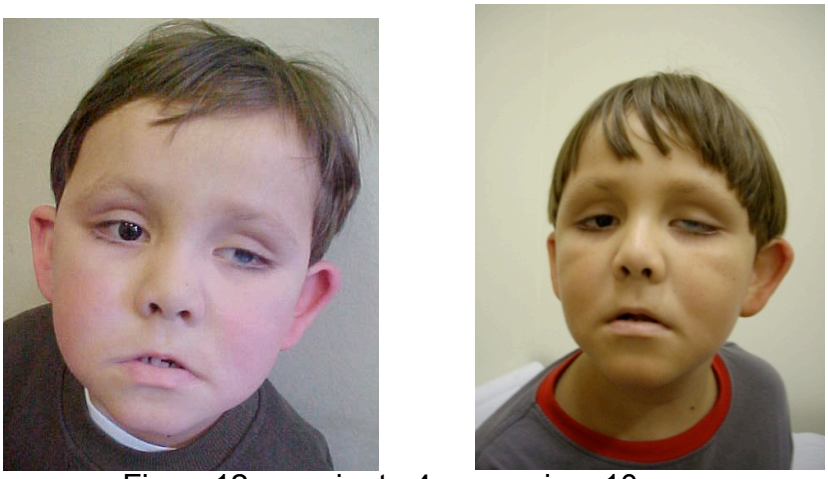

Figura12 – paciente 4, aos seis e 10 anos.

GLNG, atualmente com 11 anos, sexo masculino. Filho único de casal não consangüíneo e saudável, descendente de europeus e nordestinos. Durante o pré-natal, sua mãe apresentou leucorréia. Nascido a termo, parto cesáreo eletivo. Peso ao nascer 3300g, comprimento 49 cm e perímetro cefálico 34,5cm. Na maternidade, detectada leucoma à esquerda e sopro cardíaco. Alta com dois dias de vida. Evoluiu com atraso de desenvolvimento, andando com dois anos e as primeiras palavras aos cinco anos. Realizou tomografia e ressonância nuclear magnética de crânio, normal. Apresentou infecções de repetição, rinite e asma nos primeiros anos de vida, sendo acompanhado por imunologista. No olho esquerdo foi diagnosticado leucoma congênito e apresenta erro de refração em olho direito em seguimento com oftalmologista, em uso de lentes corretivas. Ecocardiograma com estenose de válvula mitral, com valva em pára-quedas. Aos cinco anos, teve um episódio de púrpura trombocitopênica, com melhora após uso de corticóide. Encaminhado pela imunologista aos seis anos e cinco meses, por múltiplas anomalias e déficit cognitivo. Ao exame físico, peso, altura e perímetro cefálico adequados para a idade. Olhos com fendas palpebrais alongadas com eversão do terço lateral da pálpebra inferior, epicanto, ptose palpebral, nistagmo e leucoma em olho esquerdo, sobrancelhas arqueadas com

rarefação lateral, septo nasal curto com base nasal alargada, palato alto com agenesia de três dentes incisivos e má oclusão dentaria, orelhas proeminentes com simplificação de hélices. Em mãos observou-se persistência de padrão fetal em polpas digitais em todos os dedos, mãos pequenas com aparente encurtamento de todos os dedos, principalmente o quinto. Além disso, observou-se frouxidão ligamentar e criptorquidia à direita. Ultrassonografia de abdome normal. No estudo radiológico, observou-se braquicefalia, coxas valgas e hipoplasia de extremidade acromial de clavículas. Apresenta níveis diminuídos de IgG e IgA. Continua seguimento com imunologista, dentista, oftalmologista, e mantêm déficit cognitivo. Foi encaminhado ao endocrinologia e à cirurgia infantil, para correção de criptorquidia. Pelas alterações odontológicas usa aparelho ortodôntico. Na escola especial é um aluno que verbaliza pouco e com dificuldade, mas é dócil e realiza tarefas simples, mas não lê, nem escreve. Na última avaliação, aos 11 anos evoluindo com obesidade. Cariótipo com banda G: 46,XY.

Paciente 5 – RH 6092038C

Figura 13 – paciente 5, aos dois anos e cinco anos.

JMBN, atualmente com 10 anos, sexo masculino. Filho de casal não consangüíneo, mãe usuária de drogas descendente de negros e índios, pai saudável. Tem dois meio irmãos saudáveis. Durante a gravidez, avó materna referiu que a mãe do paciente utilizou crack, maconha e cocaína durante a gestação. Nasceu de parto cesáreo por distócia. Peso 2450g (baixo peso). Recebeu alta com dois dias de vida. Evoluiu com infecções de repetição (otites e pneumonias) desde o terceiro mês de vida. Apresentava hipotonia com dificuldade alimentar e refluxo gastresofágico. Acompanhou com neurologista por atraso de desenvolvimento. Encaminhado pelo neurologista durante internação por apnéias, por face peculiar e atraso motor, aos dois anos e seis meses. Ao exame físico apresentava peso, estatura e perímetro cefálico abaixo do percentil três para a idade e sexo, face com fenda palpebral alongada, com eversão de terço lateral, ptose palpebral, epicanto, escleras azuladas, sobrancelhas arqueadas com rarefação de terço lateral, ponte nasal alargada com septo nasal curto, palato alto, orelhas proeminentes e de baixa implantação. Mãos pequenas com aparente encurtamento de quinto dedo, principalmente falange média, persistência de padrão fetal em polpas digitais em todos os dedos e aumento de presilhas ulnares. Além disso, identificado frouxidão ligamentar.

Ainda não andava e falava poucas palavras. Pelos achados clínicos, associado a atraso de desenvolvimento foi diagnosticado como portador de SK. Ultrassonografia abdominal com rins em ferradura e cistos em vesícula biliar. Ecocardiograma normal. Tomografia de crânio com achados inespecíficos. Detectado astigmatismo, na avaliação oftalmológica. Na avaliação odontológica, identificada agenesia de incisivo lateral inferior. Estudo radiológico com luxação de fêmur direito associado a hipoplasia ilíaca direita onde foi encaminhado para o ortopedista. Começou os primeiros passos aos três anos e com melhora parcial da marcha após correção da luxação de quadril. Freqüenta escola especial e mantém déficit cognitivo e pondero estatural. Cariótipo com banda G: 46,XY.

Paciente 6 – RH 6065575J

Figura 14 – paciente 6, aos cinco anos e 13 anos.

MCR, atualmente com 16 anos, sexo feminino. Filha de casal saudável não consangüíneo, descendente de europeus, tem um irmão mais novo saudável. Pré-natal sem intercorrências. Parto cesáreo, termo, peso ao nascer 3000g, comprimento 46 cm, alta aos quatro dias de vida. Evoluindo com hipotonia e atraso motor e dificuldades para ser alimentada nos primeiros meses de vida. Apresentou crises de sibilância até os três anos. Encaminhada pelo pediatra da criança por déficit cognitivo e face atípica aos quatro anos e oito meses. peso e perímetro cefálico normais para a idade e baixa estatura. Ao exame físico, face com fenda palpebral alongada com eversão de terço lateral de pálpebra inferior, epicanto, sobrancelhas arqueadas com rarefação de terço lateral, ponte nasal achatada com septo nasal curto, palato alto, micrognatia, e orelhas proeminentes e malformadas. Aparente braquidactilia de quinto dedo e, em dedos, persistência de padrão fetal em polpas digitais em todos os dedos e aumento de presilhas ulnares. Também apresenta frouxidão ligamentar.Feito o diagnóstico de SK baseado nos achados clínicos associado a déficit cognitivo. Ecocardiograma, ultrassonografia de abdome, fundo de olho, e cariótipo normais. Avaliação odontológica com agenesia de incisivos laterais superiores e inferiores e de

incisivos centrais inferiores. Aos sete anos apresentou enurese noturna secundária, resolvida após tratamento medicamentoso. Apresentou um episódio de convulsão aos oito anos, e após realizou eletroencefalograma com alterações iniciando tratamento medicamentoso apenas por alguns meses, sem novas crises. Evoluiu mantendo déficit cognitivo, freqüentando escola especial, onde não sabe ler nem escrever, mas tem facilidade com cálculos simples. Apresentando baixa estatura e evoluindo, após os 13 anos identificada obesidade. Nesta mesma época foi detectado hipotireoidismo iniciando tratamento. CGH com resolução de 1Mb: normal.

Paciente 7 – RH 6103972C

Figura 15 – paciente 7, aos cinco e sete anos.

MMFB, idade atual: oito anos, sexo feminino. É a terceira filha de casal saudável, não consangüíneo, procedentes do Rio de Janeiro e Minas Gerais, com descendentes indígenas. Mãe apresentou um aborto anterior no terceiro mês de gestação. Outros irmãos saudáveis. Durante a gravidez mãe apresentou sangramento em primeiro trimestre. Parto normal, termo (capurro: 39 semanas), peso 2590g comprimento 44 cm, perímetro cefálico 32 cm (pequeno para a idade gestacional). Evoluiu com hipoglicemia neonatal de difícil controle necessitando de corticoterapia, além de icterícia. Recebeu alta aos sete dias de vida. Evoluiu com baixa estatura, sendo encaminhada pelo pediatra para avaliação aos três anos. Ao exame físico, peso e perímetro cefálico normais para a idade e baixa estatura. Face com fendas palpebrais alongadas, com eversão de terço lateral de pálpebra inferior, sobrancelhas arqueadas e espessas, com rarefação de terço lateral, septo nasal curto e ponte nasal alargada, palato alto, orelhas proeminentes com hélice simplificada, pescoço largo. Mãos com discreta clinodactilia de quinto dedo e persistência de padrão fetal em polpas digitais. Ecocardiograma, ultrassonografia de abdome, normais. Audiometria com

perda auditiva condutiva leve. Evoluiu com déficit cognitivo, hipotonia e mantendo baixa estatura, em uso de GH. Realizou cariótipo com banda G cujo resultado foi: mosaico de 45X (63 células) /46,X,r(X) (duas células) o que leva ao diagnóstico de síndrome de Turner. Como a presença de anomalia cromossômica não afasta o diagnóstico de SK e a paciente preenche os critérios para o diagnóstico de SK, ela foi mantida no estudo.

Paciente 8 – RH 4049390C

Figura 16 - paciente 8, aos 10 e 13 anos.

PHG, hoje com 19 anos, sexo masculino. Trata-se do primeiro filho de casal saudável não consangüíneo (tem uma meia irmã mais jovem saudável) descendentes de europeus. No pré-natal, diagnosticado toxoplasmose materna tratada durante a gravidez. Parto cesáreo, a termo, indicado por mecônio antenatal. Peso ao nascer 3650g e comprimento 49 cm. Recebeu alta com dois dias de vida. Na primeira consulta com pediatra detectado sopro cardíaco e luxação de quadril esquerdo, evoluindo com hipotonia e dificuldade para alimentar-se. Com um mês de vida, foram diagnosticados criptorquidia bilateral e Tetralogia de Fallot, que foi corrigida no segundo ano de vida. Apresentou desnutrição até o final do segundo ano de vida. Utilizou órtese, para corrigir luxação de quadril, até um ano e seis meses de vida e posteriormente, realizou correção cirúrgica. Falou com um ano e andou aos três anos, porém evoluiu com déficit cognitivo e mantendo hipotonia, sendo acompanhado por neurologista e estudando em escola especial. Apresentou um episódio de púrpura trombocitopênica com seis anos, com uso de corticóide. Realizou correção de hérnia inguinal e orquiopexia bilateral aos sete anos. Encaminhado a unidade de genética pelo neurologista por múltiplas anomalias, aos nove anos. Ao exame físico, peso,

altura e perímetro cefálico adequados para a idade. Olhos com fendas palpebrais alongadas com eversão do terço lateral da pálpebra inferior, ptose bilateral, epicanto, sobrancelhas com rarefação lateral, septo nasal curto, com filtro nasal alongado, palato alto, ausência de dentes incisivos laterais e superiores e inferiores, incisivos centrais inferiores e canino superior, orelhas proeminentes e malformadas. Em mãos aparente braquidactilia e persistência de padrão fetal em polpas digitais, em todos os dedos. Além disso, observou-se frouxidão ligamentar. Feito o diagnóstico de SK aos 10 anos. Ultrassonografia de abdome e urografia excretora: rim direito em posição anômala e rim esquerdo com duplicação pielocalicial. Fundo de olho normal, mas apresenta miopia. Apresenta perda auditiva mista de grau leve a moderado, à direita e moderada a profunda, à esquerda. No estudo radiológico, observou-se cifoescoliose. Apresentou baixa estatura e obesidade na ultima avaliação, aos 18 anos, e aguarda a liberação do cardiologista para ser reoperado da luxação de quadril. Estuda em escola profissionalizante, lê com dificuldade e não consegue fazer cálculos. É dependente dos pais para a maioria das tarefas diárias. E bastante simpático com as pessoas com quem convive, e freqüenta grupo teatral. Cariótipo com banda G 46,XY e CGH (1Mb) normal.

Paciente 9 – RH 6091729D



Figura 17 – paciente 9, com um ano e sete meses e aos cinco anos.

SRP, atualmente com oito anos, sexo feminino. É a segunda filha de casal não consangüíneo descendente de índios e negros, irmão saudável. Pré-natal sem intercorrências, parto normal a termo com peso de 2265g e comprimento de 45 cm (baixo peso). Recebeu alta com dois dias de vida. Evoluiu com atraso de desenvolvimento e aos 16 meses de vida desenvolveu infecção por citomegalovírus sendo acompanhado pela infectologia. Com um ano e sete meses apresentou hipotireoidismo transitório recebendo tratamento medicamentoso por um ano. Encaminhado a genética com um ano e sete meses por apresentar face peculiar. Ao exame físico baixo peso e baixa estatura, com perímetro cefálico normal, olhos com fendas palpebrais alongadas com eversão do terço lateral da pálpebra inferior, escleras azuladas, epicanto, sobrancelhas com rarefação lateral, septo nasal curto, filtro trapezóide, base nasal alargada, lábio superior fino, palato alto, orelhas malformadas com implantação baixa e pescoço curto. Em mãos observou-se aparente braquidactilia e persistência de padrão fetal em polpas digitais em todos os dedos. Observado atraso do desenvolvimento motor, principalmente em relação à marcha (andou aos três anos) e evoluiu com déficit cognitivo. Fundo de olho, eco cardiograma e ultrassonografia de abdome normais. Estudo radiológico com cifose. Na

avaliação imunológica, diagnosticado deficiência de IgA. Hormônios tireoidianos normais. Tomografia e ressonância magnética de crânio com agenesia de corpo caloso e colpocefalia. Mantêm déficit pôndero-estatural até o momento, e acompanha em escola especial Cariótipo com banda G com aberração cromossômica de cromossomos sexuais: 46,X, + mar (X)/45,x/47,X,+mar(X),+mar(X); tal cariótipo é compatível com síndrome de Turner, porém o fenótipo é compatível com síndrome de Kabuki..

Paciente 10 – RH 5259191D

Figura 18 – paciente 10, aos seis meses e aos 10 anos.

TSD, atualmente com 11 anos, sexo feminino. É a segunda filha de casal não consangüíneo e saudável, descendente de europeus. Irmão de 17 anos, saudável. Mãe refere um aborto anterior. Pré natal sem intercorrências. Nascido a termo, parto cesáreo eletivo. Peso ao nascer 3230g, comprimento 49 cm. Na maternidade evoluiu com dificuldade alimentar. Alta com três dias de vida. Aos 40 dias de vida, apresentava hipotonia e foi detectado sopro cardíaco, sendo encaminhada ao cardiologista. No Incor foi feito o diagnóstico de defeito do septo átrio ventricular e coarctação de aorta, operada aos dois meses de vida. Foi encaminhada para a unidade de Genética após receber alta hospitalar, aos cinco meses de vida. Ao exame físico, peso, altura e perímetro cefálico abaixo do percentil três para a idade. Face peculiar com ponte nasal alargada e orelhas proeminentes. Permaneceu sem diagnóstico nesta primeira avaliação. Evoluiu com infecções urinárias, além de desnutrição e dificuldade de sucção com refluxo gastresofágico, sendo necessário o uso de gastrostomia nos primeiros anos de vida. Ultrassonografia de abdome com rins fundidos em pólo inferior. Foi reavaliada com um ano e 10 meses onde se observou atraso na marcha e na fala. Ao exame físico mantinha baixa estatura e microcefalia além de face

peculiar com fendas palpebrais alongadas com eversão do terço lateral da pálpebra inferior, sobrancelhas arqueadas com rarefação lateral, septo nasal curto, ponte nasal achatada, palato alto, micrognatia e orelhas proeminentes e malformadas. Em mãos observou-se persistência de padrão fetal em polpas digitais em todos os dedos, aumento de presilhas ulnares e aparente encurtamento de quinto dedo bilateral. Apresenta frouxidão ligamentar. Nesta idade foi feito o diagnóstico de síndrome de Kabuki. Tomografia de abdome com Rins em ferradura com duplicidade pielocalicial à esquerda. Ecocardiograma: pós-operatório de cirurgia cardíaca com comunicação interventricular residual. No estudo radiológico, observou-se hipoplasia de extremidade acromial de clavículas, além de encurtamento de dedos dos pés e irregularidade dos núcleos anteriores dos corpos vertebrais com encurtamento do espaço intervertebral. Na avaliação odontológica, ausência de incisivos laterais superiores e inferiores, com má oclusão dentaria. Apresenta níveis diminuídos de IgG. Evoluiu com convulsões aos sete anos, com tomografia e RNM de crânio normais, em uso de medicação anticonvulsivante Continua seguimento com cardiologista, nefrologista e neurologista. Mantém hipotonia com estatura atual adequada para a idade. Estuda em escola especial, atualmente na primeira série. Seu QI é 71. Realizou recentemente heminefrectomia e apresenta enurese noturna secundária com incontinência urinária. Cariótipo com banda G: 46,XX.

Paciente 11 – RH 44101435C

Figura 19 - paciente 11, aos dois e quatro anos.

TAS, idade atual: oito anos, sexo feminino. É a segunda filha de pais saudáveis não consangüíneos, irmão de 13 anos saudável. Mãe refere aborto anterior. Pré natal sem intercorrências, nascida de parto cesáreo, a termo, peso 2900g, comprimento 47 cm e perímetro cefálico 33 cm. Apresentou aspiração meconial durante o parto, necessitou de ventilação mecânica por sete dias. Recebeu alta com 15 dias de vida. Diagnosticado luxação bilateral de quadril no primeiro ano de vida, operada aos dois anos. Apresentou infecções freqüentes e teve uma convulsão febril aos oito meses. Evoluindo com déficit pondero estatural, foi encaminhada a genética pela ortopedia aos dois anos e sete meses. Ao exame físico peso, estatura e perímetro cefálico menores que o percentil três para a idade, face peculiar com fendas palpebrais alongadas com eversão do terço lateral da pálpebra inferior, sobrancelhas espessas e arqueadas com rarefação lateral, septo nasal curto, base nasal alargada, filtro trapezóide, palato alto, micrognatia e orelhas proeminentes. Em mãos observou-se braquidactilia do quinto dedo bilateral e persistência de padrão fetal em polpas digitais em todos os dedos. Apresenta frouxidão ligamentar, e atraso na aquisição da fala na primeira avaliação, com o diagnóstico de SK. Ecocardiograma, ultrassonografia de abdome, Fundo de olho e audiometria normais. Estudo radiológico com

luxação de quadril bilateral. Avaliação odontológica com agenesia dos quatro incisivos inferiores e dos incisivos laterais superiores. Evoluindo com dificuldade escolar e mantendo déficit pondero estatural e microcefalia. Cariótipo com banda G (46,XX) e CGH com resolução de 1Mb normais.

Paciente 12 – RH 6120244H

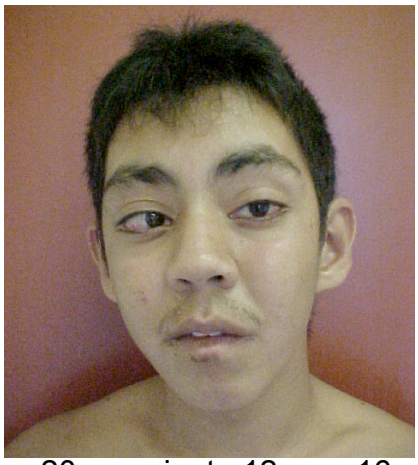

Figura 20 – paciente 12, aos 16 anos.

VHSR, atualmente com 19 anos, sexo masculino. É o primeiro filho de casal não consangüíneo. Pai e mãe falecidos, ele fica sob cuidados da madrasta desde os 13 anos. A cuidadora desconhece dados da gravidez e parto do paciente. Sabe que ele morou com a mãe até o falecimento desta, vindo morar com o pai, que faleceu em seguida. Refere otites freqüentes. É agitado e às vezes agressivo, com déficit cognitivo (não sabe ler nem escrever). Nega outras patologias. Foi avaliado na AACD, que fez o diagnóstico de SK e foi encaminhado ao ambulatório de genética aos 16 anos para seguimento. Ao exame físico apresenta peso normal para a idade, estatura abaixo do percentil três para a idade e microcefalia, face com fendas palpebrais alongadas com eversão do terço lateral da pálpebra inferior, sobrancelhas espessas e arqueadas com rarefação lateral, septo nasal curto, micrognatia e orelhas proeminentes e malformadas com fosseta pré-auricular. Em mãos observou-se persistência de padrão fetal em polpas digitais em todos os dedos, e clinodactilia de quinto dedo bilateral. Apresenta frouxidão ligamentar, cifose e escoliose. Observou-se ginecomastia. Pelos achados clínicos confirmamos o diagnóstico de SK. Ecocardiograma, ultra-sonografia de abdome, fundo de olho normais. Avaliação odontológica com

dentes espaçados e agenesia de dentes. Estudo radiológico com cifoescoliose dorsal e irregularidade de platôs vertebrais com epifisite juvenil.