Ariane Nádia Backes

Regeneração hepática em animais jovens com estenose da veia porta ou ligadura da artéria hepática: estudos histológicos, moleculares e avaliação dos efeitos da insulina e do tacrolimus como agentes regenerativos

Tese apresentada à Faculdade de Medicina da Universidade de São Paulo para obtenção do título de Doutor em Ciências

Programa de Pediatria
Orientadora: Profa. Dra. Ana Cristina Aoun Tannuri

São Paulo

2016

Este trabalho foi desenvolvido no Laboratório de Cirurgia Pediátrica da Faculdade de Medicina da Universidade de São Paulo (LIM 30) e no Setor de Cirurgia Experimental do Instituto da Criança do Hospital de Clínicas de São Paulo.

O projeto foi aprovado pelo Comitê de Ética em Pesquisa da Faculdade de Medicina da Universidade de São Paulo, em sessão de 15/12/2010, sob o número 331/10.

Os recursos financeiros foram obtidos da Fundação de Amparo à Pesquisa do Estado de São Paulo (FAPESP), por meio do projeto número 2012/04122-0 – São Paulo, Brasil.

À minha família,

pelo amor e apoio infinitos.

Às crianças submetidas a transplante de fígado, pelo aprendizado diário e por serem o real estímulo para a pesquisa na busca de soluções para os desafios que a prática clínica nos apresenta.

AGRADECIMENTOS

À minha orientadora e amiga Profa. Dra. Ana Cristina Tannuri, pelo seu entusiasmo incansável na orientação desta tese e por sua atuação profissional, grandes exemplos na minha vida.

Ao meu coorientador Prof. Dr. Uennis Tannuri, pelo brilhantismo, uma fonte inesgotável de idéias e sugestões que foram essenciais para a concretização desse projeto.

À Sra Maria Cecilia Mendonça Coelho e à equipe do Laboratório de Cirurgia Pediátrica da Faculdade de Medicina da Universidade de São Paulo (LIM 30), pelo preparo e análise molecular do material.

Ao Prof. Dr. Evandro Sobroza de Mello e ao Prof. Dr. Carlos Thadeu Cerski, pelas orientações e auxílio na avaliação histológica e imuno-histoquímica do material.

À equipe do Laboratório de Cirurgia Experimental do Instituto da Criança, em especial à Sra. Adriana Vasconcelos de Lacerda, pela preciosa colaboração durante os procedimentos experimentais.

Aos amigos Dr.Carlos Oscar Kieling e Dr. Amadeu José Rodrigues Queiroz, importantes para a concretização dessa pesquisa.

À Sra. Patrícia Lopes Pereira pela amizade e pelos trabalhos de secretaria.

À Universidade de São Paulo (USP) , à Fundação de Amparo à Pesquisa do Estado de São Paulo (FAPESP), à equipe do Instituto da Criança (ICr) e ao Programa de Pós-Graduação em Pediatria, pela oportunidade de aperfeiçoamento científico e profissional.

Esta tese está de acordo com as seguintes normas, em vigor no momento desta publicação:

Referências: adaptado de *International Committee of Medical Journals Editors* (Vancouver).

Universidade de São Paulo. Faculdade de Medicina. Divisão de Biblioteca e Documentação. *Guia de apresentação de dissertações, teses e monografias.* Elaborado por Anneliese Carneiro da Cunha, Maria Julia de A.L.Freddi, Maria F. Crestana, Marinalva de Souza Aragão, Suely Campos Cardoso, Valéria Vilhena. 3ª ed. São Paulo: Divisão de Biblioteca e Documentação; 2011.

Abreviaturas dos títulos dos periódicos de acordo com *List of Journals Indexed in Index Medicus*.

SUMÁRIO

LISTA DE SIGLAS E ABREVIATURAS
RESUMO
ABSTRACT
1 – INTRODUÇÃO..... 01
2 – REVISÃO DA LITERATURA..... 07
2.1 – Regeneração hepática..... 08
3 – OBJETIVOS..... 14
4 – MATERIAIS E MÉTODOS..... 16
4.1- Animais de experimentação..... 18
4.2 - Procedimentos cirúrgicos..... 19
4.2.1-Hepatectomia..... 19
4.2.2-Estenose da veia porta..... 21
4.2.3-Ligadura da artéria hepática..... 22
4.3 - Obtenção de material..... 23
4.4 - Métodos de análise..... 24
4.4.1-Análise histomorfométrica..... 24
4.4.2-Análise imuno-histoquímica..... 25
4.4.3-Análise molecular..... 26
4.5 – Análise estatística..... 26
5 – RESULTADOS..... 28
5.1 – Modelos experimentais..... 29
5.1.1-Razão entre o peso do fígado remanescente e o peso do rato.... 29
5.1.2-Índice de mitose dos hepatócitos..... 30
5.1.3-Expressão de Ki-67..... 32
5.1.4-Expressão do gene IL-6..... 33
5.2 –Uso de tacrolimus e de insulina no modelo experimental submetido à hepatectomia + estenose portal..... 35
5.2.1-Razão entre o peso do fígado remanescente e o peso do rato.... 35
5.2.2-Índice de mitose dos hepatócitos..... 36

5.2.3-Expressão de Ki-67 37
5.2.4-Expressão do gene IL-6 38
5.3 –Avaliação histológica 40
6 – DISCUSSÃO 47
6.1 –Hepatectomia 70% 52
6.2 –Hepatectomia 70% + ligadura da artéria hepática 55
6.3 –Hepatectomia 70% + estenose da veia porta 60
6.4 –Insulina 66
6.5 –Tacrolimus 70
7 – CONCLUSÕES 73
8 – ANEXOS 75
10 – REFERÊNCIAS 85

LISTA DE SIGLAS E ABREVIATURAS

=	Igual a
>	Maior que
<	Menor que
%	Porcentagem
+	Mais
±	Mais ou menos
ANOVA	Análise de variância
AP-1	*Activating protein-1*
BrdU	Bromodeoxiuridina
ºC	Grau Celsius
COBEA	Colégio Brasileiro de Experimentação Animal
cols	Colaboradores
d	Dia
DNA	Ácido desoxirribonucleico
DP	Desvio padrão
E	Especificidade
EGF	*Epidermal Growth Factor*
ELISA	*Enzyme-Linked Immunosorbent Assay*
ex.	Exemplo
FAPESP	Fundação de Amparo à Pesquisa do Estado de São Paulo
FasL	*Fas ligand*
FK 506	Tacrolimus
FMUSP	Faculdade de Medicina da Universidade de São Paulo

G-CSF	*Granulocyte-Colony Stimulating Factor*
HB-EGF	*Heparin-Binding EGF-Like Growth Factor*
HE	Hematoxilina e eosina
HGF	*Hepatocyte Growth Factor*
HIF	*Hypoxia-inducible factor*
ICR	Instituto da Criança
IGF-1	*Insulin-like Growth Factor 1*
IL	Interleucina
IRS-1	*Insulin receptor substrate 1*
JAK	*Janus kinase*
kg	Quilograma
LIM 30	Laboratório de Cirurgia Pediátrica
mmol/L	Milimol por litro
mg	Miligrama
mg/kg	Miligrama por quilograma
mg/dL	Miligrama por decilitro
mL	Mililitro
mmHg	Milímetros de mercúrio
ng/dL	Nanograma por decilitro
ng/mL	Nanograma por mililitro
NF-kappa B	*Nuclear Factor-kappa B*
NK	*Natural killer*
NO	Óxido nítrico
P	Nível de significância
PCNA	*Proliferating Cell Nuclear Antigen*

PDGF	*Platelet-Derived Growth Factor*
PDGF-BB	*Platelet-Derived Growth Factor-BB*
pg/mL	Picograma por mililitro
R	Raio
RNA	Ácido riboxinucleico
RNAm	Ácido riboxinucleico mensageiro
RT-PCR	*Reverse Transcriptase Polymerase Chain Reaction*
S	Sensibilidade
SCF	*Stem Cell Factor*
SDF-1	*Stromal cell Derived Factor-1*
SOCS3	*Suppressor of Cytokine Signaling 3*
SPSS	*Statistical Package for Social Sciences*
STAT3	*Signal Transducer and Activator of Transcription 3*
TGF-alfa	*Transforming Growth Factor-alpha*
TGF-beta	*Transforming Growth Factor-beta*
TNF-alfa	*Tumor Necrosis Factor-alpha*
TNF-beta	*Tumor Necrosis Factor-beta*
TLR3	*Toll-Like Receptor 3*
TUNEL	*TdTmediated dUTP-biotin nick end labeling*
USP	Universidade de São Paulo
VEGF	*Vascular Endothelial Growth Factor*

RESUMO

Backes AN. *Regeneração hepática em animais jovens com estenose da veia porta ou ligadura da artéria hepática: estudos histológicos, moleculares e avaliação dos efeitos da insulina e do tacrolimus como agentes regenerativos* [tese]. São Paulo: Faculdade de Medicina, Universidade de São Paulo; 2016.

INTRODUÇÃO: O transplante hepático é o único tratamento efetivo para uma variedade de doenças hepáticas irreversíveis. No entanto, o número limitado de doadores pediátricos leva ao uso de enxertos hepáticos de doadores adultos, com necessidade de anastomoses vasculares mais complexas. Essas anastomoses tornam-se complicadas pela diferença no calibre dos vasos entre o doador e o receptor, resultando em alterações do fluxo sanguíneo, estenose da anastomose venosa ou arterial e trombose. Os efeitos para regeneração hepática decorrentes da privação do fluxo sanguíneo pela veia porta ou pela artéria hepática não estão completamente elucidados. Experimentalmente, quando um lobo do fígado não recebe o fluxo venoso portal, é observada atrofia deste segmento e hipertrofia do restante do órgão perfundido. Embora existam vários modelos experimentais para estudo da regeneração hepática, poucos são focados em animais em crescimento. Além disso, os efeitos regenerativos de drogas como o tacrolimus e a insulina precisam ser pesquisados, com o objetivo de encontrar um tratamento ideal para a insuficiência hepática ou um método de estimular a regeneração do fígado após ressecções ou transplantes parciais. O objetivo do presente estudo é descrever modelos de regeneração hepática em ratos em crescimento com: 1) ausência de fluxo hepático arterial e 2) redução do fluxo portal. Adicionalmente, o estudo avalia o efeito pró-regenerativo do tacrolimus e da insulina nesses modelos descritos. MÉTODOS: cento e vinte ratos (entre 50 e 100g de peso) foram divididos em 6 grupos, de acordo com o tipo de intervenção cirúrgica: Grupo 1, incisão abdominal sem intervenção hepática; Grupo 2, hepatectomia a 70%; Grupo 3, hepatectomia a 70% + estenose de veia porta; Grupo 4, hepatectomia a 70% + ligadura da artéria hepática; Grupo 5, hepatectomia a 70% + estenose de veia porta + insulina; Grupo 6, hepatectomia a 70% + estenose de veia porta + tacrolimus. Os animais

dos grupos 1 ao 4 foram subdivididos em 5 subgrupos de acordo com o momento da morte: 1, 2, 3, 5 e 10 dias após a intervenção cirúrgica. Os animais dos grupos 5 e 6 foram subdividos em 2 subgrupos de acordo com o momento da morte: 2 e 10 dias após a intervenção cirúrgica. Os lobos hepáticos remanescentes foram submetidos à análise histomorfométrica, imuno-histoquímica e molecular. RESULTADOS: Verificou-se que no grupo com hepatectomia a 70% houve recuperação do peso do fígado no terceiro dia com aumento da atividade mitótica, enquanto que no grupo com estenose portal não se observou esse fenômeno ($p<0,001$). A insulina e o tacrolimus promoveram aumento do peso do fígado e do índice mitótico. A atividade mitótica foi considerada aumentada nos animais dos grupos hepatectomia, hepatectomia + ligadura da artéria, insulina e tacrolimus; e esse parâmetro estava reduzido no grupo submetido à hepatectomia + estenose portal ($p<0,001$). A expressão de interleucina 6 estava presente em todos os animais, sendo significativamente maior nos grupos hepatectomia, hepatectomia + ligadura da artéria e significativamente menor no grupo hepatectomia + estenose portal. Entretanto, a administração de tacrolimus ou insulina recuperou os níveis teciduais de interleucina 6 no grupo com estenose portal. CONCLUSÕES: No presente estudo foi padronizado um modelo simples e facilmente reprodutível para estudar a regeneração hepática em ratos em crescimento com redução do fluxo arterial ou venoso para o fígado. Foi demonstrado que a administração de insulina ou tacrolimus é capaz de reverter os efeitos deletérios da estenose portal na regeneração hepática. A obstrução do fluxo arterial não afetou a capacidade regenerativa hepática.

Descritores: modelos animais; regeneração hepática; veia porta; constrição patológica; artéria hepática; trombose; insulina, tacrolimo.

ABSTRACT

Backes AN. *Liver regeneration in growing animals with portal vein stenosis or hepatic artery ligation: histological and molecular studies, and evaluation of the effects of insulin and tacrolimus as regenerative agents* [thesis]. São Paulo: Faculdade de Medicina, Universidade de São Paulo; 2016.

BACKGROUND/PURPOSE: Liver transplantation is an effective treatment for a variety of irreversible liver diseases. However, the limited number of pediatric donor livers leads to the use of adult livers, which usually require more complex vascular anastomoses. These anastomoses are complicated by differences in vessel caliber between donors and recipients, resulting in vascular flow anomalies, stenosis of the venous or arterial anastomosis and thrombosis . The effects of portal vein or hepatic arterial flow privation in hepatic regeneration have not been completely elucidated. Experimentally, when a liver lobe is deprived of portal vein flow, atrophy is observed with hypertrophy of the other perfused parts of the organ, and interleukin-6 (IL-6) is required for normal liver regeneration. Although several experimental models are currently used to study the liver regeneration mechanisms, few studies have focused on the growing animal. In addition, the regenerative effects of drugs (e.g., tacrolimus and insulin) have been experimentally studied, aiming to find an ideal treatment for hepatic failure or a method of stimulating liver regeneration after extensive resection or partial transplants. The aim of the present investigation was to describe the new models of liver regeneration in growing rats with: 1) absence of arterial blood hepatic inflow and 2) reduced portal flow. Additionally, it was studied whether tacrolimus or insulin could have any pro-regenerative effect under such conditions. METHODS/MATERIALS: one hundred and twenty rats (50-100 g body weight) were divided into 6 groups based on the intervention type: Group 1 (sham), abdominal incision without intervention; Group 2, 70% hepatectomy; Group 3, 70% hepatectomy + portal vein stenosis; Group 4, 70% hepatectomy + ligation of the hepatic artery; Group 5, 70% hepatectomy + portal vein stenosis + insulin; and Group 6, 70% hepatectomy + portal vein stenosis + tacrolimus. Animals in groups 1 to 4 were subdivided into 5 groups according to the moment

of death: 1, 2, 3, 5 and 10 days after surgical intervention. The animals in groups 5 and 6 were subdivided into 2 other groups according to the moment of death: 2 and 10 days after surgical intervention. The remnant liver lobes were harvested for morphological, histological histomorphometric, immunohistochemical and molecular analyses. RESULTS: it was verified that the hepatectomy group regained liver weight on the third day and had increased mitotic activity, and the portal vein stenosis prevented these phenomena, as well as the increased mitotic index ($P < 0.001$). In addition, insulin and tacrolimus promoted a significant increase of liver weight. Mitotic activity was considerably increased in the hepatectomy, hepatectomy + arterial ligature, insulin and tacrolimus groups and this parameter was reduced by portal vein stenosis. The expression of the interleukin-6 (IL-6) gene was present in all the animal groups. Tissue levels of IL-6 were significantly increased by hepatectomy and hepatectomy + hepatic artery ligature; portal vein stenosis prevented this change. However, the administration of tacrolimus or insulin could recuperate the tissue levels of IL-6. CONCLUSION: In the present study a simple and highly reproducible model was standardized to study liver regeneration with portal vein or hepatic artery blood inflow reduction in growing rats. It was demonstrated that insulin or tacrolimus administration may partially reverse the harmful effects of portal vein stenosis. The obstruction of the arterial flow did not affect liver regeneration.

Descriptors: models, animal; liver regeneration; portal vein; constriction, pathologic; hepatic artery; thrombosis; insulin; tacrolimus.

1. INTRODUÇÃO

A cirurgia hepática apresentou extraordinário avanço desde a primeira ressecção realizada por Langenbuch em 1888, passando pela primeira hepatectomia com controle vascular realizada por Lortat-Jacob em 1952, pelos estudos de Couinaud em 1957 e pelo primeiro transplante de fígado realizado por Starzl em 1963. Hoje, procedemos a ressecções hepáticas extensas e transplantes de segmentos de fígado com bons resultados.[1,2,3]

O transplante tornou-se um tratamento comum para várias doenças hepáticas da infância. Apesar do desenvolvimento da técnica cirúrgica e dos avanços nos cuidados perioperatórios, a incidência de complicações vasculares permanece elevada na população pediátrica, levando à perda do enxerto, à diminuição da sobrevida e a problemas biliares.[4]

Proporcionalmente, existem poucos doadores pediátricos comparados ao número de crianças aguardando pelo transplante de fígado[5]. Esse limitado número de doadores pediátricos leva ao uso de fígados provenientes de adultos, com a realização cada vez mais frequente de transplantes de segmentos ou lobos hepáticos, como os transplantes intervivos e aqueles com partição do fígado ("*split liver*"). Esses transplantes usualmente requerem anastomoses mais complexas, devido à diferença de calibre dos vasos entre doadores e receptores, resultando em anomalias do fluxo sanguíneo, estenose das anastomoses e trombose.[6] Os efeitos da privação do aporte sanguíneo (arterial e venoso) na regeneração hepática não estão completamente elucidados.

A trombose da artéria hepática é a complicação vascular mais comum após o transplante, alcançando índices próximos a 20% nos receptores pediátricos[7]. Sabe-se que o suprimento sanguíneo para o parênquima hepático e para o sistema biliar após o transplante depende, inicialmente, da artéria hepática[8]. A perda de aporte arterial (responsável por 70% do sangue oxigenado) pode levar à necrose do enxerto agudamente e, nos casos tardios, a sintomas relacionados à lesão isquêmica dos ductos biliares[9]. A influência da oclusão arterial na regeneração hepática é objeto de poucos estudos, não havendo relatos da utilização de modelo experimental em animais em crescimento.

A trombose portal precoce, no pós-transplante, apresenta-se na forma de insuficiência hepática, ascite e sangramento gastrointestinal; com mortalidade alta. A estenose portal costuma preservar a função hepática, mas evolui com sintomas relacionados à hipertensão portal[10]. Essa complicação é particularmente problemática nos receptores com menos de 10 Kg, com incidência de até 15% nas grandes séries[11]. A incidência elevada é multifatorial, especialmente nas crianças com atresia de vias biliares, que, muitas vezes, apresentam baixo peso, cirurgia de portoenterostomia prévia e associação com hipoplasia da veia porta nativa[11].

Muitos experimentos mostraram que a obstrução de um ramo da veia porta causa necrose e atrofia do parênquima hepático com privação de fluxo portal, enquanto o segmento com fluxo preservado apresenta crescimento compensatório e aumento do influxo arterial[12,13,14]. Raros estudos foram delineados para examinar o efeito da estenose portal na regeneração hepática, quando todo o influxo venoso é prejudicado[15].

A capacidade de regeneração a partir de células diferenciadas é única do fígado e sua capacidade de replicação é surpreendente. A regeneração hepática é o resultado de respostas fisiológicas que ocorrem após perdas e lesões do parênquima hepático[15]. Inúmeros modelos experimentais são usados para estudar os mecanismos de regeneração, que podem ser divididos nas seguintes etapas: fase de "*priming*", fase de progressão, fase de ciclo celular e fase final com sinal de parada da proliferação. Há um grande número de genes envolvidos nesse processo com participação de citocinas, fatores de crescimento e vias metabólicas[16,17].

O modelo universalmente utilizado para estudos de regeneração hepática tem sido a ressecção de 70% da massa hepática em ratos adultos, entretanto, são exíguos os modelos com uso de organismos em crescimento[18]. À semelhança do que ocorrem nos processos cicatriciais, existem diferenças quanto à intensidade e à qualidade dos eventos biológicos da regeneração hepática com a evolução da idade[19]. Desta forma, há necessidade de estudos em modelos animais em crescimento para avaliar a regeneração hepática mediante prejuízo do aporte sanguíneo arterial e venoso para o parênquima.

Vários são os métodos descritos para avaliação da regeneração hepática: determinação da massa hepática (peso do fígado), contagem de mitoses, estudo da síntese de DNA (incorporação de timidina e bromodeoxiuridina – BrdU) e métodos imuno-histoquímicos para detecção de moléculas endógenas como "*proliferating cell nuclear antigen*" (PCNA), DNA polimerase alfa, Ki-67, anti-ribonucleotideo redutase, entre outros[20]. A utilização de métodos de biologia molecular, como a técnica do RT-PCR (*reverse transcriptase-polimerase chain reaction*), permite a quantificação da expressão gênica no parênquima hepático

dos diversos fatores hepatotróficos envolvidos nas diversas fases da regeneração, como a IL-6 e o HGF.

Nos últimos anos, diversas drogas pró-regenerativas têm sido estudadas visando uma terapêutica para insuficiência hepática, por meio do estímulo à regeneração do fígado pós hepatectomia extensa ou transplante de fígado parcial[21]. Contudo, é desconhecido se essas drogas possuem efeito regenerativo nos casos de complicações vasculares (deficiência de aporte sanguíneo venoso).

O tacrolimus (FK506) é um dos representantes dos inibidores da calcineurina, sendo atualmente o agente imunossupressor mais utilizado em crianças submetidas a transplante de fígado. A calcineurina é uma fosfatase cálcio dependente responsável pela transcrição da IL-2, principal citocina envolvida na resposta imunológica mediada pelo linfócito T. A droga age, portanto, inibindo a produção de IL-2 e bloqueia dessa forma os mecanismos envolvidos na rejeição celular aguda[22]. Vários estudos têm demonstrado que esses agentes promovem regeneração hepática por uma via não imunológica[23]. O tratamento com ciclosporina ou tacrolimus promoveu aumento dos índices mitóticos no fígado em regeneração de ratos adultos e de recém-nascidos[18].

A insulina, produzida pelas ilhotas pancreáticas, perfunde continuamente os hepatócitos através da veia porta. Se há depleção do suprimento de sangue portal, o fígado atrofia, sendo esse processo revertido com a aplicação de insulina. A insulina não age primariamente na mitose dos hepatócitos, mas serve como um sinalizador para o processo mitótico[24,25].

A regeneração hepática é um fenômeno complexo e não completamente elucidado. Apesar de ser um tema bastante explorado na literatura, não se

conhecem completamente as especificidades de tal fenômeno nos organismos em crescimento, o papel do fluxo sanguíneo arterial e portal nesse processo, e, tampouco, o eventual benefício do uso de drogas na regeneração hepática. O esclarecimento de tais informações se reveste de grande valia, na medida em que pode auxiliar na condução clínica de crianças submetidas a transplante hepático, em particular naquelas que apresentam prejuízo de fluxo da artéria hepática ou da veia porta em decorrência de estenose ou de trombose desses vasos.

2. REVISÃO DA LITERATURA

2.1. Regeneração hepática

O fígado, órgão essencial à vida e responsável pela homeostase metabólica, possui capacidade de regeneração a partir da replicação de suas células. Esse processo, desencadeado pela lesão hepática, envolve a participação de todos os tipos celulares do fígado com o rompimento do estado celular quiescente. Os mecanismos da regeneração hepática envolvem múltiplas e intricadas vias de regulação, com ativação de cascatas de sinalização de fatores de crescimento e das citocinas que regulam a expressão gênica[26].

Um dos marcos na pesquisa experimental foi a descrição por Higgins e Anderson, em 1931, de um método reprodutível de realização de hepatectomia parcial em ratos. Desde então, a capacidade regenerativa do fígado tem sido intensamente investigada. Mais recentemente, a regeneração do fígado humano pôde ser demonstrada com a introdução e o desenvolvimento das técnicas de transplante de fígado reduzido e de lobos hepáticos de doadores vivos. As semelhanças entre os processos de regeneração em animais de experimentação e em seres humanos sugerem que os mecanismos que regulam a regeneração são similares entre as espécies e que os conhecimentos adquiridos com os estudos experimentais podem ser aplicados aos seres humanos [26].

De acordo com Fausto e Campbell, apesar de seu uso comum, a expressão regeneração hepática está incorreta[27]. Em termos biológicos, regeneração significa a reconstituição de uma estrutura que tenha sido retirada. Na regeneração hepática, o organismo lesado busca recompor a massa hepatocitária e a estrutura funcional lobular necessária à manutenção da homeostase corporal[28]. Após uma lesão hepática maciça, poucos hepatócitos são necessários para o restabelecimento da massa hepática. Em resposta à lesão, os hepatócitos proliferam e podem se dividir até 100 vezes[29,30,31].

Após a hepatectomia parcial, há uma resposta hiperplásica com a replicação de praticamente todas as células maduras nos lobos remanescentes[31]. A massa hepática destes lobos expande-se para compensar a perda do tecido. O processo regenerativo é compensatório, porque o tamanho do fígado resultante é determinado pelas exigências metabólicas do organismo[31].

Em roedores e em seres humanos há uma proporção entre o peso corporal e a massa do fígado. A proporção ideal corresponde ao ponto de equilíbrio entre o excesso e o déficit de tecido funcional hepático adequado para o atendimento das necessidades do organismo. Entretanto, os fatores regulatórios que determinam o tamanho ideal do fígado de cada indivíduo não são bem compreendidos[29,31,32,33] .

Assim, em roedores, a massa hepática é restabelecida em cerca de 5 a 10 dias após a hepatectomia, contudo sem a reconstituição anatômica original[30,31]. Em seres humanos, a finalização do processo regenerativo é mais lenta e possivelmente leva de 1 a 2 meses[27,33] . Após o transplante de lobo

hepático de doador vivo, há rápido aumento da massa hepática nos primeiros sete dias, ocorrendo completa restauração em 3 meses[32].

Durante os últimos anos, houve grandes avanços na compreensão de mecanismos de regeneração hepática, sendo o resultado, em grande parte, devido ao emprego de camundondos transgênicos e *knock-out*. A maioria dos dados sobre os mecanismos da regeneração hepática foram obtidos a partir da utilização do modelo de hepatectomia parcial[31,34]. Nesse procedimento, cerca de dois terços do fígado são retirados, sem lesão aos lobos remanescentes e com mínima mortalidade pós-operatória[35].

A regeneração hepática após hepatectomia parcial é um fenômeno muito complexo e bem orquestrado, envolvendo a participação de todos os tipos de células maduras do fígado. Ocorre modificação do padrão quiescente normal de interação celular e a ativação de cascatas de sinalização, determinando efeitos parácrinos de citocinas e fatores de crescimento. Com o objetivo de restabelecer a busca da homeostase metabólica, o processo de regeneração inicia-se imediatamente após a hepatectomia no tecido hepático remanescente. Uma sequência ordenada de eventos pode ser observada a partir dos primeiros 5 minutos e durará de 5 a 7 dias, até a recuperação da massa hepática[33].

A divisão celular é raramente vista em hepatócitos de fígado sadio adulto, os quais estão usualmente na fase G0 do ciclo celular[29,31]. No entanto, após hepatectomia parcial, os hepatócitos são as primeiras células a entrarem em ciclo de divisão celular. O pico de replicação hepatocitária ocorre em 24 horas após a hepatectomia parcial em ratos adultos, sendo esse mesmo pico atingido em 48 a 72 horas em ratos em crescimento[19]. Até 95% dos hepatócitos remanescentes dividem-se após hepatectomia parcial e são necessárias uma a

duas divisões celulares para a restauração completa da massa hepática[31,33,36] . Ao final do processo de síntese de DNA, pode ocorrer uma onda de apoptose dos hepatócitos, sugerindo a existência de um mecanismo para a correção da resposta regenerativa excessiva[37,38].

No processo regenerativo hepático também ocorre a ativação das células não parenquimatosas. Possivelmente elas tenham um papel essencial nesse processo, produzindo citocinas e fatores de crescimento que regulam a regeneração. Para a restauração da estrutura lobular, as células não parenquimatosas também proliferam, contudo, a indução da síntese de DNA ocorre mais tardiamente, em torno de 48h para a células do epitélio biliar e de Kupffer. A proliferação das células endoteliais começa em 2 a 3 dias e termina em torno de 4 a 5 dias após a hepatectomia[31,32,33,36].

Há um grande número de genes envolvidos na regeneração do fígado, mas pelo menos 3 vias essenciais ao processo já foram individualizadas: a via das citocinas, a via dos fatores de crescimento e a via metabólica. A via das citocinas é a responsável pela entrada dos hepatócitos quiescentes em ciclo celular (de G0 a G1), em um processo denominado *priming*. A via dos fatores de crescimento é responsável pela progressão do ciclo celular, de G1 para fase S. A terceira via envolveria a pouco estudada ligação dos sinais metabólicos à síntese ribossômica e à replicação do DNA[31,32]. Essas vias não atuam de forma isolada, havendo uma interação e imbricação entre elas.

O sistema imune inato desempenha um papel importante na iniciação da regeneração hepática após hepatectomia parcial[28]. Os mecanismos iniciais da regeneração hepática envolvem ativação de células de Kupffer e de células estreladas, que produzem citocinas pró-inflamatórias. As principais citocinas

envolvidas são o TNF-alfa (*Tumor Necrosis Factor-alpha*) e a interleucina 6 (IL-6). Essa sinalização possibilita ao hepatócito em estado de quiescência (G0) passar, através de G1, para a fase S do ciclo celular, sintetizar DNA e proliferar[31,32,39].

A liberação de IL-6 constituiu um passo crucial no processo regenerativo e sua ação ocorre pela ativação de genes de resposta de fase aguda, pela redução da apoptose dos hepatócitos e pela indução da regeneração hepática[31,40]. A concentração sérica de IL-6 eleva-se após a hepatectomia parcial, atingindo pico em 24horas[41]. Estudo recente sugere que a síntese de ácido desoxirribonucleico no hepatócito durante a regeneração é suprimida em ratos com deleção homozigótica do gene da IL-6[42]. Também, a IL-6 é responsável pela ativação de fatores de transcrição, como STAT-3 (Signal Transduction and Activator of Transcription-3), NFKappaB (Nuclear Factor Kappa B) e AP-1 (Activating Protein-1), os quais estimulam a síntese de DNA[43].

No processo regenerativo hepático, além da via dependente de citocinas, diversos fatores de crescimento estão envolvidos na promoção da replicação celular e incluem o HGF (*Hepatocyte Growth Factor*), o TGF-alfa (*Transforming Growth Factor-alpha*), a insulina e o glucagon[31]. Esses fatores fornecem os estímulos necessários para a sobrevivência, o crescimento e a proliferação dos hepatócitos após diferentes tipos de lesões. Provavelmente os fatores HGF, TGF-alfa e HB-EGF (Heparin-Binding EGF-LIKE Growth Factor) têm efeitos específicos na replicação e na sobrevivência dos hepatócitos e são necessários para uma regeneração ideal[32]. A progressão do ciclo celular hepatocitário de G1 para S requer atividade do TGF-alfa e do HGF[27].

Uma terceira via de regulação da regeneração hepática tem sido observada. Na via metabólica, a demanda metabólica e a oferta de nutrientes estimulariam a proliferação hepatocitária na busca da homeostase sistêmica de nutrientes. A regeneração hepática seria uma resposta às exigências de todo o organismo. Contudo, há poucos estudos abordando essa forma de estimulação da proliferação hepatocitária[44,28].

Há pouco conhecimento sobre os mecanismos envolvidos na finalização do processo de regeneração hepática. Possivelmente, a restauração da função e da massa hepática seja um dos controladores do processo. Entretanto, os mecanismos exatos que regulam e que reconhecem o restabelecimento do estado de equilíbrio funcional hepático não são conhecidos[32]. A manutenção da homeostase energética, com equilíbrio entre a capacidade geradora de energia do fígado e a demanda corporal de glicose, poderia ser um dos fatores determinantes do encerramento da regeneração hepática[45].

A redução dos fatores estimulantes que induziram inicialmente a regeneração hepática ocorre via expressão gênica de moléculas como o SOCS3 (*Supressor of Cytokine Signaling 3*) e o TGF-beta (*Transforming Growth Factor-beta).* O SOCS3, induzido pela IL-6, provavelmente interage com a JAK (*Janus Kinase*), inibindo a expressão de STAT3 e, potencialmente, encerrando a sinalização de IL-6[31,32].

3. OBJETIVOS

Os objetivos da presente pesquisa foram:

- Criar e padronizar modelos experimentais de regeneração hepática no animal em crescimento (21 dias de vida), submetido à ressecção parcial do parênquima hepático com estenose da veia porta ou ligadura da artéria hepática.

- Estudar, comparativamente, os fenômenos de proliferação celular envolvidos no processo de regeneração hepática em ratos jovens submetidos à ressecção parcial do parênquima hepático com estenose da veia porta ou ligadura da artéria hepática por meio da utilização de métodos histológicos, moleculares e imuno-histoquímicos.

- Estudar os efeitos de drogas pró-regenerativas (insulina e tacrolimus) sobre a proliferação celular nos fígados em regeneração com diminuição do aporte de sangue portal.

4. MATERIAIS E MÉTODOS

Essa tese foi desenvolvida no Programa de Pós-Graduação em Pediatria da Faculdade de Medicina da Universidade de São Paulo e foi composta de diferentes etapas. Cada etapa apresentou objetivos distintos e métodos próprios. Por outro lado, algumas técnicas foram comuns em todas as fases. A descrição abaixo reproduz o desenvolvimento do projeto em cada uma das suas fases:

- Fase 1: padronização dos modelos experimentais de regeneração hepática em ratos submetidos à hepatectomia com depleção do aporte venoso ou arterial;
- Fase 2: avaliação da regeneração hepática através do estudo de proliferação celular nos modelos padronizados na fase 1;
- Fase 3: avaliação dos efeitos da insulina e do tacrolimus sobre o processo de regeneração hepática nos ratos submetidos à hepatectomia com depleção do influxo portal.

4.1. Animais de experimentação

Foram utilizados 120 ratos Wistar machos (pesando entre 50 e 70 gramas), recém-desmamados, fornecidos pelo Centro de Bioterismo da Faculdade de Medicina da Universidade de São Paulo e enviados ao Setor de Cirurgia Experimental do Instituto da Criança. O protocolo de estudo foi revisado e aprovado pelo comitê de ética de nossa instituição. Os animais eram mantidos em gaiolas com no máximo 5 animais, alimentados com ração e água *"ad libitum",* em ciclo de sono e vigília de 12 horas, sob temperatura controlada (22ºC).

Os animais foram submetidos a procedimentos cirúrgicos, sob anestesia, de acordo com as Normas do Colégio Brasileiro de Experimentação Animal – COBEA[46].

Os ratos foram divididos em 6 grupos, de acordo com o tipo de intervenção cirúrgica:

Grupo 1 (*sham*): incisão abdominal sem intervenção hepática,

Grupo 2: hepatectomia a 70%,

Grupo 3: hepatectomia a 70% + estenose de veia porta,

Grupo 4: hepatectomia a 70% + ligadura da artéria hepática,

Grupo 5: hepatectomia a 70% + estenose de veia porta + insulina,

Grupo 6: hepatectomia a 70% + estenose de veia porta + tacrolimus.

Os animais dos grupos 1 ao 4 foram subdivididos em 5 subgrupos de acordo com o momento da morte: 1, 2, 3, 5 e 10 dias após a intervenção cirúrgica (5 animais em cada subgrupo). Os animais dos grupos 5 e 6 foram subdividos em 2 subgrupos (5 animais em cada subgrupo) de acordo com o momento da morte: 2 e 10 dias após a intervenção cirúrgica.

Não houve mortes secundárias à técnica cirúrgica após a padronização do modelo experimental, sendo todos os animais (120 ratos) incluídos no presente estudo.

Nos animais do grupo 5, foi administrada, no subcutâneo, insulina de ação prolongada (insulina glargina - LANTUS®) na dose de 1UI/Kg, 1x ao dia. Nos animais do grupo 6, foi administrado tacrolimus (Prograf®), via sonda nasogástrica, na dose 1mg/kg, em dias alternados.

4.2. Procedimentos Cirúrgicos

4.2.1. Hepatectomia

Todos os animais foram operados pelos mesmos dois cirurgiões (Ariane Nádia Backes e Ana Cristina Tannuri). Os procedimentos cirúrgicos foram sempre realizados entre 9 e 10 horas da manhã, devido ao ritmo circadiano da regeneração hepática. As cirurgias foram realizadas em condições estéreis com uso de anestesia inalatória com isoflurane (Forane® - Abbot AS), na concentração de 3% para indução e de 1% para a manutenção em vaporizador calibrado, associado a 1 litro/minuto de oxigênio.

Após a indução anestésica, os animais eram imobilizados na mesa de procedimento, realizada a tricotomia e assepsia com polivinilpirrolidona-iodo na superfície abdominal. Uma incisão mediana era realizada na pele, na musculatura e no peritônio. O fígado era gentilmente mobilizado, com liberação do ligamento triangular esquerdo para melhor exposição da víscera. Para

hepatectomia de 70%, era realizada a ligadura com fio ácido poliglicólico 4,0 (Vicryl® - Johnson & Johnson) dos pedículos e exérese dos lobos mediano (40%) e esquerdo (30%) – figura 1 e 2. A integridade dos lobos remanescentes e de seu fluxo sanguíneo era avaliada antes do fechamento da cavidade.

Figura 1: foto mostrando a ligadura do pedículo e o parênquima hepático a ser ressecado

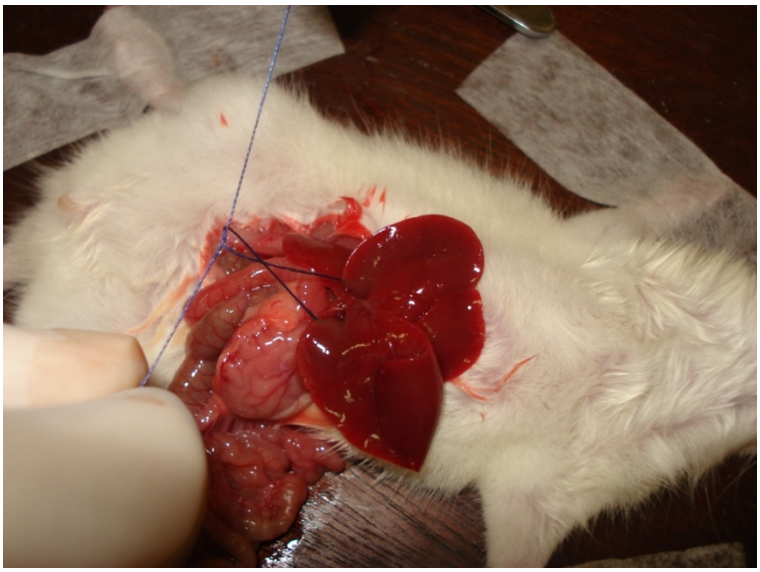

Figura 2: Desenho mostrando a ligadura do pedículo e parênquima hepático a ser ressecado (em cinza). No detalhe, visão em perfil – notar a inclusão do ramo da veia hepática na ligadura. 1- veia cava inferior; 2- veia porta; 3- artéria hepática.

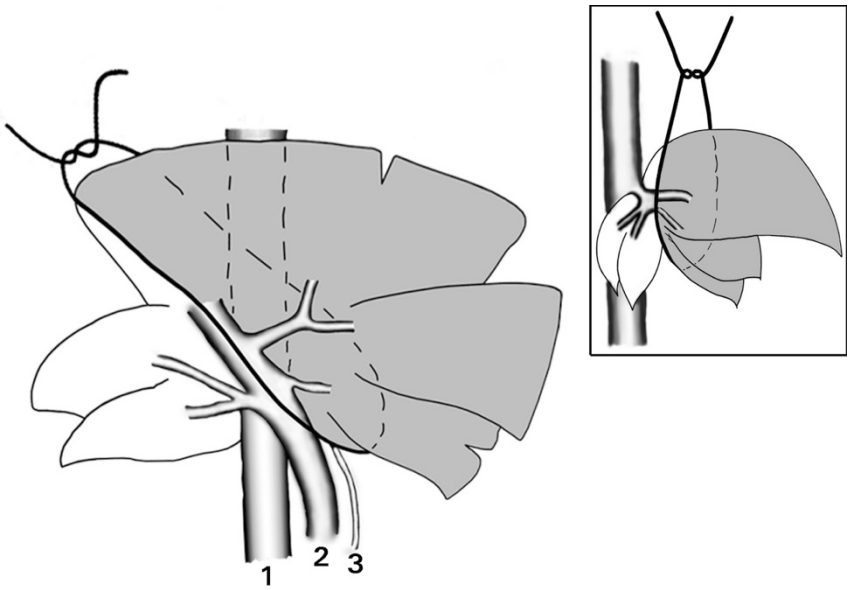

4.2.2. Estenose da veia porta

Antes da hepatectomia, com uso de magnificação ótica (10x) e de material microcirúrgico, a veia porta era cuidadosamente dissecada e a estenose era realizada colocando-se um tubo de silicone ao redor da veia com diminuição de 50% do seu lúmem (fixado com fio inabsorvível - Mononylon® 9,0 - Johnson & Johnson). Em cada animal, o diâmetro da veia foi medido e o tubo de silicone foi calibrado para reduzir o lumem da veia porta em 50%. Após o procedimento, a artéria hepática foi revisada para garantir a ausência de lesão da mesma. Figuras 3 e 4.

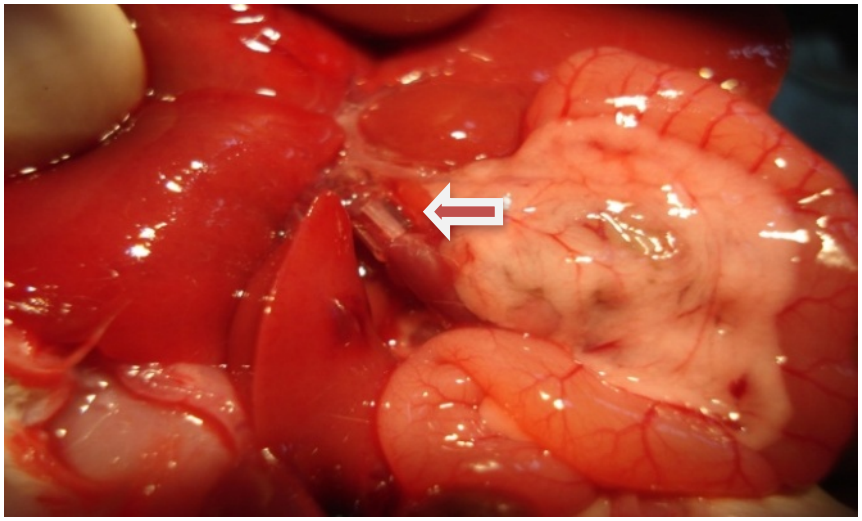

Figura 3: tubo de silicone ao redor da veia porta (seta)

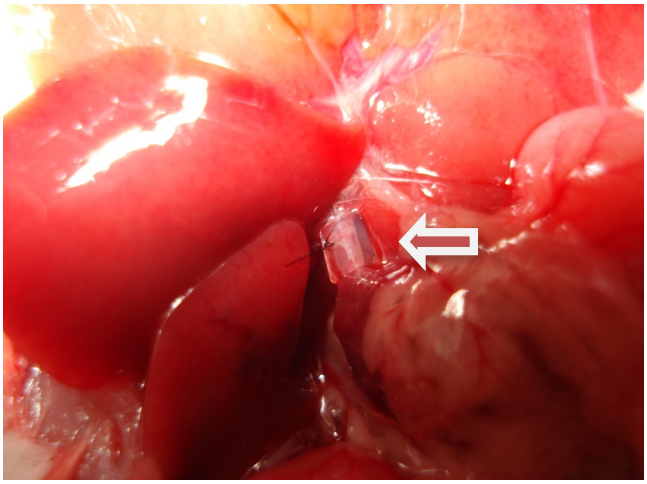

Figura 4: estenose da veia porta com tubo de silicone

4.2.3. Ligadura da artéria hepática

Antes da hepatectomia, com uso de magnificação ótica (10X) e material microcirúrgico, a artéria hepática principal era cuidadosamente dissecada e ligada com fio inabsorvível (Mononylon® 9,0 - Johnson & Johnson) em 2 pontos. A seguir, no segmento entre os nós, era ressecado um segmento de artéria para evitar a recanalização da mesma (figura 5 e 6). Em alguns casos, a artéria para o lobo direito era ligada e ressecada separadamente, por ser ramo direto da artéria gastroduodenal. A integridade da veia porta e do sistema biliar era avaliado antes do fechamento da cavidade, após a realização da hepatectomia.

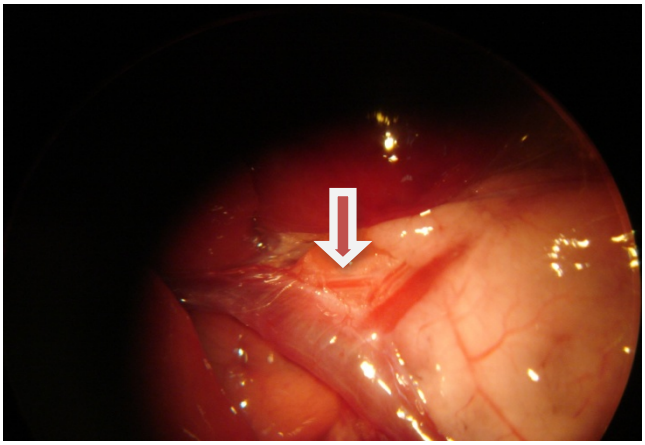

Figura 5: seta mostrando artéria hepática

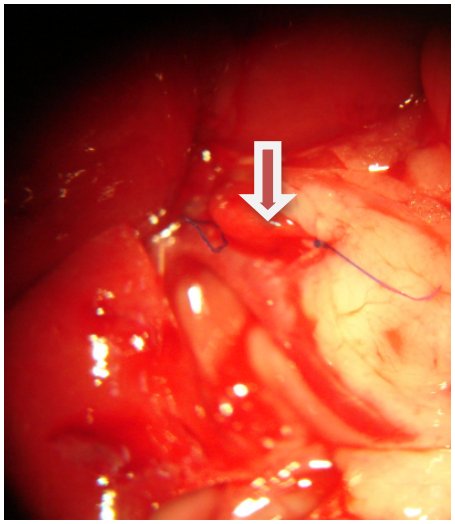

Figura 6: artéria hepática ligada
com segmento ressecado

4.3. Obtenção de material

Ao final do período de acompanhamento, os animais eram sacrificados com uso de isoflurane. Os ratos eram pesados, em seguida era realizada uma incisão mediada tóraco-abominal para exérese dos lobos hepáticos remanescentes, que eram medidos e pesados, sendo, parte do material fixado em solução tamponada de formaldeído a 10% por 24h. A parte restante do

fígado era acondicionada em nitrogênio líquido a -170°C para subsequente análise molecular.

4.4. Métodos de análise

4.4.1. Análise histomorfométrica

O material fixado em solução tamponada de formaldeído 10% era incluso em blocos de parafina, que foram cortados com espessura de 4µm e corados com hematoxilina e eosina. Foi realizada análise histológica quantitativa e qualitativa do parênquima hepático com uso de microscópio Nikon Optiphot AFX-IIA.

As figuras de mitose foram contadas em 10 campos aleatórios de cada amostra tecidual, utilizando-se 300 aumentos (ocular de 15 aumentos e objetiva de 20 aumentos) – figura 7. Os resultados foram expressos em número de mitoses por campo.

Figura 7: Microfotografia de fígado de rato sumetido a hepatectomia
+ ligadura de artéria,
mostrando hepatócitos em mitose (setas)

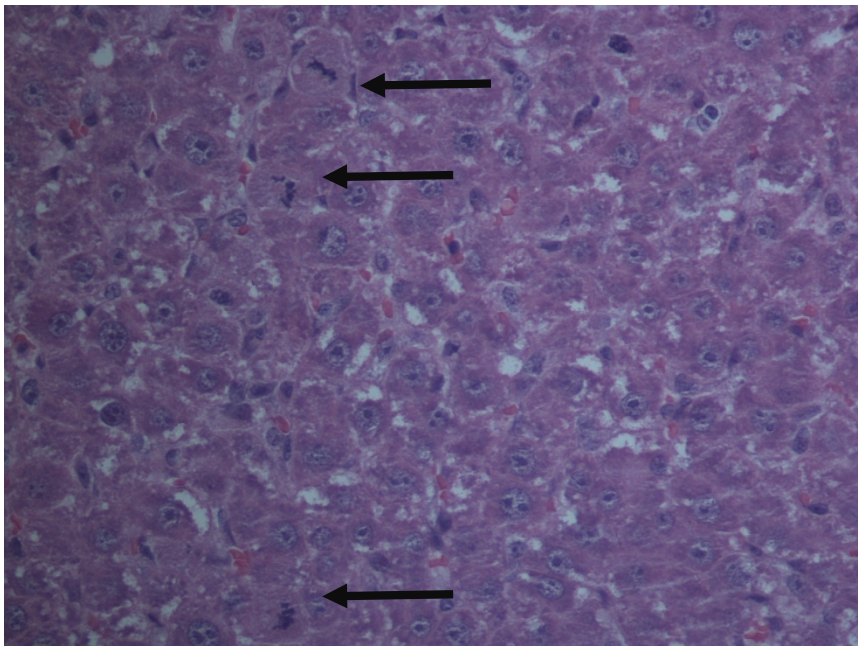

4.4.2. Análise imuno-histoquímica

A proliferação celular foi avaliada por imuno-histoquímica com uso de anticorpo monoclonal Ki-67 (Clone SP6, Spring Bioscience, Pleasanton, Califórnia, EUA). Detalhes sobre a técnica de imuno-histoquímica utilizada nesse estudo constam nos ANEXOS.

Os núcleos corados dos hepatócitos foram contados, em cada amostra de tecido hepático, com uso de microscópico Nikon Optiphot AFX-IIA, utilizando-se 300 aumentos. Foram escolhidos 5 campos de maior concentração de núcleos corados ("*hot spots*") e o resultado expresso como porcentagem do número total de núcleos.

4.4.3. Análise molecular

Para avaliação da expressão do gene de proliferação celular (IL-6), quantificou-se o RNA resultante da transcrição da sequência de nucleotídeos das moléculas de DNA. Utilizando-se a técnica do RT-PCR (*Reverse Transcriptase – Polimerase Chain Reaction*), o RNA em questão foi extraído do tecido e, pela ação da enzima transcriptase reversa, produzida uma fita de DNA complementar (cDNA). Essa fita de cDNA foi então amplificada pelo PCR. O produto amplificado foi submetido à eletroforese em gel de agarose, obtendo-se assim as bandas correspondentes aos genes[18]. A magnitude da expressão de cada gene foi avaliada pela densitometria das bandas de eletroforese.

O *"primer"* utilizado para amplificação do gene descrito foi 5′-CCACTTCACAAGTCGGAGGC-3′ 5′-ATTTTCTGACCACAGTGAGG-3′. Cada reação de PCR foi repetida três vezes para garantir a consistência dos dados. Os resultados dos níveis de expressão do gene IL-6 foram expressos como média ± desvio padrão.

Detalhes sobre a técnica de RT-PCR utilizada nesse estudo constam nos ANEXOS.

4.5. Análise estatística

Estimou-se que seriam necessários pelo menos 5 ratos por grupo para termos um poder estatístico de 80% para detectar diferenças de magnitude maior ou igual a duas unidades de desvio-padrão entre os grupos (E/S≥2,0) com nível de significância de 5%.

Os dados quantitativos não apresentaram assimetria importante e foram descritos por média e desvio-padrão. Para avaliar o efeito do tempo entre os grupos de intervenção, utilizamos análise de variância (ANOVA) de dois fatores independentes. A localização de diferenças *a posteriori* foi realizada pelo procedimento de *post-hoc* de Tukey.

Para a comparação dos valores de interleucina 6, nos quais não havia consideração da variável tempo, utilizamos ANOVA de um fator (*one-way*) com subsequente localização de diferenças pelo teste de Tukey.

O nível de significância adotado foi de $\alpha=0,05$. Os dados foram analisados com os programas SPSS versão 18.0 e SigmaPlot versão 11.0.

5. RESULTADOS

5.1. Modelos experimentais

Nessa fase do estudo, avaliaram-se os marcadores de regeneração hepática nos grupo experimentais submetidos aos seguintes procedimentos: a) incisão abdominal sem intervenção hepática; b) hepatectomia 70%; c) hepatectomia + estenose de veia porta e d) hepatectomia + ligadura da artéria hepática.

Para melhor compreensão, os resultados numéricos serão apresentados sob forma de gráficos, sendo que os valores individuais constam em tabelas nos ANEXOS.

5.1.1. Razão entre o peso do fígado remanescente e o peso do rato

Para avaliar o crescimento do parênquima hepático remanescente foram calculadas as relações entre o peso do fígado colhido à necropsia e o peso de cada animal, nos dias subsequentes à hepatectomia. Essas relações, expressas em porcentagens, são mostradas no gráfico 1.

As comparações entre os grupos demonstraram uma redução significativa da razão de pesos no grupo com diminuição do influxo venoso durante todo o período do estudo ($p<0,001$). Por sua vez, o grupo com ligadura arterial teve um comportamento similar ao grupo submetido à hepatectomia sem lesão vascular, atingindo razão de pesos similar ao grupo sem intervenção (*sham*) a partir do terceiro dia de estudo.

Gráfico 1. Razão entre o peso do fígado remanescente e o peso do animal nos grupos em estudo nos dias subsequentes à hepatectomia (média ± DP)

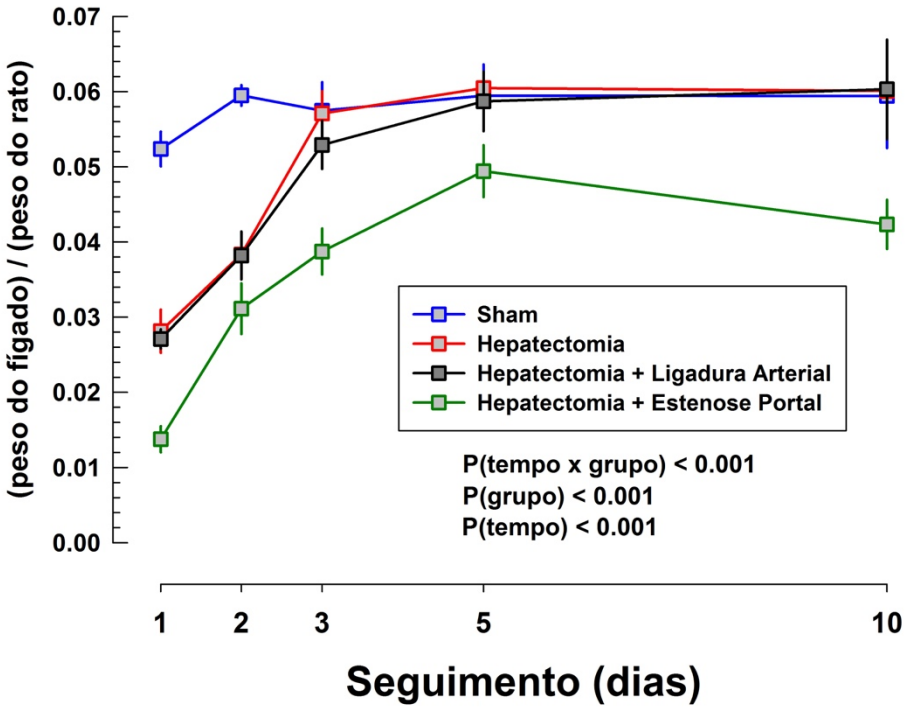

5.1.2. Índice de mitose dos hepatócitos

O número de mitoses contadas em cada amostra, nos dias subsequentes ao procedimeto cirúrgico, é mostrada no gráfico 2. O grupo *sham* praticamente não apresentou atividade mitótica, uma vez que não houve injúria ao tecido hepático.

O grupo hepatectomia e o grupo hepatectomia + ligadura arterial apresentaram pico de mitose hepatocitária 48 horas após o procedimento, sem diferença estatística nesse período. No terceiro dia após o procedimento, observamos uma redução no número de mitoses no grupo com lesão arterial

comparado ao grupo hepatectomia (p<0,001), que se tornou similar a partir do quarto dia até o final do estudo.

Contudo, podemos verificar que a proliferação celular no grupo com estenose portal foi significativamente inferior aos demais grupos em estudo (p<0,001) durante os 10 dias de acompanhamento. Também, verificamos um pico mitótico tardio, apenas no terceiro dia após a cirurgia, comparado aos demais modelos experimentais estudados.

Gráfico 2. Número de mitoses por campo no fígado remanescente durante o período de estudo nos modelos experimentais (média ± DP)

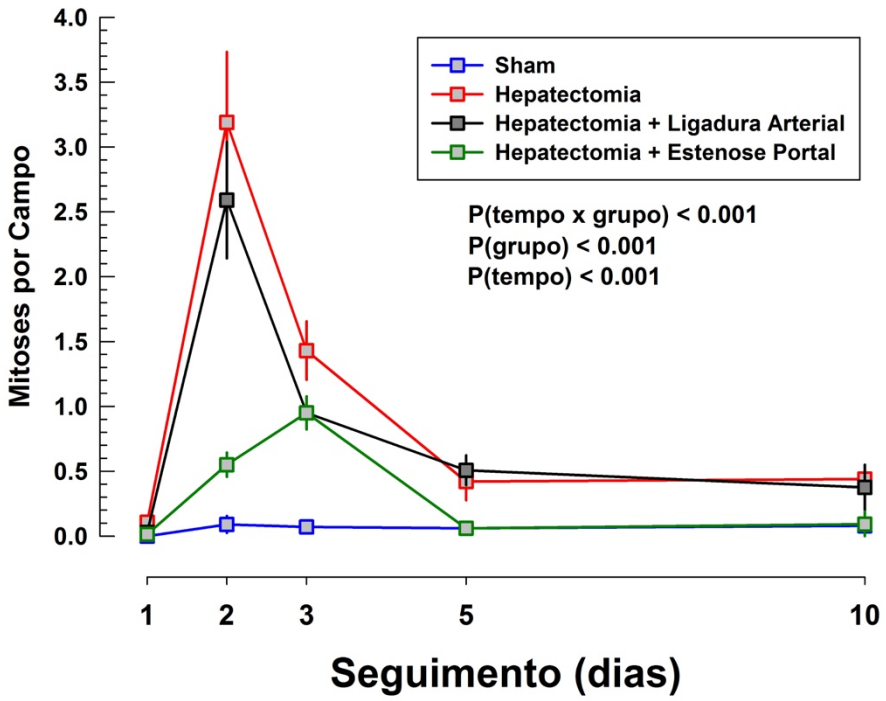

5.1.3. Expressão de Ki-67

Os núcleos considerados positivos foram corados em cor castanha, enquanto que os núcleos negativos apresentaram coloração azul (figura 7).

A expressão de Ki-67, tanto no grupo hepatectomia quanto no grupo hepatectomia + ligadura artéria hepática, foi maior no segundo dia de observação, com achados semelhantes no número de núcleos positivos e na variação de positividade durante os dias subsequentes ao procedimento cirúrgico (gráfico 3).

O grupo com estenose de veia porta apresentou maior porcentagem de expressão de Ki-67 mais tardiamente, no terceiro dia de estudo. Durante todo o período, a positividade nuclear do grupo com prejuízo de influxo portal foi inferior aos demais grupos experimentais ($p<0,001$), alcançando pico máximo de 30% (gráfico 3).

Figura 7: Microfotografia de lâmina corada pelo Ki-67, de animal do grupo hepatectomia + ligadura da artéria. Notar os núcleos positivos indicados pela seta (aumento 300X)

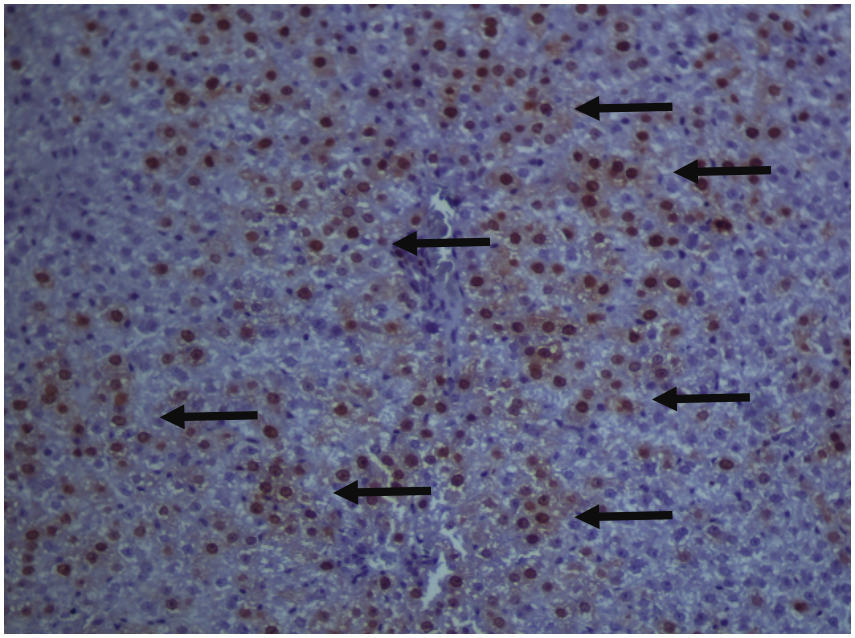

Gráfico 3. Número de núcleos de hepatócitos corados pelo Ki-67 por 1000 células durante o período de estudo nos modelos experimentais (média ± DP)

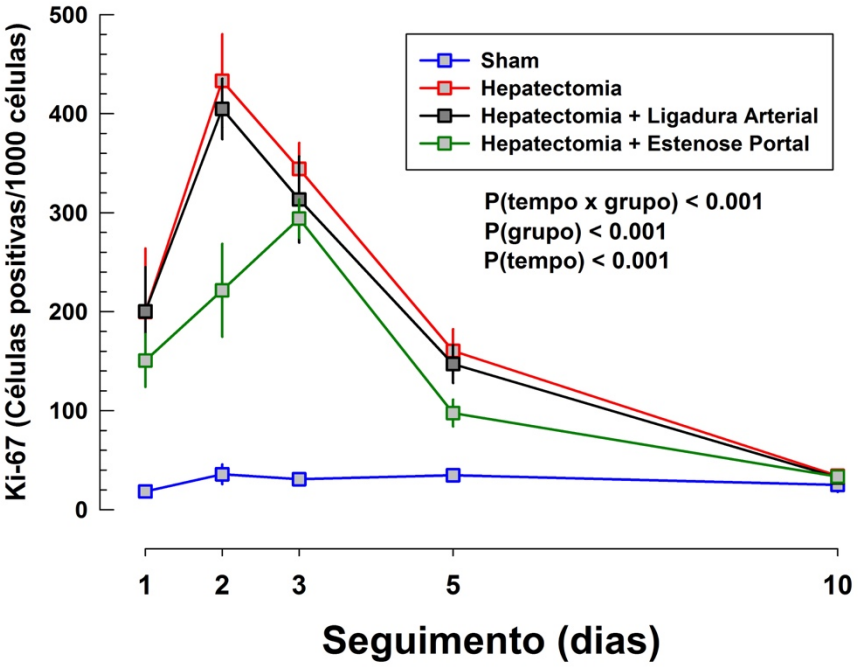

5.1.4. Expressão do gene IL-6

Verificou-se que houve expressão do gene da IL-6 em todos os grupos experimentais, sendo que os níveis teciduais foram significativamente maiores nos grupos hepatectomia e hepatectomia + ligadura arterial. Não houve diferença estatística nos valores de densidade relativa de banda entre esses dois grupos (gráfico 4).

Por sua vez, no grupo submetido à hepatectomia + estenose portal a expressão de IL-6 foi estatisticamente inferior aos grupos anteriormente descritos, sendo comparável ao grupo sem intervenção hepática (gráfico 4).

Gráfico 4. A) Valores das densidades relativas das bandas do gene da IL-6 dos fígados dos animais dos grupos em estudo (média ± DP). B) Bandas correspondentes de RT-PCR, repetidas em triplicata, de acordo com a metodologia descrita anteriormente.

A)

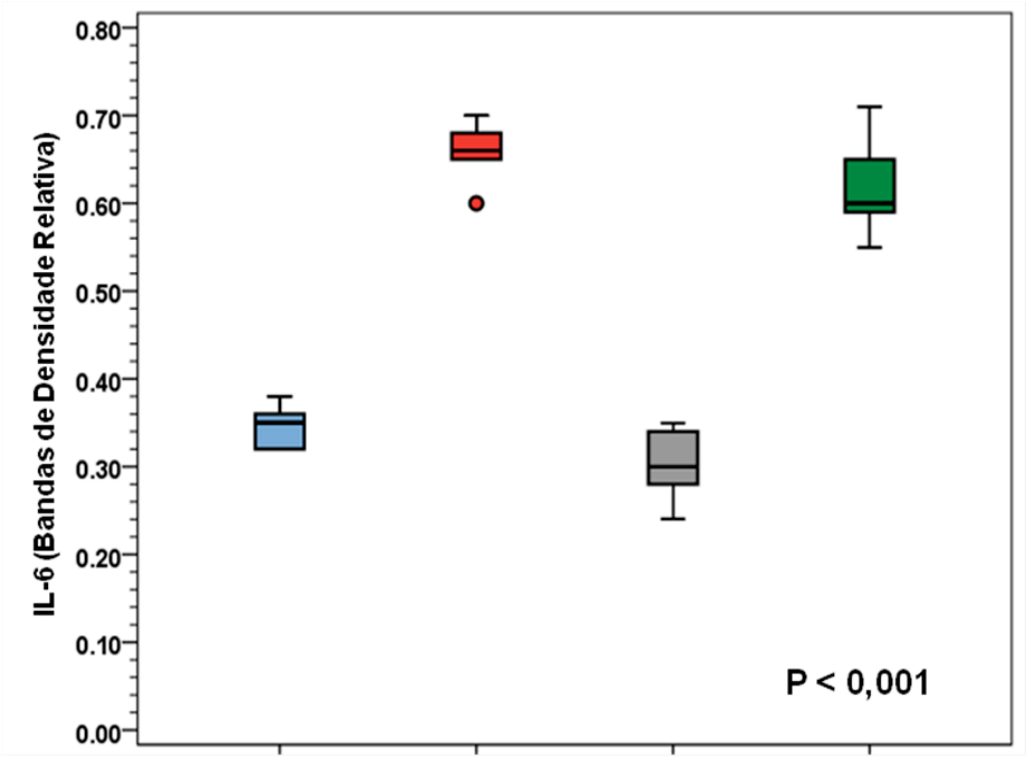

média	0,35[a]	0,66[b]	0,30[a]	0,62[b]
±DP	±0,03	±0,04	±0,04	±0,06
n	n = 5	n = 5	n = 5	n = 5

B)

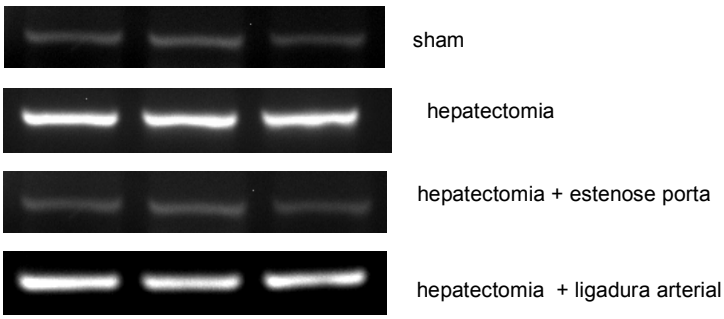

5.2. Uso de tacrolimus e insulina no modelo experimental submetido à hepatectomia + estenose portal

Após avaliação da regeneração hepática nos modelos experimentais previamente descritos, observou-se uma redução significativa da proliferação celular no grupo submetido à hepatectomia 70% + estenose porta. Sendo assim, decidiu-se utilizar, nesse grupo específico com redução do influxo venoso portal, as drogas tacrolimus e insulina, que mostraram efeito pró-regenerativo em estudos prévios.

Diferentemente dos grupos anteriores, nessa fase do estudo, teremos a avaliação do tecido hepático no segundo e décimo dia após a intervenção cirúrgica. O objetivo foi avaliar o pico de proliferação celular que ocorre nos primeiros 2 dias e se esse efeito regenerativo determina diferenças num prazo mais prolongado (10 dias), quando teoricamente o fígado já teria alcançado as proporções usuais.

Para melhor compreensão, os resultados numéricos serão apresentados sob forma de gráficos, sendo que os valores individuais constam em tabelas nos ANEXOS.

5.2.1. Razão entre o peso do fígado remanescente e o peso do rato

Para avaliar o efeito do tacrolimus e da insulina no crescimento do fígado remanescente com depleção do fluxo portal, a razão peso do fígado/peso do rato foi calculada. Esses dados são mostrados no gráfico 5.

Nota-se que, no segundo dia de observação, o grupo que recebeu tacrolimus apresentou aumento da razão de peso comparado aos demais grupos

(p<0,01). Contudo, ao final do período de estudo, tanto o grupo tacrolimus quanto o grupo insulina tiveram pesos superiores ao grupo sem uso de drogas (p<0,01).

Gráfico 5. Razão entre o peso do fígado remanescente e o peso do animal nos grupos: hepatectomia + estenose porta, hepatectomia + estenose porta + tacrolimus e hepatectomia + estenose porta + insulina, nos dias 2 e 10 após a cirurgia (média ± DP).

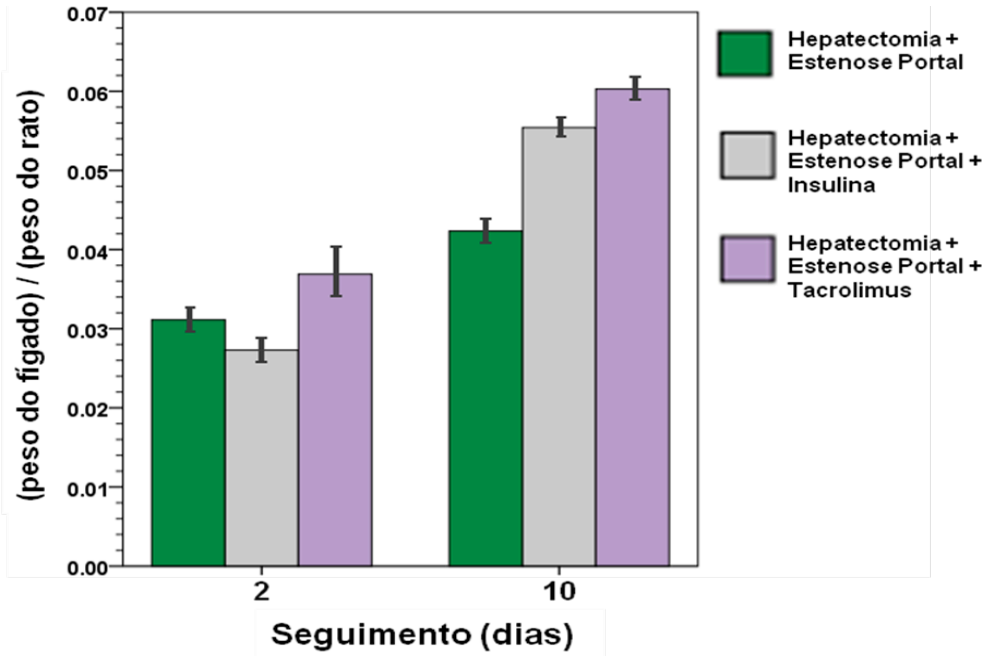

5.2.2. Índice de mitose dos hepatócitos

O índice mitótico foi medido nos grupos submetidos à estenose porta + uso de insulina ou tacrolimus (gráfico 6). A atividade mitótica foi consideravelmente maior nos grupos que receberam insulina ou tacrolimus em comparação ao grupo sem drogas (p<0,001). Nota-se um grande número de mitoses no grupo insulina no segundo dia de observação, com diminuição dessa atividade ao longo do tempo. Ainda assim, o índice é significativamente mais elevado nos grupos com uso de drogas.

Gráfico 6. Número de mitoses por campo no fígado remanescente nos grupos: hepatectomia + estenose porta, hepatectomia + estenose porta + tacrolimus e hepatectomia + estenose porta + insulina, nos dias 2 e 10 após a cirurgia (média ± DP).

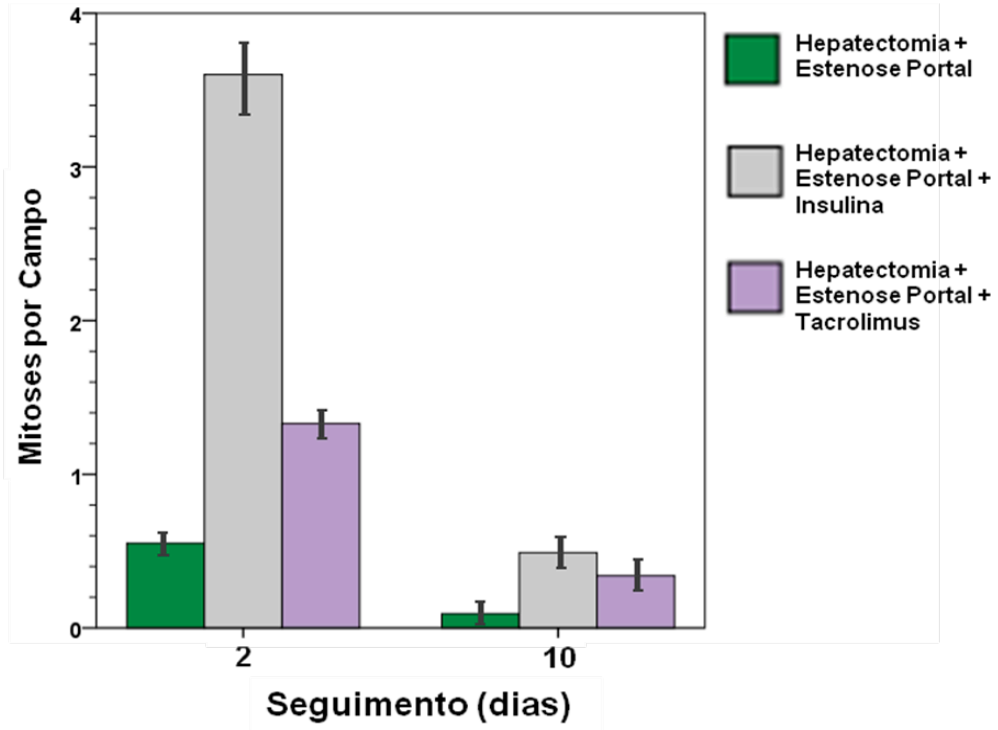

4.2.3. Expressão de Ki-67

O grupo submetido à hepatectomia + estenose portal com uso de insulina mostrou positividade nuclear máxima de 50%, enquanto no grupo em uso de tacrolimus, a marcação nuclear alcançou expressão entre 30-40%, com diferença estatística entre esses grupos. Por sua vez, o grupo sem uso de drogas pró-regenerativas teve índices inferiores de expressão de Ki-67 ($p<0,001$).

No décimo dia após a intervenção cirúrgica, não houve diferença estatística entre os 3 grupos em estudo. Resultados apresentados no gráfico 7.

Gráfico 7. Número de núcleos de hepatócitos corados pelo Ki-67 por 1000 células nos grupos: hepatectomia + estenose porta, hepatectomia + estenose porta + tacrolimus e hepatectomia + estenose porta + insulina, nos dias 2 e 10 após a cirurgia (média ± DP).

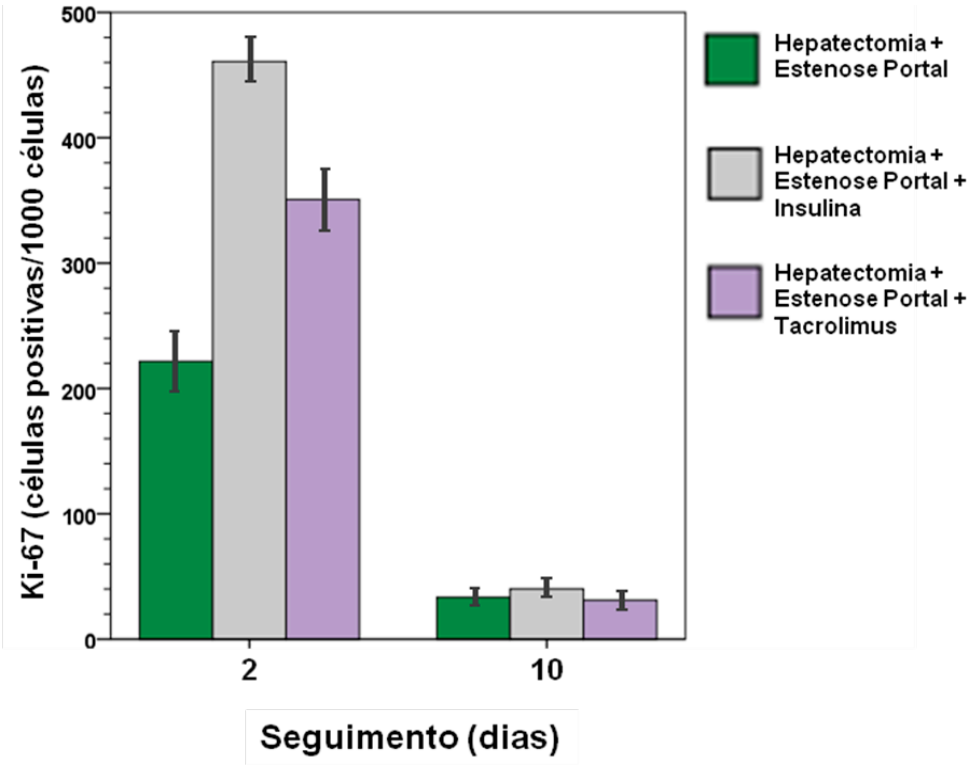

5.2.4. Expressão do gene IL-6

A expressão do gene IL-6 esteve presente em todas as amostras coletadas nessa fase do estudo, sendo os resultados apresentados no gráfico 8. Foi observada maior densidade de banda relativa nos grupos que receberam insulina e tacrolimus quando comparados com o grupo submetido à hepatectomia com estenose porta. A expressão do gene de IL-6 foi significativamente mais elevada no grupo hepatectomia + estenose de porta + insulina.

Gráfico 8. A) Valores das densidades relativas das bandas do gene da IL-6 dos fígados dos animais dos grupos: hepatectomia + estenose porta, hepatectomia + estenose porta + tacrolimus e hepatectomia + estenose porta + insulina (média ± DP). B) Bandas correspondentes de RT-PCR, repetidas em triplicata, de acordo com a metodologia descrita anteriormente.

A)

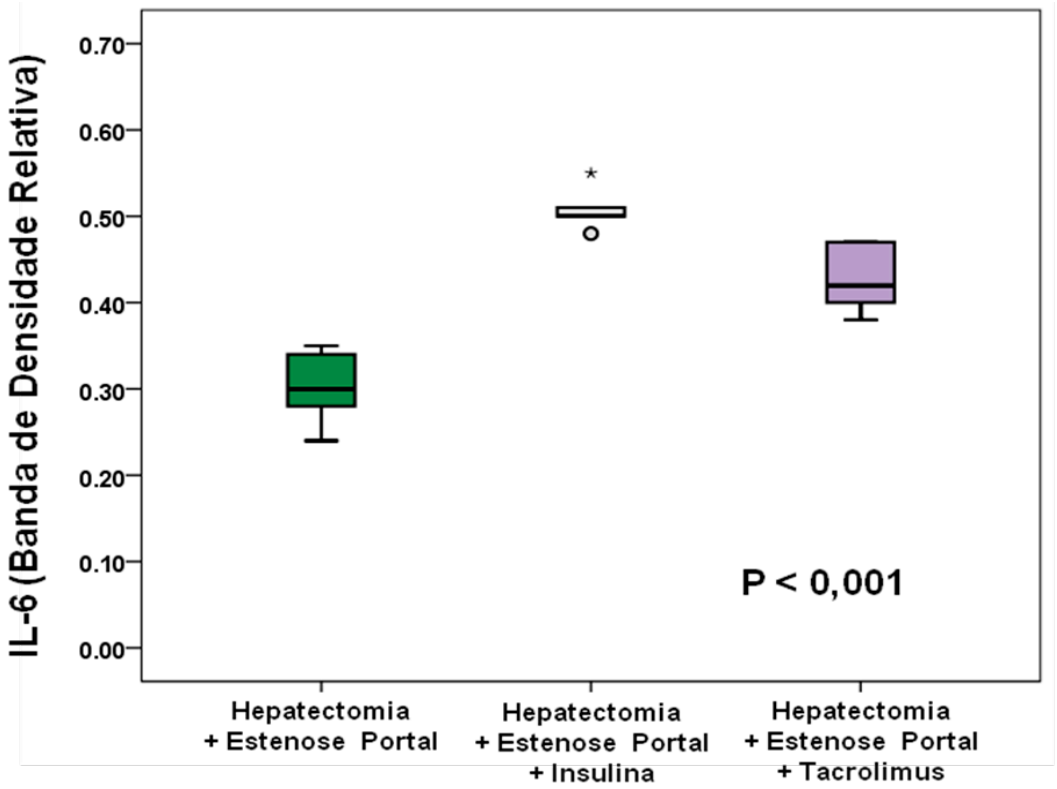

média	0,30[a]	0,51[c]	0,43[b]
±DP	±0,04	±0,03	±0,04
n	n = 5	n = 5	n = 5

B)

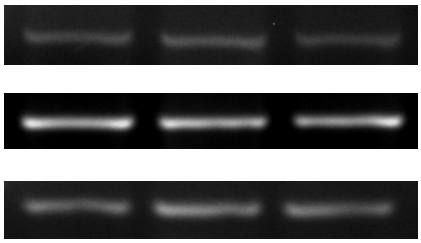

hepatectomia + estenose porta

hepatectomia + estenose de porta + insulina

hepatectomia + estenose de porta + tacrolimus

5.3. Avaliação histológica

Os fragmentos de tecido hepático, fixados em solução de formol à 2% e corados com hematoxilina e eosina, foram submetidos à análise histológica por microscopia óptica por um único patologista (Prof. Dr. Carlos Thadeu Cerski), sem conhecimento dos grupos estudados.

Do ponto de vista histológico, o fígado está organizado em lóbulos com as áreas portais na periferia e as veias centrais no centro de cada lóbulo. No entanto, funcionalmente, o fígado está estruturado em ácinos com o fluxo sanguíneo portal e arterial entrando nos ácinos pela área periportal. Os hepatócitos dessa área constituem a zona 1, sendo esta zona mais irrigada e oxigenada, o que faz com que esses hepatócitos sejam mais resistentes a um comprometimento circulatório e tenham maior capacidade de regeneração, possuindo, também, um maior número de enzimas para a realização do metabolismo oxidativo[15].

Os hepatócitos intermediários constituem a zona 2 dos ácinos e expressam um padrão enzimático misto entre os hepatócitos da zona 1 e da zona 3. Finalmente, os hepatócitos que se encontram adjacentes às veias centrais constituem a zona 3 do ácino, sendo menos irrigados e, portanto, com menores concentrações de nutrientes e de oxigênio, razão pela qual expressam enzimas direcionadas para um metabolismo mais químico e menos aeróbio. Além disso, os hepatócitos da zona 3 são mais suceptíveis à lesão e têm uma menor capacidade regenerativa[15].

Dessa forma, a avaliação do comprometimento isquêmico dos modelos experimentais será feita junto a veia centrolobular, enquanto a documentação da

proliferação celular será realizada preferencialmente nos hepatócitos próximos ao espaço porta.

O fígado do animal em crescimento, submetido à hepatectomia isolada, apresenta estrutura sinusoidal típica com raras figuras de mitose no primeiro dia após a cirurgia (figura 8 - 1). A partir do segundo dia, observa-se discreto grau de esteatose com a presença de numerosas figuras de mitose (figura 8 – 2). Esses achados proliferativos recrudescem a partir do terceiro dia (figura 8 - 3), sendo que no décimo dia não se observam alterações (figura 8 - 4).

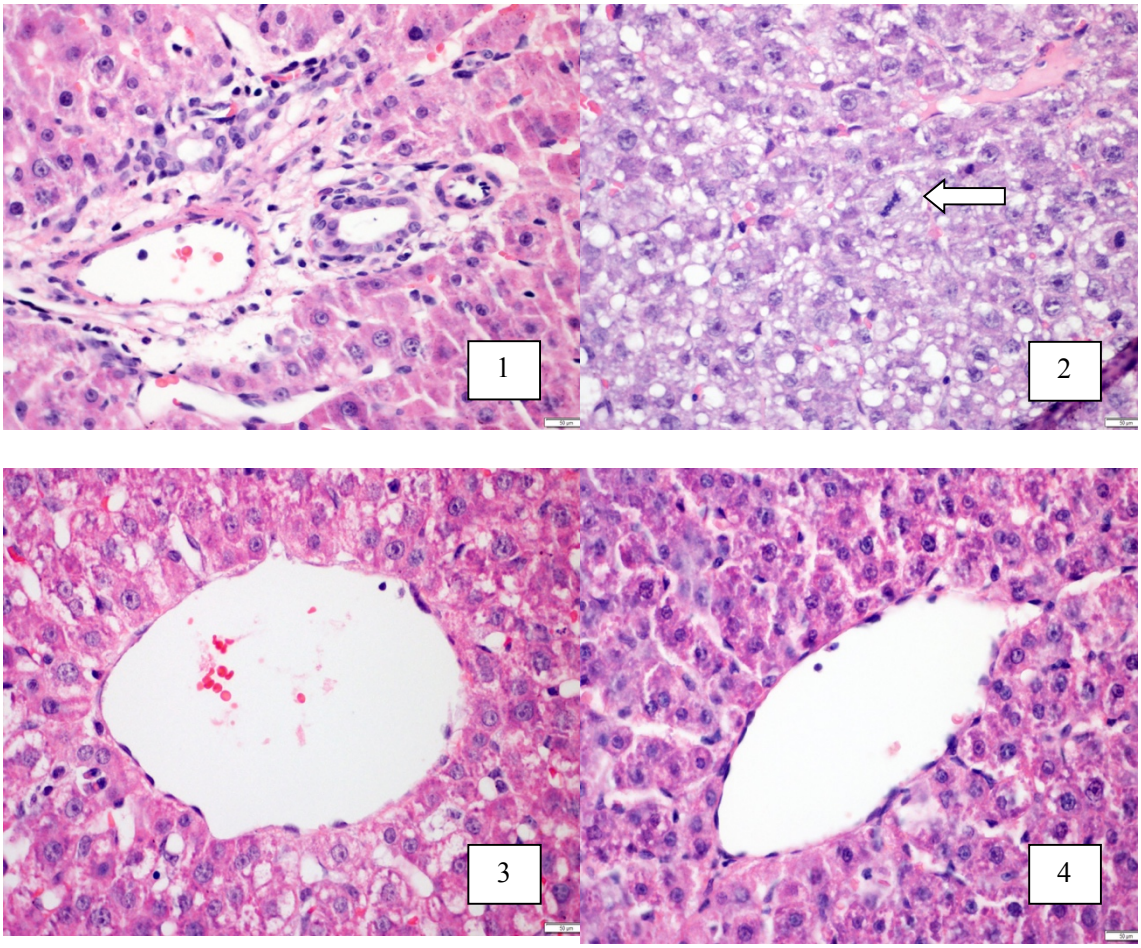

Figura 8: Microfotografia mostrando os aspectos histológicos do fígado remanescente de rato em crescimento, submetido à hepatectomia isolada, nos dias subsequentes à cirurgia (aumento de 300x). Foto 1- Primeiro dia após a hepatectomia, notar a estrutura preservada dos sinusóides e das trabéculas de hepatócitos. 2 – Segundo dia após a hepatectomia, notar a presença de esteatose e seta mostrando figura de mitose. Na foto 3, terceiro dia após a cirurgia, observa-se redução da esteatose e ausência de figuras de mitose. Na foto 4, décimo dia após a hepatectomia, não se percebem alterações histológicas significativas.

No grupo submetido à hepatectomia 70% associada à ligadura da artéria hepática, os resultados da avaliação histológica foram similares ao do grupo hepatectomia isolada. No segundo dia após a intervenção cirúrgica, observou-se a presença de esteatose e de figuras de mitose (figura 9 – 1). Não foi percebida necrose hepatocitária significativa no período em estudo (figura 9 – 2).

A partir do terceiro dia, esses achados tornaram-se menos pronuciados, contudo, a lesão biliar tornou-se evidente pela presença de lesão nos núcleos das células biliares e pela alteração da proporcionalidade entre o tamanho da artéria e do ducto biliar (figura 9 – 3). Ao final do período de estudo (10 dias), percebe-se proliferação ductular nos espaços porta (figura 9 – 4).

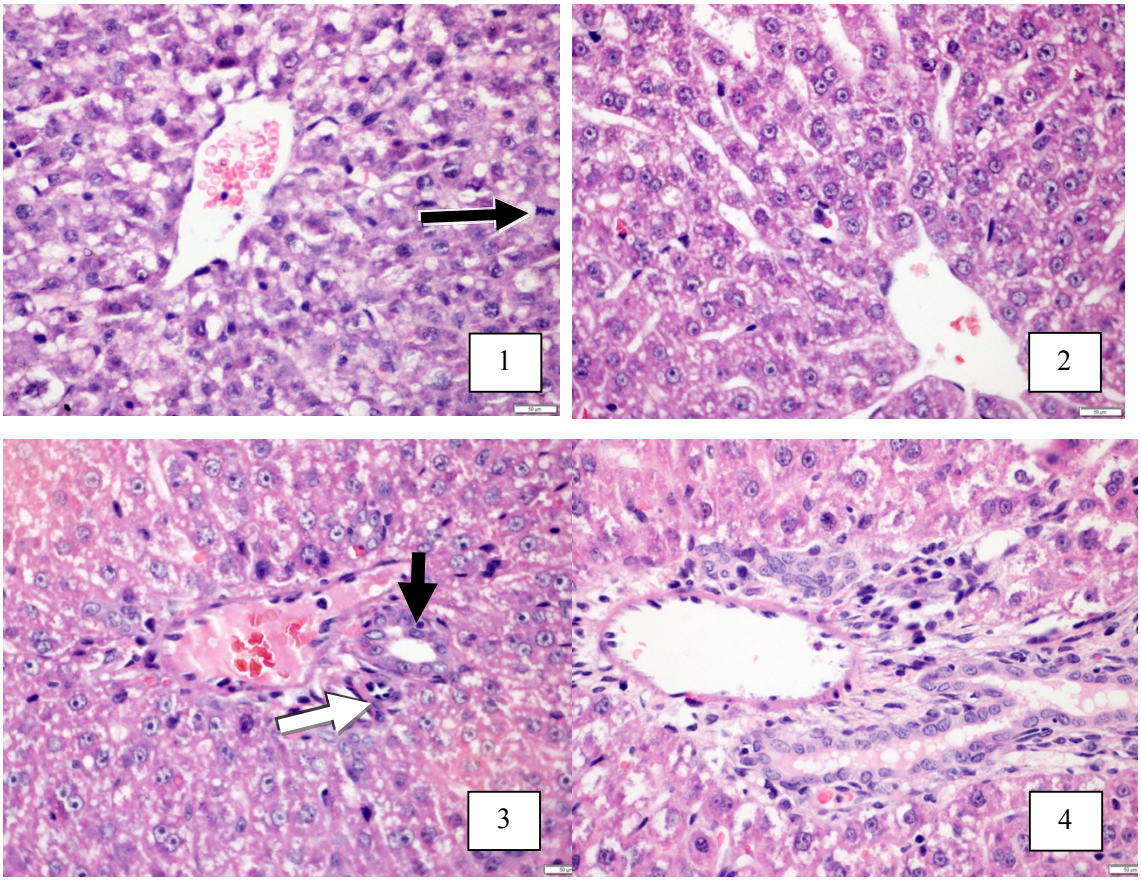

Figura 9: Microfotografia mostrando os aspectos histológicos do fígado remanescente de rato em crescimento submetido à hepatectomia 70% + ligadura da artéria hepática (aumento de 300x). Foto 1- Segundo dia após a hepatectomia, notar a presença de esteatose e seta mostrando figura de mitose. Na foto 2, veia centrolobular e sinusóides com estrutura preservada, mostrando integridade dos hepatócitos, sem sinais de sofrimento isquêmico. Na foto 3, terceiro dia após a cirurgia, artéria hepática (seta branca) com menor proporção em relação ao ducto biliar (seta preta), o qual já apresenta célula em picnose. Na foto 4, espaço porta mostrando variações de forma e tamanho dos núcleos ductais, com presença de proliferação ductular.

No grupo de animais em crescimento submetido à hepatectomia 70% associada a estenose da veia porta, observa-se presença de esteatose macrogoticular a partir do segundo dia, mas com raras figuras de mitose (figura 10 – 1). Observa-se ainda lesão, principalmente na zona 3, com prejuízo arquitetural junto a veia centrolobular (figura 10 – 2). No terceiro dia, aumenta o número de mitoses e ocorre redução da esteatose (figura 10- 3). No décimo dia, não se observam mais alterações significativas nos cortes histológicos (figura 10 – 4).

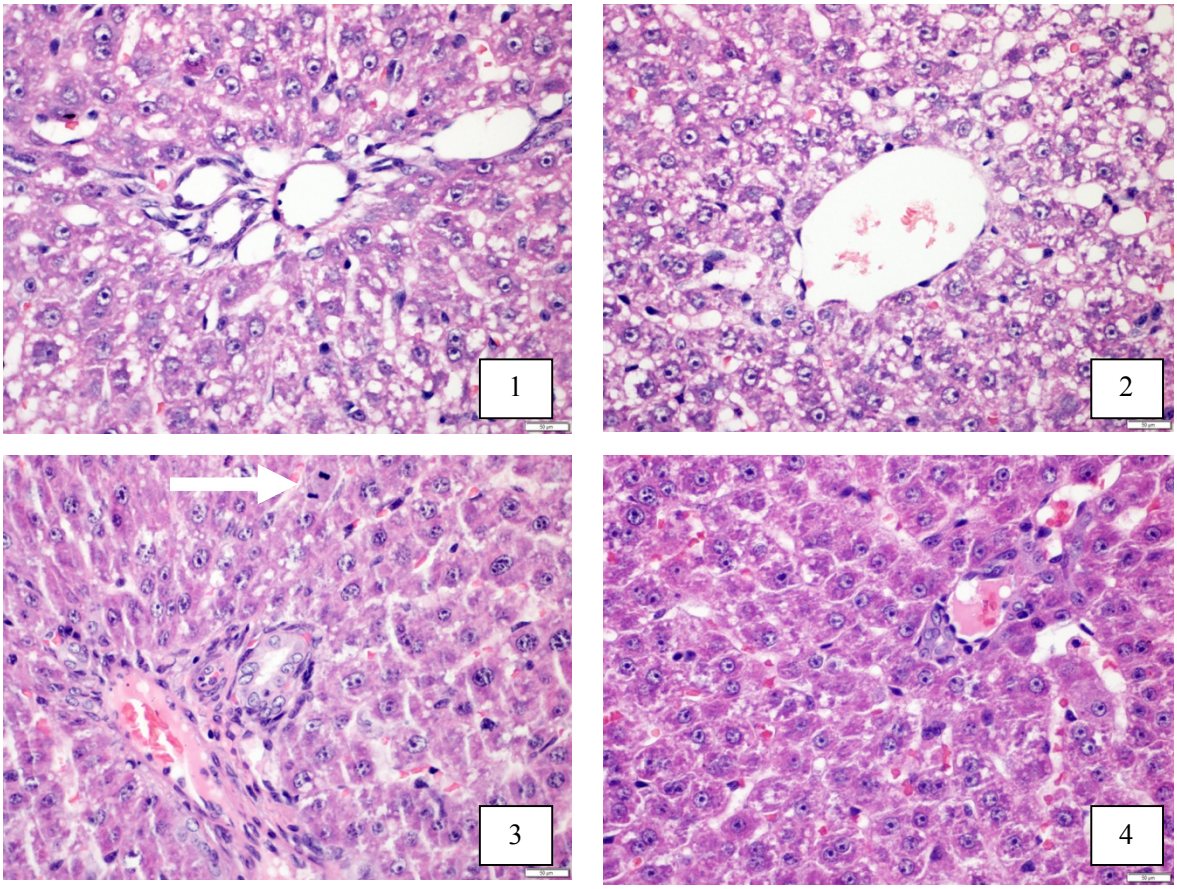

Figura 10: Microfotografia mostrando os aspectos histológicos do fígado remanescente de rato em crescimento, submetido à hepatectomia 70% + estenose de veia porta (aumento de 300x). Foto 1 - Segundo dia após a hepatectomia, notar a presença de esteatose e a ausência de figuras de mitose. Na foto 2, no segundo dia de observação, a veia centrolobular aparece preservada centralmente, observando-se lesão na zona 3 com prejuízo da arquitetura sinusoidal. Na foto 3, terceiro dia após a cirurgia, verifica-se acentuada redução da esteatose e a presença de figuras de mitose (seta). Na foto 4, dez dias após a hepatectomia, não há alterações histológicas significativas.

O fígado remanescente dos animais jovens submetidos à hepatectomia + estenose da veia porta, associado ao uso de insulina ou tacrolimus, apresentou grande número de figuras de mitose, a partir do segundo dia de observação (figura 11 – 1). O aumento da proliferação celular é visto especialmente na zona 1, junto aos espaços porta (figura 11 - 2), com preservação estrutural da zona 3

(figura 11 – 3 e 4). No décimo dia, observam-se raras figuras de mitose e não há alteração histológica significativa.

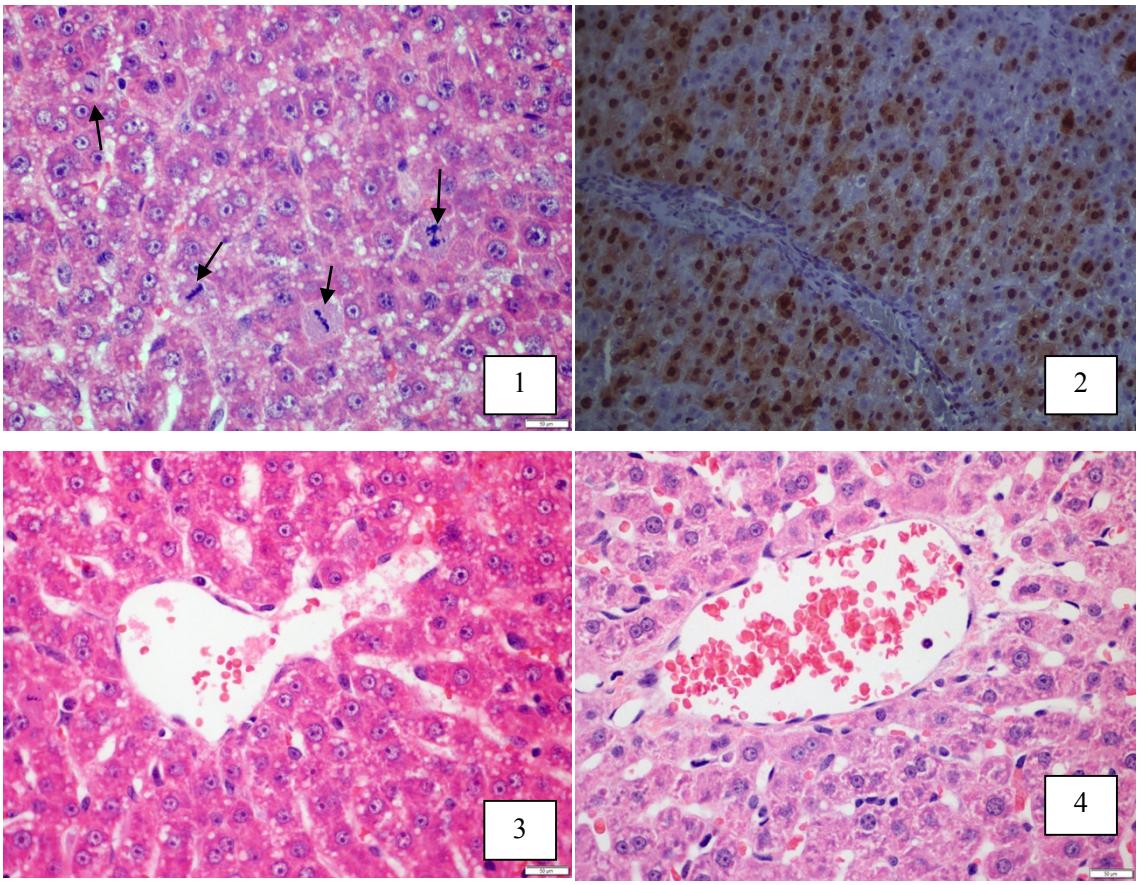

Figura 11: Microfotografia mostrando os aspectos histológicos do fígado remanescente de rato em crescimento, submetido à hepatectomia 70% + estenose de veia porta, associado ao uso de tacrolimus ou insulina (aumento de 150 X e 300x). Foto 1 (insulina): Segundo dia após a cirurgia, observa-se grande número de mitoses (setas). Foto 2 (tacrolimus): imagem da imuno-histoquímica, mostrando a expressão do Ki-67 predominantemente na zona 1. Figura 3 (insulina) e figura 4 (tacrolimus), mostram a preservação arquitetural das trabéculas de hepatócitos junto à veia centrolobular.

6. DISCUSSÃO

Os modelos experimentais são importantes instrumentos para a ampliação do entendimento dos mecanismos envolvidos na regeneração hepática, sendo também necessários para o desenvolvimento e avaliação de novas abordagens terapêuticas[47]. Os animais utilizados como modelos experimentais de regeneração hepática variam de tamanho, de camundongos a porcos.

As características anatômicas do fígado de ratos e camundongos permitem a realização de diferentes graus de ressecção da massa hepática, conforme a combinação dos lobos removidos[34]. A hepatectomia de 70% é o principal modelo utilizado nos estudos de regeneração hepática[48,49,50].

Além disso, animais de pequeno porte como os ratos são úteis por serem de fácil manuseio e apresentarem problemas logísticos e financeiros mínimos. Outra vantagem desses animais refere-se ao pequeno espaço físico necessário para acomodá-los, fato importante em laboratórios localizados em áreas urbanas.

A maior limitação dos modelos cirúrgicos é a dependencia da experiência e da habilidade técnica do cirurgião que podem interferir na sua reprodutibilidade[51,52]. Animais de pequeno porte, principalmente em crescimento, como os usados nesse trabalho, requerem aprimoramento técnico e capacitação em microcirurgia, pois desses fatores dependem o sucesso do procedimento operatório e a sobrevida do animal.

No Setor de Cirurgia Experimental do Instituto da Criança do Hospital de Clinicas da FMUSP, foi previamente desenvolvido um modelo de hepatectomia em bloco com mínima manipulação de tecidos em ratos recém-nascidos, sendo essa ressecção utilizada como a de escolha para o modelo dessa pesquisa[23]. A experiência e a destreza cirúrgica adquiridos com esse modelo prévio tornaram exequível a manipulação microscópica dos vasos do pedículo hepático de animais em crescimento.

Como consequência, a resposta inflamatória e as alteraçãos metabólicas causadas pelo estresse cirúrgico em si foram reduzidas, atribuindo-se os resultados obtidos ao fenômeno de regeneração do fígado e não à resposta metabólica ao trauma cirúrgico. Tal fenômeno pode ser comprovado pela comparação dos resultados do grupo *sham* e dos grupos submetidos a hepatectomia.

A definição do regime anestésico para a realização de procedimentos cirúrgicos em animais de experimentação pode ser considerada um desafio. Muitos fatores influenciam na escolha, como a espécie, o sexo, a idade, o tamanho do animal e o tipo de cirurgia que será realizada[53]. Nos procedimentos experimentais envolvendo ressecção hepática, a anestesia ideal deve ter mínimo efeito sobre a função hepática, pois a imediata redução da capacidade metabólica secundária à hepatectomia pode alterar o metabolismo dos anestésicos utilizados, com repercussão sistêmica e sobre os parâmetros em estudo[53,54].

O isoflurano é um anestésico inalatório metil-etil éter halogenado de alta estabilidade molecular, o que determina que menos de 0,2% da dose inspirada seja metabolizada, sendo quase completamente eliminado no ar exalado[55,56]. O

tempo de indução e de recuperação é muito rápido, e a profundidade pode ser fácil e rapidamente ajustada. Além disso, o isoflurano apresenta mínimo metabolismo sistêmico, pequeno efeito sobre o sistema enzimático hepático e reduzido risco de danos hepáticos[54]. Sendo assim, escolhemos o isoflurano como anestésico para os modelos experimentais descritos por ter menor impacto metabólico e, consequentemente, menor interferência nos dados estudados na pesquisa.

Dessa forma, a pequena manipulação, a rapidez do procedimento, a escolha do anestésico e a minimização das complicações intra-operatórias com uso de microcirurgia permitiram o alto índice de sobrevida desse estudo. O conhecimento detalhado da anatomia dos ratos em crescimento em conjunto com a utilização de recursos de microcirurgia permitirá o desenvolvimento de outros modelos experimentais para investigações sobre etiopatogenia e fisiopatologia de hepatopatias ainda não elucidadas em crianças.

Para quantificação da regeneração hepática utilizamos a relação peso do fígado remanescente/peso do rato, o índice mitótico, o método imuno-histoquímico *Ki-67* e a expressão de interleucina 6. Esses são métodos frequentemente usados e cientificamente aceitos na literatura[57,58].

O peso do fígado para quantificar a massa hepática é um método facilmente aplicável, de baixo custo e bastante usado em modelos experimentais. O desvantagem desse método é que o peso do fígado varia com o grau de deposição de lipídios, glicogênio e células inflamatórias não residentes, que pode não estar relacionado ao processo regenerativo[57]. Além disso, o fígado é um grande reservatório de sangue, e variações no fluxo sanguíneo hepático podem alterar as medidas.

O índice mitótico é um método largamente utilizado na literatura e de fácil aplicabililidade[57]. Contudo, a fase de mitose corresponde a um segmento curto do ciclo celular, sendo rara a observação de mitoses no microscópio de luz variável[58].

Dado importante no processo de regeneração hepática é que a ocorrência de mitoses sofre alteração no decorrer do dia. O ciclo circadiano ajuda na regulação da regeneração hepática do rato, sendo que o índice mitótico dos hepatócitos é três vezes maior às dez horas da manhã comparado às oito horas da noite[26]. Estudos relatam que o ciclo circadiano afeta o momento de iniciação da síntese de DNA, no entanto, não afeta o pico de síntese de DNA ou o pico de mitoses[59]. No presente estudo, realizamos todas as cirurgias entre nove e dez horas da manhã, a fim de excluir a influência do ciclo circadiano nos resultados dos diferentes grupos.

O Ki-67 é um antígeno nuclear expresso nas fases G1, S, G2 e M do ciclo celular. Seu índice (percentual de células marcadas/total de células avaliadas) é utilizado para quantificar a atividade proliferativa celular[60]. A proliferação dos hepatócitos inicia nas áreas lobulares, ao redor das tríades portais (zona 1), e depois progride para as áreas centrais de 36 a 48 horas, evidenciando a importância de medir a expressão do Ki – 67 nas áreas de maior concentração de núcleos marcados (*"hot spots").*

A IL-6 é uma citocina pleomórfica secretada pelas células T, B, endoteliais, epiteliais, fibroblastos, monócitos e macrófagos[61,62]. No fígado, ela é secretada pelos macrófagos residentes no tecido hepático, denominados de células de Kupffer, e é considerada uma citocina efetora chave em vários processos relacionados à fisiologia hepática, que incluem resposta de fase

aguda, hepatoproteção e mitogênese[31,62]. A liberação de IL-6 constituiu um passo crucial na regeneração hepática. Cerca de 36% dos genes expressos imediatamente após a hepatectomia podem ser dependentes da IL-6[31,63]. Sob estímulo do TNF-alfa, as células de Kupffer produzem IL-6, que por efeito parácrino ativa os hepatócitos, tornando-os sensíveis à ação do HGF[62]. Por ser uma proteína de fase aguda, a análise molecular foi realizada nas fases precoces da regeneração (primeiro dia após a hepatectomia).

Um método padrão ouro de avaliação da regeneração hepática ainda não foi identificado. Cada método está associado a vantagens e a desvantagens, e ainda existe muita discrepância entre eles. Sendo assim, no presente estudo foram utilizados vários métodos para a avaliação da proliferação hepatocelular.

6.1. Hepatectomia 70%

A regeneração hepática é estudada há muitos anos, mas a identificação de fatores que iniciam a regeneração hepática em resposta à hepatectomia parcial permanecem indefinidos. Mesmo assim, existem diferentes hipóteses para elucidar os mecanismos fisiológicos que servem de gatilho para a regeneração do fígado.

Uma das teses define que a resposta regenerativa é determinada pela perda de massa hepática. O aumento das demandas metabólicas impostas pelo fígado remanescente pós hepatectomia contribui para a sinalização precoce associada ao processo regenerativo[64]. Sequencialmente, são ativados vários fatores pró-mitóticos e anti-mitóticos como citocinas, fatores de crescimento, hormônios e seus receptores, que são conhecidamente importantes na

inicialização, progressão e término da regeneração hepática[45,65]. Muitos desses fatores surgem minutos ou horas após a hepatectomia e constituem a base da "teoria humoral" da regeneração hepática, amplamente estudada em modelos animais[66,67].

Desde o primeiro relato de ressecção de 70% da massa hepática em ratos adultos em 1931, este tem sido o modelo universalmente utilizado para o estudo da regeneração do fígado[16]. No entanto, poucos estudos foram realizados em animais em crescimento.

Nos ratos adultos, a relação entre o déficit hepático tecidual e a resposta de replicação do DNA ocorrre em hepatectomias entre 40 e 68%, provocando um pico de proliferação celular e consequente recuperação da massa hepatocitária. Nas ressecçãos menores que 30%, o crescimento do fígado remanescente é lento e não sincronizado. Contudo, estudos demonstram que o fígado de ratos em crescimento responde de forma efetiva a perdas de massa hepática menores que 10% e, mesmo na ausência de ressecções, há um estado proliferativo hepatocitário basal[2].

A proporção de hepatócitos que proliferam após a hepatectomia diminui com a idade, sendo de 99,8% em ratos recém desmamados, de 93% em ratos adultos e de 77% em ratos senescentes[26]. Supõe-se, portanto, que a sequência e a intensidade dos eventos envolvidos na regeneração hepática em animais adultos não sejam completamente transponíveis aos animais em crescimento.

No grupo de ratos em crescimento submetidos à hepatectomia pôde-se observar a recuperação gradual da massa hepática a partir do primeiro dia de pós-operatório, chegando a níveis iguais ao do controle no terceiro dia. Esse aumento pronunciado da massa hepática, de forma precoce, difere dos estudos

em ratos adultos em que essa recuperação ocorre mais tardiamente (em torno de 2 semanas)[26].

A análise histológica evidenciou a presença de esteatose no parênquima hepático, coincidindo com tal aumento de peso. As figuras de mitose e a expressão do Ki-67, que refletem a atividade proliferativa, foram detectadas em maior frequência no segundo dia, mostrando que a recuperação do peso do fígado ocorreu também às custas de replicação celular e não apenas pelo acúmulo de gordura. Resultados similares foram encontrados em estudo de regeneração hepática em ratos recém-nascidos[19].

Embora tenha sido descrito o acúmulo de gordura no parênquima hepático nas fases iniciais da regeneração, não são conhecidos os mecanismos responsáveis nem o significado funcional de tal alteração. Foi demonstrado que o bloqueio desse acúmulo de gordura pela administração de leptina prejudica a proliferação hepatocitária durante a regeneração em camundongos adultos[68].

Possivelmente, a imaturidade dos sistemas enzimáticos dos hepatócitos dos animais em crescimento leva à insuficiênica relativa do metabolismo lipídico, quando submetidos à situação de demanda metabólica aumentada do parênquima residual após a ressecção parcial da massa hepática. E isso levaria ao acúmulo excessivo de gordura no hepatócito[69]. Contudo, esse acúmulo de lipídios não parece interferir negativamente na resposta regenerativa do fígado, visto que o pico de proliferação celular, assim como o ganho proporcional de peso hepático com resolução da esteatose ocorreram mais precocemente que no animal adulto.

Dentre os reguladores de proliferação celular, estudou-se a expressão do gene da interleucina 6, que é importante fator pró-regenerativo e uma proteína

de fase aguda do fígado. Mais de 35% dos genes que são precocemente induzidos no processo de regeneração hepática são regulados pelo menos parcialmente pela IL-6[70].

Estudos prévios relataram aumento da expressão de RNA mensageiro de IL-6 e níveis séricos elevados de IL-6 em resposta à agressão cirúrgica ou à inflamação[71,72], o que também foi observado no grupo *sham* do presente trabalho. Com a hepatectomia, houve um aumento ainda maior na expressão do RNA mensageiro, o que sugere que a IL-6 esteja realmente envolvida nos mecanismos de regeneração hepática do animal em crescimento.

As semelhanças entre os processos de regeneração em animais de experimentação e em seres humanos sugerem que os mecanismos que regulam a regeneração são similares entre as espécies e que os conhecimentos adquiridos com os estudos experimentais podem ser aplicados aos seres humanos[26]. Percebe-se, portanto, a importância dos estudos em animais de experimentação com idade cronológica compatível com pacientes pediátricos, visto que o transplante e as cirurgias hepáticas, assim como as complicações vaculares pós-cirúrgicas, são cada vez mais comuns nessa população.

6.2. Hepatectomia 70% + ligadura da artéria hepática

A trombose da artéria hepática é uma complicação grave após o transplante de fígado pediátrico, com uma incidência entre 7% e 17%[73] . Sabe-se que o suprimento sanguíneo para o parênquima hepático e para o sistema biliar após o transplante depende, inicialmente, da artéria hepática[8]. A perda de

aporte arterial (responsável por 70% do sangue oxigenado) pode levar à necrose do enxerto agudamente e, nos casos tardios, a sintomas relacionados à lesão isquêmica dos ductos biliares[9].

A trombose arterial precoce (até um mês pós transplante) pode ser pouco sintomática em alguns casos, sendo identificada no pós-operatório através de exame ultrassonográfico de rotina. Se a trombose arterial não é reconhecida, a evolução clínica dependerá do desenvolvimento de circulação colateral e de infecções associadas ao comprometimento isquêmico da via biliar. A mortalidade na trombose arterial precoce é estimada em 33%, sendo que metade dos receptores perdem o enxerto e necessitam de retransplante[74].

O remodelamento do tecido hepático depende de uma circulação sanguínea adequada para o fígado remanescente e do desenvolvimento de uma nova microvasculatura hepática, visto que, após a hepatectomia, ocorre uma elevação das forças hemodinâmicas impostas às células hepáticas. Essas mudanças ocorrem imediatamente após a ressecção e persistem por vários dias até a massa hepática ser restaurada[75].

Após a hepatectomia a 70%, a contribuição sanguínea portal por unidade tecidual triplica, afinal todo o fluxo de sangue proveniente dos órgãos esplâncnicos passa por um leito capilar hepático que corresponde matematicamente a um terço do original[76]. Existem vários trabalhos sugerindo que essas alterações hemodinâmicas ocorridas logo após a hepatectomia são importantes e induzem um espectro de eventos que servem para a iniciação da regeneração hepática[77].

Exitem três teorias sugerindo que a mudança no padrão hemodinâmico de fluxo sanguíneo hepático inicie a cascata de sinalização: o aumento do

volume do fluxo portal por unidade de massa hepatocitária, o aumento de três vezes dos fatores de crescimento e das citocinas transportadas pelo sangue portal provenientes do intestino e do pâncreas, e a diminuição do suplemento de oxigênio ao fígado devido à hipoperfusão arterial[76].

O potencial impacto da mudança da pressão parcial de oxigênio no sangue hepático após a hepatectomia a 70% precisa ser melhor entendido. O sangue portal tem uma concentração muito menor de oxigênio comparado com o sangue arterial. O aumento relativo do sangue portal por unidade de tecido hepático após a hepatectomia resulta em dimininuição da pressão parcial de oxigênio no sangue, podendo ser um desencadeador da regeneração pela resposta isquêmica[33].

A despeito das melhorias na técnica cirúrgica e dos cuidados intensivos no pós-operatório, alguns pacientes ainda apresentam regeneração deficiente e disfunção hepática após hepatectomias extensas[78]. O excesso de fluxo portal contribui para a disfunção e insuficiência hepática após grandes ressecções do fígado, transplantes hepáticos segmentares, assim como após transplantes hepáticos em pacientes com hipertensão portal severa não compensada[79,80,81]. Como consequência da hiperperfusão venosa portal em fígados reduzidos, a resposta compensatória do fluxo arterial causa hipoperfusão arterial[82,83].

Como a regeneração hepática requer uma grande quantidade de oxigênio pelo aumento das demandas metabólicas e da síntese de DNA, um baixo influxo arterial pode ser pouco tolerado nos fígados reduzidos, aumentando o risco de disfunção do órgão[84,85,86]. A falha na regeneração em transplantes segmentares com trombose arterial poderia ser parcialmente simulada por uma hepatectomia acompanhada pela ligadura da artéria hepática[45].

No nosso modelo em animais em crescimento, a hipoxemia causada pela ligadura da artéria hepática não influenciou de forma significativa os marcadores de proliferação celular. O pico do número de mitoses e da expressão do Ki-67 ocorreu no segundo dia, similar ao grupo hepatectomia isolada, sem diferença estatística em relação a intensidade desse pico entre esses grupos. O mesmo ocorreu em relação à proporção peso do fígado remanescente/peso do rato.

A expressão da IL-6 também foi similar entre o grupo hepatectomia 70% e o grupo hepatectomia 70% + ligadura da artéria hepática, mostrando que o insulto hipoxêmico parece não ter aumentado a principal proteína indutora precoce da regeneração. Tal resultado nos leva a inferir que o principal estímulo para regeneração em animais em crescimento é a redução do volume hepático após a ressecção e não a lesão hipoxêmica causada pela ligadura da artéria.

Esses resultados diferem dos resultados descritos por Micholoupolos e cols., onde os ratos adultos submetidos à ligadura da artéria hepática após hepatectomia tiveram falha da regeneração hepática[45]. Essa diferença, talvez possa ser explicada por uma maior tolerância à hipoxemia hepática dos animais em crescimento, visto que a ligadura da artéria não causou necrose hepatocitária na avaliação histológica, nem aumento das citocinas inflamatórias (IL-6) em comparação ao grupo hepatectomia.

Estudos recentes, também mostraram que a hipoxemia no fígado pode ser regulada através de vias diferentes das clássicas, uma vez que o HIF-1 alfa (*hypoxia-inducible factor 1-alpha)* não foi identificado no núcleo do hepatócito, mas visto no peroxissoma e na mitocôndria[87]. Essas vias ainda não foram estudas em animais em crescimento, sendo a sua atuação ainda não elucidada nessa população.

Na prática clínica, observamos que crianças submetidas a transplante com trombose de artéria hepática precoce podem evoluir sem disfunção hepática aguda, mantendo as provas de síntese hepática preservadas e tempo de sobrevida sem retransplante elevado. Contudo, as complicações biliares resultantes do insulto isquêmico levam a estenoses biliares e a colangites de repetição, podendo causar a perda do enxerto tardiamente. Nesses pacientes pediátricos aventa-se a possibilidade de tratamento conservador na indisponibilidade de enxerto para retransplante[74].

No nosso modelo de ligadura da artéria hepática, não foi realizada a substituição do fígado ou simulação das condições de isquemia/reperfusão, sendo que os nossos resultados não podem ser extrapolados para o transplante hepático. Contudo, a regeneração hepática no modelo de ligadura de artéria hepática mostrou similaridade com o que ocorre nos pacientes com a evolução acima descrita.

A lesão biliar isquêmica causada pelo comprometimento da vascularização hepática arterial, apesar de não ser objeto do presente estudo, foi demonstrada pela proliferação ductular no espaço portal com comprometimento necrótico das células ductais, sem infiltrado inflamatório. Esses achados corroboram com a literatura, mostrando que a via biliar é perfundida pelo sangue arterial proveniente da artéria hepática[9]. Além disso, esses resultados confimam que a ligadura da artéria foi efetiva ao mostrar a lesão isquêmica biliar, e que, de fato, essa alteração de fluxo não modificou a regeneração hepática nos animais em crescimento.

6.3. Hepatectomia 70% + Estenose da veia porta

O transplante hepático é o único tratamento efetivo para uma variedade de doenças hepáticas irreversíveis na criança. O limitado número de doadores pediátricos leva ao uso de fígados provenientes de adultos, com a realização cada vez mais frequente de transplante de segmentos ou lobos hepáticos, como os transplantes intervivos e aqueles com partição do fígado ("*split liver*"). Essas anastomoses são complicadas pela diferença de calibre da veia porta do doador e do receptor, bem como por limitação no comprimento da veia porta, que pode não alcançar a junção espleno-mesentérica do receptor[4].

As complicações da anastomose portal podem ser classificadas em três tipos: anomalias do fluxo portal, estenose da anastomose portal e trombose de veia porta. Na maioria dos pacientes a trombose portal ocorre precocemente no pós-operatório e necessita de intervenção de urgência ou mesmo retransplante por disfunção do enxerto. As anomalias do fluxo e a estenose portal acometem 11% e 8%, respectivamente, das crianças submetidas ao primeiro transplante hepático[10].

Imediatamente após o transplante, o fluxo sanguíneo total do fígado aumenta por meio do incremento do influxo portal, devido ao maior débito cardíaco e à substituição do fígado doente. A hipoperfusão ou a hiperperfusão através da veia porta podem ser responsáveis pelo comprometimento da regeneração hepática nos primeiros meses após o transplante[88,89]. Acrescentar um fator complicador à hepatectomia parcial para a restauração hepática desperta interesse científico, visto que simula situações reais da prática clínica.

A vascularização portal do rato se divide em dois grandes ramos: o ramo direito que irriga exclusivamente o lobo direito; e o ramo esquerdo, responsável

pela irrigação do restante do parênquima hepático; sem variações anatômicas de importância significativa[90]. Assim, no nosso modelo, a estenose da veia porta antes da bifurcação da mesma garante que o aporte total de sangue proveniente da veia esplênica e da veia mesentérica esteja reduzido. Tal modelo se diferencia dos outros existentes que estudam a obstrução de segmentos portais separadamente, a fim de avaliar a atrofia do lobo hepático sem fluxo portal e a hipertrofia do restante do fígado com perfusão preservada[12,13,14,91].

Quando realizada a oclusão completa da veia porta nos ratos em crescimento, simulando uma trombose aguda da veia porta, todos os animais morreram em poucas horas, resultado similar ao encontrado na literatura em animais adultos[92]. Isso mostra que os animais não toleram a redução abrupta de aproximadamente 80% do fluxo total do sangue para o fígado, causando necrose do órgão. Dessa forma, optamos por criar um modelo de hepatectomia 70% + estenose da veia porta.

Para determinar o índice de constrição da veia nos baseamos em estudos prévios em animais adultos. Rodrigues e cols. demostraram que a estenose venosa junto ao tronco portal de cerca de 50% (moderada) é suficiente para provocar hipertensão portal pré-hepática em animais adultos sem mortalidade elevada, sendo usada a fórmula matemática específica para a taxa de constricção $(1-\pi r^2 / \pi R^2) \times 100\%$[93].

Recentemente, Yang e cols. mostraram, através de ecografia, que modelos em ratos de estenose moderada (a partir de 50%) são acompanhados por alteração na velocidade e índice de resistência na área estenótica e pré-estenótica da veia[93]. Essas alterações são também visualizadas nas ecografias

de pacientes com estenose portal pós-transplante e em crianças onde a desproporção entre a veia do doador e do receptor é significativa[94].

Nobuoka e cols. criaram um modelo para redução do influxo portal através da ligadura parcial do tronco da veia porta por microscopia[95]. Além de ser um procedimento cirúrgico complexo, a constrição induzida por sutura pode perdurar apenas durante um período de tempo, dependendo do fio utilizado, e a operação de sutura transporta um risco muito maior de dano à veia porta, de hemorragia e de trombo secundário. Então, no presente estudo, foi realizada a constrição venosa extrínseca ao vaso com material não absorvível, ocasionando menor injúria ao endotélio do vaso e relativa estabilidade quando comparada ao método de sutura.

O fluxo sanguíneo constante do fígado é fundamental para suas várias funções homeostáticas. O fígado recebe 25% do débito cardíaco e 75% do volume sanguíneo chega ao fígado através da veia porta, sendo proveniente do estômago, intestino, baço e pâncreas[11].

Como referido anteriormente, existem três teorias sugerindo que a mudança no padrão hemodinâmico de fluxo sanguíneo hepático, pós hepatectomia, inicie a cascata de sinalização: o aumento do volume do fluxo portal por unidade de massa hepatocitária, o aumento dos fatores de crescimento e das citocinas transportadas pelo sangue portal, e a diminuição do suplemento de oxigênio ao fígado devido à hipoperfusão arterial[76].

Em condições fisiológicas, alterações no fluxo sanguíneo venoso portal são contrabalanceadas por mudanças concomitantes no fluxo sanguíneo arterial, conhecida como resposta arterial compensatória (*hepatic buffer response)*[84,85 76,96]. Essa resposta ocorre pelo seguinte mecanismo: a adenosina,

independente da demanda de oxigênio, é secretada no espaço de Mall e serve como um potente dilatador da artéria hepática, sendo sua concentração variável de acordo com o fluxo portal[76]. Concentrações elevadas de adenosina levam à dilatação da artéria hepática com o subsequente aumento do fluxo arterial, assim compensando a mudança do fluxo portal. Embora a capacidade arterial resulte apenas em uma compensação parcial ao fluxo portal, é o suficiente para compensar integralmente a diminuição de oxigênio[97,98].

Richter e cols. mostraram a existência de *shunts* arteríolo-portal-venular dilatados como resultado compensatório da artéria hepática, permitindo uma distribuição homogênea do fluxo sanguíneo microvascular e do aporte de oxigênio durante condições de restrição do fluxo portal[96]. Vários estudos confirmam que a descompressão da veia porta, com a normalização da pressão e do fluxo portal, melhora a regeneração[76,96]

Assim, no nosso modelo, interferimos diretamente nos possíveis mecanismos hemodinâmicos inicializadores da regeneração. Ao reduzirmos o fluxo portal (que estava aumentado após a hepatectomia), provocamos a diminuição do influxo de nutrientes e fatores de crescimento vindos da circulação esplâncnica e promovemos o aumento do aporte de sangue arterial, com redução do estímulo hipoxêmico à regeneração. No entanto, esse processo é mais complexo e envolve também a microcirculação.

Após a hepatectomia, as células hepáticas, em especial as células de Kupffer e as células do endotélio sinusoidal, são expostas a forças hemodinâmicas excessivas. O aumento do fluxo sanguíneo sinusoidal no fígado remanescente e a consequente tensão de cisalhamento (*shear stress)* na superfície do endotélio é um dos principais estímulos para regeneração[99].

A estimulação direta das proteínas da superfície luminal leva a ativação dos canais de cálcio, que são postulados como reguladores da proliferação celular, e da produção de óxido nítrico[100,101]. Além disso, mudanças ultraestruturais são observadas, como o aumento da permeabilidade do endotélio sinusoidal para circulação de substâncias hepatotrópicas[102].

A relação entre o fluxo sanguíneo hepático e a regulação da proliferação hepatocitária foi demonstrada pela prevenção da tensão de cisalhamento após a hepatectomia, causando o bloqueio da cascata de regeneração. Assim, a ligadura seletiva de um ramo da veia porta resulta no aumento do fluxo portal e da tensão de cisalhamento no lobo não ligado, o que é acompanhado do aumento dos fatores de proliferação[103].

Para que ocorra a regeneração hepática é necessária a interação entre diversos fatores. No período de iniciação, os principais são o TNF-alfa, IL-6 e NO. Na fase de progressão, HGF, EGF e TGF-alfa são os mais importantes. Para que a proliferação dos hepatócitos ocorra mais intensamente, outros fatores como a insulina, o glucagon, a noradrenalina também atuam[26]. A alteração da regeneração hepática caracterizada pelo atraso na ativação dos fatores de transcrição e pela diminuição da síntese de DNA hepatocelular ocorre pelo bloqueio de vários sinais mitogênicos, como por exemplo, HGF (*hepatocyte growth factor*), EGF (epidermal growth factor), TGF-alfa (transforming growth factor alpha), e outras substâncias, incluindo a norepinefrina, prostaglandinas, insulina, TNF-alfa (tumor necrosis factor alpha) e outros[104,105,45].

O sangue proveniente da veia porta contém inúmeros fatores hepatotrópicos oriundos da circulação esplâncnica, como os hormônios pancreáticos, os nutrientes absorvidos pelo intestino e o HGF. Este último

provém em grande quantidade da circulação esplâncnica[102]. Abshagen e cols. demonstraram que imediatamente após a hepatectomia parcial a pressão portal se eleva significativamente às custas de maior fluxo sanguíneo[105]. Este é um mecanismo encontrado pelo fígado para aumentar a quantidade de nutrientes e, consequentemente, proporcionar uma adequada proliferação de células hepáticas.

No modelo em estudo, observou-se que após a realização da estenose portal houve redução da razão peso do fígado remanescente/peso do rato, do índice de mitoses, da expressão do Ki-67 e do gene IL-6, demostrando redução significativa da regeneração hepática quando comparado ao grupo em que foi realizada apenas a hepatectomia. Essa alteração também foi caracterizada pelo atraso e menor pico de proliferação celular hepatocitária (no terceiro dia pós hepatectomia), enquanto que nos grupos que não tiveram prejuízo do influxo portal esse pico ocorreu no segundo dia após a ressecção hepática e foi de maior intensidade.

Assim, esses resultados sugerem que a criação de um obstáculo ao fluxo portal associado à hepatectomia leva a alterações dos mecanismos hemodinâmicos e humorais, sendo o prejuízo à regeneração hepática multifatorial. A diminuição do fluxo portal pela estenose gera menor tensão de cisalhamento na microvasculatura e diminuição do estímulo proliferativo. Além disso, a redução do influxo de nutrientes e fatores de crescimento vindos de outros órgãos também prejudica a regeneração hepática. Nesta avaliação percebeu-se, ainda, que o volume hepático não foi restaurado no período de observação de 10 dias, diferente dos animais sem obstrução portal.

Na prática clínica, observamos que a pressão venosa portal é um fator hemodinâmico significativo que influencia o estado funcional do fígado e a regeração do enxerto após o transplante segmentar intervivos[106,107]. A literatura mostra que a dilatação das estenoses moderadas de veia porta e a colocação precoce de *stent* conferem um melhor prognóstico em pacientes pediátricos após o transplante hepático[108].

Em resumo, foi criado um modelo de regeneração hepática combinado com estenose da veia porta, baseado no modelo clássico existente de hepatectomia a 70%. Os procedimentos cirúrgicos foram padronizados, sendo caracterizados pela simplicidade e reprodutibilidade. Os dados obtidos podem ser usados para a maioria das condições de regeneração hepática com redução do fluxo portal, embora este experimento não reflita de forma real o que ocorre nos pacientes submetidos a transplante hepático com complicação vascular.

6.4. Insulina

O modelo de regeneração hepática com estenose da veia porta em animais em crescimento pode ser aplicado na investigação do uso de terapias capazes de reverter os efeitos deletérios da privação do aporte sanguíneo portal. Sendo assim, optamos por escolher um fator hepatotrópico, proveniente da circulação esplâncnica, que estaria diminuído devido à redução do fluxo portal.

Como o fígado é um órgão vital, é necessário manter a homeostase metabólica durante o período de regeneração. Normalmente, após uma hepatectomia com ressecção de 70% do fígado, os níveis de insulina caem abruptamente em poucos minutos após a cirurgia e retornam a níveis normais

em poucas horas[109]. Essa queda previne a hipoglicemia, uma vez que a capacidade de gliconeogenêse do fígado também está reduzida após a hepatectomia. A ativação do receptor de insulina ocorre 1h após a hepatectomia e a nova ativação ocorre por um período mais prolongado de 6 a 18h após a cirurgia[110].

A insulina é um importante fator hepatotrófico, com várias evidências mostrando que sua presença é fundamental para a regeneração hepática[110]. Em cultura de células, muitos estudos têm documentado os efeitos da insulina na transdução do sinal mitogênico e nas vias de expressão de genes reguladores de crescimento[111]. De fato, foi demonstrado uma redução na resposta gênica imediata em animais diabéticos submetidos à hepatectomia, sugerindo que a deficiência insulínica leva à alteração da via de sinalização intracelular comum tanto ao metabolismo quanto à mitogênese, e consequentemente, à resposta regenerativa insuficiente[112].

A ação da insulina ocorre pela sua ligação com a subunidade α do seu receptor tetramérico e pela ativação da tirosina quinase na subunidade β, levando à autofosforilação intramolecular de resíduos específicos de tirosina da subunidade β, com aumento da tirosina quinase do receptor para outro substrato proteico[113,114,115]. Esse evento primário leva à subsequente tirosil fosforilação do receptor de insulina citoplasmático substrato 1 (IRS-1)[116]. A proteína IRS1 também desempenha um papel importante na transmissão do sinal da insulina aos reguladores intracelulares envolvidos no crescimento dos hepatócitos[110,117].

A administração de insulina em ratos diabéticos produziu um marcado aumento na síntese de DNA, mostrando a participação precoce da insulina nos eventos de proliferação hepatocitária, incluindo a síntese proteica[118]. Se há

obstrução de fluxo portal para o lobo hepático, ocorre atrofia do mesmo; em contraste, a injeção de insulina reverte esse processo[24]. Ademais, o diabetes mostrou-se como fator de risco independente para menor hipertrofia no lobo não embolizado após embolização da veia porta[119,120].

No modelo em estudo, a aplicação de insulina reverteu os efeitos deletérios da diminuição do influxo portal. Esse fato pode ser observado pelo aumento importante na intensidade do pico e da manutenção de mitoses, pela maior expressão do Ki-67, bem como pelo aumento das bandas de densidade relativa da interleucina 6.

Em relação à proporção peso do fígado remanescente/peso do rato não houve aumento quando comparado ao grupo hepatectomia 70% + estenose de veia porta, nas 48h após o procedimento. Esse foi o único marcador indireto de regeneração hepatócitaria que não aumentou após o uso de insulina. Tal fato poderia ser explicado pelo maior aumento do denominador da equação, causando uma redução do valor da proporção. Um maior ganho ponderal dos ratos submetidos à hepatectomia com estenose portal associado ao uso de insulina seria decorrente da hipoglicemia e necessidade de uma maior ingesta de alimentos no período subsequente à cirurgia, contudo, essa possibilidade não foi avaliada no estudo. Apesar desse menor aumento da proporção de peso na fase precoce após a intervenção, no décimo dia percebe-se um aumento significativo da proporção peso do fígado remanescente/peso do rato em comparação ao grupo sem insulina, corroborando com os outros achados que demonstram maior regeneração hepática com o uso de insulina nos animais com estenose portal.

Motersen e cols. observaram que a resposta regenerativa genética varia de acordo com o volume da ressecção e, consequentemente, com o aumento da pressão portal. De fato, eles perceberam diferenças na propagação do ciclo celular e na cascata de caspases entre as hepatectomia a 65% e a 75%[121]. Essas discrepâncias poderiam ser atribuídas às diferenças de pressão sinusoidal (*shear stress*) por unidade de tecido hepático ou às alterações nas concentrações das substâncias hepatotrópicas portais entregues ao fígado remanescente[67].

Os resultados em conjunto do nosso estudo sugerem a reversão parcial dos efeitos deletérios da hipoperfusão portal com o uso de insulina. Esses achados nos levam a inferir que a redução do fluxo portal em si não é o estímulo primordial para a redução da regeneração hepática, mas apoiam a teoria do papel dominante dos constituintes do sangue esplâncnico como estimuladores da regeneração do fígado[122,123]. A favor dessa teoria, Mortensen e cols (89 do apraisal) mostraram que a indução de um aumento isolado no fluxo sinusoidal não afetou o crescimento hepático[123].

Na prática clínica, Xu e cols. demonstraram que a administração de insulina intra-portal no enxerto hepático de doadores intervivos melhorou as provas de função hepática nos receptores[124]. Okabayashi e cols mostraram o efeito benéfico da terapia insulínica na prevenção da disfunção hepática em pacientes submetidos a hepatectomias extensas[125]. Atualmente, verfica-se a importância do papel da interleucina 6 não apenas no estímulo regenerativo, mas também no metabolismo hepático e na resistência insulínica[126].

6.5. Tacrolimus

Os fenômenos regenerativos são importantes após o transplante hepático, especialmente quando são usados fígados bipartidos (*split liver*) ou reduzidos. Atualmente, o tacrolimus (FK 506) é o agente imunossupressor de escolha em pacientes pediátricos submetidos à transplante de fígado[127]. Devido à relevância dos fenômenos regenerativos no fígado transplantado e à possibilidade de interferência de múltiplos fatores, surge o interesse em avaliar a ação de drogas imunossupressoras mediante complicações vasculares.

O tacrolimus é um dos imunossupressores da classe dos inibidores da calcineurina, juntamente com a ciclosporina. A calcineurina é uma fosfatase cálcio dependente responsável pela transcrição da interleucina 2, principal citocina envolvida na resposta imunológica mediada pelo linfócito T. Assim, o tacrolimus inibe a produção de interleucina 2, bloqueando os mecanismos envolvidos na rejeição celular[23].

Vários estudos têm demonstrado que os inibidores da calcineurina promovem regeneração hepática por uma via não imunológica[21,128]. O tratamento com tacrolimus aumenta os índices mitóticos no fígado em regeneração de ratos adultos[129]. Existe uma tese de que as células NK (linfócitos *natural killer)* nos sinusóides hepáticos controlem a regeneração hepática, pois elas exibem citotoxidade contra os hepatócitos em regeneração no modelo de hepatectomia parcial[129]. Tamura e cols. sugerem que o FK506 promove regeneração por diminuição do número e da atividade das células NK e não por alterações em fatores de crescimento (HGF e TGF-beta)[22].

Escribano e cols. observaram que o tratamento com tacrolimus antes da ressecção de 70% do parênquima hepático em ratos adultos promove a

regeneração por aumento da expressão dos receptores de insulina nos hepatócitos[130]. Tal achado foi confirmado por Aihaiti e cols., os quais sugerem fortemente que o tacrolimus facilita a proliferação dos hepatócitos por elevar a expressão dos receptores de insulina e a produção de TGF-alfa[131,132]. Por fim, estudos também demonstram que o tacrolimus atua como fator de crescimento isolado, facilitando a fase de *priming* da regeneração, além de reduzir o *stress* isquêmico celular e modular a resposta inflamatória de forma positiva[132,133,134].

No nosso trabalho, observamos que o tratamento com tacrolimus aumentou de forma significativa a razão peso do fígado remanescente/peso do rato, o número de mitoses por campo, o número de núcleos de hepatócitos corados e a expressão do gene da interleucina 6. Além disso, no décimo dia de observação, a proporção de peso era similar aos ratos que foram submetidos a hepatectomia sem estenose portal, mostrando que o tacrolimus reverteu, pelo menos parcialmente, os efeitos prejudicias da estenose portal para a regeneração hepática

Esses dados diferem dos achados de Tannuri e cols., uma vez que os autores não demonstraram o efeito positivo do uso de tacrolimus na regeneração hepática em ratos recém-nascidos[19]. Nesse estudo também não foi demonstrado aumento na expressão do gene da IL-6[19]. Provavelmente, essa discrepância de resultados seja devida ao fato de que os animais recém-nascidos apresentem uma resposta diferente ao FK506, em razão da imaturidade dos seus sistemas em relação ao dos ratos em crescimento. Nossos resultados assemelham-se aos encontrados em trabalhos utilizando ratos adultos, conforme descrito anteriormente[22,129,130].

A ação pró-regenerativa do tacrolimus parece ser multifatorial, pois o FK 506 age reduzindo a atividade dos linfócitos NK e também atua como fator de crescimento isolado[22, 131]. No nosso modelo animal específico, o fato do tacrolimus aumentar a expressão dos receptores de insulina parece ser importante, pois, como visto anteriormente, o prejuizo da regeneração hepática por redução do influxo portal é revertido com o uso de insulina. Assim, mesmo com a redução da concentração portal de insulina, o aumento dos receptores poderia ser suficiente para a ação desse fator hepatotrópico.

7. CONCLUSÕES

A análise dos resultados, de acordo com os objetivos previamente descritos, permite concluir que:

- O modelo experimental de regeneração hepática em rato jovem submetido à hepatectomia 70% com estenose de 50% da veia porta foi factível, sendo padronizado e de fácil reprodutibilidade na pesquisa.

- O modelo experimental de regeneração hepática em rato jovem submetido à hepatectomia 70% com ligadura e ressecção parcial da artéria hepática foi factível, sendo padronizado e de fácil reprodutibilidade na pesquisa.

- Utilizando-se métodos histomorfométricos, imuno-histoquímicos e moleculares, observou-se menor proliferação celular nos ratos jovens submetidos à ressecção parcial do parênquima hepático com estenose de veia porta comparativamente aos demais grupos em estudo.

- Utilizando-se métodos histomorfométricos, imuno-histoquímicos e moleculares, não houve diferença estatisticamente significativa nos marcadores de proliferação celular nos ratos jovens submetidos à ressecção parcial do parênquima hepático com ligadura da artéria hepática comparativamente com o grupo sem lesão vascular.

- O uso de tacrolimus e de insulina no grupo experimental submetido à hepatectomia + estenose de veia porta aumentou a regeneração hepática em comparação ao grupo sem uso de drogas, avaliada através da proliferação celular por métodos histomorfométricos, imuno-histoquímicos e moleculares.

8. ANEXOS

Anexo A. Descrição da metodologia do RT- PCR

Extração de RNA

A extração de ácido ribonucléico (RNA) foi realizada através de aproximadamente 100mg de tecido hepático fragmentado em pulverizador de tecido (*Mikro- Dismembrenator II, B.Braun, Melsungen, Germany*) após adição de nitrogênio líquido. O pulverizado foi homogeneizado em 700µl da solução TRIZOL® (*INVITROGEN Life Technologies, USA*).

A solução assim obtida foi incubada durante 5 minutos em temperatura ambiente para completa dissociação de nucleoproteínas e, em seguida, foram adicionados 200µl de clorofórmio. Esta solução foi centrifugada na velocidade de 10.000 rotações por minuto (rpm) durante 15 minutos em temperatura ambiente. Ao término da centrifugação, obteve-se a separação da mistura em 3 fases: uma inferior de coloração avermelhada (fenol-clororórmio), uma interfase (proteínas), e uma superior, incolor e aquosa. Esta última, que contém o RNA, foi transferida para um tubo limpo onde foi adicionado álcool isopropílico. A solução permaneceu em repouso durante 15 minutos em temperatura ambiente e, em seguida, foi submetida à centrifugação na velocidade de 10.000 rpm por 15 minutos. O RNA ficou precipitado no fundo do tubo ao término da

centrifugação. Este foi ressuspenso em água bidestilada tratada com 0,01% de Dietilpirocarbonato (DEPC) e armazenado a -80°C para posterior avaliação.

A concentração de RNA foi determinada com a utilização de espectrofotômetro para análises qualitativas e quantitativas de DNA/RNA modelo Biofotômetro (*Eppendorf AG,* Alemanha), nos comprimentos de onda 260 e 280 nm.

Após a determinação da concentração, um micrograma do RNA foi submetido à eletroforese em gel de agarose para avaliação da sua integridade através da visualização dos fragmentos correspondentes ao RNA ribossômico 18S e 28S.

Transcrição Reversa

Um micrograma de RNA total foi utilizado na síntese de ácido desoxirribonucléico complementar (cDNA) através da utilização da enzima Superscript III RnaseH transcriptase reversa (*INVITROGEN Life Techonologies, USA*). A reação compreendeu os seguintes reagentes: 1µl de RNA total, 100pmoles de Oligo (dT) 12-18 primers, 5X tampão da enzima, 0,1M de dithiotreitol, 500µM de cada um dos deoxinucleotídeos, 200 unidades de *SuperScript III*, para volume total de 20µl que foi processada a 37º C durante 1 hora.

Reação em Cadeia da Polimerase – PCR

A expressão do gene relacionado à proliferação celular (*IL-6*) foi estudada através da técnica de RT-PCR semiquantitaivo (*Reverse Transcriptase – Polymerase Chain Reaction*). Nessa técnica é realizada a transcrição do RNA

em DNA e, posteriormente, a amplificação do cDNA por meio da reação em cadeia da polimerase *(polimerase chain reaction* – PCR). O gene ciclofilina foi amplificado como controle interno para a transcrição do RNA e também como fator de correção da quantidade de cDNA sintetizado.

Descrição dos “primers” e análise semiquantitativa da PCR

Os oligonucleotídeos utilizados para a amplificação dos genes foram:

IL-6:

5’- CCC ACA ACA GAC CAG TAT ATA CC – 3’

5’- CCCT TCT GTG ACT CTA ACT TCT CC – 3’

Ciclofilina:

5’- GGG AAG GTG AAA GAA GGC AT - 3’

5’- GAG AGC AGA GAT TAC AGG GT – 3’

(A- adenina; G – guanina; C – citosina; T – timidina)

Em toda reação, o controle negativo foi feito usando água bidestilada ao invés de cDNA. O volume total da reação de PCR foi de 25µl e consistiu em: 3µl de cDNA, 2 pmoles de cada um dos *primers* senso e antisenso, 200µM de cada um dos deoxinucleotídeos (dATP, dCTP, dGTP, dTTP), 2,5µl de tampão da enzima, 2 unidades de Taq polimerase. As reações foram preparadas separadamente para cada um dos genes e amplificadas de acordo com seus parâmetros no mesmo termociclador (*MJ Research, CA*).

O passo de desnaturação inicial foi de 94º C, seguidos por 33 (*IL-6)* e 18 (*ciclofilin*) ciclos de:

a) desnaturação a 94º C por 30 segundos;

b) associação a 55º C (*ciclofilina*) ou 60º C (*IL-6*) por 30 segundos; e

c) extensão a 72º C por 30 segundos.

Seguiu-se uma extensão final de 72ºC por 10 minutos.

O produto amplificado (volume de 10µl) foi submetido à eletroforese em gel de agarose a 2%. Cada reação de PCR foi repetida 3 vezes. O gel foi documentado no Sistema Gel logic 100 Imaging System *(Kodak, Rochester, NY*). A magnitude de expressão de cada gene foi avaliada pela densitometria das bandas utilizando o Software *Kodak Molecular Imaging.*

Anexo B. Descrição do procedimento imuno-histoquímico

Os cortes histológicos obtidos a partir do material previamente incluído em parafina foram fixados em lâminas especiais salinizadas. As lâminas foram mantidas em estufa a 60° C por 24 horas. Em seguida, foi realizada a desparafinização a quente em xilol a 60ºC por 30 minutos. A desparafinização a frio foi feita com xilol sob temperatura ambiente durante 20 minutos.

Os cortes foram hidratados com três banhos em etanol absoluto, durante 30 segundos cada um. Após, foram feitos dois novos banhos com etanol a 95% e 80%, por 30 segundos sequencialmente. Finalmente, as lâminas foram lavadas em água corrente.

A recuperação dos antígenos foi obtida com incubação das lâminas em solução de ácido cítrico 10 mM (tampão 3 em 1 Citrato, pH - 6,0), em panela de pressão Riptide (*Pascal*), conforme protocolo estabelecido. As lâminas foram a seguir lavadas em água destilada.

O bloqueio da peroxidase endógena foi efetuado com solução de peróxido de hidrogênio (H_2O_2) a 6% (20 volumes) diluída em metanol volume a volume,

em três banhos de 10 minutos cada um, seguindo-se lavagens em água destilada e tampão PBS.

As lâminas foram incubadas com anticorpo Ki67 (*Rabbit Anti-Human Ki67 Monoclonal Antibody-Clone SP6 - SPRING Bioscience – CA*), diluído em tampão PBS diluente, contendo albumina bovina 1% (*BSA-Sigma- A9647*) e azida sódica (NaN3) 0,1% em PBS, em câmara úmida durante 24 horas a 4°C. Finalmente, foram lavadas por três vezes em tampão PBS.

Em seguida as lâminas foram incubadas com o sistema de visualização Histofile (*Polímero com amplificação, Nichirei HRP*), durante 30 minutos a 37ºC, em câmara úmida e, a seguir, lavadas em tampão PBS por três vezes.

A revelação da cor foi feita com substrato cromogênico (*3, 3´ Diaminobenzidine Tetrahydrochloride – DAB {Sigma, D-5637 - 60 mg%}),* 1 ml de Dimetilsulfóxido (DMSO), 1 ml de H2O2 a 20 vol. e 100 ml de PBS durante 3 a 5 minutos a 37oC, em câmara escura.

Em seguida, foram observadas ao microscópio as lâminas controle-positivo, com o desenvolvimento de precipitado castanho-dourado, como produto final da reação.

Após lavagens em água destilada por 3 minutos, foi realizada contracoloração com hematoxilina de Harris por 1 minuto.

Seguiu-se imersão por quatro vezes (rapidamente) em água amoniacal (solução aquosa de hidróxido de amônio a 0,5%) e lavagem em água corrente e destilada. A desidratação dos cortes foi feita na seguinte seqüência:

- etanol 50%, por 30 segundos;
- etanol 80%, por 30 segundos;
- etanol 95%, por 30 segundos;

- etanol 100% 3 vezes, 30 segundos cada; e
- xilol 4 vezes, 30 segundos cada.

As lâminas foram montadas em meio permanente de Entellan (*Merck, 1.07961*).

Anexo C. Valores das razões entre o peso do fígado remanescente e o peso do rato nos dias subsequentes à hepatectomia (média ± desvio padrão).

Tabela 1: Razão entre o peso do fígado remanescente e o peso do rato nos dias subsequentes à hepatectomia

Grupos	*SHAM*	Hepatectomia 70%	Hepatectomia 70% e estenose de veia porta	Hepatectomia 70% e ligadura da artéria hepática
1º dia	0,052 ± 0,002[a]	0,028 ± 0,002[a]	0,013 ± 0,001[a]	0,027 ± 0,001[a]
2º dia	0,059 ± 0,001[c]	0,038 ± 0,002[c]	0,030 ± 0,003[c]	0,038 ± 0,003[c]
3º dia	0,057 ± 0,005[c]	0,057 ± 0,002[c]	0,038 ± 0,003[c]	0,052 ± 0,003[c]
5º dia	0,059 ± 0,004[c]	0,060 ± 0,001[c]	0,049 ± 0,003[c]	0,058 ± 0,003[b]
10º dia	0,059 ± 0,006[c]	0,060 ± 0,005[c]	0,042 ± 0,003[b]	0,060 ± 0,006[b]

Os dados foram descritos como média±desvio-padrão. [a]n=7; [b]n=6; [c]n=5.

Anexo D. Valores do número mitoses por campo no fígado remanescente nos dias subsequentes à hepatectomia (média ± desvio padrão).

Tabela 2: Número de mitoses por campo no fígado remanescente durante os dias subsequentes à hepatectomia

Grupos	*SHAM*	Hepatectomia 70%	Hepatectomia 70% e estenose de veia porta	Hepatectomia 70% e ligadura da artéria hepática
1º dia	0,000 ± 0,000[a]	0,107 ± 0,189[a]	0,014 ± 0,024[a]	0,028 ± 0,039[a]
2º dia	0,090 ± 0,065[c]	3,190 ± 0,542[c]	0,550 ± 0,093[c]	2,590 ± 0,449[c]
3º dia	0,070 ± 0,027[c]	1,430 ± 0,225[c]	0,950 ± 0,127[c]	0,950 ± 0,100[c]
5º dia	0,060 ± 0,041[c]	0,420 ± 0,144[c]	0,060 ± 0,041[c]	0,508 ± 0,115[b]
10º dia	0,080 ± 0,057[c]	0,440 ± 0,082[c]	0,091 ± 0,097[b]	0,375 ± 0,175[b]

Os dados foram descritos como média±desvio-padrão. [a]n=7; [b]n=6; [c]n=5.

Anexo E. Valores do número de núcleos de hepatócitos corados pelo Ki-67 por 1000 células nos dias subsequentes à hepatectomia (média ± desvio padrão).

Tabela 3: Número de núcleos corados pelo Ki-67 por 100 células nos dias subsequentes à hepatectomia

Grupos	*SHAM*	Hepatectomia 70%	Hepatectomia 70% e estenose de veia porta	Hepatectomia 70% e ligadura da artéria hepática
1º dia	18,43 ± 2,63[a]	199,86 ± 64,00[a]	150,71 ± 26,69[a]	200,29 ± 44,75[a]
2º dia	35,80 ± 9,98[c]	433,20 ± 47,06[c]	221,60 ± 46,97[c]	404,80 ± 30,67[c]
3º dia	30,80 ± 5,89[c]	344,20 ± 26,33[c]	294,00 ± 19,54[c]	313,40 ± 43,58[c]
5º dia	34,80 ± 4,38[c]	160,40 ± 21,96[c]	97,60 ± 13,63[c]	147,17 ± 19,28[b]
10º dia	25,00 ± 7,21[c]	34,20 ± 5,02[c]	33,33 ± 6,28[b]	32,67 ± 4,50[b]

Os dados foram descritos como média±desvio-padrão. [a]n=7; [b]n=6; [c]n=5.

Anexo F. Valores das razões entre o peso do fígado remanescente e o peso do rato nos grupos com estenose da veia porta, nos dias subsequentes à hepatectomia (média ± desvio padrão).

Tabela 4: Razão entre o peso do fígado remanescente e o peso do rato nos grupos com estenose de veia porta, nos dias subsequentes à hepatectomia

Grupos	Hepatectomia 70% e estenose de veia porta	Hepatectomia 70% e estenose de veia porta e insulina	Hepatectomia 70% e estenose de veia porta e FK
2º dia	0,030 ± 0,003[a]	0,027 ± 0,003[c]	0,036 ± 0,006[c]
10º dia	0,042 ± 0,003[b]	0,055 ± 0,001[c]	0,602 ± 0,003[c]

Os dados foram descritos como média±desvio-padrão. [a]n=7; [b]n=6; [c]n=5.
Abreviação: FK, tacrolimus.

Anexo G. Valores do número mitoses por campo no fígado remanescente nos grupos com estenose da veia porta, nos dias subsequentes à hepatectomia (média ± desvio padrão).

Tabela 5: Número de mitoses por campo no fígado remanescente nos grupos com estenose de veia porta, nos dias subsequentes à hepatectomia

Grupos	Hepatectomia 70% e estenose de veia porta	Hepatectomia 70% e estenose de veia porta e insulina	Hepatectomia 70% e estenose de veia porta e FK
2º dia	0,550 ± 0,093[a]	3,600 ± 0,463[a]	1,330 ± 0,139[a]
10º dia	0,091 ± 0,097[b]	0,490 ± 0,167[a]	0,340 ± 0,151[a]

Os dados foram descritos como média±desvio-padrão. [a]n=5; [b]n=6.
Abreviação: FK, tacrolimus.

Anexo H. Valores do número de núcleos de hepatócitos corados pelo Ki-67 por 1000 células nos grupos com estenose de veia porta, nos dias subsequentes à hepatectomia (média ± desvio padrão).

Tabela 6: Número de núcleos corados pelo Ki-67 por 100 células nos grupos com estenose de veia porta, nos dias subsequentes à hepatectomia

Grupos	Hepatectomia 70% e estenose de veia porta	Hepatectomia 70% e estenose de veia porta e insulina	Hepatectomia 70% e estenose de veia porta e FK
2º dia	221,60 ± 46,97[a]	460,80 ± 34,14[a]	350,80 ± 47,07[a]
10º dia	33,33 ± 6,28[b]	40,00 ± 4,95[a]	31,00 ± 4,69[a]

Os dados foram descritos como média±desvio-padrão. [a]n=5; [b]n=6.
Abreviação: FK, tacrolimus.

9. REFERÊNCIAS

1. Hardy KJ. Liver Surgery: the past 2000 years. *Aust N Z J Surg*. 1990; 60: 811-817.
2. Starzl TE, Marchioro TL, Vonkaulla KN, Hermann G, Brittain RS, Waddell WR. Homotransplantation of the Liver in Humans. *Surg Gynecol Obstet*. 1963; 117: 659-676.
3. Lortat-Jacob JL, Robert HG, Henry C. Excision of the right lobe of the liver for a malignant secondary tumor. *Arch Mal Appar Dig Mal Nutr*. 1952; 41:662-667.
4. Alvarez F. Portal vein complications after pediatric liver transplantation. *Curr Gastroenterol Rep*. 2012;14(3):270-4.
5. Buell JF, Funaki B, Cronin DC. Long term vascular complications after full size and segmental pediatric liver transplantation. *Ann Surg*. 2002; 236: 658-666.
6. Horrow MM, Phares MA, Viswanadhan N, Zaki R, Araya V, Ortiz J. Vascular steal of the portal vein after orthotopic liver transplant: intraoperative sonographic diagnosis. *J Ultrasound Med*. 2010; 29(1):125-8.
7. Bekker J, Ploem S, de Jong KP. Early hepatic artery thrombosis after liver transplantation: a systematic review of the incidence, outcome and risk factors. *Am J Transplant*. 2009; 9: 746 – 757.
8. Warnaar N, Polak WG, de Jong KP, de Boer MT, Verkade HJ, Sieders E, Peeters PM, Porte RJ. Long-term results of urgent revascularization for hepatic artery thrombosis after pediatric liver transplantation. *Liver Transpl.* 2010;16(7):847-55.

9. Wu L, Zhang J, Guo Z, Tai Q, He X, Ju W, Wang D, Zhu X, Ma Y, Wang G, Hu A. Hepatic artery thrombosis after orthotopic liver transplant: a review of the same institute 5 years later. *Exp Clin Transplant.* 2011;9(3):191-6.

10. Magnée C, Bourdeaux C, De Dobbeleer F, Janssen M, Menten R, Clapuyt P, Reding R. Impact of pre-transplant liver hemodynamics and portal reconstruction techniques on post-transplant portal vein complications in pediatric liver transplantation: a retrospective analysis in 197 recipients. *Ann Surg*. 2011; 254(1):55-61.

11. Shibasaki S, Taniguchi M, Shimamura T, Suzuki T, Yamashita K, Wakayama K, Hirokata G, Ohta M, Kamiyama T, Matsushita M, Furukawa H, Todo S. Risk factors for portal vein complications in pediatric living donor liver transplantation. *Clin Transplant.* 2010;24(4):550-6.

12. Lambotte L, Li B, Leclercq I, et al. The compensatory hyperplasia (liver regeneration) following ligation of a portal branch is initiaded before the atrophy of the deprived lobes. *J Hepatol.* 2000; 32:940-945.

13. Gock M, Eipel C, Linnebacher M, Klar E, Vollmar B. Impact of portal branch ligation on tissue regeneration, microcirculatory response and microarchitecture in portal blood-deprived and undeprived liver tissue. *Microvasc Res*. 2011; 81(3):274-80

14. Kollmar O, Corsten M, Scheuer C, Vollmar B, Schilling MK, Menger MD. Portal branch ligation induces a hepatic arterial buffer response, microvascular remodeling, normoxygenation, and cell proliferation in

portal blood-deprived liver tissue.*Am J Physiol Gastrointest Liver Physiol.* 2007; 292(6):1534-42

15. Changku J. Advances in the regulation of liver regeneration. Expert Rev. *Gastroenterol*. 2011; 5 (1): 105 - 121
16. Rozga J. Animal models of liver regeneration. *Surgical Research*. 2001; 703-708.
17. Fausto N. Liver Regeneration. *J Hepatol*. 2000; 32 (1 Suppl): 19 – 31.
18. Coelho MC, Tannuri U, Tannuri AC, Mello ES, dos Santos NA. Expression of interleukin 6 and apoptosis-related genes in suckling and weaning rat models of hepatectomy and liver regeneration. *J Pediatr Surg*. 2007;42(4):613-9
19. Tannuri AC, Tannuri U, Coelho MC, Mello ES, Santos NA. Effects of immunosuppressants on hepatocyte cell mitosis during liver regeneration in growing animal models of partial hepatectomy. *Transplant Proc*. 2008;40(5):1641-4.
20. Kaita KDE, Pettigrew N, Minuk GY. Hepatic regeneration in humans with various liver diseases as assessed by Ki-67 staining of formalin-fixed paraffin-embedded liver tissue. *Liver*.1997; 17:13.
21. Francavilla A, Starzl TE, Barone M, Zeng QH, Porter KA, Zeevi A, Markus PM, van den Brink MR, Todo S. Studies on mechanisms of augmentation of liver regeneration by cyclosporine and FK 506. *Hepatology*. 1991;14(1):140-3.
22. Tamura F, Masuhara A, Sakaida I, Fukumoto E, Nakamura T, Okita K. FK506 promotes liver regeneration by suppressing natural killer cell activity.*Gastroenterol Hepatol*. 1998;13(7):703-8.

23. Tannuri U, Tannuri AC, Coelho MC, Mello ES, dos Santos AS. Effect of the immunosuppressants on hepatocyte cells proliferation and apoptosis during liver regeneration after hepatectomy - molecular studies. *Pediatr Transplant*. 2008;12(1):73-79.
24. Tseng JH, Ouyang CH, Lin KJ, Yeh TS. Significance of insulin signaling in liver regeneration triggered by portal vein ligation. *J Surg Res*. 2011;166(1):77-86.
25. Rodrigues MA, Gomes DA, Andrade VA, Leite MF, Nathanson MH. Insulin induces calcium signals in the nucleus of rat hepatocytes. *Hepatology*. 2008;48(5):1621-31.
26. Fausto N. Liver regeneration: from laboratory to clinic. *Liver Transpl*. 2001; 7(10): 835-44.
27. Fausto N, Campbell JS. The role of hepatocytes and oval cells in liver regeneration and repopulation. *Mech Dev*. 2003; 120(1): 117-30.
28. Fausto N, Campbell JS, Riehle KJ. Liver regeneration. *Hepatology*. 2006; 43(2 Suppl 1): S45-53.
29. Michalopoulos GK, DeFrances MC. Liver regeneration. *Science*. 1997; 276(5309): 60-6.
30. Overturf K, al-Dhalimy M, Ou CN, Finegold M, Grompe M. Serial transplantation reveals the stem-cell-like regenerative potential of adult mouse hepatocytes. *Am J Pathol.* 1997; 151(5): 1273-80.
31. Taub R. Liver regeneration: from myth to mechanism. *Nat Rev Mol Cell Biol*. 2004; 5(10): 836-47.
32. Fausto N, Riehle KJ. Mechanisms of liver regeneration and their clinical implications. *J Hepatobiliary Pancreat Surg*. 2005; 12(3):181-9.

33. Michalopoulos GK. Liver regeneration. *J Cell Physiol*. 2007; 213(2): 286-300.

34. Aller MA, Lorente L, Prieto I, Moquillaza LM, Arias J. Hepatectomies in the rat: A look at the caudate process through microsurgery. *Dig Liver Dis*. 2009; 41(10): 695-9.

35. Emond J, Capron-Laudereau M, Meriggi F, Bernuau J, Reynes M, Houssin D. Extent of hepatectomy in the rat. Evaluation of basal conditions and effect of therapy. *Eur Surg Res*. 1989; 21(5): 251-9.

36. Alison MR, Islam S, Lim S. Stem cells in liver regeneration, fibrosis and cancer: the good, the bad and the ugly. *J Pathol*. 2009; 217(2): 282-98.

37. Sakamoto T, Liu Z, Murase N, Ezure T, Yokomuro S, Poli V*, et al.* Mitosis and apoptosis in the liver of interleukin-6-deficient mice after partial hepatectomy. *Hepatology*. 1999; 29(2): 403-11.

38. Michalopoulos GK, Bowen WC, Mule K, Stolz DB. Histological organization in hepatocyte organoid cultures. *Am J Pathol*. 2001; 159(5): 1877-87.

39. Sudo K, Yamada Y, Saito K, Shimizu S, Ohashi H, Kato T*, et al.* TNF-alpha and IL-6 signals from the bone marrow derived cells are necessary for normal murine liver regeneration. *Biochim Biophys Acta*. 2008; 1782(11): 671-9.

40. Wuestefeld T, Klein C, Streetz KL, Betz U, Lauber J, Buer J*, et al.* Interleukin-6/glycoprotein 130-dependent pathways are protective during liver regeneration. *J Biol Chem*. 2003; 278(13): 11281-8.

41. Matsunami H, Kawasaki S, Ishizone S, Hashikura Y, Ikegami T, Makuuchi M, Kawarasaki H, Iwanaka T, Nose A, Takemura M. Serial

changes of h-HGF and IL-6 in living-related donor liver transplantation with special reference to their relationship to intraoperative portal blood flow. *Transplant Proc.* 1992; 24(5):1971-2.

42. Cressman DE, Greenbaum LE, DeAngelis RA, Ciliberto G, Furth EE, Poli V, Taub R. Liver failure and defective hepatocyte regeneration in interleukin-6-deficient mice. *Science*. 1996; 274(5291):1379-83.
43. Mangnall D, Bird NC, Majeed AW. The molecular physiology of liver regeneration following partial hepatectomy. *Liver Int.* 2003; 23(2):124-38.
44. Nelsen CJ, Rickheim DG, Tucker MM, Hansen LK, Albrecht JH. Evidence that cyclin D1 mediates both growth and proliferation downstream of TOR in hepatocytes. *J Biol Chem*. 2003; 278(6): 3656-63.
45. Michalopoulos GK. Liver regeneration after partial hepatectomy: critical analysis of mechanistic dilemmas. *Am J Pathol*. 2010; 176(1): 2-13.
46. Colégio Brasileiro de Experimentação (COBEA). Princípios éticos para o uso de animais de laboratório. Disponível em http://www.cobea.org.br.
47. Martins PN, Theruvath TP, Neuhaus P. Rodent models of partial hepatectomies. *Liver Int*. 2008; 28(1): 3-11.
48. Roger V, Balladur P, Honiger J, Baudrimont M, Delelo R, Calmus Y*, et al.* A good model of experimental acute hepatic failure: 95% hepatectomy; treatment by transplantation of hepatocytes. *Transplant Proc*. 1995; 27(4): 2504-5.

49. Panis Y, McMullan DM, Emond JC. Progressive necrosis after hepatectomy and the pathophysiology of liver failure after massive resection. *Surgery*. 1997; 121(2): 142-9.

50. Myronovych A, Murata S, Chiba M, Matsuo R, Ikeda O, Watanabe M.Role of platelets on liver regeneration after 90% hepatectomy in mice. *J Hepatol*. 2008; 49(3): 363-72.

51. Rahman TM, Hodgson HJ. Animal models of acute hepatic failure. *Int J Exp Pathol.* 2000; 81(2): 145-57.

52. Belanger M, Butterworth RF. Acute liver failure: a critical appraisal of available animal models. *Metab Brain Dis*. 2005; 20(4): 409-23.

53. He S, Atkinson C, Qiao F, Chen X, Tomlinson S. Ketamine-xylazine-acepromazine compared with isoflurane for anesthesia during liver transplantation in rodents. *J Am Assoc Lab Anim Sci*. 2010;49(1):45-51.

54. Gaertner DJ, Hallman TM, Hankenson FC, Batchelder MA. Anesthesia and Analgesia for Laboratory Rodents. In: Fish RE, Brown MJ, Danneman PJ, Karas AZ. Anesthesia and Analgesia in Laboratory Animals. 2nd ed. London: Academic Press; 2008. p. 239-97.

55. Bovill JG. Inhalation anaesthesia: from diethyl ether to xenon. *Handb Exp Pharmacol*. 2008; 182(2): 121-42.

56. Brunson DB. Pharmacology of Inhalation Anesthetics. In: Brown MJ, Danneman PJ, Karas AZ. *Anesthesia and Analgesia in Laboratory Animals*. 2nd ed. London: Academic Press; 2008. p. 83-95.

57. Assy N, Minuk GY. Liver regeneration: methods for monitoring and their applications. J Hepatol. 1997; 26(4):945-52.

58. Assy N, Gong Y, Zhang M, Pettigrew NM, Pashniak D, Minuk GY. Use of proliferating cell nuclear antigen as a marker of liver regeneration after partial hepatectomy in rats. *J Lab Clin Med*. 1998; 131(3):251-6.

59. Michalopoulos G, Cianciulli HD, Novotny AR, Kligerman AD, Strom SC, Jirtle RL. Liver regeneration studies with rat hepatocytes in primary culture. *Cancer Res*. 1982; 42(11): 4673-82.

60. Winking H, Gerdes J, Traut W. Expression of the proliferation marker Ki-67 during early mouse development. *Cytogenet Genome Res*. 2004; 105(2-4):251-6.

61. Mianji S, Hamasaki Y, Yamamoto S, Miyazaki S. Inhibition by dexamethasone of the lipopolysaccharide-induced increase in IL-6 mRNA abundance and IL-6 production in human polymorphonuclear leukocytes. *Int J Immunopharmacol*. 1996; 18(5): 339-46.

62. Drucker C, Gewiese J, Malchow S, Scheller J, Rose-John S. Impact of interleukin-6 classic- and trans-signaling on liver damage and regeneration. *J Autoimmun*. 2010; 34(1): 29-37.

63. White P, Brestelli JE, Kaestner KH, Greenbaum LE. Identification of transcriptional networks during liver regeneration. *J Biol Chem*. 2005; 280(5): 3715-22.

64. Crumm S, Cofan M, Juskeviciute E, Hoek JB. Adenine nucleotide changes in the remnant liver: An early signal for regeneration after partial hepatectomy. *Hepatology*. 2008;48(3):898-908.

65. Kandilis AN, Koskinas J, Tiniakos DG, Nikiteas N, Perrea DN. Liver regeneration: focus on cell types and topographic differences. *Eur Surg Res.* 2010; 44(1):1-12.

66. Adibi S, Paschkis KE, Cantarow A. Stimulation of the liver mitosis by blood serum from hepatectomized rats. *Exper Cell Res*. 1959; 18:396-398.

67. Mortensen KE, Revhaug A. Liver regeneration in surgical animal models - a historical perspective and clinical implications. *Eur Surg Res*. 2011; 46(1):1-18.

68. Shteyer E, Liao Y, Muglia LJ, Hruz PW, Rudnick DA. Disruption of hepatic adipogenesis is associated with impaired liver regeneration in mice. *Hepatology*. 2004; 40(6):1322-32.

69. Tannuri ACO. Modelos de regeneração hepática em animais em crescimento: estudos histológicos, moleculares e avaliação de efeitos de imunossupressores. [tese de doutorado]. São Paulo: Faculdade de Medicina, Universidade de São Paulo; 2007.

70. Kosai K, Matsumoto K, Funakoshi H, Nakamura T. Hepatocyte growth factor prevents endotoxin-induced lethal hepatic failure in mice. *Hepatology*. 1999; 30(1):151-9.

71. Scotté M, Masson S, Lyoumi S, Hiron M, Ténière P, Lebreton JP, Daveau M. Cytokine gene expression in liver following minor or major hepatectomy in rat. *Cytokine*. 1997; 9(11):859-67.

72. Fausto N, Laird AD, Webber EM. Liver regeneration: role of growth factors and cytokines in hepatic regeneration. *FASEB J*. 1995; 9(15):1527-36.

73. Stringer MD, Marshall MM, Muiesan P, Karani JB, Kane PA, Mieli-Vergani G, Rela M, Heaton ND. Survival and outcome after hepatic

artery thrombosis complicating pediatric liver transplantation. *J Pediatr Surg*. 2001; 36(6):888-91.

74. Heaton ND. Hepatic artery thrombosis: conservative management or retransplantation? *Liver Transp*l. 2013; 19(2):14-16.
75. Rabinovici N, Wiener E. Hemodynamic changes in the hepatectomized liver of the rat and their relationship to regeneration. *J Surg Res*. 1963; 3:3-8.
76. Lautt WW. Regulatory processes interacting to maintain hepatic blood flow constancy: Vascular compliance, hepatic arterial buffer response, hepatorenal reflex, liver regeneration, escape from vasoconstriction. *Hepatol Res*. 2007; 37(11):891-903.
77. Marubashi S, Sakon M, Nagano H, Gotoh K, Hashimoto K, Kubota M, Kobayashi S, Yamamoto S, Miyamoto A, Dono K, Nakamori S, Umeshita K, Monden M. Effect of portal hemodynamics on liver regeneration studied in a novel portohepatic shunt rat model. *Surgery*. 2004; 136(5):1028-37.
78. Dahm F, Georgiev P, Clavien PA. Small-for-size syndrome after partial liver transplantation: definition, mechanisms of disease and clinical implications. *Am J Transplant.* 2005; 5(11):2605-10.
79. Dahmen U, Hall CA, Madrahimov N, Milekhin V, Dirsch O. Regulation of hepatic microcirculation in stepwise liver resection. *Acta Gastroenterol Belg*. 2007; 70(4):345-51.
80. Eipel C, Abshagen K, Ritter J, Cantré D, Menger MD, Vollmar B. Splenectomy improves survival by increasing arterial blood supply in a rat model of reduced-size liver. *Transpl Int*. 2010; 23(10):998-1007.

81. Lo CM, Liu CL, Fan ST. Portal hyperperfusion injury as the cause of primary nonfunction in a small-for-size liver graft-successful treatment with splenic artery ligation. *Liver Transpl.* 2003; 9(6):626-8.

82. Rocheleau B, Ethier C, Houle R, Huet PM, Bilodeau M. Hepatic artery buffer response following left portal vein ligation: its role in liver tissue homeostasis. *Am J Physiol.* 1999;277(1):1000-7.

83. Smyrniotis V, Kostopanagiotou G, Kondi A, Gamaletsos E, Theodoraki K, Kehagias D, Mystakidou K, Contis J. Hemodynamic interaction between portal vein and hepatic artery flow in small-for-size split liver transplantation. *Transpl Int*. 2002;15(7):355-60.

84. Eipel C, Abshagen K, Vollmar B. Small-for-size: experimental findings for liver surgery. *Chirurg*. 2012; 83(3):238-46.

85. Eipel C, Abshagen K, Vollmar B. Regulation of hepatic blood flow: the hepatic arterial buffer response revisited. *World J Gastroenterol*. 2010; 16(48):6046-57.

86. Yoshioka S, Miyazaki M, Shimizu H, Ito H, Nakagawa K, Ambiru S, Nakajima N, Fukuda Y. Hepatic venous hemoglobin oxygen saturation predicts regenerative status of remnant liver after partial hepatectomy in rats. *Hepatology*. 1998; 27(5):1349-53.

87. Khan Z, Michalopoulos GK, Stolz DB. Peroxisomal localization of hypoxia-inducible factors and hypoxia-inducible factor regulatory hydroxylases in primary rat hepatocytes exposed to hypoxia-reoxygenation. *Am J Pathol*. 2006; 169(4):1251-69.

88. Jiang SM, Zhou GW, Zhang R, Peng CH, Yan JQ, Wan L, Shen C, Chen H, Li QY, Shen BY, Li HW. Role of splanchnic hemodynamics in

liver regeneration after living donor liver transplantation. *Liver Transpl*. 2009; 15(9):1043-9.

89. Feng AC, Fan HL, Chen TW, Hsieh CB. Hepatic hemodynamic changes during liver transplantation: a review. *World J Gastroenterol*. 2014;20(32):11131-41.
90. Dong HM, Ichimura K, Sakai T. Structural organization of hepatic portal vein in rat with special reference to musculature, intimal folds, and endothelial cell alignment. *Anat Rec*. 2010; 293(11):1887-95.
91. Fülöp A, Budai A, Czigány Z, Lotz G, Dezső K, Paku S, Harsányi L, Szijártó A. Alterations in hepatic lobar function in regenerating rat liver. *J Surg Res*. 2015;197(2):307-17.
92. Rodrigues DA, Silva AR, Serigiolle LC, Fidalgo S, Favero SS, Leme PL. Constriction rate variation produced by partial ligation of the portal vein at pre-hepatic portal hypertension induced in rats. *Arq Bras Cir Dig.* 2014; 27(4):280-4.
93. Yang L, Luo Y, Ma L, Wang H, Ling W, Li J, Qi X, Lu Q, Chen K. Establishment of a novel rat model of different degrees of portal vein stenosis following 70% partial hepatectomy. *Exp Anim*. 2016, 28. [Epub ahead of print].
94. Hawkins CM, Shaw DW, Healey PJ, Horslen SP, Dick AA, Friedman S, Shivaram GM. Pediatric liver transplant portal vein anastomotic stenosis: correlation between ultrasound and transhepatic portal venography. *Liver Transpl*. 2015; 21(4):547-53.
95. Nobuoka T, Mizuguchi T, Oshima H, Shibata T, Kimura Y, Mitaka T, Katsuramaki T, Hirata K. Portal blood flow regulates volume recovery of

the rat liver after partial hepatectomy: molecular evaluation. *Eur Surg Res*. 2006; 38(6):522-32.

96. Richter S, Vollmar B, Mücke I, Post S, Menger MD. Hepatic arteriolo-portal venular shunting guarantees maintenance of nutritional microvascular supply in hepatic arterial buffer response of rat livers. *J Physiol*. 2001; 531(1):193-201.
97. Lautt WW. The 1995 Ciba-Geigy Award Lecture. Intrinsic regulation of hepatic blood flow. Can J Physiol Pharmacol. 1996;74(3):223-33.
98. Dold S, Richter S, Kollmar O, von Heesen M, Scheuer C, Laschke MW, Vollmar B, Schilling MK, Menger MD. Portal Hyperperfusion after Extended Hepatectomy Does Not Induce a Hepatic Arterial Buffer Response (HABR) but Impairs Mitochondrial Redox State and Hepatocellular Oxygenation. *PLoS One*. 2015; 10(11):14-18.
99. Sato Y, Koyama S, Tsukada K, Hatakeyama K. Acute portal hypertension reflecting shear stress as a trigger of liver regeneration following partial hepatectomy. *Surg Today.* 1997; 27(6):518-26.
100. White CR, Frangos JA. The shear stress of it all: the cell membrane and mechanochemical transduction. *Philos Trans R Soc Lond B Biol Sci*. 2007; 362(1484):1459-67.
101. Busse R, Fleming I. Pulsatile stretch and shear stress: physical stimuli determining the production of endothelium-derived relaxing factors. *J Vasc Res.* 1998; 35(2):73-84.
102. Morsiani E, Aleotti A, Ricci D. Haemodynamic and ultrastructural observations on the rat liver after two-thirds partial hepatectomy. *J Anat*. 1998; 192(4):507-15.

103. Schoen JM, Wang HH, Minuk GY, Lautt WW. Shear stress-induced nitric oxide release triggers the liver regeneration cascade. *Nitric Oxide*. 2001;5(5):453-64.

104. Block GD, Locker J, Bowen WC, Petersen BE, Katyal S, Strom SC, Riley T, Howard TA, Michalopoulos GK. Population expansion, clonal growth, and specific differentiation patterns in primary cultures of hepatocytes induced by HGF/SF, EGF and TGF alpha in a chemically defined (HGM) medium. *Cell Biol.* 1996;132(6):1133-49.

105. Abshagen K, Eipel C, Vollmar B. A critical appraisal of the hemodynamic signal driving liver regeneration. *Langenbecks Arch Surg*. 2012; 397(4):579-90.

106. Wu TJ, Dahiya D, Lee CS, Lee CF, Chou HS, Chan KM, Lee WC. Impact of portal venous hemodynamics on indices of liver function and graft regeneration after right lobe living donor liver transplantation. *Liver Transpl*. 2011; 17(9):1035-45.

107. Liu C, Song JL, Lu WS, Yang JY, Jiang L, Yan LN, Zhang JY, Lu Q, Wen TF, Xu MQ, Wang WT. Hepatic Arterial Buffer Response Maintains the Homeostasis of Graft Hemodynamics in Patient Receiving Living Donor Liver Transplantation. *Dig Dis Sci*. 2016; 61(2):464-73.

108. Huang TL, Chen TY, Tsang LL, Ou HY, Yu CY, Wang CC, Wang SH, Lin CC. Hemodynamics of portal venous stenosis before and after treatment in pediatric liver transplantation: evaluation with Doppler ultrasound. *Transplant Proc*. 2012; 44(2):481-3.

109. Bucher ML, Swaffield MN. Regulation of hepatic regeneration in rats by synergistic action of insulin and glucagon. *Proc Natl Acad Sci U S A*. 1975;72(3):1157-60.

110. Sasaki Y, Zhang XF, Nishiyama M, Avruch J, Wands JR. Expression and phosphorylation of insulin receptor substrate 1 during rat liver regeneration. *J Biol Chem.* 1993; 268(6):3805-8.

111. Taub R, Mohn KL, Diamond RH, Du K, Harber BA. Molecular aspects of insulin-regulated hepatic growth. In: Draznin B, LeRoith D. Molecular Biology of Diabetes. Vol II. Totawa; 1994. P301 -320.

112. Chin S, Ramirez S, Greenbaum LE, Naji A, Taub R. Blunting of the immediate-early gene and mitogenic response in hepatectomized type 1 diabetic animals. *Am J Physiol*. 1995; 269(4):691-700.

113. White MF, Maron R, Kahn CR. Insulin rapidly stimulates tyrosine phosphorylation of a Mr-185,000 protein in intact cells. *Nature.* 1985; 318(6042):183-6.

114. Myers MG Jr, Sun XJ, White MF. The IRS-1 signaling system. *Trends Biochem Sci*. 1994; 19(7):289-93.

115. White MF, Kahn CR. The insulin signaling system. *J Biol Chem*. 1994; 269(1):1-4.

116. Sun XJ, Rothenberg P, Kahn CR, Backer JM, Araki E, Wilden PA, Cahill DA, Goldstein BJ, *Wh*ite MF. Structure of the insulin receptor substrate IRS-1 defines a unique signal transduction protein. *Nature*. 1991; 352(6330):73-7.

117. Amaya MJ, Oliveira AG, Guimarães ES, Casteluber MC, Carvalho SM, Andrade LM, Pinto MC, Mennone A, Oliveira CA, Resende RR,

Menezes GB, Nathanson MH, Leite MF. The insulin receptor translocates to the nucleus to regulate cell proliferation in liver. *Hepatology*. 2014; 59(1):274-83.

118. Carrillo MC, Favre C, Monti JA, Alvarez ML, Carnovale CE. Insulin hyperresponsiveness in partially hepatectomized diabetic rats. *Life Sci*. 2001; 68(12):1417-26.

119. Imamura H, Kawasaki S, Bandai Y, Sanjo K, Idezuki Y. Morphometry of sinusoids and portal hypertension in non-alcoholic cirrhosis. *J Hepatol.* 1994; 21(2):167-73.

120. Nagino M, Nimura Y, Kamiya J, Kondo S, Uesaka K, Kin Y, Hayakawa N, Yamamoto H. Changes in hepatic lobe volume in biliary tract cancer patients after right portal vein embolization. *Hepatology*. 1995; 21(2):434-9.

121. Mortensen KE, Conley LN, Hedegaard J, Kalstad T, Sorensen P, Bendixen C, Revhaug A. Regenerative response in the pig liver remnant varies with the degree of resection and rise in portal pressure. *Am J Physiol Gastrointest Liver Physiol*. 2008; 294(3):819-30.

122. Ladurner R, Traub F, Schenk M, Königsrainer A, Glatzle J. Cellular liver regeneration after extended hepatic resection in pigs. *HPB Surg*. 2009; 20(9):30-34.

123. Mortensen KE, Conley LN, Nygaard I, Sorenesen P, Mortensen E, Bendixen C, Revhaug A. Increased sinusoidal flow is not the primary stimulus to liver regeneration. *Comp Hepatol*. 2010; 20(9):2.

124. Xu MQ, Yan LN, Li B, Wen TF, Zeng Y, Zhao JC, Wang WT, Yang JY, Ma YK, Chen ZY, Zhang ZW. Initial clinical effect of intraportal insulin

administration on liver graft regeneration in adult patients underwent living donor right lobe liver transplantation. *Transplant Proc*. 2009; 41(5):1698-702.

125. Okabayashi T, Ichikawa K, Namikawa T, Sugimoto T, Kobayashi M, Hanazaki K. Effect of perioperative intensive insulin therapy for liver dysfunction after hepatic resection. *World J Surg.* 2011;35(12):2773-8.
126. Schmidt-Arras D, Rose-John S. IL-6 pathway in the liver: from physiopathology to therapy. *J Hepatol*. 2016 Feb 8. [Epub ahead of print].
127. Filho OG, Toderke EL, Baretta GA, Sakamoto DG, Agulham MA, Tambara EM, Matias JE. Tacrolimus-based immunossuppresion favours liver regeneration induced by extent hepatectomy in rats. *Rev Col Bras Cir*. 2010; 37(3):218-25.
128. Kahn D, Makowka L, Lai H, Eagon PK, Dindzans V, Starzl TE, Van Thiel DH. Cyclosporine augments hepatic regenerative response in rats. *Dig Dis Sci*. 1990; 35(3):392-8.
129. Kirimlioglu H, Kirimlioglu V, Yilmaz S, Coban S, Turkmen E, Ara C. Liver pathology and cell proliferation after calcineurin inhibitors and antiproliferative drugs following partial hepatectomy in rats. *Transplant Proc.* 2006; 38(2):622-6.
130. Escribano O, Fernández-Moreno MD, Piña MJ, Fueyo J, Menor C, Román ID, Guijarro LG. Pretreatment with FK506 up-regulates insulin receptors in regenerating rat liver. *Hepatology*. 2002; 36(3):555-61.
131. Aihaiti X, Hayamizu K, Oishi K, Yoshimitsu M, Itamoto T, Asahara T. Facilitation of survival in a rat fulminant hepatic failure model by

combination therapy using recombinant G-CSF and tacrolimus. *J Interferon Cytokine Res*. 2006; 26(4):226-34.

132. Ji E, Choi L, Suh KS, Cho JY, Han N, Oh JM. Combinational effect of intestinal and hepatic CYP3A5 genotypes on tacrolimus pharmacokinetics in recipients of living donor liver transplantation. *Transplantation*. 2012; 94(8):866-72.

133. Francavilla A, Barone M, Starzl TE, Zeevi A, Scotti C, Carrieri G, Mazzaferro V, Prelich J, Todo S, Eiras G. FK 506 as a growth control factor. *Transplant Proc*. 1990; 22(1):90-2.

134. Granelli-Piperno A, Nolan P, Inaba K, Steinman RM. The effect of immunosuppressive agents on the induction of nuclear factors that bind to sites on the interleukin 2 promoter. *J Exp Med*. 1990; 172(6):1869-72.

135. Garcia-Criado FJ, Palma-Vargas JM, Valdunciel-Garcia JJ, Toledo AH, Misawa K, Gomez-Alonso A, Toledo-Pereyra LH. Tacrolimus (FK506) down-regulates free radical tissue levels, serum cytokines, and neutrophil infiltration after severe liver ischemia. *Transplantation*. 1997; 64(4):594-8.