

Mateus Saito

O desenho da alça vascular arteriovenosa não interfere na sua patência: estudo experimental na pata de coelho

Tese apresentada à Faculdade de Medicina da Universidade de São Paulo para obtenção do título de Doutor em Ciências

Programa de Ortopedia e Traumatologia
Orientador: Dr. Marcelo Rosa de Rezende

São Paulo
2016

Dados Internacionais de Catalogação na Publicação (CIP)

Preparada pela Biblioteca da
Faculdade de Medicina da Universidade de São Paulo

©reprodução autorizada pelo autor

Saito, Mateus

O desenho da alça vascular anteriovenosa não interfere na sua patência : estudo experimental na pata de coelho / Mateus Saito. -- São Paulo, 2016.

Tese(doutorado)--Faculdade de Medicina da Universidade de São Paulo.
Programa de Ortopedia e Traumatologia.

Orientador: Marcelo Rosa de Rezende.

Descritores: 1.Coelhos 2.Anastomose arteriovenosa 3.Enxerto vascular 4.Veia femoral 5.Microcirurgia 6.Procedimentos cirúrgicos vasculares

USP/FM/DBD-369/16

Dedicatória

Aos meus pais, Yukiti e Dalva, que sempre me apoiaram na educação e formação pessoal.

À minha esposa, Daiene, minha eterna companheira.

Aos meus Filhos, João e Davi, para que se inspirem no caminho da evolução constante.

Agradecimentos

Aos Profs. Drs. Olavo Pires de Camargo, Tarcísio E. P. de Barros Filho e Gilberto Luis Camanho, pela oportunidade de realizar este trabalho no Instituto de Ortopedia e Traumatologia do Hospital das Clínicas da Faculdade de Medicina da Universidade de São Paulo.

Ao Prof. Dr. Marcelo Rosa de Rezende, pela concepção do projeto, orientação e pelo apoio na sua execução.

Ao Dr. Gustavo Bispo dos Santos e à Tec. Maria do Carmo Nunes pelo suporte durante a execução do experimentos.

Aos Profs. Drs. Rames Mattar Junior e Verônica Coelho, pela inspiração como pesquisadores, mestres e colegas.

À Profa. Dra. Consuelo Junqueira Rodrigues, à Sra. Simone Kneip Cavalheiro, à Profa. Dra. Claudia Irigoyen, ao Sr. Edson Dias Moreira, à Sra. Marcela Rabioglio, Sra. Jane Donini, à Sra. Tania Borges, ao Dr. Tiago Lazzaretti Fernandes e ao Dr. Thiago Bittencourt pelo compartilhamento de conhecimentos e pelo apoio logístico na execução do projeto.

À todos os colegas e amigos que me apoiaram nesta tese.

Epígrafe

" In every job that must be done, there is an element of fun. You find the fun, and - SNAP - the job's a game!"

" Em todo o trabalho a ser feito há um elemento de diversão. Você encontra a diversão e - num estalo - o trabalho se torna um jogo!"

Mary Poppins, de Pamela Lyndon Travers

Normatização

Esta tese está de acordo com as seguintes normas:

Referências: adaptado de International Committee of Medical Journal Editors (Vancouver).

Estrutura e apresentação: Guia de apresentação de dissertações, teses e monografias. Universidade de São Paulo. Elaborado por Anneliese Carneiro da Cunha, Maria Julia de A. L. Freddi, Maria Fazanelli Crestana, Marinalva de Souza Aragão, Suely Campos Cardoso, Valéria Vilhena. 3a ed. São Paulo: Serviço de Biblioteca e Documentação/Faculdade de Medicina da USP; 2011.

Abreviaturas dos títulos dos periódicos: List of Journals Indexed in Index Medicus, 1992.

Nomes das estruturas anatômicas baseados na Nomina Anatomica, 5a ed. Rio de Janeiro, 1984.

Vocabulário ortográfico da língua portuguesa, 5a edição, 2009, elaborado pela Academia Brasileira de Letras, em consonância com o Acordo Ortográfico da Língua Portuguesa, promulgado pelo decreto nº 6583/2008.

Sumário

Lista de abreviaturas, siglas e símbolos	7
Lista de tabelas	8
Lista de figuras	9
Resumo	11
Summary	13
1 INTRODUÇÃO.....	15
1.1 Objetivos.....	18
2 REVISÃO DA LITERATURA	20
2.1 Estudos pioneiros experimentais sobre a fisiologia das anastomoses arteriovenosas.....	20
2.2 Estudos clínicos sobre as fístulas arteriovenosas	24
2.3 Utilização clínica dos enxertos de veia e das anastomoses arteriovenosas para a reconstrução microcirúrgicas	28
2.4 Estudos experimentais relacionados à engenharia de tecidos.....	37
3 MÉTODOS.....	40
3.1 Ética.....	40
3.2 Padronização do método.....	40
3.3 Cálculo do tamanho da amostra.....	42
3.4 Protocolo Cirúrgico e Anestésico.....	43
3.5 Avaliações	56
3.5.1 Avaliação primária: patência dos vasos	56
3.4.2 Avaliações secundárias	56
3.4.3 Análise estatística	57
4 RESULTADOS	59
4.1 Quanto ao formato e à distribuição das alças	59
4.2 Presença ou ausência do fluxo de acordo com o desenho da alça... ..	65
4.3 Análise dos eletrólitos e da gasometria.....	67
4.4 Sinais de hemólise	79
5 DISCUSSÃO	84
5.1 Padronização da técnica	85
5.2 Resultados obtidos.....	88
5.3 Trabalhos semelhantes.....	90
5.4 Discordâncias com outros trabalhos	91
5.5 Limitações	93
5.6 Consequências teóricas	94
5.7 Generalizações possíveis.....	95
6 CONSIDERAÇÕES FINAIS	96
7 ANEXOS	97
8 REFERÊNCIAS	98

LISTA DE ABREVIATURAS, SIGLAS E SÍMBOLOS

- % - Porcentagem
- °C - Graus Celsius
- ALT - Alanina amino-transferase
- AST - Aspartato amino-transferase
- BD - Bilirrubina direta
- BD - Bilirrubina indireta
- bpm - Batimentos por minuto
- BT - Bilirrubinas totais
- DHL - Desidrogenase láctica
- gl - graus de liberdade
- mEq/L - Mili-equivalente por litro
- mL.min⁻¹ - Mililitros por minuto
- mm - Milímetros
- mmHg - Milímetros de mercúrio
- mmol/L - Milimol por litro
- pCO₂ - Pressão parcial de dióxido de carbono
- pH - Potencial de Hidrogênio - medida de acidez/alcalinidade da solução
- PO₂ - Pressão parcial de oxigênio
- rpm - movimentos respiratórios por minuto
- sat O₂ - saturação de Oxigênio
- UI/L - Unidades internacionais por Litro

LISTA DE TABELAS

Tabela 1 - Distribuição do tipo de alça por gênero	60
Tabela 2 - Parâmetros clínicos iniciais.....	61
Tabela 3 - Diferença entre os comprimentos de alça antes e após a secção e ligadura distal	62
Tabela 4 - Dimensões da alça na cirurgia inicial	63
Tabela 5 - Dimensões das alças na eutanásia	64
Tabela 6 - Relação entre o comprimento e a largura na cirurgia inicial	65
Tabela 7 - Relação entre o comprimento e a largura na eutanásia	65
Tabela 8 - Patência da alça após sete dias da cirurgia	66
Tabela 9 - Teste qui-quadrado fluxo x desenho	68
Tabela 10 - Eletrólitos e gasometria na cirurgia inicial	69
Tabela 11 - Eletrólitos e gasometria na eutanásia	70
Tabela 12 - Teste T para eletrólitos e gasometria – iniciais	79
Tabela 13 - Teste T para eletrólitos e gasometria - eutanásia	80
Tabela 14 - Distribuição dos marcadores bioquímicos de hemólise	81

LISTA DE FIGURAS

Figura 1 - Concepção dos modelos de alça. À esquerda, o modelo da alça “CIRCULAR” e à direita, o modelo de alça “ANGULADA”	18
Figura 2 – Anatomia da face medial da pata posterior do coelho	42
Figura 3 – Vasos femorais dissecados. Medida do comprimento do vaso a ser utilizado para a confecção da alça vascular.....	43
Figura 4 – Alça “ANGULADA”	48
Figura 5 – Alça “CIRCULAR”	49
Figura 6 – Alça “ANGULADA” (esquerda) e “CIRCULAR” (direita) protegidas pelas tiras de filme plástico	50
Figura 7 – Aferição das dimensões da alça	51
Figura 8 – Avaliação do fluxo da alça vascular com fluxômetro Doppler Transonic T106	52
Figura 9 – Alça vascular “ANGULADA” no sétimo dia pós-operatório	54
Figura 10 – Alça vascular “ANGULADA” no sétimo dia pós-operatório (à esquerda, ainda coberta pelo filme plástico, à direita, após a retirada do filme plástico)	55
Figura 11 – Alça vascular “CIRCULAR” no sétimo dia pós-operatório	56
Figura 12 – Gráfico da presença do fluxo nas alças "ANGULADAS".....	67
Figura 13 – Gráfico da presença do fluxo nas alças "CIRCULARES".....	67
Figura 14 – Alça “CIRCULAR” – pH.....	71
Figura 15 – Alça “CIRCULAR” - pCO ₂ (mmHg).....	71
Figura 16 – Alça "CIRCULAR" - pO ₂ (mmHg).....	72
Figura 17 – Alça “CIRCULAR” - Base Excess.....	72
Figura 18 – Alça “CIRCULAR” - Sódio (mEq/L).....	73
Figura 19 – Alça “CIRCULAR” - Potássio (mEq/L).....	73
Figura 20 – Alça “CIRCULAR” - Cálcio (mg/dL).....	74
Figura 21 – Alça “CIRCULAR” - Cloreto (mEq/L).....	74
Figura 22 – Alça “ANGULADA” - pH.....	75
Figura 23 – Alça “ANGULADA” - pCO ₂ (mmHg).....	75
Figura 24 – Alça “ANGULADA” pO ₂ (mmHg).....	76
Figura 25 – Alça “ANGULADA” - Base Excess (mmol/L).....	76
Figura 26 – Alça “ANGULADA” - Sódio (mEq/L).....	77

Figura 27 – Alça “ANGULADA” - Potássio (mEq/L).....	77
Figura 28 – Alça “ANGULADA” - Cálcio (mg/dL).....	78
Figura 29 – Alça “ANGULADA” - Cloreto (mEq/L).....	78
Figura 30 – Distribuição do Fluxo inicial e final mL.min ⁻¹ nos dois desenhos	83

RESUMO

Saito M. *O desenho da alça vascular arteriovenosa não interfere na sua patência: estudo experimental na pata de coelho* [tese]. São Paulo: Faculdade de Medicina, Universidade de São Paulo; 2016.

Introdução: as alças vasculares podem prover o suprimento sanguíneo adequado para um retalho microcirúrgico em um leito desfavorável, como fratura exposta ou área irradiada após a ressecção de tumores. Apesar de realizadas na prática clínica, há falta de estudos demonstrando quais os fatores são responsáveis pelo seu sucesso.

Objetivo: avaliar, em coelhos, qual é a influência do desenho da alça de veia femoral com anastomose na artéria femoral, na presença de fluxo (patência) após sete dias.

Método: Trinta e nove coelhos foram submetidas à microanastomose arteriovenosa com técnica microcirúrgica. As alças foram acomodadas em dois desenhos, um, chamado "circular" e outro, o mais alongado possível sem dobras na alça. Os parâmetros avaliados foram: presença ou não de fluxo, sinais de hemólise, alterações hemodinâmicas sofridas pela veia submetida à pressão arterial.

Resultados: Após sete dias, o fluxo estava presente em 68% das alças "anguladas" e em 75% das alças "circulares" ($p > 0,05$). Houve, intragrupo, diminuição estatisticamente significativa da pCO_2 e aumento estatisticamente significativo do pH. Não houve diferença estatisticamente significativa no restante dos parâmetros avaliados entre os dois modelos de alça.

Conclusão: O desenho da alça vascular arteriovenosa na pata do coelho não interfere na sua patência em um período de sete dias.

Descritores (DeCS): 1. Coelhos 2. Anastomose arteriovenosa 3. Enxerto vascular 4. Veia femoral 5. Microcirurgia 6. Procedimentos cirúrgicos vasculares

SUMMARY:

Saito M. *The design of arteriovenous vascular loop does not interfere with its patency: experimental study in the rabbit's paw* [thesis]. São Paulo: Faculdade de Medicina, Universidade de São Paulo; 2016.

Introduction: the vascular loops can provide adequate blood supply to a microsurgical flap in an unfavorable bed as open fracture or irradiated area after resection of tumors. Although performed in clinical practice, there is a lack of studies showing which factors are responsible for their success.

Objective: To evaluate, in rabbits, which is the influence in the presence of flow (patency) of femoral vein loop design in anastomosis of the femoral artery after seven days.

Method: Thirty-nine rabbits were subjected to arteriovenous microanastomosis with microsurgical technique. The loops were accommodated in two designs, one named "circular" and the other, the more elongated possible without folds. The parameters evaluated were: presence or absence of flow, hemolysis, hemodynamic changes suffered by vein submitted to blood pressure.

Results: After seven days, the flow was present in 68% of angled loops and 75% of the "circular" loops ($p > 0.05$). There was intra-group, statistically significant decrease in the pCO₂ and statistically significant increase in pH. There was no statistically significant difference in the rest of the parameters evaluated between the two loop models.

Conclusion: The design of arteriovenous vascular loops in the rabbit paw does not interfere with its patency over a period of seven days.

Descriptors: 1. Rabbits 2. Arteriovenous anastomosis 3. Vascular grafting
4. Femoral vein 5. Microsurgery 6. Vascular surgical procedures

1 INTRODUÇÃO

Os acidentes de alta energia, os tumores malignos nos membros superiores e inferiores e as lesões vasculares com interrupção do suprimento sanguíneo são situações clínicas extremas atendidas pelo ortopedista. Outrora, pelo risco de morte iminente ou por incapacidade técnica de salvar o membro, essas lesões eram tratadas com a amputação dos membros acometidos.

Atualmente, os avanços no suporte de vida e no tratamento clínico aumentam a expectativa de cura destes pacientes. A preservação do membro torna-se possível de ser realizada¹⁻⁵.

A reconstrução do membro lesionado é feita com a utilização de tecidos do próprio paciente. Eles são retirados de regiões sadias do corpo e transplantados no local da lesão. Estes tecidos transplantados são conhecidos como retalhos. A sobrevivência das células dos retalhos depende do suprimento sanguíneo trazido pelas artéria e veias que fornecem o sangue arterial e drenam o sangue venoso. Em alguns casos, este suprimento é obtido pelos vasos originais do tecido. Em outros, há a necessidade da realização de anastomoses desses vasos em artérias e veias da área receptora através da técnica microcirúrgica. Ao conjunto de vasos originais do tecido transplantado, dá-se o nome de pedículo. Ao conjunto de vasos do local da lesão, dá-se o nome de vasos receptores⁶.

Uma anastomose confiável depende da presença de vasos receptores viáveis ao alcance dos pedículo do retalho. Condições como o esmagamento e a laceração na área receptora, as lesões actínicas por radioterapia no local da ressecção de um tumor⁷ ou mesmo a presença da doença aterosclerótica podem danificar os vasos receptores no local da lesão e inviabilizar um bom suprimento sanguíneo ou uma boa drenagem para o retalho.

As alças vasculares são vasos transplantados de regiões adjacentes ou distantes que conectam do fluxo de uma artéria e veia sadias para o pedículo do retalho quando este não é longo o suficiente para uma anastomose direta. Elas têm viabilizado a realização de retalhos microcirúrgicos em áreas onde os vasos receptores locais estão danificados^{3,8}. Enxertos com até 38 cm podem ser utilizados⁹. As alças vasculares têm sido utilizadas em casos de reconstrução de cabeça e pescoço, tronco e membros^{1,10-15}. Elas podem ser confeccionadas aproveitando a mesma anestesia da transposição do retalho ou em outro procedimentos, dias antes, dividindo um procedimento longo e extenuante em dois, mais curtos¹⁶. Na cirurgia realizada em dois tempos pode-se testar o suprimento sanguíneo antes da colocação do retalho¹⁷. A alça é confeccionada e posicionada de forma a simular o envio do sangue para a área a ser tratada. Ela é deixada por dois a sete dias no seu local definitivo para que o fluxo seja testado⁶. Há relatos de um período de até 21 dias de maturação, com sucesso^{18,19}. Em caso de trombose, apenas esta estrutura é perdida ao invés de todo o retalho.

As alças podem ser confeccionadas com uma veia local, dissecada e liberada em sua porção distal ou com um enxerto livre de veia, retirada de uma região anatômica distante. A sua anastomose no vaso doador de fluxo sanguíneo pode ser feita através da técnica término-lateral ou término-terminal²⁰.

A taxa de sucesso das alças vasculares varia nas três primeiras semanas de 100% a 83%^{21,22}.

Especula-se sobre os fatores que podem levar à falha deste procedimento, entretanto, a literatura carece de modelos controlados que demonstrem quais são os fatores que realmente influenciam na patência da alça.

Os trabalhos clínicos apresentam casuísticas limitadas. A grande maioria dos artigos é de relato de um a três casos. As maiores casuísticas clínicas são de Cavadas, com 56 casos⁶ e de Lin, com 28 casos de pacientes submetidos a alças vasculares²³.

A carência de trabalhos controlados que permitam determinar quais os fatores que levam ao sucesso ou ao insucesso das alças levou à elaboração desta tese. O aspecto questionado é a influência do formato da alça vascular na sua taxa de sucesso, representada pela presença de fluxo, aqui denominada patência desta alça.

1.1 Objetivos

O objetivo primário deste trabalho é determinar se, em dois desenhos diferentes de alça, "circular" ou "angulada", há diferença na patência do fluxo sanguíneo que a percorre:

H_0 - Não há diferença na patência nos diferentes desenhos de alça, "circular" ou "angulada".

H_1 - Há diferença na patência nos diferentes desenhos de alça, "circular" ou "angulada".

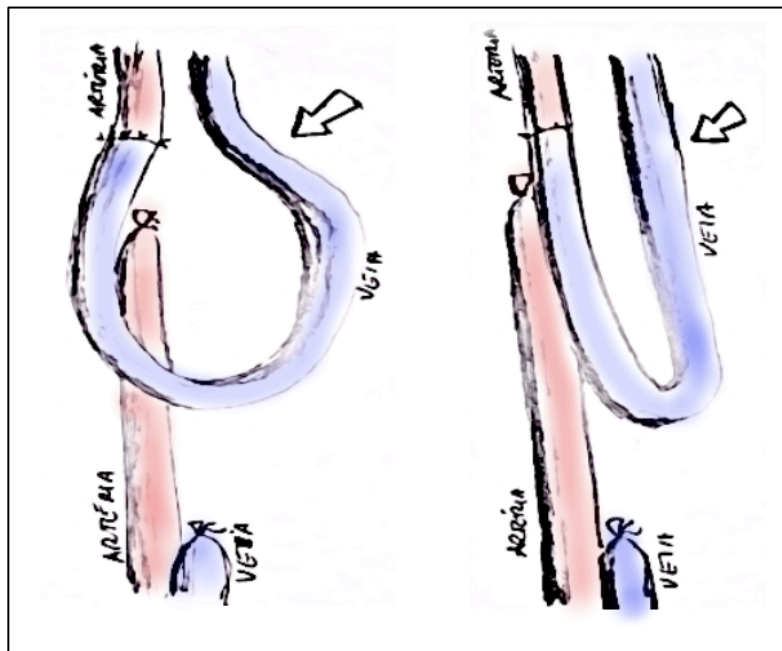


Figura 1 - Concepção dos modelos de alça. À esquerda, o modelo da alça "CIRCULAR" e à direita, o modelo de alça "ANGULADA".

Os objetivos secundários serão avaliados serão a repercussão dos diferentes desenhos da alça na frequência cardíaca, na gasometria, e a presença de hemólise.

2 REVISÃO DA LITERATURA

2.1 Estudos pioneiros experimentais sobre a fisiologia das anastomoses arteriovenosas

As alças arteriovenosas, tema esta tese, representam uma técnica de anastomose arteriovenosa. Os seguintes estudos criaram a base do conhecimento experimental utilizado nesta tese.

Carrel e Guthrie²⁴ em um estudo pioneiro de 1906 descrevem, em cães, a técnica para a revascularização de um membro inferior, anastomosando a artéria femoral na veia femoral e permitindo o fluxo reverso. Esta publicação está embasada em estudos feitos a partir de 1902 pelo próprio Carrel onde ele descreve a técnica cirúrgica para as anastomoses vasculares. Os autores procuram uma técnica para reverter o fluxo arteriovenoso e determinam que a anastomose término-terminal funciona enquanto a laterolateral falha na reperfusão do membro. Os desdobramentos deste trabalho dão para Carrel o primeiro prêmio Nobel de Medicina das Américas.

Carrel e Guthrie²⁵, em 1906, também descrevem, em uma cadela, a técnica cirúrgica para o macro-reimplante ao nível da coxa. Foram realizadas as anastomoses arteriais e venosas com um tempo de isquemia medido de uma

hora e quinze minutos. O animal sobrevive e apresenta cicatrização da pele. Após dez dias da cirurgia, o sítio cirúrgico é reabordado e é observada a presença de fluxo arterial e venoso, com a presença de um trombo ocluindo parcialmente a luz da artéria.

Hobson e Wright²⁶, em 1973, apresentam um modelo laterolateral de fístula arteriovenosa nos vasos femorais do cachorro. Neste modelo, os autores observam o aumento do fluxo arterial da artéria femoral após a confecção da fístula, assim como o aumento da pressão venosa da veia femoral distal ao local da intervenção. Não há mudança da pressão arterial e venosa centrais, assim como na temperatura da pata.

Fox e cols.²⁷, em 1986, demonstram as alterações histológicas apresentadas nas veias de ratos submetidas à anastomose arteriovenosa. Foram realizadas anastomoses de veias femorais término-laterais nas artérias femorais de ratos. As alterações foram avaliadas em sete, quinze, 30, 60 e 90 dias. A partir de sete dias, um material branco era possível de ser visto na luz da veia. Segundo os autores, essas alterações têm características semelhantes às dos vasos com aterosclerose.

Fillinger e cols.²⁸, em 1989, demonstram em cães que as alterações hipertróficas das veias submetidas ao fluxo arterial decorriam da turbulência causada por este fluxo e que a redução do fluxo com o uso de bandas de politetrafluoretileno prevenia a formação destas lesões.

Fillinger e cols.²⁹, em 1990, demonstram em cães as mudanças no fluxo dos vasos dependendo do diâmetro e da variação deste diâmetro nos enxertos vasculares. Alças em cujos vasos o fluxo vai da extremidade de maior diâmetro para a de menor diâmetro apresentam mais hiperplasia da parede que o fluxo segue do menor para o maior diâmetro ou que não apresentam variação do diâmetro ao longo da sua extensão.

Zhang e cols.³⁰ em 1995 apresentam um estudo experimental com monitorização de fluxo com Doppler e compararam o fluxo arterial em anastomoses realizadas em diferentes angulações nas artérias carótidas e jugulares de ratos. Não encontram diferença entre as anastomoses realizadas a 45 e a 90 graus, porém encontram diferença entre estes dois grupos e as anastomoses realizadas a 135 graus.

Cooley³¹, em 2002, relembra os trabalhos de Carrel e Guthrie que deram ao primeiro autor o prêmio Nobel de Medicina e Fisiologia de 1912. Em uma revisão literária, eles comemoram e reforçam que o primeiro prêmio Nobel dos Estados Unidos da América vieram dos resultados dos trabalhos experimentais com anastomoses arteriovenosas.

Komai e cols.^{32,33}, em 2005, demonstram em dois trabalhos consecutivos nos ratos as alterações histológicas da veia femoral superficial submetidas ao fluxo arterial da artéria femoral superficial na direção da extremidade do membro gerando a reperfusão venosa do membro. As principais alterações são: o aumento do diâmetro, a perda de células endoteliais, a ruptura de células da

musculatura lisa, o aumento da densidade de vasos capilares, com diâmetro menor que 13 micrômetros.

Castier e cols.³⁴, em 2006, demonstram em camundongos a instalação de hipertrofia na artéria e veia em um modelo onde a artéria carótida era anastomosada de maneira término-lateral na parede da veia jugular. Houve uma mortalidade perioperatória de 20%. Uma semana após a cirurgia observou-se o espessamento das paredes da veia em quatro vezes quando comparada a antes da anastomose. Na terceira semana, o lúmen encontrava-se com menos de um quarto da área original. A principal célula responsável pelo espessamento das paredes do vaso foram as células musculares lisas cuja origem não se pode determinar. Apenas pode-se excluir que elas tenham se originado da medula óssea.

Li e cols.³⁵, em 2007, demonstram em um modelo de fístula arteriovenosa carótida-jugular no porco que a hiperplasia da parede veia se dá pela proliferação de miofibroblastos oriundos da adventícia que migram em direção à luz do vaso.

Langer e cols.³⁶, em 2009, demonstram em ratos o aumento do diâmetro e a hipertrofia da camada íntima em um modelo de fístula arteriovenosa femoral-femoral. Houve 100% de sobrevivência dos ratos e 93% de patência das fístulas.

Hever e cols.³⁷, em 2010, apresentam um modelo de anastomose arteriovenosa dos vasos safenos em rato. Eles monitoraram as alterações hemodinâmicas (pressão arterial média e frequência cardíaca), hemorreológicas (relacionadas

às características das hemácias, como índice de agregação e resistência à deformação) e histológicas (hipertrofia da neo-íntima) neste vaso. Este modelo tenta simular uma alça de veia safena com anastomose término-lateral na parede lateral a artéria femoral, como é feita em humanos. Os autores encontraram ausência de alterações hemodinâmicas, aumento do índice de agregação plaquetária e hiperplasia da íntima nos ratos submetidos à anastomose arteriovenosa, quando comparadas aos controles.

Roan e cols.³⁸, em 2012, apresentam os efeitos da Rosuvastatina na prevenção da proliferação endotelial das fístulas arteriovenosas laterolaterais feitas entre a aorta e a veia cava inferior em ratos com diabetes fármaco-induzida pela estreptozotocina. A rosuvastatina apresenta efeitos protetores para a fístula mantendo o fluxo arterial medido no lado arterial da fístula. Os autores concluem que esta pode ser uma opção para a prevenção da falha das fístulas de diálise.

2.2 Estudos clínicos sobre as fístulas arteriovenosas

As fístulas arteriovenosas, sejam elas terapêuticas ou acidentais, representam situações clínicas com semelhanças às alças vasculares arteriovenosas. Dessa forma, os estudos apresentados a seguir representam um conhecimento correlato ao desta tese.

Doane e Kravitz³⁹, em 1947, descrevem as implicações clínicas da presença de uma fístula arteriovenosa entre os vasos subclávios em uma criança de dez anos, vítima de acidente com explosivos. Eles relataram o edema no membro acometido, o aumento da pressão venosa neste membro, sem a presença de alterações eletrocardiográficas, nem das séries vermelha e branca do hemograma. A fluoroscopia mostrou o aumento do ventrículo esquerdo. O paciente foi submetido à cirurgia onde os vasos subclávios (artéria e veia) foram ligados. O paciente sobreviveu. O membro manteve-se viável, com diminuição do edema. A fluoroscopia apresentou dimensões normais do ventrículo esquerdo.

Holman⁴⁰, em 1955, publica o primeiro estudo sobre as alterações fisiológicas causadas pela fístula arteriovenosa. Relata um caso de um minerador de 41 anos que, desde os dezesseis anos apresentara uma fístula arteriovenosa poplítea gerando os seguintes sinais e sintomas: aumento de volume do membro com a fístula, varicosidades neste membro, aumento da área cardíaca à radiografia, e assimetria do pulso e da pressão arterial medida nos membros. A fístula fora corrigida cirurgicamente e o paciente apresentou melhoras dos sintomas clínicos e diminuição da área cardíaca.

Brescia e Cimino⁴¹, em 1966, publicam a descrição da fístula arteriovenosa entre a artéria radial e a veia cefálica, utilizada até hoje para o processo de

hemodiálise. A anastomose fora feita com a técnica laterolateral através de uma incisão de 0,3 mm a 0,5 mm tanto na artéria quanto na veia e suturados com nylon 7-0. O aumento de débito cardíaco foi observado, sem causar repercussão clínica.

McMillan e Evans⁴², em 1968, alertam sobre o risco de alterações hemodinâmicas nos pacientes submetidos à realização da fístula. Três pacientes com insuficiência renal crônica, dialíticos, submetidos à cirurgia de Brescia e Cimino⁴¹ apresentam sinais de insuficiência cardíaca congestiva. Dois deles foram a óbito e o terceiro melhorou após o fechamento da fístula. Os autores concluem que, apesar a fístula de apenas cinco milímetros é capaz de gerar alterações hemodinâmicas clinicamente perceptíveis em alguns pacientes. Estas alterações podem ser fatais.

Ori e cols.⁴³, em 1996, demonstram em um estudo clínico, o aumento do débito cardíaco em $19.0 \pm 6.9\%$ e a diminuição da resistência arterial periférica em $23.5 \pm 7.1\%$ após a cirurgia para confecção da fístula arteriovenosa nos pacientes com insuficiência renal crônica.

Murphy e Nicholson⁴⁴, em 2002, apresentam uma série de 193 fístulas arteriovenosas rádio-cefálicas em pacientes diabéticos e não-diabéticos. A taxa de patência secundária (aquela presente depois de um ou mais procedimentos de desobstrução foi de 64% em não-diabéticos e 59% em diabéticos após um ano. Após três anos, essa taxa foi de 40% nos não-diabéticos e de 39% nos diabéticos

Murphy e cols.⁴⁵, também em 2002, apresentam um trabalho retrospectivo onde 282 fístulas em 197 pacientes apresentam taxa de patência primária de 68%, 54% e 44%, respectivamente em um, dois e três anos.

Zeebregts e cols.⁴⁶, em 2005, apresentam uma série de 100 casos consecutivos de fístulas para a diálise. Estas fístulas eram feitas entre a artéria braquial e veia cefálica. A patência primária (sem a necessidade de desobstrução) em um ano foi de 54,7% e a secundária (após um ou mais procedimentos de desobstrução) foi de 79,2%. Ao avaliar as causas de falha da fístula, os principais fatores relacionados que diminuem a incidência da falha foram o maior diâmetro da veia e a ausência de diabetes.

Basile e cols.⁴⁷, em 2008, avaliam pacientes com fístulas arteriovenosas para diálise e encontraram correlação entre o fluxo das alças e o débito cardíaco. Todos os pacientes com insuficiência cardíaca apresentavam alto fluxo na fístula.

Malík e cols.⁴⁸, em 2009, apresentam os sintomas comuns aos pacientes dialíticos com fístula arteriovenosa. Entre eles, a anemia e a insuficiência cardíaca congestiva. Também observa, nos pacientes dialíticos a presença de hipoxemia e correlacionam esta característica à insuficiência renal crônica.

Chandra e cols.⁴⁹, em 2010, demonstram em pacientes que a ultrassonografia é um método confiável para avaliar a patência de fístulas arteriovenosas. O método foi comparado à venografia com contraste radiopaco.

2.3 Utilização clínica dos enxertos de veia e das alças arteriovenosas para a reconstrução microcirúrgica.

Seguem os trabalhos clínicos que utilizam as alças arteriovenosas como um recurso para alongar o pedículo de um retalho.

Aschberg e cols.⁵⁰, em 1976 apresentam através de um relato de caso, a técnica de anastomose arteriovenosa para dilatar uma veia doadora. Eles realizam a anastomose da veia safena magna na parede lateral da porção distal da artéria tibial posterior. Após três meses sob fluxo arterial, a veia dobra de tamanho em diâmetro e é transplantada para o membro contralateral para suprir uma insuficiência venosa. Após dezoito meses, o enxerto permanecia patente. O estudo mostra a aplicação do conhecimento obtido com os enxertos de veia nas revascularizações para modificar a estrutura de um vaso.

Threlfall e cols.⁵¹, em 1982, publicam o primeiro relato da realização de uma alça arteriovenosa previa à implantação de um retalho em um paciente vítima de um acidente motociclístico com lesão da artéria poplítea, porém com suprimento arterial da perna garantida por vasos colaterais. Havia um grande defeito de cobertura na perna sem vasos adequados para recebê-los. Os autores utilizam um enxerto de veia superficial da perna contralateral para produzir uma alça arteriovenosa, término-lateral na artéria femoral distal e término-terminal na veia

safena do lado acometido. Sete dias depois realizou-se a cobertura da lesão da perna com um retalho livre grande dorsal.

Freedman e Meland ²¹, em 1989, publicam uma série de 25 casos consecutivos em que alças arteriovenosas foram confeccionadas previamente ao transplante do retalho microcirúrgico. As veias mais usadas são a veias safena magna e safena parva. Dezesete foram mantidas no leito. Há três falhas (12%). Os autores concluem que o procedimento permite um pedículo livre de tensão, com anastomoses em vasos receptores confiáveis. A possibilidade de monitorar avaliar o fluxo do enxerto previamente à realização do retalho e o menor tempo de isquemia do enxerto são apresentadas como vantagens do método.

Sorensen e cols. ¹⁷, em 1990, citam as vantagens da confecção das alças vasculares, como a diminuição do risco de trombose e a possibilidade de confecção dos retalhos em áreas receptoras sem vasos adequados ou mesmo sem vasos receptores.

Greenwald e cols. ¹, em 1990, descrevem a utilização das técnicas de enxertia vascular associada aos retalhos microcirúrgicos como técnicas para a reconstrução de membros com lesões vasculares crônicas devido ao diabetes. A falta de vasos receptores devido à vasculopatia diabética é uma condição também encontrada nos acidentes graves com esmagamento dos membros, nas lesões actínicas por radioterapia ou pela ressecção massiva de tecidos realizada no tratamento cirúrgico de alguns tumores.

Silveira e Patricio²², em 1993, apresentam uma série de doze casos de retalhos microcirúrgicos nutridos por alças vasculares. Os retalhos reconstruíam defeitos nos membros, tronco e face. As alças maturaram por 10 a 21 dias antes da transposição do retalho e ao final dos procedimentos, dez retalhos sobreviveram.

Giovanoli e Meyer³, em 1998, inspirados pelos trabalhos de Threlfall⁵¹ introduzem o termo "alça vascular", fístula arteriovenosa "angulada" preparada previamente à realização do retalho microcirúrgico. Os autores recomendam a sua utilização após a ressecção de tumores e no salvamento de membros gravemente traumatizados com falhas complexas. As vantagens da realização prévia e da maturação da alça alguns dias antes da cirurgia definitiva são, segundo os autores, o fluxo constante que corrige tortuosidades e dobras durante a manipulação e a liberdade de posicionamento dos retalhos devido ao grande comprimento dos vasos.

Karanas e cols.⁹, em 1998, apresentam uma série de seis casos de reconstrução microcirúrgica do ombro, períneo e sacro utilizando enxertos de veia safena para prolongar o pedículo. Foram realizados retalhos musculocutâneo grande dorsal e cutâneo baseado na artéria epigástrica inferior. Os vasos receptores foram a artéria e veia toracodorsal e a artéria epigástrica inferior. Os enxertos variavam em comprimento de 20 cm a 38 cm. Todos os retalhos sobrevivem.

Atiyeh e cols.¹⁶, em 2001, apresentaram uma série de casos onde 18 pacientes diabéticos necessitaram de retalhos microcirúrgicos para a cobertura das lesões

dos membros inferiores. Destes pacientes, sete utilizam uma alça prévia ao retalho microcirúrgico.

Bruner e cols.²⁰, em 2004, propõem uma classificação dos diferentes tipos de alças vasculares, com ou sem enxerto, término-lateral ou término-terminal. Os tipos são os seguintes: Tipo I: Alça COM interposição de enxerto de veia, anastomose término-lateral na artéria doadora, e anastomose término-terminal para a veia receptora. Tipo II: Alça COM interposição de enxerto de veia, anastomose término-terminal na artéria doadora, e anastomose término-terminal para a veia receptora. Tipo III: Alça SEM interposição de enxerto de veia, anastomose término-lateral na artéria doadora, e anastomose término-terminal para a veia receptora. Tipo IV: Alça SEM interposição de enxerto de veia, anastomose término-terminal na artéria doadora, e anastomose término-terminal para a veia receptora.

Bruner e cols.⁵², ainda em 2004, relatam um caso em que uma alça de safena foi utilizada em um paciente com doença arterial obstrutiva que sofrera uma tentativa malsucedida de cateterismo na aorta descendente e terminara com uma obstrução iatrogênica das artérias femoral superficial e profunda, além de uma úlcera profunda na região inguinal. O objetivo era fornecer suprimento sanguíneo para um retalho microcirúrgico, cobrindo uma área cruenta da região inguinal e, ao mesmo tempo, reperfundir um membro isquêmico. A solução foi criar uma alça de veia safena magna que levava o sangue da artéria ilíaca direita para a coxa esquerda, onde, através de duas anastomoses término-laterais ela supria as artérias femoral superficial e profunda. Distal à anastomose

da artéria femoral profunda, a alça nutria, através de uma anastomose término-terminal, um retalho livre do músculo tensor da fáscia lata contralateral, com pele, que cobria a falha na região inguinal. A outra porção da alça estava anastomosada pela técnica término-terminal com a veia do retalho, realizando a sua drenagem em direção à veia femoral contralateral. o retalho e o paciente sobreviveram por dez dias, quando um quadro séptico por fungos levou o paciente a óbito.

Lin e cols.²³, em 2004, apresentam o resultado de 65 pacientes submetidos ao procedimento de alça vascular com mais de 20 cm de comprimento para a confecção de retalhos (média de 28 cm) para a cobertura da perna, tornozelo, pé e região lombar. Desses casos, 28 o fizeram no mesmo tempo do retalho, para a artéria e para a veia. Seis fizeram o procedimento em dois tempos (alça em uma cirurgia e o retalho, dias depois). Outros 31 pacientes utilizaram o enxerto de safena somente para o suprimento arterial. No grupo em que a alça e o retalho foram realizados no mesmo tempo, a taxa de sobrevida do retalho foi de 89,3% e no grupo em que foi realizado em dois tempos, a taxa de sobrevida do retalho foi de 66,6%. Todos os pacientes utilizaram a veia safena magna para a confecção da alça. Os autores discutem a influência das dimensões da alça no fluxo, segundo a lei de Poiseuille ($Q = \pi \Delta P r^4 / 8 \eta l$; Q: fluxo sanguíneo, P: pressão de perfusão, r: diâmetro do vaso, η : viscosidade, l: comprimento do vaso). Concluem que a realização da alça em dois estágios não é vantajosa para o paciente.

Picard e cols.¹⁸, em 2004, apresentaram um relato de caso de reconstrução de face em que uma alça de safena foi feita 14 dias antes do retalho de fíbula vascularizada com sucesso. Os autores defendem o uso da alça em dois tempos.

Sunar e cols.¹⁹, em 2004, apresentam uma série de casos onde 15 alças foram preparadas para pacientes diabéticos com insuficiência arterial grave e com úlceras diabéticas ao nível da perna, tornozelo e pé. Utilizou-se a veia safena magna contra ou ipsilateral dependendo da disponibilidade do vaso. Essa alças foram preparadas e reabordadas em média dezesseis dias (variando de seis a 35 dias) depois. Doze delas estavam patentes e foram utilizadas para nutrir um retalho microcirúrgico. Utiliza-se a reconstrução em dois tempos pelo grave acometimento das artérias.

Ozbek e cols.⁵³, em 2005, apresentam uma série de sete casos onde uma alça venosa foi utilizada para a revascularização do membro contralateral através de uma anastomose entre o sistema arterial da artéria femoral e a veia safena abaixo do joelho.

Engel e cols.⁵⁴, em 2007, apresentam uma série de 16 casos onde a alça de veia cefálica anastomosada na artéria toracoacromial, serviu para pedículo de retalhos para a reconstrução de defeitos da parede torácica secundárias a osteomielite ou radionecrose.

Oswald e cols.⁵⁵, em 2007, apresentam uma série de 12 casos de alças venosas realizadas no mesmo tempo do retalho microcirúrgico. Comparam os seus

resultados com a literatura e concluem que os resultados das alças feitas no mesmo tempo do retalho são semelhantes aos das alças feitas previamente e maturadas antes do retalho.

Depprich e cols.¹¹, em 2008, apresentam um relato de caso de reconstrução de cabeça e pescoço com retalho microcirúrgico escapular nutrido por uma alça de veia safena anastomosada de maneira término-lateral com os vasos subclávios.

Cavadas⁶, em 2008, apresenta uma série de 56 casos microcirurgias onde foi realizada a alça vascular. Nestes casos, 37 são realizadas no mesmo tempo do retalho ou reimplante e 19 em dois tempos. Nos procedimentos reconstrutivos realizados em dois tempos, a média de tempo entre a realização da alça e o retalho microcirúrgico foi de seis dias. Não houve perdas.

Demiri⁵⁶, em 2009, apresentaram uma série de três casos onde alças de veia safena parva foram feitas para suprir retalhos microcirúrgicos grande-dorsais para a cobertura de defeitos na perna. A anastomose é feita entre a veia safena parva e a artéria poplítea utilizando a mesma anestesia do retalho.

Reichenberger e cols.¹², em 2010, apresentam uma série de 29 pacientes operados para a reconstrução de defeitos esternais com retalhos microcirúrgicos. Os retalhos recebem o suprimento sanguíneo através de uma alça de veia cefálica anastomosada na artéria toracoacromial.

Zenn e cols.⁵⁷, em 2010, apresentam um estudo em cadáveres e uma série de 30 casos onde ramo descendente da artéria circunflexa femoral lateral e a sua veia comitante são usados como alternativa ao enxerto de veia safena. O

comprimento médio deste enxerto é de 20,5 cm, com diâmetro proximal de 3,4 mm e distal de 1,9 mm. A vantagem deste tipo de enxerto utilizar uma artéria natural, vaso estruturado para resistir ao regime de alta pressão, junto com a sua veia.

Echo e Bullocks⁵⁸, em 2011, relatam um caso de paciente submetido a reconstrução dos membros inferiores utilizou um segmento da artéria circunflexa femoral lateral e da sua veia comitante como alternativa ao enxerto de veia safena. O segmento tem 10 cm de comprimento. Este trabalho utilizou o mesmo feixe descrito por Zenn e cols⁵⁷.

Akula e cols.⁴, em 2011, apresenta uma meta-análise sobre os resultados da preservação ou amputação do membro gravemente lesionado. A meta-análise incluiu onze trabalhos, totalizando 1138 pacientes. São avaliados diferentes escalas de qualidade de vida, como o SF-36 e escalas funcionais para membros traumatizados. Os autores concluem que os resultados funcionais são semelhantes entre os pacientes com membros inferiores amputados e reconstruídos, entretanto, a reconstrução é mais aceitável do ponto de vista psicossocial que a amputação.

Yuan e Jing⁵⁹, em 2011, apresentaram artigo de revisão sobre os diversos usos das veias safenas. Os autores recomendam o seu uso tanto nas microcirurgias reconstrutivas, no tratamento de aneurismas de artéria hepática, no *bypass* aortorrenal quanto nas aplicações clássicas, como a revascularização dos membros e do miocárdio.

Jandali e cols.⁵, em 2011, apresentam uma série de três casos de crianças submetidas a osteossíntese da coluna após a ressecção de tumores torácicos. A síntese é reforçada com fíbula vascularizada nutrida por uma alça de veia safena anastomosada nos vasos faciais. A alça é confeccionada e posicionada previamente à elevação do retalho fibular.

Lind e cols.¹³, em 2012, relatam dois casos de reconstrução na região perineal e na cabeça cujos retalhos foram supridos por enxertos de safena preparados quatro dias antes da transposição do retalho grande dorsal para o dorso e reto abdominal para o escalpe. Ambos os retalhos sobreviveram.

Harry e Deleyiannis¹⁴, em 2013, apresentam um caso de reconstrução do dorso com um retalho microcirúrgico anterolateral da coxa nutrido por uma alça de veia safena de 20 cm de extensão com anastomoses nos vasos toracodorsais.

Masden e cols.¹⁵, em 2013, apresentam alternativas para o suprimento sanguíneo em pacientes com lesão vascular nos membros superiores: artéria toracodorsal, ramo descendente da artéria circunflexa lateral femoral e artéria epigástrica inferior.

2.4 Estudos experimentais relacionados à engenharia de tecidos

Erol e Spira^{60,61} nos anos de 1979 e 1980, demonstram a formação de vasos capilares ao redor de uma fístula arteriovenosa em ratos.

Takato e cols.⁶², em 1991, aproveitam o fenômeno da neoformação vascular ao redor das alças vasculares para promover a confecção de um retalho cutâneo pré-fabricado.

Pribaz e cols.⁶³, em 1999, publicam a sua experiência com dez anos de retalhos pré-fabricados para a cobertura de regiões complexas como a fronte (incluindo o nariz), a mandíbula e a região malar. Esses retalhos eram preparados na coxa, no antebraço ou região supra-clavicular. A pele é expandida e modelada para cobrir os defeitos. Após um período de maturação, esta pele era retirada junto com os vasos que se tornavam o pedículo de um retalho microcirúrgico. A série mostra 15 retalhos em 12 pacientes.

Asano e cols.⁶⁴, em 2005, demonstram em ratos a neoformação vascular ao redor de uma alça arteriovenosa. Conseguem medir o fluxo de sangue na alça.

Hoang e cols.⁶⁵, em 2005, apresentam um modelo de alça de safena e veia femoral como suprimento arterial para um retalho pré-fabricado. Conseguiram uma veia de 12 cm de comprimento.

Kneser e cols.^{66,67}, em dois trabalhos publicados em 2006, apresentam as possibilidades de criação de tecidos através das técnicas de engenharia de tecidos nas quais uma alça vascular fornece o suprimento sanguíneo ao tecido neoformado.

Arkudas e cols.⁶⁸, em 2007, demonstram a possibilidade de um modelo de retalho ósseo pré-fabricado com matriz alogênica semeada com osteoblastos autógenos, nutrido por uma alça de veia femoral.

Arkudas e cols.⁶⁹, também em 2007, demonstram que os fatores de crescimento VEGF e bFGF estimulam a angiogênese em alças vasculares em ratos.

Manasseri e cols.⁷⁰, em 2007, apresentam um modelo de isolamento da alça vascular. A alça é isolada em uma folha contendo colágeno na face interna e silicone, na externa. O conjunto era preso por pontos de seda 9-0.

Arkudas e cols.⁷¹, em 2009, demonstram em ratos que a neo-angiogênese pode ser estimulada em modelos de alças vasculares em contato com VEGF e bFGF.

Beier e cols.⁷², em 2010, demonstram a possibilidade de produzir um substituto ósseo vascularizado introduzindo uma alça vascular em uma peça de hidroxiapatita. O experimento é realizado em ovelhas.

Beier e cols.⁷³, em 2011, demonstram a possibilidade de produzir um substituto ósseo vascularizado introduzindo uma alça vascular, desta vez, em uma peça de osso esponjoso. O experimento é realizado em ovelhas.

Polykandriotis e cols.⁷⁴, em 2011, apresentam uma análise retrospectiva de 497 alças arteriovenosas em ratos Lewis machos. Há patência em 77,26% dos casos. Há correlação de sucesso com a experiência e prática do cirurgião dias antes da cirurgia da alça.

Arkudas e cols.⁷⁵, em 2012, apresentam mais um modelo de bioengenharia de materiais onde o molde de enxerto ósseo é vascularizado por neo-vasos que brotam de alças vasculares.

Arkudas e Balzer⁷⁶, em 2013, apresentam um modelo de biomaterial em que uma alça vascular em ratos apresenta neovascularização em uma câmara repleta de vidro biocompatível, um modelo de substituto ósseo.

3 MÉTODOS

3.1 Ética

Foram utilizados coelhos fornecidos pelo Biotério Central da FMUSP, criados de acordo com as normas de manejo ético dos animais e liberados pelo biotério para o experimento.

Os animais seguiram o protocolo “Guide for the Care and Use of Laboratory Animals”⁷⁷ e o “Manual de Cuidados e Procedimentos com Animais de Laboratório do Biotério de Produção e Experimentação da FCF-IQ / USP”⁷⁸.

3.2 Padronização do método

Seguiu-se o protocolo ARRIVE (Animals in Research: Reporting In Vivo Experiments), protocolo criado e aceito por periódicos para a publicação de artigos de experimentação animal ⁷⁹. Por se tratar de uma tese de doutorado, este protocolo foi expandido para incluir todas as informações.

Em 11 de abril de 2012, realizou-se a primeira dissecação de vasos da face medial da pata posterior do coelho (Figura 1) para localização e avaliação dos vasos safenos. Estes vasos foram inicialmente escolhidos pois a veia safena magna é a mais usada nos seres humanos. Observou-se que os vasos safenos do coelho, diferente dos humanos apresentam-se em um padrão de duas veias ao redor da artéria safena. Este arranjo inviabilizaria a avaliação do fluxo em uma só veia, visto que as comunicações entre as duas veias comitantes poderia desviar o fluxo dos vasos.

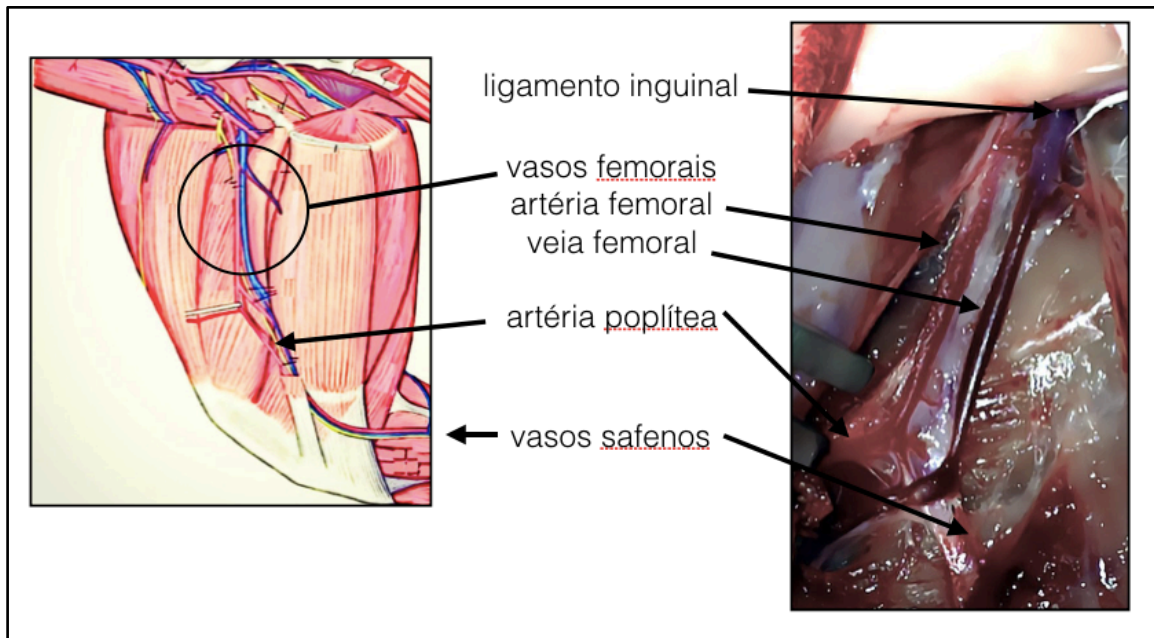


Figura 2 - Anatomia vascular da face medial da pata posterior do coelho.

Com o objetivo de desenvolver um modelo reprodutível, houve a necessidade de padronizar as seguintes etapas:

- 1 - Qual a veia da pata do coelho serviria para o modelo.
- 2 - Qual o tipo de anastomose (término-lateral ou término-terminal).
- 3 - Como manter os vasos com o formato desejado, sem comprimir o mesmo.
- 4 - Como evitar a aderência da alça nos tecidos adjacentes.
- 5 - Como e quando colher os exames. Quais as maneiras de aferir o fluxo da alça.

Foram realizados vinte-e-um experimentos-piloto avaliando cada detalhe. Ao final, chegou-se a um padrão de experimento que pode ser replicado em mais quinze experimentos e que, por sua vez, se tornou o piloto para o cálculo do tamanho da amostra.

3.3 Cálculo do tamanho da amostra

O tamanho da amostra foi calculado baseado nos seguintes dados:

- Variável dicotômica, nominal (Fluxo PRESENTE ou Fluxo AUSENTE)
- Taxa de sucesso na literatura variando entre 88% e 100%
- Erro alfa de 5% e erro Beta de 20%
- Avaliação unicaudal (alça “ANGULADA” com menor índice de fluxo presente que a alça “CIRCULAR”, por teoricamente haver maior risco de turbilhonamento do fluxo sanguíneo na curvatura).

Obteve-se a previsão de tamanho da amostra de 43 coelhos por braço, totalizando 86 coelhos.

Com o intuito de evitar o sacrifício desnecessário de coelhos planejou-se operar os animais com as técnicas de alça "angulada" e "circular" até atingir o número arbitrário de 12 cirurgias em cada grupo. O fluxo das alças desses animais foi avaliado e o CÁLCULO DO TAMANHO da amostra, revisado. Por ocasião da qualificação desta tese, realizou-se um teste de poder estatístico que previu, para um erro alfa de 5% e um erro beta de 20%, a necessidade de 466 espécimes para cada grupo, totalizando 932 coelhos. A decisão da banca de

qualificação foi de realizar o número de experimentos possíveis com os coelhos disponíveis já que o tamanho da amostra não era eticamente justificável.

3.4 Protocolo Cirúrgico e Anestésico

Foram utilizado coelhos *New Zealand* fornecidos pelo Biotério Central da Faculdade de Medicina da Universidade de São Paulo, sob o protocolo número 3641. De acordo com a disponibilidade dos animais, seriam fornecidos coelhos machos e fêmeas, adultos.

O peso dos animais variou de 2350 g a 6081 g.

O experimento consistia em isolar a veia femoral na pata posterior do coelho, desde a sua origem ao nível do ligamento inguinal até o joelho. Esta veia é seccionada o mais distal possível e o seu coto proximal é anastomosado com a artéria femoral, em um ponto mais proximal, formando a alça de veia.

Os animais foram anestesiados seguindo o seguinte protocolo de anestesia:

Pré-Operatório:

Os animais foram submetidos à administração intramuscular da associação de quetamina (40 mg.kg^{-1}) e midazolam (2 mg.kg^{-1}) de modo a facilitar a tricotomia e venopunctura da veia marginal da orelha com cateter

calibre 24G para realização de fluidoterapia com 10mL/kg/h de solução de cloreto de sódio 0,9%.

Neste momento, com o animal acalmado, aferia-se a frequência cardíaca através da ausculta cardíaca, a frequência respiratória, através da observação dos movimentos respiratórios e a temperatura com o uso de termômetro de superfície.

Em seguida, foi administrado propofol na dose de 5mg/kg, por via intravenosa, de modo a permitir a instalação da máscara e administração de isoflurano, diluído em oxigênio a 100%, por meio do circuito anestésico Mapleson D.

Transoperatório:

Cinco minutos antes da incisão da pele os animais receberam 10 mcg/kg de citrato de fentanila por via subcutânea.

Os animais foram preparados para o procedimento cirúrgico em condições assépticas. Foi utilizado o microscópio cirúrgico DF Vasconcelos e o material de microcirurgia do Laboratório de Microcirurgia do IOT-HC-FMUSP.

Foi feita a tricotomia com tricotomizador elétrico e a assepsia com clorexidina degermante a 2% seguido de clorexidina alcoólica a 0,5%.

Foram preparadas soluções com 1 mL de Lidocaína a 2% para permitir a vasodilatação e heparina 5000 UI em 10 mL de solução fisiológica, para evitar a formação de trombos na luz dos vasos.

Realizou-se uma incisão medial na coxa direita, desde o ligamento inguinal até o joelho do coelho. Identificou-se a artéria e a veia femoral desde o ligamento inguinal até a emergência dos ramos geniculares. Os ramos da veia femoral foram ligados e a veia, descolada do seu leito. A veia foi ligada imediatamente acima da origem dos ramos geniculares. A distância entre a ligadura e o ponto onde o vaso cruza o ligamento inguinal foi medido e considerado o comprimento do vaso.

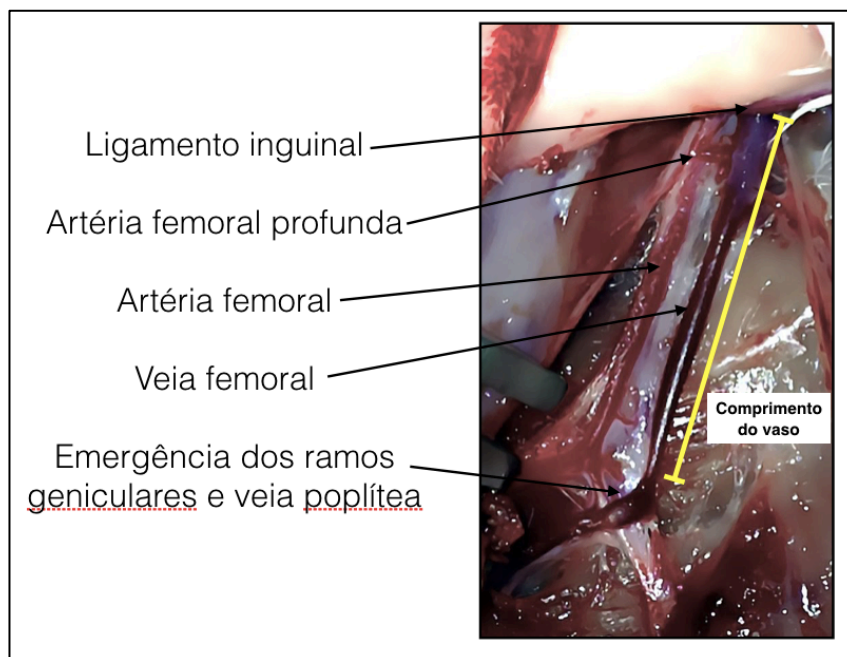


Figura 3 - Vasos femorais dissecados. Medida do comprimento do vaso a ser utilizado para a confecção da alça vascular

Foram colhidos, de uma porção da artéria femoral distal ao ponto onde seria feita a anastomose, os exames: gasometria arterial, hemograma, e bilirrubinas. Utilizou-se uma agulha de insulina (0,45 mm x 13 mm) com seringa heparinizada para a gasometria arterial e seringa seca para os demais exames. As análises foram realizadas na Divisão de Laboratório Central do Hospital das Clínicas da Faculdade de Medicina da Universidade de São Paulo.

Foi realizada uma anastomose término-terminal na artéria femoral imediatamente após a emergência da artéria femoral profunda. Utilizou-se fios de mononylon 10-0 com agulha de 75 micrômetros.

Após o término da anastomose, no momento do posicionamento da alça, um observador externo, sem contato direto com o procedimento, informa ao cirurgião qual o tipo de alça a ser confeccionada. Esta informação foi gerada através de tabela de randomização criada no site www.randomization.org, com 86 posições. Para um equilíbrio da randomização, os números sorteados foram agrupados em blocos de permuta que variam entre 2, 4 ou 6 posições.

A alça formada foi então acomodada em uma das duas posições possíveis, sorteada ao término da anastomose para não influenciar na dedicação do cirurgião ao procedimento:

- a) "ANGULADA", dobrada sobre si mesma no ponto médio do seu comprimento. A veia era acomodada de forma a haver contato entre os segmentos descendente e ascendente da alça, mas ao mesmo tempo, não haver estrangulamento nas paredes da mesma. Este formato alcança uma região mais distal da pata.

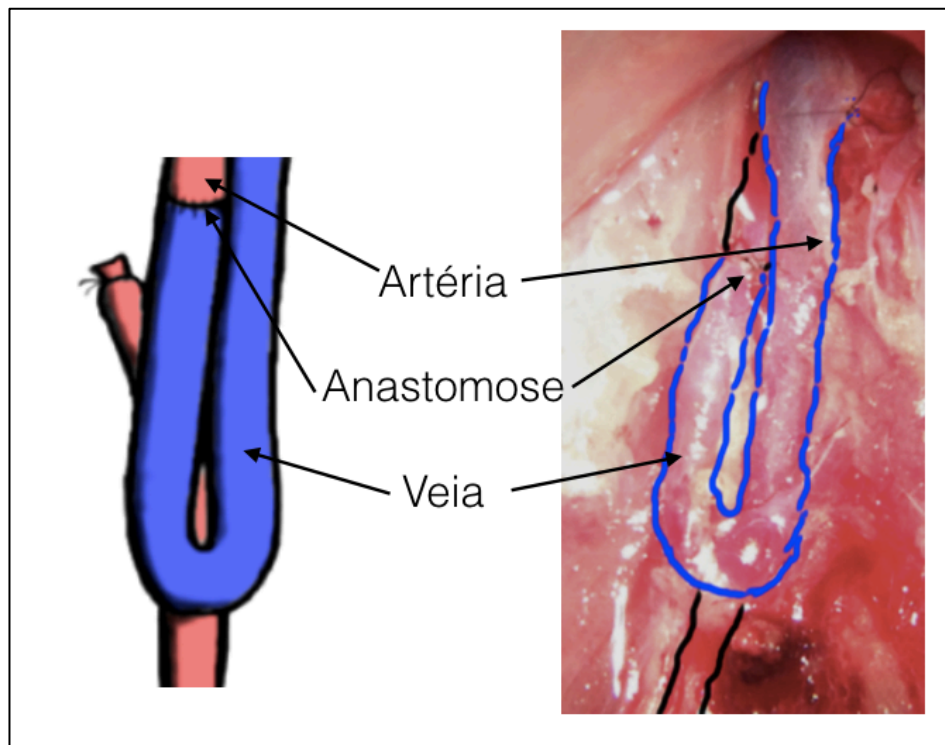


Figura 4 - Alça "ANGULADA"

b) “CIRCULAR”, acomodada de forma a ser o mais próximo de um formato circular. Por haver um equilíbrio entre o comprimento e a largura, este desenho de alça atinge uma região mais proximal da pata, quando comparada ao posicionamento de alça “ANGULADA”.

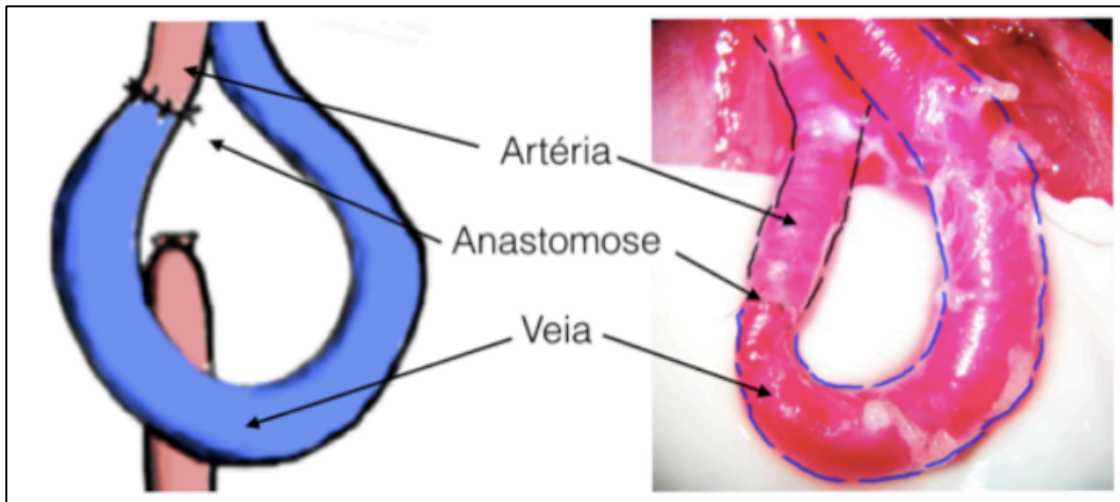


Figura 5 - Alça “CIRCULAR”

As alças foram acomodadas sobre um filme plástico estéril “Bioclusive” (Johnson & Johnson, EUA). O filme era preparado em um formato retangular, dobrado sobre si mesmo de forma que o adesivo não entre em contato com os tecidos, e fixado ao leito com fios de sutura. Sobre esta estrutura, tiras feitas com o mesmo material eram aderidos à base para manter a alça no formato necessário para a avaliação.

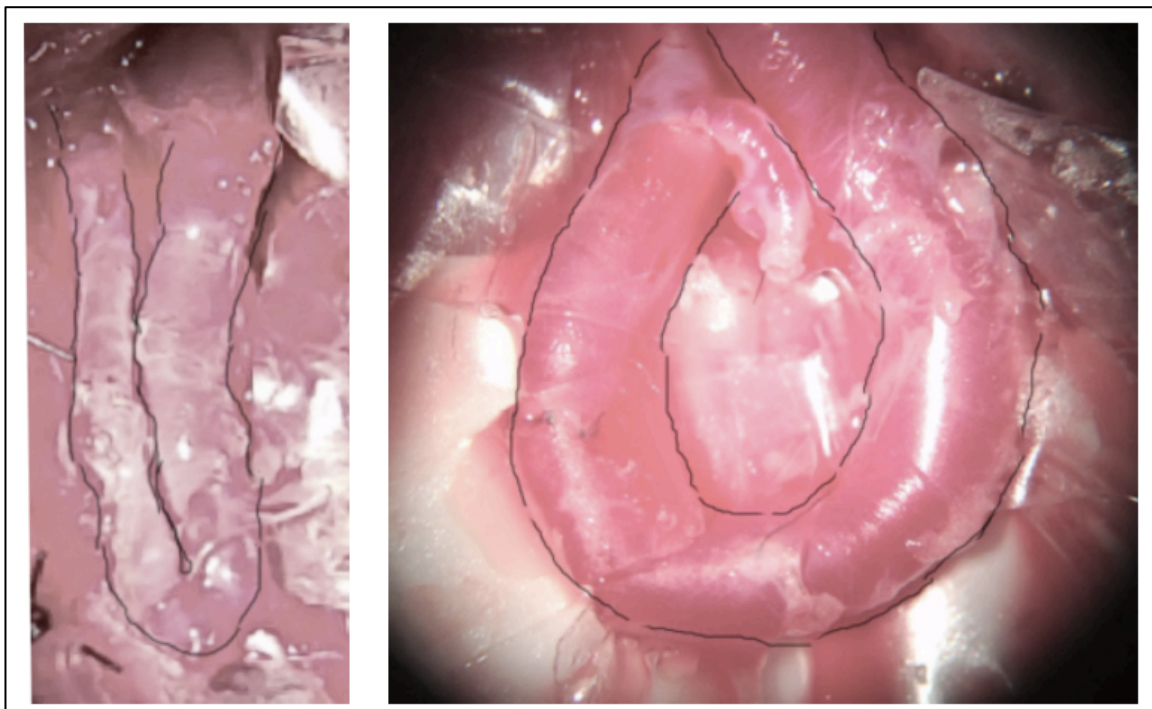


Figura 6 – Alça “ANGULADA” (esquerda) e “CIRCULAR” (direita) protegidas pelas tiras de filme plástico

A alça foi medida quanto ao comprimento, definido como a maior distância desde o ponto em que a artéria cruza o ligamento inguinal, quanto à sua maior largura perpendicular à linha do comprimento e, no caso da alça

“circular”, quanto ao diâmetro interno, também perpendicular ao comprimento, no espaço entre os segmentos descendente e ascendente da alça.

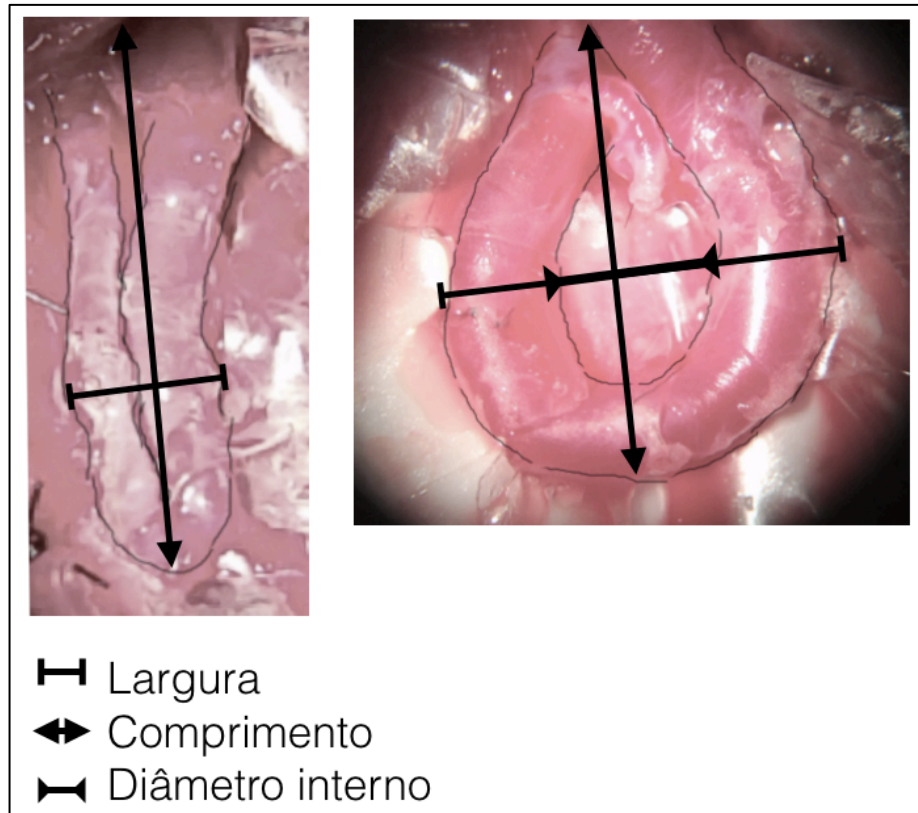


Figura 7 - Aferição das dimensões da alça

Nos primeiros 12 espécimes, o fluxo sanguíneo da alça foi aferido através do fluxômetro Transonic T106. A análise interina demonstrou não haver diferença de fluxo entre os modelos “ANGULADA” e “CIRCULAR” e, devido ao alto custo dos transdutores, esta medida não foi feita nos demais espécimes.



Figura 8 - Avaliação do fluxo da alça vascular com fluxômetro Doppler Transonic T106

Após as aferições, uma outra camada do filme plástico é delicadamente colocada sobre a alça para isolar o seu ambiente do restante da musculatura e evitar a aderência dos tecidos adjacentes.

O fechamento foi feito por planos, com a aproximação da musculatura distal à alça com nylon 4-0. O subcutâneo foi fechado com pontos invertidos também com nylon 4-0. A pele foi suturada com nylon 4-0 com pontos separados e um chuleio contínuo para garantir o fechamento da ferida.

A ferida era limpa e recoberta com o spray antisséptico e repelente para desestimular a lambedura da ferida. Foi colocado um colar para bloquear o movimento do pescoço, sem no entanto, atrapalhar a alimentação do animal. O

colar constituía-se de lâminas de alumínio unidas por tecido de algodão. Este colar era preso sobre si mesmo através de um fecho de Velcro (Velcro Company, EUA), e reforçado com esparadrapo comum.

Os animais permaneceram em gaiolas individuais com água e alimento à vontade, em ambiente limpo, climatizado, com ciclo de luz e sombra até o momento da eutanásia.

Pós-operatório:

No pós operatório os animais receberam: enrofloxacina na dose de 10 mg/kg a cada 12 horas por via subcutânea, meloxicam na dose de 0,1 mg/kg a cada 24 horas por via subcutânea Cloridrato de tramadol na dose de 4 mg/kg a cada 12 horas por via subcutânea.

Após sete dias, os animais foram submetidos a nova anestesia, para avaliações e posterior eutanásia seguindo o seguinte protocolo:

Protocolo cirúrgico da reavaliação após sete dias

Os animais foram submetidos à administração intramuscular da associação de quetamina (40 mg.kg^{-1}) e midazolam (2 mg.kg^{-1}) de modo a facilitar a venopunctura da veia marginal da orelha com cateter calibre 24G para realização de fluidoterapia com 10mL/kg/h de solução de cloreto de sódio 0,9%.

Neste momento, com o animal acalmado, aferia-se novamente a frequência cardíaca através da ausculta cardíaca, a frequência respiratória,

através da observação dos movimentos respiratórios e a temperatura com o uso de termômetro de superfície.

Em seguida, foi administrado propofol na dose de 5mg/kg, por via intravenosa, de modo a permitir a instalação da máscara e administração de isoflurano, diluído em oxigênio a 100%, por meio do circuito anestésico Mapleson D.

Cinco minutos antes da incisão da pele os animais receberam 10 mcg/kg de citrato de fentanila por via subcutânea. A pele foi incisada sobre a sutura e os planos divulsionados até o plano da alça criada há sete dias.

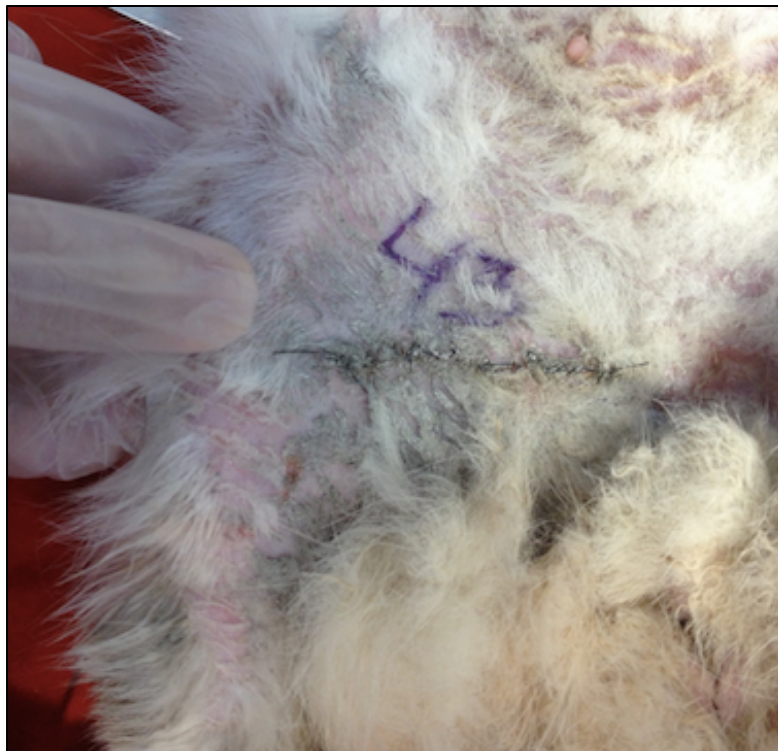


Figura 9 – Aspecto da ferida cirúrgica após sete dias da cirurgia

A alça foi identificada e o filme plástico, cortado com instrumental de microcirurgia. Em seguida ela é medida quanto ao sua maior largura, ao comprimento, definido como a maior distância desde o ponto em que a artéria cruza o ligamento inguinal e o diâmetro interno transverso ao comprimento, caso haja espaço entre os segmentos descendente e ascendente da alça. São colhidos os exames: gasometria arterial e bilirrubina, de uma porção da alça distal ao ponto de anastomose. Nos doze primeiro espécimes, foi avaliada a presença ou não do fluxo arterial por oclusão da porção distal e com a sonda do fluxômetro Transonic T106. Por fim administra-se cloreto de potássio na dose de 1,0 a 2,0 mEq/kg.

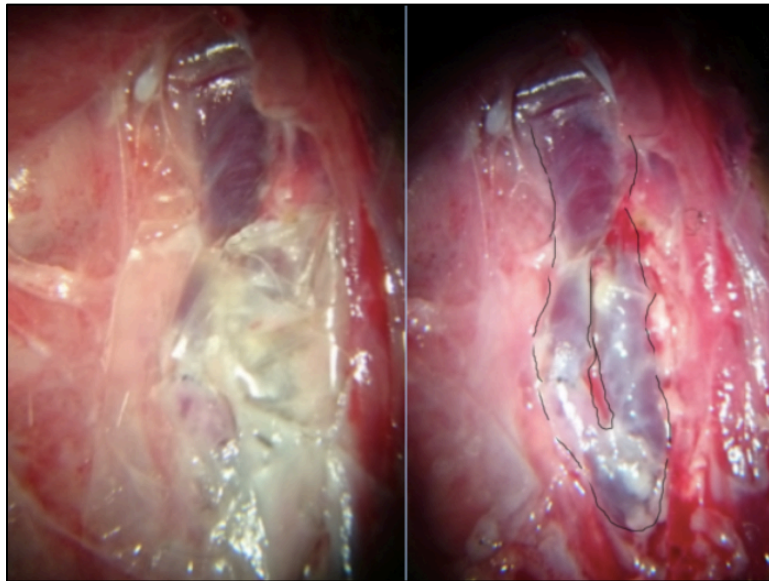


Figura 10 - Alça vascular “ANGULADA” no sétimo dia pós-operatório (à esquerda, ainda coberta pelo filme plástico, à direita, após a retirada do filme plástico)

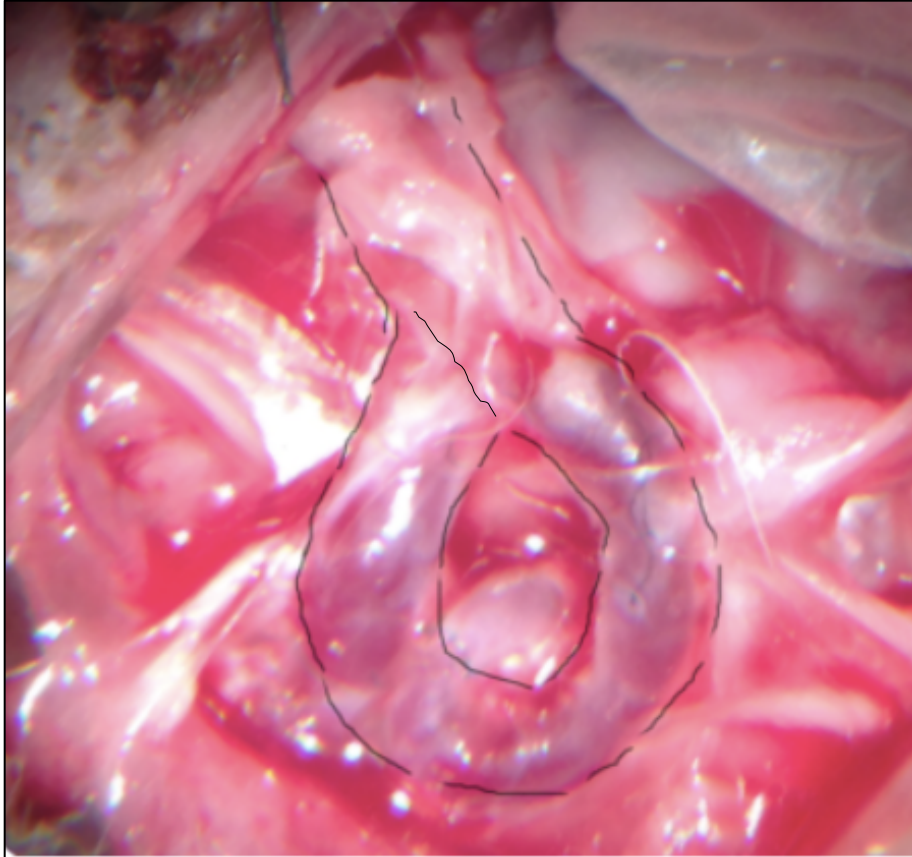


Figura 11 - Alça vascular “CIRCULAR” no sétimo dia pós-operatório

Após confirmar óbito do animal, as carcaças foram embaladas em sacos plásticos devidamente identificados e encaminhados à seção de descarte de carcaças da FMUSP.

3.5 Avaliações

3.5.1 Avaliação primária: patência dos vasos:

A alça de veia femoral é identificada e ligada em sua porção distal ascendente, adjacente ao ligamento inguinal. Ela então é seccionada e observa-se a presença de fluxo sanguíneo presente. Devido à ligadura desta alça distal, tem-se certeza que o fluxo vem da artéria.

O fluxo é classificado em PRESENTE ou AUSENTE.

3.5.2 Avaliações secundárias:

Parâmetros hemodinâmicos:

Imediatamente após as duas anestésias, são medidas a frequência cardíaca (FC) e a respiratória (FR).

A FC é medida em batimentos por minuto, permitindo avaliar a repercussão hemodinâmica dos diferentes tipos de vasos.

A FR é medida em movimentos por minuto, permitindo avaliar de modo indireto a eficácia da analgesia e a presença da depressão respiratória.

MARCADORES DE HEMÓLISE

Também são colhidas amostras do sangue dos coelhos e avaliados:

Hemoglobina (g/dL), Hematócrito (%)

Desidrogenase láctica (mg/dL)

Bilirrubinas direta e indireta (mg/dL)

GASOMETRIA ARTERIAL

Colheu-se a gasometria arterial para avaliação da qualidade do suprimento de oxigênio que a alça vascular aportaria para um retalho hipotético a ser realizado no sétimo dia pós operatório. A análise padrão da gasometria incluía pO_2 , pCO_2 , Saturação de O_2 , Base Excess, pH, Na^+ , K^+ , Cl^- , Ca^{2+} .

3.5.3 Análise estatística

A estatística descritiva será realizada utilizando-se o software Microsoft Excel 2010 e os demais testes utilizarão o pacote de estatística SPSS Statistics da IBM. As variáveis contínuas terão a sua distribuição normal avaliada pelo teste de Kolgomorov-Smirnov.

AVALIAÇÃO PRIMÁRIA:

HIPÓTESE NULA: a patência dos vasos nos diferentes desenhos das anastomoses são semelhantes em sete dias.

HIPÓTESE ALTERNATIVA: há diferença quanto a patência dos vasos nos diferentes desenhos de anastomoses em sete dias.

PATÊNCIA DOS VASOS

Presença ou não da patência: variável categórica analisada através do teste qui-quadrado.

AVALIAÇÕES SECUNDÁRIAS:

PARÂMETROS CLÍNICOS:

- Frequência Cardíaca: variável contínua analisada através do teste T de Student
- Frequência Respiratória: variável contínua analisada através do teste T de Student

GASOMETRIA ARTERIAL:

- pH – variável contínua analisada através do teste T de Student
- PCO₂ – variável contínua analisada através do teste T de Student
- PO₂ – variável contínua analisada através do teste T de Student
- Sat O₂ – variável contínua analisada através do teste T de Student
- Base Excess – variável contínua analisada através do teste T de Student

PESQUISA DE HEMÓLISE

- DHL, BILIRRUBINAS – variável contínua analisada através do teste T de Student

ELETRÓLITOS

- Sódio, Potássio, Cálcio e Cloreto – variável contínua analisada através do teste T de Student

4 RESULTADOS

4.1 Quanto ao formato e à distribuição das alças

Foram realizadas, de maneira controlada e randomizada, quarenta e três cirurgias. Quatro espécimes foram a óbito, três durante a indução da anestesia e o quarto, no primeiro dia pós-operatório. As informações de ambos foram retiradas da análise dos dados. As carcaças foram encaminhadas para o biotério para descarte e identificação das possíveis causas da morte. Trinta e nove cirurgias apresentaram registro dos dados e foram analisadas.

Vinte e nove coelhos eram fêmeas e dez eram machos.

O grupo de alça "circular" ficou com 20 espécimes e o grupo de alça "angulada" com 19 (Tabela 1).

Tabela 1 - Distribuição do tipo de alça por gênero

		Gênero		Total
		Feminino	Masculino	
Desenho	“ANGULADA”	13	6	19
	“CIRCULAR”	16	4	20
Total		29	10	39

Os parâmetros de frequência cardíaca, respiratória e temperatura, medidos após o animal receber o pré-anestésico, podem ser vistos na Tabela 2. A diferença entre os grupos de alça “circular” e “angulada” não foi estatisticamente significativa.

Tabela 2 - Parâmetros clínicos iniciais

Desenho		Mínimo	Máximo	Média	Desvio Padrão
“ANGULADA”	Frequência cardíaca inicial (bpm)	170	260	200,50	29,856
	Frequência respiratória inicial (rpm)	25	60	34,78	10,745
	Temperatura inicial (°C)	38,0	39,8	38,920	,7330
“CIRCULAR”	Frequência cardíaca inicial (bpm)	160	260	190,00	33,665
	Frequência respiratória inicial (rpm)	25	48	34,00	6,880
	Temperatura inicial (°C)	37,5	39,2	38,680	,5534

O comprimento do vaso utilizado para a confecção da alça, in situ e após a secção distal podem ser vistos na Tabela 3. Conforme esperado, no momento da secção e ligadura do vaso, o mesmo se retrai. O encurtamento relativo da dos vasos foi de 26,6% no grupo "circular" e 33,5% no grupo "angulado". Não houve diferença estatística entre o comprimento dos grupos "circular" e "angulada" nem antes nem depois da sua ligadura.

Tabela 3 - Diferença entre os comprimentos de alça antes e após a secção e ligadura distal

Desenho		Mínimo	Máximo	Média	Desvio Padrão
ANGULADA	Comprimento da alça ANTES da ligadura (mm)	39	58	49,06	5,672
	Comprimento da alça APÓS a ligadura (mm)	29	39	32,63	3,815
"CIRCULAR"	Comprimento da alça ANTES da ligadura (mm)	40	58	47,67	5,087
	Comprimento da alça APÓS a ligadura (mm)	30	41	35,00	3,928

As dimensões das alças (comprimento, largura e diâmetro interno) podem ser observadas na Tabela 4. A largura e comprimento da alça foram medidos imediatamente após a confecção da alça. Note que, nas alças "anguladas", o

diâmetro interno é zero devido ao contato direto entre as duas porções da alça. A diferença foi estatisticamente significante entre a largura e o diâmetro interno das alças "angulada" e "circular" e não foi estatisticamente significante entre os comprimentos dos dois grupos.

Tabela 4 – Dimensões da alça na cirurgia inicial

Tipo de alça		Mínimo	Máximo	Média	Desvio Padrão
"ANGULADA"	Comprimento inicial	14	32	22,56	4,472
	Largura inicial (mm)	5	11	6,19	1,759
	Diâmetro interno inicial (mm)	0	0	0,00	0,000
"CIRCULAR"	Comprimento inicial (mm)	15	27	20,94	3,172
	Largura inicial (mm)	6	17	10,76	2,658
	Diâmetro interno inicial (mm)	4	8	5,27	1,100

Tabela 5 - Dimensões das alças na eutanásia

Tipo de Alça		Mínimo	Máximo	Média	Desvio Padrão
"ANGULADA"	Comprimento final (mm)	12	30	22,00	4,676
	Largura final (mm)	2	21	6,56	5,189
	Diâmetro interno final (mm)	0	0	,00	,000
"CIRCULAR"	Comprimento final (mm)	12	24	18,75	3,531
	Largura final (mm)	5	19	9,19	3,781
	Diâmetro interno final (mm)	3	6	4,00	1,000

Tabela 6 - Relação entre o comprimento e a largura na cirurgia inicial

Desenho		Mínimo	Máximo	Média	Desvio Padrão
“ANGULADA”	Relação comprimento/largura*	1,64	5,40	3,8454	1,05940
“CIRCULAR”	Relação comprimento/largura*	1,29	3,50	2,0617	,61101

* p<0,0001

Tabela 7 - Relação entre o comprimento e a largura na eutanásia

Desenho		Mínimo	Máximo	Média	Desvio Padrão
“ANGULADA”	Relação comprimento/largura*	1,14	9,00	4,4395	2,02978
“CIRCULAR”	Relação comprimento/largura*	0,63	4,60	2,3463	,95180

*p=0,001

4.2 Presença ou ausência do fluxo após sete dias de acordo com o desenho da alça de veia.

A tabela 8 e os gráficos 12 e 13 mostram os resultados em relação a presença ou não de fluxo (patência) das alças após sete dias.

Tabela 8 - Patência da alça após sete dias da cirurgia

		Patência após 7 dias		Total
		AUSENTE	PRESENTE	
Desenho	“ANGULADA”	6 (32%)	13 (68%)	19 (100%)
	“CIRCULAR”	5 (25%)	15 (75%)	20 (100%)
Total		11 (28%)	28 (72%)	39 (100%)

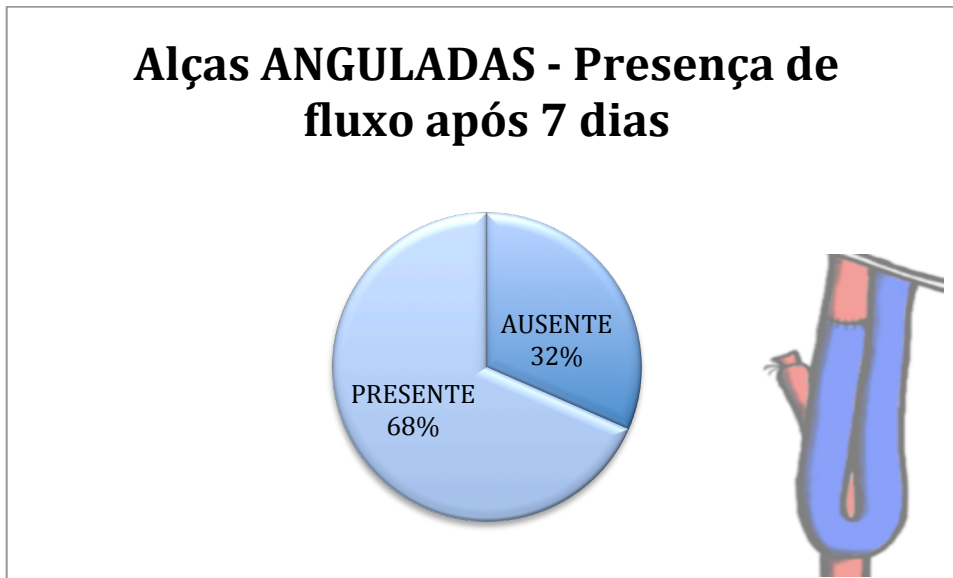


Figura 12 - Gráfico da presença do fluxo nas alças "ANGULADAS"

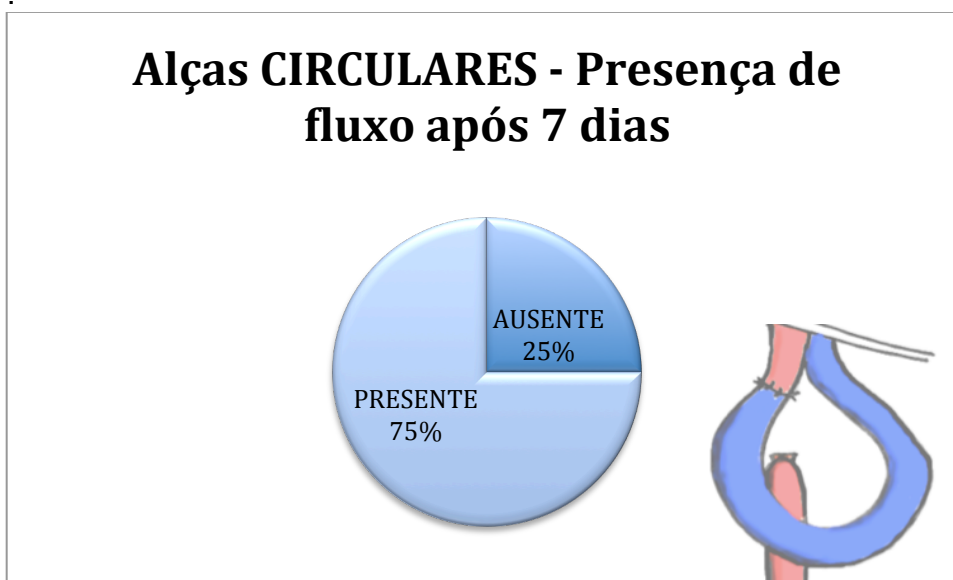


Figura 13 - Gráfico da presença do fluxo nas alças "CIRCULARES"

A comparação entre os grupos operados com alça "angulada" e "circular", quando submetidos à análise estatística pelo teste qui-quadrado, não demonstrou diferença estatística.

Tabela 9 - Teste qui-quadrado fluxo x desenho.

Testes qui-quadrado			
	Valor	gl	Significância (2 lados)
Qui-quadrado de Pearson	0,208	1	0,648
Correção de continuidade	0,010	1	0,920
Razão de verossimilhança	0,208	1	0,648
N de Casos Válidos	39		

4.3 Análise dos eletrólitos e da gasometria.

Os resultados das análises laboratoriais da gasometria estão listadas a seguir:

Tabela 10 - Eletrólitos e gasometria na cirurgia inicial

ALÇA “CIRCULAR”	Mínimo	Máximo	Média	Desvio Padrão
pH inicial	7,20	7,42	7,2616	0,07141
pCO ₂ inicial (mmHg)	38,70	91,90	68,8273	17,87032
pO ₂ inicial (mmHg)	99,60	399,00	213,6909	94,88694
sat O ₂ inicial (%)	0,00	100,60	36,3364	50,41730
Base Excess inicial (mmol/L)	-0,40	9,90	3,4655	3,33866
Sódio inicial (mEq/L)	137,00	148,00	140,5455	3,17376
Potássio inicial (mEq/L)	3,10	4,60	3,7636	0,48015
Cálcio inicial (mg/dL)	5,80	6,83	6,3818	0,29144
Cloreto inicial (mEq/L)	96,00	116,00	104,2727	6,03475

ALÇA “ANGULADA”	Mínimo	Máximo	Média	Desvio Padrão
pH inicial	7,14	7,40	7,2812	0,07608
pCO ₂ inicial (mmHg)	42,40	76,10	59,8182	11,72449
pO ₂ inicial (mmHg)	40,40	400,00	236,0727	131,00080
sat O ₂ inicial (%)	0,00	99,90	28,9455	41,62591
Base Excess inicial (mmol/L)	-0,10	6,60	2,3609	2,22143
Sódio inicial (mEq/L)	134,00	145,00	137,7273	3,00303
Potássio inicial (mEq/L)	3,10	4,10	3,6818	0,38423
Cálcio inicial (mg/dL)	6,10	6,76	6,4255	0,19831
Cloreto inicial (mEq/L)	96,00	107,00	101,5455	3,47458

Tabela 11 – Eletrólitos e gasometria na eutanásia

ALÇA “CIRCULAR”	Mínimo	Máximo	Média	Desvio Padrão
pH final	7,05	7,43	7,3092	0,10133
pCO ₂ final (mmHg)	10,10	66,60	46,4909	15,00989
pO ₂ final (mmHg)	28,40	262,00	135,0818	88,57413
sat O ₂ final (%)	35,10	101,90	80,8875	26,79112
Base Excess final (mmol/L)	-6,40	4,70	,3455	3,81376
Sódio final (mEq/L)	131,00	142,00	137,5455	3,38714
Potássio final (mEq/L)	2,80	4,40	3,6000	0,42661
Cálcio final (mg/dL)	5,51	6,74	6,1009	0,36822
Cloreto final (mEq/L)	94,00	116,00	103,8182	5,65364

ALÇA “ANGULADA”	Mínimo	Máximo	Média	Desvio Padrão
pH final	7,26	7,51	7,3584	0,07149
pCO ₂ final (mmHg)	27,80	55,50	48,5111	8,82715
pO ₂ final (mmHg)	37,70	322,00	154,2222	115,66063
sat O ₂ final (%)	53,70	101,70	86,8000	17,34474
Base Excess final (mmol/L)	-2,90	6,40	1,3889	3,06938
Sódio final (mEq/L)	133,00	144,00	138,5556	4,36208
Potássio final (mEq/L)	0,00	4,00	3,1800	1,15065
Cálcio final (mg/dL)	0,00	6,52	5,4590	1,92931
Cloreto final (mEq/L)	93,00	112,00	103,6667	6,30476

Todos os parâmetros da gasometria e os eletrólitos medidos apresentaram distribuição normal quando submetidos ao teste de Kolgomorov-Smirnov.

A comparação entre os resultados das gasometrias e eletrólitos iniciais e finais do grupo de alça “circular” pode ser observada nos gráficos a seguir:

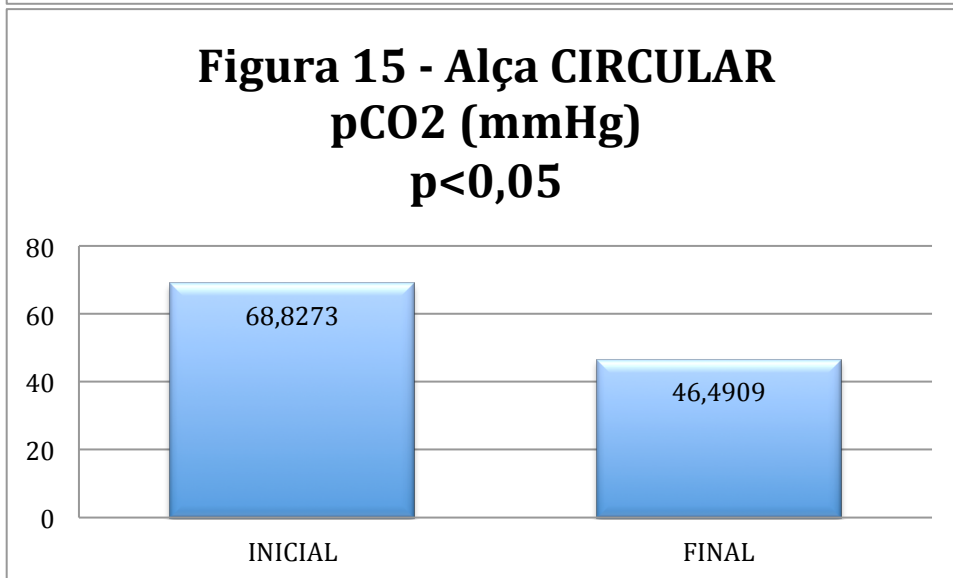
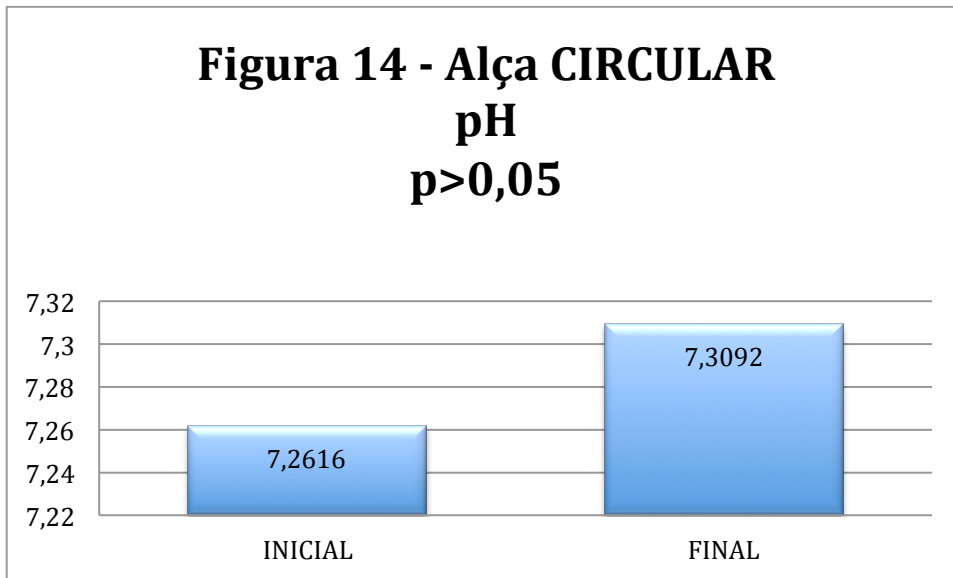


Figura 16 - Alça CIRCULAR
pO₂ (mmHg)
p>0,05

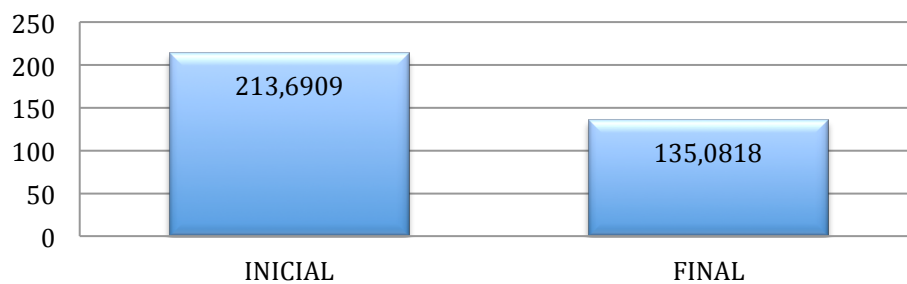
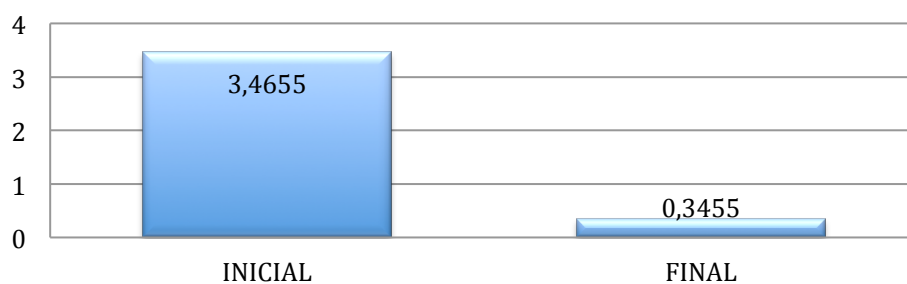



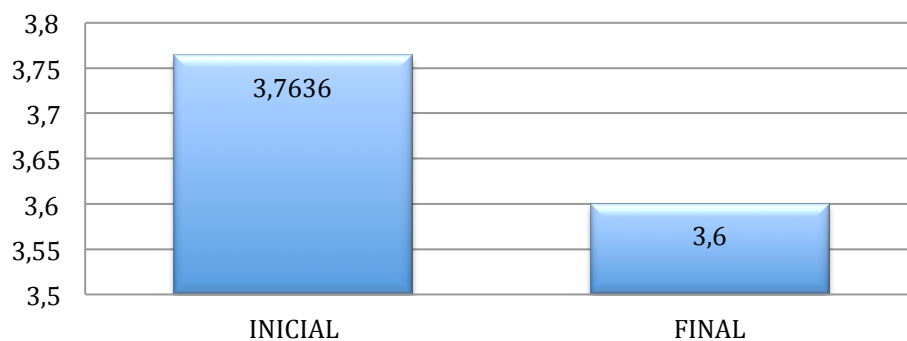
Figura 17 - Alça CIRCULAR
Base Excess
(mmol/L) p>0,05

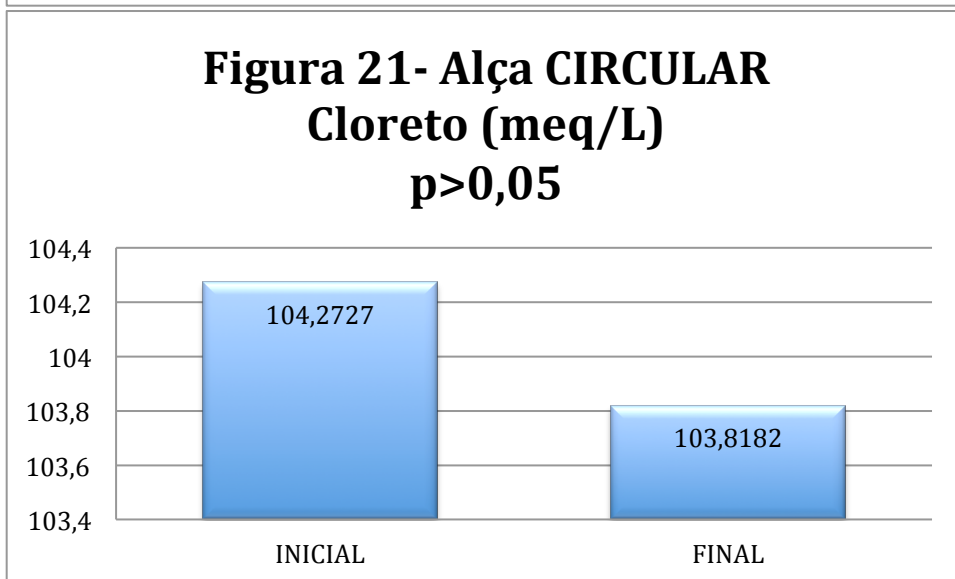
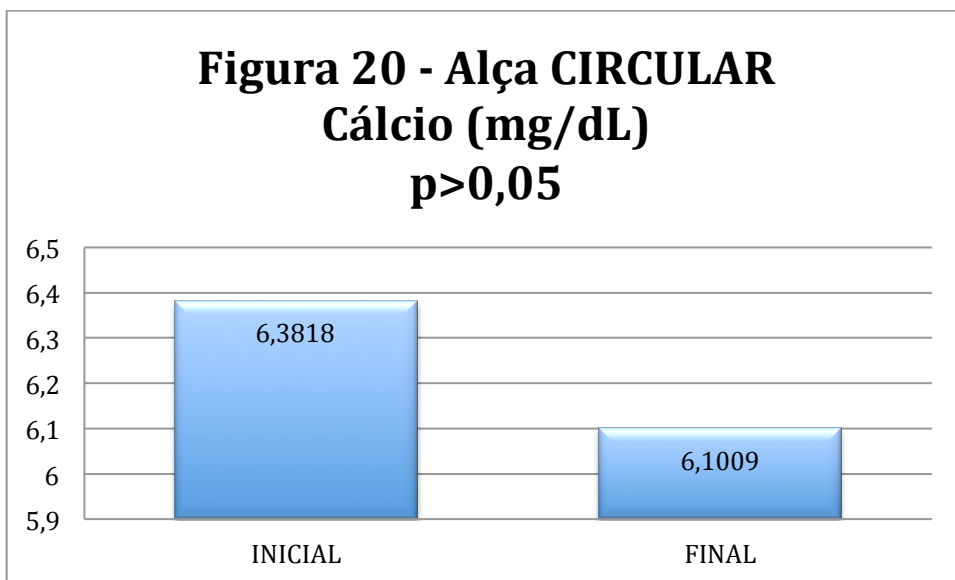


**Figura 18 - Alça CIRCULAR -
Sódio (meq/L)
 $p > 0,05$**



**Figura 19 - Alça CIRCULAR -
Potássio (meq/L)
 $p > 0,05$**





A comparação entre os resultados das gasometrias e eletrólitos iniciais e finais do grupo de alça "angulada" pode ser observada nos gráficos a seguir:

Figura 22 - Alça ANGULADA
pH
p<0,05

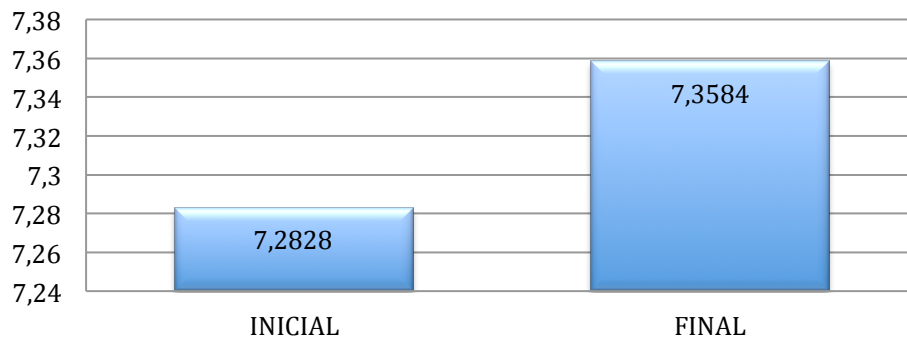


Figura 23 -Alça ANGULADA
pCO2 (mmHg)
p<0,05

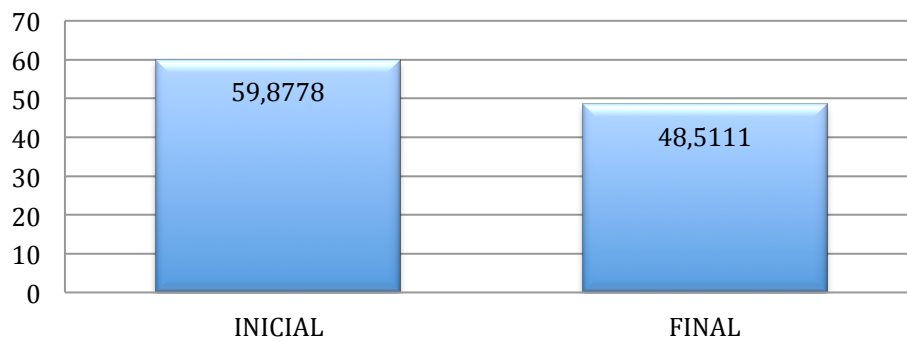


Figura 24 - Alça ANGULADA
pO₂ (mmHg)
p>0,05

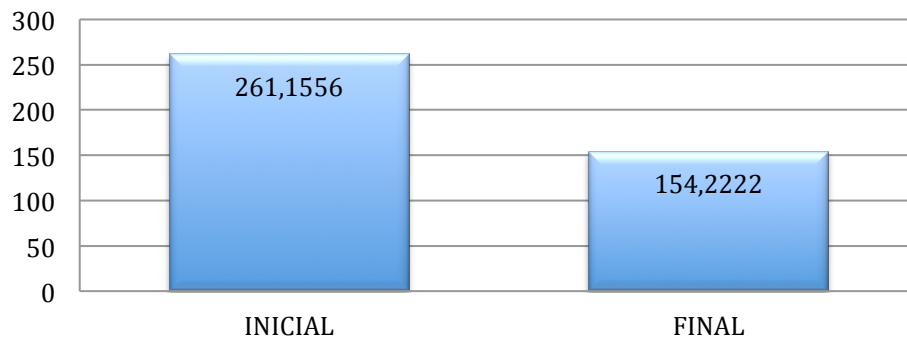


Figura 25 - Alça ANGULADA
Base Excess (mmol/L) p>0,05

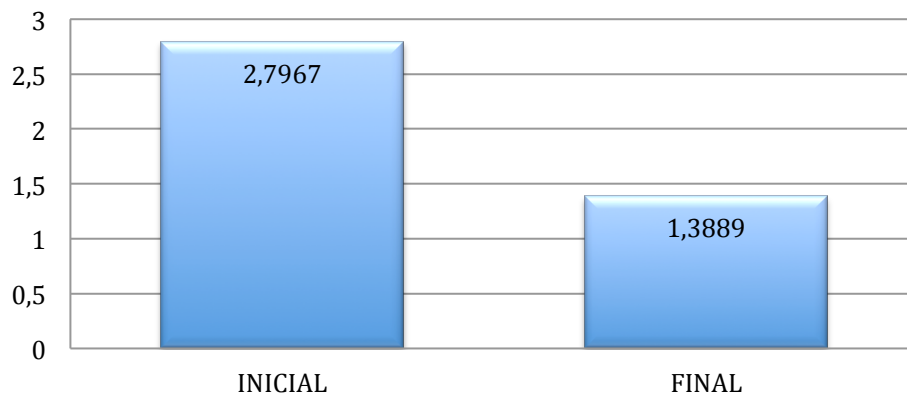


Figura 26- Alça ANGULADA
Sódio (meq/L)
p>0,05




Figura 27 - Alça ANGULADA
Potássio (meq/L)
p>0,05

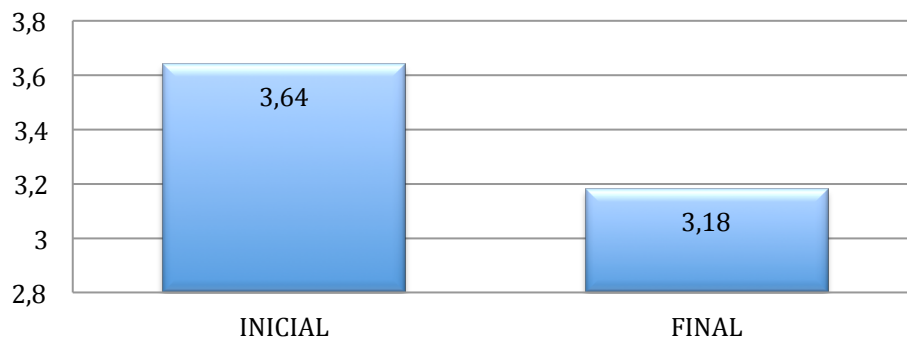


Figura 28 - Alça ANGULADA
Cálcio (mg/dL)
p>0,05

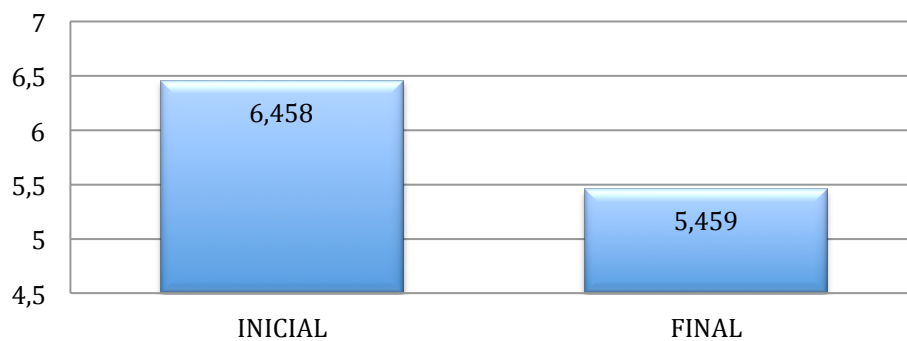



Figura 29 - Alça ANGULADA
Cloreto (meq/L)
p>0,05



Quando comparados os valores iniciais da gasometria e eletrólitos, ambos os grupos de alça “circular” e “angulada” apresentaram valores de base estatisticamente semelhantes.

Tabela 12 – Teste T para eletrólitos e gasometria – iniciais.

	Teste de Levene para igualdade de variâncias		Teste-t para Igualdade de Médias	
	Z	Significância	T	Significância
pH inicial	0,007	0,933	-0,621	0,541
pCO ₂ inicial (mmHg)	4,126	0,056	1,398	0,177
pO ₂ inicial (mmHg)	1,506	0,234	-0,459	0,651
sat O ₂ inicial (%)	1,112	0,304	0,914	0,372
Base Excess inicial (mmol/L)	0,041	0,841	2,139	0,045
Sódio inicial (mEq/L)	0,778	0,388	0,441	0,664
Potássio inicial (mEq/L)	1,267	0,274	-0,411	0,686
Cálcio inicial (mg/dL)	3,16	0,091	1,299	0,209

Também os grupos finais não apresentaram diferença estatisticamente significativa entre os grupos de alça "circular" e "angulada".

Tabela 13 – Teste T para eletrólitos e gasometria - eutanásia

	Teste de Levene para igualdade de variâncias		Teste-t para Igualdade de Médias	
	Z	Significância	t	Significância (2 extremidades)
pH final	0,291	0,596	-1,227	0,236
pCO ₂ final (mmHg)	0,76	0,395	-0,356	0,726
pO ₂ final (mmHg)	3,259	0,088	-0,42	0,68
sat O ₂ final (%)	1,08	0,312	-0,663	0,516
Base Excess final (mmol/L)	1,562	0,227	-0,584	0,567
Sódio final (mEq/L)	1,388	0,253	1,131	0,272
Potássio final (mEq/L)	2,896	0,105	1,085	0,292
Cálcio final (mg/dL)	0,354	0,559	0,057	0,955

4.4 Sinais de hemólise

Os marcadores laboratoriais de hemólise, desidrogenase láctica (DHL), bilirrubinas totais (BT), bilirrubina direta (BD) e bilirrubina indireta (BI) foram medidos e estão listados na tabela a seguir. Mediu-se a concentração das transaminases alanino amino-transferase (ALT) e aspartato amino-transferase (AST) para, descartar hepatopatia concomitante ao aumento das bilirrubinas. Estes valores também estão descritos na mesma tabela.

Tabela 14 - Distribuição dos marcadores bioquímicos de hemólise.

Desenho "Circular"				
	Mínimo	Máximo	Média	Desvio Padrão
ALT inicial (UI/L)	20	67	36,75	14,710
AST inicial (UI/L)	11	37	25,25	6,811
Bilirrubinas totais iniciais (mg/dL)	0,0	0,1	0,017	0,0389
Bilirrubina direta inicial (mg/dL)	0,0	0,0	0,000	0,0000
Bilirrubina indireta inicial (mg/dL)	0,0	0,1	0,017	0,0389
DHL inicial (UI/L)	160,7	617,8	333,825	126,8985
ALT final (UI/L)	12	48	30,36	11,102
AST final (UI/L)	13	39	22,00	8,450
Bilirrubinas totais finais (mg/dL)	0,0	0,1	0,018	0,0405
Bilirrubina direta final (mg/dL)	0,0	0,0	0,000	0,0000
Bilirrubina indireta final	0,0	0,1	0,018	0,0405
DHL final (UI/L)	124,2	345,2	232,973	66,7961
Desenho Angulado				
	Mínimo	Máximo	Média	Desvio Padrão
ALT inicial (UI/L)	17	73	38,42	21,043
AST inicial (UI/L)	18	62	30,17	12,988
Bilirrubinas totais iniciais (mg/dL)	0,0	0,1	0,025	0,0452
Bilirrubina direta inicial (mg/dL)	0,0	0,0	0,000	0,0000
Bilirrubina indireta inicial (mg/dL)	0,0	0,1	0,025	0,0452
DHL inicial (UI/L)	89,8	542,7	274,758	124,3742
ALT final (UI/L)	11	173	42,09	45,034
AST final (UI/L)	11	62	27,36	14,603
Bilirrubinas totais finais (mg/dL)	0,0	0,0	0,000	0,0000
Bilirrubina direta final (mg/dL)	0,0	0,0	0,000	0,0000
Bilirrubina indireta final	0,0	0,0	0,000	0,0000
DHL final (UI/L)	117,9	480,0	237,218	121,2778

O teste de normalidade Kolmogorov-Smirnov foi utilizado para a avaliação do padrão de distribuição dos dados dessas amostras. O resultado foi normal para ALT, AST, e DHL. Para as bilirrubinas, totais, diretas e indiretas, o teste rejeitou a hipótese de normalidade.

Em todas as amostras, não houve diferença estatística tanto na comparação intragrupo ("circular" ou "angulada") quanto na comparação intergrupos ("circular" *versus* "angulada") para os testes de hemólise (DHL, bilirrubinas total, direta e indireta), tampouco para as transaminases (ALT e AST).

A medida do fluxo em mL.min⁻¹ foi realizada nos 12 primeiros espécimes. A distribuição não foi normal e não se demonstrou diferença estatisticamente significativa nem intra-grupo entre cirurgia inicial e na eutanásia, nem entre os dois grupos.

Devido ao alto custo do equipamento e pela ausência de dados adicionais ao trabalho, a aferição do fluxo por Doppler foi descontinuada.

Tabela 15 – Fluxo medido em mL.min⁻¹

Desenho		Mínimo	Máximo	Média	Desvio Padrão
“ANGULADA”	Fluxo na cirurgia inicial	34	156	85,33	40,215
	Fluxo na eutanásia (mL.min ⁻¹)	0	101	42,71	39,037
“CIRCULAR”	Fluxo na cirurgia inicial	23	170	72,46	39,928
	Fluxo na eutanásia (mL.min ⁻¹)	0	160	44,33	50,060

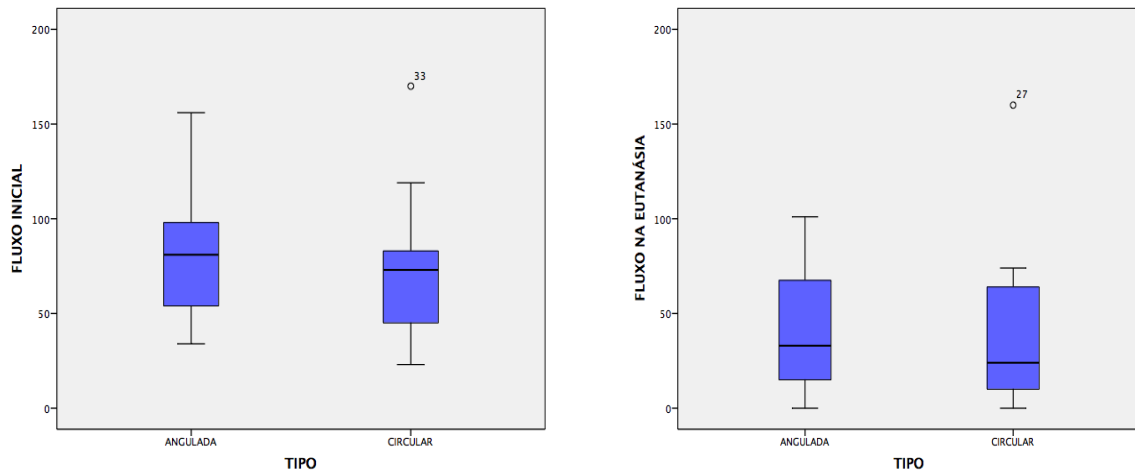


Figura 30 – Distribuição do Fluxo inicial e final em mL.min⁻¹ nos dois desenhos

5 DISCUSSÃO

Os estudos com anastomoses vasculares e as suas consequências na recuperação de membros doentes ou lesionados é uma linha de pesquisa médica que remonta da virada do século XIX para o XX. Experimentos relacionadas a esse assunto renderam o primeiro prêmio Nobel de Medicina e Fisiologia do continente americano^{24,31}. O uso de veias para a revascularização de tecidos, como o miocárdio, também é um dos marcos da medicina contemporânea⁸⁰.

As alças vasculares arteriovenosas, tema de discussão deste trabalho, têm sido largamente utilizadas, tanto para a reconstrução dos membros quanto para a revascularização de tecidos⁵⁹.

Apesar de descritas desde 1982⁵¹, algumas perguntas ainda não foram respondidas. Esta tese tem o objetivo de propor um modelo de avaliação e responder a uma pergunta: qual a influência no desenho de uma alça na presença ou não de fluxo após sete dias?

Para responder a esta pergunta as seguintes etapas foram resolvidas:

Como fazer uma anestesia duradoura para o coelho?

Qual o melhor vaso e a melhor maneira de fixar este vaso à forma que estamos estudando?

Como manipular este vaso e colher amostras com o mínimo de agressão e interferência nos delicados tecidos do coelho?

5.1 Padronização da técnica

Para a realização deste trabalho, as seguintes etapas foram superadas: padronização da anestesia de longa duração, escolha do vaso ideal para a realização da alça, escolha do molde da alça para manter o formato e método para a coleta dos exames e avaliação.

O primeiro desafio superado a foi a anestesia por tempo prolongado em coelhos. Os procedimentos microcirúrgicos levam até 4 horas para que sejam completados. O protocolo de anestesia foi suficiente para permitir a sobrevivência dos animais durante e após estas anestésias prolongadas. Houve quatro óbitos nesta série. Os três óbitos ocorridos na indução não tiveram a causa definida. O óbito ocorrido no primeiro dia pós-operatório aconteceu em um coelho com grande sangramento intra-operatório. Apesar da reposição volêmica, o animal pode ter morrido por choque hemorrágico.

Quanto ao vaso utilizado, inicialmente, tentou-se utilizar os vasos safenos do coelho para a confecção da alça, uma vez que, no ser humano, este é o vaso mais utilizado para este fim. Este vaso não pode ser utilizado por apresentar um

arranjo diferente do humano, com duas veias e uma artéria compondo o mesmo feixe. Este padrão inviabilizaria a aferição do fluxo em um único vaso. Mesmo que um dos ramos fosse ligado à montante, há comunicações entre as veias que permitiriam uma circulação paralela ao vaso com fluxo aferido. Também o uso da artéria safena anastomosada na veia femoral como postulado por Greenhalgh⁸¹ não atenderia às necessidades deste projeto pois não representa a situação clínica onde uma veia e não a artéria é utilizada para a realização da alça vascular.

Para permitir uma padronização do tipo de alça, optou-se por utilizar a veia femoral, desde a confluência das veias geniculares até a confluência da veia femoral profunda. Fez-se necessária a ligadura dos ramos musculares em todo o trajeto deste vaso. O fato de não ter havido nenhuma necrose na pata mostra que a artéria femoral profunda é suficiente para suprir o membro na falta da artéria femoral.

Quanto ao molde para manter a alça na posição, três quesitos foram resolvidos. O primeiro foi a biocompatibilidade do material. O segundo foi a mínima compressão sobre o vaso e a terceira, foi a estabilidade deste material que estava preso na coxa do coelho, local de grande movimento.

Os moldes rígidos foram testados e descartados por provocar compressão sobre o vasos. Em testes preliminares, todos os moldes utilizados para proteger o vaso acabavam deixando sua impressão em algum ponto da alça. Optou-se por utilizar retalhos do filme plástico estéril Bioclusive® (Johnson

& Johnson, EUA), com mínima reação local, proteção da alça para a manutenção do formato e evitar a aderência de outras estruturas sobre ela sem, no entanto, comprimir a alça. Um segmento retangular do filme, dobrado sobre ele mesmo de forma a isolar a face adesiva dos tecidos do animal foi fixado no leito sob a alça. Depois que a alça foi fixada ao segmento retangular com três ou quatro tiras deste material, outras tiras são adicionadas para isolar o ambiente, evitar a aderência dos tecidos adjacentes e facilitar a localização da alça no momento da reabordagem depois de sete dias. Este modelo assemelha-se com o encontrado na literatura⁷⁰ com a diferença de haver apenas o filme plástico ao invés de uma câmara sólida. Justifica-se esta mudança por não haver a necessidade de observar a neoformação de vasos, apenas a patência do vaso.

A coleta dos exames também foi um desafio logístico, uma vez que os vasos do coelhos são delicados e as agulhas presentes nos kits convencionais de coleta de exames (como a gasometria) lesionavam os vasos no momento da coleta. Optou-se por colher os exames no intra-operatório, da artéria femoral em um ponto distal àquele onde seria realizada a anastomose. Utilizou-se a agulha de insulina para a coleta sem lesão do vaso. Dessa forma, tinha-se certeza do tipo de sangue coletado e evitava-se a lesão de outras estruturas.

O prazo de sete dias decorrentes entre a confecção da alça e a avaliação da sua patência está de acordo com diversos estudos clínicos que aguardam esse período para avaliar a maturação da alça e a estabilização clínica do paciente^{6,16,17}.

É importante frisar que, se este estudo tenta simular uma situação clínica, para o retalho que seria suprido por uma alça. O que vai determinar a sobrevivência ou não do retalho é a presença ou não do fluxo sanguíneo.

5.2 Resultados obtidos

Por ocasião da qualificação, realizou-se um estudo estatístico do poder da amostra que apresentou um número estatisticamente semelhante de vasos patentes nas alças "circulares" e "anguladas". Considerando-se na época que a proporção de vasos patentes na população de alça "angulada" foi de 55% e na população de alça "circular" foi de 64%, quando realizado o cálculo do tamanho da amostra, com erro alfa de 5% de poder estatístico de 80%, obteve-se número de 466 espécimes para cada grupo, 932 no total. Este tamanho de amostra inviabilizaria a realização do projeto dos pontos de vista ético, logístico e econômico. Optou-se por não buscar o número total de animais. Esta conduta está de acordo com o "princípio dos 3Rs" apresentado no Manual de Cuidados e Procedimentos com Animais da USP, que recomenda reduzir a população ao mínimo necessário para a conclusão dos trabalhos ⁷⁸.

Ao final do trabalho, a taxa de patência nas alças "anguladas" foi de 68% e nas alças "circulares" foi de 75%. Este valor assemelha-se à taxa de sucesso de uma grande série clínica, onde os retalhos confeccionados em um tempo posterior ao da alça apresentaram uma taxa de sucesso de 66% ²³. Está

ligeiramente abaixo, porém da taxa de sucesso de alças vasculares em ratos, estimada em 77% ⁷⁴

Considerando que a chance de patência presente em um vaso "circular" é de 75% e, na "angulada", de 68%, o risco relativo de uma alça "circular" ter mais sucesso que uma alça "angulada" está na razão de 1,10, ou seja 10% maior de sucesso entre uma ou outra.

Caso seja possível extrapolar esta diferença para um tratamento cirúrgico hipotético, pode-se calcular que o número mínimo de procedimentos necessários a serem executados para que haja diferença entre um grupo e outro é de nove espécimes. Isso quer dizer que, a cada nove animais operados com alça "angulada", um deles seria prejudicado, quando comparado com a alça "circular". Como a perda de uma alça representaria a perda da chance de reconstrução de um membro lesionado, esta razão de um evento adverso para cada nove procedimentos, poderia ser considerada clinicamente significativa.

Os resultados da medida do fluxo não foram capazes de demonstrar diferença entre os dois grupos. Há necessidade de mais estudos, como o feito por Asano ⁶⁴.

Quanto à gasometria, houve diminuição dos índices de pCO₂ nos espécimes submetidos à confecção da alça "circular", de 68,8 mmHg para 46,5 mmHg. Esta diferença é significativa, e poderia ser justificada por um aumento do débito cardíaco, resultante da diminuição da resistência vascular periférica gerando uma maior frequência respiratória e diminuição no nível de CO₂.

Entretanto, não houve aumento significativo da frequência cardíaca nem da frequência respiratória. Pode-se explicar este achado por algum aumento da permeabilidade alveolar, não medido pelo método.

Nos espécimes submetidos a confecção da alça “angulada”, houve um aumento mínimo do pH e uma discreta diminuição da $p\text{CO}_2$. Estas diferenças, apesar de estatisticamente relevantes, são clinicamente insignificantes.

Os demais eletrólitos e parâmetros da gasometria não apresentaram diferença estatística.

As transaminases, a bilirrubina direta e indireta e a DHL também não se alteraram antes e após a confecção da alça em ambos os grupos. As bilirrubinas podem aumentar em casos de hemólise ou em hepatopatias. O fato de não haver aumento das transaminases revela a ausência de indução de hepatopatias. Dessa forma, numa eventual reprodução deste método, pode-se abrir mão desta coleta, que se mostrou homogênea e normal.

5.3 Trabalhos semelhantes

A resposta das veias através da sua dilatação para receber o fluxo arterial já foram demonstrados em pacientes diabéticos⁵⁰ e em trabalhos experimentais^{32,34-37} sem, no entanto, correlacioná-las com o formato do vaso.

Os estudos com hemodiálise avaliam a presença de hipertrofia da neo-intima e da patência da fístula ao longo dos anos^{26,27}. Estas fístulas

originalmente foram confeccionadas com vasos do próprio paciente mas, recentemente, estudo com próteses vasculares têm sido feitos na tentativa de preservar a anatomia do paciente e diminuir a morbidade de uma nova cirurgia, caso o vaso se oclua. Este tipo de material poderá ser testado na microcirurgia reconstrutiva como uma forma de diminuir a morbidade das áreas doadoras para os pacientes que necessitarem de suprimento vascular à distância.

5.4 Discordâncias com outros trabalhos

Muito do que se sabe sobre as alterações clínicas e histológicas das anastomoses arteriovenosas advém dos trabalhos com fístulas arteriovenosas, seja ela terapêutica (no caso dos pacientes dialíticos) ou como complicações de lesões vasculares, as suas repercussões sistêmicas podem ser esperadas também nos pacientes submetidas às alças vasculares. A literatura apresenta trabalhos que estudam as resposta dos vasos envolvidos nas fístulas arteriovenosas para hemodiálise (Brescia et al. 1966; McMillan and Evans 1968; Owens ML 1980; Murphy and Nicholson 2002; Murphy GJ Metcalfe M et al. 2002; Zeebregts et al. 2005; Langer et al. 2009; Chandra et al. 2010) e estudos dos efeitos da hipertensão arterial nos vasos e sobre a insuficiência cardíaca congestiva decorrente dela^{39,47,48}.

Tais estudos com fístulas, entretanto, não podem ser usados para se estudas as alças vasculares, uma vez que as avaliações costumam ser feitas

em vasos que são puncionados repetidamente. Quanto à avaliação da influência do desenho dessas fístulas na presença do fluxo, nenhuma acomoda a veia como neste modelo. São comparadas diferentes angulações término-laterais na anastomose³⁰.

Nos estudos de resposta dos vasos ao aumento do regime de pressão, de venoso para arterial, o formato que o vaso assume também não é comparado. Encontram-se iniciativas de manter os vasos com a mesma conformação e avaliar os resultados de outros fatores, como drogas para inibir a proliferação da neo-íntima(Aschberg et al. 1976; Roan et al. 2012).

Os trabalhos de hemodinâmica, onde uma anastomose arteriovenosa é confeccionada para simular uma insuficiência cardíaca de alto débito não comparam diferentes desenhos desta anastomose⁴³.

Fillinger^{28,29}, em dois trabalhos, demonstra *in vitro*, diferenças no fluxo sanguíneo dependendo da angulação da anastomose e da presença de bandas gerando turbilhonamento no fluxo. O formato da alça, ao contrário desta tese, não apresentava diferentes formatos.

Também ao contrário de Hever³⁷, não foram utilizados os vasos safenos pois, devido à conformação de uma artéria com duas veias repletas de comunicações, não seria possível estudar a resposta isolada de uma veia safena. Optou-se pelo uso de veia femoral, modificado do modelo de Hoang⁶⁵.

As alças também não são a única maneira de transferir tecidos à distância para regiões sem vasos receptores adequados. Zenn, em 2010,

descreveu a artéria e a veia do ramo descendente da artéria circunflexa lateral do fêmur como um doador de fluxo para retalhos a distância^{57,58}.

Há na literatura autores que recomendam a confecção da alça de veia e do retalho microcirúrgico no mesmo tempo^{55,56}. O presente estudo simula a confecção de uma alça vascular para realização do retalho em dois tempos.

5.5 Limitações

O estudo foi realizado em animais de pequeno porte. A aplicação direta desses resultados na prática clínica deve ser feita com cuidado, pois o calibre dos vasos é muito menor que o dos seres humanos. A realização de procedimentos em animais de médio porte é uma etapa que pode ser realizada para a confirmação dos resultados atuais.

O estudo foi realizado em condições controladas, fato que não se observa nos casos clínicos. O paciente que necessita da alça, muitas vezes encontra-se com a saúde debilitada seja pelo traumatismo, pelo tumor, ou pelos procedimentos cirúrgicos aos quais já foi submetido.

O número de alças sem fluxo, tanto no grupo de alça "circular" quanto no grupo de alças "anguladas" foi maior que o encontrado na literatura. Este achado pode ser justificado pelas pequenas dimensões dos vasos. A técnica cirúrgica para microanastomose foi a mesma que costuma ser utilizada no

Laboratório Rotary de Microcirurgia⁹⁸, localizado no Instituto de Ortopedia e Traumatologia do Hospital das Clínicas da FMUSP e realizada por um cirurgião instrutor deste laboratório.

O índice de trombose apresentado não inviabiliza a comparação entre os formatos das alças. O mesmo procedimento de anastomose foi feito em todos os animais e o cirurgião só era avisado da forma da alça depois que a anastomose já havia sido terminada, faltando somente o posicionamento da mesma no seu leito, no formato "angulado" e no formato "circular".

5.6 Consequências teóricas

Uma vez analisada a forma da alça vascular e o fluxo de sangue que o atravessa, essas duas informações podem ser utilizadas por engenheiros especializados em dinâmica de fluidos para criara modelos matemáticos e, então simular a variação do fluxo dependendo do posicionamento dos vasos em diferentes configurações sem a necessidade da utilização de animais de experimentação. Esta possibilidade é bem-vinda em um momento em que o uso desses animais está sendo repensado.

O uso das alças vasculares é demonstrado em modelos de engenharia de tecidos. Já existem tanto trabalhos clínicos quanto experimentais demonstrando a utilidade das alças na confecção de retalhos pré-fabricados, específicos para reconstruir estruturas tridimensionais³⁴. Se o formato da alça não prejudicar a presença do fluxo sanguíneo no seu interior, diferentes

desenhos de estruturas podem ser planejados para criar tecidos vascularizados para substituir outros, lesionados.

As alças também promovem a neo-angiogênese ao seu redor a partir da segunda semana. Esses vasos neoformados podem nutrir segmentos de osso, enxertos naturais ou sintéticos, permitindo trabalhos com engenharia de tecidos (Erol and Spira 1979; Erol and Sira 1980; Takato, Zuker, and Turley 1991; Asano et al. 2005; A Arkudas et al. 2012; Andreas Arkudas and Balzer 2013).

Diversas variações do modelo podem ser testadas, utilizando-se fatores de crescimento ou matrizes^{94,67,69,71,95}. Estas variações representam um campo aberto para a experimentação no desenvolvimento de soluções para as perdas massivas de tecidos.

Também animais maiores como as ovelhas podem ser usadas para simular situações mais próximas às humanas^{72,73}.

A alça também pode ser utilizada para reperfundir um membro isquêmico ao mesmo tempo que nutre o retalho⁵², ou nutrir um retalho em um membro isquêmico utilizando o fluxo de um vaso oriundo do membro contralateral⁵³.

5.7 Generalizações possíveis

As alças "circulares" tiveram casos com patência ligeiramente maiores que as alças "anguladas". Não houve diferença estatística entre os dois grupos. A prática clínica tradicional dá preferência, empiricamente, para as alças

"circulares". No entanto, em caso de necessidade de alongar a alça para atingir uma área receptora mais distal, o presente trabalho dá suporte a esta decisão cirúrgica.

O protocolo de anestesia e cirurgia, assim como a técnica cirúrgica para a realização da alça foram simplificados ao máximo para permitir a sua reprodutibilidade e a sua utilização no questionamento de outras lacunas do conhecimento científico, como o fornecimento de fluxo sanguíneo para os retalhos ou o preparo de enxertos compostos vascularizados em microcirurgia reconstrutiva.

6 - CONSIDERAÇÕES FINAIS

O modelo experimental foi desenvolvido e detalhado e está pronto para ser reproduzido.

No presente estudo, o desenho da alça vascular, "angulada" ou "circular", não influenciou na presença ou não do fluxo no vaso.

7 – ANEXOS

7.1 – Ficha anestésica e de avaliação

Pesquisador: Mateus Saito	Animal #:	Peso:	Data: / /	Anestesista:
-------------------------------------	------------------	--------------	---------------------	---------------------

Gênero: Masc Fem

Tipo Alça: Circular Longa

	Comp. Total	Largura	Diâm Int	Comp. Alça	Fluxo (P/A)	Fluxômetro mL/min	Gasometria	Hemograma
INICIAL								

Parâmetros Anestesia**Tempo Anestesia:**

MPA		Indução		Manutenção	
/	mg/kg	/	mg/kg	/	mg/kg
/	mg/kg	/	mg/kg	/	mg/kg
Fluidoterapia		Analgesia		ATB	
/	ml/kg/h	/	mg/kg	/	mg/kg
/	ml/kg/h	/	mg/kg	/	mg/kg

Início da Anestesia:

Início da Cirurgia:

Tempo	BASE	30	60	90	120	150	180	210	240	270	300
FC											
SaO2											
Temp											
EtCO2											
PAm											
PANI											
FR											

Final da Anestesia:

Final da Cirurgia:

AFERIÇÃO

Peso:	Data: / /	Anestesista:
--------------	---------------------	---------------------

	Largura	Diâm Int	Comp. Alça	Fluxo (P/A)	Fluxômetro mL/min	Gasometria	Hemograma
FINAL							

Parâmetros Anestesia**Tempo Anestesia:**

MPA		Indução		Manutenção	
/	mg/kg	/	mg/kg	/	mg/kg
/	mg/kg	/	mg/kg	/	mg/kg
Fluidoterapia		Analgesia		ATB	
/	ml/kg/h	/	mg/kg	/	mg/kg
/	ml/kg/h	/	mg/kg	/	mg/kg

Início da Anestesia:

Início da Cirurgia:

Tempo	FC	SaO2	Temp	EtCO2	PAm	PANI	FR
BASE							
PLANO							

Final da Anestesia:

Final da Cirurgia:

8 - REFERÊNCIAS:

1. Greenwald LL, Comerota AJ, Mitra A, Grosh JD, White J V. Free vascularized tissue transfer for limb salvage in peripheral vascular disease. *Ann Vasc Surg.* 1990 May;4(3):244–54.
2. Germann G, Steinau HU. [Indications for vein interposition in microsurgical reconstruction of complex defects of the lower extremity after tumor and trauma]. *Unfallchirurgie.* 1993;19(6):358–63.
3. Giovanoli P, Meyer VE. Use of vein loops in reconstructive procedures. *Microsurgery.* 1998;18(4):242–5.
4. Akula M, Gella S, Shaw CJ, McShane P, Mohsen AM. A meta-analysis of amputation versus limb salvage in mangled lower limb injuries--the patient perspective. *Injury.* 2011;42(11):1194–7.
5. Jandali S, Diluna ML, Storm PB, Low DW. Use of the vascularized free fibula graft with an arteriovenous loop for fusion of cervical and thoracic spinal defects in previously irradiated pediatric patients. *Plast Reconstr Surg.* 2011;127(5):1932–8.
6. Cavadas PC. Arteriovenous vascular loops in free flap reconstruction of the extremities. *Plast Reconstr Surg.* 2008;121(2):514–20.
7. Engel H, Pelzer M, Sauerbier M. An innovative treatment concept for free flap reconstruction of complex central chest wall defects—The cephalic-thoraco-acromial (CTA) loop. 2007; 27(5) 481-186.
8. Threlfall GN, Little JM, Cummine J. Free Flap Transfer - Preliminary Establishment of an Arteriovenous-Fistula - a Case-Report. *Aust N Z J Surg.* 1982;52(2):182–4.
9. Karanas YL, Yim KK, Johannet P, Hui K, Lineaweaver WC. Use of 20 cm or longer interposition vein grafts in free flap reconstruction of the trunk. *Plast Reconstr Surg.* 101(5):1262–7.
10. Rechnic M, Edelson RJ, Fosburg RG. Single-anastomosis femoral arteriovenous shunt as recipient vessels for free-flap reconstruction of a massive lumbosacral wound. *Plastic and reconstructive surgery.* 1997. p. 242–4.
11. Depprich RA, Naujoks CD, Meyer U, Kübler NR, Handschel JG. Arteriovenous subclavia-shunt for head and neck reconstruction. *Head*

- Face Med. 2008 4:27.
12. Reichenberger M a, Harenberg PS, Pelzer M, Gazyakan E, Ryssel H, Germann G, et al. Arteriovenous loops in microsurgical free tissue transfer in reconstruction of central sternal defects. *J Thorac Cardiovasc Surg* . 2010;140(6):1283–7.
 13. Lind B, McCarthy W, Derman G, Jacobs C. Arteriovenous loop grafts for free tissue transfer. *Vasc Endovascular Surg* . 2012;46(1):30–3.
 14. Harry BL, Deleyiannis FW-B. Posterior trunk reconstruction using an anteromedial thigh free flap and arteriovenous loop. *Microsurgery* . 2013;33(5):416–7.
 15. Masden DL, McClinton M A. Arterial conduits for distal upper extremity bypass. *J Hand Surg Am.*; 2013 Mar;38(3):572–7.
 16. Atiyeh BS, Khalil IM, Hussein MK, Al Amm CA, Musharafieh RS. Temporary arteriovenous fistula and microsurgical free tissue transfer for reconstruction of complex defects. *Plast Reconstr Surg*. 2001;108(2):485–8.
 17. Sorensen JL, Muchardt O, Reumert T. Temporary arteriovenous shunt prior to free flap transfer. *Scand J Plast Reconstr Surg Hand Surg*. 1990;24(1):43–6.
 18. Picard A, Tiguemounine J, Laure B, Chabut A, Goga D. [Reconstruction of complex loss of maxillary substance using a vascularized fibular flap after arteriovenous fistulization with a saphenous loop]. *Rev Stomatol Chir Maxillofac*. 2004;105(5):295–7.
 19. Sunar H, Aygit CA, Afsar Y, Halici U, Duran E. Arterial and venous reconstruction for free tissue transfer in diabetic ischemic foot ulcers. *Eur J Vasc Endovasc Surg*. 2004;27(2):210–5.
 20. Brüner S, Bickert B, Sauerbier M, Germann G. Concept of arteriovenous loupes in high-risk free-tissue transfer: history and clinical experiences. *Microsurgery*. 2004;24(2):104–13.
 21. Freedman AM, Meland NB. Arteriovenous shunts in free vascularized tissue transfer for extremity reconstruction. *Ann Plast Surg*. 1989;23(2):123–8.
 22. Silveira and Patricio, J. A. LF. Arteriovenous fistula with a saphenous long loop. *Microsurgery*. 1993;14:444–5.
 23. Lin C-H, Mardini S, Lin Y-T, Yeh J-T, Wei F-C, Chen H-C. Sixty-five clinical cases of free tissue transfer using long arteriovenous fistulas or vein grafts. *J Trauma*. 2004;56(5):1107–17.
 24. Carrel A, Guthrie CC. III. The Reversal of the Circulation in a Limb. *Ann Surg*. 1906;43(2):203–15.

25. Carrel A, Guthrie CC. Anastomosis of blood vessels by the patching method and transplantation of the kidney. *Yale J Biol Med*. 1906;74(4):243-7.
26. Hobson RW, Wright CB. Peripheral side to side arteriovenous fistula. Hemodynamics and application in venous reconstruction. *Am J Surg*. 1973;126(3):411-4.
27. Fox U, Ferro M, Camozzi L, Conti G, Montorsi W. Modifications of the vein wall after microsurgical end-to-side artero-venous anastomosis. *Microsurgery*. 1986;7(3):128-31.
28. Fillinger MF, Reinitz ER, Schwartz RA, Resetarits DE, Paskanik AM, Bredenberg CE. Beneficial effects of banding on venous intimal-medial hyperplasia in arteriovenous loop grafts. *Am J Surg*. 1989;158(2):87-94.
29. Fillinger MF, Reinitz ER, Schwartz RA, Resetarits DE, Paskanik AM, Bruch D, et al. Graft geometry and venous intimal-medial hyperplasia in arteriovenous loop grafts. *J Vasc Surg*. 1990;11(4):556-66.
30. Zhang L, Moskovitz M, Piscatelli S, Longaker MT, Siebert JW. Hemodynamic study of different angled end-to-side anastomoses. *Microsurgery*. 1995;16(2):114-7.
31. Cooley DA. America's First Nobel Prize in Medicine or Physiology: The Story of Guthrie and Carrel. *Texas Heart Institute Journal*. Texas Heart Institute; 2002 p. 150.
32. Komai Y, Nakano A, Seki J, Niimi H. Cell morphological changes in venous remodeling induced by arteriovenous grafting in rat limb. *Clin Hemorheol Microcirc*. 2005;32(4):247-59.
33. Komai Y, Nakano A, Niimi H. Capillary angiogenesis and remodeling induced in rat limb by arteriovenous shunting. *Clin Hemorheol Microcirc*. 2005;32(3):199-208.
34. Castier Y, Lehoux S, Hu Y, Foteinos G, Fonteinis G, Tedgui A, et al. Characterization of neointima lesions associated with arteriovenous fistulas in a mouse model. *Kidney Int*. 2006;70(2):315-20.
35. Li L, Terry CM, Blumenthal DK, Kuji T, Masaki T, Kwan BC, et al. Cellular and morphological changes during neointimal hyperplasia development in a porcine arteriovenous graft model. *Nephrol Dial Transpl*. 2007;22(11):3139-46.
36. Langer S, Heiss C, Paulus N, Bektas N, Mommertz G, Rowinska Z, et al. Functional and structural response of arterialized femoral veins in a rodent AV fistula model. *Nephrol Dial Transpl*. 2009;24(7):2201-6.
37. Hever T, Nemeth N, Brath E, Toth L, Kiss F, Sajtos E, et al. Morphological, hemodynamical and hemorheological changes of mature artificial saphenous arterio-venous shunts in the rat model. *Microsurgery*. 2010;30(8):649-56.

38. Roan J-N, Fang S-Y, Chang S-W, Hsu C-H, Huang C-C, Chiou M-H, et al. Rosuvastatin improves vascular function of arteriovenous fistula in a diabetic rat model. *J Vasc Surg*. 2012;56(5):1381–9.e1.
39. DOANE JC, KRAVITZ CH. Pathological and physiological considerations in arteriovenous fistulas. *Am J Surg*. 1947;73(6):713–6.
40. HOLMAN E. The physiology of an arteriovenous fistula. *Am J Surg*. 1955;89(6):1101–8.
41. Brescia MJ, Cimino JE, Appel K, Hurwich BJ. Chronic hemodialysis using venipuncture and a surgically created arteriovenous fistula. *N Engl J Med*. 1966;275(20):1089–92.
42. McMillan R, Evans DB. Experience with three Brescia-Cimino shunts. *Br Med J*. 1968;3(5621):781–3.
43. Ori Y, Korzets A, Katz M, Perek Y. Haemodialysis arteriovenous access--a prospective haemodynamic evaluation. *Nephrol Dial*. 1996;94–7.
44. Murphy GJ, Nicholson ML. Autogeneous elbow fistulas: the effect of diabetes mellitus on maturation, patency, and complication rates. *Eur J Vasc Endovasc Surg*. 2002;23(5):452–7.
45. Murphy GJ Metcalfe M et al. SR. Elbow fistulas using autogeneous vein: patency rates and results of revision. *Postgr Med J*. 2002;78:483–6.
46. Zeebregts CJ, Tielliu IFJ, Hulsebos RG, de Bruin C, Verhoeven ELG, Huisman RM, et al. Determinants of failure of brachiocephalic elbow fistulas for haemodialysis. *Eur J Vasc Endovasc Surg*. 2005;30(2):209–14.
47. Basile C, Lomonte C, Vernaglione L, Casucci F, Antonelli M, Losurdo N. The relationship between the flow of arteriovenous fistula and cardiac output in haemodialysis patients. *Nephrol Dial Transplant*. 2008;23(1):282–7.
48. Malík J, Tuka V, Mokrejsová M, Holaj R, Tesar V. Mechanisms of chronic heart failure development in end-stage renal disease patients on chronic hemodialysis. *Physiol Res*. 2009;58(5):613–21.
49. Chandra AP, Dimascio D, Gruenewald S, Nankivell B, Allen RD, Swinnen J. Colour duplex ultrasound accurately identifies focal stenoses in dysfunctional autogenous arteriovenous fistulae. *Nephrol. (Australia)*; 2010;15(3):300–6.
50. Aschberg S, Ankarcrona H, Bergstrand O, Bjorkholm M. Temporary arteriovenous shunts to dilate saphenous crossover graft and maintain graft patency. *Acta Chir Scand*.; 1976;142(8):585–7.
51. Threlfall GN, Little JM, Cummine J. Free flap transfer--preliminary establishment of an arteriovenous fistula: a case report. *Aust N Z J Surg*.;52(2):182–4.
52. Bruner S, Jester A, Sauerbier M, Germann G. Use of a cross-over arteriovenous fistula for simultaneous microsurgical tissue transfer and

- restoration of blood flow to the lower extremity. *Microsurgery*. 2004;24(2):114–7.
53. Ozbek C, Kestelli M, Emreçan B, Ozsöyler I, Bayatli K, Yaşa H, et al. A novel approach: ascending venous arterialization for atherosclerosis obliterans. *Eur J Vasc Endovasc Surg*. 2005;29(1):47–51.
 54. Engel H, Pelzer M, Sauerbier M, Germann G, Heitmann C. An innovative treatment concept for free flap reconstruction of complex central chest wall defects--the cephalic-thoraco-acromial (CTA) loop. *Microsurgery*. 2007;27(5):481–6.
 55. Oswald TM, Stover S a, Gerzenstein J, Lei MP, Zhang F, Muskett A, et al. Immediate and delayed use of arteriovenous fistulae in microsurgical flap procedures: a clinical series and review of published cases. *Ann Plast Surg*. 2007;58(1):61–3.
 56. Demiri EC, Hatzokos H, Dionyssiou D, Megalopoulos A, Pitoulis G, Papadimitriou D. Single stage arteriovenous short saphenous loops in microsurgical reconstruction of the lower extremity. *Arch Orthop Trauma Surg*. 2009;129(4):521–4.
 57. Zenn MR, Pribaz J, Walsh M. Use of the descending lateral femoral circumflex artery and vein for vascular grafting: a better alternative to an arteriovenous loop. *Plast Reconstr Surg*. 2010;126(1):140–2.
 58. Echo A, Bullocks JM. Use of the descending branch of the lateral femoral circumflex vessels as a composite interposition graft in lower extremity reconstruction. *Microsurgery*. 2011;31(3):241–5.
 59. Yuan S-M, Jing H. A reappraisal of saphenous vein grafting. *Ann Saudi Med*. 2011;31(1):62–71.
 60. Erol OO, Spira M. New capillary bed formation with a surgically constructed arteriovenous fistula. *Surg Forum*. 1979;30:530–1.
 61. Erol OO, Sira M. New capillary bed formation with a surgically constructed arteriovenous fistula. *Plast Reconstr Surg*. 1980;66(1):109–15.
 62. Takato T, Zuker RM, Turley CB. Prefabrication of skin flaps using vein grafts: an experimental study in rabbits. *Br J Plast Surg*. 1991;44(8):593–8.
 63. Pribaz JJ, Fine N, Orgill DP. Flap prefabrication in the head and neck: a 10-year experience. *Plast Reconstr Surg*. 1999;103(3):808–20.
 64. Asano Y, Ichioka S, Shibata M, Ando J, Nakatsuka T. Sprouting from arteriovenous shunt vessels with increased blood flow. *Med Biol Eng Comput*. 2005;43(1):126–30.
 65. Hoang NT, Kloeppel M, Staudenmaier R, Werner J, Biemer E. Prefabrication of large fasciocutaneous flaps using an isolated arterialised vein as implanted vascular pedicle. *Br J Plast Surg*. 2005;58(5):632–9.
 66. Kneser U, Schaefer DJ, Polykandriotis E, Horch RE. Tissue engineering of bone: The reconstructive surgeon's point of view. *Journal of Cellular and*

- Molecular Medicine*. 2006. p. 7–19.
67. Kneser U, Polykandriotis E, Ohnolz J, Heidner K, Grabinger L, Euler S, et al. Engineering of vascularized transplantable bone tissues: induction of axial vascularization in an osteoconductive matrix using an arteriovenous loop. *Tissue Eng*. 2006;12:1721–31.
 68. Arkudas A, Beier JP, Heidner K, Tjiawi J, Polykandriotis E, Srour S, et al. Axial prevascularization of porous matrices using an arteriovenous loop promotes survival and differentiation of transplanted autologous osteoblasts. *Tissue Eng*. 2007;13(7):1549–60.
 69. Arkudas A, Tjiawi J, Bleiziffer O, Grabinger L, Polykandriotis E, Beier JP, et al. Fibrin Gel-Immobilized VEGF and bFGF Efficiently Stimulate Angiogenesis in the AV Loop Model. *Mol Med*. 2007;13:480–7.
 70. Manasseri B, Cuccia G, Moimas S, D'Alcontres FS, Polito F, Bitto A, et al. Microsurgical arteriovenous loops and biological templates: a novel in vivo chamber for tissue engineering. *Microsurgery*. United States; 2007;27(7):623–9.
 71. Arkudas A, Pryymachuk G, Hoereth T, Beier JP, Polykandriotis E, Bleiziffer O, et al. Endothelial Growth Factor 165 and Basic Fibroblast Growth Factor in the Arteriovenous Loop Rat Model. *Tissue Eng* 2009;15(9):2501-11.
 72. Beier JP, Horch RE, Hess A, Arkudas A, Heinrich J, Loew J, et al. Axial vascularization of a large volume calcium phosphate ceramic bone substitute in the sheep AV loop model. *J Tissue Eng Regen Med*. 2010;4(3):216–23.
 73. Beier JP, Hess A, Loew J, Heinrich J, Boos AM, Arkudas A, et al. De novo generation of an axially vascularized processed bovine cancellous-bone substitute in the sheep arteriovenous-loop model. *Eur Surg Res*. 2011;46(3):148–55.
 74. Polykandriotis E, Drakotos D, Arkudas A, Pryymachuk G, Rath S, Beier JP, et al. Factors influencing successful outcome in the arteriovenous loop model: a retrospective study of 612 loop operations. *J Reconstr Microsurg*. 2011;27(1):11–8.
 75. Arkudas A, Pryymachuk G, Beier JP, Weigel L, Korner C, Singer RF, et al. Combination of extrinsic and intrinsic pathways significantly accelerates axial vascularization of bioartificial tissues. *Plast Reconstr Surg*. 2012;129(1):55e – 65e.
 76. Arkudas A, Balzer A. Evaluation of angiogenesis of bioactive glass in the arteriovenous loop model. *Tissue Eng*. 2013;19(6).
 77. *Guide for the Care and Use of Laboratory Animals*. National Academies Press (US); 2011
 78. Neves SMP, Filho JM, Menezes EW de. *Manual de Cuidados e Procedimentos com Animais de Laboratório do Biotério de Produção e Experimentação da FCF-IQ / USP*. Edusp 2013.

79. Kilkenney C, Browne W, Cuthill IC, Emerson M, Altman DG, NC3Rs Reporting Guidelines Working Group. Animal research: reporting in vivo experiments: the ARRIVE guidelines. *J Gene Med*. 2010 Jul;12(7):561–3.
80. Green GE, Spencer FC, Tice DA, Stertzer SH. Arterial and venous microsurgical bypass grafts for coronary artery disease. *J Thorac Cardiovasc Surg*. 1970;60(4):491–503.
81. Greenhalgh RM, Rossi LF, Hoare MR. The precise technique of end-to-side microvascular anastomosis with a suitable experimental model. *Ann R Coll Surg Engl*. 1981;63(1):28–30.
82. Devansh S. Prefabricated recipient vascular pedicle for free composite-tissue transfer in the chronic stage of severe leg trauma. *Plast Reconstr Surg*. 1995;96(2):392–9.
83. Hallock GG. Forearm arterial loop as an expedient source for inflow to upper extremity free flaps. *Microsurgery*. 1995;16(7):445–9.
84. Grech P, Platts MM, Moorhead PJ, Kenward DH. Radiology in the management of arterio-venous shunts. Review of 60 poorly functioning shunts. *Nephron*. SWITZERLAND; 1970;7(6):559–67.
85. Owens ML BRW. Physiology of arteriovenous fistulas. . In: Wilson Owens ML SE, editor. *Vascular Access Surgery*. Chicago: Year Book Medical Publishers; 1980. p. 101–1114.
86. Lala MS. Problems and prospect of internal arterio-venous fistula for hemodialysis. *Angiology*. UNITED STATES; 1985;36(1):27–32.
87. Kumpe D, Cohen M. Angioplasty/Thrombolytic Treatment of Failing and Failed Hemodialysis Access Sites: Comparison With Surgical Treatment. *Prog Cardiovasc Dis*. 1992;263–78.
88. Wali MA, Eid RA, Dewan M, Al-Homrany MA. Intimal changes in the cephalic vein of renal failure patients before arterio-venous fistula (AVF) construction. *J Smooth Muscle Res*. Japan; 2003;39(4):95–105.
89. Terry CM, Kim S-E, Li L, Goodrich KC, Hadley JR, Blumenthal DK, et al. Longitudinal assessment of hyperplasia using magnetic resonance imaging without contrast in a porcine arteriovenous graft model. *Acad Radiol*. 2009 Jan [cited 2013 Aug 23];16(1):96–107.
90. Scott JD Kalbaugh CA, Carsten CG, Blackhurst D, Taylor SM, Snyder BA, York JW, Langan EM. CDL. The mid-thigh loop arteriovenous graft: patient selection, technique, and results. *Am Surg*. 2006;72(9):825–8.
91. Matolo NM, Cohen SE, Wolfman EF. Use of an arteriovenous fistula for treatment of the severely ischemic extremity: experimental evaluation. *Ann Surg*. 1976;184(5):622–5.
92. Mian R, Morrison WA, Hurley J V, Penington AJ, Romeo R, Tanaka Y, et al. Formation of new tissue from an arteriovenous loop in the absence of added extracellular matrix. *Tissue Eng*. 2000;6(6):595–603.

93. Nguyen TH, Kloeppel M, Staudenmaier R, Werner J, Biemer E. Study of the neovascularisation of prefabrication of flaps using a silicone sheet and an isolated arterial pedicle: experimental study in rabbits. *Scand J Plast Reconstr Surg Hand Surg*. 2005;39(6):326–33.
94. Kneser U, Schaefer DJ, Polykandriotis E, Horch RE. Tissue engineering of bone: The reconstructive surgeon's point of view. *J Cell Mol Med*. 2006;10(1):7–19.
95. Arkudas A, Beier JP, Heidner K, Tjiawi J, Polykandriotis E, Srouf S, et al. Axial prevascularization of porous matrices using an arteriovenous loop promotes survival and differentiation of transplanted autologous osteoblasts. *Tissue Eng*. 2007;13:1549–60.
96. Mattar Junior R, Zumiotti AV, Rezende MR, Santos GB. *Manual De Microcirurgia*, Atheneu Editora. 2008