WELLINGSON SILVA PAIVA

Avaliação da Estimulação Magnética Transcraniana Navegada no Mapeamento Anatômico e Funcional não Invasivo do Córtex Motor

Tese apresentada à Faculdade de Medicina da Universidade de São Paulo para obtenção do título de Doutor em Ciências

Programa de Neurologia

Orientador: Dr Erich Talamoni Fonoff

São Paulo

2012

Dados Internacionais de Catalogação na Publicação (CIP)

Preparada pela Biblioteca da
Faculdade de Medicina da Universidade de São Paulo

©reprodução autorizada pelo autor

Paiva, Wellingson Silva
Avaliação da estimulação magnética transcraniana navegada no mapeamento anatômico e funcional não invasivo do córtex motor / Wellingson Silva Paiva. -- São Paulo, 2012.
Tese(doutorado)--Faculdade de Medicina da Universidade de São Paulo. Programa de Neurologia.
Orientador: Erich Talamoni Fonoff.

Descritores: 1.Neoplasias encefálicas 2.Córtex cerebral 3.Estimulação magnética transcraniana 4.Mapeamento encefálico

USP/FM/DBD-082/12

DEDICATÓRIA

À minha esposa Tatiana

por fazer tudo valer a pena

AGRADECIMENTOS

Ao Prof. Dr. Manoel Jacobsen Teixeira pelo exemplo de dedicação institucional e modelo profissional e pelo apoio neste projeto, atuando como primeiro orientador.

Ao Dr. Erich Talamoni Fonoff grande entusiasta deste trabalho pelo apoio, orientação e estímulo decisivos.

Ao Prof. Dr. Marco Antônio Marcolin pelo apoio desde o início do trabalho na EMT, permitindo a realização de parte deste trabalho em seu laboratório e pelas correções durante a qualificação desta tese.

Aos membros do Grupo de Tumores, em especial ao Dr Hector Navarro e ao Dr Clemar Silva pelo apoio na seleção de pacientes, sem este apoio este trabalho não teria como ocorrer.

Aos médicos residentes e estagiários da Divisão de Neurocirurgia Funcional pela importante colaboração nas cirurgias e cuidados com meus pacientes.

Ao Dr Robson Amorim pela colaboração e suporte quando da realização das cirurgias.

Ao Prof Edson Amaro Jr pela colaboração e apoio durante o desenvolvimento do projeto e estudos de imagem.

A Dra Ywzhe S Almeida e ao Dr Fabrício Freitas que colaboraram nos primeiros mapeamentos na EMT e no meu treinamento com esta técnica navegada.

Aos funcionários do Laboratório de Estimulação Magnética Transcraniana e do ambulatório de Neurologia pela colaboração em suas instalações.

Aos funcionários da Divisão de Neurocirurgia Funcional na enfermaria, UTI e em especial aos colegas da equipe de enfermagem e instrumentação do Centro Cirúrgico pelo cuidado carinhoso com nossos pacientes.

Ao Dr Edson Shu e Dr Adriano Yacubian pelas sugestões e correções durante a qualificação deste trabalho.

Aos meus pais Paiva e Hilna e meus irmãos Wellington e Williams pelo incondicional apoio em todas as decisões que me trouxeram até aqui.

Ao meu avô José por me ensinar desde muito cedo que estudar é a única forma de ver o mundo não como ele é e sim como ele deve ser.

Em especial aos pacientes que mesmo em condição fragilizada concordaram em participar e tornaram possível esse projeto.

“Conheça todas as teorias, domine todas as técnicas, mas ao tocar uma alma humana seja apenas outra alma humana”

Carl Gustav Jung (1875 – 1961)

Esta tese está de acordo com as seguintes normas, em vigor no momento desta publicação:

Referências: adaptado de *International Committee of Medical Journals Editors* (Vancouver).

Universidade de São Paulo. Faculdade de Medicina. Divisão de Biblioteca e Documentação. *Guia de apresentação de dissertações, teses e monografias*. Elaborado por Anneliese Carneiro da Cunha, Maria Julia de A. L. Freddi, Maria F. Crestana, Marinalva de Souza Aragão, Suely Campos Cardoso, Valéria Vilhena. 3a ed. São Paulo: Divisão de Biblioteca e Documentação; 2011.

Abreviaturas dos títulos dos periódicos de acordo com *List of Journals Indexed in Index Medicus.*

SUMÁRIO

Lista de siglas

Lista de abreviaturas

Lista de tabelas

Lista de figuras

Lista de gráficos

Resumo

Summary

INTRODUÇÃO.....1

OBJETIVOS.....6

REVISÃO DE LITERATURA.....8

Estimulação do córtex cerebral.....9

Tumores cerebrais.....16

Áreas eloquentes do cérebro 18

Cirurgia de tumores guiada por imagem.....19

Neuronavegação: Esteriotaxia dinâmica 24

Estimulação magnética transcraniana 29

Córtex cerebral 42

CASUÍSTICA E MÉTODO 48

RESULTADOS.....89

DISCUSSÃO.....126

CONCLUSÃO 155

ANEXO 157

REFERÊNCIAS 171

LISTA DE SIGLAS

CAPPESQ	Comissão de Ética para Análise de Projetos de Pesquisa
CNS	Conselho Nacional de Saúde
DICOM	Digital Imaging and Comunications in Medicine
DNF	Divisão de Neurocirurgia Funcional
ECOG	Eastern Cooperative Oncology Group
HCFMUSP	Hospital das Clínicas da Faculdade de Medicina da Universidade de São Paulo
INRAD	Instituto de Radiologia
IPQ	Instituto de Psiquiatria
OMS	Organização Mundial da Saúde

LISTAS DE ABREVIATURAS

AC	Comissura anterior
MAS	Área Motora Suplementar
BA	Áreas de Brodmann
BOLD	Blood Oxygenation Level Depedent
CE	Campo Elétrico
CMt	Córtex Motor
cm^3	Centímetros quadrados
Cm	Centímetros
CUSA	Cavitron Ultrasonic Aspirator
D	Direito
DICOM	Digital Imaging and Comunications in Medicine
DP	Desvio padrão
E	Esquerda
ECD	Estimulação Cortical Elétrica Direta
EEG	Eletroencefalograma
EET	Estimulação Elétrica Transcraniana
EMT	Estimulação Magnética Transcraniana
EMTn	Estimulação Magnética Transcraniana navegada
ENMG	Eletroneuromiografia
F	Feminino

FM	Força muscular
FLAIR	Fluid-attenuated inversion recovery
GBM	Glioblastoma Multiforme
GBG	Glioma de Baixo grau de malignidade
ITD	Imagem por Tensor de Difusão
KPS	Karnofsky Performance Score
LM	Limiar motor de repouso
LMe	Linha Média
M	Masculino
mA	Miliampere
M1	Área motora primária
MHz	Megahertz
Mm	Milímetro
mV	Milivolt
N	Número
NI	Normal
P	Significância estatística
PC	Comissura posterior
PET	Tomografia por Emissão de Pósitrons
RM	Ressonância Magnética
RMf	Ressonância Magnética funcional
SPECT	Tomografia por Emissão de Fótons Únicos

SC	Sulco central
S1	Área sensitiva primária
TEP	Tromboembolismo pulmonar
T	Tesla
TC	Tomografia Computadorizada
TMS	Transcranial Magnetic Stimulation
TE	Tempo de Eco
TR	Tempo de repetição

LISTA DE FIGURAS

Figura 1: Reconstrução tridimensional realizada pelo programa Brainsight gerada a partir de cortes axiais milimétricos. Paciente com diagnóstico de meningioma frontoparietal parassagital, captante de contraste, com deformidade do giro pré-central 55

Figura 2: Elaboração de grade de 36 pontos dispersos na superfície tridimensional da convexidade cerebral com angulação ancompanhando a curvatura cortical. Esta grade marca o plano de pontos mínimos de mapeamento com estimulação magnética transcraniana navegada. Paciente com diagnóstico de astrocitoma difuso, adjacente ao córtex motor, ocupando o giro frontal superior esquerdo 56

Figura 3: Planejamento de estímulo magnético com bobina posicionada para gerar um campo elétrico ideal perpendicular ao córtex motor cisível na reconstrução tridimensional e no plano coronal. Paciente com astrocitoma difuso no giro pós-central com deformidade deste giro. A seta indica o plano de 45º com plano sagital 57

Figura 4: Bobina de estimulação de superfície modelo figura-em-8, 70mm de diâmetro, acoplada com ferramenta de navegação com esferas reflexivas, ligada ao gerador e ao sistema automático de resfriamento.....58

Figura 5: Gerador MagPro X100 de alto desempenho (MagVenture A/S, Dinamarca). Onda bifásica, padrão.....59

Figura 6: Ferramentas de navegação utilizadas no mapeamento pré-operatório. Ponteira de validação, faixa de fixação ao crânio do paciente, chaves de fixação e sistema de calibração da bobina.....60

Figura 7: em A - Workstation em momento de corregistro da ressonância com pontos fiduciais. Em B - Ferramenta de navegação - câmera de monitoramento infravermelho foi uma Spectra Polaris passiva (NDI, Waterloo, ON, Canadá)...60

Figura 8: Fotografia dos eletródios de eletromiografia de superfície acoplados para documentação da resposta motora do abdutor curto do polegar 61

Figura 9: Tela do sistema de eletromiografia de superfície com o potencial evocado motor registrado no músculo *abdutor polis brevis.....62*

Figura 10: Definição do plano intercomissural utilizado no programa Brainsight em um dos pacientes do estudo. Este plano era definido no programa e ulteriormente utilizada para cálculo das coordenadas vetoriais x, Y e Z nos dois métodos de mapeamento.....64

Figura 11: Reconstrução tridimensional com comparativo da nuvem de pontos com resposta motora evocada obtida nos dois hemisférios. Definição de coordenadas, ponto médio vetorial, módulo vetorial e distância Euclidiana de dois vetores no espaço.....65

Figura 12: Demonstração de coordenadas vetoriais X, Y, Z no espaço Euclidiano.....66

Figura 13: A primeira fórmula é cálculo do Módulo vetorial dentro dos conceitos clássicos de geometria analítica. A segunda fórmula representa o cálculo do

coordenada X no mapeamento por Estimulação Magnética Transcraniana, ponderado pelo PEM (potencial evocado motor).....67

Figura 14: Fórmula vetorial da métrica euclidinana - distâncias de dois pontos vetoriais no espaço.....67

Figura 15: Conceito de acurácia aplicado nos testes matemáticos e biológicos. A medida de exatidão que procuramos é avaliar qual a distância vetorial do mapeamento em teste comparado com o mapeamento referencial.....69

Figura 16: Demonstração esquemática de diferenciação de precisão e exatidão. Em A – temos uma grande exatidão, pois a distribuição dos pontos mantém proximidade com o referencial, no caso o alvo. Em B temos pontos com maior precisão uma vez que os pontos mantêm distância regular entre si, porém sem correlação com o referencial.....69

Figura 17: Neuronavegador sistema Brainlab Vectorvision (Brainlab, Alemanha) utilizado em todas as cirurgias. Torre com receptor óptico, tela de visualização e base com processador.....72

Figura 18: Em A marcação da incisão no couro cabeludo após tricotomia. A incisão é realizada de forma a expor após a craniotomia o córtex motor e a lesão tumoral. Em B – paciente com incisão aberta com exposição óssea.....75

Figura 19: Em A – Aparelho de craniotomia Midas Rex legend® (Medtronic, EUA). Em B – Craniotomia realizada com uma trepanação. A craniotomia é planejada com neuronavegação. Em C – Flap ósseo com dimensão média das craniotomia realizadas.....76

Figura 20: Em A- Pinça de estimulação magnética acoplada a estrela do sistema de navegação. A pinça é então registrada e reconhecida como ferramenta de navegação. Em b – Ponteira da pinça, evidenciando o formato bipolar em esfera dupla. Em C – Gerador de estimulação cortical direta utilizado em todos os pacientes durante um mapeamento intra-operatório (Micromar, Brasil).....78
Figura 21: Em A- Aspectos da superfície cerebral após a abertura, evidenciando o sulco central (sob a veia), giro pré-central (a frente da veia) e giro pós-central (atrás da veia). Em B– Após mapeamento e identificação do córtex motor, é realizada a ressecção da lesão tumoral, sem adicionar déficit motor ao paciente.....79
Figura 22: Em A – RM estrutural corte axial, evidenciando Astrocitoma grau II adjacente ao córtex motor, envolvendo giro pré-central e pós-central. Em B – RM estrutural pós-operatória, evidenciando ressecção parcial. Houve resposta motora na região do tumor. Paciente sem complicações neurológicas ou sistêmicas.....81
Figura 23: Mapeamento com estimulação elétrica direta do córtex cerebral com sistema de estimulação bipolar navegada. Imagem do neuronavegador, indicando o ponto estimulado. Este ponto é capturado para ulteriormente ser aferido as distâncias de pontos fixos.....83
Figura 24: Indicação do cálculo dos pontos em que se obteve resposta evocada motora. As coordenadas são definidas pelo programa tanto no mapeamento

com estimulação magnética transcraniana, quanto no mapeamento com estimulação elétrica direta do córtex.....85
Figura 25: Reconstrução tridemensional do cérebro de paciente com meningioma adjacente ao giro pré-central. Reconstrução em Perfil e superior. Distribuição de nuvem de pontos em espaço tridimensional. Em amarelo, pontos obtidos na EMT, após ponderação pelo PEM e em branco, pontos obtidos no mapeamento intra-operatório. O programa de navegação informa a coordenada X, Y e Z no plano de Talairach de cada ponto.....86
Figura 26: Reconstrução tridimensional do cérebro com marcação de pontos obtidos na EMT (octaedros amarelos) e pontos obtidos no mapeamento cortical elétrico durante a cirurgia (esferas vermelhas) com forte congruência quando calculados a distância vetorial. Fusão com imagem intra-operatória.....120

LISTA DE TABELAS

Tabela 1 - Distribuição das características clínicas e epidemiológicas da amostra.....51

Tabela 02 - Distribuição dos 30 procedimentos cirúrgicos segundo histologia do tumor, em número absoluto (N) e relativo (%).....92

Tabela 3 - Distribuição das diferenças de módulos vetoriais que expressam as distâncias absolutas das coordenadas em milímetros nos dois métodos de mapeamento segundo tipo de neoplasia, e níveis de significância (p).....93

Tabela 4 - Distribuição das diferenças de módulos vetoriais que expressam as distâncias absolutas das coordenadas medidas em milímetros nos dois métodos de mapeamento segundo volume tumoral, e nível de significância (p).....96

Tabela 5 - Distribuição das diferenças de módulos vetoriais que expressam as distâncias absolutas das coordenadas medidas em milímetros nos dois métodos de mapeamento segundo presença de edema.....97

Tabela 6 - Distribuição dos pacientes submetidos a mapeamentos estudados segundo frequências absolutas (N) e relativas (%) nas diferentes categorias clínicas.....98

Tabela 7 - Distribuição das diferenças de módulos vetoriais que expressam as distâncias absolutas das coordenadas medidas em milímetros nos dois métodos de mapeamento segundo localização do tumor em relação sulco central.....100

Tabela 8 - Distribuição dos pacientes de acordo com a distância do tumor para o sulco central (em mm) e quanto à profundidade do tumor (N=30).....101
Tabela 9 - Distribuição das diferenças de módulos vetoriais que expressam as distâncias absolutas das coordenadas medidas em milímetros nos dois métodos de mapeamento segundo envolvimento do referencial anatômico ômega (área motora esperada da mão) pela lesão tumoral infiltrativa, e nível de significância (p).....102
Tabela 10 - Distribuição das diferenças de módulos vetoriais que expressam as distâncias absolutas das coordenadas medidas em milímetros nos dois métodos de mapeamento segundo profundidade lesão tumoral, e nível de significância (p).....103
Tabela 11- Distribuição das diferenças de módulos vetoriais que expressam as distâncias absolutas das coordenadas medidas em milímetros nos dois métodos de mapeamento segundo estratificação em tumores intrínsecos e extrísecos encefálicos.....104
Tabela 12 - Distribuição das diferenças de módulos vetoriais que expressam as distâncias absolutas das coordenadas medidas em milímetros nos dois métodos de mapeamento segundo estratificação em tumores malignos e benignos encefálicos.....105
Tabela 13 - Descrição das distâncias absolutas das coordenadas e do módulo do vetor entre os métodos segundo a distância do tumor para córtex motor real < 5mm e resultado dos testes comparativos.....106

Tabela 14 - Descrição das distâncias absolutas das coordenadas e dos módulos vetoriais médios (centro geométrico dos mapeamentos) entre os métodos segundo déficit pré-operatório e nível de significância (p).....108
Tabela 15 - Descrição das distâncias absolutas das coordenadas X, Y e Z e do módulo do vetor entre os métodos segundo antecedente de cirurgia anterior nas adjacências do giro pré-central e resultado dos testes comparativos.....109
Tabela 16 - Descrição das distâncias absolutas das coordenadas X, Y e Z e dos módulos vetoriais (centro geométricos dos mapeamentos) entre os métodos segundo antecedente de radioterapia cerebral pré-operatória e resultado dos testes comparativos.....110
Tabela 17 - Descrição das distâncias absolutas das coordenadas X, Y e Z e módulos vetoriais entre os métodos segundo limiar de estimulação elétrica durante a operação menor que 5 mA e resultado dos testes comparativos....112
Tabela 18 - Descrição das coordenadas e dos módulos vetoriais (centros geométricos) em ambos os métodos de aferição, distâncias vetoriais médias, desvio-padrão e resultados das correlações intraclasse.....121
Tabela 19 - distribuição dos pacientes segundo as médias dos limiares motores de repouso na EMT e na ECD nos diferentes grupos segundo variáveis clínicas.....123

LISTA DE GRÁFICOS

Gráfico 1 - Distribuição de pacientes segundo tipo de neoplasia e distância vetorial entre o ponto vetorial do centro geométrico ponderado na EMT e o ponto vetorial médio calculado para ECD (em mm), expressa em média e percentis e nível de significância (p).....94

Gráfico 2 - Distribuição dos pacientes de acordo com presença de deformidade anatômica no giro pré-central e as distâncias dos módulos vetoriais de mapeamento (em milímetros) com EMT e com estimulação elétrica direta cortical, apresentado com médias e percentis.....99

Gráfico 3 - Distribuição dos limiares motores verificados no mapeamento com estimulação magnética no hemisfério com tumor comparado com hemisfério sem lesão cerebral medidos em porcentagem da potência máxima do gerador.....113

Gráfico 4 - Estudo de correlação entre os limiares motores de repouso na estimulação magnética transcraniana (em % de atividade máxima do gerador) e o limiar na estimulação elétrica cortical direta (em mA).....115

Gráfico 5 - Distribuição de Bland-Altman da coordenada X entre os métodos de mapeamento. Na abscissa os valores médios dos módulos vetoriais de cada paciente. Na ordenada do gráfico a direferença vetorial para os módulos vetoriais na Estimulação Magnética comparada com método padrão (ECD).....116

Gráfico 6 - Distribuição de Bland-Altman da coordenada Y entre os métodos de mapeamento. Na abscissa os valores médios dos módulos vetoriais de cada paciente. Na ordenada do gráfico a direferença vetorial para os módulos vetoriais na Estimulação Magnética comparada com método padrão (ECD).....117
Gráfico 7 - Distribuição de Bland-Altman da coordenada Z entre os métodos de mapeamento. Na abscissa os valores médios dos módulos vetoriais de cada paciente. Na ordenada do gráfico a direferença vetorial para os módulos vetoriais na Estimulação Magnética comparada com método padrão (ECD).....118
Gráfico 8 - Distribuição de Bland-Altman da coordenada Z entre os métodos de mapeamento. Na abscissa os valores médios dos módulos vetoriais de cada paciente. Na ordenada do gráfico a direferença vetorial para os módulos vetoriais na Estimulação Magnética comparada com método padrão (ECD).....119

RESUMO

Paiva WS. *Avaliação da estimulação magnética transcraniana navegada no mapeamento anatômico e funcional não invasivo do córtex motor* [tese] São Paulo: Faculdade de Medicina, Universidade de São Paulo; 2012.

Introdução e objetivos: A estimulação magnética transcraniana (EMT) é um método exclusivo para estimulação cerebral não-invasiva. A diferença fundamental entre EMT e as outras técnicas disponíveis de mapeamento por imagem do cérebro é que se estabelece haver uma relação de causa e efeito entre a resposta fisiológica evocada e o estímulo magnético. A relação entre estrutura e função como a principal característica, constitui uma modalidade de mapeamento cerebral ainda não estabelecido. Os recentes avanços no processamento de imagem permitiram refinar EMT através de sua combinação com a ressonância magnética utilizando-se do sistema de neuronavegação para orientar o posicionamento da bobina em relação ao córtex. Assim a posição da bobina sobre o couro cabeludo pode ser mantida constante conforme verificado pela orientação de navegação em tempo real com registro visual. O objetivo deste estudo foi avaliar a utilidade da EMT no mapeamento cortical motor em comparação com o mapeamento cirúrgico com estimulação cortical direta. Métodos: O estudo foi conduzido com 30 mapeamentos consecutivos em pacientes com programação de cirurgia para tumores adjacentes ao córtex motor. O mapeamento pré-operatório foi realizado com o sistema de estimulação magnética transcraniana navegada. Esta estimulação gera um pulso magnético através de uma bobina. Este método permite estimulação diretamente no córtex cerebral. Eletródios de superfície foram anexados ao abdutor curto do polegar. Em seguida, o limiar motor em repouso (LM) foi determinado através da aplicação de estimulação para região cortical da mão presumida. Mapeamento peritumoral foi realizado na intensidade de 120% do LM. O mapeamento foi realizando com definição de coordenadas vetoriais. Estas coordenadas foram ponderadas previamente por potencial

evocado motor. O mapeamento intra-operatório foi realizado pelo cirurgião antes da ressecção do tumor também com neuronavegação. Os locais de estimulação intraoperatória foram selecionados de forma independente dos resultados da EMT. Resultados: Os pontos obtidos na ECD foram comparados ao mapa da EMT segundo coordenadas vetoriais dos centros geométricos da nuvem de pontos obtidos. Verificamos que a distância dos pontos vetoriais médios (centro geométrico) dos pontos obtidos nos dois métodos de mapeamentos diferiu em 4,85 +/- 1,89 mm. A análise de correlação intraclasse revelou uma correlação de 0,901 com $p<0,001$. As distâncias dos pontos obtidos para o tumor, identificamos uma alta correlação entre estas variáveis com $r=0,87$, $p=0,001$. O Limiar motor na EMT é maior no córtex motor do adjacente ao tumor, comparado ao córtex normal. Não há correlação entre os limiares motores de repouso na EMT e na estimulação elétrica. A exatidão do mapeamento com EMT é mantida em pacientes com déficits motores. A condição clínica dos pacientes melhorou significativamente em 3 meses após a cirurgia. Conclusões: A estimulação magnética transcraniana navegada é uma ferramenta confiável e precisa com congruência de pontos obtidos comparados com o mapeamento intraoperatório. EMT navegada é um método promissor para o mapeamento funcional pré-operatória em cirurgia de tumor adjacente ao motor córtex.

Descritores: 1.Neoplasias encefálicas 2.Córtex cerebral 3.Estimulação magnética transcraniana 4.Mapeamento encefálico

SUMMARY

Paiva WS. Evaluation of *Navigated Transcranial Magnetic Stimulation in Anatomical and Functional Mapping of the Motor Cortex*. *[thesis*] Sao Paulo "Faculdade de Medicina, Universidade de São Paulo"; 2012.

Introduction and aims: Transcranial magnetic stimulation (TMS) is a unique method for non-invasive brain stimulation. The fundamental difference between TMS and other available non-invasive brain imaging techniques is that when a physiological response is evoked by stimulation of a cortical area, that specific cortical area is causally related to the response. The relationship between structure and function as the major feature constituting a brain mapping modality can therefore not be established. Recent advances in image processing allowed us to refine TMS by combining magnetic resonance imaging modalities with TMS using a neuronavigation system to measure the position of the stimulating coil and map this position onto a MRI data set. This technique has several advantages over recent TMS mapping strategies. The position of the coil on the scalp can be held constant as verified by real time visual guidance. The aim of this study was to evaluate the usefulness of navigayed TMS for cortical mapping compared with surgical mapping with direct cirtical stimulation. Methods: The study was performed with 30 neurosurgeries for tumors in or near precentral gyrus. Preoperative mapping was performed with the navigated transcranial brain stimulation system. The TMS system calculates the strength, location, and direction of the stimulating electric field in cortical tissue. It allows online targeting of stimulation directly to peritumoral córtex. The coordinates of TMS mapping were weighted by motor evoked potential. Surface electromyography electrodes were attached to abductor pollicis brevis. Next, the resting motor threshold was determined. The motor threshold was then defined traditionally as the lowest stimulation intensity capable of eliciting motor evoked potentials in at least 5 of 10 trials. The motor threshold was reported both as the percentage of the maximum stimulator intensity. Peritumoral mapping was performed at 120%

motor threshold. The intraoperative mapping was performed by the surgeon performing the tumor resection. The Intraoperative direct cortical stimulation locations were chosen independently of the TMS results. The direct electric cortical stimulation points were compared with TMS responses according to original distances of vectorial modules. Results: There is a similarity of the points performed in two mapping methods. We found the distances between geometric centers of TMS and DCS 4,85 +/- 1,89. We identified a strong correlation between these vectorial points ($r = 0.901$ and $p < 0.001$). The motor threshold in TMS is the largest in the motor cortex near to the tumor compared to normal cortex ($p<0,001$). Patients with deficits presented excellent accuracy in two methods. The clinical performance of the patient improved significantly 3 months after surgery. Conclusion: TMS allowed for reliable, precise application in brain mapping and the peritumoral somatotopy corresponded well between the 2 modalities. Navigated TMS is a promising method for preoperative functional mapping in motor cortex tumor surgery.

Descriptors: Brain neoplasms, Motor cortex, Transcranial Magnetic Stimulation, Brain Mapping

INTRODUÇÃO

Desde o início das intervenções neurocirúrgicas, o tratamento operatório de tumores cerebrais é considerado um grande desafio, uma vez que lesões corticais relacionadas à remoção destas lesões podem ocasionar repercussões deletérias com importante prejuízo funcional ao paciente. Consequentemente, procedimentos desta natureza, permitiram ao longo da história grandes avanços no conhecimento das funções cerebrais corticais através do estudo das repercussões funcionais de lesões específicas e mais tarde pela utilização da corrente elétrica aplicada diretamente sobre a superfície do cérebro durante os procedimentos operatórios. Além de representarem importante papel na construção do conhecimento neurológico, mapeamentos intra-operatórios permitiram estabelecer parâmetros de segurança em cirurgias cerebrais que até hoje são adotados como padrão.

Este método, no entanto, requer especialização da equipe neurocirúrgica e sua integração com a equipe anestésica, incluindo técnicas anestésicas de maior complexidade. Além disso, a realização de mapeamentos cerebrais intra-operatórios está relacionada a complicações com risco de crises convulsivas e prolongamento do tempo de procedimento.

Nas últimas décadas, vários métodos não invasivos de correlação anátomo-funcional foram desenvolvidos a partir de métodos de imagem, como a ressonância magnética funcional e métodos envolvendo a utilização de radioisótopos sendo difundidos em todo o mundo. No entanto, mesmo após mais de 20 anos de estudos não se estabeleceram como métodos utilizados

para guiar ressecções cirúrgicas de lesões em áreas corticais altamente sensíveis a manipulação cirúrgica. Isso, provavelmente, se deve ao fato de que não é possível se instituir uma relação de causa e efeito entre a região cerebral ativada na imagem e seu específico papel na função cerebral em questão. Ou seja, não é possível se prever a repercussão funcional que a falta da área em questão ao indivíduo. A vantagem dos métodos de imagem se faz primeiramente pela não serem invasivas e pela possibilidade de serem realizados repetidas vezes antes ou após qualquer ato operatório.

A presença dos fenômenos de plasticidade neural nos circuitos córtico-subcorticais em resposta a situações clínicas diversas e em indivíduos com características hodológicas diferentes adiciona considerável imprevisibilidade à tentativa de se estabelecer um mapa funcional padronizado, que possa ser utilizado como guia para intervenções cirúrgicas de consequências irreversíveis. Com isso ainda se fazem necessários mapeamentos intra-operatórios por meio de estimulação cerebral direta uma vez que remoções cirúrgicas de tumores cerebrais em áreas altamente funcionais, tais como as áreas motoras e da linguagem continuam associadas ao risco de sequelas graves. No entanto, a maior limitação dos mapeamentos funcionais intra-operatórios, não está relacionado à sua complexidade ou aos riscos inerentes aos procedimentos adicionais e sim ao fato de que apenas podem ser realizados durante o ato operatório. Deste modo, não há possibilidade de haver antecedência nas

decisões a serem tomadas e na apresentação de prognósticos de possíveis disfunções específicas para cada indivíduo.

Na década de 1980 surgiu a estimulação magnética transcraniana, uma modalidade de estimulação cerebral que pode ter acesso ao córtex cerebral sem a necessidade de haver agressão tecidual. A bobina gera um campo magnético de intensidade suficiente para atravessar o couro cabeludo, crânio e meninges produzindo um campo elétrico nos neurônios corticais. Muitas aplicações experimentais e clínicas foram descritas nas últimas duas décadas gerando melhor compreensão dos efeitos da estimulação magnética sobre a fisiologia do córtex cerebral. Com isso foi possível estabelecer uma relação de causa e efeito entre a aplicação de um ou múltiplos pulsos magnéticos e a estimulação ou eventualmente a inativação dos neurônios corticais sob sua influência. Com o desenvolvimento tecnológico recente, houve a possibilidade de focalizar o campo magnético. Assim surgiu a possibilidade de acoplamento da EMT a um sistema de orientação espacial. Utiliza-se do método estereotáctico e computação gráfica para que a anatomia espacial do córtex cerebral, avaliada em uma imagem estrutural, possa ser correlacionada à função determinada pelo resultado fisiológico do pulso magnético aplicado em um ponto específico do córtex cerebral.

Contudo, apesar de todo o desenvolvimento tecnológico ocorrido nas últimas décadas, a aplicação da EMT em neurocirurgia ainda é incipiente e não está completamente disponível para aplicação clínica uma vez que os estudos

ainda não demonstraram uma correlação espacial aceitável entre o mapeamento gerado pela EMT navegada. O mapeamento intra-operatório gerado por aplicação bipolar de corrente elétrica diretamente sobre o córtex cerebral é o método atualmente padronizado para procedimentos neurocirúrgicos. Há lacunas na literatura a cerca da real exatidão do mapeamento funcional realizado pela navegação da estimulação magnética e sua real aplicação clínica em neurocirurgia funcional, neuroncologia e áreas afins.

OBJETIVOS

Comparar o método não invasivo de mapeamento do córtex motor por meio da estimulação magnética acoplada ao sistema de neuronavegação ao mapeamento do córtex motor por meio de com estimulação cortical elétrica direta navegada.

REVISÃO DA LITERATURA

ESTIMULAÇÃO DO CÓRTEX CEREBRAL

Em meados do século XIX, desenvolveu-se a aplicação de corrente elétrica diretamente em estruturas neurais, entre elas o córtex cerebral. De modo controlado e localizado, a aplicação da corrente elétrica pode ser utilizada para experimentos neurofisiológicos em que as respostas podiam ser obtidas com a estimulação de cada ponto do córtex cerebral, dando início às técnicas de mapeamento funcional do encéfalo. A física tinha descoberto a eletricidade no final do século XVII, e desde o século XVIII rapidamente tinha desenvolvido diversos métodos para gerar voltagens e correntes elétricas, aplicando-as quando e onde fosse necessário. O termo eletricidade foi criado por William Gilbert (1544-1603), o grande cientista elizabetano, que trouxe ao mundo o conhecimento sistemático sobre o fenômeno do magnetismo, conhecido desde a Antiguidade através das rochas magnéticas. "Elektra" significa âmbar, em grego, que era um conhecido material, que ao ser atritato, gerava forças atrativas misteriosas. Gilbert ficou famoso com seu livro "De Magnete" (Sobre o Magnetismo), publicado em 1600 (Sabattinni, 2004).

Em 1802, Aldini fez alguns experimentos incomuns. Em Bolonha, e em Londres, ele usou cadáveres de pessoas enforcadas ou recém-decapitadas pelo machado do executor para aplicar correntes elétricas, da mesma forma que seu tio Galvani tinha feito este experimento em nervos e músculos de animais. Atraiu enorme atenção da população, inclusive em espetáculos públicos, para mostrar como as cabeças de pessoas recém-mortas piscavam e

arregalavam os olhos, movimentavam a língua, faziam contrações faciais ao serem estimuladas por enormes pilhas voltaicas construídas por ele, algumas com mais de 100 elementos. Com isso, ele quis provar que, ao se estimular o cérebro, mesmo que externamente, era possível provocar algum efeito. Na realidade o que ele estava fazendo era estimular os músculos da face, e não propriamente o cérebro, porque a corrente elétrica não atravessa os ossos espessos do crânio. (Geddes et al., 1994)

Nesse ponto da história surgiu então a idéia de se fazer uma estimulação elétrica direta de algum ponto do cérebro exposto, ou seja, depois de se retirar o osso. A primeira experimentação dessa forma foi realizada pelo também italiano, médico e fisiologista chamado Luigi Rolando (1773-1831). Rolando comprovou que partes do cérebro eram estimuláveis elétricamente e que a eletricidade podia ser um valioso instrumento de pesquisa para os neurofisiologistas. No entanto, seria necessário desenvolver métodos mais adequados de estimulação através de eletródios com extremidades diminutas e com maior controle sobre intensidade e duração da corrente elétrica, mas isso teria que esperar ainda cerca de 40 anos para acontecer desde os experimentos pioneiros de Rolando (Geddes et al., 1994). A primeira estimulação experimental em seres humanos aconteceu em 1874, cerca de 70 anos depois de Aldini e de Rolando. O neurologista americano Roberts Bartholow (1831-1904) estimulou uma paciente que estava com uma erosão no crânio, expondo seu córtex cerebral (Sabattinni, 2004)

Ulteriormentemente, Sir Charles Scott Sherrington (1852-1952), fisiologista inglês, e Harvey William Cushing (1869-1939), neurocirurgião americano, fizeram um estudo mais extenso em primatas, em 1901, corroborando e ampliando os resultados de Ferrier no século XIX. As primeiras estimulações elétricas sistemáticas em pacientes sob anestesia local foram conduzidas no Instituto de Neurologia de Montreal, Canadá, pelo neurocirurgião Wilder G. Penfield (1891-1976), entre os anos de 1930 a 1950. Penfield também foi o primeiro cientista a explorar com grande detalhe e exatidão as características da somatotopia motora e sensorial no homem, contribuindo para definição das características invertidas e contralaterais em representação de partes do corpo, mas, sobretudo, quanto à proporcionalidade das áreas corticais às funções periféricas, como exatidão do movimento muscular, ou densidade de receptores na superfície do corpo. A síntese de seus resultados produziu mapas, que foram denominados de homúnculos corticais (tanto sensoriais quanto motores). Os homúnculos apareciam, então, como desenhos grotescamente deformados do corpo humano, causando grande impressão entre os neurocientistas (Sabattinni, 2004).

Nas décadas subsequentes aos trabalhos destes pioneiros, a estimulação elétrica cerebral tornou-se uma ferramenta de grande exatidão e versatilidade, tanto para experimentação quanto clinicamente, demonstrando que é uma tecnologia adequada para realização de mapeamentos funcionais e estruturais do sistema nervoso. Nos últimos anos a estimulação externa do cérebro, sem eletródios, também se tornou possível, através da estimulação

magnética transcraniana (Sabattinni, 2004).

Assim nos últimos séculos, pesquisadores têm visado estabelecer relação de causalidade entre atividade neural e parâmetros anatômicos em certas regiões da superfície cortical, agregando a idéia de estudos neuroanatômicos convencionais com o conhecimento de neurofisiologia advindos do final do último século. Métodos de imagem funcional foram desenvolvidos como instrumentos em estudos da neurofisiologia humana de forma não invasiva. No entanto, apesar dos avanços tecnológicos, o relacionamento funcional entre a medida da atividade cerebral e a função motora ou cognitiva investigada ainda se faz de modo indireto, seja na ressonância funcional por efeito BOLD (Blood Oxygenation Level Depedent) contrast, no consumo de glicose (Tomografia por Emissão de Pósitrons) ou na avaliação do fluxo sanguíneo cerebral regional, sendo ainda limitações dos métodos (Feigl et al., 2008).

Dentre as opções de avaliação funcional cortical ressalta-se a estimulação magnética transcraniana. Trata-se de um método relativamente recente e promissor para investigação do processamento cortical (Di lazzaro et al., 2004; Post et al., 1999; Pascual-Leone et al., 2000; Fregni et al, 2006). Baseia - se nos princípios da indução eletromagnética de Faraday (Post el al., 19999). O estímulo com bobina é realizado sobre a cabeça do voluntário, com rápidos pulsos magnéticos aplicados através do couro cabeludo, permitindo que o investigador altere momentaneamente o funcionamento dos neurônios

induzindo atividade neural de modo artificial em de modo não invasivo em indivíduos despertosos (Walsh, 2000; Wash et al., 2003).

O desenvolvimento recente de bobinas capazes de estímulos com frequência superior a 60 Hz permitiu grande expansão nas aplicações da EMT no estudo de doenças psiquiátricas, neurológicas e de funções cognitivas superiores (Barker, 1985; Tergan et al., 1999; Soares et al., 1997). A estimulação magnética transcraniana pode prover informações importantes sobre a topografia e organização temporal do processo cognitivo humano e permitir a correlação entre os efeitos comportamentais objetivos dos estímulos com a percepção subjetiva dos indivíduos.

Segundo Tergan et al., 1999, a EMT representa uma forma de ativação cortical sem aplicação de eletródios. Dessa forma diferente das técnicas de estimulação cortical direta, a EMT permite o estudo de indivíduos sem necessidade de exposição das áreas corticais. Outro método de avaliação das áreas corticais é a ressonância magnética funcional que depende em parte de colaboração do indivíduo. A abordagem com a ressonância magnética funcional permite a correlação da imagem com o comportamento em curso e, portanto, não pode fornecer informações sobre as relações causais entre determinadas regiões corticais e processos funcionais cerebrais sem a participação do paciente (Soares et al., 1997). Já na EMT, a abordagem externa, por outro lado, não pode depender de cooperação, uma vez que são estímulos externos usados para obter ou extinguir a atividade cerebral. Esta forma de avaliação por

EMT representa um grande benefício na avaliação das funções corticais, tendo aplicações também terapêuticas, respondendo a questões causais entre a topografia cortical e a função. Ambos os métodos de avaliação funcional cerebral são úteis e complementares, nos últimos anos, porém, estudos de mapeamento cerebral foram elaborados empregando a abordagem interna, demonstrando grande aplicação apesar das limitações em relação àquelas que empregam a abordagem externa (Soares et al., 1997).

Segundo Verhagen et al., 1993, o efeito de EMT nos neurônios corticais depende da geometria e da orientação do campo elétrico induzido, bem como do formato do pulso de onda distribuído pelo estimulador. Um efeito visível da EMT ocorre quando coloca-se a bobina na região craniana sobre o córtex motor. Um pulso simples de EMT de intensidade suficiente é capaz de causar movimentos involuntários. A intensidade do campo magnético necessária para produzir movimentos motores varia consideravelmente entre os indivíduos e é conhecida como Limiar Motor. O limiar para se produzir as reações motoras observáveis na musculatura contralateral é facilmente mensurável, mas ainda é incerta a relevância deste nível em outras regiões do córtex. Todavia, a maioria dos autores utiliza como referencial este parâmetro.

Dependendo da frequência de estimulação, intensidade e duração na EMT, os pulsos podem bloquear / inibir transitoriamente a função ou região do córtex cerebral ou podem aumentar a excitabilidade de estruturas corticais atingidas. Vários estudos demonstram que as interconexões cerebrais estão

implicadas na fisiopatologia de distúrbios como a depressão, doença obsessivo-compulsiva e esquizofrenia. Nos estudos em psiquiatria vem se enfatizando que disfunções da região pré-frontal, particularmente à esquerda, e a dos gânglios basais se correlacionam com a depressão (Brasil Neto et al., 1992; Boorogerdi et al., 1999).

Segundo Coenen et al., 2003, a EMT induz uma despolarização do córtex neuronal e tem aplicações também no exame de funções motoras e sensitivas, processamento visual, linguagem, memória, aprendizado e outros domínios das funções cerebrais. Além da ampla descrição no tratamento de afecções psiquiátricas e neurológicas, recentemente a EMT vem sendo utilizada no mapeamento cortical, particularmente do córtex motor. Traçar o homúnculo motor com a EMT está baseado no relacionamento entre a média de amplitude calculada do potencial de ação composto muscular e a densidade de motoneurônios corticais na área de estimulação (Herwing et al., 2001; Herwing et al., 2002; Krings et al., 1997).

Para Ilmoniemi et al, 1999, a localização do córtex sensório-motor primário é também uma importante consideração neurocirúrgica quando se faz o plano de tratamento de lesões adjacentes à área motora. O uso de EMT para mapeamento requer o conhecimento de onde, no córtex a estimulação magnética tem que acontecer. O mapeamento do córtex motor com EMT vem sendo descrito pela representação cortical dos músculos dos membros superiores e da face. Nesta aplicação o principal limitante é o posicionamento

da bobina sobre áreas corticais. A maioria dos estudos sobre a EMT seja na aplicação psiquiátrica ou neurológica não levam em consideração as particularidades da anatomia individual, incorrendo na possibilidade de estimulação em áreas sem exatidão (Coenen et al., 2001; Lotze et al., 2003; Krings et al., 2001). Uma solução sugerida para o problema de posicionamento da bobina é a associação com o sistema de neuronavegação.

TUMORES CEREBRAIS

O tratamento cirúrgico dos tumores cerebrais representa um grande desafio pela complexidade técnica, com repercussões clínicas, econômicas e sociais importantes. Apesar de raros (correspondem a 2% das mortes por câncer), os tumores cerebrais representam uma causa mais relevante quando se refere aos anos de vida perdidos (Preusser et al., 2011). As lesões neoplásicas em regiões adjacentes ao córtex motor apresentam um dilema ainda maior pelo risco de sequelas motoras e desta forma podendo gerar limitação importante em pacientes já comprometidos pela doença de base. Assim o desafio entre ressecção total da lesão e os riscos envolvidos de abordagem ao córtex motor acentuam as condições de cuidados e necessidades de métodos de mapeamento funcional que permitam maior citorredução e menor risco de disfunções neurológicas.

Analisando as metástases cerebrais, o câncer sistêmico é a segunda

maior causa de morte em adultos nos Estados Unidos. Destes pacientes, 20% desenvolvem sintomas neurológicos em algum momento de sua doença (Kloss, 2004). A incidência do câncer sistêmico vem crescendo com a melhoria dos métodos de diagnóstico e com aumento da sobrevida da população em geral. Isto reflete consequentemente, no aumento da incidência das metástases intracranianas o que representa uma considerável fonte de morbimortalidade. Primeiramente descritas por Bucholz em 1898, as metástases intracranianas são neoplasias originadas de tecidos fora do sistema nervoso central que se disseminam secundariamente para o encéfalo (Tosoni et al., 2004; Brem et al., 2005). Metástases encefálicas são os tumores intracranianos mais comuns em adultos (Rutkowski et al., 2005).

Como nos outros cânceres, o tratamento das metástases encefálicas deve ter uma avaliação multidisciplinar e multifatorial baseada nos protocolos de investigação existentes atualmente, combinando ou não as várias técnicas terapêuticas, com a finalidade de avaliar o paciente como um todo, aumentando não somente sua sobrevida, mas também, essencialmente, sua qualidade de vida.

Entre os tumores benignos destacam-se os meningiomas. São tumores originados de células das vilosidades aracnóideas e constituem os tumores intracranianos assintomáticos mais comuns. Representam cerca de 13 – 18% dos tumores intracranianos primitivos (Wen et al., 2010), atingindo mais frequentemente indivíduos com idade entre 20 e 60 anos e acomentendo

principalmente o sexo feminino (Wiemels et al., 2010). Trata-se de lesões complexas, com grande componente de vascularização, quando localizados em regiões eloquentes podem representar um grande desafio para equipe cirúrgica.

Os gliomas cerebrais são tumores histologicamente heterogêneos, representando um contínuo biológico com vários graus de pleomorfismo celular e nuclear, atividade mitótica, proliferação vascular e necrose. Cada tipo de glioma tem um grau de malignidade variável e as abordagens terapêuticas a estes tumores variam consideravelmente com esse grau. Estas lesões são divididas pela classificação da Organização Mundial da Saúde em 4 graus, sendo o grau I e II considerado de baixo grau e o III e IV de alto grau de malignidade (Preusser et al., 2011; Salacz et al., 2011).

A abordagem terapêutica é planeada com o intuito de maximizar a qualidade de vida e prolongar a esperança de vida do doente. Para atingir estes objetivos, a resseção cirúrgica ou biopsia e a terapêutica adjuvante são efetuadas com o intuito de remover a maior quantidade possível de tumor, com o mínimo de lesão do tecido cerebral saudável.

ÁREAS ELOQUENTES NO CÉREBRO

Área Cerebral Eloquente pode ser definida como área cujo funcionamento é imprescindível para as funções essenciais do SNC. De acordo com a definição de área cerebral eloquente, a premissa básica seria que, dano direto a

tais regiões, causaria perda imediata de função crítica/essencial, com incapacidade neurológica significativa ao indivíduo. Para demonstração de tais áreas de eloqüência, seriam necessários testes de avaliação da função cortical e subcortical. No entanto, existem controvérsias com relação a quais sejam as áreas eloquentes e como demonstrá-las (Bookheimer et al., 2007; Brasil Neto et al., 1992).

Com o desenvolvimento dos novos métodos diagnósticos e neurofisiológicos, a evolução dos métodos de diagnóstico por imagem e aplicação intra-operatória (como CT e RM) e sistemas de neuronavegação associado ao desenvolvimento de técnicas microcirúgicas vem permitindo realização de cirurgias mais agressivas, em regiões mais eloquentes, com resultados moderadamente aceitáveis. Contudo não há método ainda em aplicação clinica que pode informar antes da cirurgia o real envolvimento de córtex eloquente.

CIRURGIA DE TUMORES CEREBRAIS GUIADA POR IMAGENS

O tratamento cirúrgico de tumores cerebrais vem apresentando importantes modificações técnicas nos últimos anos, buscando reduzir a morbidade cirúrgica a partir da limitação da lesão tecidual. A conduta cirúrgica para pacientes com tumores cerebrais, particularmente os gliomas permanece controversa e desafiadora. O acesso com exatidão a estes tumores envolve o conhecimento anatômico e funcional apropriado diante das restrições a lesão

tecidual de estruturas anatômicas eloquentes adjacente à neoplasia (Pfisterer et al., 2008; Brown et al., 1979). Tecnologia de representação gráfica moderna traz informações pré-cirúrgicas para o cirurgião evitando intercorrências. O processamento, utilizando informação por imagem, permite a programação da cirurgia antes do procedimento. Além disso, a cirurgia para tumores cerebrais tem avançado para a mínima invasividade com máxima eficácia.

A ressecção tumoral e procedimentos estereotáticos devem ser baseados em avaliação pré-operatória com imagens de tomografia computadorizada (TC), ressonância magnética e mais recentemente com a utilização de navegação cirúrgica e imagem intraoperatória (Dimaio et al., 2006). Em todos os casos, uso inadequado de instrumental cirúrgico pode resultar em lesão tecidual em áreas eloquentes gerando graves complicações neurológicas. Assim, o uso de equipamento apropriado de orientação intraoperatória é fundamental para minimizar a morbidade cirúrgica.

Aspectos históricos

A primeira descrição de intervenção guiada por imagem ocorreu ainda no século XIX quando uma imagem de raios-X foi utilizada para retirada de um corpo estranho (Suess et al., 2001). Na década de 1930 foi introduzido o sistema de triangulação de raios-X para alinhamento radiográfico em pacientes vítimas de trauma. Horsley e Clarke, na primeira década do século passado, correlacionaram um atlas anatômico com o primeiro dispositivo estereotático,

com base em marcos da calota craniana, o que permitiu acesso a estruturas cerebrais profundas em animais (Saito et al., 2004). Ela foi baseada em um sistema cartesiano de três coordenadas e provou ser precisos em experimentação animal. Em 1947, o primeiro processo estereotático humano foi realizado por Spiegel e Wycis baseado em um sistema tridimensional de coordenadas do cérebro, seguido pela introdução de ferramentas estereotáticas por Leksell (Suess et al., 2001). Paralelamente em procedimentos vasculares o uso de raios-X em tempo real se tornou disponível na década de 1950 com o advento do intensificador de imagem. Os avanços da tecnologia na computação gráfica na década de 1970 levaram à substituição da máscara de subtração fotográfica de raios-X em tempo real por angiografias com subtração digital, enquanto que o advento da tomografia computadorizada permitiu a realização de estereotomografia para biópsias e orientação cirúrgica baseada em registro com marcadores fiduciais e cálculos com computação gráfica (Gilberf et al., 2001).

Em 1988, Talairach e Tournoux publicaram seu sistema de dimensionamento proporcional através do atlas da anatomia cerebral tomográfica, o que permitiu uma redefinição da exatidão anatômica durante a programação cirúrgica. Essas tecnologias pioneiras lançaram as bases para o uso de imagens pré-operatórias e atlas para orientar intervenções cirúrgicas com o auxílio de dispositivos tridimensionais (Talariach et al., 1988; alRadhan et al., 2001).

A partir de 1998, Onizuka et al. propuseram um avançado nos sistemas de processamento de imagem com uma velocidade de mais de 450 MHz, com 333 MFlops de poder computacional, tornando possível até 8 milhões de triangulações por segundo. Os sistemas atuais permitem mais de 181 milhões de triangulações por segundo, uma melhoria média de 3500%, o que garante uma capacidade para uso de processamentos de imagem pré e intraoperatórias de alta resolução.

Assim, com a evolução técnica durante a década passada a informação radiológica durante a cirurgia foi exaustivamente explorada com radiografia convencional, fluoroscopia e o ultrassom intraoperatório e deste modo estabelecendo suas vantagens e limitações. Atualmente, a neurocirurgia aplicada a oncologia vem procurando aproveitar a riqueza de possibilidades oferecidas por tumografias portáteis e o funcionamento de salas cirúrgicas equipadas com RM intra-operatória.

Princípios de aquisição de imagem para cirurgias guiadas

O princípio da cirurgia interativa guiada por imagem é manter os dados da imagem maior tempo possível, no seu formato original digital, transferindo-a para um sistema computadorizado vinculado a sala cirúrgica e permitindo uma inter-relação direta dos dados pré-operatórios com a anatomia do paciente. Com a ajuda do computador e um sistema de sensores é realizada a reconstrução de imagens precisas e dinâmicas para localização tridimensional

de alvos e trajetórias cirúrgicas (Galloway et al., 1992).

Em neurocirurgia oncológica é fundamental definir as regiões cerebrais eloquentes as quais uma eventual lesão causaria disfunções neurológicas irreversíveis para estabelecer a extensão da ressecção de uma lesão tumoral. Correntemente na prática clínica, a localização de áreas funcionalmente importantes é realizada utilizando parâmetros anatômicos. No entanto, este tipo de abordagem tem falhas que podem comprometer a qualidade e segurança do procedimento uma vez que a variabilidade hodológica cerebral individual, as distorções espaciais e na forma das estruturas anatômicas conhecidas além da ocorrência de fenômenos de plasticidade neural em resposta as disfunções originadas pelo desenvolvimento dos tumores, tornam este método de localização de áreas funcionais do córtex arcaico e impreciso (Galloway et al., 1991), (Giorgi et al., 1994). Para aplicação no planejamento cirúrgico, a tomografia computadorizada ou a ressonância magnética pré-operatória deverá ser utilizada com parâmetros adequados. A tomografia deve ser realizada com cortes de 1 a 2 mm, gravadas em formato digital e em extensão que permita reconhecimento pelos programas de planejamento. A extensão em Dicom com cortes 2 mm são os mais comumente utilizados pelos sistemas comercialmente disponíveis (Galloway et al., 1993).

A imagem por RM é utilizada pelos sistemas de planejamento cirúrgico preferencialmente de alta resolução em cortes ponderados em T1 volumétrico (isotrope voxels de 1x1x1mm) com uma reconstrução tridimensional da superfície principal. A matriz 512x512 é preferencialmente aplicável. Os cortes

volumétricos podem ser obtidos com aquisição axial, TR= 20ms, TE= 3ms, matriz: 256 x 192, FOV 22, flip: 20, espessura: 1,0 mm com 124 níveis incluindo todo o segmento cefálico, t=4:20s. Para estudos utilizando imagem funcional por ressonância magnética uma seqüência sagital FSE T2, TR= 45ms, TE= 1,6ms, matriz 256 x 128, espessura: 5 mm, espaçamento: 1mm, 10 níveis incluindo apenas as porções medianas e paramedianas até o limite lateral dos núcleos da base, t=0:30s. Tal seqüência permite a adequada identificação das comissuras anterior e posterior no corte mediano. A aquisição BOLD: TR=2000ms, TE=30ms de imagens axiais de orientação AC-PC, com 3 mm de espessura e 3 mm de resolução no plano, o total de 42 cortes é de grande importância para análise e planejamento de cirurgias de tumores adjacentes ao córtex motor (Ozawa et al., 2008).

NEURONAVEGAÇÃO: ESTERIOTAXIA DINÂMICA

Nos últimos anos, o desenvolvimento de sistemas de registro e co-registro de imagens médicas tem permitido o avanço de técnicas que combinam o método esteriotáctico com sistemas dinâmicos de reconhecimento

espacial. Isso, aliado ao desenvolvimento tecnológico das técnicas de aquisição de imagens médicas em tempo real fez com que surgissem os sistemas de navegação cirúrgica.

A neuronavegação é uma técnica de neuroimagem que utiliza de reconstruções volumétricas de imagens radiológicas do crânio para localizar estruturas específicas.

O surgimento de neuronavegadores deve-se primeiramente, ao uso em ambiente médico de sensores de posição, tanto magnético (Polhemus), quanto óptico (Polaris) que permitem o rastreio através de uma fonte emissora e uma detectora (no caso magnético) ou um dispositivo refletor (no caso óptico). (Ishii et al., 2010). Deste modo, os conceitos envolvidos no método estereotáctico passam a ser aplicados com mais dinamismos e versatilidade na aquisição de novos instrumentos.

Para encontrar essas estruturas os algoritmos de neuronavegação utilizam de instrumentos gráficos como segmentação da imagem, rotação do volume e interpolação dos voxels, de forma que o operador consiga visualizar ou isolar uma determinada estrutura com facilidade, tornando possível manusear esse objeto virtual com a maior proximidade de um objeto real (Shahidi et al., 1998).

Uma característica importante da neuronavegação é o corregistro da posição da imagem, com objeto virtual, com a posição do indivíduo o qual pertencem as imagens, que pode ser tratado com objeto real. Esse corregistro pode ser efetuado através de pontos anatômicos que possam ser encontradas tanto no objeto real com no virtual. Em geral são utilizados como marcadores pontos estereotáticos (Risholm et al., 2011). Todo objeto virtual existe dentro de um sistema fixo de coordenadas, que pode ser representados pela posição de um dado voxel na imagem, a posição da célula na matriz tridimensional na qual o objeto virtual está armazenado.

Já para adquirir a posição do objeto real é necessário primeiro criar um sistema de coordenadas no qual ele seja representado. Esse sistema pode ser extremamente simples como um fixador de cabeça que a imobilize e com réguas para fazer leitura do espaço, ou se utilizar de tecnologia de rastreamento espacial como detectores eletromagnéticos e ópticos que são sensíveis em diferentes graus de liberdade. (Risholm et al., 2011)

Sistemas de transdutores

O princípio de funcionamento destes transdutores está baseado na análise da projeção bidimensional de uma imagem, ou na determinação dos ângulos de feixes da varredura, para calcular a posição e orientação de um dado objeto. Os transdutores ópticos são geralmente câmeras.

Com a utilização de câmeras, técnicas de visão computacional devem

ser utilizadas para determinar a posição do objeto. Se somente uma câmera for utilizada, é possível determinar um segmento de reta que passa pelo objeto detectado e pelo centro de projeção da câmera. Usando mais de uma câmera, pode-se determinar a posição e orientação do objeto.

Em geral, os transdutores ópticos oferecem uma solução de rastreamento simples com exatidão da ordem de 0,1-0,5 mm (Simon et al., 1997). Quanto à interferência do meio, o laser e outros emissores podem refletir em objetos próximos, atrapalhando a medição.

O objetivo de utilizar um transdutor óptico é calcular a localização e orientação de um objeto ou ferramenta dentro de um sistema de coordenadas. Rastreadores ópticos usam um transdutor de posição para detectar a emissão de infravermelho ou marcadores fixados na ferramenta ou objeto, que refletem luz infravermelha. O transdutor de posição calcula a posição e orientação da ferramenta baseado na informação que este transdutor recebe dos marcadores. Existem dois tipos de marcadores que podem ser usados no rastreamento

óptico, os marcadores ativos: são marcadores emissores de infravermelho que são ativados por um sinal elétrico. Já os marcadores passivos: são marcadores esféricos que refletem luz infravermelha, emitida por iluminadores sobre o transdutor de posição. (Lidner et al., 2006)

Durante o procedimento cirúrgico, os transdutores ópticos funcionam rastreando a posição dos marcadores infravermelhos sobre a ferramenta cirúrgica.

Exatidão dos Sistemas de Neuronavegação

A exatidão dos sistemas de navegação é dependente de acertos de registros. Referente aos registros o programa de navegação define matematicamente uma programação não-linear e estabelece os eixos a partir das reconstruções de computação gráfica e falhas no sistema podem ocorrer (Maciunas et al., 1995)

A exatidão do sistema de navegação evidentemente pode apresentar erros após a abertura da dura-máter e o progressivo deslocamento da superfície cortical, podendo ter como resultado a drenagem do líquido cefalorraquidiano e o deslocamento mesial ou posterior do cérebro devido à gravidade (League et al., 1995), (Roth et al., 2007).

Em estudo com 325 casos Golfinos et al.,1995, descreveram que o sistema permitiu planejamento da craniotomia e a precisa orientação de localização da lesão com grande exatidão.

Nos sistemas de navegação a exatidão do registro é fundamental para o planejamento. A mecânica de exatidão cirúrgica no sistema de localização deve levar em consideração as perdas advindas da reconstrução da imagem pré-operatória e a capacidade de correção intraoperatória. Referente às reconstruções, comparando fiduciais com uma superfície de correspondência facial indicam valores de exatidão média de 2,51 mm e 3,03 mm, respectivamente. Existem vários sistemas comercialmente disponíveis e todos funcionam com o princípio básico de triangulação, algumas diferenças metodológicas existem com exatidão variável, porém sem repercussão em sua aplicação clínica. Em estudo com 200 pacientes comparando o sistema de navegação com halo estereotático, os dois métodos apresentaram grande exatidão volumétrica no início do procedimento. No entanto, na seqüência de ressecção tumoral, a entrada de ar no espaço subdural, retração cerebral, perda de líquido cefalorraquidiano, resultou em redução da exatidão em caso de lesões superficiais ao longo da convexidade frontal em 5 mm nos dois métodos sem diferença estatística (Zamorano et al,, 1994).

ESTIMULAÇÃO MAGNÉTICA TRANSCRANIANA

O Termo estimulação magnética transcraniana, como usado atualmente foi introduzida por Anthony Barker (University of Sheffield, Inglaterra), em 1985.

A EMT foi desenvolvida como método não-invasivo e indolor de ativação do córtex motor humano e para avaliação da integridade das vias motoras centrais. Desde a sua introdução, o uso do EMT em neurofisiologia experimental e clínica, neurologia e psiquiatria tem se difundido em todo o mundo, principalmente em aplicações de pesquisa e cada vez mais com objetivos clínicos. (Barker et al., 1985)

A EMT é baseada no princípio da indução eletromagnética, como descoberto por Michael Faraday em 1838. Quando um pulso de corrente passa através de uma bobina colocada sobre o crânio, rápidas mudanças de pulsos magnéticos são geradas, penetrando no couro cabeludo e no crânio. Esses impulsos induzem uma corrente iônica secundária no cérebro, provocando depolarização de membrana neuronal (Chaieb et al., 2011).

O sítio da estimulação de uma fibra nervosa é o ponto ao longo de seu comprimento no qual a corrente causa despolarização através de sua membrana. A capacidade de EMT para despolarizar neurônios depende da corrente transmembrana e pode ser descrito matematicamente como a derivada espacial do campo elétrico ao longo da fibra. Assim, a estimulação terá lugar no ponto onde a derivada espacial de campo elétrico induzido é máxima (Chaieb et al., 2011).

As células neuronais, que constituem o alvo da estimulação magnética, realizam as suas funções de transmissão e armazenamento de informação através da propagação de potenciais de ação, que consistem em diferenças de

potencial elétrico entre o meio intracelular e o meio extracelular, que se propagam ao longo do neurônio para serem transmitidas a outros neurônios, através das sinapses. As características eletrofisiológicas das células neuronais sugeriram, há muito, que estas células podem ser perturbadas por correntes elétricas aplicadas intra- ou extracelularmente. (Amassian et al., 1989)

De fato, mostra-se que as células neuronais podem ser ativadas por campos elétricos externos e que um desvio na diferença de potencial transmembrana em relação ao seu valor de repouso, provocado pela aplicação intra ou extracelular de uma corrente elétrica ou por um gradiente de campo elétrico do meio extracelular pode causar o disparo de um potencial de ação no neurônio alvo. Consoante o local de geração do potencial de ação, ao longo do neurônio poderá ocorrer transmissão do mesmo a um neurônio adjacente. (Pashut et al., 2011)

Saber com rigor a extensão e a localização das populações neuronais estimuladas em EMT continua em aberto. Tendo em conta a teoria que descreve os mecanismos de interação entre o campo eléctrico induzido e as células neuronais, o problema de conhecer com rigor a localização e a extensão das populações neuronais estimuladas deriva diretamente do problema de conhecer com rigor a distribuição espacial do campo elétrico induzido no córtex cerebral, e do seu gradiente. (Pashut et al., 2011)

No caso de um trato tortuoso a situação é um pouco diferente: apesar das fibras tortuosas o campo elétrico induzido continuará em linha reta e

passará para fora da fibra através da membrana. Assim, a derivada espacial do campo elétrico ao longo do nervo é crítica, causando novamente uma curva para ser um ponto preferencial de estimulação. As medições da superfície da medula espinhal têm demonstrado que ambos os tipos de estímulos pode evocar um pico no início chamado de onda direta e até quatro pontos mais, denominado ondas indiretas. (Mills, 1999)

No entanto, dependendo da orientação da corrente induzida no cérebro, a EMT preferencialmente ativa as células piramidais indiretamente (ou seja, trans-sinapticamente) para evocar ondas indiretas, ou em seu grupamento de axônio, causa ondas diretas. Para EMT de condução rápida, os axônios (> 75 m / s) têm um limite inferior para as ondas diretas, enquanto a lenta condução de axônios (<55 m / s) tem um limite inferior para as ondas indiretas. Para EET, a maioria dos axônios tem limiar mais baixo para as ondas diretas do que para as ondas indiretas ou limiar semelhante para ambos os tipos de onda. Além disso, com estímulos fortes na EET o sítio de ativação mudará abaixo do córtex, enquanto que na EMT ocorre excitação dos axônios principalmente dentro do córtex, mesmo em alta intensidade de estimulação (Egley et al., 1999). Esta propriedade da EMT a torna particularmente bem adaptada para o estudo da excitabilidade (capacidade de resposta à estimulação) no córtex cerebral. Algumas doenças neurológicas podem envolver ou ser causada por uma disfunção da excitabilidade cortical ou interações alteradas entre as estruturas corticais e subcorticais, o que pode ser detectada pela EMT.

A EMT pode ser utilizada para modificar a excitabilidade intracortical e ativar distantes estruturas corticais, subcorticais e espinhais ao longo de conexões específicas. No entanto, há perguntas sobre os efeitos específicos celular da EMT. Estudos em animais ainda são necessários para esclarecer os mecanismos precisos de ação da EMT. Para as aplicações clínicas que pretendemos discutir aqui, tais questões são menos críticas do que para os estudos que visam aumentar a nossa compreensão da fisiologia cortical humana e relações comportamentais do cérebro. (George te al., 2000)

Durante EMT, o operador pode controlar a intensidade dos estímulos, alterando a intensidade da corrente que flui na bobina e alterando assim a magnitude do campo magnético induzido e do campo elétrico secundariamente induzido. O foco do campo magnético depende da forma da bobina de estimulação. Duas formas diferentes de bobinas são mais comumente usados, uma bobina de figura em oito e uma bobina circular. O primeiro fornece uma estimulação mais focal, permitindo o mapeamento bastante detalhado da cortical (Thickbroom et al., 2002). Este último induz um campo elétrico mais amplamente distribuído, permitindo a estimulação bi-hemisférica, que é particularmente desejável no estudo da condução motora central (Rossini et al., 1998; Meyer et al., 2002). Além de sua intensidade e foco, o operador pode também controlar a frequência dos estímulos, que irá determinar os efeitos da EMT na região de destino do cérebro. A localização de uma bobina de

estimulação também é dependente do operador: diferentes regiões do cérebro podem ser estimuladas para evocar diferentes efeitos comportamentais.

Excitalidade Neuronal e Posicionamento da Estimulação

Historicamente se estabeleceu que os neurônios são excitáveis com limiares mais baixos quando a voltagem aplicada induz correntes orientadas longitudinalmente ao longo do axônio, em vez de transversalmente. (Liepert et al., 2000; Rona et al., 1998; Day et al., 1989). A estimulação elétrica é definida como mais eficaz quando a corrente aplicada tem a mesma orientação e tempo que o fluxo normal de corrente pós-sinápticas durante a despolarização: dos dendritos, através do corpo celular, para o axônio. Na aplicação da EMT, o limiar para a excitação foi encontrado para ser igualmente sensível à orientação (Berardelli et al., 1999), com respostas ideais quando a corrente induzida for orientada 45º medialmente ao plano ântero-posterior. Embora nenhum desses estudos iniciais de EMT utilizaram um método de navegação para confirmar a anatomia de superfície subjacente, pesquisadores interpretaram essa orientação como uma indicação que a estimulação ideal do córtex motor primário foi alcançado quando a corrente induzida era perpendicular ao sulco central, uma descoberta que tem sido confirmada em estudos ulteriores.

Na bobina plana da EMT quando colocada tangencialmente ao couro cabeludo, o campo elétrico induzido também é tangente ao couro cabeludo. Na coroa do giro pré-central o campo elétrico é consequentemente um plano horizontal para o alinhamento radial das colunas corticais. Para Day et al., 1989, a hipótese de que estimulação pela EMT deve excitar os elementos neurais tangencialmente orientados na coroa do giro, como os interneurônios horizontais ou colaterais horizontais de axônios da faixa piramidal. Esta hipótese foi baseada na suposição de que correntes induzidas são mais fortes nas proximidades da bobina a um grau que supera todos os outros fatores. Tão sensível quanto o campo elétrico no cérebro é a distância entre a bobina e a área alvo, esta suposição claramente discorda da orientação seletiva observada (Brasil-Neto et al., 1992; Mills et al., 1999). Fibras horizontais estendem uniformemente em todas as direções dentro de um plano paralelo à superfície cortical e este isotropismo deverá traduzir a falta de uma orientação preferencial para o EMT assim como a indução de um campo elétrico deve excitar uma fração equivalente de algumas fibras em qualquer orientação.

Limiar Motor

O limiar motor (LM), uma medida da excitabilidade da membrana neuronal (Ziemann et al., 1996), é um conceito central em neurofisiologia refletindo excitabilidade córtico-espinhal e sensibilidade à EMT. Ele fornece

uma referência para definir a intensidade do estímulo (IE) e todas as outras variáveis em uso terapêutico da EMT. Ao determinar LM individual, EMT é geralmente direcionada de acordo com as estruturas anatômicas externas.

A bobina é movida em pequenos passos sobre a área do córtex motor primário e são pesquisados os sítios de produção de maior resposta do músculo (EMG ou análise visual). O LM é determinado no local ideal, também chamado de “hotspot”, que é o sítio do couro cabeludo onde a EMT produz potencial evocado motor de amplitude máxima em um músculo da mão contralateral (Rossini et al., 1994). Outras medidas de EMT são então realizadas mantendo a bobina constantemente na mesma posição e com intensidade de estímulos proporcionam o LM. O LM tem se mostrado uma medida estável ao longo do tempo em ambos os níveis individuais e em grupo (Kimiskidis et al. 2004, Malcolm et al., 2006), mesmo que variem muito entre indivíduos (Wassermann, 2002). As fontes de variação não têm sido amplamente caracterizadas, mas podem ser anatômicas ou fisiológicas. As crianças ainda não foram analisadas com EMT, mas geralmente crianças com menos de 10 anos de idade têm LM superior, já em crianças menores de seis anos de idade o LM geralmente não pode ser determinado devido à maturação cortical neuronal inacabada (Garvey e Mall, 2008, Frye et al., 2008). LMs maiores têm sido relatados em indivíduos mais velhos (Rossini et al., 1992, Oliviero et al., 2006), enquanto que também há relatos de nenhum efeito da

idade sobre o LM (Wassermann, 2002). Atrofia cerebral foi demonstrada a ser associado com diminuição do LM (Silbert et al., 2006).

Além da idade, a medicação modula a excitabilidade e afeta o LM, como foi amplamente revisado (Ziemann, 2004) e atualizado (Paulus et al., 2008).

A maneira usual para definir o LM é "a menor intensidade da EMT necessária para induzir um potencial evocado motor com uma amplitude ≥ 50 mV em 50% dos estímulos" (Rossini et al., 1994, Chen et al., 2008, Conforto et al. , 2004), geralmente com 5 a 10 estímulos consecutivos. Se eletromiografia (EMG) não é registrada - dentro da ressonância magnética (RM), por exemplo - contrações musculares podem ser avaliadas visualmente (Conforto et al., 2004). Na prática, diferentes métodos tendem a produzir valores muito semelhantes de LM (Tranulis et al., 2006). No entanto, também tem sido sugerido que diferentes métodos descrevem diferentes fenômenos neurofisiológicos que podem afetar os limites de segurança quando o LM é utilizado para avaliar parâmetros de EMT (Hanajima et al., 2007).

Ao avaliar a curva do LM, o sítio ideal é procurado, e um palpite de LM é avaliado com base nas amplitudes durante o mapeamento preliminar. Em seguida, são aplicadas intensidades de estímulos sub e supralimiar, o que proporciona o valor do LM.

Além do LM de repouso, o LM pode ser determinado em atividade. O limiar motor ativo é inferior ao limiar motor em repouso, (Di Lazzaro et al., 1998). Devido a facilidade, a latência do potencial motor evocado no músculo

ativo é menor do que no músculo relaxado e é mais difícil de definir, uma vez que a resposta precisa ser distinguida da atividade muscular de fundo. Além disso, a antecipação mental, que não pode ser medido, também afeta o limiar motor ativo, enquanto que o estado de repouso pode ser garantido pelo registro da EMG do músculo alvo.

EMT navegado

Tradicionalmente, a identificação dos locais alvo da EMT no córtex tem sido baseada em medir distâncias em centímetros a partir de marcos anatômicos externos (Mills et al., 1992, Mills e Nithi, 1997, Oliveri et al., 1999, Rossini et al., 1994 , Herwig et al. 2003, Conforto et al., 2004) ou utilizando o sistema internacional 10-20, que leva em consideração o tamanho da cabeça. No entanto, a variação individual nas posições relativas dos sulcos / giros do córtex não pode ser levado em conta quando a EMT é direcionada com o auxílio de marcos externos. O desempenho correto da EMT tem sido dependente do tempo de treinamento e habilidade. O posicionamento da bobina imprecisa é uma das maiores fontes de variabilidade nas medições do LM (Mills et al., 1992, Conforto et al., 2004). Outro problema sério é o movimento da bobina fora da posição ideal durante a medição, pois isso pode prolongar a medição e levar a um aumento do LM e um erro quando uma área diferente daquela originalmente pretendida é estimulada. Movimento da bobina ocasional

pode esconder alterações clinicamente relevantes na plasticidade cortical ou excitabilidade. É extremamente importante que o centro da bobina esteja tangente ao couro cabeludo. Em uso clínico da EMT, como no mapeamento pré-operatório de áreas corticais, a exatidão torna-se crítica, sendo que as posições da bobina com relação aos marcos externos do crânio não são suficientes. Além disso, para a estimulação terapêutica, o alvo exato pode também ser crucial para o efeito do tratamento.

Controle visual do local estimulado no córtex anatômico alcançado por EMT permite a cobertura completa das áreas motoras primárias, por exemplo, ajuda a determinar se a perda de respostas é real ou causada por um erro técnico.

Os primeiros sistemas de navegação eram localizados no centro da bobina uma ferramenta virtual em imagens de RM usando o registro com marcadores fiduciais, que é chamado de linha de navegação (Krings et al., 1997). A posição da bobina era medida no couro cabeludo utilizando um digitalizador tridimensional (Miranda et al., 1997). No entanto, estes métodos baseados em pontos têm erros de exatidão, tanto na ressonância magnética e no espaço físico, de modo que o método baseado em superfície o qual adicionam várias centenas de pontos é naturalmente demorado. Mais tarde, métodos de registro foram desenvolvidos com o uso de um digitalizador 3D a laser e sistemas de rastreamento óptico que permitem navegação online (Noirhomme et al., 2004). Assim, a exatidão da ressonância magnética é

aprimorada. EMT navegada permite a cartografia ativa das regiões funcionais do cérebro onde a RM fornece as informações estruturais e EMT o mapa funcional.

Na EMT navegada há uma câmera de infravermelho passivo que pode rastrear objetos diferentes (bobina e cabeça). Em seguida, a localização da bobina é continuamente visualizada em uma reconstrução 3D sobre a imagem do cérebro (Teitti et al., 2008, Ruohonen e karhu, 2010). Enquanto a bobina e a cabeça são rastreadas simultaneamente, o paciente pode se mover livremente na cadeira durante o exame. Nenhuma restrição a cabeça é necessária, o que facilita significativamente o exame de pacientes neurologicamente comprometidos. A aplicação prática da EMT navegada é fácil mesmo para um operador relativamente inexperiente, em contraste com a EMT tradicional.

Como o centro da bobina não é o centro do campo elétrico induzido, a técnica padrão de neuronavegação incorpora a gravação on-line e visualização do local exato da EMT (Danner et al., 2008; Teitti et al., 2008; Hannula et al., 2005). O campo elétrico é calculado usando um modelo de melhor encaixe esférico de cabeça, que é selecionado através do monitoramento constante da forma da cabeça sob o centro da bobina. Este modelo foi desenvolvido para fornecer resultados comparáveis àqueles com um modelo de cabeça realista, em particular nas áreas centrais da cabeça (Hämäläinen e Sarvas, 1989). Quando a estrutura exata da bobina estimulante é conhecida, este modelo permite o cálculo rápido frente ao campo elétrico para cada estímulo em

separado que é necessário para a localização do estímulo eficaz. As fontes de erro que contribuem para a exatidão em relação ao modelo de computação do campo elétrico são aqueles da saída da bobina, o modelo computacional do campo elétrico intracraniano (por exemplo, as incertezas numéricas, as características do tecido simplificado), e na construção do modelo computacional para a cabeça individual (Ruohonen e karhu, 2010).

O principal erro do modelo computacional é de 3-4 mm, que é igual ao erro do movimento do marcador da cabeça durante um exame. Para a segmentação, a localização anatômica cortical pode ser determinada em qualquer dos dados de neuroimagem estrutural ou funcional.

Para calcular a distribuição do campo elétrico (CE máximo, sítio de estímulo), de navegação o programa utiliza as informações de parâmetros físicos do dispositivo de estimulação (a forma, tamanho, ou seja, a geometria, dos solenóides de cobre na bobina), as características elétricas do estimulador e a localização exata e orientação da bobina em relação à cabeça. Os cálculos do CE podem ser visualizados em qualquer profundidade no córtex reconstruído e se baseiam em um modelo de múltiplas dinâmicas esféricas com ajustes em tempo real (Ruohonen e Ilmoniemi, 1999, Ruohonen e Ilmoniemi, 2002, Tarkiainen et al., 2003). O CE é determinado principalmente pela orientação da cabeça da bobina e da distância e o formato do crânio local. Como a maioria dos CE é gerada pelos campos magnéticos primários, a EMT

pode ser construída com exatidão, talvez mais do que a estimulação cortical direta (ECD), que pode ser mais afetado por mudanças de condutividade local.

Teoricamente, o CE é o único método para a dosagem padrão de força da EMT. Pode ser importante, especialmente fora das áreas motoras, onde a excitabilidade não é proporcional ao LM dos músculos da mão ou quando há atrofia (Salat et al. 2004; Komssi et al., 2004). Avaliar a excitabilidade cortical pela força do campo elétrico computadorizado permite a comparação direta de LMs entre estimuladores diferentes (Danner et al., 2008; Hannula et al., 2005). Usando CE pode-se reduzir os erros atribuíveis a variações na anatomia. O uso do LM de saída máxima de estimulador é aplicável em indivíduos saudáveis que não utilizam medicações. Em pacientes com medicação o CE é uma medida mais precisa (Rábago et al., 2009).

No entanto, o modelo de CE fornece apenas informações sobre o CE no córtex e não sobre os efeitos neuronais reais. As interações entre o CE e os tecidos neuronais são complexas para um valor único de CE e não representam a excitabilidade neuronal verdadeira. O limiar de excitação é sensível à orientação (Brasil-Neto et al., 1992a) e a direção mais eficaz da corrente de estimulação varia individualmente (Balslev et al. 2007, Teitti et al., 2008), o que torna necessário estudos de diferentes rotações da bobina de acordo com a anatomia cortical individual, além das várias localizações anatômicas, em particular, ao avaliar áreas críticas de representação cortical com baixas intensidades. A neuronavegação com o CE tem sido mostrada para aumentar

os efeitos fisiológicos e comportamentais da EMT de baixa freqüência dada a M1 em indivíduos saudáveis (Bashir et al., 2011).

CÓRTEX CEREBRAL

O córtex cerebral é a camada mais externa do tecido neural do cérebro humano e desempenha um papel fundamental nas funções cognitivas, como memória, linguagem, atenção, pensamento, consciência e as funções sensório-motoras. A espessura cortical, o limite entre substância cinzenta e branca varia entre 1 e 4,5 mm (cerca de 2,5 mm em média) e não variam muito (Fischl e Dale, 2000). Massa cinzenta é formada a partir da soma dos neurônios e suas fibras não mielinizadas, enquanto a substância branca abaixo é formada predominantemente de axônios mielinizados conectando os neurônios em regiões diferentes entre si. O neocórtex, que é a parte mais jovem filogeneticamente, é diferenciada em seis camadas horizontais. Neurônios em várias camadas conectam-se verticalmente e formam microcircuitos pequenos chamados colunas. Citoarquitetônicamente, o córtex é dividido em áreas de Brodmann (AB) (Brodmann, 1909). A topografia cortical é pessoal e específica com formas originais, estruturas e circunvoluções. O cérebro apresenta segmentado em regiões chamadas "eloquente" e "silenciosa" (não funcionais). Danos em áreas eloquentes induzem um grande déficit neurológico, enquanto que as lesões nas estruturas silenciosas não têm nenhuma conseqüência

clínica. Áreas eloquentes incluem a sensório-motora, linguagem, memória, visual, auditiva e córtex olfativo. No entanto, a correção do modelo estático de regiões eloquente e silenciosa vem sendo recentemente questionado.

Áreas eloquentes podem ser divididas em áreas obrigatórias e facilitadoras. Áreas facilitadoras têm menos somatotopia, assim o mapeamento individual é especialmente importante. Há grande variação individual no córtex eloquente (Rademacher et al., 2001). A variação ântero-posterior no local do sulco central no que diz respeito ao sistema de coordenadas Talairach é ± 1,5-2cm (Steinmetz et al., 1990) e as posições relativas dos sulcos individuais variam amplamente. Além disso, estruturas anatômicas muitas vezes são alteradas em pacientes por patologias cerebrais, incluindo tumores, edema, hemorragia e alteração vascular. Portanto identificar áreas críticas funcionais em cada paciente é importante. EMT navegado tem o potencial para explorar mudanças anatômicas, fisiológicas, reorganizações e mudanças de plastia tanto em doentes e voluntários saudáveis, especialmente dentro do córtex motor (Butler e Wolf, 2007; Tyc e Boyadjian, 2006).

Sistema Motor

O trato córtico-espinhal ou piramidal começa no córtex e é em sua maioria a coleção de axônios motores entre o córtex cerebral e a medula espinhal. A maioria das fibras piramidais cruza para o lado contralateral na decussação piramidal do bulbo e forma o trato córtico-espinhal lateral. Na

medula espinhal, os axônios dos neurônios motores superiores conectam (a maioria deles através de interneurônios e, em menor medida, também por meio de sinapses direta) com os neurônios motores inferiores (motoneurônios alfa) no corno ventral da medula espinhal. Os axônios dos neurônios motores inferiores, em seguida, saem da medula espinhal através de raízes anterior, formando os nervos espinhais e nervos periféricos, terminando nas placas neuromusculares para fornecer inervação motora para os músculos voluntários.

Áreas motoras primárias e suplementares

Os neurônios piramidais da camada V do córtex cerebral são a principal origem do trato piramidal. Cerca de metade das fibras surgem a partir do córtex motor primário (M1, BA4) dentro do giro precentral, também chamada de área precentral (Geyer et al. 1996, Brodmann, 1909). Além disso, as áreas motoras suplementares (AMS), o córtex pré-motor e principalmente área de Brodmann 6, também contribuem para as fibras do trato piramidal (Picard e Strick, 2001; Chouinard e Paus, 2010; Penfield e Welch, 1951; Orgogozo e Larsen, 1979). Há uma zona de transição entre M1 e estas áreas (White et al., 1997) e estruturas de função foram relacionadas através da geração de mapas de probabilidade (Rademacher et al., 2001). Dado que 70% das fibras do trato corticoespinhal surgem da AMS e do córtex primário somatosensorial (S1), e apenas 30% do M1, os mecanismos compensatórios são susceptíveis a

envolver outras áreas corticais. EMT navegada pode quantificar a força e a natureza destas e também de outros caminhos, possivelmente complementares (Teitti et al., 2008).

Há referências anatômicas pouco comuns no cérebro. Um deles é o ômega da mão, indicando a região motora ideal para a área de representação do dedo que é observado na maioria, mas não em todos os indivíduos (Yousry et al. 1997; Denslow et al., 2005). Tem geralmente a forma de um ômega invertido ou epsilon, mas é muito variável na morfologia. No entanto, existem também outras formas anatômicas úteis para localizar o M1 (Mäkelä et al., 2001).

Apesar da aparência superficial em diferentes áreas do sulco central, outros marcadores de confiança foram encontrados para a área motora da mão no giro pré-central em relação à ativação motora (Boling et al. , 1999). Este é um componente estrutural específico da característica anatômica originalmente definida por Paul Broca, uma estrutura profunda, com uma ponte elevada entre os giros pré e pós-central, que é notavelmente consistente entre os indivíduos (White et al., 1997). Há também um aspecto triplo-camada específica na BA4 que podem ser distinguidas com uma seqüência específica ressonância magnética (Kim et al., 2009).

Somatotopia

A correlação entre partes do corpo humano e sua representação foi descrita pela primeira vez em 1937 com base na estimulação cortical direta por Penfield. Mais tarde, a somatotopia cortical tem sido descrita pelo desenho de um homúnculo que representa a localização de partes do corpo em diferentes tamanhos em relação à sua área de representação no córtex motor (Penfield, 1954).

Somatotopia do M1 também tem sido observado por outros métodos, como RM (Meier et al., 2008; Hlustik et al., 2001; Kleinschmidt et al., 1997) e na magnetoencefalografia (MEG) (Beisteiner et al. 2004; Hari et al., 1993). Ultimamente, esta somatotopia foi contestada, pois as áreas individuais formam uma continuação das representações vizinhas, em vez de sobreposições (Farrell et al. 2007; Graziano e Aflalo, 2007; Dechent e Frahm, 2003). No entanto, os músculos intimamente representados, tais como músculos da mão podem ser diferencialmente ativados por EMT usando diferentes orientações da bobina (Pascual-Leone et al., 1994).

CASUÍSTICA E MÉTODO

Estudo de validação do método de EMT navegada em uma população de pacientes com diagnóstico de lesões neoplásicas do sistema nervoso central no ou adjacentes ao giro pré-central com indicação de tratamento neurocirúrgico (ressecção microcirúrgica) selecionados do Ambulatório de Neuroncologia da Divisão de Neurocirurgia do Hospital das Clínicas da Faculdade de Medicina da

Universidade de São Paulo, em programação de tratamento cirúrgico na Divisão de Neurocirurgia Funcional do Instituto de Psiquiatria do HCFMUSP. Estes pacientes foram submetidos a mapeamento com estimulação magnética pré-operatória do córtex motor com estimulação magnética transcraniana e ulteriormente realizado um mapeamento intraoperatório.

PRINCÍPIOS ÉTICOS

O estudo será conduzido de acordo com os requerimentos do comitê de ética da instituição, aprovado em 19.03.2009 sob o registro CAPPESQ 0393/08 e também baseado nas recomendações estabelecidas na Declaração de Helsinki (1964), conforme emenda em Tóquio (1975), Veneza (1983) e Hong-Kong (1989).

Todos os pacientes tiveram pleno conhecimento dos objetivos e métodos do experimento, concordaram e assinaram em participar do projeto através do termo de consentimento livre e esclarecido. Foram devidamente informados de que todos os dados fornecidos são estritamente sigilosos.

A aplicação terapêutica da EMT será realizada conforme os princípios éticos estabelecidos nas declarações acima citadas e nas normas de ética do Ministério da Saúde (C.N.S. Resolução no. 196 10/10/96). Os fundamentos éticos e diretrizes de aplicação clínica da Estimulação Magnética Transcraniana

seguem os preceitos básicos de tratamento com esta técnica de acordo com a Conferência Internacional de Consenso de Segurança da EMT, Junho de 1996, Bethesda, EUA, adotado pela Federação Internacional de Clínica Neurofisiológica e publicados no Risk and safety of repetitive transcranial magnetic stimulation.

CRITÉRIOS DE INCLUSÃO E EXCLUSÃO:

Foram avaliados pacientes selecionados no ambulatório de neoplasias encefálicas, por critério de ordem de matrícula no HCFMUSP, sem diferenciação de raça ou gênero, sendo composta por pacientes com lesões intrínsecas cerebrais, metastáticas e extraxiais, com idade média de 45,66 +/- 14,62 anos, variando de 18 a 70 anos, conforme descrito na tabela 1.

Os critérios de inclusão foram lesão cerebral adjacente ao córtex motor, indicação clínica de tratamento cirúrgico, condições de seguimento ambulatorial, lesão sistêmica, quando houver, controlada no período de avaliação.

Foram excluídos do estudo os pacientes com Escala de Desempenho de Karnofsky < 60, idade maior de 80 anos ou em menores de 18 anos, lesões múltiplas cerebrais e pacientes com claustrofobia ou impossibilitados de se submeter à ressonância magnética ou estimulação magnética transcraniana.

Tabela 1 - Distribuição das características clínicas e epidemiológicas da amostra

PACIENTE	INICIAIS	RGHC	SEXO\LADO	IDADE	SINTOMA INICIAL	FM NO PRÉ-OPERATÓRIO	COMPLICAÇÕES EMT	CRISE INTRA-OPERATÓRIA	COMPLICAÇÕES PÓS-OPERATÓRIAS	KPS PRÉ-OPERATÓRIO	ECOG PRÉ-OPERATÓRIA
1	ASP	13961284A	F/E	37	CRISE CONVULSIVA	GRAU V	NÃO	NÃO	NÃO	100	0
2	ARR	15053896D	M/D	39	CRISE CONVULSIVA	GRAU V	NÃO	NÃO	NÃO	100	0
3	ACVS	23094057J	M/D	46	CEFALÉIA	GRAU V	NÃO	NÃO	NÃO	70	2
4	CAA	13961794K	M/E	60	DEFICIT MOTOR	GRAU I	NÃO	SIM	NÃO	50	3
5	CAT	13457611I	F/D	51	CEFALÉIA	GRAU V	NÃO	NÃO	NÃO	100	1
6	ELG	77109640J	M/E	20	CRISE CONVULSIVA	GRAU V	NÃO	NÃO	NÃO	100	0
7	IGAT	13924555F	F/D	57	CEFALÉIA	GRAU III	NÃO	SIM	NÃO	80	1
8	MBS	15039207C	M/D	54	CEFALÉIA	GRAU V	CEFALÉIA	NÃO	NÃO	90	2
9	LES	55449302C	M/D	59	DEFICIT MOTOR	GRAU III	NÃO	SIM	NÃO	70	2
10	MLS	13955030C	M/E	67	CONFUSÃO	GRAU III	CEFALÉIA	NÃO	TEP	60	2
11	ACS	60007212G	F/D	51	DÉFICIT MOTOR	GRAU IV	NÃO	NÃO	NÃO	70	3
12	LPA	13951680F	F/D	38	CEFALÉIA	GRAU V	NÃO	NÃO	NÃO	100	2
13	GMS	13914379J	M/E	43	CRISE CONVULSIVA	GRAU V	NÃO	SIM	NÃO	100	1
14	HG	13945608H	M/E	57	DÉFICIT MOTOR	GRAU III	NÃO	NÃO	NÃO	60	3
15	MCDS	17520166B	F/E	24	DÉFICIT MOTOR	GRAU III	NÃO	SIM	NÃO	80	2
16	MGS	77110556K	M/D	43	CRISE CONVULSIVA	GRAU III	NÃO	NÃO	NÃO	70	2
17	MIGM	13954677I	F/E	46	CEFALÉIA	GRAU V	NÃO	NÃO	NÃO	100	0
18	RBS	77112040H	M/E	70	DÉFICIT MOTOR	GRAU IV	NÃO	NÃO	NÃO	90	2
19	WVC	13808560G	M/E	28	DÉFICIT MOTOR	GRAU V	NÃO	NÃO	NÃO	100	0
20	LES	55449302C	M/D	59	DÉFICIT MOTOR	GRAU III	NÃO	NÃO	NÃO	60	2
21	IB	70482618J	M/E	46	CRISE CONVULSIVA	GRAU III	NÃO	NÃO	MENINGITE	80	2
22	CKC	77105694K	F/E	24	CRISE CONVULSIVA	GRAU V	NÃO	NÃO	NÃO	100	0
23	IRS	77412022C	M/D	56	DÉFICIT MOTOR	GRAU III	NÃO	NÃO	NÃO	80	1
24	MLC	60011048B	M/E	59	CRISE CONVULSIVA	GRAU V	CRISE CONVULSIVA	NÃO	NÃO	100	0
25	RFM	13794035D	M/D	34	CRISE CONVULSIVA	GRAU V	NÃO	NÃO	NÃO	100	0
26	FCD	77104254K	M/D	18	CRISE CONVULSIVA	GRAU V	NÃO	NÃO	NÃO	100	0
27	CAT	13457611I	F/D	34	CEFALÉIA	GRAU V	NÃO	NÃO	NÃO	100	0
28	CPL	13992547H	F/E	32	CEFALÉIA	GRAU V	NÃO	NÃO	DEISCÊNCIA	100	0
29	GAT	77113481G	M/D	48	CRISE CONVULSIVA	GRAU V	NÃO	NÃO	NÃO	100	0
30	JBS	77103257B	M/E	70	DÉFICIT MOTOR	GRAU V	NÃO	NÃO	NÃO	100	0

AVALIAÇÃO PRÉ-OPERATÓRIA

Todos os pacientes foram submetidos à análise das condições clinicas com exame neurológico e classificados quanto à presença de déficit motor,

segundo critérios da escala de classificação do Conselho de Britânico de Investigação Biomédica em Grau 0 (plegia), Grau 1 (contração sem movimento), 2 (contração visível), 3 (movimento contra a gravidade), 4 (movimento contra a gravidade, porém força muscular comprometida contra grande resistência), 5 (força muscular preservada). Esta escala era aplicada e considerada na avaliação o pior déficit motor em grupamento muscular da mão contralateral a lesão cerebral. Após o procedimento cirúrgico, outras avaliações similares eram realizadas no 1o, 2o e 3o dia de acompanhamento pós-operatório e repetido em retorno ambulatorial de seguimento aos três meses.

A avaliação da condição clinica foi realizada com a escala de desempenho de Karnofsky antes da internação e 3 meses após o procedimento cirúrgico. É o instrumento mais utilizado no prognóstico da terapia de câncer por tratar-se de medida do rendimento para classificação da habilidade de uma pessoa para desempenhar atividades, avaliando o progresso do paciente após um procedimento terapêutico. Também utilizamos uma avaliação de condição clínica com escala ECOG, para melhor comparar resultados de condição clinica pré e pós-operatória. Este instrumento estabelece valores entre 0 a 5. O valor de 0 indica que o paciente é completamente ativo e capaz de realizar atividades normais e 5 é atribuído ao paciente morto. Conhecida também como “Performance de Zubrod”, sendo um instrumento mais recente e simplificado de medir a qualidade de vida de pacientes oncológicos. Foi elaborada pelo ECOG dos Estados Unidos e validada pela Organização Mundial da Saúde (OMS)

(Oken et al, 1982). A principal função da escala ECOG é a de objetivar o resultado do tratamento oncológico, levando em conta a qualidade de vida do paciente.

RESSONÂNCIA MAGNÉTICA ESTRUTURAL

Todos os pacientes foram submetidos à ressonância magnética. Os exames foram realizados no serviço de imagem do IPQ com um aparelho Siemens 1.5T (Erlangen, Alemanha), utilizando uma sequência ponderada em T1 (tempo de repetição, TR = 1.980 ms, tempo de eco, TE = 3,93 ms; campo de visão (FOV) 256 milímetros ; matriz de 256 x 256; corte de espessura 1,0 mm, resolução espacial 1,0 milímetros x 1,0 mm x 1,0 mm, 120 cortes axiais). Utilizamos ainda cortes ponderados em T2 para medir grau de edema. Uma imagem específica 3D do encéfalo foi processada a partir de imagens de RM para o software de navegação. Para observar lesões tumorais um realce com gadolínio foi utilizado em todos os pacientes.

Aspectos da imagem por ressonância magnética pré-operatória foram analisados e estudados para correlação com as variáveis da estimulação magnética, da estimulação intraoperatória e evolução pós-operatória. Foram analisadas variáveis como volume da lesão tumoral (medida em cm^3), deslocamento motor e edema perilesional. Para a avaliação do grau do edema

utilizamos a classificação Hammoud et al, 1996, por ser mais difundida na literatura em neuroncologia. Esta classificação estabelece graus de edema utilizando dados volumétricos (Sem edema = grau zero, grau I = quantidade de edema é menor que o volume do tumor, grau II = quantidade de edema é igual ao volume do tumor, grau III = quantidade de edema é maior do que o volume tumoral)

MAPEAMENTO COM ESTIMULAÇÃO MAGNÉTICA TRANSCRANIANA NAVEGADA

Estimulador e bobinas

A EMT foi realizada de 1 a 2 dias antes da cirurgia, em todos os pacientes, por meio de um gerador de pulsos MagPro X100 high performance (MagVenture A/S, Dinamarca), com uma bobina de superfície plana figura em 8. Cada ciclo desta bobina tem um diâmetro exterior de 9 cm e um diâmetro interno de 6 centímetros. A imagem de ressonância magnética com cortes axiais de 1 mm era utilizada pelo sistema para reconstruções multiplanares sagitais, coronais e tridimensionais.

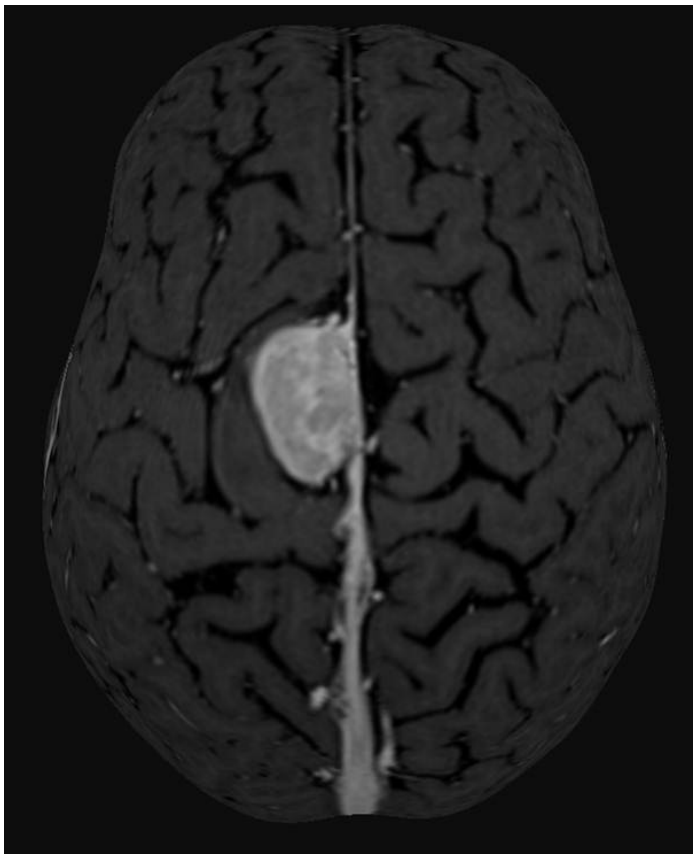

Figura 1 – Reconstrução tridimensional realizada pelo programa Brainsight gerada a partir de cortes axiais milimétricos. Paciente com diagnóstico de meningioma frontoparietal parassagital, captante de contraste, com deformidade do giro pré-central (A etapa inicial após a esolha do padrão da ressonância magnética em T1 com contraste é a reconstrução trimensional da superfície cerebral)

Após a reconstrução tridimensional do cérebro era realizado um planejamento de área mínima que seria deveria ser estimulada, constituída por um plano de pontos sobre a curvatura da convexidade cerebral formada por 36 pontos, abrangendo o tumor e o giro pré- central.

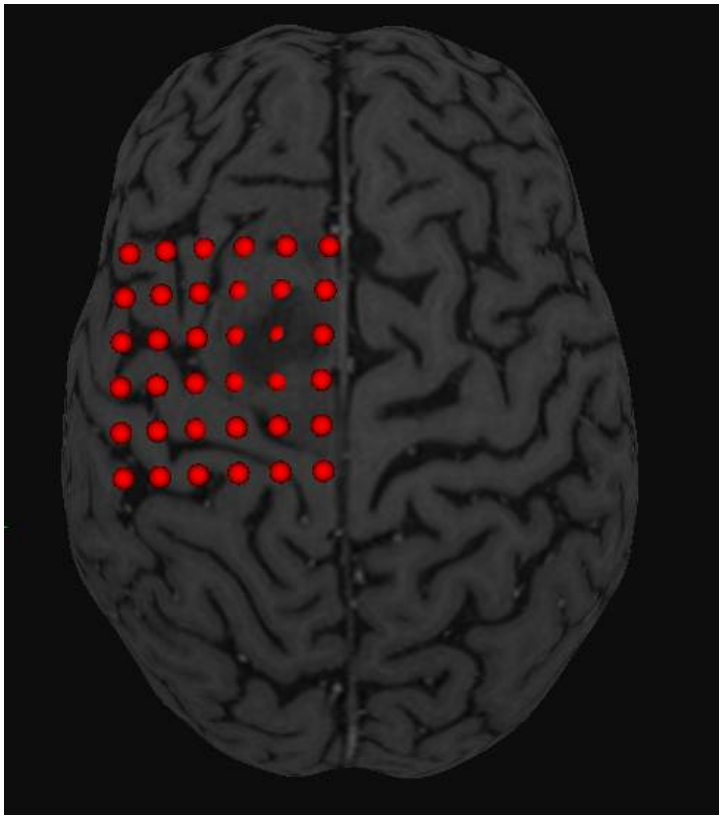

Figura 2 – Elaboração de grade de 36 pontos dispersos na superfície tridimensional da convexidade cerebral com angulação ancompanhando a curvatura cortical. Esta grade marca o plano de pontos mínimos de mapeamento com estimulação magnética transcraniana navegada. Paciente com diagnóstico de astrocitoma difuso, adjacente ao córtex motor, ocupando o giro frontal superior esquerdo

Após a elaboração do plano mínimo de estimulação, a bobina de estimulação era registrada como instrumento do sistema de navegação, através de co-registro óptico, passando a ser reconhecida pelo instrumento virtual do programa brainsight. O pico de campo magnético utilizado nesta bobina era em média de 2,2 tesla. O pulso magnético com uma subida de tempo de 100 µ s e

uma duração máxima de menos de 1ms. A bobina era posicionada sobre o crânio, sempre em angulação de 45º com o plano sagital, com topografia confirmada pela navegação de forma que o campo elétrico formado sobre seja perpendicular ao córtex motor.

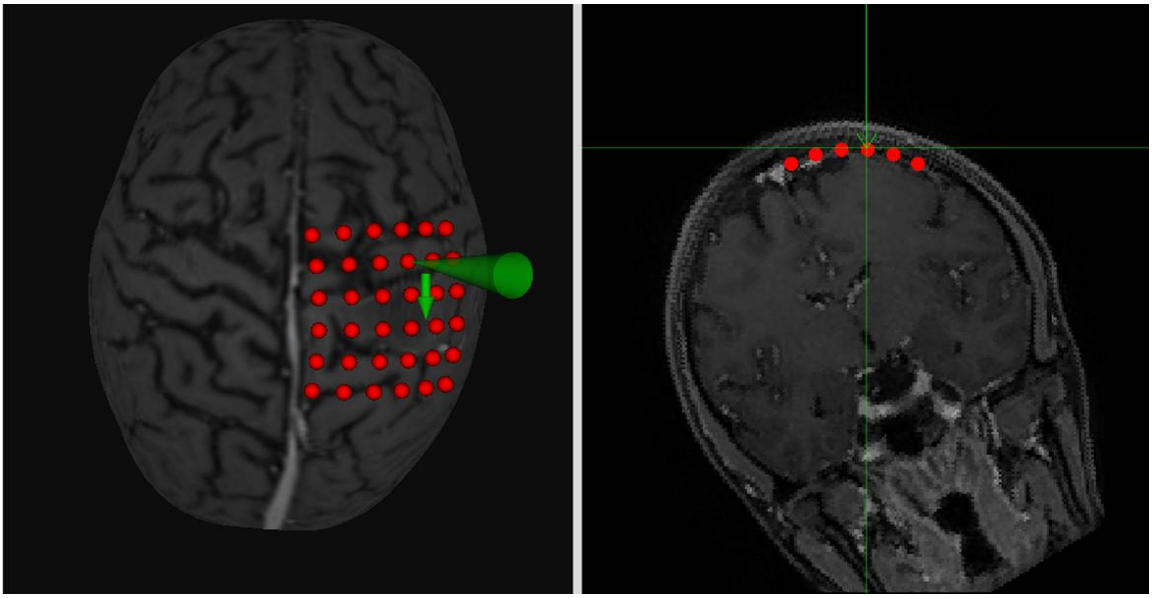

Figura 3 – Planejamento de estímulo magnético com bobina posicionada para gerar um campo elétrico ideal perpendicular ao córtex motor cisível na reconstrução tridimensional e no plano coronal. Paciente com astrocitoma difuso no giro pós-central com deformidade deste giro. A seta indica o plano de 45º com plano sagital

O paciente era colocado em posição sentada em uma maca reclinável, com sistema de fita elástica com as esferas de tecido reflexivo de raios infravermelhos, afixada a sua cabeça, reclinando-a de forma a facilitar o

reconhecimento das esferas pela torre do sistema de navegação. O paciente era solicitado a manter a musculatura relaxada para evitar que contrações musculares voluntárias resultem em erro na construção do mapa cortical.

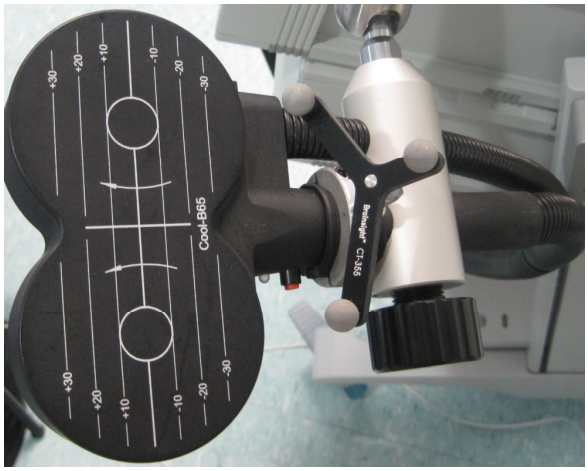

Figura 4 – Bobina de estimulação de superfície modelo figura-em-8, 70mm de diâmetro, acoplada com ferramenta de navegação com esferas reflexivas, ligada ao gerador e ao sistema automático de resfriamento



Figura 5 – Gerador MagPro X100 de alto desempenho (MagVenture A/S, Dinamarca). Onda bifásica, padrão.

Sistema de navegação

O dispositivo de estimulação consistiu do sistema de navegação (BrainSight, Rogue Research Inc., Lion, França), combinado com a bobina do estimulador magnético. A câmera de monitoramento infravermelho foi uma Spectra Polaris passiva (NDI, Waterloo, ON, Canadá). O paciente usava um marcador opticamente rastreável fixado ao crânio através de uma faixa de fixação que era utilizado como referência. Quatro pontos de referência padrão (tragus direita, tragus esquerda, glabela e násio) foram determinados com uma ponteira para realizar o co-registro da cabeça do paciente com as imagens da RM.



Figura 6 – Ferramentas de navegação utilizadas no mapeamento pré-operatório. Ponteira de validação, faixa de fixação ao crânio do paciente, chaves de fixação e sistema de calibração da bobina



Figura 7 – Em A - Workstation em momento de corregistro da ressonância com pontos fiduciais. Em B - Ferramenta de navegação - câmera de monitoramento infravermelho foi uma Spectra Polaris passiva (NDI, Waterloo, ON, Canadá)

Potencial Evocado Motor (PEM) por ENMG de superfície

Durante a estimulação, a superfície da ENMG foi gravada e monitorada continuamente exibindo as respostas dos estímulos. Eletródios circulares de superfície com um diâmetro de 24 mm foram utilizados. A pele foi preparada por fricção e limpeza com álcool. Em todos os pacientes, ao examinar a área motora da mão, o eletródio ativo foi ligado à pele que recobre a musculatura tenar (*abdutor polis brevis* como o músculo-alvo). Fixamos um eletródio do eletromiógrafo sobre o músculo abdutor do polegar para captar os valores de PEM. Esse músculo foi escolhido devido à facilidade de posicionamento do eletródio sobre ele e também devido à sua grande área de representação cortical.

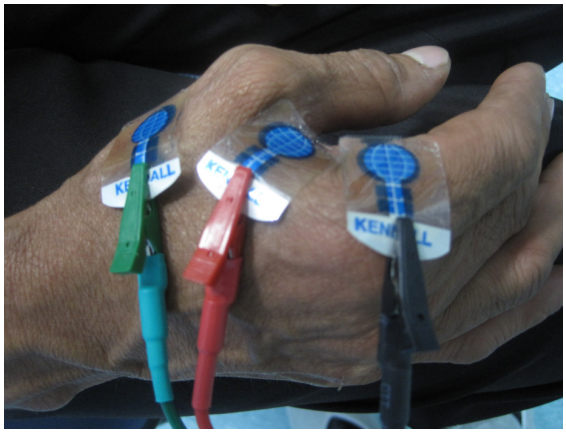

Figura 8 – Fotografia dos eletródios de eletromiografia de superfície acoplados para documentação da resposta motora do abdutor curto do polegar

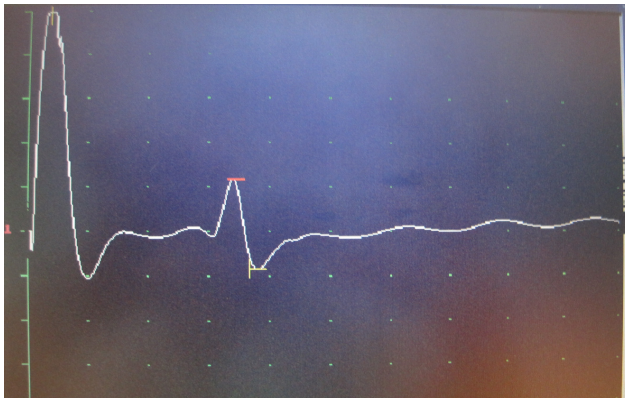

Figura 9 – Tela do sistema de eletromiografia de superfície com o potencial evocado motor registrado no músculo *abdutor polis brevis.*
Primeiro pico marca o estímulo magnético. Após 20 milissegundo é registrado o potencial evocado medido em µVolt que será aferido para ponderação de coordenadas

Determinação do LM de descanso e mapeamento

Os estímulos foram aplicados em cada ponto da superfície espaçados milimetricamente com orientação da navegação de toda a área cortical incluindo a lesão e regiões adjacentes ao córtex motor. Quando ocorria resposta de contração muscular durante estímulo, este ponto era registrado na reconstrução tridimensional do cérebro para construção do mapa cortical. Desta forma cada pulso magnético era localizado no córtex e a resposta motora correlacionada com a localização cortical. O limiar motor será considerado a intensidade mínima de estímulo capaz de produzir pelo menos 5 potenciais acima de 50

microvolts no músculo abductor pollicis aferido com eletroneuromiografia durante o mapeamento.

Para encontrarmos o limiar motor de cada sujeito posicionamos a bobina sobre o ponto marcado como centro da atividade e estimulamos com 50% da intensidade, se a intensidade não fosse suficiente aumentávamos 5% sucessivamente. Uma vez obtida atividade motora na estimulação, variamos a intensidade do pulso até que a resposta a uma aplicação tivesse pelo menos 5 PEM para 10 estimulações. Encontrado o limiar motor ajustamos o aparelho para 120% do limiar e realizamos o mapeamento nas adjacências do giro pré-central. Para realizar este mapeamento, elaboramos uma matriz quadrática virtual de 36 pontos com intervalos de 10 mm. Nas regiões com resposta motora realizamos estímulos sucessivos com intervalos de 5 segundos com intervalo de até 1mm em torno do ponto com a resposta motora inicial.

Mapa na Estimulação Magnética Transcraniana

Realizamos mapeamento com este padrão tanto do lado da lesão quanto no córtex motor normal. Os pontos que apresentavam resposta evocada eram registrados. Utilizamos como referência o plano intercomissural (AC – PC) para definir coordenadas nos três eixos ântero-posterior, latero-lateral e crânio-caudal (X, Y e Z) respectivamente. Estas coordenadas foram ponderadas pelo

potencial evocado daquela resposta e o potencial evocado médio, conforme descrito por Ferreri et al., 2003.

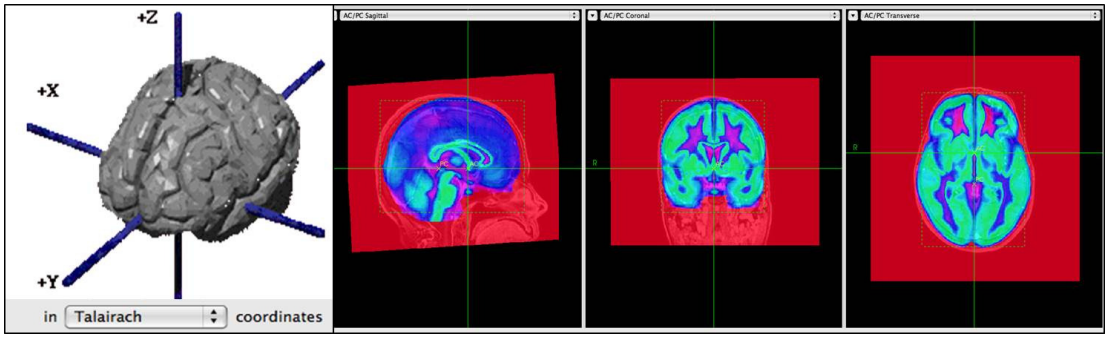

Figura 10 – Definição do plano intercomissural utilizado no programa Brainsight em um dos pacientes do estudo. Este plano era definido no programa e ulteriormente utilizado para cálculo das coordenadas vetoriais x, Y e Z nos dois métodos de mapeamento

Era realizada uma comparação entre os limiares motores obtidos em ambos os hemisférios cerebrais com auxílio da eletromiografia de superfície nos dois lados.

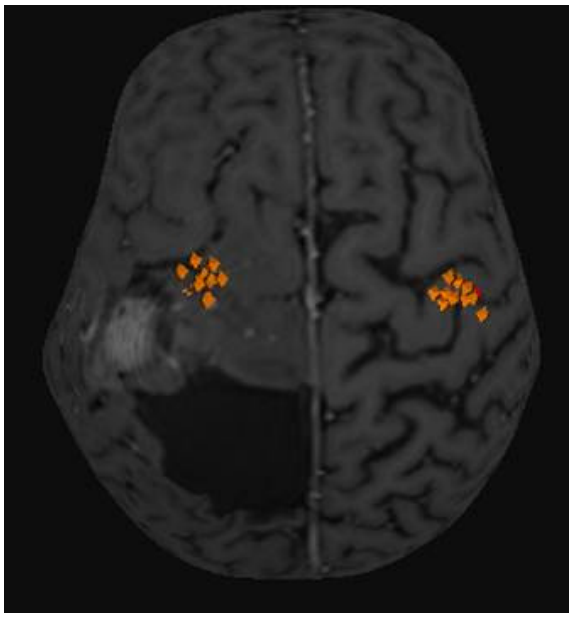

Figura 11 – Reconstrução tridimensional com comparativo da nuvem de pontos com resposta motora evocada obtida nos dois hemisférios. Definição de coordenadas, ponto médio vetorial, módulo vetorial e distância Euclidiana de dois vetores no espaço

Realizamos EMT navegada em todos os pacientes do estudo, obtendo de 4 a 23 pontos com resposta motora evocada. Para calcular o centro geométrico nesta nuvem de pontos verificada em cada paciente, utilizamos o plano intercomissural como base com coordenadas apresentadas automaticamente pelo programa de navegação e dessa forma as coordenadas para cada ponto eram estabelecidas. Definidas estas coordenadas, o centro geométrico da nuvem de pontos obtidos era calculado através de uma soma vetorial nas três coordenadas após ponderação pelo potencial evocado, para ulterior comparação com dados do mapeamento intra-operatório. Os pontos

receberam coordenadas dentro do conceito de espaço Euclidiano. Após definir estas coordenadas vetoriais era realizada a diferença dos módulos vetoriais, segundo parâmetros de geometria analítica, em que a diferença de dos vetoriais no espaço é definido como a raiz quadrada da soma das diferenças vetoriais elevado a 2ª potência. Estas coordenadas foram ponderadas segundo o potencial evocado motor para posterior cälculo do módulo vetorial

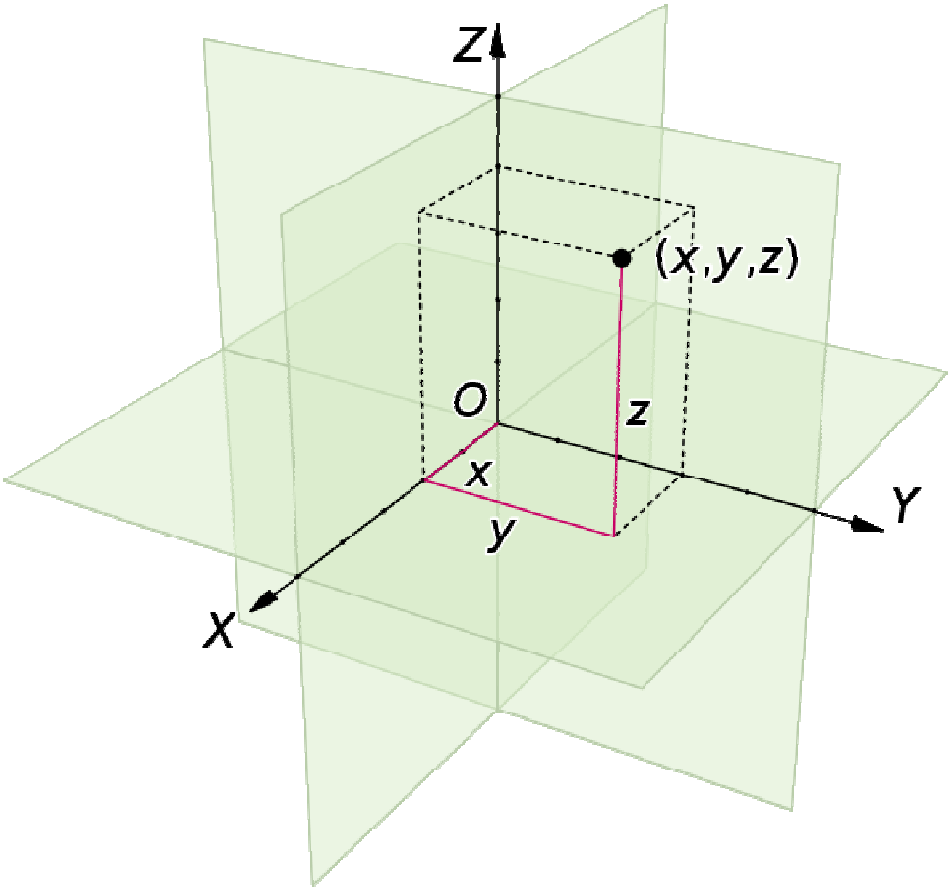

Figura 12 – Demonstração de coordenadas vetoriais X, Y, Z no espaço Euclidiano

Em geometria analítica o espaço Euclidiano é mais que apenas um espaço real de coordenadas. Ele pode ser utilizado para cálculo de distância de dois pontos em espaços tridimensionais. Para calcular um módulo vetorial e assim obter um valor numérico representado sempre por número real, não negativo. Definido de forma simplificado pela fórmula:

A $$\sqrt{X^2 + Y^2 + Z^2}$$ **B** $$Xm = \sum_{x=1}^{n} x \frac{pem}{pem\ médio}$$

Figura 13 A – A primeira fórmula é cálculo do Módulo vetorial dentro dos conceitos clássicos de geometria analítica. B – A segunda fórmula representa o cálculo do coordenada X no mapeamento por Estimulação Magnética Transcraniana, ponderado pelo PEM (potencial evocado motor).

Já o cálculo de medida de distância de dois pontos no espaço pode ser realizado por uma função de distância denominada de Métrica Euclidiana que leva em consideração as três coordenadas dos pontos que simplificadamente pode ser apresentada como a fórmula a seguir:

$$\sqrt{(Xm - Xe)^2 + (Ym - Ye)^2 + (Zm - Ze)^2}$$

Xm – Coordenada X calculada na estimulação magnética transcraniana;

Xe – Coordenada de lateralidade obtida na estimulação cortical direta;

Ym – Coordenada ântero-posterior calculada na estimulação magnética transcraniana;

Ye – Coordenada de ântero-posterior obtida na estimulação cortical direta;

Zm – Coordenada de profundidade calculada na estimulação magnética transcraniana;

Ze – Coordenada de ânterprofundidade obtida na estimulação cortical direta.

Figura 14 – Fórmula vetorial da métrica euclidinana - distâncias de dois pontos vetoriais no espaço

Utilizamos estas duas fórmulas para cálculo de módulo de cada vetor médio no mapeamento magnético, após ponderação pelo potencial evocado e na estimulação elétrica direta. Também utilizamos a Métrica Euclidiana para definir a diferença estes vetores e assim calcular a exatidão do método de mapeamento com EMT comparado com o mapeamento elétrico direto cortical definido como método padrão. Ao ponto vetorial médio ponderado denominamos de centro geométrico da nuvem de pontos.

Para realizar este cálculo levamos em consideração o conceito matemático de avaliação da exatidão do mapeamento com estimulação magnética transcraniana comparada com o módulo vetorial “referencial” considerado como o vetor do centro geométrico do mapa cortical elaborado com estimulação cortical elétrica (Figura 15 e 16). Assim estamos avaliando a exatidão e não a precisão deste novo método de mapeamento.

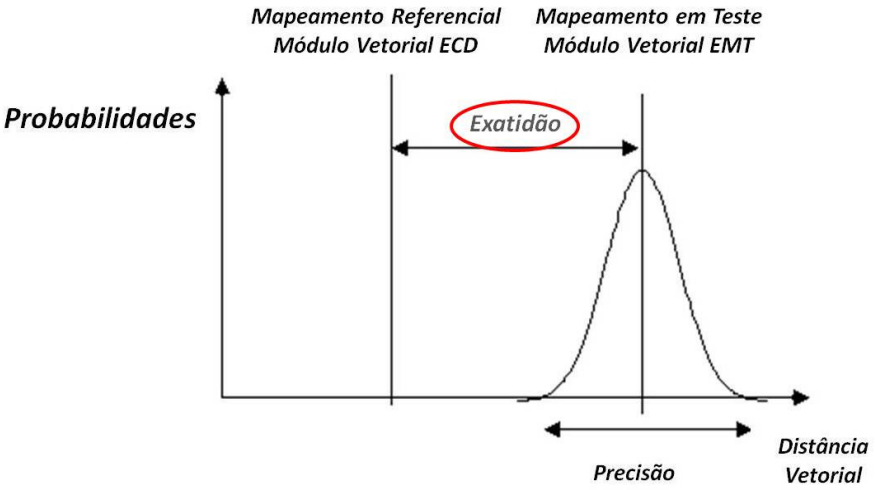

Figura 15 – Conceito de acurácia aplicado nos testes matemáticos e biológicos. A medida de exatidão que procuramos é avaliar qual a distância vetorial do mapeamento em teste comparado com o mapeamento referencial

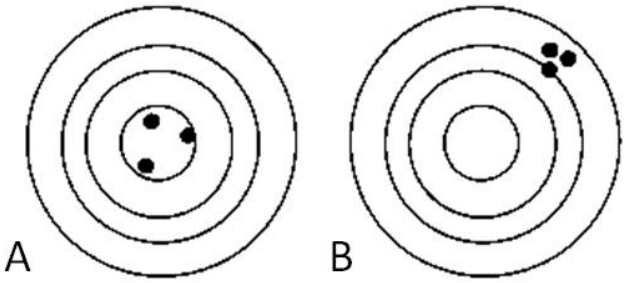

Figura 16 – Demonstração esquemática de diferenciação de precisão e exatidão. Em A – temos uma grande exatidão, pois a distribuição dos pontos mantém proximidade com o referencial, no caso o alvo. Em B temos pontos com maior precisão uma vez que os pontos mantêm distância regular entre si, porém sem correlação com o referencial

PROCEDIMENTO CIRÚRGICO

Todos os pacientes foram mapeados no pré-operatório com EMT pelo pesquisador executante e todas as cirurgias foram realizadas dentro do mesmo padrão técnico sempre pelo mesmo neurocirurgião (pesquisador executante) tendo como cirurgião auxiliar médicos residentes e estagiários da Divisão de Neurocirurgia Funcional do HCFMUSP.

Neuronavegação Intra-operatória

As imagens eram gravadas em DICOM (Digital Imaging and Comunications in Medicine) com cortes de espessura 1,0 mm e resolução espacial 1,0 milímetros x 1,0 mm x 1,0 mm, 120 cortes axiais). Estas imagens eram gravadas e capturadas da rede *Isite* (Phillips, Roterdam, Holanda) do InRad HCFMUSP. Era realizada a captura das imagens no Workstation Vectorvision Brainlab e depois de selecionado o padrão ponderado em T1 com cortes milimétricos, o arquivo era transferido para o software cranial iplan 2.5®. Realizamos então a programação da imagem com seleção do giro pré-central bilateral, seleção do seio sagital e da lesão tumoral. Após programação e conversão na extensão em Advanced brainlab, o arquivo era exportado para uma unidade de gravação. Este dispositivo era então acoplado ao

neuronavegador na sala cirúrgica. Após acionamento do neuronavegador, era realizado o co-registro de imagens através de reconhecimento facial por esquadrinhamento a “laser” do paciente depois de anestesiado. Após o co-registro, era realizada a confirmação de pontos para validação e confirmação da exatidão da navegação.

Confirmada a exatidão, era realizado o planejamento da incisão e programação da craniotomia, de forma a expor o córtex motor e a lesão tumoral. Após a incisão o neuronavegador era utilizado novamente para marcação da craniotomia. Após a craniotomia era realizada a abertura da dura mater. O neuronavegador foi novamente usado para localização do tumor e do giro pré-central. Durante o mapeamento intraoperatório o neuronavegador foi utilizado para demarcação dos pontos após reconhecimento da pinça do estimulador cortical como instrumento da navegação.

Figura 17 – Neuronavegador sistema Brainlab Vectorvision (Brainlab, Alemanha) utilizado em todas as cirurgias. Torre com receptor óptico, tela de visualização e base com processador

Anestesia

Em todos os casos, a anestesia venosa foi realizada sem a administração de anestésicos voláteis. Agentes bloqueadores neuromusculares (rocurônio 0,3-0,4 mg / kg) foram utilizados apenas antes da intubação, mas não durante a cirurgia. Não foram utilizados relaxantes musculares ou drogas de efeito colateral músculo-relaxante após a intubação. A indução da anestesia foi alcançada por bolos de propofol (1-2 mg / kg) e fentanil (5-10 mg / kg). A anestesia foi mantida pela administração contínua de propofol (75-125 mg kg).

A analgesia foi alcançada com fentanil (1-2 mg kg). Em todos os pacientes o propofol foi interrompido e fentanil reduzido 20 minutos antes do início do mapeamento cortical intra-operatório. Os pacientes foram monitorados durante toda a cirurgia e as drogas anestésicas reajustadas de acordo com as variações de CO_2, pressão arterial, freqüência e ritmo cardíaco. Todas as anestesias foram realizadas pelo grupo de anestesiologista da Divisão de Neurocirurgia Funcional do instituto de Psiquiatria do HCFMUSP. Os protocolos de monitoração e anestesia são padronizados. Participaram dos procedimentos 03 anestesiologistas

Antes do início do procedimento administrou-se antibiótico para profilaxia de infecções e foi realizada a assepsia conforme as normas da Comissão de Controle Infecção do Hospital das Clinicas. Os pacientes de nosso estudo receberam 1,5 g de cefuroxima endovenosa (GlaxoSmithKline Manufactuting, Verona, Itália) antes do início do procedimento e 750 mg da mesma droga a cada 4 horas durante o procedimento e a cada 8 horas após o término do procedimento durante 24 horas. Dexametasona (10 mg EV na indicão anestésica e continuados no pós operatorio na dose de 4 mg de 6/6 h) foram utilizados em todas as cirurgia conforme rotina em nosso serviço.

Fixação craniana

A fixação cefálica para a cirurgia foi realizada com Fixador de até 4 pontos Sugita (Mizurro, Tóquio Japão), porém em todos os pacientes utilizamos

apenas 3 pontos de fixação esquelético. O decúbito e o grau de rotação cefálica dependeram da localização do tumor em cada caso e acesso preconizado. Após a fixação uma ferramenta de navegação era fixada a este aparelho e realizado co-registro do paciente com esquadrinhamento facial com “laser”.

Incisão

Foi realizada tricotomia na região frontoparietal com tricotomizador em nível zero logo antes da antissepsia. A assepsia foi realizada com solução de iodo-povidina degermante e logo após com a solução alcoólica. A região da operação e o restante do crânio foram cobertos com campos cirúrgicos e o local das incisões recebeu um campo incisional antimicrobiano Ioban™2 (3M Manufacturing Inc., minnesota, EUA). A incisão da pele foi feita seguindo uma linha reta guiada por neuronavegacão, marcando a dimensão capaz de permitir uma craniotomia com exposição de córtex motor e lesão tumoral. O cabelo era retirado apenas no local marcado para incisão, com margem de 2 cm em cada lado da linha. Antecedendo a incisão.

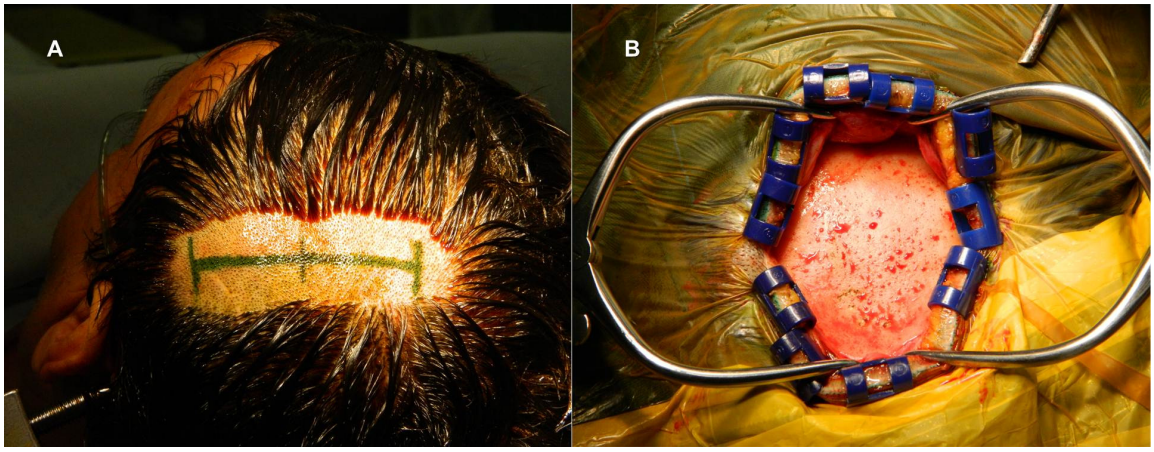

Figura 18 – Em A marcação da incisão no couro cabeludo após tricotomia. A incisão é realizada de forma a expor após a craniotomia o córtex motor e a lesão tumoral. Em B – paciente com incisão aberta com exposição óssea

Craniotomia

A craniotomia foi realizada com marcação por navegação, utilizado drill para uma trepanação única e craniótomo (Midas rex Legend, Medtronic, Minessota, EUA) em peca única de forma a obter exposição da lesão tumoral e do córtex motor subjacente. A dura-máter foi aberta cuidadosamente para evitar laceração das veias de drenagem que trafegam em direção ao seio sagital, muitas vezes, sendo necessários vários cortes em sentido longitudinal às veias para evitar a tração e rotura. O corte na dura-máter era feito de forma que a sua base ficasse voltado para o seio venoso sagital superior.

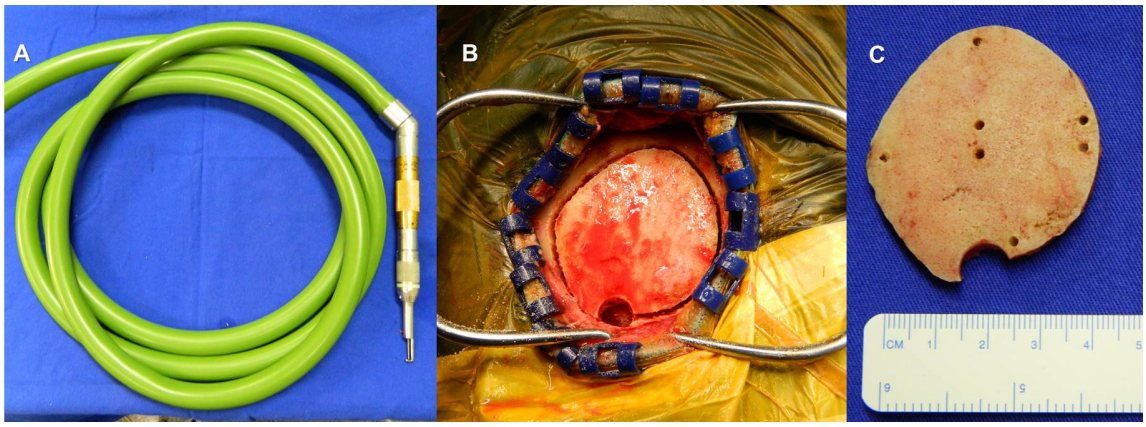

Figura 19 – Em A – Aparelho de craniotomia Midas Rex legend® (Medtronic, EUA). Em B – Craniotomia realizada com uma trepanação. A craniotomia é planejada com neuronavegação. Em C – Flap ósseo com dimensão média da craniotomia realizada

Mapeamento Intra-operatório

Após a abertura dural, utilizamos um eletródio bipolar de estimulação. Uma ferramenta de navegação era acoplada a caneta do eletródio de estimulação e realizado o registro, tornando-se instrumento de navegação, reconhecido virtualmente na tela da navegação, considerando o ponto de registro na tela o ponto médio entre os dois eletródios do sistema bipolar. O eletródio de estimulação é colocado em contato com o músculo, quando exposto durante a craniotomia, para verificar a situação do bloqueio muscular pela anestesia. Os parâmetros de estimulação variaram de caso a caso, com amplitudes entre 1 e 10mA, frequências entre 60Hz, durações de pulso entre 60

e 100 milisegundos, e tempos de estímulo de 1 segundo com sistema de estimulação bipolar (Empresa Micromar, Diadema, Brasil) (Figura 20).

A estimulação era realizada pelo cirurgião auxiliar que não tinha conhecimento prévio do mapa obtido na estimulação magnética. Realizamos um mapeamento em toda a superfície cortical exposta, incluindo a região acometida pelo tumor, o giro pré-central e regiões adjacentes. Iniciamos a estimulação com intensidade baixa, elevando lentamente a corrente. A menor amplitude de estímulo possível para evocar resposta era registrada e mantida para avaliação topográfica. Este mapeamento era realizado com determinação pontos. Cada ponto determinado era registrado nos três planos axial, sagital e coronal. Também era registrado o ponto em uma reconstrução tridimensional em corte planar com subtração de pele e osso na região de registro. Os pontos em que havia resposta motora verificada eram gravados no programa de navegação para posterior comparação. A avaliação de resposta motora era realizada através de exame neurológico simultâneo a estimulação cortical, com identificação visual de movimento.

As imagens obtidas eram posteriormente processadas e aos pontos com resposta motora evocada era definido no sistema coordenadas X, Y e Z, também tendo como referência o plano intercomissural (AC – PC) para posterior comparação. As coordenadas obtidas correspondiam ao ponto médio do estimulador bipolar, definido durante o co-registro da pinça como instrumento da navegação.

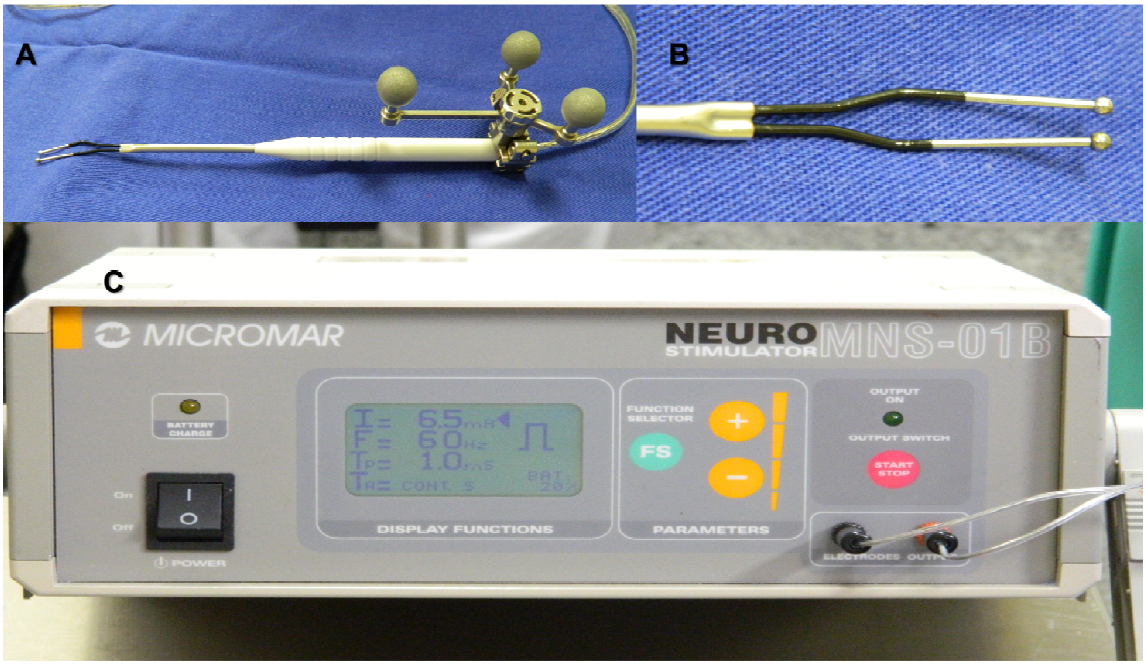

Figura 20 – Em A - Pinça de estimulação magnética acoplada a estrela do sistema de navegação. A pinça é então registrada e reconhecida como ferramenta de navegação. Em B – Ponteira da pinça, evidenciando o formato bipolar em esfera dupla. Em C – Gerador de estimulação cortical direta utilizado em todos os pacientes durante um mapeamento intra-operatório (Micromar, Brasil)

Ressecção da Lesão

Após realizado o mapeamento e registrados os pontos de obtenção de resposta motora pelo mapeamento com estimulação cortical elétrica direta, as ressecções microcirúrgicas foram realizadas por técnicas e instrumentos clássicos (Figura 21). O plano inicial foi remover completamente os locais com

captação do contraste, estendendo a ressecção até os limites marcados pelo FLAIR na RM quando possível. Quando a estimulação mostrou resposta motora, a ressecção foi interrompida. A ressecção subcortical era interrompida quando as estimulações provocavam movimento, repetindo-se a estimulação várias vezes em todas as bordas do tumor durante a cirurgia.

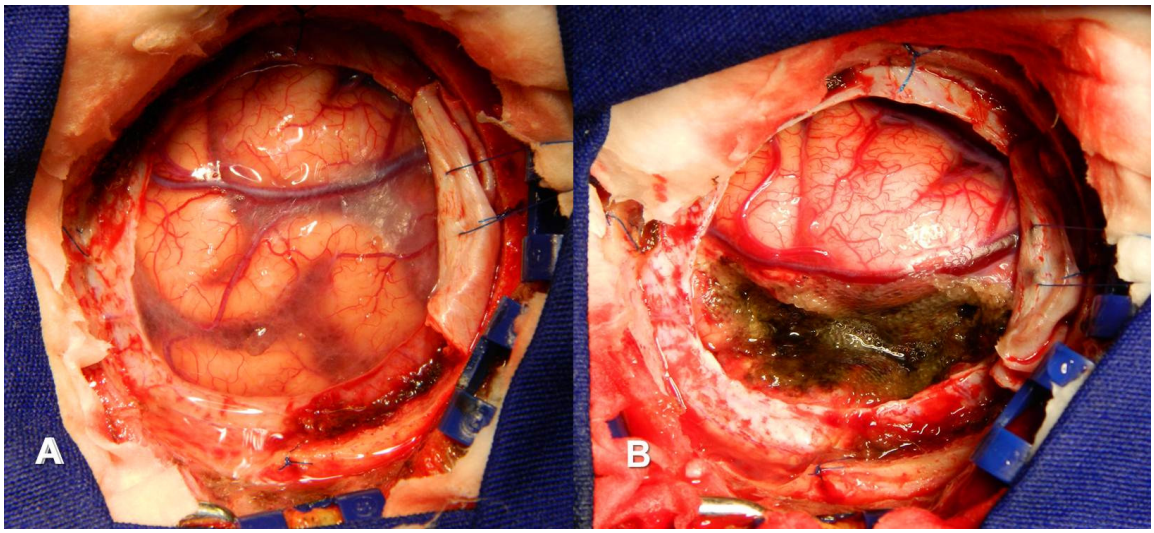

Figura 21 – Em A - Aspectos da superfície cerebral após a abertura, evidenciando o sulco central (sob a veia), giro pré-central (a frente da veia) e giro pós-central (atrás da veia). Em B – Após mapeamento e identificação do córtex motor, é realizada a ressecção da lesão tumoral, sem adicionar déficit motor ao paciente

Cuidados Pós-operatórios

Após a cirurgia, todos os pacientes foram extubados em sala e encaminhados conscientes para Unidade de Terapia Intensiva da Divisão de Neurocirurgia Funcional. No pós-operatório os pacientes foram mantidos com Dexametasona 16mg por dia, fenitoína 300mg por dia e cefuroxima 750mg 8 em 8 horas por 24 horas. Todos os pacientes foram submetidos à tomografia computadorizada pós-operatória. Os pacientes com gliomas foram submetidos ainda à ressonância magnética no 1º pós-operatório (Figura 23). Os pacientes foram mantidos internados por 4 dias em média, recebendo alta para acompanhamento ambulatorial, mantendo seguimento regular por período mínimo de 3 meses.

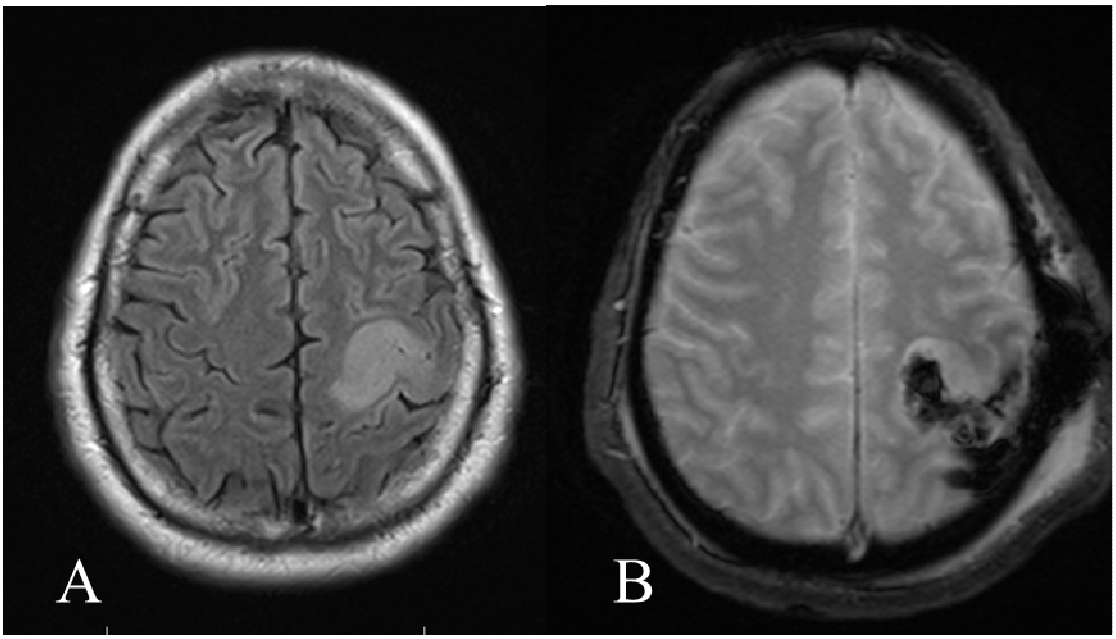

Figura 22 – Em A – RM estrutural corte axial, evidenciando Astrocitoma grau II adjacente ao córtex motor, envolvendo giro pré-central e pós-central. Em B – RM estrutural pós-operatória, evidenciando ressecção parcial. Houve resposta motora na região do tumor. Paciente sem complicações neurológicas ou sistêmicas

COMPUTAÇÃO DE DADOS ESPACIAIS:

Pré-operatória

Avaliação realizada até 02 dias antes da cirurgia, constando de ressonância magnética estrutural, seguido de uma sessão de EMT, programada com navegação com sistema Brainsight, utilizando ressonância magnética

encefálica em aquisição volumétrica. Os pontos de obtenção de resposta motora pela EMT foram registrados a na ressonância magnética nos planos axial, sagital, coronal e em reconstrução tridimensional. Realizamos a ponderação destes pontos pelo potencial evocado. Foram registrados de 4 a 23 pontos na estimulação magnética (Figura 24).

Intra-operatória

Avaliação intra-operatória com sistema Micromar de eletroestimulação bipolar (distância de 4 mm entre pólos) em pacientes sob anestesia geral com propofol, sem relaxante muscular. A Estimulação elétrica cortical era registrada e marcada nos três planos e na reconstrução 3 D. Cada marcação de ponto era registrada para ulterior comparação com as coordenadas vetoriais (Figura 23).

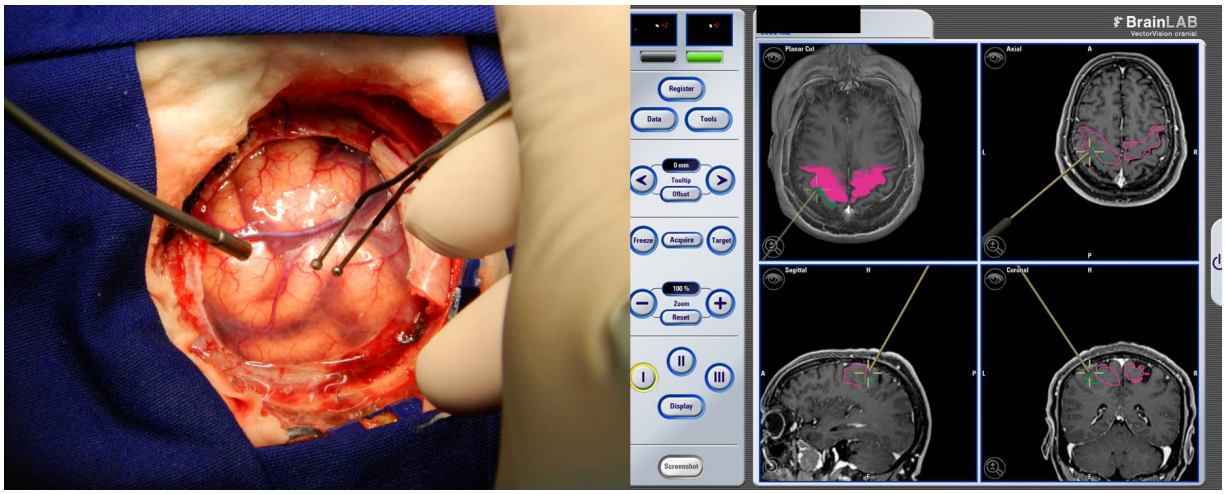

Figura 23 – Mapeamento com estimulação elétrica direta do córtex cerebral com sistema de estimulação bipolar navegada. Imagem do neuronavegador, indicando o ponto estimulado. Este ponto é capturado para ulteriormente ser aferido as distâncias de pontos fixos

Comparação de Pontos

Para comparação entre os dois métodos, utilizamos parâmetros de diferença de coordenadas e de cálculo de módulo vetorial nos dois métodos. Adotamos como padrão o plano intercomissural com obtenção de coordenadas no plano de Talairach (Talairach et al., 1988). Traçamos o mesmo plano para os mapas de pontos obtidos nos dois métodos. Para cada ponto o programa informava coordenadas X, Y e Z.

Do total de pontos foram obtidos pontos médios como centro geométrico para cada paciente tanto no método de estimulação magnética quanto no

método de mapeamento elétrico intraoperatório. Após obter estas coordenadas X, Y e Z do ponto médio vetorial, o qual denominamos de centro geométrico, nos dois métodos, realizamos o cálculo do módulo vetorial e assim a comparação dos dois módulos vetoriais, definindo a exatidão do método de mapeamento com estimulação magnética nas diferentes variáveis clínicas dos pacientes. Avaliamos ainda a exatidão deste método de mapeamento, estratificando em subgrupos de acordo com aspectos clínicos e anatômicos. Analisamos os mapeamentos de acordo com grau de edema, dimensões do tumor, localização e parâmetros fisiológicos e anatômicos específicos. Para comparação dos dois métodos de mapeamento entre estas diferentes variáveis clínicas utilizamos os módulos vetoriais das coordenadas e a distância vetorial. Para definição de exatidão, utilizamos a distância vetorial média entre os pontos que marcam os centros geométricos calculados segundo o espaço euclidiano.

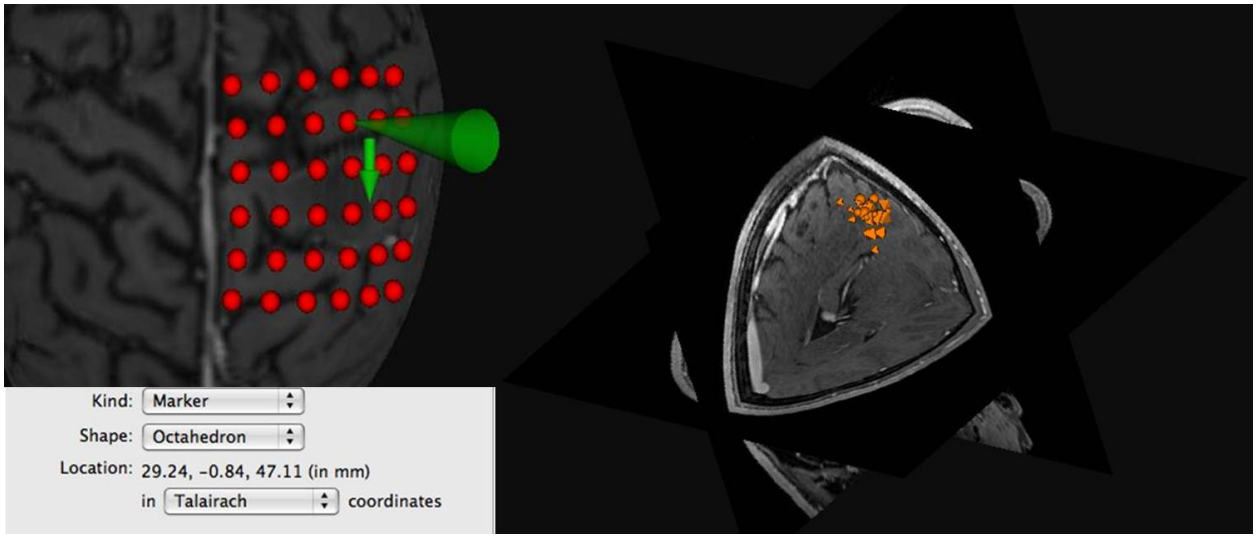

Figura 24 – Indicação do cálculo dos pontos em que se obteve resposta evocada motora. As coordenadas são definidas pelo programa tanto no mapeamento com estimulação magnética transcraniana, quanto no mapeamento com estimulação elétrica direta do córtex

Na figura em questão um ponto obtido no mapeamento magnético é apresentado com reconstrução tridimensional e multiplanar com as coordenadas vetoriais que serão utilizadas em conjunto com os demais pontos para definir o ponto médio vetorial (Centro geométrico).

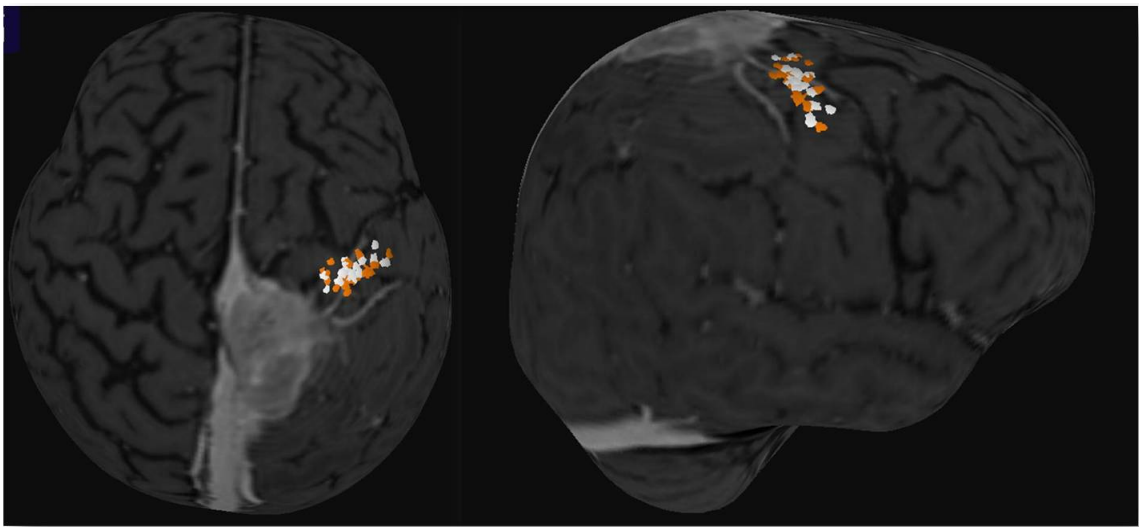

Figura 25 – Reconstrução tridemensional do cérebro de paciente com meningioma adjacente ao giro pré-central. Reconstrução em Perfil e superior. Distribuição de nuvem de pontos em espaço tridimensional. Em amarelo, pontos obtidos na EMT, após ponderação pelo PEM e em branco, pontos obtidos no mapeamento intra-operatório. O programa de navegação informa a coordenada X, Y e Z no plano de Talairach de cada ponto. A partir de então realizamos o cálculo do ponto médio vetorial como centro geométrico da nuvem de pontos, obtemos o modulo vetorial por coordenada e realizamos o cálculo da distância vetorial. Realizando em todos os pacientes do estudo definimos a distância vetorial média para o mapeamento cortical por estimulação magnética

ESTATÍSTICA

Para responder os objetivos do estudo as características dos tumores foram descritas com uso de frequências absolutas e relativas, foram descritas as medidas para cada coordenada definida no plano intercomissural e calculado o módulo do vetor (raiz quadrada da soma de cada coordenada ao quadrado) segundo cada método de aferição e calculadas as correlações intraclasse, com os respectivos intervalos com 95% de confiança (Fleiss, 1986) entre os métodos para avaliar o erro aleatório e foram criados os gráficos de Bland-Altman (Altman e Bland, 1983) para avaliação do erro sistemático entre as aferições de cada coordenada e do módulo do vetor.

A correlação intraclasse é um coeficiente que varia de 0 a 1, sendo que quanto mais próximo de 1 maior é a reprodutibilidade (concordância) entre as mensurações.

Foram criadas as distâncias absolutas entre cada coordenada e o módulo do vetor e descritas as distâncias segundo cada característica do tumor e comparadas as distâncias entre as características com uso de testes t-Student (Kirkwood e Sterne, 2006), com exceção do tipo histológico cujas distâncias absolutas das coordenadas e do módulo do vetor entre os métodos foram comparadas com uso de ANOVA (Neter et. al., 1996).

Os limiares motores foram descritos nos pacientes e comparados entre os lados com uso de teste t-Student páreado (Kirkwood e Sterne, 2006) e foram

calculadas as correlações de Pearson (Kirkwood e Sterne, 2006) entre os limiares motores e as distâncias absolutas para verificar a existência de relação entre as medidas.

Foram aplicados testes Kolmogorov-Smirnov (Kirkwood e Sterne, 2006) para avaliar se a distribuição de probabilidade dos dados é normal, sendo que todos os dados apresentaram essa suposição aceita ($p > 0,05$).

Os testes foram realizados com nível de significância de 5%.

RESULTADOS

Estudamos 28 pacientes, dois deles operados duas vezes no período do estudo, totalizando 30 cirurgias no período de 24 meses, com tempo de acompanhamento mínimo de 3 meses. Do total de pacientes 09 mulheres e 19 homens, com idade média de 45,66 +/- 14,62 anos, variando de 18 a 70 anos. Nos resultados nos referiremos sempre às cirurgias, assim o numero final de mapeamentos realizados será sempre de 30, referentes a 30 operações realizadas.

Referente a análise por anatomia patológica, todos os pacientes apresentavam um dos 04 diagnósticos anatomopatológico de tumor. Nove cirurgias foram realizadas em pacientes com diagnóstico de Glioblastoma Multiforme, 08 pacientes apresentavam Gliomas de baixo grau, 07 tinham meningiomas grau I e 06 pacientes apresentavam metástase cerebral. Dentro do grupo dos Glioblastomas 06 eram primários e dois secundários. Entre os Gliomas de baixo grau 05 eram Astrocitomas Difusos, enquanto três apresentavam características de Oligoastrocitomas. No grupo dos meningiomas todos apresentavam lesões grau I. No grupo de pacientes portadores de metástases, quatro pacientes apresentavam lesões primárias em pulmão, um em trato gastrointestinal e um paciente com melanoma. Em oito (26,66%) pacientes, o mapeamento cortical revelou áreas funcionais invadidas pelo tumor, resultando no término da ressecção para evitar déficits permanentes no pós-operatório.

Referente ao grau de ressecção, foi realizado ressecção macroscópica completa em 22 cirurgias, ressecção subtotal em 6 e em dois casos foi

realizado apenas biópsia. A ressecção completa foi verificada em todos os casos de meningioma, em seis pacientes com metástases, em sete cirurgias de pacientes com glioblastoma multiforme e em 2 pacientes com gliomas de baixo grau. A ressecção subtotal foi verificada em 2 pacientes com glioblastoma multiforme e em 4 pacientes com diagnóstico de glioma de baixo grau de malignidade. Em dois pacientes com glioma de baixo grau foi possível a realização apenas de biópsia por franca atividade motora em quase toda a extensão do tumor confirmado na estimulação elétrica cortical.

Epilepsia estava presente em 14 dos pacientes e era o sintoma inicial que levou ao diagnóstico da doença em 11. Vinte e cinco pacientes faziam uso de anticonvulsivante, destes 22 usavam fenitoína, 01 ácido valpróico e 02 pacientes faziam uso de oxicarbamazepina.

Em um paciente verificamos evento paroxístico compatível com crise parcial simples com componente sensitivo durante a estimulação Magnética transcraniana revertido espontaneamente. Durante a estimulação cortical direta foi verificado crise convulsiva em 5 dos 30 pacientes, sem correlação com a intensidade de corrente utilizada na estimulação ou antecedente de epilepsia.

As complicações cirúrgicas ocorreram em três (10%) pacientes do total, com deiscência da ferida cirúrgica em um (3,33%), corrigida com sutura simples apóes retorno ao pronto-socorro da instituição; meningite bacteriana em um (3,33%) e trombose venosa pulmonar em outro paciente (3,33%) tratado com anticoagulação. Já na estimulação magnética transcraniana verificamos cefaleeia em dois pacientes tratados com analgésicos (dipirona 500mg via oral)

e um paciente apresentaou crise parcial simples com componente sensitivo com remissão espontânea (Tabela 1).

Tabela 02 – Distribuição dos 30 procedimentos cirúrgicos segundo histologia do tumor, em número absoluto (N) e relativo (%)

Tipo Histológico	**N**	**%**
Glioblastoma Multiforme	09	30
Glioma de Baixo Grau	08	26,67
Meningioma	07	23,33
Metástase	06	20
Total	**30**	**100**

N – Número.
Gliomas de baixo grau, incluindo 02 subtidos verificados na amostra – astrocitoma difuso e oligoastrocitoma

O mapeamento com estimulação magnética transcraniana foi realizado em todos os pacientes obtendo de 4 a 23 pontos (em média 15,87 +/- 5,27 pontos) com resposta motora evocada nos 30 mapeamentos, totalizando 476 pontos com resposta motora de uma soma geral de 2492 estimulados. Em media realizamos 93 estímulos, variando de 64 a 119 por paciente. Na estimulação cortical direta também foi possível mapeamento em todas as cirurgias, apesar de 05 pacientes (16,7%) terem apresentado crise convulsiva

durante a estimulação. Neste mapeamento intra-operatório obtemos de 4 a 14 pontos com resposta motora (média de 8,87+/- 2,16 pontos).

Referente à exatidão do método de mapeamento com estimulação magnética comparada com a estimulação elétrica, realizamos uma comparação da diferença de módulos vetoriais das três coordenadas de acordo com o subgrupo histológico dos pacientes. Analisando estas três coordenadas não identificamos diferença estatisticamente significativa entre os diferentes tipos histológicos, confirmando o mapeamento com EMT com exatidão nos três planos do espaço, independente do tipo de neoplasia (Tabela 3).

Tabela 3 – Distribuição das diferenças de módulos vetoriais que expressam as distâncias absolutas das coordenadas em milímetros nos dois métodos de mapeamento segundo tipo de neoplasia, e níveis de significância (p)

Variável	**Tipo histológico**	**Média (mm)**	**DP (mm)**	**Mediana (mm)**	**Mínimo (mm)**	**Máximo (mm)**	**N**	**P**
Diferença em módulo na coordenada X	Meningioma	4,91	4,63	2,94	1,36	14,52	7	0,527
	Baixo grau	3,12	1,64	2,92	0,52	5,71	8	
	GBM	3,92	2,40	3,63	1,26	8,62	9	
	Metástase	5,21	2,89	4,92	2,21	9,23	6	
Diferença em módulo na coordenada Y	Meningioma	3,72	1,97	3,16	2,05	7,68	7	0,365
	Baixo grau	3,73	2,57	3,46	0,41	6,71	8	
	GBM	5,16	2,08	4,85	2,63	8,74	9	
	Metástase	3,27	2,46	3,17	0,09	6,36	6	
Diferença em módulo na coordenada Z	Meningioma	3,06	1,68	2,92	1,14	6,14	7	0,078
	Baixo grau	2,02	1,69	1,52	0,79	6,08	8	
	GBM	1,65	0,46	1,67	0,73	2,23	9	
	Metástase	3,84	2,59	3,23	1,57	8,46	6	

X – Coordenada de lateralidade dos pontos vetoriais;
Y – Coordenada Ântero-posterior dos pontos vetoriais;
Z – Coordenada de profundidade aferida nos pontos vetoriais
GBM – Glioblastoma Multiforme
N – Número; DP – Desvio padrão; mm – Milímetro

Estudando as diferenças vetoriais pela métrica euclidiana, verificamos que uma menor distância entre os módulos vetoriais é verificada entre os pacientes com tumores intrínsecos de menor grau de malignidade, no caso os gliomas de baixo grau, contudo a diferença não foi estatisticamente significante (Gráfico 1)

Gráfico 1 – Distribuição de pacientes segundo tipo de neoplasia e distância vetorial entre o ponto vetorial do centro geométrico ponderado na EMT e o ponto vetorial médio calculado para ECD (em mm), expressa em média e percentis e nível de significância (p)

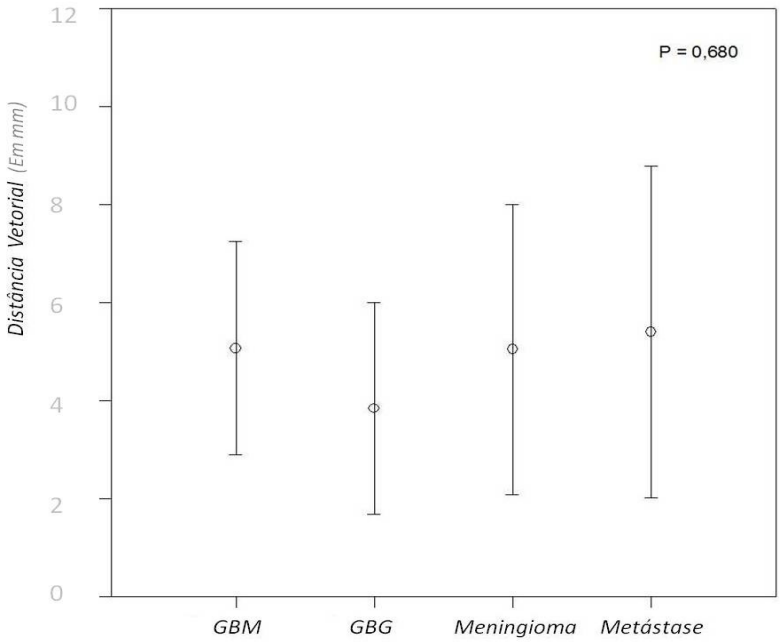

Distância vetorial calculada em mm (Milímetro)
GBM – Glioblastoma multiforme
GBG – Glioma de Baixo Grau de Malignidade

Ainda referente às características da amostra estudamos os pacientes de acordo com a dimensão das lesões tumorais. A dimensão dos tumores operados variou de 4,8cm^3 até 64,24cm^3. Estratificando a dimensão da lesão em dois grupos de lesões menores até 9cm3 e lesões maiores que esta dimensão, Verificamos que em 11 cirurgias as lesões foram menores e 19 as lesões maiores foram maiores que 9 cm^3. Avaliando uma correlação entre a dimensão do tumor e a exatidão do mapeamento pela EMT, verificamos que lesões menores apresentam menores distâncias vetoriais nos dois mapeamentos, contudo também não identificamos diferença estatisticamente significante entre os grupos, com exatidão média dos métodos de mapeamento mantidos apesar da dimensão do tumor (Tabela 4).

Tabela 4 – Distribuição das diferenças de módulos vetoriais que expressam as distâncias absolutas das coordenadas medidas em milímetros nos dois métodos de mapeamento segundo volume tumoral, e nível de significância (p)

Variável	**Volume Tumoral (cm^3)**	**Média (mm)**	**DP (mm)**	**Mediana (mm)**	**Mínimo (mm)**	**Máximo (mm)**	**N**	**p**
Diferença em módulo na coordenada X	< $9cm^3$	3,51	2,12	3,24	0,52	7,33	11	0,333
	> $9cm^3$	4,67	3,41	3,39	1,26	14,52	19	
Diferença em módulo na coordenada Y	< $9cm^3$	4,38	2,26	5,14	0,41	6,51	11	0,610
	> $9cm^3$	3,96	2,34	3,21	0,09	8,74	19	
Diferença em módulo na coordenada Z	< $9cm^3$	2,17	1,53	1,84	0,73	6,08	11	0,401
	> $9cm^3$	2,76	1,96	1,89	1,14	8,46	19	
Diferença em módulo no módulo do vetor	< $9cm^3$	1,87	1,37	2,18	0,07	3,81	11	0,116
	> $9cm^3$	2,79	2,50	2,32	0,02	7,87	19	

X – Coordenada de lateralidade dos pontos vetoriais;
Y – Coordenada Ântero-posterior dos pontos vetoriais;
Z – Coordenada de profundidade aferida nos pontos vetoriais
N – Número; DP – Desvio padrão; mm – Milímetro

Ainda em relação a características tumorais verificamos que 22 pacientes (73,33% dos casos) apresentavam edema peritumoral e destes 08 pacientes apresentam grau 3, indicando edema maior que a dimensão do tumor. Em oito pacientes não verificamos edema. Quando realizamos uma estratificação quanto a presença de edema e exatidão do mapeamento tumoral, identificamos que em lesões com presença de edema há uma redução da exatidão do mapeamento com estimulação magnética transcraniana (Tabela 5).

Tabela 5 – Distribuição das diferenças de módulos vetoriais que expressam as distâncias absolutas das coordenadas medidas em milímetros nos dois métodos de mapeamento segundo presença de edema

Variável	Edema	Média (mm)	DP (mm)	Mediana (mm)	Mínimo (mm)	Máximo (mm)	N	P
Diferença em módulo na coordenada X	Sim	6,35	3,68	4,68	1,26	14,52	22	**0,032**
	Não	4,11	1,31	2,91	0,52	5,71	08	
Diferença em módulo na coordenada Y	Sim	5,22	2,48	3,93	0,09	8,74	22	0,606
	Não	4,79	2,13	3,21	0,41	6,71	08	
Diferença em módulo na coordenada Z	Sim	2,98	1,37	1,69	0,73	6,08	22	0,103
	Não	4,05	2,05	2,26	1,18	8,46	08	
Diferença no módulo do vetor	Sim	4,21	1,46	2,10	0,02	4,73	22	**0,038**
	Não	2,66	2,50	3,02	0,14	7,87	08	

X – Coordenada de lateralidade dos pontos vetoriais;
Y – Coordenada Ântero-posterior dos pontos vetoriais;
Z – Coordenada de profundidade aferida nos pontos vetoriais
N – Número; DP – Desvio padrão; mm – Milímetro

Estudando a deformidade anatômica gerada pela presença do tumor, verificamos que em 18 pacientes havia algum grau de deformidade anatômica no giro pré-central em decorrência da presença do tumor ou de edema (Tabela 6). Avaliamos o efeito deste deslocamento sobre a exatidão de método de mapeamento por EMT comparado com o mapeamento por ECD e identificamos que a presença desta deformidade, apesar de interferir em uma das coordenadas, não modifica a distância dos módulos vetoriais nos dois métodos, mantendo a congruência dos módulos vetoriais. (Tabela 6 e Gráfico 2)

Tabela 6 – Distribuição dos pacientes submetidos a mapeamentos estudados segundo frequências absolutas (N) e relativas (%) nas diferentes categorias clínicas

Variável	Frequência	%
Deformidade anatômica pré-central		
Sim	18	60,0
Não	12	40,0
RDT Pré		
Sim	7	23,3
Não	23	76,7
Limiar ECD Baixo (<5mA)		
Sim	7	23,3
Não	23	76,7
Localização do tumor		
Frontal	18	60,0
Parietal	12	40,0
Intrínseco		
Sim	17	56,7
Não	13	43,3
Maligno		
Sim	23	50,0
Não	7	50,0
Envolvimento do Ômega		
Sim	9	30,0
Não	21	70,0
Tamanho da lesão		
< 9cm3	11	36,7
> 9cm3	19	63,3
Edema		
Sim	22	73,3
Não	08	26,7
Déficit pré-operatório		
Sim	12	40,0
Não	18	60,0
Total	**30**	**100**

RDT pré – Análise do grupo de pacientes submetidos previamente a radioterapia de cérebro total ou conformacional; ECD – Estimulação elétrica cortical direta;
mA – miliampere; Envolvimento do ômega – Tumores no giro pré-central na com extensão na profundida do sulco central, com infiltração evidente do marco anatômico em formato de ômega (Yousry et al. 1997).

Gráfico 2 – Distribuição dos pacientes de acordo com presença de deformidade anatômica no giro pré-central e as distâncias dos módulos vetoriais de mapeamento (em milímetros) com EMT e com estimulação elétrica direta cortical, apresentado com médias e percentis

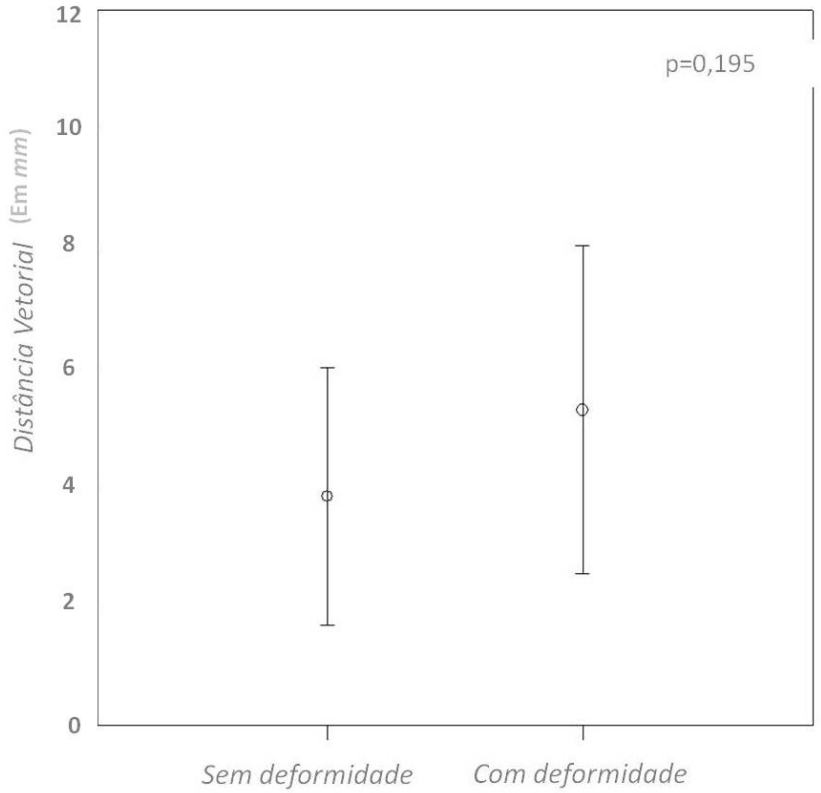

Referente à localização da lesão em relação ao sulco central, verificamos que todos os pacientes estudados apresentam uma distância máxima de 10 mm do tumor para o sulco central caracterizando uma amostra de lesões realmente adjacentes a este parâmetro anatômico clássico de referência para o córtex motor (Tabela 8).

Para analisar o efeito desta distância da lesão tumoral para o sulco central com a exatidão do mapeamento com EMT e estimulação elétrica direta do córtex, estratificamos em lesões com distância menor que 5 mm e lesões com distância maior que 5 mm do sulco central. Realizando esta avaliação, não verificamos interferência no módulo de coordenadas nem na distância dos módulos vetoriais nos diferentes métodos de mapeamento (Tabela 7)

Tabela 7 – Distribuição das diferenças de módulos vetoriais que expressam as distâncias absolutas das coordenadas medidas em milímetros nos dois métodos de mapeamento segundo localização do tumor em relação sulco central

Variável	**Distância do tumor para o sulco central < 5 mm**	**Média (mm)**	**DP (mm)**	**Mediana (mm)**	**Mínimo (mm)**	**Máximo (mm)**	**N**	**p**
Diferença em módulo na coordenada X	Sim	4,37	3,17	3,63	0,52	14,52	23	0,212
	Não	3,18	1,96	2,65	1,26	6,72	7	
Diferença em módulo na coordenada Y	Sim	4,18	2,43	3,97	0,09	8,74	23	0,352
	Não	3,33	1,63	3,37	1,27	5,89	7	
Diferença em módulo na coordenada Z	Sim	2,45	1,85	1,83	0,73	8,46	23	0,917
	Não	2,59	1,76	1,98	1,14	6,14	7	
Diferença em módulo no módulo do vetor	Sim	2,63	2,26	2,31	0,02	7,87	23	0,554
	Não	2,08	1,91	1,56	0,14	5,50	7	

X – Coordenada de lateralidade dos pontos vetoriais;
Y – Coordenada Ântero-posterior dos pontos vetoriais;
Z – Coordenada de profundidade aferida nos pontos vetoriais;
N – Número; DP – Desvio padrão; mm – Milímetro.

Tabela 8 – Distribuição dos pacientes de acordo com a distância do tumor para o sulco central (em mm) e quanto à profundidade do tumor (N=30)

Paciente	Distância Sulco Central	Superficial
1	5,8	SIM
2	2,1	NÃO
3	5,7	NÃO
4	1	NÃO
5	1	SIM
6	3,8	SIM
7	7,72	SIM
8	5,9	SIM
9	1	SIM
10	0	NÃO
11	0	SIM
12	1	SIM
13	3	SIM
14	0	SIM
15	1	NÃO
16	2	SIM
17	2,8	SIM
18	6,1	NÃO
19	2,1	SI M
20	1	SIM
21	1	SIM
22	2,6	SIM
23	5,8	NÃO
24	0	SIM
25	2,1	NÃO
26	1	NÃO
27	2,3	SIM
28	3,7	SIM
29	9,9	SIM
30	3,2	SIM

Distância do tumor para o sulco central e dessa forma para o giro pré-central medida em milímetros
Profundidade da lesão – Aferida pela Ressonância magnética em cortes coronais e sagitais. Lesões com exposição junto ao córtex foram consideradas superficiais.

Analisando os pacientes com lesões infiltrativas em que há envolvimento do marco anatômico clássico, o ômega, referencial anatômico para área da mão, verificamos que 09 de nossos pacientes apresentavam esta característica. Quando estudamos a congruência de pontos nos dois métodos de mapeamento verificamos que esta característica não muda a exatidão do mapeamento com EMT comparado ao mapeamento padrão (Tabela 9).

Tabela 9 – Distribuição das diferenças de módulos vetoriais que expressam as distâncias absolutas das coordenadas medidas em milímetros nos dois métodos de mapeamento segundo envolvimento do referencial anatômico ômega (área motora esperada da mão) pela lesão tumoral infiltrativa, e nível de significância (p)

Variável	Envolvimento do Ômega	Média (mm)	DP (mm)	Mediana (mm)	Mínimo (mm)	Máximo (mm)	N	p
Diferença em módulo na coordenada X	Sim	4,64	4,22	2,52	0,52	14,52	9	0,510
	Não	5,44	2,33	3,89	1,26	9,23	21	
Diferença em módulo na coordenada Y	Sim	4,54	2,26	3,16	0,41	6,43	9	0,417
	Não	5,29	2,30	3,97	0,09	8,74	21	
Diferença em módulo na coordenada Z	Sim	3,59	1,56	2,00	0,90	6,08	9	0,888
	Não	3,48	1,92	1,67	0,73	8,46	21	
Diferença em módulo no módulo do vetor	Sim	3,47	2,50	0,72	0,02	7,87	9	0,360
	Não	4,27	2,02	2,40	0,08	6,95	21	

X – Coordenada de lateralidade dos pontos vetoriais;
Y – Coordenada Ântero-posterior dos pontos vetoriais;
Z – Coordenada de profundidade aferida nos pontos vetoriais
N – Número; DP – Desvio padrão; mm – Milímetro
Envolvimento do ômega – Tumores no giro pré-central na com extensão na profundida do sulco central, com infiltração evidente do marco anatômico em formato de ômega (Yousry et al.,1997)

Estratificamos os pacientes em dois grupos, dividindo em lesões superficiais que são expostas no córtex cerebral e as lesões que se dispõem na subcorticalidade, verificamos que 21 do total de pacientes apresentavam lesões superficiais. Quando realizamos uma análise do efeito da superficialidade da lesão na exatidão dos métodos de mapeamento não verificamos diferença de módulos vetoriais ou de coordenadas estatisticamente significante. Dessa forma esta variável não interfere na exatidão do método, que se mantém congruente nos dois mapas.

Tabela 10 - Distribuição das diferenças de módulos vetoriais que expressam as distâncias absolutas das coordenadas medidas em milímetros nos dois métodos de mapeamento segundo profundidade lesão tumoral, e nível de significância (p)

Variável	**Profundida do Tumor**	**Média (mm)**	**DP (mm)**	**Mediana (mm)**	**Mínimo (mm)**	**Máximo (mm)**	**N**	**p**
Diferença em módulo na coordenada X	Superfical	4,07	2,85	3,46	1,26	14,52	21	0,558
	Profundo	4,77	3,40	4,73	0,52	9,23	9	
Diferença em módulo na coordenada Y	Superfical	3,61	2,31	3,08	0,09	8,74	21	0,079
	Profundo	5,26	1,79	6,08	2,20	7,45	9	
Diferença em módulo na coordenada Z	Superficial	2,52	1,57	1,93	0,73	6,14	21	0,975
	Profundo	2,50	2,46	1,70	0,90	8,46	9	
Diferença em módulo no módulo do vetor	Superficial	3,79	2,20	1,98	0,02	7,87	21	0,544
	Profundo	3,87	2,16	2,68	0,10	6,95	9	

X – Coordenada de lateralidade dos pontos vetoriais;
Y – Coordenada Ântero-posterior dos pontos vetoriais;
Z – Coordenada de profundidade aferida nos pontos vetoriais;
N – Número; DP – Desvio padrão; mm – Milímetro;
Profundidade da lesão – Aferida pela Ressonância magnética em cortes coronais e sagitais. Lesões com exposição junto ao córtex são consideradas superficiais.

Quando estratificamos os pacientes dividindo segundo lesão tumoral intrínseca e extrínseca, considerando os meningiomas e as metástases como extrínsecas e os gliomas de baixo e alto grau como intrínsecos, também confirmamos a exatidão do método de mapeamento por EMT comparada com a estimulação elétrica durante as cirurgias, analisando tanto os módulos vetoriais das coordenadas quanto da distância dos dois vetores médios nos dois mapeamentos (Tabela 11).

Tabela 11 – Distribuição das diferenças de módulos vetoriais que expressam as distâncias absolutas das coordenadas medidas em milímetros nos dois métodos de mapeamento segundo estratificação em tumores intrínsecos e extrísecos encefálicos

Variável	**Intrínseco**	**Média (mm)**	**DP (mm)**	**Mediana (mm)**	**Mínimo (mm)**	**Máximo (mm)**	**N**	**p**
Diferença em módulo na coordenada X	Sim	4,27	3,58	3,62	0,52	14,52	17	0,900
	Não	4,17	2,33	3,29	1,36	9,23	13	
Diferença em módulo na coordenada Y	Sim	4,12	2,14	3,97	0,41	7,45	17	0,966
	Não	4,18	2,48	3,37	0,09	8,74	13	
Diferença em módulo na coordenada Z	Sim	2,02	1,29	1,67	0,73	6,08	17	0,072
	Não	3,13	2,07	2,29	1,14	8,46	13	
Diferença em módulo no módulo do vetor	Sim	3,59	2,36	2,22	0,07	7,87	17	0,745
	Não	3,72	2,02	2,19	0,02	6,02	13	

X – Coordenada de lateralidade dos pontos vetoriais;
Y – Coordenada Ântero-posterior dos pontos vetoriais;
Z – Coordenada de profundidade aferida nos pontos vetoriais;
N – Número; DP – Desvio padrão; mm – Milímetro;

Tumores intrínsecos – Foram considerados como tumores intrínsecos os glioblastomas multiformes e os gliomas de baixo grau de malignidade.

Estratificando os pacientes em lesões malignas e benignas para avaliar se esta característica das lesões tumorais interfere na exatidão do método de mapeamento com estimulação magnética comparada com o padrão intra-operatório, não identificamos mudança significativa na congruência dos pontos (Tabela 12).

Tabela 12 – Distribuição das diferenças de módulos vetoriais que expressam as distâncias absolutas das coordenadas medidas em milímetros nos dois métodos de mapeamento segundo estratificação em tumores malignos e benignos encefálicos

Variável	**Malignidade do Tumor**	**Média**	**DP**	**Mediana**	**Mínimo**	**Máximo**	**N**	**p**
Diferença em módulo na coordenada X	Maligno	4,88	2,67	3,76	1,26	9,23	23	0,622
	Benigno	3,99	3,26	2,93	0,52	14,52	7	
Diferença em módulo na coordenada Y	Maligno	4,39	2,44	4,06	0,09	8,74	23	0,5
	Benigno	3,77	2,17	3,26	0,41	7,68	7	
Diferença em módulo na coordenada Z	Maligno	3,03	2,00	1,93	0,73	8,46	23	0,841
	Benigno	2,42	1,67	1,77	0,79	6,14	7	
Diferença em módulo no módulo do vetor	Maligo	4,11	1,99	2,94	0,14	6,95	23	0,126
	Benigno	2,91	2,21	0,99	0,02	7,87	7	

X – Coordenada de lateralidade dos pontos vetoriais;
Y – Coordenada Ântero-posterior dos pontos vetoriais;
Z – Coordenada de profundidade aferida nos pontos vetoriais;
N – Número; DP – Desvio padrão; mm – Milímetro;
Tumores Malignos – Foram considerados como tumores malignos os glioblastomas multiformes, os gliomas de baixo grau de malignidade e as metástases.

Avaliando a distância média da lesão tumoral e o córtex motor funcional identificado no mapeamento padrão (com estimulação elétrica cortical direta) e estratificando os grupos em dois grupos. O primeiro com distância da lesão tumoral para o córtex motor menor que 5 mm e um segundo com distância do tumor para o córtex motor maior que 5 mm, para analisar se a proximidade do real córtex motor interferiria na congruência das coordenadas e da distância dos módulos vetoriais no dois métodos de mapeamento, não verificamos diferença nas distâncias dos vetores (Tabela 13).

Tabela 13 – Descrição das distâncias absolutas das coordenadas e do módulo do vetor entre os métodos segundo a distância do tumor para córtex motor real < 5 mm e resultado dos testes comparativos

Variável	Distância tumor para o Córtex motor < 5 mm	Média	DP	Mediana	Mínimo	Máximo	N	P
Diferença em módulo na coordenada X	Sim	3,98	1,87	3,28	0,52	7,33	12	0,291
	Não	4,66	3,47	3,46	1,26	14,52	18	
Diferença em módulo na coordenada Y	Sim	3,77	1,62	3,26	1,08	6,51	12	0,471
	Não	4,33	2,71	4,38	0,09	8,74	18	
Diferença em módulo na coordenada Z	Sim	2,97	1,66	1,52	0,73	6,08	12	0,407
	Não	3,78	1,71	2,01	1,18	8,46	18	
Diferença em módulo no módulo do vetor	Sim	3,19	1,75	1,27	0,02	4,73	12	0,071
	Não	4,22	2,37	2,94	0,07	7,87	18	

X – Coordenada de lateralidade dos pontos vetoriais;
Y – Coordenada Ântero-posterior dos pontos vetoriais;
Z – Coordenada de profundidade aferida nos pontos vetoriais;
N – Número; DP – Desvio padrão; mm – Milímetro;

Analisando as características clínicas dos pacientes, foram operados 12 pacientes com algum grau de déficit motor (Tabela 1). Destes 07 pacientes apresentaram piora do déficit no 1º dia após a cirurgia. Apenas dois pacientes previamente sem déficit apresentaram piora no pós-operatório imediato, revertido após 3 semanas. No acompanhamento tardio após 3 meses, somente um paciente apresentou piora do déficit motor em relação ao pré-operatório, caracterizando como déficit persistente. O paciente apresentava glioblastoma multiforme com piora do déficit de grau IV para grau III. Dos 12 pacientes originalmente com déficit, oito apresentaram melhora do déficit e três pacientes mantiveram o déficit na avaliação com três meses de pós-operatório. Nos pacientes previamente com déficit, a incidência de piora no pós-operatório imediato foi (58,34% x 11,11%; p=0,001) significantemente maior que naqueles não apresentavam déficit no pré-operatório

Tabela 14 – Descrição das distâncias absolutas das coordenadas e dos módulos vetoriais médios (centro geométrico dos mapeamentos) entre os métodos segundo déficit pré-operatório e nível de significância (p)

Variável	Déficit pré-operatório	Média	DP	Mediana	Mínimo	Máximo	N	P
Diferença em módulo na coordenada X	Sim	5,17	1,49	2,92	0,52	5,71	12	**0,027**
	Não	3,16	3,42	3,93	1,36	14,52	18	
Diferença em módulo na coordenada Y	Sim	4,30	1,98	3,97	1,08	6,71	12	0,654
	Não	3,97	2,50	3,52	0,09	8,74	18	
Diferença em módulo na coordenada Z	Sim	2,13	1,54	1,52	0,73	6,08	12	0,219
	Não	3,25	1,92	1,99	1,18	8,46	18	
Diferença em módulo no módulo do vetor	Sim	2,61	1,23	1,98	0,02	3,21	12	0,057
	Não	3,99	2,49	2,72	0,07	7,87	18	

X – Coordenada de lateralidade dos pontos vetoriais;
Y – Coordenada Ântero-posterior dos pontos vetoriais;
Z – Coordenada de profundidade aferida nos pontos vetoriais;
N – Número; DP – Desvio padrão; mm – Milímetro;

Estudando a relação entre a presença de déficit motor no pré-operatório e a exatidão do método de mapeamento com EMT comparado com o padrão. Analisando a presença de déficit pré-operatório com a exatidão do mapeamento, verificamos que embora haja diferença do módulo vetorial da coordenada de lateralidade X, a distância dos módulos vetoriais finais não sofre interferência significativa na congruência dos dois mapas corticais (Tabela 14).

Analisando a história clínica dos pacientes identificamos que 09 pacientes já haviam sido submetidos à intervenção cirúrgica na região do tumor, sendo operados por recorrência tumoral. Analisando esta variável e a exatidão

do mapeamento, também não identificamos mudança na congruência de pontos. Embora modifique a coordenada X, não há modificação significativa na distância vetorial dos módulos principais. Assim a distância vetorial se manteve nos pacientes operados pela primeira vez, comparados com as reoperações. O mapeamento com EMT se mantém preciso, mesmo em pacientes com manipulação prévia do córtex cerebral (Tabela 15).

Tabela 15 – Descrição das distâncias absolutas das coordenadas X, Y e Z e do módulo do vetor entre os métodos segundo antecedente de cirurgia anterior nas adjacências do giro pré-central e resultado dos testes comparativos

Variável	**Cirurgia anterior**	**Média**	**DP**	**Mediana**	**Mínimo**	**Máximo**	**N**	**P**
Diferença em módulo na coordenada X	Sim	3,07	1,17	2,92	1,26	4,32	9	**0,031**
	Não	4,89	3,34	3,62	0,52	14,52	21	
Diferença em módulo na coordenada Y	Sim	4,31	2,51	3,97	1,08	8,74	9	0,765
	Não	3,96	2,23	3,67	0,09	7,68	21	
Diferença em módulo na coordenada Z	Sim	2,31	1,51	1,98	0,73	6,08	9	0,523
	Não	2,69	1,93	1,84	0,79	8,46	21	
Diferença em módulo no módulo do vetor	Sim	4,09	2,04	2,22	0,07	6,02	9	0,922
	Não	3,97	2,26	2,19	0,02	7,87	21	

X – Coordenada de lateralidade dos pontos vetoriais;
Y – Coordenada ântero-posterior dos pontos vetoriais;
Z – Coordenada de profundidade aferida nos pontos vetoriais;
N – Número; DP – Desvio padrão; mm – Milímetro;

Outra característica clínica avaliada foi o antecedente de radioterapia cerebral. Estudando esta característica verificamos que esta variável modificou a congruência na coordenada de profundidade Z, contudo não mudou a

congruência da distância vetorial, mantendo a exatidão do método de mapeamento com EMT, independente desta característica clínica.

Tabela 16 – Descrição das distâncias absolutas das coordenadas X, Y e Z e dos módulos vetoriais (centro geométricos dos mapeamentos) entre os métodos segundo antecedente de radioterapia cerebral pré-operatória e resultado dos testes comparativos

Variável	**RDT Pré**	**Média (mm)**	**DP (mm)**	**Median (mm)**	**Mínimo (mm)**	**Máximo (mm)**	**N**	**p**
Diferença em módulo na coordenada X	Sim	3,21	1,89	2,21	1,26	6,53	7	0,208
	Não	4,65	3,16	3,62	0,52	14,52	23	
Diferença em módulo na coordenada Y	Sim	4,17	2,34	3,97	0,41	7,45	7	0,913
	Não	4,22	2,31	3,67	0,09	8,74	23	
Diferença em módulo na coordenada Z	Sim	1,73	0,49	1,88	0,73	2,23	7	**0,036**
	Não	2,79	1,99	1,84	0,79	8,46	23	
Diferença em módulo no módulo do vetor	Sim	4,81	2,50	2,22	0,14	6,95	7	0,713
	Não	4,37	2,11	2,19	0,02	7,87	23	

X – Coordenada de lateralidade dos pontos vetoriais;
Y – Coordenada Ântero-posterior dos pontos vetoriais;
Z – Coordenada de profundidade aferida nos pontos vetoriais;
N – Número; DP – Desvio padrão; mm – Milímetro;
RDT pré – Análise do grupo de pacientes submetidos previamente a radioterapia de cérebro total ou conformacional;

Também avaliamos a exatidão do método estratificando os pacientes segundo a excitabilidade cortical, dividindo em pacientes em dois grupos. Um grupo com limiares motores de repouso com estimulação cortical elétrica

maiores que 5 mA e em menores que 5 mA, 07 pacientes apresentaram limiares mais baixo e 23 apresentaram limiares mais altos. Não foi observada correlação entre o grau de paresia e o limiar motor na ECD (r = 0,11). Nesta variável também verificamos que mesmo em pacientes que necessitaram de maior intensidade de corrente para mapeamento elétrico, manteve-se a congruência dos módulos vetoriais do mapeamento com EMT comparado com mapeamento durante a cirurgia (Tabela 17). Verificamos ainda que limiares motores na estimulação elétrica foram significativamente mais altos nos pacientes com meningiomas (p=0,012) comparados com os outros grupos de tumores.

Tabela 17 – Descrição das distâncias absolutas das coordenadas X, Y e Z e módulos vetoriais entre os métodos segundo limiar de estimulação elétrica durante a operação menor que 5 mA e resultado dos testes comparativos

Variável	**Limiar ECD < 5m A**	**Média**	**DP**	**Mediana**	**Mínimo**	**Máximo**	**N**	**P**
Diferença em módulo na coordenada X	Sim	3,64	2,98	2,93	0,52	9,23	7	0,582
	Não	4,37	3,01	3,63	1,26	14,52	23	
Diferença em módulo na coordenada Y	Sim	5,13	1,61	5,89	2,20	6,51	7	0,151
	Não	3,79	2,38	3,16	0,09	8,74	23	
Diferença em módulo na coordenada Z	Sim	2,57	2,68	1,67	0,79	8,46	7	0,965
	Não	2,64	1,52	1,98	0,73	6,14	23	
Diferença em módulo no módulo do vetor	Sim	3,69	1,33	2,19	0,08	5,09	7	0,281
	Não	4,76	2,33	2,22	0,02	8,87	23	

X – Coordenada de lateralidade dos pontos vetoriais;
Y – Coordenada Ântero-posterior dos pontos vetoriais;
Z – Coordenada de profundidade aferida nos pontos vetoriais;
N – Número; DP – Desvio padrão; mm – Milímetro;
mm - Miliampere;
Limiar ECD – Limiar de repouso verificado na estimulação cortical direta durante a operação.

Gráfico 3 – Distribuição dos limiares motores verificados no mapeamento com estimulação magnética no hemisfério com tumor comparado com hemisfério sem lesão cerebral medidos em porcentagem da potência máxima do gerador

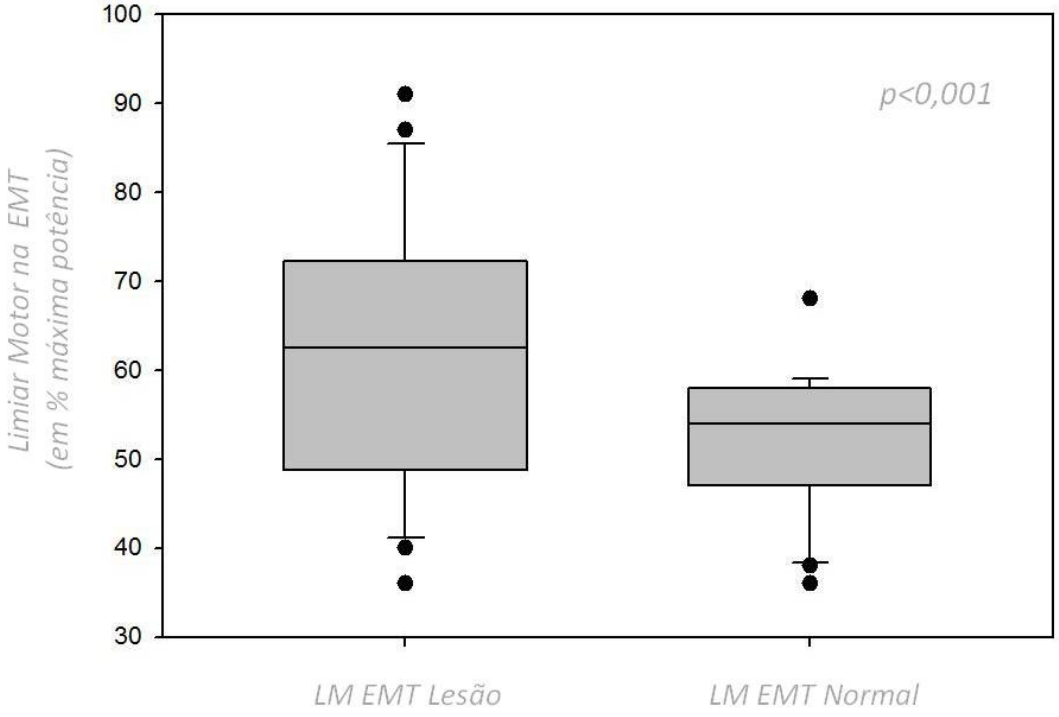

EMT – Estimulação magnética transcraniana
LM – Limiar motor de repouso
Comparação em porcetagem máxima de potência do gerador de estimulação
p – nível de significância

Referente aos limiares motores verificados durante o mapeamento com estimulação magnética transcraniana no lado da lesão e no hemisfério cerebral contralateral a lesão, verificamos um limiar mais alto no hemisfério acometido com diferença estatisticamente significativa (p<0,001) (Gráfico 3). Verificamos ainda que não apenas o limiar motor de repouso no hemisfério com tumor é

maior, mas ainda há uma correlação estatisticamente significativa e direta entre os limiares motores EMT no lado com lesão e no hemisfério normal ($r = 0,745$ e $p < 0,001$)

Ainda referente aos limiares motores de repouso, quando comparamos o limiar na estimulação magnética com o limiar obtido na estimulação elétrica cortical, não identificamos correlação entre os valores de limiares verificado no nosso grupo de paciente (Gráfico 4).

Gráfico 4 – Estudo de correlação entre os limiares motores de repouso na estimulação magnética transcraniana (em % de atividade máxima do gerador) e o limiar na estimulação elétrica cortical direta (em mA)

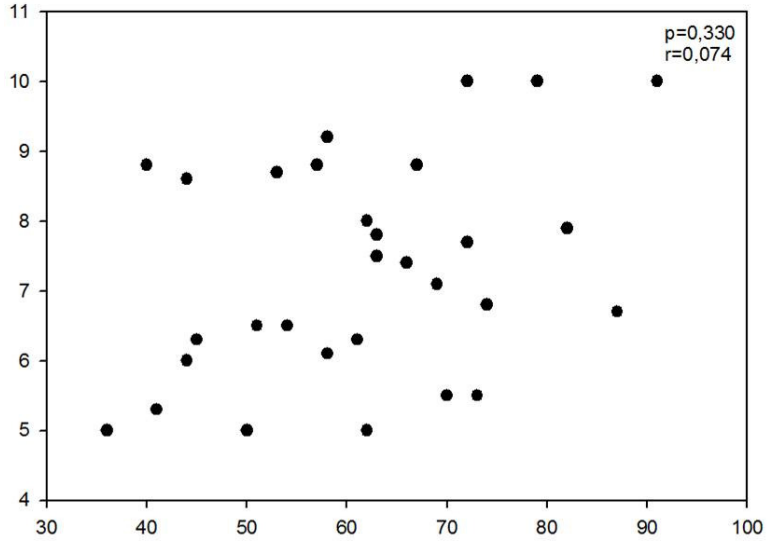

ECD – Estimulação elétrica cortical direta;
EMT – Estimulação magnética transcraniana;
LM – Limiar motor; Limiar motor de repouso na EMT medido em porcetagem máxima de potência do gerador de estimulação
p – nível de significância; r – fator de correlação; mA – Miliampere;

Gráfico 5 – Distribuição de Bland-Altman da coordenada X entre os métodos de mapeamento. Na abscissa os valores médios dos módulos vetoriais de cada paciente. Na ordenada do gráfico a direferença vetorial para os módulos vetoriais na Estimulação Magnética comparada com método padrão (ECD)

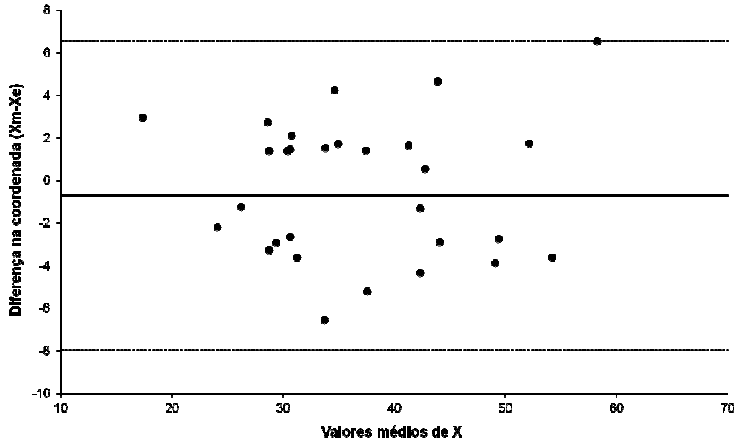

Dispersão das diferenças vetoriais das coordenadas médias de X, com reta tendendo a zero (implica em elevada exatidão do método em teste);
ECD – Estimulação elétrica cortical direta;
Xm – Módulo vetorial médio ponderado pelo potencial evocado aferida no mapeamento com estimulação magnética;
Xe – Módulo vetorial médio aferido no mapeamento com estimulação cortical direta.

Estudando a distribuição das diferenças de módulos vetoriais na coordenada de lateralidade verificamos que na distribuição de Bland-Altman há uma tendência a 0 na curva que mede a diferença nos dois métodos, com correlação de intraclasse tendendo a 1.

Gráfico 6 – Distribuição de Bland-Altman da coordenada Y entre os métodos de mapeamento. Na abscissa os valores médios dos módulos vetoriais de cada paciente. Na ordenada do gráfico a direferença vetorial para os módulos vetoriais na Estimulação Magnética comparada com método padrão (ECD)

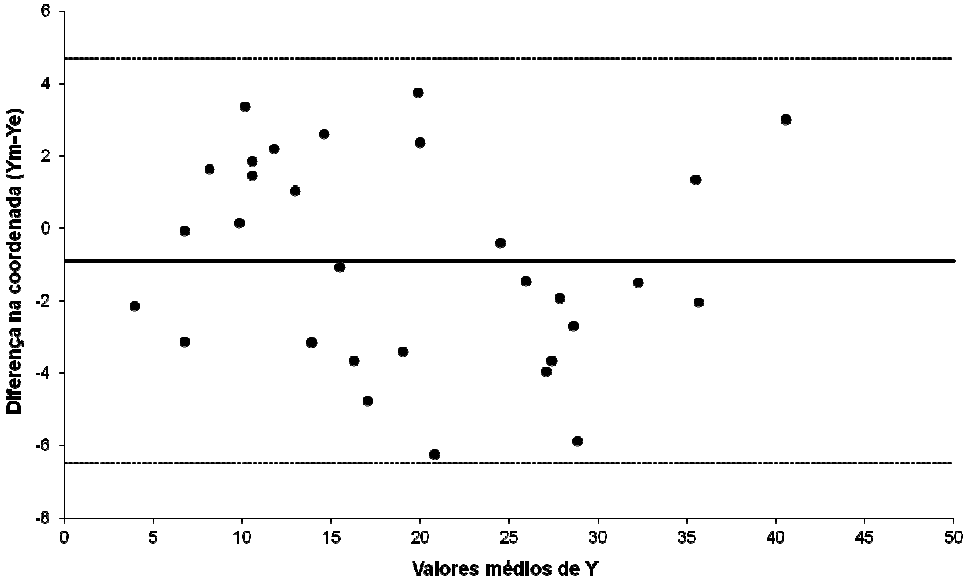

Dispersão das diferenças vetoriais das coordenadas médias de Y, com reta tendendo a zero (implica em elevada exatidão do método em teste);
ECD – Estimulação elétrica cortical direta
Ym – Módulo vetorial médio ponderado pelo potencial evocado aferida no mapeamento com estimulação magnética;
Ye – Módulo vetorial médio aferido no mapeamento com estimulação cortical direta.

Gráfico 7 - Distribuição de Bland-Altman da coordenada Z entre os métodos de mapeamento. Na abscissa os valores médios dos módulos vetoriais de cada paciente. Na ordenada do gráfico a direferença vetorial para os módulos vetoriais na Estimulação Magnética comparada com método padrão (ECD)

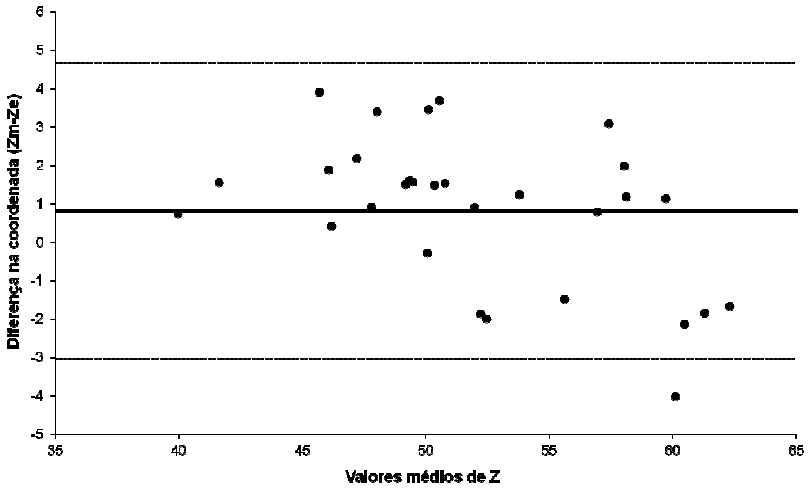

Dispersão das diferenças vetoriais das coordenadas médias de Z, com reta tendendo a zero (implica em elevada exatidão do método em teste);
ECD – Estimulação elétrica cortical direta
Zm – Módulo vetorial médio ponderado pelo potencial evocado aferida no mapeamento com estimulação magnética;
Ze – Módulo vetorial médio aferido no mapeamento com estimulação cortical direta.

Gráfico 8 – Distribuição de Bland-Altman da coordenada Z entre os métodos de mapeamento. Na abscissa os valores médios dos módulos vetoriais de cada paciente. Na ordenada do gráfico a direferença vetorial para os módulos vetoriais na Estimulação Magnética comparada com método padrão (ECD)

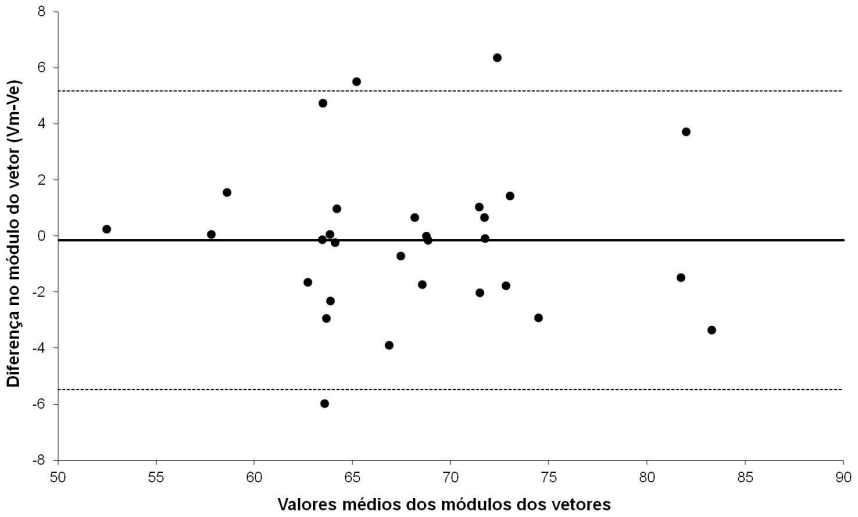

Dispersão das distâncias dos centros geométricos das nuvens de pontos nos dois mapeamentos, com reta tendendo a zero (implica em elevada exatidão do método em teste);
ECD – Estimulação elétrica cortical direta
Vm – Módulo vetorial médio ponderado pelo potencial evocado aferida no mapeamento com estimulação magnética;
Ve – Módulo vetorial médio aferido no mapeamento com estimulação cortical direta.

Os Gráficos 5 a 8 não apresentam qualquer tendência nas diferenças entre os métodos para cada coordenada ou para o módulo do vetor e as diferenças estão dispersas aleatoriamente ao redor de zero, mostrando não haver erro sistemático entre os métodos. Também verificamos que o aumento na distância vetorial entre os métodos na coordena X estão diretamente correlacionados aos afastamentos na coordenada Z ($r = 0,362$ e $p = 0,050$) e ao afastamento no módulo do vetor ($r = 0,621$ e $p < 0,001$).

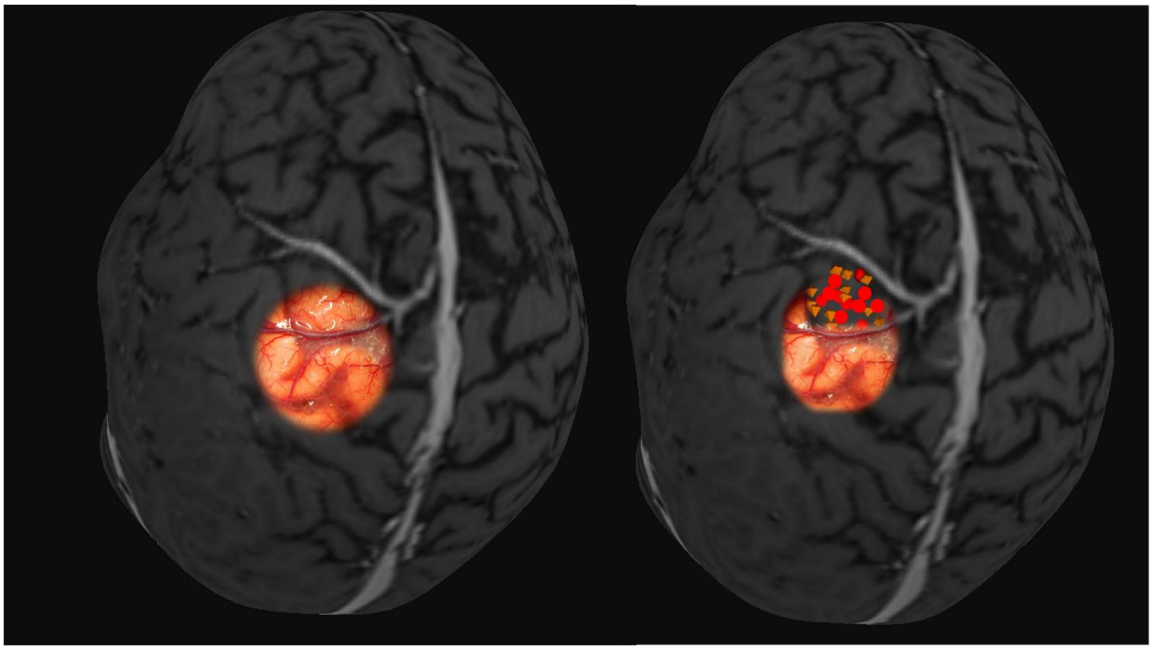

Figura 26 – Reconstrução tridimensional do cérebro com marcação de pontos obtidos na EMT (octaedros amarelos) e pontos obtidos no mapeamento cortical elétrico durante a cirurgia (esferas vermelhas) com forte congruência quando calculados a distância vetorial. Fusão com imagem intra-operatória

Estudando a média da métrica Euclidiana final entre os dois métodos de mapeamento, encontramos uma distância entre os dois vetores de centro geométrico da nuvem de pontos de 4,85 mm que é a distância média entre os dois métodos de mapeamento. Com uma reta tendendo a zero na distribuição de Bland-Altman e correlação entre os pontos com CIC=0,901; $p<0,001$, indicando uma forte correlação entre os pontos obtidos nos dois métodos de mapeamento (Tabela 18). Avaliando a distância entre o centro geométrico vetorial e a margem tumoral mais próxima verificamos uma distância de

13,76mm =/-10,16mm na estimulação magnética, comparado com 13,28mm =/-10,31mm na estimulação elétrica cortical direta (r= 0,87; p=0,01). O ponto vetorial mais próximo foi de 0,71mm na EMT e o mais distante foi de 28,34mm. Já na estimulação cortical direta as distâncias variaram de 0,91mm a 24,08mm.

Tabela 18 – Descrição das coordenadas e dos módulos vetoriais (centros geométricos) em ambos os métodos de aferição, distâncias vetoriais médias, desvio-padrão e resultados das correlações intraclasse

Coordenada	**Média**	**DP**	**N**	**Correlação intraclasse (CCI)**	**IC (95%)**		**Diferença média absoluta**	**DP da diferença**
					Inferior	Superior		
Xm	36,63	9,72	30	0,893	0,753	0,938	4,20	2,08
Xe	37,34	9,79	30					
Ym	19,00	9,65	30	0,918	0,794	0,949	4,17	2,51
Ye	19,89	10,13	30					
Zm	52,52	5,42	30	0,897	0,731	0,940	3,42	2,01
Ze	51,69	6,37	30					
Módulo vetor m	67,99	7,04	30	0,901	0,806	0,953	4,85	1,89
Módulo vetor e	68,14	7,09	30					

Xm – Módulo vetorial médio ponderado por potencial evocado da coordenada de lateralidade aferida no mapeamento com estimulação magnética transcraniana;
Xe – Módulo vetorial médio da coordenada de lateralidade aferida com estimulação cortical direta;
Ym – Módulo vetorial médio ponderado por potencial evocado da coordenada ântero-posterior aferida no mapeamento com estimulação magnética transcraniana;
Ye – Módulo vetorial médio da coordenada ântero-posterior aferida com estimulação cortical direta;
Zm – Módulo vetorial médio ponderado por potencial evocado da coordenada de profundidade aferida no mapeamento com estimulação magnética transcraniana;
Ze – Módulo vetorial médio da coordenada de profundidade aferida com estimulação cortical direta;
Vm – Módulo vetorial médio ponderado por potencial evocado aferido no mapeamento com estimulação magnética transcraniana;
Ve – Módulo vetorial médio aferido no mapeamento com estimulação cortical direta;
DP – Desvio Padrão; N – Número; CCI – Correlação intraclasse; IC – Intervalo de Confiança.

Estudando os limiares motores de repouso nos dois métodos e comparando com as diferentes características clínicas, verificamos maior limiar motor progressivamente nos pacientes com maior intensidade de edema

peritumoral, contudo a diferença entre os grupos não se mostrou estatisticamente significante (p= 0,0714).

Quando analisamos o grau de edema com os níveis necessários de estimulação cortical direta para promover movimento durante o mapeamento intra-operatório, identificamos níveis progressivos de intensidade de corrente, contudo a diferença entre os pacientes embora existente (medias 6,3 e 8,4) não foi estatisticamente significante. (p=0,183).

Quando analisamos o grupo de pacientes com diagnóstico de tumor cerebral com crise convulsiva na história clínica, comparativamente ao grupo de pacientes sem relato de crise convulsiva, verificamos um limiar motor discretamente mais alto nos pacientes sem relato de crise convulsiva, porém sem significância estatística (p=0,172) (Tabela 19).

Analisando a comparação do limiar necessário para obter resposta motora com o estimulador bipolar durante as cirurgias e a presença de epilepsia na historia clinica verificamos um limiar mais alto nos pacientes sem crises convulsivas, porém sem significância estatística (p=0,1).

Quando analisamos esta importante variável de presença de crise parcial motora em pacientes com tumores adjacentes ao córtex motor verificamos que a distância entre a nuvem de pontos de obtenção de resposta motora na EMT não há relação com a existência de crise convulsiva (p=0,184).

Quando analisamos os pacientes que apresentaram crise convulsiva durante o mapeamento na cirurgia e verificamos os seus limiares obtidos na estimulação magnética transcraniana, identificamos maiores limiares nos

pacientes que apresentaram crise, porém a diferença não apresentou significância estatística (p=0,135) (Tabela 19).

Tabela 19 – Distribuição dos pacientes segundo as médias dos limiares motores de repouso na EMT e na ECD nos diferentes grupos segundo variáveis clínicas

	N	**LM EMT**	***p***	**LM ECD**	***p***
EPILEPSIA					
Sim	16	62	0,172	6,8	0,1
Não	14	65		7,9	
CRISE INTRA-OPERATÓRIA					
Sim	5	66	0,135	8,02	0,215
Não	25	62		7,43	
EDEMA					
Sim	22	61	0,0714	8,4	0,183
Não	8	67		6,3	
DISTÂNCIA LESÃO - CMt					
< 5mm	12	58	0,076	6,6	0,231
> 5mm	18	63		7,5	
DIMENSÃO DO TUMOR					
<9 cm3	12	62	0,797	6,7	0,31
> 9 cm3	18	64		7,2	
LOCALIZAÇÃO					
Frontal	18	61	0,63	7,89	0,71
Parietal	12	64		7,45	

Quando analisamos grau de ressecção do tumor conseguida na cirurgia em pacientes com tumores adjacentes ao córtex motor e verificamos a relação com a distância entre a nuvem de pontos obtidos no mapeamento pré-operatório verificamos que a distância entre o tumor e o córtex é uma variável importante para definição do grau de ressecção (p=0,01).

Quando analisamos a mesma variável, grau de ressecção do tumor conseguida na cirurgia em pacientes com tumores adjacentes ao córtex motor e verificamos a relação com a distância entre a nuvem de pontos obtidos no mapeamento intra-operatório, também verificamos que quanto menor a distância entre o tumor e o córtex, maior é a possibilidade de não se obter uma ressecção completa da lesão (p=0,002).

Quando analisamos o efeito do edema peritumoral, identificamos que edemas mais intensos apresentam pior evolução prognóstica, contudo, sem significância estatística (p=0,3305). No entanto quando dividimos a categoria em edema maior (2 e 3) e edema ausente ou leve (0 e 1) identificamos uma diferença estatística na evolução prognóstica destes pacientes (p=0,01).

Analisando os pacientes de acordo com seu grau de edema verificamos uma relação entre o grau de edema peritumoral com a condição clínica pré-operatória, quanto maior o edema pior a condição clínica medida pelo KPS (p=0,0341). Estudando a condição clínica e a dimensão do tumor não verificamos diferença estatisticamente significante entre o tamanho do tumor e a condição antes da cirurgia pelo KPS (p=0,22).

Analisando esta variável de volume do tumor comparado com déficit pré-operatório, verificamos que o tumor era significantemente maior nos pacientes que pioraram o déficit no pós-operatório imediato (p=0,04). Contudo quando analisamos a relação do volume do tumor com o déficit motor no pós-operatório tardio não encontramos diferença estatística (p=0,82).

Avaliando a evolução prognóstica dos pacientes com KPS pré e pós-operatório com a Escala de ECOG (Zubrod) pré e pós-operatório verificamos uma evolução favorável nos pacientes submetidos ao tratamento cirúrgico. Na avaliação pelo KPS identificamos uma proporção de melhora nos pacientes da série (p=0,013). Utilizando a Escala de Zubrod a avaliação da proporção de melhora dos pacientes no pré-operatório e três meses após a cirurgia, também evidenciamos uma melhora estatisticamente significante (p=0,006). Não verificamos correlação com o volume do tumor, epilepsia e idade. Contudo encontramos uma associação com déficit pré-operatório e intensidade de edema.

DISCUSSÃO

CONSIDERAÇÕES CLÍNICAS

A recomendação corrente para o tratamento de neoplasias encefálicas é a ressecção microcirúrgica radical da lesão, desde que se mantenha a integridade da função neurológica, seguido por acompanhamento utilizando neuroimagem ou o tratamento oncológico. Contudo nos casos de pacientes com neoplasias adjacentes ou que invadem as áreas corticais motoras e de linguagem, a capacidade do cirurgião para atingir objetivos de ressecções amplas com preservação funcional torna-se progressivamente mais difícil.

Uma das mais críticas e eloquentes funções é a atividade motora. A região cortical motora e áreas motores associadas são compostas pelo giro pós-central, sulco central, giro pré-central e giro frontal superior além das ligações subcorticais entre giros adjacentes e de ligações longas subcorticais, tais como o fascículo longitudinal superior e particularmente o trato córtico-espinhal. No entanto, o problema com o uso de padrões de sulcos e giros como referenciais é a variabilidade inter-individual de organização cortical e da presença de múltiplas variáveis de deformidade anatômica. Assim, a avaliação de resposta motora durante manipulação cirúrgica cerebral não deve ficar restrita a parâmetros anatômicos convencionais e sim considerar aspectos funcionais como de maior relevância. Na prática clínica, há um grande número de técnicas que podem ser usadas para delimitar estas estruturas anatomicamente e funcionalmente, buscando tornar a operação em tumores

adjacentes ou no córtex motor mais segura. Contudo a maioria falha em fornecer informações pré-operatórias confiáveis.

Wood et al., 2011, estudaram 423 pacientes comparando a morbidade e mortalidade em pacientes com tumores em áreas eloquentes e não eloquente. Este estudo se concentrou em pacientes com tumores cerebrais primários e metastáticos. A relação entre distância do tumor e área motora e a incidência de déficits funcionais, bem como a sobrevivência foram avaliadas. Foi estudada uma possível associação entre a proximidade do tumor e uma série de outros fatores, como idade e sexo. Houve associação significativa entre déficits e da distância da margem do tumor para a área motora. Os autores descrevem que a prevalência de déficits motores aumentou linearmente em cerca de 39% quando a distância do tumor para a área motora era de 1 e 2 cm comparado com distâncias maiores que 2 cm. Outro aumento de incidência de déficits de 34% a mais foi verificado quando esta distância continuou a diminuir para menos de 1 cm. Isto é consistente com resultados publicados por Yetkin et al., 1998. Os resultados deste estudo confirmam que a distância entre o tumor e córtex eloquente é o melhor preditor de resultados pós-operatórios nos pacientes e que a idade e o grau de malignidade do tumor também são preditores significativos. Nos nossos pacientes não identificamos a distância do tumor para o córtex motor como um fator de pior evolução prognóstica tanto na avaliação com a Escala de Desempenho de Karnofski quando na Escala de ECOG, contudo interferiu significantemente na extensão da ressecção.

Embora a cirurgia para tumores adjacentes córtex motor tem sido objeto de muita controvérsia na literatura, um número crescente de publicações têm fornecido evidências para o favorável impacto da ressecção total sobre a história natural destes tipos de lesões. Contudo a proximidade com área eloquente resulta em limitação para se obter uma ressecção ampla. Em nossa casuística verificamos que uma menor distância da lesão em relação ao córtex motor resultou em ressecções subtotais e parciais. Estudando especificamente gliomas de baixo grau Duffau et al., 2003, relatam 50,8% das ressecções como subtotal e total de 25,4% como total. Em nossa série verificamos que ressecção total foi possível em 73,3% das operações, em 20% foi realizado ressecção subtotal e em dois pacientes apenas biópsia. Entre os gliomas de baixo grau verificamos ressecção completa em 25%, subtotal em 50% e biópsia em 25%.

Em outro estudo, Kim et al., 2009, descrevem que do total de 309 procedimentos para diferentes neoplasias com mapeamento cortical realizados neste estudo, a ressecção radical do tumor foi conseguida em 199 procedimentos (64%), uma ressecção subtotal em 43 (14%) pacientes, e uma ressecção parcial em 67 (22%). Uma ressecção total foi conseguida em 73% da glioblastomas, 61% dos tumores anaplásicas, 39% dos tumores de baixo grau, e 95% dos tumores metastáticos. A ressecção total foi verificada em 112 dos 181 tumores recém-diagnosticados (62%), 76 de 109 tumores recorrentes (70%) e 11 de 19 tumores residuais (58%). Em nosso estudo obtivemos ressecção total de oito dos nove pacientes com glioblastoma e em todas as metástases. Na literatura nacional ressalta-se o trabalho de Brainer-Lima et al.,

2005, estudando 42 pacientes com lesões adjacentes ao córtex motor e tratados por craniotomia com estimulação cortical. Neste trabalho os autores descrevem que a ressecção cirúrgica foi considerada total em 29 (69,1%) pacientes. A ressecção foi subtotal em oito (33,3%) pacientes com tumor primário e em um (5,6%) com tumor secundário. A ressecção foi parcial em quatro (16,7%) pacientes com tumor primário, não ocorrendo entre os secundários. Sarmento et al., 2006, descreve em uma casuística de 42 pacientes que a ressecção cirúrgica foi total em 38 (90,4%) dos casos e subtotal em quatro (9,5%).

Outra variável muito discutida na literatura é a relação entre os déficits pré-operatórios e pós-operatórios e a proximidade do tumor. Os resultados de déficits motores pré-operatórios são relacionados àqueles encontrados com déficits no pós-operatório; este achado sugere que a cirurgia para tumores de área motora não altera significativamente a morbidade desses pacientes. Em nossa casuística, 30% dos pacientes apresentaram piora neurológica no pós-operatório imediato e 3,4% dos pacientes mostraram algum déficit persistente. Contudo quando avaliamos os pacientes previamente com déficit, a incidência de piora no pós-operatório imediato foi (58,34% x 11,11%; p=0,01) significantemente maior naqueles que não apresentaram déficit no pré-operatório. Duffau et al., 2003, relataram 6% dos pacientes com déficit motor permanente em sua série, no entanto, relataram 78% com um déficit transitório. Keles et al., 2004, estudando 294 pacientes relataram que houve um total de 60 pacientes (20,4%) que sofreram um déficit motor adicional no pós-operatório.

Destes pacientes, 23 (38,3%) se recuperaram na primeira semana de acompanhamento pós-operatório, e em 12 (20%) pacientes, o déficit motor pós-operatório foi resolvido até ao final do primeiro mês. Déficits motores foram verificados em 11 (18,3%) dos 60 pacientes que evoluíram com melhora até o final do terceiro mês de acompanhamento. Nos 14 (4,8%) restantes um déficit permanente, definido após 3 meses foi identificado. Esses 14 pacientes com déficits motores permanentes adicionais pela cirurgia constituem 4,8% da população total do estudo. Em nosso estudo verificamos que um paciente (3,7%) dos casos apresentou déficit motor permanente, o que está em consenso com a literatura. Destes 14 pacientes com déficit persistente verificados no estudo de Keles et al., 2004, oito apresentaram déficit neurológico leve, 4/5 da força. Em três pacientes apresentaram déficit moderado (3/5), enquanto que nos outros três, um déficit neurológico grave foi identificado. Em nossa amostra um paciente apresentou piora de grau IV para grau II.

Keles et al., 2004, relatam que a incidência de novos déficits motores temporários e permanentes estão relacionados com a presença de um déficit neurológico pré-operatório. Em análise multivariada sobre todo o grupo de 294 pacientes mostrou que a presença de déficit motor no pré-operatório foi um fator de risco independente para um déficit motor adicional no pós-operatório. Os pacientes que tinham déficit motor prévio à cirurgia eram mais propensos a desenvolver um déficit motor adicional no pós-operatório em comparação com aqueles que tinham funções motoras preservadas (25,8% em comparação com

16,5%, p = 0,046). No entanto, a presença de um déficit motor pré-operatório não foi um preditor para o desenvolvimento de um déficit motor permanente no pós-operatório. Em nossa amostra dos 30 pacientes 12 apresentavam déficit motor pré-operatório. Nestes pacientes, 66,7% apresentaram piora do déficit no pós-operatório imediato, enquanto daqueles 18 sem déficit motor prévio apenas 11,11% apresentaram déficit motor (p=0,01).

Em outro estudo, Kim et al., 2009, descreveram em pacientes submetidos a craniotomias semiconscientes com mapeamento cortical em que 36% dos pacientes com déficit neurológico no pós-operatório imediato e 7% com um déficit permanente em 3 meses de acompanhamento. Os autores também concluíram que a identificação de áreas com resposta motora adjacente ao tumor aumentou a risco de um déficit pós-operatório.

Krieg et al., 2010, estudando 115 pacientes com tumores de área motora descreveram que comprometimentos temporários ou permanentes da função motora no pós-operatório estava relacionada com o tipo de tumor. Ressecção de tumores benignos causou comprometimento significativamente menor da função motora do que a ressecção de tumores malignos. Devido a estratégias diferentes para ressecção de tumores benignos e malignos no cérebro, os cirurgiões tendem a ser muito mais relutantes durante a ressecção de tumores benignos. Como esperado, lesões temporárias e permanentes no pós-operatório da função motora foram relacionadas à localização do tumor. A maioria dos pacientes que sofriam de comprometimento permanente da função motora após a operação foi submetida à ressecção no giro pré-central (53,8%),

enquanto a ressecção de gliomas mais frontais apresentavam déficit permanente em 5,6% dos casos. Em nossos casos verificamos uma piora do déficit motor em cerca de um terço dos pacientes, sendo muito, predominando nos gliomas de alto grau. Nenhum paciente com lesão metastática ou meningioma apresentou piora do quadro motor.

VARIÁVEIS DE PROGNÓSTICO

Referente ao edema cerebral peritumoral, vários estudos têm elaborado propriedades de imagem neurorradiológicas como fatores prognósticos de tumores cerebrais. O tamanho do tumor, a extensão da necrose, o edema peritumoral, o aumento de contraste, a localização, entre outros. Na série de 416 pacientes com glioblastoma (Lacroix et al., 2001) encontraram cinco preditores independentes: idade, KPS, melhoramento do contraste, extensão da necrose na RM pré-operatória e extensão da ressecção. A extensão do edema não foi um fator prognóstico independente na análise multivariada. A avaliação da extensão do edema nesta série foi modificada e com base em um estudo realizado por Hammoud et al., 2006, que introduziu três graus de edema utilizando dados volumétricos (grau I = quantidade de edema é menor que o volume do tumor, grau II = quantidade de edema é igual ao volume do tumor, grau III = quantidade de edema é maior do que o volume tumoral).

No entanto, o estudo de Hammouds et al., 2006, relatou edema cerebral como significativo fator prognóstico no grupo edema moderado tendo um

resultado significativamente melhor do que no grupo edema grande. Em contraste, o sistema de avaliação de edema peritumoral em nosso estudo é medido em centímetros do anel exterior a margem do tumor, seguida por um menor edema (<1 cm) e um grande edema (> 1 cm). Um sistema de pontuação semelhante para edema cerebral pré-operatória em pacientes com gliomas de alto grau foi introduzido pelo Papa et al.,2003. Eles usaram definições de imagem com uma descrição de pontuação (0 = sem edema, 1 = intensidade do sinal luminoso T2 sem efeito de massa, deterioração arquitetônica e não se estendendo por mais de 1 cm; 2 = edema> 1 cm). Neste estudo, a extensão do edema mostrou ser um fator prognóstico independente em pacientes com tumor cerebral.

Assim, na literatura, os resultados relativos ao impacto do prognóstico de edema cerebral em pacientes com tumores não foram conclusivos e uniformes. Quando estudamos o edema peritumoral e demais variáveis do estudo, verificamos uma correlação direta entre grau de edema peritumoral com a condição clínica do paciente precedendo a cirurgia. Estudando a evolução da condição clínica dos pacientes três meses após a cirurgia também verificamos uma diferença estatisticamente significante da condição clínica dos pacientes, tanto pelo índice de Karnofsky, quanto quando aplicado à escala de ECOG. No índice de Karnofsky identificamos uma estratificação quanto ao grau de edema pela classificação de Hammoud e cols, sendo pior evolução nos pacientes nos graus III, com piora progressiva a partir do grau zero em direção ao grau III.

O impacto do tratamento deve ser observado para a orientação inicial e complementar da terapêutica, evitando-se tratamentos em que haja grande diminuição na qualidade de vida. O índice de Karnofsky, uma escala de desempenho físico, foi inicialmente desenvolvido para avaliar a capacidade física em pacientes oncológicos, mas tem tido seu uso ampliado para avaliação de outras doenças crônicas incapacitantes. A escala de ECOG é um instrumento mais simplificado, que mede a qualidade de vida de um paciente oncológico sendo de grande importância nos estudos, pois por meio dessa variável consegue-se identificar o nível de atividade dos pacientes, o grau da assistência médica e de enfermagem necessários, e ter uma avaliação objetiva da tolerância e da resposta ao tratamento, facilitando a escolha da terapêutica a ser empregada (Oken et al., 1982). Quanto às avaliações da escala de ECOG, a maioria dos pacientes apresentou-se sintomática e fez tratamento ambulatorial, enquanto que a minoria apresentaou-se assintomática, realizando as atividades cotidianas. Com respeito a escala de desempenho de Karnofsky, uma parcela de pacientes apresentou-se assintomática e realizava suas atividades normalmente e, embora a maioria apresentasse sinais e sintomas leves da doença, estes pacientes foram capazes de realizar as atividades do cotidiano, esse grupo foi composto principalmente pelos pacientes com meningiomas e gliomas de baixo grau, os pacientes portadores de gliomas de alto grau e metástase, a condição clínica inicial foi mais precária. Kim et al., 2009, descrevem que mesmo que uma grande proporção dos pacientes (52 de 309 pacientes, ou 17%) continuem a ter piora neurológica em 1 mês, esses

déficits seriam em sua maioria limitações menores. Destes 52 pacientes, 50 tinham uma Escala de Desempenho de Karnofsky de 70 ou mais antes da operação, enquanto que apenas 2 pacientes tiveram um escore KPS inferior a 70. No primeiro grupo, um escore KPS de pelo menos 70 foi mantida em 38 dos 50 pacientes (76%) no 1º mês de acompanhamento, com os 12 pacientes restantes requerendo diferentes graus de assistência para atividades da vida diária. Sobre alterações entre os escores pré e pós-operatórios KPS, 44 de 52 pacientes (85%) tiveram uma diminuição de 20 pontos ou menos em seu estado de desempenho, enquanto que 8 pacientes tiveram um aumento de mais de 20 pontos. Nestas variáveis prognósticas nosso estudo não encontrou relação com volume do tumor que presumidamente seria correlacionado a piora da condição clínica. Contudo, a relativa baixa incidência de sintomas de hipertensão intracraniana e os variados tipos histológicos de tumores podem ter contribuindo para esse achado. Referente à avaliação do resultado global identificamos uma melhora expressiva da condição dos pacientes após três meses de cirurgia com diferença estatisticamente significante nas duas escalas de avaliação, inferindo-se uma melhora significativa no estado clinico geral dos pacientes operados em nosso estudo.

COMPARATIVOS DE LIMIAR MOTOR

Excitabilidade cortical varia entre os indivíduos. No caso de estimulação magnética transcraniana, que depende de variáveis como as propriedades da

rede cortical controladas por neuromoduladores (Ziemann et al., 1998) esta variação interindividual pode se tornar ainda mais marcante. Geralmente, LM pode sofrer interferência da orientação de feixe de fibras do trato córtico-espinal, da angulação do pulso no córtex e do equilíbrio de mecanismos intracorticais inibitórios e facilitatório. Em nosso estudo, o local de estimulação para definir o limiar motor de repouso foi pesquisado em torno de giro pré-central, contralateral à mão com eletródios em avaliação. A orientação da bobina foi dirigida posteriormente a 45 ° com o plano sagital de forma a induzir respostas ótimas e minimizar erros de aferição do limiar motor. O limiar motor de repouso foi definido como a intensidade de estímulo mínima necessário para induzir um potencial evocado motor de mais de 50 mV amplitude pico-a-pico em pelo menos cinco dos 10 ensaios consecutivos. Realizamos uma avalição apenas com pulso único, sem avaliação de variaáveis intracorticais de inibição ou facilitação.

Avaliando as diferenças entre os limiares motores de repouso verificados na estimulação magnética transcraniana no lado normal e no hemisfério cerebral com a lesão tumoral observamos significativa diferença com LM mais altos no hemisfério cerebral acometido pela lesão (62,45 +/- 15,11% no hemisfério com tumor comparado com 51,77 +/- 8,32; p<0,001). Em nosso estudo Shimizu et al., 2002, estudando 12 pacientes com isquemia cortical unilateral descrevem o LM para os pacientes não afetados medidos antes do foi de 44,2 +/- 5,8% (média +/- DP) comparado com 47,9 +/- 7,3% no grupo com lesão cortical contudo não houve diferença significativa entre os grupos.

Butefisch et al., 2003, avaliando mudanças na excitabilidade cortical após lesão isquêmica cerebral, comparando 13 pacientes com 13 voluntários saudáveis descrevem que os dois grupos de pacientes não tiveram efeito estatisticamente significativo sobre a LM. O LM médio, expresso como uma percentagem de potência máxima do estimulador nos voluntários normais foi de 49,2 +/- 3,3 versus 52,1 +/- 2,5 em doentes. Para esses autores, a similaridade de LM em pacientes e voluntários saudáveis indica que a excitabilidade geral córtico-motoneuronal não muda neste tipo de lesão. Diferente dos achados nestas lesões isquêmicas, em nossos pacientes com lesões neoplásicas verificamos uma diferença significativa. Isto pode ser resultado de comprometimento de exposição cortical ou de alterações na neurofisiologia cortical. Estas anormalidades de LM em córtex motor com tumores encefálicos adjacentes podem ser causadas por uma disfunção gabaérgica. Outra condição é que segundo estudo elaborado por Di Lazzaro et al., 2003, o LM de repouso é elevado por drogas que bloqueiam canais de sódio voltagem-dependentes, o que poderia explicar limiares mais altos em nossos pacientes uma vez que a maioria dos pacientes estavam em uso regular de drogas antiepiléticas, contudo não explica a assimetria de limiares motores. Enquanto a causa da excitabilidade cortical alterada nos pacientes com tumores adjacentes ao córtex motor após não pode ser concluída, uma origem multifatorial também parece plausível. Fujita et al., 2007, descrevem um pequeno relato de comparação de LM inter-heminsférios em dois pacientes com meningiomas adjacentes ao córtex motor comparados com 10 voluntários saudáveis, no qual o LM foi

patologicamente aumentado nestes pacientes. Variou de 75% a 83% de potência maxima do estimulador em comparação com 45,8% e 55,3% nos controles normais, respectivamente. Säisänen et al., 2010, estudaram 10 pacientes com epilepsia, descrevendo o LM médio maior no hemisfério com foco epileptogênico (65,3 ± 7,7 no lado com lesão comparado com 57,6 ± 11,4 no lado normal, $p < 0,05$). É provável que o equilíbrio de mecanismos intracorticais inibitórios e facilitatórios estejam alterados nestes pacientes, contudo a análise detalhada da excitabilidade cortical não foi realizada, uma vez que não era objetivo principal deste estudo.

Outro aspecto relevante é que não verificamos correlação entre os limiares motores na EMT e na estimulação cortical. Este achado de não correlação foi recentemente descrito por Picht et al., 2011. Acreditamos que modificações da fisiologia cortical resultado de agentes anestésicos possam ser os responsáveis por esta falta de correlação. É provável que estudos analisassem pacientes submetidos à craniotomia acordado possam ajudar a responder este questionamento de forma mais definitiva.

MAPEAMENTO COM ESTIMULAÇÃO ELÉTRICA DIRETA DO CÓRTEX

Definição de áreas eloquentes com base em pontos anatômicos clássicos é imprecisa devido à grande variabilidade individual da organização cortical, a distorção do efeito de massa do tumor e a possibilidade de reorganização funcional por meio de mecanismos de plasticidade. Além disso,

por causa da natureza infiltrativa de alguns tumores, é comum para um componente tumoral ocupar áreas envolvidas na função motora, mesmo quando o paciente não apresenta déficits neurológicos. A aplicação intra-operatória direta da corrente elétrica no córtex humano para localização e ativação da função motora na ressecção de tumor remonta à década de 1930 (Duffau etal., 2005). Estimulação elétrica cortical direta fornece em tempo real, informação confiável e precisa, sendo considerado um método seguro para a realização de um mapeamento funcional útil para todas as operações de lesões localizadas em áreas corticais eloquentes. Esta técnica permite uma minimização de déficit pós-operatórios definitivos, além de uma melhoria na qualidade da ressecção. A estimulação elétrica direta intra-operatória é o padrão ouro para o mapeamento funcional do córtex motor primário, tem 100% de sensibilidade para a detecção de estruturas eloquentes, de acordo com uma revisão recente da literatura (Mandonnet et al., 2010). Em nosso estudo identificamos a área de resposta motora da mão em todos os pacientes estudados com estimulação de 4,3 mA a 10 mA. Durante e após a estimulação, não foi percebido qualquer sinal de traumatismo cortical, como hiperemia, queimadura ou solução de continuidade na aracnóide. As técnicas de mapeamento cerebral parecem ser seguras e também precisas. Estudos em córtex de humanos e símios mostraram que a corrente espalha-se por, no máximo, 2 a 3 mm do ponto estimulado, sem provocar qualquer alteração histológica permanente (Berger et al.,1990). Duffau et al., 2005, descrevem que a ECD aplicada durante a cirurgia de tumores adjacentes ao córtex motor

diminuiu significativamente a taxa de sequelas (6,5% com uso de mapeamento comparado com 17% sem estimulação cortical), apesar de haver um maior número de cirurgias realizadas dentro de áreas eloquentes no grupo de estimulação. Assim definitivamente o mapeamento com estimulação cortical é considerado o método padrão de mapemanto do córtex motor.

A desvantagem do ECD é que não pode ser realizado no pré-operatório. Claramente, isto compromete uma análise mais completa e oportuna de topografia motora. Além disso, se houver complicações intra-operatórias, estes podem levar a abortar o mapeamento completamente.

Bartos et al., 2009, estudando dezenove pacientes descreveram como um evento adverso, as crises epilépticas focais foram provocados em seis (33%) pacientes, no entanto, estas não resultaram em quaisquer complicações a longo prazo. Kim et al, 2009, descreveram que em sua casuística de 309 pacientes, as crises intra-operatórias ocorreram em 27 (9%) dos pacientes. Um paciente apresentou uma crise epiléptica antes da estimulação cortical, 3 pacientes apresentaram crises generalizadas durante a estimulação cortical, o que exigiu anticonvulsivantes intravenosos. As crises convulsivas nos 23 pacientes restantes foram parciais e facilmente controladas com irrigação de solução salina fria e sedação. Vinte e dois pacientes tinham um histórico de convulsões e estavam tomando medicamentos anticonvulsivantes antes do procedimento. Os níveis sanguíneos de anti-convulsivantes, quando mensuráveis foram obtidos antes da cirurgia. Em nosso pacientes verificamos crise convulsiva intra-operatória em 5 (16,66%) dos 30 pacientes, sendo destes

02 crises generalizadas e 03 crises parcais. Também não verificamos complicações tardias. Todas as crises foram resolvidas após a administração local de uma solução gelada de Ringer, conforme descrito por Sartorius e Berger, 1998.

Um dos nossos pacientes também apresentou crise convulsiva durante a estimulação magnética. O paciente apresentou glioma de baixo grau em giro pré-central e epilepsia refratária previamente. Os pacientes com epilepsia focal, como os nossos pacientes, toleram bem várias centenas de estímulos EMTn , e até mesmo a áreas de displasia podem ser seguramente estimuladas. Em um estudo de mapeamento anterior EMT foi realizada com o mesmo software em dois candidatos à cirurgia de epilepsia, nenhuma atividade epileptogênica foi observada (Vitikainen et al., 2009). No entanto, em um estudo de mapeamento assistido por robô, um dos cinco pacientes com um tumor encefálico cortical desenvolveu uma crise convulsiva focal durante o mapeamento com EMT (Kantelhardt et al., 2010).

COMPARAÇÃO DE MAPEAMENTOS

As tecnologias para o mapeamento pré-operatório pode ser dividida em três categorias principais: (1) de imagem de atividade do córtex motor (por exemplo, ressonância magnética, PET, MEG), (2) de mapeamento de estimulação (por exemplo, EMT), e (3) modelo computacional projetiva (por exemplo, ITD). Todos as modalidades pré-operatórias de mapeamento que

foram desenvolvidas nos últimos anos (RMf, MEG, PET) registram "atividade cerebral" depois que o paciente realizou determinadas tarefas e, em seguida, usa modelos biomatemáticos para reconstruir dados gravados em informações funcionais (Picht et al. 2011a; Forster et al., 2011). Estas informações vem sendo implementadas com sucesso no planejamento cirúrgico, porém sem exatidão plenamente estabelecida. Contudo, em contraste com esses métodos, a EMT é a única tecnologia disponível através da estimulação não invasiva para o mapeamento cerebral pré-operatório. Como a estimulação elétrica direta, a EMT estimula pontos no cérebro e, em seguida, registra a resposta motora, ao invés de contar com a colaboração do paciente para executar tarefa motora e ulteriormente registrar a atividade cerebral (Fujiki et al., 2007).

Assim, a estimulação magnética transcraniana é uma técnica segura e não invasiva para o mapeamento de representação motora cortical (Fujiki et al., 2007; Picht et al., 2009; Krieg et al., 2010; Forster et al., 2011) .

Apesar dos avanços importantes na neuroimagem, informações funcionais esclarecerem a relação espacial entre um tumor e o córtex motor. A estimulação magnética transcraniana é o único método não invasivo para o mapeamento pré-operatório que estabelece um nexo de causalidade entre a estimulação de uma área e a observação da resposta motora de forma semelhante à ECD (Krings et al., 1997; Levy et al., 1991). Por esta razão, parece ser mais adequado o uso em diagnósticos pré-operatórios de funções motoras do que os estudos de imagem funcional. EMT navegada permite a análise orientada e fornece informações imediatas. Além disso, permite o

mapeamento em pacientes que não são enquadrados nos exames de ressonância magnética funcional (idade jovem, paresia grave, implantes metálicos, falta de cooperação, claustrofobia ou inconsciência). A superioridade do EMTN em avaliação pré-operatória em comparação com outras modalidades de imagem tem sido descrita mesmo em pacientes plégicos (Picht et al, 2011b). No entanto, esse foi um relato de caso com um paciente e incluía apenas ETMn e ECD.

Embora tenha sido demonstrado que uma resolução espacial de até 5 mm é verificada na EMT ainda na década de 90 (Brasil Neto et al., 1992; Krigs et al., 1997), uma insegurança sobre a real resolução anátomo-espacial da EMT permanece, principalmente porque a ativação do trato córtico-espinhal é, em parte, mediada transinapticamente através de interneurônios corticais (Rothwell et al., 1991). Assim, modelos para avaliar a exatidão desta nova técnica de mapeamento cortical vem sendo buscados nos últimos anos. A primeira proposição para avaliar a exatidão do método foi inicialmente proposta, correlacionando o mapa da EMT com o mapa cortical obtido com estimulação cortical elétrica direta por Krings em 1997 (Krings et al., 1997) e mapa cortical por EMT comparado com ressonância magnética funcional também por Krings em 1997 (Krings et al., 1997). Fujiki et al., 2007, descreveram um paciente com meningioma adjacente ao córtex motor, que foi submetido ao mapeamento cortical com EMT, evidenciando uma boa correlação comparados com ECD.

Durante a realização deste nosso estudo, outros estudos concomitantes foram realizados propondo uma avaliação de exatidão deste método de

mapeamento. Picht et al., 2009, estudando 10 pacientes, descrevem as relações entre os mapas nos dois métodos e a proximidade do tumor. Um mapa de cartografia das áreas motoras peritumorais foi estabelecido para cada paciente. Estes autores relataram, nesta investigação prospectiva, que a EMT navegada permitiu a aplicação confiável e precisa do impulso magnético, e a somatotopia peritumoral correspondeu bem entre as 2 modalidades em todos os 10 casos. Houve uma distância média entre o tumor e o ponto mais próximo do córtex motor de 7,9 mm (variando de 5-15 mm; DP 3,2 mm) para EMT e 6,6 mm (variando de 0-12 mm; DP 3,4 mm) para ECD. A distância entre o "hotspot" e margem mais próxima do tumor foi de 12,7 mm +/- 4,4 mm (intervalo de 7mm a 17mm) para EMT e 13,4 mm +/- 3,5 mm (variando de 6mm para 16 mm) para ECD. Em nosso pacientes verificamos que a distância entre o centro geométrico vetorial e a margem tumoral mais próxima foi de 13,76mm +/- 10,16mm na estimulação magnética, comparado com 13,28mm +/- 10,31mm na estimulação elétrica cortical direta. O ponto vetorial mais próximo foi de 0,71mm na EMT e o mais distante foi de 28,34mm. Já na estimulação cortical direta as distancias variaram de 0,91mm a 24,08mm. Indicando uma exatidão dos métodos para somatotopia peritumoral e assim para o planejamento cirúrgico.

Em 2010 Kantelhardt et al. relataram um pequena casuística de 5 pacientes submetidos aos dois métodos de mapeamento contudo uma análise de distância dos pontos registrados nos dois métodos somente foi realizado em um paciente com precisão descrita como menor que 5 mm. Mais recentemente

a comparação da EMT navegada assistida por robô com o mapeamento por ECD (Richter et al., 2011), nos 2 casos relatados a distâncias média foi 5 a 26 mm entre EMT e ECD.

Pacientes com epilepsia candidatos à cirurgia de ressecção e cujo foco de crises fica próximo do córtex eloquente requerem mapeamento pré-operatório preciso da zona epileptogênica e da área circundante. O padrão de cuidado para a localização funcional pré-operatória é por ECD através de eletródios subdurais. Neste cenário, o mapeamento funcional pré-operatório usando EMT poderia localizar o córtex sensório-motor e pode determinar a sua relação espacial com o foco de crises. O mapeamento cortical utilizando EMT navegada pré-operatória é particularmente fundamental quando o foco epileptogênico está localizado perto do córtex sensório-motor, e nos casos em que a malformação cortical pode ter alterado a organização anatômica da representação motora. Avaliando a relevância desta condição, Vitikainen e al., 2009, descreveram o mapeamento cortical utilizando EMT navegada em pacientes com epilepsia que ulteriormente foram submetidos a uma semana de avaliação com ECD através de eletródios subdurais e cirurgia de ressecção. Estes investigadores demonstraram que o mapeamento cortical utilizando EMT navegada produziu um mapeamento espacialmente mais preciso das representações do córtex motor do que na estimulação com eletródios subdurais, e propuseram que o mapeamento cortical utilizando EMT navegada deve ser adicionado ao planejamento padrão pré-operatório destes pacientes, diante da morbidade e de custos financeiros substanciais associados ao uso de

eletródios subdurais. Em outro estudo avaliando 10 pacientes com epilepsia submetidos aos dois métodos de mapeamento, Säisänen et al., 2010, descreveram que o mapeamento com EMT foi benéfico e/ou essencial em 6 dos 10 pacientes.

Em um relato de caso Coburger et al, 2011, descreveram um paciente de 75 anos com meningioma adjacente ao córtex motor. Os autores relataram grande precisão sem apresentar medidas exatas e descrevem importante papel no planejamento pré-operatório.

Em 2011a, Picht et al., descreveram o maior estudo até então sobre a comparação de mapeamentos por EMT navegada e ECD inra-operatória. Estes autores estudaram 20 pacientes com tumores adjacentes ao córtex motor. Os autores descreveram que as respostas motoras de músculos da mão foram obtidas de todos os pacientes incluídos neste estudo. O mapeamento por estimulação cortical direta não foi realizado em 3 pacientes devido a hemorragia intra-operatória em 1 paciente, a exposição cortical limitada em um caso biópsia, e cancelamento de cirurgia em um terceiro caso. Assim a análise comparativa dos métodos foi realizada em 17 pacientes com tumores de histologia variada, compreendendo metástases e diferentes grupos de gliomas. Neste estudo, os autores descreveram uma distância média entre as topografias do mapeamento cortical utilizando EMT navegada ECD de 7,83 +/- 1,18 milímetros.

Forster et al., 2011, estudando 10 pacientes com tumores adjacentes ao córtex motor, realizaram um comparativo de EMT navegada, ressonância

magnética funcional e estimulação cortical direta. Comparando a exatidão das áreas eloquentes, foi demonstrado que EMT navegada foi mais precisa que a ressonância magnética funcional quando correlacionados com a estimulação intra-operatória. “Hotspot” corticais de atividade motora tanto na EMT navegada quanto na ECD foi evocada diferindo em média de 10,49 +/- 5,67 milímetros (variação - 2,6 - 27,6 mm). Em nosso estudo a diferença vetorial dos pontos nos dois métodos de mapeamento foi de 4,85 mm com variação de 2,56mm a 10,1mm. Vários fatores metodológicos do presente estudo podem ter aumentado a similaridade de resultados entre a EMTn e a ECD. Em primeiro lugar, sempre há erros no corregistro do sistema de neuronavegação, porém para compensar este erro sempre repetimos o registro da navegação para evitar discrepância e perda da exatidão e durante a navegação cirúrgica foi utilizada sistematicamente um teste de exatidão a cada trinta minutos de navegação e quando há perda de exatidão, repetimos um novo registro.

Outro aspecto a ser destacado é a perda de exatidão que pode ocorrer durante o mapeamento intra-operatório como resultado do deslocamento do cérebro. Para minimizar este aspecto realizamos o mapeamento com estimulação cortical elétrica direta no início da cirurgia e tentamos limitar ao máximo a saída excessiva de líquido cefalorraquidiano ou inchaço cerebral por complicações anestésicas, realizando uma abertura dural rápida e cuidadosa.

A exatidão encontrada em nosso estudo também pode ser justificada pela padronização do mapeamento cirúrgico, uma vez que todos os pacientes foram operados pelo mesmo cirurgião e assim houve o interesse de

mapeamento com os pacientes dentro de um protocolo de pesquisa e não apenas um tratamento cirúrgico sem este enfoque do mapeamento.

A maior exatidão neste estudo também diz respeito à padronização de utilização de três variáveis de cálculo de exatidão. Também não utilizamos pontos fixos pré-operatórios para mapeamento e assim, excluímos as variáveis confundidoras de pontos dentro da margem anatômica. Realizamos estímulos em toda a região exposta adjacente ao tumor. Os resultados também indicam que a exatidão especificada deste sistema de EMT são possíveis em um ambiente clínico. Diferente de Forster e Picht, em nosso trabalho realizamos o mapeamento cortical a mão livre sem limites, estimulando todo o córtex exposto pela craniotomia.

Outra variável em relação a outros estudos é a base de estimulação. Utilizamos 120% do limiar de repouso. Uma intensidade de estimulação de 110% ou 120% do LM seria suficiente para induzir potencial motor em voluntários saudáveis. Contudo 120% do LM é comum em estudos de EMT, mas intensidades de estímulo até de 150% do LM também são comumente utilizados. Em 120% de LM, os mecanismos inibitórios corticais são certamente acionados, mas curtos períodos de ativação muscular são evitados. No entanto, mantendo-se a contração muscular pode ser mais facilmente monitorada a atividade motora nos pacientes com transtornos motoneurônio superior ou inferior, devido à paresia (Rábago et al., 2009). Todos os outros estudos de mapeamento em tumors adjacentes ao córtex motor foram realizados com

estimulação de 110% do limiar motor (Picht et al.,2009; Picht et al.,2011a; Forster et al.,2011; Krieg et al., 2012).

Outra condição original é a avaliação sistematizada dos métodos de mapeamento, analisando a exatidão do método de mapeamento em teste segundo diferentes variáveis clínicas e características tumorais e microambiente cortical, que apresenta sua fisiologia modificada pela presença da lesão tumoral. Este é o primeiro estudo em que o mapeamento por estimulação magnética transcraniana é avaliado sob a ótica destas diferentes variáveis. Demonstramos que praticamente todas as condições não interferem na exatidão dos mapas corticais. O edema peritumoral foi a única variável estudada que interferiu nesta exatidão. Acreditamos que as modificações da excitabilidade cortical possam ocorrer na região de edema peritumoral relevante que comprometam parcialmente a exatidão dos mapas. Segundo Ding et al., 2011, alterações mecânicas e celulares podem resultar em mudanças globais de excitação e de inibição sobre a rede neuronal, mesmo fora de lesão celular histologicamente significativa. Wang et al., 2011, também descreve modificações da excitabilidade cortical secundárias a edema peritumoral. Contudo não há outros estudos avaliando modificações de exatidão espacial da somatotopia com estimulação magnética. Embora a exatidão do método de mapeamento tenha sido superior a outros estudos, avaliando a EMT navegada e a similaridade estatística encontrada (com correlação intraclasse superior a 0,9); os cerca de 4 mm que separam os vetores dos centros geométricos de mapeamento, ainda representam uma distância expressiva para definição de

ressecção cirurgica. Atribuímos esta diferença a perda de exatidão como resultado de deslocamento cerebral após abertura da dura mater, que embora tenha se procurado evitar, ainda é possível que esta variável tenha interferindo no resultado final. Destaca-se ainda a exatidão dos sistemas de navegação na faixa de 3 mm (Picht et al., 2011a; Forster et al., 2011). Outro aspecto relevante a se destacar é que esta diferença vetorial diz respeito a mudanças tridimensionais, incluindo profundidade e que quando colocado dentro de uma medida visual para o neurocirurgião esta diferença vetorial se transforma em uma distância visual menor, o que torna o método de extrema exatidão para aplicação clínica na prática neurocirúrgica.

Krieg et al., 2012, em publicação deste mês, avaliando 26 pacientes submetidos a mapeamento com estimulação magnética transcraniana e ECD, descrevem um a extaidão para o córtex motor primário em média de 4,4 ± 3,4 mm (variando de 1,9 - 9,2 mm). Essa exatidão é maior que aquela verificada em nosso estudo e maior ainda comparado aos estudos anteriores. Uma característica fundamental, no entanto, difere estes poucos estudos anteriores sobre comparação de mapeamentos, iniciados concomitantes ao nosso estudo e finalizados poucos meses antes, com publicações datadas do final de 2011 e em 2012. Todos estes estudos foram realizados utilizando os “hotspot”s, definido como o local de excitabilidade máxima com a menor intensidade de estimulação, para parâmetro de mapeamento. Em nosso estudo não utilizamos este parâmetro por não considerarmos este referencial como ideal, uma vez que pode sofrer variação posicional em condições patológicas. Butler et al.,

2005, descreveram variabilidade significativa entre as distâncias usando as regiões motoras de menor limiar de repouso para um músculo, o “hotspot” e o centro geométrico de respostas motoras durante o mapeamento. Segundo Guerra et al., 2011, a localização do centro geométrico de respostas motoras ponderadas em um mapa cortical corresponde à localização em que o maior número de neurônios pode ser estimulada. Portanto, as mudanças nesta variável são consideradas capazes de indicar verdadeiras mudanças na organização topográfica das representações do córtex motor. Para Cicinelli et al., 1997, especificamente em pessoas saudáveis, o centro geométrico de atividade cortical motora correspondente às áreas excitáveis na EMT, coincidindo com o local de excitabilidade máxima, ou ""“hotspot”"". Contudo em estudo elaborado por Ferreri et al., 2003, em condições patológicas esse centro geométrico ponderado pelo potencial e módulos vetoriais localiza-se em posição diferente do “hotspot”. Reilly e Sirigu, 2011, em recente estudo avaliando a representação cortical em pacientes amputados também consideraram a utilização deste centro geométrico de resposta motora como o mais adequado para valições topográficas com estimulação magnética transcraniana.

Wolf et al., 2004, estudando variabilidade dos mapas corticais gerados por EMT, descreveram que o centro médio geométrico dos pontos vetoriais ao longo de 3 sessões encontrados em ambos os hemisférios direito e esquerdo foi de 6,8 mm. O movimento do “hotspot” médio em 3 sessões encontrado no hemisfério esquerdo foi de 8,9 mm, enquanto o hemisfério direito foi de 10,5

mm. Este estudo também determinou a variabilidade inerente às distâncias absolutas pelo centro geométrico ponderado e "hotspot" entre as sessões, usando cálculos euclidianos. A análise estatística mostrou que as variáveis foram consistentes ao longo do tempo, contudo uma maior variabilidade foi verificada na aferição de "hotspot". A quantidade média de variabilidade do centro geométrico de pontos de vetoriais encontrados nos hemisférios esquerdo e direito foi de 6,8 mm. A quantidade média de variabilidade do "hotspot" encontrada no hemisfério esquerdo foi de 8,9 mm, enquanto o hemisfério direito foi de 10,5 mm. A maior mudança entre as duas sessões foi de 22,4 mm para o "hotspot" e 17 mm para o centro geométrico ponderado pelo potencial motor. Dessa forma, o centro geométrico das coordenadas vetoriais deve oferecer uma maior exatidão referente a real localização do córtex motor na estimulação magnética transcraniana, principalmente em condições patológicas como em nossos pacientes (portadores de neoplasias, com mudancas na excitalidade cortical e deformidade estrutural) por considerarmos um referencial mais estável. Assim consideramos a nossa investigação como a primeira descrição de comparação de mapeamentos utilizando o parâmetro mais adequado para análise de exatidão.

Nossos resultados indicam que a exatidão especificada deste sistema de EMT é possível em um ambiente clínico. A grande vantagem da EMT é que ela é realizada no pré-operatório e assim permite uma análise mais completa e oportuna da topografia motora, incluindo a avaliação do real envolvimento da lesão tumoral com o córtex motor e assim traçar uma estratégia operatória.

Acreditamos ainda na possibilidade de aplicação deste método como opção de mapeamento clínico para predizer o prognóstico funcional a partir do grau de envolvimento tumoral com o córtex motor, contudo outros estudos deverão ser realizados com esta finalidade.

CONCLUSÕES

Verificamos congruência de pontos obtidos no mapeamento não invasivo com estimulação magnética transcraniana navegada comparado pontos obtidos o mapeamento intraoperatório utilizando estimulação elétrica cortical direta. Há uma alta correlação espacial entre o centro geométrico gerado pelos pontos de cada um dos mapeamentos corticais, indicando acentuada exatidão entre os dois métodos de mapeamentos.

ANEXOS

HOSPITAL DAS CLÍNICAS DA FACULDADE DE MEDICINA DA UNIVERSIDADE DE SÃO PAULO-HCFMUSP

TERMO DE CONSENTIMENTO LIVRE E ESCLARECIDO

DADOS DE IDENTIFICAÇÃO DO SUJEITO DA PESQUISA OU RESPONSÁVEL LEGAL

1.NOME:.:.....
DOCUMENTO DE IDENTIDADE Nº : ..... SEXO : M □ F □
DATA NASCIMENTO: ...../...../.....
ENDEREÇO .....
Nº..... APTO: .....
BAIRRO:..... CIDADE.....
CEP:.....TELEFONE:DDD(.....) .....

2.RESPONSÁVEL LEGAL.....
NATUREZA (grau de parentesco, tutor, curador etc.).....
DOCUMENTO DE IDENTIDADE :.....SEXO: M □ F □
DATA NASCIMENTO.: ...../...../.....
ENDEREÇO: ..... Nº .....
APTO: .....
BAIRRO:.....CIDADE: .....
CEP:.....TELEFONE:DDD.(.....).....

DADOS SOBRE A PESQUISA

1. TÍTULO DO PROTOCOLO DE PESQUISA: AVALIAÇÃO DA ESTIMULAÇÃO MAGNÉTICA TRANSCRANIANA NAVEGADA NO MAPEAMENTO ANATÔMICO E FUNCIONAL NÃO INVASIVO DO CÓRTEX MOTOR

2. PESQUISADORES : MANOEL JACOBSEN TEIXEIRA E ERICH TALAMONI FONOFF

CARGO/FUNÇÃO: Professor Titular INSCRIÇÃO CONSELHO REGIONAL Nº 17968 CRM SP

UNIDADE DO HCFMUSP: DIVISÃO DE NEUROCIRURGIA

3. AVALIAÇÃO DO RISCO DA PESQUISA:

RISCO MÍNIMO	x	RISCO MÉDIO	□
RISCO BAIXO	□	RISCO MAIOR	□

4. DURAÇÃO DA PESQUISA : Este estudo prevê a duração cerca de 20 minutos antes da cirurgia para realização de uma ressonância magnética e mais 30 minutos de realização dos estímulos magnéticos, durante a internação hospitalar. No entanto os pacientes que concordarem em participar desta pesquisa devem necessariamente comparecer às consultas de acompanhamento clínico para ajuste de medicações e avaliações periódicas

DESCRIÇÃO DO ESTUDO

Participarão do estudo aproximadamente 12 indivíduos. Este estudo será realizado no Hospital das Clínicas da Faculdade de Medicina da USP na cidade de São Paulo. Existe um só grupo de pacientes neste estudo, portanto todos que concordarem, serão submetidos aos mesmos testes e exames antes e durante a cirurgia. A realização da cirurgia para tratamento não está relacionada exclusivamente a este estudo, pois o Grupo de Neurocirurgia do Hospital das Clínicas da FMUSP realiza esta cirurgia de forma rotineira. Contudo a estimulação magnética e a ressonância magnética funcional adicional serão realizadas apenas aos pacientes incluídos no estudo

PROCEDIMENTO DO ESTUDO

Após entender e concordar em participar, serão realizados procedimentos rotineiros para verificar se você atende aos critérios para ser incluído no estudo.

As avaliações específicas para esse estudo são:

- Consulta com neurocirurgião que anotará o histórico de sua doença e realizará um exame clínico e neurológico.
- Ressonância magnética funcional do cérebro.
- Exames de sangue de rotina (preparatório para qualquer procedimento cirúrgico)
- Estimulação magnética transcraniana pré-operatória

PROTOCOLO DE TRATAMENTO

Você será solicitado a comparecer ao hospital no dia indicado pelo médico para realização de exames e ser submetido ao procedimento cirúrgico. Deve permanecer internado por cerca de 6 a 8 dias (se não houver intercorrências) e retornar ao hospital em cerca de 7 a 10 dias para consulta de retorno conforme será orientado por seu médico no dia da alta hospitalar, além das consultas de acompanhamento no período mínimo de 1 ano, conforme a rotina já adotada neste hospital.

Após a internação você será encaminhado ao setor de Radiologia, onde fará um exame de ressonância magnética (exame que realiza a imagem para guiar a cirurgia) com duração média de 20 minutos. Você responderá a alguns questionários, e no dia do exame ficará no interior do aparelho de ressonância magnética, que é semelhante a um pequeno túnel. Durante todo o procedimento você será observado (a) pela equipe. Poderá se comunicar através de um microfone e ouvir o médico através de um fone de ouvido (que também serve para reduzir o ruído produzido pelo aparelho). Algumas pessoas não se sentem à vontade quando entram no aparelho de ressonância magnética, já que é um lugar fechado. Caso você decida, poderá ser retirado do aparelho a qualquer momento. Apesar do exame não ter fins diagnósticos (ele não é completo para isto), às vezes mostra alterações inesperadas. Se isto

ocorrer, será discutido com o (a) Sr.(a), e você receberá as orientações necessárias de seu médico conforme o achado.

No dia seguinte será encaminhado ao centro cirúrgico, onde realizará um mapeamento cerebral pré-operatório que consistirá em estímulos magnéticos indolores e sem riscos com duração média de 30 minutos. No dia seguinte você será conduzido até o centro cirúrgico e passará para a mesa cirúrgica com auxilio dos funcionários. Você será atendido por um médico anestesista que realizará anestesia rotineira. Você não sentirá nenhum desconforto durante toda a cirurgia e permanecerá inconsciente até o final quando será acordado pelo anestesista e enviado já consciente para UTI para observação conforme realizado de rotina nos paciente que realizam cirurgias do cérebro. A retirada de parte do cabelo e a limpeza detalhada do local da cirurgia serão realizadas para evitar infecção. Todos os procedimentos que se seguem não devem causar dor. É necessário que uma incisão no couro cabeludo seguida de abertura no crânio no momento da cirurgia para que a lesão seja removida com segurança. Ao final do procedimento o fragmento ósseo será recolocado novamente no local da abertura craniana e a pele é fechada com pontos de fio cirúrgico.

PROCEDIMENTOS ADOTADOS EXCLUSIVAMENTE PARA O ESTUDO

Concordando em participar do estudo, você será convocado para internação no Hospital das Clínicas. O tempo de internação será mantido. A sua cirurgia será realizada da mesma forma que o procedimento convencional descrito acima. Antes da cirurgia você irá realizar uma ressonância magnética funcional e o procedimento de mapeamento cerebral com estimulação magnética, para localização da área do cérebro responsável pela movimentação do corpo. O seu acompanhamento e cuidados após a cirurgia também serão iguais ao atendimento dos pacientes que realizarem a operação convencional.

VISITAS DE ACOMPANHAMENTO DO TRATAMENTO

Você será solicitado a retornar para consultas de acompanhamento no período pós-operatório mensalmente ou conforme a necessidade de cada paciente, segundo a orientação dos médicos assistentes.

RISCOS POTENCIAIS, EFEITOS COLATERAIS E DESCONFORTO

Desconfortos e riscos comuns a qualquer cirurgia de tumor cerebral

Possibilidade (cerca de 3,5 a 5,7%) de infecção de couro cabeludo ou pele nos locais de manipulação cirúrgica e das membranas de envolvem o cérebro que devem ser tratadas com antibiótico e podem prolongar a internação, o que pode acontecer como conseqüência natural da cirurgia.

Possibilidade de complicação durante a anestesia geral relacionadas a alergias não conhecidas ou reações imprevisíveis aos anestésicos de uso rotineiro.

Disfunções neurológicas temporárias não relacionadas à hemorragia, como perda de força em um lado do corpo, alterações da fala, confusão mental e desorientação no tempo e espaço no período após a cirurgia podem ocorrer em cerca de 10% dos doentes.

Inchaço temporário na face ou na fronte relacionados à abertura da pele ocorrem em 90% dos doentes.

Riscos de hemorragia cerebral (1,8 a 2,5%) com possível indução de prejuízo parcial ou total de funções cerebrais como movimentação do corpo, fala e movimento dos olhos.

O risco de morte relacionados a procedimentos similares é de 0,5 a 1% das operações.

Desconforto relacionado ao despertar da cirurgia e retirada do tubo

Retirada parcial (ou total se for preferido pelo paciente) do cabelo nos locais de incisão cirúrgica.

Picada para injeção de medicações durante a ressonância magnética e durante o começo da anestesia.

Desconfortos e riscos especificamente relacionados a este estudo

Colocação de faixa elástica no crânio para mapeamento magnético, que não traz dor, porém pode haver algum desconforto.

Desconforto sonoro e de ansiedade durante realização de ressonância magnética

Risco de hemorragia cerebral estimado ser semelhante ao procedimento convencional.

Risco de convulsão (1/1000) induzida por estimulação magnética durante o mapeamento.

Riscos desconhecidos que possivelmente podem estar associados a este procedimento, mas não foram ainda observados. No entanto, estudos prévios semelhantes em animais e em humanos não os evidenciaram.

BENEFÍCIOS

Você provavelmente terá maior benefício com possível melhora da exatidão na cirurgia com menor risco de seqüelas

Além do benefício pessoal, as informações obtidas neste estudo poderão beneficiar, no futuro, outros pacientes com tumores cerebrais próximos a áreas responsáveis pela movimentação do corpo.

NOVAS INFORMAÇÕES

Quaisquer novas informações que possam afetar a sua segurança ou influenciar na sua decisão de continuar a participação no estudo serão fornecidas a você por escrito. Se houver alguma mudança estrutural no estudo e ainda assim você decidir continuar neste estudo, terá que assinar um novo (revisado) Termo de Consentimento informado para documentar seu conhecimento sobre novas informações.

COMPENSAÇÃO

Não está previsto qualquer compensação financeira por sua participação neste estudo. Demais benefícios estão descritos acima.

CUSTOS

O estudo em questão não prevê custos adicionais ao seu tratamento, assim os custos de deslocamento serão gerados naturalmente para o tratamento.

EM CASO DE NOVOS DIAGNÓSTICOS REALIZADOS DURANTE O ESTUDO

Diagnósticos não conhecidos prévios realizados durante o estudo serão tratados pela instituição por equipe médica especializada.

GARANTIA DE ACESSO

Em qualquer etapa do estudo, você terá acesso aos profissionais responsáveis pela pesquisa para esclarecimento de eventuais dúvidas. O principal investigador é o Dr ***Manoel Jacobsen Teixeira e ou Dr Erich Talamoni Fonoff*** que pode ser encontrado no endereço ***Rua Dr Enéas Aguiar 255 5º andar*** Telefone(s) 78590106 e 3069 6275 ou 3069 7152. Se você tiver alguma consideração ou dúvida sobre a ética da pesquisa, entre em contato com o Comitê de Ética em Pesquisa (CEP) – Rua Ovídio Pires de Campos, 225 – 5º andar – tel: 3069-6442 ramais 16, 17, 18 ou 20, FAX: 3069-6442 ramal 26 – E-mail: cappesq@hcnet.usp.br

É garantida a liberdade da retirada de consentimento a qualquer momento e deixar de participar do estudo, sem qualquer prejuízo à continuidade de seu tratamento na Instituição;

DIREITO DE CONFIDENCIALIDADE

As informações obtidas serão analisadas em conjunto com outros pacientes, não sendo divulga a identificação de nenhum paciente;

Direito de ser mantido atualizado sobre os resultados parciais das pesquisas, quando em estudos abertos, ou de resultados que sejam do conhecimento dos pesquisadores;

Despesas e compensações: não há despesas pessoais para o participante em qualquer fase do estudo, incluindo exames e consultas. Também não há compensação financeira relacionada à sua participação. Se existir qualquer despesa adicional, ela será absorvida pelo orçamento da pesquisa.

Em caso de dano pessoal, diretamente causado pelos procedimentos ou tratamentos propostos neste estudo (nexo causal comprovado), o participante tem direito a tratamento médico na Instituição, bem como às indenizações legalmente estabelecidas.

Compromisso do pesquisador de utilizar os dados e o material coletado somente para esta pesquisa.

Acredito ter sido suficientemente informado a respeito das informações que li ou que foram lidas para mim, descrevendo o estudo **"AVALIAÇÃO DA ESTIMULAÇÃO MAGNÉTICA TRANSCRANIANA NAVEGADA NO MAPEAMENTO ANATÔMICO E FUNCIONAL NÃO INVASIVO DO CÓRTEX MOTOR**"

Eu discuti com o Dr Wellingson Silva Paiva sobre a minha decisão em participar nesse estudo. Ficaram claros para mim quais são os propósitos do estudo, os procedimentos a serem realizados, seus desconfortos e riscos, as garantias de confidencialidade e de esclarecimentos permanentes. Ficou claro também que minha participação é isenta de despesas e que tenho garantia do acesso a tratamento hospitalar quando necessário. Concordo voluntariamente em participar deste estudo e poderei retirar o meu consentimento a qualquer momento, antes ou durante o mesmo, sem penalidades ou prejuízo ou perda de qualquer benefício que eu possa ter adquirido, ou no meu atendimento neste Serviço.

Assinatura do paciente/representante legal Data ___/___/___

Assinatura da testemunha Data ___/___/___

Para casos de pacientes menores de 18 anos, analfabetos, semi-analfabetos ou portadores de deficiência auditiva ou visual.

Declaro que obtive de forma apropriada e voluntária o Consentimento Livre e Esclarecido deste paciente ou representante legal para a participação neste estudo.

Assinatura do responsável pelo estudo Data ___/___/___

HC HOSPITAL DAS CLÍNICAS
DA FACULDADE DE MEDICINA
DA UNIVERSIDADE DE SÃO PAULO

APROVAÇÃO

A Comissão de Ética para Análise de Projetos de Pesquisa - CAPPesq da Diretoria Clínica do Hospital das Clínicas e da Faculdade de Medicina da Universidade de São Paulo, em sessão de 18/02/2009, **APROVOU** o Protocolo de Pesquisa nº **0393/08**, intitulado: "**AVALIAÇÃO DA ESTIMULAÇÃO MAGNÉTICA TRANSCRANIANA NAVEGADA NO MAPEAMENTO ANATÔMICO E FUNCIONAL NÃO INVASIVO DO CÓRTEX MOTOR**" apresentado pelo Departamento de **NEUROLOGIA**, inclusive o Termo de Consentimento Livre e Esclarecido.

Cabe ao pesquisador elaborar e apresentar à CAPPesq, os relatórios parciais e final sobre a pesquisa (Resolução do Conselho Nacional de Saúde nº 196, de 10/10/1996, inciso IX.2, letra "c").

Pesquisador (a) Responsável: **MANOEL JACOBSEN TEIXEIRA**
Pesquisador (a) Executante: **WELLINGSON SILVA PAIVA**

CAPPesq, 18 de Fevereiro de 2009

Prof. Dr. Eduardo Massad
Presidente da Comissão de Ética para Análise de Projetos de Pesquisa

Comissão de Ética para Análise de Projetos de Pesquisa do HCFMUSP e da FMUSP Diretoria Clínica do Hospital das Clínicas da Faculdade de Medicina da Universidade de São Paulo Rua Ovídio Pires de Campos, 225, 5º andar - CEP 05403 010 - São Paulo – SP Fone: 011 3069 6442 Fax: 011 3069 6492 e-mail: cappesq@hcnet.usp.br / secretariacappesq2@hcnet.usp.br

Quadro 1 - Escala de Desempenho de Karnofsky Aplicada na avaliação dos pacientes no pré-operatório e 3 meses após a cirurgia

Pontuação	Definição
100	Sem sinais ou queixas, sem evidência de doença.
90	Mínimos sinais e sintomas, capaz de realiza suas atividades com esforço.
80	Sinais e sintomas maiores, realiza suas atividades com esforço.
70	Cuida de si mesmo, não é capaz de trabalhar.
60	Necessita de assistência ocasional, capaz de trabalhar .
50	Necessita de assistência considerável e cuidados médicos frequentes.
40	Necessita de cuidados médicos especiais.
30	Extremamente incapacitado, necessita de hospitalização, mas sem iminência de morte.
20	Muito doente, necessita suporte.
10	Moribundo, morte iminente.

Escala de Desempenho de Karnofsky: Descreve os níveis crescentes de atividade e independência com valores que variam de 0 a 100. Zero indica morte e 100, o nível normal de desempenho físico e aptidão para realizar atividades normais.

Quadro 2 - Escala de Desempenho Clínico da Organização Mundial de Saúde (ECOG) Aplicada na avaliação dos pacientes no pré-operatório e 3 meses após a cirurgia

Grau	Definição
0	Totalmente ativo
1	Restrito para atividades físicas, deambulando e desempenhando atividade de trabalho leves
2	Incapaz de atividades laborais, deambulando, autocuidado preservado
3	Autocuidado comprometido, restrito ao leiro mais de 50% do tempo
4	Impossível autocuidado, totalmente restrito ao leito

REFERÊNCIAS

Altman DG, Bland JM. Measurement in Medicine: The Analysis of Method Comparison Studies. The Statistician 1983; 32(3): 307-317.

Amassian VE, Cracco RQ, Maccabee P.J. Focal stimulation of human cerebral córtex with the magnetic coil: a comparison with electrical stimulation. Electroencephalogr Clin Neurophysiol 1989; 74: 401-16.

al-Rodhan NR, Kelly PJ. Pioneers of stereotactic neurosurgery. Stereotact Funct Neurosurg. 1992; 58(1-4): 60-6.

Balslev D, Braet W, Mcallister C, Miall RC. Inter-individual variability in optimal current direction for transcranial magnetic stimulation of the motor córtex. J Neurosci Methods 2007; 162: 309-13.

Barker AT, Jalinous R, Freeston I. Non-invasive magnetic stimulation of the human motor córtex. Lancet 1985, 1: 1106-1107.

Bartos R, Jech R, Vymazal J, Petrovický P, Vachata P, Hejcl A, Zolal A, Sames M. Validity of primary motor área localization with fMRI versus electric cortical stimulation: a comparative study. Acta Neurochir (Wien). 2009;151(9):1071-80.

Bashir S, Edwards D, Pascual-Leone A. Neuronavigation Increases the Physiologic and Behavioral Effects of Low-Frequency rTMS of Primary Motor Córtex in Healthy Subjects. Brain Topogr 2001; 24: 54-64.

Beisteiner R, Gartus A, Erdler M, Mayer D, Lanzenberger R, Deecke L. Magnetoencephalography indicates finger motor somatotopy. Eur J Neurosci 2004; 19: 465-72.

Berardelli A. Transcranial magnetic stimulation in movement disorders. Electroencephalogr Clin Neurophysiol 1999; 51 (suppl): 276-80.

Berger MS, Ojemann GA, Lettich E.Neurophysiological monitoring during astrocytoma surgery. Neurosurg Clin N Am. 1990;1(1):65-80.

Brainer-Lima PT, Brainer-Lima AM, Brandt CT, Carneiro GS, Azevedo HC. Intraoperative mapping of motor áreas during brain tumor surgery: electrical stimulation patterns. Arq Neuropsiquiatr. 2005;63(1):55-60.

Boling W, Olivier A, Bittar RG, Reutens D. Localization of hand motor activation in Broca´s pli de passage moyen. J Neurosurg 1999; 91: 903-10.

Bookheimer S. Pre-surgical language mapping with functional magnetic resonance imaging. Neuropsychol Rev. 2007;17(2):145-55

Boroojerdi B, Foltys H, Krings T. Localization of the motor hand área using transcranial magnetic stimulation and functional magnetic resonance imaging. Clin Neurophysiol. 1999;110: 699–704

Brasil-Neto JP, Cohen LG, Panizza M, Nilsson J, Roth BJ, Hallett M. Optimal focal transcranial magnetic activation of the human motor córtex: effects of coil orientation, shape of the induced current pulse, and stimulus intensity. J Clin Neurophysiol. 1992;9(1):132-6.

Brasil-Neto JP, Cohen LG, Pascual-Leone A, Jabir FK, Wall RT, Hallett M. Rapid reversible modulation of human motor outputs after transient deafferentation of the forearm: a study with transcranial magnetic stimulation. Neurology 1992;42(7):1302-6.

Brem S, Panattil JG: An Era of Rapid Advancement: Diagnosis and Treatment of Metastatic Brain Cancer; Diagnosis & Treatment of Metastatic Brain Cancer: Chapter 1. Neurosurgery, 2005; 57(5 Suppl):S5-9

Brodmann K. Vergleichende Lokalisationslehre der Grosshirnrinde in ihren Prinzipien dargestellt auf Grund des Zellenbaues, Leipzig, 1909.

Brown RA. A computerized tomography-computer graphics approach to stereotaxic localization. J Neurosurg 1979; 50:715-720

Bucholz A: Kauistischer Beitrag zur Kenntis der Karzinome des Zentralnervenssystems. Monatsschr Psychiatr Neurol 1898;4:183-210.

Butler AJ, Kahn S, Wolf SL, Weiss P. Finger extensor variability in TMS parameters among chronic stroke patients . J Neuroeng Rehabil. 2005;2:10.

Butler AJ, Wolf SL.Putting the brain on the map: use of transcranial magnetic stimulation to assess and induce cortical plasticity of upper-extremity movement. Phys Ther 2007;87: 719-36.

Cicinelli P, Traversa R, Rossini PM. Post-stroke reorganization of brain motor output to the hand: a 2-4 month follow-up with focal magnetic

transcranial stimulation. Electroencephalogr Clin Neurophysiol. 1997; 105(6):438-50.

Chaieb L, Antal A, Paulus W. Transcranial alternating current stimulation in the low kHz range increases motor córtex excitability. Restor Neurol Neurosci. 2011; 29(3):167-75.

Chen R, Cros D, Curra A, Di Lazzaro V, Lefaucheur JP, Magistris V, Mills K, Rösler KM, Triggs WJ, Ugawa Y, Ziemann U. The clinical diagnostic utility of transcranial magnetic stimulation: report of an IFCN committee. Clin Neurophysiol 2008; 119: 504-32.

Chouinard PA, Paus T. What have We Learned from Perturbing the Human Cortical Motor System with Transcranial Magnetic Stimulation? Front Hum Neurosci 2010; 4: 173.

Coburger J, Musahl C, Weissbach C, Bittl M. Navigated transcranial magnetic stimulation-guided resection of a left parietal tumor: case report. Minim Invasive Neurosurg. 2011;54(1):38-40

Coenen VA, Krings T, Axer H, Weidemann J, Kränzlein H, Hans FJ,et al. Intraoperative threedimensional visualization of the pyramidal tract in a neuronavigation system (PTV) reliably predicts true position of principal motor pathways. Surg Neurol. 2003; 60:381–390.

Coenen VA, Krings T, Mayfrank L, Polin RS, Reinges MH, Thron A, Gilsbach JM. Three-dimensional visualization of the pyramidal tract in a

neuronavigation system during brain tumor surgery: first experiences and technical note. Neurosurgery 2001;49(1):86-92.

Conforto AB, Zagraggen WJ, Kohl AS, Rosler KM, Kaelin-Lang A. Impact of coil position and electrophysiological monitoring on determination of motor thresholds to transcranial magnetic stimulation. Clin Neurophysiol 2004; 115: 812-9.

Day BL, Dressler D, Maertens de Noordhout A, Marsden CD, Nakashima K, Rothwell JC, Thompson PD. Electric and magnetic stimulation of human motor córtex: surface EMG and single motor unit responses. J Physiol 1989; 412: 449–73

Danner N, Julkunen P, Könönen M, Säisänen L, Nurkkala J, Karhu J. Navigated transcranial magnetic stimulation and computed electric field strength reduce stimulator dependent differences in the motor threshold. J Neurosci Methods 2008; 174: 116-22.

Dechent P, Frahm J. Functional somatotopy of finger representations in human primary motor córtex. Hum Brain Mapp 2003; 18: 272-83.

Denslow S, Bohning DE, Bohning PA, Lomarev MP, George MS. An increased precision comparison of TMS-induced motor córtex BOLD fMRI response for image-guided versus function-guided coil placement. Cogn Behav Neurol 2005; 18: 119-26.

Di Lazzaro V, Restuccia D, Oliviero A, Profice P, Ferrara L, Insola A, Mazzone P, Tonali P, Rothwell JC. Effects of voluntary contraction on descending volleys evoked by transcranial stimulation in conscious humans. J Physiol 1998; 508: 625-33.

Di Lazzaro V, Oliviero A, Pilato F, Mazzone P, Insola A, Ranieri F, Tonali PA. Corticospinal volleys evoked by transcranial stimulation of the brain in conscious humans. Neurol Res. 2003;25(2):143-50.

Di Lazzaro V, Oliviero A, Pilato F, Saturno E, Dileone M, Mazzone P, Insola A, Profice P, Ranieri F, Capone F, Tonali PA, Rothwell JC. The physiological basis of transcranial motor córtex stimulation in conscious humans. Clin Neurophysiol 2004, 115:255-266

Dimaio SP, Archip N, Hata N, Talos IF, Warfield SK, Majumdar A, Mcdannold N, Hynynen K, Morrison PR, Wells WM 3rd, Kacher DF, Ellis RE, Golby AJ, Black PM, Jolesz FA, Kikinis R.Image-guided neurosurgery at Brigham and Women's Hospital. IEEE Eng Med Biol Mag. 2006;25(5):67-73.

Ding MC, Wang Q, Lo EH, Stanley GB. Cortical excitation and inhibition following focal traumatic brain injury. J Neurosci. 2011;31(40):14085-94.

Duffau H, Capelle L, Denvil D, Sichez N, Gatignol P, Taillandier L, Lopes M, Mitchell MC, Roche S, Muller JC, Bitar A, Sichez JP, van Effenterre R. Usefulness of intraoperative electrical subcortical mapping during surgery for

low-grade gliomas located within eloquent brain regions: functional results in a consecutive series of 103 patients. J Neurosurg. 2003; 98(4): 764-778.

Duffau H, Lopes M, Arthuis F, Bitar A, Sichez JP, Van Effenterre R, Capelle L. Contribution of intraoperative electrical stimulations in surgery of low grade gliomas: a comparative study between two series without (1985-96) and with (1996-2003) functional mapping in the same institution. J Neurol Neurosurg Psychiatry. 2005;76(6):845-51

Edgley SA, Eyre JA, Lemon RN, Miller S. Comparison of activation of corticospinal neurons and spinal motor neurons by magnetic and electrical transcranial stimulation in the lumbosacral cord of the anaesthetized monkey. Brain 1997; 120: 839–53.

Farrell DF, Burbank N, Lettich E, Ojemann GA. Individual variation in human motorsensory (rolandic) córtex. J Clin Neurophysiol 2007; 24: 286-93.

Ferreri F, Pauri F, Pasqualetti P, Fini R, Dal Forno G, Rossini PM. Motor córtex excitability in Alzheimer's disease: a transcranial magnetic stimulation study. Ann Neurol. 2003;53(1):102-8

Fischl B, Dale AM. Measuring the thickness of the human cerebral córtex from magnetic resonance images. Proc Natl Acad Sci USA 2000; 97: 11050-5.

Feigl GC, Safavi-Abbasi S, Gharabaghi A, Gonzalez-Felipe V, El Shawarby A, Freund HJ, et al. Real-time 3T fMRI data of brain tumour patients for intra-

operative localization of primary motor áreas. Eur J Surg Oncol. 2008;34(6):708-15.

Fleiss JL. The design and analysis of clinical experiments. New York, Wiley, 1986 432p.

Forster MT, Hattingen E, Senft C, Gasser T, Seifert V, Szelényi A. Navigated transcranial magnetic stimulation and functional magnetic resonance imaging: advanced adjuncts in preoperative planning for central region tumors. Neurosurgery. 2011;68(5):1317-24

Fregni F, Marcolin MA, Myczkowski M, Amiaz R, Hasey G, Rumi DO, Rosa M, Rigonatti SP, Camprodon J, Walpoth M, Heaslip J, Grunhaus L, Hausmann A, Pascual-Leone A. Predictors of antidepressant response in clinical trials of transcranial magnetic stimulation. Int J Neuropsychopharmacol. 2006; 9(6):641-54

Frye, RE, Rotenberg A, Ousley M, Pascual-Leone A. Transcranial magnetic stimulation in child neurology: current and future directions. J Child Neurol 2008; 23, 79-96.

Fujiki M, Hikawa T, Abe T, Anan M, Sugita K, Kobayashi H. Navigated Brain Stimulation for Preoperative Anatomic and Functional Identification of Impaired Motor Córtex in a Patient With Meningioma. Neurosurg Q. 2007; 17(1): 33-39

Galloway RL, Edwards CA II, Lewis JT & Maciunas RJ. Image display and surgical visualization in interactive image-guided neurosurgery. Optical Engineering 1993; 32:1955-1962

Galloway RL, Maciunas RJ & Edwards CA II. Interactive image-guided - neurosurgery. IEEE Trans Biomed Eng 1992; 39:1226-1231

Galloway RL, Maciunas RJ & Latimer JW. The accuracy of four stereotactic frame systems: an independent assessment. Biomed Instrum Technol 1991; 25:457-460.

Garvey MA, Mall V. Transcranial magnetic stimulation in children. Clin Neurophysiol 2008;119: 973-84.

Geddes L.A. The first stimulators-reviewing the history of electrical stimulation and the devices crucial to its development. Engineering in Medicine and Biology Magazine, IEEE. 1994; 13(4): 532-542.

Geyer S, Ledberg A, Schleicher A, Kinomura S, Schormann T, Burgel U, Klingberg T, Larsson J, Zilles K, Roland PE.. Two different áreas within the primary motor córtex of man. Nature 1996; 382: 805-7.

George MS, Bellmaker RH. Transcranial magnetic stimulation in neuropsychiatry. Washington DC: American Psychiatric Press, 2000.

Gildenberg PL. Spiegel and Wycis - the early years. Stereotact Funct Neurosurg. 2001;77(1-4):11-6.

Giorgi C. Intraoperative fusion of field images with CT/MRI data by means of a stereotactic mechanical arm. Minim Invas Neurosurg 1994;37:53-55

Giorgi C. Imaging techniques and computers. Stereotact Funct Neurosurg 1994; 63:8-16

Golfinos JG, Fitzpatrick BC, Smith LR, Spetzler RF. Clinical use of a frameless stereotactic arm: results of 325 cases. J Neurosurg 1995;83:197-205

Graziano MS, Aflalo TN. Rethinking cortical organization: moving away from discrete áreas arranged in hierarchies. Neuroscientist 2007; 13: 138-47.

Guerra A, Assenza F, Bressi F, Scrascia F, Del Duca M, Ursini F, Vollaro S, Trotta L, Tombini M, Chisari C, Ferreri F. Transcranial magnetic stimulation studies in Alzheimer's disease. Int J Alzheimers Dis. 2011;2011:263817

Hämäläinen MS, Sarvas J. Realistic conductivity geometry model of the human head for interpretation of neuromagnetic data. IEEE Trans Biomed Eng 1989; 36: 165-71.

Hammoud MA, Sawaya R, Shi W, Thall PF, Leeds NE. Prognostic significance of preoperative MRI scans in glioblastoma multiforme. J Neurooncol. 1996; 27(1):65-73.

Hanajima R, Wang R, Nakatani-Enomoto S, Hamada M, Terao Y, Furubayashi, Okabe S, Inomata-Terada S, Yugeta A, Rothwell JC, Ugawa Y.

Comparison of different methods for estimating motor threshold with transcranial magnetic stimulation. Clin Neurophysiol 2007; 118: 2120-2.

Hannula H, Ylioja S, Pertovaara A, Korvenoja A, Ruohonen J, Ilmoniemi RJ, et al. Somatotopic blocking of sensation with navigated transcranial magnetic stimulation of the primary somatosensory córtex. Hum Brain Mapp 2005; 26: 100-9.

Hari R, Karhu J, Hämaläinen M, Knuutila J, Salonen O, Sams M. Functional organization of the human first and second somatosensory cortices: a neuromagnetic study. Eur J Neurosci 1993; 5: 724-34.

Herwig U, Kölbel K, Wunderlich AP, Thielscher A, von Tiesenhausen C, Spitzer M, et al. Spatial congruence of neuronavigated transcranial magnetic stimulation and functional neuroimaging. Clin Neurophysiol. 2002; 113:462–468.

Herwig U, Schönfeldt-Lecuona C, Wunderlich AP, von Tiesenhausen C, Thielscher A, Walter H, et al. The navigation of transcranial magnetic stimulation. Psychiatry Res. 2001;108:123–131

Herwig U, Satrapi P, Schonfeldt-Lecuona C. Using the international 10-20 EEG system for positioning of transcranial magnetic stimulation. Brain Topogr 2003; 16: 95-9

Hlustik P, Solodkin A, Gullapalli RP, Noll DC, Small SL. Somatotopy in human primary motor and somatosensory hand representations revisited. Cereb Cortex 2001; 11: 312-21.

ILmoniemi RJ, Ruohonen J, Karhu J. Transcranial magnetic stimulation a new tool for functional imaging of the brain. Critical Reviews in Biomedical Engineering 1999; 27: 241-284.

Ishii M, Gallia GL. Application of technology for minimally invasive neurosurgery. Neurosurg Clin N Am. 2010; 21(4):585-94.

Kantelhardt SR, Fadini T, Finke M, Kallenberg K, Siemerkus J, Bockermann V, Matthaeus L, Paulus W, Schweikard A, Rohde V, Giese A. Robot-assisted image-guided transcranial magnetic stimulation for somatotopic mapping of the motor córtex: a clinical pilot study. Acta Neurochir (Wien) 2010;152(2):333-43.

Keles GE, Lundin DA, Lamborn KR, Chang EF, Ojemann G, Berger MS. Intraoperative subcortical stimulation mapping for hemispherical perirolandic gliomas located within or adjacent to the descending motor pathways: evaluation of morbidity and assessment of functional outcome in 294 patients. J Neurosurg. 2004; 100(3):369-75.

Kim EY, Kim DH, Chang JH, Yoo E, Lee JW, Park HJ. Triple-layer appearance of Brodmann área 4 at thin-section double inversion-recovery MR imaging. Radiology 2009; 250: 515-22.

Kim SS, McCutcheon IE, Suki D, Weinberg JS, Sawaya R, Lang FF, Ferson D, Heimberger AB, DeMonte F, Prabhu SS.Awake craniotomy for brain tumors near eloquent córtex: correlation of intraoperative cortical mapping with neurological outcomes in 309 consecutive patients. Neurosurgery. 2009;64(5):836-45.

Kimiskidis VK, Papagiannopoulos S, Sotirakoglou K, Kazis DA, Dimopoulos G, Kazis A, Mills KR. The repeatability of corticomotor threshold measurements. Neurophysiol Clin 2004; 34: 259-66.

Kirkwood BR, Sterne JAC. Essential medical statistics. 2nd ed. Massachusetts, Blackwell Science, 2006. p.502.

Kleinschmidt A, Nitschke MF, Frahm J. Somatotopy in the human motor córtex hand área. A high-resolution functional MRI study. Eur J Neurosci 1997; 9, 2178-86.

Klos KJ, O'Neill BP: Brain metastasis. Neurologist 2004; 10(1):31-46.

Komssi S, Kähkönen S, Ilmoniemi RJ. The effect of stimulus intensity on brain responses evoked by transcranial magnetic stimulation. Hum Brain Mapp 2004; 21: 154-64.

Krieg SM, Buchmann NH, Gempt J, Shiban E, Meyer B, Ringel F. Diffusion tensor imaging fiber tracking using navigated brain stimulation-a feasibility study. Acta Neurochir (Wien). 2012;154(3):555-63.

Krieg SM, Shiban E, Buchmann N, Gempt J, Foerschler A, Meyer B, Ringel F. Utility of presurgical navigated transcranial magnetic brain stimulation for the resection of tumors in eloquent motor áreas. J Neurosurg. 2012 Feb 3. [Epub ahead of print]

Krieg SM, Shiban E, Droese D, Gempt J, Buchmann N, Pape H, Ryang YM, Meyer B, Ringel F. Predictive value and safety of intraoperative neurophysiological monitoring using motor evoked potentials in glioma surgery. Neurosurgery. 2011 Nov 3. [Epub ahead of print]

Krings T, Buchbinder BR, Butler WE, Chiappa KH, Jiang HJ, Rosen BR, et al. Stereotactic transcranial magnetic stimulation: correlation with direct electrical cortical stimulation. Neurosurgery 1997; 41, 1319-1325

Krings T, Chiappa KH, Foltys H. Introducing navigated transcranial magnetic stimulation as a refined brain mapping methodology. Neurosurg Rev. 2001a;24:171–179.

Krings T, Foltys H, Reinges MH, Kemeny S, Rohde V, Spetzger U, et al. Navigated transcranial magnetic stimulation for presurgical planning—correlation with functional MRI. Minim Invasive Neurosurg. 2001b;44:234–239.

Lacroix M, Abi-Said D, Fourney DR, Gokaslan ZL, Shi W, DeMonte F, Lang FF, McCutcheon IE, Hassenbusch SJ, Holland E, Hess K, Michael C, Miller D, Sawaya R. A multivariate analysis of 416 patients with glioblastoma

multiforme: prognosis, extent of resection, and survival. J Neurosurg. 2001;95(2):190-8

League D. Interactive, image-guided, stereotactic neurosurgery systems. AORN J 1995; 61: 360-370

Levy WJ, Amassian VE, Schmid UD, Jungreis C. Mapping of motor córtex gyral sites non-invasively by transcranial magnetic stimulation in normal subjects and patients. Electroencephalogr Clin Neurophysiol Suppl 1991; 43: 51-75.

Liepert J, Storch P, Fritsch A, Weiller C. Motor córtex disinhibition in acute stroke. Clin Neurophysiol 2000; 111: 671–76.

Lindner D, Trantakis C, Renner C, Arnold S, Schmitgen A, Schneider J. Application of intraoperative 3D ultrasound during navigated tumor resection. Minim Invasive Neurosurg. 2006 ;49(4):197-202.

Lotze M, Kaethner RJ, Erb M, Cohen LG, Grodd W, Topka H.. Comparison of representational maps using functional magnetic resonance imaging and transcranial magnetic stimulation. Clin Neurophysiol. 2003;114:306–312.

Maciunas RJ. Intraoperative cranial navigation. Clin Neurosurg 1995; 43:353-381

Mäkelä JP, Kirveskari E, Seppä M, Hämäläinen M, Forss N, Avikainen S. Three-dimensional integration of brain anatomy and function to facilitate

intraoperative navigation around the sensorimotor strip. Hum Brain Mapp 2001; 12: 180-92.

Malcolm MP, Triggs W.J, Light KE, Shechtman O, Khandekar G, Gonzalez Rothi LJ. Reliability of motor córtex transcranial magnetic stimulation in four muscle representations. Clin Neurophysiol 2006; 117, 1037-46.

Mandonnet E, Pantz O. The role of electrode direction during axonal bipolar electrical stimulation: a bidomain computational model study. Acta Neurochir (Wien). 2011;153(12):2351-5

Mandonnet E, Winkler PA, Duffau H. Direct electrical stimulation as an input gate into brain functional networks: principles, advantages and limitations. Acta Neurochir (Wien). 2010; 152(2):185-93.

Meier JD, Aflalo TN, Kastner S, Graziano MS. Complex organization of human primary motor córtex: a high-resolution fMRI study. J Neurophysiol 2008; 100: 1800-12.

Meyer BU. Introduction to diagnostic strategies of magnetic stimulation. In: Pascual-Leone A, Davey N, Rothwell J, Wasserman E, Puri B, eds. Handbook of transcranial magnetic stimulation. London: Arnold, 2002: 177–84

Mills KR. Magnetic stimulation of the human nervous system. Oxford: Oxford University Press; 1999.

Mills KR, Boniface SJ, Schubert M. Magnetic brain stimulation with a double coil: the importance of coil orientation. Electroencephalogr Clin Neurophysiol 1992; 85: 17-21

Mills KR, Nithi KA. Corticomotor threshold to magnetic stimulation: normal values and repeatability. Muscle Nerve 1997; 20: 570-6.

Miranda PC, De Carvalho M, Conceicao I, Luis ML, Ducla-Soares E. A new method for reproducible coil positioning in transcranial magnetic stimulation mapping. Electroencephalogr Clin Neurophysiol 1997; 105: 116-23.

Neter J, Kutner MH, Nachtsheim CJ, Wasserman W. Applied Linear Statistical Models. 4. ed. Illinois: Richard D. Irwing. 1996. 1408p.

Noirhomme Q, Ferrant M, Vandermeeren Y, Olivier E, Macq B, Cuisenaire O. Registration and real-time visualization of transcranial magnetic stimulation with 3-D MR images. IEEE Trans Biomed Eng 2004; 51: 1994-2005.

Nowinski WL. Towards construction of an ideal stereotactic brain atlas. Acta Neurochir (Wien). 2008;150(1):1-13

Oken MM, Creech RH, Tormey DC, Horton J, Davis TE, McFadden ET, Carbone PP. Toxicity and response criteria of the Eastern Cooperative Oncology Group. Am J Clin Oncol 1982;5:649-55.

Oliveri M, Rossini PM, Pasqualetti P, Traversa R, Cicinelli P, Palmieri MG. Interhemispheric asymmetries in the perception of unimanual and bimanual

cutaneous stimuli. A study using transcranial magnetic stimulation. Brain 1999; 122: 1721-9.

Oliviero A, Profice P, Tonali PA, Pilato F, Saturno E, Dileone M, Ranieri F, Di Lazzaro V. Effects of aging on motor córtex excitability. Neurosci Res 2006; 55: 74-7.

Onizuka M, Tokunaga Y, Shibayama A, Miyazaki H. Computer-assisted neurosurgical navigational system for transsphenoidal surgery--technical note. Neurol Med Chir (Tokyo). 2001;41(11):565-8

Orgogozo JM, Larsen B. Activation of the supplementary motor área during voluntary movement in man suggests it works as a supramotor área. Science 1979; 206: 847-50.

Ozawa N, Muragaki Y, Nakamura R, Lseki H. Intraoperative diffusion-weighted imaging for visualization of the pyramidal tracts. Part II: clinical study of usefulness and efficacy. Minim Invasive Neurosurg. 2008;51(2):67-71

Paulus, W., Classen, J., Cohen, L. G., Large, C. H., Di Lazzaro, V., Nitsche, M., Pascual-Leone A, Rosenow F, Rothwell JC, Ziemann U. State of the art: Pharmacologic effects on cortical excitability measures tested by transcranial magnetic stimulation. Brain Stimul 2008; 1:151-63.

Pascual-Leone A, Cohen LG, Brasil-Neto JP, Hallett M. Non-invasive differentiation of motor cortical representation of hand muscles by mapping

of optimal current directions. Electroencephalogr Clin Neurophysiol 1994; 93: 42-8.

Pascual-Leone A, Walsh V, Rothwell J. Transcranial magnetic stimulation in cognitive neuroscience. virtual lesion, chronometry, and functional connectivity. Current Opinions in Neurobiology 2000; 10: 232-237.

Pashut T, Wolfus S, Friedman A, Lavidor M, Bar-Gad I, Yeshurun Y, Korngreen A. Mechanisms of magnetic stimulation of central nervous system neurons. PLoS Comput Biol. 2011; 7(3):e1002022.

Pfisterer WK, Papadopoulos S, Drumm DA, Smith K, Preul MC. Fiducial versus nonfiducial neuronavigation registration assessment and considerations of accuracy. Neurosurgery. 2008;62(3 Suppl 1):201-7.

Penfield WJ, Welch K. The supplementary motor área of the cerebral córtex: a clinical and experimental study. AMA Arch Neurol Psychiatry 1951; 66: 289-317.

Penfield WJ. Epilepsy and the Functional Anatomy of the Human Brain, Bostan: Little Brown and Company, 1954.

Pennisi G, Ferri R, Lanza G, Cantone M, Pennisi M, Puglisi V. Transcranial magnetic stimulation in Alzheimer□s disease: a neurophysiological marker of cortical hyperexcitability. J Neural Transm 2010; 118: 587-98.

Picard N, Strick PL. Imaging the premotor áreas. Curr Opin Neurobiol 1954; 11: 663-72.

Picht T, Mularski S, Kuehn B, Vajkoczy P, Kombos T, Suess O. Navigated transcranial magnetic stimulation for preoperative functional diagnostics in brain tumor surgery. Neurosurgery. 2009; 65(6 Suppl):93-8

Picht T, Schmidt S, Brandt S, Frey D, Hannula H, Neuvonen T, Karhu J, Vajkoczy P, Suess O. Preoperative Functional Mapping for Rolandic Brain Tumor Surgery: Comparison of Navigated Transcranial Magnetic Stimulation to Direct Cortical Stimulation. Neurosurgery 2011a; 69(3):581-8.

Picht T, Schmidt S, Woitzik J, Suess O. Navigated brain stimulation for preoperative cortical mapping in paretic patients: case report of a hemiplegic patient. Neurosurgery. 2011b;68(5):E1475-80

Picard N, Strick PL. Imaging the premotor áreas. Curr Opin Neurobiol 2001; 11: 663-72.

Post RM, Kimbrell TA, McCann UD, Dunn RT, Osuch EA, Speer AM. Repetitive transcranial magnetic stimulation as a neuropsychiatric tool: present status and future potential. Journal of ECT 1999; 15, 39-59

Preusser M, de Ribaupierre S, Wöhrer A, Erridge SC, Hegi M, Weller M, Stupp R. Current concepts and management of glioblastoma. Ann Neurol. 2011;70(1):9-21

Rábago CA, Lancaster JL, Narayana S, Zhang W, Fox PT. Automated parameterization of the motor evoked potential and cortical silent period

induced by transcranial magnetic stimulation. Clin Neurophysiol 2009; 120: 1577-87.

Rademacher J, Burgel U, Geyer S, Schormann T, Schleicher A, Freund HJ, Zilles K. Variability and asymmetry in the human precentral motor system. A cytoarchitectonic and myeloarchitectonic brain mapping study. Brain 2001; 124: 2232-58.

Reilly KT, Sirigu A. Motor córtex representation of the upper-limb in individuals born without a hand. PLoS One. 2011;6(4):e18100.

Richter L, Bruder R, Schlaefer A, Schweikard A. Towards direct head navigation for robot-guided transcranial magnetic stimulation using 3D laserscans: Idea, setup and feasibility. Conf Proc IEEE Eng Med Biol Soc. 2010;2010:2283-6.

Risholm P, Golby AJ, Wells W 3rd. Multimodal image registration for preoperative planning and image-guided neurosurgical procedures. Neurosurg Clin N Am. 2011;22(2):197-206.

Rona S, Berardelli A, Vacca L, Inghilleri M, Manfredi M. Alterations of motor cortical inhibition in patients with dystonia. Mov Disord 1998; 13: 118–24.

Rossini PM, Barker AT, Berardelli A, Caramia MD, Caruso G, Cracco RQ. Non-invasive electrical and magnetic stimulation of the brain, spinal cord and roots: basic principles and procedures for routine clinical application. Report

of an IFCN committee. Electroencephalogr Clin Neurophysiol 1994; 91, 79-92.

Rossini, P M, Desiato MT, Caramia MD. Age-related changes of motor evoked potentials in healthy humans: non-invasive evaluation of central and peripheral motor tracts excitability and conductivity. Brain Res 1992; 593, 14-9.

Rossini PM, Rossi S. Clinical applications of motor evoked potentials. Electroencephalogr Clin Neurophysiol 1998; 106: 180–94.

Roth J, Biyani N, Beni-Adani L, Constantini S. Real-time neuronavigation with high-quality 3D ultrasound SonoWand in pediatric neurosurgery. Pediatr Neurosurg. 2007;43(3):185-91.

Rothwell JC, Thompson PD, Day BL, Boyd S, Marsden CD. Stimulation of the human motor córtex through the scalp. Exp Physiol. 1991;76(2):159-200.

Ruohonen J, Ilmoniemi RJ. Modeling of the stimulating field generation in TMS. Electroencephalogr Clin Neurophysiol Suppl 1999; 51: 30-40.

Ruohonen J, Ilmoniemi RJ. Physical principles for transcranial magnetic stimulation. In Pascual-Leone A, Davey NJ, Rothwell JC, Wassermann EM, Puri BK (Eds.) Handbook of TMS. New York, Oxford University Press Inc, 2002.

Ruohonen J, Karhu J. Navigated transcranial magnetic stimulation. Neurophysiol Clin 2010; 40:7-17.

Rutkowski S, Bode U, Deinlein F, Ottensmeier H, Warmuth-Metz M, Soerensen N. Treatment of early childhood medulloblastoma by postoperative chemotherapy alone. N Engl J Med 2005; 352:978–986.

Sabattinni RM. The History of the Eletric Stimulation of the Brain. Brain and Mind Magazine, 2004; 18.

Säisänen L, Könönen M, Julkunen P, Määttä S, Vanninen R, Immonen A, Jutila L, Kälviäinen R, Jääskeläinen JE, Mervaala E. Non-invasive preoperative localization of primary motor córtex in epilepsy surgery by navigated transcranial magnetic stimulation. Epilepsy Res. 2010;92 (2-3):134-44

Saito T, Nemoto T, Nagase Y, Kasuya E, Sakumoto R. Development of a stereotaxic instrument for study of the bovine central nervous system. Brain Res Bull. 2004; 62(5):369-77.

Salacz ME, Watson KR, Schomas DA. Glioblastoma: Part I. Current state of affairs. Mo Med. 2011; 108(3):187-94

Salat DH, Buckner RL, Snyder AZ, Greve DN, Desikan R., Busa E. Thinning of the cerebral córtex in aging. Cereb Córtex 2004; 14: 721-30.

Sarmento SA, de Andrade EM, Tedeschi H. Strategies for resection of lesions in the motor área: preliminary results in 42 surgical patients. Arq Neuropsiquiatr. 2006; 64(4):963-70.

Sartorius CJ, Berger MS. Rapid termination of intraoperative stimulation-evoked seizures with application of cold Ringer's lactate to the córtex. Technical note. J Neurosurg. 1998;88(2):349-51.

Shahidi M, Zeimer R, Mori M, Blair N. A new method for noninvasive optical sectioning of the chorioretinal vasculature. Invest Ophthalmol Vis Sci. 1998;39(13):2733-43

Silbert LC, Nelson C, Holman S, Eaton R, Oken BS, Lou JS, Kaye JA. Cortical excitability and age-related volumetric MRI changes. Clin Neurophysiol 2006; 117: 1029-36.

Soares JC, Mann JJ. The functional neuroanatomy of mood disorders. Journal of Psychiatric Research 1997; 31:393-432.

Steinmetz H, Furst G, Freund HJ. Variation of perisylvian and calcarine anatomic landmarks within stereotaxic proportional coordinates. AJNR Am J Neuroradiol 1990; 11: 1123-30.

Suess O, Kombos T, Kurth R, Suess S, Mularski S, Hammersen S, Brock M. Intracranial image-guided neurosurgery: experience with a new electromagnetic navigation system.Acta Neurochir (Wien). 2001; 143(9):927-34.

Talairach J, Tournoux P. CO-Planar Stereotactic Atlas of the Human Brain, New York: Georg Thieme Verlag Stuttgart, 1988.

Tarkiainen A, Liljeström M, Seppä M, Salmelin R. The 3D topography of MEG source localization accuracy: effects of conductor model and noise. Clin Neurophysiol 2003; 114: 1977-92.

Teitti S, Määttä S, Säisänen L, Könönen M, Vanninen R, Hannula H, et al. Non-primary motor áreas in the human frontal lobe are connected directly to hand muscles. Neuroimage 2008; 40: 1243-1250.

Tergau F, Naumann U, Paulus W, Steinhoff BJ. Low-frequency repetitive transcranial magnetic stimulation improves intractable epilepsy. Lancet 1999; 353(9171):2209.

Thickbroom GW, Mastaglia FL. Mapping studies. In: Pascual-Leone A, Davey N, Rothwell J, Wasserman E, Puri B. Handbook of transcranial magnetic stimulation. London: Arnold, 2002: 127–40

Tyc F, Boyadjian A. Cortical plasticity and motor activity studied with transcranial magnetic stimulation. Rev Neurosci 2006; 17: 469-95.

Tosoni A, Ermani M, Brandes AA. The pathogenesis and treatment of brain metastases: a comprehensive review. Crit Rev Oncol Hematol. 2004; 52(3):199-215.

Tranulis C, Gueguen B, Pham-Scottez A, Vacheron MN, Cabelguen G, Costantini, Valero G, Galinovski A. Motor threshold in transcranial magnetic stimulation: comparison of three estimation methods. Neurophysiol Clin 2006; 36: 1-7.

Verhagen Metman L, Bellevich JS, Jones SM, Barber MD, Streletz LJ. Topographic mapping of human motor córtex with transcranial magnetic stimulation: Homunculus revisited. Brain Topogr 1993; 6:13–19.

Vitikainen AM, Lioumis P, Paetau R, Salli E, Komssi S, Metsähonkala L, Paetau A, Kicić D, Blomstedt G, Valanne L, Mäkelä JP, Gaily E. Combined use of non-invasive techniques for improved functional localization for a selected group of epilepsy surgery candidates. Neuroimage. 2009;45(2):342-8.

Walsh V, Cowey A. Transcranial magnetic stimulation and cognitive neuroscience. Nature Reviews in Neuroscience 2000;1:73-79.

Walsh V, Pascual-Leone A. Transcranial magnetic stimulation: A Neurochronometrics of Mind. Boston: MIT Press, 2003. 297p

Wang SG, Eskandar EN, Kilbride R, Chiappa KH, Curry WT, Williams Z, Simon MV. The variability of stimulus thresholds in electrophysiologic cortical language mapping. J Clin Neurophysiol. 2011;28(2):210-6.

Wassermann EV. Variation in the response to transcranial magnetic brain stimulation in the general population. Clin Neurophysiol 2002; 113: 1165-71.

Wen PY, Quant E, Drappatz J, Beroukhim R, Norden AD. Medical therapies for meningiomas. J Neurooncol. 2010; 99(3):365-78. Wiemels J, Wrensch M, Claus EB. Epidemiology and etiology of meningioma. J Neurooncol. 2010; 99(3):307-14.

White LE, Andrews TJ, Hulette C, Richards A, Groelle M, Paydarfar J, Purves D. Structure of the human sensorimotor system. I: Morphology and cytoarchitecture of the central sulcus. Cereb Córtex 1997; 7: 18-30.

Wood JM, Kundu B, Utter A, Gallagher TA, Voss J, Nair VA, Kuo JS, Field AS, Moritz CH, Meyerand ME, Prabhakaran V. Impact of brain tumor location on morbidity and mortality: a retrospective functional MR imaging study. AJNR Am J Neuroradiol. 2011; 32(8):1420-5.

Yetkin FZ, Swanson S, Fischer M, Akansel G, Morris G, Mueller W, Haughton V. Functional MR of frontal lobe activation: comparison with Wada language results. AJNR Am J Neuroradiol. 1998; 19(6):1095-8.

Yousry TA, Schmid UD, Alkadhi H, Schmidt D, Peraud A, Buettner A. Localization of the motor hand área to a knob on the precentral gyrus. A new landmark. Brain 1997; 120: 141-57.

Zamorano LJ, Nolte L, Kadi AM, Jiang Z. Interactive intraoperative localization using an infrared-based system. Stereotact Funct Neurosurg 1994; 63:84-88

Ziemann U, Lonnecker S, Steinhoff BJ, Paulus W. Effects of antiepileptic drugs on motor córtex excitability in humans: a transcranial magnetic stimulation study. Ann Neurol 1996; 40, 367-78.

Ziemann U. TMS and drugs. Clin Neurophysiol 2004; 115: 1717-29.

Enc: Neuropsychiatric Disease and Treatment: Submission accepted for publication – Yahoo! Mail 12/03/12 01:01

YAHOO! BRASIL MAIL Classic

Enc: Neuropsychiatric Disease and Treatment: Submission accepted for publication

Segunda-feira, 27 de Fevereiro de 2012 21:01

De: "WELLINGSON PAIVA" <wellingsonpaiva@yahoo.com.br>
Para: "ERICH FONOFF" <fonoffet@usp.br>

--- Em **seg, 27/2/12, Jeanette Pearce <*Jeanette@dovepress.com*>** escreveu:

De: Jeanette Pearce <Jeanette@dovepress.com>
Assunto: Dove Medical Press: Submission accepted for publication
Para: wellingsonpaiva@yahoo.com.br
Data: Segunda-feira, 27 de Fevereiro de 2012, 20:53

Dear Dr Paiva,

I am pleased to inform you that your submission, "Cortical Mapping With Navigated Transcranial Magnetic Stimulation In Low Grade Glioma Surgery", has been accepted for publication in "Neuropsychiatric Disease and Treatment".
Your manuscript will be sent for copy editing (if you have requested it) and typesetting. After typesetting has been completed author proofs will be sent to you for you to correct as needed. We will then send your corrections to be incorporated into the author proofs by the typesetter. You have the option of reviewing the corrected proofs again or we will publish your manuscript immediately after the corrected proofs have been received.

You will be notified that your paper has been published and subscribers to the new article notification service for the journal your paper is published in will also be informed.

If you have any questions about the production process please contact us at any time. We also welcome your feedback.

Yours sincerely

Jeanette Pearce
Neuropsychiatric Disease and Treatment
Dove Medical Press
www.dovepress.com
30151