MARCÍLIA LIMA MARTYN

Investigação de alterações cromossômicas em pacientes com malformação do corpo caloso

Tese Apresentada à Faculdade de Medicina da Universidade de São Paulo para obtenção de título de Doutor em Ciências

Programa de: Neurologia

Orientador: Prof. Dr. Fernando Kok

São Paulo
2010

Dados Internacionais de Catalogação na Publicação (CIP)

Preparada pela Biblioteca da
Faculdade de Medicina da Universidade de São Paulo

©reprodução autorizada pelo autor

Martyn, Marcília Lima
Investigação de alterações cromossômicas em pacientes com malformação do corpo caloso / Marcília Lima Martyn. -- São Paulo, 2010.
Tese(doutorado)--Faculdade de Medicina da Universidade de São Paulo. Programa de Neurologia.
Orientador: Fernando Kok.

Descritores: 1.Corpo caloso 2.Síndromes 3.Aberrações cromossômicas 4.Hibridização genética 5.Desempenho psicomotor

USP/FM/DBD-327/10

Dedicatória

À Elílce, minha mãe, minha amiga, meu exemplo.

Ao Paulo, meu querido Pê, meu porto seguro.

Ao Peter Gabriel, o anjo que ilumina minha vida e

Ao Peter John, meu pai , com saudades.

Agradecimentos

Agradeço ao Dr. Fernando Kok, pessoa pela qual, ao longo desta década, desde que prestei a prova para Residência em Neurologia Infantil, desenvolvi uma relação de admiração e respeito. Muito pelo profissional brilhante, mas também pelo ser humano único que sabe respeitar o outro. Sempre disposto a ensinar, guiando com simplicidade seus alunos pelo complexo mundo da neurologia e da neurogenética, exercendo um papel importante na minha formação profissional e acadêmica.

À Dra. Carla Rosemberg por ter possibilitado a realização dos exames de laboratório, essenciais para este trabalho. À Dra. Ana Krepischi, que nestes últimos anos me guiou no mundo novo da genética. Ao grupo do Genoma Humano, à Dra. Fernanda Jehee, à Dra. Lúcia Inês Sousa e à Dra. Ângela Morgante, por suas opiniões e ensinamentos de genética; à secretária Márcia e ao técnico Roberto que também colaboraram na realização dos exames.

À Dra. Débora Brosolen e ao Dr. Giorgio Bottura, que desde o início colaboraram com realização dos exames de cariótipo. À Dra. Chong Ae Kim e à Dra. Débora Bertola, pela avaliação e selecão dos pacientes deste trabalho, assim como pela pronta disponibilidade em solucionar minhas dúvidas. Ao Dr. Leandro Lucato, pela paciência em muitas vezes reavaliar os exames de imagem dos pacientes.

Ao Dr. Luiz Henrique Martins Castro e à Dra. Carmen Jorge, assim como às funcionárias do laboratório de eletroencefalograma, pela paciência e compreensão com as minhas solicitações.

Aos funcionários do Departamento de Neurologia, HC/ FMUSP, pela pronta colaboração em me conduzir pelos trâmites burocráticos.

Um agradecimento especial aos pacientes e seus familiares, que ao longo destes anos confiaram no meu trabalho,

compartilhando suas histórias e angústias, com muitas idas e vindas, tornando possível este estudo.

A amiga e colega, Dra. Emília Katiane Leão, que apesar do pouco tempo de convivência, me ensinou muito e me incentivou a seguir em frente, tendo colaborado em todas as etapas da elaboração deste trabalho. Às amigas e colegas, Dra. Carla Baise e à Dra Clarissa Bueno, pela confiança e apoio durante todos estes anos.

Aos meus colegas, Dra. Simone Amorim, minha amiga-irmã, e Dr.Hélio van der Linden, como médico que me fez “acordar”.

Aos meus familiares por terem me apoiado nessa caminhada.

E ao meu filho, Peter Gabriel, que há três anos tem me ensinado a ser mais feliz.

Muito obrigada!

RESUMO

Martyn ML. *Investigação de alterações cromossômicas em pacientes com malformações do corpo caloso* [tese]. São Paulo: Faculdade de Medicina, Universidade de São Paulo; 2010.

O corpo caloso é a maior comissura cerebral, responsável pela conexão entre os hemisférios cerebrais. Anatomicamente está localizado na profundidade da fissura inter-hemisférica e é dividido em quatro regiões: esplênio, corpo, joelho e rostro, que se continua inferiormente na *lamina rostralis*. A malformação do corpo caloso (MCC) representa uma desorganização na arquitetura cerebral, resultante da impossibilidade parcial ou completa das fibras da comissura calosa atravessarem a linha média. Pode estar associada a outras malformações, tanto do sistema nervoso central quanto de outros órgãos. As causas de malformações do corpo caloso são múltiplas, podendo ser ambientais, vasculares ou genéticas. As malformações do corpo caloso são comuns, principalmente entre as crianças com distúrbio do desenvolvimento neuropsicomotor ou retardo mental, mas podem também ser observada em indivíduos normais. Existem mais de 50 síndromes clínicas, autossômicas ou ligadas ao X, dominantes ou recessivas, associadas a MCC. A investigação de pacientes com malformação de corpo caloso por meio do cariótipo com bandas G identificou cerca de 20 regiões cromossômicas associadas a esta malformação. Nos últimos anos, novas técnicas de investigação cromossômica com alta resolução tornam-se disponíveis, como a hibridação comparativa do genoma em microarranjos (*CGH-array*). O *CGH-array* permite uma análise rápida de todo o genoma em alta resolução, possibilitando reconhecer variações no número de cópias de regiões

genômicas com de 0,1 a 1 Mb, e desta forma detectar microdeleções ou microduplicações que não são passiveis de serem reconhecidas pelo cariótipo com bandas G, que é capaz de detectar alterações com no mínimo 4 Mb. Nesta investigação foram incluídos 21 sujeitos com MCC, associada ou não a outras malformações encefálicas ou de outros órgãos, e atraso do desenvolvimento neuropsicomotor ou retardo mental, sem etiologia definida. Estes sujeitos foram investigados com o objetivo de detectar anormalidades cromossômicas, estruturais e/ou numéricas, por meio do cariótipo com bandas G, e de variações do número de cópias de regiões genômicas, por meio do estudo com *CGH-array*. O cariótipo evidenciou alteração em dois dos sujeitos (9.5%): um indivíduo apresentava um derivado do cromossomo 4 [46, XX, der(4)] herdado da mãe, que apresentava translocação balanceada entre os cromossomos 4 e 10 [46, XX,t(4; 10)(q35; q23)]; e outro apresentava um rearranjo *de novo*, derivado do cromossomo 8, [46, XX, der(8)]. O *CGH-array* foi feito nestes indivíduos para delimitar a extensão e a origem do material genético presente no rearranjo. Em dois indivíduos (11%), o *CGH-array* evidenciou alterações cromossômicas *de novo*: deleção em 6q25.1-25.3, com dimensão entre 5 e 6,7 Mb, e deleção 4q25-q28.1 com 14,5 Mb. E finalmente, em quatro sujeitos (21%), o *CGH-array* detectou variação no número de cópias genômicas, evidente também em um dos genitores, com significado clínico incerto. Desta forma, a investigação de alterações cromossômicas nesta amostra de 21 pacientes com MCC, permitiu: (1). Diagnosticar, com o auxílio do cariótipo, anormalidades estruturais cromossômicas em dois casos; (2). Diagnosticar, com o auxílio do *CGH-array*, microdeleções não visualizáveis ao cariótipo em dois pacientes; (3). Caracterizar, com o auxílio do *CGH-array*, a extensão e origem dos rearranjos diagnosticados pelo cariótipo. A existência de translocação equilibrada em genitor de um dos pacientes com cariótipo anormal aumenta o risco de recorrência, de anormalidades, em outras gestações. Nos demais três pacientes, este risco é considerado muito baixo. Duas das alterações cromossômicas encontradas em nossos pacientes, a deleção na região 6q25.1-25.3 e a duplicação invertida no cromossomo 8 na

região p23.1 – p11.21, já foram previamente descritas em MCC. Porém não há descrições envolvendo a deleção 4q25-q28 ou a deleção 4q34.3-q35.2 combinada com a duplicação 10q 23.1 – q23.6. A investigação de alterações cromossômicas em indivíduos com MCC contribui para o esclarecimento de sua etiologia e auxilia no delineamento de regiões cromossômicas que contém genes envolvidos com a formação do corpo caloso.

DESCRITORES: Corpo caloso, Síndromes, Aberrações cromossômicas, Hibridização genética, Desempenho psicomotor

SUMMARY

Martyn ML. *Investigation of chromosomal abnormalities in patients with corpus callosum malformations* [thesis]. São Paulo: “Faculdade de Medicina, Universidade de São Paulo”; 2010.

The corpus callosum is the largest cerebral commissure and is responsible for interconnection of cerebral hemispheres. It is located in the deepest part of the interhemispheral fissure and is divided in four regions: *splenium*, body, *genum* and *rostrum*, which is prolonged inferiorly as *lamina rostralis*. Corpus callosum malformation (CCM) is a cerebral architecture disorganization caused by complete or partial failure of callosum fibers to cross the midline. It may be associated to other malformations, both from central nervous system and other organs. Many factors can contribute do CCM, including environmental, vascular and genetics. CCM are particularly common among mentally retarded or developmentally delayed children but can also be observed in cognitively normal individuals. There are more than 50 clinical syndromes associated to CCM, occurring sporadically or inherited as an autosomal or X-linked, dominant or recessive trait. Karyotype with G-banding disclosed around to 20 chromosomal regions associated to CCM. In the last few years, new techniques for high resolution chromosomal investigation, as comparative genomic hybridization array (CGH-array), became available. CGH-array allows fast analysis in high resolution of the genome, allowing the determination of copy number variations (microduplications and microdeletions) of genomic regions, with minimum size of 0, 1 to 1 Mb. This resolution is much larger than of the conventional karyotype, which is able to detect abnormalities of at least 4 Mb. This investigation included 21 subjects with CCM without defined etiology, associated or not to additional brain or other internal organ malformation and with developmental delay or mental retardation. These individuals were investigated for numeric or structural chromosomal abnormalities with karyotype with G-banding and for genomic copy number variations, using CGH-array. Karyotype disclosed abnormalities

in two individuals (9.5%): one patient had a derived chromosome 4 [46, XX,der(4)], inherited from his mother, which has a balanced translocation between chromosomes 4 and 10 [46,XX,t(4;10)(q35;q23)]; and other had a *de novo* rearrangement, derived from chromosome 8 [46, XX,der(8)]. CGH-array analysis was conducted in these individuals to define the extension and origin of the genetic material present in the rearrangement. Among individuals with normal karyotype, CGH-array disclosed two patients (11%), with *de novo* abnormalities: 6q25.1-25.3 deletion, with size ranging from 5 to 6, 7 Mb, and a 14.5 deletion of 4q25-q28.1. Finally, in four subjects (21%), CGH-array detected genomic copy number variations that were also present in one of the parents, which make its clinical significance uncertain. To conclude, the investigation of chromosomal abnormalities in this sample of 21 patients with CCM, allow us to: 1. Detect two patients with chromosomal abnormalities detectable on conventional karyotype; 2. Recognize, with CGH-array technique, two additional patients with microdeletions, not seen on conventional karyotype; 3. Characterize the origin and extension of chromosomal rearrangement in the patients with abnormal karyotype. The detection of a balanced translocation in one of the parents increases the risk of occurrence of chromosomal abnormalities in future concepts of this individual. In the remaining three patients, recurrence risk is presumably very low. Two of the chromosomal abnormalities detected in our patients (6q25.1-25.3 deletion and inverted duplication of chromosome 8 spanning p23.1 – p11.21) have been previously reported in patients with CCM. Nevertheless, chromosomal abnormalities involving chromosome 4 (deletion 4q25-q28.1) or the combined deletion 4q34.3 – q35.2 and duplication 10q 23.1 – q23.6 have not been previously reported. Investigation of chromosomal abnormalities in individuals with CCM contributes to etiology determination and helps delineation of chromosomal regions that contains gene(s) involved with corpus callosum formation.

DESCRIPTORS: Corpus callosum, Congenital syndromes, Chromosomal anomalies, Hybridization, Psychomotor development

Figuras

Figura 1	-	Anatomia do corpo caloso (corte sagital de peça anatômica)	6
Figura 2	-	Embriologia do corpo caloso: fechamento da linha média	8
Figura 3	-	Modelo do desenvolvimento do corpo caloso	8
Figura 4	-	RM evidenciando as características de ACC	13
Figura 5	-	RM evidenciando as características de ApCC	13
Figura 6	-	Desenho esquemático representando os tipos de alterações cromossômicas	17
Figura 7	-	Cariótipo com banda G, normal. 46 XX	24
Figura 8	-	Ilustração esquemática da técnica de *FISH*	26
Figura 9	-	Ilustração esquemática da técnica de *CGH-array*	27
Figura 10	-	Gráfico de resultados de *CGH-array* normal	28
Figura 11	-	Cariótipo do caso 4	47
Figura 12	-	Cariótipo do caso 8	48
Figura 13	-	Gráfico da análise do *CGH-array* do caso 4	49
Figura 14	-	Gráfico da análise do *CGH-array* do caso 8	50
Figura 15	-	Gráfico da análise do *CGH-array* do caso 18	51
Figura 16	-	Gráfico da análise do *CGH-array* do caso 20	52

Tabelas

Tabela 1	-	Síndromes genéticas associadas à malformação do corpo caloso	15
Tabela 2	-	Doenças genômicas associadas à variação do número de cópias do genoma.	20
Tabela 3	-	Anormalidades cromossômicas frequentemente associadas à malformação do corpo caloso.	22
Tabela 4	-	Dados demográficos e clínicos da casuística	44
Tabela 5	-	Características das alterações radiológicas da casuística	46
Tabela 6	-	Resultados dos exames de *CGH-array*com VNC	53

SUMÁRIO

Dedicatória

Agradecimentos

Resumo

Summary

Lista de figuras

Lista de tabelas

1 INTRODUÇÃO..... 1

2 REVISÃO DA LITERATURA..... 5

2.1 Anatomia e embriologia do corpo caloso..... 6

2.2 Tipos de malformação do corpo caloso..... 10

2.2.1 Neuroimagem..... 12

2.3 Causas de malformação do corpo caloso..... 14

2.3.1 Síndromes gênicas associadas à malformação de corpo caloso. 14

2.4 Alterações cromossômicas..... 16

2.4.1 Alterações cromossômicas associadas à malformação do corpo caloso..... 21

2.5 Métodos de investigação cromossômica..... 23

2.5.1 Cariótipo..... 23

2.5.2 Hibridação “in situ” por fluorescência (FISH)..... 25

2.5.3 Hibridação comparativa do genoma em microarranjos (CGH-array)..... 27

2.6 CGH-array e malformação de corpo caloso..... 29

3 OBJETIVOS..... 31

4 CASUÍSTICA E MÉTODO..... 33

4.1 Casuística..... 34

4.2 Métodos..... 36

4.2.1 Investigação clínica e de neuroimagem..... 36

4.2.2 Investigação de alterações cromossômicas..... 37

4.3 Aspectos éticos..... 40

5 RESULTADOS..... 41

5.1 Aspectos clínicos..... 42

5.2 Aspectos de neuroimagem..... 45

5.3 Aspectos genéticos..... 47

6 DISCUSSÃO..... 54

7 CONCLUSÕES..... 63

Referências..... 66

Anexos..... 73

Apêndices..... 84

1 INTRODUÇÃO

O corpo caloso é a maior comissura cerebral responsável pela conexão inter-hemisférica dos neurônios e pela a transferência de informação entre os hemisférios.

A malformação do corpo caloso (MCC) pode estar presente em mais de 50 síndromes genéticas[1]. Sua incidência estimada em 0,5 a cada 10.000 autópsias, e de 230 a cada 10.000 crianças com distúrbio do desenvolvimento neuropsicomotor (DNPM)[2,3]. Em recente estudo populacional, realizado na Califórnia, estimou-se uma prevalência de 1,8 casos para cada 10.000 nascidos-vivos[4]. Ela pode associa-se a outras malformações, tanto do sistema nervoso central (SNC) quanto de outros órgãos.

A variabilidade clínica entre portadores de MCC é grande, havendo desde indivíduos assintomáticos, com inteligência dentro da faixa de normalidade[5], até pacientes com graves manifestações neurológicas. No entanto, mesmo entre indivíduos sem queixas clinicas, estudos neuropsicológicos mais aprofundados. No entanto, mesmo entre indivíduos sem queixas clinicas, estudos neuropsicológicos mais aprofundados[5,6,7], demonstraram maior susceptibilidade para distúrbios comportamentais e psiquiátricos, de linguagem e de interação social e déficit de atenção visuoespacial[4,6,7].

Nos pacientes com maior comprometimento neurológico é frequente a associação com outras malformações do SNC. Os achados clínicos mais comuns, independente da MCC ser isolada ou associada a outras alterações

detectáveis pelos métodos de investigação por imagem, são[1,3,8,9,10] deficiência mental (60%), distúrbio visual (33%), transtorno de linguagem (29%), epilepsia (25%) e distúrbios de deglutição (20%). É frequente a associação de defeitos craniofaciais tais como hipertelorismo, ponte nasal baixa e defeitos do palato[3,4].

Por muitos anos, um dos exames que tem contribuído para a investigação diagnóstica de pacientes que apresentam malformações congênitas é o cariótipo com bandas G. Este exame, no entanto, tem limitações técnicas, não consegue detectar deleções ou duplicações genômicas com dimensões menores do que 4 Mb e, dependendo da região cromossômica, abaixo de 10 Mb. Assim um grande número de pacientes com fenótipo anormal permanecem sem diagnóstico etiológico definido, a despeito de exaustiva investigação.

Na última década, o desenvolvimento de novas técnicas de investigação cromossômica, tais como a hibridação comparativa do genoma em microarranjos (*CGH-array*), tem permitido o reconhecimento de alterações no número de cópias do genoma. Com isto, tornou-se possível detectar microdeleções ou microduplicações de a partir de cerca de 400 kb, uma resolução no mínimo 10 vezes superior a do cariótipo convencional. A aplicação dessa técnica tem ampliado a detecção de alterações cromossômicas em pacientes com retardo mental e/ou malformações congênitas e poderá auxiliar na identificação de genes que contribuem para a ocorrência destas condições[11,12,13,14,15].

O presente estudo procurou identificar alterações cromossômicas em indivíduos com MCC, por meio do cariótipo com bandas G e do *CGH-array*.

2 REVISÃO DE LITERATURA

2.1 Anatomia e Embriologia do Corpo Caloso

O corpo caloso é a maior comissura inter-hemisférica, localiza-se na profundidade da fissura inter-hemisférica. A parte posterior denomina-se esplênio (Figura 1-4), a porção média constitui o corpo (Figura 1-3) ou tronco do corpo caloso, anteriormente ao corpo encontra-se o joelho (Figura 1-2) e, inferiormente ao joelho, encontra-se o rostro (Figura 1-1) do corpo caloso, que se continua inferiormente na *lamina rostralis*. Inferior ao corpo caloso encontra-se o fórnix (Figura1-7), que juntamente com a cápsula interna une o córtex aos centros subcorticais através de suas fibras de projeção. Entre o fórnix e o corpo caloso há uma lâmina dupla de tecido nervoso que separa os ventrículos laterais, denominada septo pelúcido (Figura 1-5). Acompanhando o trajeto do corpo caloso encontra-se o seu sulco. Superiormente a este sulco, em sentido quase paralelo, está o sulco do cíngulo, os dois delimitam o giro do cíngulo (Figura 1-9)[16,17,18].

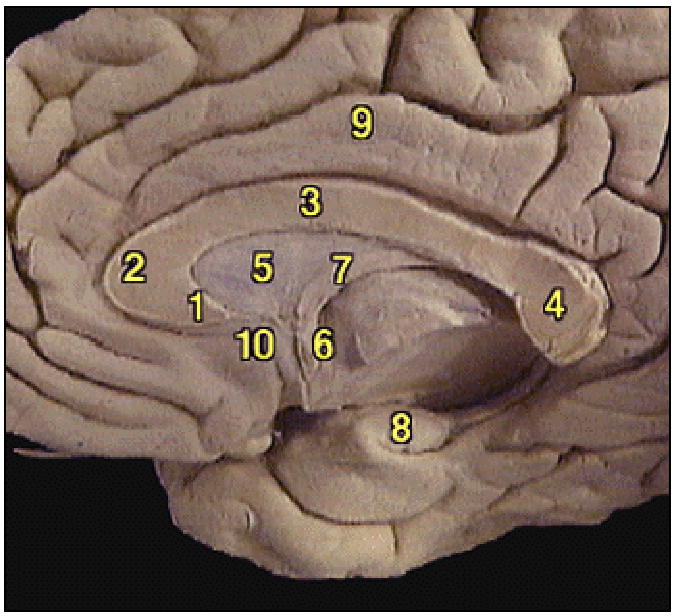

Figura 1 - 1. Rostrum do corpo caloso; 2.Joelho do corpo caloso; 3. Corpo do corpo caloso; 4 Esplênio do corpo caloso; 5 Septo pelúcido; 6 Comissura anterior; 7 Fórnix; 8 Hipocampo; 9 Giro do cíngulo; 10. Giro paraterminal. (Fonte: “Atlas Images – Medical Gross Anatomy – University of Michigan Medical School”).

As fibras do corpo caloso possibilitam os dois hemisférios operarem em cooperação, pois fornecem abundantes conexões neurais bidirecionais entre as áreas corticais dos dois hemisférios, exceto para as porções anteriores dos lobos temporais. Estas regiões, especialmente a amígdala, interconectam-se por fibras através da comissura anterior, que desempenha papel adicional importante, unificando as respostas emocionais dos dois lados do cérebro[17,19].

A anatomia e a subdivisão funcional do corpo caloso é melhor compreendida ao estudarmos a sua embriologia.

No início do desenvolvimento do embrião, o sistema nervoso origina-se da ectoderme e localiza-se na região dorsal. Durante o desenvolvimento embrionário, a ectoderme sofre invaginação, dando origem à goteira neural, que se fecha, formando o tubo neural[7]. Este possui uma cavidade interna cheia de líquido, o canal neural, que nos adultos corresponde aos ventrículos cerebrais, no interior do encéfalo, e ao canal do epêndima, no interior da medula. A região anterior do tubo neural sofre dilatação, dando origem ao encéfalo primitivo, e a região posterior dará origem à medula espinhal[6,20].

O encéfalo primitivo é então subdividido em três vesículas (Figura 2a): prosencéfalo, mesencéfalo e rombencéfalo. O prosencéfalo divide-se em hemisférios telencefálicos (Figura 2b) e diencéfalo (tálamo e hipotálamo); o mesencéfalo não se divide; e o rombencéfalo divide-se em metencéfalo (ponte e cerebelo) e mielencéfalo (bulbo). As divisões do SNC definem-se na 6ª semana de vida fetal[6,21].

A fusão da linha média (LM), na 10ª semana gestacional, ocorre inicialmente nas regiões rostrais dos telencéfalos, unidos ventralmente

formando a *massa comissuralis* (entre a comissura anterior e a hipocampal), onde os primeiros axônios irão cruzar a linha média (Figura 2c), entre a 11ª e 12ª semana gestacional[2,6].

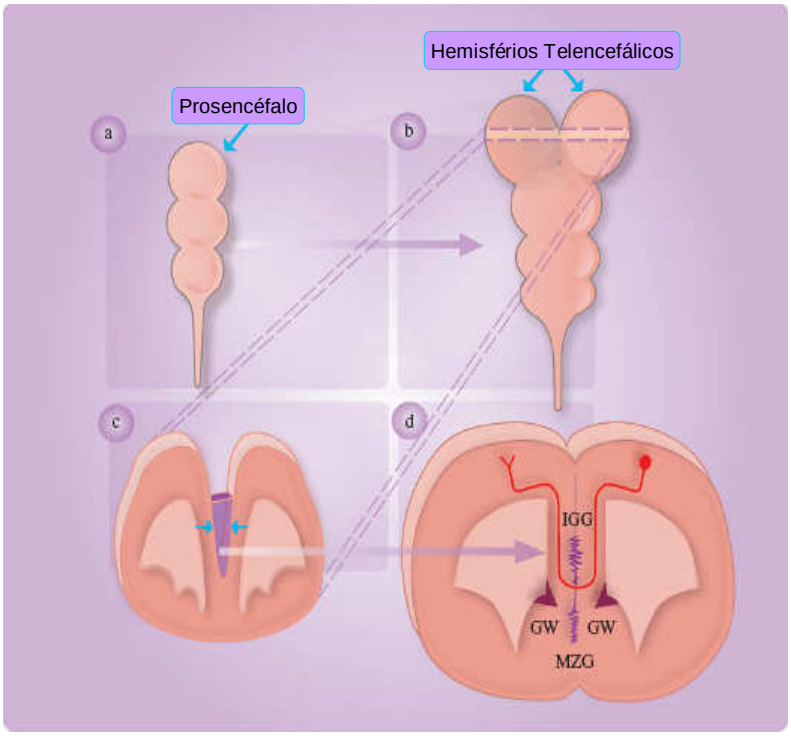

Figura 2 - Desenvolvimento dos hemisférios telencefálicos e fusão da LM cortical rostral. (a). As 3 vesículas do encéfalo primitivo. (b) A seguir formam-se os hemisférios telencefálicos. O corte coronal (c) evidencia o início da fusão da linha média pelas regiões ventrais dos teléncefalos. (d) Populações gliais envolvidas na fusão da linha média: dentro do IGG, MZG e GW. O axônio vermelho representa a projeção do neurônio dentro do neocórtex. (Reproduzido e modificado de Richards LJ, 2004)[6].

A aproximação e união da LM são etapas críticas na formação do corpo caloso, assim como o desenvolvimento dos axônios corticais até o outro hemisfério[21]. Há a hipótese que estes processos sejam guiados pela expressão de moléculas das células gliais nesta região, como *midline zipper glia* (MZG), responsável pela fusão da LM; e outras duas populações, envolvidas no desenvolvimento dos axônios: *glial wedge* (GW), localizada nas regiões dorsomediolaterais dos ventrículos; e outra, na região do indusium griseum (IGG) (Figura 2d)[6,22].

Outra etapa importante na formação do corpo caloso é o seu desenvolvimento no sentido rostro-caudal. As primeiras regiões do corpo caloso a se formarem são: a *lamina rostrallis* e a região anterior do corpo do corpo caloso, acima do fórnix[6]. Este fato provavelmente ocorre porque, para cruzarem a linha média, os axônios calosos da região rostral utilizam os axônios pioneiros do giro do cíngulo e a glia da linha média; e os axônios calosos mais caudais seguem os axônios do fórnix e da comissura hipocampal. Após estas regiões estarem formadas, axônios são incorporados, no sentido rostro-caudal, formando o joelho e a seguir o esplênio do corpo caloso.

Entre a 18ª e a 20ª semana gestacional o corpo caloso apresenta o formato do corpo caloso adulto (Figura 3), porém continuará se espessando e alongando caudalmente concomitante ao crescimento do encéfalo[2,6,21].

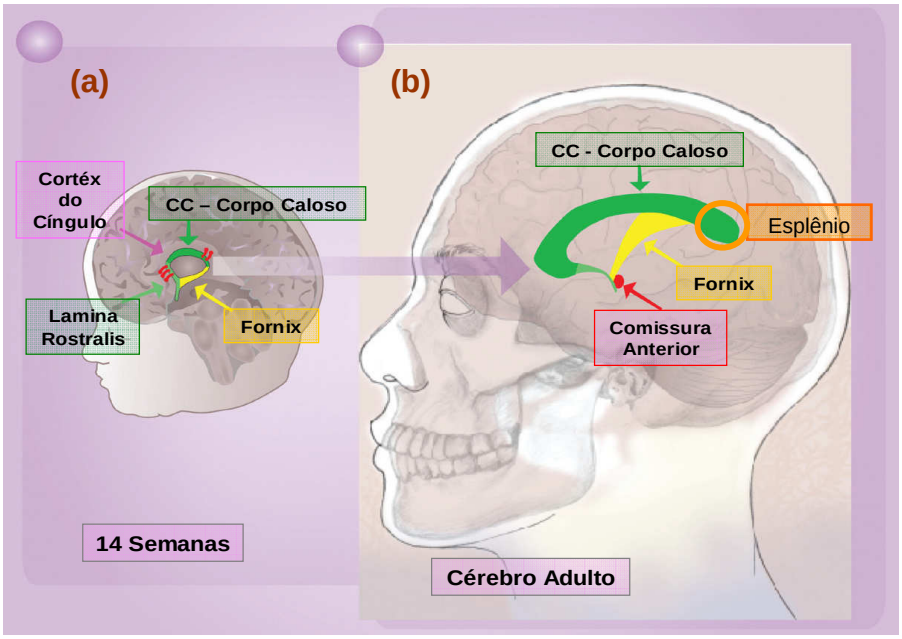

Figura 3 - Modelo do desenvolvimento do corpo caloso: cortes sagitais esquemáticos do cérebro humano na 14ª semana gestacional (a) e adulto (b) demonstrando o local onde os primeiros axônios calosos cruzam a LM durante o desenvolvimento (axônios vermelhos em "a") e suas regiões correspondentes no cérebro adulto. (Reproduzido e modificado de Richards LJ, 2004)[6].

2.2 Tipos de malformação do corpo caloso

A MCC é caracterizada pela falta, parcial ou completa, do cruzamento da linha média das fibras que conectam as regiões neocorticais dos hemisférios cerebrais[6]. A compreensão da embriologia[2,20] do corpo caloso permite entender os mecanismos que levam a sua malformação e auxilia o reconhecimento das malformações primárias e secundárias desta comissura.

As malformações primárias, ou verdadeiras[2,21], ocorrem quando há ruptura em qualquer das etapas da formação do corpo caloso, representando uma desorganização na arquitetura cerebral. Ocorrem nas seguintes situações:

- Os axônios são impossibilitados de cruzar a linha média devido à ausência da *massa commissuralis*, formando uma grande faixa longitudinal de fibras ao longo das paredes mediais dos ventrículos laterais, desde os lobos frontais até os lobos occipitais, conhecida como banda de Probst;
- Os axônios da comissura ou seus corpos celulares não são formados no córtex cerebral, tal como ocorre, por exemplo, na síndrome de Walker-Walburg e outras lissencefalias, nas quais a banda de Probst não está presente.

As alterações secundárias[2,21] do corpo caloso são frequentemente confundidas com a verdadeira MCC, e podem ocorrer quando:

- A ausência do corpo caloso associa-se a malformações encefálicas que embriologicamente precedem a formação do corpo caloso, tal como ocorre na holoprosencefalia;
- Há degeneração ou atrofia do corpo caloso, que pode ser consequente da redução do número de neurônios corticais, o que é frequente nas atrofias corticais supratentoriais.

Anatomicamente, as MCC podem ser classificadas em três tipos[2, 6, 21]:

- Agenesia completa (ACC), quando o corpo caloso está totalmente ausente;
- Agenesia parcial (APC), quando falta uma região do corpo caloso;
- Hipoplasia global (HP), quando ele se encontra com volume reduzido ao longo de toda sua extensão.

2.2.1 Neuroimagem

A maior disponibilidade dos exames de neuroimagem, tais como o ultrassom, a tomografia computadorizada e a ressonância magnética (RM), tornou mais frequente o reconhecimento da MCC, muitas vezes já na vida intrauterina. O exame que possibilita a melhor averiguação desta malformação e de outras eventualmente associadas é a RM de encéfalo[23].

Os critérios para o diagnóstico de MCC pela RM incluem, além da agenesia/ hipoplasia, completa ou parcial, do corpo caloso:

- Identificação das bandas de Probst (Figura 4c), que são fibras calosas longitudinais, no sentido fronto-occipital. Localizam-se ventralmente ao cíngulo e fazem um ressalto nas bordas mediais dos ventrículos laterais, que adquirem formato curvilíneo;
- Ausência do septo pelúcido; algumas vezes, no entanto é possível observar remanescentes desta estrutura;
- O terceiro ventrículo parece comunicar-se com a fissura inter-hemisférica e posiciona-se de forma anormalmente alta, podendo localizar-se entre os ventrículos laterais;
- Os ventrículos laterais parecem mergulhar na substância branca por não terem a restrição do corpo caloso (Figura 5a);
- As porções posteriores dos ventrículos laterais estão alargadas devido à ausência do esplênio, levando ao aparecimento da colpocefalia (Figura 4a);
- O giro do cíngulo dirige-se para baixo e não há o sulco do cíngulo.

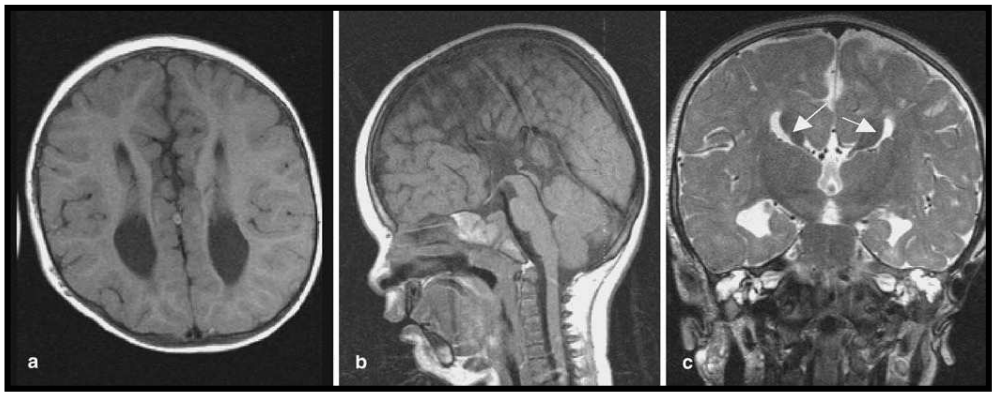

Figura 4 - RM de encéfalo (a) corte axial na sequência T1, evidencia os ventrículos laterais paralelos e ausência do corpo caloso; (b) corte sagital na sequência T1, evidencia agenesia completa do corpo caloso; (c) corte coronal na sequência T2, as setas identificam as bandas de Probst; notar a atrofia hipocampal devido a ausência da comissura hipocampal. (Fonte: Kuker, 2003)[23].

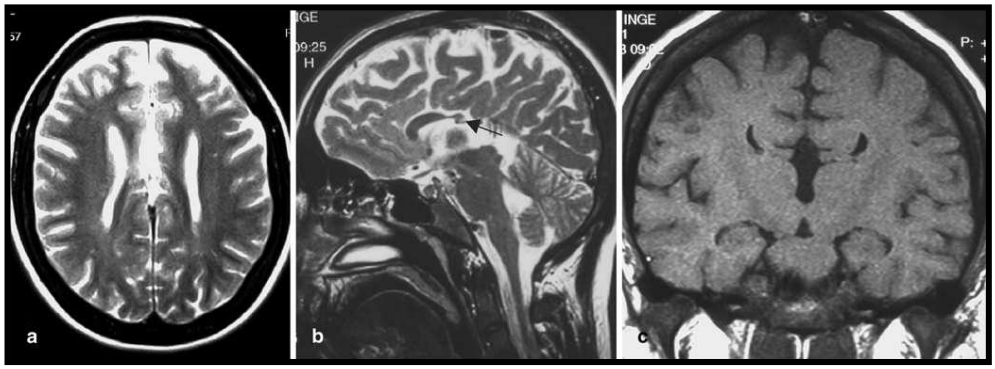

Figura 5 - RM encéfalo (a) corte axial na sequência T2, evidencia ventrículos laterais paralelos e fissura inter-hemisférica profunda; (b) corte sagital na sequência T2, evidencia o joelho e o corpo do corpo caloso (seta); (c) corte coronal na sequência T1, evidencia ausência do corpo caloso e presença da comissura hipocampal (Fonte: Kuker, 2003)[23].

2.3 Causas de malformação do corpo caloso

Qualquer fator que interfira com o desenvolvimento do corpo caloso pode levar a sua malformação. As causas de malformação do corpo caloso são múltiplas,e incluem:

- Ambientais[21]: síndrome fetal alcoólica e infecções congênitas, tais como rubéola ou toxoplasmose.
- Vasculares[1]: lesão do ramo da artéria cerebral posterior que supre o esplênio, levando a agenesia parcial do corpo caloso.
- Genéticas[21:] por alterações tanto em genes como cromossomos.

2.3.1 Síndromes congênitas associadas à malformação de corpo caloso

Diversas síndromes congênitas podem ter entre suas características constantes ou ocasionais a MCC. Em doenças como as síndromes de Aicardi e acrocalosa, ela é um achado obrigatório; e em outras, como as síndromes de Apert e de Rubinstein-Taybi, ela é um achado ocasionalmente presente. Alguns poucos erros inatos do metabolismo, tais como a hiperglicinemia não-cetótica, a deficiência de fumarase e do complexo piruvato desidrogenase, podem cursar com MCC[10,21].

As síndromes geneticamente determinadas que podem associar-se à MCC estão relacionadas na Tabela 1[6,21].

Tabela 1: Síndromes genéticas associadas à malformação do corpo caloso

#OMIM	Síndrome	Caracteríticas Clínicas	Gene	Região
MCC frequentemente associado				
604213	Síndrome de Chudley–McCullough	colpocefalia, hidrocefalia, perda auditiva,		
218340	Síndrome Temtamy	coloboma óptico, disformismos fasciais, dilatação aórtica e retardo mental		
217980	Síndrome de Toriello–Carey	dismorfismos fasciais, sequência de Pierre Robin, retardo mental, defeitos cardíacos e hipotonia		
242840	Síndrome de Vici	albinismo, imunodeficiência, atraso no DNPM, hipotonia e epilepsia.		
606170	Síndrome Genitopatelar	hipotonia, ausência do palato, malformações urogenitais		
235730	Síndrome Mowat-Wilson	microcefalia, retardo mental, baixa estatura, fáscies características, doença de Hirschsprung	*ZEB2*	2q22
222448	Síndrome Donnai–Barrow	macrocefalia, hipertelorismo, miopia, hernia diafragmática, deficiência auditiva neurosensorial	*LRP2*	2q24q31
194190	Síndrome de Wolf–Hirschhorn	microcefalia, fascies de "capacete grego", epilepsia,malformações cardíacos	*WHSC1*	4p16.3
200990	Síndrome Acrocalosa	duplicação do hálux, polidactilia pósaxial, dismorfismos craniofasciais, e retardo mental		7p13
218000	Síndrome de Andermann	polineuropatia sensitomotora, retardo mental e dismorfismos faciais	*SLC12A6*	15q13q14
247200	Síndrome de Miller-Dieker	microcefalia, dificuldade de deglutição, polidactilia, implantação baixa das orelhas	*LIS1*	17p13.3
304050	Síndrome de Aicardi	espasmos infantis, corioretinopatia, retardo mental		Xp22
300000	Síndrome Opitz G/BBB, Tipo 1	retardo mental, disformismos craniofasciais, malformação cardíaca	*(MID1)*	Xp22
300067	Lissencefalia ligada ao X, tipo 1	epilepsia de difícil controle medicamentoso, retardo mental grave, nistagmo	*DCX*	Xp22.13
300215	Lissencefalia ligada ao X tipo 2	epilepsia de difícil controle medicamentoso, retardo mental grave, genitália ambigua	*ARX*	Xp22.13
300004	Síndrome de Proud	microcefalia, retardo mental, hipospadia e criptoquirdia, escoliose, convulsões.	*ARX*	Xq22.3
303350	Síndrome MASA/ Hidrocefalia ligada ao X	hidrocefalia, retardo mental, paraplegia espástica e polegares aduzidos.	*L1CAM*	Xq28
MCC ocasionalmente associado				
229850	Síndrome de Fryns	malformações múltiplas (cardíaca, pulmonar, ocular)		
248700	Síndrome de Marden–Walker	blefarofimose, micrognatia, contraturas artiuclares, "máscara facial"		
182230	Displasia Septo-óptica	hipoplasia do septo pelúcido e do quaisma óptico, baixa estatura	*HESX1*	3p21.2-p21.1
177550	Síndrome de Sotos	macrossomia, atraso de linguagem	*NSD1*	5q35
213300	Síndrome de Joubert	disfunção respiratória e atraso no DNPM, com hipoplasia do vérmis cerebelar e sinal do “dente molar” na RM de encéfalo	*INPP5E/ JBTS1*	9q34.3
101200	Síndrome de Apert	craniossinostose irregular, hipoplasia médio-facil, sindactilia, falange distal do polegar e hálux largos		10q26
164210	Síndrome Microssomia hemifacial	deformidade unilateral do ouvido externo e face ipsilateral pequena com dermóide epibulbar, coloboma da pálpebra superior e anomalias vertebrais		14q32
180849	Síndrome de Rubinstein–Taybi	polegares e pododáctilos largos, hirsutismo, microcefalia, retardo mental	*CREBBP*	16p13.3
249000	Síndrome de Meckel	cistos renais, encefalocele posterior, displasia, polidactilia	*MKS1*	17q21q23
304110	Síndrome Craniofrontonasal	hipertelorismo, craniossinostose coronal, incisura na ponta do nariz, anormalidades articulares.	*(EFNB1)*	Xq12
312170	Deficiência do complexo piruvato desidrogenase	ataxia intermitente, acidose láctica, epilepsia, retardo mental, espasticidade com arreflexia	*PDHA1*	Xp22.2p22.1
311200	Síndrome Orofaciodigital	hamartoma na língua, malformação das mãos, retardo mental.	*CXORF5*	Xp22.3-p22.2

Legenda: OMIM (Banco de Dados *Online Mendelian Inheritance in Man*); MCC (malformação do corpo caloso); gene entre parênteses: gene candidato.

2.4 Alterações cromossômicas e genômicas

Uma das abordagens utilizadas para o diagnóstico de doenças em que há suspeita de uma alteração genética é a realização do cariótipo, que permite visualizar alterações cromossômicas.

As alterações cromossômicas podem ser[24]:

1. **Numéricas**, quando há um número de cromossomos maior ou menor do que é habitualmente encontrado (p.ex., trissomia ou monossomia, que poder ser completa ou parcial) naquela espécie. Esta condição é também conhecida como **aneuploidia**, desde que os cromossomos adicionais ou faltantes não sejam os mesmos que os encontrados no complemento euplóide desta espécie.

2. **Estruturais**, quando existe quebra de cromossomo(s), que passam a ter uma constituição anormal. Estas quebras podem vir acompanhadas de perdas e/ou ganhos de material genético, ou haver uma simples permuta entre cromátides não homologas, levando ao aparecimento de uma **translocação equilibrada** (fig 6B). Pode ainda haver uma quebra seguida de inversão e reinserção no mesmo cromossomo do fragmento fraturado, o que é conhecido como **inversão** (fig 6C). Quando

o rearranjo estrutural leva a perda de material genético, tem-se uma **deleção** (fig 6A), e quando há ganho, denomina-se **duplicação** (fig 6B).

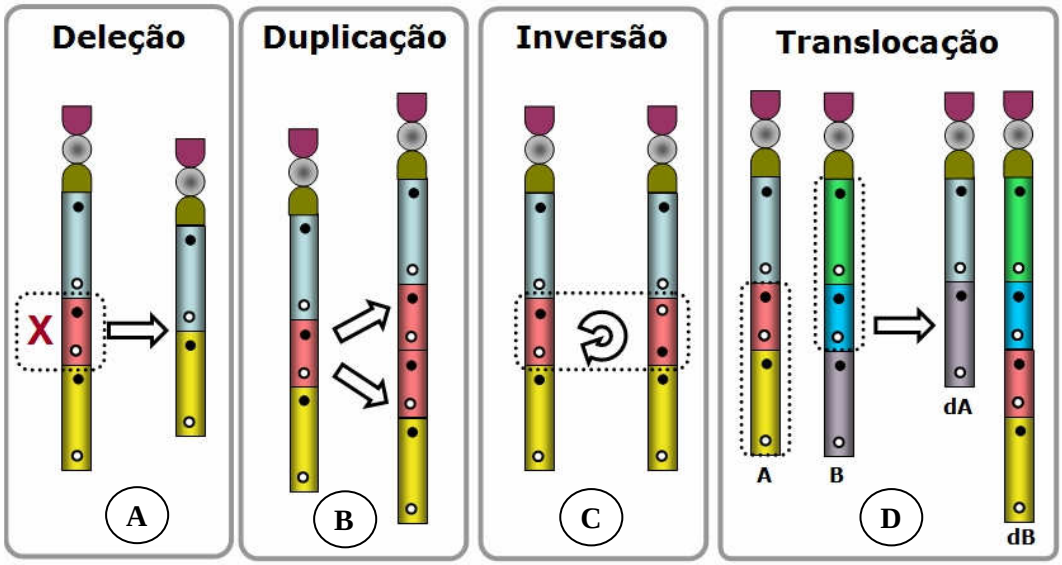

Figura 6: Desenho esquemático representando os tipos de alterações cromossômicas: (A) deleção interticial, (B) duplicação, (C) inversão e (D) translocação. (Adaptado do Banco de Imagens do *National Human Genoma Research Institute*, www.genoma.gov)

No entanto, para um cariótipo detectar alterações, elas têm que ter no mínimo 4 Mb. Em outras palavras, é necessário que haja um ganho ou perda de material genético com dimensões iguais ou superiores a 4 milhões de pares de base para ele ser detectável pelo cariótipo. É evidente que alterações menores do que 4 Mb tem o potencial de causar significativas alterações clínicas, e estas alterações estruturais não eram diagnosticas até recentemente.

Com o advento de novas tecnologias, tais como o *CGH-array* e a *multiplex ligation probe amplification (MLPA)*, que são capazes de detectar pequenas perdas e ganhos de material genético, foi possível

reconhecer que o genoma é muito mais diverso do que se imaginava previamente, graças às chamadas **variações do número de cópias** (VNC) de regiões genômicas. Estas variações respondem por muito da diversidade que existe dentro de uma mesma espécie e se constituem ainda em um poderoso mecanismo que contribui para a evolução de uma espécie, por alterações não em pontos, mas em blocos de DNA. Tanto os polimorfismos de base única, conhecidos como SNPs, como as VNC, são fatores que contribuem muito para diversidade do genoma[11,15].

As VNC de regiões genômicas, no entanto, tem uma importante contribuição para a ocorrência de doenças genéticas. Lupski[15] denominou “doenças genômicas” condições que muitas vezes tem um caráter recorrente e são consequentes a erros ocorridos durante a recombinação meiótica, com a formação de cromátides desiguais, que apresentam perdas e ganhos recíprocos de material genético. Existem regiões do genoma, em particular as que têm regiões repetidas e invertidas, que favorecem a ocorrência deste tipo de alteração[14,25].

Em outras regiões do genoma, microdeleções ou microduplicações, ocorre de forma menos frequente e são de difícil reconhecimento sem o uso de técnicas apropriadas para a investigação genômica.

Uma outra surpresa, advinda do uso intensivo de tecnologias de detecção de VNC, é o reconhecimento que algumas regiões do genoma são muito polimórficas neste aspecto. Isto obriga a se ter cautela na

interpretação destas alterações, sendo que habitualmente há uma maior valorização de achados que não estão presentes nos genitores, ocorrendo *de novo.* As VNC que são herdadas de um genitor fenotipicamente normal são de interpretação mais difícil, podendo tratar-se de[11,14]:

1. VNC sem significado clínico, não relacionada à condição de base. Esta é a possibilidade mais plausível e em geral a que é informada para os familiares.
2. VNC transmitida como uma característica dominante, com penetrância variável, o que poderia explicar a ocorrência de indivíduos normais que apresentam a mesma alteração. Neste caso, no entanto, seria esperada a repetição daquele quadro clínico na família, o que habitualmente não é visto.
3. VNC que, em associação com alteração na sequência de gene presente no outro alelo, pode levar a ocorrência de uma doença de caráter recessivo. Neste caso, haveria um risco de 25% de repetição da condição em outra gestação do casal.

Assim, tem sido possível cada mais definir as doenças congênitas que têm como mecanismo principal perda ou ganho de material genético em decorrência rearranjo genômicos,

denominadas, sendo então denominadas doenças genômicas, como nos exemplos citados na tabela 2.

Tabela 2: Doenças genômicas associadas à variação do número de cópias do genoma.

Fenótipico	#MIM	*Locus/ Gene*	VNC
CMT1A	118220	17p12/ *PMP22*	dup
SMD	247200	17p13.3/ *LIS1*	del
DPM	312080	Xq22/ *PLP1*	del/dup/tri
SSM	182290	17p11.2/*RAI1*	del
Síndrome de Williams	194050	7q11.23	del
SDG/ SVCF	188400/ 192430	22q11.2/*TBX1*	del
HNPP	162500	17p12/*PMP22*	del

Legenda: CMT1A (Doença de Charcot-Marie-Tooth tipo 1A); SMD (Síndrome de Miller-Dieker), DPM (Doença de Pelizaeus-Merzbacher), SSM (Síndrome de Smith-Magenis). SDG/ SVCF (Síndrome de DiGiorge/ Síndrome velo-cardio-facial), HNPP (Neuropatia hereditária sensível à compressão), dup (duplicação), del (deleção), tri (trissomia), (MIM (número de identificação no Banco de Dados *Online Mendelian Inheritance in Man, www.ncbi.nih.gov.omim*), VNC (tipo de variação do número de cópias genômicas) (Fonte: Lupski, 2009) [14]

As informações provenientes destes estudos têm sido armazenadas em banco de dados de consórcios multicêntricos[14] como o *Database of Genomic Variants* (*http// projects.tcag.ca/variation*) mantido por *The Centre of Applied Genomics, SickKids Foundation,* em Toronto, Canadá; ou DECIPHER (*https://decipher.sanger.ac.uk*) mantido pelo *Wellcome Trust Sanger Institute*, em Cambridge, Inglaterra, com o objetivo de coletar informações que possam contribuir para o entendimento do significado clinico das variações do número de cópias. A anotação dos dados obtidos, principalmente pela técnica de *CGH-array*, levará a identificação das VNC patogênicas e já está contribuindo para a definição de novas síndromes genômicas[11,15,26].

2.4.1 Alterações cromossômicas associadas à malformação do corpo caloso

Com o auxilio do cariótipo com bandas G, já foram encontradas diversas alterações cromossômicas, estruturais e numéricas, em pacientes com MCC[2,6]. Estes rearranjos atingem mais de 20 regiões cromossômicas, sugerindo alteração no número de cópias de diversos genes. Esta grande variabilidade genética provavelmente se deve a diversidade de mecanismos envolvidos com a formação do corpo caloso[6,21].

A alteração cromossômica associada a MCC melhor caracterizada é a síndrome de Wolf-Hirschhorn, causada por deleção parcial do braço curto do cromossomo 4 [del(4)(p16)]. Caracteriza-se por hipotonia congênita, microcefalia, face semelhante a um capacete grego, retardo de crescimento, deficiência mental grave, epilepsia e defeitos de fechamento da linha média, como palato ou lábio fendido, coloboma ocular e defeitos do septo cardíaco, deficiência mental grave, e alguns casos apresentam crises epilépticas[15].

As principais alterações cromossômicas, numéricas e estruturais, associadas à MCC estão relacionadas nas Tabelas 1 e 3[2,3,10].

Tabela 3 - Anormalidades cromossômicas frequentemente associadas à MCC.

Cromosomo	Trissomia	Deleção	Duplicação	Outros rearranjos
1		(1)(q44qter)		
2		(2)(q14) (2)(q31)		
4		(4)(p16)		
5			(5)(p13.1p15.3)	
6		(6)(q23qter)	(6)(p25qter)	
8	✓		(8)(p11qter) (8)(p21ter)	invdup(8)(p21p23)
11			(11)(q23qter)	
13	✓			
14			(14)(q23q24)	
15		(15)(q13)		
16		(16)(q22qter)		
18	✓	(18)(q21qter)		
19			(19)(q13.2qter)	
21	✓	(21)(q11q21)		
22	✓			
X		X(q13q21)		
Y		X(p22.3)		

Legenda: invdup (duplicação com inversão) (Fonte: Dobyns[2], Richards[6], Schell-Apacik[10]).

2.5 Métodos de investigação cromossômica

2.5.1 Cariótipo

O cariótipo é uma técnica que permite determinar a constituição estrutural e numérica dos cromossomos. O método atualmente utilizado baseia-se na cultura temporária de linfócitos e emprega fitohemaglutinina, para estimular a mitose das células, e colchicina, para interromper a divisão celular durante a metáfase, que é o momento em que os cromossomos encontram-se mais condensados. A coloração por Giemsa proporciona a visualização de 400 a 550 bandas, claras e escuras[24,28]. Essa resolução não permite detectar anormalidades com dimensões menores do que de 4 a10 Mb[29].

Com as técnicas de bandeamento tornou-se possível identificar alterações estruturais nos cromossomos[24], como deleções, inversões, inserções, translocações, sítios frágeis e outros rearranjos mais complexos, e definir as regiões envolvidas nesses rearranjos (Figura 7).

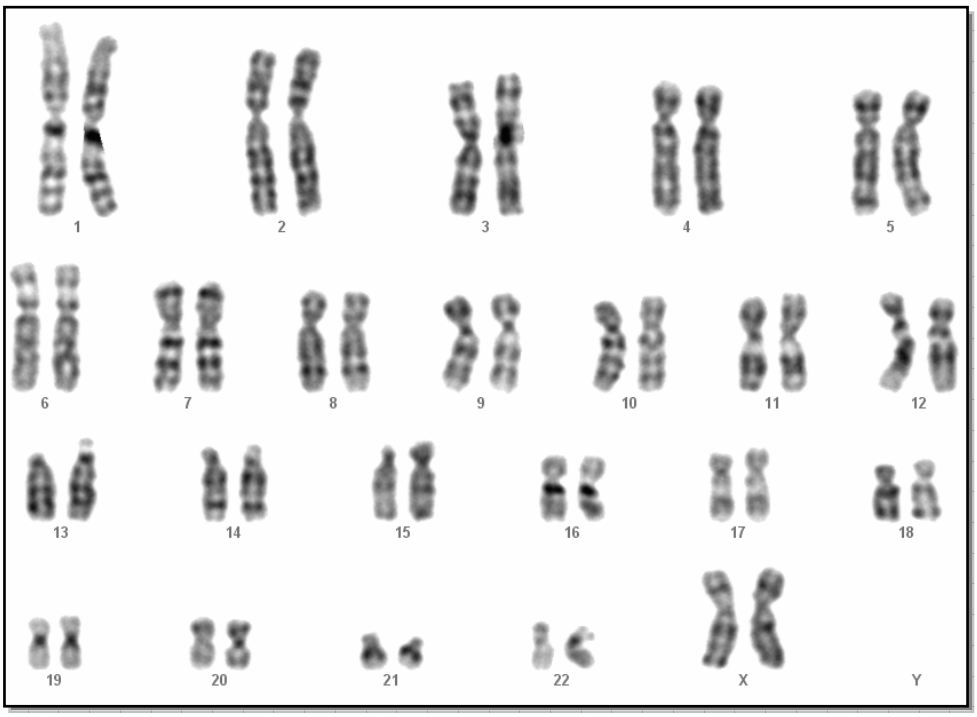

Figura 7 - Cariótipo com banda G, normal. 46 XX. (Cortesia Seção de Genética, Serviço de Hematologia, Citologia e Genética, Instituto Central do Hospital das Clínicas – FMUSP)

2.5.2 Hibridação *in situ* por fluorescência (*FISH*)

A técnica de FISH é de elevada especificidade e sensibilidade, permitindo visualizar fragmentos de DNA de aproximadamente 3 Mb mediante sua marcação e posterior análise ao microscópio de fluorescência.

O princípio desta metodologia está, na produção de uma sequência conhecida de DNA, aqui denominada de sonda, marcada com um fluorocromo (tal como o isotiocianato de fluoresceína ou a rodamina). Esta sonda é desnaturada e colocada em contato com uma preparação contendo as células de interesse com os cromossomos em metáfase ou em interfase, igualmente desnaturados. Após uma incubação em condições apropriadas, ocorre a formação de um híbrido sonda-DNA alvo, que é detectada por um microscópio de fluorescência[24].

A técnica de *FISH* responde a questões específicas e não permite um rastreamento abrangente do genoma. O número de alvos que podem ser simultaneamente investigados é limitado ao número de cores disponíveis para os flourocromos, que não é superior a 30; no entanto, a maioria dos laboratórios utiliza apenas dois ou três deles[24,29]. (figura 8).

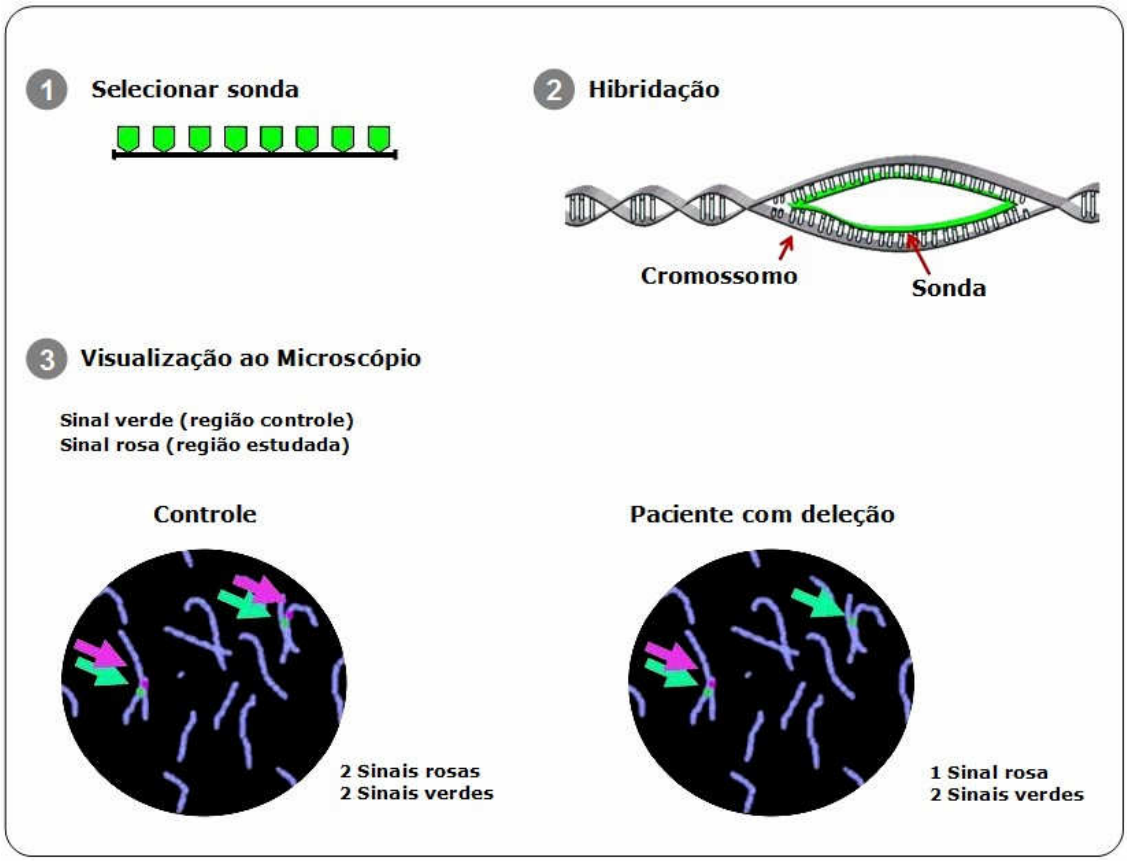

Figura 8 – Ilustração esquemática da técnica de *FISH* (Adaptado do Banco de Imagens do National Human Genoma Research Institute, www.genoma.gov)

2.5.3 Hibridação comparativa do genoma em microarranjos (*CGH-array*)

A técnica *CGH-array* permite analisar as VNC, como deleções ou duplicações, simultaneamente em milhares de sequências alvo, do genoma.

Esta técnica utiliza como alvo de hibridação um conjunto de sondas, com localização previamente conhecida nos cromossomos, organizadas em alta densidade em uma lâmina de vidro (*gene chip)*[11,29].

As amostras de DNA genômico que se pretende estudar são marcadas com fluorocromo verde, e o DNA da amostra controle, ou DNA de referência, em vermelho (fig 9 - 1). Quantidades iguais das duas amostras são misturadas, desnaturadas e incubadas em contato com a lâmina de *CGH-array* permitindo sua hibridação com as sondas dispostas em microarranjos na lâmina de vidro[11,13,29] (fig 9 – 2).

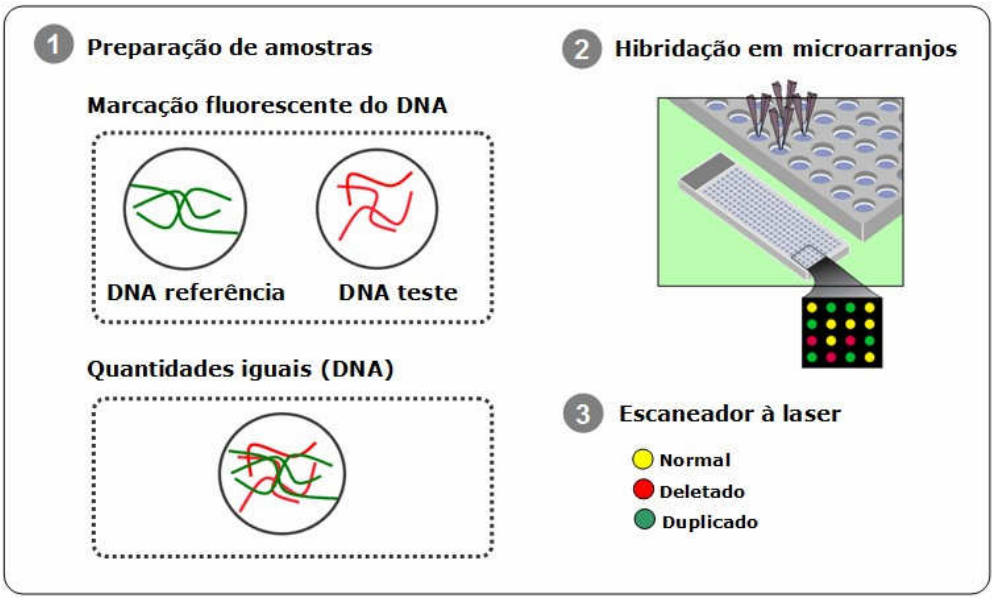

Figura 9 - Ilustração esquemática da técnica de *CGH-array* (1) preparando as amostras de DNA (2) hibridação no gene chip e (3) visualização no escaneador a laser com a análise simultânea de todo genoma para detectar alterações em número de cópias (deleções e/ou duplicações). (Adaptado do Banco de Imagens do *National Human Genoma Research Institute*, www.genoma.gov)

Os sinais fluorescentes são capturados por um escaneador a *laser* e as intensidades de DNA em cada sequência alvo são quantificadas. As sondas em intensidades fluorescentes equivalentes, no DNA teste e de referência, aparecem em amarelo (fig. 9 - 3).

A interpretação dos dados obtidos pelo escaneador a *laser* é feita por análise computadorizada. É calculado o *log2ratio* para cada sonda, e o índice normalizado é 0,0. As regiões deletadas, detectadas pelo escaneador a *laser* em vermelho, apresentam um índice -1.0; as regiões duplicadas aparecem em verde e apresentam índice +1.0 (figura 10)[11,29].

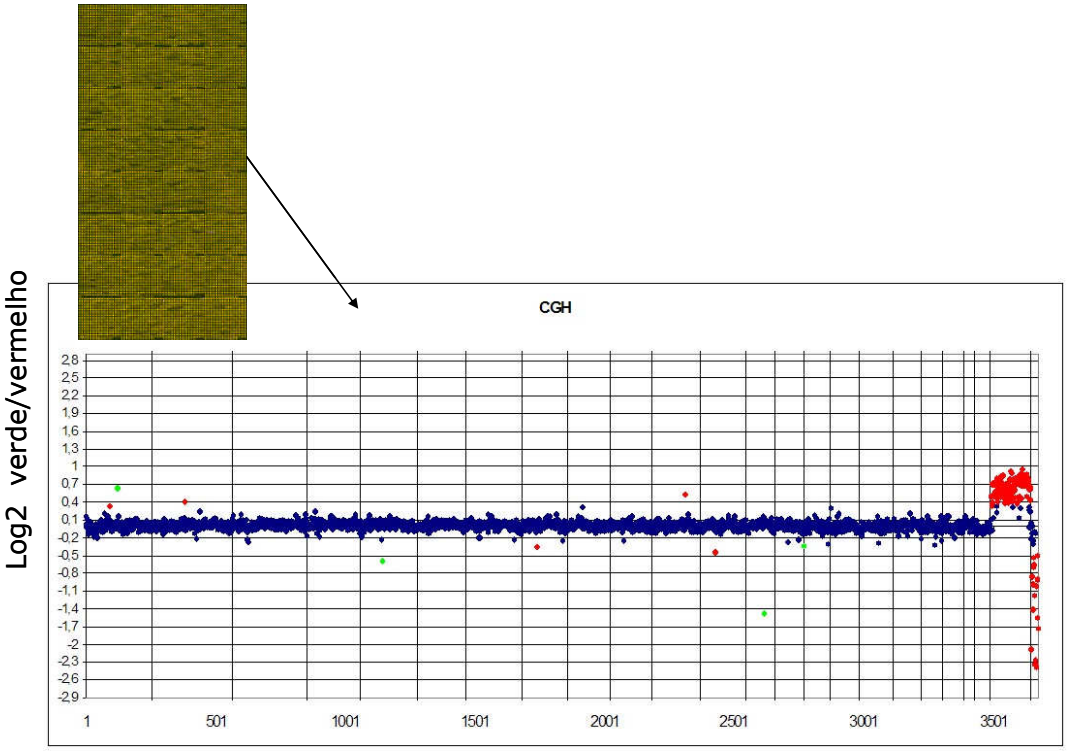

sondas

1p → Yq

Figura 10: Gráfico de resultados de *CGH-array* normal (46 XY). Intensidade de cada sonda (teste/referência), de acordo com sua posição no genoma. (cortesia Dra. Ana Krepischi Santos, Centro de Estudos do Genoma Humano, Instituto Biociências, Universidade de São Paulo).

A limitação da técnica de *CGH-array* são as alterações cromossômicas equilibradas (translocações recíprocas ou inversões) ou em mosaico, com frequência inferior a 30% [13,29].

2.6 Hibridação comparativa do genoma em microarranjos e malformação de corpo caloso

Na última década, cada vez mais se tem utilizado a técnica de *CGH-array* na investigação de indivíduos que apresentam anomalias congênitas e/ou do desenvolvimento neurológico, e que não existam pistas clínicas ou dos exames complementares suficientes para o estabelecimento de um diagnóstico.

A MCC está associada a inúmeras síndromes congênitas (tabela 1), porém frequentemente o diagnóstico permanece indeterminado. Recentemente, dois estudos demonstraram a utilidade do *CGH-array* para a definição do diagnóstico.

O primeiro, realizado por Sherr EH *et al*[30] em 2005, utilizou o *CGH-array* com plataforma de resolução de 1,4 Mb (BAC CGH) para avaliar 25 pacientes com MCC. Foi possível identificar três pacientes com VNC: dois, com deleções *de novo,* nas regiões cromossômicas 2q37.1 e 6qter; e em um paciente com material genético adicional no cromossomo 8, observado ao cariótipo [46,XX der(8)del(8)(p23.1)dup(8)(p23.1p12], foi possível delimitar as regiões genômicas desses rearranjos . Estes *loci* já haviam sido

previamente[2,3,31,32,26] associados à MCC, porém com o *CGH-array* foi possível determinar a dimensão destes rearranjos.

Schell-Apacik *et al*[34], em 2008, descreveram uma série de 41 pacientes com MCC que foram submetidos à avaliação clínica, de neuroimagem e investigação genética, que incluiu o cariótipo, e quando necessário análise subtelomérica ou *CGH-array*. Em 13 (32%) pacientes, a base genética responsável pela MCC foi identificada, sendo que em três (23%) pacientes o diagnóstico só foi possível após a realização de técnicas mais acuradas (duas por pesquisa de deleções subteloméricas, e 1 por meio do *CGH-array*). Entre as alterações encontradas, somente a identificada pelo *CGH-array* (microduplicação 11q25) não havia sido previamente descrita em associação com MCC.

Estes estudos demonstram a utilidade do uso de técnicas como o *CGH-array* para a melhor compreensão dos rearranjos genômicos envolvidos na MCC.

3 OBJETIVOS

Os objetivos dessa investigação, realizada em pacientes com malformação do corpo caloso sem etiologia determinada, foram:

1. Determinar a prevalência de alterações cromossômicas, numéricas ou estruturais, conforme investigado pelo cariótipo com bandas G.

2. Determinar a prevalência de variações do número de cópias de regiões genômicas, conforme avaliado pela hibridação comparativa do genoma em microarranjos (*CGH-array*).

3. Contribuir para a identificação de regiões genômicas associadas à malformação do corpo caloso.

4 CASUÍSTICA E MÉTODOS

4.1 Casuística

Foram avaliados, após consentimento informado (Anexo 1), 26 pacientes, provenientes do Serviço de Neurologia Infantil da Clínica Neurológica do Hospital das Clínicas da Faculdade de Medicina da Universidade de São Paulo (HC-FMUSP), da Unidade de Genética do Instituto da Criança do Hospital das Clínicas da FMUSP e do Centro de Estudos do Genoma Humano do Instituto de Biociências da Universidade de São Paulo:

Critérios de Inclusão

- Presença de malformação de corpo caloso, demonstrada preferencialmente por meio de ressonância magnética de encéfalo. Outras malformações encefálicas ou em outros órgãos poderiam estar presentes.

- Presença de atraso do desenvolvimento neuropsicomotor ou deficiência mental de qualquer grau, associada ou não a epilepsia.

- Disponibilidade dos pais biológicos em participar do estudo.

Critérios de Exclusão

- Existência de história ou características clínicas que pudessem sugerir uma causa ambiental ou ser compatível com algum dos diagnósticos constantes na Tabela 1.

4.2 Métodos

4.2.1 Investigação clínica e de neuroimagem

Para todos os pacientes, realizou-se anamnese detalhada, exame clínico geral e neurológico, segundo roteiro padronizado (Anexo 2).

O diagnóstico de malformação do corpo caloso havia sido previamente estabelecido por meio, preferencialmente, de estudo de ressonância magnética de crânio, realizados antes da inclusão neste estudo, em diferentes equipamentos e seguindo rotinas distintas. Os exames foram revistos no Serviço de Ressonância Magnética do Instituto de Radiologia do Hospital das Clínicas da FMUSP.

4.2.2 Investigação de alterações cromossômicas

A pesquisa de anormalidades cromossômicas foi feita seqüencialmente por três métodos de investigação:

- Cariótipo com banda G;
- *CGH-array*
- Quando necessário, como técnica confirmatória *FISH*

Os exames de cariótipo foram realizados, na maioria dos casos, na Seção de Genética do Serviço de Hematologia, Citologia e Genética, do Instituto Central do Hospital das Clínicas - FMUSP.

Os exames de *FISH* e de *CGH-array* foram realizados no Centro de Estudos do Genoma Humano do Instituto de Biociências da Universidade de São Paulo (Anexo 3), sendo que exame de *FISH* foi realizado somente para confirmar achados alterados no exame de *CGH-array*.

Neste trabalho utilizaram-se duas plataformas distintas para a realização *CGH-array*:

1. Em dez pacientes (casos 5, 6, 9, 7, 14, 15, 16, 18 e 19), foi utilizada a plataforma produzida pela *Leiden University Medical Center* (Leiden, Holanda), gerada a partir de sequências genômicas distanciadas entre si em cerca de 1.0 Mb, fornecidas pelo *Wellcome Trust Sanger Institute* (Cambridge, Inglaterra)

Nesta plataforma utilizam-se, como sondas, os BACs (bacterial artificial chromosomes, com tamanho de ~100 Kb), que são distribuídos ao longo de todo o genoma humano, com uma distância média entre as sondas de 1 Mb. Assim, a alteração em uma única sonda já pode ser interpretada como significativa, desde que ocorra em região em que esta ocorrência não é frequente. A resolução desta plataforma está entre 100kb (que é o tamanho da sonda) a 1 Mb (que é a distância média entre as sondas), e é definida após o mapeamento, proximal e distal, das sondas,. Os resultados podem ser validados com *FISH* usando o DNA do BAC marcado com um fluorocromo como sonda[13,21].

2. Nos demais 11 pacientes foi utilizada a plataforma de oligoarrays de 44K produzida pela *Agilent Technologies* (Santa Clara, CA, Estados Unidos), contendo cerca de 44.000 oligonucleotídeos distribuídos pelo genoma humano.

Nesta plataforma de *CGH-array* utilizam-se como sonda os oligonucleotídeos, que são pequenos polímeros sintéticos de ácido nucléico com ~20 pb, distribuídos ao longo do genoma humano. A plataforma utilizada em nossa pesquisa utilizou 44.000 oligonucleotideos com uma distância média entre eles de 70 Kb. Desta forma, a resolução média desta plataforma é de 70 Kb. Para a análise das alterações deste tipo de plataforma é considerado o número de oligonucleotídeos adjacentes com a mesma alteração. Somente desequilíbrios genômicos identificados por no mínimo três oligonucleotídeos adjacentes, são considerados. Porém, foi estabelecida uma convenção internacional definindo que somente alterações maiores que 400Kb devem ser

reportadas às famílias, pela maior probabilidade de serem patogênicas, pois as alterações menores ainda têm significado incerto[13,21].

A sequência de investigação obedecida neste trabalho é apresentada no algoritmo a seguir.

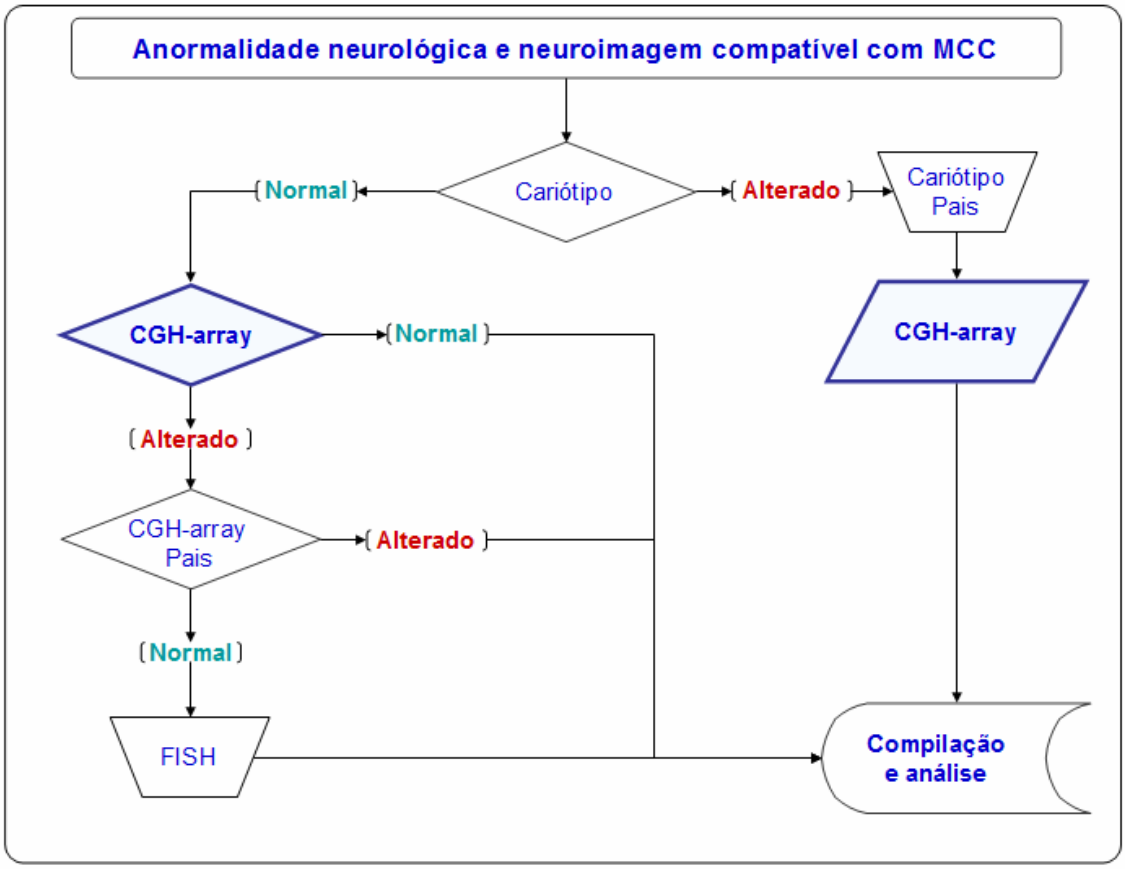

Algoritmo 1: Roteiro da investigação de alterações cromossômicas em pacientes com malformação do corpo caloso.

4.3 Aspectos éticos

Este estudo foi aprovado pela Comissão de Ética para Análise de Projetos de Pesquisa (CAPPESQ) da Diretoria Clínica do Hospital das Clínicas e da Faculdade Medicina da Universidade de São Paulo. Protocolo de pesquisa número 1049/06 em 26 de outubro de 2006 (Anexo 4).

5 RESULTADOS

Inicialmente, foram considerados para a inclusão nesse estudo 26 sujeitos, com idade compreendida entre 2 meses e 13 anos. Quatro indivíduos foram excluídos: dois por apresentarem agenesia secundária do corpo caloso e dois pela impossibilidade de um dos genitores participar da investigação. Um sujeito faleceu antes que fosse possível a realização do *CGH-array*. Desta forma, esta investigação foi concluída em 21 pacientes, sete dos quais do sexo masculino.

5.1 Aspectos clínicos

Todas as crianças apresentavam, como critério de inclusão, atraso no desenvolvimento neuropsicomotor ou retardo mental. Podemos observar entre as crianças com menos de 6 meses de idade (3/21) o atraso motor. Dois indivíduos (casos 9 e 15) apresentavam somente atraso de linguagem. Em todos os casos, com mais de 4 anos de idade (11/21), podemos observar retardo mental em graus variados.

Epilepsia estava presente em sete pacientes, que apresentavam crises parciais complexas e, mais raramente, crises tônico-clônica generalizadas. Em quatro deles, mostrava-se de difícil controle medicamentoso. Em dois (2/4) destes indivíduos, o exame de neuroimagem detectou associadamente distúrbio da organização cortical, sugestivo de defeito de migração neuronal.

O exame físico geral evidenciou diversas alterações fenotípicas, entre elas as mais frequentes foram microcefalia (8/21), fronte ampla (4/21), implantação baixa de orelhas (4/21) e hipertelorismo (3/21).

Ao exame neurológico, o achado clinico mais constante, principalmente nas crianças com menos de 5 anos (12/21), foi a hipotonia. Em 4 indivíduos, foi observado comportamento com características autistas, tais como reduzido interesse pelo meio externo e estereotipias comportamentais. Em dois destes pacientes havia associadamente deficiência visual.

Os dados demográficos e clínicos dos casos estão sintetizados na Tabela 4. Os dados individuais de cada paciente estão nos apêndices.

Tabela 4 – Dados demográficos e clínicos da casuística

Caso	Sexo	Idade	Antecedentes Familiares	DNPM [Atraso]	Retardo Mental	Epilepsia	Cardiopatia	Exame Físico	Perímetro cefálico		Exame Neurológico
									Microcefalia	Macrocefalia	
1	M	2m	Meio-irmão materno com hidrocefalia	motor						✓	Hipotonia global
2	M	3m		motor							Hipotonia axial
3	F	4m		motor			Atrofia da artéria pulmonar direita, dextrocardia			✓	Hipotonia de tronco, discreta
4	F	7m		global			CIV	Fronte ampla	✓		Hipotonia global
5	M	12m	Pai teve epilepsia infância	global		✓			✓		Hipotonia global, comportamento autista, déficit visual
6	F	12m		global		✓			✓		Hipotonia global, comportamento autista.
7	M	1a 4m	Irmão com quadro similar	global							Hipotonia global
8	F	1a 6m		global				Fronte ampla, implantação baixa das orelhas, sobreposição dos artelhos	✓		Hipotonia axial, hipertonia apendicular
9	F	1a 6m		linguagem		✓					Comportamento autista
10	M	2a 4m		global							
11	F	4a 3m	Pais primos em primeiro grau, irmão com fibrose cística.	global	✓	✓		Hipertricose	✓		Hipotonia axial
12	F	4a 7m		global	✓	✓			✓		Hipotonia e ataxia global
13	F	5a 7m		global	✓			Micrognatia	✓		Hipotrofia global discreta
14	F	5a 11m		global	✓	✓		Pés valgos			Ataxia global
15	F	5a 11m		linguagem	✓			Fronte ampla, implantação baixa das orelhas, hipertelorismo		✓	
16	F	7a 6m		global	✓			Fronte ampla, implantação baixa das orelhas, hipertelorismo		✓	
17	F	7a 7m		global	✓	✓		Hipertelorismo	✓		
18	F	8a		global	✓		CIA	Hipertricose	✓		
19	M	8a 6m		global	✓						Comportamento autista, déficit visual
20	M	8a 10m		global	✓			Implantação baixa das orelhas, clinodactilia bilateral nas mãos			
21	F	13a		global	✓						

Legenda: DNPM desenvolvimento neuropsicomotor; CIV comunicação inter-ventricular; CIA comunicação inter-atrial

5.2 Aspectos de neuroimagem

Na avaliação dos exames de imagem dos 21 pacientes, foram identificados os três tipos de MCC: agenesia completa, agenesia parcial e hipoplasia completa.

Sete pacientes apresentavam ACC, com presença das bandas de Probst. Em quatro deles, observou-se colpocefalia, em três hipoplasia cerebelar e em dois distúrbios de migração neuronal.

Oito pacientes apresentavam ApCC, sendo quatro distais, entre estes, três apresentavam distúrbio de migração neuronal. e somente um, as bandas de Probst.

Seis pacientes apresentavam HCC, associada a colpocefalia em todos eles; além disto, observou-se escassez da substância branca peritrigonal em quatro e hipoplasia cerebelar em dois.

A colpocefalia, característica radiológica sugestiva de MCC, foi observada em 11 pacientes, independente do tipo de MCC.

As características das alterações radiológicas desta casuística estão sintetizadas na Tabela 5.

Tabela 5 – Características das alterações radiológicas da casuística

Caso	Idade	ACC	ApCC	HCC	Bandas de Probst	Colpocefalia	Alterações no Cerebelo	Outras Alterações
1	2m	●			●	●	Hipoplasia do vérmis inferior	Displasia frontal à direita, malformação de tronco
2	3m	●			●		Hipoplasia	
3	4m		●			●		
4	7m	●			●			Aumento dos espaços liquóricos
5	12m		●			●		Simplificação do padrão giral
6	12m			●		●		Escassez SB principalmente na região peritrigonal
7	1a 4m			●		●	Hipoplasia do vérmis inferior	
8	1a 6 m			●		●		Escassez SB principalmente na região peritrigonal
9	1 a 6 m		●				Cisto	Displasia frontal bilateral
10	2a 4 m			●		●		Escassez SB principalmente na região peritrigonal
11	4a 3m			●		●		Escassez SB principalmente na região peritrigonal
12	4a 7 m	●			●	●		
13	5a 7m		●					Paquigiria
14	5a 11m		●					Megacisterna
15	5a 11m	●			●	●		
16	7a 6m	●			●	●	Hipoplasia da porção inferior	Encefalocele parietal atrésica, dilatação do IV ventrículo
17	7a 7m		●		●			
18	8a 1m			●		●	Hipoplasia do vérmis inferior	
19	8a 6m		●					
20	8a 10m		●					
21	13a	●			●			Displasia parassagital à direita, heterotopia, periventricular bilateral

Legenda:ACC agenesia completa do corpo caloso; ApCC agenesia parcial do corpo caloso; HCC hipoplasia difusa do corpo caloso; SB substância branca

5.3 Aspectos genéticos

O cariótipo com bandas G, de sangue periférico, foi normal em 19 pacientes, e mostrou alterações estruturais em dois (casos 4 e 8):

- Caso 4: detectou-se a presença de material genético adicional no cromossomo 8 (**46 XX, der 8**) (fig. 11). Esta alteração ocorreu *de novo*, uma vez que a investigação do cariótipo dos genitores não revelou anormalidades.

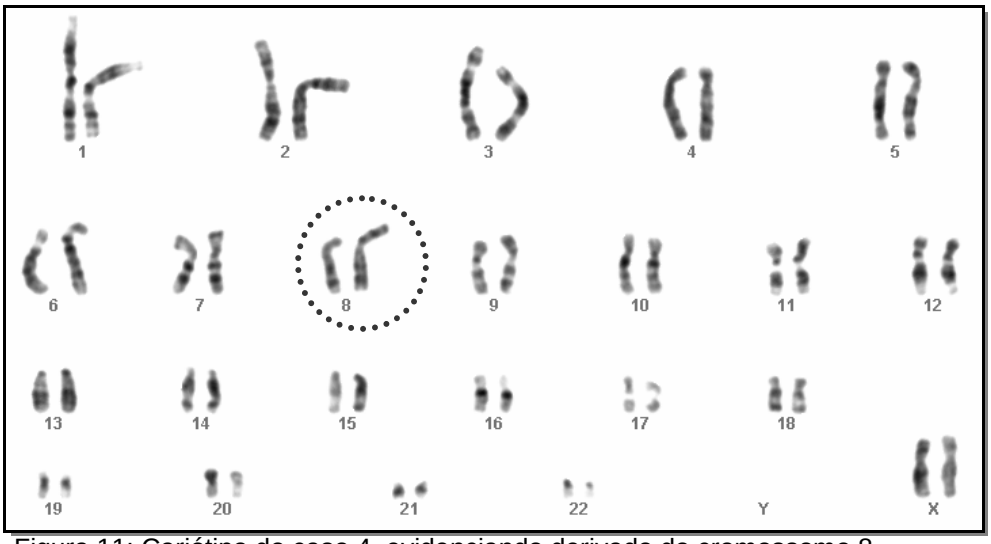

Figura 11: Cariótipo do caso 4, evidenciando derivado do cromossomo 8.

- Caso 8, apresentou um cromossomo 4 com rearranjo [**46,XX,der(4)**] (fig. 12). A realização do cariótipo dos genitores identificou translocação equilibrada na mãe [46 XX, t (4,10)

(q35,q23)]. Desta forma, seu cariótipo foi anotado como foi anotado como [**46,XX,der (4) t(4;10)(q35;q23)**].

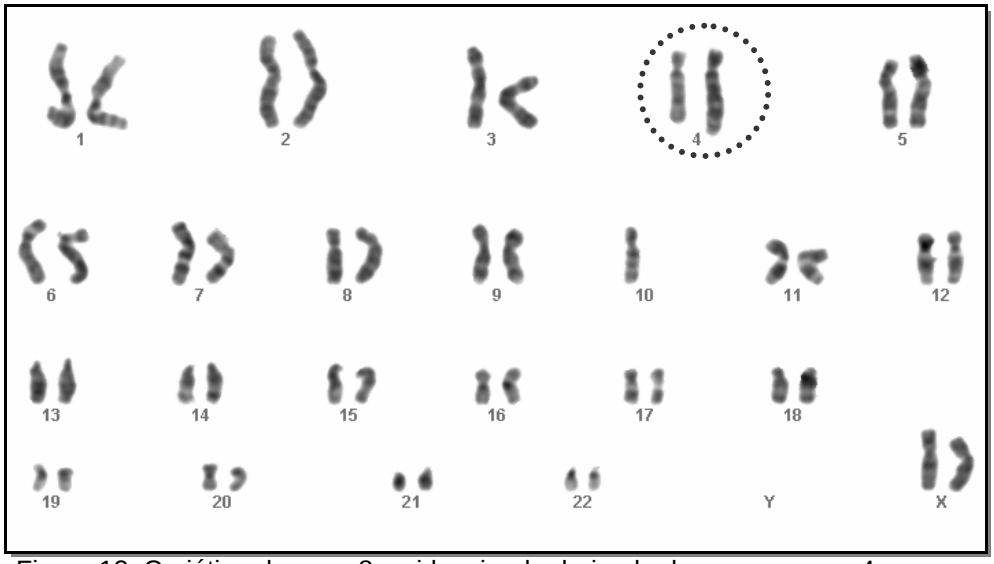

Figura 12: Cariótipo do caso 8, evidenciando derivado do cromossomo 4.

Com a intenção de identificar a extensão e constituição genômica da região que faz parte do rearranjo cromossômico detectado foi realizado o *CGH-array*.

No caso 4, identificou-se um rearranjo complexo, afetando segmentos diferentes e não contíguos de 8p (fig 13)

- Deleção do segmento subtelomérico (com aproximadamente 6,9 Mb) afetando as bandas entre 8 p23.3 – p23.1 entre as posições genômicas 181.330 – 6.907.824.
- Duplicação de um segmento proximal ao anterior (com aproximadamente 30 Mb) afetando as bandas entre 8 p23.1 – p11.21, entre as posições genômicas 12.285.264 – 43.175.035.

- Uma pequena região entre elas, na banda 8p23.1, apresenta número de cópias normal.

Estes achados sugerem um rearranjo complexo de duplicação invertida (invdup) associada a deleção subtelomérica em 8p.

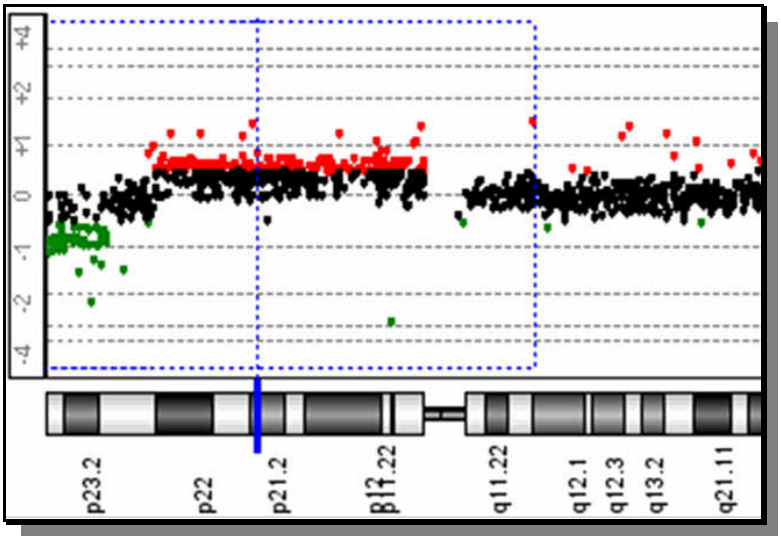

Figura 13: Gráfico da análise do *CGH-array* do caso 4 evidenciando a deleção (pontos verdes) na região 8p23.3 – p23.1 (posições genômicas 181.330 – 6.907.824) e a duplicação (pontos vermelhos) 8p23.1 – p11.21 (posições genômicas 12.285.264 – 43.175.035).

No caso 8, foram identificadas as seguintes alterações cromossômicas (fig. 14):

- Duplicação da porção terminal do braço longo do cromossomo 10 (com aproximadamente 52 Mb), afetando as bandas 10q23.1 – q23.6, entre as posições genômicas 83.050.532 – 135.254.661.

- Deleção da porção terminal do braço longo do cromossomo 4 (com aproximadamente 9,3 Mb), afetando as bandas 4q34.3 – q35.2, entre as posições genômicas 181.540.469 – 190.887.401.

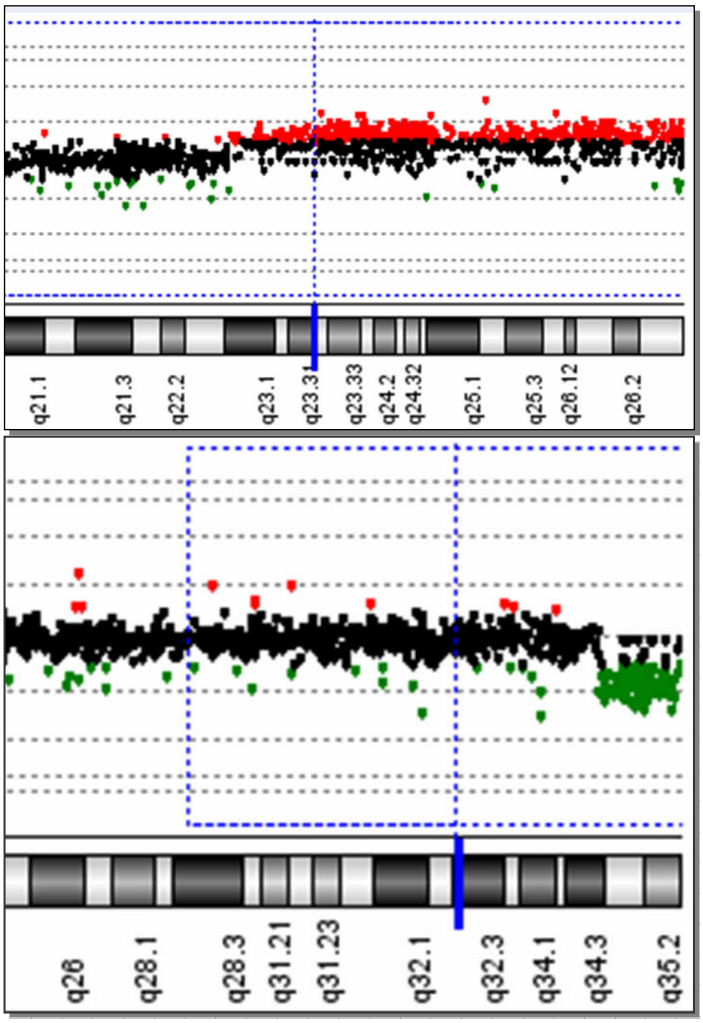

Figura 14: Gráfico da análise do *CGH-array* do caso 8, evidenciando a duplicação (pontos vermelhos) na região 10q23.1 – q23.6 (posições genômicas 83.050.532 – 135.254.661) e a deleção (pontos verdes) na região 4 q34.3 – q35.2 (posições genômicas 181.540.469 – 190.887.401).

Nas outras 19 crianças com cariótipo normal, foi realizado o exame de *CGH-array*, que evidenciou variação no número de cópias de regiões genômicas em seis pacientes (31,6%):

- Em quatro destes sujeitos, esta mesma alteração estava presente em um dos genitores, fenotipicamente normal. Neste

subgrupo, dois sujeitos tinham microduplicações (casos 9 e 16) e dois apresentavam microdeleções (casos 5 e 15), sempre com dimensões inferiores a 3 Mb. Em um indivíduo (caso 15), duas microdeleções, ambas de origem materna, estavam presentes.

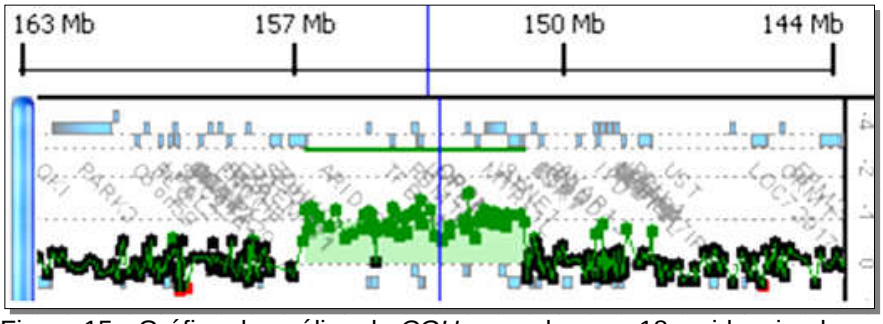

Figura 15 - Gráfico da análise do *CGH-array* do caso 18, evidenciando a deleção na região 6q25.1-25.3 (posição genômica 152058303 - 157234642).

- Em dois indivíduos foi detectada uma deleção *de novo,* ambas confirmadas pelo *FISH* No caso 18, envolvia a subregião q25.1-25.3 do cromossomo 6, entre as posições genômicas 152058303 – 157234642, com dimensões estimadas entre 5 e 6,7 Mb (fig. 15). O caso 20 apresentava uma deleção de aproximadamente 14,5 Mb, na subregião q25-q28.1 do cromossomo 4, entre as posições genômicas 112.972.813 – 127.471.854. (fig. 16).

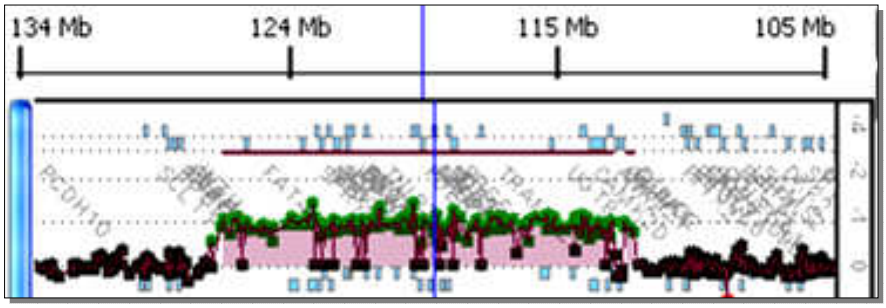

Figura 16: Gráfico da análise do *CGH-array* caso 20, evidenciando a deleção na região 4q25-q28.1 (posição genômica 112.972.813 – 127.471.854

Os resultados dos exames de *CGH-array* com VNC estão sintetizados na Tabela 6.

Tabela 6 – Resultados de *CGH-array* com variação do nímero de cópias do genoma

Caso	Plataforma	Alteração	Posição Genômica	Tamanho	Origem
Mapeamento de alteração identificada por cariótipo com bandas G					
4	44K	del(8)p23.3-p23.1	181330 - 6907824	6,9Mb	*de novo*
		dup(8)p23.1-p11.21	12285264 - 43175035	30Mb	
8	44K	del(4)q34.3-q35.2	181540469 - 190887401	9,3Mb	Materna, 46, XX, t (4;10)(q35;q23)
		dup(10)q23.1-q26.3	83050532 -135254661	52Mb	
Desequilíbrios genômicos ***de novo***					
18	1 Mb	del(6)q25.1-q25.3	152058303 - 157234642	5-6,7Mb	*de novo*
20	44K	del(4)q25-q28.1	112.972.813 -127.471.854	14,5Mb	*de novo*
Desequilíbrios genômicos herdados de genitor clinicamente normal					
5	1 Mb	del(1)p31.1-p31.2	70103953 - 70945901	0,8Mb	Materna
9	1 Mb	dup(6)q12	65784054 - 68157449	até 120Kb	Materna
15	1 Mb	del(9)p21.1	28213449 - 29100125	até 1,1Mb	Materna
		del(14)q11.2	20659703 - 23366465	até 2,9Mb	
16	1 Mb	dup(1)q44	247212745 - 249064112	até 167Kb	Paterna

Legenda: 44K (plataforma de *CGH-array* com 44.000 oligonucleotídeos); 1 Mb (plataforma de BAC-CGH); Del(deleção); dup(duplicação)

6 DISCUSSÃO

Foram incluídos neste estudo apenas indivíduos que tivessem MCC associada a alguma alteração no desenvolvimento neurológico ou retardo mental. Procuramos ter uma amostra em que os indivíduos tivessem alguma manifestação neurológica, e não apenas alteração do exame de neuroimagem. Assim todos os pacientes apresentavam, ou haviam em algum momento apresentado, atraso do desenvolvimento neuropsicomotor. Os três indivíduos com menos de 6 meses de idade apresentavam evidente atraso motor. Nos demais indivíduos, exceto por dois que apresentaram somente atraso de linguagem, todos apresentaram atraso global do DNPM. O comprometimento da linguagem é frequentemente associada à MCC [3,10,21,30]. Entre os 11 sujeitos com idade superior a 4 anos, todos apresentavam algum grau de retardo mental, porém não foram submetidos à avaliação neuropsicológica.

Clinicamente as alterações fenotípicas associadas a MCC são muito variadas. Em nossa casuística todas as alterações encontradas já haviam sido previamente descritas, incluindo: macrocefalia ou microcefalia, dismorfismos faciais, fronte ampla e hipertelorismo, cardiopatias, clinodactilia do quinto dedo, sindactilia dos artelhos e distúrbios visuais[1,3,10].

Em nossa amostra, foram incluídas nove crianças menores de 2 anos de idade, oito das quais apresentavam hipotonia. É possível que muitos destes pacientes evoluam no futuro com retardo cognitivo e alterações comportamentais, uma vez que o exame neurológico sofre alterações significativas ao longo do tempo. Em quatro indivíduos, observou-se comportamento com características autistas, com reduzido interesse pelo meio

externo e estereotipias comportamentais. Em dois destes pacientes havia associadamente deficiência visual, o que é um fator de risco para os transtornos globais do desenvolvimento[3,10, 21].

Um dos pacientes (caso 11) era fruto de uma união consanguínea e todos os demais sujeitos tinham genitores não aparentados. A presença de consanguinidade aumenta a chance de ocorrer doenças gênicas, de herança recessiva, tal como ocorreu nesta família, que tinha um outro filho que apresentava fibrose cística. No entanto, não foi possível estabelecer o diagnóstico etiológico da MCC deste paciente e o cariótipo e o *CGH-array* mostraram-se normais. Ele não preenchia critério para nenhuma das síndromes congênitas de herança recessiva listadas na tabela 1.

Após a investigação diagnóstica do caso 7 ter sido concluída, sem que se detectassem anormalidades, nasceu seu irmão igualmente do sexo masculino também afetado. Adicionalmente, ele apresentava polegares aduzidos. Este achado fez com que se considerasse a possibilidade da MCC nestes irmãos ser decorrente de síndrome associada à alteração no gene *L1CAM*, de herança ligada ao X. Esta condição classicamente leva a hidrocefalia por estenose de aqueduto e polegares aduzidos, porém está também associada à malformação de corpo caloso e colpocefalia, sem hidrocefalia hipertensiva. A investigação molecular do gene *L1CAM* destes pacientes encontra-se em andamento.

Adicionalmente, o caso 1, que apresentava agenesia completa de corpo caloso, tinha em seus antecedentes familiares a presença de um meio-irmão materno que apresentou hidrocefalia grave e faleceu no primeiro mês de vida. Não foi possível ter acesso aos exames deste paciente, porém existe a

possibilidade de que nessa família também possa também existir uma alteração do gene *L1CAM*.

Os três tipos de MCC encontradas nesta casuística foram observados em frequência similar à observada em outros estudos: ACC em 7 (33,3%), ApCC em 9 (42,9%) e HPP em 5 (23,8%)[3,10,17]. Em todos os pacientes com ACC as bandas de Probst estavam presentes, o que é um achado clássico[2,21] da agenesia primária de corpo caloso. Uma outra alteração característica é dilatação das porções posteriores dos ventrículos laterais, ou colpocefalia[17,21], que em nossa casuística estava presente em 11 pacientes (52,4%), 4 dos quais com ACC, 2 com ApCC e 6 com HCC.

Hetts *et al*[17] avaliaram 142 exames de RM de encéfalo com MCC para estudar a associação com outras alterações do SNC[9,17,23]. Em nossa casuística, semelhantes à literatura, as malformações mais frequentemente observadas foram: distúrbios de migração neuronal (24%), escassez de substância branca (19%) e alterações cerebelares (29%).

O paciente 5 apresentava ApCC, envolvendo sua porção rostral, colpocefalia e um padrão giral anormal, com sulcos extremamente superficiais e displasia hemisférica. Este padrão giral foi descrito previamente por Hetts *et al*[17] e não se enquadra nas categorias clássicas dos distúrbios de migração, tais como lissencefalia e paquigiria. Acredita-se que ele seja decorrente de um comprometimento difuso do desenvolvimento da substância branca cerebral, o que mostra a complexidade dos mecanismos envolvidos na formação cerebral[17]. Este paciente, associadamente, apresentava epilepsia de difícil controle medicamentoso.

De 15 a 70% dos indivíduos com MCC apresentam epilepsia, possivelmente em decorrência às malformações corticais associadas[3,10]. A epilepsia ocorreu em sete dos 21 sujeitos (33%), sendo de difícil controle medicamentoso em quatro. Destes quatro, em dois (casos 5 e 9) o exame de neuroimagem detectou distúrbio da migração e da organização cortical.

A investigação genética dos 21 pacientes evidenciou rearranjos cromossômicos em oito pacientes, sendo dois visualizados no exame de cariótipo, e nos outros seis somente após a realização do exame de *CGH-array.*

Em quatro pacientes foi observada VNC, que também estava presente em um dos genitores. Estas variações não são habitualmente encontradas na população normal, porém sua patogenicidade é incerta. No entanto é possível que algumas delas sejam reclassificadas, à medida que mais casos sejam investigados utilizando o *CGH-array*[14]. Penetrância incompleta poderia justificar a existência de genitor assintomático com a mesma alteração cromossômica, ou, alternativamente, a existência de alteração em gene alélico localizado no cromossomo sem rearranjo poderia ocasionar uma doença recessiva[14,15,26].

As alterações cromossômicas estruturais evidenciadas ao cariótipo com bandas G de sangue periférico foram:

- O caso 4 apresentava ACC e detectou-se a presença de material genético adicional no cromossomo 8 (46 XX, der 8). O cariótipo dos genitores foi normal, o que indica que esta alteração ocorreu *de novo*. A seguir foi realizado o *CGH-array* com a intenção de identificar o material genômico no cromossomo 8, que revelou um rearranjo complexo, sugerindo uma duplicação invertida associada a deleção

subtelomérica em 8p. Este desequilíbrio genômico, invdup 8p, têm sido descritos associados à MCC[3,10,30,35]. Estes pacientes apresentam microcefalia, dismorfismos faciais, hipotonia no início da vida, evoluindo com espasticidade, retardo mental grave, e podem apresentar epilepsia, malformações cardíacas ou renais[25]. Concordante com a literatura, esta paciente apresenta microcefalia, hipotonia e malformação cardíaca. Os achados de neuroimagem[25] frequentemente incluem a MCC, hipoplasia do vérmis cerebelar inferior, alteração de sinal da substância branca cerebral e aumento dos espaços liquóricos, supra-tentorial e infra-tentorial. As alterações observadas na RM de encéfalo de nossa paciente incluíram a ACC e o aumento dos espaços liquóricos. Os achados frequentes de VNC na porção distal do cromossomo 8 em indivíduos com MCC sugere a possibilidade de algum gene nesta região estar envolvido na MCC[25,35].

- O caso 8 apresentava HCC e observou-se material genético adicional no cromossomo 4 [46,XX,der(4)], herdado da mãe, que apresentava uma translocação balanceada. A presença de translocação equilibrada em um dos genitores aumenta o risco de repetição do problema em gestação subsequente. Foi realizado *CGH-array* para delimitar os rearranjos genômicos e detectou-se: duplicação da porção terminal do braço longo do cromossomo 10 (bandas 10q23.1 – q23.6) e deleção

da porção terminal do braço longo do cromossomo 4 (bandas 4 q34.3 – q35.2). Está associação não havia sido descrita associada à MCC.

O *CGH-array* evidenciou VNC *de novo*, de regiões genômicas, em dois dos 19 sujeitos (10,5%):

- No caso 18, com HCC, detectou a deleção 6q25.1-25.3. Perda de material genético desta região tem sido associada à MCC [2,3,10,30,31]. Em 2009 foram relatados quatro indivíduos[36] com deleção na região 6q25.2-q25.3 e clinicamente apresentavam microcefalia, atraso do DNPM, dismorfismos faciais e déficit auditivo. Estudo de neuroimagem foi realizado em três deles. evidenciando ACC em dois. Nesta investigação foi possível delimitar a menor região de sobreposição (*smallest region of overlap*, *SRO)* da deleção destes quatro pacientes, que se estendia por 3,5 Mb e continha 12 genes, dos quais somente um não é expresso no cérebro. Neste estudo, foi comparada a *SRO* dos dois pacientes com ACC às regiões de outros três pacientes com MCC previamente descritos [31,37,38]. A *SRO* destes cinco indivíduos delimitou uma SRO de 3,3 Mb para MCC.

  Comparando a deleção encontrada no caso 18 (posição genômica 152058303 - 157234642) com a SRO descrita nestes pacientes com ACC[39] (posição genômica 155349955 - 158870729) observamos uma sobreposição das regiões, reduzindo a SRO para ~2 Mb e reduzindo para quatro, os genes candidatos para MCC: *TIAM2, TFB1M, CLDN20, ARIDB1*.

- No caso 20, que tinha ApCC, identificou a presença de uma grande deleção, de 14,5 Mb, no cromossomo 4 (del 4q25-q28.1), que não havia sido detectada no cariótipo. Este achado corrobora a dificuldade em se identificar, com o auxílio do cariótipo perdas intersticiais de material genético. Revisão do exame de cariótipo, realizada, após se ter o resultado do *CGH-array*, não foi capaz de identificar esta deleção. Do ponto de vista clinico, o paciente apresentava retardo mental moderado, escafocefalia com perímetro cefálico normal, implantação baixa das orelhas, clinodactilia do quinto dedo bilateral, prega palmar única, artelhos sobrepostos e hipoplasia das unha dos pés.

  A deleção da região 4q25-q27 é associada à síndrome de Axenfeld-Rieger, tipo 1 (OMIM #180500), clinicamente[40] caracterizada por hipodontia, malformação da câmara anterior ocular, dismorfismos faciais e retardo mental. O gene responsável por esta síndrome, PITX2, se localiza na posição genômica 111538579 - 111558508. A deleção encontrada no caso 20 localiza-se na posição genômica 112972813 – 127471854 , que está cerca de 1,4 Mb distal à posição do gene *PITX2*, fora, portanto, da região crítica para a síndrome de Axenfeld-Rieger.

Nessa casuística, encontraram-se alterações na organização genômica clinicamente significativa em pacientes com agenesias completas, parciais ou hipoplasias de corpo caloso, indicando que a investigação destas anomalias devam ser realizadas em qualquer forma de MCC.

Em resumo, nesta investigação de 21 pacientes com MCC, associada a atraso do desenvolvimento neuropsicomotor ou retardo mental, foram encontrados dois pacientes com alterações cromossômicas detectadas pelo cariótipo com bandas G (9.5%) e outros dois indivíduos que apresentavam deleção *de novo* identificadas pelo *CGH-array*. Em quatro outros, encontraram-se VNC que também estava presente em um dos genitores, e, portanto tem significado clínico incerto[13,14,15].

A frequência de achados anormais (10,5%) que ocorreram *de novo* pela técnica de *CGH-array* parece ser similar à observada em outras condições que cursam com retardo mental de etiologia indefinida, estimada em 15%[29,41].

7 CONCLUSÕES

Em nossa amostra com 21 pacientes com malformação do corpo caloso e atraso do DNPM e/ou retardo mental, a investigação de alterações cromossômicas permitiu:

1. Determinar a prevalência, com o auxílio do cariótipo com bandas G, de anormalidades estruturais cromossômicas, que foi de 9,5%;

2. Determinar a prevalência de variações do número de cópias de regiões genômicas em pacientes com cariótipo normal, com o auxílio do *CGH-array*:

   - ✓ Deleções *de novo* ocorreram em 10,5% dos casos.
   - ✓ Variação do número de cópias, também presente em um dos genitores, foi detectada em 21% dos casos Estes achados têm significado clinico incerto.

3. Contribuir para a localização da genômica associadas à malformação do corpo caloso.

- ✓ Confirmação de regiões genômicas previamente descritas:

    1. Duplicação invertida do 8p.

    2. Deleção 6q25: a delimitação da região genômica deste caso ajudou a reduzir a menor região de sobreposição (*SRO*) na região 6q25 envolvida com malformação do corpo caloso.

- ✓ Identificação de regiões genômicas sem relatos prévios:

    1. Rearranjo cromossômico do cromossomo 4:

        del(4)(q34.3-35.2),

        dup(10)(q23.1-q26.3),

    2. Deleção intersticial 4q25-q28.1.

8 REFERÊNCIAS

1 Jeret JS, Serur D, Wisniewski KE, Lubin RA. Clinicopathological findings associated with agenesis of the corpus callosum. *Brain Dev.* 1987;9:255-64.

2 Dobyns WB. Absence makes the search grow longer. *Am J Hum Genet*. 1996;58:7-16.

3 Bedeschi MF, Bonaglia MC, Grasso R, Pellegri A, Garghentino RR, Battaglia MA,Panarisi AM, Di Rocco M, Balottin U, Bresolin N, Bassi MT, Borgatti R. Agenesis of the corpus callosum: clinical and genetic study in 63 young patients. *Pediatr Neurol.* 2006;34(3):186-93.

4 Glass HC, Shaw GM, Ma C, Sherr EH. Agenesis of corpus callosum in California 1983-2003: a population-based study. *Am J Med Genet A*. 2008;146A(19):2495-500.

5 Brown W S; Paul L K. Cognitive and psychosocial deficits in agenesis of the corpus callosum with normal intelligence *Cognitive Neuropsychiatry*, Volume 5, Number 2, 1 May 2000 , pp. 135-157(23)

6 Richards LJ, Plachez C, Ren T. Mechanisms regulating the development of corpus callosum and its agenesis in mouse and human. *Clin Genet.* 2004;66(4):276-89.

7 Paul LK, Brown WS, Adolphs R, Tyszka JM, Richards LJ, Mukherjee P, Sherr EH. Agenesis of the corpus callosum: genetic, developmental and functional aspects of connectivity. *Nat Rev Neurosci.* 2007 Apr;8(4):287-99.

8 dos Santos AC, Midleton SR, Fonseca RL, dos Santos SR, Llerena JC Jr, Vargas FR. Clinical, neuroimaging and cytogenetic findings in

20 patients with corpus callosum dysgenesis. *Arq Neuropsiquiatr*. 2002;60(2-B):382-5.

9 Serur D, Jeret JS, Wisniewski K. Agenesis of the corpus callosum: clinical, neuroradiological and cytogenetic studies. *Neuropediatrics*. 1988;19(2):87-91.

10 Schell-Apacik CC, Wagner C, Bihler M, Ertl-Wagner B, Heinrich U, Klopocki VMK, Muenke M, von Voss H. Agenesis and dysgenesis of the Corpus Callosum: clinical, genetic and neuroimaging findings in a series of 41 patientes. *Am J Med Genet A.* 2008;146A:2501-11.

11 Wain LV, Armour JA, Tobin MD. Genomic copy number variation, human health, and disease. *Lancet*. 2009 Jul 25;374(9686):340-50. Epub 2009 Jun 15.

12 Knijnenburg J, Szuhai K, Giltay J, Molenaar L, Sloos W, Poot M, Tanke HJ, Rosenberg C. Insights from genomic microarrays into structural chromosome rearrangements. *Am J Med Genet* A. 2005 Jan 1;132A(1):36-40.

13 Oostlander AE, Meijer GA, Ylstra B. Microarray-based comparative genomic hybridization and its applications in human genetics. *Clin Genet*. 2004 Dec;66(6):488-95.

14 Hastings PJ, Lupski JR, Rosenberg SM, Ira G. Mechanisms of change in gene copy number Nat Rev Genet. 2009 Aug;10(8):551-64.

15 Stankiewicz P, Lupski JR. The genomic basis of disease, mechanisms and assays for genomic disorders. *Genome Dyn*. 2006;1:1-16.

16 Wahl M, Strominger Z, Jeremy RJ, Barkovich AJ, Wakahiro M, Sher EH, Mukherjee P. Variability of homotopic and heterotopic callosal connectivity in partial agenesis of the corpus callosum: a 3T diffusion tensor imaging and Q-ball tractography study. *Am J Neuroradiol.* 2009;30:282-9.

17 Hetts SW, Sherr EH, Chao S, Gobuty S, Barkovich AJ. Anomalies of the corpus callosum: an MR analysis of the phenotypic spectrum of associated malformations. *AJR*. 2006;187:1343-8.

18 Machado A, Neuroanatomia Funcional, *Atheneu*, 1988 - Capítulo VII: 45-46

19 Ren T, Anderson A, Shen WB, Huang H, Plachez C, Zhang J, Mori S, Kinsman SL, Richards LJ. Imaging, anatomical, and molecular analysis of callosal formation in the developing human fetal brain. *Anat Rec A Discov Mol Cell Evol Biol*. 2006;288(2):191-204.

20 Volpe J. *Neurology of the newborn*. 3rd ed. Philadelphia: Saunders; 1995.

21 Paul LK, Brown WS, Adolphs R, Tyszka JM, Richards LJ, Mukherjee P, Sherr EH. Agenesis of the corpus callosum: genetic, developmental and functional aspects of connectivity. *Nat Rev*. 2007;8:287-99.

22 Richards, LJ. Axonal pathfinding mechanisms at the cortical midline and in the development of the corpus callosum. *Braz J Med Biol Res*. 2002 Dec;35(12):1431-9.

23 Kuker W, Mayrhofer H, Mader I, Nagele T, Krageloh-Mann I. Malformations of the midline commissures: MRI findings in different forms of callosal dysgenesis. *Eur Radiol.* 2003;13(3):598-604.

24 Thompson&Thompson, Genética Médica. *Guanabara* 6th Edition, 2002, Cap. 1, 5

25 Neuroimaging in nine patients with inversion duplication of the short arm of chromosome 8. *Neuropediatrics*. 2006 Apr;37(2):83-7.

26 Lee C, Iafrate AJ, Brothman AR. Copy number variations and clinical cytogenetic diagnosis of constitutional disorders. *Nat Genet.* 2007 Jul;39(7 Suppl):S48-54.

27 Zollino M, Lecce R, Fischetto R, Murdolo M, Faravelli F, Selicorni A, Butte C, Memo L, Capovilla G, Neri G. Mapping the Wolf-Hirschhorn syndrome phenotype outside the currently accepted WHS critical region and defining a new critical region, WHSCR-2. *Am J Hum Genet.* 2003;72(3):590-7.

28 Lawce HJ, Brown MG. Cytogenetics an overview. In: Barch MJ, Kutsen T, Spurbeck J. *The AGT cytogenetics laboratory manual.* Philadelphia: Lippincott-Raven Publishers; 1997.

29 Rosenberg C, Knijnenburg J, Bakker E, Vianna-Morgante AM, Sloos W, Otto PA, Kriek M, Hansson K, Krepischi-Santos AC, Fiegler H, Carter NP, Bijlsma EK, van Haeringen A, Szuhai K, Tanke HJ. Array-CGH detection of micro rearrangements in mentally retarded individuals: clinical significance of imbalances present both in affected children and normal parents. *J Med Genet.* 2006 Feb;43(2):180-6. Epub 2005 Jun 24.

30 Sherr EH, Owen R, Albertson DG, Pinkel D, Cotter PD, Slavotinek AM, Hetts SW, Jeremy RJ, Schilmoeller G, Schilmoeller K, Wakahiro M, Barkovich AJ. Genomic microarray analysis identifies candidate loci in patients with corpus callosum anomalies. *Neurology*. 2005;65(9):1496-8.

31 Pirolla B, Bortotto L, Giglio S, Piovan E, Janes A, Guerrini R, Zuffardi O. Agenesis of corpus callosum with Probst bundles owing to haploinsufficiency for a gene in an 8cM region of 6q25. *J Med Genet.* 1998;35:1031-3.

32 Katafuchi Y, Fukuda T, Maruoka T, Tokunaga Y, Yamashita Y, Matsuishi T. Partial trisomy 6p with agenesis of the corpus callosum and choanal atresia J Child Neurol. 1992 Jan;7(1):114-6

33 Pirola B, Bortotto L, Giglio S, Piovan E, Janes A, Guerrini R, Zuffardi O. Agenesis of the corpus callosum with Probst bundles owing to haploinsufficiency for a gene in an 8 cM region of 6q25. *J Med Genet.* 1998 Dec;35(12):1031-3

34 Wahl M, Strominger Z, Jeremy RJ, Barkovich AJ, Wakahiro M, Sherr EH, Mukherjee P. Variability of homotopic and heterotopic callosal connectivity in partial agenesis of the corpus callosum: a 3T diffusion tensor imaging and Q-ball tractography study. *AJNR Am J Neuroradiol.* 2009 Feb;30(2):282-9. Epub 2008 Nov 11.

35 Fan YS, Siu VM. Molecular cytogenetic characterization of a derivative chromosome 8 with an inverted duplication of 8p21.3-->p23.3 and a rearranged duplication of 8q24.13-->qter. *Am J Med Genet*. 2001 Aug 15;102(3):266-71.

36 Nagamani SC, Erez A, Eng C, Ou Z, Chinault C, Workman L, Coldwell J, Stankiewicz P, Patel A, Lupski JR, Cheung SW. Interstitial deletion of 6q25.2-q25.3: a novel microdeletion syndrome associated with microcephaly, developmental delay, dysmorphic features and hearing loss. *Eur J Hum Genet*. 2009;17(5):573-81.

37 Meng J, FulitaH, Nagahara N, Kashiwai A, Yoshioka Y, Funato M. Two patients with chromosome 6q terminal deletions withbreakpoints at q24.3 and q25.3. *Am J Med Genet.* 1992; 43: 747-750.

38 Sukumar S, Wang S, Hoang K et al: Subtle overlapping deletions in the terminal region of chromosome 6q24.2-q26: three cases studied using FISH. *Am J med Genet*. 1999; 87: 17 -22.

39 Nagamani SC, Erez A, Eng C, Ou Z, Chinault C, Workman L, Coldwell J, Stankiewicz P, Patel A, Lupski JR, Cheung SW. Interstitial deletion of 6q25.2-q25.3: a novel microdeletion syndrome associated with microcephaly, developmental delay, dysmorphic features and hearing loss. *Eur J Hum Genet*. 2009 May;17(5):573-81

40 Schinzel A, Brecevic L, Dutly F, Baumer A, Binkert F, Largo RH. Multiple congenital anomalies including the Rieger eye malformation in a boy with interstitial deletion of (4) (q25-->q27) secondary to a balanced insertion in his normal father: evidence for haplotype insufficiency causing the Rieger malformation. *J Med Genet.* 1997 Dec;34(12):1012-4.

41 Shaw-Smith C, Redon R, Rickman L, Rio M, Willatt L, Fiegler H, Firth H, Sanlaville D, Winter R, Colleaux L, Bobrow M, Carter NP. Microarray based comparative genomic hybridisation (array-CGH) detects submicroscopic chromosomal deletions and duplications in patients with learning disability/mental retardation and dysmorphic features. *J Med Genet.* 2004 Apr;41(4):241-8.

9 ANEXOS

Anexo 1 - Termo de Consentimento

HOSPITAL DAS CLÍNICAS
DA
FACULDADE DE MEDICINA DA UNIVERSIDADE DE SÃO PAULO

TERMO DE CONSENTIMENTO LIVRE E ESCLARECIDO

I - DADOS DE IDENTIFICAÇÃO DO SUJEITO DA PESQUISA OU RESPONSÁVEL LEGAL

1. NOME DO PACIENTE: .....

DOCUMENTO DE IDENTIDADE Nº : ..... SEXO : .M F

DATA NASCIMENTO: ...../...../.....

ENDEREÇO: ..... Nº ..... APTO: .....

BAIRRO: ..... CIDADE: .....

CEP:.....TELEFONE: DDD (.....) .....

2.RESPONSÁVEL LEGAL: .....

NATUREZA (grau de parentesco, tutor, curador etc.) .....

DOCUMENTO DE IDENTIDADE :.....SEXO: M F

DATA NASCIMENTO.: ...../...../.....

ENDEREÇO: ..... Nº ..... APTO: .....

BAIRRO: ..... CIDADE: .....

CEP: ..... TELEFONE: DDD (.....).....

II - DADOS SOBRE A PESQUISA CIENTÍFICA

1. TÍTULO DO PROTOCOLO DE PESQUISA:
Investigação de Alterações Cromossômicas em Pacientes com Agenesia de Corpo Caloso

2. PESQUISADOR: Marcília Lima Martyn

CARGO/FUNÇÃO: Médica

INSCRIÇÃO CONSELHO REGIONAL Nº: CREMESP 92178

UNIDADE DO HCFMUSP: ICHC

3. AVALIAÇÃO DO RISCO DA PESQUISA:

SEM RISCO RISCO MÍNIMO X RISCO MÉDIO

RISCO BAIXO RISCO MAIOR

(probabilidade de que o indivíduo sofra algum dano como consequência imediata ou tardia do estudo)

4.DURAÇÃO DA PESQUISA : 04 anos

_____

III - REGISTRO DAS EXPLICAÇÕES DO PESQUISADOR AO PACIENTE OU SEU REPRESENTANTE LEGAL SOBRE A PESQUISA CONSIGNANDO:

1. justificativa e os objetivos da pesquisa

2. procedimentos que serão utilizados e propósitos, incluindo a identificação dos procedimentos que são experimentais

3. desconfortos e riscos esperados

4. benefícios que poderão ser obtidos

5. procedimentos alternativos que possam ser vantajosos para o indivíduo

O objetivo desse estudo é o de investigar as causas genéticas de uma malformação cerebral conhecida como **agenesia do corpo caloso**. Existem agenesias parciais ou completas, e o diagnóstico pode ser estabalecido antes do nascimento, pelo exame de ultrassom, ou após o parto, com o auxilio da tomografia computadorizada ou da ressonância magnética. Uma vez feito o diagnóstico da malformação, é recomendada a investigação de anormalidades no número ou na forma dos cromossomos, por meio de exame conhecido como cariótipo. O presente estudo pretende investigar a existência de pequenas perdas ou ganhos de material genético por meio de uma técnica conhecida como hibridação comparativa genômica, em indivíduos que:

a. Tenham agenesia parcial ou completa de corpo caloso, associadas ou não a outras malformações.

b. Possuam cariótipo normal.

c. Não tenham uma causa difinida para a agenesia do corpo caloso.

Para fazer esse estudo, será necessário:

a. Ter o consentimento para a realização da pesquisa assinado por um dos genitores ou responsável legal.

Os procedimentos constantes nesse estudo consistem em:

a. Realização de história clínica e de exame físico e neurológico detalhado.

b. Reavaliação dos exames de imagem (tomografia ou ressonância) previamente realizados, para confirmar a existência de agenesia parcial ou completa do corpo caloso.

c. Coleta de uma amostra de cerca de 10 mL (o que equivale ao volume de uma colher de sopa) de sangue do paciente e de seus pais, que será utilizado para a realização desse estudo.

A participação neste estudo trará riscos mínimos ao paciente ou aos seus familiares, uma vez a coleta de sangue é um procedimento que pode causar dor, desconforto e uma mancha roxa na local da punção, que desaparece espontaneamente. Há um risco muito pequeno de infecção local e se isso ocorrer será necessário tratamento.

Este estudo poderá auxiliar a aumentar o entendimento das causas da agenesia de corpo caloso mas não se espera que contribua para o tratamento dessa alteração. Em alguns casos, esse estudo poderá ajudar a definir o risco de repetição dessa alteração em gestação futura, contribuindo para o aconselhamento genético.

IV - ESCLARECIMENTOS DADOS PELO PESQUISADOR SOBRE GARANTIAS DO SUJEITO DA PESQUISA CONSIGNANDO:

1. acesso, a qualquer tempo, às informações sobre procedimentos, riscos e benefícios relacionados à pesquisa, inclusive para dirimir eventuais dúvidas.

2. liberdade de retirar seu consentimento a qualquer momento e de deixar de participar do estudo, sem que isto traga prejuízo à continuidade da assistência.

3. salvaguarda da confidencialidade, sigilo e privacidade.

4. disponibilidade de assistência no HCFMUSP, por eventuais danos à saúde, decorrentes da pesquisa.

5. viabilidade de indenização por eventuais danos à saúde decorrentes da pesquisa.

Garantimos que terá todas as dúvidas esclarecidas e terá acesso, a qualquer tempo, às informações sobre procedimentos, riscos e benefícios relacionados à pesquisa.

Terá, também, a liberdade de retirar seu consentimento a qualquer momento e de deixar de participar do estudo, sem que isto traga prejuízo à continuidade da assistência.

Nos responsabilizamos pela salguarda da confidencialidade, sigilo e privacidade de todas as informações obtidas e em caso de publicação de resultados não serão citados nomes ou outros dados que possibilitem a identificação dos pacientes participantes da pesquisa.

O Hospital das Clínicas da Faculdade de Medicina da Universidade de São Paulo disponibilizará de todos os serviços visando à assistência médica necessária em casos de eventuais danos à saúde, decorrentes da pesquisa.

V. INFORMAÇÕES DE NOMES, ENDEREÇOS E TELEFONES DOS RESPONSÁVEIS PELO ACOMPANHAMENTO DA PESQUISA, PARA CONTATO EM CASO DE INTERCORRÊNCIAS CLÍNICAS E REAÇÕES ADVERSAS.

Dra Marcília Lima Martyn

Dr Fernando Kok

Ambulatório de Neurologia Infantil (6º andar do Prédio dos Ambulatórios) – Hospital das Clínicas de São Paulo

Av. Dr. Enéas de Carvalho Aguiar, 255 – Cerqueira César

São Paulo – SP

11. 3069 – 6341/ 11. 8207 – 4834/ 11. 3069 - 6401

VI. **OBSERVAÇÕES COMPLEMENTARES**:

VII - CONSENTIMENTO PÓS-ESCLARECIDO

Declaro que, após convenientemente esclarecido pelo pesquisador e ter entendido o que me foi explicado, consinto em participar do presente Protocolo de Pesquisa

São Paulo, de de 2008.

_____
assinatura do sujeito da pesquisa ou responsável legal

_____
assinatura do pesquisador
(carimbo ou nome Legível)

Anexo 2 - Roteiro de Anamnese e Exame Físico e Neurológico

Identificação

Nome:

Idade DN

Escolaridade Telefones

Mãe: Pai:

Antecedentes Familiares

Mãe anos, G P A

Pai anos. Irmãos:

Pais consangüíneos: não ( ) sim ( ) grau

Doenças Neurológicas:

HEREDOGRAMA

Antecedentes pessoais:

Gestação:

Intercorrências ( ) não ( ) sim

Parto: ( ) a termo ( ) não _____ semanas.

( ) normal ( ) cesariana ( ) fórceps

intercorrências ( ) não ( ) sim

APGAR 1'___5'___

Pnasc_____g (p___) Est____cm (p___) PC____cm (p___)

Período Neonatal:

Intercorrências ( ) não ( ) sim

Patologias Prévias:

Roteiro de Anamnese e Exame Físico e Neurológico

DNPM:

1. Motor grosseiro:

Sustento cefálico: incompleto (___m) completo (___m) Rola (___m)

Senta: com apoio (___m) sem apoio (___m)

Fica em pé (___m) Engatinha (___m)

Anda: com apoio (___m) sem apoio (___m)

2. Motor fino:

Agarra objeto (___m) mãos juntas (___m)

Troca objetos de mão (___m) Rabisca (___m)

Monta torre (___m, ___cubos) Imita linha vertical (___m)

Folhea livro (___m) Desenha pessoa (___m ___partes).

3. Linguagem:

Vocaliza (___m) Gargalha (___m) Grita (___m)

Lalação (___m) 1ª palavras (___m)

Frases agramaticais (___m) gramaticais(___m)

4. Pessoal-social

Olha face (___m) Sorriso reativo (___m)espontâneo (___m)

Reconhece a mão (___m) Faz tchau (___m) Imita atividades (___m)

Bebe no copo (___m) Ajuda em casa (___m) Usa colher (___m)

Tira a roupa (___m) Coloca a roupa (___m)

Escova dentes com ajuda (___m) sem ajuda (___m) Lava e seca as mãos (___m)

Controle esfincteriano diurno (___m) noturno (___m)

ATUAL: adequado sim (___) não (___) atraso

Roteiro de Anamnese e Exame Físico e Neurológico

Exame Físico:

Peso _____cm (p___) Estatura _____cm (p___)

Crânio: PC____cm (p___) BA___cm AP ___cm Bregma _____

Inspeção:_____

Hipertelorismo não ( ) sim ( ) Hipotelorismo não ( ) sim ( ).

Pele: sem alterações ( ) manchas hipocrômicas ( ) café com leite ( )

Demais sistemas: alterações não ( ) sim ( )

Exame Neurológico:

Facies e atitude:

Linguagem:

Praxias de defesa:

Equilíbrio:

Motricidade Voluntária:

- Inspeção (espontânea):
- Prova do rechaço MMSS MMII
- Provas deficitárias:
- Força muscular:
- Coordenação:

  Apendicular:

  Axial:

Motricidade Passiva:

Motricidade Automática:

Controle esfincteriano ( )diurno ( )noturno

Reflexos osteotendíneos:

Reflexos Primitivos:

Movimentação involuntária espontânea:

Sensibilidade:

Alterações Tróficas:

Distúrbios Neurovegetativos

Nervos Cranianos:

Roteiro de Anamnese e Exame Físico e Neurológico

Diagnósticos:

1. Sindrômicos:
2. Topográfico:
3. Nosológico:
4. Etiológico:

Moléstias associadas:

Condutas:

1. Exames de imagem
2. Exames de laboratório
3. EEG
4. Medicações
5. Retorno
6. Outros

Anexo 3 – Genoma Humano

São Paulo, 2 de outubro de 2006

A Comissão de Ética em Pesquisa do Hospital das Clínicas da USP

Prezados Senhores,

Vimos, por meio desta, confirmar que a realização dos exames de hibridação comparativa genômica (CGH), empregadas na investigação de pacientes que apresentam agenesia parcial ou completa de corpo caloso no projeto "Investigação de Alterações Cromossômicas em Pacientes com Agenesia de Corpo Caloso" serão realizados em nosso serviço. Essa técnica já se encontra padronizada e é utilizada na investigação de indivíduos que apresentam retardo mental e outras alterações congênitas, sem etiologia definida.

Atenciosamente

Profa. Carla Rosemberg
Centro de Estudos do Genoma Humano
Instituto de Biociências da USP

CENTRO DE ESTUDOS DO GENOMA HUMANO
DEPARTAMENTO DE BIOLOGIA - INSTITUTO DE BIOCIÊNCIAS - UNIVERSIDADE DE SÃO PAULO
Rua do Matão - Travessa 13, nº106 - Cidade Universitária - São Paulo/SP
CEP 05508-090 Tel. (55 11) 3091-7966 R-215 Fax: R-229 http://genoma.ib.usp.br

Anexo 4 – CAPPESQ

HOSPITAL DAS CLÍNICAS
DA FACULDADE DE MEDICINA
DA UNIVERSIDADE DE SÃO PAULO

CAPES
2006

APROVAÇÃO

A Comissão de Ética para Análise de Projetos de Pesquisa - CAPPesq da Diretoria Clínica do Hospital das Clínicas e da Faculdade de Medicina da Universidade de São Paulo, em sessão de 26.10.06, **APROVOU** o Protocolo de Pesquisa nº **1049/06,** intitulado: **"Investigação de alterações cromossômicas em pacientes com agenesia de corpo caloso"**, apresentado pelo Departamento de **Neurologia,** inclusive Termo de Consentimento Livre e Esclarecido.

Cabe ao pesquisador elaborar e apresentar à CAPPesq, os relatórios parciais e final sobre a pesquisa (Resolução do Conselho Nacional de Saúde nº 196, de 10.10.1996, inciso IX. 2, letra "c")

Pesquisador(a) Responsável: **Prof.Dr. Fernando Kok**

Pesquisadores Executantes: Dra. Marcilia Lima Martyn

CAPPesq, 26 de Outubro de 2006.

PROF. DR. EUCLIDES AYRES DE CASTILHO
Presidente da Comissão de Ética para Análise de Projetos de Pesquisa

Comissão de Ética para Análise de Projetos de Pesquisa do HCFMUSP e da FMUSP
Diretoria Clínica do Hospital das Clínicas da Faculdade de Medicina da Universidade de São Paulo
Rua Ovídio Pires de Campos, 225, 5º andar - CEP 05403 010 – São Paulo – SP
Fone: 011 - 30696442 fax : 011 - 3069 6492 – e-mail : cappesq@hc.net.usp.br / secretariacappesq2@hcnet.usp.br
tms

Apêndices

Apêndice 1 – Pacientes com alteração cromossômica identificada ao cariótipo

Caso 4 – LJFZ, 3m, feminino.

Antecedentes: Gestação: sem intercorrências. Período neonatal: detectado CIV.

História Familiar: Pais não consangüíneos. Mãe G3 A1(aborto espontâneo no 1º trimestre) P3. 2 irmãos (5 e 8 anos) hígidos.

DNPM: Sustento cefálico completo aos 6 meses. Linguagem: Localiza sons. Balbucia e grita. Seguimento com o olhar intermitente. Leva mão a objeto. Sorriso social.

Exames Propedêuticos:

- RM de encéfalo: ACC (b) com aumento dos espaços liquóricos supra e infratentoriais (c).
- Cariótipo: 46, XX, der (8)
- *CGH-array:*

del(8)(p23.3-23.1), posições genômicas 181330 – 6907824
dup(8)(p23.1-p11.21), posições genômicas 12285264 - 43175035

Exame Físico e Neurológico: PC = 43 cm (>p98%)
Fronte ampla (a)
Hipotonia global. Sustento cefálico completo.
Sem déficits motores. Leva à mão a objetos.
Reflexos profundos presentes e simétricos. Reflexo cutâneo-plantar indiferente bilateralmente.
Fixa o olhar e segue intermitentemente.

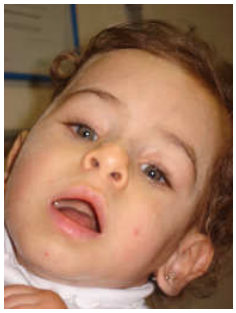
(a)

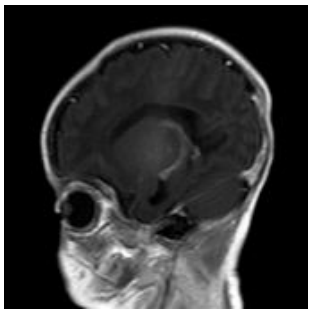
(b)

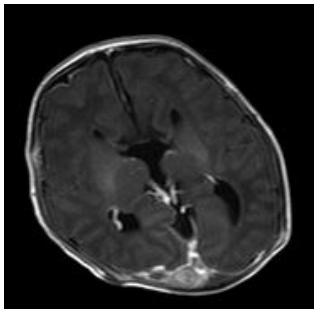
(c)

Caso 8 – LVSL, 1 ano 6 meses, feminino.

Antecedentes: Gestação: sem intercorrências. PNPT, 29 semanas, pesou 900g. Período neonatal: permaneceu na UTI neonatal por 7 meses, evoluindo com cardiomiopatia hipertrófica.

História Familiar: Pais não consangüíneos. 1 irmã, 3 a 4m meses, hígida.

DNPM: Sem sustento cefálico. Vocaliza, grita e ri. Fixa o olhar. Não leva mãos a objetos. Sorriso social. Brinca com os pés e com as mãos.

Exames Propedêuticos

- RM encéfalo: HCC (d), colpocefalia e escassez da substância branca periventricular (f).
- Cariótipo: 46,XX,der(4)t(4;10)(q35;q23), herança materna: 46XX t (4,10) (q35,q23).
- *CGH-array:*
  del(4)(q34.3 – q35.2), posição genômica 181540469 – 190887401.
  dup (10)(q23.1-26.3), posição genômica 83050532 – 135254661.

Exame Físico e Neurológico: PC = 41cm (muito abaixo do p2,5%),
Fronte ampla, implantação baixa das orelhas (c).
Diparesia facial (d), lábio superior antevertido, microtia, fenda palatina e blefarofimose.
Camptodactilia na mão direita (a). Pés tortos. Artelhos sobrepostos (b).
Sem sustento cefálico. Hipotonia axial.
Hipertonia apendicular com restrições articulares.
Reflexos profundos exaltados. Reflexo cutâneo-plantar extensor bilateral.

(a)

(b)

(c)

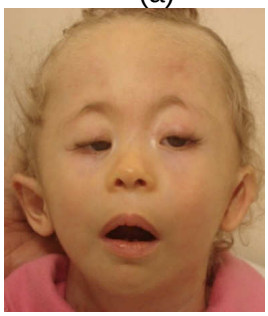
(d)

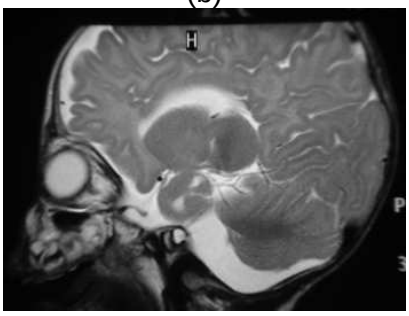
(e)

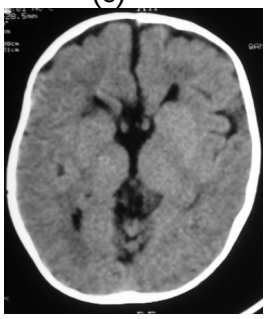
(f)

Apêndice 2 – Pacientes com variação no número de cópias, herdadas, identificadas pelo *CGH-array*.

Caso 5 – GNO, 12m, masculino.

Antecedentes: Gestação: pouca movimentação fetal, ultra-sonografia ao 6º mês observou atrofia de cerebelo. Evoluiu com bradicardia, sendo indicado PC com 37 semanas. Período neonatal: sem intercorrências.
Epilepsia com crise de difícil controle.

História Familiar: Filho único de pais não consanguíneos. Pai teve epilepsia na infância, fez uso de carbamazepina.

DNPM: Sustento cefálico incompleto. Começando a fixar o olhar. Emiti sons. Não pega objetos.

Exames Propedêuticos:

- RM de encéfalo: ApCC (c), preservada a porção do corpo e do esplênio do CC; colpocefalia (a) e simplificação do padrão giral (b).
- Cariótipo: 46, XY.
- *CGH-array* evidenciou VNC na região (1)(p31.1 – p31.2) nas posições genômicas 70103953 – 70945901, identificada na mãe (clinicamente normal).

Exame Físico e Neurológico*:* PC = 42 cm (< p 2,5%)
Contato visual pobre, parece procurar seguindo os sons, mas não fixa o olhar.
Hipotonia global, sem sustento cefálico. Suga bem.
Reflexos profundos presentes e simétricos. Reflexos cutâneo-plantar extensores bilateralmente.
FO: não realizado. Pupilas iso- e fotorreagentes.

Caso 5

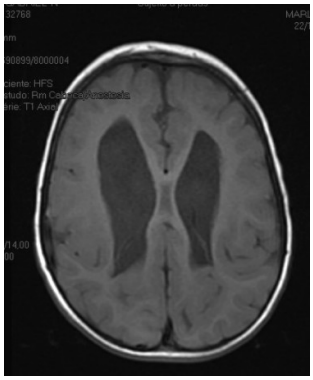
(a)

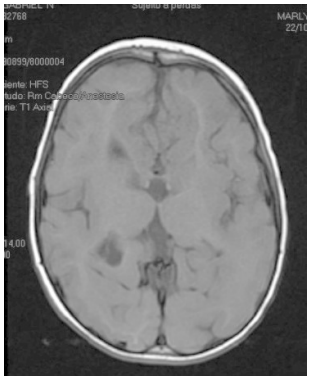
(b)

(c)

Caso 9 – SFB, 1 ano e 6 meses, feminino.

Antecedentes: Gestação: sem intercorrências. PCAT. Período neonatal: desconforto respiratório importante necessitou de ventilação mecânica por 3 dias.
Iniciou crises, tipos espasmos infantis, aos 4 meses. Apesar dos uso de medicações anticonvulsivantes mantém crises diárias.

História Familiar: Filha única de pais não consanguíneos.

DNPM: Sustento cefálico antes dos 4 meses. Começando a andar sem apoio. Lalação 16 meses. Entende ordens simples.

Exames Propedêuticos:

- RM de encéfalo: ApCC (c), displasia frontal bilateral (b), com interdigitação dos giros, e imagem cística cerebelar
- Cariótipo: 46, XX
- *CGH-array:* evidenciou VNC (duplicação) na região (6)(q12), nas posições genômicas 6578054 – 68157449, identificada na mãe (clinicamente normal).

Exame Físico e Neurológico*:* PC = 47 cm (p 50%)
Comportamento autista, pouca interação com o meio.
Fixa o olhar e segue.
Senta sem apoio e troca passos.
Sem déficits motores. Reflexos profundos presentes e simétricos. Reflexos cutâneo-plantar flexores bilateralmente.
FO: normal. Pupilas iso e fotorreagentes.

Caso 9

Fasces incaracterísticas

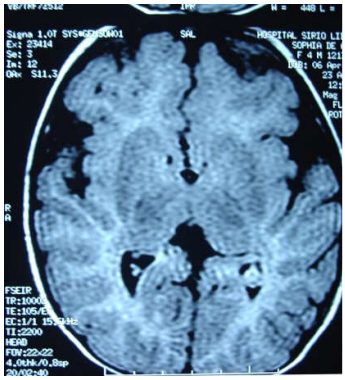
(b)

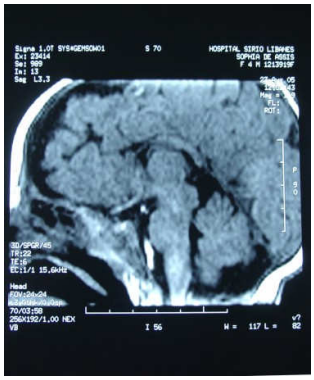
(c)

Caso 15 – TCS, 5 anos e 11 meses, feminino.

Antecedentes: Gestação: sem intercorrências. PCAT. Período neonatal: observado fontanela anterior ampla.

História Familiar: Pais não consanguíneos. Mãe, G4 A1 P3 (irmão, 20 anos e irmã, 17anos, hígidos). Aborto espontâneo no 1º trimestre.

DNPM: Sentou sem apoio aos 4 m. Andou sem apoio com 1 ano e 2 meses. Primeiras palavras com 1 ano. Iniciou controle esfincteriano com 1 ano e 8 meses. Atual: Linguagem adequada, independente para AVD, freqüentando a escola (pré-escola): copia letras e números.

Exames Propedêuticos:

- RM de encéfalo: ACC (a) com visualização das bandas de Probst (b), e colpocefalia.
- Cariótipo: 46, XX
- *CGH-array:* evidenciou VNC (deleções) nas regiões (9)(p21.1) e (14)(q11.2), ambas identificadas na mãe (clinicamente normal).

Exame Físico e Neurológico*:* PC = 55 cm (>p 98%)
Fácies com hipertelorismo, fronte ampla, orelhas de implantação baixa (c).
Linguagem: dislalias. Tem dificuldade para compreender ordens.
Sem déficits motores. Reflexos profundos presentes e simétricos. Reflexos cutâneo-plantar flexores bilateralmente.
FO: normal. Pupilas isso e fotorreagentes.

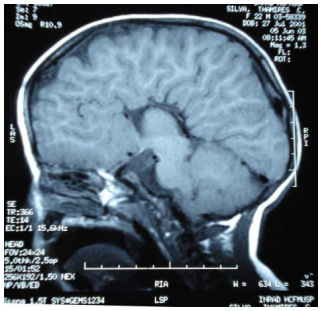
(a)

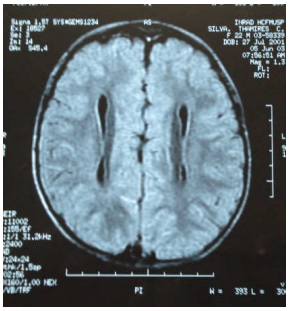
(b)

(c)

Caso 16 – SABS, 7 anos e 6 meses, feminino.

Antecedentes: Gestação: sem intercorrências. PCAT. Período neonatal: sem intercorrências.

História Familiar: Pais não consanguíneos. 2 irmãos hígidos (irmã, 17 anos e irmão, 10 anos).

DNPM: Linguagem: primeiras palavras com 1 ano e 6 meses, frases agramaticais com 2 anos. Sentou sem apoio com 1 ano e andou sem apoio com 4 anos. Controle esfincteriano com 2 anos e 6 meses. Atual: conhece as cores, não copia letras, discurso pobre, necessita de supervisão para AVD.

Exames Propedêuticos:

- RM de encéfalo: ApCC (b), displasia frontal bilateral, com interdigitação dos giros, imagem cística cerebelar (c) e encefalocele posterior (b).
- Cariótipo: 46, XX.
- *CGH-array:* evidenciou VNC na região dup(6)(q12) nas posições genômicas 6578054 – 68157449 (herdado da mãe).

Exame Físico e Neurológico*:* PC = 55,3 cm (>p 98%)
Fácies com hipertelorismo (a), fronte ampla (a), orelhas de implantação baixa.
Reflexos profundos presentes e simétricos. Reflexos cutâneo-plantar flexores bilateralmente.
FO: normal. Estrabismo divergente bilateral.

(a)

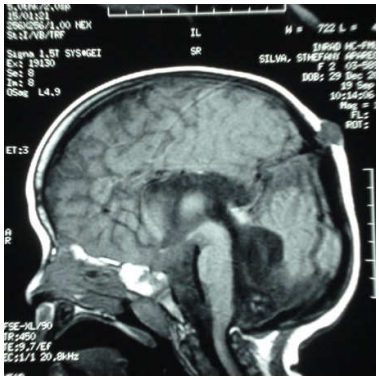
(b)

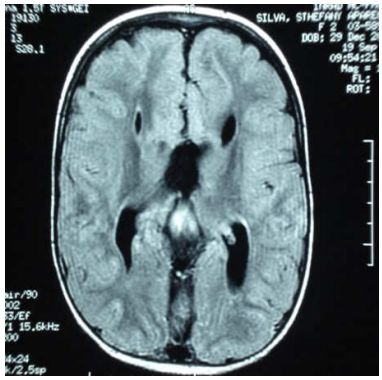
(c)

Apêndice 3 – Pacientes com alterações genômicas identificadas pelo *CGH-array*.

Caso 18 – NCC, 8 anos, feminino.

Antecedentes: Gestação: sem intercorrências. PCPT, 32 semanas. Período neonatal: internação em UTI neonatal por 30 dias, evoluindo com broncopneumonia, hipoglicemia de difícil controle, diagnosticado CIA. Aos 3m observado hipotireoidismo. Aos 2 anos submetida à correção da CIA. Faleceu 3 meses após a avaliação, devido a complicações respiratórias.

História Familiar: Filha única de pais não consanguíneos.

DNPM: Linguagem: emite sons. Sentou sem apoio com 1 ano, andou sem apoio aos 4 anos. Iniciou controle esfincteriano aos 2 anos e 6 meses, necessita de supervisão para AVD.

Exames Propedêuticos:

- RM de encéfalo: HCC, hipoplasia do vérmis cerebelar.
- Cariótipo: 46, XX.
- *CGH-array:* evidenciou deleção na região (6)(q25.1-q25.3) nas posições genômicas 152058303 – 157234642.

Exame Físico e Neurológico*:* PC = 48 cm (<p 2,5%)
Hipertricose, macroglossia, nariz proeminente
Sem déficit motores.
Reflexos profundos presentes e simétricos. Reflexos cutâneo-plantar flexores bilateralmente.
FO: normal. Estrabismo divergente bilateral.

NCC, aos 3 anos, nota-se a macroglossia (Foto cedida por Dra. Débora Bertolla, Serviço de genética, Instituto da Criança)

Caso 20 – DFL, 8 anos e 10 meses, masculino.

Antecedentes: Gestação: sem intercorrências. PNAT. Período neonatal: desconforto respiratório leve.

História Familiar: Pais não consanguíneos. 1 irmão, 13 anos, hígido.

DNPM: Linguagem: primeiras palavras com 2 ano e 6 meses, frases gramaticais com 4 anos. Sentou sem apoio com 2 ano e andou sem apoio com 3 anos. Controle esfincteriano com 4 anos e 6 meses. Atual: conhece as cores, não copia letras, discurso pobre, necessita de supervisão para AVD.

Exames Propedêuticos:

- RM de encéfalo (d, e): ApCC, somente a porção do joelho está preservada.
- Cariótipo: 46, XX.
- *CGH-array:* evidenciou deleção na região (4)(q25-q28.1) nas posições genômicas 112972813– 127471854.

Exame Físico e Neurológico*:* PC = 53 cm (p50 – p98%)
Escafocefalia (c). Desvio de septo nasal (b)
Implantação baixa das orelhas, clinodactilia bilateral nas mãos (a), prega única palmar bilateral. Dedos dos pés sobrepostos, co clinodactilia do 4°artelho. Hipoplasia das unhas dos pés.
Sem déficits motores. Reflexos osteotendíneos presentes e simétricos. RCP flexores.
FO: normal. Motricidade ocular (extrínseca e intrínseca) preservadas.

(a)

(b)

(c)

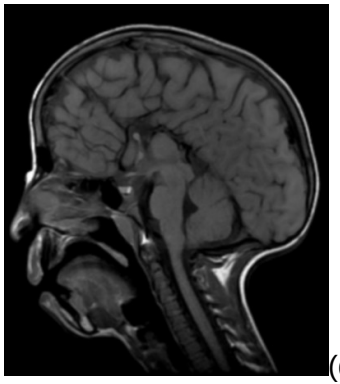
(d)

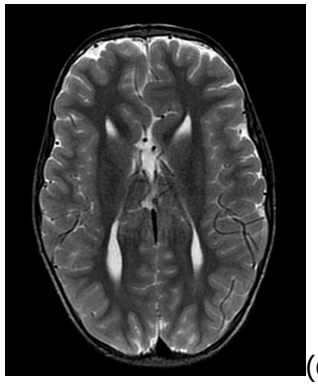
(e)

Apêndice 4 – Pacientes sem alterações cromossômicas.

Caso 1 – BRO, 2m, masculino.

Antecedentes:Gestação: sem intercorrências. Observado cisto inter-hemisférico no exame de ultra-sonografia morfológico PCAT. Período neonatal: sem intercorrências.

História Familiar: Único filho do casal de pais não consangüíneos. 4 meio-irmãos maternos: 1, masculino, faleceu com 43 dias de vida devido hidrocefalia gigante. Os demais 3 meio-irmãos são hígidos.

Exames Propedêuticos

- RM encéfalo: ACC, colpocefalia, banda de Probst à esquerda. Hipoplasia do vérmis cerebelar. Cisto inter-hemisférico mediano e paramediano à direita, que se comunica com os VVLL. Lobos frontais com heterotopia (displasia frontal direita e heterotopias). Malformação de tronco.
- Cariótipo: 46, XY
- *CGH-array* sem alterações.

DNPM: Sem sustento cefálico. Choro articulado. Emite sons guturais e grita. Fixa o olhar. Procura os sons.

Exame Físico e Neurológico: PC = 41,5 cm (> p98%),

Sem dismorfismos faciais.

Olha para objetos, porém sem fixar ou acompanhar.

Movimentações espontâneas simétrica, alternantes, sem aparente déficit motor. Hipotonia global, observada na suspensão vertical e na tração dos MMSS.

Sem controle cervical.

ROT presentes e simétricos.

Apresenta reflexos de preensão palmar, plantar e Moro, fragmentado de Magnus de Kleinj, sem marcha reflexa.

Sensibilidade aparentemente preservada.

Caso 3 – MSM, 4m, feminino.

Antecedentes: Gestação: em intercorrências, no 5º mês observado alteração no batimento cardíaco, o ultra-sonografia evidenciou ventriculomegalia, agenesia parcial de corpo caloso, agenesia de pulmão direito, desvio do coração para a direita. PCAT. Período neonatal: sem intercorrências.

História Familiar: Pais não consangüíneos. 2 irmãos hígidos

DNPM: Sorriso social. Balbucia, vocaliza. Fixa o olhar, segue o olhar. Sustento cefálico completo. Tenta rolar.

Exames Propedêuticos:

- TC crânio: ApCC, preservado porção distal; sistema ventricular discretamente alargado, aspecto colpocefálico dos cornos posteriores; discreta interdigitação de corpos frontais;sem septo pelúcido.
- Cariótipo: 46, XX
- *CGH-array* sem alterações.

Exame Físico e Neurológico*:* PC = 43,5 cm (p98%)

Discreta hipotonia axial.

Sem déficit de força muscular.

Reflexos osteotendíneos vivos e simétricos.

NN cranianos: sem alterações. FO normal.

Caso 2 – VJFZ, 3m, masculino.

Antecedentes: Gestação: sem intercorrências, identificado malformação de corpo caloso no exame de ultra-sonografia morfológico. PCAT. Período neonatal: sem intercorrências.

História Familiar: Pais não consangüíneos. 1 irmão, 5 anos, hígido.

DNPM: Sem sustento cefálico. Emite alguns sons guturais. Fixa o olhar. Procura os sons.

Exames Propedêuticos:

- RM de encéfalo (intra-útero): ACC, visualizadas as bandas de Probst. Hipoplasia cerebelar.
- Cariótipo: 46, XY
- *CGH-array* sem alterações.

Exame Físico e Neurológico*:* PC = 40 cm (p 50%),

Braquicefalia.

Sem dismorfismos faciais.

Sem sustento cefálico.

Hipotonia axial.

Sem déficit de força muscular.

Reflexos osteotendíneos vivos e simétricos.

Reflexos arcaicos: preensão palmar e plantar presentes, apoio plantar presente. Moro fragmentado.

NN cranianos: sem alterações. FO normal.

Caso 6 – JDS, 12m, feminino.

Antecedentes: Gestação: ultra-sonografia ao 6º mês observou dilatação dos ventrículos laterais. PCAT. Período neonatal: sem intercorrências.

Iniciou crises convulsivas, sem febre, aos 5 meses, Apesar das medicações antiepilépticas mantém crises.

História Familiar: Filha única de pais não consanguíneos.

DNPM: Sustento cefálico completo aos 5 meses. Ainda não senta. Começando a fixar o olhar. Emiti sons. Começando a levar a mão a objetos.

Exames Propedêuticos:

- RM de encéfalo: HCC com colpocefalia
- Cariótipo: 46, XX
- *CGH-array* sem alterações.

Exame Físico e Neurológico*:* PC = 42 cm (< p 2,5%)

Desatenta, não se interessa pelos objetos Comportamento autista, com estereotipias

Fixa o olhar intermitentemente.

Hipotonia global, sem sustento cefálico.

Reflexos profundos presentes e simétricos. Reflexos cutâneo-plantar flexores bilateralmente.

FO: normal. Pupilas isso e fotorreagentes.

Caso 7 – LFB, 1 ano e 4 meses, masculino.

Antecedentes: Gestação: ultra-sonografia ao 5º mês observou dilatação dos ventrículos laterais. PCAT. Período neonatal: sem intercorrências.

História Familiar: Filho único de pais não consanguíneos.

DNPM: Sustento cefálico incompleto. Ainda não senta. Fixa e segue com o olhar. Lalando. Começando a levar a mão a objetos e levar a boca.

Exames Propedêuticos:

- RM de encéfalo: HCC com colpocefalia.
- Cariótipo: 46, XY
- *CGH-array* sem alterações.

Exame Físico e Neurológico*:* PC = 46,5 cm (p50%)

Sustento cefálico incompleto.

Fixa o olhar e segue.

Discreta hipotonia global. Não senta.

Reflexos profundos presentes e simétricos. Reflexos cutâneo-plantar flexores bilateralmente.

Sorri aos estímulos.

FO: normal. Pupilas isso e fotorreagentes.

Foi novamente avaliado aos 3 anos e 11 meses após o nascimento do irmão com quadro semelhante. Insistindo, os pais referem que não abria bem os polegares.

DNPM:

Sustento cefálico incompleto.

Senta sem apoio, porém com hipotonia de tronco.

Compreende bem às ordens. Aponta com os dedos.

Iniciando a lalação.

Pega objetos, troca de mãos. Tenta comer sozinho com a colher.

Iniciando controle esfincteriano.

Exame neurológico: PC = 48,5 cm escafocefalia.

Escoliose. Discreta tendência a manter os polegares aduzidos.

Sem déficit motor.

Hipotonia global. Retrações articulares em membros inferiores.

Reflexos profundos não obtidos. Reflexos cutâneo-plantar flexores bilateralmente.
Estrabismo convergente não paralítico à direita.

Irmão do caso 7, ERB, 1a 5m
Gestação: ultra-sonografia ao 5º mês observou aumento dos ventrículos laterais. Feito RM encéfalo que confirmou este aumento de ventrículos. PCAT. Período neonatal: sugou com dificuldade. Mãos fechadas. Polegares aduzidos.
DNPM: Sustento cefálico incompleto. Emite sons Não senta, mas fica em pé com apoios. Pega objetos, mas não manipula menos.
Exames Propedêuticos:

- RM intra-útero: ACC e colpocefalia
- Cariótipo 46, XY

Exame Físico e Neurológico: PC = 43 cm (< p 2,5%), escafocefalia.
Hipotonia global.
Sem déficit motor Reflexos profundos hipoativos. Reflexos cutâneo-plantar flexores bilateralmente.
Discreta retração articular, redutíveis.
Estrabismo convergente à direita não-paralítico.
Foram colhidas amostras de sangue, da mãe e dos 2 irmãos, para sequenciamento do gene (*L1CAM*).

Caso 10 – MCV, 2 anos 4 meses, masculino

Antecedentes: Gestação: sem intercorrências, observado hidrocefalia ao exame de ultra-sonografia no 7º mês. Orientado realizar a RM intra-útero que evidenciou MCC. PCAT. Período neonatal sem intercorrências.
História Familiar: Pais não consangüíneos. Mãe G3 A1 (com 5-6 semanas) P2. 1 irmã, 6 anos, hígida.
DNPM: Linguagem: lalação com 1 ano. Primeiras palavras com 2 anos e 3 meses. Sustento cefálico com 1 ano. Sentou sem apoio com quase 2 anos. Andou sem apoio aos 2 anos.

Exames Propedêuticos:

- RM encéfalo:
- Cariótipo: 46, XY
- *CGH-array* sem alterações.

Exame Físico e Neurológico: PC: 51cm (P50-98%)

Fala palavras isoladas, obedece a comandos, joga bola, identifica-se no espelho.

Anda sem apoio, mas não corre.

Sem déficits motores

Coordenação apendicular adequada para idade.

Reflexos osteotendíneos presentes e simétricos. Reflexos cutâneo-plantar flexores bilateralmente.

FO: normal.

Caso 11 – JQCM, 4 anos e 3 meses, feminino.

Antecedentes: Gestação: mãe apresentou hipertensão arterial (DHGE). PCAT. Período neonatal: sem intercorrências. Iniciou crises epilépticas com 1 ano, porém apresenta com bom com o uso regular de anticonvulsivantes.

História Familiar: Pais primos em 1° grau. 1 irmão faleceu aos 3 a 4 m, apresentava fibrose cística.

DNPM: Linguagem: primeiras palavras com 8 meses, frases agramaticais desde 1 ano. Sem aquisições motoras. Dificuldade de deglutição.

Exames Propedêuticos:

- RM de encéfalo: HCC, colpocefalia e escassez da substância branca peritrigonal.
- Cariótipo: 46, XX.
- *CGH-array* sem alterações.
- BERA: disacusia leve bilateral.

Exame Físico e Neurológico*:* PC = 44 cm (<p 2,5%)

Hipertricose.

Fixa intermitentemente o olhar.

Hipotonia axial e hipertonia apendicular, com ROT exaltados globalmente.

FO: normal.

Caso 12 – ALRFT, 4 anos e 7 meses, feminino.

Antecedentes: Gestação: sem intercorrências. PCAT. Período neonatal: sem intercorrências. Iniciou crises aos 4 anos, com bom controle com o uso regular de antiepilépticos.

História Familiar: Filha única de pais não consanguíneos.

DNPM: Linguagem: lalação com 1 ano e 10 meses, frases agramaticais com 2 anos. Sustento cefálico com 18 meses e andou sem apoio com 3 anos. Sem controle esfincteriano.

Exames Propedêuticos:

- RM de encéfalo: ACC, visualizadas bandas de Probst, colpocefalia,
- Cariótipo: 46, XX.
- *CGH-array* sem alterações.

Exame Físico e Neurológico*:* PC = 44,5 cm (<p 2,5%)

Fácies incaracterísticas, tende a manter a boca aberta.

Sem déficit de força.

Reflexos profundos presentes e simétricos. Reflexos cutâneo-plantar flexores bilateralmente.

Hipotonia e ataxia axial.

FO: normal.

Caso 13 – IVLR,5 anos e 7 meses, feminino.

Antecedentes: Gestação: sem intercorrências, no 6 mês foi observado retardo de crescimento e microcefalia. PCPT (28 semanas). Período neonatal: sem intercorrências, internada para ganho de peso.

História Familiar: Filha única de pais não consanguíneos.

DNPM: Linguagem: lalação aos 2 anos e 6 meses, primeiras palavras com 3 anos. Sentou sem apoio com 1 ano e andou sem apoio com 2 anos. Sem controle esfincteriano.

Exames Propedêuticos:

- RM de encéfalo: ApCC, paguiria.
- Cariótipo: 46, XX.
- *CGH-array* sem alterações.

Exame Físico e Neurológico*:* PC = 35,5 cm (<p 2,5%)
Micrognatia, hipotrofia global discreta.
Reflexos profundos exaltados globalmente. Reflexos cutâneo-plantar flexores bilateralmente.
FO: normal.

Caso 14 - ASC, 5 anos e 11meses, feminino.

Antecedentes: Gestação: sem intercorrências, no 8º mês diminuição do líquido amniótico. PCAT. Período neonatal: fototerapia por 24h.
Iniciou crises epilépticas aos 8m, tipo CTCG. Iniciou fenobarbital, manteve crises diárias. Trocado por ácido valpróico, evoluindo sem crises.
História Familiar: Pais não consanguíneos. Irmão, 9 anos, hígido.
DNPM: Lalação aos 8 meses, primeiras palavras aos 3 anos, frases agramaticais
4 anos. Sentou sem apoio aos 1ano 3meses. Andou sem apoio aos 2 anos. Iniciou controle esfincteriano, diurno, aos 3 anos. Rabisca sem limites, não conhece letras nem números, nem cores.
Exames Propedêuticos:

- RM encéfalo: ApCC (distal), megacisterna.
- Cariótipo com bandas: 46,XX.
- *CGH-array* sem alterações.

Exame Físico e Neurológico: PC = 49,5cm (p2,5% - p50%)
Pés valgos.
Sem déficits motores.
Ataxia global
Reflexos profundos exaltados globalmente.
Reflexos cutâneo-plantar indiferentes bilateralmente.
Estrabismo convergente à direita.

Caso 17 – TOS, 7 anos e 7 meses, feminino.

Antecedentes: Gestação: sem intercorrências. PCAT. Período neonatal: sem intercorrências. Apresentou crises epilépticas ocasionais, a primeira com 18meses.

História Familiar: Pais não consanguíneos. 2 irmãos hígidos (irmã, 19 anos e irmão, 24 anos).

DNPM: Linguagem: primeiras palavras com 4 anos, frases agramaticais com 5 anos. Sentou sem apoio com 2 ano e andou sem apoio com 3 anos. Controle esfincteriano, diurno, com 5 anos.

Exames Propedêuticos:

- RM de encéfalo: ApCC (esplênio).
- Cariótipo: 46, XX.
- *CGH-array* sem alterações.

Exame Físico e Neurológico*:* PC = 48 cm (<p 2,5%)

Fácies com hipertelorismo.

Sem déficits motores.

Reflexos profundos presentes e simétricos. Reflexos cutâneo-plantar flexores bilateralmente.

FO: normal. Estrabismo divergente bilateral.

Caso 19 – ELA, 8 anos e 6 meses, masculino.

Antecedentes: Gestação: sem intercorrências, mãe apresentou hipertensão arterial no último trimestre. PNAT. Período neonatal: sem intercorrências. Desde o nascimento apresentava movimentos oculares horizontais, posteriormente diagnosticada baixa acuidade visual (percebe claro e escuro).

História Familiar: Pais não consanguíneos. 6 irmãos hígidos (meia-irmã materna, 30 anos, tem 1 filha, 7 anos.; 1 irmã, 26 anos e 5 irmãos de 25 anos, 24 anos, 19 anos, 11 anos)

DNPM: Linguagem: primeiras palavras com 1 ano e 10 meses, frases gramaticais com 6 anos. Sentou sem apoio com 11 meses, engatinhou com 18 meses. Sem controle esfincteriano.

Exames Propedêuticos:

- RM de encéfalo: ApCC.
- Cariótipo: 46, XY.
- *CGH-array* sem alterações.

Exame Físico e Neurológico*:* PC = 50,5 cm (p 50%)

Comportamento autista, balanceio horizontal do pólo cefálico, estereotipias de mãos. Articula bem as palavras mas não interage com o meio.

Sem déficits motores, coordenação sem alterações. Marcha na ponta dos pés.

Tônus normal. Reflexos profundos presentes e simétricos. Reflexos cutâneo-plantar flexores bilateralmente.

Caso 21 – TAA, 13 anos, feminino.

Antecedentes: Gestação: sem intercorrências. PNAT. Período neonatal: sem intercorrências.

História Familiar: Pais não consanguíneos. Mãe, G5 A1 (aborto espontâneo no 4 mês) P4: 3 irmãos hígidos (irmã, 25 anos, que tem 1 filha de 3 anos; e 2 irmãos, 27 anos, que tem 2 filhos, e 22 anos).

DNPM: Linguagem: primeiras palavras com 2 ano e 6 meses, frases agramaticais com 2 anos. Sentou sem apoio com 8 meses e andou sem apoio com 2 anos. Controle esfincteriano com 3 anos e 6 meses

Exames Propedêuticos:

- RM de encéfalo: ACC, displasia parassagital à direita com heterotopias periventricular bilateral.
- Cariótipo: 46, XX.
- *CGH-array* sem alterações.

Exame Físico e Neurológico*:* PC= 53cm (p 50%)

Fácies incaracterísticas.

Sem déficits motores. Reflexos profundos presentes e simétricos. Reflexos cutâneo-plantar flexores bilateralmente.

FO: normal.

Caso 3



(A) Face incaracterística

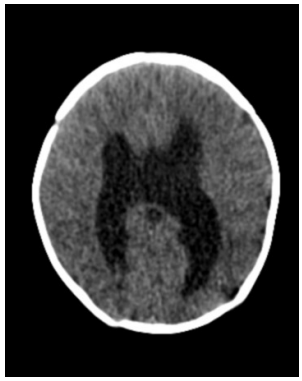

(B) Colpocefalia

Caso 7

(A) Aos 16 meses

(B) polegar aduzido

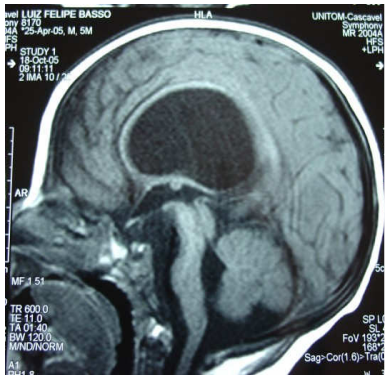

(C) HCC, colpocefalia

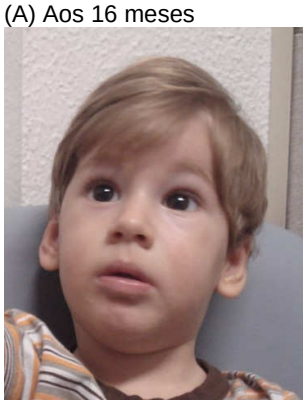

(A) Irmão do caso 7, aos 17 meses

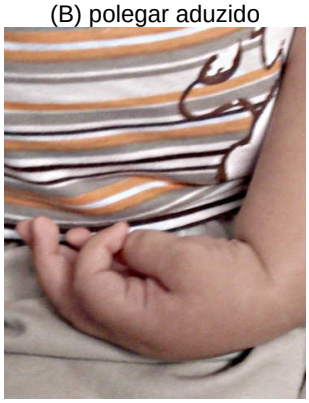

(B) polegar aduzido

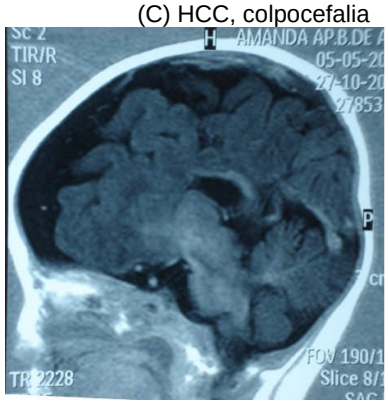

(C) ApCC (rostro)

Caso 17

ApCC

Bandas de Probst