MATHEUS FERNANDES DE OLIVEIRA

Derivação ventriculosinusal retrógrada em lactentes com hidrocefalia após correção de mielomeningocele

Tese apresentada à Faculdade de Medicina da Universidade de São Paulo para obtenção do Título de Doutor em Ciências

Programa de: Neurologia

Orientador: Prof. Dr. Fernando Campos Gomes Pinto

São Paulo

2016

Dados Internacionais de Catalogação na Publicação (CIP)

Preparada pela Biblioteca da
Faculdade de Medicina da Universidade de São Paulo

©reprodução autorizada pelo autor

Oliveira, Matheus Fernandes de
Derivação ventriculosinusal retrógrada em lactentes com hidrocefalia após correção de mielomeningocele / Matheus Fernandes de Oliveira . -- São Paulo, 2016.
Tese(doutorado)--Faculdade de Medicina da Universidade de São Paulo. Programa de Neurologia.
Orientador: Fernando Campos Gomes Pinto.

Descritores: 1.Neurocirurgia 2.Líquido cefalorraquidiano 3.Mielomeningocele/complicações 4.Hidrocefalia 5.Ultrassonografia Doppler transcraniana 6.Cirurgia/métodos 7.Estudos prospectivos

USP/FM/DBD-433/16

AGRADECIMENTOS

AGRADECIMENTOS

A Deus, pela saúde, família, discernimento e perseverança no projeto.

À Dona Graça e Seu Tarcísio, Mãe e Pai, pelo conselho valioso e ponderado, pela educação da minha vida inteira, ensinamentos e orientação.

À Mariana, Giovanna, Tia Amélia, Tia Gorete, Vovô Zeca, Tia Zélia e todos os familiares, pelo incentivo.

À Karen, pelo amor, carinho e companhia. À ajuda incalculável na elaboração desta tese e discussão dos dados do Doppler Transcraniano.

Ao Professor Doutor Fernando Campos Gomes Pinto, amigo e orientador neste projeto, pelo incentivo contagiante, orientação, oportunidades e experiência transmitida.

Aos colegas da equipe do grupo multidisciplinar de Hidrodinâmica do Instituto de Psiquiatria, pela rotina de trabalho e aprendizado conjunto.

Ao Professor Doutor Edson Bor-Seng-Shu e ao Doutor Marcelo de Lima Oliveira, pela execução dos exames de Doppler Transcraniano do trabalho e imensurável contribuição nas discussões sobre o estudo, desde a elaboração dos artigos científicos até a presente tese.

Ao Professor Doutor Hamilton Matushita, pelo auxílio no amadurecimento do trabalho.

Aos Doutores Félix Hendrik Pahl e Eduardo de Arnaldo Silva Vellutini, pela incalculável oportunidade de aprendizado, cuidado exemplar com os doentes, amizade e confiança em nosso trabalho.

Aos Doutores Mario Augusto Taricco, Marcos de Queiroz Teles Gomes, Alberto Carlos Capel Cardoso, Roger Schmidt Brock, José Erasmo Dal Col Lúcio e José Francisco Pereira Júnior, em nome dos quais agradeço todos os colegas e mestres da equipe de neurologia e neurocirurgia DFV Neuro, pela oportunidade de trabalho qualificado ao lado de pessoas e profissionais distintos.

Aos Doutores Ricardo Vieira Botelho e José Marcus Rotta, em nome dos quais agradeço a toda equipe do Hospital do Servidor Público Estadual de São Paulo, onde me formei e me formo profissionalmente, cientificamente e pude fazer inúmeros amigos.

Aos Doutores Koshiro Nishikuni e Ricardo José de Almeida Leme, pela amizade, aprendizado, devoção aos pacientes e gentileza em avaliar nosso trabalho.

Ao Doutor Custódio Michailowsky Ribeiro, ao Professor Doutor Wellingson Silva Paiva e ao Professor Doutor Roberto Sérgio Martins, pela atenção na revisão do nosso trabalho.

Á equipe de Neurocirurgia do Hospital das Clínicas da FMUSP, pelas oportunidades e enorme crescimento profissional.

Normatização Adotada

Esta tese está de acordo com as seguintes normas, em vigor no momento desta publicação:

Referências: adaptado de *International Committee of Medical Journals Editors* (Vancouver).

Universidade de São Paulo. Faculdade de Medicina. Divisão de Biblioteca e Documentação. *Guia de apresentação de dissertações, teses e monografias*. Elaborado por Anneliese Carneiro da Cunha, Maria Julia de A. L. Freddi, Maria F. Crestana, Marinalva de Souza Aragão, Suely Campos Cardoso, Valéria Vilhena. 3ª ed. São Paulo: Divisão de Biblioteca e Documentação; 2011.

Abreviaturas dos títulos dos periódicos de acordo com *List of Journals Indexed in Index Medicus*.

SUMÁRIO

SUMÁRIO

Lista de Abreviaturas
Lista de Figuras
Lista de Tabelas
Resumo
Abstract
1 Introdução 1
2 Revisão de Literatura 6
3 Objetivos 17
4 Casuística e Métodos 19
4.1 Desenho do estudo 20
4.1.1 Técnica cirúrgica da DVSR 22
4.1.2 Técnica cirúrgica da DVP 29
4.2 Seguimento 30
4.2.1 Perímetro cefálico (3 meses, 6 meses, 9 meses e 1 ano) 30
4.2.2 Características da Fontanela Bregmática (FB) (3 meses, 6 meses, 9 meses e 1 ano) 30
4.2.3 Doppler Transcraniano (DT) (3 meses e 1 ano) 30
4.2.4 Tomografia computadorizada (TC) (índice ventricular de Evans) (3 meses e 1 ano) 31
4.2.5 Desenvolvimento Neuropsicomotor (DNPM) (3 meses, 6 meses, 9 meses e 1 ano) 31
4.2.6 Complicações e revisões de Shunt 31
4.2.7 Desfechos centrados nos pacientes e cuidadores 32
4.3 Desfechos 32
4.4 Tamanho da amostra 32
4.5 Recursos humanos 32
4.6 Estatística 33
4.7 Amostra 33
5 Resultados 36
6 Discussão 51
7 Conclusões 57

8 Anexos 59
Anexo A - Registro dos pacientes no Hospital das Clínicas da FMUSP .. 60
Anexo B - Aceitação do Comitê de Ética Médica 61
Anexo C - Termo de Consentimento Livre e Esclarecido 62
Anexo D - Tabela com dados completos do Doppler Transcraniano 66
9 Referências 67
10 Apêndices 77
Apêndice A - Aplicação da lei de fluxo laminar de Poiseuille no cateter de derivação ventricular 78

LISTAS

LISTA DE ABREVIATURAS

ACM	Artéria cerebral média
DNPM	Desenvolvimento Neuropsicomotor
DT	Doppler Transcraniano
DVP	Derivação ventrículo-peritoneal
DVSR	Derivação Ventrículo-sinusal retrógrada
FB	Fontanela Bregmática
HCFMUSP	Hospital das Clínicas da Faculdade de Medicina da USP
IP	Índice de Pulsatilidade
IR	Índice de Resistência
LCR	Líquido cefalorraquidiano
MM	Mielomeningocele
MMII	Membros inferiores
PC	Perímetro Cefálico
PIC	Pressão Intracraniana
RM	Ressonância Magnética
SSS	Seio Sagital Superior
TC	Tomografia Computadorizada de crânio
TVE	Terceiroventriculostomia endoscópica

LISTA DE FIGURAS

Figura 1 - Imagem de angiorressonância venosa cerebral mostrando o sentido de drenagem venosa em pacientes hígidos. As veias corticais desembocam no SSS no sentido oposto ao sentido do fluxo sanguíneo dentro do SSS 9

Figura 2 - Desenho do estudo com randomização e seguimento 20

Figura 3 - Figura esquemática baseada na descrição do Dr El Shafei. DVSR, com componentes proximal e distal 24

Figura 4 - Demonstração mecânica da implantação do cateter no sentido do fluxo sanguíneo e no sentido contrário (baseado na descrição do Dr El-Shafei) 25

Figura 5 - Fotografia pós-operatória de paciente KAP. Aspecto tardio da correção de mielomeningocele lombossacral 26

Figura 6 - Tomografia pré e pós operatória e angiorressonância do paciente ENM. Em **A**, tomografia pré-operatória com ventriculomegalia. Em **B**, tomografia pós DVSR. Em **C**, angiorressonância com perviedade de SSS 27

Figura 7 - Etapas do procedimento cirúrgico. Em **A**, posicionamento e marcação de incisão arqueada. Em **B**, abertura e trepanação mediana e lateral. Em **C** e **D**, punção do ventriculo e punção do seio sagital superior. Em **E**, hemostasia com Surgicel®. Em **F**, fechamento com pericrânio e por camadas..... 28

Figura 8 - Curva de perímetro cefálico nos pacientes do grupo DVSR 38

Figura 9 - Curva de perímetro cefálico no grupo DVP..... 39

Figura 10 - Gráficos de DT no paciente 1 42

Figura 11 - Gráficos de DT no paciente 2 42
Figura 12 - Gráficos de DT no paciente 3 43
Figura 13 - Gráficos de DT no paciente 4 44
Figura 14 - Gráficos de DT no paciente 5 44
Figura 15 - Gráficos de DT no paciente 6 45
Figura 16 - Gráficos de DT no paciente 7 45
Figura 17 - Gráficos de DT no paciente 8 46
Figura 18 - Gráficos de DT no paciente 9 46
Figura 19 - Gráfico de PC de paciente típico do grupo DVSR (ENM) 54

LISTA DE TABELAS

Tabela 1 - Dados pré-operatórios dos pacientes 34

Tabela 2 - Perímetro cefálico (PC) dos pacientes no pré-operatório e no seguimento. 40

Tabela 3 - Aspecto da fontanela bregmática no pré-operatório e no seguimento. Houve tendência à hipotensão no grupo DVP.... 30

Tabela 4 - Velocidade média dos vasos analisados pelo DT..... 47

Tabela 5 - Índice de pulsatilidade dos vasos analisados pelo DT..... 47

Tabela 6 - Índice de resistência dos vasos analisados pelo DT..... 47

Tabela 7 - Índice Ventricular de Evans antes e após o tratamento..... 48

RESUMO

RESUMO

Oliveira MF. *Derivação ventriculosinusal retrógrada em lactentes com hidrocefalia após correção de mielomeningocele* [Tese]. São Paulo: Faculdade de Medicina, Universidade de São Paulo; 2016.

INTRODUÇÃO. Atualmente, o tratamento da hidrocefalia é realizado principalmente através de uma Derivação ventrículo-peritoneal (DVP). Este estudo tem como objetivo descrever a aplicação da derivação ventrículo-sinusal retrógrada (DVSR) em pacientes com hidrocefalia após o tratamento cirúrgico de mielomeningocele. MÉTODO. Estudo prospectivo, randomizado e controlado. Foram selecionados consecutivamente 9 pacientes com hidrocefalia após correção cirúrgica de mielomeningocele de janeiro de 2010 a janeiro de 2012. Os pacientes foram submetidos à DVSR ou DVP eletiva. Cinco submetidos à DVSR e 4 à DVP, sendo seguidos por 1 ano com realização trimestral de avaliações clínicas, de imagem e aplicação do Doppler transcraniano. RESULTADOS. Os pacientes tratados com DVSR apresentaram desfechos clínicos semelhantes aos do grupo de DVP. O Doppler mostrou melhora significativa quando comparado o pré-operatório com o pós-operatório. O grupo DVSR apresentou perímetro cefálico significativamente maior que o grupo DVP. O desenvolvimento neuropsicomotor, complicações e desfechos centrados nos pacientes não diferiram entre os grupos. CONCLUSÕES. A técnica cirúrgica da derivação ventrículo-sinusal retrógrada é viável; ela é uma opção alternativa para o tratamento de hidrocefalia.

Descritores: Neurocirurgia; Líquido cefalorraquidiano; Mielomeningocele/complicações; Hidrocefalia; Ultrassonografia Doppler transcraniana; Cirurgia/métodos; Estudos prospectivos.

ABSTRACT

ABSTRACT

Oliveira MF. *Retrograde ventriculosinus shunt in infants with hydrocephalus after treatment of myelomeningocele* [Thesis]. São Paulo: "Faculdade de Medicina, Universidade de São Paulo"; 2016.

INTRODUCTION. Currently, treatment of hydrocephalus is accomplished primarily through a ventricular-peritoneal shunt (VPS). This study aims to describe the application of retrograde ventricle-sinus shunt (RVSS) in patients with hydrocephalus after surgical treatment of myelomeningocele. METHOD. A prospective, randomized and controlled study. We consecutively enrolled 9 patients with hydrocephalus after surgical repair of myelomeningocele from January 2010 to January 2012. These patients underwent elective RVSS or VPS. Five underwent RVSS and 4 underwent VPS. These patients were followed for one year with quarterly clinical and image evaluations and application of transcranial Doppler. RESULTS. Patients treated with RVSS showed clinical outcomes similar to those of VPS group. Doppler showed significant improvement when comparing preoperative to the postoperative period. RVSS group showed significantly higher cephalic perimeter than VPS group. Neuropsychomotor development, complications and subjective outcomes did not differ between groups. CONCLUSIONS. Surgical technique of retrograde ventricle-sinus shunt is viable; it is an alternative option for the treatment of hydrocephalus.

Descriptors: Neurosurgery; Cerebrospinal fluid;
Myelomeningocele/complications; Hydrocephalus; Ultrasonography, Doppler, Transcranial; Surgery/methods; prospective studies.

1 INTRODUÇÃO

1 INTRODUÇÃO

A mielomeningocele é uma alteração do desenvolvimento do sistema nervoso na fase de neurulação, por volta da terceira semana de vida do zigoto. Nesta fase ocorre o fechamento do tubo neural que se invagina do ectoderma embrionário. A falha do fechamento do tubo neural pode levar a um conjunto de enfermidades caracterizadas como defeitos de fechamento do tubo neural, das quais a mielomeningocele é a mais comum. No caso da mielomeningocele, ocorre inadequado fechamento dos envoltórios ósseos, musculares e cutâneos ao redor do sistema nervoso central, o que causa exposição para o meio externo de conteúdo do sistema nervoso central, podendo ou não ser coberto por uma fina membrana [1-9].

Apesar das medidas de prevenção instituídas, a mielomeningocele é ainda uma condição prevalente. Até em localidades com elevado padrão de vida e reposição de ácido fólico materno, sua incidência pode chegar até 1 a 2 por 1000 nascidos vivos, traduzindo um padrão de etiologia não só ambiental como também genética. Mesmo com todos os avanços no manejo intra-uterino e pós-natal, até 90% destes pacientes podem apresentar hidrocefalia em diferentes graus, necessitando de tratamento [1-7].

O tratamento da hidrocefalia consiste em realizar a derivação liquórica através de endoscopia ventricular intracraniana ou de cateterização ventricular e drenagem para outra cavidade corpórea. No caso da

hidrocefalia secundária à mielomeningocele, ambas modalidades possuem complicações consideráveis e sucesso terapêutico limitado [8-29].

A derivação ventriculoperitoneal (DVP) é a opção de derivação preferida, contudo possui uma taxa de revisão ao longo da vida de mais de 70% dos pacientes, sendo até 30% no primeiro ano. Outra importante complicação é a infecção do sistema de derivação, que pode acontecer em até 5% dos casos, mas é especialmente grave nestes pacientes que já possuem, muitas vezes, condições nutricionais e imunológicas limitadas. A infecção pode contribuir de maneira decisiva para a piora cognitiva e motora, sendo eventualmente, implicada em mortalidade [10-19].

Apesar de tecnicamente bem estabelecida e consagrada, principalmente após os trabalhos de Choux (1992) [14], esta cirurgia implica no implante de uma prótese de silicone composta por um cateter ventricular; uma válvula unidirecional de pressão pré-estabelecida, de pressão passível de ser reprogramada por telemetria ou auto-ajustáveis; e um cateter distal [10-20].

Outro inconveniente é o fenômeno da sifonagem ou efeito-sifão, baseado nos princípios hidrodinâmicos postulados por Stevin e descritos clinicamente em 1973 por Fox, e pode ocorrer em qualquer paciente com DVP. O efeito-sifão é um efeito hidrodinâmico que ocorre em compartimentos líquidos interconectados. Segundo a lei de Stevin, a pressão da coluna líquida depende da altura da mesma em relação ao plano. Portanto, em um sistema hidrodinâmico interconectado, uma coluna líquida

de maior altura terá maior pressão e tenderá a escorrer através da conexão para a coluna de menor altura, e dessa forma, menor pressão [30-35].

Clinicamente, a sifonagem implica em hiperdrenagem quando o paciente assume a postura ortostática que pode acarretar na síndrome dos ventrículos colabados (*slit ventrile syndrome*), hematomas e coleções subdurais, infecção por estagnação de líquor (LCR) e até mesmo óbito por herniação ascendente transtentorial em pacientes com lesões expansivas na fossa posterior [31-35].

Para solucionar este problema, dispositivos anti-sifão foram adicionados à DVP e podem aumentar a pressão de abertura da válvula à medida que o paciente eleva seu decúbito, diminuindo a drenagem do LCR. Esta solução não elimina o fenômeno hidrodinâmico da sifonagem e aumenta sobremaneira o custo da prótese [16-20].

A neuroendoscopia, por outro lado, vem crescendo em experiência, aplicação e consequentemente em indicações. A terceiroventriculostomia endoscópica (TVE), que consiste na fenestração do assoalho do terceiro ventrículo e comunicação com cisterna interpeduncular e pré-pontina, é o procedimento endoscópico ventricular mais realizado e com bons resultados e baixa morbidade. Até mesmo em pacientes abaixo de 2 anos de idade, antes considerados contra-indicação para a TVE, ela vem sendo realizada com sucesso crescente. Muitas séries vem destacando não mais a idade, porém a etiologia, como principal fator preditivo do sucesso da TVE. No entanto, em pacientes com mielomeningocele e malformação de Chiari II, a

anatomia ventricular é sabidamente variável, com padrões que dificultam a endoscopia e aumentam riscos peri e pós-operatórios [20-29].

Destarte, são necessárias alternativas para tratar a hidrocefalia nestes pacientes com eficiência e segurança.

A derivação ventriculosinusal retrógrada (DVSR), desenvolvida por El-Shafei, consiste na derivação do ventrículo lateral para o seio sagital superior (SSS) no sentido contrário ao fluxo sanguíneo venoso e é uma alternativa factível e racional para tratamento da hidrocefalia, com minimização do efeito sifão [35-55].

Em teoria, a DVSR se presta a tratar qualquer etiologia de hidrocefalia em pacientes de quaisquer idades, com gastos reduzidos e eficácia comparável às técnicas vigentes. Contudo, a experiência com esta técnica fora do Egito é bastante limitada e pouco publicada [35-53].

Adicionalmente, pacientes portadores de hidrocefalia após correção de mielomeningocele são candidatos ideais à DVSR, uma vez que nestes pacientes a DVP e TVE atingem menores taxas de sucesso e maiores complicações [9-29].

2 REVISÃO DA LITERATURA

2 REVISÃO DE LITERATURA

Pouco mudou durante as últimas décadas em termos de taxa de revisão de shunt. Inúmeras séries mostram que mais de 70% dos pacientes com shunt necessitam de revisão em longo prazo e 54% podem precisar de quatro ou mais revisões, com todos os riscos adicionais, custos e trauma psicológico [10-20]. A TVE, embora tenha uma função cada vez mais explorada, também possui limitações conhecidas, especialmente em pacientes com mielomeningocele e Chiari tipo II [1-30].

Gartner em 1896 sugeriu que "A maneira mais fisiológica para o tratamento de hidrocefalia prevê o estabelecimento de uma conexão entre os ventrículos e da circulação venosa da cabeça e pescoço". Portnoy descreveu que o sistema perfeito seria aquele que drenasse o LCR em excesso, mantenha a PIC normal e não cause complicações [36-46].

A DVSR se propõe a realizar uma derivação segura, mais fisiológica, com utilização de menos material protético. Adicionalmente, só se acessa a região craniana. Além de que, a técnica usada e a função da veia jugular interna funcionam como um sistema anti-sifão fisiológico. Em teoria, pode ser utilizada em qualquer etiologia de hidrocefalia, em qualquer idade. A proposta da DVSR possibilitaria a drenagem do LCR para o SSS e a hiperdrenagem pela sifonagem não ocorreria. Centenas de pacientes portadores de hidrocefalia foram tratados na Universidade do Cairo pela DVSR, com índice de sucesso superior a 80% [36-52].

Uma proposição específica em defesa da DVSR se respalda no desenvolvimento e crescimento cortical. Em pacientes hidrocefálicos, a hipertensão ventricular gera aumento ventricular e do perímetro cefálico, porém o manto cerebral permanece delgado. Quando se utiliza uma derivação convencional, tem-se como resultado uma hipotensão liquórica que leva a uma diminuição do ventrículo, manto cortical e perímetro cefálico, lembrando um padrão centrípeto de desenvolvimento. Em adultos, que já apresentam perímetro cefálico definido, a hidrocefalia gera aumento ventricular por compressão de tecidos circunjacentes e por compressão e drenagem venosa. Nesses pacientes, a derivação convencional não diminui o perímetro cefálico, mas permite diminuir o tamanho ventricular e a pressão intracraniana, podendo gerar dilatação e ruptura de estruturas vasculares, e assim, complicações. O racional da DVSR se respalda na hidrodinâmica fisiológica do organismo e proporia uma solução para ambos problemas acima respeitando a anatomia do sistema nervoso central, onde, por exemplo, a desembocadura das veias corticais no seio sagital superior se dá no sentido contrário ao sentido do fluxo sanguíneo (Figura 1) [36-46].

Figura 1 - Imagem de angiorressonância venosa cerebral mostrando o sentido de drenagem venosa em pacientes hígidos. As veias corticais desembocam no SSS no sentido oposto ao sentido do fluxo sanguíneo dentro do SSS

Dois princípios básicos são considerados para entendimento da fisiopatologia da DVSR: primeiramente, a veia jugular interna conecta diretamente a circulação venosa cerebral com as cavidades cardíacas à direita. Mas esse vaso é capaz de colabar e tornar-se túrgido de acordo com a pressão hidrostática transmural. Esse colabamento se torna máximo com inclinação superior a 30 graus, com mínimo incremento acima deste valor. O segundo princípio diz respeito ao fato que a porção intravenosa do cateter de derivação constitui, por si só, um obstáculo ao fluxo sanguíneo. Na região a montante do obstáculo, haverá uma zona de impacto, enquanto que na região à jusante, haverá uma zona de fraqueza [36-46].

Van Canneyt sugere que as principais vantagens da DVSR incluem comprimento curto da derivação e prevenção à sifonagem. Depois de uma

análise experimental, ele concluiu que quando o cateter é posto de maneira anterógrada, a pressão na ponta do cateter é 3,3 Pa a menos que no seio sagital. Já na posição retrógrada, a pressão na ponta do cateter foi de 16,7 Pa, servindo como proteção à hiperdrenagem [52].

Em geral, o regime de escoamento na condução de líquidos no interior de tubulações é turbulento, exceto em situações especiais, tais como escoamento a baixíssimas vazões, como ocorre em gotejadores de irrigação, onde o escoamento é laminar. Muito embora isto ocorra, as equações para o cálculo de fluxos turbulentos são complexas e uma boa aproximação se consegue com a Lei de Poiseuille, que é:

$$Q = \frac{P \pi R^4}{8 l \eta}$$

sendo Q o fluxo pela tubulação, P a diferença entre as pressões nas duas extremidades da tubulação, L o comprimento do tubo, R o seu raio e η o coeficiente de viscosidade do fluido em questão.

No caso do fluxo de líquor no interior de um cateter ventricular, pode-se aplicar esta lei. O que verificamos na sua aplicação referente ao shunt ventriculosinusal retrógrado é que em seres humanos o fluxo mínimo necessário no cateter para manter a PIC normal é de 0,33 ml/minuto, que corresponde à produção liquórica em humanos adultos. A pressão venosa no interior do Seio Sagital Superior é, em humanos, em torno de 5-8 mmHg, enquanto a PIC pode variar de 5 a 15 mmHg. Para que este fluxo liquórico seja mantido, considerando-se a viscosidade do líquor semelhante à da

àgua (nos casos de LCR normal, não infectados), pode-se calcular que o raio mínimo de um cateter com 14 cm de comprimento (comprimento usual total no shunt ventriculosinusal retrógrado) deve ser em torno de 0,5 mm, ou seja, 1 mm de diâmetro. Os cateteres ventriculares têm em média 1,4 mm de diâmetro interno, permitindo que num shunt com este comprimento, sem válvula, este fluxo seja alcançado com sucesso.

Pinto e cols. analisaram experimentalmente a DVSR na Faculdade de Medicina da Universidade de São Paulo. Quatro cães foram divididos em dois grupos: dois em um experimental, para indução de hidrocefalia com injeção cisternal de caolim e tratamento com DVSR e dois cães em um grupo controle, para avaliação da pressão arterial média, pressão intracraniana e pressão no seio sagital superior [53].

No grupo experimental, um cão faleceu 48 horas após a injeção de caolim. Avaliação necroscópica evidenciou edema cerebral difuso sem ventriculomegalia. O outro cão desenvolveu hidrocefalia e foi submetido à DVSR sem intercorrências técnicas. No entanto, o cão faleceu logo após o procedimento. A necropsia mostrou completa oclusão do seio sagital pelo cateter, que tinha aproximadamente o mesmo diâmetro do SSS. Quando analisamos a introdução da cateter no SSS do cão, podemos notar que o cateter de derivação permanece justo ao seio, não permitindo fluxo sanguíneo adequado. Há, portanto, um aumento global da pressão venosa no SSS e consequentemente em todo o cérebro do cão, associado à um aumento da PIC, gerando um sistema de retroalimentação positiva de Hipertensão Intracraniana, levando o cão ao óbito [53].

A idéia foi correta, mas o diâmetro externo do cateter utilizado (2 mm) impossibilitou o fluxo sanguíneo normal pelo seio sagital superior (SSS, calibre também de 2 mm) causando infarto venoso cerebral por estase venosa sanguínea e bloqueio da drenagem do LCR hipertensivo acumulado nos ventrículos para o SSS, porém não se observou refluxo de sangue dentro do cateter ou dos ventrículos. Talvez um cateter mais fino seria ideal para este experimento, porém convém lembrar que o fluxo líquido e a resistência têm relação com a quarta potência com o raio do tubo e talvez para este animal esta não seria a forma de tratamento fisicamente viável [53].

Sete série de casos com um total de 265 pacientes submetidos à derivação ventriculosinusal para hidrocefalia foram publicadas desde a introdução do sistema de derivação com cateter de silicone na década de 1950 [48].

Paul C. Sharkey em 1965 publicou sua experiência em quatro pacientes pediátricos. Quatorze anos depois, em 1979, Cecil J. Hash publicou uma série de 36 procedimentos. Enquanto isso, Wen relatou 15 casos de hidrocefalia obstrutiva em 1965, e, em seguida, modificou sua técnica em 52 pacientes na faixa etária pediátrica, publicado em 1982. As séries mais recentes foram organizadas por dois grupos: El-Shafei e Børgesen [36-52].

El-Shafei foi pioneiro ao realizar a punção no sentido retrógrado ao sentido do fluxo sanguineo, utilizando a pressão de impacto do fluxo de sangue nos seios da dura-máter para manter a pressão CSF maior do que a pressão do seio dural independentemente de mudanças de postura ou

pressão intratorácica. Ele modificou sua técnica mais tarde, adicionando uma válvula de muita baixa pressão, reconhecendo que, em caso de redução da pressão intracraniana (PIC), devido à punção lombar ou súbita mudança de postura, algum fluxo retrógrado de sangue venoso para o cateter distal possa dificultar o shunt. Ele também inovou ao utilizar dados do DT para avaliar indiretamente a hidrodinâmica cerebral [36-51].

O DT é amplamente utilizado como uma ferramenta de diagnóstico para avaliar a hemodinâmica cerebral. Ele tem a capacidade de medir vários parâmetros relacionados à hemodinâmica arterial e venosa na circulação anterior e posterior. Já há grande experiência da aplicação do DT em lesão cerebral traumática, acidente vascular cerebral, hemorragia subaracnóide e outras condições em que o DT pode ser usado para obter informações pormenorizadas sobre a autorregulação cerebral, diagnosticar os distúrbios hemodinâmicos e monitorizar a resposta terapêutica [56-64].

Como os distúrbios hidrodinâmicos também refletem sobre padrões hemodinâmicos, o DT pode servir como um método indireto para avaliação da hidrodinâmica, e tem sido utilizado para este fim em pacientes com hidrocefalia. O DT também pode fornecer informações valiosas em hidrocefalia pediátrica, permitindo o diagnóstico de hipertensão intracraniana; ultrassonografia duplex transfontanelar, permitindo a avaliação direta do tamanho do ventrículo e acompanhamento dos pacientes após a cirurgia [56-64].

Embora o DT seja não invasivo e indolor, ele depende da cooperação do paciente e experiência do examinador. Quando a pressão

intracraniana (PIC) aumenta, a velocidade de fluxo nas artérias intracranianas pode diminuir ou aumentar. Além disso, os índices de pulsatilidade e resistência que expressam a relação entre as velocidades sistólica e diastólica podem revelar um aumento da pressão intracraniana e possíveis danos ao cérebro.

Em crianças, a técnica e interpretação do DT são semelhantes aos adultos, com poucas diferenças. A maior parte da experiência com DT em crianças vem de estudos com anemia falciforme. É necessário que a criança esteja calma e cooperativa no momento do exame. Por vezes pode ser feito enquanto a criança dorme.

O crânio é mais fino em crianças do que em adultos, e velocidades de fluxo são variáveis, aumentando desde o nascimento até o primeiro ano de vida. A velocidade do fluxo na ACM é cerca de 25 cm/s no neonato, aumentando para 75 cm/s no final do primeiro ano. No segundo ano de vida (e possivelmente antes), velocidades de fluxo podem chegar a valores semelhantes a adultos (até 80 cm/s). Este valor aumenta lentamente para cerca de 100 cm /s até 10 anos de idade, e declina gradualmente depois disso para níveis adultos. Finalmente, a detecção de fluxo é frequentemente mais fácil em crianças. É importante que o DT seja realizado pelo mesmo operador, o que permite uma maior normalização da técnica, o ângulo de insonação, e interpretação.

O primeiro artigo que El-Shafei publicou em 2001 incluiu 56 pacientes e foi seguido por um segundo, em 2005, que acrescentou 54 para produzir um total de 110 pacientes revistos retrospectivamente; 99 pacientes

tinham cateteres avalvulares e 11 tiveram um cateter com válvula de pressão baixa [36-46].

Børgesen também aplicou a técnica de DVSR com o desenvolvimento de um sistema a parte, o Sinushunt. A primeira série foi publicada em 2001. O segundo artigo foi publicado em 2004, incluindo os resultados de acompanhamento de 45 pacientes da Dinamarca, Itália e Noruega [45-47].

A maioria das séries tratou todos os tipos de hidrocefalia em grupos etários pediátricos e adultos. No entanto, os casos de espinha bífida foram excluídos. Todos autores relataram melhora clínica e radiológica. Achados clínicos, como cefaléia, náuseas, vômitos e papiledema foram as maiores mudanças [36-52].

El-Shafei demonstrou que, em crianças, a melhora clínica aconteceu imediatamente após a inserção do shunt, com normotensão da fontanela e desaparecimento de veias do couro cabeludo ingurgitadas, com alívio gradual de sinais oftalmológicos. O desenvolvimento psicomotor dos pacientes foi satisfatório [36-52].

O período de seguimento e as revisões de shunt foram variáveis. A taxa de revisão variou entre 11,8% e 37,5%. A maioria dos pacientes teve um curto período de seguimento. Em crianças jovens hígidas, o crescimento do cérebro causa aumento na espessura do manto cerebral e perímetro cefálico enquanto que o tamanho ventricular permanece estável. Ou seja, em situações normais, a resistência dos envoltórios cerebrais é menor que a pressão liquórica, permitindo um crescimento centrífugo [36-52].

Toma, na revisão mais recente sobre o tema demonstrou que, dos 265 pacientes, não houve relato de trombose do seio, embolia aérea, sangramento operatório incontrolável ou nefrite associada ao shunt [48].

Oliveira e cols. descreveram a utilização bem sucedida de DVSR em 3 casos de pacientes adultos com disfunção de DVP secundária a disfunções peritoneais, como disabsorção, cistos, ascite ou peritonite prévia. Nesses casos, a DVSR se mostrou uma opção segura e eficaz para tratamento de resgate após falha da DVP.

3 OBJETIVOS

3 OBJETIVOS

OBJETIVOS PRIMÁRIOS

1- Avaliar a derivação ventriculoinusal retrógrada como alternativa para tratamento da hidrocefalia após correção de mielomeningocele.

2- Descrever resultados clínicos do uso da DVSR.

4 CASUÍSTICA E MÉTODOS

4 CASUÍSTICA E MÉTODOS

4.1 DESENHO DO ESTUDO

Trata-se de um estudo de intervenção, prospectivo, randomizado, controlado e não cegado. A alocação foi paralela com taxa de 2:2. A Figura 2 evidencia o desenho do estudo.

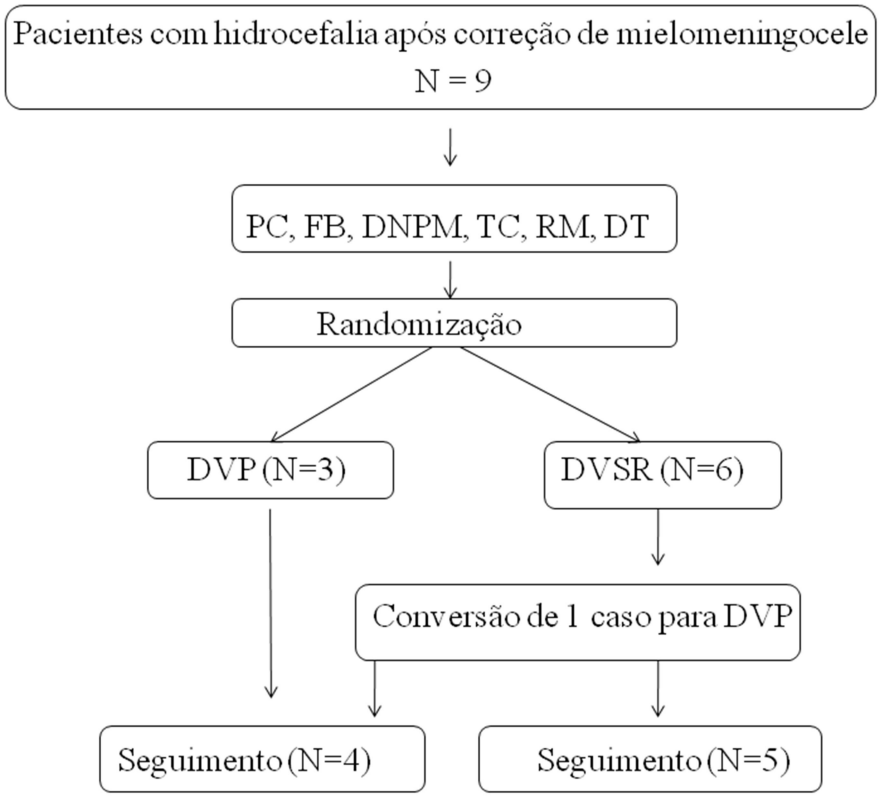

Figura 2 - Desenho do estudo com randomização e seguimento

Critérios de elegibilidade

Foram selecionados consecutivamente pacientes com diagnóstico de hidrocefalia após correção cirúrgica de mielomeningocele de janeiro de 2010 a janeiro de 2012, usuários do Hospital das Clínicas da Universidade de São Paulo. Eles foram triados após tratamento cirúrgico pós-natal para correção de mielomeningocele. Estes pacientes foram submetidos à DVSR ou DVP eletiva.

Critérios de inclusão

Os critérios de inclusão foram: aceite dos pais/responsáveis para participação da pesquisa; pacientes no pós-operatório de mielomeningocele lombossacral, sem complicações infecciosas e sem derivações ventriculares prévias, que tenham apresentado progressão da hidrocefalia após o primeiro mês de vida, mas com menos de 6 meses de vida; realização de ressonância magnética (RM) com estudo vascular evidenciando perviedade de SSS.

Critérios de exclusão

Os critérios de exclusão: outros tipos de hidrocefalia congênita, complicações infecciosas prévias ou derivações ventriculares prévias, recusa dos pais e responsáveis à participação da pesquisa; RM com sinais de trombose de SSS.

Randomização

A randomização foi aberta. Não houve cegamento. A alocação foi paralela com taxa de 2:2. Pacientes selecionados foram encaminhados à sala de cirurgia onde havia material para realização de ambas técnicas (DVP e DVSR). Antes do procedimento, um membro independente do Centro Cirúrgico retirava um papel de uma caixa com dois papéis (técnica 1 = DVSR técnica 2 = DVP).

Aspectos éticos

O projeto e o termo de consentimento livre e esclarecido foram aprovados sem restrições pelo Comitê de Ética em Pesquisa do HCFMUSP, sob o número 0178/09.

Os familiares dos pacientes (pais ou responsáveis) aceitaram participar do estudo, autorizando a inclusão da criança.

Neste projeto não foi aplicado termo de Assentimento, devido à idade tênue dos participantes, sendo incapazes de interpretar o significado e implicações do estudo.

4.1.1 Técnica Cirúrgica da DVSR

A técnica cirúrgica da DVSR utilizada foi descrita pelo Dr. Ismail El-Shafei e implica em 2 trepanações cranianas sob a mesma incisão arciforme no couro cabeludo. Uma no osso parietal posterior (ponto de Frazier) e outra no terço médio da linha da sutura sagital. Pequena abertura é feita na dura-máter da incisão parietal e o ventrículo lateral é puncionado e então pequena

abertura é feita no seio sagital superior na outra trepanação e o cateter é inserido cerca de 2 cm contra o sentido do fluxo sanguíneo. O cateter utilizado foi o cateter de punção ventricular do kit de derivação ventrículo-peritoneal PS Medical® (Medtronic, Minneapolis, MN). Vide Figuras 3, 4, 5, 6 e 7 [35-46].

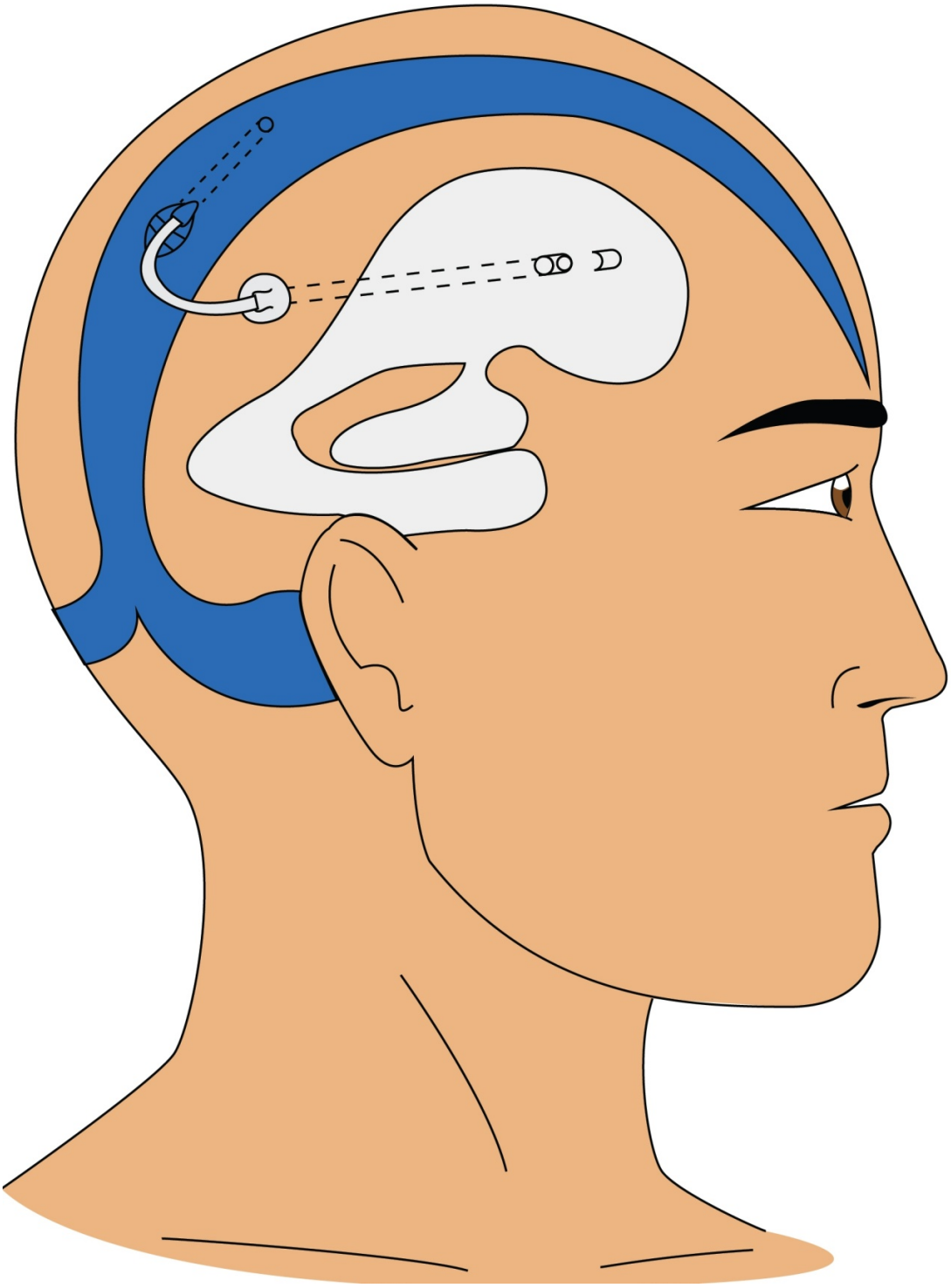

Figura 3 - Figura esquemática baseada na descrição do Dr El Shafei. DVSR, com componentes proximal e distal

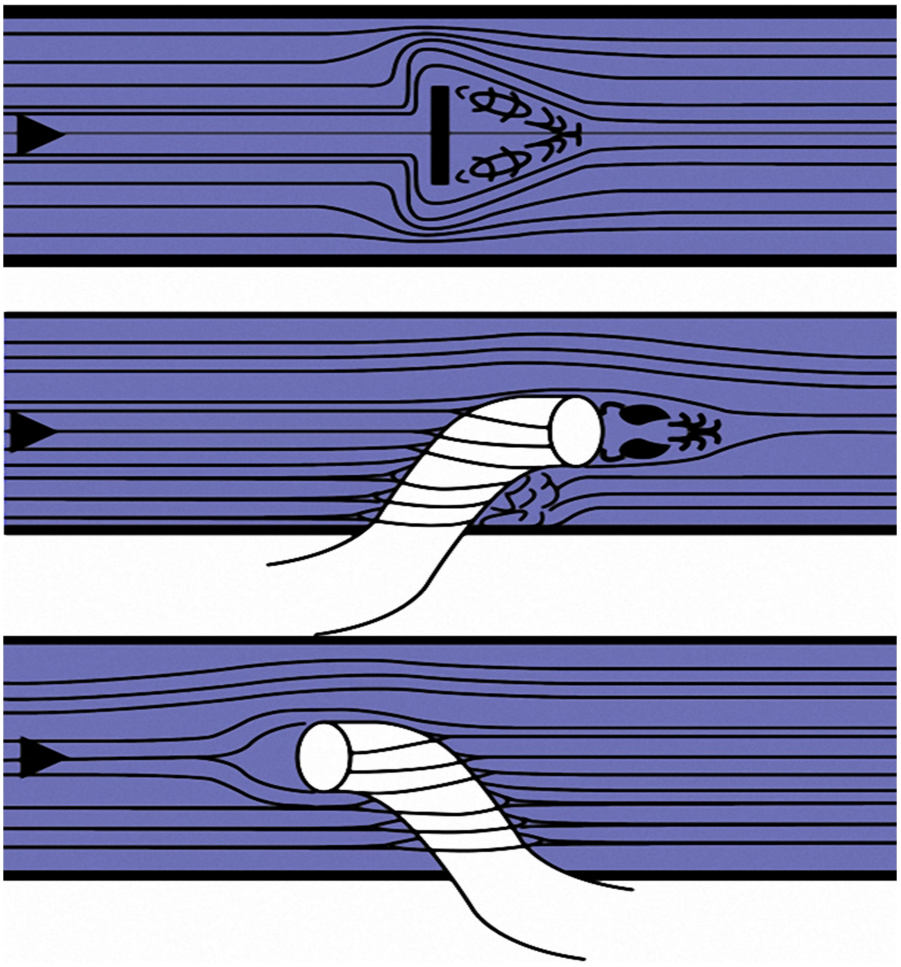

Figura 4 - Demonstração mecânica da implantação do cateter no sentido do fluxo sanguíneo e no sentido contrário (baseado na descrição do Dr El-Shafei)

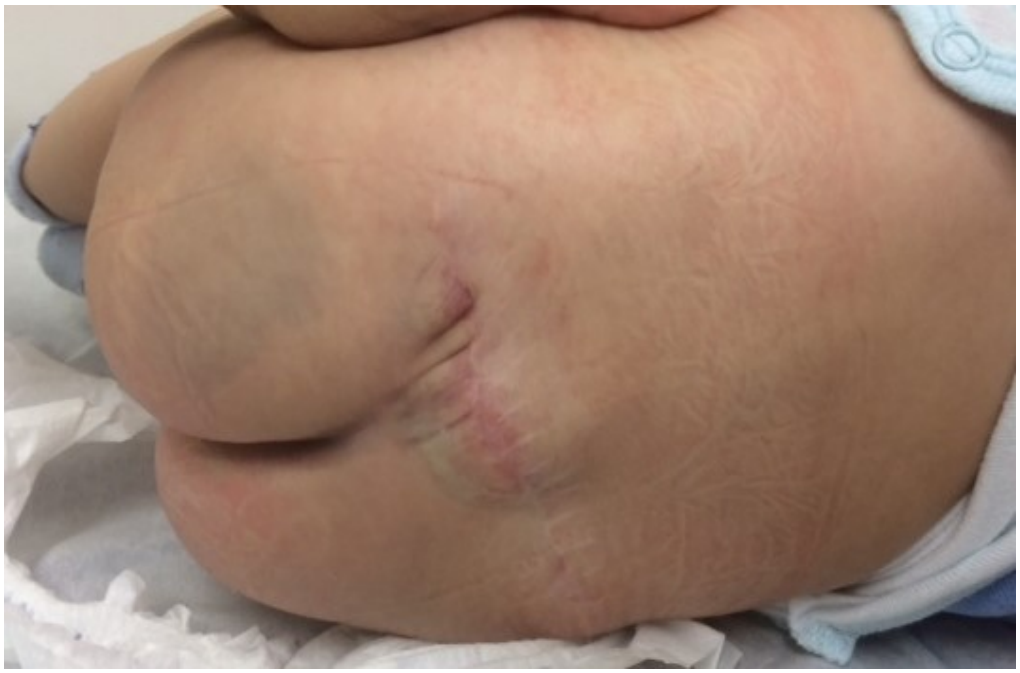

Figura 5 - Fotografia pós-operatória de paciente KAP. Aspecto tardio da correção de mielomeningocele lombossacral

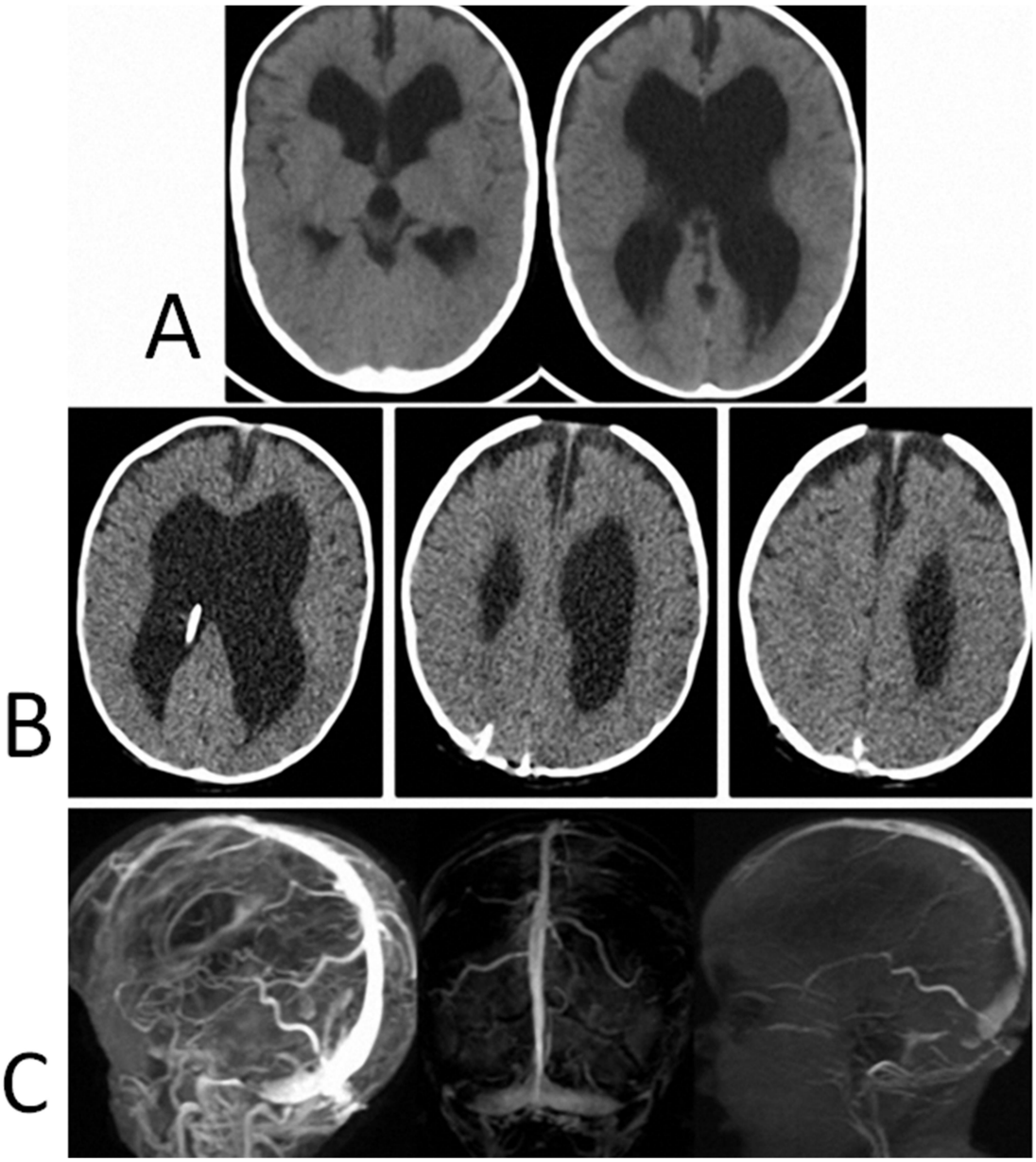

Figura 6 - Tomografia pré e pós-operatória e angiorressonância do paciente ENM. Em **A**, tomografia pré-operatória com ventriculomegalia. Em **B**, tomografia pós DVSR. Em **C**, angiorressonância com perviedade de SSS

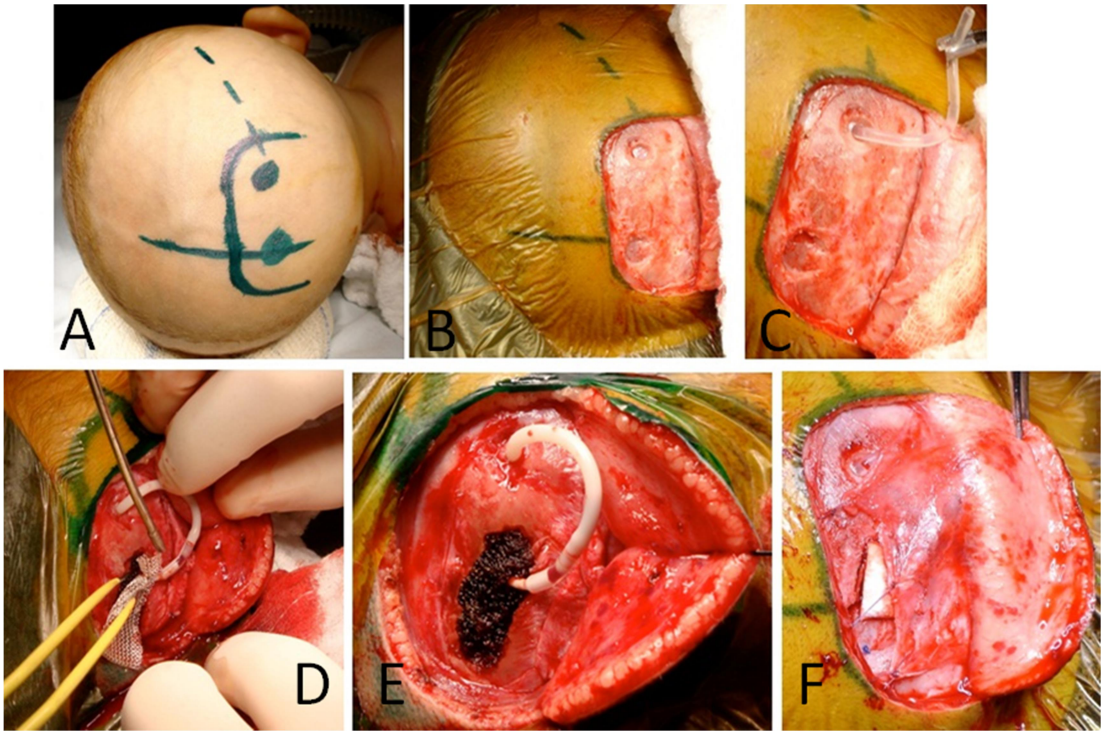

Figura 7 - Etapas do procedimento cirúrgico. Em **A**, posicionamento e marcação de incisão arqueada. Em **B**, abertura e trepanação mediana e lateral. Em **C** e **D**, punção do ventriculo e punção do seio sagital superior. Em **E**, hemostasia com Surgicel®. Em **F**, fechamento com pericrânio e por camadas

4.1.2 Técnica cirúrgica da DVP

A técnica de DVP empregada foi baseada na descrita por Choux em 1992[14], utilizando como ponto de punção o ponto de Frazier à direita e utilizando uma válvula de pressão fixa de baixa pressão PS Medical® (Medtronic, Minneapolis, MN).

A técnica cirúrgica para a colocação de uma DVP é dividida em três tempos:

1) preparo dos acessos (crânio e abdome);

2) passagem do cateter distal e conexão à válvula;

3) punção ventricular e conexão à válvula.

Os acessos são preparados simultaneamente. A partir de uma incisão transversa paramediana no quadrante superior do abdome, o cirurgião disseca plano por plano, através do músculo reto abdominal, até abrir o peritônio. Esses planos são: o tecido subcutâneo, a aponeurose superficial do músculo reto abdominal, o músculo e a aponeurose profunda e o peritônio parietal.

A trepanação realizada ponto de Frazier. A vareta metálica é passada no plano do tecido subcutâneo, entre as feridas abdominal e em crânio. O cirurgião disseca uma loja subgaleal retroauricular, incluindo o plano da vareta, criando espaço para a válvula. O cateter distal é preso à ponta da vareta e tracionado por esse trajeto até sua exteriorização, quando a válvula é então conectada ao cateter distal.

4.2 SEGUIMENTO

Após a cirurgia, os pacientes foram seguidos, com consultas pré-estabelecidas com 3 meses, 6 meses, 9 meses e 1 ano. Nestas consultas foram avaliados e tabulados os dados referentes a:

4.2.1 Perímetro Cefálico (3 meses, 6 meses, 9 meses e 1 ano)

Avaliação de rotina do perímetro cefálico (PC) em centímetros (cm). Realizada com fita métrica na altura da proeminência occipital e glabela.

4.2.2 Características da Fontanela Bregmática (FB) (3 meses, 6 meses, 9 meses e 1 ano)

Determinar se está escavada, normotensa, abaulada ou hipertensa.

4.2.3 Doppler Transcraniano (DT) (3 meses e 1 ano) [54-57]

Os pacientes selecionados no estudo foram avaliados consecutivamente com DT ambulatorial, na fase pré-operatória, pós-operatória imediata e pós-operatória tardia (1 ano).

Devido à idade dos pacientes e dificuldade para cooperação durante o exame, todos os exames foram realizados cedo pela manhã, com pacientes dormindo (sem sedação), em posição supina. Todos os exames foram realizados pelo mesmo profissional.

Calculado a velocidade média do fluxo sanguíneo nos seguintes vasos: artéria cerebral média (ACM) direita e esquerda, artéria basilar (AB) e

seio sagital superior (SSS). A janela para ACM foi a janela temporal. Para a AB a janela utilizada foi a suboccipital.

Calculado índice de resistência na ACM e AB (Velocidade Sistólica – Velocidade Diastólica / Velocidade Sistólica)

Calculado índice de pulsatilidade na ACM e AB (Velocidade Sistólica – Velocidade Diastólica / Velocidade Média)

Os exames foram feitos utilizando o aparelho EZ Dop® (Compumedics Germany GmbH/The DWL Doppler Company).

4.2.4 Tomografia Computadorizada (TC) (índice ventricular de Evans) - (3 meses e 1 ano)

Seguimento do índice ventricular de Evans. O índice de Evans foi definido como a razão entre o comprimento de uma linha entre a maior distância entre os cornos frontais dos ventrículos laterais e a distância biparietal máxima.

4.2.5 Desenvolvimento Neuropsicomotor (DNPM) - (3 meses, 6 meses, 9 meses e 1 ano)

Avaliação sumária da aquisição do marcos de desenvolvimento

4.2.6 Complicações e Revisões de Shunt

Descrição de eventuais intercorrências decorrentes da intervenção cirúrgica

4.2.7 Desfechos centrados nos pacientes e cuidadores

Avaliação subjetiva e dos cuidadores a respeito do tratamento e se operariam novamente caso pudessem optar.

4.3 DESFECHOS

- PRIMÁRIO

Analisar a evolução dos dados do Doppler transcraniano.

- SECUNDÁRIOS

Analisar evolução do perímetro cefálico, índice ventricular, fontanela bregmática, desenvolvimento neuropsicomotor, complicações e revisões de shunt e desfechos centrados nos pacientes.

4.4 TAMANHO DA AMOSTRA

Como não existe um dado de literatura prévio que norteie o cálculo amostral e não há uma diferença conhecida entre os desfechos clínicos das duas modalidades terapêuticas (DVSR e DVP), propusemos um número de pacientes empírico para conduzir um estudo piloto, com 10 participantes em cada braço terapêutico.

4.5 RECURSOS HUMANOS

A equipe envolvida na execução das tarefas consistiu em médicos neurocirurgiões residentes no Serviço de Neurocirurgia do HCFMUSP, com

dois coordenadores. Os exames de Doppler Transcraniano foram realizados pelo Serviço de Doppler Transcraniano do HCFMUSP.

O acompanhamento ambulatorial foi conduzido pela mesma equipe citada.

4.6 ESTATÍSTICA

Neste estudo, os dados numéricos são apresentados como média ± desvio padrão ou mediana com intervalo quando apropriado. Os dados categóricos são apresentados como porcentagens. Ao comparar os grupos, o nível de significância é considerado quando $p < 0,05$. Para determinar a distribuição dos nossos dados, o teste de Kolmogorov-Smirnov foi utilizado. Para avaliação das variáveis categóricas, os testes Qui-quadrado e Mc'Nemar foram utilizados, respectivamente, quando apropriado. Para avaliação das variáveis ordinárias, os testes *t* de Student e Mann-Whitney foram utilizados, respectivamente, quando apropriado.

4.7 AMOSTRA

Nove pacientes foram incluídos no estudo por um período de 2 anos. Três foram alocados no grupo controle (DVP) e 6 pacientes no grupo DVSR. A alocação foi feita por randomização na sala cirúrgica.

Cinco dos 6 pacientes alocados para DVSR foram submetidos ao tratamento cirúrgico. O paciente 6 teve sua cirurgia convertida para DVP

uma vez que no intraoperatório houve imprecisa identificação do seio sagital superior e sangramento.

Os 3 pacientes inicialmente alocados para o grupo DVP foram submetidos à cirurgia sem intercorrências.

A tabela 1 sintetiza os dados pré-operatórios dos pacientes.

Tabela 1 - Dados pré-operatórios dos pacientes

Grupo	Paciente	Sexo	Idade (meses)	Local MM	Pés tortos	Força MMII	PC (cm)	Fontanela	DNPM	EVANS
DVSR	1 - MFB	M	6	Lombossacra	Sim	2	45	Tensa 2+/4+	Adequado	0,47
DVSR	2 - ENM	M	6	Lombossacra	Não	5	47	Tensa 3+/4+	Atrasado	0,50
DVSR	3 - JPM	M	4	Lombossacra	Sim	0	46	Tensa 2+/4+	Atrasado	0,48
DVSR	4 - RSJ	F	3	Lombossacra	Sim	3	44	Tensa 2+/4+	Adequado	0,46
DVSR	5 - SBS	M	6	Lombossacra	Não	5	46	Tensa 2+/4+	Adequado	0,48
DVP	6- LGS	M	1	Lombossacra	Não	5	40	Tensa 2+/4+	Adequado	0,50
DVP	7 – CGG	M	3	Lombossacra	Sim	5	44	Tensa 2+/4+	Adequado	0,47
DVP	8 – AEA	M	2	Lombossacra	Sim	3	45	Tensa 3+/4+	Adequado	0,48
DVP	9 - KAP	F	6	Lombossacra	Não	2	43	Tensa 2+/4+	Atrasado	0,49

O grupo DVP foi então composto por 4 pacientes, sendo 3 do sexo masculino (75%) e 1 do feminino (25%). A média de idade foi de 3 meses. Todos pacientes possuíam mielomeningocele lombossacral. Dois dos 3 pacientes (66%) apresentavam pés-tortos. O grau de força nos membros inferiores variou de 2 a 5. O PC variou de 40 a 45. A fontanela bregmática

encontrava-se tensa, com 2+/4+ em 3 pacientes e 3+/4+ em 1 paciente. O DNPM estava adequado para faixa etária em 3 pacientes e atrasado em 1. O índice de Evans variou de 0,47 a 0,50.

O grupo DVSR foi composto por 5 pacientes, sendo 4 do sexo masculino (80%) e 1 do sexo feminino (20%). A média de idade foi de 5 meses. Todos pacientes possuíam mielomeningocele lombossacral. 3 dos 5 pacientes (60%) apresentava pés-tortos. O grau de força nos membros inferiores variou de 0 a 5. O PC variou de 44 a 47. A fontanela bregmática encontrava-se tensa, com 2+/4+ em 4 pacientes e 3+/4+ em 1 paciente. O DNPM estava adequado para faixa etária em 3 pacientes e atrasado em 2. O índice de Evans variou de 0,46 a 0,50.

Não houve diferenças estatisticamente significativas entre os dois grupos ($p>0,05$).

5 RESULTADOS

5 RESULTADOS

5.1 SEGUIMENTO

Perímetro cefálico (PC)

A tabela 2 e as Figuras 8 e 9 mostram o PC antes da cirurgia e após a cirurgia. A média dos perímetros dos pacientes do grupo DVP (42,5 cm) foi estatisticamente inferior ao grupo DVSR (46,8 cm) no seguimento tardio.

Tabela 2 - Perímetro cefálico (PC) dos pacientes no pré-operatório e após tratamento até 1 ano

Grupo	Paciente	PERÍMETRO CEFÁLICO (cm)				
		PRÉ-OP	3 MESES	6 MESES	9 MESES	1 ANO
DVSR	1	45	45	45,5	46	46,5
DVSR	2	47	47	47,5	47,5	48
DVSR	3	46	47,5	47	47	47
DVSR	4	44	44	44,5	45	45,5
DVSR	5	46	46	46,5	47	47
DVP	6	40	38	39,5	40,5	41
DVP	7	44	41	42	43	43,5
DVP	8	45	42	42,5	43	43,5
DVP	9	43	40,5	41	41,5	42

Os pacientes submetidos à DVSR apresentaram mudança na curva do PC, não reduzindo abruptamente o PC, mas fazendo-o crescer a uma taxa fisiológica (Figura 8).

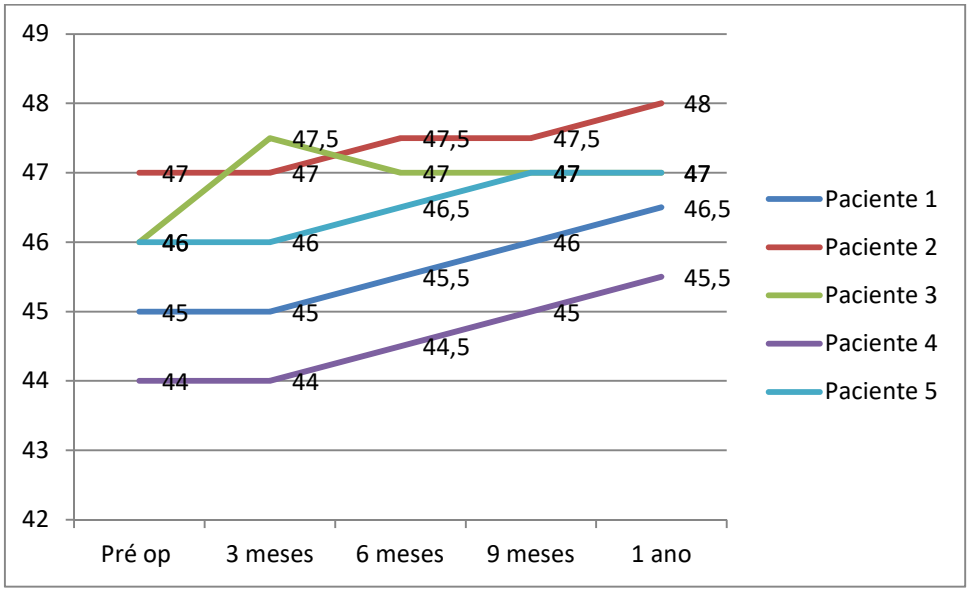

Figura 8 - Curva de perímetro cefálico nos pacientes do grupo DVSR

O paciente 3 apresentou curva de perimetro cefálico crescente mesmo após a DVSR (Figura 8). O Doppler transcraniano mostrou resistência, pulsatilidade e velocidades mantidas, sugerindo não funcionamento do sistema. Uma cirurgia de revisão constatou não funcionamento do cateter, sem presença de trombo.

Os pacientes submetidos à DVP mudaram de percentil de PC, com redução abrupta de PC após cirurgia e retomada de crescimento a partir de 6 meses (Figura 9).

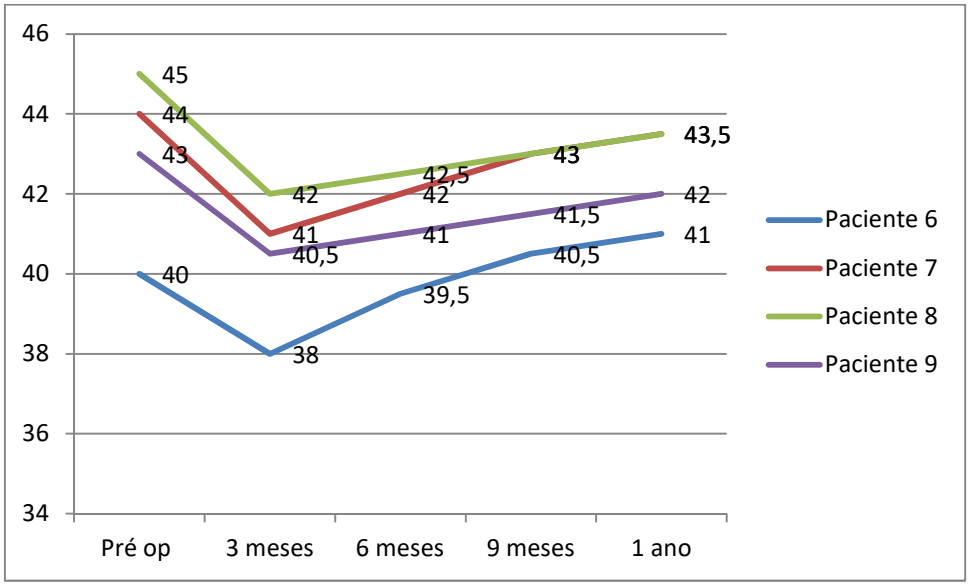

Figura 9 - Curva de perímetro cefálico no grupo DVP

Características da Fontanela Bregmática

A tabela 3 evidencia a evolução das características da fontanela bregmática.

Tabela 3 - Aspecto da fontanela bregmática no pré-operatório e no seguimento

Grupo	Paciente	FONTANELA BREGMÁTICA				
		PRÉ-OP	3 MESES	6 MESES	9 MESES	1 ANO
DVSR	1	Tensa 2+/4+	Normotensa	Normotensa	Fechada	Fechada
DVSR	2	Tensa 3+/4+	Normotensa	Normotensa	Fechada	Fechada
DVSR	3	Tensa 2+/4+	Tensa 2+/4+	Normotensa	Normotensa	Fechada
DVSR	4	Tensa 2+/4+	Tensa +/4+	Normotensa	Normotensa	Fechada
DVSR	5	Tensa 2+/4+	Normotensa	Normotensa	Fechada	Fechada
DVP	6	Tensa 2+/4+	Normotensa	Normotensa	Hipotensa (+/4+)	Fechada
DVP	7	Tensa 2+/4+	Normotensa	Normotensa	Hipotensa (+/4+)	Fechada
DVP	8	Tensa 3+/4+	Normotensa	Normotensa	Hipotensa (+/4+)	Fechada
DVP	9	Tensa 2+/4+	Normotensa	Normotensa	Fechada	Fechada

DVSR: derivação ventriculosinusal retrógrada; DVP: derivação ventriculoperitoneal

As características da fontanela no pré-operatório não diferiram entre os pacientes. No pós-operatório, houve normotensão dos pacientes no grupo de DVSR. No grupo DVP, a fontanela oscilou entre normotensão e leve hipotensão. A diferença não atingiu diferença estatística.

Doppler Transcraniano

Os dados pré-operatórios de Doppler transcraniano (DT) não diferiram entre os grupos DVP e DVSR. Em ambos grupos, com exceção do paciente 3, após tratamento cirúrgico observou-se aumento da velocidade média de fluxo, diminuição do índice de pulsatilidade e diminuição do índice de resistência em todos os vasos analisados, dados estes mantidos no pós-operatório tardio (1 ano). Não houve diferença significativa entre grupos. As tabelas 4,5 e 6 descrevem os dados dopplervelocimétricos dos pacientes no pré e pós-operatório.

GRUPO DVSR

Paciente 1

Sexo masculino, DVSR implantando aos 6 meses de idade. A Figura 10 ilustra os achados de DT pré-operatórios, pós-operatório imediato e tardio. No pós-operatório, as velocidades de fluxo na ACM foram semelhantes, mas houve diminuição do IP de 0,97 para 0,81. Depois de 1 ano, o IP subiu para 0,94, provavelmente devido ao crescimento da criança.

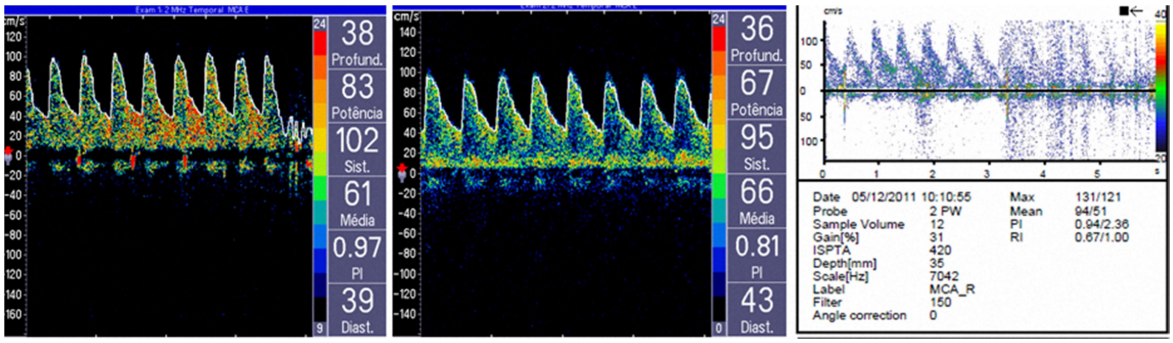

Figura 10 - Gráficos de DT no paciente 1

Paciente 2

Sexo masculino, DVSR implantando aos 6 meses de idade. A Figura 11 ilustra os achados de DT pré-operatórios e pós-operatórios. Houve redução do IP de 1,29 para 0,79. Depois de 1 ano, o IP subiu para 1,18, provavelmente devido ao crescimento da criança.

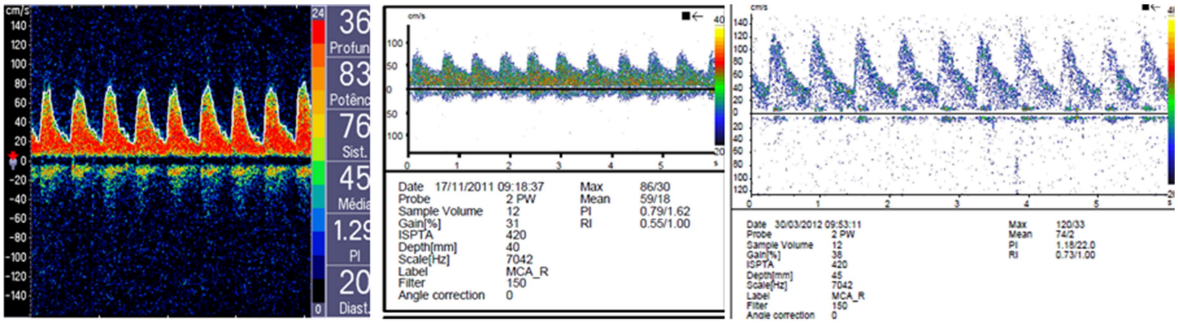

Figura 11 - Gráficos de DT no paciente 2

Paciente 3

Sexo masculino, DVSR implantando aos 4 meses de idade. A Figura 12 ilustra os achados de DT pré-operatórios, pós-operatórios e pós revisão do sistema. Este paciente permaneceu com IP elevado após DVSR. A cirurgia de revisão demonstrou que havia malpoicionamento do cateter no SSS. Após a revisão cirúrgica, o IP voltou a melhorar. O IP pós-operatório inicial caiu de 1,59 para 0,88. Após 2 meses o IP estava em 1,42. Após revisão, caiu para 0,89.

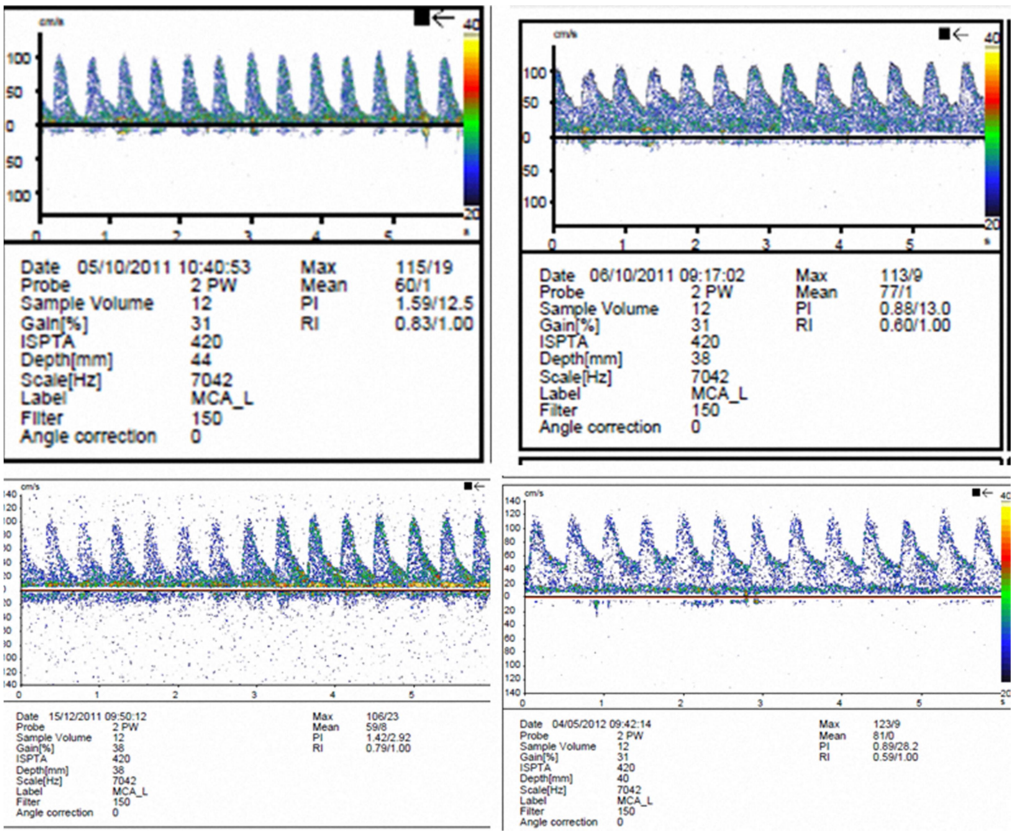

Figura 12 - Gráficos de DT no paciente 3

Paciente 4

Sexo feminino, com 3 meses quando a DVSR foi implantada. A Figura 13 mostra os dados do DT. No pós-operatório, houve decréscimo de IP de 1,66 para 0,93. Após 1 ano, o IP subiu para 1,11, provavelmente devido ao crescimento da criança.

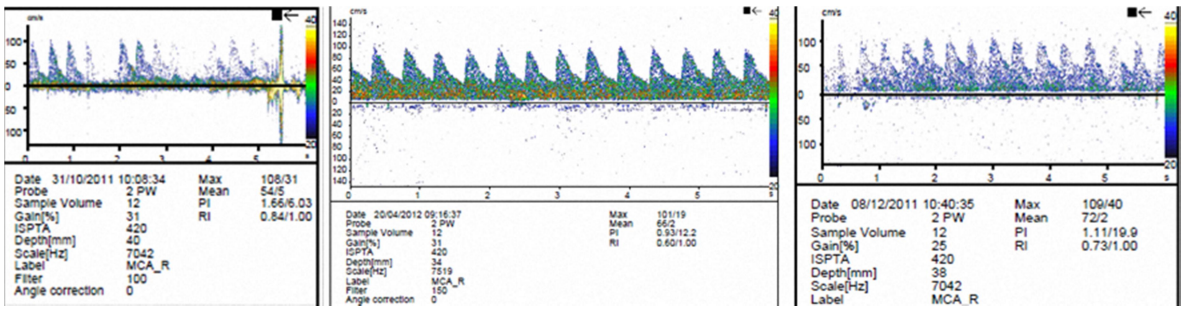

Figura 13 - Gráficos de DT no paciente 4

Paciente 5

Sexo masculino, com 6 meses quando a DVSR foi implantada. A Figure 14 mostra os valores do DT. O IP caiu de 1,16 para 0,84 após a cirurgia. Depois de 1 ano, o IP subiu para 0,94, provavelmente devido ao crescimento da criança.

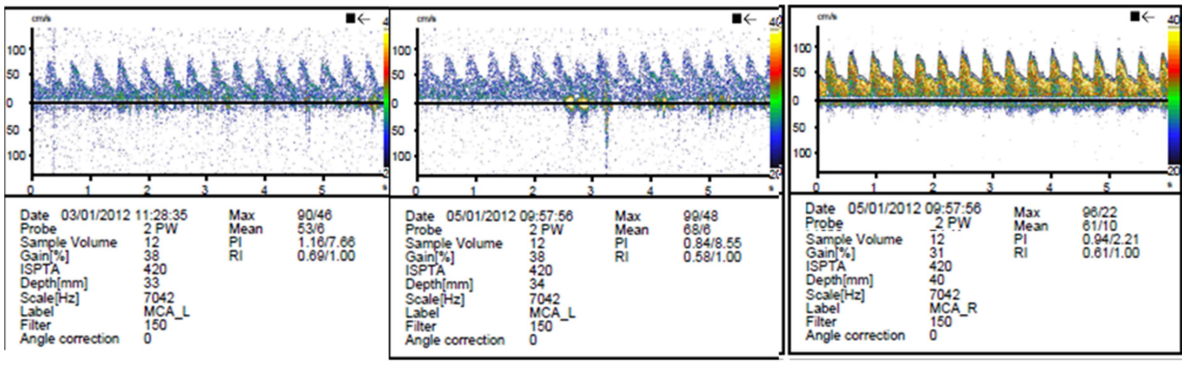

Figura 14 - Gráficos de DT no paciente 5

GRUPO DVP

Paciente 6

Sexo masculino, com 1 mês quando a DVP foi implantada. A Figure 15 mostra os dados do DT. No pós-operatório, houve decréscimo de IP de 1,56 para 0,81. Depois de 1 ano, o IP subiu para 0,94, provavelmente devido ao crescimento da criança.

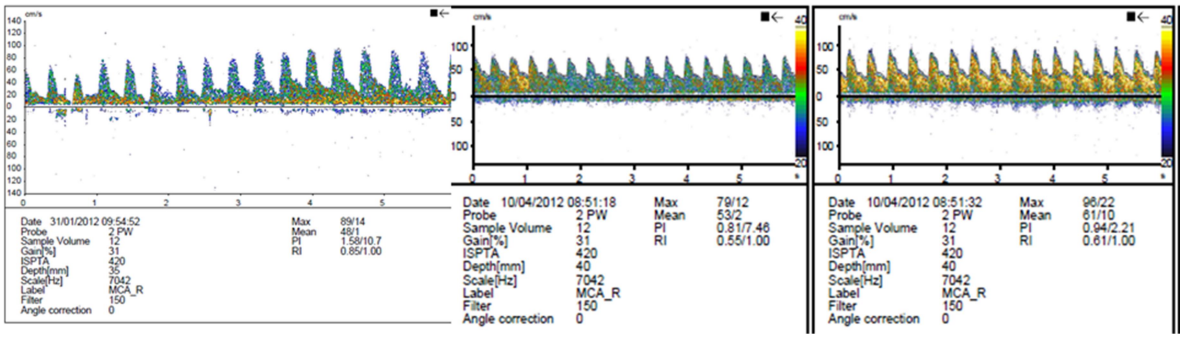

Figura 15 - Gráficos de DT no paciente 6

Paciente 7

Sexo masculino, com 3 meses quando a DVP foi implantada. A Figura 16 mostra os dados do DT. No pós-operatório, houve decréscimo de IP de 1,65 para 1,07. Após 1 ano, o IP subiu para 1,13, provavelmente devido ao crescimento da criança.

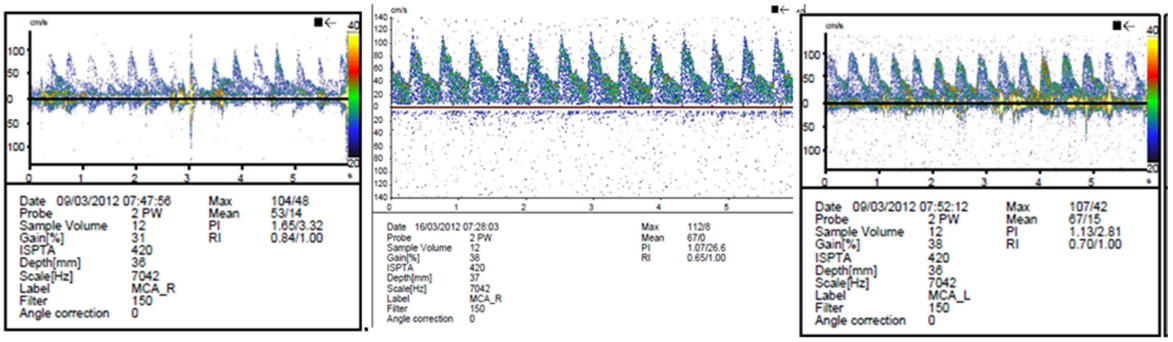

Figura 16 - Gráficos de DT no paciente 7

Paciente 8

Sexo masculino, com 2 meses quando a DVP foi implantada. A Figura 17 mostra os dados do DT. No pós-operatório, houve decréscimo de IP de 1,71 para 1,13. Após 1 ano, o IP subiu para 1,30, provavelmente devido ao crescimento da criança.

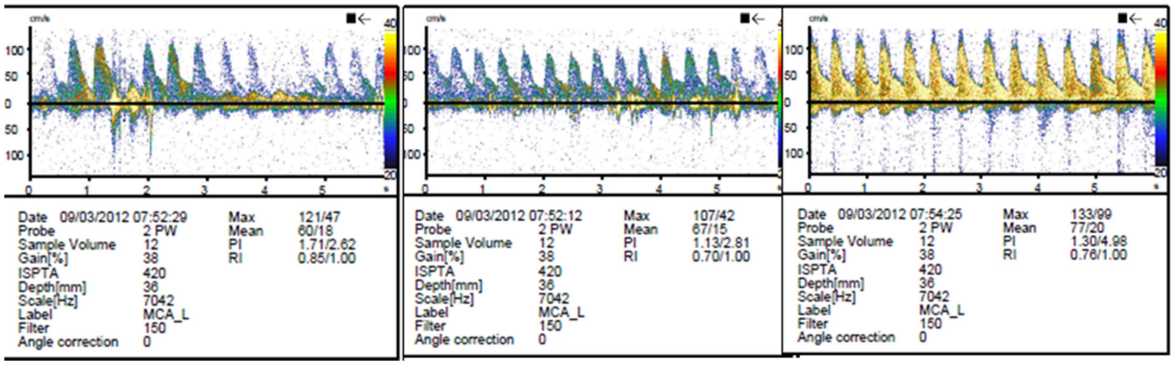

Figura 17 - Gráficos de DT no paciente 8

Paciente 9

Sexo feminino, com 6 meses quando a DVSR foi implantada. A Figura 18 mostra os dados do DT. No pós-operatório, houve decréscimo de IP de 1,41 para 1,19. Após 1 ano, o IP subiu para 1,23, provavelmente devido ao crescimento da criança.

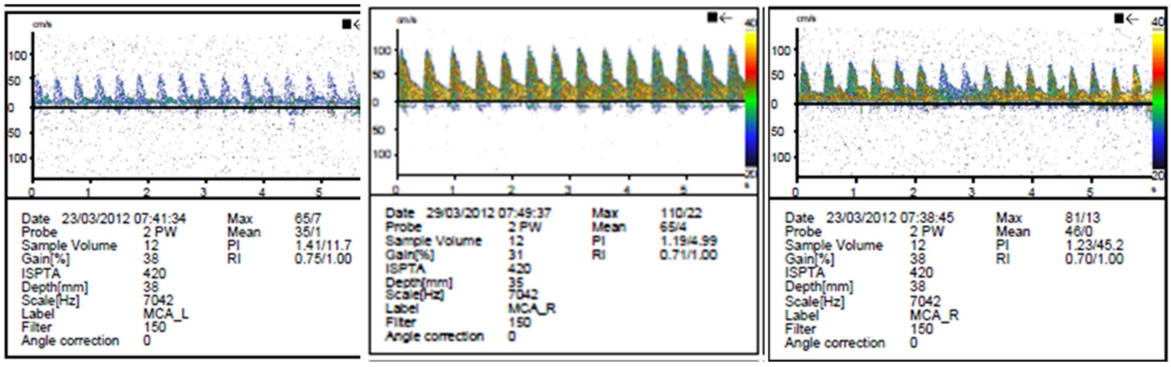

Figura 18 - Gráficos de DT no paciente 9

As tabelas 4, 5 e 6 mostram as médias dos dados dopplerveocimétricos em ambos grupos e a comparação estatística entre eles. Houve melhora do padrão de DT em ambos grupos (DVSR e DVP), sem diferença estatística.

Tabela 4 - Velocidade média dos vasos analisados pelo DT

PARÂMETRO	PRÉ-OP		PÓS-OP		PÓS-OP TARDIO		VALOR p*
VELOCIDADE MÉDIA (cm/s)	DVP	DVSR	DVP	DVSR	DVP	DVSR	
ACM D	53	53	68	66	71	70	>0,05
ACM E	54	56	70	65	70	71	>0,05
AB	31	34	36	40	41	46	>0,05
SSS	37	36	36	38	39	40	>0,05

*=teste de Mann-Whitney.

Tabela 5 - Índice de pulsatilidade dos vasos analisados pelo DT

PARÂMETRO	PRÉ-OP		PÓS-OP		PÓS-OP TARDIO		VALOR p*
ÍNDICE DE PULSATILIDADE	DVP	DVSR	DVP	DVSR	DVP	DVSR	
ACM D	1,35	1,36	0,98	1,11	1,10	1,14	>0,05
ACM E	1,33	1,37	1	1,12	1,12	1,15	>0,05
AB	0,97	0,96	0,71	0,78	0,75	0,78	>0,05

*=teste de Mann-Whitney.

Tabela 6 - Índice de resistência dos vasos analisados pelo DT

PARÂMETRO	PRÉ-OP		PÓS-OP		PÓS-OP TARDIO		VALOR p*
ÍNDICE DE RESISTÊNCIA	DVP	DVSR	DVP	DVSR	DVP	DVSR	
ACM D	0,79	0,8	0,64	0,69	0,70	0,73	>0,05
ACM E	0,8	0,82	0,62	0,66	0,69	0,74	>0,05
AB	0,78	0,75	0,61	0,6	0,66	0,69	>0,05

*=teste de Mann-Whitney.

Tomografia Computadorizada (índice ventricular)

A tabela 7 demonstra a evolução do índice ventricular de Evans no seguimento dos pacientes. Em analogia ao que ocorreu com o PC, nos pacientes submetidos à DVSR houve redução discreta e até nenhuma no índice de EVANS. Já no grupo de DVP, houve redução pós-operatória de tamanho ventricular maior que no grupo DVSR, atingindo significância estatística.

Tabela 7 - Índice Ventricular de Evans antes e após o tratamento

Grupo	Paciente	PRE-OP	3 MESES	1 ANO
DVSR	1	0,47	0,46	0,45
DVSR	2	0,50	0,49	0,47
DVSR	3	0,48	0,48	0,47
DVSR	4	0,46	0,46	0,46
DVSR	5	0,48	0,47	0,47
DVP	6	0,50	0,50	0,49
DVP	7	0,47	0,43	0,41
DVP	8	0,48	0,43	0,42
DVP	9	0,49	0,45	0,43

Desenvolvimento Neuropsicomotor

No período pré-operatório, 3 pacientes apresentavam desenvolvimento neuropsicomotor atrasado para faixa etária, os pacientes 2, 3 e 9, sendo dois do grupo DVSR e 1 do grupo DVP.

Após o tratamento cirúrgico, o perfil dos pacientes persistiu. Os pacientes com desenvolvimento adequado mantiveram adequação e os pacientes com atraso de desenvolvimento evoluíram, porém mantendo-se atrasados em relação à média da idade.

Durante o seguimento do trabalho, todos os pacientes receberam suporte de reabilitação em centros especializados, com acompanhamento urológico, ortopédico e fisiátrico.

Complicações

O paciente 3 apresentou curva de perímetro cefálico crescente mesmo após a DVSR. O Doppler transcraniano mostrou resistência, pulsatilidade e velocidades mantidas, sugerindo disfunção do sistema. Uma cirurgia de revisão constatou não funcionamento do cateter, sem presença de trombo. Até o término do seguimento de 1 ano, foi realizada uma revisão no grupo DVSR, no paciente 3, conforme explanado acima.

O paciente 6 teve sua cirurgia convertida para DVP uma vez que no intraoperatório houve imprecisa identificação do seio sagital superior e sangramento.

No grupo DVP, não houve complicações durante o seguimento. Não houve coleções, infecção ou sinais de disfunção.

Desfechos centrados nos pacientes/cuidadores

Todos os cuidadores referiram impacto positivo do tratamento nos cuidados dos pacientes. Todos afirmaram satisfação com o tratamento, sem arrependimento e que se submeteriam novamente ao tratamento caso pudessem optar. Não houve diferença entre os grupos analisados.

Segundo os cuidadores, os aspectos de maior impacto positivo foram a diminuição do crescimento craniano, diminuição da irritabilidade dos pacientes e melhora no desenvolvimento neuropsicomotor.

6 DISCUSSÃO

6 DISCUSSÃO

Observamos como características da DVSR um sucesso semelhante à DVP para tratar a hidrocefalia. O DT aliado à clínica e exame físico se mostrou uma ferramenta segura e adequada para aferir disfunção da DVSR, fato que ocorreu no paciente 3.

A avaliação clínica e dopplervelocimétrica evidenciou que ambas modalidades terapêuticas foram eficazes, com diferentes padrões de PC no pós-operatório. Em nossa amostra, o DT foi usado com sucesso para avaliação diagnóstica e acompanhamento da hemodinâmica e hidrodinâmica nas fases pré e pós-operatório de DVSR. Foi tecnicamente viável em todos os pacientes, está intimamente relacionada com outros parâmetros clínicos e de imagem, e foi sensível para a identificação de um mau funcionamento do sistema de DVSR no paciente 3.

Após a DVSR, todos os pacientes (incluindo paciente 3 após a cirurgia de revisão) apresentaram uma melhora nas medidas de interesse, sugerindo um melhor padrão de hidrodinâmica. No período pós-operatório imediato houve aumento das velocidades médias e redução de IP e IR. No seguimento tardio (1 ano), houve manutenção das velocidades médias e aumento discreto do IP e IR, interpretados como decorrentes do crescimento dos pacientes.

Um IP mais elevado não quer dizer que o paciente tenha hipertensão intracraniana necessariamente, ou seja, nestes pacientes o IP deve ser

considerado junto com o quadro clínico e o exame físico[56-65]. No paciente cujo IP diminuiu logo após a cirurgia e voltou a elevar-se rapidamente (paciente 3), caracterizou-se possível hipertensão intracraniana que foi confirmada pela clínica do paciente. Nos demais pacientes, que apresentaram melhora de IP no pós-operatório imediato e discreta elevação no seguimento tardio, pode ter ocorrido o seguinte: logo após a descompressão é natural que o IP caia muito pela hiperemia pós descompressão e depois volte a parâmetros normais, onde há uma elevação do IP que não ultrapassa os valores aceitáveis. Em crianças pequenas, os valores aceitáveis por vezes são superiores aos adultos em decorrência da sístole vigorosa das crianças mais novas que aumenta a velocidade sistólica e não altera a diástole [56-65].

Apesar da redução do IP e a melhora na velocidade de fluxo sanguíneo, é importante notar que os ventrículos permaneceram grandes e perímetros cefálicos no nível superior da normalidade, à semelhança do que ocorre na terceiro ventriculostomia endoscópica. Esta constatação sugere que a hipertensão intracraniana foi tratada, sem colapso ventricular ou síndrome de hiperdrenagem, que é a complicação funcional mais temida da colocação de shunt.

Índices de pulsatilidade maiores que 1,1 sugeriram hipertensão intracraniana e hidrocefalia hipertensiva. No entanto, este valor depende da idade do paciente. Como não existe um padrão pré-estabelecido para alterações no IP, acreditamos que a constatação mais importante é a diferença comparativa em valores do mesmo parâmetro no mesmo vaso, já

que valores em diferentes vasos e parâmetros podem variar amplamente entre as crianças.

O perímetro cefálico, a tomografia e a fontanela foram característicos em cada grupo. No grupo DVSR, após a cirurgia, não houve redução de perímetro cefálico e no índice ventricular como no grupo DVP. No grupo DVSR, o PC retomou contorno da curva mas permaneceu elevado (Figura 19). Já no grupo DVP, o PC caiu logo após a cirurgia, com posterior recuperação. Similarmente, a fontanela dos pacientes do grupo DVSR permaneceu normotensa, traduzindo normotensão craniana. No grupo DVP, as fontanelas ficaram normotensas a hipotensas, especialmente em crianças mais velhas, podendo traduzir um componente de sifonagem em crianças com maior idade e postura mais ereta.

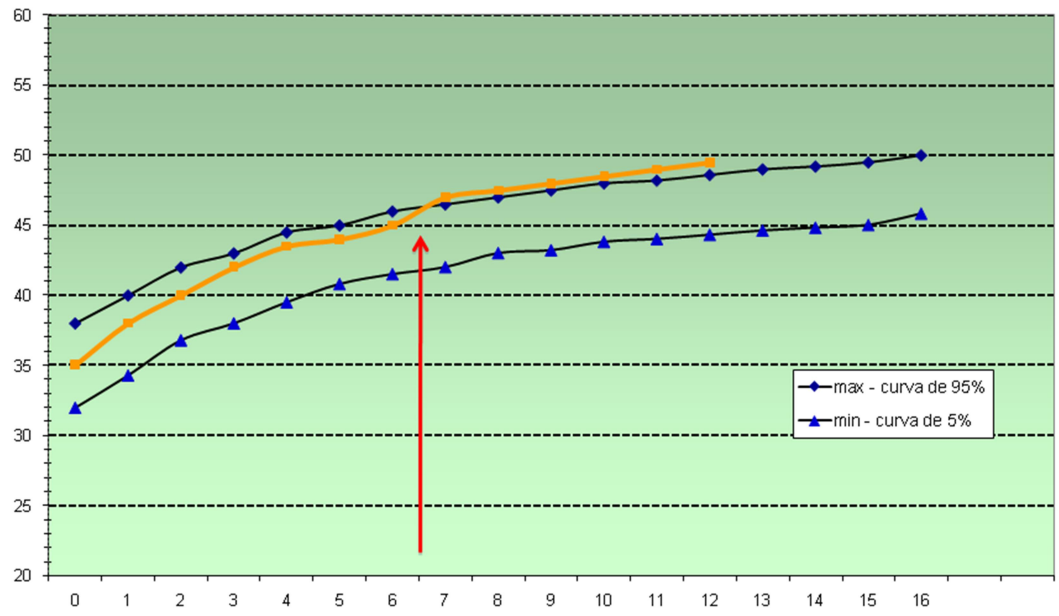

Figura 19 - Gráfico de PC de paciente típico do grupo DVSR (ENM)

No grupo DVSR, houve necessidade de 1 revisão e 1 conversão para DVP. No grupo DVP não houve revisão ou complicações no seguimento.

O desenvolvimento neuropsicomotor após a cirurgia foi semelhante em ambos grupos. No entanto, é necessária avaliação posterior com testes neuropsicológicos específicos que possam detectar alterações sutis.

Limitações

Algumas limitações do estudo devem ser apontadas. Inicialmente, o nosso *n* de pacientes, embora tenha sido suficiente para elaboração de um estudo piloto, é pequeno para que façamos inferências estatísticas mais robustas. Acreditamos que nosso *n* foi menor que o planejado devido aos critérios de inclusão restritos. Todavia, essa limitação reforça a necessidade de continuarmos o trabalho e analisarmos os dados a médio e longo prazo. Em paralelo, estamos em constante processo de seleção de candidatos para serem incluídos no estudo.

Embora todos pacientes da amostra tenham atingido os marcos do desenvolvimento esperados, não conseguimos realizar uma avaliação neuropsicológica mais apurada devido a idade baixa.

Acrescente-se o fato de nosso seguimento ser de 1 ano. Um ano é ainda um tempo limitado para avaliações mais duradouras de tratamento da hidrocefalia e de complicações e revisões.

Outro detalhe digno de nota é que vários fatores podem interferir com o DT. A idade, o hematócrito, o oxigênio, os níveis de glicose, do CO2 e da temperatura podem ser relacionados com mudanças em parâmetros.

Entendemos que esses fatores podem ter interferido com os nossos resultados.

Adicionalmente, a DVSR ainda é uma técnica relativamente desconhecida da comunidade neurocirúrgica, sendo muitas vezes até temida por envolver manipulação de uma estrutura potencialmente de risco, o seio sagital superior. Devido a isso, poucos centros tem realizado esta técnica mesmo que experimentalmente e, dessa forma, a curva de aprendizado em nosso meio ainda é inicial apesar do conceito simples da técnica.

Salienta-se o fato de a DVSR como foi aplicada em nosso estudo, com um cateter único sem válvula, não permitir punção lombar diagnóstica, devido ao risco teórico de reversão do gradiente pressórico ventricular e refluxo sanguíneo do SSS para o ventrículo. Optamos por essa estratégia, pois foi a mais empregada até hoje por El Shafei e também devido ao fato de que a mielomeningocele corrigida já configura em contra-indicação à punção lombar. Porém, acreditamos que seja prudente a interposição de uma válvula de mínimo gradiente pressórico com propriedades anti-refluxo, permitindo assim punções esvaziadoras de LCR.

Finalmente, a DVSR propõe uma estratégia de tratamento com menos material protético e menores custos em comparação às outras modalidades terapêuticas.

7 CONCLUSÕES

7 CONCLUSÕES

1- A técnica cirúrgica de DVSR é factível. Os resultados clínicos são comparáveis no grupo DVSR e DVP, sendo uma alternativa viável no tratamento da hidrocefalia, especialmente em casos após correção de mielomeningocele.

2- Pacientes submetidos à DVSR caracteristicamente possuem perímetro cefálico no nível superior à normalidade, com alívio dos sintomas de hipertensão intracraniana, porém sem hipotensão secundária à hiperdrenagem.

8 ANEXOS

ANEXO A

REGISTRO DOS PACIENTES NO HOSPITAL DAS CLÍNICAS DA FMUSP

Grupo	Paciente	Iniciais	Sexo	Registro
DVSR	1	MFB	M	6165634A
DVSR	2	ENM	M	6174766G
DVSR	3	JPM	M	6179882I
DVSR	4	RSJ	F	6181340K
DVSR	5	SBS	M	6179714J
DVP	6	LGS	M	6185508I
DVP	7	CGG	M	6185174H
DVP	8	AEA	M	6185716K
DVP	9	KAP	F	6179645J

ANEXO B

ACEITAÇÃO DO COMITÊ DE ÉTICA MÉDICA

Hospital das Clínicas da FMUSP
Comissão de Ética para Análise de Projetos de Pesquisa
CAPPesq

Nº Protocolo: 0178/09

Título: DERIVAÇÃO VENTRÍCULO-SINUSAL RETRÓGRADA

Pesquisador Responsável: Prof.Dr. Manoel Jacobsen Teixeira

Pesquisador Executante: Fernando Campos Gomes Pinto, Edson Bor-Seng-Shu e Marcelo de Lima Oliveira

Departamento: NEUROLOGIA

O Coordenador da Comissão de Ética para Análise de Projetos de Pesquisa – CAPPesq da Diretoria Clínica do Hospital das Clínicas da Faculdade de Medicina da Universidade de São Paulo, **APROVOU / TOMOU CIÊNCIA *ad-referendum*** em 22/01/2013, do(s) documento(s) abaixo mencionado(s):

- ***Carta datada de 18/12/2012 - Inclusão do pesquisador executante Matheus Fernandes de Oliveira, será tese de doutorado tendo como orientador o Dr. Fernando Campos Gomes Pinto.***
- ***Relatório parcial***

CAPPesq, 22 de Janeiro de 2013

PROF. DR. LUIZ EUGÊNIO GARCEZ LEME
Coordenador
Comissão de Ética para Análise de Projetos de Pesquisa - CAPPesq

Rua Dr. Ovídio Pires de Campos, 225 - Prédio da Administração - 5º andar - CEP 05403-010 - São Paulo - SP.
55 11 2661-7585 - 55 11 2661-6442 ramais: 16, 17, 18 | marcia.carvalho@hc.fm.usp.br

ANEXO C

HOSPITAL DAS CLÍNICAS DA FACULDADE DE MEDICINA DA UNIVERSIDADE DE SÃO PAULO-HCFMUSP

TERMO DE CONSENTIMENTO LIVRE E ESCLARECIDO

DADOS DE IDENTIFICAÇÃO DO SUJEITO DA PESQUISA OU RESPONSÁVEL LEGAL

1. NOME: .:.....

DOCUMENTO DE IDENTIDADE Nº : ..... SEXO : .M □ F □

DATA NASCIMENTO: ...../...../.....

ENDEREÇO..... Nº..... APTO: .....

BAIRRO: ..... CIDADE .....

CEP:..... TELEFONE: DDD (.....) .....

2.RESPONSÁVEL LEGAL .....

NATUREZA (grau de parentesco, tutor, curador etc.) .....

DOCUMENTO DE IDENTIDADE :.....SEXO: M □ F □

DATA NASCIMENTO.: ...../...../.....

ENDEREÇO: ..... Nº ..... APTO: .....

BAIRRO: ..... CIDADE: .....

CEP: ..... TELEFONE: DDD (.....).....

DADOS SOBRE A PESQUISA

1. TÍTULO DO PROTOCOLO DE PESQUISA: **DERIVAÇÃO VENTRICULOSINUSAL RETRÓGRADA**

2. PESQUISADOR : Fernando Campos Gomes Pinto/Matheus Fernandes de Oliveira

CARGO/FUNÇÃO: MÉDICO INSCRIÇÃO CONSELHO REGIONAL Nº 90797

UNIDADE DO HCFMUSP: NEUROCIRURGIA

3. AVALIAÇÃO DO RISCO DA PESQUISA:

RISCO MÍNIMO □ RISCO MÉDIO □

RISCO BAIXO **X** RISCO MAIOR □

4. DURAÇÃO DA PESQUISA : 12 MESES

5. INFORMAÇÕES PARA O PACIENTE, FAMILIARES E RESPONSÁVEIS SOBRE O ESTUDO E OBJETIVO(S):

A Hidrocefalia é uma doença neurológica que se caracteriza pelo acúmulo excessivo de líquido cefalorraquidiano dentro da caixa craniana, comprimindo e atrapalhando o funcionamento normal do cérebro.

O tratamento da Hidrocefalia é a cirurgia.

A cirurgia mais realizada é a derivação ventrículo-peritonial que consiste no implante de um tubo valvulado fino de silicone embaixo da pele que retira o excesso de líquido do crânio e joga dentro do abdômen para ser reabsorvido. Sabe-se que cerca de 30% dos pacientes precisarão de reoperação no período de até 5 anos após cirurgia por infecção, mau-funcionamento do tubo valvulado ou hiperdrenagem do liquido (que poderia acarretar sangramentos intracranianos, com dores de cabeça, alterações visuais). Além do que, no decorrer do crescimento do indivíduo, pode ser necessário reoperação pois o cateter pode se tornar proporcionalmente "curto" pelo crescimento do corpo.

Propomos a realização de uma técnica cirúrgica nova no Brasil, mas já utilizada rotineiramente no exterior, a derivação ventriculosinusal retrógrada, com o objetivo de se implantar um sistema mais simples e menor (apenas 1 cateter) e de se evitar a hiperdrenagem, e até evitar a necessidade de reoperação (troca da válvula) pois este cateter não se tornaria nunca "curto", por mais que o indivíduo cresça, porque o cateter fica apenas embaixo do couro cabeludo e não precisa ir até o abdome como na derivação ventrículo-peritonial.

O objetivo das duas técnicas é o mesmo: controle da hipertensão intracraniana pelo controle da hidrocefalia através da colocação de uma prótese de silicone e possibilitar o desenvolvimento cerebral adequado.

Ambas cirurgias são feitas sob anestesia geral. Caso a derivação ventriculosinusal retrógrada não funcione, pode ser necessária a conversão para a técnica convencional (derivação ventrículo-peritonial), sem prejuízo ou risco adicional para o paciente.

Em qualquer etapa do estudo, você terá acesso aos profissionais responsáveis pela pesquisa para esclarecimento de eventuais dúvidas. O principal investigador é o Dr ***FERNANDO CAMPOS GOMES PINTO*** que pode ser encontrado no endereço: INSTITUTO DE PSIQUIATRIA DO HC FMUSP, 2º ANDAR, telefone: 30697802.

Se você tiver alguma consideração ou dúvida sobre a ética da pesquisa, entre em contato com o Comitê de Ética em Pesquisa (CEP) – Rua Ovídio Pires de Campos, 225 – 5º andar – tel: 3069-6442 ramais 16, 17, 18 ou 20, FAX: 3069-6442 ramal 26 – E-mail: cappesq@hcnet.usp.br

É garantida a liberdade da retirada de consentimento a qualquer momento e deixar de participar do estudo, sem qualquer prejuízo à continuidade de seu tratamento na Instituição;

As informações obtidas serão analisadas em conjunto com outros pacientes, não sendo divulgado a identificação de nenhum paciente;

é garantido o direito de ser mantido atualizado sobre os resultados parciais da pesquisa;

não há despesas pessoais para o participante em qualquer fase do estudo, incluindo exames e consultas. Também não há compensação financeira relacionada à sua participação. Se existir qualquer despesa adicional, ela será absorvida pelo orçamento da pesquisa.

É nosso compromisso utilizar os dados e o material coletado, somente para esta pesquisa.

6. DECLARAÇÃO:

Acredito ter sido suficientemente informado a respeito das informações que li ou que foram lidas para mim, descrevendo o estudo "**DERIVAÇÃO VENTRICULOSINUSAL RETRÓGRADA**"

Eu discuti com o Dr. FERNANDO CAMPOS GOMES PINTO, sobre a minha decisão em participar nesse estudo. Ficaram claros para mim quais são os propósitos do estudo, os procedimentos a serem realizados, seus desconfortos e riscos, as garantias de confidencialidade e de esclarecimentos permanentes. Ficou claro também que minha participação é isenta de despesas e que tenho garantia do acesso a tratamento hospitalar quando necessário. Concordo voluntariamente em participar deste estudo e poderei retirar o meu consentimento a qualquer momento, antes ou durante o mesmo, sem penalidades ou prejuízo ou perda de qualquer benefício que eu possa ter adquirido, ou no meu atendimento neste Serviço.

Assinatura do paciente/representante legal Data ___/___/___

Assinatura da testemunha Data ___/___/___

para casos de pacientes menores de 18 anos, analfabetos, semi-analfabetos ou portadores de deficiência auditiva ou visual.

(Somente para o responsável do projeto)

Declaro que obtive de forma apropriada e voluntária o Consentimento Livre e Esclarecido deste paciente ou representante legal para a participação neste estudo.

Assinatura do responsável pelo estudo Data ___/___/___

ANEXO D

TABELA COM DADOS COMPLETOS DO DOPPLER TRANSCRANIANO

PACIENTE	PRÉ OP						PÓS OP						1 ANO					
	VM – ACM D	VM – ACM E	VM – AB	VM SSS	IP	IR	VM – ACM D	VM – ACM E	VM – AB	VM SSS	IP	IR	VM – ACM D	VM – ACM E	VM – AB	MV SSS	IP	IR
1	70	61	43	45	1.1	0.75	80	84	54	40	0.91	0.6	80	83	53	40	0.86	0.62
2	45	48	32	36	1.32	0.71	59	58	35	39	0.9	0.6	62	64	38	41	0.89	0.61
3	53	60	23	30	1.50	0.91	54	56	24	28	1.5	0.94	70	78	45	36	0.94	0.6
4	51	56	36	35	1.5	0.75	66	62	43	40	1.15	0.65	65	64	46	40	1.12	0.64
5	49	54	34	33	1.4	0.7	68	64	45	41	1.1	0.65	70	68	47	42	1.1	0.62
6	47	50	33	37	1.25	0.75	60	58	35	40	0.95	0.6	62	65	39	42	0.86	0.61
7	54	58	27	32	1.45	0.85	70	72	38	34	1.0	0.63	71	73	40	35	0.96	0.6
8	46	49	24	32	1.3	0.8	62	63	30	33	0.95	0.7	64	62	34	36	0.9	0.67
9	65	61	38	45	1.4	0.75	85	87	40	38	1.05	0.62	84	79	43	41	1.1	0.68

VM – ACM D: Velocidade média (cm/s) na artéria cerebral média direita; VM – ACM E: Velocidade média (cm/s) na artéria cerebral média esquerda; VM AB: Velocidade média na artéria basilar; VM SSS: Velocidade média no seio sagital superior; IP: índice de pulsatilidade; IR: índice de resistência.

9 REFERÊNCIAS

8 REFERÊNCIAS [1]

1. Heuer GG, Adzick NS, Sutton LN. Fetal myelomeningocele closure: technical considerations. Fetal Diagn Ther. 2015;37(3):166-71.

2. Saadai P, Farmer DL. Fetal surgery for myelomeningocele. Clin Perinatol. 2012 Jun;39(2):279-88.

3. Adzick NS, Thom EA, Spong CY, Brock JW 3rd, Burrows PK, Johnson MP, Howell LJ, Farrell JA, Dabrowiak ME, Sutton LN, Gupta N, Tulipan NB, D'Alton ME, Farmer DL, MOMS Investigators. A randomized trial of prenatal versus postnatal repair of myelomeningocele. N Engl J Med. 2011;364(11):993-1004.

4. Luigetti M, Losurdo A, Dittoni S, Testani E, Colicchio S, Gnoni V, Farina B, Scarano E, Zampino G, Mariotti P, Rendeli C, Di Rocco C, Massimi L, Della Marca G. Improvement of obstructive sleep apneas caused by hydrocephalus associated with Chiari malformation Type II following surgery. J Neurosurg Pediatr. 2010;6(4):336-9.

1. Gupta N, Farrell JA, Rand L, Cauldwell CB, Farmer D. Openfetal surgery.J Neurosurg Pediatr. 2012 Mar;9(3):265-73.

2. Pinto FC, Matushita H, Furlan AL, Alho EJ, Goldenberg DC, Bunduki V, Krebs VL, Teixeira MJ. Surgical treatment of myelomeningocele carried out at 'time zero' immediately after birth. Pediatr Neurosurg. 2009;45(2):114-8.

3. ElgamalEA. Natural history of hydrocephalus in children with spinal open neural tube defect. Surg Neurol Int. 2012;3:112.

[1] De acordo com o Estilo Vancouver

4. Teo C, Jones R. Management of hydrocephalus by endoscopic third ventriculostomy in patients with myelomeningocele. Pediatr Neurosurg. 1996;25(2):57-63; discussion 63.

5. Marlin AE. Management of hydrocephalus in the patient with myelomeningocele: an argument against third ventriculostomy. Neurosurg Focus. 2004;15;16(2):E4.

6. Lo P, Drake JM. Shunt malfunctions. Neurosurg Clin N Am. 2001; 12(4):695-701.

7. Browd SR, Ragel BT, Gottfried ON, Kestle JR. Failure of cerebrospinal fluid shunts: part I: Obstruction and mechanical failure. Pediatr Neurol. 2006;34(2):83-92.

8. Browd SR, Gottfried ON, Ragel BT, Kestle JR. Failure of cerebrospinal fluid shunts: part II: overdrainage, loculation, and abdominal complications. Pediatr Neurol. 2006;34(3):171-6.

9. Gupta N, Park J, Solomon C, Kranz DA, Wrensch M, Wu YW. Long-term outcomes in patients with treated childhood hydrocephalus. J Neurosurg. 2007;106(5 Suppl):334-9.

10. Choux M, Camboulives J, Rigaut F. Prevention of infections in ventriculoperitoneal shunts in children. Ann Fr Anesth Reanim. 1992; 11(6):699-704.

11. Oliveira MF, Saad F, Reis RC, Rotta JM, Pinto FC. Programmable valve represents an efficient and safe tool in the treatment of idiopathic normal-pressure hydrocephalus patients. Arq Neuropsiquiatr. 2013; 71(4):229-36.

12. Pinto FC, Pereira RM, Saad F, Teixeira MJ. Performance of fixed-pressure valve with antisiphon device SPHERA(®) in hydrocephalus treatment and overdrainage prevention. Arq Neuropsiquiatr. 2012;70(9):704-9.

13. Zemack G, Romner B: Seven years clinical experience with the Codman Hakim programmable valve: a retrospective study of 583 patients. J Neurosurg. 2000;92:941-8.

14. Kestle JR, Walker ML; Strata Investigators. A multicenter prospective cohort study of the Strata valve for the management of hydrocephalus in pediatric patients. J Neurosurg. 2005;102(2 Suppl):141-5.

15. Kondageski C, Thompson D, Reynolds M, Hayward RD: Experience with the Strata valve in the management of shunt overdrainage. J Neurosurg. 2007;106(2 Suppl):95-102.

16. Pavez A, Salazar C, Rivera R, Contreras J, Orellana A, Guzman C, Iribarren O, Hernandez H, Elzo J, Moraga D. Description of endoscopic ventricular anatomy in myelomeningocele. Minim Invasive Neurosurg. 2006; 49(3):161-7.

17. Kadri H, Mawla AA. Variations of endoscopic ventricular anatomy in children suffering from hydrocephalus associated with myelomeningocele. Minim Invasive Neurosurg. 2004;47(6):339-41.

18. Bouras T, Sgouros S. Complications of endoscopic third ventriculostomy: a systematic review. Acta Neurochir Suppl. 2012;113:149-53.

19. Rekate HL. Selecting patients for endoscopic third ventriculostomy. Neurosurg Clin N Am. 2004;15(1):39-49.

20. Vogel TW, Bahuleyan B, Robinson S, Cohen AR. The role of endoscopic third ventriculostomy in the treatment of hydrocephalus. J Neurosurg Pediatr. 201312(1):54-61.

21. Koch-Wiewrodt D, Wagner W. Success and failure of endoscopic third ventriculostomy in young infants: are there different age distributions? Childs Nerv Syst. 2006;22(12):1537-41.

22. Faggin R, Bernardo A, Stieg P, Perilongo G, d'Avella D. Hydrocephalus in infants less than six months of age: effectiveness of endoscopic third ventriculostomy. Eur J Pediatr Surg. 2009;19(4):216-9.

23. Elgamal EA, El-Dawlatly AA, Murshid WR, El-Watidy SM, Jamjoom ZA. Endoscopic third ventriculostomy for hydrocephalus in children younger than 1 year of age. Childs Nerv Syst. 2011;27(1):111-6.

24. Costa Val JA, Scaldaferri PM, Furtado LM, de Souza Baptista G. Third ventriculostomy in infants younger than 1 year old. Childs Nerv Syst. 2012;28(8):1233-5.

25. Warf BC. Hydrocephalus associated with neural tube defects: characteristics, management, and outcome in sub-Saharan Africa. Childs Nerv Syst. 2011;27(10):1589-94.

26. Ingraham FD, Matson DD, Alexander F Jr; Woods RP. Studies in the treatment of experimental hydrocephalus. J Neuropathol Exp Neurol. 1948;7:123-43.

27. Pudenz RH, Russel FE, Hurd AH, Cheldon CH. Ventriculo-auriculostomy. A technique for shunting cerebrospinal fluid into the right auricle. Preliminary report. J Neurosurg. 1957;14:171-9.

28. Nulsen FE, Spitz FB. Treatment of hydrocephalus by direct shunt from ventricle to jugular vein. Surg Forum Am Coll Surg. 1951;2:399-408.

29. Fox JL, McCullough DC, Green RC. Effect of CSF shunt on ICP and CSF dynamics. II. A new technique of pressure measurement, results and concepts. J Neurol Neurosurg Psychiatry. 1973;30:302-12.

30. Portnoy HD, Schulte RR, Fox JL. Antisiphon and reversible occlusion valves for shunting in hydrocephalus and preventing post shunt subdural hematomas. J Neurosurg. 1973;38:729-38.

31. El Shafei IL, El Shafei HI. The retrograde ventriculo-sinus shunt (El Shafei RVS shunt). Rationale, evolution, surgical technique and long-term results. Pediatr Neurosurg. 2005;41(6):305-17.

32. El-Shafei IL, El-Shafei HI. The retrograde ventriculovenous shunts: the El-Shafei retrograde ventriculojugular and ventriculosinus shunts. Pediatr Neurosurg. 2010;46(3):160-71.

33. El-Shafei IL, El-Shafei HI. The retrograde ventriculosinus shunt: concept and technique for treatment of hydrocephalus by shunting the cerebrospinal fluid to the superior sagittal sinus against the direction of blood flow. Preliminary report. Childs Nerv Syst. 2001;17(8):457-65; discussion 466.

34. El-Shafei IL, El-Rifaii MA. Ventriculojugular shunt against the direction of blood flow. II. Theoretical and experimental basis for shunting the cerebrospinal fluid against the direction of blood flow. Childs Nerv Syst. 1987;3(5):285-91.

35. El-Shafei IL, El-Rifaii MA. Ventriculojugular shunt against the direction of blood flow. I. Role of the internal jugular vein as an antisiphonage device. Childs Nerv Syst. 1987;3(5):282-4.

36. El-Shafei IL. Ventriculojugular shunt against the direction of blood flow. III. Operative technique and results. Childs Nerv Syst. 1987;3(6):342-9.

37. El-Shafei IL. Ventriculovenous shunt against the direction of blood flow: a new approach for shunting the cerebrospinal fluid to the venous circulation. Childs Nerv Syst. 1985;1(4):200-7.

38. El Shafei IL. Ventriculo-venous shunt to the proximal segment of an occluded neck vein. A new method for shunting the cerebrospinal fluid to the venous circulation. Surg Neurol. 1975;3(5):237-44.

39. El Shafei IL. Ventriculovenous shunt to the proximal segment of a ligated neck vein. A new surgical technique for shunting the cerebrospinal fluid to the venous circulation (preliminary report). Childs Brain. 1975;1(5):311-23.

40. de Souza RB, Pinto FC. Could craniometric measurements explain the growth of the superior sagittal sinus? Pediatr Neurosurg. 2012; 48(4):225-8.

41. Børgesen SE, Pieri A, Cappelen J, Agerlin N, Gjerris F. Shunting to the cranial venous sinus using the SinuShunt. Childs Nerv Syst. 2004; 20(6):397-404.

42. Børgesen SE, Gjerris F, Agerlin N. Shunting to the sagittal sinus. Acta Neurochir Suppl. 2002;81:11-4.

43. Eklund A, Koskinen LO, Malm J. Features of the Sinushunt and its influence on the cerebrospinal fluid system. J Neurol Neurosurg Psychiatry. 2004;75(8):1156-9.

44. Toma AK, Tarnaris A, Kitchen ND, Watkins LD. Ventriculosinus shunt. Neurosurg Rev. 2010;33(2):147-52; discussion 153.

45. Hash CJ, Shenkin HA, Crowder LE. Ventricle to sagittal sinus shunt for hydrocephalus. Neurosurgery. 1979;4(5):394-400.

46. Oliveira MF, Teixeira MJ, Norremose KA, Matushita H, Oliveira Mde L, Shu EB, Pinto FC. Surgical technique of retrograde ventricle-sinus shunt is an option for the treatment of hydrocephalus in infants after surgical repair of myelomeningocele. Arq Neuropsiquiatr. 2015;73(12): 1019-25.

47. Oliveira MF, Teixeira MJ, Reis RC, Petitto CE, Gomes Pinto FC. Failed ventriculoperitoneal shunt: is retrograde ventriculosinus shunt a reliable option? World Neurosurg. 2016;92:445-53.

48. Van Canneyt K, Kips J, Mareels G, Baert E, Van Roost D, Verdonck P. Experimental and numerical modelling of the ventriculosinus shunt (El-Shafei shunt). Proc Inst Mech Eng H. 2008;222(4):455-64.

49. Pinto FCG, Becco R, Alho EJL, Poli-de-Figueiredo LF, Souza PA, Oliveira MF, Teixeira MJ. The retrograde ventriculo-sinus shunt in an animal experimental model of hydrocephalus. Pediatr Neurosurg. 2016;51(3):142-8.

50. Wen HL. Ventriculo hydrocephalus. Surg Neurol. 1982;17(6):432-4.

51. Samadani U, Mattielo JA, Sutton LN. Ventriculosagittal sinus shunt placement: technical case report. Neurosurgery. 2003;53(3):778-9; discussion 780.

53. Alexandrov AV, Sloan MA, Tegeler CH, Newell DN, Lumsden A, Garami Z, Levy CR, Wong LK, Douville C, Kaps M, Tsivgoulis G; American Society of Neuroimaging Practice Guidelines Committee. Practice standards for transcranial Doppler (TCD) ultrasound. Part II. Clinical indications and expected outcomes. J. Neuroimaging. 2012;22(3):215-24.

54. Rainov NG, Weise JB, Burkert W. Transcranial Doppler sonography in adult hydrocephalic patients. Neurosurg Rev. 2000;23(1):34-8.

55. Jindal A, Mahapatra AK. Correlation of ventricular size and transcranial Doppler findings before and after ventricular peritoneal shunt in patients with hydrocephalus prospective study of 35 patients. J Neurol Neurosurg Psychiatry. 1998;65(2):269-71.

56. Behrens A, Lenfeldt N, Ambarki K, Malm J, Eklund A, Koskinen LO. Transcranial Doppler index: not an accurate method to assess intracranial pressure. Neurosurgery. 2010;66(6):1050-7.

57. Armstrong-Wells J, Grimes B, Sidney S, Kronish D, Shiboski SC, Adams RJ, Fullerton HJ. Utilization of TCD screening for primary stroke prevention in children with sickle cell disease. Neurology. 2009; 72(15):1316-21.

58. Brambilla DJ, Miller ST, Adams RJ. Intra-individual variation in blood flow velocities in cerebral arteries of children with sickle cell disease. Pediatr Blood Cancer. 2007;49(3):318-22.

59. Kwiatkowski JL, Granger S, Brambilla DJ, Brown RC, Miller ST, Adams RJ; STOP Trial Investigators. Elevated blood flow velocity in the anterior cerebral artery and stroke risk in sickle cell disease: extended analysis from the STOP trial. Br J Haematol. 2006;134(3):333-9.

60. Adams RJ. TCD in sickle cell disease: an important and useful test. Pediatr Radiol. 2005;35(3):229-34.

61. Adams RJ, McKie VC, Hsu L, Files B, Vichinsky E, Pegelow C, Abboud M, Gallagher D, Kutlar A, Nichols FT, Bonds DR, Brambilla D. Prevention of a first stroke by transfusions in children with sickle cell anemia and abnormal results on transcranial Doppler ultrasonography. N Engl J Med. 1998;339(1):5-11.

62. de Riva N, Budohoski KP, Smielewski P, Kasprowicz M, Zweifel C, Steiner LA, Reinhard M, Fábregas N, Pickard JD, Czosnyka M. Transcranial Doppler pulsatility index: what it is and what it isn't. Neurocrit Care. 2012;17(1):58-66.

10 APÊNDICE

APÊNDICE A

Aplicação da lei de fluxo laminar de Poiseuille no cateter de derivação ventricular

Jean-Louis-Marie Poiseuille foi um médico e físico francês que publicou diversos artigos sobre o coração e a circulação sanguínea (a *hemodinâmica*) que lhe permiram estabelecer em 1844 - na sua obra *"Le mouvement des liquides dans les tubes de petits diamètres"* - as leis de fluxo laminar de fluidos viscosos em tubos cilíndricos.

É conveniente ressaltar que os escoamentos se classificam também como turbulentos ou laminares. No escoamento laminar há um fluxo disciplinado das partículas, seguindo trajetórias regulares, sendo que as trajetórias de duas partículas vizinhas não se cruzam. Já no escoamento turbulento a velocidade num dado ponto varia constantemente em grandeza e direção, com trajetórias irregulares, e podendo uma mesma partícula ora localizar-se próxima do eixo do tubo, ora próxima da parede do tubo.

Em geral, o regime de escoamento na condução de líquidos no interior de tubulações é turbulento, exceto em situações especiais, tais como escoamento a baixíssimas vazões, como ocorre em gotejadores de irrigação, onde o escoamento é laminar. Muito embora isto ocorra, as equações para o cálculo de fluxos turbulentos são complexas e uma boa aproximação se consegue com a Lei de Poiseuille, que é:

$$Q = \frac{P \pi R^4}{8 l \eta}$$

sendo Q o fluxo pela tubulação, P a diferença entre as pressões nas duas extremidades da tubulação, L o comprimento do tubo, R, o seu raio e η o coeficiente de viscosidade do fluido em questão.

No caso do fluxo de líquor no interior de um cateter ventricular, pode-se aplicar esta lei.

O que verificamos na sua aplicação referente ao shunt ventriculosinusal retrógrado é que em seres humanos o fluxo mínimo necessário no cateter para manter a PIC normal é de 0,33 ml/minuto, que corresponde à produção liquórica em humanos adultos. A pressão venosa no interior do Seio Sagital Superior é, em humanos , em torno de 5-8 mmHg, enquanto a PIC pode variar de 5 a 15 mmHg. Para que este fluxo liquórico seja mantido, considerando-se a viscosidade do líquor semelhante à da àgua (nos casos de LCR normal, não infectados), pode-se calcular que o raio mínimo de um cateter com 14 cm de comprimento (comprimento usual total no shunt ventriculosinusal retrógrado) deve ser em torno de 0,5 mm, ou seja, 1 mm de diâmetro. Os cateteres ventriculares têm em média 1,4 mm de diâmetro interno, permitindo que num shunt com este comprimento, sem válvula, este fluxo seja alcançado com sucesso.