Breno José Alencar Pires Barbosa

Eficácia das tecnologias de suporte no tratamento cirúrgico dos gliomas insulares

Dissertação apresentada à Faculdade de Medicina da Universidade de São Paulo para obtenção do título de Mestre em Ciências

Programa de Neurologia

Orientador: Prof. Dr. Guilherme Alves Lepski

São Paulo, 2016

Dados Internacionais de Catalogação na Publicação (CIP)

Preparada pela Biblioteca da
Faculdade de Medicina da Universidade de São Paulo

©reprodução autorizada pelo autor

Barbosa, Breno José Alencar Pires
Eficácia das tecnologias de suporte no tratamento cirúrgico dos gliomas insulares / Breno José Alencar Pires Barbosa. -- São Paulo, 2016.
Dissertação(mestrado)--Faculdade de Medicina da Universidade de São Paulo. Programa de Neurologia.
Orientador: Guilherme Alves Lepski.

Descritores: 1.Glioma 2.Avaliação de estado de Karnofsky 3.Imagem de tensor de difusão 4.Ácido aminolevulínico 5.Monitorização neurofisiológica intraoperatória 6.Neuronavegação

USP/FM/DBD-207/16

Dedicatória

À minha família, pelo apoio constante na busca de meus sonhos.

A Sílvia, minha companheira, pelo carinho fortalecedor e fundamental.

À cidade de São Paulo, morada transformadora, por ter proporcionado inquietude e crescimento.

AGRADECIMENTOS

Ao Prof. Dr. Guilherme Lepski, orientador e exemplo na Medicina, por ter despertado em mim a curiosidade, o poder de observação e a independência necessários à pesquisa em Neurociências.

Ao Prof. Dr. Marcos Tatagiba, por ter me recebido, ainda como aluno de graduação, no Departamento de Neurocirurgia da Universidade de Tübingen – Alemanha, proporcionando contato com os pacientes e tecnologias estudados no presente trabalho.

Aos membros da banca de qualificação, Prof. Dr. Daniel Ciampi, Dr. Robson Amorim e Dra. Silvia Verst, pelas sugestões que engrandeceram a presente dissertação.

A Artemisia Dimostheni, Gunther Feigl, Kristopher Ramina, Marina Liebsch, Paulo Mesquita Filho e demais colaboradores no exterior, pelo auxílio na assistência e documentação dos casos no Departamento de Neurocirurgia da Universidade de Tübingen – Alemanha.

A Chary Ely, Eric Mariano e Sâmia Wayhs, amigos do grupo de pesquisas, pelo companheirismo desenvolvido nas parcerias dentro e fora do laboratório.

A Roseli Silva, Maria José, Sueli Oba-Shinjo, Miyuki Uno, Lais Cavalca, Sofia Santos e Profa. Dra. Suely Kazue Nagahashi Marie, amigos do LIM-15, pela recepção amigável e colaboração construtiva na FMUSP.

Aos Professores Beate Saegesser, Lurildo Saraiva, Luiz de Carvalho e Marcelo Valença, responsáveis pela minha iniciação científica durante a graduação na Universidade Federal de Pernambuco.

Esta dissertação está de acordo com as seguintes normas, em vigor no momento desta publicação:

Referências: adaptado de *International Committee of Medical Journals Editors* (Vancouver).

Universidade de São Paulo. Faculdade de Medicina. Divisão de Biblioteca e Documentação. *Guia de apresentação de dissertações, teses e monografias*. Elaborado por Anneliese Carneiro da Cunha, Maria Julia de A. L. Freddi, Maria F. Crestana, Marinalva de Souza Aragão, Suely Campos Cardoso, Valéria Vilhena. 3a ed. São Paulo: Divisão de Biblioteca e Documentação; 2011.

Abreviaturas dos títulos dos periódicos de acordo com *List of Journals Indexed in Index Medicus*

SUMÁRIO

Lista de abreviaturas, símbolos e siglas

Lista de figuras e tabelas

Resumo

Abstract

1. INTRODUÇÃO 1

2. OBJETIVOS 4

3. REVISÃO DA LITERATURA 5

3.1 A ÍNSULA – CONSIDERAÇÕES GERAIS 5

3.2 GLIOMAS INSULARES 7

3.3 TECNOLOGIAS DE SUPORTE 11

3.3.1 Fluorescência intraoperatória com o 5-ALA 11

3.3.2 Neuronavegação 12

3.3.3 Monitorização neurofisiológica intraoperatória (MNIO) 13

3.3.4 Ressonância Magnética com Imagem de tensor de difusão (DTI) e Tractografia 16

4. CASUÍSTICA E MÉTODOS 18

4.1 Casuística 18

4.2 Tecnologias de suporte utilizadas 19

4.2.1 Tractografia 19

4.2.2 Neuronavegação 20

4.2.3 Monitorização neurofisiológica intraoperatória 20

4.2.4 Fluorescência intraoperatória com o 5-ALA 21

4.3 Tratamento e seguimento dos casos 21

4.4 Grau de ressecção tumoral e volumetria 22

4.5 Análise estatística 23

4.6 Aspectos éticos 23

5 RESULTADOS 25
6 DISCUSSÃO 35
7 CONCLUSÕES 40
8 REFERÊNCIAS BIBLIOGRÁFICAS 41

LISTA DE ABREVIATURAS, SÍMBOLOS E SIGLAS

%	Porcentagem
5-ALA	Ácido 5-aminolevulínico
ACM	Artéria cerebral média
DTI	*Diffusion tensor imaging*
ECOG	*Eastern cooperative oncology group*
FDA	*United States Food and Drug Administration*
FLAIR	*Fluid-attenuated inversion recovery*
GRT	Grau de ressecção tumoral
H	Horas
Hz	Hertz
Kg	Quilogramas
KPS	*Karnofsky performance scale*
mA	Miliamperes
MG	Miligramas
mm, nm	Milímetros, nanômetros
MNIO	Monitorização neurofisiológica intraoperatória
ms	Milissegundos
º	Graus
PEM	Potencial evocado motor
PES	Potencial evocado sensitive
PET	Tomografia por emissão de pósitrons
QALYs	*Quality-adjusted life years*
RANO	*Revised assessment in neuro-oncology*
RM	Ressonância magnética
RMf	Ressonância magnética funcional
TC	Tomografia computadorizada
V	Volts

LISTA DE FIGURAS E TABELAS

LISTA DE FIGURAS

Figura 1 – Painel ilustrando o uso de neuronavegação, tractografia e monitorização intraoperatória..... 2

Figura 2 – Desenho esquemático em visão lateral das áreas opercular e insular esquerdas, com suas respectivas nomenclaturas..... 6

Figura 3 – A hipótese das células tronco cancerígenas. 8

Figura 4 – Zonas de extensão dos tumores insulares..... 10

Figura 5 – Segmentação manual do tumor em cada corte da RM. 23

Figura 6 – Fluxograma da inclusão de pacientes na coorte retrospectiva. 25

Figura 7 – Gráfico com curvas de Kaplan Meier para o desfecho Sobrevida Livre de Progressão..... 33

Figura 8 – Gráfico com curvas de Kaplan Meier para o desfecho Sobrevida Global 34

LISTA DE TABELAS

Tabela 1 Descritiva (dados contínuos). 26

Tabela 2 Descritiva (dados categóricos)..... 26

Tabela 3 – Comparação entre as tecnologias utilizadas quanto aos desfechos para dados categóricos. 28

Tabela 4 – Comparação entre as tecnologias utilizadas quanto aos desfechos para dados contínuos..... 29

Tabela 5 – Comparação quanto a tecnologias versus percentual de ressecção > 90%... 30

Tabela 6 – Sobrevida global. 31

Tabela 7 – Sobrevida livre de progressão..... 32

RESUMO

Barbosa BJ. *Eficácia das tecnologias de suporte no tratamento cirúrgico dos gliomas insulares* [dissertação]. São Paulo: Faculdade de Medicina, Universidade de São Paulo; 2016.

Introdução: No campo do tratamento cirúrgico de Gliomas, tem se observado um interesse crescente no uso de novas tecnologias de suporte como métodos auxiliares na obtenção do equilíbrio entre radicalidade cirúrgica e preservação da funcionalidade cerebral. Na maior parte dos estudos, a localização tumoral tem sido pouco considerada e a real eficácia das tecnologias de suporte ainda está pouco investigada nos gliomas insulares. **Objetivos:** avaliar a eficácia da fluorescência intraoperatória com 5-ALA, monitorização neurofisiológica, neuronavegação e tractografia no grau de ressecção tumoral (GRT), escores de funcionalidade, sobrevida global e sobrevida livre de progressão em uma coorte retrospectiva de gliomas insulares. **Métodos**: revisamos todos os casos de tumores insulares operados no Departamento de Neurocirurgia da Universidade de Tübingen – Alemanha, entre maio de 2008 e novembro de 2013. O grau de ressecção foi avaliado por volumetria. Foram utilizados os testes de Mann Whitney, Qui-quadrado e funções de Kaplan Meier para análise do efeito de cada tecnologia nos desfechos primários e secundários. **Resultados**: 28 casos – 18 homens (64%) e 10 mulheres (36%); idade média 52,5 anos (12 – 59) – foram inclusos para análise. Gliomas de alto grau corresponderam a 20 casos (71%), com 8 lesões de baixo grau (29%). As tecnologias mais utilizadas foram monitorização neurofisiológica (64%) e neuronavegação (68%). 5-ALA foi a única modalidade associada a taxas de ressecção $\geq$ 90% ($p = 0,05$). O uso de tractografia determinou melhora no KPS (50% vs 5%, $p = 0,02$). Houve associação positiva entre o uso de neuronavegação e sobrevida global (23 vs. 27,4 meses, $p = 0,03$), mas o uso de 5-ALA se associou a piora na sobrevida global (34,8 vs 21,1 meses, $p = 0,01$) e sobrevida livre de progressão (24,4 vs. 11,8 meses, $p = 0,01$). **Conclusões**: Considerando os gliomas insulares, o presente trabalho demonstra pioneiramente que o uso de 5-ALA tem papel na obtenção de maiores taxas de ressecção, ainda que este achado possa estar associado a piora nas sobrevidas global e livre de progressão. Tractografia e neuronavegação parecem desempenhar papel importante no tratamento dos gliomas insulares, na medida em que determinaram melhor sobrevida global e funcionalidade, respectivamente. Estudos prospectivos com uma amostra mais proeminente e análise multivariada permitirão a avaliação do benefício real destas tecnologias de suporte no tratamento dos gliomas insulares.

Descritores: Glioma, Avaliação de Estado de Karnofsky, Imagem de Tensor de Difusão, Ácido Aminolevulínico, Monitorização Neurofisiológica Intraoperatória, Neuronavegação.

ABSTRACT

Barbosa BJ. *Efficacy of assistive technologies in the surgical treatment of insular gliomas* [dissertation]. São Paulo: "Faculdade de Medicina, Universidade de São Paulo"; 2016.

Introduction: In the field of Glioma surgery, there has been an increasing interest in the use of assistive technologies to overcome the difficulty of preserving brain function while improving surgical radicality. In most reports, tumor localization has seldom been considered a variable and the role of intraoperative adjuncts is yet to be determined for gliomas of the insula. **Objectives:** to evaluate the efficacy of fluorescence-guided resection with 5-ALA, intraoperative neurophysiological monitoring (IOM), neuronavigation, and tractography in the Extent of Resection (EOR), functionality scores, overall survival (OS) and progression-free survival (PFS) in a retrospective cohort of insular gliomas. **Methods:** we reviewed all cases of insular tumors operated on at the Department of Neurosurgery, University Hospital of Tübingen – Germany, between May 2008 and November 2013. EOR was determined by volumetric analysis. Mann Whitney, Chi-square and Kaplan Meier functions were used for assessment of each technology's effect on primary and secondary outcomes. **Results**: 28 cases (18 men (64%) and 10 women (36%); median age at diagnosis: 52.5 years, range 12 - 59) were considered eligible for analysis. High grade and low grade gliomas accounted for 20 (71%) and 8 (29%) cases, respectively. The most used technologies were IOM (64%) and Neuronavigation (68%). 5-ALA was the only technique associated with EOR $\geq$ 90% ($p = 0.05$). Tractography determined improvement in the Karnofsky Performance Scale (50% vs 5% cases improved, $p = 0.02$). There was a positive association between the use of neuronavigation and overall survival (23 vs. 27.4 months, $p = 0.03$), but the use of 5-ALA was associated with shorter OS (34.8 vs. 21.1 months, $p = 0.01$) and PFS (24.4 vs. 11.8, $p = 0.01$). **Conclusions**: we demonstrate for the first time that for insular gliomas 5-ALA plays a role in achieving higher EOR, although this technology was associated with poor OS and PFS; Also tractography and neuronavigation can be of great importance in the treatment of insular gliomas as they determined better functionality and overall survival in this study, respectively. Prospective studies with a more prominent sample and proper multivariate analysis will help determine the real benefit of these adjuncts in the setting of insular gliomas.

Descriptors: Glioma, Karnofsky Perfomance Status, Diffusion Tensor Imaging, Aminolevulinic Acid, Intraoperative Neurophysiological Monitoring, Neuronavigation.

1. INTRODUÇÃO

Os Gliomas compreendem as neoplasias derivadas das células gliais e representam a maioria (34%) dos tumores primários do sistema nervoso central (Kohler et al., 2011; Ostrom et al., 2013). Apesar de avanços importantes no tratamento dos Gliomas reportados nos últimos anos, preservar a funcionalidade cerebral sem abrir mão da radicalidade cirúrgica ainda é um grande desafio da neuro-oncologia. Entretanto, não se observaram melhoras significativas em termos de qualidade de vida dos pacientes neste cenário, ainda que o grau de ressecção tumoral (GRT) esteja bem estabelecido como o principal determinante de sobrevida global no tratamento dos Gliomas (Mcgirt et al., 2008, 2009; Sanai; Berger, 2011).

A topografia dos tumores encefálicos guarda relevante relação com o GRT e, consequentemente, com o tempo de sobrevida global e sobrevida livre de progressão (Lamborn; Chang; Prados, 2004). Gliomas da região insular têm sua ressecabilidade limitada pelo seu difícil acesso em meio aos opérculos cerebrais, bem como pela complexa vascularização e funcionalidade anatômica da região. Desta forma, apesar de avanços na técnica operatória, o prognóstico dos gliomas insulares tem sido descrito como mais reservado (Duffau, 2009; Saito et al., 2010; Sanai; Polley; Berger, 2010).

Na última década, o advento de novas modalidades de imagem e o aperfeiçoamento das técnicas de monitorização neurofisiológica intraoperatória, em conjunto com outras tecnologias de suporte (neuronavegação, fluorescência intraoperatória etc), despontaram como ferramentas de grande potencial suporte ao tratamento cirúrgico dos tumores cerebrais (Talacchi et al., 2010). O uso isolado ou combinado destas novas técnicas oferece perspectivas promissoras no que concerne ao aumento da ressecabilidade tumoral com simultânea preservação das funções cerebrais (figura 1).

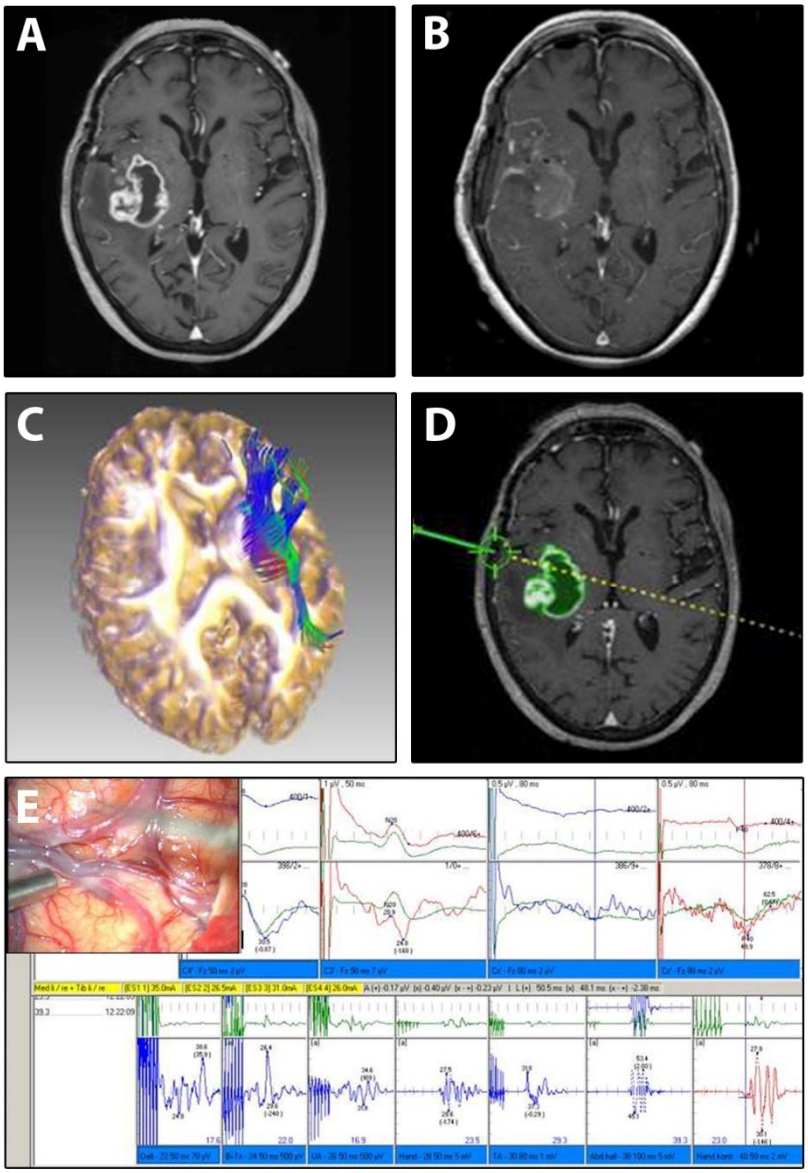

Figura 1 – Painel ilustrando o uso de neuronavegação, tractografia e monitorização intraoperatória. (A) ressonância magnética axial mostrando realce pelo gadolíneo de lesão heterogênea intra-axial tumoral no lobo insular direito; (B) realce tumoral no sistema de neuronavegação durante o planejamento pré-operatório, evidenciando a linha de referência e o acesso cirúrgico; (C) reconstrução tridimensional mostrando a projeção de fibras corticoespinais medialmente ao tumor no hemisfério direito (imagem não cruzada). (D) ressonância magnética axial pós-operatória evidenciando ressecção tumoral total; (E) ilustração da monitorização neurofisiológica intraoperatória do caso (potenciais evocados sensitivos e motores do lado contralateral ao procedimento). Imagem própria (Barbosa et al., 2015).

Ocorre que o uso de novas tecnologias de suporte está associado a aumentos significativos nos custos do tratamento e pode, em alguns casos, prolongar o tempo de cirurgia (Kubben et al., 2011). Neste contexto, a maioria dos trabalhos que avaliam o

uso de novas tecnologias no tratamento dos gliomas tem se limitado à validação técnica dos procedimentos e à descrição de resultados em populações heterogêneas, de maneira que o real impacto destas modalidades ainda precisa de melhor investigação (Barbosa et al., 2015). A localização tumoral tem sido uma variável pouco considerada nestes estudos (Talacchi et al., 2010); em se tratando de gliomas insulares, há ainda menos evidência favorecendo ou contraindicando o uso rotineiro de técnicas de suporte no tratamento cirúrgico dos pacientes.

2. OBJETIVOS

Diante do exposto, o presente estudo tem por objetivo principal avaliar a contribuição de algumas tecnologias de suporte neurocirúrgico (monitorização neurofisiológica, neuronavegação, tractografia e fluorescência intraoperatória) no grau de ressecção tumoral (GRT) de gliomas insulares em uma coorte retrospectiva. Secundariamente, buscamos observar o impacto destas técnicas no surgimento de novos déficits pós-operatórios, funcionalidade após o tratamento, sobrevida global e sobrevida livre de progressão.

3. REVISÃO DA LITERATURA

3.1 A ÍNSULA – CONSIDERAÇÕES GERAIS

A Ínsula (ilha de Reil) foi primeiramente descrita no início do século XIV pelo anatomista, fisiologista e psiquiatra alemão Johann Christian Reil (1759-1813) (Reil, 1809). Trata-se de uma estrutura anatômica e funcionalmente complexa, situada nas profundezas da fissura Silviana e circundada pelo sulco limitante, ou circular. Os opérculos frontal, parietal e temporal são aventais suspensos de encéfalo que cobrem a ínsula, que se situa adjacente a áreas perissilvianas essenciais para a linguagem, aos córtices auditivo, motor e sensitivo da porção inferior da face, a áreas sensoriais gustativas, olfatórias, auditivas e vestibulares, bem como às vias subcorticais relacionadas. Está ainda relacionada a funções de integração motora e ao planejamento motor da fala. Funções neurovegetativas, vasomotoras e nociceptivas sugerem uma importante integração da ínsula com estruturas límbicas circunvizinhas (Campbell, 2005; Signorelli et al., 2010).

Há evidências de que a ínsula é a primeira estrutura cortical a se desenvolver no feto. Durante a embriogênese, a partir da sexta semana, o córtex insular se desenvolve progredindo de alocórtex para isocórtex. Após o brotamento das vesículas telencefálicas, desenvolvimento do diencéfalo e rotação póstero-lateral do telencéfalo, há o surgimento da fissura Silviana concomitantemente aos sulcos peri-insulares. Ao final da décima oitava semana, já estão bem delineados os limites anatômicos da ínsula. Ao longo de seu desenvolvimento, a ínsula mantém íntima relação com estruturas arquicorticais e paleocorticais (hipocampo, fórnix e corpos mamilares); estas conexões são mantidas durante o processo de “envelopamento” cortical da ínsula, o que explica a

ligação funcional desta estrutura a diversas redes neurais do cérebro já desenvolvido (Kalani et al., 2009).

Do ponto de vista anatômico, a ínsula tem uma configuração piramidal assimétrica, partindo medialmente de uma base com os três lados enviesados em direção ao seu ápice, localizado anteroinferiormente. Um sulco central separa o lóbulo anterior, maior, do posterior. Três pequenos giros dominam a face lateral do lóbulo anterior, sendo eles os giros insulares curtos anterior, médio e posterior. O lóbulo posterior, menor, é constituído pelos giros insulares longos anterior e posterior. Estes convergem anteroinferiormente para formar o polo do lóbulo posterior, que se situa posteriormente ao límen da ínsula. Os limites anatômicos da ínsula se dão pelos sulcos peri-insulares anterior, superior e inferior (figura 2) (Signorelli et al., 2010; Tanriover et al., 2004).

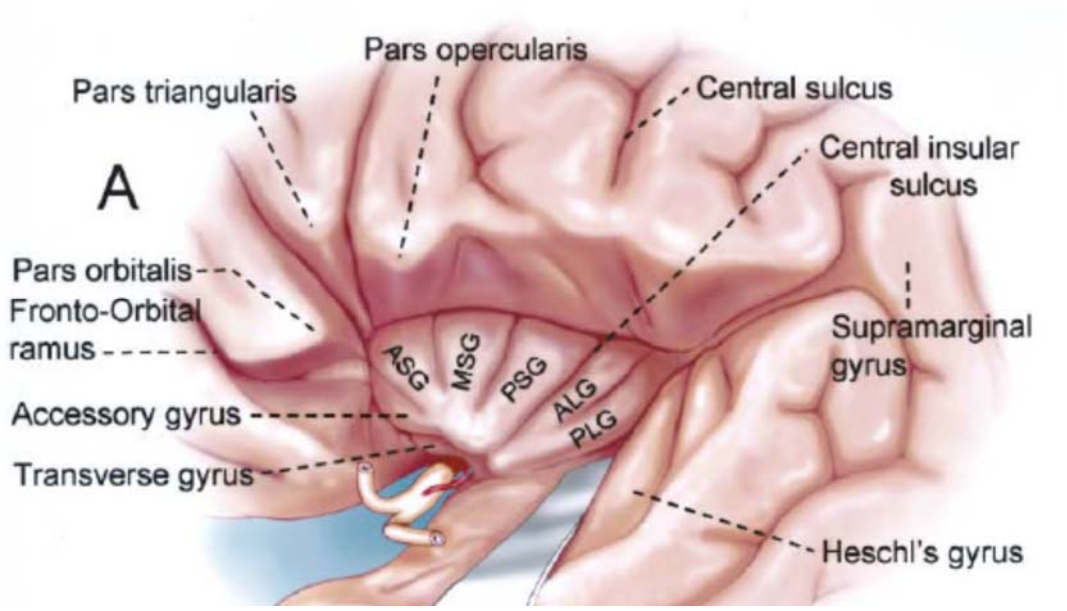

Figura 2 – Desenho esquemático em visão lateral das áreas opercular e insular esquerdas, com suas respectivas nomenclaturas. ASG: giro anterior curto; MSG: giro médio curto; PSG: giro posterior curto; ALG: giro anterior longo; PLG: Giro posterior longo. Adaptado de (Tanriover et al., 2004).

Profundamente à porção central da ínsula, no sentido látero-medial, encontram-se a cápsula extrema, o claustrum, a cápsula externa e o putâmen. Superiormente, ao nível do sulco perinsular, está o trato corticoespinhal; anteroinferiormente, o fascículo uncinado e, posteriormente, ao longo do mesmo sulco, o fascículo arqueado. O suprimento arterial da ínsula se dá principalmente através do segundo segmento da Artéria Cerebral Média (ACM), por meio de seus vasos perfurantes de pequeno e médio calibre, incluindo as artérias lenticuloestriadas laterais e ramos perfurantes profundos do terceiro segmento da ACM. (Neuloh; Pechstein; Schramm, 2007; Tanriover et al., 2004).

3.2 GLIOMAS INSULARES

A glia é uma unidade formada por vários tipos celulares e tem como principal função dar suporte nutricional, sanguíneo, estrutural e de defesa aos neurônios. No cérebro humano, as células gliais (astrócitos, oligodendrócitos, micróglia e ependimócitos) são as mais numerosas e estão sujeitas a mutações que resultam em células gliais tumorais. Dentre os tumores gliais (gliomas), até 70% derivam de células astrocíticas (Gimenez, 2008).

A localização central e paralímbica da ínsula pode explicar a sua maior susceptibilidade a acometimento por grandes tumores. A maioria dos tumores da região insular tem relação com o lobo temporal e com as zonas ventricular e subventricular. Foi recentemente demonstrado que células tronco neurais adultas habitam a zona subventricular, uma região germinativa onde ocorre neurogênese (Fukuda et al., 2003). De acordo com a teoria das células tronco cancerígenas (*câncer stem cell theory*), uma

pequena parcela de células com propriedades *stem-cell like* seria responsável por renovar a população de células tumorais, conferindo aos gliomas malignos resistência aos tratamentos convencionais (figura 3) (Batista et al., 2014; Reya et al., 2001). Desta forma, a correlação da localização tumoral com nichos de neurogênese sugere que os gliomas insulares podem se originar a partir de zonas ricas em células tronco neurais, como as zonas ventricular e subventricular (Kalani et al., 2009).

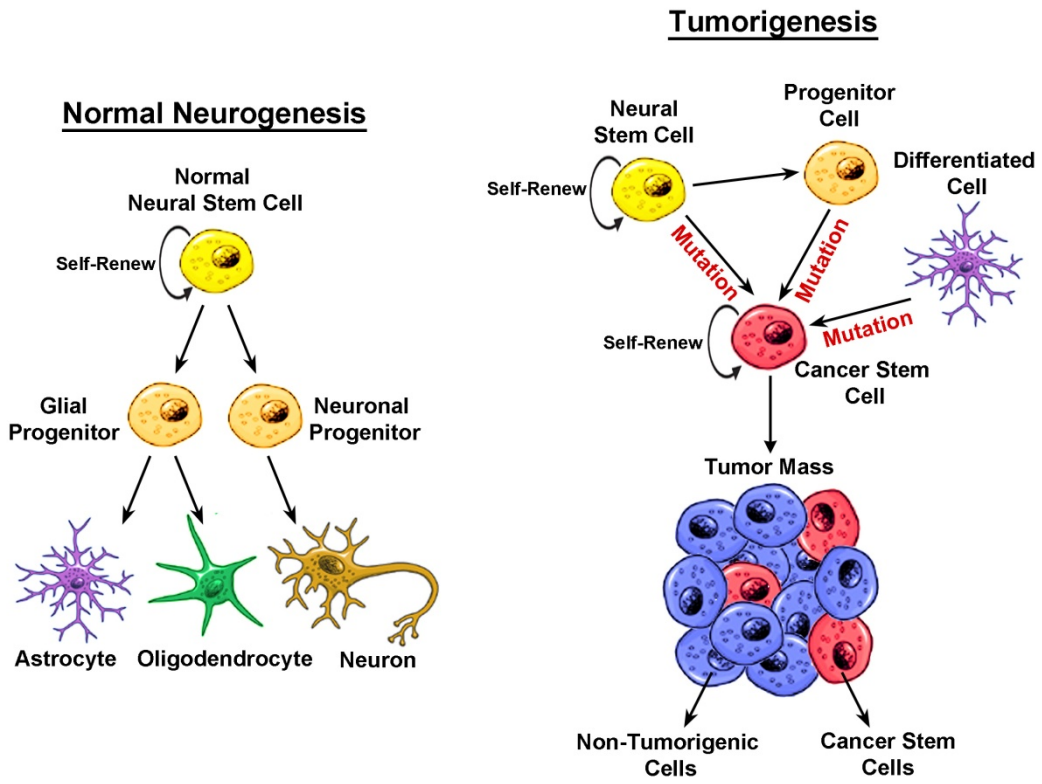

Figura 3 – A hipótese das células tronco cancerígenas. À esquerda, células tronco neurais normais, que dão origem a progenitores diferenciáveis em neurônios, astrócitos e oligodendrócitos. À direita, células tronco cancerígenas derivadas de mutações oncogênicas. A massa tumoral é composta por diferentes populações de células, a maior parte não tumoral; as células tronco cancerígenas representam uma pequena fração da massa tumoral e são responsáveis pelo renovação celular, o que confere aos gliomas malignos alta resistência às terapias convencionais. Imagem obtida com autorização de (Batista et al., 2014).

Os tumores intrínsecos da ínsula não são raros na prática médica, podendo ser classificados, segundo o padrão de diferenciação proposto pela Organização Mundial de

Saúde, em gliomas de baixo e alto grau (Louis et al., 2007). A ínsula parece ser um sítio preferencial para o crescimento de gliomas de baixo grau (Simon et al., 2009). As neoplasias localizadas no córtex insular representam respectivamente 10% e 25% dos gliomas encefálicos de alto e baixo grau. Quando levadas em conta apenas as lesões insulares, os gliomas de baixo grau (60%) representam maioria, seguidos de lesões de característica intermediária (30,4%) (Duffau; Capelle, 2004).

Os tumores de ínsula distribuem-se com ligeiro predomínio no sexo masculino, entre a terceira e a quarta décadas de vida (Petitto et al., 2013). A apresentação clínica dos gliomas insulares parece variar em função do grau histológico dos tumores. Os gliomas de baixo grau se apresentam com epilepsia de difícil controle medicamentoso em 58% dos casos, associada a pouco ou nenhum déficit neurológico (Duffau et al., 2002). Crises epilépticas focais da ínsula podem se apresentar com sintomas disautonômicos, auras víscero-sensitivas com ou sem automatismos oromandibulares. A propagação da crise para estruturas circunvizinhas pode gerar manifestações motoras na hemiface ipsilateral à zona epileptogênica, bem como espasmo laríngeo, ilusões gustativas, fenômenos auditivos e afasia peri-ictal. Os tumores de alto grau, por ouro lado, tendem a se apresentar com síndrome de hipertensão intracraniana (Signorelli et al., 2010). Lesões de baixo grau no hemisfério dominante tendem a acometer precocemente a linguagem, funções executivas e de memória semântica (Klein et al., 2003).

Em função de sua localização central e das inúmeras conexões subcorticais, não surpreende que os gliomas insulares infiltrem com facilidade os lobos cerebrais adjacentes, com uma proeminente preferência pelo lobo temporal (Kalani et al., 2009). Por se tratar de aspecto relevante para o planejamento cirúrgico, o padrão de expansão

dos tumores insulares tem sido alvo de estudo há vários anos. Yarsagil e colegas propuseram uma classificação pioneira para tumores da região insular, em que o tipo 2a caracteriza tumores circunscritos e restritos à ínsula; o tipo 3 representa tumores mais difusos, com extensão fronto-orbital e temporo-polar; Os tipos 2b e 2c também são difusos, mas com infiltração fronto-opercular e temporo-opercular, respectivamente (Yaşargil; Reeves, 1992). Posteriormente, Sanai e Berger propuseram nova classificação em quatro zonas, tendo a fissura silviana e o forame de Monroe como referências anatômicas (Figura 4) (Sanai; Polley; Berger, 2010). A partir de uma linha imaginária perpendicular à fissura silviana, ao nível do forame de Monroe, delimitam-se quatro zonas: zona I, frontal anterior; zona II, frontal posterior e parietal; zona III, temporal posterior; zona IV, temporal anterior. Tumores insulares gigantes seriam aqueles cuja invasão acomete todas as zonas. No trabalho original, os autores observaram que acometimento exclusivo da zona I foi encontrado em 34,8% dos pacientes, seguido de 24,8% em zonas I e IV e 13,3% de tumores gigantes. Enquanto infiltrações exclusivas em zona I e III associam-se a taxas de ressecção superiores a 90%, os piores resultados se deram em tumores localizados na zona II e tumores insulares gigantes.

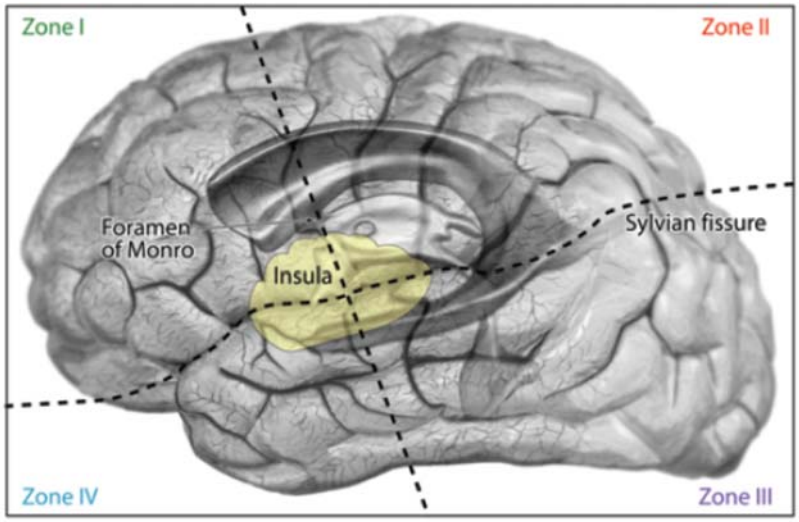

Figura 4 – Zonas de extensão dos tumores insulares. Adaptado de (Sanai; Polley; Berger, 2010)

O tratamento dos gliomas insulares ainda é um tema controverso. Até recentemente, alguns autores indicavam apenas a biópsia da lesão seguida de radioterapia ou quimioterapia, tendo em vista a eloquência da região e a importância de estruturas adjacentes (Mehrkens et al., 2004; Shankar; Rajshekhar, 2003). Atualmente, sabe-se que a biópsia representa medida de exceção nos centros especializados, sendo os melhores resultados obtidos com cirurgia radical seguida de tratamento quimio e radioterápico. Ressecções superiores a 90% foram associadas a aumento de sobrevida de 84% para 100% nos gliomas de baixo grau durante seguimento clínico por cinco anos. Resultados menos expressivos foram obtidos para as lesões de alto grau (Sanai; Polley; Berger, 2010). Neste cenário, a tendência atual no tratamento dos gliomas insulares consiste na busca de maiores graus de ressecção tumoral com preservação simultânea da funcionalidade neurológica.

3.3 TECNOLOGIAS DE SUPORTE

3.3.1 Fluorescência intraoperatória com o 5-ALA

Na última década, muita atenção foi dada à fluorescência induzida pelo ácido 5-aminolevulínico (5-ALA) na cirurgia de gliomas malignos. O 5-ALA é uma substância precursora natural na via da heme-porfirina que leva à síntese e ao acúmulo de porfirinas fluorescentes em vários epitélios cancerígenos. A substância é produzida na mitocôndria de todas as células humanas, com exceção dos eritroblastos, que não possuem a organela. Em condições fisiológicas, os níveis de 5-ALA e protoporfirina IX são controlados por uma alça de feedback negativo (Smith; Nakano, 2012; Tonn; stummer, 2008).

Ocorre que, na presença de tecidos cancerígenos, a administração exógena de 5-ALA leva a uma rápida elevação dos níveis de protoporfirina IX. Ainda que o mecanismo da via não esteja claramente delineado, cogita-se que a expressão da ferroquelatase – uma reguladora negativa do 5-ALA – estaria diminuída nos tumores malignos. A protoporfirina-IX tem uma forte banda de absorção na faixa do espectro violeta, entre 380 nm e 420 nm. Nos tumores malignos, bandas de fluorescência vermelha são emitidas pelas porfirinas em 635 e 704 nm (Smith; Nakano, 2012). Com o auxílio de microscópios cirúrgicos modificados, que permitam a troca da luz branca convencional para a luz azul-violeta, pode-se visualizar a presença de tumor residual durante o ato operatório, procedendo-se à sua ressecção (Eljamel; Goodman; Moseley, 2008; Feigl et al., 2010; Stummer et al., 2006; Tonn; Stummer, 2008).

Devido aos resultados promissores iniciais publicados pelo grupo *5-ALA-Glioma* em seu ensaio clínico de fase 3 (Stummer et al., 2006), o uso do 5-ALA foi autorizado na União Européia como técnica auxiliar para a ressecção de Gliomas. Nos Estados Unidos, o FDA (*United States Food and Drug Administration*) ainda restringe o uso desta modalidade de suporte aos centros de pesquisa médica. Mais recentemente, Stummer e colegas levantaram a possibilidade de aumento na morbidade pós-operatória com o uso do 5-ALA, pois o uso desta técnica está associado a ressecções mais extensas (Stummer et al., 2011). O número de pacientes com piora neurológica após a cirurgia foi discretamente maior no grupo que recebeu a intervenção com 5-ALA, sendo que estes resultados foram mais proeminentes nos casos que já apresentavam déficit neurológico não responsivo à corticoterapia.

3.3.2 Neuronavegação

O uso de sistemas de neuronavegação em neurocirurgia tem se tornado cada vez mais difundido desde a sua introdução nos anos 90 (Barnett et al., 1993). Estes sistemas se utilizam de câmeras estereoscópicas que emitem luz na banda infravermelha e detectam a posição tridimensional de esferas acopladas a uma caneta estereotáxica. Após a determinação pré-operatória de pontos de referência anatômicos, a técnica permite ao cirurgião o posicionamento preciso dos instrumentos de cirurgia em relação às imagens pré-operatórias do paciente, permitindo assim uma abordagem mais direta e objetiva à lesão, com menor invasividade (Mezger; Jendrewski; Bartels, 2013; Willems et al., 2006).

A maior limitação da neuronavegação está no fato de que a técnica depende de imagens pré-operatórias. Desta forma, o deslocamento de estruturas e a manipulação dos tecidos durante o ato cirúrgico podem acarretar em perda de precisão na localização intraoperatória (Willems et al., 2006), cabendo ao cirurgião a correta interpretação das informações.

3.3.3 Monitorização neurofisiológica intraoperatória (MNIO)

Coube a Robert Bartholow, da Universidade de Maryland, o uso pioneiro da neurofisiologia intraoperatória na ressecção de tumores intracranianos em 1874 (Cambiaghi; Sandrone, 2013). Entretanto, as primeiras publicações sobre o uso da MNIO surgiram nos anos 90, quando foi documentada e avaliada a funcionalidade elétrica cerebral ao redor dos tumores cerebrais invasivos (Skirboll et al., 1996). As primeiras experiências foram marcadas por baixas taxas de ressecção radical (43%) associadas a alto grau de piora neurológica no pós operatório (68%). Desde então, o contínuo aperfeiçoamento das técnicas e o advento de novas modalidades de

monitorização e mapeamento funcional constituem um dos mais relevantes avanços no tratamento cirúrgico dos gliomas (Duffau, 2007; Macdonald et al., 2003).

As técnicas de mapeamento intraoperatório buscam identificar com precisão áreas corticais e respectivas vias subcorticas envolvidas nas funções motoras, sensitivas, de linguagem e cognição (Macdonald, 2010; Sanai; Berger, 2010). A estimulação elétrica despolariza uma área específica do córtex, gerando uma resposta elétrica. Utilizam-se para o mapeamento um dispositivo de estimulação e uma sonda para condução da corrente elétrica, definindo-se os parâmetros de estimulação (tipo e amplitude de pulso, frequência e intensidade da estimulação) (Szelényi et al., 2010). As técnicas de monitorização intraoperatória de potenciais evocados sensitivos e motores (PESs e PEMs), por sua vez, são utilizadas para a detecção e prevenção de déficits neurológicos durante a ressecção tumoral, estando mais bem estabelecidas para os gliomas próximos ao sulco central e menos para os tumores profundos e insulares (Neuloh; Pechstein; Schramm, 2007). Os protocolos de MNIO parecem diferir entre as instituições, mas a maior parte dos protocolos recomenda a monitorização da região central por PESs, a monitorização motora através de estimulação direta e de PEMs transcranianos ou musculares registrados nas extremidades contralaterais.

A interpretação de piora dos PEMs (diminuição da amplitude dos potenciais ou períodos de latência aumentados, por exemplo) deve ser cautelosa. Alarmes falsos podem ocorrer durante a MNIO devido a reduções na oxigenação sanguínea, na pressão arterial, na temperatura corporal e também na dependência do tipo de anestesia e tempo de cirurgia, dentre outras variáveis (Seidel et al., 2013). Além disso, se os cuidados técnicos não forem respeitados, resultados falso-negativos podem criar um indesejável senso de segurança, acarretando em piores desfechos neurológicos (Bertani et al., 2009).

Em 2003, Reithmeier et. al demonstraram o benefício da MNIO na obtenção de maiores taxas de ressecção radical, ao compararem duas séries de pacientes operados por tumores intracranianos na mesma instituição; ocorre que, neste estudo, os gliomas representavam apenas parte da casuística (Reithmeier et al., 2003). Em 2005, Duffau e colaboradores obtiveram aumento significativo na ressecabilidade tumoral ao compararem retrospectivamente duas séries de casos de gliomas de baixo grau operados na mesma instituição, em épocas diferentes (Duffau et al., 2005). Em outro estudo retrospectivo, Talacchi e colegas encontraram aumento nas taxas de ressecção tumoral para os gliomas de alto grau (Talacchi et al., 2010). Em se tratando de gliomas insulares, Neuloh e colaboradores observaram prospectivamente os eventos intraoperatórios em 73 procedimentos. Neste estudo, os autores relataram que a isquemia secundária à lesão de vasos perfurantes profundos foi a principal causa de déficit motor permanente após a cirurgia e que a MNIO teve boa sensibilidade em detectar alterações precoces nos potencias evocados motores (Neuloh; Pechstein; Schramm, 2007). No único estudo prospectivo e controlado encontrado em nossa revisão (Barbosa et al., 2015), Kombos e colegas dividiram 40 pacientes em dois grupos: no primeiro, alocaram os pacientes com gliomas não adjacentes a áreas motoras corticais, que foram operados sem o auxílio de MNIO; no segundo, incluíram os pacientes portadores de gliomas próximos à motora, cujo tratamento cirúrgico teve suporte da MNIO. Por razões éticas, não houve randomização entre os grupos. Neste trabalho, não houve diferença estatística entre as taxas de ressecção total nos grupos de intervenção e controle ($p = 0,66$). Os resultados permitem inferir que a ressecção tumoral em áreas eloquentes pode ser tão alta quanto em áreas não eloquentes com o suporte da MNIO (Kombos et al., 2009).

3.3.4 Ressonância Magnética com Imagem de tensor de difusão (DTI) e Tractografia

Ainda que o mapeamento neurofisiológico intraoperatório seja considerado o procedimento de maior acurácia na identificação de áreas cerebrais eloquentes, outras tecnologias como tomografia por emissão de pósitrons (PET), ressonância magnética funcional (RMf) e magnetoencefalografia também se mostram potenciais aliadas na busca por estratégias mais seguras no tratamento cirúrgico dos gliomas (Wu et al., 2007). Dentre essas técnicas, destaca-se a DTI. Através de algoritmos que levam em conta as diferentes frações de anisotropia das moléculas de água e da mielina dos axônios, a técnica de DTI permite a reconstrução computadorizada tridimensional de feixes de fibras brancas, que consiste na tractografia (Bello et al., 2008; Dimou et al., 2013). Em se tratando de tumores infiltrativos como os gliomas, a tractografia oferece ao cirurgião informações valiosas a respeito da relação anatômica do tumor com os feixes de substância branca adjacentes. Segundo classificação proposta na literatura, os tratos poderão estar preservados (I), deslocados (II), com interrupção parcial (III) ou total de suas fibras (IV) (Jellison et al., 2004). Estas informações são fundamentais durante o planejamento do tratamento cirúrgico e na orientação intraoperatória em combinação com outras tecnologias, tendo inclusive valor prognóstico.

Wu e colegas reportaram bons resultados ao combinarem as informações geradas por DTI com o uso de neuronavegação (Wu et al., 2007). Em um dos poucos estudos prospectivos e controlados neste cenário, os autores randomizaram 238 casos de gliomas em dois grupos; o grupo controle receberia suporte da neuronavegação convencional, enquanto o grupo de intervenção teria assistência de neuronavegação combinada à tractografia. Houve uma maior taxa de ressecções totais no grupo de

intervenção (para gliomas de alto grau), o que resultou em maior tempo livre de progressão.

4. CASUÍSTICA E MÉTODOS

4.1 Casuística

Trata-se de estudo observacional analítico do tipo coorte retrospectiva.

Foram analisados retrospectivamente todos os 48 casos de tumores insulares operados no Departamento de Neurocirurgia da Universidade de Tübingen (Alemanha), no período de maio de 2008 a novembro de 2013. Os dados foram extraídos dos prontuários médicos e computados através de tabela própria desenvolvida para este estudo no Microsoft Office 2010 (versão para Windows 7). Através da análise dos prontuários, foram extraídas características clínico-demográficas dos pacientes, dados do exame neurológico antes e após a cirurgia, detalhes do tratamento realizado e complicações pós operatórias. Para avaliação da funcionalidade, comparamos o *performance status* dos pacientes antes do tratamento e na primeira consulta de seguimento após a cirurgia, por meio das escalas KPS (*Karnofsky performance scale*) e ECOG (*Eastern cooperative oncology group*) (Karnofsky; Burchenal, 1949; Oken et al., 1982), determinando se houve melhora, piora ou manutenção dos escores. Pesquisamos quais tecnologias foram usadas em cada caso, seja na avaliação pré-operatória (tractografia) ou durante a cirurgia (5-ALA, neuronavegação e MNIO).

Os critérios de inclusão no presente estudo foram:

- Pacientes sem contraindicações médicas ao tratamento cirúrgico;
- Glioma insular recém-diagnosticado e confirmado por relatório anatomopatológico após a cirurgia;
- Funcionalidade pré-tratamento preservada, caracterizada por KPS $\geq$ 70.

Os critérios de exclusão foram:

- Presença de múltiplas lesões no exame de imagem;
- Realização de qualquer tratamento prévio direcionado ao tumor insular;
- Relatório anatomopatológico não compatível com glioma;
- Procedimento cirúrgico limitado à biópsia da lesão;
- Paciente não realizou imagem de controle ou não compareceu à primeira consulta de seguimento.

4.2 Tecnologias de suporte utilizadas

Além da avaliação pré-operatória rotineira por tomografia computadorizada (TC) e ressonância magnética (RM), alguns pacientes foram submetidos a tractografia para estudo dos tratos de substância branca (8 casos). Para auxílio intraoperatório, alguns procedimentos foram realizados sob fluorescência com 5-ALA (9 casos), MNIO (18 casos) e/ou neuronavegação (19 casos). A decisão quanto ao uso de uma técnica específica foi tomada levando-se em consideração a discussão realizada em reunião multidisciplinar, a disponibilidade da tecnologia no departamento naquele período, aspectos de técnica operatória (localização tumoral, proximidade de áreas eloquentes etc) e a experiência do cirurgião assistente. Nos parágrafos a seguir, são descritos brevemente aspectos técnicos referentes a cada tecnologia utilizada, em acordo com relatos prévios pelo nosso grupo (Feigl et al., 2010; Lepski et al., 2012; Noell et al., 2015; Roder et al., 2013).

4.2.1 Tractografia

Os dados da DTI e tractografia foram obtidos ao longo de 6 direções de gradiente

não-colinear com sequenciamento eco-planar de 60 cortes ao longo do encéfalo, desde a ponte ao vértex (tempo de repetição, 7300 ms; tempo de eco, 80 ms; ângulo *flip*, 90º; valor b, 800 s/mm^2; espessura do corte, 2,5 mm; intervalo, nulo; matriz, 128 x 128 pixels; campo de visão, 238 x 238). Para cada conjunto de dados, os mapas de vetores nomalizados, anisotropia, cores e *tensor trace* foram calculados com o DTILab (NeuroQLab, Fraunhofer Mevis, Bremen, Alemanha) ou MedINRIA 1.5 (INRIA-Asclepios, Sophia Antipolis, França) (Lepski et al., 2012).

4.2.2 Neuronavegação

Os dados de imagem foram analisados *offline* e então carregados em sistema de neuronavegação para uso intraoperatório. Os sistemas utilizados foram CBYON (CBYON Inc, Mountain View, California-EUA) ou BrainLab (BrainLab AG, Feldkirchen, Alemanha).

4.2.3 Monitorização neurofisiológica intraoperatória

Para o procedimento de monitorização, foi utilizado aparelho Nicolet Endeavor (Cardinal Health, Dublin, Irlanda). Antes da cirurgia, foram obtidos potenciais evocados sensitivos (PESs) por estimulação convencional no tornozelo e punho (25 mA; duração, 0,2 ms; 5,3 Hz) e registrados em eletrodos parafusados no couro cabeludo ao longo da área sensitiva primária. Potenciais evocados motores (PEMs) foram obtidos através de estimulador de voltagem constante (D185, Digitimer Ltd), também posicionados por meio de eletrodos parafusados no couro cabeludo ao nível da área motora primária. O estímulo foi realizado com 5 pulsos de 400 a 600 V, duração de 50 microsegundos e intervalo inter-estímulos de 2 a 4 ms. Nos membros superiores, as respostas foram registradas por meio de agulhas inseridas nos músculos deltoide, bíceps, tríceps,

flexores do carpo e dos grupamentos tenar e hipotenar. Nos membros inferiores, o registro foi realizado nos músculos tibial anterior e abdutor do hálux. As amplitudes e latências dos potenciais sensitivos e motores foram registradas no início e ao final da cirurgia. As medidas dos PESs do nervo mediano foram baseadas no pico do componente N20, enquanto para o nervo tibial foi utilizado o componente P40. A identificação do sulco central e da área motora primária foi obtida com uso combinado da fase reversa dos PESs e estimulação direta do córtex com eletrodo monopolar anodal de alta frequência (sequencia de 5 pulsos; duração, 1 ms; 500 Hz; aumento incremental da intensidade do estímulo até 25 mA), com o eletrodo da agulha frontal localizada no catodo FZ (Eisner et al., 1999). O principal critério para que se interrompesse a ressecção cirúrgica foi a localização de área funcional ou a presença de trato cortical subjacente. Além disso, o procedimento era interrompido caso detectado decremento permanente maior que 50% na amplitude do PEM comparada ao valor de base.

4.2.4 Fluorescência intraoperatória com o 5-ALA

Nos casos com indicação de ressecção guiada por fluorescência, foi ministrado aos pacientes o 5-ALA na dose de 20mg/kg 6 horas antes da cirurgia. A substância foi diluída em água filtrada e fornecida por via oral. Foi utilizado microscópio OPMI Pentero (Carl Zeiss) equipado com kit fluorescência, que incluía uma lâmpada de excitação no azul-violeta. A ressecção convencional foi realizada sob luz branca xenon, sendo modificada para luz azul-violeta quando necessária definição dos bordos tumorais impregnados pelo 5-ALA (Feigl et al., 2010).

4.3 Tratamento e seguimento dos casos

Todos os casos tiveram tratamento cirúrgico indicado em reunião multidisciplinar e

foram operados por neurocirurgiões com experiência mínima de 5 anos em neuro-oncologia. As cirurgias foram realizadas com auxílio de microscópio OPMI Pentero (Carl Zeiss) e aspirador ultrassônico SONOCA. Os agentes anestésicos utilizados durante as cirurgias foram Propofol a 1% e Remifentanil, evitando-se agentes inalatórios e bloqueadores neuromusculares por sua interferência no procedimento de MNIO. Os pacientes diagnosticados com gliomas malignos foram tratados com Temozolamida e Radioterapia adjuvantes (Stupp et al., 2005). Avaliações neurológicas seriadas foram realizadas diariamente até a alta hospitalar, em consulta de seguimento 4 semanas após a cirurgia e, posteriormente, a cada 3 meses. A Sobrevida Livre de Progressão foi definida como o tempo decorrido entre a primeira cirurgia e o surgimento de progressão tumoral nas imagens por RM de controle.

4.4 Grau de ressecção tumoral e volumetria

O grau de ressecção tumoral (GTR) foi estimado por estudo volumétrico dos tumores nas ressonâncias magnéticas antes e após a cirurgia, sendo a última obtida nas primeiras 24h após o procedimento. Por ser descrita como de melhor acurácia (Kubben et al., 2010), utilizamos a técnica de segmentação manual das regiões de interesse (ROI, do inglês *region of interest*) em cada corte, seguida de reconstrução tridimensional do tumor e computação do volume tumoral através de software (*Osirix HD*, 2010). Nas imagens pós-operatórias, consideramos como tumor residual o componente captante de gadolíneo, analisando em conjunto as sequências T1 pré e pós contraste e T2/FLAIR, conforme recomendado pelos critérios RANO (*Revised assessment in neuro-oncology)* (Wen et al., 2010). Nos casos de captação circunferencial de contraste em torno da cavidade cirúrgica, procedemos à segmentação manual dos contornos interno e externo, conforme ilustrado na figura 5. Para evitar viés de aferição, a volumetria foi realizada

por pesquisador que não participou do tratamento cirúrgico dos pacientes, portanto cego para quais tecnologias foram utilizada em cada caso. Foi realizada validação inter-observadores através de aferição por amostragem para um segundo pesquisador.

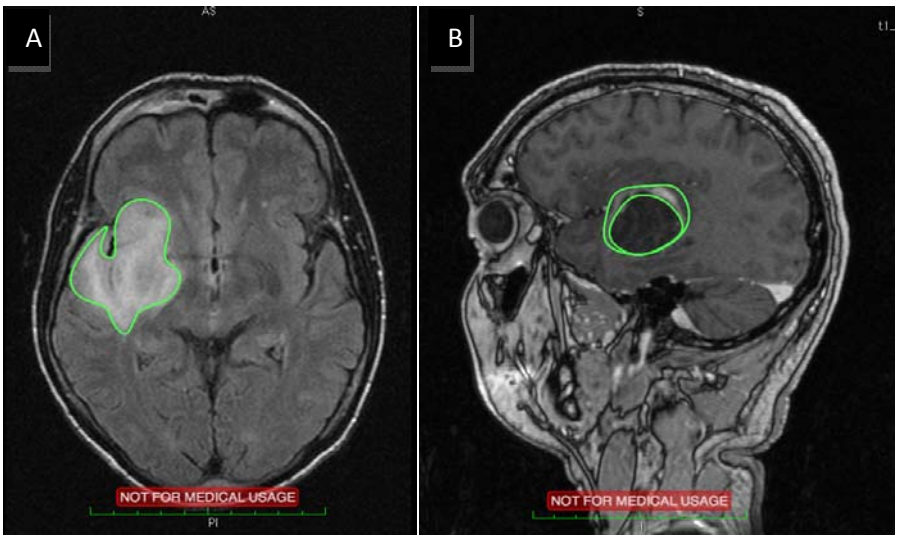

Figura 5 – Segmentação manual do tumor em cada corte da RM. Em A, hipersinal na sequência T2/FLAIR compatível com lesão insular à direita. Em B, ressonância obtida no pós-operatório imediato, mostrando ressecção parcial do tumor com realce residual periférico.

4.5 Análise estatística

Para análise estatística, confrontamos o percentual de ressecção tumoral obtido em cada caso com as variáveis contínuas (Mann-whitney) e categóricas (Qui-quadrado de Pearson) dos pacientes e da doença. Estimamos o tempo médio de sobrevida global e de sobrevida livre de doença segundo o uso de cada técnica e seus respectivos intervalos com 95% de confiança com o uso da função Kaplan-Meier e teste de Log-Rank. Os testes foram realizados nos softwares Microsoft Excel 2010, JMP 12 e SPSS 20.0. Todos os testes foram realizados com nível de significância de 5%.

4.6 Aspectos éticos

O presente estudo se desenvolve no âmbito de uma cooperação inter-institucional firmada em 2009 entre a Universidade de São Paulo (USP) e a Universidade de Tübingen. Foi obtida aprovação do Comitê de Ética e Pesquisa da Faculdade de Medicina da USP (protocolo de pesquisa nº 397/12). Todos os pacientes estudados nesta série assinaram termo de consentimento esclarecido 24 horas antes do procedimento cirúrgico. Por se tratar de estudo retrospectivo, não houve necessidade de termo específico para o estudo, segundo as normas de Ética em Pesquisa da Universidade de Tübingen e a última revisão da Declaração de Helsinki de 2008.

5 RESULTADOS

Quinze casos não preenchiam critério para o presente estudo e outros cinco casos foram excluídos por perda de seguimento (figura 6). Os 28 casos restantes consistiram em 18 homens (64%) e 10 mulheres (36%), com idade média de 52,5 anos (variação de 12 a 59) e foram inclusos na análise. Epilepsia refratária foi a apresentação clínica mais frequente, com um tempo médio de 6 meses até o diagnóstico. A amostra teve 20 gliomas de alto grau (71%) e 8 gliomas de baixo grau (29%). As tecnologias de suporte mais utilizadas foram MNIO (64%) e neuronavegação (68%). A estatística descritiva dos pacientes está resumida nas tabelas 01 e 02 a seguir.

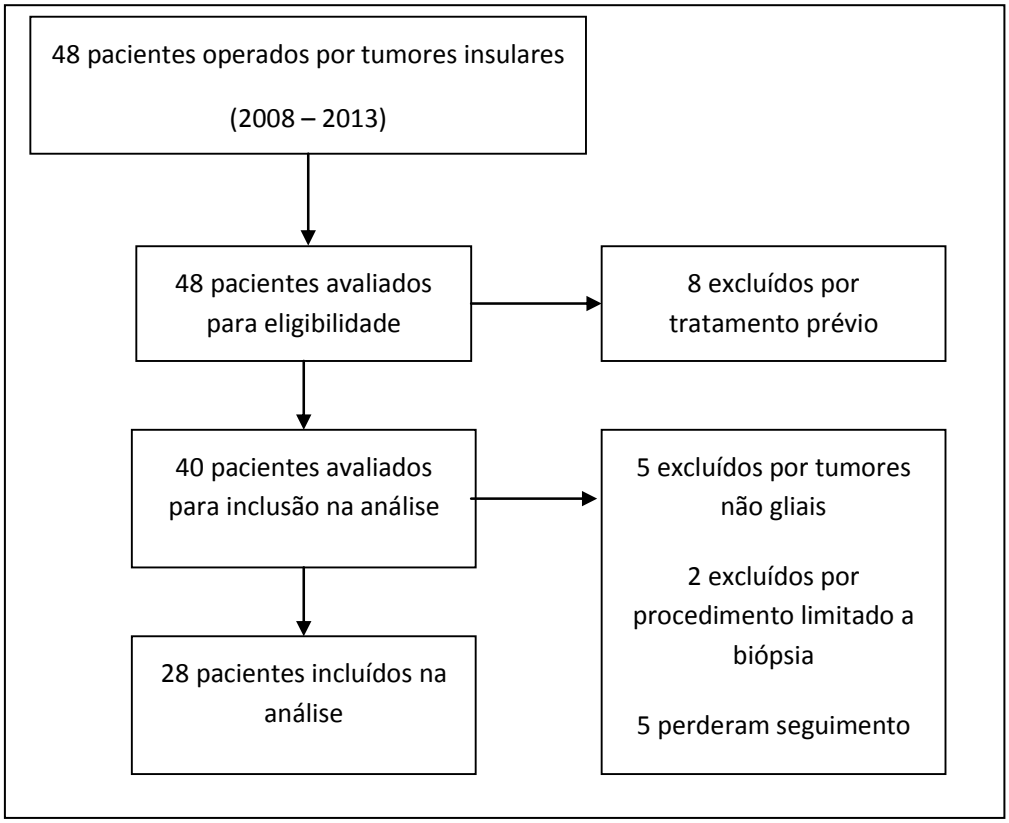

Figura 6 – Fluxograma da inclusão de pacientes na coorte retrospectiva.

Tabela 1 – Descritiva (dados contínuos).

	Média (DP)	Mediana (mín.; máx)
Idade	46,7 (15,2)	52,5 (12; 71)
Tempo de sintomas	8,5 (11,6)	6 (1; 48)
Nr. de Técnicas	2,3 (1,5)	2 (0; 5)
Volume pré	70 (48,6)	60,5 (18,7; 193)
Volume pós	20,6 (15,9)	18,0 (1,3; 67,1)
Ressecção (%)	69,4 (20,7)	69,9 (69,7; 96,3)
Tempo Recidiva	18,6 (12)	19 (1; 50)
Sobrevida global	25,3 (19,6)	23 (3; 71)
Tempo de seguimento	29 (21,8)	25,5 (3; 71)

Tabela 2 – Descritiva (dados categóricos).

		n	%
Sexo	M	18	64%
	F	10	36%
Epilepsia	Não	13	46%
	Sim	15	54%
HIC	Não	23	82%
	Sim	5	18%
Sinais focais	Não	19	68%
	Sim	9	32%
Outros	Não	20	71%
	Sim	8	29%
KPS	Inalterado	15	54%
	mehora	5	18%
	piora	8	29%
ECOG	Inalterado	15	54%
	mehora	7	25%
	piora	6	21%
Tractografia	Não	20	72%
	Sim	8	28%
MNIO	Não	10	36%
	Sim	18	64%
Neuronavegação	Não	9	32%
	Sim	19	68%
5-ALA	Não	19	68%
	Sim	9	32%
Anatomopatológico	Baixo grau	8	29%
	Alto grau	20	71%
Lateralidade	Esquerda	9	32%
	Direita	19	68%
Restrito à ínsula	Não	20	74%
	Sim	7	26%
Expansão à Berger I	Não	21	78%
	Sim	6	22%
Expansão à Berger II	Não	20	74%
	Sim	7	26%

Expansão à Berger III	Não	18	67%
	Sim	9	33%
Expansão à Berger IV	Não	13	48%
	Sim	14	52%
	Sim	7	25%
Presença de novo déficit	Não	21	75%
	Sim	7	25%
Recidiva	Não	14	50%
	Sim	14	50%
Óbito	Não	18	65%
	Sim	10	35%
Sobrevida em 24 meses	Não	7	25%
	Sim	15	75%

No que diz respeito ao desfecho primário (grau de ressecção tumoral – GRT), a análise revelou que nenhuma tecnologia de suporte isoladamente determinou maior GRT, quando esta variável foi considerada como contínua (tabelas 3 e 4). Por outro lado, quando considerada categórica com ponto de corte em 90% ($\geq$ ou $<$ 90%), encontramos que o uso de fluorescência intraoperatória com 5-ALA foi a única variável associada a ressecções maiores que 90% com significância estatística ($p = 0,05$) (tabela 5). Quanto aos desfechos secundários, o uso de tractografia determinou melhora na funcionalidade dos pacientes, caracterizada por maiores taxas de aumento no KPS na primeira consulta de seguimento pós-operatório (50% vs. 5% pacientes com melhora, $p = 0,02$).

Tabela 3 – Comparação entre as tecnologias utilizadas quanto aos desfechos para dados categóricos.

		Tractografia					**MNIO**					**Navegação**					**5-ALA**				
		Não		**Sim**			**Não**		**Sim**			**Não**		**Sim**			**Não**		**Sim**		
		n	**%**	**n**	**%**	**p**	**n**	**%**	**N**	**%**	**p**	**n**	**%**	**N**	**%**	**p**	**n**	**%**	**n**	**%**	**p**
KPS	Inalterado	12	63%	2	25%		4	40%	11	61%		6	67%	9	47%		11	58%	4	44%	
	Melhora	1	5%	4	50%	**0,021**	2	20%	3	17%	0,526	0	0%	5	26%	0,235	3	16%	2	22%	0,797
	Piora	6	32%	2	25%		4	40%	4	22%		3	33%	5	26%		5	26%	3	33%	
ECOG	Inalterado	10	53%	4	50%		5	50%	10	56%		7	78%	8	42%		10	53%	5	56%	
	Mehora	3	16%	4	50%	0,079	2	20%	5	28%	0,696	0	0%	7	37%	0,092	5	26%	2	22%	0,973
	Piora	6	32%	0	0%		3	30%	3	17%		2	22%	4	21%		4	21%	2	22%	
Presença de novo déficit	Não	13	68%	7	88%	0,302	9	90%	12	67%	0,172	8	89%	13	68%	0,243	14	74%	7	78%	0,815
	Sim	6	32%	1	13%		1	10%	6	33%		1	11%	6	32%		5	26%	2	22%	
Recidiva	Não	10	53%	3	38%	0,472	5	50%	9	50%	1	4	44%	10	53%	0,686	10	53%	4	44%	0,686
	Sim	9	47%	5	63%		5	50%	9	50%		5	56%	9	47%		9	47%	5	56%	
Óbito	Não	14	78%	8	100%	0,147	7	78%	16	89%	0,444	6	75%	17	89%	0,334	16	89%	7	78%	0,444
	Sim	4	22%	0	0%		2	22%	2	11%		2	25%	2	11%		2	11%	2	22%	

Dados expressos em frequência absoluta (n) e relativa (%), Teste de Qui-Quadrado de Pearson.

Tabela 4 – Comparação entre as tecnologias utilizadas quanto aos desfechos para dados contínuos.

	Tractografia							MNIO						
	Não			Sim				Não			Sim			
	Mediana	**25%**	**75%**	**Mediana**	**25%**	**75%**	**p**	Mediana	**25%**	**75%**	**Mediana**	**25%**	**75%**	**p**
Sobrevida Global	10	6	27	24	19	30	0,18	16	6	27	24	9	27	0,324
Vol. Pré	58,2	42,6	114,7	70,8	26,4	98,2	0,683	59,3	48,2	114,7	60,9	32,9	87,4	0,821
Vol. Pós	20,7	11,7	29,8	16,6	7,4	25	0,605	18,8	12,1	27	18	6,6	28,6	0,651
Ressecção (%)	0,7	0,5	0,9	0,7	0,7	0,8	0,765	0,6	0,5	0,9	0,7	0,6	0,9	0,393

	Neuronavegação							5-ALA						
	Não			Sim				Não			Sim			
	Mediana	**25%**	**75%**	**Mediana**	**25%**	**75%**	**p**	**Mediana**	**25%**	**75%**	**Mediana**	**25%**	**75%**	**p**
Sobrevida Global	9	6	23	24	10	28	0,08	24	9	27	10	8	24	0,336
Vol. Pré	60,5	48,1	114,7	59,6	32,9	87,4	0,607	61,6	32,9	114,7	58,2	42,6	65,9	0,589
Vol. Pós	22,1	15,6	29,8	17	6,6	27	0,28	19,8	12,1	29,8	7,9	6	21,2	0,198
Ressecção (%)	0,6	0,5	0,9	0,7	0,6	0,9	0,382	0,7	0,6	0,9	0,7	0,6	0,9	0,411

Dados expressos em mediana e percentil 25 (25%) e percentil 75 (75%), Teste de Mann-Whitney. Vol. Pré = volume pré-operatório em mm^3; Vol. Pós = volume pós-operatório em mm^3; MNIO = monitorização neurofisiológica intraoperatória.

Tabela 5 – Comparação quanto a tecnologias versus percentual de ressecção ≥ 90%.

		Percentual de ressecção ≥ 90%				
		Sim		Não		
		n	%	n	%	p
Tractografia	Não	4	80%	14	67%	0,562
	Sim	1	20%	7	33%	
MNIO	Não	1	17%	9	43%	0,241
	Sim	5	83%	12	57%	
Neuronavegação	Não	1	17%	8	38%	0,326
	Sim	5	83%	13	62%	
5-ALA	Não	2	33%	16	76%	**0,050**
	Sim	4	67%	5	24%	

Dados expressos em frequência absoluta (n) e relativa (%), teste de Qui-Quadrado de Pearson.

Finalmente, foram utilizadas funções de Kaplan Meier para avaliação de sobrevida global e sobrevida livre de progressão, vide figuras 7 e 8 abaixo. Houve uma associação positiva entre o uso de neuronavegação e a sobrevida global (23 vs. 27,4 meses, p = 0,03), mas o uso de 5-ALA se associou a piores resultados de sobrevida global (34,8 vs. 21,1 meses, p = 0,01) e sobrevida livre de progressão (24,4 vs. 11,8 meses, p = 0,01). As tabelas 6 e 7 abaixo listam os resultados das variáveis analisadas quanto aos desfechos sobrevida global e sobrevida livre de progressão.

Tabela 6 – Sobrevida global.

Variável	Sobrevida Global										
	Óbito	Censurados	Total	Tempo médio (meses)	Erro padrão	Tempo mediano (meses)	IC (95%)		Percentil		p
							Inferior	superior	p25	p75	
Tractografia?											0,25
Não	8	11	19	23,8113	3,15647	33	8	.	9	.	
Sim	2	6	8	38,4	4,55368	.	24	.	42	.	
Neuronavegação?											**0,02**
Não	6	3	9	23	6,35512	21	5	.	7	42	
Sim	4	15	19	27,4933	1,66121	.	24	.	30	.	
MNIO?											0,09
Não	6	4	10	26,8333	5,48981	31,5	6	.	9	42	
Sim	4	14	18	21,7774	1,631	.	23	.	24	.	
5-ALA?											**0,01**
Não	5	14	19	34,8382	3,66812	.	33	.	33	.	
Sim	5	4	9	21,1481	3,65853	24	5	30	9	30	
Número de Tecnologias											0,45
Histopatologia											0,19
baixo grau	1	7	8	30	.	.	30	.	.	.	
alto grau	9	11	20	29,2486	3,75201	33	9	.	9	.	
Restrito à ínsula?											0,37
Não	9	12	21	29,8896	3,69118	42	9	.	9	.	
Sim	1	6	7	23	.	.	23	.	.	.	
Resecção > 90%?											0,82
Não	8	13	21	31,3492	3,57969	42	23	.	23	.	
Sim	2	4	6	20,8333	4,08815	.	5	.	24		
Geral	10	18	28	31,4507	3,03968	42	24	.	23	.	

Resultados da função de Kaplan Méier e teste de Log-Rank.

Tabela 7 – Sobrevida livre de progressão.

Sobrevida livre de progressão										
Variável	eventos	total	Tempo médio (meses)	Erro padrão	Tempo mediano (meses)	IC (95%)		Percentil		P
						inferior	superior	p25	p75	
Tractografia?										0,6655
Não	9	19	19,2222	4,85277	21	1	25	9	24	
Sim	5	8	17,6	2,90861	17	9	24	14	24	
Neuronavegação?										0,4582
Não	5	9	12,8	4,94368	9	1	25	5	24	
Sim	9	19	21,8889	3,9421	21	9	24	14	24	
MNIO?										0,3924
Não	5	10	14,4	4,43396	14	1	24	9	24	
Sim	9	18	21	4,31406	21	5	25	14	24	
5-ALA?										**0,0137**
Não	9	19	22,4444	4,43819	24	1	25	21	24	
Sim	5	9	11,8	2,13073	14	5	17	9	14	
Número de Tecnologias										0,8701
Histopatologia										0,7047
baixo grau	4	8	15,75	5,45245	19	1	24	7,5	24	
alto grau	10	20	19,8	4,0409	19	5	24	9	24	
Restrito à ínsula?										0,1176
Não	8	21	14,375	3,08184	15,5	1	24	7	22,5	
Sim	5	7	24,4	7,07531	24	9	50	14	25	
Resecção > 90%?										0,5155
Não	10	21	19,4	4,27447	19	1	24	9	24	
Sim	3	6	15,3333	5,54777	17	5	24	5	24	
Geral	14	28	18,6429	3,20817	19	9	24	9	24	

Resultados da função de Kaplan Méier e teste de Log-Rank.

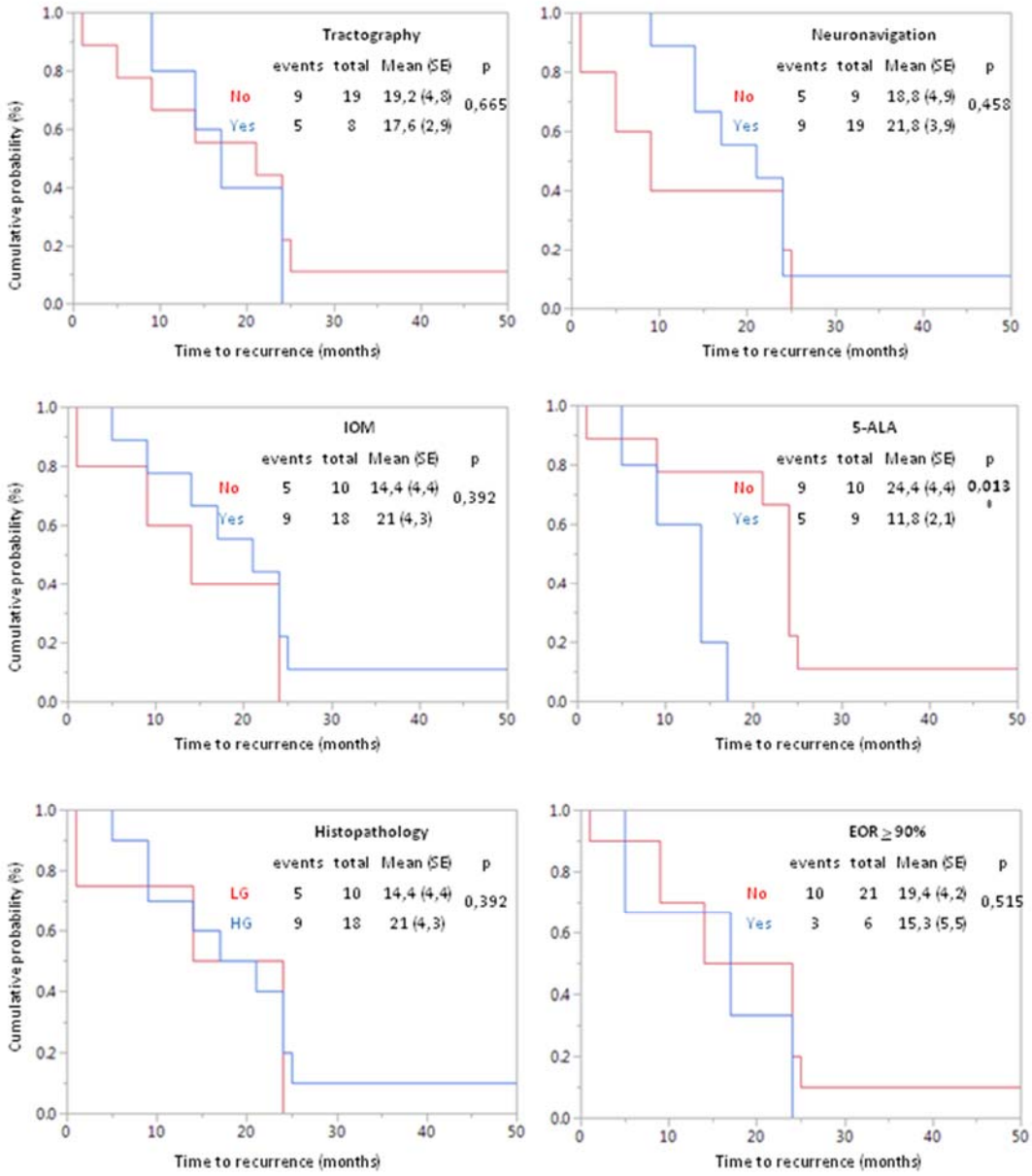

Figura 7 – Gráfico com curvas de Kaplan Meier para o desfecho Sobrevida Livre de Progressão. Cumulative probability = probabilidade acumulada; Time to recurrence (months) = tempo para a progressão (meses); tractography = tractografia; neuronavigation = neuronavegação; IOM = intraoperative monitoring (monitorização intraoperatória); histopathology = histopatologia; EOR = extent of resection (grau de ressecção); Mean(SE) = Média(Erro padrão) em meses;

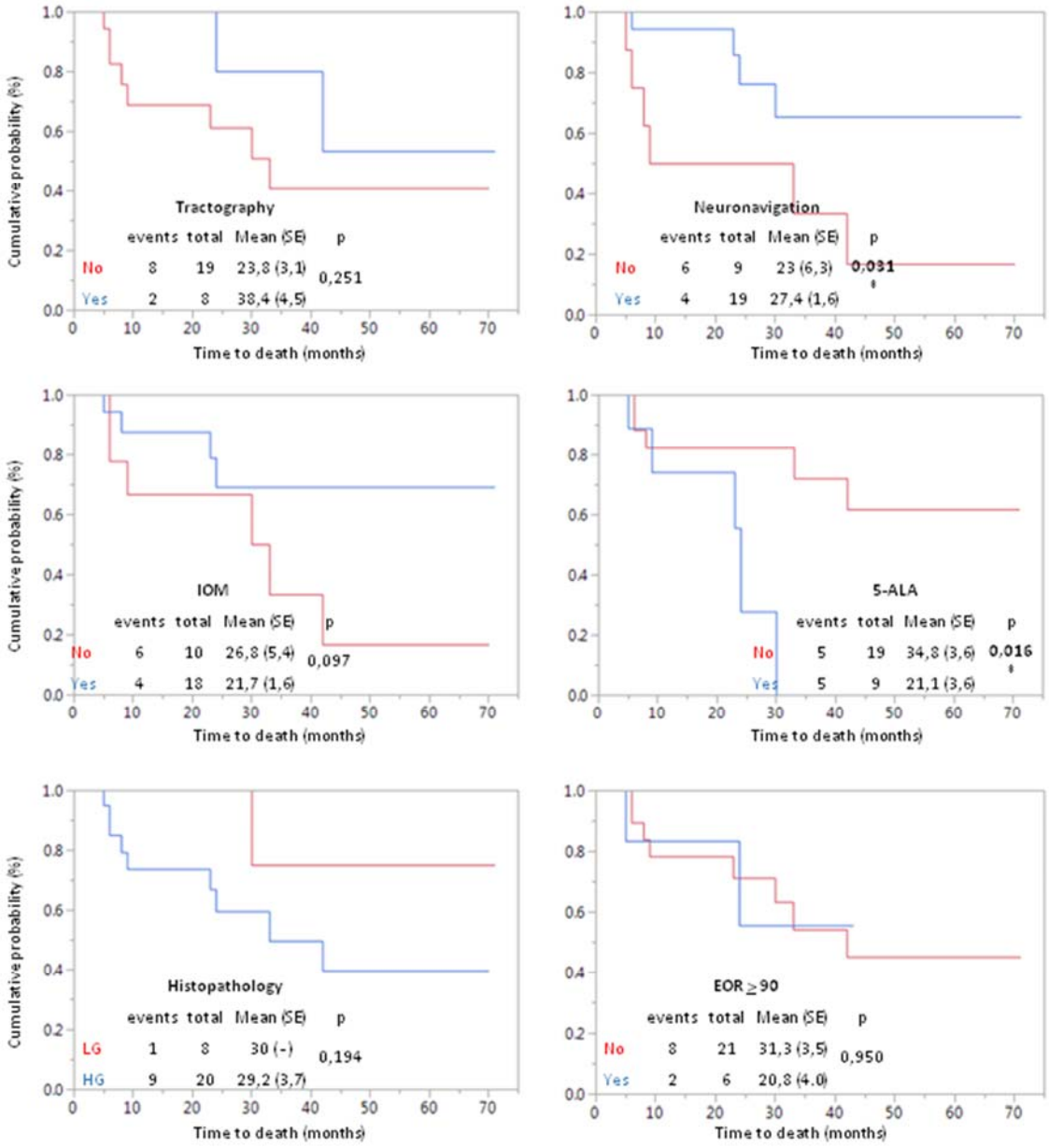

Figura 8 – Gráfico com curvas de Kaplan Meier para o desfecho Sobrevida Global. Cumulative probability = probabilidade acumulada; Time to death (months) = tempo para o óbito (meses); tractography = tractografia; neuronavigation = neuronavegação; IOM = intraoperative monitoring (monitorização intraoperatória); histopathology = histopatologia; EOR = extent of resection (grau de ressecção); Mean(SE) = Média(Erro padrão) em meses;

6 DISCUSSÃO

Gliomas da ínsula costumam ser benignos, acometendo preferencialmente o sexo masculino, com pico de incidência entre a terceira e quarta décadas de vida (Kalani et al., 2009; Petitto et al., 2013; Signorelli et al., 2010; Simon et al., 2009). Em nossa casuística, a maioria dos casos era composta por homens (64%), com idade média de 52,5 anos. A apresentação clínica mais frequente se deu com Epilepsia (54%), outro achado que está em consonância com o reportado na literatura (Duffau et al., 2002). Por outro lado, em desacordo com as séries que revisamos, 20 (71%) dos 28 casos analisados tiveram diagnóstico histopatológico de lesões de alto grau (gliomas anaplásicos e glioblastoma multiforme), o que pode ter sido determinante em nossos resultados, tendo em vista o prognóstico mais reservado para estes casos (Laws et al., 2003).

O presente estudo destaca o valor agregado do uso de tractografia, neuronavegação, monitorização neurofisiológica intraoperatória e fluorescência com 5-ALA no contexto de ressecção de gliomas insulares. De acordo com os nossos resultados, o uso de fluorescência intraoperatória com 5-ALA e tractografia foram associados com maiores taxas de ressecção e funcionalidade, respectivamente. Também o uso de neuronavegação acarretou em maior sobrevida global nesta casuística.

Desde a publicação dos resultados do estudo de fase 3 Glioma-ALA (Stummer et al., 2006), o uso da fluorescência intraoperatória com 5-ALA tem sido reportado como um importante método auxiliar no aumento dos índices de ressecção tumoral no tratamento cirúrgico de gliomas. A despeito do risco de maior morbidade associada a ressecções mais agressivas (Stummer, 2013; Stummer et al., 2011), esta tecnologia tem ganhado adesão crescente nas esferas clínica e de pesquisa (Smith; Nakano, 2012; Zhao

et al., 2013). Nossos resultados demonstram, de forma pioneira para gliomas da ínsula, que o uso do 5-ALA pode ter papel de destaque na obtenção de maiores percentuais de ressecção tumoral. Por outro lado, apesar de ter sido a única tecnologia que determinou taxas de ressecção $\geq$ 90% com significância estatística, o uso de 5-ALA também determinou menor sobrevida global e sobrevida livre de progressão, resultados que devem ser interpretados com cautela pelos motivos a seguir: 1) houve intersecção entre as curvas de Kaplan Meier e 2) esta tecnologia é mais rotineiramente indicada para suporte na cirurgia de lesões de alto grau, portanto, mais agressivas. Neste sentido, a presença de lesões de baixo grau nesta amostra pode constituir fator de confusão quanto à análise em questão. Tais achados nos levam ao questionamento: será a radicalidade cirúrgica a principal meta a ser alcançada no tratamento dos gliomas da ínsula? A opinião do nosso grupo é a de que, em se tratando de lesões insulares especificamente, o balanço entre radicalidade versus preservação da funcionalidade deve pesar em favor da última.

Tendo em vista a íntima relação anatômica da ínsula com feixes de substância branca importantes (ex. trato piramidal, conexões claustro-operculares, conexões tálamo-corticais, comissura anterior e fascículo uncinado), o uso da tractografia tem benefício teórico declarado no planejamento peri-operatório da resecção de tumores insulares. Buscando melhor compreender a *cinética* de infiltração dos gliomas difusos da região insular, Mandonnet e colegas revisaram 40 casos em que a expansão tumoral se dava preferencialmente em direção frontal e/ou temporal (Mandonnet; Capelle; Duffau, 2006). Ao analisarem a sequência T2/FLAIR das ressonâncias pré-operatórias, observaram que o fascículo uncinado estava acometido em 28 casos; o fascículo arqueado, em outros 9; e ambos os fascículos estavam acometidos em 3 casos. Apesar

de não terem utilizado DTI ou tractografia, os autores propuseram que o estudo das vias subcorticais acometidas pode predizer o padrão de disseminação tumoral nestes casos, sendo de especial interesse quando do planejamento pré-operatório. Em estudo recente publicado (Martino et al., 2015), a identificação do fascículo occipito-frontal inferior, um feixe de fibras de associacão proeminente nas proximidades da ínsula, foi inversamente associada com o grau de ressecção tumoral. Este achado nos aponta a importância da tractografia em preservar a funcionalidade cerebral. Ainda que o uso da tractografia não tenha se associado ao GRT ou à sobrevida global em nossa amostra, esta tecnologia determinou melhora nos escores de funcionalidade, achados de grande relevância no contexto da neuro-oncologia.

O uso de MNIO não determinou diferença entre os grupos no que diz respeito aos desfechos estudados. Entretanto, apesar da ausência de resultados para esta amostra, a nossa impressão é de que o uso da MNIO tem papel fundamental na obtenção de melhores resultados na cirurgia de gliomas insulares, conforme demonstrado nos trabalhos pioneiros de Kombos et al (Kombos; Süss; Vajkoczy, 2009) e Neuloh et al (Neuloh; Pechstein; Schramm, 2007), já comentados por ocasião da revisão de literatura.

O uso de neuronavegação se associou a maior sobrevida global em nossa amostra com significância estatística. Este achado é de grande relevância, tendo em vista que não encontramos nenhum estudo que tenha analisado o papel desta tecnologia em gliomas insulares. De acordo com nossa revisão de literatura, há apenas 1 estudo controlado (Willems et al., 2006) que analisou o uso de neuronavegação em pacientes portadores de lesões intracranianas únicas. A ressecção total foi atingida em 3 dos 23 pacientes que tiveram o procedimento guiado por neuronavegação, em comparação a 5

de 22 casos operados sem o auxílio da tecnologia. Neste estudo, não houve diferença estatística entre os percentuais de tumor residual nos dois grupos. Os autores concluíram que, a menos que haja indicação clara para a navegação (relacionados ao tamanho ou à localização profunda da lesão), não há necessidade do uso rotineiro desta técnica para fins exclusivos de obtenção de maior GRT. Ocorre que, além de avaliar uma população relativamente heterogênea (incluindo metástases), o estudo em questão não considerou as diferentes topografias tumorais na análise de seus resultados. Considerando-se a localização profunda dos gliomas insulares, a nossa impressão é de que há uma indicação clara para o uso de neuronavegação em gliomas insulares – impressão corroborada pelos resultados do presente estudo, com maiores taxas de sobrevida global nos pacientes que foi utilizada neuronavegação como técnica de suporte ao tratamento cirúrgico.

Em tempos de encarecimento progressivo da assistência médico-hospitalar e de recursos escassos para os sistemas públicos de saúde, a discussão sobre o impacto de tecnologias de suporte no tratamento neuro-oncológico não pode se afastar de uma análise crítica de custos versus benefícios. Infelizmente, poucos trabalhos neste campo abordam a problemática da custo-efetividade relacionada à implementação de novas tecnologias utilizando parâmetros sólidos como a sobrevida ajustada à qualidade de vida (*QALYs, quality-adjusted life years)* (Kubben et al., 2011). Nos anos 90, Bejjani e colegas estudaram os custos relacionados à MNIO em uma série de 193 pacientes operados por tumores da base do crânio (Bejjani et al., 1998). Os autores encontraram que o custo médio de cada monitorização era de U$ 555,00 por procedimento. Estimaram ainda que cada paciente que viesse a desenvolver um déficit neurológico maior (secundário a uma ressecção tumoral não monitorizada) custaria ao sistema cerca

de U$ 52.000,00 pelas internações prolongadas. Este valor seria suficiente para custear 96 MNIOs, de maneira que a prevenção de uma única deterioração neurológica a cada 96 cirurgias já tornaria a MNIO custo-efetiva. Ao analisarem os custos adicionais de internações prolongadas em uma coorte de cirurgias de coluna, Hellsten e colegas constataram que a prevenção de efeitos adversos relacionados à assistência à saúde poderia acarretar em reduções de até 43% nos custos agregados ao tratamento (Hellsten et al., 2013). Por limitações metodológicas, o presente trabalho não teve por objetivo avaliar custo-efetividade das tecnologias em questão, porém entendemos que essa variável é de grande importância no planejamento de estudos futuros nesta linha de pesquisa.

Além de possuir limitações inerentes aos estudos retrospectivos e observacionais, este trabalho tem seu alcance limitado pela baixa prevalência da patologia avaliada. Analisar o papel de cada tecnologia isoladamente constitui um desafio do ponto de vista metodológico, já que seriam necessárias amostras maiores para a realização de análise multivariada. A avaliação do GRT é um tema crítico da neuro-oncologia, pois as técnicas de volumetria variam entre as publicações. Ainda que o método de segmentação manual do tecido captante de contraste em cada slide tenha (teoricamente) maior acurácia, pode existir uma baixa concordância inter-observadores para as imagens pós-operatórias (Kubben et al., 2010). Se o GRT tem sido usado como desfecho primário dos estudos, faz-se necessária uma definição clara de volume residual pós-operatório, bem como a validação de uma metodologia universal mais fidedigna para a análise volumétrica.

7 CONCLUSÕES

O presente estudo demonstra pioneiramente que 1) apesar de ter sido a única tecnologia associada a taxas de ressecção tumoral $\geq$ 90%, o uso de fluorescência intraoperatória com 5-ALA pode determinar piores desfechos em termos de sobrevida global e sobrevida livre de progressão para gliomas insulares; 2) o uso de tractografia se associou a melhora nos escores de funcionalidade e 3) neuronavegação foi a única tecnologia a determinar maior sobrevida global em nossa amostra. São necessários estudos prospectivos e controlados com maior número de casos, de maneira que sejam realizadas análises multivariadas para melhor elucidação do papel destas tecnologias no tratamento dos gliomas insulares.

8 REFERÊNCIAS BIBLIOGRÁFICAS

Barbosa BJAP, Mariano ED, Batista CM, Marie SKN, Teixeira MJ, Pereira CU, et al. Intraoperative assistive technologies and extent of resection in glioma surgery: a systematic review of prospective controlled studies. Neurosurg Rev. 2015 Apr;38(2):217–26.

Barnett GH, Kormos DW, Steiner CP, Weisenberger J. Intraoperative localization using an armless, frameless stereotactic wand. Technical note. J Neurosurg. 1993 Mar;78(3):510–4.

Batista CM, Mariano ED, Barbosa BJAP, Morgalla M, Marie SKN, Teixeira MJ, et al. Adult neurogenesis and glial oncogenesis: when the process fails. BioMed Res Int. 2014;2014:438639.

Bejjani GK, Nora PC, Vera PL, Broemling L, Sekhar LN. The predictive value of intraoperative somatosensory evoked potential monitoring: review of 244 procedures. Neurosurgery. 1998 Sep;43(3):491–8; discussion 498–500.

Bello L, Gambini A, Castellano A, Carrabba G, Acerbi F, Fava E, et al. Motor and language DTI Fiber Tracking combined with intraoperative subcortical mapping for surgical removal of gliomas. NeuroImage. 2008 Jan 1;39(1):369–82.

Bertani G, Fava E, Casaceli G, Carrabba G, Casarotti A, Papagno C, et al. Intraoperative mapping and monitoring of brain functions for the resection of low-grade gliomas: technical considerations. Neurosurg Focus. 2009 Oct;27(4):E4.

Cambiaghi M, Sandrone S. Robert Bartholow (1831-1904). J Neurol. 2013 Aug 23;

Campbell W. Dejong's the Neurological Examination. 7th ed. Philadelphia: Lippincott Williams & Wilkins; 2005.

Dimou S, Battisti RA, Hermens DF, Lagopoulos J. A systematic review of functional magnetic resonance imaging and diffusion tensor imaging modalities used in presurgical planning of brain tumour resection. Neurosurg Rev. 2013 Apr;36(2):205–14.

Duffau H, Capelle L, Lopes M, Bitar A, Sichez J-P, van Effenterre R. Medically intractable epilepsy from insular low-grade gliomas: improvement after an extended lesionectomy. Acta Neurochir (Wien). 2002 Jun;144(6):563–72.

Duffau H, Capelle L. Preferential brain locations of low-grade gliomas. Cancer. 2004 Jun 15;100(12):2622–6.

Duffau H. A personal consecutive series of surgically treated 51 cases of insular WHO Grade II glioma: advances and limitations. J Neurosurg. 2009 Apr;110(4):696–708.

Duffau H. Contribution of cortical and subcortical electrostimulation in brain glioma surgery: methodological and functional considerations. Neurophysiol Clin Clin Neurophysiol. 2007 Dec;37(6):373–82.

Eisner W, Reulen HJ, Ilmberger J, Swozil U, Bise K. Intraoperative mapping of eloquent brain areas. Front Radiat Ther Oncol. 1999;33:28–36.

Eljamel MS, Goodman C, Moseley H. ALA and Photofrin fluorescence-guided resection and repetitive PDT in glioblastoma multiforme: a single centre Phase III randomised controlled trial. Lasers Med Sci. 2008 Oct;23(4):361–7.

Feigl GC, Ritz R, Moraes M, Klein J, Ramina K, Gharabaghi A, et al. Resection of malignant brain tumors in eloquent cortical areas: a new multimodal approach combining 5-aminolevulinic acid and intraoperative monitoring. J Neurosurg. 2010 Aug;113(2):352–7.

Fukuda S, Kato F, Tozuka Y, Yamaguchi M, Miyamoto Y, Hisatsune T. Two distinct subpopulations of nestin-positive cells in adult mouse dentate gyrus. J Neurosci Off J Soc Neurosci. 2003 Oct 15;23(28):9357–66.

Gimenez M. Abordagem proteômica na progressão tumoral de Gliomas [dissertação]. São Paulo: Faculdade de Medicina de Ribeirão Preto, Universidade de São Paulo; 2008.

Hellsten EK, Hanbidge MA, Manos AN, Lewis SJ, Massicotte EM, Fehlings MG, et al. An economic evaluation of perioperative adverse events associated with spinal surgery. Spine J Off J North Am Spine Soc. 2013 Jan;13(1):44–53.

Jellison BJ, Field AS, Medow J, Lazar M, Salamat MS, Alexander AL. Diffusion tensor imaging of cerebral white matter: a pictorial review of physics, fiber tract anatomy, and tumor imaging patterns. AJNR Am J Neuroradiol. 2004 Mar;25(3):356–69.

Kalani MYS, Kalani MA, Gwinn R, Keogh B, Tse VCK. Embryological development of the human insula and its implications for the spread and resection of insular gliomas. Neurosurg Focus. 2009 Aug;27(2):E2.

Karnofsky D, Burchenal J. The Clinical Evaluation of Chemotherapeutic Agents in Cancer. Columbia Univ Press. 1949;196.

Klein M, Engelberts NHJ, van der Ploeg HM, Kasteleijn-Nolst Trenité DGA, Aaronson NK, Taphoorn MJB, et al. Epilepsy in low-grade gliomas: the impact on cognitive function and quality of life. Ann Neurol. 2003 Oct;54(4):514–20.

Kombos T, Picht T, Derdilopoulos A, Suess O. Impact of intraoperative neurophysiological monitoring on surgery of high-grade gliomas. J Clin Neurophysiol Off Publ Am Electroencephalogr Soc. 2009 Dec;26(6):422–5.

Kombos T, Süss O, Vajkoczy P. Subcortical mapping and monitoring during insular tumor surgery. Neurosurg Focus. 2009 Oct;27(4):E5.

Kubben PL, Postma AA, Kessels AGH, van Overbeeke JJ, van Santbrink H. Intraobserver and interobserver agreement in volumetric assessment of glioblastoma multiforme resection. Neurosurgery. 2010 Nov;67(5):1329–34.

Kubben PL, ter Meulen KJ, Schijns OEMG, ter Laak-Poort MP, van Overbeeke JJ, van Santbrink H. Intraoperative MRI-guided resection of glioblastoma multiforme: a systematic review. Lancet Oncol. 2011 Oct;12(11):1062–70.

Lamborn KR, Chang SM, Prados MD. Prognostic factors for survival of patients with glioblastoma: recursive partitioning analysis. Neuro-Oncol. 2004 Jul;6(3):227–35.

Laws ER, Parney IF, Huang W, Anderson F, Morris AM, Asher A, et al. Survival following surgery and prognostic factors for recently diagnosed malignant glioma: data from the Glioma Outcomes Project. J Neurosurg. 2003 Sep;99(3):467–73.

Lepski G, Honegger J, Liebsch M, Sória MG, Narischat P, Ramina KF, et al. Safe resection of arteriovenous malformations in eloquent motor areas aided by functional

imaging and intraoperative monitoring. Neurosurgery. 2012 Jun;70(2 Suppl Operative):276–88.

Louis DN, Ohgaki H, Wiestler OD, Cavenee WK, Burger PC, Jouvet A, et al. The 2007 WHO classification of tumours of the central nervous system. Acta Neuropathol (Berl). 2007 Aug;114(2):97–109.

MacDonald DB, Al Zayed Z, Khoudeir I, Stigsby B. Monitoring scoliosis surgery with combined multiple pulse transcranial electric motor and cortical somatosensory-evoked potentials from the lower and upper extremities. Spine. 2003 Jan 15;28(2):194–203.

MacDonald DB. Intraoperative neurophysiology of the motor system in children. Childs Nerv Syst ChNS Off J Int Soc Pediatr Neurosurg. 2010 May;26(5):595–6.

Mandonnet E, Capelle L, Duffau H. Extension of paralimbic low grade gliomas: toward an anatomical classification based on white matter invasion patterns. J Neurooncol. 2006 Jun;78(2):179–85.

Martino J, Mato D, de Lucas EM, García-Porrero JA, Gabarrós A, Fernández-Coello A, et al. Subcortical anatomy as an anatomical and functional landmark in insulo-opercular gliomas: implications for surgical approach to the insular region. J Neurosurg. 2015 Oct;123(4):1081–92.

McGirt MJ, Chaichana KL, Attenello FJ, Weingart JD, Than K, Burger PC, et al. Extent of surgical resection is independently associated with survival in patients with hemispheric infiltrating low-grade gliomas. Neurosurgery. 2008 Oct;63(4):700–7; author reply 707–8.

McGirt MJ, Chaichana KL, Gathinji M, Attenello FJ, Than K, Olivi A, et al. Independent association of extent of resection with survival in patients with malignant brain astrocytoma. J Neurosurg. 2009 Jan;110(1):156–62.

Mehrkens JH, Kreth FW, Muacevic A, Ostertag CB. Long term course of WHO grade II astrocytomas of the Insula of Reil after I-125 interstitial irradiation. J Neurol. 2004 Dec;251(12):1455–64.

Mezger U, Jendrewski C, Bartels M. Navigation in surgery. Langenbecks Arch Surg Dtsch Ges Für Chir. 2013 Apr;398(4):501–14.

Neuloh G, Pechstein U, Schramm J. Motor tract monitoring during insular glioma surgery. J Neurosurg. 2007 Apr;106(4):582–92.

Noell S, Feigl GC, Naros G, Barking S, Tatagiba M, Ritz R. Experiences in surgery of primary malignant brain tumours in the primary sensori-motor cortex practical recommendations and results of a single institution. Clin Neurol Neurosurg. 2015 May 27;136:41–50.

Oken MM, Creech RH, Tormey DC, Horton J, Davis TE, McFadden ET, et al. Toxicity and response criteria of the Eastern Cooperative Oncology Group. Am J Clin Oncol. 1982 Dec;5(6):649–55.

Petitto C, Figueiredo E, Navarro H, da Silva C, Teixeira M. Gliomas de ínsula: considerações clínico-radiológicas, decisão anestésica e aspectos cirúrgicos. 2013;32(2):90–7.

Reil J. Untersuchungen über den Bau des grossen Gehirns im Menschen: Vierte Fortsetzung, VIII. Arch Physiol (Halle). 1809;9:136–46.

Reithmeier T, Krammer M, Gumprecht H, Gerstner W, Lumenta CB. Neuronavigation combined with electrophysiological monitoring for surgery of lesions in eloquent brain areas in 42 cases: a retrospective comparison of the neurological outcome and the quality of resection with a control group with similar lesions. Minim Invasive Neurosurg MIN. 2003 Apr;46(2):65–71.

Reya T, Morrison SJ, Clarke MF, Weissman IL. Stem cells, cancer, and cancer stem cells. Nature. 2001 Nov 1;414(6859):105–11.

Roder C, Bender B, Ritz R, Honegger J, Feigl G, Naegele T, et al. Intraoperative visualization of residual tumor: the role of perfusion-weighted imaging in a high-field intraoperative magnetic resonance scanner. Neurosurgery. 2013 Jun;72(2 Suppl Operative):ons151–8.

Saito R, Kumabe T, Kanamori M, Sonoda Y, Tominaga T. Insulo-opercular gliomas: four different natural progression patterns and implications for surgical indications. Neurol Med Chir (Tokyo). 2010;50(4):286–90.

Sanai N, Berger MS. Extent of resection influences outcomes for patients with gliomas. Rev Neurol (Paris). 2011 Oct;167(10):648–54.

Sanai N, Berger MS. Intraoperative stimulation techniques for functional pathway preservation and glioma resection. Neurosurg Focus. 2010 Feb;28(2):E1.

Sanai N, Polley M-Y, Berger MS. Insular glioma resection: assessment of patient morbidity, survival, and tumor progression. J Neurosurg. 2010 Jan;112(1):1–9.

Seidel K, Beck J, Stieglitz L, Schucht P, Raabe A. The warning-sign hierarchy between quantitative subcortical motor mapping and continuous motor evoked potential

monitoring during resection of supratentorial brain tumors. J Neurosurg. 2013 Feb;118(2):287–96.

Shankar A, Rajshekhar V. Radiological and clinical outcome following stereotactic biopsy and radiotherapy for low-grade insular astrocytomas. Neurol India. 2003 Dec;51(4):503–6.

Signorelli F, Guyotat J, Elisevich K, Barbagallo GMV. Review of current microsurgical management of insular gliomas. Acta Neurochir (Wien). 2010 Jan;152(1):19–26.

Simon M, Neuloh G, von Lehe M, Meyer B, Schramm J. Insular gliomas: the case for surgical management. J Neurosurg. 2009 Apr;110(4):685–95.

Skirboll SS, Ojemann GA, Berger MS, Lettich E, Winn HR. Functional cortex and subcortical white matter located within gliomas. Neurosurgery. 1996 Apr;38(4):678–84; discussion 684–5.

Smith LGF, Nakano I. Fluorescence-guided brain tumor surgery. World Neurosurg. 2012 Dec;78(6):559–64.

Stummer W, Pichlmeier U, Meinel T, Wiestler OD, Zanella F, Reulen H-J, et al. Fluorescence-guided surgery with 5-aminolevulinic acid for resection of malignant glioma: a randomised controlled multicentre phase III trial. Lancet Oncol. 2006 May;7(5):392–401.

Stummer W, Tonn J-C, Mehdorn HM, Nestler U, Franz K, Goetz C, et al. Counterbalancing risks and gains from extended resections in malignant glioma surgery: a supplemental analysis from the randomized 5-aminolevulinic acid glioma resection study. Clinical article. J Neurosurg. 2011 Mar;114(3):613–23.

Stummer W. The Fear of 5-ALA - Is it warranted? World Neurosurg. 2013 Sep 28;

Stupp R, Mason WP, van den Bent MJ, Weller M, Fisher B, Taphoorn MJB, et al. Radiotherapy plus concomitant and adjuvant temozolomide for glioblastoma. N Engl J Med. 2005 Mar 10;352(10):987–96.

Szelényi A, Bello L, Duffau H, Fava E, Feigl GC, Galanda M, et al. Intraoperative electrical stimulation in awake craniotomy: methodological aspects of current practice. Neurosurg Focus. 2010 Feb;28(2):E7.

Talacchi A, Turazzi S, Locatelli F, Sala F, Beltramello A, Alessandrini F, et al. Surgical treatment of high-grade gliomas in motor areas. The impact of different supportive technologies: a 171-patient series. J Neurooncol. 2010 Dec;100(3):417–26.

Tanriover N, Rhoton AL Jr, Kawashima M, Ulm AJ, Yasuda A. Microsurgical anatomy of the insula and the sylvian fissure. J Neurosurg. 2004 May;100(5):891–922.

Tonn J-C, Stummer W. Fluorescence-guided resection of malignant gliomas using 5-aminolevulinic acid: practical use, risks, and pitfalls. Clin Neurosurg. 2008;55:20–6.

Wen PY, Macdonald DR, Reardon DA, Cloughesy TF, Sorensen AG, Galanis E, et al. Updated response assessment criteria for high-grade gliomas: response assessment in neuro-oncology working group. J Clin Oncol Off J Am Soc Clin Oncol. 2010 Apr 10;28(11):1963–72.

Willems PWA, Taphoorn MJB, Burger H, Berkelbach van der Sprenkel JW, Tulleken CAF. Effectiveness of neuronavigation in resecting solitary intracerebral contrast-enhancing tumors: a randomized controlled trial. J Neurosurg. 2006 Mar;104(3):360–8.

Wu J-S, Zhou L-F, Tang W-J, Mao Y, Hu J, Song Y-Y, et al. Clinical evaluation and follow-up outcome of diffusion tensor imaging-based functional neuronavigation: a prospective, controlled study in patients with gliomas involving pyramidal tracts. Neurosurgery. 2007 Nov;61(5):935–48; discussion 948–9.

Yaşargil MG, Reeves JD. Tumours of the limbic and paralimbic system. Acta Neurochir (Wien). 1992;116(2-4):147–9.

Zhao S, Wu J, Wang C, Liu H, Dong X, Shi C, et al. Intraoperative fluorescence-guided resection of high-grade malignant gliomas using 5-aminolevulinic acid-induced porphyrins: a systematic review and meta-analysis of prospective studies. PloS One. 2013;8(5):e63682.