JOÃO LUIZ VITORINO ARAUJO

Avaliação anatômica comparativa dos acessos transcorioideo e transforniceal transcorioideo ao terceiro ventrículo

Tese apresentada à Faculdade de Medicina da Universidade de São Paulo para obtenção do Título de Doutor em Ciências

Programa de Neurologia

Orientador: Prof. Dr. Eberval Gadelha Figueiredo

Coorientador: Prof. Dr. Almir Ferreira de Andrade

São Paulo
2016

Dados Internacionais de Catalogação na Publicação (CIP)
Preparada pela Biblioteca da
Faculdade de Medicina da Universidade de São Paulo

©reprodução autorizada pelo autor

Araujo, João Luiz Vitorino
Avaliação anatômica comparativa dos acessos transcorioideo e transforniceal transcorioideo ao terceiro ventrículo / João Luiz Vitorino Araujo. -- São Paulo, 2016.
Tese(doutorado)--Faculdade de Medicina da Universidade de São Paulo. Programa de Neurologia.

Orientador: Eberval Gadelha Figueiredo.
Coorientador: Almir Ferreira de Andrade.

Descritores: 1.Neuroanatomia 2.Anatomia comparada 3.Procedimentos neurocirúrgicos 4.Terceiro ventrículo 5.Corpo caloso 6.Fórnice

USP/FM/DBD-084/16

Aos meus pais, Dayse e João Luiz, por me mostrarem que absolutamente nada resiste ao trabalho.

AGRADECIMENTOS

Aos meus amados pais, Dayse Maria Vitorino Araujo e João Luiz Araujo, pelo exemplo inabalável, pelos preceitos morais e pelo incondicional esforço em me prover o melhor.

À minha amada esposa, Larissa Smiljanic Andrade, maravilhosa surpresa da vida. Pelo sorriso que ilumina o meu caminho e pelo companheirismo que me fortalece.

À pequena Lara, por me proporcionar o mais profundo e valioso aprendizado, o da paternidade. A sua existência me faz um ser humano melhor.

Ao Prof. Dr. Eberval Gadelha Figueiredo, pela cordialidade, pela oportunidade e pelo exemplo de seriedade e competência na pesquisa científica.

Ao Prof. Dr. José Carlos Esteves Veiga, pelo admirável compromisso em educar, pelo incentivo em meu crescimento profissional e por minha formação neurocirúrgica durante e após a residência médica em Neurocirurgia na Santa Casa de São Paulo.

Ao Prof. Dr. Manoel Jacobsen Teixeira, pela oportunidade de fazer parte deste renomado grupo de pesquisadores.

Ao Prof. Dr. Almir Ferreira de Andrade, pela oportunidade e pelo esforço constante na melhoria do Laboratório de Técnica Microcirúrgica.

Ao Prof. Dr. José Pinhata Otoch, responsável pela Disciplina de Técnica Cirúrgica e Cirurgia Experimental, pela oportunidade de realizar o estudo.

Ao Dr. Wen Hung Tzu, pelos oportunos comentários e pela gentil colaboração com o aspecto ilustrativo do presente estudo.

À minha família, pela afetuosa presença e pelo fundamental apoio em todos os momentos.

Ao meu sogro, Dr. Osvaldo Samuel de Andrade, pelos conselhos sempre oportunos e pela acolhedora hospitalidade.

Ao Sr. Rodrigo de Souza, representante e instrumentador cirúrgico da empresa *Technicare*, ao Sr. Adriano de Souza, representante da empresa *Synthes*, e aos senhores Bruno Cassaro e Vinícius Ferrari, funcionários da empresa *Artis*, pelo auxílio constante e pelo fornecimento dos equipamentos para a realização deste estudo.

Ao Dr. Marcílio Silva Prôa Júnior, pelos ensinamentos, pela confiança e pela amizade.

Aos colegas, Dr. Flávio Key Miura e Dr. Vinícius Monteiro de Paula Guirado, pela amizade e pelo valioso intercâmbio intelectual.

Ao Dr. Alexandros Theodoros Panagopoulos, pelo apoio nas atividades do Setor de Neurocirurgia Oncológica da Disciplina de Neurocirurgia da Santa Casa de São Paulo.

Aos Assistentes da Disciplina de Neurocirurgia da Santa Casa de São Paulo, pelo convívio e aprendizado diário.

Ao Dr. Gustavo Rioja Roca, pela amizade e por compartilhar sua experiência na prática neurocirúrgica.

À Sra. Agatha Sacramento Rodrigues e ao Sr. William Nilson de Amorim, pela análise estatística.

Aos queridos amigos Alexandre Tundisi, Ettore Enrico Defino, Ricardo Panico Rizzo Luiz e Ricardo Sandri, pelo apoio e pelo companheirismo inestimável por mais de duas décadas.

Ao querido amigo Renato Morato Zanatto, pela lealdade, sinceridade e motivação em todos os momentos.

Aos residentes da Disciplina de Neurocirurgia da Santa Casa de São Paulo, pelo contagiante entusiasmo pelo conhecimento.

Aos residentes da Divisão de Neurocirurgia do Hospital das Clínicas da Faculdade de Medicina da Universidade de São Paulo, pelo auxílio nas dissecações.

À Dra. Mirna Duarte Barros, Professora Adjunta do Departamento de Morfologia da Faculdade de Ciências Médicas da Santa Casa de São Paulo, pelo auxílio na obtenção dos espécimes anatômicos.

Ao Serviço de Verificação de Óbitos, na pessoa do seu diretor, Prof. Dr. Carlos Augusto Pasqualucci, que possibilitou a obtenção do material anatômico estudado.

Aos colegas: Prof. Dr. Ademar Lopes, Prof. Dr. Luiz Paulo Kowalski, Dra. Maria Cristina Purini e Dr. Eduardo Iskandar Jabbour, minha eterna gratidão.

Ao cadáver, que, apesar de seu inexorável silêncio, de forma nobre, permite o desenvolvimento científico.

“O homem pode tanto quanto sabe.”

Francis Bacon

“Cuide dos meios. O fim cuidará de si mesmo.”

Mahatma Gandhi

“A mente que se abre a uma nova ideia jamais volta ao seu tamanho original.”

Albert Einstein

NORMALIZAÇÃO ADOTADA

Esta tese está de acordo com as seguintes normas, em vigor no momento desta publicação:

Referências: adaptado de *International Committee of Medical Journals Editors* (Vancouver).

Universidade de São Paulo. Faculdade de Medicina. Divisão de Biblioteca e Documentação. *Guia de apresentação de dissertações, teses e monografias*. Elaborado por Anneliese Carneiro da Cunha, Maria Júlia de A. L. Freddi, Maria F. Crestana, Marinalva de Souza Aragão, Suely Campos Cardoso, Valéria Vilhena. 3a ed. São Paulo: Divisão de Biblioteca e Documentação; 2011.

SUMÁRIO

LISTA DE SIGLAS E ABREVIATURAS

LISTA DE SÍMBOLOS

LISTA DE FIGURAS

LISTA DE TABELAS

LISTA DE GRÁFICOS

RESUMO

ABSTRACT

1 INTRODUÇÃO 3

2 REVISÃO DA LITERATURA: ASPECTOS RELEVANTES DO ACESSO AO TERCEIRO VENTRÍCULO 7

2.1 Aspectos históricos 7

2.2 Aspectos cirúrgicos 9

3 OBJETIVOS 19

4 MATERIAL E MÉTODOS 23

4.1 Material 23

4.2 Métodos 24

4.2.1 Acesso transcaloso transcorioideo 24

4.2.2 Acesso transcaloso transforniceal transcorioideo 29

4.2.3 Quantificação 30

4.2.4 Morfometria do acesso transcaloso transcorioideo, espessura do parênquima do lobo frontal direito e tronco do corpo caloso 31

4.2.5 Diâmetro do forame interventricular 32

4.2.6 Distância de trabalho 33

4.2.7 Análise comparativa dos acessos transcaloso transcorioideo e transcaloso transforniceal transcorioideo 34

4.2.7.1 Área de trabalho e área de exposição cirúrgica 34

4.2.7.2 Exposição angular 37

4.2.8 Análise qualitativa 39

4.2.9 Análise estatística 40

5 RESULTADOS 43

5.1 Morfometria e distância de trabalho 43

5.2 Área de exposição cirúrgica..... 43
5.3 Exposição angular 45
5.4 Análise qualitativa da área de exposição cirúrgica..... 46
6 DISCUSSÃO 51
6.1 Análise morfométrica de estruturas relevantes 51
6.2 Análise anatômica comparativa dos acessos 53
7 CONCLUSÕES 59
8 ANEXOS 63
8 Anexo A - Aprovação na Comissão de Ética para Análise de Projetos de Pesquisa CAPPesq – Hospital das Clínicas da Faculdade de Medicina da Universidade de São Paulo 63
9 REFERÊNCIAS..... 67

LISTA DE SIGLAS E ABREVIATURAS

d.C.	depois de Cristo
EAAL	Exposição Angular Anterior Longitudinal
EAAT	Exposição Angular Anterior Transversal
EAPL	Exposição Angular Posterior Longitudinal
EAPT	Exposição Angular Posterior Transversal
EUA	Estados Unidos da América
FI	Forame Interventricular
LFD	Lobo Frontal Direito
SC-AC	Superfície Cortical até o Aqueduto Cerebral
SC-TC	Superfície Cortical até o Túber Cinéreo
TC	Transcorioideo
TF	Transforniceal

LISTA DE SÍMBOLOS

-	ausência
%	porcentagem
+	presença
+/-	mais ou menos
<	menor
>	maior
cm	centímetros
mm	milímetros
mm^2	milímetros quadrados
X	vezes

LISTA DE FIGURAS

Figura 1 Imagem intraoperatória microcirúrgica do acesso translâmina terminal 11

Figura 2 Imagem intraoperatória microcirúrgica do acesso transrecesso suprapineal. 12

Figura 3 Imagem ilustrativa do acesso transforniceal e subcorioideo. 13

Figura 4 Retalho ósseo triangular obtido após craniotomia com dimensões 7x 6 x 6 cm. 1= Sutura coronal 2= Sutura sagital. 24

Figura 5 Imagem intraoperatória microcirúrgica do acesso transcaloso, mostrando a exposição do corpo caloso..... 26

Figura 6 Imagem sagital de ressonância magnética de crânio sem anormalidades na sequência T1. 26

Figura 7 Corte sagital do encéfalo fixado com formaldeído: representação gráfica sem escalas..... 27

Figura 8 Dissecação anatômica em espécime - vista microcirúrgica superior do ventrículo lateral direito no acesso transcaloso..... 27

Figura 9 Dissecação anatômica - vista macroscópica superior após acesso transcorioideo mostrando o corredor cirúrgico obtido após colocação de retratores 29

Figura 10 Dissecação anatômica em espécime - vista microscópica superior do corno frontal do ventrículo lateral direito..... 30

Figura 11 Sonda digital com quatro marcadores. Os pontos anatômicos de interesse foram tocados pela extremidade da sonda e suas coordenadas nos três eixos espaciais. 31

Figura 12 Sistema *Eximius* (*Artis*, Brasília, Brasil). 31

Figura 13 Corte sagital do encéfalo fixado com formaldeído. 32

Figura 14 Dissecação anatômica em espécime – vista microcirúrgica do corno frontal do ventrículo lateral direito 33

Figura 15 Corte sagital do encéfalo fixado com formaldeído 34

Figura 16 Representação esquemática da área de trabalho no acesso transcorioideo em cérebro fixado em formaldeído. 35

Figura 17 Representação esquemática da área de exposição microcirúrgica do assoalho do terceiro ventrículo 36

Figura 18 Representação esquemática dos ângulos de exposição transversais. 38

Figura 19 Corte sagital do encéfalo fixado com formaldeído: representação esquemática de ângulos de exposição longitudinais no acesso transcaloso transcorioideo 38

Figura 20 Dissecação anatômica em espécime - vista microcirúrgica da região anterior do terceiro ventrículo com angulação posterior do microscópio 39

Figura 21 Corte sagital do encéfalo fixado com formaldeído: representação gráfica sem escalas da exposição microcirúrgica dos dois acessos. 47

LISTA DE TABELAS

Tabela 1 Valores em mm da avaliação morfométrica 43

Tabela 2 Área de exposição do assoalho do terceiro ventrículo e área de trabalho dos dois acessos em mm^2..... 44

Tabela 3 Exposição em graus..... 46

Tabela 4 Representação da presença (+) ou ausência (-) de exposição das estruturas anatômicas do terceiro ventrículo pelos respectivos acessos 48

LISTA DE GRÁFICOS

Gráfico 1 Gráfico mostrando comparativamente a área de exposição do assoalho de terceiro ventrículo dos dois acessos 44

Gráfico 2 Gráfico mostrando comparativamente a área de trabalho dos dois acessos 45

RESUMO

Araujo, JLV. *Avaliação anatômica comparativa dos acessos transcorioideo e transforniceal transcorioideo ao terceiro ventrículo* [Tese]. São Paulo: Faculdade de Medicina, Universidade de São Paulo, 2016.

Introdução: O acesso ao terceiro ventrículo constitui verdadeiro desafio ao neurocirurgião. Nesse contexto, estudos anatômicos e morfométricos são úteis para estabelecer as limitações e as vantagens de determinado acesso cirúrgico. O acesso transcorioideo é versátil e promove exposição adequada da região média e posterior do terceiro ventrículo. Entretanto, a coluna do fórnice limita a exposição da região anterior do terceiro ventrículo. Há evidências de que a secção ipsilateral da coluna do fórnice tenha pouca repercussão na função cognitiva. Esta tese compara a exposição anatômica proporcionada pelo acesso transforniceal transcorioideo com o do acesso transcorioideo e realiza avaliação morfométrica de estruturas relevantes e comuns aos dois acessos. **Material e métodos**: A exposição anatômica proporcionada pelos acessos transcaloso transcorioideo e transcaloso transforniceal transcorioideo foram comparadas em oito cadáveres não submetidos à conservação, utilizando o sistema de neuronavegação *(Artis, Brasília, Brasil)*, para aferir a área de trabalho, a área de exposição microcirúrgica, a exposição angular no plano longitudinal e transversal de dois alvos anatômicos (túber cinéreo e aqueduto cerebral). Adicionalmente, foram quantificados a espessura do parênquima do lobo frontal direito, a espessura do tronco do corpo caloso, o diâmetro longitudinal do forame interventricular, a distância de trabalho da superfície cortical ao túber cinéreo e a distância de trabalho da superfície cortical até o aqueduto cerebral. Os valores obtidos foram submetidos a análise de estatística utilizando o teste de Wilcoxon. **Resultados**: Na avaliação quantitativa, o acesso transforniceal transcorioideo proporcionou maior área de trabalho (transforniceal transcorioideo = 150,299 +/- 11,147 mm^2; transcorioideo = 121,421 +/- 7,698 mm^2; $p<0,05$), maior área de exposição microcirúrgica (transforniceal transcorioideo = 100,920 +/- 8,764 mm^2; transcorioideo = 79,944 +/- 4,954 mm^2; $p<0,05$), maior área de exposição angular no plano longitudinal para o túber cinéreo (transforniceal transcorioideo = 70,898 +/- 6,598 graus; transcorioideo = 63,838 +/- 5,770 graus; $p<0,05$) e maior área de exposição angular no plano longitudinal para o aqueduto cerebral (transforniceal transcorioideo = 61,806 +/- 6,406 graus; transcorioideo = 54,998 +/- 5,102 graus; $p<0,05$) em comparação com o acesso transcorioideo. Nenhuma diferença foi observada na exposição angular ao longo do eixo transversal para os dois alvos anatômicos (túber cinéreo e aqueduto cerebral) ($p>0,05$). A espessura média do lobo frontal direito foi de 34,869 +/- 3,439 mm, a espessura do tronco caloso foi 10,085 +/- 1,172 mm, o diâmetro do forame interventricular foi de 4,628 +/- 0,474 mm, a distância da superfície cortical ao túber cinéreo foi de 69,315 +/- 4,564 mm e a distância da superfície cortical ao aqueduto cerebral foi de 75,654 +/- 4,950 mm. Na

avaliação qualitativa, observamos que o acesso transforniceal transcorioideo permitiu incremento da visualização das estruturas da região anteroinferior do terceiro ventrículo. Não houve diferença quanto à exposição das estruturas da região média e posterior em ambos os acessos. **Conclusões:** O acesso transforniceal transcorioideo propicia maior exposição cirúrgica da região anterior do terceiro ventrículo em comparação com aquela oferecida pelo acesso transcorioideo. O estudo morfométrico estabeleceu valores médios das estruturas anatômicas comuns aos dois acessos na população estudada.

Descritores: neuroanatomia; anatomia comparada; procedimento neurocirúrgico; terceiro ventrículo; corpo caloso; fórnice

ABSTRACT

Araujo JLV**.** *Comparative anatomical assessment of transchoroidal approach and transforniceal transchoroidal approach to the third ventricle* [Thesis]. São Paulo: "Faculdade de Medicina, Universidade de São Paulo", 2016.

Introduction: Approaches to the third ventricle constitute a formidable challenge to the neurosurgeon and, in this context, anatomical and morphometric studies are useful to establish the limitations and advantages of certain surgical approaches. The transchoroidal approach is a versatile one that promotes adequate exposure of the middle and posterior regions of the third ventricle. However, the column of fornix limits the exposure of the anterior third ventricle region. There is evidence that the ipsilateral section of the column of fornix has little effect on the cognitive function. This thesis compares the anatomical exposure using the transchoroidal transforniceal technique with the transchoroidal approach, and performs morphometric assessment of relevant structures common to both approaches. **Material and methods**: The anatomical exposure achieved through the transchoroidal transcallosal approach and transchoroidal transforniceal transcallosal were compared in 8 fresh cadavers using the neuronavigation system (*Artis*, Brasilia, Brazil), to assess the working area, microsurgical exposure area, to quantify the angular exposure in the longitudinal and cross-sectional planes to two anatomical targets (tuber cinereum and cerebral aqueduct), to measure the thickness of the right frontal lobe parenchyma, corpus callosum body thickness, longitudinal diameter of the interventricular foramen, working distance from the cortical surface to the tuber cinereum and working distance from the cortical surface to the cerebral aqueduct. The values obtained were submitted to statistical analysis using Wilcoxon's test. **Results**: In the quantitative assessment, the transchoroidal transforniceal approach provided: larger working area (transchoroidal transforniceal = 150.299 +/- 11.147 mm^2; transchoroidal = 121.421 +/- 7.698 mm^2; $p < 0.05$), larger area of microsurgical exposure (transforniceal transchoroidal = 100.920 +/- 8.764 mm^2; transchoroidal = 79.944 +/- 4.954 mm^2; $p < 0.05$), larger area of angular exposure in the longitudinal plane to the tuber cinereum (transchoroidal transforniceal = 70.898 +/- 6.598 degrees; transchoroidal = 63.838 + / - 5,770 degrees; $p < 0.05$) and larger area of angular exposure in the longitudinal plane to the cerebral aqueduct (transforniceal transchoroidal = 61.806 +/- 6.406 degrees; transchoroidal = 54.998 +/- 5.102 degrees; $p < 0.05$) when compared to the transchoroidal approach. No differences were observed in the angular exposure along the cross-sectional axis for both anatomical targets (tuber cinereum and cerebral aqueduct) ($p > 0.05$). The mean thickness of the right frontal lobe was 34.869 +/- 3.439 mm, the thickness of the corpus callosum body was 10.085 +/- 1.172 mm, the diameter of the interventricular foramen was 4,628 +/- 0,474 mm, the distance from the cortical surface to the tuber cinereum was 69.315 +/- 4.564 mm, and the distance from the cortical surface to the cerebral aqueduct was

75.654 +/- 4.950 mm. In the qualitative assessment, we observed that the transforniceal transchoroidal approach allowed better visualization of the structures in the anterior third ventricle region. There was no difference regarding exposure of structures in the middle and posterior regions with both access. **Conclusions:** The transforniceal transchoroidal approach provides greater surgical exposure of the anterior third ventricle region than that obtained with the transchoroidal approach. The morphometric study established mean values of anatomical structures that are common to both approaches in the assessed population.

Descriptors: neuroanatomy; comparative anatomy; neurosurgical procedure; third ventricle; corpus callosum; fornix

1 INTRODUÇÃO

1 INTRODUÇÃO

O terceiro ventrículo cerebral é uma cavidade estreita com localização central e profunda. As estruturas que circundam o terceiro ventrículo correspondem a menos de 1% da área do cérebro. Entretanto, são áreas vitais, pois participam dos sistemas endócrino, neurovegetativo e límbico. Há três principais vias para acessar tal região: superiormente, através do córtex ou corpo caloso; ventralmente, através da lâmina terminal, ou dorsalmente, com a abertura do véu interpósito do recesso suprapineal. Assim, torna-se inevitável a manipulação de estruturas neurais ao se acessar o terceiro ventrículo[1-5].

O acesso transcaloso transcorioideo ao terceiro ventrículo permite exposição adequada das regiões média e posterior dessa região. No entanto, as colunas dos fórnices limitam a exposição da região anterior do terceiro ventrículo[5,6].

Há evidências de que a lesão unilateral da coluna do fórnice apresenta pouca ou nenhuma repercussão sobre a memória[6-14]. Diversas regiões e estruturas participam do circuito da memória e o fórnice seria apenas uma dessas estruturas. Logo, haveria a necessidade de alterações em outras regiões de tal circuito para que se estabelecesse um déficit permanente na memória[15,16]. Além disso, há evidências de boa recuperação funcional em pacientes com lesão bilateral do fórnice, fato esse associado à neuroplasticidade cerebral e à ativação de áreas encefálicas específicas[17].

Até o momento, a escolha do acesso cirúrgico ao terceiro ventrículo não possui critérios objetivos, baseando-se, fundamentalmente, em experiência, conhecimento e preferência do neurocirurgião. A escolha adequada do acesso cirúrgico implica menor morbidade e maior segurança ao ato cirúrgico. Nesse contexto, estudos anatômicos comparativos que permitam de forma objetiva reconhecer as limitações e vantagens de determinado acesso cirúrgico são importantes na seleção e na sistematização das técnicas cirúrgicas utilizadas.

Não há evidências na literatura de que a secção unilateral da coluna do fórnice aumente a exposição das estruturas encefálicas. Há possibilidade de a

referida tática cirúrgica não levar a incremento de exposição. Entretanto, um eventual aumento significativo da exposição anatômica com a secção unilateral da coluna do fórnice pode justificar o seu uso sistemático como alternativa viável no acesso a lesões localizadas no terceiro ventrículo cerebral.

Esses aspectos motivaram a realização de estudo anatômico comparativo, no laboratório de técnica microcirúrgica da Divisão de Neurocirurgia da Faculdade de Medicina da Universidade de São Paulo, entre o acesso transcaloso transcorioideo e o transcaloso transforniceal transcorioideo, com o objetivo principal de quantificar o incremento e verificar se a secção unilateral da coluna do fórnice permite melhor exposição das estruturas da região anterior do terceiro ventrículo. Adicionalmente, realizamos estudo morfométrico de estruturas anatômicas relevantes e comuns aos dois acessos.

2 REVISÃO DA LITERATURA: ASPECTOS RELEVANTES DO ACESSO AO TERCEIRO VENTRÍCULO

2 REVISÃO DA LITERATURA: ASPECTOS RELEVANTES DO ACESSO AO TERCEIRO VENTRÍCULO

2.1 Aspectos históricos

As primeiras descrições pormenorizadas sobre a anatomia dos ventrículos laterais e do terceiro ventrículo e a descrição do acesso subcorioideo ao terceiro ventrículo datam de Galeno, em 129 d.C.[18].

O aprimoramento das técnicas de acesso ao terceiro ventrículo possui relação direta com o desenvolvimento da cirurgia para lesões da região da pineal. O inglês Victor Horsley, em 1905, descreveu o acesso supratentorial com secção do tentório para exérese de lesão da pineal, sem êxito[1,19]. Em 1910, Ludwig M. Pussep descreveu o acesso occipital com abertura do tentório e ligadura do seio transverso para operar um tumor na glândula pineal[1,19]. Em 1913, Fedor Krause foi responsável pela primeira descrição da exérese completa de tumor da pineal, por meio do acesso supracerebelar infratentorial[1,19].

O desenvolvimento da cirurgia das lesões que acometem o terceiro ventrículo relaciona-se, diretamente, com a história de Walter E. Dandy. Em 1918, ele descreve a cirurgia para coagulação do plexo corioideo e, após dois anos, descreve a canulação do aqueduto cerebral, ambas alternativas para o tratamento da hidrocefalia[1,19]. Em 1921, Dandy descreve a via transcalosa posterior para lesões da região da pineal e, um ano depois, descreve a abordagem subfrontal para realização de terceiroventriculostomia anterior[1,19].

Em 1923, Mixter descreveu a utilização do ureteroscópio para terceiro-ventriculostomia por meio do forame interventricular, com a comunicação do terceiro ventrículo com a cisterna interpeduncular para tratamento da hidrocefalia obstrutiva[1,19].

Em 1928, Otfrid Foerster descreveu o acesso occipital transtentorial para alcançar lesões da pineal[1,19]. Em 1931, William Van Wagenen utilizou a via transcortical por meio da porção posterior do giro temporal superior para adentrar o átrio ventricular, e, por meio da abertura de sua parede medial,

obteve acesso à região da pineal. Um ano depois, Harry Cairns descreveu a técnica parieto-occipital transcalosa para ressecção de lesões da pineal[1,19]. No mesmo ano, Dandy utilizou a via subtemporal para realização da abertura do assoalho do terceiro ventrículo[1,19].

Em 1933, Dandy descreveu a secção da coluna do fórnice para aumento do diâmetro anterior do forame interventricular[20].

Em 1944, Busch descreveu a abordagem interforniceal para acessar os terços anterior e médio do terceiro ventrículo[21].

A partir da década de 1970, com a introdução do microscópio na prática neurocirúrgica e desenvolvimento da técnica microcirúrgica, alguns acessos foram aperfeiçoados, modificados e padronizados com o objetivo de preservação da função neurológica e redução da morbimortalidade. Em 1975, Yasargil propôs a dissecação microcirúrgica da fissura lateral do cérebro como alternativa para acessar a região anteroinferior do terceiro ventrículo por meio da abertura da lâmina terminal. A este acesso atribuiu o nome transylviano[22]. Em 1982, Apuzzo, por meio de técnica microcirúrgica, descreveu, detalhadamente, a via transcalosa interforniceal como alternativa para acessar os terços anterior e médio do terceiro ventrículo[23]. Dois anos depois, Suzuki utilizou a técnica bifrontal inter-hemisférica anterior translâmina terminal para acessar a região anterior do terceiro ventrículo[24].

O acesso supracorioideo ou transcorioideo ao terceiro ventrículo foi descrito por Nagata *et al*. (1988) após análise anatômica detalhada da fissura corioidea[25].

Juha Hernesniemi *et al.* (1996) utilizaram o acesso supracerebelar infratentorial transrecesso suprapineal para acessar um cisto coloide na região anterior do terceiro ventrículo[4].

Em 1998, Wen Hung Tzu realizou revisão anatômica pormenorizada e sistematizou o acesso transcorioideo ao terceiro ventrículo[1,26]. Arthur Ulm *et al*. (2009) realizaram estudo morfométrico mostrando, objetivamente, as principais limitações do referido acesso[5].

2.2 Aspectos cirúrgicos

O terceiro ventrículo constitui uma cavidade localizada na linha mediana do encéfalo, em formato de funil e circundada por diversas estruturas eloquentes, sendo o acesso a esta região um verdadeiro desafio ao neurocirurgião. O terceiro ventrículo possui teto, assoalho, parede anterior, parede posterior e duas paredes laterais. Na região superoanterior, comunica-se com cada ventrículo lateral por meio do forame interventricular e, posteriormente, com o quarto ventrículo por meio do aqueduto cerebral[26,27].

O teto do terceiro ventrículo é composto por cinco camadas: fórnice, membrana superior da tela corioidea, véu interpósito (camada vascular composta pelas veias cerebrais internas e ramos das artérias corioideas posteriores mediais), membrana inferior da tela corioidea e plexo corioideo do terceiro ventrículo. O assoalho é composto anteriormente pelas seguintes estruturas diencefálicas: recesso supraóptico, recesso do infundíbulo, túber cinéreo e corpos mamilares, e, dorsalmente, pelas seguintes estruturas mesencefálicas: substância perfurada posterior, regiões mediais da base do pedúnculo cerebral e do tegmento. A parede anterior é constituída pela lâmina terminal, que se estende do forame interventricular ao quiasma óptico. A parede posterior é composta de superior para inferior por recesso suprapineal, comissura habenular, glândula pineal, recesso pineal, comissura posterior e aqueduto cerebral. As paredes laterais são formadas superiormente pelo tálamo e, inferiormente, pelo hipotálamo. Essa divisão é marcada pelo sulco hipotalâmico, que se estende do forame interventricular ao aqueduto cerebral[26,27].

Ulm *et al.* utilizaram o acesso transcaloso transcorioideo para dividir o terceiro ventrículo em três zonas ou regiões: anterior, média e posterior. A região anterior é a área imediatamente anterior e inferior ao forame interventricular. A região média é composta pelo espaço entre o forame interventricular e o limite distal da dissecação da fissura corioidea, que se encontra, aproximadamente, 1,5 cm posterior ao forame interventricular. A região posterior corresponde ao espaço imediatamente posterior e inferior ao limite distal da fissura corioidea[5].

O terceiro ventrículo é praticamente inacessível sem a manipulação de estruturas neurais e/ou vasculares. Portanto, o conhecimento anatômico e funcional das estruturas que o circundam são fundamentais para a escolha do melhor acesso e, consequentemente, da melhor exposição cirúrgica em cada caso. Os principais acessos ao terceiro ventrículo são: translâmina terminal, transrecesso suprapineal, transforaminal, interforniceal, subcorioideo e transcorioideo[4,26,28-30].

Os acessos pela lâmina terminal e pelo recesso suprapineal permitem expor diretamente o terceiro ventrículo. Os acessos transforaminal, interforniceal, subcorioideo e transcorioideo, necessariamente, são realizados de modo indireto, após a exposição do ventrículo lateral pelas vias transcalosa inter-hemisférica anterior ou transcortical transventricular[26]. A escolha do acesso depende do grau de dilatação ventricular, da espessura do parênquima cerebral, da localização da lesão e da experiência do cirurgião.

Cada técnica possui suas limitações e vantagens. Destarte, fazem-se necessárias a análise crítica e escolha individualizada. O acesso pela abertura da lâmina terminal (Figura 1) pode ser obtido pelas vias: subfrontal, transylviana, inter-hemisférica bifrontal e transesfenoidal, e permite o acesso direto à região anteroinferior do terceiro ventrículo. Essa técnica é inadequada para lesões de grandes dimensões e que ocupem a região posterior do terceiro ventrículo.

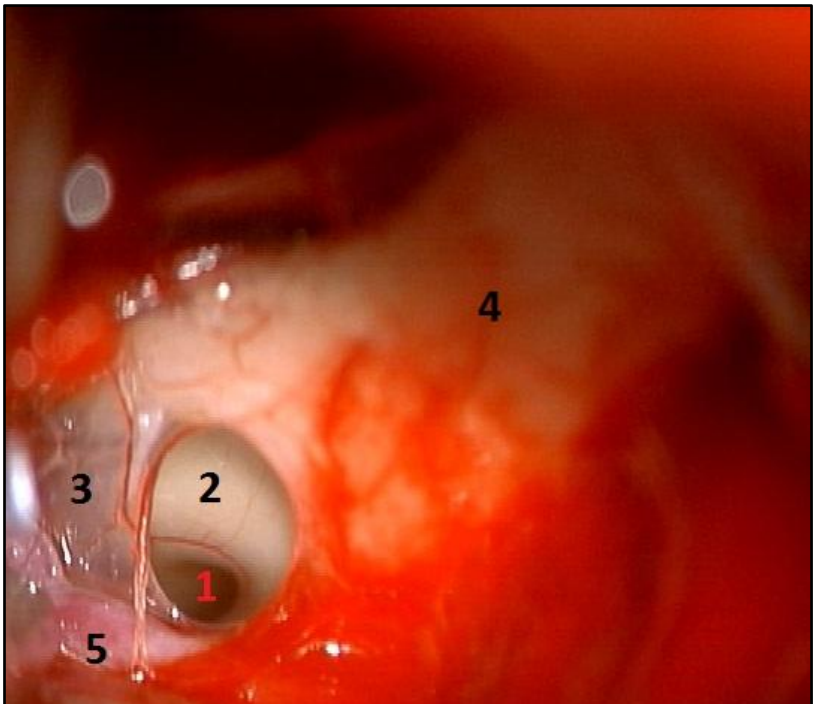

Fonte: Arquivo Pessoal.

Figura 1 - Imagem intraoperatória microcirúrgica do acesso translâmina terminal: **1=** recesso do infundíbulo da hipófise; **2=** região anterior do terceiro ventrículo após abertura parcial da lâmina terminal; **3=** lâmina terminal; **4=** nervo óptico direito; **5=** artéria cerebral anterior segmento A1.

O acesso transrecesso suprapineal (Figura 2) é realizado, usualmente, pela via supracerebelar infratentorial e, normalmente, é utilizado para expor diretamente lesões da região posterior do terceiro ventrículo. Entretanto, há estudos que utilizaram tal acesso para remover lesões na região anterior do terceiro ventrículo com êxito[4,30]. A principal desvantagem relaciona-se com a longa distância de trabalho à região anterior do terceiro ventrículo.

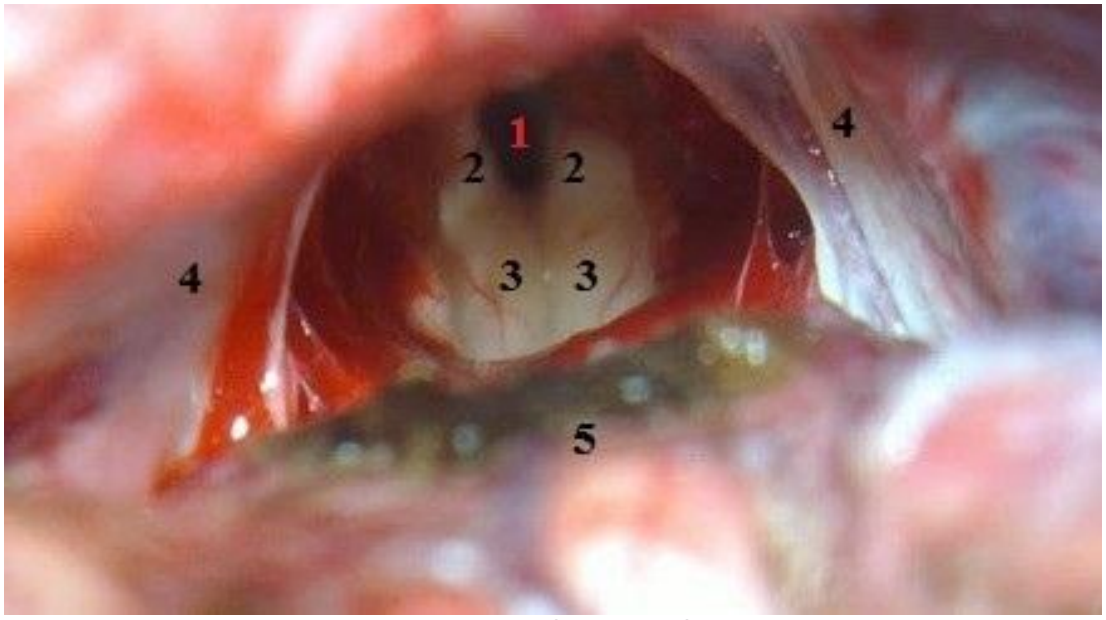

Fonte: Arquivo Pessoal.

Figura 2 - Imagem intraoperatória microcirúrgica do acesso transrecesso suprapineal: **1=** região anterior do terceiro ventrículo; **2=** tálamo; **3=** hipotálamo; **4=** tenda do cerebelo; **5=** face tentorial do cerebelo.

O acesso transforaminal é utilizado quando há dilatação do forame interventricular e pode ser facilitado com a abertura do septo pelúcido, permitindo o acesso ao ventrículo lateral contralateral e drenagem liquórica com consequente redução da tensão do encéfalo[29,31]. Em condições em que não há aumento do diâmetro do forame interventricular, este acesso propicia exposição limitada ao terceiro ventrículo. Walter Dandy, em 1933, preconizou a secção da coluna do fórnice ipsilateral para ampliar os limites do forame[20]. Esta técnica, ulteriormente, foi utilizada por diversos autores e ficou conhecida como acesso transforniceal (Figura 3)[6-14,26,29,31].

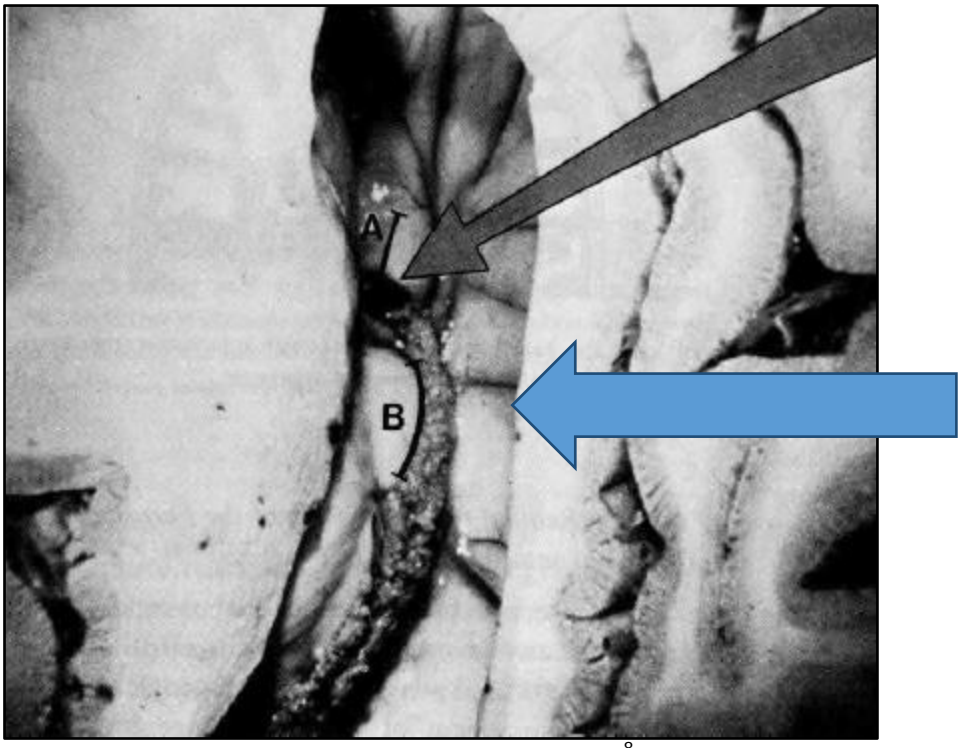

Fonte: Adaptado de Koos *et al.*[8]

Figura 3 - Imagem ilustrativa do acesso transforniceal e subcorioideo. A letra **A** e a seta cinza representam a secção da coluna ipsilateral do fórnice (acesso transforniceal). A letra **B** e a seta azul representam a abertura da fissura corioidea pela tênia do tálamo (acesso subcorioideo).

O acesso interforniceal é realizado pela via transcalosa anterior e consiste na abertura mediana do teto do terceiro ventrículo com separação dos fórnices. Em sequência, de superior para inferior, são abertas as seguintes estruturas: septo pelúcido, separação dos corpos dos fórnices, membrana superior da tela corioidea, membrana inferior da tela corioidea e plexo corioideo. Nesse acesso, há risco de lesão da comissura anterior e da comissura hipocampal com repercussões graves em relação à memória recente[26,32]. Em 2000, Apuzzo recomendou o acesso transforaminal como primeira opção para as lesões localizadas na metade anterior do terceiro ventrículo, sendo o acesso interforniceal reservado como segunda opção, nos casos em que a via transforaminal não permitisse adequada remoção da lesão[33].

O acesso subcorioideo é realizado com a abertura da fissura corioidea pela tênia do tálamo, entre o tálamo e o plexo corioideo. Assim, associa-se com maior risco de lesões vasculares inadvertidas, como a lesão da veia talamoestriada e dos ramos da artéria corioidea posteromedial que irrigam o

tálamo. A técnica transcortical transventricular pelo sulco frontal superior é a preferida no acesso subcorioideo, pois permite eixo visual mais favorável em comparação com a via transcalosa anterior[1,26,29,34].

O acesso transcorioideo é realizado pela abertura da fissura corioidea pela tênia do fórnice. Essa técnica permite um acesso mais seguro pela fissura corioidea em comparação com o acesso subcorioideo, por expor o terceiro ventrículo entre as veias cerebrais internas, diminuindo o risco de lesões das veias procedentes do tálamo e que possuem trajeto medial em direção às veias cerebrais internas, inclusive a veia talamoestriada[1,26]. Ulm *et al*. demonstraram que o acesso transcorioideo é adequado para as regiões média e posterior do terceiro ventrículo, entretanto, a coluna do fórnice limita a adequada exposição das estruturas mais ventrais[5].

O fórnice é uma estrutura límbica em formato de “C”, essencialmente composto por fibras do trato hipocampomamilar, procedentes do hipocampo, do subículo e do giro denteado do lobo temporal. Ele é dividido em fímbria, perna, corpo e coluna[35]. A lesão do fórnice, classicamente, relaciona-se com déficits de memória para fatos recentes, situação bem documentada em casos de lesão inadvertida da comissura hipocampal no acesso interforniceal[32,33]. Entretanto, diversos autores demonstraram pouca ou nenhuma repercussão cognitiva consequente da secção unilateral da coluna do fórnice nos acessos ao terceiro ventrículo[6-14,29,31], uma vez que há diversas regiões e estruturas que participam do circuito da memória e a coluna do fórnice seria apenas uma dessas estruturas. Por conseguinte, haveria a necessidade de alterações em outras regiões deste circuito para que se estabelecesse um déficit significativo e permanente na memória[15,16]. Ademais, há evidências de boa recuperação funcional em pacientes com lesão bilateral do fórnice, fato este associado à neuroplasticidade cerebral e à ativação de áreas encefálicas específicas[17].

Provavelmente, as alterações cognitivas observadas em pacientes com lesões no terceiro ventrículo podem ser atribuídas a alterações em estruturas vizinhas relacionadas ao circuito da memória, ocasionadas pela presença da lesão e pela manipulação intempestiva de regiões adjacentes durante o ato cirúrgico[36]. Desta forma, avaliação neuropsicológica minuciosa pré-operatória

aliada a escolha individualizada do acesso cirúrgico tornam-se ferramentas indispensáveis na busca de resultados funcionais favoráveis.

Até o presente momento, não há evidências de que a secção unilateral da coluna do fórnice leve a aumento significativo da exposição cirúrgica e, desse modo, justifique-se como opção cirúrgica adequada. A realização de estudo que avalie quantitativa e qualitativamente a exposição proporcionada pela secção unilateral da coluna do fórnice torna-se relevante para determinar objetivamente suas limitações e vantagens.

3 OBJETIVOS

3 OBJETIVOS

Este estudo tem como objetivo primário avaliar comparativamente as exposições cirúrgicas propiciadas pelos acessos transcorioideo e transforniceal transcorioideo utilizando a quantificação da área de exposição cirúrgica, da área de trabalho e da exposição angular. Ademais, visa analisar qualitativamente os dois acessos por meio da visualização microcirúrgica das estruturas expostas do assoalho do terceiro ventrículo.

Secundariamente, foi realizado estudo morfométrico de estruturas anatômicas relevantes e comuns às duas técnicas.

4 MATERIAL E MÉTODOS

4 MATERIAL E MÉTODOS

4.1 Material

Este estudo obteve a aprovação do Comitê de Ética em Pesquisa da Instituição, sob número de Protocolo 111/12 (Anexo A).

Os acessos transcaloso transcorioideo e transcaloso transforniceal transcorioideo foram estudados em oito cadáveres adultos, sem evidências de alterações encefálicas patológicas, com intervalo inferior a doze horas após o óbito, procedentes do Sistema de Verificação de Óbitos do Estado de São Paulo. A dissecação anatômica foi realizada no laboratório de Microcirurgia da Divisão de Neurocirurgia da Faculdade de Medicina da Universidade de São Paulo.

Os cadáveres foram posicionados em decúbito dorsal horizontal em mesa cirúrgica, com as cabeças fixadas rigidamente em cabeceira *Sugita (Mizuho, Tóquio, Japão)*, com flexão cervical de trinta graus, simulando o posicionamento cirúrgico. A fixação rígida não permitiu alterações na posição da cabeça. A remoção do retalho ósseo foi realizada sistematicamente do lado direito, com uso de brocas e craniótomo de alta rotação *(Depuy Synthes, Raynham, MA, EUA)*. Os procedimentos microcirúrgicos foram realizados com uso de microscópio cirúrgico *(Carl Zeiss, Berlim, Alemanha)*, com magnificações que variaram de seis a vinte vezes e instrumentos neurocirúrgicos apropriados *(Aesculap, Tutlingen, Alemanha e Macom, São Paulo, Brasil)*. A retração da face medial do lobo frontal direito foi sistematicamente realizada por sistema de retração estático *(Budde Halo, Ohio Medical Instrument, Cincinnati, EUA)*. Os valores foram obtidos por sistema computadorizado de neuronavegação com sonda digital de quatro marcadores espaciais *(Artis, Brasília, Brasil)*.

No Departamento de Morfologia da Faculdade de Ciências Médicas da Santa Casa de São Paulo, foi realizada a dissecação de três encéfalos fixados e corados previamente, com o objetivo de ilustrar o presente estudo.

4.2 Métodos

4.2.1 Acesso transcaloso transcorioideo

Três trepanações foram realizadas na região frontal direita, simulando acesso cirúrgico ao hemisfério cerebral não dominante. Após exposição ampla do crânio com visualização das regiões frontal, temporal e parietal bilateralmente por incisão transversal bicoronal, o neuronavegador cirúrgico *(Artis, Brasília, Brasil)* permitiu as aferições e a determinação padronizada dos locais das trepanações. O primeiro orifício foi realizado 5 cm à frente da sutura coronal e 1 cm lateral à sutura sagital, o segundo 2 cm posterior e 1 cm lateral à sutura sagital e o terceiro orifício foi efetuado em ponto equidistante dos dois primeiros, com o objetivo de realizar uma craniotomia na forma de um triângulo isósceles, contendo segmentos da sutura sagital e coronal. Com auxílio de craniótomo de alta rotação, foi obtido retalho ósseo de 7 x 6 x 6 cm, aproximadamente (Figura 4), com exposição do seio sagital superior e dura-máter[37].

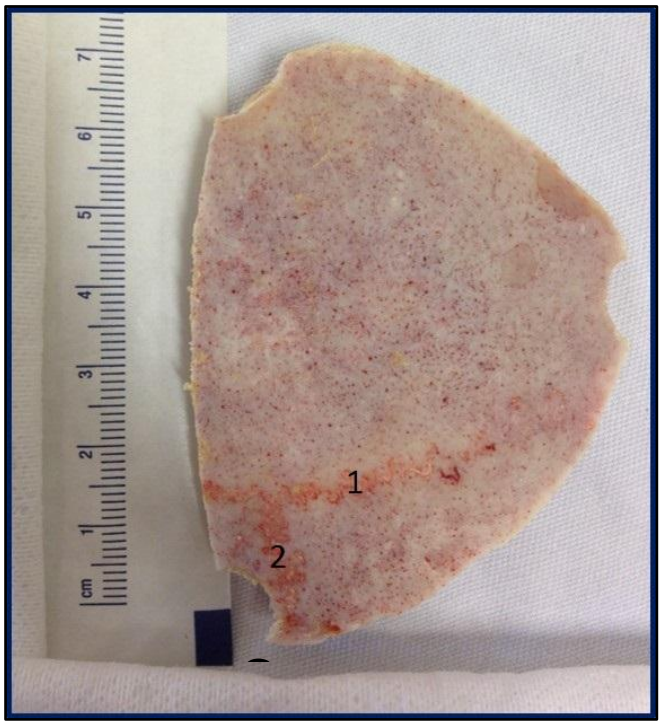

Fonte: Arquivo Pessoal.

Figura 4 - Retalho ósseo triangular obtido após craniotomia com dimensões 7x 6 x 6 cm. **1=** Sutura coronal **2=** Sutura sagital.

A abertura da dura-máter foi realizada em arco, sendo o pedículo limitado pelo seio sagital superior. A dura-máter foi rebatida contra o seio e reparada com fios de prolene 4-0 *(Ethycon, Inc, Sommerville, NJ, EUA)* na foice cerebral para retração medial e obtenção de espaço adicional para exposição da fissura inter-hemisférica.

A fissura inter-hemisférica foi dissecada por meio de técnica microcirúrgica com exposição do corpo caloso e das duas artérias pericalosas (Figura 5). Procedeu-se a calosotomia longitudinal clássica entre as duas artérias pericalosas, com 2 cm de extensão na região do tronco do corpo caloso, guiada pelo sistema de neuronavegação, utilizando a sutura coronal contralateral como ponto referencial[38] (Figura 6). A calosotomia foi realizada 2 cm posteriormente ao plano da sutura coronal com o objetivo de maximizar a exposição das estruturas do terceiro ventrículo (Figura 7). O retrator foi posicionado à direita e permitiu o deslocamento lateral do lobo frontal direito e do corpo caloso, com distância entre a foice cerebral e a espátula de 1,5 cm [(2)]. Em seguida, foram identificadas, sistematicamente, as estruturas anatômicas relevantes do ventrículo lateral direito para o acesso transcorioideo: forame interventricular, coluna do fórnice, plexo corioideo, tálamo e veia talamoestriada (Figura 8).

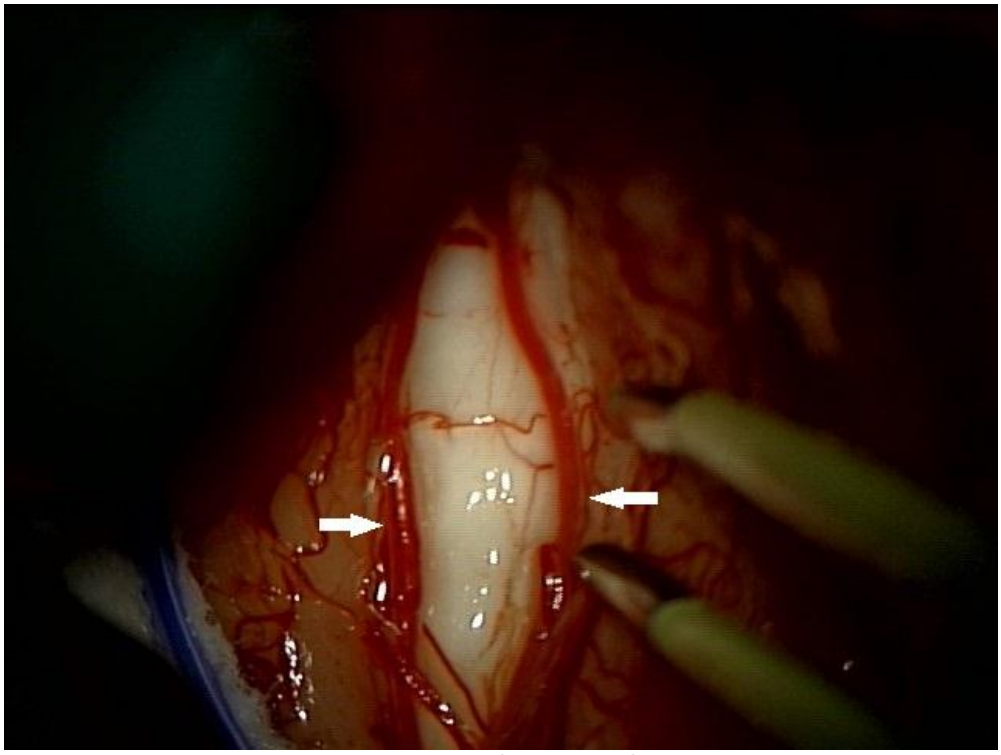

Fonte: Arquivo Pessoal.

Figura 5 - Imagem intraoperatória microcirúrgica do acesso transcaloso, mostrando a exposição do corpo caloso. Setas brancas= artérias pericalosas

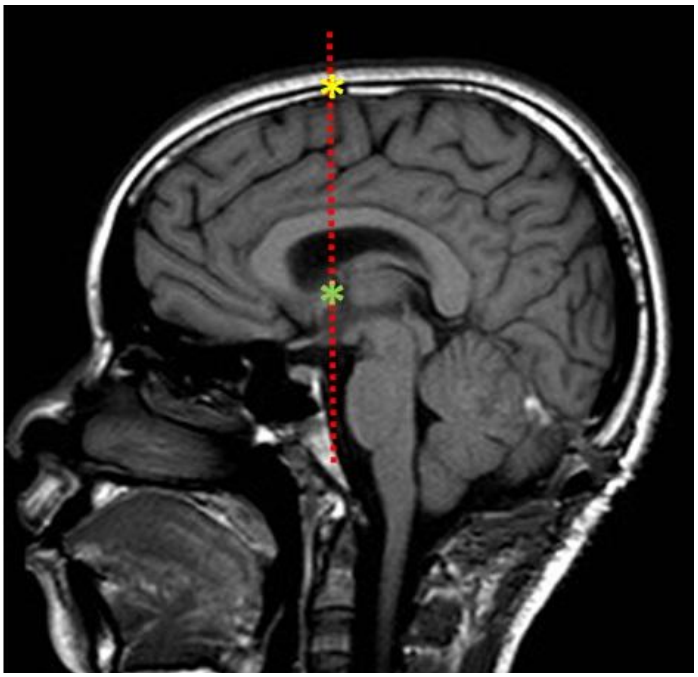

Fonte: Arquivo Pessoal.

Figura 6 - Imagem sagital de ressonância magnética de crânio sem anormalidades na sequência T1. A linha tracejada em vermelho corresponde à linha ortogonal que liga a sutura coronal ao meato acústico externo e intercepta o forame interventricular. Asterisco em amarelo= sutura coronal; asterisco em verde= forame interventricular.

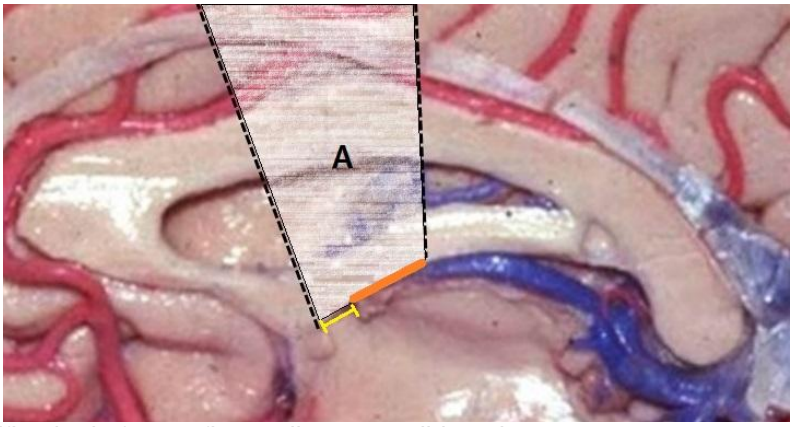

Fonte: Modificado de fotografia gentilmente cedida pelo Dr. Wen Hung Tzu e pelo Prof. Dr. Albert L. Rhoton.

Figura 7 - Corte sagital do encéfalo fixado com formaldeído: representação gráfica sem escalas. **A=** corredor cirúrgico obtido após o acesso transcaloso transcorioideo. Linha em amarelo corresponde ao diâmetro do forame interventricular. Linha em laranja corresponde ao segmento da fissura corioidea dissecada no acesso transcorioideo.

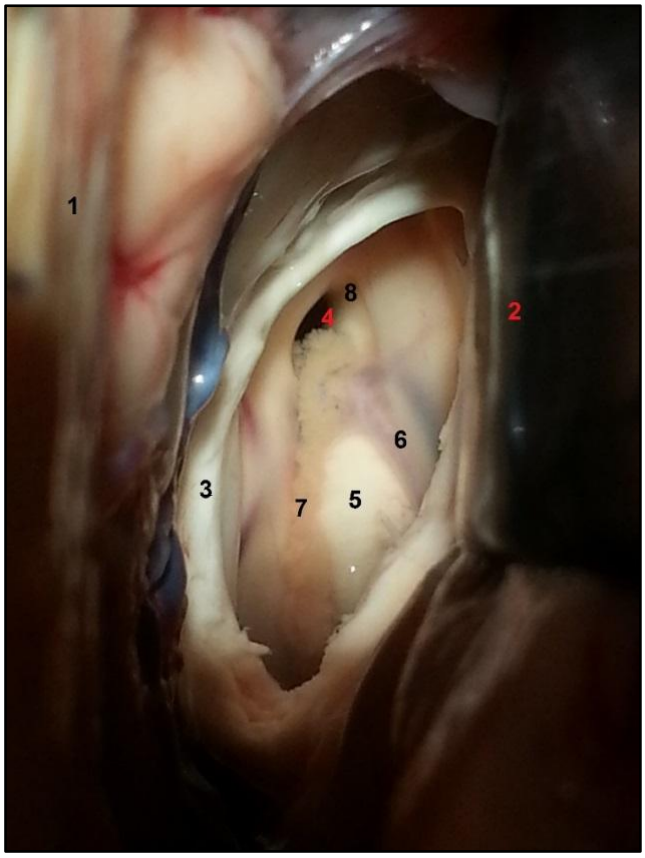

Fonte: Arquivo Pessoal.

Figura 8 - Dissecação anatômica em espécime - vista microcirúrgica superior do ventrículo lateral direito no acesso transcaloso: **1=** foice cerebral; **2=** espátula do retrator afastando lobo frontal direito; **3=** tronco do corpo caloso; **4=** forame interventricular; **5=** tálamo; **6=** veia talamoestriada; **7=** plexo corioideo; **8=** coluna do fórnice.

A dissecação da fissura corioidea foi realizada pela tênia do fórnice, desde o forame interventricular até o glomo corioideo, com extensão de, aproximadamente, 1,5 a 2,0 cm.[5] A seguir, a membrana superior da tela corioidea foi aberta com exposição das veias cerebrais internas e artérias corioideas póstero-mediais. Em seguida, foi realizada a abertura da membrana inferior da tela corioidea entre as veias cerebrais internas, permitindo a visualização do plexo corioideo do teto do terceiro ventrículo. A dissecação prosseguiu com a exposição da cavidade do terceiro ventrículo. Em três casos selecionados, foi realizada a secção da veia septal anterior para incremento na exposição das estruturas do terceiro ventrículo. Após o término do acesso transcorioideo, outro afastador à esquerda foi posicionado estrategicamente, permitindo a retração de 0,5 cm da foice e do corpo caloso, estabelecendo um corredor de 2 cm no plano transversal, determinado pelo sistema de neuronavegação (Figura 9). Em espécimes em que a aderência intertalâmica obstruía a adequada visualização das estruturas do assoalho, foi realizada a secção longitudinal de tal aderência com lâmina de bisturi número onze[39]. As aferições foram, então, realizadas utilizando o sistema de neuronavegação (*Eximius*, *Artis*, Brasília, Brasil).

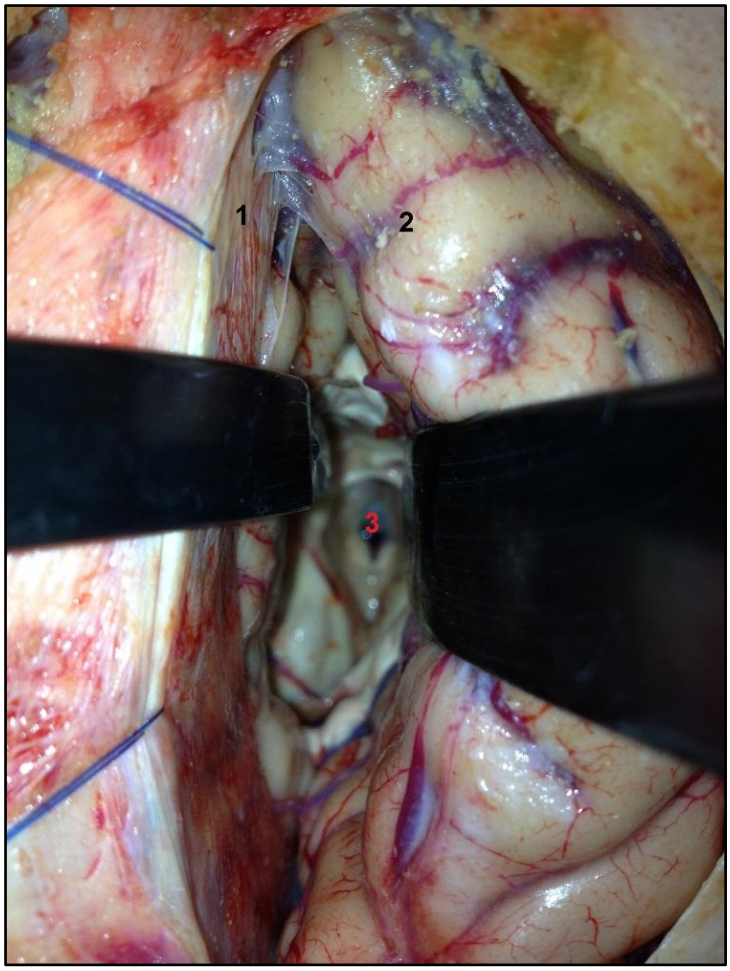

Fonte: Arquivo Pessoal.

Figura 9 - Dissecação anatômica **-** vista macroscópica superior após acesso transcorioideo mostrando o corredor cirúrgico obtido após colocação de retratores: **1=** foice cerebral; **2=** lobo frontal direito; **3=** região anterior do assoalho do terceiro ventrículo.

4.2.2 Acesso transcaloso transforniceal transcorioideo

No mesmo espécime, foi realizada a secção da coluna do fórnice unilateral em sua porção superior, na proximidade do ângulo formado entre o corpo e a coluna (Figura 10). A esta técnica atribuímos a denominação de *acesso transforniceal transcorioideo*. Essa metodologia permitiu a avaliação adequada dos dois acessos sem necessidade de alterar a posição do retrator. As aferições foram, então, realizadas utilizando o sistema de neuronavegação (*Eximius*, *Artis,* Brasília, Brasil).

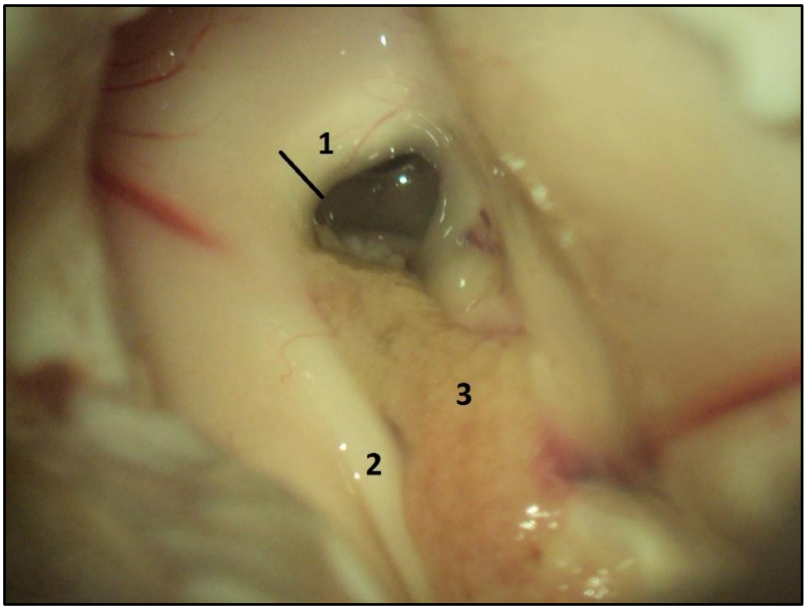

Fonte: Arquivo Pessoal.

Figura 10 - Dissecação anatômica em espécime - vista microscópica superior do corno frontal do ventrículo lateral direito. Linha preta corresponde à secção da coluna do fórnice. **1=** coluna do fórnice; **2=** corpo do fórnice; **3=** plexo corioideo.

4.2.3 Quantificação

Os valores obtidos foram determinados por sistema computadorizado de neuronavegação (*Eximius*, *Artis,* Brasília, Brasil) com sonda digital de quatro marcadores espaciais (Figura 11). A cabeça foi fixada rigidamente em cabeceira cirúrgica para garantir estabilidade espacial no mesmo sistema cartesiano de coordenadas do Sistema *Eximius.* O computador conectado ao sistema armazenou dados como coordenadas x, y e z de cada ponto previamente definido. Os retratores cirúrgicos permaneceram estáticos durante a localização dos pontos anatômicos alvos, prevenindo erros de aferição. Os dados adquiridos pela sonda digital ao tocar os alvos anatômicos de interesse foram registrados pelas câmeras do sistema (Figura 12).



Fonte: Arquivo Pessoal.

Figura 11 - Sonda digital com quatro marcadores. Os pontos anatômicos de interesse foram tocados pela extremidade da sonda e suas coordenadas nos três eixos espaciais.

Fonte: Arquivo Pessoal.

Figura 12 - Sistema *Eximius* (*Artis*, Brasília, Brasil). Dois sensores captaram a informação registrada pela sonda digital e determinaram as coordenadas espaciais dos pontos anatômicos de interesse que foram armazenadas por um computador conectado ao sistema.

4.2.4 Morfometria do acesso transcaloso transcorioideo, espessura do parênquima do lobo frontal direito e tronco do corpo caloso

A avaliação morfométrica analisou as seguintes estruturas: espessura do parênquima do lobo frontal direito, tronco do corpo caloso, diâmetro do forame interventricular e distância de trabalho.

Para aferição da espessura do parênquima do lobo frontal, utilizamos como referências: o ponto na superfície cortical no plano da sutura coronal contralateral e o sulco do corpo caloso. O tronco do corpo caloso foi aferido, neste mesmo plano, utilizando como referência os seus limites superior e inferior (Figura 13).

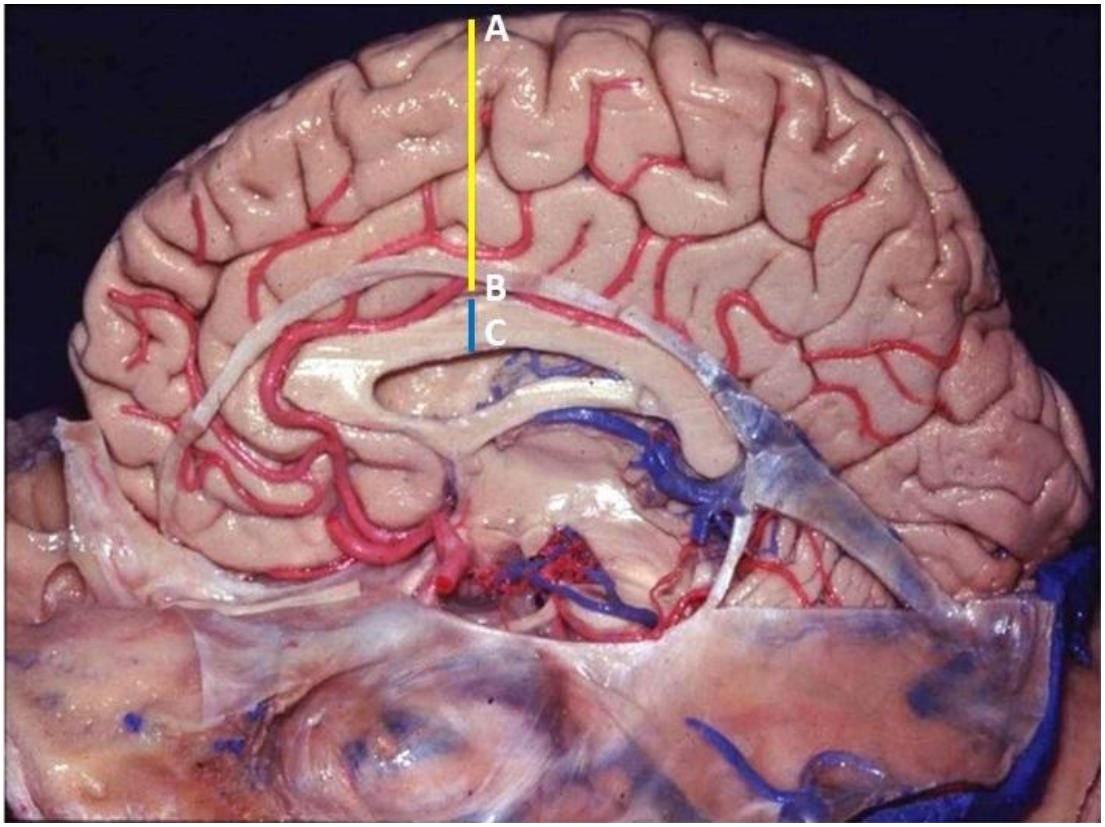

Fonte: Modificado de fotografia gentilmente cedida pelo Dr. Wen Hung Tzu e Prof. Dr. Albert L. Rhoton.

Figura 13 - Corte sagital do encéfalo fixado com formaldeído: Linha AB amarela corresponde à espessura do parênquima do lobo frontal. Linha BC azul corresponde à espessura do tronco do corpo caloso.

4.2.5 Diâmetro do forame interventricular

A aferição do diâmetro do forame interventricular, em virtude de seu formato oval, foi realizada em seu maior eixo, o longitudinal. A distância avaliada corresponde à distância da coluna do fórnice ao tubérculo anterior do tálamo (Figura 14).

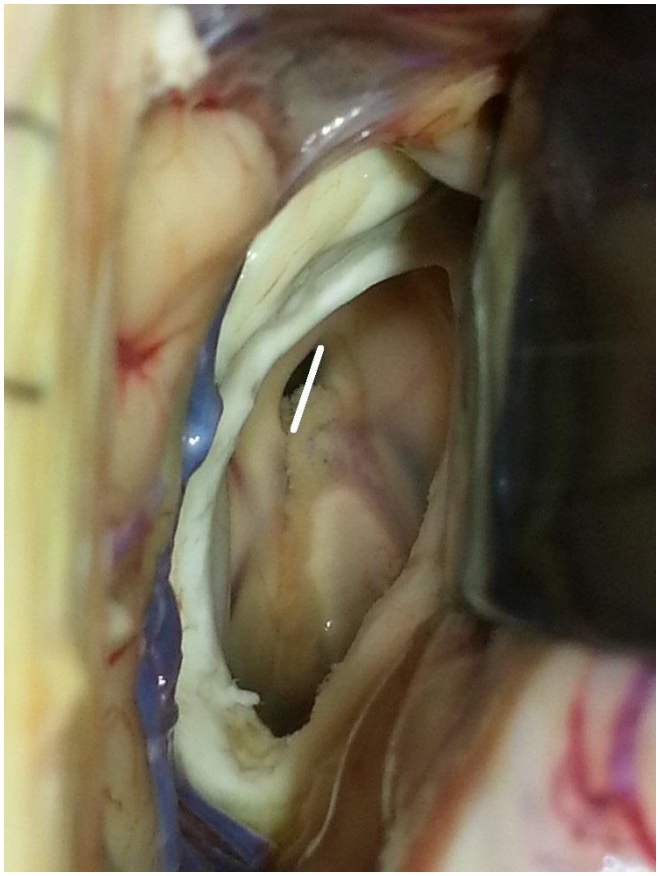

Fonte: Arquivo Pessoal.

Figura 14 - Dissecação anatômica em espécime – vista microcirúrgica do corno frontal do ventrículo lateral direito. A linha branca representa o diâmetro longitudinal do forame interventricular.

4.2.6 Distância de trabalho

A distância de trabalho foi determinada como a distância da superfície cortical medial do giro frontal superior a, aproximadamente, cinco centímetros anteriormente ao plano da sutura coronal contralateral. Com o microscópio angulado e centralizado nesse ponto, foi possível a visualização do túber cinéreo e do aqueduto cerebral sem necessidade de modificação da angulação do microscópio (Figura 15).

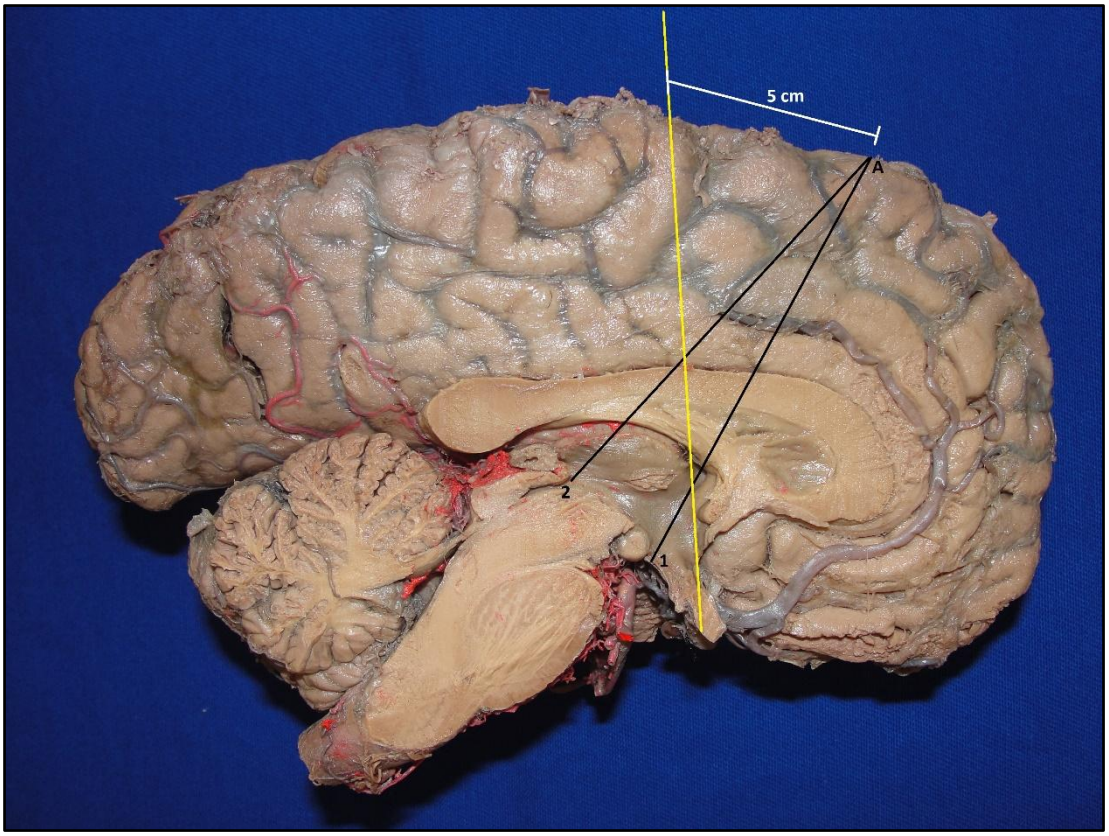

Fonte: Arquivo Pessoal.

Figura 15 - Corte sagital do encéfalo fixado com formaldeído: **1=** túber cinéreo; **2=** aqueduto cerebral. **A=** ponto na superfície cortical a, aproximadamente, 5,0 cm anteriormente à sutura coronal. Linha amarela corresponde ao plano da sutura coronal.

4.2.7 Análise comparativa dos acessos transcaloso transcorioideo e transcaloso transforniceal transcorioideo

4.2.7.1 Área de trabalho e área de exposição cirúrgica

A área de trabalho foi definida como área hexagonal no teto do terceiro ventrículo obtida após a dissecação da fissura corioidea e retração medial do corpo do fórnice ipsilateral na abordagem transcorioidea. Os pontos definidos foram: (A) coluna do fórnice ipsilateral, (B) tubérculo anterior do tálamo, (C) limite talâmico mais posterior da fissura corioidea, (D) ponto mais distal da fissura corioidea, tendo como limite o glomo do plexo corioideo, (E) limite mais posterior do corpo do fórnice e (F) região da coluna do fórnice adjacente ao ângulo venoso (Figura 16). No acesso transforniceal transcorioideo, o ponto *A*

era o limite mais anterior obtido após a secção unilateral da coluna do fórnice e os demais pontos eram os mesmos do acesso transcorioideo.

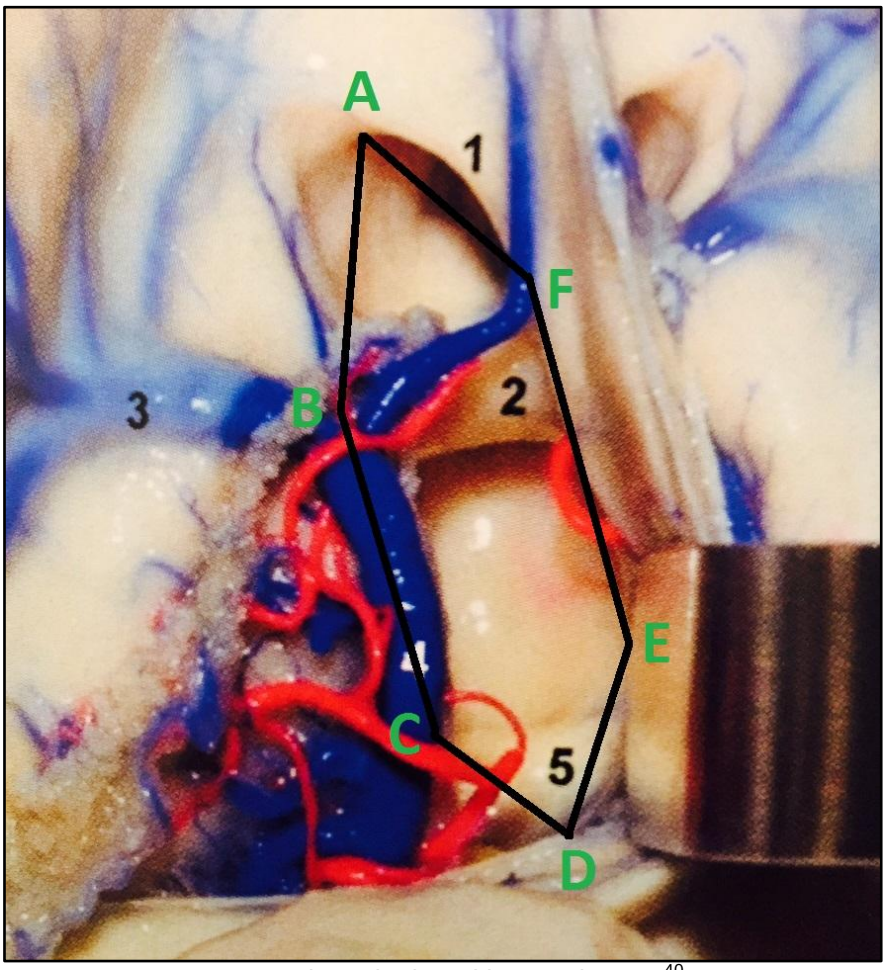

Fonte: Adaptado de Sekhar *et al.*, 2006[40].

Figura 16 - Representação esquemática da área de trabalho no acesso transcorioideo em cérebro fixado em formaldeído. Os 6 pontos correspondem a pontos anatômicos de interesse e delimitam uma área hexagonal: (A) coluna do fórnice ipsilateral, (B) tubérculo anterior do tálamo, (C) limite talâmico mais posterior da fissura corioidea, (D) ponto mais distal da fissura corioidea, tendo como limite o glomo do plexo corioideo, (E) limite mais posterior do corpo do fórnice e (F) região da coluna do fórnice adjacente ao ângulo venoso. **1=** veia septal anterior; **2=** aderência intertalâmica; **3=** veia talamoestriada ;**4=** veia cerebral interna; **5=** comissura posterior.

A área de exposição cirúrgica foi definida como área hexagonal no assoalho do terceiro ventrículo limitado pelos seguintes pontos: (1) ponto mais anterior visualizado, (2) ponto imediatamente mais lateral e anterior do assoalho do terceiro ventrículo à direita, (3) ponto imediatamente mais lateral e posterior do assoalho do terceiro ventrículo à direita, (4) aqueduto cerebral, (5)

ponto imediatamente mais lateral e posterior do assoalho do terceiro ventrículo à esquerda e (6) ponto imediatamente mais lateral e anterior do assoalho do terceiro ventrículo à esquerda (Figura 17). Em todas as dissecações, visualizamos o aqueduto cerebral que corresponde à estrutura mais posterior do assoalho do terceiro ventrículo. Assim, utilizamos tal referência como ponto fixo e comum aos dois acessos cirúrgicos. A seleção desses pontos definiu uma área hexagonal que reproduz a exposição microcirúrgica do assoalho do terceiro ventrículo obtida por meio dos acessos transcaloso transcorioideo e transcaloso transforniceal transcorioideo.

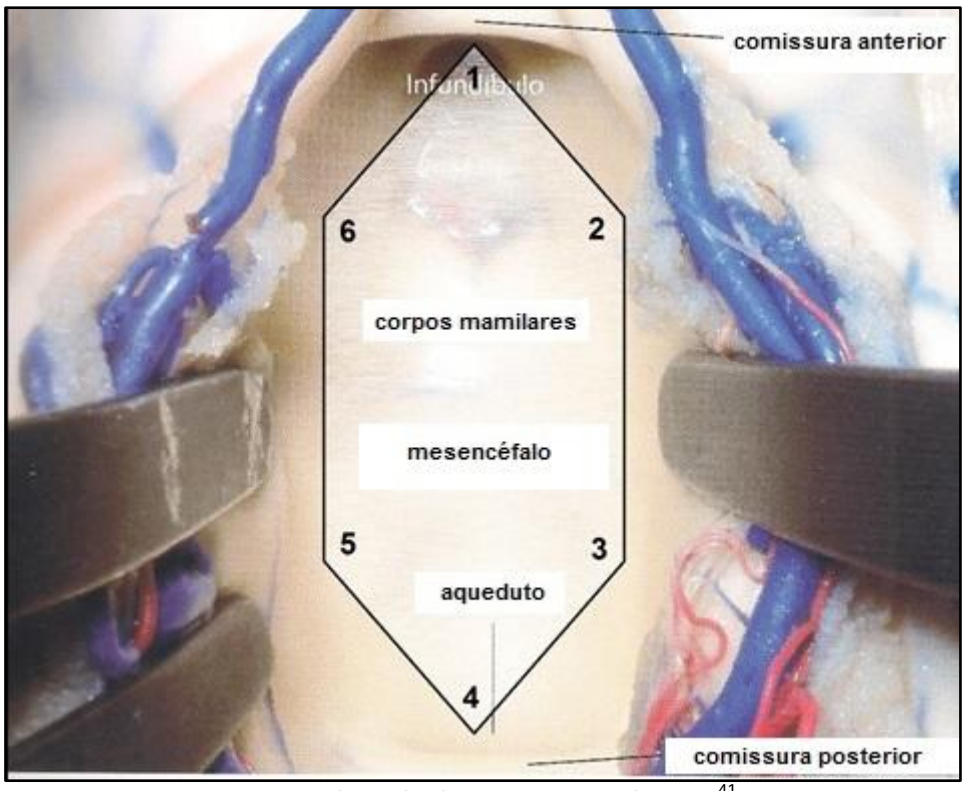

Fonte: Adaptado de Campero *et al.*, 2013[41].

Figura 17 - Representação esquemática da área de exposição microcirúrgica do assoalho do terceiro ventrículo. Os 6 pontos correspondem a pontos anatômicos de interesse e delimitam uma área hexagonal. (1) ponto mais anterior visualizado, (2) ponto imediatamente mais lateral e anterior do assoalho do terceiro ventrículo à direita, (3) ponto imediatamente mais lateral e posterior do assoalho do terceiro ventrículo à direita, (4) aqueduto cerebral, (5) ponto imediatamente mais lateral e posterior do assoalho do terceiro ventrículo à esquerda e (6) ponto imediatamente mais lateral e anterior do assoalho do terceiro ventrículo à esquerda.

4.2.7.2 Exposição angular

A exposição angular foi obtida por meio dos ângulos máximos de visualização ao longo dos eixos primários longitudinal e transversal do assoalho do terceiro ventrículo, obtidos pelos acessos transcorioideo e transforniceal transcorioideo. Pelo formato em funil do terceiro ventrículo, definimos um eixo transversal anterior e um eixo posterior, além de um eixo longitudinal anterior e um posterior, obtendo-se 4 valores para cada acesso. O eixo transversal anterior foi definido como sendo a maior distância perpendicular entre a coluna do fórnice e a porção anterior do tálamo. O eixo transversal posterior foi definido como sendo a maior distância perpendicular entre o corpo do fórnice e o tálamo (Figura 18). Os eixos longitudinais anterior e posterior foram definidos como a linha entre o ponto mais distal da fissura corioidea após sua dissecação e a coluna do fórnice antes e após sua secção (Figura 19).

Dois pontos foram previamente selecionados para avaliar a exposição angular: a região central do túber cinéreo para os valores anteriores e o aqueduto cerebral para os valores posteriores. Esses pontos foram utilizados para caracterizar os alvos cirúrgicos mais representativos do assoalho do terceiro ventrículo. Desse modo, foi possível a avaliação e comparação da exposição angular nos dois acessos.

Os valores foram obtidos por meio do sistema de neuronavegação com *software* customizado, que calculou, sistematicamente, os ângulos nos diferentes eixos.

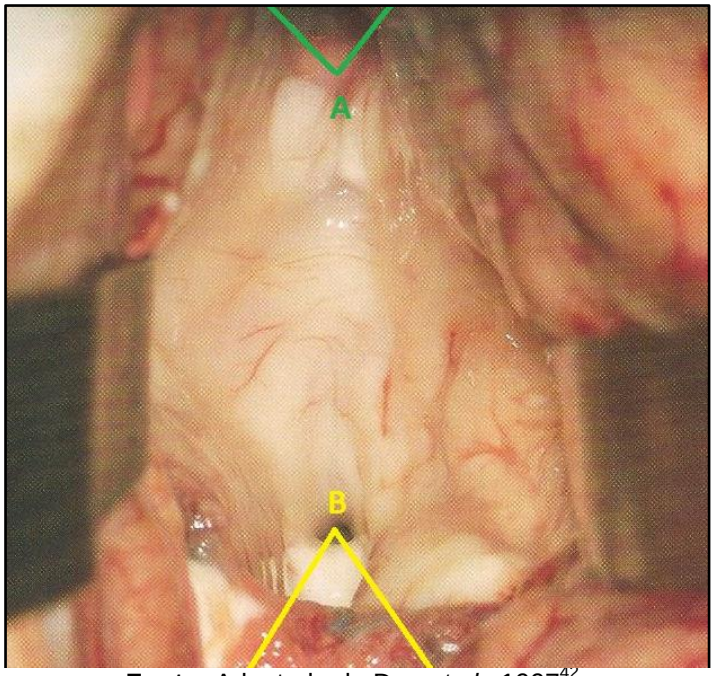

Fonte: Adaptado de Day *et al.*, 1997[42].

Figura 18 - Representação esquemática dos ângulos de exposição transversais. **A=** túber cinéreo; **B=** aqueduto cerebral. Em verde**,** o ângulo de exposição transversal anterior. Em amarelo**,** o ângulo de exposição transversal posterior.

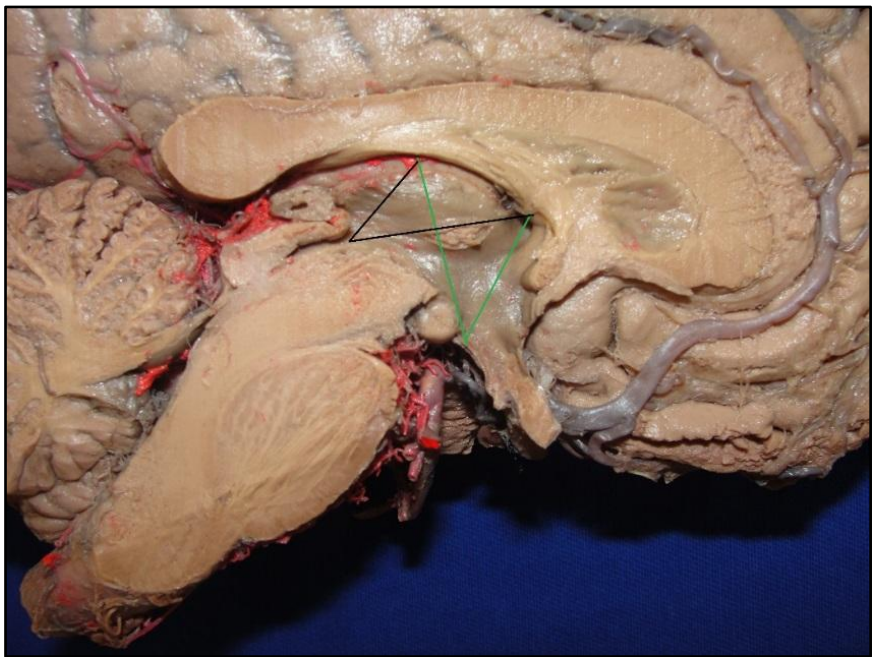

Fonte: Arquivo Pessoal.

Figura 19 - Corte sagital do encéfalo fixado com formaldeído: representação esquemática de ângulos de exposição longitudinais no acesso transcaloso transcorioideo. Em verde**,** a representação do ângulo de exposição longitudinal anterior. Em preto**,** a representação do ângulo de exposição longitudinal posterior.

4.2.8 Análise qualitativa

As medidas foram obtidas, inicialmente, para o acesso transcaloso transcorioideo. Em seguida, realizamos a secção da coluna ipsilateral do fórnice, o que chamamos de acesso transforniceal transcorioideo. Por meio da angulação máxima anterior e posterior do microscópio, definimos, respectivamente, os limites de exposição posterior e anterior (Figura 20). Essa metodologia permitiu comparar, visualmente, a exposição cirúrgica oferecida pelos dois acessos.

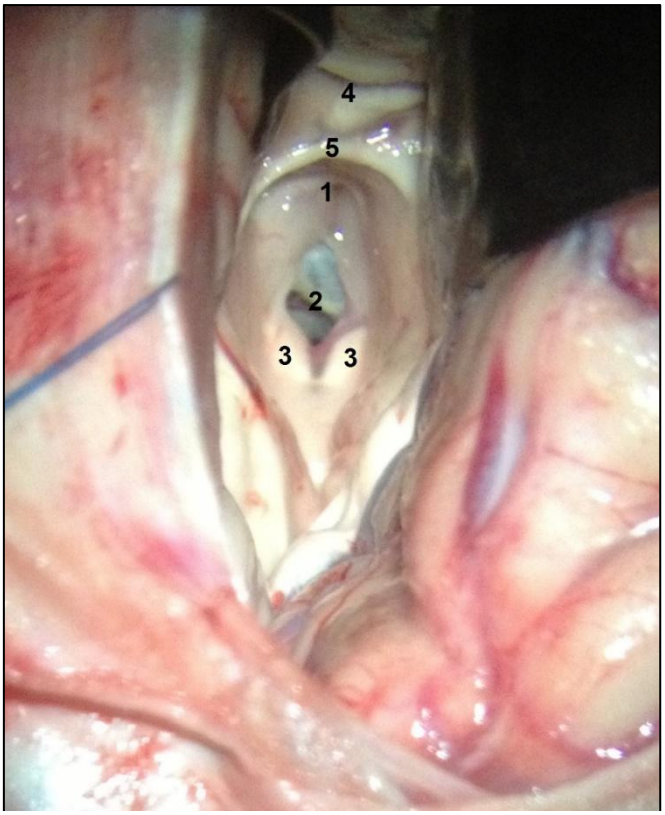

Fonte: Arquivo Pessoal.

Figura 20 - Dissecação anatômica em espécime - vista microcirúrgica da região anterior do terceiro ventrículo com angulação posterior do microscópio: **1=** recesso do infundíbulo da hipófise; **2=** exposição da cisterna interpeduncular após abertura do túber cinéreo; **3=** corpos mamilares; **4=** coluna do fórnice direito após secção; **5=** comissura anterior.

4.2.9 Análise estatística

A análise dos resultados consistiu nos cálculos para as variáveis quantitativas, da média, da mediana, do desvio padrão e dos intervalos de amplitude (valores mínimo e máximo).

Na avaliação inferencial, foi realizado o teste não paramétrico de Wilcoxon, pois não houve uma distribuição normal dos valores. Foi considerado como nível de significância $p<0,05$.

5 RESULTADOS

5 RESULTADOS

5.1 Morfometria e distância de trabalho

A espessura média do tronco do corpo caloso foi de 10,085 +/- 1,172 mm**,** o menor valor obtido foi de 8,55 e o maior 11,66 mm. A espessura do parênquima do lobo frontal direito apresentou valor médio de 34,869 +/- 3,439 mm, sendo o menor e maior valores obtidos, respectivamente, 30,460 e 41,250 mm. O diâmetro longitudinal do forame interventricular foi em média de 4,628 +/- 0,474 mm.

As distâncias de trabalho da superfície cortical do lobo frontal direito até o túber cinéreo e aqueduto cerebral apresentaram valor médio e desvio padrão, respectivamente, de 69,315 +/- 4,564 mm e 75,654 +/- 4,950 mm (Tabela 1).

Tabela 1 - Valores em mm da avaliação morfométrica

Variável	Média	Desvio padrão	Mediana	Mínimo	Máximo
Espessura corpo caloso	10,085	1,172	10,195	8,550	11,660
Espessura parênquima LFD	34,869	3,439	34,115	30,460	41,250
Diâmetro do FI	4,628	0,474	4,835	4,030	5,180
Distância de trabalho SC-TC	69,315	4,564	70,365	61,690	74,710
Distância de trabalho SC-AC	75,654	4,950	76,995	65,070	80,700

Espessura do parênquima do lobo frontal direito (LFD), diâmetro do forame interventricular (FI), distância de trabalho da superfície cortical até o centro do túber cinéreo (SC-TC) e distância de trabalho da superfície cortical até o aqueduto cerebral (SC-AC).

5.2 Área de exposição cirúrgica

O valor da área de exposição do assoalho do terceiro ventrículo do acesso transcaloso transcorioideo foi, em média, de 79,944 mm^2 e, após a secção unilateral da coluna do fórnice, foi de 100,920 mm^2, com aumento em média de 20,976 mm^2 ($p<0,05$).

O valor da área de trabalho do acesso transcaloso transcorioideo foi, em média, de 121,421 mm^2 e, no acesso transcaloso transcorioideo transforniceal, foi de 150,299 mm^2. Dessa forma, observamos um aumento em média de 28,878 mm^2 ($p<0,05$) na área de trabalho após a secção da coluna do fórnice (Tabela 2).

Tabela 2 - Área de exposição do assoalho do terceiro ventrículo e área de trabalho dos dois acessos em mm^2

Variável	Média	Desvio padrão	Mediana	Mínimo	Máximo
Área TC	79,944	4,954	80,110	71,140	85,130
Área TF+TC	100,920	8,764	98,530	91,320	115,340
Área de trabalho TC	121,421	7,698	120,315	112,770	137,310
Área de trabalho TF+TC	150,299	11,147	145,405	141,640	168,840

TC = Transcorioideo, TF+TC = Transforniceal Transcorioideo

Gráfico 1 - Gráfico mostrando comparativamente a área de exposição do assoalho de terceiro ventrículo dos dois acessos

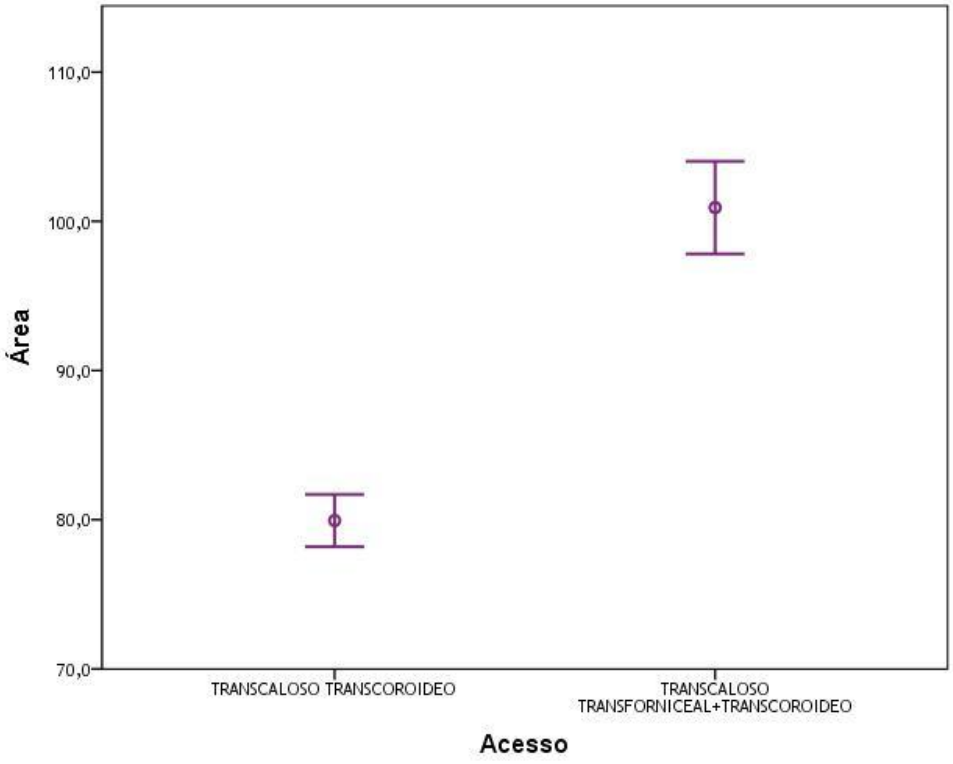

Gráfico 2 - Gráfico mostrando comparativamente a área de trabalho dos dois acessos

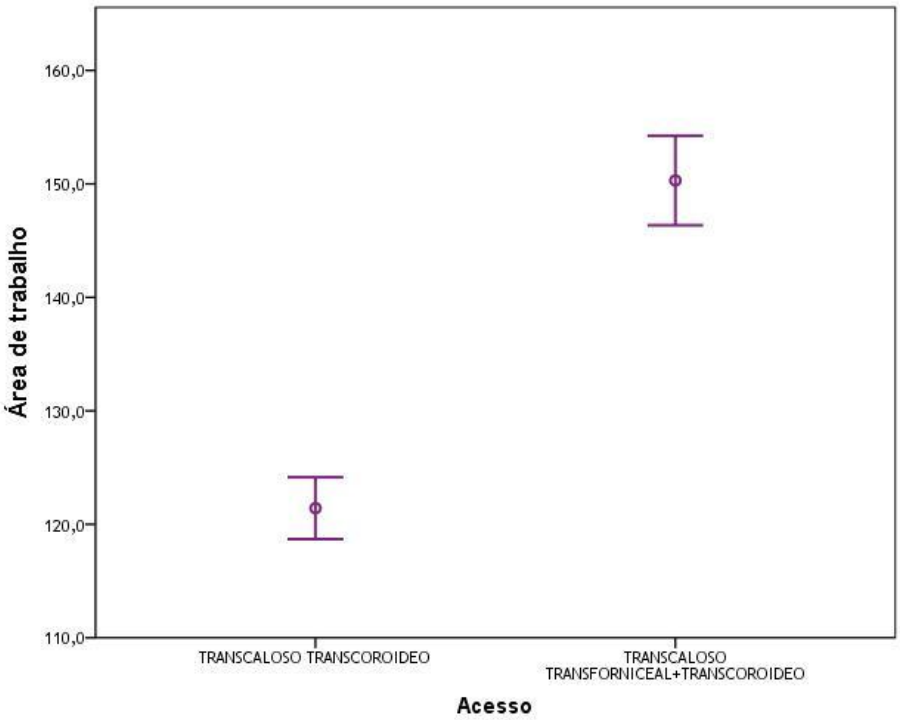

5.3 Exposição angular

Na exposição angular transversal anterior e posterior, nos dois acessos, não foi encontrada diferença estatisticamente significativa. Dessa forma, a secção da coluna do fórnice não promoveu incremento na exposição angular transversal dos dois acessos estudados.

Na exposição angular longitudinal anterior, o aumento foi, em média, de 7,06 graus após a secção da coluna do fórnice, enquanto na exposição longitudinal posterior o aumento foi de 6,81 graus ($p<0,05$). Na Tabela 3, foram discriminados todos os valores obtidos em graus.

Tabela 3 - Exposição em graus

Variável	Média	Desvio padrão	Mediana	Mínimo	Máximo
*EAAL TC	63,838	5,770	62,375	57,710	73,930
*EAAL TF+TC	70,898	6,598	70,990	60,330	78,240
EAAT TC	38,000	5,919	35,315	30,090	45,780
EAAT TF+TC	39,346	6,544	40,315	30,090	47,980
*EAPL TC	54,998	5,102	52,985	51,330	65,910
*EAPL TF+TC	61,806	6,406	61,915	54,160	73,910
EAPT TC	28,428	2,935	29,400	23,970	31,740
EAPT TF+TC	28,716	4,471	29,490	20,520	35,340

EAAL - exposição angular anterior longitudinal, EAAT - exposição angular anterior transversal, EAPL - exposição angular posterior longitudinal, EAPT - exposição angular posterior transversal, TC - Transcorioideo, TC + TF - Transforniceal Transcorioideo. Em asterisco, os valores referentes à exposição longitudinal anterior e posterior.

5.4 Análise qualitativa da área de exposição cirúrgica

O acesso transcorioideo permitiu, por meio das angulações máxima, anterior e posterior do microscópio, a visualização da metade posterior do túber cinéreo, corpos mamilares, superfície mesencefálica (substância perfurada posterior, partes mediais das bases do pedúnculo cerebral e do tegmento), aqueduto cerebral, além da comissura posterior.

O acesso transforniceal transcorioideo permitiu, por meio da angulação máxima anterior e posterior, a exposição do recesso do infundíbulo da hipófise, de toda a extensão do túber cinéreo, corpos mamilares, superfície mesencefálica (substância perfurada posterior, partes mediais das bases do pedúnculo cerebral e do tegmento), aqueduto cerebral, além da comissura posterior (Figura 21).

Em ambos os acessos, não foi possível a exposição da região posterossuperior do terceiro ventrículo, em virtude da limitação na abertura da fissura corioidea. O acesso transforniceal transcorioideo não permitiu a exposição da região anterossuperior do terceiro ventrículo, devido à obstrução da visão ocasionada pela comissura anterior.

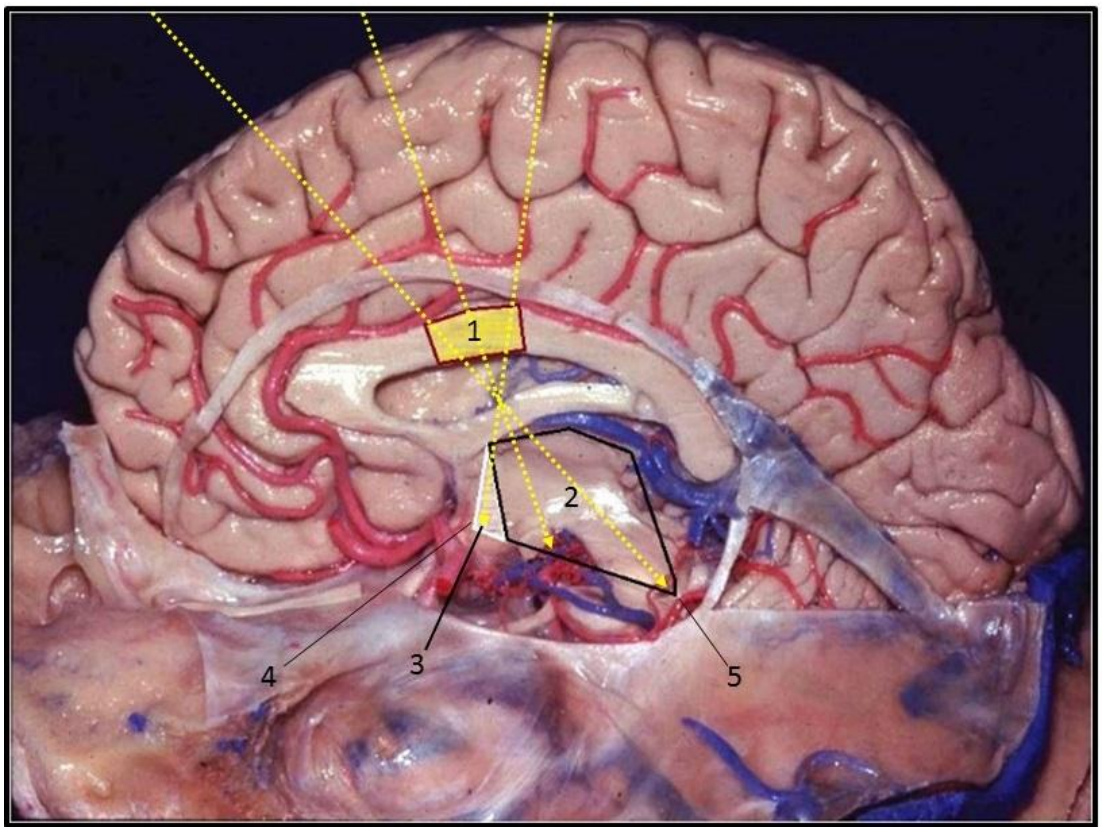

Fonte: Modificado de fotografia gentilmente cedida pelo Dr. Wen Hung Tzu e pelo Prof. Dr. Albert L. Rhoton.

Figura 21 - Corte sagital do encéfalo fixado com formaldeído: representação gráfica sem escalas da exposição microcirúrgica dos dois acessos. A linha preta delimita a área e estruturas do terceiro ventrículo expostas pelo acesso transcorioideo; a área em branco mostra o ganho de exposição obtido com a secção da coluna do fórnice no acesso transforniceal transcorioideo e a linha em amarelo tracejada representa os ângulos de visão: anterior, posterior e intermediária do microscópio. **1=** calosotomia; **2=** área de exposição microcirúrgica do acesso transcorioideo; **3=** área triangular que corresponde ao ganho de exposição microcirúrgica com a secção da coluna ipsilateral do fórnice; **4=** recesso do infundíbulo da hipófise; **5=** aqueduto cerebral.

Tabela 4 - Representação da presença (+) ou ausência (-) de exposição das estruturas anatômicas do terceiro ventrículo pelos respectivos acessos

ESTRUTURA	VISUALIZAÇÃO PELO ACESSO	
	TRANSCORIOIDEO	TRANSFORNICEAL TRANSCORIOIDEO
Recesso supraóptico	-	-
Recesso do infundíbulo	-	+
Metade anterior do túber cinéreo	-	+
Metade posterior do túber cinéreo	+	+
Corpos mamilares	+	+
Superfície mesencefálica	+	+
Aqueduto cerebral	+	+
Comissura posterior	+	+

6 DISCUSSÃO

6 DISCUSSÃO

6.1 Análise morfométrica de estruturas relevantes

O acesso transcaloso, classicamente, é a via de escolha para a realização do acesso transcorioideo ao terceiro ventrículo e para operar lesões ventriculares localizadas na linha mediana[7,26]. Entretanto, em determinadas situações, como na presença de hidrocefalia acentuada com redução da espessura do parênquima do lobo frontal ou em casos de atrofia cerebral que determine uma espessura inferior a 30 mm, a via transcortical pode promover maior área de exposição do ventrículo lateral[43]. De acordo com estudo de Nagasawa *et al.*, a via transcalosa é superior à via transcortical em casos de ausência de dilatação ventricular e em situações de hidrocefalia moderada com espessura do parênquima entre 30 a 40 mm[43]. Winkler *et al*. encontraram uma espessura média do lobo frontal em torno de 37,7 mm utilizando os mesmos parâmetros deste estudo[38]. Em nosso estudo, encontramos uma espessura média do lobo frontal direito de 34,87 mm e, em todos os cadáveres, a espessura foi superior a 30 mm. Desta forma, acreditamos que, no presente estudo, a escolha da via transcalosa foi adequada e permitiu melhor exposição das estruturas ventriculares de interesse.

O corpo caloso é a maior comissura do encéfalo, composta por mais de 200 milhões de fibras e promove a conexão dos dois hemisférios cerebrais, constituindo o teto dos ventrículos laterais e assoalho da fissura longitudinal do cérebro[44,45]. Ele é dividido em rostro, joelho, tronco e esplênio[45]. A espessura das sub-regiões do corpo caloso possui diferenças relacionadas à etnia, ao gênero e à presença de doenças como esquizofrenia, demência de Alzheimer, autismo e depressão[46]. O rostro possui espessura entre 2 a 3 mm, o joelho, aproximadamente, 13 mm, a porção média do tronco em torno de 6 a 12 mm e o esplênio entre 15 e 18 mm[43,45].

Há evidências de que uma calosotomia longitudinal de até 2 cm na região proximal do tronco do corpo caloso não promova alterações neuropsicológicas significativas, tornando a via transcalosa anterior uma alternativa segura para acessar as lesões ventriculares[5,7,8,47]. No presente estudo, encontramos uma espessura média do tronco do corpo caloso em torno de 10 mm, valor similar ao encontrado em outros estudos[44,46]. Provavelmente, estudos morfométricos futuros em indivíduos sem doenças neurológicas possam estabelecer valores normais das sub-regiões do corpo caloso de uma população, com o objetivo de identificar presença e progressão de determinada doença, e auxiliar no planejamento cirúrgico de lesões intraventriculares e de alguns tipos de epilepsia.

O forame interventricular foi descrito pelo escocês Alexander Monro Segundo, em 1783, e consiste em espaço elíptico entre a coluna do fórnice anteriormente e o polo anterior do tálamo posteriormente[48]. Nos estudos de Fujii e Lang, o diâmetro longitudinal aproximado foi de 5 mm[49,50,51]. No presente estudo, encontramos um valor médio de 4,6 mm em pacientes não portadores de anormalidades anatômicas ou lesões ventriculares. Yasargil *et al.* relataram que uma dilatação do forame em torno de 5-15 mm permite a ressecção tipo “piecemeal” de tumores localizados nos dois terços anteriores sem promover lesão inadvertida de estruturas regionais[52]. Por tal motivo, a avaliação pré-operatória individualizada do formato e tamanho do forame interventricular pode auxiliar na escolha do acesso mais adequado para cada lesão.

O conhecimento da distância de trabalho da superfície cortical até o assoalho do terceiro ventrículo pode ser útil na estratégia operatória e na escolha do tamanho do instrumental microcirúrgico a ser utilizado. A distância média da superfície cortical até o túber cinéreo foi de 69,32 mm e da superfície cortical até o aqueduto cerebral foi de 75,65 mm. Esses valores demonstram a complexidade de se acessar o assoalho do terceiro ventrículo, região localizada profundamente no encéfalo.

6.2 Análise anatômica comparativa dos acessos

A área de trabalho ou *surgical freedom* é definida como uma janela em que é possível a manipulação segura do instrumental cirúrgico e, normalmente, é o maior limitante da exposição da área-alvo. No acesso transcorioideo, o espaço obtido após a abertura da fissura corioidea é o que consideramos a área de trabalho e consiste no teto do terceiro ventrículo. Neste estudo, encontramos uma área de trabalho de 121,42 mm^2 para o acesso transcorioideo e de 150,30 mm^2 para o acesso transforniceal transcorioideo. Destarte, a secção da coluna do fórnice permitiu o aumento em torno de 30 mm^2 na área de trabalho. Apesar de a área de trabalho ser um parâmetro negligenciado em estudos anatômicos, seu aumento permite ao cirurgião maiores angulações de visão, melhores possibilidades para trabalhar com perspectivas multidirecionais e maior conforto na execução do procedimento cirúrgico[53].

No clássico livro *Surgery of the Third Ventricle*, Ehni *et al.*, após extensa revisão da literatura sobre os aspectos funcionais e relevância da secção do fórnice na abordagem transforaminal ao terceiro ventrículo, propõem uma questão relevante: *"Uma pergunta melhor deveria ser: a secção do fórnice promove uma melhor exposição?"*[31]. A busca dessa resposta foi um dos objetivos deste estudo.

A área de exposição microcirúrgica corresponde à área anatômica que permite a visualização e manipulação microscópica para a dissecação de estruturas anatômicas regionais e ressecção de lesões intracranianas[53,54]. Tendo como base esse conceito, quanto maior a área, maior é a possibilidade de se dissecar e expor as estruturas do terceiro ventrículo, o que promove maior segurança ao ato cirúrgico. A secção ipsilateral da coluna do fórnice incrementou de forma quantitativa e qualitativa a visualização das estruturas da região anterior do terceiro ventrículo. O acesso transcorioideo promoveu uma área de exposição média de 79,94 mm^2. Após a secção da coluna do fórnice, a área de exposição obtida foi de 100,92 mm^2. Esses valores respondem de forma objetiva à principal questão formulada por Ehni *et al.,* e, do ponto de vista anatômico, validam sua utilização em determinadas ocasiões em que o

aumento da exposição microcirúrgica da região anterior do terceiro ventrículo seja necessário[31]. Considerando a grande dificuldade técnica em operar lesões no terceiro ventrículo, o aumento da área de exposição diminui o risco de manipulação intempestiva de estruturas eloquentes adjacentes, com consequente redução da morbidade, e aumenta a possibilidade de ressecção total da lesão.

Na avaliação qualitativa, observamos que o acesso transforniceal transcorioideo possibilitou a exposição das regiões anteroinferior, média e posteroinferior do terceiro ventrículo. A exposição da região anterossuperior, composta pelo recesso supraóptico e pela lâmina terminal, é limitada pela comissura anterior e a impossibilidade de progredir com a abertura distal da fissura corioide não permite a exposição da região posterossuperior do terceiro ventrículo. Em concordância com Ulm *et al*.[5], observamos que o acesso transcorioideo é inadequado para acessar as lesões na região ou zona anterior, pois a coluna do fórnice limita a exposição da referida região. Desse modo, sugerimos sua utilização, preferencialmente, para as regiões média e posteroinferior do terceiro ventrículo. O acesso transforniceal transcorioideo se mostrou versátil ao permitir a exposição das três regiões do terceiro ventrículo. Todavia, acreditamos que as regiões anterossuperior e posterossuperior são mais bem visualizadas pelo acesso translâmina-terminal e transrecesso suprapineal, respectivamente. Estudos anatômicos comparativos seriam oportunos para testar tal hipótese.

Avaliar o impacto sobre a cognição da secção unilateral da coluna do fórnice não foi o objetivo do presente estudo. Diversos estudos mostraram a segurança da técnica e a irrelevante repercussão cognitiva[6-10,14,20,36,55,56].

Em 1990, Gaffan e Gaffan realizaram revisão extensa do tema e concluíram que a secção bilateral do fórnice causa déficit da memória, entretanto, não há evidências consistentes de que a secção unilateral do fórnice possa causar impacto sobre a memória[57]. Em 1995, McMackin *et al*. avaliaram os aspectos neuropsicológicos de seis pacientes submetidos à cirurgia para remoção de cisto coloide do terceiro ventrículo e foi observada a lesão bilateral do fórnice em cinco pacientes com consequente déficit da memória recente. Entretanto, o paciente que apresentou lesão unilateral do

fórnice direito evoluiu sem alteração da memória com retorno pleno às atividades laborativas[58]. Baseando-se nessas informações, pode-se sugerir sua utilização em casos selecionados após uma adequada avaliação neuropsicológica, em situações em que há necessidade de maior exposição cirúrgica da região anterior do terceiro ventrículo.

A exposição angular é aumentada com remoção óssea, retração cerebral ou secção de estruturas. A angulação maior permite o trabalho em várias direções, o que promove maior segurança durante a dissecação microcirúrgica de estruturas neurovasculares, com consequente redução do risco de manipulação desnecessária de tecido nervoso circunjacente[31,54,59]. A exposição angular também pode ser entendida como a amplitude de movimentos exequíveis pelo cirurgião[53]. Avaliaram-se a exposição longitudinal e transversal utilizando como parâmetro o túber cinéreo na região anterior e o aqueduto cerebral na região posterior. Destarte, foram obtidos dois valores para a exposição longitudinal e dois valores para a exposição transversal em cada acesso. A avaliação de um parâmetro anterior e um posterior justifica-se pelo formato em funil do terceiro ventrículo. Não foi encontrada diferença na exposição angular transversal entre os dois acessos, entretanto, houve aumento em torno de 6 graus na exposição angular anterior longitudinal e, aproximadamente, 7 graus na exposição angular posterior longitudinal. Tal resultado indica que o acesso transforniceal transcorioideo permite maior angulação no plano longitudinal, o que pode refletir em maior segurança na ressecção de lesões extensas que ocupem as regiões anterior, média e posterior do terceiro ventrículo.

Este estudo é o primeiro em cadáver não formalizado que comparou, sistematicamente, dois acessos ao terceiro ventrículo utilizando um sistema de neuronavegação. Além de realizar estudo morfométrico de estruturas relevantes, avaliou, quantitativamente, a exposição microcirúrgica utilizando seis parâmetros e comparou os dados obtidos entre o acesso transcorioideo e transforniceal transcorioideo. Adicionalmente, avaliou a distância da superfície cortical até estruturas relevantes do assoalho do terceiro ventrículo, informações estas de significativa importância na escolha de instrumental cirúrgico apropriado e avaliação da estratégia cirúrgica mais oportuna. Além

disso, realizou avaliação qualitativa dos acessos e, desta forma, expõe objetivamente as suas limitações e melhor aplicabilidade na prática neurocirúrgica.

O presente trabalho realiza estudo anatômico comparativo de dois acessos em uma situação única, ou seja, em cadáveres sem alterações anatômicas ou distorções no terceiro ventrículo. Entretanto, na prática neurocirúrgica, o que motiva acessar essa região é justamente a presença de lesões que, usualmente, ocupam e alteram a morfologia ventricular; assim, é fundamental a análise criteriosa e individualizada de cada caso. Outras limitações do estudo relacionam-se à consistência do encéfalo no cadáver e à ausência do fluxo sanguíneo e liquórico, situações que podem modificar a dificuldade técnica na execução dos referidos acessos cirúrgicos.

7 CONCLUSÕES

7 CONCLUSÕES

- O acesso transcaloso transforniceal transcorioideo fornece maior área de exposição microcirúrgica, maior área de trabalho e maior área de exposição angular no plano longitudinal em comparação ao acesso transcaloso transcorioideo. Não houve diferença na exposição angular no plano transversal entre os dois acessos. A avaliação qualitativa mostrou que o acesso transcaloso transforniceal transcorioideo permite a exposição do recesso do infundíbulo e da metade anterior do túber cinéreo, estruturas essas não visualizadas no acesso transcaloso transcorioideo.

- O estudo morfométrico estabeleceu a média dos valores das seguintes estruturas: espessura do parênquima do lobo frontal (34,869 mm), espessura do tronco do corpo caloso (10,085 mm), diâmetro longitudinal do forame interventricular (4,628 mm), distância da superfície cortical ao túber cinéreo (69,315 mm) e aqueduto cerebral (75,654 mm), na população estudada.

8 ANEXOS

8 ANEXOS

Anexo A: Aprovação na Comissão de ética para Análise de Projetos de Pesquisa CAPPesq – Hospital das Clínicas da Faculdade de Medicina da Universidade de São Paulo.

MEDICINA
USP
COMITÊ DE ÉTICA EM PESQUISA

APROVAÇÃO

O Comitê de Ética em Pesquisa da Faculdade de Medicina da Universidade de São Paulo, em sessão de **25/04/2012, APROVOU** o Protocolo de Pesquisa nº **111/12** intitulado: **"AVALIAÇÃO ANATÔMICA DE TRÊS ACESSOS CIRÚRGICOS AO TERCEIRO VENTRÍCULO E DESCRIÇÃO TÉCNICA DO ACESSO SUPARACEREBELAR TRANSTENTORIAL TRANSRECESSO SUPRAPINEAL"** apresentado pelo **Departamento de NEUROLOGIA**

Cabe ao pesquisador elaborar e apresentar ao CEP-FMUSP, os relatórios parciais e final sobre a pesquisa (Resolução do Conselho Nacional de Saúde nº 196, de 10/10/1996, inciso IX.2, letra "c").

Pesquisador (a) Responsável: Prof.Dr. Eberval Gadelha Figueiredo
Pesquisador (a) Executante: João Luiz Vitorino Araújo

CEP-FMUSP, 26 de Abril de 2012.

Prof. Dr.Roger Chammas
Coordenador
Comitê de Ética em Pesquisa

Comitê de Ética em Pesquisa da Faculdade de Medicina
e-mail: cep.fmusp@hcnet.usp.br

9 REFERÊNCIAS

9 REFERÊNCIAS

1. Wen HT. *Demonstração anatômica da abordagem transcorioidea à porção anterior do terceiro ventrículo* [Tese]. São Paulo: Faculdade de Medicina, Universidade de São Paulo; 2002.

2. Tomasello F, Cardali, S, Anglieri, FF, Conti, Transcallosal A approach to third ventricle tumors: how I do it. *Acta Neurochir (Wien).* 2013;155:1031-4.

3. Konovalov NA, Gorelyshev SK: Surgical treatment of anterior third ventricle tumors. *Acta Neurochir (Wien).* 1992;118:33-9.

4. Hernesniemi J, Leivo S. Management outcome in third ventricular colloid cysts in a defined population: a series of 40 patients treates mainly by transcallosal microsurgery. *Surg Neurol.* 1996;45:2-14.

5. Ulm AJ, Russo A, Albanese E, Tanriover N, Martins C, Mericle RM, Pincus D, Rhoton AL. Limitations of the transcallosal transchoroidal approach to the third ventricle. *J Neurosurg.* 2009;111:600-9.

6. Patel P, Cohen-Gadol AA, Boop F, Klimo Jr P. *J Neurosurg: Pediatrics*. 2014; 8;1-7.

7. Bellotti C, Pappada, Sani R, Oliveri G, Stangalino C. The transcallosal approach for lesions affecting the lateral and third ventricles. Surgical considerations and results in a series of 42 cases. *Acta Neurochir (Wien).* 1991;111:103-7.

8. Koos WT, Perneczky A, Horaczek A. Problems of surgical technique for the treatment of supratentorial midlime tumors in children. *Acta Neurochir (Wien).* 1985;Suppl.35:31-41.

9. Desai KI, Nadkarni TD, Muzumdar DP, Goel AH. Surgical management of colloid cyst of the third ventricle – A study of 105 cases. *Surg Neurol.* 2002;57:295-304.

10. Garcia-Bengochea F, De La Torre O, Esquivel O, Vieta R, Fernandez JC. The section of the fórnice in the surgical treatment of certain epilepsies. *Trans Am Neurol Assoc.* 1954:79;176-8.

11. Little JR, MacCarty CS. Colloid cysts of the third ventricle. *J Neurosurg.* 1974;40:230-5.

12. Cairns H, Mosberg WH Jr. Colloid cyst of the third ventricle. *Surg Gynecol Obstet.* 1951;92:545:70.

13. Woolsey RM, Nelson JS. Asymptomatic destruction of the fornix in man. *Arch Neurol.* 1975;32:566-8.

14. Morita A, Kelly PJ. Resection of intraventricular tumors via a computer-assisted volumetric stereotatic approach. *Neurosurgery.* 1993;32:920-7.

15. Garretson HD. Commentary A - memory in man: a neurosurgeons perspective. In: Apuzzo MLJ, ed. *Surgery of the third ventricle.* Baltimore, Williams & Wilkins; 1987. p. 209-12.

16. Kandel ER, Kupfermann I, Iversen S. Learning and memory. In: Kandel ER, Scwartz JH; Jessel TM. Ed. *Principles of neural science*. 4th ed. New York, McGraw-Hill; 2000. p. 1227-46.

17. Mazarakis NK, Summers F, Murray AD, Waiter GD. IP Fouyas: Partial recovery from amnesia following bilateral surgical fornix transection is correlated with cortical plasticity. *Br J Neurosurg*. 2011;25(5):658-61.

18. Viale GL, Pau A, Sehrbundt E, Turtas S. The subchoroidal approach to the third ventricle: sugical anatomy according to galen. *Neurosurgery.* 2001;49:986-91.

19. Wilkins RH. History of surgery of the third ventricular region. In: Apuzzo MLJ ed. *Surgery of the third venticle*. Baltimore, Williams & Wilkins; 1987. p. 3-33.

20. Dandy WE. *Benign tumors in the third ventricle of the brain: diagnosis and treatment.* Springfield III, Charles C Thomas; 1933.

21. Busch E. A new approach for the removal of tumors of the third ventricle. *Acta Psychiatr Scand.* 1944;19:57-60.

22. Yasargil MG, Fox JL. The microsurgical approach to intracranial aneurysms. *Surg Neurol.* 1975;3:7-14.

23. Apuzzo MLJ, Chikovani OK, Gott PS, Teng EL, Zee CS, Gianotta SL, Weiss, MH. Transcallosal interfornicial approaches for lesions affecting the third ventricle: surgical considerations and consequences. *Neurosurgery.* 1982;10:547-54.

24. Suzuki J, Katakura R, Mori T. Interhemispheric approach through the lâmina terminalis to tumors of the anterior part of the third ventricle. *Surg Neurol.* 1984;22:157-63.

25. Nagata S, Rhoton AL Jr, Barry M: Microsurgical anatomy of the choroidal fissure. *Surg Neurol.* 1988;30:3-59.

26. Wen HT, Rhoton AL Jr, Oliveira E: Transchoroidal approach to the third ventricle: an anatomic study of the choroidal fissure and its clinical aplication. *Neurosurgery.* 1998;42:1205-19.

27. Yamamoto I, Rhoton Al Jr, Peace D. Microsurgery of the third ventricle: microsurgical anatomy. *Neurosurgery.* 1981;8:334-56.

28. Rhoton AL Jr, Yamamoto I, Peace D. Microsurgery of the third ventricle: Part 2- operative approaches. *Neurosurgery.* 1981;8:357-72.

29. Ture U, Yasargil MG, Al-Mefty O. The transcallosal-transforaminal approach o the third ventricle with regard to the venous variations in this region. *J Neurosurg.* 1997;87:706-15.

30. Konovalov AN, Pitskhelauri DI. Infratentorial supracerebellar approach to the colloid cysts of the third ventricle. *Neurosurgery.* 2001;49:1116-23.

31. Ehni G, Ehni B. Considerations in transforaminal entry. In: Apuzzo MLJ. Ed. *Surgery of the third ventricle.* Baltimore, Williams & Wilkins; 1987. p. 326-53.

32. Apuzzo MLJ, Giannotta SL: Transcallosal interforniceal approach. In: Apuzzo MLJ (ed): *Surgery of the third ventricle*. Baltimore: Williams & Wilkins; 1987. p. 354-80.

33. Apuzzo MLJ comentário: Winkler PA, Ilmberger J, Krishnan K, Reulen HJ. Transcallosal interforniceal-transforaminal approach for removing lesions occupying the third ventricular space: clinical and neuropsychological results. *Neurosurgery.* 2000;46:879-90.

34. Viale GL, Turtas S. The subchoroid approach to the third ventricle. *Surg Neurology.* 1980;14:71-4.

35. Rhoton AL Jr. Compartimento intracraniano supratentorial: anatomia microcirúrgica e acessos cirúrgicos. In: Rhoton AL Jr. *Crânio – anatomia e acessos cirúrgicos* Ed. Di Livros 2009 p. 73-7

36. Garcia-Bencochea F, Friedman WA. Persistent, memory loss following section of the anterior fornix in humans. A historical review. *Surg Neurol.* 1987;27:361-64.

37. Shucart W. Anterior Transcallosal and transcortical approaches. In: Apuzzo, MLJ ed. *Surgery of the third venticle.* Baltimore, Williams & Wilkins, 1987. p. 303-25.

38. Winkler PA, Weis S, Buttner A, Raabe A, Amiridze N, Reulen HJ. The transcallosal interforniceal apprach to the third ventricle: anatomic and microsurgical aspects. *Neurosurgery.* 1997;40(5):973-81.

39. Chang EF, Gabriel RA, Potts MB, Berger MS, Lawton MT. Supratentorial cavernous malformations in eloquente and feep locations: surgical approaches and outcomes. *J Neurosurg.* 2011;114:814-82.

40. Sekhar LN, Fessler RG. *Atlas of Neurosurgical Techniques- Brain.* Thieme New York. Thieme; 2006

41. Campero A, Ajler P, Emmerich J. *Abordajes neuroquirúrgicos al cérebro y la base de crâneo.* 1ª ed. Buenos Aires: Journal; 2013.

42. Day JD, Koos WT, Matula C, Lang J. *Color atlas of microneurosurgical approaches – cranial base and intracranial midline*. Thieme; 1997.

43. Nagasawa S, Miyake H, Ohta T. Transcallosal and transcortical approaches for tumors at the anterior part of the lateral ventricle: relations between visualized and ventricular size. *No Shinkei Geka.* 1997;25940:321-7.

44. Peltier J, Verclytte S, Delmaire C, Deramond H, Pruvo JP, Le Gars D, Godefroy O. Microsurgical anatomy of the ventral callosal radiation: new destination, correlations with diffusion tensor imaging fiber-tracking, and clinical relevance. *J Neurosurg.* 2010;112:512-9.

45. Rhoton AL. The cerebrum. *Neurosurgery.* 2007;61:37-119.

46. Karakas P, Koc Z, Koc F, Gulhal Bozkir M. Morphometric MRI evaluation of corpus callosum and ventricles in normal adults. *Neurol Res*. 2011;33:1044-9.

47. Woiciechowsky C, Vogel S, Lehmann R, Staudt J: Transcallosal removal of lesions affecting the third ventricle: an anatomic and clinical study. *Neurosurgery*. 1995;36:117-23.

48. Tubbs S, Oakes P, Maran HS. The foramen of Monro: a review of its anatomy, history, pathology, and surgery. *Childs Nerv Syst.* 2014;30:1645-9.

49. Fujii K, Lenkey C, Rhoton Al. Microsurgical anatomy of the choroidal arteries: lateral and third ventricles. *J Neurosurg*. 1980;52:166-88.

50. Lang J. Anatomy of the midline. *Acta Neurochir*. 1985;35:6-22.

51. Lang J. Topographic anatomy of preformed intracranial spaces. *Acta Neurochir.* 1992;54:1-10.

52. Yasargil MG. *Microneurosurgery.* Stuttgart, Georg Thieme Verlag; 1996. vol. 4B.

53. Figueiredo EG, Zabramski JM, Deshmukh P, Crawford N, Spetzler R, Preul MC. Comparative analysis of anterior petrosectomy and transcavernous approaches to retrosellar and upper clival basilar artery aneurysms. *Neurosurgery.* 2006;58:13-21.

54. Figueiredo EG. *Descrição técnica e avaliação anatômica da craniotomia minipterional* [Tese]. São Paulo: Faculdade de Medicina, Universidade de São Paulo; 2008.

55. Cairns H, Mosberg WH Jr. Colloid cyst of the third ventricle. *Surg Gynecol Obstet.* 1951;92:545:70.

56. Konovalov NA. Technique and strategies of direct surgical management of craniopharyngioma. In: Apuzzo MLJ, ed. *Surgery of the third ventricle.* Baltimore; Williams & Wilkins; 1987. p. 542-53.

57. Gaffan D, Gaffan EA. Amnesia in man following transection of the fornix: a review. Brain 1991; 114:2611-2618.

58. McMackin D, Cockburn J, Anslow P, Gaffan D. Correlation of fornix damage with memory impairment in six cases of colloid cyst removal. Acta Neurochir 1995; 135:12-18.

59. Figueiredo EG, Deshmukh P, Zabramski JM, Preul Mc, Crawford NR, Spetzler RF. The Pterional-transsylvian approach: an analytical study. *Neurosurgery.* 2006; 59:263-9.