ALINE PEDROSA OTTO

Análise molecular do gene *HES1* em pacientes portadores de hipopituitarismo congênito

Tese apresentada à Faculdade de Medicina da Universidade de São Paulo para a obtenção de título de Doutor em Ciências

Programa de Endocrinologia

Orientadora: Dra. Luciani Renata Silveira de Carvalho

São Paulo
2014

Dados Internacionais de Catalogação na Publicação (CIP)

Preparada pela Biblioteca da
Faculdade de Medicina da Universidade de São Paulo

©reprodução autorizada pelo autor

Otto, Aline Pedrosa
Análise molecular do gene *HES1* em pacientes portadores de hipopituitarismo congênito / Aline Pedrosa Otto. -- São Paulo, 2014.
Tese(doutorado)--Faculdade de Medicina da Universidade de São Paulo.

Programa de Endocrinologia.
Orientadora: Luciani Renata Silveira de Carvalho.

Descritores: 1.Hipopituitarismo/congênito 2.Hipopituitarismo/genética 3.Neuro-hipófise/anormalidades 4.Nanismo hipofisário 5.Hipófise/embriologia 6.Fatores de transcrição hélice-alça-hélice básicos 7.Desenvolvimento embrionário 8.Fatores de transcrição

USP/FM/DBD-143/14

Este trabalho foi realizado na Unidade Endocrinologia do Desenvolvimento, e no Laboratório de Hormônios e Genética Molecular (LIM/42) da disciplina de Endocrinologia do Hospital das Clínicas da Faculdade de Medicina da Universidade de São Paulo, com apoio da CAPES bolsa de doutorado direto – Demanda Social.

À minha família.

AGRADECIMENTOS

A Deus, pela oportunidade de conhecer o grupo de desenvolvimento do HC-FMUSP e aprender muito durante esta trajetória.

Aos pacientes, nossa grande fonte de inspiração, pela confiança e colaboração.

Ao André Murad Faria, amigo desde os tempos do Rio, por ter me apresentado ao grupo de desenvolvimento.

À minha orientadora, Dra. Luciani, pela proposta de trabalho, pelo estímulo perseverante, por todos ensinamentos e pelo imenso carinho.

Ao Prof. Alexander Jorge, primeiro contato que tive no grupo, pela ideia e imensa colaboração na confecção do artigo, pelas discussões na reunião do GH e pela amizade.

Ao Prof. Dr. Ivo Arnhold, pelo enorme aprendizado nas discussões na reunião do GH e no ambulatório, sempre repleto de sabedoria.

À Dra. Berenice Mendonça, grande exemplo de pessoa e profissional, pelos ensinamentos em todas as ocasiões e pelo estímulo constante ao crescimento individual e coletivo.

Às Dras.Sally Camper e Lori Raetzman, pela inspiração e colaboração no estudo.

Às queridas amigas Marcela França e Fernanda Correa, pela ajuda e pelo compartilhamento de muitos momentos destes anos no ambulatório e no laboratório.

À querida amiga Agata Parfeniuk, pela ajuda nos estudos funcionais.

Às queridas amigas Alexsandra Malaquias, Adriana Braz e Ana Canton, pelo carinho e pelo fundamental apoio durante esta trajetória.

Às queridas amigas Everlayny Costalonga, Patrícia Pugliesi, Andréa Leal, Andria Lido, Renata Scalco e Gabriela Vasques, pelo delicioso convívio nas reuniões e nos almoços.

A todos os colegas de pós-graduação, professores e assistentes, pela harmoniosa convivência e companheirismo.

Aos funcionários do laboratório Mirian Nishi, Cidinha, Cristina Rossi, Rosana Midori, Mariana Funari e Andressa, pela grande ajuda nas dificuldades da bancada. A todos os funcionários do laboratório, pelo carinho e bom relacionamento.

Às funcionários Nilda e Rosangele, pelo carinho e grande auxílio na secretaria do LIM/42.

À funcionária Cida, pelo auxílio na secretaria de pós-graduação da Endocrinologia.

Ao Dr. Antônio Lerario, pela ajuda na elaboraçãoda descrição de nova metodologia descrita na tese.

À Dra. Claudia Leite, pelas revisões das imagens de ressonância magnética.

Aos Drs. Vinícius Brito, Bruno Ferraz e Magnus Silva, pelas considerações e sugestões no exame de qualificação.

Ao meu marido Gustavo, grande amor da minha vida, pelo amor e pela dedicação a nossa família, pelo compartilhamento de todos os momentos de nossas vidas, pelo incentivo contínuo e pela compreensão nos períodos de ausência.

Aos meus filhos, Eduardo e Arthur (na barriga), amores da minha vida, pelo aprendizado diário e pela mudança para melhor que efetuaram em minha vida, pela felicidade plena de simplesmente ser mãe de vocês.

Aos meus avós José e Annita, grandes exemplos de vida, pelo amor e apoio constante.

À minha mãe Helenita, pelo amor incondicional, pela dedicação materna exemplar e pelo acolhimento em todos os momentos de minha vida.

Ao meu pai, pelo gosto pela Medicina e pelo estudo.

Aos meus irmãos, José Alexandre e João Vitor, meus grandes amigos, pelo amor e apoio em todos os momentos da minha vida. Ao irmão José Alexandre, também pelo compartilhamento de experiências e pela ajuda na estatística do artigo.

Às minhas cunhadas Renata e Deborah, irmãs que ganhei, pelo enorme carinho.

Ao meu sobrinho Guto, por, junto com Dudu, encher a vida da nossa família de alegria e sentido.

À tia Sônia, pela carinho e pela torcida de sempre.

Aos meus sogros Gilda e Renato, por terem me acolhido como filha.

À amiga Alessandra, minha irmã de coração, pela amizade sincera e pelo apoio de sempre.

À Cidinha, meu braço direito em casa, pelo carinho e apoio.

À amiga Juliana, pela ajuda nesta reta final.

Muito obrigada a todos!!!

NORMALIZAÇÃO ADOTADA

Esta tese está de acordo com as seguintes normas, em vigor no momento da sua publicação:
Referências: adaptado de *International Commitee of Medical Journals Editors* (Vancouver).
Universidade de São Paulo. Faculdade de Medicina. Divisão de Biblioteca e Documentação.
Guia de apresentação de dissertações, teses e monografias. Elaborado por Anneliese Carneiro da Cunha, Maria Julia de A.L. Freddi, Maria Fazanelli Crestana, Marinalva de Souza Aragão, Suely Campos Cardoso, Valéria Vilhena. 3. ed. São Paulo: Serviço de Biblioteca e Documentação – SBD/FMUSP; 2011.
Abreviatura dos títulos dos periódicos de acordo com "*List of Journals Indexed in Index Medicus*".

SUMÁRIO

LISTA DE SIGLAS E ABREVIATURAS
LISTA DE FIGURAS
LISTA DE TABELAS
RESUMO
SUMMARY
1 INTRODUÇÃO 2
1.1 O desenvolvimento hipofisário 2
1.2 Hipopituitarismo congênito 6
1.2.1 Etiologia do hipopituitarismo congênito 9
1.3 Gene candidato para hipopituitarismo: *HES1* 15
2 OBJETIVOS 23
3 MÉTODOS 25
3.1 Casuística 25
3.1.1 Considerações éticas 25
3.1.2 Pacientes 25
3.1.2.1 Avaliação hormonal 26
3.1.2.2 Avaliação por imagem 28
3.1.3 Controles 28
3.2 Estudo Molecular 29
3.2.1 Extração de DNA genômico 29
3.2.2 Reação em Cadeia da Polimerase (*PCR*)[89] 31
3.2.3 Sequenciamento automático pelo método de Sanger[90] 33
3.2.4 Análise das variantes alélicas por bioinformática 34
3.2.5 Sequenciamento do exoma 35
3.2.5.1 Fase experimental 35
3.2.5.2 Fase computacional 36
4 RESULTADOS 39

4.1 Características da casuística 39
4.2 Análise molecular 41
4.2.1 Variante alélica c.741C>T 42
4.2.2 Variante alélica c.293-5C>T 42
4.2.3 Variante alélica c.578G>A 43
5 DISCUSSÃO 53
6 CONCLUSÕES 61
7 ANEXOS 64
ANEXO A - Tabela descritiva dos dados de parto, da história familiar, das deficiências hormonais, da ressonância magnética de hipófise e de outras malformações dos pacientes com hipopituitarismo congênito 64
8 REFERÊNCIAS 72

LISTA DE SIGLAS E ABREVIATURAS

AA	Aminoácido
ACTH	Hormônio adrenocorticotrófico
ADH	Hormônio antidiurético
B	Domínio *basic*
cDNA	DNA complementar
COOH	Carboxi-terminal
DGH	Deficiência de hormônio de crescimento
DGHI	Deficiência de hormônio do crescimento isolada
DHHM	Deficiência múltipla hipotálamo-hipofisária
DM2	Diabetes mellitus tipo 2
DNA	Ácido desoxirribonucleico
DP	Desvio-padrão
E2	Estradiol
EDTA	Ácido etilenodiamino tetra-acético
FSH	Hormônio folículo-estimulante
GH	Hormônio de crescimento
GnRH	Hormônio liberador de gonadotrofina
HES1	*Hairy and Enhancer of split- homologue1*
HLH	Domínio *helix-loop-helix*
IFMA	Ensaio imunofluorimétrico
IGF-1	Fator de crescimento insulino-símile tipo 1
IGFBP-3	Proteína ligadora de IGF tipo 3
IMC	Índice de massa corporal
IFME	Ensaio de imunofluorimétrico
IRME	Ensaio imunorradiométrico
ITT	Teste de tolerância à insulina
LH	Hormônio luteinizante
MSH	Hormônio melanotrófico

NaCl	Cloreto de sódio
ND	Não disponível
NE	Neuro-hipófise ectópica
NH_2	Amino-terminal
NH_4Cl	Cloreto de amônia
NH_4HCO_3	Carbonato de amônia
PB	Pares de bases
PCR	Reação em cadeia da polimerase
Pou1f1	Gene *homeobox* 1 POU classe 1 (Pit1)
PRL	Prolactina
PROP1	Profeta do Pit1
rhGH	Hormônio de crescimento recombinante humano
RIA	Radioimunoensaio
RM	Ressonância magnética
RP	Bolsa de Rathke
RX	Raio-X
SDHEA	Sulfato de dehidroepiandrosterona
SHH	Sonic Hedgehog
SNC	Sistema nervoso central
SNP	Polimorfismo de nucleotídeo único
SNV	Variante de nucleotídeo único
T	Testosterona
TE	Tampão tris e EDTA
TLE	*Transducin-like enhancer of split* - ortólogos do *Groucho*
TRH	Hormônio liberador de tireotrofina
Tris-HCl	Trisaminometano hidrocloreto
TSH	Hormônio tireotrófico
V	Valina
VC	Velocidade de crescimento
Z	Escore de desvio-padrão
αGSU	Subunidade alfa

LISTA DE FIGURAS

Figura 1 - Esquema representativo da regulação do eixo hipotálamo-hipófise-alvo periférico 2

Figura 2 - Representação da embriogênese hipofisária de camundongos 4

Figura 3 - Representação gráfica da cascata de genes envolvidos no desenvolvimento hipofisário 6

Figura 4 - Cronologia das primeiras descrições de mutações genéticas causadoras de hipopituitarismo congênito em humanos. 11

Figura 5 - Guia para seleção de gene para estudo molecular em pacientes com hipopituitarismo congênito baseado nas características clínicas, de imagem (presença e posição da neuro-hipófise e tamanho da adeno-hipófise), modo de herança dos pacientes com hipopituitarismo congênito de acordo com o gene mutado.. 14

Figura 6 - Esquema resumido da via de sinalização Notch. 16

Figura 7 - Modelo representativo da estrutura do *HES1* 17

Figura 8 - Cortes coronais de hipófise de camundongo selvagem (+/+) e nocaute para o gene *Hes1* (-/-) no dia embrionário 17.5 corados com alcian blue e nuclear fast red, demonstrando ausência do lobo posterior e hipoplasia do lobo anterior no *Hes1* (-/-), estruturas bem evidentes no *Hes1* (+/+). 19

Figura 9 - Distribuição dos pacientes com hipopituitarismo congênito em relação à posição da neuro-hipófise na RM 41

Figura 10 - Eletroferograma com a variante alélica c.578G>A no *HES1* na leitura senso e antissenso da sequência do paciente e de um controle. 45

Figura 11 - Modelo representativo da localização da variante c.578G>A no gene *HES1* e p.G193D na proteína *HES1*. 46

Figura 12 - Alinhamento da sequência de aminoácidos do *HES1* em diferentes espécies demonstrando a conservação da glicina em destaque, principalmente entre mamíferos.. 46

Figura 13 - Heredograma da família com a variante p.G193D em heterozigose com dados de desvio-padrão (DP) da altura e genótipo. 47

Figura 14 - Imagem da RM de hipófise plano sagital-T1 e plano coronal-T2 do irmão II.5 com a variante c.578G>A em heterozigose evidenciando o cisto de *pars intermedia* 49

LISTA DE TABELAS

Tabela 1 - Principais manifestações clínicas das deficiências hormonais hipofisárias de acordo com a idade de apresentação. 8

Tabela 2 - Pares de oligonucleotídeos iniciadores específicos intrônicos para a amplificação do gene *HES1* 32

Tabela 3 - Análise epidemiológica dos dados clínicos dos pacientes com hipopituitarismo congênito. 40

Tabela 4 - Frequência das deficiências hormonais hipofisárias observadas na casuística. 41

Tabela 5 - Análise da predição *in silico* do impacto funcional da variante c.578G>A /p.G193D. 46

Tabela 6 - Teste combinado da irmã (II.8) com a variante c.578G>A em heterozigose 50

RESUMO

Otto AP. *Análise molecular do gene HES1 em pacientes portadores de hipopituitarismo congênito* [tese]. São Paulo: Faculdade de Medicina, Universidade de São Paulo; 2014.

Estudos em modelos animais transgênicos possibilitaram o conhecimento de parte dos genes envolvidos na embriogênese hipofisária e da etiologia genética do hipopituitarismo em humanos. Entretanto, a etiologia da maior parte dos casos de hipopituitarismo congênito, principalmente os associados à neuro-hipófise ectópica (NE), ainda é pouco definida. Mutações no gene *PROP1* são a causa genética mais comum de hipopituitarismo descritas até o momento, mas estão sempre associadas à neuro-hipófise tópica. Estudos destinados a esclarecer o mecanismo molecular da mutação do gene *Prop1* em camundongos demonstraram a participação da via de sinalização Notch e de seus componentes, dentre eles, o gene *Hes1*. O *HES1* é um gene que codifica um fator de transcrição que participa de estágios precoces do desenvolvimento hipofisário e está envolvido com a morfogênese da neuro-hipófise. A avaliação do camundongo com nocaute em homozigose deste gene acarreta uma hipoplasia da adeno-hipófise e ausência da neuro-hipófise; e sua expressão constitutiva está associada ao hipopituitarismo. Como a NE é um achado comum no hipopituitarismo congênito e o gene *HES1* pode estar relacionado a sua fisiopatologia, a região codificadora do gene *HES1* foi avaliada em 192 pacientes com hipopituitarismo congênito. A variante alélica c.578G>A (p.G193D) em heterozigose foi encontrada em um paciente com hipopituitarismo congênito associado à NE. A avaliação da predição *in silico* do efeito funcional da variante pela ferramenta *MutationTaster* sugere que a troca do aminoácido glicina, altamente conservado entre os mamíferos, por ácido aspártico, seja deletéria. No estudo da segregação familiar, quatro irmãos aparentemente normais apresentam a mesma variante, sendo que dois deles possuem alterações discretas na imagem da hipófise. Em conclusão, esta é uma nova variante alélica descrita no gene *HES1,* ausente em grandes bancos de dados e controles saudáveis da população brasileira, mas presente em irmãos não afetados. Estudos funcionais *in vitro* são necessários para esclarecer o efeito biológico desta variante. Um padrão de herança complexo com penetrância incompleta é possível e já descrito em outros genes associados ao hipopituitarismo. Na tentativa de elucidar a causa genética do hipopituitarismo neste caso, o material genético deste paciente e de seus familiares foram submetidos ao sequenciamento do exoma, mas os resultados estão inconclusivos até o momento.

Descritores: Hipopituitarismo/congênito; Hipopituitarismo/genética; Neuro-hipófise/anormalidades; Nanismo hipofisário; Hipófise/embriologia; Fatores de transcrição hélice-alça-hélice básicos; Desenvolvimento embrionário; Fatores de transcrição.

SUMMARY

Otto AP. *Molecular analysis of the HES1 gene in patients with congenital hypopituitarism* [thesis]. São Paulo: Faculdade de Medicina, Universidade de São Paulo; 2014.

Studies of transgenic animal models have allowed for the discovery of genes involved in human pituitary embryogenesis and the genetic etiology of hypopituitarism. However, the genetic causes of most cases of congenital hypopituitarism, especially those associated with an ectopic posterior pituitary, remain poorly defined. Mutations in the gene *PROP1* are the most common genetic causes of hypopituitarism described to date, and are always associated with an ectopic posterior pituitary. Studies to elucidate the molecular mechanisms of *Prop1* mutations in mice have demonstrated the involvement of the Notch signaling pathway, including its downstream target *Hes1*. The *HES1* gene encodes a transcription factor that participates in early stages of pituitary development and is involved in posterior pituitary morphogenesis. *Hes1* knockout mice exhibit a hypoplastic anterior pituitary and absence of a posterior pituitary. Conversely, constitutive expression of *Hes1* is associated with hypopituitarism. Since an ectopic posterior pituitary is commonly found in congenital hypopituitarism and the *HES1* gene may be related to its pathophysiology, the coding region of gene *HES1* was screened in 192 patients with congenital hypopituitarism. A heterozygous allelic variant c.578G>A (p.G193D) was identified in a patient with congenital hypopituitarism associated with an ectopic posterior pituitary. Assessment by MutationTaster, a bioinformatic tool for in silico prediction of functional effect of missense variants, suggests that substitution of glycine (a highly conserved amino acid in this position among mammals) for aspartic acid is deleterious. In the genetic study of family members, we identified four apparently normal siblings with the same variant, two of which have discrete changes in their pituitary MRI. In conclusion, we described a new allelic variant in the gene *HES1*, absent in large databases and healthy Brazilian controls, but present in the unaffected siblings. *In vitro* functional studies are needed to clarify the biological effect of this variant. A complex pattern of inheritance with incomplete penetrance is possible in this case, as it has already been described in other genes associated with hypopituitarism. In an attempt to elucidate the genetic cause of hypopituitarism in the family described, DNA samples of this patient and his family were submitted to exome sequencing, but results are inconclusive at this time.

Descriptors: Hypopituitarism/congenital; Hypopituitarism/genetics; Pituitary gland, posterior/abnormalities; Dwarfism, pituitary; Pituitary gland/embryology; Basic helix-loop-helix transcription factors; Embryonic development; Transcription factors.

1 INTRODUÇÃO

1 INTRODUÇÃO

1.1 O desenvolvimento hipofisário

A hipófise é uma glândula localizada na sela túrcica do osso esfenoide, na base do crânio, que coordena vários processos fisiológicos importantes do organismo por meio da produção e secreção de hormônios tróficos com ação em órgãos periféricos. Sua função está sob controle do sistema nervoso central (SNC) por meio de neuropeptídeos hipotalâmicos que atingem a hipófise pela haste hipofisária e pelo mecanismo de retroalimentação negativa exercido pelos hormônios periféricos produzidos em seus órgãos-alvo (Figura 1).[1]

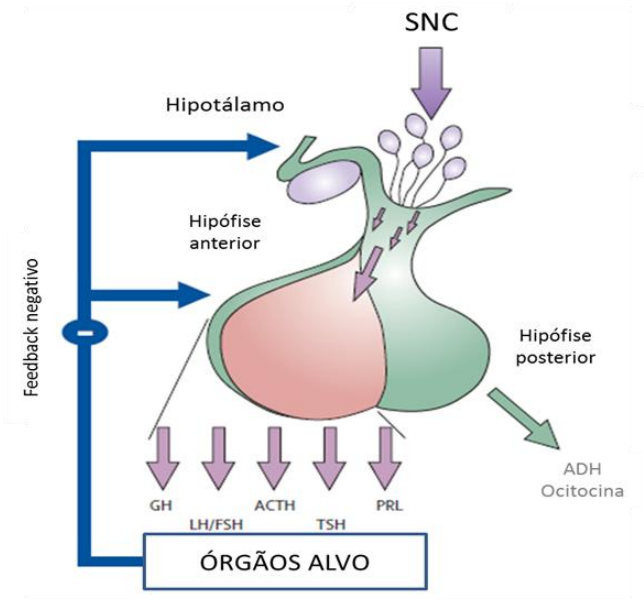

Figura 1 - Esquema representativo da regulação do eixo hipotálamo-hipófise-alvo periférico (adaptado Schneider *et al*., 2007).[1]

Esta glândula é composta de duas estruturas anatômicas distintas: a adeno-hipófise e a neuro-hipófise. A adeno-hipófise é composta pelo lobo anterior, pelo lobo intermediário e pela parte tuberal. O lobo anterior se diferencia em 5 linhagens celulares produtoras de hormônios: o corticotrofo produz hormônio adrenocorticotrófico (ACTH); o tireotrofo produz hormônio tireotrófico (TSH); o somatotrofo produz hormônio do crescimento (GH); o lactotrofo produz prolactina (PRL), e o gonadotrofo produz hormônio luteinizante (LH) e hormônio folículo-estimulante (FSH). O lobo intermediário se diferencia em melanotrofo que produz hormônio melanotrófico (MSH) em vários mamíferos, entretanto, em humanos, normalmente, involuiu no terceiro trimestre da gestação, deixando apenas vestígios rudimentares dispersos nos lobo anterior e posterior. A parte tuberal envolve a eminência média e a haste infundibular do hipotálamo, e representa uma fina camada de células de função pouco conhecida, mas a presença de receptores de melatonina sugere a participação na regulação fotoperiódica da secreção dos hormônios hipofisários.[2]

A neuro-hipófise é composta pelo lobo posterior, eminência média e infundíbulo. O lobo posteiror é constituído de prolongamentos axonais de neurônios magnocelulares dos núcleos paraventricular e supraóptico hipotalâmicos, que armazenam e secretam hormônio antidiurético (ADH) e ocitocina. A eminência média é a região que recebe os prolongamentos axonais dos neurônios parvocelulares hipotalâmicos, que liberam neuropetídeos, que são transportados pela circulação porta-hipofisária até a adeno-hipófise e

regulam sua função. O infundíbulo é composto por vasos da circulação porta e tratos nervosos, e, junto com a parte tuberal que o envolve, forma a haste hipofisária.[2]

A hipófise se origina do folheto embrionário ectodérmico, sendo que de duas regiões diferentes, do ectoderma oral e do neuroectoderma. Um espessamento do ectoderma oral forma a placa hipofisária, que sofre uma invaginação, originando a bolsa de Rathke, primórdio da adeno-hipófise. Uma pequena porção ventral da bolsa de Rathke (*rostral tip*) origina a parte tuberal, uma pequena porção posterior origina o lobo intermediário e o restante, o lobo anterior. O diencéfalo ventral, derivado do neuroectoderma, sofre uma evaginação gerando o infundíbulo e o lobo posterior (Figura 2). O desenvolvimento da hipófise tem sido estudado em várias espécies de animais e se demonstrou extremamente conservado entre os vertebrados, portanto, se infere que o seja semelhante em humanos.[3,4]

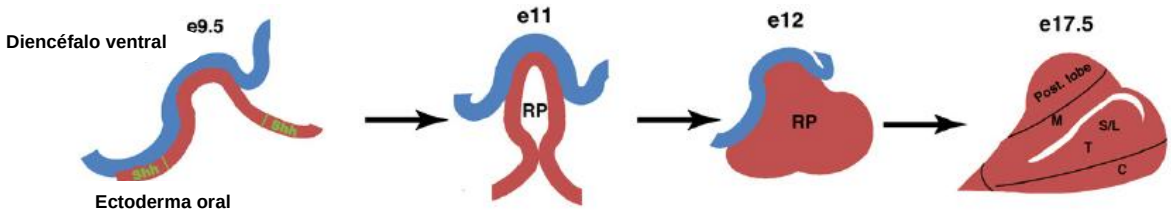

Figura 2 - Representação da embriogênese hipofisária de camundongos (adaptado Romero *et al.*, 2009).[5] RP= bolsa de Rathke

Sendo assim, a adeno-hipófise e a neuro-hipófise, apesar de distintas em origem e função, são interdependentes durante e após a embriogênese. Durante o desenvolvimento, moléculas sinalizadoras do diencéfalo ventral, como *Bmp4*, *Fgf8*, *Fgf10*, *Fgf18* e *Wnt5a*, e do ectoderma oral, como *Shh*, são essenciais para indução e manutenção da bolsa de Rathke, assim como para regionalização da diferenciação celular da adeno-hipófise.[4]

A organogênese hipofisária resulta de uma complexa interação de vias de sinalização, levando a uma expressão coordenada de fatores de transcrição em período e região específicos, e um balanço adequado entre proliferação e diferenciação celular (Figura 3). Uma parcela destes componentes genéticos foram elucidados com o isolamento de genes em modelos animais normais e com baixa estatura, principalmente os camundongos *Snell* e *Ames*, mais bem descritos posteriormente.[6,7] A partir disto, a construção de animais transgênicos com mutações em genes específicos auxilia na compreensão da função destes genes e no estabelecimento de uma hierarquia gênica.[4,8]

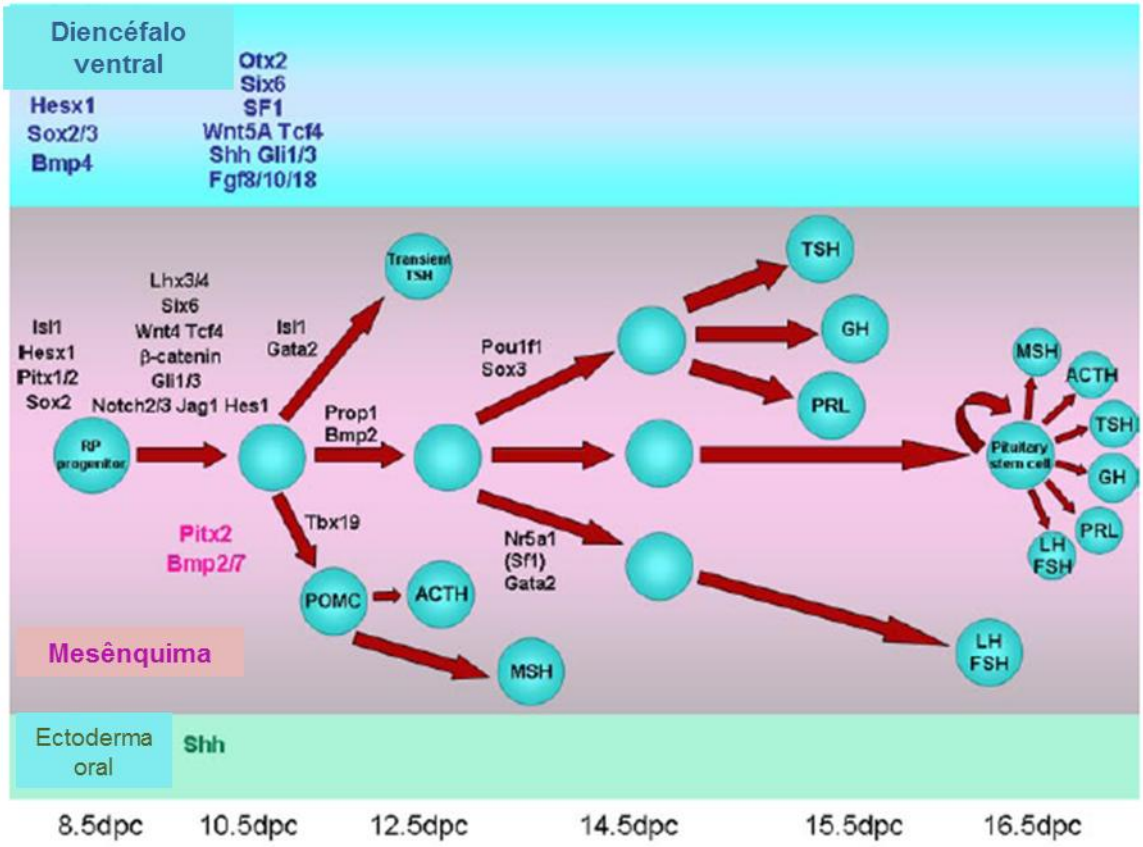

Figura 3 - Representação gráfica da cascata de genes envolvidos no desenvolvimento hipofisário (adaptado de Kelberman D, 2009).[4]

1.2 Hipopituitarismo congênito

O hipopituitarismo congênito é um grupo heterogêneo de doenças com etiologia pouco definida. Os dados epidemiológicos são escassos. A prevalência de deficiência de hormônio do crescimento (DGH) de início na infância, manifestação clínica inicial mais comum do hipopituitarismo, varia entre 1:3.480 e 1:30.000 crianças. Em um estudo belga, a prevalência de DGH encontrada foi de 1:5.600 crianças, sendo 35% de etiologia adquirida, 20% congênita, 4% associada a síndromes e 41% idiopática.[9] A prevalência de DGH

de origem genética é estimada em, aproximadamente, 1:4.000 a 1:10.000 nascidos vivos.[10,11]

A heterogeneidade destas doenças ocorre sob vários aspectos. A apresentação clínica inicial mais comum é baixa estatura na infância por DGH, mas pode se manifestar com sinais e sintomas decorrentes de outras deficiências hormonais hipofisárias isoladas ou combinadas com gravidade variável e, frequentemente, evolui de forma progressiva com o aparecimento de novas deficiências hormonais (Tabela 1). A idade de apresentação, geralmente, é no período da infância, mas pode simular uma doença adquirida com início na vida adulta.[5,12]

Tabela 1 - Principais manifestações clínicas das deficiências hormonais hipofisárias de acordo com a idade de apresentação.

Deficiências	Infância	Adulto
GH	Déficit de crescimento Micropênis Hipoglicemia - convulsões	Diminuição da massa e força muscular Aumento da gordura visceral Diminuição da massa óssea Fadiga Diminuição da qualidade de vida
TSH	Retardo cognitivo Déficit de crescimento	Cansaço Ganho de peso Rouquidão Pele seca Constipação Intolerância ao frio Lentidão de raciocínio
LH/FSH	Atraso ou ausência de puberdade Micropênis/criptorquidia	♀ amenorreia/oligomenorreia, dispareunia, infertilidade, osteoporose ♂ perda da libido, impotência sexual, alteração do humor e queda dos pelos corporais, diminuição da força muscular, osteoporose
ACTH	Hipoglicemia - convulsões Crise adrenal	Fadiga/fraqueza Tonteira Náuseas e vômitos Anorexia Palidez Hipotensão Perda de peso
ADH	Poliúria e polidipsia	Poliúria e polidipsia

O hipopituitarismo congênito está, frequentemente, associado a alterações morfológicas da região hipotálamo-hipofisária, identificadas na ressonância magnética (RM) da sela túrcica como hipoplasia da adeno-hipófise, neuro-hipófise ectópica (NE) e haste hipofisária afilada ou não visualizada. Além de estar associado a outras malformações, principalmente cerebral (como displasia septo-óptica, por exemplo), craniofacial e ocular.[13-15] Os pacientes que apresentam NE associada à ausência de haste são mais graves do ponto de

vista endocrinológico com deficiência múltipla de hormônios hipofisários.[16-18] A NE é considerada um marcador de disfunção hipofisária e, até o momento, sua origem permanece controversa.[19]

1.2.1 Etiologia do hipopituitarismo congênito

Existem duas teorias aventadas para a etiologia do hipopituitarismo congênito. A teoria do trauma, em que a transecção mecânica da haste durante o parto complicado com apresentação pélvica leva à perda do estímulo hipotalâmico e, consequentemente, ao hipopituitarismo, e a neuro-hipófise pode adquirir uma posição ectópica, acima do coto da haste. A teoria da malformação é baseada em defeito do desenvolvimento hipofisário, que leva ao hipopituitarismo e à incompleta migração da neuro-hipófise. Inicialmente, estudos demonstraram uma alta prevalência de parto pélvico nos pacientes com hipopituitarismo, sugerindo a implicação do trauma de parto na patogênese desta doença.[15,20-22] Em seguida, vários trabalhos observaram a associação de hipopituitarismo com história de consanguinidade, casos familiares e outras malformações, direcionando a etiologia para anormalidades em genes relacionados ao desenvolvimento desta região.[23-26] Como estudos recentes mantêm uma clara associação entre o aumento da prevalência de apresentação pélvica no parto dos pacientes com hipopituitarismo congênito, discute-se se esta alteração pode ser um efeito e não a causa da alteração do desenvolvimento embriológico desta glândula.[26]

O conhecimento dos mecanismos moleculares do desenvolvimento da hipófise e do hipotálamo possibilitou um grande avanço na definição da etiologia genética do hipopituitarismo congênito.[4,12] Inicialmente, a descoberta de mutações em componentes da secreção do *GH* propiciou o diagnóstico molecular de casos de déficit isolado de *GH*. Em 1981, mutações no gene do *GH1* começaram a ser identificados nestes pacientes e, em 1996, mutações no *GHRHR* causadoras de DGHI foram identificadas.[27,28]

Em 1988, a clonagem de uma proteína nuclear que se ligava ao promotor do *GH*, atualmente conhecida como *Pou1f1*, propulsionou um período de grandes descobertas em relação aos fatores de transcrição envolvidos com a embriogênese hipofisária.[29,30] Em 1990, Li *et al*. encontraram uma mutação missense p.W261C em homozigose no gene *Pou1f1* causadora do nanismo no camundongo *Snell.*[31] A abordagem de comparação fenotípica entre espécies (camundongo e humano) permitiu o diagnóstico molecular de hipopituitarismo congênito em humanos causado por mutações nos genes *POU1F1* em 1992.[32] Seguindo esta mesma abordagem comparativa, a causa do nanismo do camundongo *Ames*, com a identificação de mutação no gene *Prop1* em 1996, propiciou a descoberta de mutações no gene *PROP1* em humanos em 1998.[7,33]

Desde então, camundongos transgênicos têm sido muito utilizados como uma ferramenta para o estudo do desenvolvimento hipofisário e a seleção de genes candidatos para investigação no hipopituitarismo congênito.[3,4,34] Em 1998, Dattani *et al*. demonstraram mutações no gene *HESX1*/*Hesx1* em humanos e camundongos associadas com displasia septo-óptica e

hipopituitarismo.[35] Em 1995, foi descoberto o papel do *Lhx3* no desenvolvimento hipofisário dos camundongos e, em 2000, foram relatadas mutações no gene *LHX3* relacionadas à deficiência múltipla hipotálamo-hipofisária.[36,37] Em 2001, mutações no gene *LHX4* foram descritas em humanos.[38] Em 1996, a duplicação da região Xq26-27 foi identificada em uma família com DGHI e retardo mental com herança ligada ao X, e a casualidade relacionada ao aumento da dose do gene *SOX3* foi estabelecida apenas em 2004.[39,40] Mutações no gene *SOX2* foram identificadas em casos de hipopituitarismo associado a alterações oftalmológicas em 2006.[41] Em 2008, mutações no gene *OTX2* foram associadas a hipopituitarismo, anteriormente descritas apenas em síndromes de anoftalmia/microftalmia.[42] Em 2003, mutações no gene *GLI2* foram identificadas em pacientes com características de holoprosencefalia associadas a anomalias hipofisárias.[43] Segue, abaixo, uma figura ilustrando a cronologia das descobertas de mutações genéticas relacionadas ao hipopituitarismo em humanos (Figura 4).

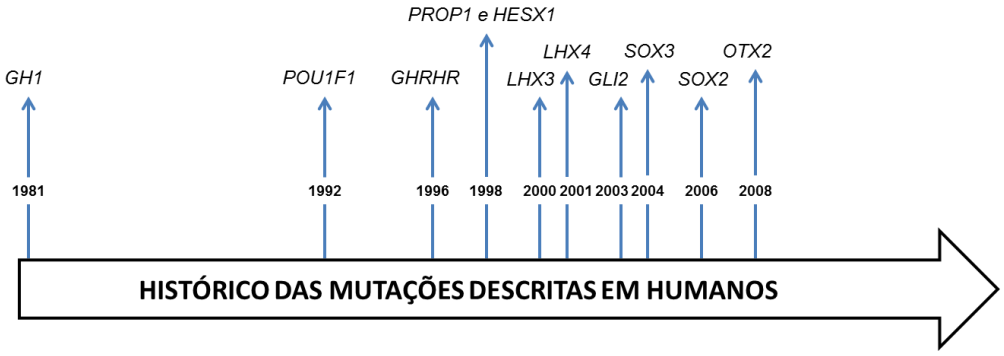

Figura 4 - Cronologia das primeiras descrições de mutações genéticas causadoras de hipopituitarismo congênito em humanos.

O grupo do desenvolvimento do HC-FMUSP possui um ambulatório de deficiência de GH que acompanha cerca de 250 pacientes com hipopituitarismo congênito e tem uma linha de pesquisa direcionada ao esclarecimento da etiologia genética destes casos, visando a uma melhoria do diagnóstico, acompanhamento e aconselhamento genético destes pacientes. Desta coorte de pacientes, 26 apresentam diagnóstico molecular definido, sendo: 10 casos de mutações no *PROP1*, 7 casos de mutações no gene *GH1*, 6 casos de mutações no *GHRHR*, 3 casos de mutações no *GLI2*, 2 casos de mutações no *HESX1* e 1 caso de mutação no *OTX2.*[44-53] Os genes *GHRH*, *LHX3*, *LHX4*, *SOX2* e *SOX3* foram estudados, mas não foram identificadas mutações.[54,55]

Entretanto, a maioria das mutações em genes conhecidos até o momento representam causas raras de hipopituitarismo.[56] A mutação no gene *PROP1* é a causa genética mais comum de hipopituitarismo em humanos, responsável por 50% dos casos familiares, e entre 1 e 13% dos casos esporádicos descritos.[57,58] Seu padrão de herança é recessivo. A apresentação clínica é com deficiência de GH, TSH, PRL e LH/FSH de início, e gravidade variável e evolução tardia de déficit de ACTH.[34] A morfologia hipofisária é variável em relação ao tamanho da adeno-hipófise que pode estar hipoplásica, normal ou hiperplásica e variar durante a evolução do paciente, a neuro-hipófise é sempre tópica e a haste é normal.[46] A natureza evolutiva das deficiências hormonais foi bem caracterizada, indicando a necessidade de monitorização contínua destes pacientes.[33,45]

É importante notar que as mutações em genes que participam de estágios precoces do desenvolvimento hipofisário, como *HESX1*, *SOX2*, *SOX3*, *LHX3*, *LHX4*, *OTX2* e *GLI2*, geralmente, apresentam alterações morfológicas da hipófise, características sindrômicas e malformações extra-hipofisárias associadas ao fenótipo endócrino em comparação com genes envolvidos em estágios mais avançados, como *PROP1* e *POU1F1.*[4,12] O exame de imagem da região hipotálamo-hipofisária e o perfil hormonal associado às características clínicas dos pacientes portadores de hipopituitarismo nos orientam na seleção de genes para estudo para definição da etiologia molecular (Figura 5).[8,48]

Nota-se que grande parte dos casos de hipopituitarismo congênito com etiologia definida apresenta uma neuro-hipófise tópica, embora a maioria dos casos esteja associada à NE.[48] Os modelos animais com alteração do desenvolvimento da neuro-hipófise e hipopituitarismo são raros para seleção de genes para estudo molecular em humanos pela abordagem comparativa de fenótipo entre as espécies.[3]

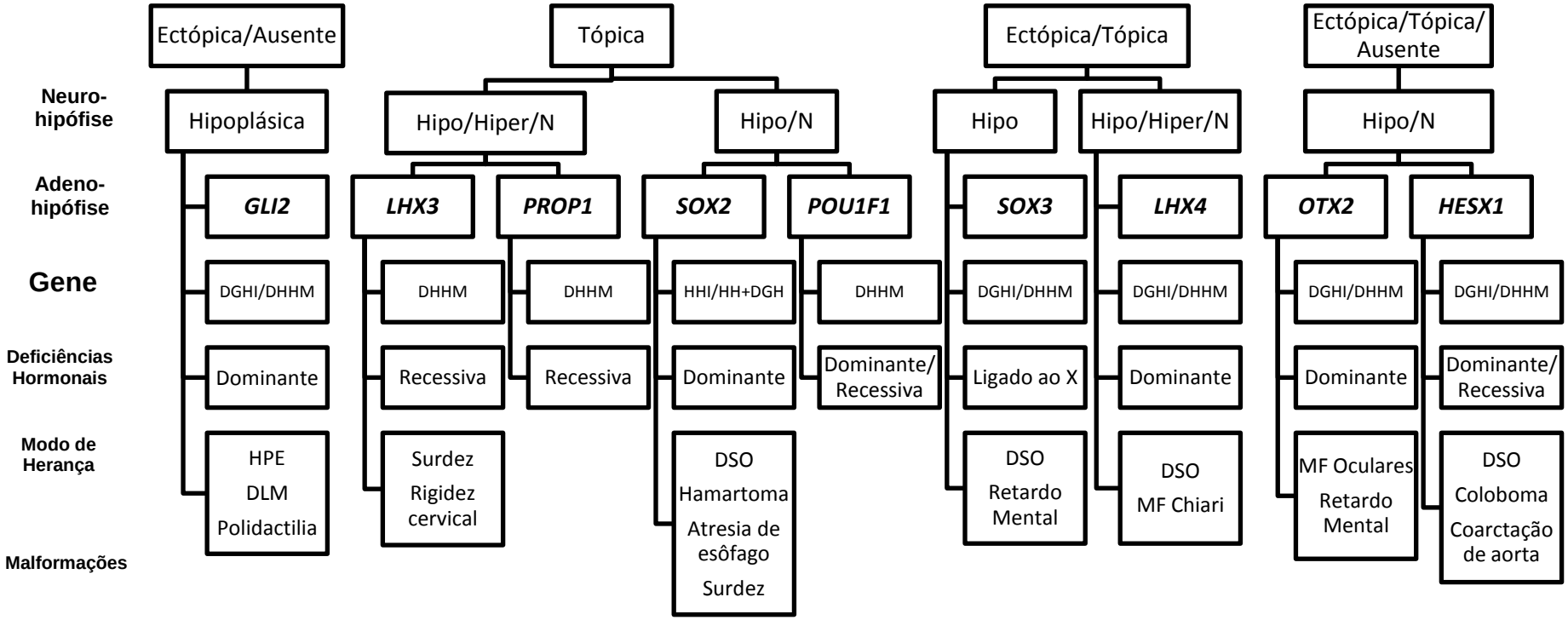

Figura 5 - Guia para seleção de gene para estudo molecular em pacientes com hipopituitarismo congênito baseado nas características clínicas, de imagem (presença e posição da neuro-hipófise e tamanho da adeno-hipófise), modo de herança dos pacientes com hipopituitarismo congênito de acordo com o gene mutado. Hipo- hipoplásica; Hiper- hiperplásica; N- normal; DGHI- deficiência isolada de hormônio do crescimento; DHHM- deficiência hipotálamo-hipofisária múltipla; HH- hipogonadismo hipogonadotrófico; HHI- hipogonadismo hipogonadotrófico isolado; HPE- holoprosencefalia; DLM- defeitos de linha média; DSO- Displasia septo-óptica; MF- malformação.

1.3 Gene candidato para hipopituitarismo: *HES1*

Estudos direcionados à compreensão dos mecanismos moleculares responsáveis pela alteração morfológica da hipófise nos camundongos Ames (com mutação espontânea do gene *Prop1*) evidenciaram a participação de membros da via de sinalização Notch na embriogênese hipofisária.[59,60] Dentre estes estudos, a Dra. Sally Camper, em colaboração com o Instituto Riken japonês, criou bibliotecas de cDNA de hipófise de camundongos selvagens e Ames dissecadas e coletadas durante o período embriológico (e12.5 e e14.5).[61]

A via de sinalização Notch é um mecanismo evolutivamente conservado de comunicação intercelular que regula várias etapas do processo de desenvolvimento embriológico, como proliferação, diferenciação, determinação celular, apoptose e morfogênese. Um relevante mecanismo de comunicação intercelular desta via é chamado inibição lateral, em que uma célula inibe suas células vizinhas de se diferenciarem no mesmo tipo celular e permitem a produção de uma diversidade de tipos celulares a partir de células equivalentes.[62] A sinalização ocorre quando o ligante (Delta ou Jagged) de uma célula diferenciada se liga ao receptor Notch na célula vizinha, e desencadeia a clivagem e a liberação do domínio intracelular do Notch (NICD) que se transloca para o núcleo, em que interage como complexo ativador que age em genes alvo (Figura 6).[63,64] Os genes alvo mais conhecidos desta via fazem parte da família *helix-loop-helix – hairy and Enhancer of Split* (HES) e agem, principalmente,

como fatores de transcrição repressores de genes envolvidos com a diferenciação celular.

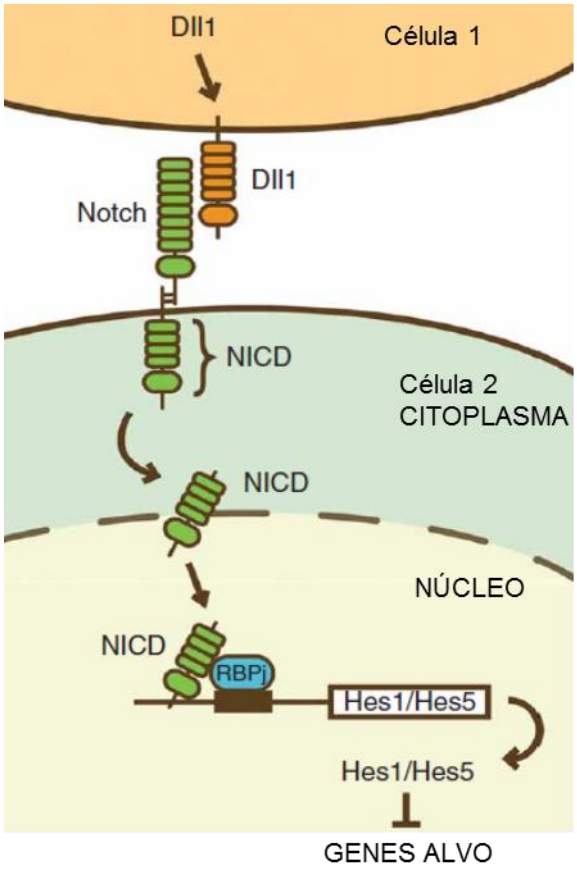

Figura 6 - Esquema resumido da via de sinalização Notch. A célula diferenciada expressa o ligante Dll1 na membrana plasmática. Após ativação do receptor Notch, ocorre a liberação de seu domínio intracelular (NICD), que se transloca para o núcleo, forma um complexo com o fator de transcrição RBPj, e ativa a transcrição de *Hes1* e *Hes5*. Estes, por sua vez, irão reprimir a expressão de genes alvo relacionados à diferenciação celular (adaptado de Kageyama *et al.*, 2008).[62]

O gene *HES1* (*hairy and enhancer of split – homologue 1*) é um gene homólogo do gene *hairy* da *Drosophila melanogaster* que codifica uma proteína da família *helix-loop*-helix. O gene *hairy* participa no estabelecimento de

segmentos durante a embriogênese, e funciona negativamente na determinação do padrão de sensorial das cerdas da mosca adulta durante a fase de larva. Em mamíferos, o *Hes1* se expressa em vários tecidos durante o período embrionário e na fase adulta.[65,66]

Em humanos, o gene *HES1* (OMIM 139605) está localizado no cromossomo 3q28-q29,[67] que contém 4 éxons e codifica uma proteína de 280 aminoácidos, que contém um domínio de ligação ao DNA denominado *basic*, um domínio de dimerização, *helix-loop-helix*, um domínio de seleção de parceiros para heterodimerização denominado *orange* e um tetrapeptídeo WRPW em sua porção carboxiterminal, sítio de ligação a corepressores da família TLE (*Transducin-like enhancer of split* - ortólogos do *Groucho*) (Figura 7).[68] Sua função predominante é como um repressor da transcrição de genes ligados à diferenciação celular, embora possa exercer um papel ativador em determinadas situações, dependendo dos fatores correpressores ou coativadores com os quais interage.[69-71]

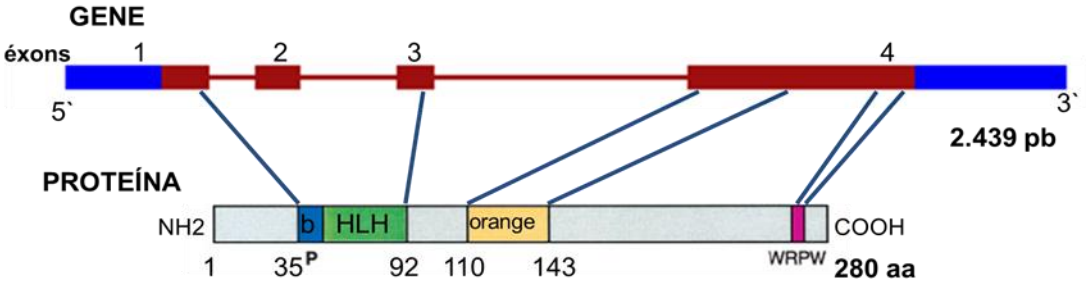

Figura 7 - Modelo representativo da estrutura do *HES1* (gene e proteína). (b=domínio *basic*, HLH=domínio *helix-loop-helix*, WRPW= tetrapeptídeo que se liga a correpressores).

O *Hes1* é um gene-alvo conhecido da via de sinalização Notch, entretanto, sua ativação também ocorre por outras vias ligadas ao desenvolvimento como *Shh*, *Wnt* e *EGF.*[72,73] Este fator de transcrição apresenta importante função na manutenção de células progenitoras e na determinação celular,[59,74] e está envolvido no desenvolvimento do sistema nervoso, sistema endócrino, sistema biliar, pâncreas, sistema hematopoiético, retina, ouvido, dentre outros.[68]

Na hipófise, o *Hes1* se expressa em fases precoces de seu desenvolvimento entre o dia embrionário 10.5 e 16.5 em camundongos, inicialmente de forma difusa na bolsa de Rathke e no diencéfalo ventral com redução progressiva à medida que a glândula vai se diferenciando, até ficar quase indetectável,[75] se mantendo apenas nas células progenitoras periluminais durante a fase adulta.[76] Além disso, um estudo com camundongos transgênicos revelou algumas funções sobrepostas entre os genes *Hes1* e *Prop1* no desenvolvimento hipofisário, principalmente na orientação do movimento das células durante o processo de diferenciação celular.[77]

Para investigar a função do gene *Hes1* na embriogênese dos mamíferos, foram construídos camundongos com nocaute deste gene por meio da introdução de um cassete de neomicina na posição dos 3 primeiros éxons do gene em células tronco embrionárias por recombinação homóloga. Esta mutação é incompatível com a vida, pois a maioria dos camundongos apresenta defeitos graves da neurulação, como exencefalia e anencefalia, além de malformações craniofaciais associadas.[78] Os camundongos heterozigotos para o nocaute são férteis e não apresentaram alterações no primeiro ano de vida.[79]

A análise da hipófise dos camundongos com nocaute do gene *Hes1* no dia embrionário 17.5 revelou a redução ou ausência do lobo posterior e a diminuição do lobo anterior com redução de todos os tipos celulares, principalmente às custas de uma diminuição na proliferação, mas também relacionado a precoce saída do ciclo celular e depleção de células progenitoras (Figura 8).[75,80,81] Além disso, foram observadas a ausência de melanotrofos no lobo intermediário e a redução ou ausência da parte tuberal da adeno-hipófise, ambos os achados de significado indeterminado. A hipoplasia ou aplasia do lobo posterior da hipófise pode ser explicada por uma anormalidade da migração dos neurônios hipotalâmicos produtores de ADH que se projetam numa região lateral ao seu alvo habitual, que seria a eminência média e o lobo posterior da hipófise.[82]

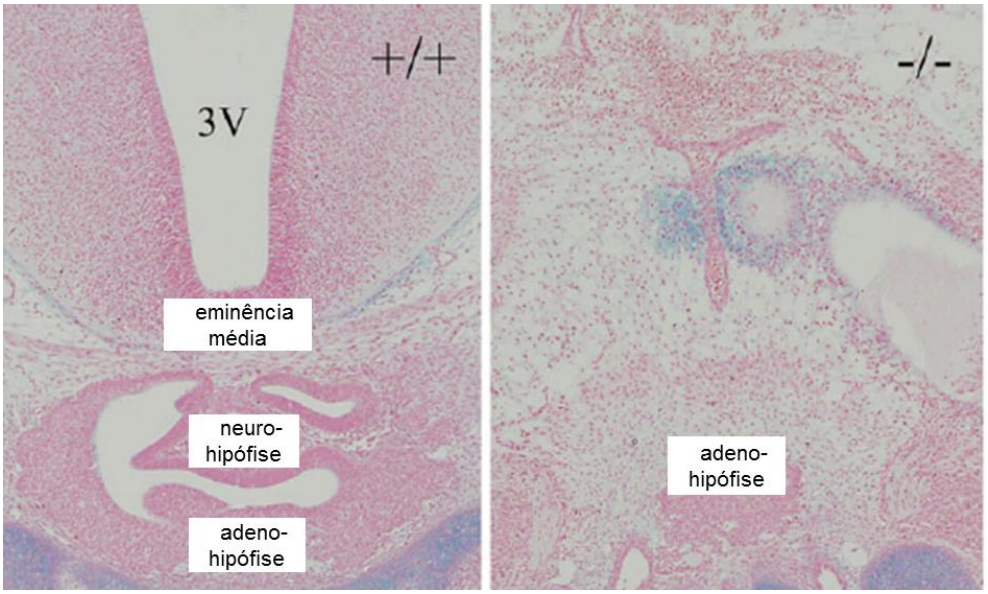

Figura 8 - Cortes coronais de hipófise de camundongo selvagem (+/+) e nocaute para o gene *Hes1* (-/-) no dia embrionário 17.5 corados com alcian blue e nuclear fast red, demonstrando ausência do lobo posterior e hipoplasia do lobo anterior no *Hes1* (-/-), estruturas bem evidentes no *Hes1* (+/+). (Adaptado de Akimoto *et al.*)[80] (3V= terceiro ventrículo).

A avaliação da expressão mantida de *Hes1* em células diferenciadas na hipófise foi obtida em dois estudos. Zhu e colaboradores criaram um camundongo transgênico que mantinham a expressão da via de sinalização *Notch* e, consequentemente, *Hes1* em células que expressavam *Pou1f1* (somatrotofo, tireotrofo e lactotrofo). Este camundongo apresentava nanismo pós-natal e hipoplasia da hipófise anterior com redução proeminente da expressão de GH, TSH e PRL, demonstrando que esta expressão sustentada inibiu a diferenciação terminal das células precursoras da linhagem *Pou1f1.*[59] Raetzman e colaboradores criaram um camundongo transgênico que expressavam *Hes1* sob controle do promotor *αGSU*, levando à permanência de sua expressão em tireotrofo e gonadotrofo. Estes camundongos apresentavam uma dismorfologia da luz da bolsa de Rathke com a presença de uma fenda, mas o tamanho da glândula não variou em relação ao selvagem no dia embrionário e 18.5, e observaram a diminuição da detecção de TSH, LH e FSH, indicando, também, uma falência na diferenciação.[75]

Em resumo, o *Hes1* participa de estágios precoces do desenvolvimento hipofisário e está envolvido com a morfogênese da neuro-hipófise em camundongos. O nocaute em homozigose com perda da função do gene *Hes1* causam alterações morfológicas da neuro-hipófise e hipoplasia da adeno-hipófise. Apesar dos camundongos com nocaute do gene *Hes1* serem inviáveis, a hipoplasia do adeno-hipófise e a diminuição da quantidade das células progenitoras sugerem que, se sobrevivessem, apresentariam ou evoluiriam com deficiências hormonais. A manutenção da expressão do gene *Hes1* após os

estágios iniciais da embriogênese hipofisária levam a deficiências hormonais pela inibição da diferenciação. Diante do exposto, selecionamos o gene *HES1* para avaliação em humanos com hipopituitarismo.

2 OBJETIVOS

2 OBJETIVOS

Diante do papel desempenhado pelo gene *HES1* em fases precoces do desenvolvimento hipofisário e das características fenotípicas exibidas pelos modelos animais com nocaute e expressão mantida deste gene, o objetivo deste trabalho é analisar a região codificadora do gene *HES1* em pacientes com hipopituitarismo congênito. Caso sejam encontradas novas variantes, correlacionar os achados moleculares com o fenótipo dos pacientes afetados, especialmente as características clínicas, os dados hormonais e a descrição da imagem à ressonância magnética da região hipotálamo-hipofisária.

3 MÉTODOS

3 MÉTODOS

3.1 Casuística

3.1.1 Considerações éticas

Este projeto foi aprovado pela comissão de ética para análise de projetos de Pesquisa – CAPPesq da Diretoria Clínica do Hospital das Clínicas e da Faculdade de Medicina da Universidade de São Paulo sob o protocolo n° 0088/10. Consentimento por escrito foi obtido de todos os pacientes ou responsáveis antes do início dos procedimentos da pesquisa.

3.1.2 Pacientes

Foram selecionados 192 pacientes com hipopituitarismo congênito sem diagnóstico etiológico estabelecido, acompanhados na Unidade de Endocrinologia do Desenvolvimento do Hospital das Clínicas da Faculdade de Medicina da Universidade de São Paulo. Os pacientes com mutação nos genes *GH1*, *GHRHR*, *PROP1* ou *HESX1* foram excluídos do estudo.

Os pacientes foram avaliados clinicamente no ambulatório da Unidade de Endocrinologia do Desenvolvimento do Hospital das Clínicas. A altura dos pacientes foi mensurada por meio de estadiômetro de precisão milimétrica, e o

escore de desvio-padrão (Z) da altura foi calculado usando padrões britânicos de referência.[83] O peso foi mensurado em balança digital comum. O grau de desenvolvimento puberal foi avaliado de acordo com a classificação de Tanner.[84,85] A idade óssea foi determinada pela análise de radiografia simples de mão e punho não dominante de acordo com o método de Greulich & Pyle.[86]

3.1.2.1 Avaliação hormonal

As dosagens hormonais foram realizadas no Laboratório de Hormônios e Genética Molecular LIM/42, utilizando-se o método de radioimunoensaio para dosagem sérica da testosterona (T) e do sulfato de dehidroepiandrosterona (SDHEA). As dosagens de estradiol (E2), gonadotrofinas (LH e FSH), T3, T4 total, T4 livre (T4L), TSH, prolactina (PRL) e cortisol foram realizadas por ensaio imunofluorométrico com kits AutoDelfia (Wallac, Turku, Finlândia). Inicialmente, a dosagem do GH foi determinada pelo método imunoradiométrico (IRME) e, a partir de 1994, pelo método imunofluorimétrico (IFME), com anticorpos monoclonais (AutoDELFIA, Wallac, Turku, Finland). As concentrações de IGF-1 e IGFBP-3 foram determinadas por radioimunoensaio (DSL. Webster, TX, USA) ou ensaio de quimioluminescência (IMMULITE, *Diagnostic Products Corporation* – DPC, Los Angeles, CA).

A avaliação hormonal hipofisária foi realizada por meio de dosagens séricas basais e testes dinâmicos. As dosagens basais de IGF-1, IGFBP-3, T (sexo masculino) ou E2 (sexo feminino), LH, FSH, SDHEA, cortisol, PRL, T3,

T4, T4L e TSH foram realizadas. O teste de estímulo da secreção de GH com a administração oral de clonidina (100 $\mu g/m^2$ de superfície corporal) com coletas de sangue para dosagem do GH nos tempos basal, 60, 90 e 120 minutos após a administração da medicação. O teste combinado que consiste na administração intravenosa de 0,05-0,1U/kg de peso de insulina regular, 200 μg IV de TRH e 100 μg de GnRH, com coletas de sangue periférico para dosagem de glicemia, GH, cortisol, TSH, PRL, LH e FSH nos tempos – 15 minutos e basal, 15, 30, 45, 60 e 90 minutos após a administração das medicações.

Deficiência de GH foi definida pelos valores máximos após os testes de estímulo com clonidina, e após hipoglicemia abaixo de 7ng/mL (IRME) e 3,3ng/mL (IFME).[87] Resposta de cortisol após hipoglicemia ou ACTH sintético foi considerada normal quando o pico foi maior ou igual a 18µg/dL. Deficiência de ADH foi considerada nos pacientes com densidade urinária menor que 1010 e volume urinário maior que 50 ml/kg em 24h e/ou naqueles com prova de privação hídrica compatível com diabetes insipidus neurogênico. Deficiência de TSH foi definida como T4L baixo associado a TSH normal ou baixo. Deficiência de gonadotrofinas é definido como T ou E2 baixos associado a LH e FSH normais ou baixos.

3.1.2.2 Avaliação por imagem

A região hipotálamo-hipófisaria foi avaliada por ressonância magnética (RM) utilizando-se um aparelho GE modelo Signa de 1,5 Tesla (Milwaukee, Wisconsin, USA) obtendo-se planos coronais e sagitais em T1 e T2 com tempo de repetição (TR) de 350 ms e tempo de eco (TE) de 20 ms. As imagens coronais foram obtidas usando cortes de 3 mm, com 10% de gap antes e após a administração intravenosa de gadolíneo. Todas as imagens de RM obtidas foram avaliadas pela Dra. Claudia Leite, responsável pelo setor de RM – neurorradiologia do Instituto de Radiologia do Hospital das Clínicas da Universidade de São Paulo.

3.1.3 Controles

Duzentos indivíduos adultos brasileiros de ambos os sexos, saudáveis e sem histórico de alteração do crescimento ou desenvolvimento, provenientes de um banco de DNA de controles do Laboratório de Hormônios e Genética Molecular- LIM/42, foram rastreados para as variantes alélicas identificadas no gene *HES1*.

3.2 Estudo Molecular

O estudo molecular foi realizado no Laboratório de Hormônios e Genética Molecular/LIM42 do Hospital das Clínicas da Faculdade de Medicina da USP.

3.2.1 Extração de DNA genômico

As amostras de DNA genômico foram obtidas a partir de sangue periférico ou esfregaço de mucosa oral de pacientes e indivíduos-controle pela técnica de *salting out.*[88]

Para a extração do DNA a partir de sangue periférico, foram coletados 15 mL de sangue venoso em ácido etileno diaminoacético (EDTA). O botão leucocitário foi obtido a partir da lise dos glóbulos vermelhos utilizando-se um volume de solução de lise (NH_4Cl a 114 mM, NH_4HCO_3 a 1 mM) duas vezes maior que o volume de sangue, incubado a 4°C por 30 minutos. O material foi centrifugado a 4°C durante 15 minutos a 4.000 g, sendo desprezado o sobrenadante. O procedimento da lise de glóbulos vermelhos foi repetido uma vez. O botão de células brancas foi suspenso em 9 mL de solução de lise de glóbulos brancos (NaCl 150 mM, Tris-HCl 10 mM, pH 8,0; EDTA 10 mM pH 8,0) com 180 μL de dodecilsulfato de sódio a 10% (SDS) (Sigma, St. Louis, MO, USA) e 150 μL de proteinase K na concentração de 10 mg/mL (Gibco BRL, Gaithersburg, MD, USA), e incubado a 37°C por 18 horas. Após este

período, foi adicionado 3,6 mL de solução saturada de NaCl a 6 M, seguido de agitação vigorosa durante 15 segundos e centrifugação por 15 minutos a 4.000 g. O sobrenadante foi transferido para outro tubo e o DNA foi precipitado acrescentando-se dois volumes de etanol absoluto gelado, homogeneizando-se, cuidadosamente, por inversão. O DNA precipitado foi retirado do tubo. Em seguida, lavado em etanol a 70% durante 5 minutos, repetindo-se a operação por mais três vezes. Finalmente, o DNA foi lavado em etanol absoluto, seguido de secagem por centrifugação a vácuo (Eppendorf, Concentrator 5301, Germany). Após o procedimento, o DNA foi ressuspenso em tampão TE a 10:0,1 (Tris-HCl 10 mM, pH 8,0; EDTA 0,1 mM, pH 8,0).

Após a coleta de esfregaço da mucosa oral, foi adicionado 200μL de TES (Tris HCl 10mM pH7,6; ETDA 1mM; SDS 0,6%) e 5μL de proteinase K (10μg/ml) aos tubos contendo o swab oral (escova) e incubado por 2 horas a 42°C. Após a incubação, a escova foi desprezada, obtendo-se um volume de ±250μL em que foi adicionado 42μL de NaCl saturado e, em seguida, realizada agitação manual vigorosa e centrifugação por 1 minuto a 15.000g. O sobrenadante foi transferido para um novo tubo e adicionou-se 2 volumes de etanol absoluto. Os tubos foram agitados por inversão e centrifugados por 1 minuto a 15.000g. O etanol absoluto foi descartado e foi adicionado 1mL de etanol 70% invertendo-se o tubo diversas vezes para lavar o DNA (pellet). Os tubos foram centrifugados por 1 minuto a 15.000g e desprezado o sobrenadante. A lavagem com etanol 70% foi repetida mais uma vez e seguida

por uma última lavagem com etanol absoluto. Após desprezar o sobrenadante, os tubos permaneceram abertos por 30 minutos para secagem e evaporação do etanol residual, e, a seguir, o pellet foi ressuspendido em 60μl de TE (10:0, 1).

A concentração do DNA extraído foi obtida por meio da leitura em um espectofotômetro no comprimento de onda de 260 nm. Para verificar a pureza da amostra do DNA, foi estabelecida que a relação ideal seria a de 1,8 entre as leituras, a densidade óptica de 260 (avalia a quantidade de DNA) e 280 nm (estima a contaminação por proteína). As amostras de DNA foram submetidas à eletroforese em gel de agarose 1% em TAE (Tris – acetato 0,004 M, EDTA 0,001 M, pH 8,0) a fim de verificar sua integridade.

3.2.2 Reação em Cadeia da Polimerase (*PCR*)[89]

O DNA genômico foi utilizado para amplificação da região codificadora do gene *HES1* (sequência de referência: ENSG00000114315/ NM_005524.3 por *PCR* utilizando-se oligonucleotídeos iniciadores (*primers*) específicos intrônicos (Tabela 2). O éxon 4 foi amplificado em 3 fragmentos devido ao conteúdo rico em CG.

As reações de amplificação foram realizadas em um volume total de 25μL, contendo: 100 a 300 ng de DNA genômico, 200μM de cada trifosfato de nucleotídeo (dNTPs), 15 pmol de cada *primer* específico, 2,5 U da enzima *Go Taq*® *DNA polymerase* diluída em 5μL da solução tampão estoque a *5x Green*

Go Taq® Reaction Buffer (éxons 1, 2, 3 e 4/2) ou *5x Colorless Go Taq® Reaction Buffer* (éxon 4/1 e 4/3) fornecidos pelo fabricante (Promega, Madison, WI). Na amplificação dos éxons 3 e 4/2, foi utilizado 2 µL de Betaína e, no éxon 4/1, região rica em GC, foi utilizado 2,5µL de *Enhancer Solution* (Invitrogen, Carlsbad, CA).

A *PCR* foi realizada em termociclador *MJ Research PTC-200* e consistiu nas seguintes etapas: desnaturação inicial a 94°C para éxon 1, 2 e 3 e a 98°C para éxon 4 por 6 minutos, seguida de 35 ciclos de desnaturação a 94°C para éxons 1, 2 e 3 e a 96°C para éxon 4 por 30 segundos, anelamento dos *primers* a 60°C por 30 segundos e fase de extensão a 72°C por 1 minuto, terminando com extensão final de 72°C por 10 minutos.

Tabela 2 - Pares de oligonucleotídeos iniciadores específicos intrônicos para a amplificação do gene *HES1*.

Éxon	Senso	Antissenso
1 e 2	5'-AAGTTTCACACGAGCCGTTC-3'	5'-AGAACGCAGTACCAGCGAGT-3'
3	5'-GGGGCTCACTTTCCTTTCTT-3'	5'-CTGAATGCCTCTCACAACCA-3'
4/1	5'-AGCTACAGGGAATCGGGAAG-3'	5'-AGCCGGTACCACCTGGAAG-3'
4/2	5'-ATCAATGCCATGACCTACCC-3'	5'-GAAGGTGACACTGCGTTGG-3'
4/3	5'-GAGAGGCGGCTAAGGTGTTT-3'	5'-AATTCAAATTCCACCAAAAGC-3'

As amostras amplificadas do gene *HES1* foram identificadas com a comparação com fragmentos de marcador de peso molecular *low DNA Mass Ladder®* observados em transiluminador ultravioleta após eletroforese em gel de agarose a 1% corado com brometo de etídio ou *SYBR Safe DNA Stain*.

Para análise da variante alélica intrônica c.293-5 C>T em controles, o fragmento da *PCR* do éxon 4/1 foi submetido à digestão enzimática (*PCR-Restriction Fragment Lenght Polymorphism*) com a enzima *PstI-HF*™ (New England Biolabs Inc.) a 37ºC por 2 horas de acordo com o protocolo do fabricante. A variante cria um sítio de restrição, dividindo o fragmento da reação de 597 pares de bases (pb) em dois fragmentos, um de 381 pb e outro de 216 pb.

3.2.3 Sequenciamento automático pelo método de Sanger[90]

Os produtos de *PCR* dos genes *HES1* (4,5µl) foram submetidos à purificação enzimática com a combinação das enzimas fosfatase alcalina de camarão e exonuclease I (*ExoSAP-IT*®, USB Corporation, Cleveland, OH, USA) com incubação a 37°C por 15 minutos seguido de 80°C por mais 15 minutos para inativação das enzimas. Após a purificação, o material foi submetido à reação de sequenciamento em termociclador utilizando o kit *ABI Prism*® *BigDye Terminator* (Perkin Elmer) com 1µl de Big Dye Terminator, 3µl do tampão de sequenciamento e 5 pmol de um dos *primers* específicos para cada reação e com as seguintes etapas do protocolo: 25 ciclos de 96º por 10 segundos, 50º por 5 segundos e 60º por 4 minutos. Os produtos desta reação foram precipitados segundo o protocolo do isopropanol/etanol. Este protocolo consiste na incubação com isopropanolol a 75% por 15 minutos, centrifugação por 30

minutos e retirada do sobrenadante, seguida de incubação com etanol a 70%, centrifugação por 15 minutos e retirada do sobrenadante. Após a secagem da placa, as amostras foram submetidas à eletroforese capilar em sequenciador automático *ABI Prism® 3100 Genetic Analyzer* (*Applied Biosystems*, Foster City, CA). O eletroferograma gerado foi analisado pelo programa Sequencher 4.9 (*Gene Codes Corporation*, Ann Arbor, MI, USA).

Todas as variantes alélicas encontradas foram confirmadas pelo sequenciamento de um novo produto de *PCR* com *primers* senso e antissenso, para afastar erros de incorporação de nucleotídeo durante a reação de amplificação.

3.2.4 Análise das variantes alélicas por bioinformática

Todas as variantes alélicas encontradas foram avaliadas para checar descrição prévia como polimorfismo com a busca em bancos de dados do *Genecards* (*www.genecards.org*), *1000 Genomes* (browser.1000genomes.org), *NCBI SNP Database* (www.ncbi.nlm.nih.gov/projects/SNP/) e *NHLBI GO Exome Sequencing Project (ESP)* (esp.gs.washington.edu/drupal/).

A conservação do aminoácido em diferentes espécies por meio de alinhamento foi avaliado pelo programa *UniProt* (www.uniprot.org/help/sequence-alignments). O potencial deletério da mutação foi avaliado pelas ferramentas *PolyPhen* (genetics.bwh.harvard.edu/pph2/),[91] SIFT (sift.jcvi.org),[92] *Mutation Taster* (www.mutationtaster.org)[93] e *SNAP*

(www.rostlab.org/services/SNAP).[94] A avaliação da predição de mudança do sítio de *splicing* foi avaliada pelos programas *GENSCAN* (*genes.mit.edu/GENSCAN.html*),[95] *BDGP Splice Site Prediction* (*www.fruitfly.org/seq_tools/splice.html*)[96] e *Human Splicing Finder* (*www.umd.be/HSF/*).[97]

3.2.5 Sequenciamento do exoma

3.2.5.1 Fase experimental

O sequenciamento do exoma foi realizado no *DNA Sequencing Core* da Universidade de Michigan, por meio de colaboração com a Dra. Sally Camper. As amostras do DNA genômico foram submetidas à fragmentação mecânica usando um ultrasonicador da Covaris. Em seguida, foram preparadas as bibliotecas destes fragmentos utilizando-se o sistema automatizado Apollo 324 e kits de reagentes específicos de acordo com os protocolos recomendados pelo fabricante (IntegenX Inc.). Esta etapa é responsável pelo isolamento e purificação dos fragmentos, reparo da ponta, ligação aos adaptadores e seleção dos fragmentos do DNA genomico de acordo com o tamanho desejado. Posteriormente, foi realizada captura e enriquecimento das regiões codificadoras (exoma) utilizando o sistema e reagentes Nimblegen SeqCap EZ v3 de acordo com os protocolos do fabricante (Roche Inc.). As amostras que atenderam ao controle de qualidade foram submetidas ao sequenciamento na

plataforma HiSeq 2000 (Illumina Inc., San Diego, CA, USA) na configuração "*paired-end reads*", gerando leituras de 100 nucleotídeos em cada extremidade dos fragmentos.

3.2.5.2 Fase computacional

As sequências lidas foram alinhadas com a referência do genoma humano Hg 19 NCBI utilizando o *software* BWA.[98] Após o alinhamento, foram removidas as leituras que se mapeavam em múltiplos locais do genoma[99] e as leituras duplicados (*software* PICARD).

Para a detecção das variantes alélicas (SNVs e pequenas inserções ou deleções – menores que 10 nucleotídeos), foi utilizada a ferramenta UnifiedGenotyper do *software* GATK versão 2.6-4,[100] após a recalibração dos escores de qualidades das bases e do realinhamento ao redor de inserções-deleções dos alinhamentos originais. A detecção das variantes alélicas foi realizada simultaneamente em múltiplas amostras (n=26), resultando em mais de 5 milhões de locais de variantes. Foram mantidas variantes em autossomos e cromossomos sexuais, e removidas variantes de locais com índice de qualidade menor que 30. Em seguida, foram selecionadas variantes raras pelos critérios: frequência alélica alternativa menor ou igual que 5% ou ausência em qualquer uma dos 3 bancos de dados públicos: Exome Sequencing Project, 1000 Genomes Project e dbSNP138. Posteriormente, foram removidas as variantes que apresentavam frequência alélica alternativa

maior que 10% em 233 exomas controles de indivíduos americanos sem doença hipofisária. A anotação funcional das variantes remanescentes após o processo inicial de filtragem foi feita pelo *software*, de acordo com 3 modelos de genes previstos (RefSEq, USCS e Ensembl). Foram selecionadas as variantes que potencialmente apresentassem maior impacto funcional, de acordo com os seguintes critérios: 1. variantes que determinam códons de parada de tradução (*nonsense*), 2. variantes que determinam alterações não sinônimas (*missense*), 3. variantes contendo inserções-deleções em regiões codificadoras e 4. variantes que determinam alterações em locais de *splicing* essenciais. As variantes *missense* foram também anotadas de acordo com modelos de predição *in-silico* do impacto funcional (Polyphen2 e SIFT), índice de conservação (GERP) e o índice de intolerância a variante rara (RVIS).

4 RESULTADOS

4 RESULTADOS

4.1 Características da casuística

Na distribuição por sexo da casuística, houve uma predominância do sexo masculino com uma relação de 1,8:1. A média de idade ao diagnóstico foi de 11,9 anos. A média do desvio-padrão da altura ao diagnóstico foi de -4,4 e a do índice de massa corpórea foi de -0,8. Cerca de um terço dos pacientes apresentam diagnóstico de DGHI e o restante, DHHM. Todos os pacientes apresentam deficiência de GH (100%), seguida pela deficiência de TSH (62%), LH/FSH (54%), ACTH (41%), ADH (7%) e prolactina (4%), como observado na tabela 4. A figura 7 representa a distribuição da casuística em relação à posição da neuro-hipófise na RM, demonstrando uma prevalência de NE de 71%.

A frequência de parto vaginal com apresentação pélvica foi de 23%. Neste grupo de pacientes, a frequência de NE foi de, aproximadamente, 82%, e o restante era composto por neuro-hipófise não visualizada (11%) e imagem indisponível (7%). Entretanto, 5 pacientes deste grupo apresentavam outras malformações associadas (pacientes 1, 23, 34, 92 e 135 do Anexo A), 3 pacientes apresentavam relato de consanguinidade (pacientes 47, 87 e 132 do Anexo A) e 1 paciente com história familiar de hipopituitarismo (paciente 141 do Anexo A). É importante salientar que o dado de apresentação está indisponível

em 39% dos casos (vide tabela no Anexo A). Além disso, observamos uma frequência de complicações de parto de 34%.

Em relação à história familiar, o relato de consanguinidade esteve presente em 9% dos casos. Casos familiares semelhantes foram referidos por apenas 4 pacientes, entretanto, casos familiares de baixa estatura foram citados por 45 pacientes (vide tabela no Anexo A). A descrição de outras malformações esteve presente em 18% dos casos, sendo 80% delas localizadas no SNC.

Tabela 3 - Análise epidemiológica dos dados clínicos dos pacientes com hipopituitarismo congênito.

Sexo (M : F)	**124 : 68**
Parto vaginal com apresentação pélvica – n (%)	**45 (23%)**
Complicações de parto[#] – n (%)	**65 (34%)**
Consanguinidade – n (%)	**17 (9%)**
Casos familiares – n (%)	**4 (2%)**
Idade*	**11,9 ± 6,9**
Z altura*	**-4,4 ± 1,7**
Z IMC*	**-0,8 ± 1,5**
DGHI: DHHM	**60 : 132**
Outras malformações – n (%)	**34 (18%)**

*média±desvio-padrão; [#]anóxia perinatal (Apgar baixo, cianose, necessidade de oxigenioterapia), sofrimento fetal, fratura durante o parto, uso de fórceps e parto vaginal com apresentação pélvica; DGHI=deficiência isolada de hormônio do crescimento; DHHM= deficiência múltipla hipotálamo-hipofisária.

Tabela 4 - Frequência das deficiências hormonais hipofisárias observadas na casuística.

	GH	TSH	LH/FSH	ACTH	ADH	PRL
n	192	119	103	78	14	8
%	100	62	54	41	7	4

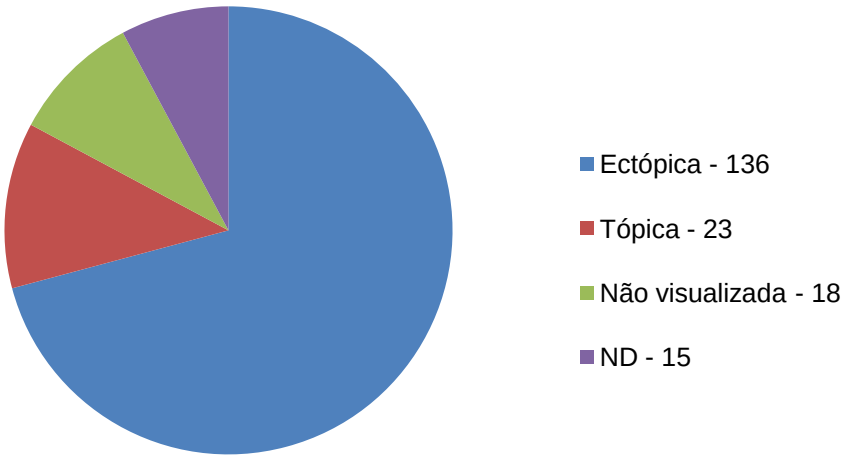

Figura 9 - Distribuição dos pacientes com hipopituitarismo congênito em relação à posição da neuro-hipófise na RM. (ND=imagem não disponível)

4.2 Análise molecular

A análise molecular dos éxons 1, 2 e 3 não revelaram alterações. Três variantes alélicas foram identificadas no éxon 4 do gene *HES1*, sendo dois polimorfismos e uma nova alteração.

4.2.1 Variante alélica c.741C>T

A variante alélica c.741C>T foi encontrada em 7 dos 192 pacientes portadores de hipopituitarismo congênito (pacientes 46, 55, 120, 123, 138, 155 e 171 do Anexo A), sendo que apenas um deles apresenta a variante em estado de homozigose (paciente 171). Assim, a variante apresenta uma frequência alélica de 2,1% nesta casuística. Esta variante é silenciosa (p.V247V), foi descrita em banco de dados de polimorfismo (dbSNP) com a referência rs7629144 e é validada com uma frequência alélica em torno de 3% na população. Sua frequência genotípica foi avaliada pelo *NHLBI GO Exome Sequencing Project (ESP)* em uma população de mais de 6.000 indivíduos e corresponde a 92,9% de C/C, 6,6% de C/T e 0,5% de T/T.

4.2.2 Variante alélica c.293-5C>T

A variante alélica intrônica c.293-5C>T foi encontrada em heterozigose num paciente com quadro de hipopituitarismo congênito com deficiência de GH, TSH e LH/FSH (paciente 39 do Anexo A). Filho de pais não consanguíneos, nascido de parto vaginal a termo, com apresentação pélvica com 3600g de peso e 49cm de comprimento. A imagem de RM da hipófise evidenciou hipoplasia de adeno-hipófise, neuro-hipófise ectópica e afilamento da haste hipofisária no terço distal, sem outras anormalidades cerebrais. Atualmente,

este paciente mora em Marabá-Pará, e faz reposição de levotiroxina e testosterona.

No estudo de segregação familiar, esta variante foi identificada nos 2 irmãos do paciente, ambos sem o fenótipo, e estava ausente em sua mãe. O rastreamento molecular do pai não foi possível por uma amostra inadequada. Além disso, a alteração estava ausente em 400 alelos de indivíduos-controle analisados na população brasileira.

Esta variante foi, recentemente, descrita em banco de dados de polimorfismo (dbSNP) pela referência rs148500265**,** pelo *1000 Genomes* e *NHLBI GO Exome Sequencing Project (ESP)*, com uma frequência alélica em torno de 0,4%, variando de 0,2% na população afro-americana a 0,6% na população europeia. Este nucleotídeo não é conservado entre as espécies, sendo esta troca comum em camundongo e coelho. A avaliação *in silico* não demonstrou alteração significativa no sítio de *splicing*.

4.2.3 Variante alélica c.578G>A

A variante alélica c.578G>A em heterozigose (Figura 10) foi encontrada em um paciente do sexo masculino com diagnóstico de hipopituitarismo congênito com deficiências de GH e TSH (paciente 36 do Anexo A), que acompanhava na Faculdade de Medicina de Marília (FAMEMA). Este paciente fazia reposição de levotiroxina e foi encaminhado para o HC-FMUSP para iniciar reposição de GH. O paciente nasceu de parto vaginal prolongado a termo

com 4200 g de peso, a apresentação do parto e o comprimento de nascimento não são recordados. Filho de pais não consanguíneos, de mãe com altura de 152,1 cm (Z da altura -1,7) e pai falecido de complicações do alcoolismo com altura estimada de 170 cm (Z da altura -0,7). Na primeira avaliação clínica no HC-FMUSP aos 15 anos e 7 meses, ele apresentava altura de 126,1 cm (Z da altura -5,9) e peso 22,9 Kg (Z do peso -3,7), ausência de caracteres sexuais secundários e idade óssea de 7 anos. Ele também apresentava, ao exame físico, um hemangioma plano de face e gengiva. Nesta ocasião, seus exames revelaram baixos valores de IGF-1 (31 ng/ml) e testosterona (<10ng/dL), e uma resposta inadequada do GH (pico de GH 0,39 ng/ml) após estímulo com clonidina e do LH (pico de 0,9UI/L) após estímulo com GnRH. Neste momento, foi iniciada a reposição de GH recombinante 0,1UI/kg/d apresentando uma velocidade de crescimento de 10 cm no 1º ano de tratamento. Sua avaliação pela RM de hipófise revelou hipoplasia de adeno-hipófise, neuro-hipófise ectópica junto ao hipotálamo e haste hipofisária não visualizada. O paciente não apresentou puberdade espontânea e foi iniciada a reposição de testosterona aos 18 anos e 10 meses. Ele foi acompanhado no ambulatório do HC-FMUSP até os 19 anos, depois continuou seguimento na FAMEMA. Na evolução, durante acompanhamento na FAMEMA, apresentou deficiência de ACTH. Atualmente, com 34 anos, está em tratamento com levotiroxina, prednisona e testosterona, apresenta uma altura final de 162,2 cm (Z de altura -1,9).

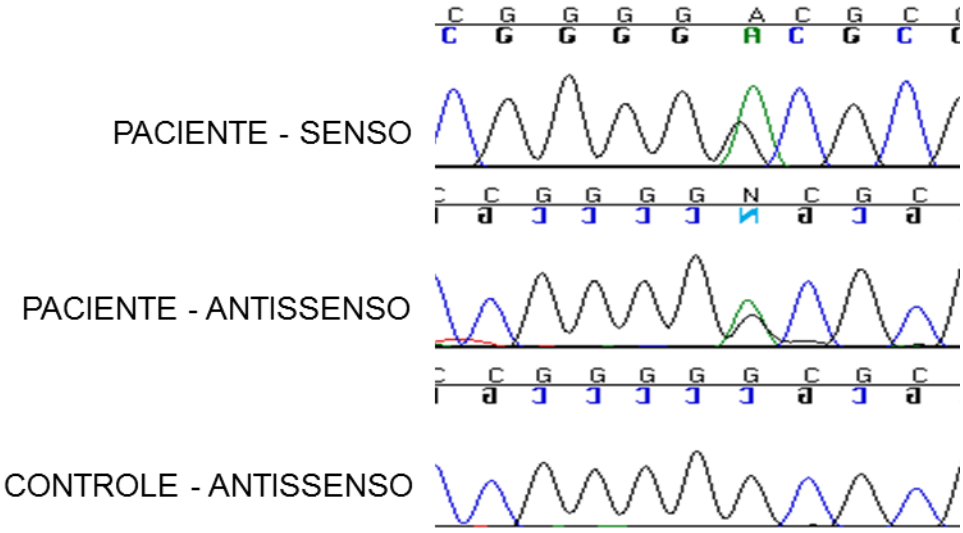

Figura 10 - Eletroferograma com a variante alélica c.578G>A no *HES1* na leitura senso e antissenso da sequência do paciente e de um controle.

A troca do nucletídeo guanidina por adenina na posição 578 (c.578G>A) leva à troca do aminoácido glicina (polar neutro alifático) por ácido aspártico (polar ácido hidrofílico) na posição 193 (p.G193D) (Figura 11). A glicina é um aminoácido conservado entre os mamíferos nesta posição (Figura 12). Esta variante alélica não foi encontrada em bancos de dados de polimorfismos e não foi encontrada em 400 alelos de indivíduos normais da população brasileira. Os resultados da avaliação de predição *in silico* do impacto funcional desta variante estão na Tabela 5. A ferramenta *Mutation Taster* sugeriu que a variante seria causadora de doença por alterar a característica físico-química do aminoácido e por uma possível alteração do sítio de *splicing* com risco de perda do sítio repressor da proteína, não confirmada pelas ferramentas de predição de *splicing*.

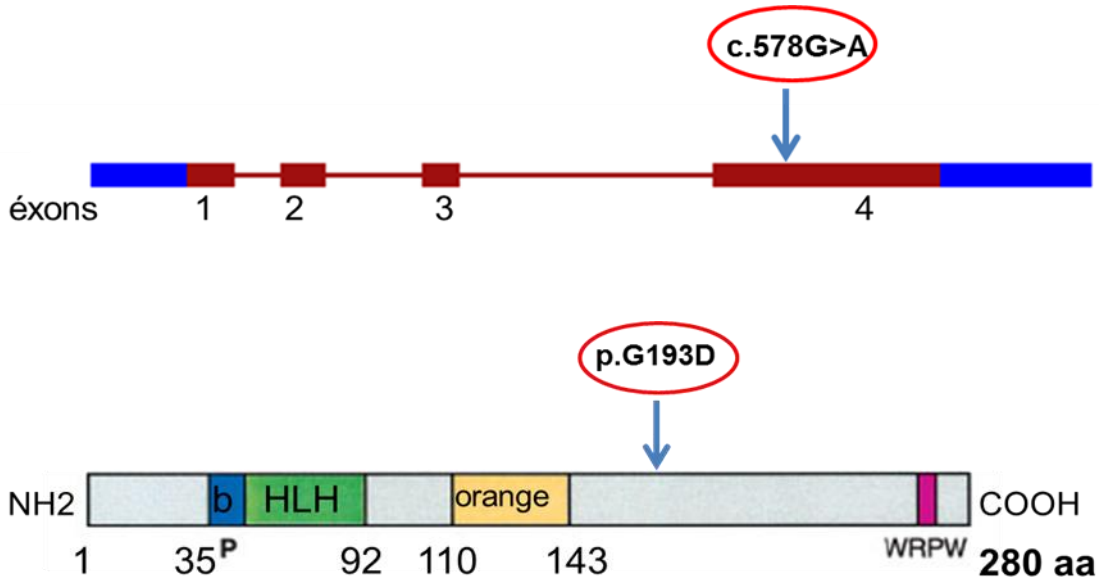

Figura 11 - Modelo representativo da localização da variante c.578G>A no gene *HES1* e p.G193D na proteína *HES1*.

```
180  APFAPPPPPLVPIPGGAAPPPGSAPCKLGSQAGEAAKVFGGFQVVPAPDGQFAFLIPNGA  239  P35428   HES1_MOUSE
180  APFAPP-PPLVPIPGGAAPPPGSAPCKLGSQAGEAAKVFGGFQVVPAPDGQFAFLIPNGA  238  Q04666   HES1_RAT
179  APFAPP-PPLVPIPGGAAPPPGGAPCKLGSPAGEAAKVFGGFQVVPAPDGQFAFLIPNGA  237  Q3ZBG4   HES1_BOVIN
179  APFAPP-PPLVPIPGGAAPPPGGAPCKLGSQAGEAAKVFGGFQVVPAPDGQFAFLIPNGA  237  Q14469   HES1_HUMAN
170  QPLH---VQLPPTTTGA----VPVPCKLEPTEALSPKVYGGFQLVPATDGQFAFLIPNPA  222  O57337   HES1_CHICK
```

Figura 12 - Alinhamento da sequência de aminoácidos do *HES1* em diferentes espécies demonstrando a conservação da glicina em destaque, principalmente entre mamíferos. Os números correspondem a sequências de aminoácidos.

Tabela 5 - Análise da predição *in silico* do impacto funcional da variante c.578G>A /p.G193D.

Ferramenta	Resultado
PolyPhen 2	Benign
SIFT	Tolerated
SNAP	Neutral
Mutation Taster	Disease Causing

O estudo de segregação familiar evidenciou a presença da variante alélica c.578G>A em heterozigose em 4 irmãos (II.5, II.8, II.10 e II.11) e ausência desta na mãe e em outros 3 irmãos avaliados (II.3, II.4 e II.9) (Figura 13). O DNA do pai estava indisponível por óbito. Os irmãos (II.5, II.8, II.10 e II.11) que apresentavam a variante não relataram alteração do crescimento e do desenvolvimento, e 2 destes (II.5 e II.8) foram submetidos a uma investigação clínica, hormonal e radiológica por meio de RM da região hipotálamo-hipofisária.

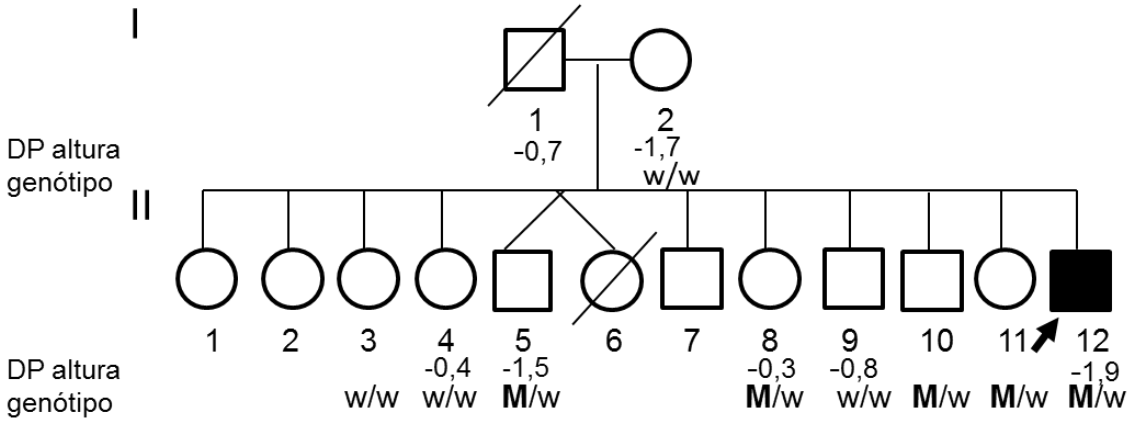

Figura 13 - Heredograma da família com a variante p.G193D em heterozigose com dados de desvio-padrão (DP) da altura e genótipo. (w=selvagem; M=mutante).

Na avaliação, o irmão II.5 apresentava 50 anos de idade, altura de 165,5cm (Z de altura de -1,5) e uma história de convulsões de difícil controle desde a adolescência, atualmente, em uso regular de fenobarbital 100mg/dia, carbamazepina 40mg/dia, lamotrigina 100mg/dia, sertralina 50mg/dia e diazepam 10mg/dia. Além disso, ele possuía uma irmã gêmea que faleceu de

complicações infecciosas nos primeiros meses de vida. O exame laboratorial dele evidenciou níveis séricos baixos de IGF-1 (67ng/mL, valor de referência de 91 a 246ng/mL) e IGFBP-3 (2,6mg/L, valor de referência de 3,4 a 6,7 mg/L) e demais hormônios basais do eixo hipotálamo-hipofisário normais. Como o paciente tem crises convulsivas, não pôde ser submetido a teste de tolerância à insulina (ITT) para o diagnóstico de DGH. A avaliação por RM de hipófise evidenciou uma adeno-hipófise com dimensões conservadas e características de sinal normais, exceto por uma diminuta imagem cística de localização paramediana esquerda, medindo cerca de 0,3 cm, sugestiva de cisto da *pars intermedia*, haste hipofisária centrada e de calibre preservado e neuro-hipófise tópica (Figura 14).

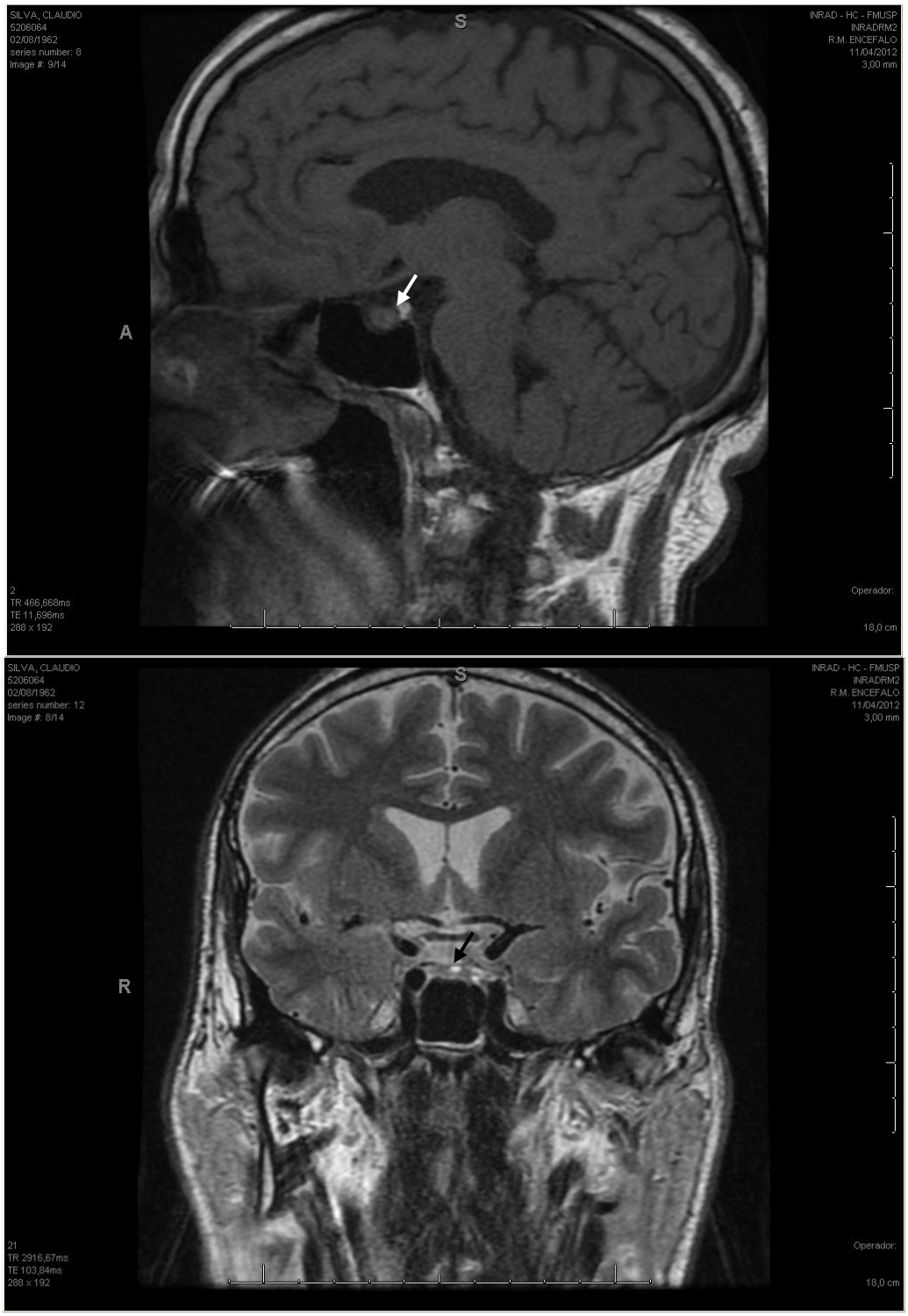

Figura 14 - Imagem da RM de hipófise plano sagital-T1 e plano coronal-T2 do irmão II.5 com a variante c.578G>A em heterozigose evidenciando o cisto de *pars intermedia* (seta).

Na avaliação, a irmã II.8 apresentava 46 anos de idade, altura de 160,5cm (Z de altura de -0,3) e obesidade (IMC=35,5kg/m^2), além de diagnóstico de diabetes mellitus tipo 2 em uso regular de metformina 1g/dia e isoflavona devido a queixas compatíveis com menopausa. Ela apresentou 3 gestações com partos cesáreos sem complicações e lactação normal. Sua avaliação hormonal evidenciou dosagens basais baixas de IGF-1 (88ng/mL, valor de referência de 91 a 246ng/mL) e no limite inferior da normalidade de E2 (26 pg/mL), LH (0,6UI/L) e FSH (1,7UI/L), mas uma resposta satisfatória ao teste combinado (Tabela 6). Após o teste combinado, foram repetidos os exames basais, demonstrando valores normais de E2 (124pg/mL), LH (7,3UI/L) e FSH (5,1UI/L). Ela foi submetida à avaliação por RM da hipófise, que demonstrou o tamanho da adeno-hipófise no limite inferior da normalidade, com uma haste afilada e neuro-hipófise não caracterizada.

Tabela 6 - Teste combinado da irmã (II.8) com a variante c.578G>A em heterozigose.

	-30min	**0**	**15min**	**30min**	**45min**	**60min**	**90min**
Glicose (mg/dL)	89	83	67	57	45	67	127
Cortisol (µg/dL)	6,8	5,0	7,3	8,1	17,3	19,3	14,5
LH (UI/L)	1,2	1,0	6,3	12,5	15,1	15,3	15,8
FSH (UI/L)	2,1	1,9	2,4	3,0	3,5	3,8	4,0
GH (ng/mL)	0,3	0,2	0,2	0,2	3,1	6,9	3,1
PRL (ng/mL)	1,8	1,6	76,4	58	35,2	21	10,7
TSH (µUI/mL)	2,84	2,48	19,5	22,41	18,75	14,94	10,57

E2=74pg/mL; IGF-1= 97ng/mL (91-246); IGFBP-3= 4,6mg/L (3,4-6,7); T4L=0,82ng/dL(0,7-1,5) (destaque em amarelo da hipoglicemia e dos picos hormonais).

Dois irmãos, que não possuíam a alteração genética (II.4 e II.9), não apresentavam queixas clínicas e suas avaliações hormonais hipofisárias basais eram normais (IGF-1, IGFBP-3, T4L, TSH, T ou E2, LH, FSH, cortisol e prolactina). Três irmãos (II.3, II.10 e II.11) que moram em Tabaporã-MT enviaram swab de escovado de mucosa oral, o que possibilitou apenas a avaliação genética destes casos.

O DNA do paciente com esta nova variante e de alguns familiares (II.4, II.5, II.8 e II.9) foram enviados para sequenciamento do exoma, um estudo em colaboração com a Dra. Sally Camper, da Universidade de Michigan. A cobertura média do exoma do paciente foi de 56,3, da irmã II.4 foi de 44,6, do irmão II.5 foi 40,6, da irmã II.8 foi de 55,9 e do irmão II.9 foi de 48,4. Não foram encontradas variantes patogênicas nos genes já estabelecidos como causadores de hipopituitarismo congênito no paciente. Os genes avaliados e suas respectivas taxas de cobertura foram: *PROP1* (34,7), *POU1F1* (52,5), *HESX1* (64,7), *LHX3* (19), *LHX4* (44,9), *SOX2* (31,8), *SOX3* (13,9), *GLI2* (33,8) e *OTX2* (47,8). Em função de se tratar de uma nova metodologia, as estratégias para definição de genes candidatos para o hipopituitarismo deste caso, por meio da análise de bioinformática, ainda estão sendo desenvolvidas.

5 DISCUSSÃO

5 DISCUSSÃO

A etiologia do hipopituitarismo congênito permanece indefinida na maioria dos casos, principalmente naqueles associados à neuro-hipófise ectópica. A casuística deste trabalho demonstra uma predominância da NE (70%) nos pacientes com hipopituitarismo congênito sem diagnóstico molecular definido, em concordância com a literatura.[24,48,101] Vários estudos associam uma alta frequência de parto pélvico e complicações perinatais com o hipopituitarismo, e inferem uma relação de causalidade.[15,21] A frequência de parto vaginal com apresentação pélvica nos pacientes deste estudo foi de 23%, comparado com 3% na população normal.[102] Entretanto, 20% dos pacientes deste grupo apresentavam outras malformações associadas, relato de consanguinidade ou história familiar de hipopituitarismo, sugerindo a ocorrência de um defeito pré-natal durante o desenvolvimento hipofisário e interrogando a relação causal da lesão perinatal nestes casos.[23] Além disso, a NE foi identificada em 35 pacientes com parto em apresentação cefálica e sem complicações perinatais.

Sendo assim, estes dados fortalecem a hipótese de uma alteração genética como a causa do hipopituitarismo associado a NE, visto que muitos casos não podem ser justificados apenas por uma lesão perinatal. Diante disso, selecionamos o gene *HES1* para estudo no hipopituitarismo congênito associado a NE, pois este participa de estágios precoces do desenvolvimento hipofisário e está envolvido com a morfogênese da neuro-hipófise. Como a

expressão mantida do *Hes1* em camundongos durante fases mais tardias do desenvolvimento hipofisário leva ao hipopituitarismo sem malformação da neuro-hipófise, estudamos, também, os pacientes com hipopituitarismo congênito e NHT.[59,75]

Após o estudo da região codificadora do gene *HES1* em 193 pacientes com hipopituitarismo, e o achado de apenas dois polimorfismos e uma nova variante, conclui-se que o *HES1* é um fator de transcrição extremamente conservado e, provavelmente, pouco tolerante a variações, corroborando com seu importante papel no desenvolvimento de vários órgãos. Não existem mutações germinativas descritas no gene *HES1* até o presente, tendo sido previamente estudado apenas em pacientes com atrofia óptica dominante.[103]

Os dois polimorfismos encontrados não parecem contribuir com a doença. O SNP rs7629144 (c.741C>T) é observado nos pacientes com frequência alélica semelhante à da população normal. O SNP rs148500265 (c.293-5C>T), apesar de ser uma alteração mais rara, separando os grupos estudados por etnia, se observa frequência alélica quase nula em africanos, asiáticos e americanos, e uma frequência alélica em torno de 0,6% na população europeia.

A variante alélica c.578G>A em heterozigose foi encontrada em um paciente com hipopituitarismo congênito, com deficiências de GH, TSH, LH/FSH e ACTH, e apresentando NE, haste hipofisária não visualizada e hipoplasia de adeno-hipófise na RM, além da presença de hemangioma plano de gengiva e face. Um trabalho demonstra a expressão de *HES1* e outros componentes da via de sinalização *Notch* em células tronco de amostras de hemangioma e

discute o papel da via *Notch* na fisiopatologia do hemangioma.[104] Esta variante não foi encontrada em 400 alelos de indivíduos saudáveis de nossa população, nem foi descrita em banco de dados de polimorfismo incluindo projetos de sequenciamento em larga escala com a participação de indivíduos de várias etnias.

No estudo de segregação familiar, quatro irmãos (II.5, II.8, II.10 e II.11) do paciente também apresentavam a nova variante identificada, sendo que dois (II.5 e II.8) destes foram submetidos à avaliação clínica, laboratorial e radiológica. Ambos apresentavam dosagens séricas basais de IGF-1 baixas. Como a concentração sérica de IGF-1 não é uma medida confiável para a triagem dos pacientes adultos com suspeita de DGH, pois ocorre uma considerável sobreposição dos níveis de IGF-1 em indivíduos normais e com DGH,[105] é necessário a realização de teste de secreção de GH. A irmã foi avaliada com teste combinado e obteve uma resposta adequada de GH (pico de 6,9ng/mL) e dos demais hormônios hipofisários. A avaliação da secreção do GH não foi realizada no irmão por contraindicação ao ITT. O valor baixo de IGF-1 no irmão II.5 pode ser explicado pelo uso de medicações hepatotóxicas.[106,107]

Ambos os irmãos foram submetidos à avaliação por RM da região hipotálamo-hipofisária. O irmão com diagnóstico de epilepsia apresenta um cisto de *pars intermedia*, sem outras alterações cerebrais significativas. Este cisto, também chamado cisto de *Rathke*, é um remanescente da fenda da bolsa de Rathke e é considerado uma lesão benigna. Frequentemente, é um achado incidental em exame de imagem da hipófise e está presente em 13 a 33% das

autópsias.[108] A maioria dos cistos é pequeno, de localização intrasselar e assintomático.[109-111] A irmã apresenta a hipófise de tamanho no limite inferior da normalidade, a haste hipofisária afilada e a neuro-hipófise não caracterizada. Em estudo prévio, foi demonstrada a ausência do hipersinal em T1 da neuro-hipófise em 10% de indivíduos normais, mas este valor pode estar superestimado pelas condições técnicas da época.[112]

A avaliação detalhada dos familiares com a variante alélica e, aparentemente, normais foi importante devido à possibilidade de fenótipo mais leve e apresentação tardia das deficiências hormonais já descritas em indivíduos com mutações relacionadas ao hipopituitarismo.[113,114] Ambos os irmãos que possuem a variante apresentaram alterações discretas na imagem da hipófise e ausência de deficiências hormonais hipofisárias. Assim, se esta variante estiver envolvida com a causa do hipopituitarismo deste paciente, este dado sugere um padrão de herança autossômico dominante com penetrância incompleta, exibindo uma variabilidade fenotípica frequentemente observada nas mutações em genes envolvidos com a embriogênese hipofisária, como, por exemplo, mutações descritas nos genes *HESX1*, *LHX4*, *OTX2* e *GLI2.*[38,51,115,116] O mecanismo responsável por esta modulação do fenótipo da doença, possivelmente, abrange uma complexa interação entre fatores ambientais, múltiplos genes e fatores epigenéticos.[117] Dentre os fatores epigenéticos moduladores da expressão do *HES1*, a possibilidade de haver um *imprinting* parental foi demonstrada por um método computacional que sugeriu que apenas o alelo paterno do gene *HES1* está expresso nas células, mas este

dado necessita de confirmação experimental.[118] Outro importante fator é o microRNA-9, um microRNA que regula o desenvolvimento do SNC de camundongos e modula a expressão do gene *Hes1.*[119]

A variante c.578G>A gera uma proteína mutante p.G193D com a troca da glicina, um aminoácido bem conservado entre os mamíferos, pelo ácido aspártico, com características físico-químicas distintas. Esta mutação ocorre em um domínio pouco conhecido da proteína localizada na região carboxiterminal entre o domínio *orange* e *WRPW*,[120] mas que possui alguma capacidade repressora ainda pouco esclarecida, provavelmente relacionada à interação com outras proteínas da família *basic helix-loop-helix* e à formação de heterodímeros.[68,121] Quatro ferramentas de predição *in silico* foram utilizadas para avaliação do impacto funcional desta variante, e apenas a ferramenta *Mutation Taster* suspeitou que esta seria a causadora de doença e inferiu a possibilidade de alteração no sítio de *splicing*, resultando na geração de uma proteína truncada com a perda do sítio repressor. Cada ferramenta de predição utiliza procedimentos distintos para a detecção do efeito estrutural e/ou funcional de uma variante. Um grande estudo avaliou a performance de predição de patogenicidade de variantes não sinônimas em mais de 40.000 variantes patogênicas ou neutras e evidenciou que a sensibilidade destas ferramentas varia de 52 a 88%, a especificidade varia de 51 a 92% e a acurácia varia de 60 a 82%.[122] A ferramenta *MutationTaster* não foi analisada neste trabalho. Como não existe um instrumento ideal para a predição da patogenicidade das variantes não sinônimas, é recomendada a combinação do

resultado de vários algoritmos de predição para o aumento do poder preditivo da análise.[123]

Pela abordagem de comparação de fenótipos entre espécies, observamos discordância entre o fenótipo dos humanos e dos camundongos, alguns genes, como *Lhx3*/*LHX3*, *Lhx4*/*LHX4* e *Sox2*/*SOX2*, cujas mutações em nocaute levam à letalidade fetal nos camundongos, exibem mutações identificadas como causadoras do hipopituitarismo em humanos.[4,124,125] A partir disso, podemos inferir que o efeito de uma mutação de ponto no *HES1* em humanos poderia se associar a defeitos mais leves do que uma deleção total do gene *Hes1* em camundongos, causadora de alterações graves e incompatíveis com a vida. As deficiências hormonais não foram avaliadas nestes camundongos em função da morte prematura, mas são compatíveis com a hipoplasia da adeno-hipófise e a depleção das células progenitoras.

Diante dos achados associados a esta nova variante alélica no gene *HES1* identificada em um paciente com hipopituitarismo, não foi possível assegurar a existência de um papel fisiopatológico desta variante nesta doença. Sendo assim, é necessária a realização de estudos funcionais *in vitro* para avaliar o efeito biológico desta variante na interação com correguladores, na repressão e/ou ativação da transcrição gênica e da ligação da proteína mutante ao DNA. Um obstáculo encontrado é a falta de conhecimento dos mecanismos de ação e dos alvos do fator de transcrição do *HES1* na hipófise. Um gene-alvo relevante é o *MASH1* (*ASCL1*- achaete-scute complex homolog 1), que pode ter um papel na diferenciação terminal de tireotrofo, gonadotrofo e corticotrofo.[59]

Recentemente, a abordagem de estudo molecular de um gene candidato para definição da etiologia genética do hipopituitarismo tem sido substituída pelo uso de técnicas de sequenciamento de nova geração com a possibilidade de uma avaliação genética em larga escala. Diante da imensa quantidade de dados gerados por estas novas metodologias, é primordial a adequada seleção de casos para estudo. A identificação de mutações nos genes *IGSF1* e *ARNT2* associadas ao hipopituitarismo ocorreram por meio do sequenciamento do exoma nesta nova fase.[126-128]

O sequenciamento do exoma do paciente com a variante alélica c.578G>A e de familiares com ou sem a variante foi realizado por meio de colaboração com a Universidade de Michigan para tentar esclarecer a etiologia do hipopituitarismo neste caso. A análise do exoma ainda não foi concluída. Como esta nova variante não pode ser considerada a causa genética da doença nem podemos definir um padrão de herança, a análise dos resultados gerados pelo exoma dos familiares foi prejudicada. Por enquanto, tentamos excluir a presença de variantes em genes já conhecidos como etiologia do hipopituitarismo, porém não conseguimos descartar a participação dos genes *LHX3* e *SOX3* na doença devido a uma baixa cobertura de leitura destes genes. A abordagem na análise dos dados do exoma em doenças com padrão de herança complexos, incluindo os casos de penetrância incompleta, deve ser bem cautelosa e não existe ainda um modelo a ser seguido.[117]

6 CONCLUSÕES

6 CONCLUSÕES

O estudo do gene *HES1* numa grande coorte de pacientes com hipopituitarismo congênito nos permitiu chegar às seguintes conclusões:

I. Pacientes com hipopituitarismo congênito e NE predominantemente não possuem um diagnóstico molecular definido;

II. A alta frequência de parto vaginal com apresentação pélvica observada pode justificar a fisiopatologia da NE e o hipopituitarismo em alguns casos. Porém, o relato de consanguinidade ou história familiar de hipopituitarismo, além de outras malformações associadas a alguns destes casos sugerem a possibilidade de um defeito pré-natal como causa da NE;

III. O estudo da região codificadora do gene *HES1,* extremamente conservado entre as espécies, evidenciou apenas dois polimorfismos e uma nova variante alélica numa população de 192 pacientes com hipopituitarismo, corroborando com seu importante papel no processo de desenvolvimento;

IV. Uma nova variante alélica c.578G>A em heterozigose no gene *HES1* foi identificada em um paciente com hipopituitarismo congênito. O paciente apresenta quadro clínico de hipopituitarismo associado à malformação da hipófise (neuro-hipófise ectópica junto ao hipotálamo, hipoplasia de adeno-hipófise e haste hipofisária não visualizada) e hemangioma plano de face e gengiva;

V. Esta variante não foi encontrada em grandes bancos de dados nem em 400 alelos controles brasileiros, mas está presente em familiares não afetados, sugerindo um padrão complexo de herança com penetrância incompleto;

VI. O efeito biológico desta variante ainda é incerto e o resultado do sequenciamento do exoma do paciente e de seus familiares ainda permanece inconclusivo.

7 ANEXOS

7 ANEXOS

ANEXO A: Tabela descritiva dos dados de parto, da história familiar, das deficiências hormonais, da ressonância magnética de hipófise e de outras malformações dos pacientes com hipopituitarismo congênito.

Paciente	Sexo	Parto	Apresentação	Complicação de parto	Consanguinidade	Casos familiares	Deficiências hormonais	Neuro-hipófise	Haste hipofisária	Adeno-hipófise	Outras malformações
1	M	vaginal	pélvica	anóxia	-	BE	GH,TSH,LH/FSH,ACTH	ND	ND	ND	hipoplasia do vermis inferior
2	M	fórceps	pélvica	anóxia	-	-	GH,TSH,LH/FSH,ACTH	ectópica	não visualizada	hipoplasia	
3	F	vaginal	cefálica	-	-	-	GH, TSH,LH/FSH, PRL	ectópica	não visualizada	hipoplasia	
4	M	vaginal	pélvica	anóxia	-	BE	GH,TSH,LH/FSH,ACTH	ectópica	não visualizada	hipoplasia	
5	M	fórceps	ND	fórceps	-	-	GH,TSH,LH/FSH,ACTH	ectópica	não visualizada	hipoplasia	
6	M	vaginal	pélvica	pélvico vaginal	-	ND	GH, ADH	ectópica	normal	normal	
7	M	cesáreo	ND	-	-	BE	GH	ectópica	não visualizada	hipoplasia	
8	M	vaginal	pélvica	pélvico vaginal	-	BE	GH,TSH,LH/FSH,ACTH	ectópica	não visualizada	hipoplasia	
9	M	ND	ND	ND	ND	ND	GH	tópica	normal	hipoplasia	displasia septo-óptica
10	F	cesáreo	ND	-	-	BE	GH,TSH	ectópica	não visualizada	hipoplasia	
11	M	vaginal	cefálica	ND	-	ND	GH,TSH	tópica	normal	hiperplasia	
12	M	ND	pélvica	ND	-	BE	GH,TSH,LH/FSH,ACTH	ectópica	não visualizada	Hipoplasia	discreta herniação inferior das tonsilas cerebelares, dilatação moderada do sistema ventricular supratentorial
13	M	fórceps	cefálica	sofrimento fetal	-	-	GH,TSH,LH/FSH,ACTH	ectópica	não visualizada	Hipoplasia	
14	F	vaginal	pélvica	anóxia	-	-	GH	ectópica	não visualizada	Hipoplasia	
15	F	cesáreo	ND	-	-	-	GH	ectópica	normal	Normal	
16	F	cesáreo	ND	-	-	-	GH, TSH, ACTH	não visualizada	não visualizada	Hipoplasia	
17	F	ND	ND	ND	ND	ND	GH, TSH	ectópica	espessada	Hipoplasia	
18	M	vaginal	cefálica	-	-	-	GH,TSH,LH/FSH,ACTH	ectópica	não visualizada	Hipoplasia	
19	M	cesáreo	ND	-	-	-	GH, TSH	ectópica	afilada	Normal	
20	M	cesáreo	cefálica	-	-	BE	GH	ectópica	normal	Hipoplasia	
21	M	vaginal	cefálica	-	+	-	GH	tópica	normal	Normal	
22	F	cesáreo	cefálica	-	-	-	GH,TSH,LH/FSH,ACTH	ectópica	não visualizada	Hipoplasia	
23	F	vaginal	pélvica	anóxia	-	-	GH,TSH,LH/FSH,ACTH	ectópica	não visualizada	Hipoplasia	herniação inferior das tonsilas cerebelares pelo foramen magno (malformação de Chiari tipo 1)
24	F	cesáreo	cefálica	-	-	BE	GH,TSH,LH/FSH,ACTH	ectópica	não visualizada	Hipoplasia	
25	F	ND	ND	ND	ND	ND	GH,TSH,LH/FSH,ACTH	ectópica	não	Hipoplasia	aracnoidocele

									visualizada		
26	M	cesáreo	cefálica	-	-	-	GH,TSH,ACTH	não visualizada	não visualizada	Hipoplasia	
27	M	vaginal	cefálica	-	-	BE	GH	ectópica	normal	Hipoplasia	
28	F	vaginal	cefálica	-	-	BE	GH, TSH	ectópica	não visualizada	Hipoplasia	
29	F	cesáreo	ND	-	-	-	GH	ectópica	afilada	Hipoplasia	
30	F	cesáreo	cefálica	-	-	BE	GH,TSH,LH/FSH	ectópica	não visualizada	Hipoplasia	
31	F	cesáreo	pélvica	-	-	-	GH,TSH,LH/FSH,ACTH	ectópica	não visualizada	Hipoplasia	
32	M	fórceps	pélvica	sofrimento fetal	-	-	GH, TSH,LH/FSH	ectópica	afilada	Hipoplasia	
33	F	ND	ND	ND	ND	ND	GH	ectópica	não visualizada	Hipoplasia	
34	M	vaginal	pélvica	pélvico vaginal	-	BE	GH,TSH,ACTH,ADH	não visualizada	afilada	Hipoplasia	angioma venoso periventricular esquerdo; genitália ambígua
35	M	vaginal	pélvica	fratura de clavícula	-	-	GH,TSH,LH/FSH,ACTH	ectópica	não visualizada	Hipoplasia	
36	M	vaginal	ND	-	-	-	GH,TSH,LH/FSH,ACTH	ectópica	não visualizada	Hipoplasia	hemangioma plano de face e gengiva
37	F	cesáreo	ND	-	-	hipopituitarismo e polidactilia	GH,TSH,LH/FSH,ACTH	ectópica	não visualizada	Hipoplasia	hemiatrofia cerebral direita
38	F	cesáreo	ND	-	-	ND	GH,TSH,LH/FSH, PRL	ectópica	não visualizada	Hipoplasia	
39	M	vaginal	pélvica	pélvico vaginal	-	-	GH,TSH	ectópica	afilada	Hipoplasia	
40	F	vaginal	cefálica	-	-	-	GH, LH/FSH	ectópica	afilada	Hipoplasia	
41	M	vaginal	cefálica	-	-	BE	GH, TSH, PRL	ND	ND	ND	
42	M	vaginal	ND	-	-	BE	GH	ND	ND	ND	
43	F	cesáreo	pélvica	ND	-	ND	GH,TSH,LH/FSH,ACTH, ADH	não visualizada	não visualizada	Hipoplasia	
44	M	vaginal	cefálica	-	-	-	GH	ectópica	normal	Hipoplasia	
45	M	vaginal	cefálica	-	ND	ND	GH	tópica	normal	Hipoplasia	
46	F	vaginal	cefálica	-	+	-	GH	não visualizada	não visualizada	Hipoplasia	meningocele esfenoidal; surdez parcial ouvido esquerdo
47	F	vaginal	pélvica	anóxia	+	BE	GH,TSH,LH/FSH,ACTH	ectópica	não visualizada	Hipoplasia	
48	M	cesáreo	ND	ND	+	atraso puberal	GH	tópica	normal	Hipoplasia	
49	M	fórceps	cefálica	fórceps	-	-	GH,TSH,LH/FSH	ectópica	não visualizada	Hipoplasia	
50	M	cesáreo	ND	sofrimento fetal	-	-	GH, LH/FSH	ectópica	não visualizada	Hipoplasia	fenda palatina e labial; hipospádia; deficiência auditiva
51	F	vaginal	cefálica	anóxia	-	BE	GH,TSH,LH/FSH,ACTH	ectópica	não visualizada	Hipoplasia	
52	M	vaginal	cefálica	ND	-	-	GH,TSH,LH/FSH,ACTH	ectópica	não visualizada	ND	
53	F	vaginal	cefálica	ND	-	-	GH	tópica	normal	Hipoplasia	
54	M	vaginal	pélvica	anóxia	-	BE	GH, TSH, LH/FSH, ACTH	ectópica	afilada	Hipoplasia	
55	F	cesáreo	ND	-	+	ND	GH	ectópica	normal	Hipoplasia	disostose espondilocostal

56	M	cesáreo	pélvica	-	-	-	GH	ectópica	não visualizada	Hipoplasia	
57	M	cesáreo	cefálica	-	-	-	GH,TSH,ACTH	ectópica	não visualizada	Hipoplasia	
58	M	vaginal	ND	anóxia	ND	ND	GH,TSH,LH/FSH,ACTH	ND	ND	ND	
59	M	vaginal	pélvica	anóxia/fratura do úmero	-	BE	GH, ADH	não visualizada	normal	Hipoplasia	
60	M	vaginal	pélvica	pélvico vaginal	-	-	GH,TSH,LH/FSH,ACTH	ectópica	não visualizada	Hipoplasia	
61	M	vaginal	cefálica	-	-	-	GH,TSH,LH/FSH,ACTH	ectópica	não visualizada	Hipoplasia	
62	M	vaginal	cefálica	ND	-	-	GH	ND	ND	ND	
63	M	vaginal	pélvica	anóxia	-	-	GH,TSH,LH/FSH,ACTH	ectópica	não visualizada	Hipoplasia	
64	M	vaginal	ND	-	-	BE	GH	tópica	normal	Normal	
65	M	vaginal	pélvica	pélvico vaginal	-	BE	GH,TSH,LH/FSH,ACTH	ectópica	não visualizada	Hipoplasia	
66	F	vaginal	cefálica	-	ND	-	GH,TSH, LH/FSH, ACTH, ADH	não visualizada	afilada	Hipoplasia	rebaixamento lobo frontal e do quiasma, meningoencefalocele esfenoidal, ausência de esplênio de corpo caloso, hipoplasia do septo nasal a nível posterior
67	M	fórceps	ND	ND	-	ND	GH,TSH,LH/FSH,ACTH	ectópica	não visualizada	Hipoplasia	
68	M	ND	ND	ND	ND	ND	GH,TSH,LH/FSH,ACTH	ectópica	não visualizada	Hipoplasia	
69	F	vaginal	cefálica	-	-	-	GH,TSH,LH/FSH	ectópica	não visualizada	Hipoplasia	
70	F	vaginal	pélvica	fratura de clavícula	-	-	GH,TSH,LH/FSH	ectópica	não visualizada	Hipoplasia	
71	M	fórceps	cefálica	anóxia	-	-	GH,TSH,LH/FSH, ACTH, ADH	ectópica	não visualizada	Hipoplasia	
72	F	vaginal	ND	-	+	-	GH,TSH,LH/FSH, PRL	tópica	normal	Hipoplasia	
73	F	vaginal	cefálica	-	+	BE	GH,TSH,LH/FSH, PRL	ectópica	afilada	Hipoplasia	
74	F	cesáreo	ND	-	-	-	GH,LH/FSH	ectópica	normal	Hipoplasia	
75	F	vaginal	cefálica	anóxia	-	-	GH, TSH, ACTH	ectópica	normal	Hipoplasia	displasia septo-óptica
76	M	cesáreo	ND	-	-	-	GH	ectópica	não visualizada	Hipoplasia	
77	M	fórceps	cefálica	anóxia	-	-	GH,TSH, LH/FSH	não visualizada	afilada	Hipoplasia	
78	M	vaginal	pélvica	pélvico vaginal	-	BE	GH, TSH, ACTH	ectópica	não visualizada	Hipoplasia	
79	M	vaginal	cefálica	ND	-	BE	GH	tópica	normal	Normal	
80	M	vaginal	ND	ND	ND	-	GH,TSH,LH/FSH,ACTH	ectópica	não visualizada	Hipoplasia	
81	M	cesáreo	cefálica	anóxia	+	-	GH,TSH, LH/FSH	tópica	afilada	Hipoplasia	
82	M	cesáreo	ND	-	-	ND	GH	ectópica	normal	Hipoplasia	
83	M	cesáreo	pélvica	-	+	ND	GH	tópica	normal	Normal	afilamento do esplênio do corpo caloso
84	F	vaginal	cefálica	ND	-	BE	GH	tópica	normal	Normal	
85	M	vaginal	ND	ND	-	BE e polidactilia	GH	ectópica	não visualizada	Hipoplasia	fenda palatina e labial

86	M	vaginal	pélvica	anóxia	-	-	GH,TSH,LH/FSH,ACTH	ectópica	não visualizada	Hipoplasia	
87	M	vaginal	pélvica	anóxia	+	-	GH,TSH,LH/FSH,ACTH	ectópica	não visualizada	Hipoplasia	
88	M	vaginal	pélvica	pélvico vaginal	-	ND	GH,TSH,LH/FSH,ACTH	ectópica	não visualizada	Hipoplasia	
89	M	fórceps	pélvica	pélvico vaginal	-	BE	GH,TSH,ACTH	ectópica	não visualizada	Hipoplasia	
90	M	ND	ND	ND	-	ND	GH,TSH,LH/FSH	não visualizada	não visualizada	Hipoplasia	agenesia de septo pelúcido, dilatação ventricular
91	M	vaginal	pélvica	pélvico vaginal	ND	-	GH,TSH,LH/FSH,ACTH	ectópica	não visualizada	Hipoplasia	
92	M	vaginal	pélvica	pélvico vaginal	-	BE	GH,LH/FSH,ACTH	ND	ND	ND	assimetria de face e ombro
93	M	vaginal	cefálica	-	-	-	GH,TSH,LH/FSH	ectópica	não visualizada	Hipoplasia	
94	M	vaginal	ND	-	-	-	GH,TSH,LH/FSH,ACTH	ectópica	não visualizada	Hipoplasia	
95	F	vaginal	pélvica	pélvico vaginal	-	BE	GH,TSH	ectópica	não visualizada	Hipoplasia	
96	F	cesáreo	cefálica	-	-	BE	GH,TSH,ACTH	ectópica	não visualizada	Hipoplasia	ausência de foice cerebral anteriormente e hipoplasia dos bulbos olfatórios; incisivo central único
97	F	vaginal	cefálica	-	+	DGH	GH	ectópica	afilada	Hipoplasia	
98	M	vaginal	pélvica	pélvico vaginal	ND	ND	GH,TSH,LH/FSH,ACTH	ectópica	não visualizada	Hipoplasia	
99	F	vaginal	pélvica	pélvico vaginal	-	-	GH,TSH,LH/FSH,ACTH	ectópica	não visualizada	Hipoplasia	
100	F	cesáreo	cefálica	-	-	-	GH	ectópica	afilada	Hipoplasia	
101	F	cesáreo	ND	-	-	-	GH,TSH,LH/FSH,ACTH	ectópica	não visualizada	Hipoplasia	
102	M	vaginal	pélvica	anóxia	-	-	GH,TSH,LH/FSH,ACTH	ectópica	não visualizada	Hipoplasia	
103	F	vaginal	cefálica	-	-	-	GH	ectópica	não visualizada	Hipoplasia	
104	F	vaginal	pélvica	pélvico vaginal	-	ND	GH, TSH	ectópica	não visualizada	Hipoplasia	
105	F	cesáreo	pélvica	-	-	-	GH	ectópica	normal	Normal	
106	M	vaginal	ND	ND	-	ND	GH,TSH,LH/FSH,ACTH	ectópica	não visualizada	Hipoplasia	múltiplas lesões cortico-subcorticais temporal, suboccipital e frontal direita
107	M	cesáreo	ND	-	-	-	GH, LH/FSH	ectópica	normal	Normal	cisto aracnóide
108	F	vaginal	ND	ND	ND	ND	GH, TSH, LH/FSH, ACTH	ectópica	não visualizada	Hipoplasia	
109	M	cesáreo	ND	ND	-	-	GH,TSH,LH/FSH,ACTH	ectópica	não visualizada	Hipoplasia	
110	M	ND	ND	ND	ND	ND	GH,TSH,LH/FSH	ectópica	não visualizada	Hipoplasia	
111	M	cesáreo	ND	-	-	BE	GH	ectópica	não visualizada	Hipoplasia	
112	F	vaginal	ND	anóxia	-	ND	GH	tópica	normal	Hipoplasia	
113	M	cesáreo	ND	anóxia	-	-	GH,TSH,LH/FSH,ACTH	ectópica	não visualizada	Normal	
114	M	cesáreo	cefálica	-	+	-	GH,TSH,LH/FSH,ACTH	ectópica	não visualizada	Hipoplasia	

115	M	ND	ND	ND	ND	ND	GH,TSH,LH/FSH	ectópica	não visualizada	Hipoplasia	
116	M	vaginal	cefálica	-	-	-	GH,TSH,LH/FSH	ectópica	não visualizada	Hipoplasia	
117	F	vaginal	pélvica	pélvico vaginal	-	-	GH,TSH,LH/FSH,ACTH	ectópica	não visualizada	Hipoplasia	
118	F	fórceps	pélvica	pélvico vaginal	-	-	GH,TSH,LH/FSH,ACTH	ectópica	não visualizada	Hipoplasia	
119	F	vaginal	cefálica	-	-	BE	GH	ectópica	não visualizada	Hipoplasia	
120	F	vaginal	ND	ND	-	-	GH, TSH	tópica	normal	Normal	
121	F	vaginal	ND	-	-	-	GH, LH/FSH	ectópica	normal	Hipoplasia	
122	M	vaginal	cefálica	-	-	-	GH	ectópica	não visualizada	Hipoplasia	
123	M	vaginal	cefálica	-	ND	-	GH	ectópica	não visualizada	Hipoplasia	
124	M	ND	ND	ND	ND	ND	GH,TSH,LH/FSH,ACTH	ectópica	não visualizada	ND	
125	F	vaginal	pélvica	pélvico vaginal	-	-	GH,TSH,LH/FSH,ACTH	não visualizada	afilada	Hipoplasia	
126	F	cesáreo	ND	-	-	-	GH,TSH,LH/FSH,ACTH	ectópica	não visualizada	Hipoplasia	atrofia do nervo óptico esquerdo, interdigitação dos giros
127	M	cesáreo	cefálica	-	-	-	GH	ectópica	não visualizada	Hipoplasia	
128	M	fórceps	pélvica	pélvico vaginal	-	-	GH,TSH,LH/FSH,ACTH	ectópica	não visualizada	Hipoplasia	
129	M	vaginal	ND	-	ND	ND	GH	ectópica	não visualizada	Hipoplasia	
130	F	cesáreo	ND	-	-	-	GH	tópica	normal	Hipoplasia	
131	M	vaginal	cefálica	-	-	-	GH, TSH,LH/FSH, ADH	não visualizada	não visualizada	Normal	
132	M	vaginal	pélvica	pélvico vaginal	+	-	GH, TSH, LH/FSH	ectópica	não visualizada	Hipoplasia	
133	M	cesáreo	cefálica	-	-	ND	GH	tópica	normal	Normal	
134	F	ND	ND	ND	ND	ND	GH, TSH,LH/FSH, ACTH, PRL	não visualizada	normal	Hipoplasia	
135	F	vaginal	pélvica	pélvico vaginal	-	-	GH,TSH,LH/FSH,ACTH	ectópica	não visualizada	Hipoplasia	hipogenesia cerebelar direita, cisto de fossa posterior
136	M	vaginal	pélvica	anóxia	-	-	GH,TSH,LH/FSH,ACTH	ectópica	não visualizada	ND	
137	M	vaginal	cefálica	anóxia	-	BE e atraso puberal	GH, TSH, LH/FSH, ACTH	ectópica	não visualizada	Hipoplasia	
138	F	ND	ND	ND	ND	ND	GH	ND	ND	ND	
139	M	cesáreo	ND	-	-	-	GH, TSH, LH/FSH	ectópica	normal	Hipoplasia	
140	M	cesáreo	ND	-	-	-	GH, TSH, LH/FSH	ectópica	normal	Hipoplasia	
141	M	vaginal	pélvica	pélvico vaginal	ND	hipopituitarismo	GH, TSH, LH/FSH	ectópica	não visualizada	Hipoplasia	
142	M	cesáreo	cefálica	-	-	BE	GH	ectópica	normal	Normal	
143	M	cesáreo	cefálica	-	+	-	GH	ectópica	não visualizada	Hipoplasia	retinose pigmentosa
144	M	cesáreo	ND	-	-	-	GH	ectópica	não visualizada	Hipoplasia	
145	M	cesáreo	ND	-	+	BE	GH, TSH, LH/FSH	ectópica	não visualizada	Hipoplasia	

146	M	vaginal	pélvica	anóxia	-	-	GH, TSH, LH/FSH	ectópica	não visualizada	Hipoplasia	
147	M	cesáreo	ND	-	-	-	GH	ectópica	afilada	Hipoplasia	
148	M	vaginal	cefálica	-	-	-	GH	ectópica	normal	Hipoplasia	
149	F	vaginal	cefálica	-	-	BE e atraso puberal	GH,TSH,LH/FSH,ACTH	ectópica	não visualizada	Hipoplasia	
150	M	cesáreo	ND	-	-	-	GH, ADH	tópica	normal	Hipoplasia	displasia septo-óptica
151	M	fórceps	pélvica	pélvico vaginal	-	-	GH	não visualizada	normal	Hipoplasia	
152	M	vaginal	pélvica	anóxia	ND	-	GH,TSH,LH/FSH	ectópica	afilada	Hipoplasia	
153	M	cesáreo	ND	-	-	-	GH,TSH,ACTH	tópica	normal	Hipoplasia	glaucoma congênito; quiasma óptico difusamente afilado
154	M	vaginal	pélvica	anóxia	-	ND	GH, TSH	ectópica	normal	Normal	
155	F	vaginal	ND	ND	ND	ND	GH	tópica	normal	Normal	
156	F	fórceps	ND	fórceps	-	-	GH,TSH,LH/FSH,ACTH	ND	ND	ND	
157	F	vaginal	ND	-	+	BE	GH,TSH,ADH	não visualizada	não visualizada	Hipoplasia	aracnoidocele
158	F	cesáreo	ND	-	-	holoprosencefalia alobar	GH, TSH, ACTH, ADH, PRL	ectópica	afilada	Normal	disgenesia de corpo caloso, ausência do septo pelúcido, sinais de holoprosencefalia semi-lobar, fenda palatina
159	F	vaginal	pélvica	pélvico vaginal	-	-	GH, ADH	não visualizada	afilada	Hipoplasia	
160	M	vaginal	cefálica	anóxia	ND	ND	GH	ectópica	normal	Normal	
161	M	vaginal	pélvica	fratura de clavícula	-	BE	GH	ectópica	normal	Hipoplasia	
162	M	cesáreo	pélvica	ND	-	ND	GH	ectópica	normal	Hipoplasia	
163	M	vaginal	ND	-	-	-	GH,TSH,LH/FSH,ACTH	ectópica	não visualizada	Hipoplasia	
164	F	vaginal	cefálica	-	ND	BE	GH,TSH, LH/FSH	ectópica	normal	Normal	
165	F	ND	ND	ND	-	-	GH	ectópica	afilada	Hipoplasia	redução volumétrica do quiasma e nervo óptico direitos
166	M	vaginal	ND	-	-	-	GH, TSH,LH/FSH, ACTH, ADH	tópica	não visualizada	Hipoplasia	
167	M	cesáreo	ND	-	+	BE	GH	ectópica	normal	Hipoplasia	
168	M	cesáreo	cefálica	-	-	BE	GH	ectópica	afilada	Hipoplasia	
169	M	cesáreo	ND	-	-	ND	GH,TSH, LH/FSH	ectópica	afilada	Hipoplasia	
170	M	vaginal	cefálica	-	ND	ND	GH,TSH, LH/FSH, PRL	ectópica	não visualizada	Hipoplasia	
171	M	vaginal	cefálica	-	-	-	GH	não visualizada	normal	Hipoplasia	
172	M	ND	ND	ND	ND	ND	GH,TSH,LH/FSH,ACTH	ectópica	não visualizada	Hipoplasia	
173	M	vaginal	cefálica	-	-	-	GH	ectópica	afilada	Hipoplasia	
174	M	vaginal	cefálica	-	-	-	GH, TSH, LH/FSH, ACTH, ADH	não visualizada	não visualizada	Hipoplasia	fenda palatina e labial; encefalocele esfenoidal, nervos e tratos ópticos rebaixados, invaginação inferior

											dos lobos frontais para células etmoidais e cav nasal
175	F	cesáreo	ND	-	-	ND	GH	ND	ND	ND	
176	F	vaginal	cefálica	-	-	ND	GH	ectópica	espessada	Hipoplasia	
177	M	vaginal	cefálica	anóxia	-	-	GH,TSH,LH/FSH,ACTH	ectópica	não visualizada	Hipoplasia	
178	M	vaginal	ND	ND	-	BE	GH, TSH, LH/FSH	ND	ND	ND	
179	M	ND	pélvica	ND	ND	ND	GH,TSH,LH/FSH,ACTH	ectópica	não visualizada	Hipoplasia	
180	F	cesáreo	pélvica	-	-	-	GH, TSH	ectópica	afilada	Hipoplasia	hipoplasia de nervo óptico
181	M	vaginal	pélvica	pélvico vaginal	-	BE	GH, TSH, ACTH	ND	ND	ND	
182	F	vaginal	ND	-	-	ND	GH	ectópica	não visualizada	Hipoplasia	hipoplasia do vermis e hemisferio cerebelar D
183	M	ND	ND	ND	ND	ND	GH	ND	ND	ND	
184	M	vaginal	cefálica	-	-	-	GH, TSH, LH/FSH, ACTH, ADH	não visualizada	não visualizada	Hipoplasia	
185	M	cesáreo	ND	-	-	DGH e polidactilia	GH	ectópica	afilada	Hipoplasia	
186	M	cesáreo	ND	anóxia	ND	ND	GH, TSH, LH/FSH	tópica	normal	Hipoplasia	microftalmia, assimetria corporal, hemangioma plano
187	F	cesáreo	ND	anóxia	-	BE	GH, LH/FSH	tópica	espessada	Hipoplasia	
188	M	ND	ND	ND	ND	ND	GH	ND	ND	ND	
189	M	vaginal	ND	-	-	BE	GH, LH/FSH	tópica	normal	Hipoplasia	
190	M	cesáreo	pélvica	anóxia	-	BE	GH, TSH, ACTH	ND	ND	ND	displasia septo-óptica
191	M	vaginal	cefálica	-	ND	-	GH,TSH,LH/FSH,ACTH	ectópica	não visualizada	Hipoplasia	
192	F	fórceps	cefálica	fórceps	-	fenda labial e polidactilia	GH, LH/FSH	ND	ND	ND	hemangioma; síndrome PHACE

8 REFERÊNCIAS

8 REFERÊNCIAS

1. Schneider HJ, Aimaretti G, Kreitschmann-Andermahr I, Stalla GK, Ghigo E. Hypopituitarism. *Lancet.* 2007;369(9571):1461-70.

2. Low MJ. *Williams textbook of endocrinology*. 11th ed. Neuroendocrinology, ed. S.M. Henry M. Kronenberg, Kenneth S. Polonsky, P. Reed Larsen. 2008;Saunders Elsevier.

3. Zhu X, Gleiberman AS, Rosenfeld MG. Molecular physiology of pituitary development: signaling and transcriptional networks. *Physiol Rev.* 2007;87(3):933-63.

4. Kelberman D, Rizzoti K, Lovell-Badge R, Robinson IC, Dattani MT. Genetic regulation of pituitary gland development in human and mouse. *Endocr Rev.* 2009;30(7):790-829.

5. Romero CJ, Nesi-Franca S, Radovick S. The molecular basis of hypopituitarism. *Trends Endocrinol Metab.* 2009;20(10):506-16.

6. Watkins-Chow DE, Douglas KR, Buckwalter MS, Probst FJ, Camper SA. Construction of a 3-Mb contig and partial transcript map of the central region of mouse chromosome 11. Genomics. 1997;45(1):147-57.

7. Sornson MW, Wu W, Dasen JS, Flynn SE, Norman DJ, O'Connell SM, et al. Pituitary lineage determination by the Prophet of Pit-1 homeodomain factor defective in Ames dwarfism. *Nature.* 1996;384(6607):327-33.

8. Davis SW, Castinetti F, Carvalho LR, Ellsworth BS, Potok MA, Lyons RH, et al. Molecular mechanisms of pituitary organogenesis: In search of novel regulatory genes. *Mol Cell Endocrinol.* 323(1):4-19.

9. Thomas M, Massa G, Craen M, de Zegher F, Bourguignon JP, Heinrichs C, et al. Prevalence and demographic features of childhood growth hormone deficiency in Belgium during the period 1986-2001. *Eur J Endocrinol.* 2004;151(1):67-72.

10. Procter AM, Phillips JA. 3rd,, Cooper DN. The molecular genetics of growth hormone deficiency. *Hum Genet.* 1998;103(3):255-72.

11. Patel L, McNally RJ, Harrison E, Lloyd IC, Clayton PE. Geographical distribution of optic nerve hypoplasia and septo-optic dysplasia in Northwest England. *J Pediatr.* 2006;148(1):85-8.

12. Alatzoglou KS, Dattani MT. Genetic forms of hypopituitarism and their manifestation in the neonatal period. *Early Hum Dev.* 2009;85(11):705-12.

13. Maghnie M, Triulzi F, Larizza D, Preti P, Priora C, Scotti G, Severi F. Hypothalamic-pituitary dysfunction in growth hormone-deficient patients with pituitary abnormalities. *J Clin Endocrinol Metab.* 1991;73(1):79-83.

14. Cacciari E, Zucchini S, Carlà G, Pirazzoli P, Cicognani A, Mandini M, et al. Endocrine function and morphological findings in patients with disorders of the hypothalamo-pituitary area: a study with magnetic resonance. *Arch Dis Child.* 1990;65(11):1199-202.

15. Fujisawa I, Kikuchi K, Nishimura K, Togashi K, Itoh K, Noma S, et al. Transection of the pituitary stalk: development of an ectopic posterior lobe assessed with MR imaging. *Radiology.* 1987;165(2):487-9.

16. Chen S, Léger J, Garel C, Hassan M, Czernichow P. Growth hormone deficiency with ectopic neurohypophysis: anatomical variations and relationship between the visibility of the pituitary stalk asserted by magnetic resonance imaging and anterior pituitary function. *J Clin Endocrinol Metab.* 1999;84(7):2408-13.

17. di Iorgi N, Secco A, Napoli F, Tinelli C, Calcagno A, Fratangeli N, et al. Deterioration of growth hormone (GH) response and anterior pituitary function in young adults with childhood-onset GH deficiency and ectopic posterior pituitary: a two-year prospective follow-up study. *J Clin Endocrinol Metab.* 2007;92(10):3875-84.

18. Arrigo T, De Luca F, Maghnie M, Blandino A, Lombardo F, Messina MF, et al. Relationships between neuroradiological and clinical features in apparently idiopathic hypopituitarism. *Eur J Endocrinol.* 1998;139(1):84-8.

19. Mehta A, Hindmarsh PC, Mehta H, Turton JP, Russell-Eggitt I, Taylor D, et al. Congenital hypopituitarism: clinical, molecular and neuroradiological correlates. Clin Endocrinol (Oxf). 2009;71(3):376-82.

20. Shizume K, Oyama K, Tahara S, Teramoto A, Kato Y. Survey studies on pituitary diseases in Japan. *Endocrinol Jpn.* 1977;24(2):139-47.

21. Craft WH, LE Underwoood JJ. Van Wyk, High incidence of perinatal insult in children with idiopathic hypopituitarism. *J Pediatr.* 1980;96(3 Pt 1):397-402.

22. Rona RJ; Tranner JM. Aetiology of idiopathic growth hormone deficiency in England and Wales. *Arch Dis Child.* 1977;52(3):197-208.

23. Simon D, Hadjiathanasiou C, Garel C, Czernichow P, Léger J. Phenotypic variability in children with growth hormone deficiency associated with posterior pituitary ectopia. *Clin Endocrinol (Oxf).* 2006;64(4):416-22.

24. Murray PG. et al. Associations with multiple pituitary hormone deficiency in patients with an ectopic posterior pituitary gland. *Clin Endocrinol (Oxf).* 2008;69(4):597-602.

25. Pinto G, Netchine I, Sobrier ML, Brunelle F, Souberbielle JC, Brauner R. Pituitary stalk interruption syndrome: a clinical-biological-genetic assessment of its pathogenesis. *J Clin Endocrinol Metab.* 1997;82(10):3450-4.

26. Triulzi F, Scotti G, di Natale B, Pellini C, Lukezic M, Scognamiglio M, et al. Evidence of a congenital midline brain anomaly in pituitary dwarfs: a magnetic resonance imaging study in 101 patients. *Pediatrics.* 1994;93(3):409-16.

27. Phillips JA 3rd, Hjelle BL, Seeburg PH, Zachmann M. Molecular basis for familial isolated growth hormone deficiency. *Proc Natl Acad Sci U S A.* 1981;78(10):6372-5.

28. Wajnrajch MP, Gertner JM, Harbison MD, Chua SC Jr, Leibel RL. Nonsense mutation in the human growth hormone-releasing hormone receptor causes growth failure analogous to the little (lit) mouse. *Nat Genet.* 1996;12(1):88-90.

29. Bodner M, Castrillo JL, Theill LE, Deerinck T, Ellisman M, Karin M. The pituitary-specific transcription factor GHF-1 is a homeobox-containing protein. *Cell.* 1988;55(3):505-18.

30. Ingraham HA, Chen R, Mangalam RJ, Elsholtz HP, Flynn SE, Lin CR, et al. A tissue-specific transcription factor containing a homeodomain specifies a pituitary phenotype. *Cell.* 1988;55(3):519-29.

31. Li S, Crenshaw EB 3rd, Rawson EJ, Simmons DM, Swanson LW, Rosenfeld MG. Dwarf locus mutants lacking three pituitary cell types result from mutations in the POU-domain gene pit-1. *Nature.* 1990;347(6293):528-33.

32. Tatsumi K, Miyai K, Notomi T, Kaibe K, Amino N, Mizuno Y, et al. Cretinism with combined hormone deficiency caused by a mutation in the PIT1 gene. *Nat Genet.* 1992;1(1):56-8.

33. Wu W, Cogan JD, Pfäffle RW, Dasen JS, Frisch H, O'Connell SM, et al. Mutations in *PROP1* cause familial combined pituitary hormone deficiency. *Nat Genet.* 1998;18(2):147-9.

34. Parks JS, Brown MR, Hurley DL, Phelps CJ, Wajnrajch MP. Heritable disorders of pituitary development. *J Clin Endocrinol Metab.* 1999;84(12):4362-70.

35. Dattani MT, Martinez-Barbera JP, Thomas PQ, Brickman JM, Gupta R, Martensson IL, et al. Mutations in the homeobox gene HESX1/Hesx1 associated with septo-optic dysplasia in human and mouse. *Nat Genet.* 1998;19(2):125-33.

36. Bach I, Rhodes SJ, Pearse RV 2nd, Heinzel T, Gloss B, Scully KM, et al. P-Lim, a LIM homeodomain factor, is expressed during pituitary organ and cell commitment and synergizes with Pit-1. *Proc Natl Acad Sci USA.* 1995;92(7):2720-4.

37. Netchine I, Sobrier ML, Krude H, Schnabel D, Maghnie M, Marcos E, et al. Mutations in LHX3 result in a new syndrome revealed by combined pituitary hormone deficiency. *Nat Genet.* 2000;25(2):182-6.

38. Machinis K, Pantel J, Netchine I, Léger J, Camand OJA, Sobrier ML, et al. Syndromic short stature in patients with a germline mutation in the LIM homeobox LHX4. *Am J Hum Genet.* 2001;69(5):961-8.

39. Hamel BC, Smits AP, Otten BJ, van den Helm B, Ropers HH, Mariman EC. Familial X-linked mental retardation and isolated growth hormone deficiency: clinical and molecular findings. *Am J Med Genet.* 1996;64(1):35-41.

40. Solomon NM, Ross SA, Morgan T, Belsky JL, Hol FA, Karnes PS, et al. Array comparative genomic hybridisation analysis of boys with X linked hypopituitarism identifies a 3.9 Mb duplicated critical region at Xq27 containing SOX3. *J Med Genet.* 2004;41(9):669-78.

41. Kelberman D, Rizzoti K, Avilion A, Bitner-Glindzicz M, Cianfarani S, Collins J, et al. Mutations within Sox2/SOX2 are associated with abnormalities in the hypothalamo-pituitary-gonadal axis in mice and humans. *J Clin Invest.* 2006;116(9):2442-55.

42. Diaczok D, Romero C, Zunich J, Marshall I, Radovick S. A novel dominant negative mutation of OTX2 associated with combined pituitary hormone deficiency. *J Clin Endocrinol Metab.* 2008;93(11):4351-9.

43. Roessler E, Du YZ, Mullor JL, Casas E, Allen WP, Gillessen-Kaesbach G, et al. Loss-of-function mutations in the human GLI2 gene are associated with pituitary anomalies and holoprosencephaly-like features. *Proc Natl Acad Sci USA.* 2003;100(23):13424-9.

44. Moreira M. *Análise do gene OTX2 em pacientes com deficiência de hormônio do crescimento isolada ou associada a outras deficiências hormonais hipofisárias, in Clínica Médica* [Tese]. 2013, Universidade de São Paulo: São Paulo. p. 64.

45. Cogan JD, Wu W, Phillips JA 3rd, Arnhold IJ, Agapito A, Fofanova OV, et al. The *PROP1* 2-base pair deletion is a common cause of combined pituitary hormone deficiency. *J Clin Endocrinol Metab.* 1998;83(9):3346-9.

46. Mendonca BB, Osorio MG, Latronico AC, Estefan V, Lo LS, Arnhold IJ. Longitudinal hormonal and pituitary imaging changes in two females with combined pituitary hormone deficiency due to deletion of A301,G302 in the *PROP1* gene. *J Clin Endocrinol Metab.* 1999;84(3):942-5.

47. Osorio MG, Kopp P, Marui S, Latronico AC, Mendonca BB, Arnhold IJ. Combined pituitary hormone deficiency caused by a novel mutation of a highly conserved residue (F88S) in the homeodomain of PROP-1. *J Clin Endocrinol Metab.* 2000;85(8):2779-85.

48. Osorio MG, Marui S, Jorge AA, Latronico AC, Lo LS, Leite CC, et al. Pituitary magnetic resonance imaging and function in patients with growth hormone deficiency with and without mutations in GHRH-R, GH-1, or PROP-1 genes. *J Clin Endocrinol Metab.* 2002;87(11):5076-84.

49. Carvalho LR, Woods KS, Mendonca BB, Marcal N, Zamparini AL, Stifani S, et al. A homozygous mutation in HESX1 is associated with evolving hypopituitarism due to impaired repressor-corepressor interaction. *J Clin Invest.* 2003;112(8):1192-201.

50. Abrao MG, Leite MV, Carvalho LR, Billerbeck AE, Nishi MY, Barbosa AS, et al. Combined pituitary hormone deficiency (CPHD) due to a complete *PROP1* deletion. *Clin Endocrinol (Oxf).* 2006;65(3):294-300.

51. Franca MM, Jorge AA, Carvalho LR, Costalonga EF, Vasques GA, Leite CC, et al. Novel heterozygous nonsense GLI2 mutations in patients with hypopituitarism and ectopic posterior pituitary lobe without holoprosencephaly. *J Clin Endocrinol Metab.* 95(11):E384-91.

52. Franca MM, Jorge AA, Carvalho LR, Costalonga EF, Otto AP, Correa FA, et al. Relatively high frequency of non-synonymous GLI2 variants in patients with congenital hypopituitarism without holoprosencephaly. *Clin Endocrinol (Oxf).* 78(4):551-7.

53. Marui S, Trarbach EB, Boguszewski MC, França MM, Jorge AA, Inoue H, et al. GH-releasing hormone receptor gene: a novel splice-disrupting mutation and study of founder effects. *Horm Res Paediatr.* 78(3):165-72.

54. Melo ME, Marui S, Carvalho LR, Arnhold IJ, Leite CC, Mendonça BB, et al. Hormonal, pituitary magnetic resonance, LHX4 and HESX1 evaluation in patients with hypopituitarism and ectopic posterior pituitary lobe. *Clin Endocrinol (Oxf).* 2007;66(1):95-102.

55. Franca MM, Jorge AA, Alatzoglou KS, Carvalho LR, Mendonca BB, Audi L, et al. Absence of GH-releasing hormone (GHRH) mutations in selected patients with isolated GH deficiency. *J Clin Endocrinol Metab.* 96(9):E1457-60.

56. Dateki S, Fukami M, Uematsu A, Kaji M, Iso M, Ono M, et al. Mutation and gene copy number analyses of six pituitary transcription factor genes in 71 patients with combined pituitary hormone deficiency: identification of a single patient with LHX4 deletion. *J Clin Endocrinol Metab.* 95(8):4043-7.

57. Reynaud R, Gueydan M, Saveanu A, Vallette-Kasic S, Enjalbert A, Brue T, et al. Genetic screening of combined pituitary hormone deficiency: experience in 195 patients. *J Clin Endocrinol Metab.* 2006;91(9):3329-36.

58. Turton JP, Mehta A, Raza J, Woods KS, Tiulpakov A, Cassar J, et al. Mutations within the transcription factor *PROP1* are rare in a cohort of patients with sporadic combined pituitary hormone deficiency (CPHD). *Clin Endocrinol (Oxf).* 2005;63(1):10-8.

59. Zhu X, Zhang J, Tollkuhn J, Ohsawa R, Bresnick EH, Guillemot F, et al. Sustained Notch signaling in progenitors is required for sequential emergence of distinct cell lineages during organogenesis. *Genes Dev.* 2006;20(19):2739-53.

60. Raetzman LT, Ross SA, Cook S, Dunwoodie SL, Camper SA, Thomas PQ. Developmental regulation of Notch signaling genes in the embryonic pituitary: *Prop1* deficiency affects Notch2 expression. *Dev Biol.* 2004;265(2):329-40.

61. Carninci P, Waki K, Shiraki T, Konno H, Shibata K, Itoh M, et al. Targeting a complex transcriptome: the construction of the mouse full-length cDNA encyclopedia. *Genome Res.* 2003;13(6B):1273-89.

62. Kageyama R, Ohtsuka T, Shimojo H, Imayoshi I, et al. Dynamic Notch signaling in neural progenitor cells and a revised view of lateral inhibition. *Nat Neurosci.* 2008;11(11):1247-51.

63. Bolos V, Grego-Bessa J, de la Pompa JL. Notch signaling in development and cancer. *Endocr Rev.* 2007;28(3):339-63.

64. Borggrefe T, Oswald F. The Notch signaling pathway: transcriptional regulation at Notch target genes. *Cell Mol Life Sci.* 2009;66(10):1631-46.

65. Takebayashi K, Sasai Y, Sakai Y, Watanabe T, Nakanishi S, Kageyama R. Structure, chromosomal locus, and promoter analysis of the gene encoding the mouse helix-loop-helix factor HES-1. Negative autoregulation through the multiple N box elements. *J Biol Chem.* 1994;269(7):5150-6.

66. Sasai Y, Kageyama R, Tagawa Y, Shigemoto R, Nakanishi S. Two mammalian helix-loop-helix factors structurally related to Drosophila hairy and Enhancer of split. *Genes Dev.* 1992;6(12B):2620-34.

67. Feder JN, Li L, Jan LY, Jan YN. Genomic cloning and chromosomal localization of HRY, the human homolog to the Drosophila segmentation gene, hairy. *Genomics.* 1994;20(1):56-61.

68. Fischer A, Gessler M. Delta-Notch--and then? Protein interactions and proposed modes of repression by Hes and Hey bHLH factors. *Nucleic Acids Res.* 2007;35(14):4583-96.

69. Kageyama R, Ohtsuka T, Kobayashi T. Roles of Hes genes in neural development. *Dev Growth Differ.* 2008;50(Suppl 1):S97-103.

70. Yan B, Raben N, Plotz PH. Hes-1, a known transcriptional repressor, acts as a transcriptional activator for the human acid alpha-glucosidase gene in human fibroblast cells. *Biochem Biophys Res Commun.* 2002;291(3):582-7.

71. Ju BG, Solum D, Song EJ, Lee KJ, Rose DW, Glass CK, et al. Activating the PARP-1 sensor component of the groucho/ TLE1 corepressor complex mediates a CaMKinase IIdelta-dependent neurogenic gene activation pathway. *Cell.* 2004;119(6):815-29.

72. Sivakumar KC, Dhanesh SB, Shobana S, James J, Mundayoor S. A systems biology approach to model neural stem cell regulation by notch, shh, wnt, and EGF signaling pathways. *OMICS.* 15(10):729-37.

73. Jayasena CS, Ohyama T, Segil N, Groves AK. Notch signaling augments the canonical Wnt pathway to specify the size of the otic placode. *Development.* 2008;135(13):2251-61.

74. Iso T, Kedes L, Hamamori Y. HES and HERP families: multiple effectors of the Notch signaling pathway. *J Cell Physiol.* 2003;194(3):237-55.

75. Raetzman LT, Cai JX, Camper SA. *Hes1* is required for pituitary growth and melanotrope specification. *Dev Biol.* 2007;304(2):455-66.

76. Chen J, Crabbe A, Van Duppen V, Vankelecom H. The notch signaling system is present in the postnatal pituitary: marked expression and regulatory activity in the newly discovered side population. *Mol Endocrinol.* 2006;20(12):3293-307.

77. Himes AD, Raetzman LT. Premature differentiation and aberrant movement of pituitary cells lacking both *Hes1* and *Prop1*. *Dev Biol.* 2009;325(1):151-61.

78. Akimoto M, Kameda Y, Arai Y, Miura M, Nishimaki T, Takeda A, et al. *Hes1* is required for the development of craniofacial structures derived from ectomesenchymal neural crest cells. *J Craniofac Surg.* 21(5):1443-9.

79. Ishibashi M, Ang SL, Shiota K, Nakanishi S, Kageyama R, Guillemot F. Targeted disruption of mammalian hairy and Enhancer of split homolog-1 (HES-1) leads to up-regulation of neural helix-loop-helix factors, premature neurogenesis, and severe neural tube defects. *Genes Dev.* 1995;9(24):3136-48.

80. Akimoto M, Nishimaki T, Arai Y, Uchinuma E, Yamauchi H, Kameda Y. *Hes1* regulates formations of the hypophyseal pars tuberalis and the hypothalamus. *Cell Tissue Res.* 340(3):509-21.

81. Monahan P, Rybak S, Raetzman LT. The notch target gene *HES1* regulates cell cycle inhibitor expression in the developing pituitary. *Endocrinology.* 2009;150(9):4386-94.

82. Aujla PK, Bora A, Monahan P, Sweedler JV, Raetzman LT. The Notch effector gene *Hes1* regulates migration of hypothalamic neurons, neuropeptide content and axon targeting to the pituitary. *Dev Biol.* 353(1):61-71.

83. Tanner JM, Whitehouse RH, Takaishi M. Standards from birth to maturity for height, weight, height velocity, and weight velocity: British children, 1965. II. *Arch Dis Child.* 1966;41(220):613-35.

84. Marshall WA, Tanner JM. Variations in pattern of pubertal changes in girls. *Arch Dis Child.* 1969;44(235):291-303.

85. Marshall WA, Tanner JM. Variations in the pattern of pubertal changes in boys. *Arch Dis Child.* 1970; 45(239):13-23.

86. Greulich WWPS, ed. *Radiographic atlas of skeletal development of the hand and wrist.* Stanford University Press; 1959.

87. Silva EG, Slhessarenko N, Arnhold IJ, Batista MC, Estefan V, Osorio MG, et al. GH values after clonidine stimulation measured by immunofluorometric assay in normal prepubertal children and GH-deficient patients. *Horm Res.* 2003;59(5):229-33.

88. Miller SA, Dykes DD, Polesky HF. A simple salting out procedure for extracting DNA from human nucleated cells. *Nucleic Acids Res.* 1988;16(3):1215.

89. Saiki RK, Gelfand DH, Stoffel S, Scharf SJ, Higuchi R, Horn GT, et al. Primer-directed enzymatic amplification of DNA with a thermostable DNA polymerase. *Science.* 1988;239(4839):487-91.

90. Darnell J, Lodish H, Baltimore D. *Molecular cell biology*. Second ed. Scientific American Books. 1990, New York: W.H. Freeman and company. 213.

91. Adzhubei IA, Schmidt S, Peshkin L, Ramensky VE, Gerasimova A, Bork P, et al. A method and server for predicting damaging missense mutations. *Nat Methods.* 7(4):248-9.

92. Kumar P, Henikoff S, Ng PC. Predicting the effects of coding non-synonymous variants on protein function using the SIFT algorithm. *Nat Protoc.* 2009;4(7):1073-81.

93. Schwarz JM, Rödelsperger C, Schuelke M, Seelow D. MutationTaster evaluates disease-causing potential of sequence alterations. *Nat Methods*. 2010;7(8):575-6.

94. Bromberg Y, Rost B. SNAP: predict effect of non-synonymous polymorphisms on function. *Nucleic Acids Res*. 2007;35(11):3823-35.

95. Burge C, Karlin S. Prediction of complete gene structures in human genomic DNA. *J Mol Biol*. 1997;268(1):78-94.

96. Reese MG, Eeckman FH, Kulp D, Haussler D. Improved splice site detection in Genie. *J Comput Biol*. 1997;4(3):311-23.

97. Desmet FO, Hamroun D, Lalande M, Collod-Béroud G, Claustres M, Béroud C. Human Splicing Finder: an online bioinformatics tool to predict splicing signals. *Nucleic Acids Res.* 2009;37(9):e67.

98. Li H, Durbin R. Fast and accurate short read alignment with Burrows-Wheeler transform. *Bioinformatics*. 2009;25(14):1754-60.

99. Abecasis GR, Altshuler D, Auton A, Brooks LD, Durbin RM, Gibbs RA, et al. A map of human genome variation from population-scale sequencing. *Nature.* 2010;467(7319):1061-73.

100. DePristo MA, Banks E, Poplin R, Garimella KV, Maguire JR, Hartl C, et al. A framework for variation discovery and genotyping using next-generation DNA sequencing data. *Nat Genet.* 2011;43(5):491-8.

101. Garel C, Leger J. Contribution of magnetic resonance imaging in non-tumoral hypopituitarism in children. *Horm Res.* 2007;67(4):194-202.

102. Albrechtsen S, Rasmussen S, Dalaker K, Irgens LM. The occurrence of breech presentation in Norway 1967-1994. *Acta Obstet Gynecol Scand.* 1998;77(4):410-5.

103. Votruba M, Payne A, Moore AT, Bhattacharya SS. Dominant optic atrophy: exclusion and fine genetic mapping of the candidate gene, HRY. *Mamm Genome.* 1998;9(10):784-7.

104. Adepoju O, Wong A, Kitajewski A, Tong K, Boscolo E, Bischoff J, et al. Expression of HES and HEY genes in infantile hemangiomas. Vasc Cell;3:19.

105. Mukherjee A, Shalet SM. Shalet, The value of IGF1 estimation in adults with GH deficiency. *Eur J Endocrinol.* 2009;161(1):S33-9.

106. Molitch ME, Clemmons DR, Malozowski S, Merriam GR, Vance ML. Evaluation and treatment of adult growth hormone deficiency: an Endocrine Society clinical practice guideline. *J Clin Endocrinol Metab.* 96(6):1587-609.

107. Ghigo E, Aimaretti G, Corneli G. Diagnosis of adult GH deficiency. *Growth Horm IGF Res.* 2008;18(1):1-16.

108. Muller HL, Gebhardt U, Faldum A, Warmuth-Metz M, Pietsch T, Pohl F, et al. Xanthogranuloma, Rathke's cyst, and childhood craniopharyngioma: results of prospective multinational studies of children and adolescents with rare sellar malformations. *J Clin Endocrinol Metab.* 2012;97(11):3935-43.

109. Mukherjee JJ, Islam N, Kaltsas G, Lowe DG, Charlesworth M, Afshar F, et al. Clinical, radiological and pathological features of patients with Rathke's cleft cysts: tumors that may recur. *J Clin Endocrinol Metab.* 1997;82(7):2357-62.

110. Baskin DS, Wilson CB. Transsphenoidal treatment of non-neoplastic intrasellar cysts. A report of 38 cases. *J Neurosurg.* 1984;60(1):8-13.

111. Melmed S, Kleinberg D. Williams *Textbook of endocrinology.* 11th ed. Anterior pituitary, ed. S.M. Henry M. Kronenberg, Kenneth S. Polonsky, P. Reed Larsen. 2008; Saunders Elsevier.

112. Colombo N, Berry I, Kucharczyk J, Kucharczyk W, de Groot J, Larson T, et al. Posterior pituitary gland: appearance on MR images in normal and pathologic states. *Radiology.* 1987;165(2):481-5.

113. Arroyo A, Pernasetti F, Vasilyev VV, Amato P, Yen SS, Mellon PL. A unique case of combined pituitary hormone deficiency caused by a *PROP1* gene mutation (R120C) associated with normal height and absent puberty. *Clin Endocrinol (Oxf).* 2002;57(2):283-91.

114. Mody S, Brown MR, Parks JS. The spectrum of hypopituitarism caused by *PROP1* mutations. *Best Pract Res Clin Endocrinol Metab.* 2002;16(3):421-31.

115. Dateki S, Kosaka K, Hasegawa K, Tanaka H, Azuma N, Yokoya S, et al. Heterozygous orthodenticle homeobox 2 mutations are associated with variable pituitary phenotype. *J Clin Endocrinol Metab.* 95(2):756-64.

116. Thomas PQ, Dattani MT, Brickman JM, McNay D, Warne G, Zacharin M, et al. Heterozygous HESX1 mutations associated with isolated congenital pituitary hypoplasia and septo-optic dysplasia. *Hum Mol Genet.* 2001;10(1):39-45.

117. Cooper DN, Krawczak M, Polychronakos C, Tyler-Smith C, Kehrer-Sawatzki H. Where genotype is not predictive of phenotype: towards an understanding of the molecular basis of reduced penetrance in human inherited disease. *Hum Genet.* 2013;132(10):1077-130.

118. Luedi PP, Dietrich FS, Weidman JR, Bosko JM, Jirtle RL, Hartemink AJ. Computational and experimental identification of novel human imprinted genes. *Genome Res.* 2007;17(12):1723-30.

119. Bonev B, Stanley P, Papalopulu N. MicroRNA-9 Modulates *Hes1* ultradian oscillations by forming a double-negative feedback loop. *Cell Rep.* 2(1):10-8.

120. Coglievina M, Guarnaccia C, Pintar A, Pongor S. Different degrees of structural order in distinct regions of the transcriptional repressor HES-1. *Biochim Biophys Acta.* 2010;1804(12):2153-61.

121. Iso T, Sartorelli V, Poizat C, Iezzi S, Wu HY, Chung G, Kedes L, et al. HERP, a novel heterodimer partner of HES/E(spl) in Notch signaling. M*ol Cell Biol.* 2001;21(17):6080-9.

122. Thusberg JA. Olatubosun, and M. Vihinen, Performance of mutation pathogenicity prediction methods on missense variants. *Hum Mutat.* 2011;32(4):358-68.

123. Frousios K, Iliopoulos CS, Schlitt T, Simpson MA. Predicting the functional consequences of non-synonymous DNA sequence variants-evaluation of bioinformatics tools and development of a consensus strategy. *Genomics.* 2013;102(4):223-8.

124. Prince KL, Walvoord EC, Rhodes SJ. The role of homeodomain transcription factors in heritable pituitary disease. *Nat Rev Endocrinol.* 2011;7(12):727-37.

125. Davis SW, Castinetti F, Carvalho LR, Ellsworth BS, Potok MA, Lyons RH, et al. Molecular mechanisms of pituitary organogenesis: In search of novel regulatory genes. *Mol Cell Endocrinol.* 2010;323(1):4-19.

126. Webb EA, AlMutair A, Kelberman D, Bacchelli C, Chanudet E, Lescai F, et al. ARNT2 mutation causes hypopituitarism, post-natal microcephaly, visual and renal anomalies. *Brain.* 2013;136(Pt 10):3096-105.

127. Sun Y, Bak B, Schoenmakers N, van Trotsenburg AS, Oostdijk W, Voshol P, et al. Loss-of-function mutations in IGSF1 cause an X-linked syndrome of central hypothyroidism and testicular enlargement. *Nat Genet.* 2012;44(12):1375-81.

128. Joustra SD, Schoenmakers N, Persani L, Campi I, Bonomi M, Radetti G, et al. The IGSF1 deficiency syndrome: characteristics of male and female patients. *J Clin Endocrinol Metab.* 2013;98(12):4942-52.