LORENA DE OLIVEIRA E LIMA

Estudo da β-catenina em tumores adrenocorticais humanos

Tese apresentada à Faculdade de Medicina da Universidade de São Paulo para obtenção do título de Doutor em Ciências

Programa de Endocrinologia

Orientadora: Prof. Dra. Ana Claudia Latronico

São Paulo

2014

Dados Internacionais de Catalogação na Publicação (CIP)

Preparada pela Biblioteca da
Faculdade de Medicina da Universidade de São Paulo

©reprodução autorizada pelo autor

Lima, Lorena de Oliveira e
Estudo da β-catenina em tumores adrenocorticais humanos / Lorena de Oliveira e Lima. -- São Paulo, 2014.
Tese(doutorado)--Faculdade de Medicina da Universidade de São Paulo. Programa de Endocrinologia.
Orientadora: Ana Claudia Latrônico Xavier.

Descritores: 1.Neoplasias do córtex suprarrenal 2.Via de sinalização Wnt 3.Beta catenina 4.Genes p53/genética 5.Análise mutacional de DNA 6.Mutação em linhagem germinativa 7.Invasividade neoplásica 8.Corticosteroídes/secreção

USP/FM/DBD-024/14

Este trabalho foi desenvolvido na Unidade de Endocrinologia do Desenvolvimento, Laboratório de Hormônios e Genética Molecular LIM/42 da Disciplina de Endocrinologia e no Laboratório de Patologia Hepática LIM/14 do Hospital das Clínicas da Faculdade de Medicina da Universidade de São Paulo

Dedicatória

Aos meus pais

Agradecimentos

Desafios e dificuldades nos confrontam em alguns momentos da vida e nos ensinam que a fé e a determinação são os responsáveis por nossas conquistas. A conclusão desta tese marca um momento de transição. Momento em que resgato a confiança e o otimismo. É com grande contentamento que agradeço a todos que direta ou indiretamente participaram da elaboração deste trabalho.

À minha orientadora, Profa. Dra. Ana Claudia Latronico a quem admiro profundamente pela competência, inteligência, liderança e desenvoltura. Obrigada pela oportunidade de aprendizado e de crescimento durante os anos de elaboração desta tese e por inspirar em mim a criatividade esquecida.

À Profa. Dra. Berenice Bilharinho de Mendonça, modelo de postura ética. Símbolo para muitos pelos seus sólidos conhecimentos, pela sua grandiosa sabedoria e pelo seu coração receptivo.

À Dra. Maria Cândida Barrisson Villares, pela oportunidade de aprender com a sua dedicação e o seu respeito aos pacientes portadores de tumores adrenocorticais, que confiam a nós o bem mais precioso: a vida!

Ao grupo do Dr. Gary D. Hammer da Universidade de Michigan, Ann Harbor, MI, EUA por me receber tão calorosamente em seu laboratório e pela

colaboração no estudo combinado: modelo animal de tumorigênese adrenocortical e avaliação de tumores adrenocorticais humanos.

Ao Prof. Venâncio Alves e ao Dr. Iberê Soares pela ajuda na realização dos estudos de imunohistoquímica.

Aos amigos, Antonio Lerario, Ericka Trarbach, Guilherme Alencar, Leticia Gontijo Silveira, Luciana Brito, Madson Almeida, pelas horas insubstituíveis de convivência e de troca de experiências.

A todos os demais amigos e funcionários do laboratório, pelos dias de alegria que tornaram tão agradáveis os períodos de estudo e de trabalho. Agradeço por muito e por tudo.

Aos meus pais, pelo amor incondicional.

À Deus, por ter despertado em mim a capacidade de acreditar.

Epigrafe

"*E fazei veredas direitas para os vossos pés, para que o que manqueja se não desvie inteiramente, antes seja sarado*".

Hebreus 12:13

Normatização Adotada

Esta tese está de acordo com as seguintes normas em vigor no momento desta publicação:

Referências: adaptado de International Committee of Medical Journals Editors (Vancouver)

Universidade de São Paulo. Faculdade de Medicina. Divisão de Biblioteca e Documentação. *Guia de apresentação de dissertação, teses e monografias*. Elaborado por Anneliese Carneiro da Cunha, Maria Julia de A. L. Freddi, Maria F. Crestana, Marinalva de Souza Aragão, Suely Campos Cardoso, Valeria Vilhena.3ª ed. São Paulo: Divisão de Biblioteca e Documentação; 2011.

Abreviaturas dos títulos dos periódicos de acordo com *List of Journals Indexed in Index Medicus*

Sumário

Lista de figuras
Lista de tabelas
Lista de abreviaturas e símbolos
Resumo
Summary
1 Introdução 1
1.1 Neoplasias adrenocorticais 2
1.2 Apresentação clínica 3
1.3 Diagnóstico 4
1.3.1 Avaliação hormonal 4
1.3.2 Alterações radiológicas sugestivas de malignidade 7
1.3.3 Histopatologia 9
1.4. Estadiamento 13
1.5 Tratamento 14
1.6 Fisiopatologia e alterações genéticas 18
1.6.1 *TP53* 19
1.6.2 A via de sinalização Wnt 22
1.6.3 Alteração da via Wnt em tumores adrenocorticais 26
1.6.4 A sinalização WNT e o TP53 28
2 Objetivos 33
3 Pacientes e métodos 35
3.1 Considerações éticas 36
3.2 Pacientes 36
3.3 Imunohistoquímica 44
3.4 Estudo molecular 48
3.4.1 Extração de DNA 48
3.4.2 Reação de polimerase em cadeia (PCR) 48
3.5 Análise estatística 50
4 Resultados 51
4.1 Imunoexpressão de β-catenina em tumores adrenocorticais 52
4.2 Ausência de imunorreatividade da β-catenina em membrana celular 61
4.3 Sequenciamento do gene CTNNB1 64

4.4 Imunoexpressão de p53 em tumores adrenocorticais 66
5 Discussão 68
5.1 Avaliação da via Wnt/β-catenina nos tumores adrenocorticais pediátricos..... 70
5.2 Relação entre a ativação da via Wnt/β-catenina e o TP53 nos tumores adrenocorticais pediátricos 73
5.3 Avaliação da via Wnt/β-catenina nos tumores adrenocorticais de pacientes adultos 75
5.4 Relação entre a ativação da via Wnt/β-catenina e o TP53 nos tumores adrenocorticais de pacientes adultos. 81
6 Conclusões 84
7 Referências..... 86
8 Apêndices 104

Listas

Figuras

Figura 1 - Localização subcelular da β-catenina 23

Figura 2 - A cascata de sinalização Wnt 25

Figura 3 - Alça auto regulatória p53 - Mdm2 29

Figura 4 - Acúmulo nuclear de p53 mediado pela β-catenina e a alça auto-regulatória β-catenina – p53 30

Figura 5 - Distribuição global dos tumores adrenocorticais pediátricos de acordo com o perfil de secreção hormonal 38

Figura 6 - Distribuição global dos tumores adrenocorticais de pacientes adultos de acordo com o perfil de secreção hormonal..... 39

Figura 7 - Foto panorâmica de lâminas com corte histológico dos blocos de micromatriz tecidual, coradas com Hematoxilina e Eosina 45

Figura 8 - Imunohistoquímica para β-catenina em células de córtex de suprarrenal normal de adulto 52

Figura 9 - Critérios histopatológicos de Weiss nas amostras histológicas de tumores adrenocorticais do grupo pediátrico segundo o estadiamento e a evolução clínica 53

Figura 10 - Sobrevida geral em crianças portadoras de tumor adrenocortical de acordo com o estágio tumoral (MacFarlane)..... 54

Figura 11 - Imunorreatividade de β-catenina em tumores adrenocorticais de pacientes adultos segundo o padrão de secreção hormonal 57

Figura 12 - Imunohistoquímica para β-catenina em tumores adrencorticais..... 59

Figura 13 - Curva de sobrevida de Kaplan-Meier de pacientes adultos portadores de carcinomas adrenocorticais e imunoexpressão anômala de β-catenina 60

Figura 14 - Imunorreatividade de β-catenina em membrana celular em carcinomas adrenocorticais de pacientes adultos segundo a ocorrência de metástases 62

Figura 15 - Curva de sobrevida de Kaplan-Meier de pacientes adultos portadores de carcinomas adrenocortical e ausência de imunorreatividade de β-catenina em membrana celular 63

Figura 16 - Imunohistoquímica para p53 em células de tumor adrenocortical 67

Figura 17 - Imunorreatividade nuclear de p53 em tumores adrenocorticais pediátricos segundo mutação somática no gene 67

Tabelas

Tabela 1 - Avaliação laboratorial de massas suprarrenais 6

Tabela 2 - Critérios histopatológicos propostos por Weiss para classificação de tumores adrenocorticais 10

Tabela 3 - Critérios histológicos do sistema modificado de Weiss para classificação de tumores adrenocorticais 11

Tabela 4 - Critérios anatomopatológicos de mau prognóstico de tumores adrenocorticais pediátricos propostos por Wieneke e colaboradores 12

Tabela 5 - Estadiamento clínico de carcinomas adrenocoticais.....14

Tabela 6 - Características dos pacientes portadores de tumores adrenocorticais do grupo pediátrico 38

Tabela 7 - Características dos pacientes portadores de tumores adrenocorticais do grupo de pacientes adultos.....39

Tabela 8 - Características clínicas dos pacientes pediátricos portadores de tumores adrenocorticais.....41

Tabela 9 - Características clínicas dos pacientes adultos portadores de tumores adrenocorticais.....42

Tabela 10 - Anticorpos utilizados para a análise imunohistoquímica.....48

Tabela 11 - Características clínicas dos pacientes pediátricos portadores de acúmulo anômalo de β-catenina nas amostras histológicas de tumor adrenocortical.....55

Tabela 12. Características clínicas dos pacientes adultos portadores de acúmulo anômalo de β-catenina nas amostras histológicas de tumor adrenocortical 58

Tabela 13 - Análise molecular do gene *CTNNB1* e imunohistoquímica em pacientes portadores de tumor adrenocortical.....65

Tabela 14 - Frequência de mutações no exon 3 do gene *CTNNB1* e de acúmulo anômalo de β-catenina em tumores adrenocorticais em diversos estudos 77

Abreviaturas e Símbolos

ACTH	Hormônio adrenocorticotrófico
APC	*adenomatous poliposis coli*
AXIN	*axis inhibition protein*
AXIN2	Gene *axis inhibition protein 2*
CK1α	Caseína quinase 1α
CTNNB1	Gene da β-catenina
DHEA	Deidroepiandrosterona
DHEAS	Sulfato de deidroepiandrosterona
DNA	Ácido desoxirribonucleico
Dvl	*Disheveled*
ENSAT	*European Network for the Study of Adrenal*
FIRM-ACT	*The First International Randomized Trial in Locally Advanced and Metastatic Adrenocortical carcinoma treatment*
Fz	*Frizzeled*
GSK3β	Quinase glicogênio sintase 3β
HCFMUSP	Hospital das Clínicas da Faculdade de Medicina da Universidade de São Paulo
HU	Unidades Hounsfield
IGF	Fator de crescimento semelhante à insulina
IGF1R	Gene do receptor do fator de crescimento semelhante à insulina 1
IGF1R	Receptor do fator de crescimento semelhante à insulina 1
Int1	Gene *integration 1*
IPATCR	*The International Pediatric Adrenocortical Tumor Registry*
LFS	Síndrome de Li-Fraumeni
LOH	Perda de heterozigozidade
LRP 5 ou 6	Receptor relacionado à lipoproteína de baixa densidade 5 ou 6
MDM2	*Gene Murine Double Minute 2*
MYC	*Gene da mielocitomatose humana*
o'p DDD	Mitotane
OMS	Organização Mundial de Saúde
PCR	Reação de polimerase em cadeia

PET 18-FDG	Tomografia por emissão de pósitrons com 18-fluodesoxiglicose
RM	Ressonância magnética
RNA	Ácido ribonucleico
RNAm	RNA mensageiro
TC	Tomografia computadorizada
TCF	Fator de células T
TMA	Micromatriz tecidual
TNM	Tumor, linfonodo, metástase
TP53	Gene do p53
UICC	União Internacional Contra o Câncer
Wg	Gene *Wingless*
WNT	*Wingless-type mouse mammary tumor virus integration site member*
X^2	Teste chi-quadrado

Resumo

Lima LO. *Estudo da β-catenina em tumores adrenocorticais humanos* [tese]. São Paulo: Faculdade de Medicina, Universidade de São Paulo; 2014.

Introdução: A incidência de tumores adrenocorticais em crianças é particularmente elevada nas regiões sudeste e sul do Brasil, correlacionando-se com a ocorrência da mutação germinativa p.R337H do supressor tumoral p53, entretanto, o carcinoma adrenocortical é uma neoplasia endócrina maligna rara em todo o mundo com uma incidência aproximada de 0,5 – 2 casos por milhão por ano. Esta condição é uma doença heterogênea, apresentando frequentemente comportamento clínico agressivo e letal. A cascata de sinalização Wnt é uma via importante de transdução de sinal em cânceres humanos e tem sido implicada na tumorigênese adrenocortical. A atividade desta via de sinalização é dependente da quantidade de β-catenina citoplasmática e nuclear. Mutações ativadoras no gene da β-catenina (*CTNNB1*) foram relatadas em diversas neoplasias humanas. Estudos demonstraram que mutações no gene *CTNNB1* são os defeitos genéticos mais frequentemente encontrados em adenomas e em carcinomas adrenocorticais. O estudo destas mutações demonstrou que as alterações no gene *CTNNB1* localizam-se principalmente exon 3, que codifica a porção amino terminal da β-catenina. **Objetivos**: determinar a ocorrência e a frequência das mutações somáticas no exon 3 do gene *CTNNB1*. Adicionalmente, determinar a imunorreatividade de β-catenina e de p53 em tumores adrenocorticais benignos e malignos de crianças e adultos. Correlacionar os resultados da análise de mutações gênicas e os dados de imunorreatividade com as características hormonais, a mutação p.R337H do p53, o diagnóstico histológico e a evolução dos tumores adrenocorticais de crianças e adultos. **Métodos**: Neste estudo, a análise de imunohistoquímica para β-catenina e p53 foi realizada em 103 tumores adrenocorticais benignos e malignos (40 crianças e 63 adultos), estando as amostras histológicas alocadas em micromatriz tecidual (TMA). A pesquisa de mutações no exon 3 do gene *CTNNB1* foi determinada por seqüenciamento automático em 64 tumores adrenocorticais. **Resultados**: a imunorreatividade para β-catenina em citoplasma e/ou núcleo foi evidenciada de maneira similar nos tumores adrenocorticais benignos e malignos de crianças e de adultos (15% e 23,8%, respectivamente). O percentual das células neoplásicas imunorreativas para β-catenina em citoplasma e/ou núcleo

não foi significativamente diferente entre os tumores clinicamente benignos e malignos pediátricos (15,6% vs. 12,5%, respectivamente; p=0,93) e entre adenomas e carcinomas adrenocorticais de adultos (28,5% vs. 17,8%, respectivamente; p=0,38). A síndrome endócrina causada pelo perfil de secreção hormonal foi similar entre os tumores adrenocorticais com presença ou ausência de acúmulo citoplasmático e/ou nuclear de β-catenina em crianças e adultos. A associação entre acúmulo anormal de β-catenina e diminuição de sobrevida foi avaliada nos pacientes adultos portadores de carcinomas adrenocorticais isoladamente (n=25), sendo observada na curva de Kaplan-Meier uma tendência de significância (*log-rank* p=0,07). A análise do gene *CTNNB1* revelou mutações somáticas em heterozigose em 10 tumores adrenocorticais (4 crianças e 6 adultos). As mutações encontradas no gene *CTNNB1* foram, sobretudo do tipo *missense* (p.Ser45Pro, p.Ser45Phe, p.Asp32Asn, p.Pro44Ala_Ser45Pro; p.His36Gln_Ser37Lys). Outras mutações encontradas compreenderam: a inserção de um único nucleotídeo (p.E9GfsX14), dando origem a uma desvio de leitura do exon 3; além da deleção dos três nucleotídeos do códon 45 (p.Ser45del). Todos os tumores com mutações somáticas no gene *CTNNB1* mostraram acúmulo anormal para β-catenina, com exceção de um caso. A presença de alterações no gene *CTNNB1* não se associou ao tamanho do tumor (Teste de Mann-Whitney: p=0,75), desfecho desfavorável tanto no grupo pediátrico (*log-rank* p=0,29) como no grupo de pacientes adultos (*log-rank* p=0,77). Todos os pacientes portadores da mutação germinativa do gene *TP53* apresentaram imunorreatividade nuclear de p53 nas células tumorais. Não foi encontrada correlação entre a presença de acúmulo anormal de β-catenina e imunorreatividade nuclear de p53, considerando os grupos de crianças e de adultos portadores de tumores adrenocorticais. Adicionalmente, não foi observada correlação entre mutações no gene *CTNNB1*, bem como acúmulo anormal de β-catenina, com a imunorreatividade nuclear de p53 no grupo de tumores adrenocorticais de pacientes adultos, porém, interessantemente, avaliando isoladamente o grupo de tumores adrenocorticais pediátricos, foi observada relação entre a presença de mutações no gene *CTNNB1* e a presença de acúmulo nuclear de p53 (X^2: p=0,009). **Conclusões**: Estes dados confirmam a participação da via Wnt na tumorigênese adrenocortical de crianças e de adultos, que apresenta uma prevalência de ativação semelhante entre crianças e adultos. O acúmulo citoplasmático e/ou nuclear de β-catenina provavelmente é um marcador biológico de mau prognóstico do carcinoma de adrenocortical de adultos. Adicionalmente, observamos evidências de uma correlação positiva entre mutações no gene *CTNNB1* e acúmulo nuclear de p53 em tumores adrenocorticais pediátricos, confirmando uma possível relação destas duas vias na tumorigênese do córtex da glândula suprarrenal.

Descritores: 1.Neoplasias do córtex suprarrenal; 2.Via de sinalização Wnt; 3.Beta catenina; 4.Genes p53/genética; 5.Análise mutacional de DNA; 6.Mutação em linhagem germinativa; 7.Invasividade neoplásica; 8.Corticosteroídes/secreção.

Summary

Lima LO. *Study of β-catenin in human adrenocortical tumors* [thesis]. São Paulo: "Faculdade de Medicina, Universidade de São Paulo"; 2014.

Introduction: The incidence of adrenocortical tumors in children is particularly high in the southeastern and southern regions of Brazil, correlating with the occurrence of p.R337H p53 tumor suppressor germline mutation. However, adrenocortical carcinoma is a worldwide rare endocrine malignancy with an approximate incidence of 0.5 to 2 cases per million per year. This condition is a heterogeneous disease and is often lethal. The Wnt signaling pathway is an important signal transduction pathway in human cancers and has been implicated in adrenocortical tumorigenesis. The activity of this signaling pathway is dependent on the amount of nuclear and cytoplasmic β-catenin. Activating mutations of β-catenin (*CTNNB1*) gene have been reported in several human malignancies. Studies have shown that *CTNNB1* mutations are the most common genetic defect found in adrenocortical adenomas and carcinomas. The study of these mutations demonstrated that the changes in *CTNNB1* gene are mainly located in exon 3, which encodes the amino terminal portion of the β-catenin. **Objectives**: to determine the occurrence and frequency of *CTNNB1* somatic mutations and the abnormal β-catenin and p53 accumulation in benign and malignant adrenocortical tumors in both children and adults. We also evaluated the correlation of the gene mutations analysis and immunohistochemistry data with the hormonal characteristics, the p.R337H germline mutation, the histological diagnosis and the prognosis of adrenocortical tumors in children and adults. **Methods**: In this study, immunohistochemistry for β-catenin and p53 was performed in 103 benign and malignant (40 children and 63 adults) adrenocortical tumors. The histological samples were allocated in a tissue microarray (TMA). The study of the *CTNNB1* gene was performed by direct sequencing of 64 adrenocortical tumors. **Results**: The β-catenin abnormal accumulation was similar in benign and malignant adrenocortical tumors of children and adults (15 % and 23.8 %, respectively). The percentage of cells with β–catenin abnormal accumulation was not significantly different between benign and malignant pediatric adrenocortical tumors (15.6% vs. 12.5 %, respectively; P=0.93) and between adrenocortical adenomas and carcinomas in adults (28.5% vs 17.8 %, respectively; p=0.38). The endocrine syndrome caused by hormonal tumor secretion was similar in patients with and without β-catenin abnormal accumulation both in pediatric and adult patients. The association between β-catenin abnormal accumulation and decreased survival was evaluated in adult patients with adrenocortical carcinomas (n=25) and a trend toward significance was observed (*log-rank* p=0,07). The analysis of the *CTNNB1* gene revealed heterozygous somatic

mutations in 10 adrenocortical tumors (6 adults and 4 children). The mutations found in *CTNNB1* gene were mainly missense (p.Ser45Pro, p.Ser45Phe, p.Asp32Asn, p.Pro44Ala_Ser45Pro; p.His36Gln_Ser37Lys). Other mutations found included: a single nucleotide insertion (p.E9GfsX14) and a deletion within codon 45 of exon 3 of *CTNNB1* gene, (p.Ser45del). All tumors with somatic mutations in the *CTNNB1* gene showed abnormal β -catenin accumulation, except for one case. The mutations in *CTNNB1* gene was not associated with tumor size (Mann - Whitney: p=0.75), unfavorable outcome in both pediatric (*log -rank* p=0.29) and adult group of patients (*log-rank* p=0.77). All patients with *TP53* germline mutation showed p53 nuclear accumulation in the tumor cells. No correlation was found between the presence of β-catenin abnormal accumulation and p53 nuclear accumulation in adrenocortical tumor cells of children and adults. In addition, no correlation was observed between *CTNNB1* mutations, as well as β-catenin abnormal accumulation, with p53 nuclear accumulation in adults adrenocortical tumors. Interestingly, the evaluation of pediatric adrenocortical tumors revealed a relationship between the occurrence of *CTNNB1* mutations and the presence of p53 nuclear accumulation ($X2$: p=0.009). **Conclusions**: These data confirm the involvement of the Wnt pathway in adrenocortical tumorigenesis of children and adults, which has a prevalence similar activation between children and adults. We observed that abnormal β-catenin accumulation in adults adrenocortical carcinoma is probably associated with a dismal prognosis. Additionally, we found evidence of a positive relationship between *CTNNB1* mutations and p53 nuclear accumulation in pediatric adrenocortical tumors, confirming a possible connection of these two pathways in the pediatric adrenocortical tumorigenesis.

Descriptors: 1.Adrenal cortex neoplasm; 2. Wnt signaling pathway; 3.Beta catenin; 4.Genes p53/genetics; 5.DNA mutation analysis; 6.Germ-line mutation; 7.Neoplasms invasiveness; 8.Adrenal cortex hormones/secretion.

1 Introdução

1 Introdução

1.1 Neoplasias adrenocorticais

Os tumores adrenocorticais são neoplasias comuns, que se apresentam clinicamente por síndromes relacionadas à secreção autônoma de hormônios ou a achados incidentais em exames de imagem abdominal [1-3]. A prevalência dos tumores adrenocorticais benignos, que estão entre as neoplasias humanas mais frequentes, é superior a 4% [2, 4, 5]. A incidência destes tumores apresenta uma distribuição bimodal de acordo com a idade [5, 6]. Em adultos, a incidência é máxima por volta da 4ª e 5ª décadas de vida e em crianças, antes dos cinco anos de idade [7]. Em todas as faixas etárias estes tumores são mais frequentes no sexo feminino [8-10]. O carcinoma adrenocortical, no entanto, é uma entidade rara. Estima-se que a sua incidência seja de 2 casos por milhão de habitantes por ano em adultos [7, 8, 11, 12].

Em crianças, os tumores adrenocorticais constituem aproximadamente 0,2% de todos os tumores malignos, entretanto sua incidência varia de acordo com a região geográfica [6, 13]. Em nosso meio, existe um particular interesse no estudo desta neoplasia, uma vez que nas regiões Sudeste e Sul do Brasil a ocorrência de tumores adrenocorticais em crianças é significativamente mais elevada do que no restante do mundo. A razão da incidência mais elevada no Brasil está associada à presença de uma única mutação germinativa no gene *TP53* (p.R337H) encontrada na maioria das crianças afetadas [14, 15]. Esta mutação gênica altera o domínio de tetramerização da proteína p53, que está

localizado entre os aminoácidos 336 e 353, prejudicando a estabilidade do tetrâmero [16].

Registros internacionais para coleta de informações sobre tumores adrenocorticais foram criados ao redor de todo o mundo: o Banco Biológico Europeu de Tumor Adrenal (*European Network for the Study of Adrenal* - ENSAT) [4] e o Registro Internacional de Tumor Adrenocortical Pediátrico (*The International Pediatric Adrenocortical Tumor Registry* - IPATCR) [17]. Os dados destes registros podem ser utilizados para a obtenção de uma visão global da doença e para futuros estudos de vias moleculares e de alterações genéticas relacionadas à tumorigênese com potencial de promover o enriquecimento de ferramentas diagnósticas com impacto na racionalização e na uniformização do tratamento.

1.2 Apresentação clínica

A maioria dos tumores adrenocorticais são produtores de hormônios em crianças e a síndrome virilizante é a principal apresentação clínica ao diagnóstico neste grupo etário [18]. Em adultos, a suspeita diagnóstica também decorre principalmente de síndromes clínicas relacionadas ao excesso hormonal. O excesso de glicocorticoide responsável pela síndrome de Cushing é a principal manifestação e está presente em 30-40% dos pacientes. Diferente de adultos, o excesso de glicocorticoide isolado é pouco comum em pacientes pediátricos [18, 19]. Uma parcela dos casos de carcinomas é clinicamente não-funcionante e a apresentação clínica consiste em massa abdominal palpável e

em sintomas relacionados ao efeito de massa. O diagnóstico tende a ser mais tardio nestas situações. Tumores adrenocorticais não-funcionantes são raros em crianças [6, 20].

Clinicamente, a presença de síndromes mistas é sugestiva de malignidade [21]. Este fato, do ponto de vista hormonal, é caracterizado pelo acúmulo de precursores androgênicos da biossíntese do cortisol, sobretudo sulfato de deidroepiandrosterona (DHEAS) e androstenediona decorrente dos diversos defeitos enzimáticos relacionados à esteroidogênese em carcinomas. Classicamente, os portadores de adenomas não apresentam concentrações elevadas de precursores, podendo inclusive apresentar concentrações reduzidas devido à supressão do hormônio adrenocorticotrófico (ACTH) hipofisário e à atrofia da glândula suprarrenal contralateral [22].

Raramente tumores adrenocorticais apresentam secreção de estrógeno ou de aldosterona [23]. Outras manifestações incomuns incluem hipoglicemia, resistência insulínica não relacionada à secreção de glicocorticóides e policitemia [20].

1.3 Diagnóstico

1.3.1 Avaliação hormonal

A avaliação hormonal é imperativa nos pacientes portadores de massa em topografia da glândula suprarrenal e consiste na investigação de concentrações elevadas de cortisol, de andrógenos e de seus precursores ou de estrógeno, além de aldosterona e de catecolaminas (Tabela 1). Esta

avaliação é imprescindível porque por meio dela é possível confirmar a origem cortical de um tumor de suprarrenal, bem como sugerir malignidade de acordo com o perfil de secreção hormonal, além disso, a avaliação hormonal pré-operatória estabelece uma identidade do perfil de secreção tumoral que pode ser útil no seguimento clínico e na identificação de recidivas dos pacientes portadores de carcinoma adrenocortical [24, 25].

A avaliação da excreção urinária de metanefrinas é mandatória para a exclusão de feocromocitoma visto que uma crise hipertensiva potencialmente letal pode ser desencadeada pela indução anestésica ou pela manipulação cirúrgica do tumor [23]. Do mesmo modo, a investigação da secreção autônoma de glicocorticoide, que leva consequentemente a uma atrofia do córtex da glândula suprarrenal contralateral devido à supressão hipofisária do ACTH pelo hipercortisolismo é indispensável uma vez que, se ignorada previamente a ressecção cirúrgica poderá desencadear insuficiência suprarrenal no pós-operatório imediato.

O diagnóstico do hipercortisolismo é confirmado pela elevação da concentração de cortisol livre em amostra de urina em 24 horas. A concentração do ACTH sérico encontra-se reduzida nesta situação pelo mecanismo de retroalimentação negativa do cortisol sobre a hipófise. Uma prova mais sensível para o diagnóstico de hipercortisolismo é o teste de supressão do cortisol plasmático após 1 mg de dexametasona [25, 26].

A avaliação laboratorial de síndrome adrenogenital em pacientes portadores de massa em topografia da glândula suprarrenal inclui medida das concentrações de DHEAS, 17-hidroxiprogesterona, androstenediona e

testosterona total. A avaliação da concentração sérica de estradiol é reservada para casos de síndrome feminilizante em pacientes do sexo masculino (25). Pacientes hipertensos devem ser investigados para hiperaldosteronismo por meio da medida da concentração sérica de aldosterona, além do cálculo da relação aldosterona/renina [26].

Tabela 1 - Avaliação laboratorial de massas suprarrenais

Avaliação Hormonal
1. Glicocorticóide
1.1. Teste de supressão com dexametasona (1 mg às 23 horas)
1.2. Excreção urinária de cortisol livre (urina 24 horas)
1.3. Cortisol salivar (meia-noite)
1.4. Cortisol basal
1.5. ACTH basal
2. Esteróides sexuais e precursores
2.1. DHEAS
2.2. 17-OH-progesterona
2.3. Androstenediona
2.4. Testosterona total
2.5. Estradiol
3. Mineralocorticóide
3.1. Potássio
3.2. Relação aldosterona/renina
4. Catecolaminas
4.1. Metanefrinas urinárias (urina 24 horas)

DHEAS: sulfato de deidroepiandrosterona

1.3.2 Alterações radiológicas sugestivas de malignidade

Algumas características da imagem radiológica podem sugerir o diagnóstico de carcinoma adrenocortical. De maneira geral, quanto maior o tamanho da lesão, maior a possibilidade de um tumor ser maligno. O tamanho da massa adrenal medido pela tomografia computadorizada (TC) ou pela ressonância magnética (RM) é um indicador de malignidade [(23)]. Lesões maiores do que 5 cm de diâmetro tendem a ser carcinomas de suprarrenais ou lesões metastáticas [(27)].

Os carcinomas tendem a apresentar bordas irregulares, contornos grosseiros e conteúdo heterogêneo. Além disso, 30% podem apresentar calcificações em seu interior, bem como áreas císticas correspondentes à hemorragia. Qualquer evidência de invasão local, bem como a presença de metástases linfonodais reforça o diagnóstico de carcinoma. Os adenomas, por sua vez, são estruturas arredondadas, com bordas lisas e conteúdo homogêneo [(28)]. Estas lesões apresentam em geral uma atenuação radiológica menos intensa do que as demais lesões suprarrenais, sendo inversamente proporcional ao teor de lipídeos intracitoplasmático [(29)]. Um ponto de corte de densidade de 10 unidades Hounsfield (HU) foi estabelecido na TC sem contraste intravenoso para o diagnóstico de adenoma adrenocortical com uma sensibilidade de 71% e especificidade de 98% [(27, 30-32)]. Entretanto, até 30% dos adenomas apresentam densidade superior a 10 HU, caracterizando o adenoma pobre em lipídeos, o que dificulta a diferenciação entre estas lesões e os tumores suprarrenais malignos [(27)]. Nestas situações, o diagnóstico diferencial pode ser realizado avaliando-se a densidade após 60 segundos e 15-30

minutos da injeção de meio de contraste iodado. Tanto as lesões malignas quanto os adenomas captam rapidamente o contraste, porém, a queda do sinal dos adenomas é mais rápida [33]. Portanto, uma redução no sinal após 15-30 minutos superior a 40% é altamente sugestiva de adenoma [27].

Não existem evidências de superioridade da RM em relação à TC na distinção de massas suprarrenais benignas e malignas [30], entretanto, a RM é de grande utilidade para a programação cirúrgica, uma vez que esta técnica possui capacidade de avaliação multiplanar, permitindo a demonstração de invasão de estruturas vizinhas pelo carcinoma, particularmente da veia cava inferior [23].

A tomografia por emissão de pósitrons (PET) com 18-fluodeoxiglicose (^{18}FDG) é uma ferramenta diagnóstica com capacidade de distinção entre lesões potencialmente malignas e benignas dentre os tumores suprarrenais com características radiológicas indeterminadas. O PET ^{18}FDG possui um elevado valor preditivo negativo [34]. Todos os carcinomas adrenocorticais apresentam potencialmente uma captação elevada de ^{18}FDG, entretanto a maioria das metástases para as suprarrenais, feocromocitomas e inclusive algumas lesões benignas também demonstram esta característica [26, 31, 35, 36]. O PET ^{18}FDG poderia ajudar a evitar a abordagem cirúrgica desnecessária de tumores adrenocorticais não produtores de síndromes hormonais em casos selecionados, porém, é um exame caro e pouco disponível, dificultando sua realização na prática clínica [27, 36].

A diferenciação entre adenomas e carcinomas baseado em critérios radiológicos é complexa em crianças. Não há estudos comparando as técnicas

de imagem no diagnóstico diferencial de massas em topografia das glândulas suprarrenais na população pediátrica, entretanto, imagens radiológicas podem ser úteis em prover informações possivelmente relacionadas ao prognóstico como: o tamanho do tumor, invasão adjacente ou presença de metástases [19, 37].

1.3.3 Histopatologia

O diagnóstico diferencial das neoplasias adrenocorticais em adenomas e em carcinomas ainda é baseado em critérios histológicos. A classificação histológica de Weiss é a mais utilizada e baseia-se em parâmetros relacionados à estrutura do tumor, a citologia e a evidência de invasão [38-40]. A presença de pelo menos três de nove achados histológicos classifica uma neoplasia de córtex de suprarrenal como carcinoma (Tabela 2) [39, 40]. Entretanto, esta classificação é sujeita a limitações relacionadas à dependência de um patologista experiente, a não reprodutibilidade entre observadores diferentes [39] e à imprevisibilidade em casos limítrofes [41]. A presença de alguns critérios histológicos (arquitetura difusa, necrose, atipia nuclear, além de invasão vascular, sinusoidal e capsular) é sujeita a interpretações subjetivas, em termos de presença e de quantificação; e eventualmente equivocadas por inadequação da amostra histológica [42].

Tabela 2 - Critérios histopatológicos propostos por Weiss para classificação de tumores adrenocorticais

Critérios histológicos	Nota do critério histológico	
	0	1
Grau nuclear	1 e 2	3 e 4
Mitoses	≤ 5 por 50 campos 400x	≥ 6 por 50 campos 400x
Mitoses atípicas	Ausente	Presente
Células claras	> 25%	≤ 25%
Arquitetura difusa	≤ 33%	> 33%
Necrose confluente	Ausente	Presente
Invasão venosa	Ausente	Presente
Invasão sinusoidal	Ausente	Presente
Invasão capsular	Ausente	Presente

A presença de 3 ou mais critérios classifica um tumor adrenocortical como carcinoma. Grau nuclear é baseado na classificação nuclear de Fuhrman. 400x: campo de grande aumento à microscopia óptica.

Modificações no sistema de Weiss para classificação dos tumores adrenocorticais foram sugeridas com o objetivo de simplificar e de reduzir a subjetividade e a variabilidade entre patologistas na interpretação de alguns critérios [(42)]. Aubert e colaboradores [(39)] propuseram a eliminação dos critérios de interpretação mais difíceis e a utilização de cinco critérios para um sistema de pontuação denominado sistema modificado de Weiss: 2 x mitoses + 2 x presença de células claras + mitoses atípicas + necrose + invasão capsular. Cada critério pode apresentar pontuação zero, se ausente ou um, se presente, de modo que a pontuação de um tumor pode variar de zero a sete (Tabela 3). Uma pontuação igual ou superior a três classifica um tumor adrenocortical como carcinoma, assim como na classificação histológica de Weiss. O valor diagnóstico deste sistema de classificação histológica foi validado por um

segundo estudo, porém o sistema de Weiss clássico continua sendo o mais utilizado na prática clínica [43].

Tabela 3 - Critérios histológicos do sistema modificado de Weiss para classificação de tumores adrenocorticais

Critérios histológicos	Nota do critério histológico	
	0	1
Mitoses	≤ 5 por 50 campos 400x	≥ 6 por 50 campos 400x
Células claras	> 25%	≤ 25%
Mitoses atípicas	Ausente	Presente
Necrose confluente	Ausente	Presente
Invasão capsular	Ausente	Presente

A fórmula: 2 x mitoses + 2 x presença de células claras + mitoses atípicas + necrose + invasão capsular fornece a pontuação de um tumor adrenocortical que poderá variar de zero a sete. Carcinomas adrenocorticais possuem pontuação maior ou igual a 3. 400x: campo de grande aumento à microscopia óptica.

A presença de três ou mais critérios histológicos de Weiss não é necessariamente preditor de má evolução em crianças [44, 45]. O diagnóstico definitivo de carcinoma nesta população é estabelecido de maneira inequívoca apenas quando há sinais clínicos ou radiológicos de disseminação da doença, ou seja, presença de invasão de estruturas adjacentes ou de metástases. Deste modo, optou-se por classificar as massas adrenocorticais de pacientes pediátricos em clinicamente benignos e malignos. Wieneke e colaboradores [44] observaram que dentre os clássicos critérios avaliados pelo sistema de Weiss apenas necrose, invasão capsular ou vascular, presença de mitoses atípicas e contagem de mitoses superior a 15/20 campos de grande aumento estão significantemente relacionados a mau prognóstico. Além disso, outros

parâmetros demonstraram impacto relevante no prognóstico: peso do tumor superior a 400g, tamanho do tumor superior a 10,5 cm, invasão de veia cava e invasão do tecido adjacente à glândula suprarrenal (Tabela 4).

Tabela 4 - Critérios anatomopatológicos de mau prognóstico de tumores adrenocorticais pediátricos propostos por Wieneke e colaboradores

Critérios microscópicos e macroscópicos de malignidade
Peso do tumor > 400 g
Tamanho do tumor > 10,5 cm
Extensão para tecidos ou órgãos adjacentes à suprarrenal
Invasão de veia cava
Invasão capsular
Necrose
> 15 mitoses por 20 campos 400x
Mitoses atípicas

400x: campo de grande aumento à microscopia óptica.

Um sistema de classificação mais precisa seria de grande utilidade clínica. Com este objetivo, nos últimos anos, foram estudados diversos marcadores imunohistoquímicos, como Ki67 que auxiliam na definição de malignidade, mas até o momento, nenhum deles mostrou-se melhor do que os parâmetros anatomopatológicos [5, 46]. Marcadores moleculares são ferramentas promissoras para definir diagnóstico de malignidade, bem como para predizer evolução.

1.4 Estadiamento

Os carcinomas adrenocorticais possuem um alto risco de recorrência após ressecção radical. A sobrevida em cinco anos está entre 15-47% [22]. Apesar do mau prognóstico geral dos pacientes portadores de carcinomas adrenocorticais, existem diferenças na evolução clínica destes pacientes, provavelmente relacionadas ao mecanismo de tumorigênese [47, 48].

O fator prognóstico mais importante é o estadiamento, conforme proposto por MacFarlane [49] e modificado por Sullivan [50]. Estes sistemas de categorização foram revisados pela União Internacional Contra o Câncer (UICC) em conjunto com a Organização Mundial de Saúde (OMS), sendo proposto um novo sistema de classificação dos carcinomas adrenocorticais baseado no princípio: tumor, linfonodo e metástase (TNM) [51]. Nos estadios I (tumor ≤ 5 cm – T1N0M0) e II (tumor > 5 cm – T2N0M0), o tumor está confinado aos limites da cápsula da glândula suprarrenal. Nos estadios III (infiltração do tumor de tecido adiposo adjacente à glândula – T3 ou pelo menos um linfonodo comprometido – N1) e IV (infiltração de tecidos adjacentes à glândula e linfonodos comprometidos - T3N1, invasão de órgãos – T4 ou metástases à distância – M1), a doença apresenta disseminação para além dos limites da glândula, fato que limita as possibilidades de cura cirúrgica. Este modelo de estadiamento foi revisado pelo ENSAT, propondo modificações na caracterização do estágio III, que passou a ser definido pela presença de infiltração da neoplasia nos tecidos adjacentes à glândula suprarrenal ou em linfonodos, bem como pela presença de trombo nas veias renal e/ou cava.

Deste modo, o estádio IV passou a ser definido apenas pela presença de metástases à distância (Tabela 5) [51].

Tabela 5 - Estadiamento clínico de carcinomas adrenocoticais

Estágio	Macfarlane	Sullivan	ENSAT
I	T1, N0, M0	T1, N0, M0	T1, N0, M0
II	T2, N0, M0	T2, N0, M0	T2, N0, M0
III	T3, N0, M0 ou T1-3, N1, M0 (Linfonodos móveis)	T3, N0, M0 ou T1-3, N1, M0	T3-4, N0, M0 ou T1-4, N1, M0
IV	Qualquer T, N1 ou M1 (Linfonodos fixos)	T4, N1, M0 ou qualquer T, M1	Qualquer T, M1

T1: tumor ≤ 5 cm; T2: tumor > 5 cm; T3: infiltração de tecidos adjacentes; T4: invasão tumoral de órgãos adjacentes ou trombose venosa tumoral; N0: ausência de infiltração linfonodal; N1: presença de infiltração linfonodal; M0: ausência de metástase à distância; M1: presença de metástase à distância.

A detecção precoce de metástases é realizada a partir de investigação pré-operatória cuidadosa com métodos de imagem. Os locais mais frequentes de metástase do carcinoma adrenocortical são fígado e pulmões [11]. Infelizmente, cerca de 40%-70% dos casos encontram-se nos estádios III e IV ao diagnóstico, embora séries mais recentes tenham mostrado tendência a um diagnóstico em estadios mais precoces, provavelmente pela maior disponibilidade e melhor qualidade técnica dos exames de imagem [11, 12, 52, 53].

1.5 Tratamento

O tratamento cirúrgico é a única modalidade terapêutica que inequivocamente possui impacto positivo na sobrevida [5]. A abordagem cirúrgica transabdominal ou toracoabdominal é recomendada para os tumores suspeitos de malignidade. Carcinomas invasivos ou aderentes a estruturas vizinhas requerem excisão cirúrgica em bloco de rim, baço, além de realização conjunta de hepatectomia ou de pancreatectomia parcial em alguns casos [17]. A ressecção cirúrgica completa é possível para a maioria dos pacientes nos estágios I-III, porém uma proporção expressiva dos casos apresentará metástases. Em 202 pacientes portadores de carcinoma adrenocortical, 40% desenvolveram metástases em dois anos (27% dos pacientes em estágio I, 46% dos pacientes em estágio II e 63% dos pacientes no estágio III) [12]. A reabordagem cirúrgica de recorrências locais ou de doença metastática inicial é uma opção terapêutica aceitável, estando associada ao aumento de sobrevida em estudos retrospectivos [30, 54].

O agente adrenolítico mitotane (o,p'DDD) é capaz de promover controle do excesso de produção hormonal em cerca de 75% dos pacientes adultos submetidos ao tratamento com esta droga, porém a regressão tumoral foi observada em uma parcela significativamente menor dos casos [55, 56]. A concentração sérica de mitotane de pelo menos 14 mg/L parece estar relacionada a maior resposta do tumor à terapia, entretanto os efeitos colaterais desta droga, principalmente gastrointestinais e neurológicos, dificultam a aderência e a continuidade do tratamento [24, 26].

O mitotane exerce efeito citotóxico específico nas células adrenocorticais, resultando em degeneração focal das zonas fasciculada e reticular, sendo necessária, deste modo, a associação terapêutica com glicocorticoide [5, 51]. Em pacientes portadores de carcinoma adrenocortical residual, apresentando hiperprodução de cortisol, a reposição de glicocorticoide é iniciada apenas quando o hipercortisolismo é controlado com o uso de mitotane associado ou não a drogas inibidoras da esteroidogênese [24, 26, 57].

Em pacientes que apresentam recorrência ou progressão tumoral em uso da terapia adjuvante com mitotane em nível sérico de 14 mg/L ou que apresentem efeitos colaterais severos desta droga, um regime de quimioterapia citotóxica pode ser proposto como tratamento [58]: o protocolo proposto por Berruti (cisplatina, etoposide e doxorrubucina) associado ao mitotane, ou estreptozocina associado ao mitotane [5, 58]. Estas terapias foram comparadas no estudo FIRM-ACT (*The First International Randomized Trial in Locally Advanced and Metastatic Adrenocortical Carcinoma Treatment*), sendo observado que os pacientes randomizados para o tratamento quimioterápico com cisplatina, etoposide e doxorrubucina em associação ao mitotane apresentaram um maior índice de resposta. Entretanto, a sobrevida foi semelhante entre os dois grupos [24-26], demonstrando caráter apenas paliativo do tratamento [23].

Nos últimos anos, o conhecimento das alterações genéticas relacionadas ao desenvolvimento e a progressão dos carcinomas adrenocorticais tornou possível a identificação de potenciais alvos terapêuticos. A hiper-regulação da via dos fatores de crescimento semelhantes à insulina

(IGF) é um dos principais eventos relacionados ao carcinoma adrenocortical [59-63]. Antagonistas do receptor do fator de crescimento semelhante à insulina tipo 1 (IGF1R) causam inibição dose-dependente significante do crescimento em linhagens celulares de carcinomas adrenocorticais, além disso, quando empregados em conjunto com o mitotane, promovem inibição mais importante do crescimento celular [64]. Recentemente, estudos fase I demonstraram a eficácia do figitumumab, um anticorpo monoclonal, e do linsitinib (OSI-906), um inibidor de tirosina quinase, ambos direcionados contra o IGF1R, na indução de resposta tumoral parcial em 57% e 33% dos pacientes, respectivamente [24, 26]. O estudo fase III, placebo-controlado, duplo-cego randomizado GALACCTIC selecionou 138 pacientes para a avaliação da eficácia do linsitinib em portadores de carcinoma adrenocortical localmente avançado ou metastático e a publicação dos resultados é prevista para 2014 [26].

O carcinoma adrenocortical é uma doença complexa associada a múltiplos defeitos genéticos que culminam em alterações em diversas vias de sinalização. Estudos recentes de transcriptoma identificaram marcadores moleculares capazes de discriminar subtipos agressivos de carcinoma adrenocortical, entretanto a identificação de marcadores prognósticos e de potenciais alvos terapêuticos ainda são objetos de estudo. Neste cenário, considerando a heterogeneidade e a agressividade desta patologia, o conhecimento do papel de vias de sinalização no processo de tumorigênese adrenocortical, bem como o desenvolvimento de terapêutica relacionada a estas vias acende discussões a respeito do uso combinado destas terapêuticas

com inibidores do IGF1R e uma provável maior eficácia desta modalidade de tratamento em comparação ao bloqueio isolado de uma via.

1.6 Fisiopatologia e alterações genéticas

O fenótipo tumoral é determinado pela combinação de várias alterações moleculares. Estas alterações conferem às células neoplásicas habilidades que as tornam capazes de se desvencilhar de mecanismos antitumorais inatos do organismo como: autossuficiência de sinais proliferativos, insensibilidade aos sinais anti-proliferativos, escape dos mecanismos pró-apoptóticos, potencial replicativo ilimitado, angiogênese sustentada e capacidade de invasão e disseminação à distância [65, 66].

A compreensão do mecanismo geral de tumorigênese adrenocortical é importante para promover avanços no diagnóstico, na avaliação prognóstica e no tratamento. Embora o processo de tumorigênese adrenocortical ainda não esteja completamente esclarecido, na última década diversos estudos importantes ajudaram a elucidar parcialmente os fenômenos moleculares envolvidos no processo de formação tumoral adrenocortical. Uma parcela destes avanços provém do estudo de síndromes genéticas raras em que o carcinoma adrenocortical é uma das manifestações [14, 15, 67-70].

A ocorrência do carcinoma adrenocortical em indivíduos portadores das síndromes de Li-Fraumeni e de Beckwith-Wiedemann motivou o interesse no papel de mutações inativadoras do gene supressor tumoral *TP53* e de alterações genéticas e epigenéticas na região cromossômica 11p15,

culminando na hiperexpressão de *IGF2*, na patogênese dos carcinomas adrenocorticais, respectivamente. Os genes implicados na etiologia destas síndromes genéticas estão bem caracterizados e são potenciais alvos para o desenvolvimento de novas armas terapêuticas. Mais recentemente, estudos do perfil de expressão gênica de carcinomas adrenocorticais trouxeram progressos na compreensão desta doença agressiva e muitas vezes letal.

1.6.1 *TP53*

Mutações no gene supressor tumoral *TP53,* localizado no *locus* 17p13, relacionam-se à tumorigênese adrenocortical. Este gene codifica a proteína p53, que possui papel central e bem estabelecido de interromper o ciclo celular e induzir apoptose em situações de dano ao DNA [71, 72]. Este é um dos mecanismos moleculares mais importantes na defesa contra alterações genéticas que possam desencadear tumores.

A síndrome de Li-Fraumeni (LFS - OMIM #151623) é uma síndrome familial que apresenta herança autossômica dominante e os portadores da síndrome apresentam predisposição a diversos tumores incluindo sarcoma ósseo e de tecidos moles, câncer de mama, tumor cerebral, leucemia e carcinoma adrenocortical. Esta síndrome parece estar associada principalmente a mutações germinativas no gene *TP53* [73, 74]. Mutações germinativas do *TP53* são também frequentemente associadas a tumores adrenocorticais pediátricos em indivíduos não portadores da síndrome de Li-Fraumeni. Dados americanos e europeus indicam que 50%-80% das crianças

com diagnóstico de tumores adrenocorticais são portadoras de mutações germinativas do *TP53* [75, 76].

Nas regiões Sudeste e Sul do Brasil, foi identificada uma mutação específica do *TP53* (p.R337H) em 70%-90% dos casos de tumores adrenocorticais pediátricos [14, 15]. Esta mutação encontra-se no domínio de tetramerização da p53, que está localizada fora da região de *hot spot* classicamente relacionada à síndrome de Li-Fraumeni e ao desenvolvimento de neoplasias malignas [14, 15, 77, 78].

Estudos funcionais demonstraram que o alelo mutante possui ação semelhante à do subtipo selvagem em condições fisiológicas [79]. Entretanto, o resíduo de arginina da posição 337 da proteína p53 participa da estabilização da estrutura quaternária da proteína. A substituição deste resíduo de arginina pela histidina na posição 337 (p.R337H) impede a estabilização de maneira pH dependente [79, 80]. Em pH elevado, a formação de tetrâmeros é prejudicada e a atividade supressora tumoral é diminuída.

Sabe-se que após o nascimento a zona fetal da glândula suprarrenal involui rapidamente, demandando uma intensa atividade apoptótica. Estas células apoptóticas apresentam um aumento de pH (pH~7,9) e durante o desenvolvimento desta glândula, esta alteração de pH poderá contribuir para a desestabilização do domínio de tetramerização do p53 mutante p.R337H com consequente perda da atividade supressora de tumor desta proteína. Desta maneira, hipotetizou-se que os tumores adrenocorticais pediátricos são derivados da zona fetal em decorrência de um processo de apoptose

defeituoso, justificando o primeiro pico de incidência dos tumores adrenocorticais nos primeiros anos de vida [16, 80].

Classicamente, o modelo de inativação do *TP53* segue a teoria de Knudson: um gene supressor tumoral é sequencialmente inativado em ambos os alelos para o desenvolvimento tumoral, ou seja, na presença de mutações inativadoras germinativas ou somáticas, um segundo evento molecular deverá ser responsável pela inativação do segundo alelo. Esta segunda alteração poderá ser uma nova mutação inativadora, alterações epigenéticas ou perda de heterozigozidade. Assim, a perda do alelo selvagem representaria o segundo dano [81], e é crucial para o desenvolvimento deste tipo de tumor [82, 83]. Em crianças, onde a mutação p.R337H foi mais frequente, não houve associação direta com grau de malignidade ou com o prognóstico destes pacientes [14, 15, 84].

A perda de heterozigozidade (LOH) da região 17p13 correlaciona-se com a classificação histológica de Weiss e parece ser preditor de recorrência após ressecção tumoral [85]. Esta alteração molecular é encontrada em cerca de 85% de carcinomas adrenocorticais, apresentando uma prevalência significativamente menor em adenomas [67, 85]. Esta discrepância entre a frequência de mutações somáticas do gene *TP53* e de LOH da região 17p13 pode estar relacionada à existência de outro gene supressor tumoral nesta região.

Mutações somáticas do gene *TP53* estão presentes em cerca de 50% dos cânceres humanos [86]. Estudos mostram que 20-70% dos carcinomas adrenocorticais esporádicos apresentam mutações somáticas do *TP53* [87-89].

Estas mutações são comumente observadas em tumores maiores e com estadios mais avançados [89]. A análise imunohistoquímica mostra acúmulo nuclear da proteína p53 em tumores portadores de mutações [89].

1.6.2 A via de sinalização Wnt

A via de sinalização da glicoproteína Wnt (*wingless-type mouse mammary tumor virus integration site member*) é conservada entre as espécies e participa da regulação da proliferação e do desenvolvimento celular no período embrionário [90-92]. O nome desta glicoproteína ativadora deriva do gene *Integration 1* (*Int 1)*, definido inicialmente como um proto-oncogene relacionado ao desenvolvimento de tumor de mama em ratos, e do gene *Wingless* (*Wg*), relacionado ao desenvolvimento embrionário de uma forma mutante de *Drosophila melanogaster* com ausência de asas. O gene *wg* foi inicialmente descrito em 1973, enquanto que *int 1* foi relatado apenas em 1982, sendo posteriormente observado que estes genes eram ortólogos. A nomenclatura Wnt deriva da formação de um acrônimo entre *wg* e *int 1* [90].

A atividade desta via de sinalização é dependente da quantidade citoplasmática e nuclear de β-catenina [38, 91, 93]. A cascata de sinalização Wnt participa do desenvolvimento embrionário e da manutenção da homeostase de tecidos maduros [38, 90, 91], regulando processos celulares importantes como: proliferação, diferenciação, adesão, motilidade, sobrevivência e apoptose celular [91].

A β-catenina é o efetor principal da via Wnt, atuando como um cofator de ativação transcricional e, além disso, possui ação de proteína adaptadora

estrutural, ligando as caderinas presentes na membrana citoplasmática à actina do citoesqueleto [94-97]. Deste modo, a β-catenina é uma proteína que participa da adesividade celular e que pode agir como ativador transcricional (Figura 1) [65].

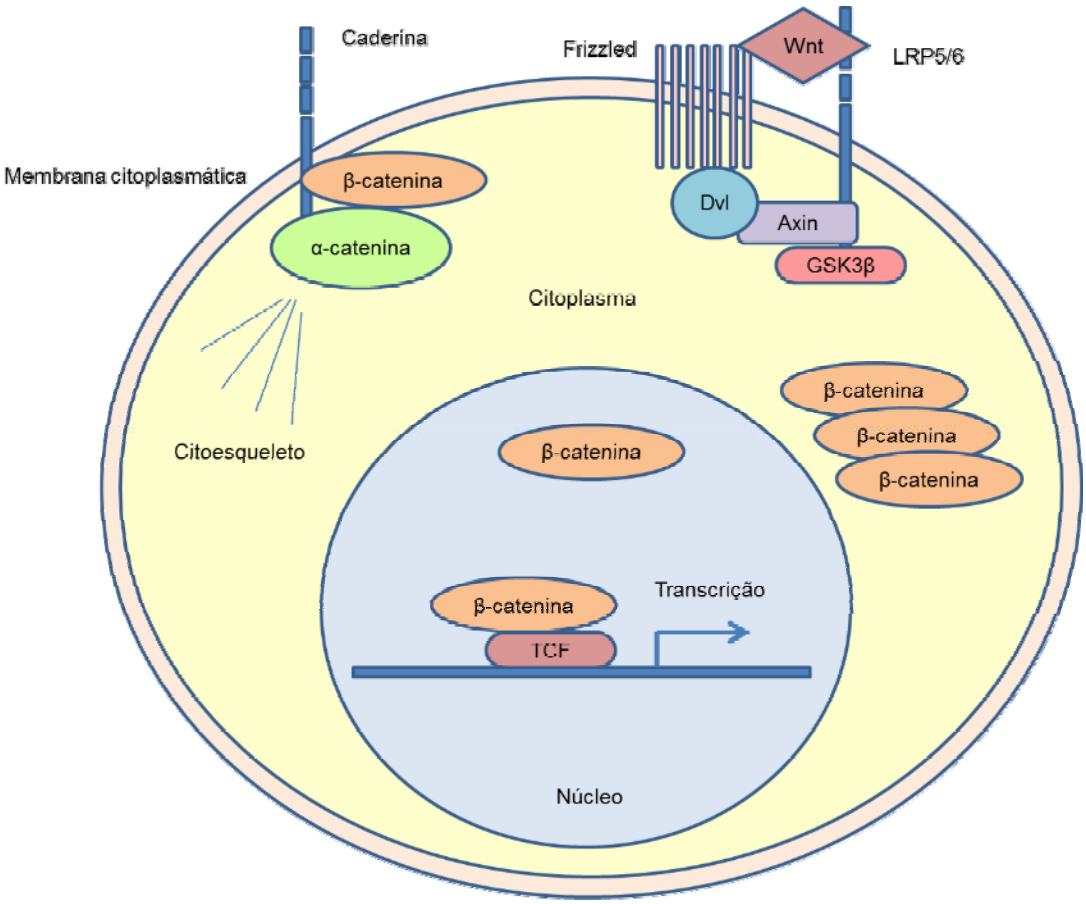

Figura 1 - Localização subcelular da β-catenina. Membrana celular: a β-catenina participa da adesão intercelular por meio da interação com a porção intracitoplasmática da caderina. Citoplasma e/ou núcleo: a ativação da via Wnt inibe a degradação proteossômica da β-catenina, que se acumula no citoplasma, podendo migrar para o núcleo celular onde atua como coativador transcricional. Fz, *Frizzeled*; LRP5/6; receptor relacionado à lipoproteína de baixa densidade; Dvl, *Disheveled*; APC, *adenomatous polyposis coli*; GSK-3β; quinase glicogênio sintase 3β; CK-1α, quinase caseína 1α); TCF, fator de células T

O papel de sinalizador da β-catenina é desempenhado por meio da ativação de genes específicos no núcleo celular [38]. A quantidade de β-catenina citoplasmática é mantida em concentrações reduzidas por meio da sua contínua degradação, que é regulada por um complexo com múltiplas proteínas, contendo *axis inhibition protein* (AXIN), *adenomatous poliposis coli* (APC), quinase glicogênio sintase-3β (GSK-3β) e caseína quinase-1α (CK-1α) (Figura 2A). Na ausência da ativação da sinalização Wnt, a β-catenina citoplasmática forma um complexo com as proteínas de ancoragem APC e Axin, facilitando a fosforilação de resíduos de serina/treonina localizados na porção amino-terminal da β-catenina, causando sua consequente destruição proteossômica. A ativação da via Wnt estabiliza a β-catenina citoplasmática. Esta via de sinalização é iniciada pela ligação da proteína Wnt ao complexo formado por um receptor com sete domínios transmembrana denominado *Frizzled* (Fz) e um co-receptor, o receptor relacionado à proteína de baixa densidade (LRP 5 ou 6). A dimerização do receptor ativa a proteína *Disheveled* (Dvl) que promove a inativação da GSK-3β e, em última análise, impede a degradação da β-catenina que migra para o núcleo celular, onde desempenha a função de ativador transcricional (Figura 2B) [91].

A cascata de sinalização do Wnt é uma via importante de transdução de sinal em cânceres humanos [65, 92]. A atividade desta via de sinalização é dependente da quantidade de β-catenina citoplasmática e nuclear [38, 91, 92]. Mutações ativadoras no gene da β-catenina (*CTNNB1*) foram relatadas em diversos cânceres humanos como câncer de cólon, carcinoma hepatocelular, câncer gástrico, melanoma e carcinoma adrenocortical [71, 90, 91]. O estudo

destas mutações gênicas demonstrou que as neoplasias malignas associadas a alterações no gene *CTNNB1* decorrem de alterações localizadas na porção amino terminal da β-catenina, especificamente nos resíduos de serina e de treonina dos códons 33, 37, 41 e 45, responsáveis pela fosforilação e degradação proteossômica da proteína [90]. O exon 3 do gene *CTNNB1* codifica a porção amino-terminal da β-catenina e os códons 33, 37, 41 e 45, que representam áreas de alta frequência de mutações em diversos cânceres [90].

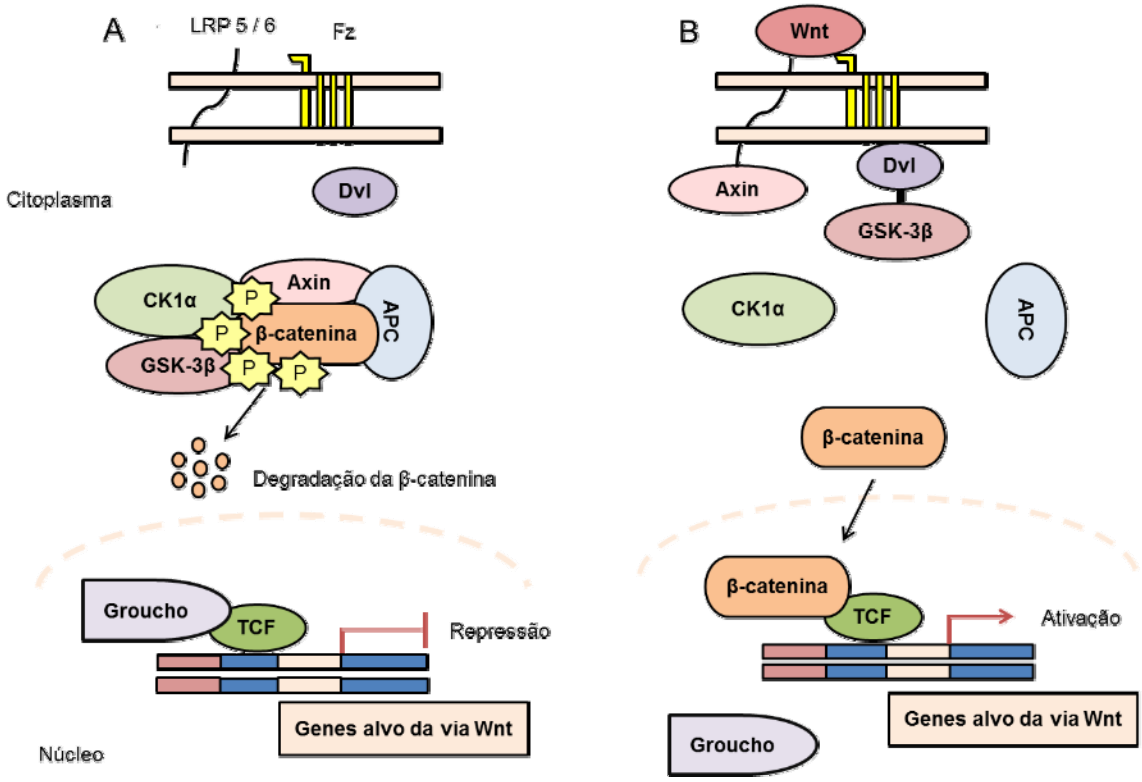

Figura 2 - A cascata de sinalização Wnt. A) Na ausência da proteína Wnt, a β-catenina irá ligar-se ao complexo protéico formado pela Axin, APC, GSK-3β e CK-1α e será fosforilada pela GSK-3β e CK-1α na sua porção amino-terminal, resultando em destruição. B) A proteína Wnt liga-se ao receptor Fz e ao co-receptor LRP5/6 e estes receptores medeiam a sinalização intracelular. GSK-3β é inibida pela Dvl ativada, impedindo a fosforilação da β-catenina. A β-catenina acumula-se no citoplasma, migrando para o núcleo. No núcleo celular a β-catenina irá liberar o fator repressor Groucho, liberando a transcrição de genes alvo. Fz, Frizzeled; LRP5/6; receptor relacionado à lipoproteína de baixa densidade; Dvl, Disheveled; APC, adenomatous polyposis coli; GSK-3β; quinase glicogênio sintase 3β; CK-1α, quinase caseína 1α); TCF, fator de células T (*J Pharmacol Sci* 2007;104: 293-302.)

1.6.3 Alteração da via Wnt em tumores adrenocorticais

A expressão gênica ativada pela β-catenina é normalmente observada nos processos de desenvolvimento e metabolismo celular. Entretanto, o acúmulo aberrante da β-catenina em citoplasma e núcleo celular precipitará uma hiperativação da via Wnt, gerando alterações fenotípicas celulares. Estas ações caracterizam a β-catenina como produto de um oncogene, que participa da iniciação e progressão neoplásica [(67)]. A hiperatividade da via Wnt promove a expressão de genes como o oncogene da mielocitomatose *(MYC)* [(91)], um proto-oncogene que participa de diversos processos celulares como divisão, crescimento, apoptose, além da proliferação e da renovação de células progenitoras; e do gene *Cyclin D1* que age como regulador positivo do ciclo celular. Nas células tumorais, os genes que codificam proteínas que alteram diretamente o ciclo celular estão frequentemente alterados e dentre estes, o gene *Cyclin D1* é fortemente implicado na tumorigênese [(98)]. A caracterização de outros alvos transcricionais que estão sob o controle da via Wnt/β-catenina é importante para uma melhor compreensão desta via e, consequentemente, para a pesquisa e o desenvolvimento de terapêuticas eficazes.

Uma maior prevalência de massas suprarrenais foi demonstrada em indivíduos portadores de polipose adenomatosa familial em comparação à população geral [(99)]. Smith e colaboradores [(100)] estimaram uma prevalência média de 13% de tumores adrenocorticais (14 adenomas adrenocorticais e 1 feocromocitoma) em um estudo prospectivo com 107 pacientes portadores de polipose adenomatosa familial. A polipose adenomatosa familial é uma condição autossômica dominante caracterizada pelo desenvolvimento

progressivo de pólipos adenomatosos no cólon e no reto com potencial capacidade de transformação maligna em 100% dos casos ainda em idade jovem [100]. Os pacientes portadores de polipose adenomatosa colônica familial apresentam alterações no gene *adenomatous polyposis coli* (*APC*) localizado no cromossomo 5q21 [22, 23]. Este gene participa da cascata de sinalização da proteína Wnt, uma glicoproteína responsável pela regulação da proliferação e do desenvolvimento celular no período embrionário [90-92, 101].

Alguns estudos mostraram mutações ativadoras da β-catenina tanto em adenomas como em carcinomas adrenocorticais, inclusive no modelo de linhagem celular de carcinoma adrenocortical H295R [102, 103]. Estas mutações envolvem os resíduos de serina e treonina relacionados ao sítio de fosforilação e a destruição da proteína [102, 103].

Na análise de uma série de 39 tumores adrenocorticais de pacientes adultos, Tissier e colaboradores [102] demonstraram a ocorrência de mutações no gene *CTNNB1* em 7 de 26 adenomas (27%) e em 4 de 13 carcinomas (31%). Neste estudo, mutações do *CTNNB1* foram identificadas mais frequentemente nos tumores adrenocorticais não funcionantes. Além disso, estas mutações foram consideradas como um evento comum inicial da tumorigênese adrenocortical. Entretanto, um estudo posterior envolvendo 37 pacientes adultos portadores de tumores adrenocorticais (33 adenomas e 4 carcinomas) investigou mutações nos exons 3 e 5 do gene da β-catenina [29]. Foram identificadas alterações apenas no exon 3 do gene *CTNNB1* em 5 dos 33 adenomas (15%), sendo 3 produtores de cortisol, 1 produtor de aldosterona e 1 não funcionante, sugerindo que mutações neste gene poderiam também

estar implicadas na tumorigênese dos adenomas funcionantes. Não foram evidenciadas mutações no gene *CTNNB1* em carcinomas adrenocorticais neste estudo, entretanto o número de tumores malignos estudados foi reduzido, não permitindo conclusões definitivas [(103)].

Estudos mais recentes em pacientes adultos apresentaram uma prevalência de acúmulo anormal de β-catenina, bem como de mutações no gene *CTNNB1* menor do que a anteriormente relatada em carcinomas adrenocorticais [(47, 104)], além disso, o acúmulo nuclear de β-catenina foi relacionado a uma pior evolução [(104)].

A avaliação de uma série de pacientes pediátricos demonstrou a ocorrência de mutações somáticas no gene *CTNNB1* em quatro de 62 tecidos tumorais adrenocorticais (6%) [(105)]. Entretanto, a avaliação imunohistoquímica de 24 amostras histológicas demonstrou acúmulo de β-catenina em citoplasma e/ou núcleo em 17 amostras de tumores adrenocorticais. (71%). Neste estudo, não houve associação entre a presença de acúmulo anormal de β-catenina e pior evolução clínica como previamente relatado na população adulta [(104)].

1.6.4 A sinalização Wnt e o *TP53*

Em situações fisiológicas, a concentração da proteína p53 é reduzida devido a sua contínua degradação [(71)]. A inativação e a destruição da proteína p53 é dependente, principalmente, do produto protéico do gene *Murine double minute 2* (*MDM2*). A ligação desta oncoproteína ao domínio de transativação na porção amino terminal da p53 interfere na sua atividade transcricional e facilita a destruição proteossômica desta proteína. Em paralelo, o *MDM2* é um

alvo transcricional do gene *TP53*, promovendo, deste modo, a formação de uma alça auto regulatória (Figura 3) [71].

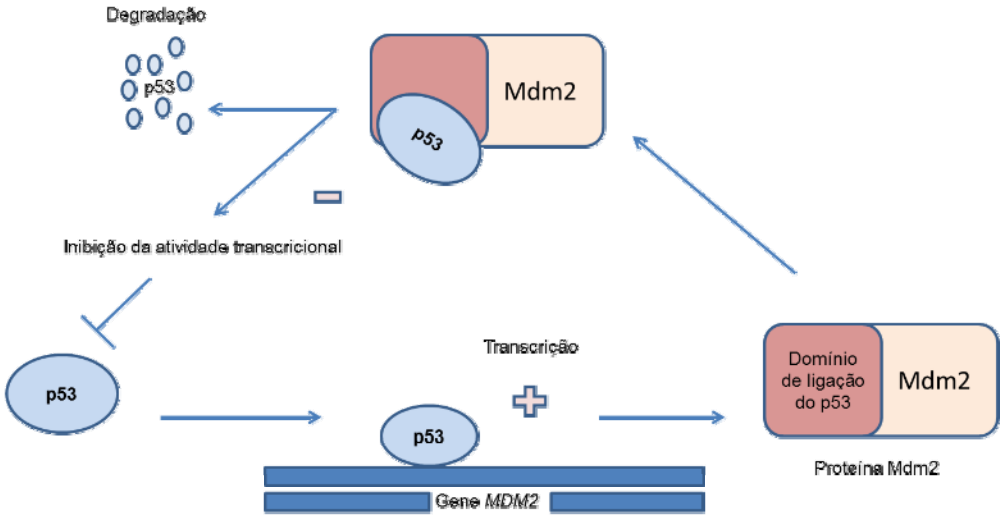

Figura 3 - Alça auto regulatória p53 - Mdm2. A proteína Mdm2 liga-se ao p53 e o inativa por dois mecanismos distintos: bloqueio fisiológico da atividade transcricional do p53 e promoção da ubiquitinação e posterior degradação proteossômica. O p53 por sua vez, regula positivamente a expressão do gene *MDM2.* Mdm2: *murine double minute 2* (*Cell Death and Differentiation* 10:431-442, 2003)

Diversas situações de estresse celular promovem a ativação do p53, levando ao acúmulo nuclear de moléculas estáveis e biologicamente ativas capazes de promover o reparo ao DNA ou eliminar a célula afetada da população de replicação [106]. A β-catenina, aparentemente, promove o bloqueio da destruição da proteína p53 mediada pela Mdm2. Desta maneira, em situações de acúmulo anormal de β-catenina, uma maior concentração da proteína p53 será observada, pela consequente inibição da sua degradação.

Adicionalmente, a proteína p53 dispara um mecanismo protetor provavelmente relacionado ao aumento da degradação β-catenina e inibição do ciclo celular (Figura 4) [106, 107].

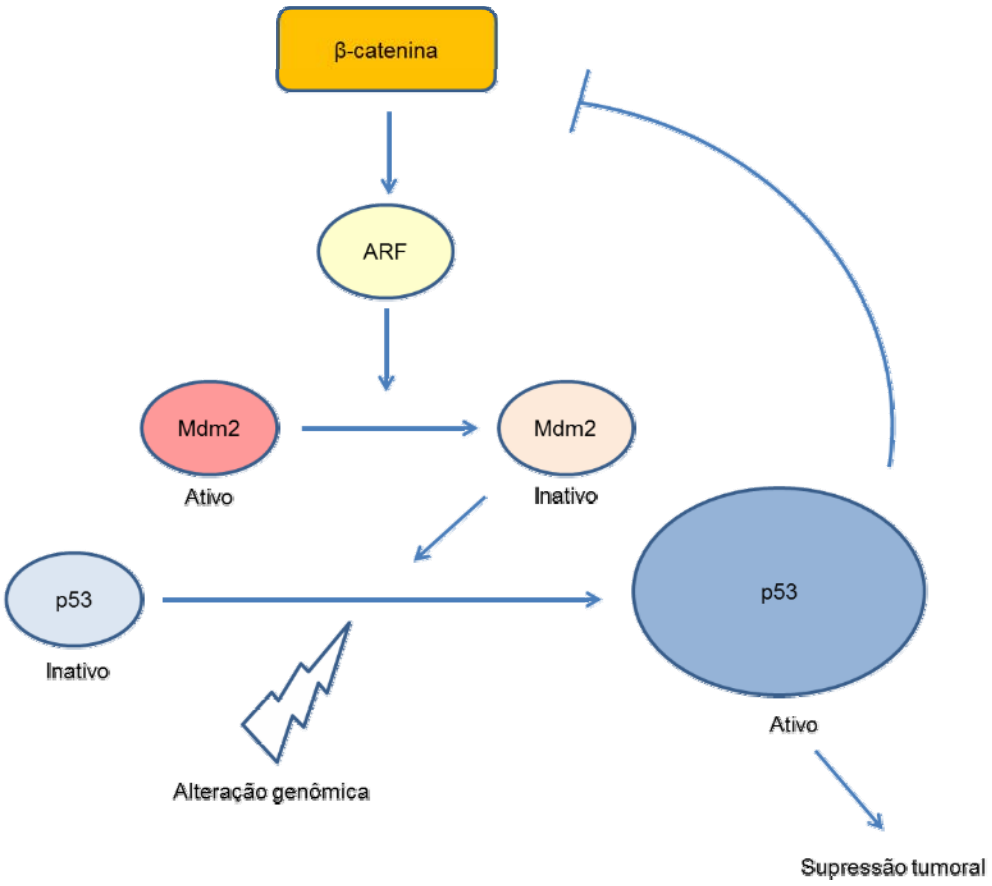

Figura 4 - Acúmulo nuclear de p53 mediado pela β-catenina e a alça auto-regulatória β-catenina – p53. O estímulo mitogênico da β-catenina irá promover o aumento da expressão do gene *ARF.* A proteína ARF inibe a degradação do p53. A proteína p53 reduz a concentração de β-catenina transcricionalmente ativa

A ativação aberrante de um oncogene constitui uma ameaça de iniciação tumoral iminente. A habilidade do p53 em promover uma resposta inibitória a esta ameaça é a chave da sua ação supressora tumoral [72]. Sadot e colaboradores [108] demonstraram que o aumento da expressão da proteína p53 selvagem reduz a concentração de β-catenina ativa. Por outro lado, em situações de mutações inativadoras ou de deleções do gene *TP53,* a β-catenina é permitida a exercer os seus efeitos oncogênicos livremente. Desta maneira, poderíamos hipotetizar que a ocorrência simultânea de alterações genéticas no proto-oncogene *CTNNB1*, bem como no gene supressor tumoral *TP53* seriam sinérgicas no processo de tumorigênese.

Entretanto, Ragazzon e colaboradores [47] estudaram uma coorte de 51 carcinomas adrenocorticais e demonstraram que mutações somáticas nos genes *CTNNB1,* bem como no *TP53* são mutuamente independentes, sendo encontradas exclusivamente no grupo de carcinomas com comportamento agressivo, sendo possível uma subclassificação deste grupo baseado na ocorrência destas alterações gênicas. A avaliação do perfil de expressão gênica do subgrupo de carcinomas com mutações nos genes *TP53* e *CTNNB1* demonstrou alterações de expressão de genes relacionados às vias do p53 e da β-catenina, respectivamente, demonstrando um mecanismo de tumorigênese diferente nestes subgrupos de carcinomas adrenocorticais com pior evolução clínica [35].

Na avaliação de uma série de 62 tumores adrenocorticais de pacientes pediátricos, Leal e colaboradores [105] relataram a ocorrência de mutações no gene *CTNNB1* em apenas quatro destes tumores (6%). Todas as mutações no

gene *CTNNB1* foram encontradas em tecidos tumorais de pacientes portadores da mutação germinativa p.R337H do p53. Neste estudo, três dos pacientes portadores de mutações no gene *CTNNB1* evoluíram com desfecho fatal, porém a amostra reduzida do grupo de pacientes portadores de mutações no gene *CTNNB1* impede conclusões definitivas.

O papel da β-catenina na tumorigênese adrenocortical de brasileiros e a sua relação com a mutação p.R337H do p53 não foram ainda completamente esclarecidos e necessitam de confirmação em outros estudos.

2 Objetivos

2 Objetivos

1. Determinar a imunoexpressão da β-catenina em um grupo de tumores adrenocorticais benignos e malignos diagnosticados em adultos e crianças.

2. Evidenciar a presença e a frequência de mutações no exon 3 do gene *CTNNB1.*

3. Determinar a imunoexpressão do p53 e a presença da mutação germinativa p.R337H e correlacionar com o acúmulo citoplasmático/nuclear de β-catenina e com a presença de mutações do gene *CTNNB1.*

4. Correlacionar o acúmulo citoplasmático/nuclear de β-catenina com as características hormonais, o diagnóstico histológico, os dados evolutivos e o perfil molecular dos tumores adrenocorticais.

3 Pacientes e Métodos

3 Pacientes e Métodos

3.1 Considerações éticas

Este projeto foi aprovado pela Comissão de Ética para Análise de Projetos de Pesquisa – CAPPesq, da Diretoria Clínica do Hospital das Clínicas da Faculdade de Medicina da Universidade de São Paulo (processo nº 0329/10). Após consentimento informado escrito, obtivemos amostra de tecido tumoral dos pacientes. As avaliações hormonais e os estudos moleculares foram realizados no Laboratório de Hormônios e Genética Molecular/LIM 42, Divisão de Endocrinologia e Metabologia do Hospital das Clínicas da Faculdade de Medicina da Universidade de São Paulo (HCFMUSP). A construção da micromatriz tecidual (TMA) e a avaliação imunohistoquímica das amostras tumorais foram realizadas no Laboratório de Patologia Hepática/LIM 14 da Faculdade de Medicina da Universidade de São Paulo.

3.2 Pacientes

Os pacientes incluídos neste estudo foram submetidos à avaliação hormonal e radiológica (ultrassonografia, tomografia computadorizada e/ou ressonância magnética) para o diagnóstico e estadiamento de tumor adrenocortical. A avaliação hormonal constou da determinação do cortisol urinário em amostras de 24 horas, da avaliação da supressão do cortisol sérico após 1 mg de dexametasona, da mensuração das concentrações plasmáticas

de ACTH, andrógenos (testosterona, androstenediona, DHEA e sulfato de DHEA), precursores esteroidais (17-hidroxiprogesterona e 11-deoxicortisol), estradiol, aldosterona e da atividade plasmática de renina para classificação do tumor adrenocortical.

As variáveis clínicas: sexo, idade ao diagnóstico, assim como o tamanho do tumor adrenocortical, o estadiamento e a evolução clínica pós-cirúrgica foram avaliadas. Os tumores adrenocorticais de pacientes adultos foram classificados segundo os critérios histopatológicos de Weiss em adenomas (escore de Weiss < 3) e em carcinomas (escore de Weiss ≥ 3), entretanto no grupo pediátrico classificamos os tumores em benignos e malignos segundo o estadiamento ao diagnóstico (III ou IV) e/ou segundo a evolução clínica, uma vez que os critérios histopatológicos de Weiss não são preditivos de malignidade neste grupo etário [44].

A avaliação imunohistoquímica em TMA para as proteínas β-catenina e p53 foi realizada no Laboratório de Patologia Hepática/LIM 14 da Faculdade de Medicina da Universidade de São Paulo *(campus* São Paulo). Cento e três casos de tumores adrenocorticais (40 crianças e 63 adultos) acompanhados no HCFMUSP foram selecionados retrospectivamente, no período de 1979 a 2007. As características demográficas e clínicas dos pacientes encontram-se nas Tabelas 6 e 7. As distribuições dos pacientes do grupo pediátrico e do grupo adulto segundo a síndrome endócrina estão representadas nas Figuras 5 e 6, respectivamente.

Tabela 6 - Características dos pacientes portadores de tumores adrenocorticais do grupo pediátrico

Crianças (n: 40)	**Clinicamente benignos (n: 32)**	**Clinicamente malignos (n: 8)**
Idade (anos, mediana)	2,2 (0,5 - 17)	4,5 (0,5 - 15)
Sexo (feminino: masculino)	2,1: 1	1,6: 1
Síndrome endócrina (número de casos/frequência %)		
Síndrome de Cushing	3/9,4	-
Síndrome virilizante	25/78,1	4/50
Síndrome mista	3/9,4	4/50
Síndrome feminilizante	1/3,1	-
Estadiamento – MacFarlane (frequência %)		
I	62,5	-
II	37,5	12,5
III	-	62,5
IV	-	25
Tamanho tumoral (cm, média)	5,2 (1,5 - 15)	11,3 (6 - 21)
Tempo de seguimento (meses, mediana)	117,5 (18 - 264)	48,3 (15,3 - 127,9)

n: número de casos.

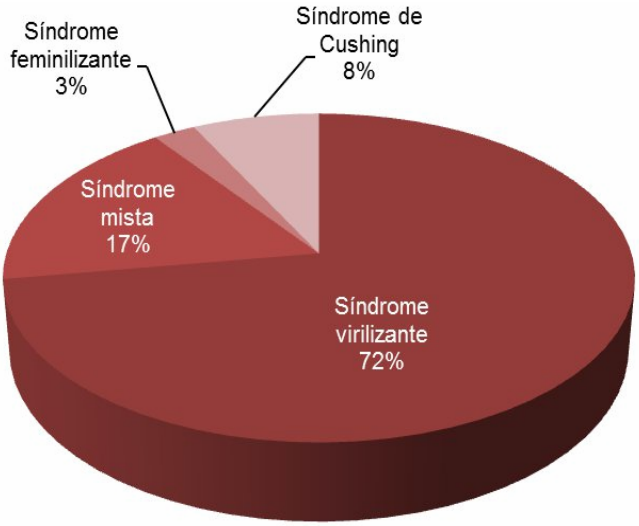

Figura 5 - Distribuição global dos tumores adrenocorticais pediátricos de acordo com o perfil de secreção hormonal

Tabela 7 - Características dos pacientes portadores de tumores adrenocorticais do grupo de pacientes adultos

Adultos (n: 63)	**Adenomas (n: 35)**	**Carcinomas (n: 28)**
Idade (anos, mediana)	37,6 (21 - 77)	37,4 (19 - 66)
Sexo (feminino: masculino)	8,25: 1	5,3: 1
Síndrome endócrina (número de casos/frequência %)		
Síndrome de Cushing	24/68,5	8/28,5
Síndrome virilizante	1/2,9	7/25
Síndrome mista	1/2,9	10/35,7
Não funcionante	9/25,7	3/10,8
Estadiamento – MacFarlane (frequência %)		
I	71,4	14,3
II	28,60	42,8
III		3,6
IV		39,3
Tamanho tumoral (cm, média)	4,3 (0,7 - 8)	11,2 (3 - 22,5)
Tempo de seguimento (meses, mediana)	73,4 (1 - 192)	58,1 (4 - 336)

n: número de casos.

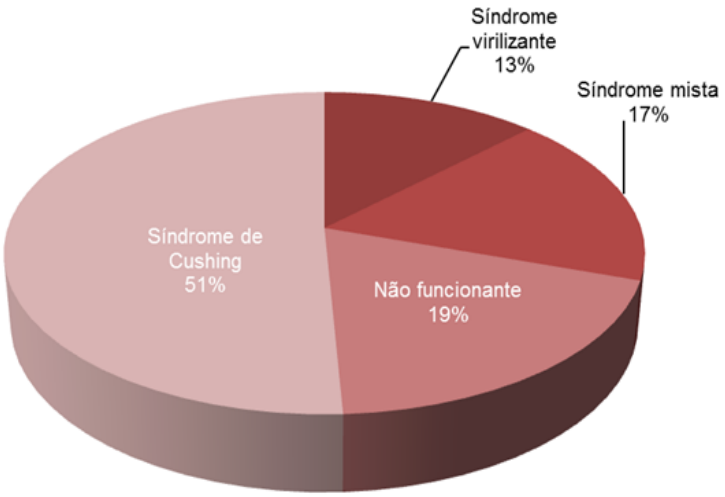

Figura 6 - Distribuição global dos tumores adrenocorticais de pacientes adultos de acordo com o perfil de secreção hormonal

Como controles, 6 amostras de tecido de córtex de suprarrenal obtidas de indivíduos sem antecedentes de doenças crônicas (1 criança e 5 adultos) foram cedidas pelo Instituto Médico Legal do HCFMUSP.

Para a avaliação da sequência de nucleotídeos do gene *CTNNB1*, amostras de tecidos tumorais de sessenta e quatro pacientes não relacionados, adultos (42 pacientes, 35 do sexo feminino e 7 do sexo masculino) ou crianças (22 pacientes, 15 do sexo feminino e 7 do sexo masculino) foram obtidas por ressecção cirúrgica e armazenadas em nitrogênio líquido no Laboratório de Hormônios e Biologia Molecular/LIM 42 do HCFMUSP. Os dados destes pacientes estudados estão resumidos nas Tabelas 8 e 9.

Tabela 8 - Características clínicas dos pacientes pediátricos portadores de tumores adrenocorticais

Sexo	Idade (anos)	Escore de Weiss	Estadiamento MacFarlane	Tamanho tumoral (cm)	Presença de mutação p53 p.R337H	Síndrome endócrina	Seguimento (meses)	Evolução
F	2,3	5	I	3,8	Sim	V	74,6	Clinicamente benigno
F	2,1	3	I	4	Sim	V	48	Clinicamente benigno
M	2,2	4	I	4,5	Sim	V	123	Clinicamente benigno
F	2,1	1	I	3	Sim	V	84	Clinicamente benigno
F	1,25	5	I	3,7	Não	V	24,8	Clinicamente benigno
F	1	2	I	5	Não	V	26	Clinicamente benigno
M	1,3	1	I	5	Sim	V	144	Clinicamente benigno
F	2,44	0	I	2,5	Sim	V	72,4	Clinicamente benigno
F	1,6	1	I	ND	Sim	V	1	Clinicamente benigno
F	1,7	0	I	2	ND	V	96	Clinicamente benigno
F	2,87	3	I	5	Sim	V	167,17	Clinicamente benigno
M	2,6	4	I	2,5	Sim	V	155,8	Clinicamente benigno
M	17	7	II	9	Não	F	66	Clinicamente benigno
F	0,9	3	II	6	Sim	CV	99	Clinicamente benigno
F	2,5	7	II	5,2	Sim	V	100,7	Clinicamente benigno
M	2,1	5	II	6	Sim	V	70,92	Clinicamente benigno
F	2,2	2	II	7	Não	V	48	Clinicamente benigno
M	4,88	6	III	8,5	Sim	V	127,97	Clinicamente maligno
F	15	7	IV	20	Sim	V	21,5†	Clinicamente maligno
M	2,6	7	III	6	Sim	CV	6†	Clinicamente maligno
F	9,32	7	III	6	Não	CV	15,3†	Clinicamente maligno
F	17	8	IV	10	ND	CV	128†	Clinicamente maligno

ND: dado não disponível. V: síndrome endócrina virilizante, F: síndrome feminilizante, CV: síndrome endócrina mista (síndrome de Cushing e síndrome virilizante, †: óbito.

Tabela 9 - Características clínicas dos pacientes adultos portadores de tumores adrenocorticais

Sexo	Idade (anos)	Escore de Weiss	Estadiamento MacFarlane	Tamanho tumoral (cm)	Presença de mutação p53. p.R337H	Síndrome endócrina	Seguimento (meses)	Diagnóstico
F	35	1	II	6	Sim	CV	121,43	Adenoma
F	26	2	I	2,5	ND	C	90,97	Adenoma
F	38	2	I	3,5	Não	C	158	Adenoma
F	37	1	I	5	Não	C	54	Adenoma
F	47	1	I	4	Não	C	50	Adenoma
F	41	1	I	1,8	Não	C	57	Adenoma
F	27	0	I	0,7	Não	C	14	Adenoma
F	39	0	I	2,5	ND	C	127	Adenoma
F	24	2	I	3	Não	C	72	Adenoma
F	39	1	I	3,5	Não	C	36	Adenoma
F	18	2	I	3,2	ND	C	43	Adenoma
F	26	1	II	5,5	ND	C	20	Adenoma
F	42	2	I	3,5	ND	ND	ND	Adenoma
F	32	2	II	13	ND	V	96	Adenoma
M	45	2	II	ND	ND	ND	ND	Adenoma
M	74	1	I	1,7	ND	ND	ND	Adenoma
F	70	2	I	ND	ND	C	ND	Adenoma
F	33	0	I	2,5	ND	ND	ND	Adenoma
F	64	1	I	3,5	Não	NF	6	Adenoma

continua

ND: dado não disponível. V: síndrome endócrina virilizante, C: síndrome de Cushing, CV: síndrome endócrina mista (síndrome de Cushing e síndrome virilizante), NF: não funcionante. †: óbito.

Tabela 9 - Características clínicas dos pacientes adultos portadores de tumores adrenocorticais (conclusão)

Sexo	Idade	Escore de Weiss	Estadiamento MacFarlane	Tamanho tumoral (cm)	Presença de mutação p53 p.R337H	Síndrome endócrina	Seguimento (meses)	Diagnóstico
F	27	0	I	3,7	ND	ND	1	Adenoma
M	48	0	I	1,8	Sim	NF	36	Adenoma
F	45	0	I	NA	Não	NF	1	Adenoma
F	42	1	I	2,8	ND	C	132	Adenoma
M	34	2	I	5	ND	ND	ND	Adenoma
F	52	6	IV	12	ND	NF	12†	Carcinoma
F	35	3	I	2,2	Não	CV	102	Carcinoma
M	30	4	III	11	Não	NF	12†	Carcinoma
F	66	4	II	6	Não	NF	5	Carcinoma
F	35	6	II	8	Não	CV	24†	Carcinoma
F	45	3	II	ND	ND	C	ND	Carcinoma
F	45	4	II	18	ND	ND	12	Carcinoma
F	26	7	IV	16,3	ND	CV	7	Carcinoma
F	36	7	III	12	ND	CV	13†	Carcinoma
F	22	8	II	14,5	ND	C	15†	Carcinoma
M	33	5	III	ND	Não	NF	16	Carcinoma
F	70	4	II	ND	ND	ND	ND	Carcinoma
F	22	5	III	5	ND	CV	14	Carcinoma
M	29	8	IV	19	Não	C	12†	Carcinoma
F	23	6	IV	14	Sim	CV	12†	Carcinoma
F	29	4	IV	12	Não	CV	24†	Carcinoma
F	29	4	II	17,5	ND	V	36	Carcinoma
F	39	3	IV	4	Não	C	36†	Carcinoma

ND: dado não disponível. V: síndrome endócrina virilizante, C: síndrome de Cushing, CV: síndrome endócrina mista (síndrome de Cushing e síndrome virilizante), NF: não funcionante. †: óbito.

O exon 10 do gene supressor tumoral *TP53* foi estudado previamente em 57 pacientes, 30 crianças e 27 adultos portadores de tumores adrenocorticais. A mutação germinativa p.R337H do p53 foi encontrada em 70% e 11% de crianças e de adultos, respectivamente.

3.3 Imunohistoquímica

Cortes histológicos representativos de cento e três casos de tumores adrenocorticais corados pela hematoxilina e eosina foram revisados e as áreas de interesse foram selecionadas nas lâminas. As mesmas áreas foram marcadas nos respectivos blocos de parafina. Cilindros de 1,0 mm de diâmetro das áreas marcadas nos blocos de parafina foram transportados para um bloco de parafina receptor por meio de um sistema mecanizado de precisão (*Beecher Instruments, Sun Praire, WI, USA*), com um intervalo de 0,3 mm entre os cilindros. Cada cilindro foi alocado numa posição no bloco receptor definida em um sistema cartesiano de coordenadas, com o conjunto das amostras constituindo uma micromatriz tecidual (TMA) com 12 linhas e 10 colunas. No total, o TMA construído contém 120 posições. Duas amostras de tecido adrenocortical normal e um espaço branco foram usados para determinar o posicionamento do TMA. O bloco de TMA foi então cortado em secções histológicas numeradas e consecutivas de 3 µm (*Leica Instruments,* Singapura). Outros dois blocos de TMA semelhantes foram construídos, obtendo-se uma triplicata (blocos de TMA número T0113, T0114 e T0115)

(Figura 7). A perda de representação das amostras tumorais nos blocos de TMA foi de 9,4% restando para a avaliação 103 pacientes.



Figura 7 - Foto panorâmica de lâminas com corte histológico dos blocos de micromatriz tecidual (TAM T0113, T0114 e T0115), coradas com Hematoxilina e Eosina

Para imunohistoquímica, um conjunto de três lâminas (uma lâmina de cada bloco de TMA da triplicata) para cada um dos marcadores examinados foi escolhido. O método de imunohistoquímica realizado foi imunoperoxidase com recuperação antigênica pelo calor úmido. A técnica consistiu em desparafinização dos cortes de 3µ de espessura do material incluído em parafina: incubação com xilol a 60º C por 15 minutos, sendo seguido de outra incubação com xilol à temperatura ambiente por 15 minutos. Posteriormente, foi realizada hidratação dos cortes em concentrações de Etanol a 100% com 3 banhos de 30 segundos com Etanol a 95%, 80% e 70% por 30 segundos e lavagem em água corrente e água destilada.

A recuperação antigênica foi então realizada mediante incubação das lâminas em solução de ácido cítrico 10 mM pH 6,0 (*Merck*, E.U.A.) em panela a vapor. Após a fervura da água, a cuba com as lâminas foi mantida em solução de recuperação por 40 minutos. Após as lavagens, seguiu-se a etapa de bloqueio da peroxidase endógena com água oxigenada (H_2O_2) a 6% diluída em metanol, 1:1, repetida três vezes. Após as lavagens, em PBS pH 7,4, realizou-se o bloqueio de proteínas com Cas Block (*Zymed*) por 10 minutos a 37º C, seguida por incubação com um dos anticorpos primários, em títulos previamente definidos (Tabela 10).

A incubação das lâminas foi realizada com anticorpos primários (específicos para os antígenos) diluídos em solução de albumina bovina (BSA) (*SIGMA*, USA) a 1,0% e azida sódica NaN_3 (*Inlab*, São Paulo) 0,1% em PBS, em câmara úmida: 30 min. a 37 ^oC e, em seguida, 18 horas (*overnight*) a 4 ^oC. Lavagens em tampão PBS com 3 trocas de 5 minutos com posterior nova incubação foram então realizadas com Novo Link (*Post Primary Block*) por 30 minutos a 37 ^oC. Novas etapas de lavagens com tampão PBS foram realizadas com 3 trocas de 3 a 5 minutos e posterior incubação com NovoLink (*Polimer*) por 30 minutos a 37 ^oC. A revelação foi realizada com solução de substrato cromogênico, contendo diaminobenzidina (*Sigma*, E.U.A.) a 0,10%, peróxido de hidrogênio a 0,06% e dimetil sulfóxido (*Labsynth*) a 1% em PBS, em banho de 5 minutos, a 37 ^oC. Após lavagens, foi realizada a contra coloração com Hematoxilina de Harris por 1 minuto, seguido de lavagens em água corrente e água destilada e imersão rápida em água amoniacal (solução de hidróxido de amônia 0,5%).

Após as lavagens, seguiu-se a desidratação dos cortes em banhos de etanol a 50%, 80%, 95% e etanol absoluto (3 trocas de 1 minuto cada), diafanização em banhos de xilol e montagem em meio permanente (*Entellan Merck*) com lamínula.

Os controles utilizados na reação imunohistoquímica compreenderam: um controle sabidamente positivo para o anticorpo em estudo e um controle negativo com incubação em PBS, objetivando a eliminação do anticorpo primário.

Em cada cilindro das amostras tumorais, foram avaliados os compartimentos celulares relevantes para cada anticorpo, utilizando-se para a avaliação de imunorreatividade de β-catenina faixas percentuais. Para cada amostra, foi atribuído um escore de acordo com a porcentagem de células coradas: negativo (sem coloração), + (<25%), ++ (25-50%), +++ (50-75%) e ++++ (75-100%). Como a reação foi analisada em triplicata, a média dos três valores obtidos representa a imunorreatividade de cada amostra do tumor analisado. O acúmulo anormal de β-catenina foi caracterizado quando a marcação nuclear e/ou citoplasmática foi observada.

O acúmulo nuclear da proteína p53 tem sido utilizado para identificação de possíveis anormalidades no gene *TP53*. A proteína p53 mutada não possuiria capacidade de ativação transcricional do gene *MDM2*, resultando em última análise na diminuição da degradação proteica e o consequente acúmulo desta proteína. Assim, o compartimento considerado relevante para a avaliação imunohistoquímica de p53 foi o nuclear.

Tabela 10 - Anticorpos utilizados para a análise imunohistoquímica

Anticorpo	Clone	Fornecedor	Título	Compartimento celular relevante
β-catenina	M3539 (monoclonal)	DakoCytomation	1:200	Núcleo, citoplasma, membrana
p53	DO7 (monoclonal)	DakoCytomation	1:1000	Núcleo

3.4 Estudo molecular

3.4.1 Extração de DNA

Os tecidos tumorais de sessenta e quatro pacientes não relacionados foram obtidos durante procedimento cirúrgico habitual e armazenados em nitrogênio líquido até a realização da extração do DNA. Aproximadamente 50-100 mg de tecido foram separados e transferidos para um tubo previamente colocado em gelo, sendo adicionado *cell lysis solution* (*Genomic DNA Isolation Kit – Gentra Systems*) e posteriormente *Proteinase K solution.* Os tubos foram incubados *overnight* a 55º até a completa dissolução dos tecidos. A solução foi posteriormente submetida a tratamento com RNAse (*RNase Solution*) com subsequente precipitação da proteína (*Precipitation Protein Solution*) para a consequente precipitação e hidratação do DNA.

3.4.2 Reação de polimerase em cadeia (PCR)

A sequência nucleotidea do exon 3 do gene *CTNNB1* (ENSG00000168036) foi amplificada, utilizando oligonucleotídeos intrônicos a partir de 50 ng de DNA. Cada reação de PCR foi realizada em um volume final

de 25 µl completada com água destilada, que continha 5 µl de solução tampão (KCl 50 mmol, $MgCl_2$ 1,5 mmol e Tris-HCl pH 9,0 10 mmol), 200 µmol de desoxirribonucleotídeos trifosfatados (dNTP), 20 pmol de oligonucleotídeo *sense* (5'-TGGGTCATATCACAGATTCTTTTTTT-3') e de oligonucleotídeo *antisense* (5'-TCAAAACTGCATTCTGACTTTCA-3') e 1,5 U de polimerase de DNA *GoTaq*® (*Promega,* Madison, WI, USA). Esta solução foi então submetida por 5 minutos à temperatura de 94º C para a desnaturação e posteriormente submetida a 35 ciclos de temperaturas (94 ºC por 45 segundos, 50 ºC por 45 segundos, 72 ºC por 60 segundos), seguidos por uma extensão de 10 minutos a 72 ºC. Os fragmentos amplificados possuíam 218 pb e foram submetidos a eletroforese em gel de agarose 1,5% corados com SYBR®Safe (*Invitrogen*, Carlsbad, CA, USA) e vizualizados sob luz ultravioleta para a confirmação dos produtos de PCR.

Os produtos de PCR foram pré-tratados com exonuclease I e fosfatase alcalina de camarão (*United States Biochemical Corp*., Cleveland, OH, USA) e diretamente sequenciados, utilizando o *kit BigDye* para sequenciamento (*PE Applied Biosystems*, Foster City, CA, USA) em um sequenciador automático (*ABI 7000 sequencer detection system - Applied Biosystems*). A presença de mutações foi confirmada em ambas as direções (*sense* e *antisense*) e por uma nova reação de PCR.

3.5 Análise estatística

A análise estatística foi realizada utilizando o programa Medcalc 12.0.4 (*MedCalc Software*, Mariakerke, Bélgica). Variáveis categóricas foram comparadas utilizando teste de chi-quadrado (X^2) ou teste exato de Fisher. Variáveis contínuas foram expressas como média ou mediana ± DP. O tempo do evento (metástases) foi definido como o tempo entre o diagnóstico do tumor primário e a ocorrência da primeira metástase. As análises de sobrevida foram avaliadas utilizando curvas de Kaplan-Meier curves (*log-rank test*). Os valores de p menores que 0,05 foram considerados significantes.

4 Resultados

4 Resultados

4.1 Imunoexpressão de β-catenina em tumores adrenocorticais

A imunorreatividade em membrana celular para β-catenina foi evidenciada em 92 (89,3%) dos 103 tumores adrenocorticais benignos e malignos de crianças e de adultos estudados, bem como nas seis glândulas suprarrenais normais (Figura 8).

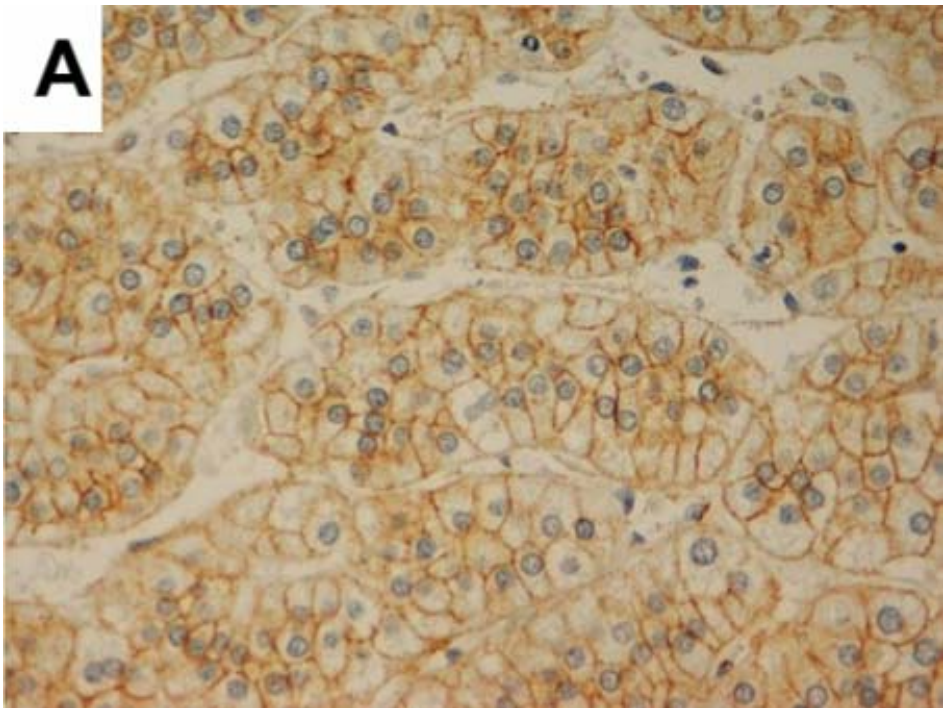

Figura 8 - Imunohistoquímica para β-catenina em células de córtex de suprarrenal normal de adulto – imunorreatividade em membrana celular (400x)

Em crianças, a imunorreatividade para β-catenina em citoplasma e/ou núcleo foi observada em 6 (15%) das 40 amostras de tumores adrenocorticais estudadas (Tabela 11). Duas das 6 amostras histológicas (33,3%) com acúmulo anormal β-catenina eram procedentes de tumores produtores de

síndrome endócrina mista (síndrome de Cushing e síndrome virilizante) e quatro síndrome virilizante (66,7%) (Tabela 11). Não foi observada diferença estatística significante entre as diferentes síndromes endócrinas e a presença ou ausência de acúmulo anormal de β-catenina nos pacientes pediátricos.

Ao avaliarmos os critérios histopatológicos de Weiss nas amostras histológicas do grupo pediátrico (Figura 9), observamos que a presença de três ou mais critérios de Weiss não demonstrou correlação estatística entre recorrência (X^2: p=0,14) e/ou desfecho fatal (X^2: p=0,25), confirmando que os critérios histopatológicos de Weiss não são preditivos de malignidade em crianças [44]. Consequentemente, o diagnóstico definitivo de malignidade neste grupo de pacientes, foi estabelecido a partir de um estadiamento clínico avançado (Figura 10) e/ou desfecho clínico desfavorável, classificando as amostras tumorais em clinicamente benignos ou malignos.

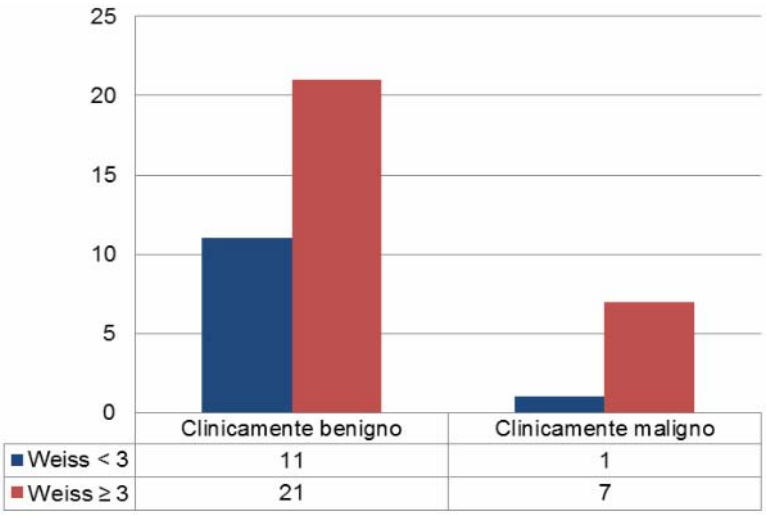

Figura 9 - Critérios histopatológicos de Weiss nas amostras histológicas de tumores adrenocorticais do grupo pediátrico segundo o estadiamento e a evolução clínica. Clinicamente maligno: estadiamento MacFarlane III ou IV e/ou má evolução clínica (metástases e/ou óbito)

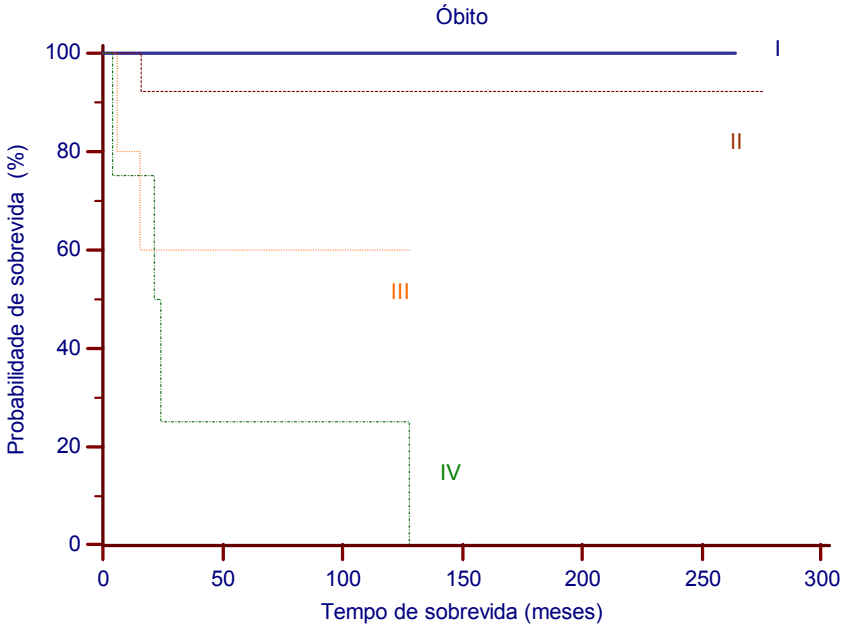

Figura 10 - Sobrevida geral em crianças portadoras de tumor adrenocortical de acordo com o estágio tumoral (MacFarlane) (*Log-rank* p<0,0001)

Dentre as amostras tumorais do grupo pediátrico que demonstraram acúmulo anormal de β-catenina, uma (6,7%) procedia de um tumor adrenocortical de uma criança que apresentou desfecho fatal e 5 (83,3%) provinham de tumores adrenocorticais clinicamente benignos (Tabela 11). A presença de imunorreatividade para β-catenina em citoplasma e/ou núcleo foi estatisticamente similar entre os grupos de tumores adrenocorticais clinicamente benignos (5 de 32; 15,6%) e clinicamente malignos (1 de 8; 12,5%) (X^2: p=0,93).

Tabela 11 - Características clínicas dos pacientes pediátricos portadores de acúmulo anômalo de β-catenina nas amostras histológicas de tumor adrenocortical

	Idade (anos)	Sexo	Síndrome endócrina	Estadiamento MacFarlane	Escore de Weiss	Sobrevida livre de doença (meses)	Seguimento (meses)	Evolução	β-catenina núcleo	β-catenina citoplasma	β-catenina membrana
1	1,3	M	CV	I	1	144	144	Clinicamente benigno	++	+++	+++
2	2,6	F	V	I	4	18	18	Clinicamente benigno	+	-	+++
3	3,1	F	V	I	6	264	264	Clinicamente benigno	+	-	+
4	2,87	F	V	I	3	167	167	Clinicamente benigno	+	-	+
5	2,2	F	V	II	2	48	48	Clinicamente benigno	++++	++++	+
6	9,32	F	CV	III	7	9	15†	Clinicamente maligno	+	-	+++

M: masculino, F: feminino, CV: síndrome endócrina mista (síndrome de Cushing e síndrome virilizante), V: síndrome virilizante , †: evolução fatal. -: sem coloração; +(<25% células imunorreativas), ++ (25-50% células imunorreativas), +++ (50-75% células imunorreativas) e ++++ (75-100% células imunorreativas).

A imunorreatividade para β-catenina em citoplasma e/ou núcleo de células de tumores adrenocorticais obtidos de pacientes adultos foi demonstrada 15 de um total de 63 amostras tumorais (23,8%), mais detalhadamente em 10 de 35 adenomas (28,5%) e em 5 de 28 carcinomas (17,8%) (Tabela 12), não sendo observada diferença estatística entre a classificação histológica do tumor e a presença de acúmulo anormal de β-catenina.

Dentre os tumores adrenocorticais do grupo de pacientes adultos que demonstraram imunorreatividade para β-catenina em citoplasma e/ou núcleo, observamos uma predomínio de tumores relacionados à síndrome de Cushing (7 de 15; 46,7%) seguidos por tumores não funcionantes (5 de 12; 41,6%), tumores associados à síndrome endócrina mista (2 de 15; 13,3%) e associados à síndrome virilizante (1 de 15; 6,7%) (Tabela 12). Não houve diferença significativa entre os diversos tipos de síndromes endócrinas e a presença ou ausência de acúmulo anormal de β-catenina, entretanto observamos que 41,6% (5 de 12) das amostras histológicas de tumores de córtex de suprarrenal não funcionantes presentes no TMA demonstraram acúmulo anômalo de β-catenina (Figura 11).

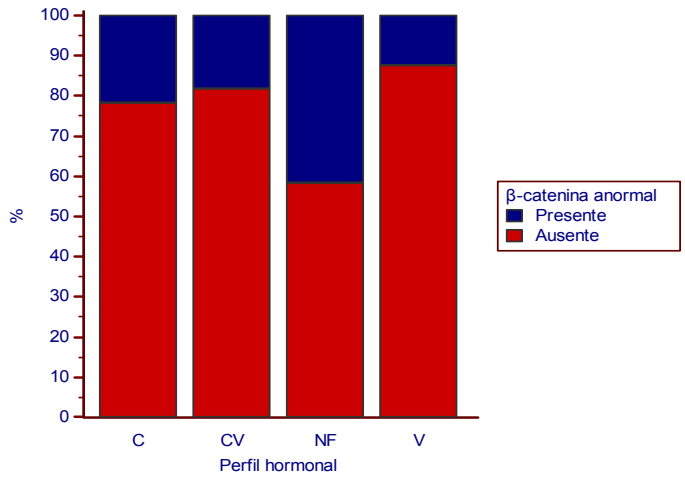

Figura 11 - Imunorreatividade para β-catenina em citoplasma e/ou núcleo (acúmulo anormal β-catenina) em tumores adrenocorticais de pacientes adultos segundo o padrão de secreção hormonal. C: síndrome de Cushing; CV: síndrome endócrina mista (síndrome de Cushing e síndrome virilizante); NF: não funcionante; V: síndrome virilizante

Tabela 12 - Características clínicas dos pacientes adultos portadores de acúmulo anômalo de β-catenina nas amostras histológicas de tumor adrenocortical

	Sexo	Idade (anos)	Síndrome endócrina	Estadiamento MacFarlane	Escore de Weiss	Sobrevida livre de doença (meses)	Seguimento (meses)	β-catenina nuclear	β-catenina citoplasma	β-catenina membrana
1	F	63	NF	I	0	114	114	++	+	+++
2	F	51	NF	II	0	1	1	+	-	++
3	F	36	C	II	2	1	1	+	-	+++
4	F	40	NF	II	0	180	180	+	-	++
5	F	41	C	I	1	57	57	+	-	+++
6	F	27	C	II	1	108	108	-	+	++
7	F	27	C	I	0	14	14	-	+	++
8	F	39	C	I	0	127	127	-	++	+++
9	F	77	NF	I	2	84	84	++	-	+++
10	F	47	C	I	1	192	192	++	+	++
11	F	35	CV	II	6	21	24†	++	+++	-
12	F	44	V	IV	8	0	45†	++	+	++
13	F	23	CV	IV	6	0	12†	+	++	+++
14	F	39	C	IV	3	0	36†	++++	++	+++
15	F	66	NF	II	4	5	5	++	-	++++

M: masculino, F: feminino, CV: síndrome endócrina mista (síndrome de Cushing e síndrome virilizante), V: síndrome virilizante , †: evolução fatal. -: sem coloração; +(<25% células imunorreativas), ++ (25-50% células imunorreativas), +++ (50-75% células imunorreativas) e ++++ (75-100% células imunorreativas).

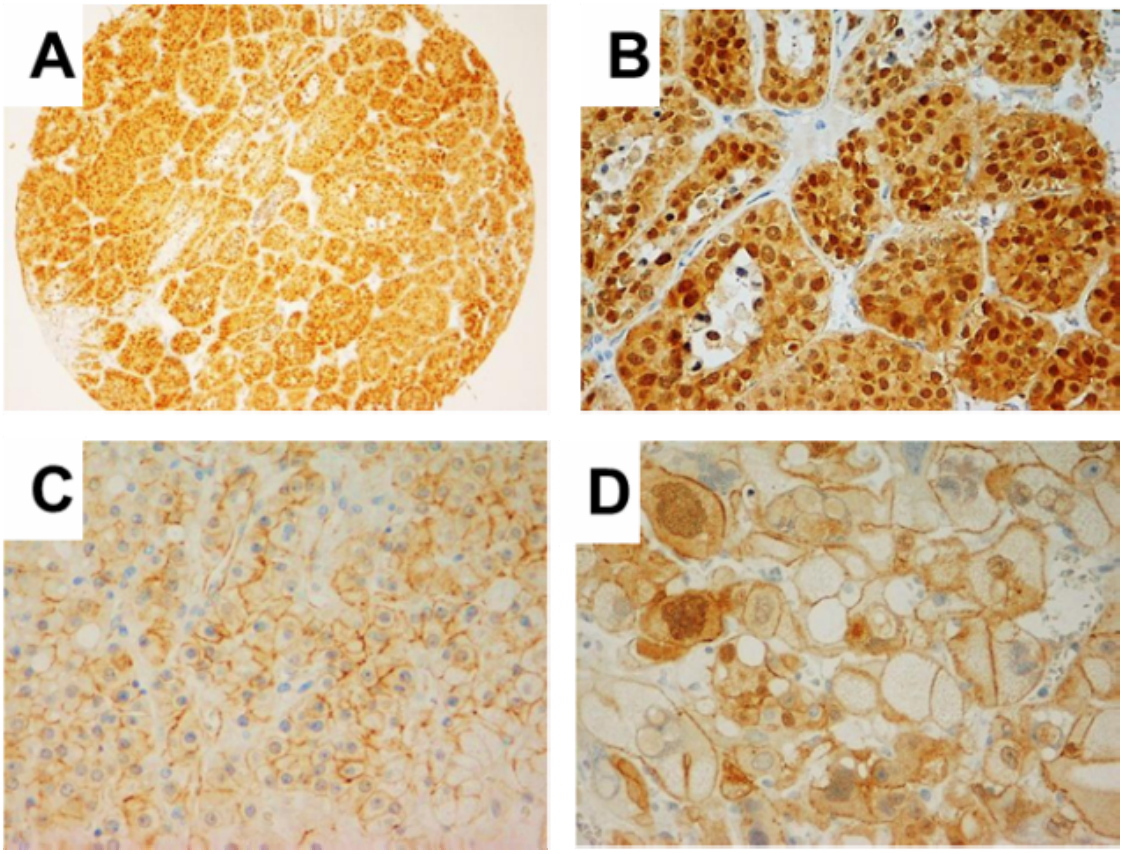

Figura 12 - Imunohistoquímica para β-catenina em tumores adrenocorticais. A e B: Tumor adrenocortical clinicamente benigno (Weiss 2, MacFarlane II) diagnosticado em criança (2,2 anos) com síndrome endócrina virilizante portador de mutação p.H36G_S37K *CTNNB1* – imunorreatividade em citoplasma e núcleo (100 e 200x, respectivamente); C. Adenoma adrenocortical (Weiss 0; Macfarlane I) diagnosticado em adulto (27 anos) portador de síndrome de Cushing e subtipo selvagem do gene *CTNNB1*– Imunorreatividade em membrana (200x); D: Tumor adrenocortical clinicamente benigno (Weiss 1, MacFarlane I) diagnosticado em criança (1,3 anos) com síndrome endócrina mista (síndrome de Cushing e síndrome virilizante) portador de mutação p.S45F *CTNNB1* e p.R337H *TP53* – imunorreatividade em citoplasma e núcleo (400x)

A presença de imunorreatividade para β-catenina em citoplasma e/ou núcleo (Figura 12) foi estatisticamente similar entre os grupos de pacientes pediátricos e adultos (Teste exato de Fisher: p=0,32), do mesmo modo, o acúmulo anormal de β-catenina não se associou ao estágio tumoral, bem como ao tamanho do tumor (Teste de Mann-Whitney: p=0,85) em ambos os grupos de pacientes portadores de tumores de córtex de suprarrenal.

Quando avaliamos a associação entre acúmulo anormal de β-catenina e diminuição de sobrevida nos pacientes adultos portadores de carcinomas adrenocorticais (≥ 3 critérios de Weiss) isoladamente (n=25), observamos na curva de Kaplan-Meier uma tendência de significância (*log-rank* p=0,07) (Figura 13).

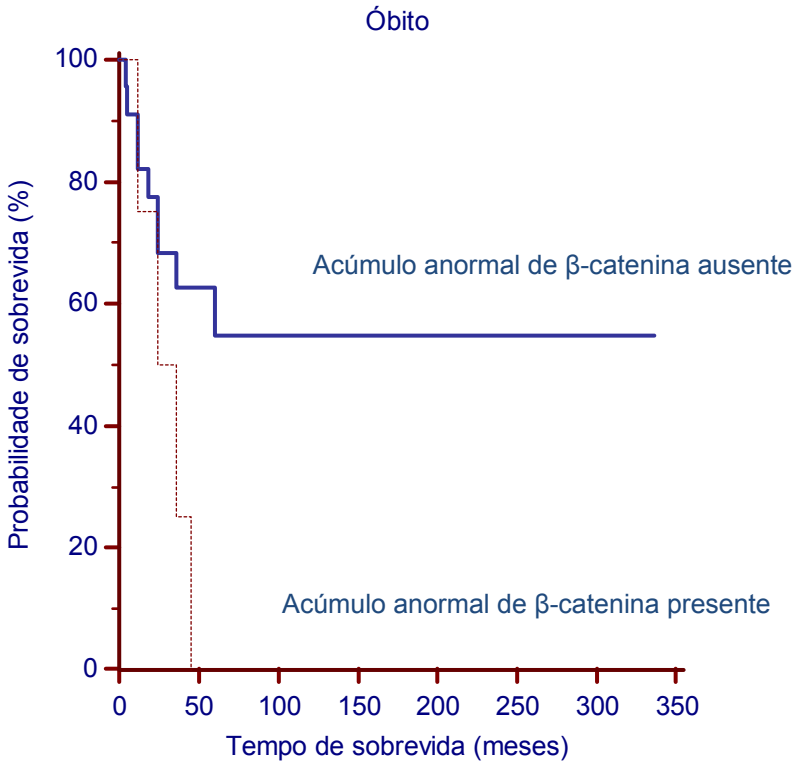

Figura 13 - Curva de sobrevida de Kaplan-Meier de pacientes adultos portadores de carcinomas adrenocorticais (≥ 3 critérios de Weiss) e imunoexpressão anômala de β-catenina (*log-rank* p=0,07)

4.2 Ausência de imunorreatividade da β-catenina em membrana celular

Das 103 amostras tumorais estudadas, a ausência de imunorreatividade em membrana celular para β-catenina foi observada em 11 (10,7%) amostras (3 crianças e 8 adultos) de um total de 103. Dentre estas, dez também não demonstraram imunorreatividade para β-catenina em nenhum dos demais compartimentos celulares avaliados (citoplasma e/ou núcleo), porém uma amostra de carcinoma adrenocortical (Weiss 6) de um paciente adulto demonstrou ausência de imunorreatividade para β-catenina em membrana celular e presença no citoplasma e no núcleo.

Considerando que a β-catenina é uma proteína que participa da adesão celular por meio de interações com as caderinas, hipotetizamos que a perda desta proteína de membrana poderia estar associada à ocorrência de metástases à distância (X^2: p=0,56) (Figura 14), bem como à redução de sobrevida (*log-rank* p=0,54) (Figura 15), porém não confirmamos esta suposição nos carcinomas adrenocorticais de pacientes adultos.

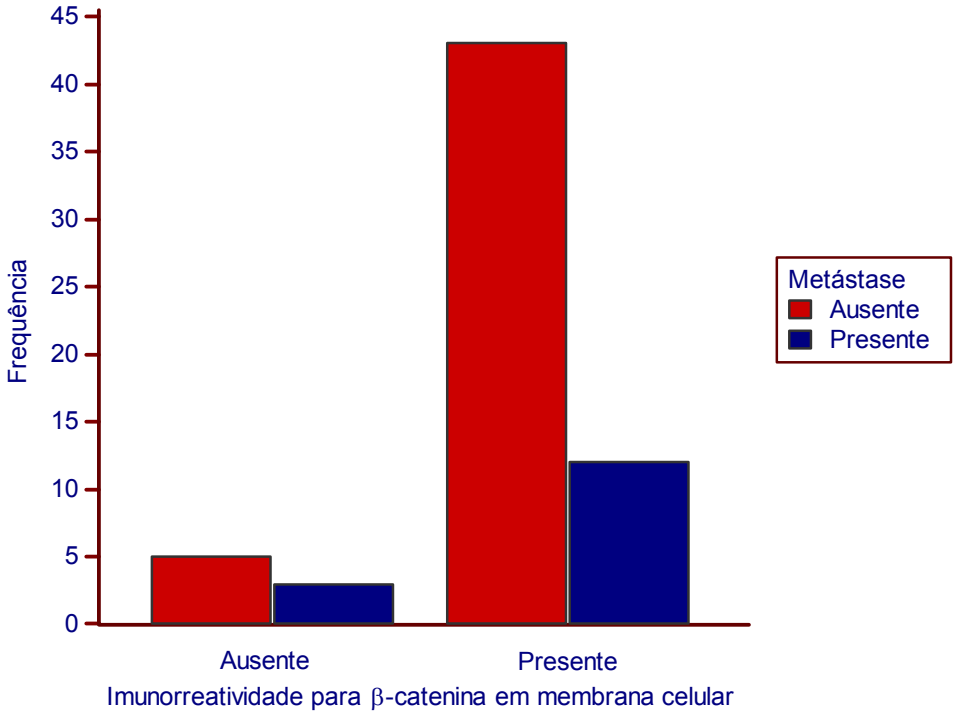

Figura 14 - Imunorreatividade de β-catenina em membrana celular em carcinomas adrenocorticais de pacientes adultos segundo a ocorrência de metástases (X^2: p=0,56)

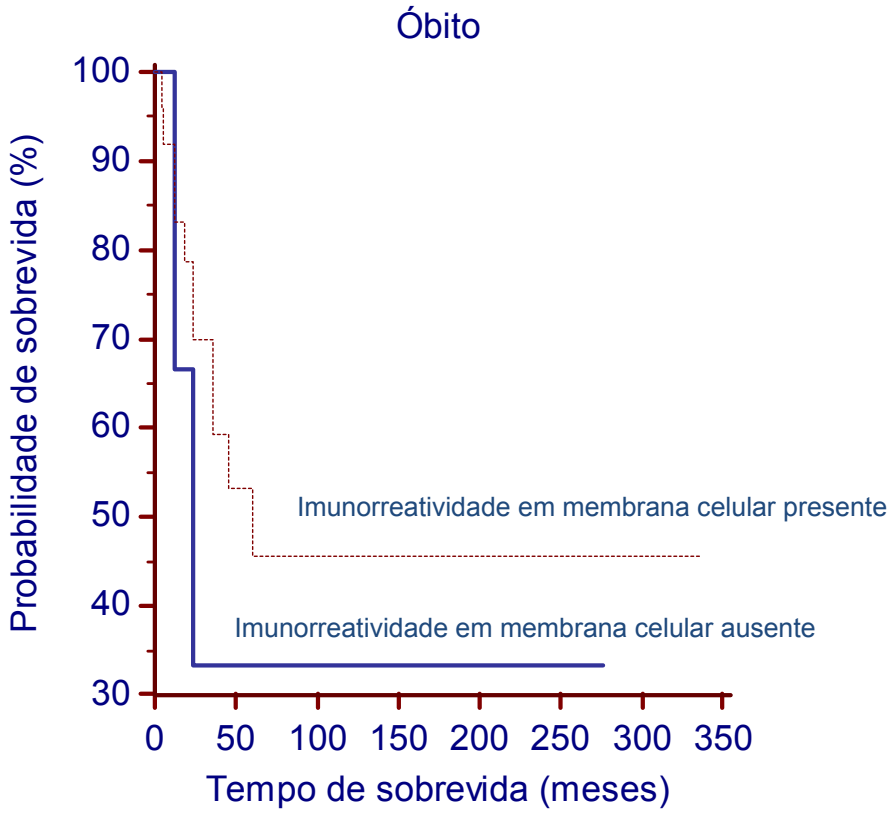

Figura 15 - Curva de sobrevida de Kaplan-Meier de pacientes adultos portadores de carcinomas adrenocortical (≥ 3 critérios de Weiss) e ausência de imunorreatividade para β-catenina em membrana celular (*log-rank* p=0,54)

4.3 Sequenciamento do gene *CTNNB1*

A análise do exon 3 do gene *CTNNB1* revelou mutações somáticas em heterozigose em 10 tumores adrenocorticais (4 crianças e 6 adultos) (Tabela 13). As mutações encontradas no gene *CTNNB1* são, sobretudo do tipo *missense* (p.Ser45Pro, p.Ser45Phe, p.Asp32Asn), afetando principalmente o códon 45 da região aminoterminal da proteína. Outros tipos de mutações encontradas compreenderam: a inserção de um único nucleotídeo (p.E9GfsX14), dando origem a um desvio de leitura (*frameshift*) do exon 3 e consequente parada prematura de leitura; além da deleção dos três nucleotídeos do códon 45 (p.Ser45del) e de mutações duplas (p.Pro44Ala_Ser45Pro; p.His36Gln_Ser37Lys) que foram identificadas em dois pacientes diferentes. Os tumores com mutações somáticas no gene *CTNNB1* mostraram acúmulo anormal de β-catenina, com exceção de um caso. De fato, no presente estudo, observamos correlação global significativa entre a presença de alterações no gene *CTNNB1* e a presença de imunorreatividade anormal de β-catenina (X^2: p=0,005).

A presença de alterações no gene *CTNNB1* não se associou ao tamanho do tumor (Teste de Mann-Whitney: p=0,75), desfecho desfavorável tanto no grupo pediátrico (*log-rank* p=0,29) como no grupo de pacientes adultos (*log-rank* p=0,77).

Tabela 13 - Análise molecular do gene *CTNNB1* e imunohistoquímica em pacientes portadores de tumor adrenocortical

		CTNNB1	**β-catenina citoplasma/núcleo**	**β-catenina membrana**
Crianças	Clinicamente benignos	p.Ser45Phe	+++ / ++	++
		p.His36Gln _Ser37Lyn	++++ / ++++	+
	Clinicamente malignos	p.Asp32Asn	++ / +	++
		p.E9GfsX14	- / -	+++
Adultos	Adenomas	p.S45del	+++/ +	++
		p.Ser45Pro	- / +	+++
		p.Pro44Ala_Ser45Pro	+++/ +	++
		p.Ser45pro	+++/ ++	++
	Carcinomas	p.Ser45Pro	+++/ ++	-
		p.Ser45Pro	++/++++	+++

-: sem imunocoloração; +(<25% células imunorreativas), ++ (25-50% células imunorreativas), +++ (50-75% células imunorreativas) e ++++ (75-100% células imunorreativas).

4.4 Imunoexpressão de p53 em tumores adrenocorticais

Imunorreatividade nuclear de p53 foi identificada em 39 de 40 (97,5%) tumores pediátricos (Figura 16). No grupo de pacientes adultos, imunorreatividade nuclear de p53 foi observada em 38 de 63 pacientes (60,3%).

Todos os pacientes portadores da mutação germinativa do gene *TP53* (p.R337H) demonstraram acúmulo nuclear de p53 em ambos os grupos de pacientes.

Neste estudo não demonstramos correlação entre a presença de acúmulo aberrante de β-catenina e a imunorreatividade nuclear de p53, considerando todos os casos de tumores adrenocorticais diagnosticados em adultos e crianças (X^2: p=0,91). Semelhantemente, não observamos correlação entre a identificação de mutações no gene *CTNNB1* associada ou não a imunohistoquímica anômala de β-catenina com o acúmulo nuclear de p53 no grupo de tumores adrenocorticais de pacientes adultos (X^2: p=0,54), porém, avaliando isoladamente o grupo pediátrico, essa relação foi estatisticamente significante (X^2: p=0,009) (Figura 17).

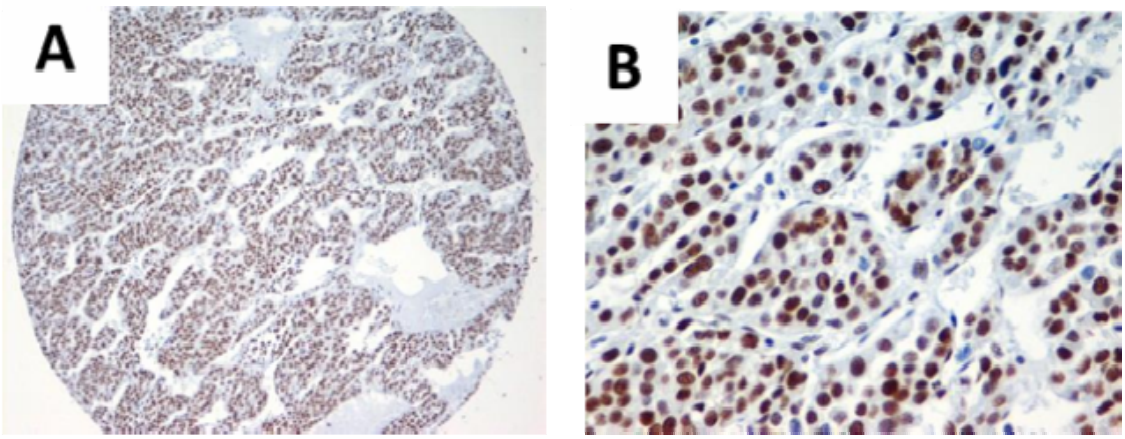

Figura 16 - Imunohistoquímica para p53 em células de tumor adrenocortical. A e B: Tumor adrenocortical clinicamente benigno (Weiss 4, MacFarlane I) diagnosticado em criança (2,6 anos) com síndrome endócrina virilizante portador de mutação p.R337H no gene *TP53* (100 e 400x, respectivamente)

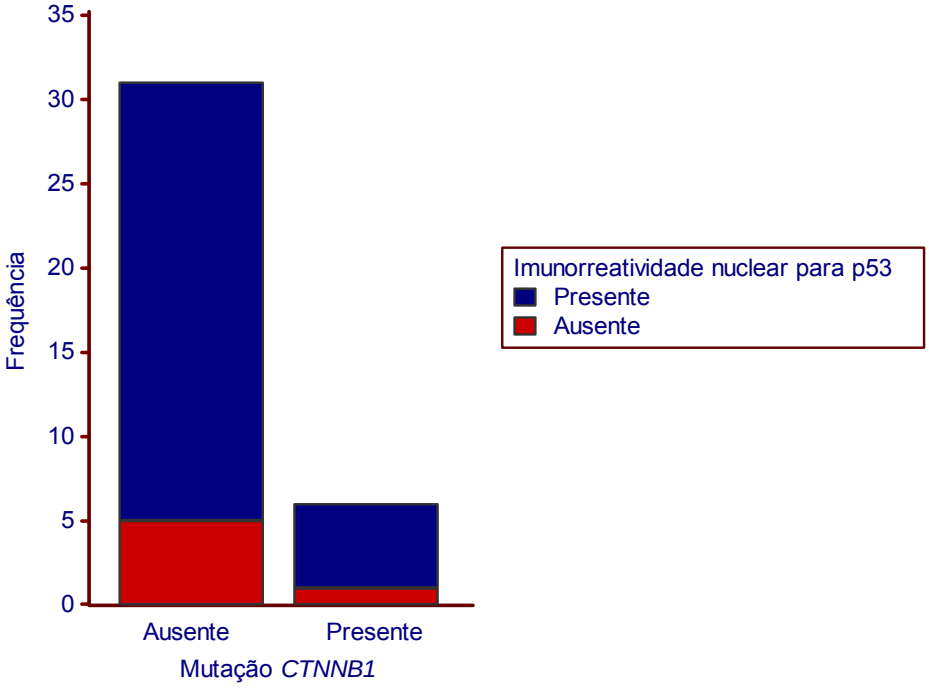

Figura 17 - Imunorreatividade nuclear de p53 em tumores adrenocorticais pediátricos segundo mutação somática no gene *CTNNB1* (X^2: p=0,009)

5 Discussão

5 Discussão

A incidência de tumores adrenocorticais em crianças é particularmente elevada nas regiões sudeste e sul do Brasil, correlacionando-se com a ocorrência da mutação germinativa p.R337H do supressor tumoral [14, 15], entretanto, o carcinoma adrenocortical é uma neoplasia endócrina maligna rara em todo o mundo com uma incidência aproximada de 0,5 – 2 casos por milhão por ano [8, 56]. Esta condição é uma doença heterogênea, apresentando frequentemente comportamento clínico agressivo e letal [109]. A ressecção cirúrgica completa representa o tratamento com maior impacto na sobrevida [24-26], todavia a recorrência locorregional ou o surgimento de metástases à distância é comum durante o seguimento clínico [26].

Nos últimos anos, o conhecimento das alterações genéticas relacionadas ao desenvolvimento e à progressão dos carcinomas adrenocorticais tornou possível a identificação de potenciais alvos terapêuticos, contudo, apesar deste avanço, a base genética do carcinoma adrenocortical não é completamente conhecida.

As alterações genéticas que participam da formação tumoral podem estar envolvidas em qualquer fase do crescimento, da proliferação e da diferenciação celular [65, 66]. As vias de sinalização que participam do desenvolvimento embrionário e, de modo similar, que promovem a manutenção e a ativação de células progenitoras estão frequentemente desordenadas no câncer, culminando nas características desta patologia como: a imortalização, a perda da adesividade e a capacidade de migração celular [65].

A cascata de sinalização da proteína Wnt é uma via implicada no desenvolvimento embrionário, regulando processos de crescimento celular [92, 103] e de formação tumoral [110]. Diversos cânceres humanos estão associados à ativação da via Wnt, inclusive por meio da presença de mutações somáticas no gene *CTNNB1* [90].

5.1 Avaliação da via Wnt/β-catenina nos tumores adrenocorticais pediátricos

Anormalidades na via de sinalização Wnt/β-catenina em adenomas e em carcinomas foram previamente demonstradas em pacientes pediátricos e adultos [47, 102-104, 111]. Em 2011, Leal e colaboradores [105] avaliaram 24 amostras de tumores adrenocorticais de crianças brasileiras por meio de imunohistoquímica clássica para β-catenina e demonstraram a presença de acúmulo anormal desta proteína em 17 (71%) amostras tumorais. Curiosamente, a imunorreatividade nuclear foi observada em apenas 3 dos 24 tumores adrenocorticais estudados (12%), não sendo realizada comparação da frequência de acúmulo anormal de β-catenina entre adenomas e carcinomas.

Em função da ausência de critérios bem estabelecidos para classificação histopatológica dos tumores adrenocorticais pediátricos [42, 44], optamos no presente estudo pela classificação destes tumores segundo o estadiamento e/ou a evolução clínica. A análise da nossa casuística mostrou imunorreatividade para β-catenina em citoplasma e/ou núcleo similarmente em 5 de 32 (15,6%) e em 1 de 8 (12,5%) amostras de tumores adrenocorticais

pediátricos clinicamente benignos e malignos, respectivamente por meio da avaliação em TMA.

Apesar de evidenciarmos uma menor frequência global de acúmulo anormal de β-catenina nos tumores adrenocorticais pediátricos da nossa casuística, a presença de imunorreatividade nuclear foi similar à previamente relatada [105], sendo observada em todas as amostras histológicas que demonstraram imunocoloração para β-catenina em citoplasma, somando um total de 15% (6 de 40) das nossas amostras estudadas.

No presente estudo, confirmamos a ativação da via Wnt/β-catenina em tumores adrenocorticais pediátricos. Adicionalmente, a presença de acúmulo anormal para β-catenina foi similar entre os tumores adrenocorticais pediátricos clinicamente benignos e clinicamente malignos, não sendo possível a sua utilização como marcador prognóstico no presente trabalho.

No nosso estudo, avaliamos o gene *CTNNB1* e identificamos a presença de mutações somáticas no exon 3 deste gene em 4 (2 clinicamente benignos e 2 clinicamente malignos) de 22 tumores adrenocorticais pediátricos (18,2%), contrastando com uma frequência de 6% relatada previamente [105]. As mutações foram encontradas nos códons 37 e 45 (p.Ser45Phe e p.His36Gln_Ser37Lyn), afetando diretamente os sítios de fosforilação da β-catenina, resultando em última análise na estabilização desta proteína por diminuição da degradação. Igualmente, foi encontrada alteração genética no códon 32 (p.Asp32Asn). Este códon flanqueia um sítio de fosforilação (Ser33) e provavelmente impede a ação de serina-treonina quinases e posterior degradação proteossômica da β-catenina.

Todos os tumores adrenocorticais pediátricos que apresentaram mutações no gene *CTNNB1* demonstraram na avaliação imunohistoquímica acúmulo anormal de β-catenina, excetuando um tumor adrenocortical clinicamente maligno que apresentou uma mutação somática em heterozigose com desvio de leitura (p.E9GFsX14). Esta observação provavelmente correlaciona-se à degradação do RNA mensageiro (RNAm) mediada pela existência de codons que determinam o término prematuro da tradução (*nonsense-mediated mRNA decay* – NMD). Participam deste mecanismo a verificação do RNAm após a transcrição e a eliminação dos transcritos portadores de mutações *nonsense*, impedindo a produção de proteínas truncadas [112]. Curiosamente, foi observada imunorreatividade para β-catenina na membrana celular na amostra histológica deste tumor. É necessário destacar, que não podemos definir o impacto desta mutação no processo de oncogênese deste tumor em particular.

Poucos marcadores moleculares são capazes de predizer má evolução clínica em crianças portadoras de tumor adrenocortical. Almeida e colaboradores [59] demonstraram hiperexpressão do gene do receptor do fator de crescimento semelhante à insulina (*IGF1R*) em tumores adrenocorticais de crianças com mau prognóstico. Adicionalmente, um estudo demonstrou que a presença de mutações somáticas ativadoras no gene *CTNNB1* associou-se ao prognóstico desfavorável de crianças brasileiras portadoras de tumores adrenocorticais [105]. Contudo, a pequena frequência de mutações nos tumores adrenocorticais pediátricos da casuística atenua o poder estatístico da análise

realizada e dificulta conclusões definitivas. Em nosso estudo, não observamos correlação entre a presença de mutações no gene *CTNNB1* e mau prognóstico.

Em contraposição às observações que sugerem uma correlação entre acúmulo anormal de β-catenina e tumores adrenocorticais não funcionantes em pacientes adultos [102, 111]. Não observamos relação entre os diferentes perfis de secreção hormonal e a presença de alterações no gene *CTNNB1*, assim como entre a presença de acúmulo anormal de β-catenina e a produção hormonal dos tumores adrenocorticais pediátricos.

5.2 Relação entre a ativação da via Wnt/β-catenina e o *TP53* nos tumores adrenocorticais pediátricos

Estudos demonstraram a existência de uma alça auto regulatória entre β-catenina e p53: o excesso de β-catenina promove o acúmulo da proteína p53 ativa, e esta por sua vez causa a diminuição da concentração e da atividade da β-catenina [106-108]. A perda desta alça auto regulatória pode iniciar o processo de formação tumoral [108]. Em outras palavras, em situações de mutações inativadores ou de deleções do gene *TP53,* a β-catenina é permitida a exercer os seus efeitos oncogênicos livremente [67].

Entretanto, Ragazzon e colaboradores [47] sugeriram que mutações somáticas nos genes *TP53* e *CTNNB1* em um grupo de carcinomas adrenocorticais de pacientes adultos com má evolução clínica são aparentemente mutuamente independentes. Adicionalmente, a avaliação do perfil de expressão gênica demonstrou diferenças entre os carcinomas

adrenocorticais portadores de mutações somáticas nos genes *TP53* e *CTNNB1*, demonstrando assinatura genética distinta entre estes dois subgrupos de carcinomas.

É importante ressaltar que crianças das regiões sul e sudeste do Brasil portadoras de tumores adrenocorticais apresentam uma alta prevalência da mutação germinativa p.R337H do p53 [14, 15]. Contudo, o papel da β-catenina e de sua relação com esta mutação na tumorigênese adrenocortical não foram completamente esclarecidos até o momento.

Observamos uma elevada frequência (70%) da mutação germinativa p.R337H dentre os portadores de tumores adrenocorticais pediátricos da nossa casuística em concordância com estudos anteriores [14, 15]. Entretanto, não verificamos correlação significativa entre a presença da mutação germinativa do gene *TP53* e imunorreatividade nuclear de p53 nas células de tumores adrenocorticais pediátricos.

Demonstramos a presença concomitante da mutação germinativa p.R337H e de mutações ativadoras no gene *CTNNB1* de tumores adrenocorticais pediátricos, assim como previamente identificado por Leal e colaboradores [105]. Estas alterações genéticas podem exercer ação sinérgica no processo de tumorigênese adrenocortical pediátrica, entretanto não foi possível a avaliação do impacto prognóstico da ocorrência simultânea de alterações no gene *TP53* e *CTNNB1* em virtude do tamanho da casuística.

Interessantemente, em nosso estudo, observamos uma correlação positiva entre a presença de mutações somáticas no gene *CTNNB*1 e de acúmulo nuclear de p53 no grupo de tumores adrenocorticais pediátricos

(p=0,009), confirmando uma possível relação destas duas vias na tumorigênese adrenocortical pediátrica.

5.3 Avaliação da via Wnt/β-catenina nos tumores adrenocorticais de pacientes adultos

A ativação da via de sinalização Wnt/β-catenina em tumores adrenocorticais de pacientes adultos foi demonstrada inicialmente em 2005 por Tissier e colaboradores [102] por meio da avaliação imunohistoquímica da β-catenina, demonstrando acúmulo anormal desta proteína em uma elevada frequência em adenomas (38%) e carcinomas (85%) adrenocorticais de pacientes adultos.

Confirmamos a participação da via Wnt/β-catenina na tumorigênese adrenocortical de pacientes adultos por meio da observação de acúmulo anormal de β-catenina em 28,5% (10 de 35) adenomas e em 17,8% (5 de 28) carcinomas da casuística do presente estudo. Entretanto, verificamos uma disparidade entre a prevalência de acúmulo anormal de β-catenina em tumores de adrenocorticais deste estudo em relação a estudos anteriores [102, 103]. Esta discrepância pode estar relacionada ao número reduzido de amostras histológicas avaliadas nos estudos prévios, assim como à metodologia utilizada (Tabela 14).

Em nosso estudo, avaliamos dois produtos protéicos (β-catenina e p53) utilizando a técnica de micromatriz tecidual, que é amplamente aceita pela literatura mundial. Neste método, todas as amostras alocadas no TMA são

submetidas simultaneamente às mesmas condições de recuperação antigênica e ao mesmo título de anticorpos, promovendo desta maneira uma uniformização das reações. Adicionalmente, esta metodologia facilita a interpretação comparativa dos casos e possibilita a repetição das reações em múltiplos níveis do bloco de TMA [113]. Neste estudo, realizamos a avaliação imunohistoquímica em TMA em triplicata, garantindo representatividade eficiente dos tumores avaliados, uma vez que utilizamos diferentes áreas de um determinado tumor e realizamos distintos níveis de corte nos blocos de TMA.

Vale salientar que estudos mais recentes ratificaram que a via Wnt/β-catenina está implicada no processo de tumorigênese do adrenocortical de pacientes adultos, porém sua prevalência é menor do que a relatada previamente em estudos iniciais [47, 102, 104, 111, 114], estando atualmente de acordo com os dados obtidos do presente estudo (Tabela 14).

Tabela 14 - Frequência de mutações no exon 3 do gene *CTNNB1* e de acúmulo anômalo de β-catenina em tumores adrenocorticais em diversos estudos

	Mutação *CTNNB1*	β-catenina: acúmulo anormal
Crianças		
Tumores		
Leal et al. JCEM 2011	4/62 (6%)	17/24 (71%)*
Adultos		
Adenomas		
Tissier et al. Can Res 2005	7/26 (27%)	10/26 (38%)*
Bonnet et al. JCEM 2011	36/100 (36%)	51/100 (51%)*
Heaton et al. Am J Pathol 2012	10/46(22%)‡	14/58 (24%)§‡
Carcinomas		
Tissier et al. Can Res 2005	4/13 (31%)	11/13 (85%)*
Ragazon et al. Can Res 2010	8/51 (16%)	12/51 (21%)*
Gaujoux et al. Clin Can Res 2011	8/49 (16%)	31/79 (39%)§
Heaton et al. Am J Pathol 2012	7/31(23%)‡	18/60 (30%)§‡

Acúmulo anormal β-catenina: imunorreatividade em citoplasma e/ou núcleo. *: avaliação imunohistoquímica clássica, §: avaliação imunohistoquímica em TMA, ‡: coorte combinada com Universidade de Michigan, Ann Harbor – MI, USA.

Estudos anteriores demonstraram uma provável correlação entre a ativação da via Wnt/β-catenina e a ausência de produção hormonal por tumores adrenocorticais [102, 111]. No presente estudo, não observamos diferença significativa entre o perfil de secreção hormonal e acúmulo anormal de β-catenina. Todavia, devemos salientar que a maioria dos tumores incluídos no estudo eram secretores de hormônios (51% associados à síndrome de Cushing) (Figura 6). Adicionalmente, apenas 12 tumores adrenocorticais eram não funcionantes, e a prevalência de acúmulo anômalo de β-catenina nesta população de tumores foi 41,6% (Figura 11), demonstrando que a ativação da via Wnt/β-catenina participa de maneira importante da tumorigênese

adrenocortical não funcionante e que a ausência de diferenças significativas entre o perfil de secreção hormonal e o acúmulo anormal de β-catenina nas células tumorais talvez esteja relacionado a um bias de seleção.

A frequência da expressão proteica da β-catenina em citoplasma e/ou núcleo celular foi similar entre adenomas e carcinomas no grupo de pacientes adultos deste estudo. Este informação é concordante com os dados obtidos da coorte da Universidade de Michigan [114], porém contesta estudos menores iniciais que descreveram uma evidente predominância de ativação da via Wnt/ β-catenina em carcinomas adrenocorticais [102].

Ao avaliamos isoladamente os pacientes adultos portadores de carcinomas adrenocorticais da nossa casuística (n=25), observamos uma tendência (p=0,07) a menor sobrevida dos portadores de carcinomas que apresentam acúmulo anormal de β-catenina. A ausência de correlação significativa provavelmente relaciona-se ao número de pacientes, uma vez que avaliação combinada com uma coorte da Universidade de Michigan (n=60) confirmou a associação entre acúmulo anormal de β-catenina e mau prognóstico [114]. Estes resultados estão em concordância à observação previamente relatada por Gaujoux e colaboradores [104], fortalecendo a hipótese de que a β-catenina poderia ser utilizada como marcador prognóstico, inclusive na seleção de pacientes candidatos à terapia adjuvante após o tratamento cirúrgico.

As mutações no gene *CTNNB1* relacionadas ao desenvolvimento de câncer foram encontradas principalmente no exon 3. Esta região codifica a porção amino-terminal da β-catenina, que possui os sítios de fosforilação

relacionados à destruição desta proteína (Ser45, Thr41, Ser37, Ser33) [90, 115]. Estudos do perfil de expressão gênica em carcinomas adrenocorticais de pacientes adultos demonstraram aumento na expressão de genes relacionados à via de sinalização Wnt/β-catenina [116]. Adicionalmente, mutações no gene *CTNNB1* desempenham um papel importante na tumorigênese relacionada à ativação desta via [102, 103].

Estudos anteriores demonstraram que as mutações no gene *CTNNB1* são os defeitos genéticos mais frequentemente encontrados em adenomas, principalmente nos tumores não funcionantes, e em carcinomas adrenocorticais de pacientes adultos [102, 111].

No presente estudo, identificamos mutações no exon 3 do gene *CTNNB1* em 6 das 42 amostras estudadas (14,2%). Tais mutações foram encontradas no códon 45, afetando diretamente este sítio de fosforilação. Esta análise demonstrou que a mutação missense do códon 45 é a alteração genética mais frequentemente encontrada nos tumores adrenocorticais neste estudo. Curiosamente, o modelo celular de carcinoma adrenocortical, H295R apresenta mutação nesta mesma região gênica [102, 103].

Observamos uma discrepância entre a presença de acúmulo anormal de β-catenina e mutação no gene *CTNNB1* nos tumores adrenocorticais (23,8% e 14,2%, respectivamente), estando em concordância com evidências prévias [102, 103]. A partir destas observações, foi sugerido que mutações em genes que codificam proteínas que participam do complexo de destruição da β-catenina poderiam estar relacionadas à ativação da via Wnt/ β-catenina [102, 103]. De fato,

Chapman e colaboradores [117] descreveram mutações no gene *AXIN2* em tumores adrenocorticais com acúmulo anormal de β-catenina.

Em nosso estudo, observamos correlação entre presença de mutações no gene *CTNNB1* e ativação da via Wnt/β-catenina. Entretanto é interessante destacar que uma amostra histológica de carcinoma adrenocortical (Weiss 6) de um paciente adulto demonstrou ausência de imunorreatividade para β-catenina em membrana celular e presença de acúmulo anormal de β-catenina.

A β-catenina participa do mecanismo de adesão celular por meio de interações com a porção intracitoplasmática da caderina e com o citoesqueleto [94-96]. Observamos que a maioria das células tumorais da nossa casuística (89,3%) mostrou imunorreatividade para β-catenina em membrana celular. A redução ou a perda de expressão da β-catenina em membrana celular e o acúmulo anormal desta proteína em citoplasma e/ou núcleo foram descritos em diversas neoplasias humanas [118, 119] e adicionalmente, a perda da expressão de β-catenina em membrana celular correlacionou-se com o estadiamento e o potencial metastático em câncer esofágico [120] e gástrico [121]. Em contraste, a presença de β-catenina em membrana nas células tumorais de portadoras de carcinoma de mama com metástase ganglionar mostrou ser um forte preditor de sobrevida em uma análise univariada [122]. Entretanto, até o momento não é conhecido o mecanismo pelo qual a perda da β-catenina em membrana celular relaciona-se à progressão tumoral.

No presente estudo, não observamos correlação entre a ausência de imunoexpressão de β-catenina em membrana celular de carcinomas de córtex de suprarrenal e má evolução clínica (ocorrência de metástases ou óbito).

5.4 Relação entre a ativação da via Wnt/β-catenina e o *TP53* nos tumores adrenocorticais de pacientes adultos

A mutação germinativa p.R337H do p53 foi evidenciada em 11% dos adultos portadores de tumores adrenocorticais da nossa casuística, estando em concordância com evidências anteriores [15]. Apesar da mutação germinativa p.R337H do p53 apresentar uma frequência menor em adultos em relação às crianças brasileiras portadoras de tumores adrenocorticais [14, 15], mutações somáticas do gene *TP53* em carcinomas adrenocorticais de pacientes adultos são mais comuns, sendo descritas frequências em 25-70% de tumores adrenocorticais de pacientes adultos [87, 89, 123]. Aparentemente, mutações somáticas do *TP53* são eventos tardios na tumorigênese do córtex de suprarrenal e estão relacionadas à má evolução clínica [47, 89].

A utilização da técnica de imunohistoquímica para identificação da proteína p53 nuclear estável decorrente de mutações no gene *TP53* é controversa [124]. Entretanto, existem evidências de correlação significativa entre a presença de alterações genéticas no *TP53* e imunorreatividade nuclear em carcinomas de ovário [125] e em carcinomas adrenocorticais [89]. Entretanto, não observamos correlação em nosso estudo entre a presença da mutação p.R337H do p53 nos tumores adrenocorticais de pacientes adultos.

A frequência de imunorreatividade nuclear de p53 em amostras histológicas de tumores adrenocorticais de pacientes adultos foi 60,3% (38 de 63) no presente estudo. Na avaliação do grupo de tumores adrenocorticais pediátricos, observamos uma correlação entre as mutações somáticas no gene

*CTNNB*1 e imunorreatividade nuclear de p53 no grupo de tumores adrenocorticais pediátricos (p=0,009). Entretanto, esta observação não foi confirmada no grupo de tumores adrenocorticais de pacientes adultos.

Recentemente, foi demostrado por meio de expressão gênica a ativação das vias Wnt/β-catenina e p53 são aparentemente independentes em um grupo de carcinomas adrenocorticais de pacientes adultos com mau prognóstico [(47)], porém mais estudos são necessários para conclusões definitivas.

Em síntese, no presente estudo demonstramos que a via de sinalização Wnt/β-catenina está envolvida no processo de tumorigênese adrenocortical tanto em pacientes pediátricos como em adultos em uma frequência similar.

Aparentemente, a presença de acúmulo anormal de β-catenina em citoplasma e/ou núcleo, bem como a presença de mutações no gene *CTNNB1* não se relacionam com a síndrome endócrina produzida pelo tumor, bem como com o tamanho tumoral e o estadiamento. Entretanto, em pacientes adultos, a presença de acúmulo de β-catenina em citoplasma e/ou núcleo está aparentemente relacionada a um pior prognóstico. Adicionalmente, observamos evidências de uma correlação positiva entre mutações no gene *CTNNB1* e acúmulo nuclear de p53 em tumores adrenocorticais pediátricos, confirmando uma possível relação destas duas vias nesta patologia.

É importante ressaltar, todavia, que os dados do presente estudo não provam de maneira conclusiva a importância da alça auto regulatória entre p53 e β-catenina na oncogênese adrenocortical pediátrica. Desta maneira, mais estudos são necessários para confirmar o envolvimento da via Wnt na

tumorigênese adrenocortical, bem como a importância da relação desta com o p53.

6 Conclusões

6 CONCLUSÕES

1. A evidência de mutações ativadoras no gene *CTNNB1* em tumores adrenocorticais benignos e malignos de crianças e adultos, sugere que a via de sinalização Wnt/β-catenina participa da tumorigênese adrenocortical.

2. Observamos imunorreatividade anormal de β-catenina em citoplasma e/ou núcleo, bem como acúmulo nuclear de p53 em uma parcela dos tumores benignos e malignos adrenocorticais de crianças e adultos. Houve associação entre a presença de mutações no gene *CTNNB1* e acúmulo nuclear de p53 no grupo de tumores pediátricos, porém tal achado não se confirmou no grupo de tumores adrenocorticais de adultos.

3. Mutações no gene *CTNNB1* associaram-se com a ocorrência de acúmulo anormal de β-catenina. Do mesmo modo, a mutação p.R337H do p53 correlacionou-se com a ocorrência de acúmulo nuclear de p53. Entretanto, não observamos relação destas alterações com as características hormonais, o diagnóstico histológico e a evolução dos tumores adrenocorticais. Vale ressaltar, porém, a tendência de pior prognóstico dos carcinomas adrenocorticais de adultos com acúmulo anormal de β-catenina.

7 Referências

7 REFERÊNCIAS

1. Lerario AM, Moraitis A, Hammer GD. Genetics and epigenetics of adrenocortical tumors. Mol Cell Endocrinol. 2013 Nov 9; pii:S0303-7207(13)--468-1.

2. Grumbach MM, Biller BM, Braunstein GD, Campbell KK, Carney JA, Godley PA, Harris EL, Lee JK, Oertel YC, Posner MC, Schlechte JA, Wieand HS. Management of the clinically inapparent adrenal mass ("incidentaloma"). Ann Intern Med. 2003 Mar 4;138(5):424-9.

3. Arnaldi G, Boscaro M. Adrenal incidentaloma. Best Pract Res Clin Endocrinol Metab. 2012 Aug;26(4):405-19.

4. Johnsen IK, Hahner S, Briere JJ, Ozimek A, Gimenez-Roqueplo AP, Hantel C, Adam P, Bertherat J, Beuschlein F. Evaluation of a standardized protocol for processing adrenal tumor samples: preparation for a European adrenal tumor bank. Horm Metab Res. 2010 Feb;42(2):93-101.

5. Fassnacht M, Libe R, Kroiss M, Allolio B. Adrenocortical carcinoma: a clinician's update. Nat Rev Endocrinol. Jun;7(6):323-35.

6. Sandrini R, Ribeiro RC, DeLacerda L. Childhood adrenocortical tumors. J Clin Endocrinol Metab. 1997 Jul;82(7):2027-31.

7. Kloos RT, Gross MD, Francis IR, Korobkin M, Shapiro B. Incidentally discovered adrenal masses. Endocr Rev. 1995 Aug;16(4):460-84.

8. Wajchenberg BL, Albergaria Pereira MA, Medonca BB, Latronico AC, Campos Carneiro P, Alves VA, Zerbini MC, Liberman B, Carlos Gomes G, Kirschner MA. Adrenocortical carcinoma: clinical and laboratory observations. Cancer. 2000 Feb 15;88(4):711-36.

9. Almeida MQ, Latronico AC. The molecular pathogenesis of childhood adrenocortical tumors. Horm Metab Res. 2007 Jun;39(6):461-6.

10. Rodriguez-Galindo C, Figueiredo BC, Zambetti GP, Ribeiro RC. Biology, clinical characteristics, and management of adrenocortical tumors in children. Pediatr Blood Cancer. 2005 Sep;45(3):265-73.

11. Wooten MD, King DK. Adrenal cortical carcinoma. Epidemiology and treatment with mitotane and a review of the literature. Cancer. 1993 Dec 1;72(11):3145-55.

12. Abiven G, Coste J, Groussin L, Anract P, Tissier F, Legmann P, Dousset B, Bertagna X, Bertherat J. Clinical and biological features in the prognosis of adrenocortical cancer: poor outcome of cortisol-secreting tumors in a series of 202 consecutive patients. J Clin Endocrinol Metab. 2006 Jul;91(7):2650-5.

13. Stiller CA. International variations in the incidence of childhood carcinomas. Cancer Epidemiol Biomarkers Prev. 1994 Jun;3(4):305-10.

14. Ribeiro RC, Sandrini F, Figueiredo B, Zambetti GP, Michalkiewicz E, Lafferty AR, DeLacerda L, Rabin M, Cadwell C, Sampaio G, Cat I, Stratakis CA, Sandrini R. An inherited p53 mutation that contributes in a tissue-specific manner to pediatric adrenal cortical carcinoma. Proc Natl Acad Sci U S A. 2001 Jul 31;98(16):9330-5.

15. Latronico AC, Pinto EM, Domenice S, Fragoso MC, Martin RM, Zerbini MC, Lucon AM, Mendonca BB. An inherited mutation outside the highly conserved DNA-binding domain of the p53 tumor suppressor protein in children and adults with sporadic adrenocortical tumors. J Clin Endocrinol Metab. 2001 Oct;86(10):4970-3.

16. Lwin TZ, Durant JJ, Bashford D. A fluid salt-bridging cluster and the stabilization of p53. J Mol Biol. 2007 Nov 9;373(5):1334-47.

17. Michalkiewicz E, Sandrini R, Figueiredo B, Miranda EC, Caran E, Oliveira-Filho AG, Marques R, Pianovski MA, Lacerda L, Cristofani LM, Jenkins J, Rodriguez-Galindo C, Ribeiro RC. Clinical and outcome characteristics of children with adrenocortical tumors: a report from the International Pediatric Adrenocortical Tumor Registry. J Clin Oncol. 2004 Mar 1;22(5):838-45.

18. Ciftci AO, Senocak ME, Tanyel FC, Buyukpamukcu N. Adrenocortical tumors in children. J Pediatr Surg. 2001 Apr;36(4):549-54.

19. Ribeiro RC, Figueiredo B. Childhood adrenocortical tumours. Eur J Cancer. 2004 May;40(8):1117-26.

20. Latronico AC, Chrousos GP. Extensive personal experience: adrenocortical tumors. J Clin Endocrinol Metab. 1997 May;82(5):1317-24.

21. Bertagna C, Orth DN. Clinical and laboratory findings and results of therapy in 58 patients with adrenocortical tumors admitted to a single medical center (1951 to 1978). Am J Med. 1981 Nov;71(5):855-75.

22. Ng L, Libertino JM. Adrenocortical carcinoma: diagnosis, evaluation and treatment. J Urol. 2003 Jan;169(1):5-11.

23. Allolio B, Hahner S, Weismann D, Fassnacht M. Management of adrenocortical carcinoma. Clin Endocrinol (Oxf). 2004 Mar;60(3):273-87.

24. Glover AR, Ip JC, Zhao JT, Soon PS, Robinson BG, Sidhu SB. Current management options for recurrent adrenocortical carcinoma. Onco Targets Ther.2013 Jun; 6:635-43.

25. Berruti A, Baudin E, Gelderblom H, Haak HR, Porpiglia F, Fassnacht M, Pentheroudakis G. Adrenal cancer: ESMO Clinical Practice Guidelines for diagnosis, treatment and follow-up. Ann Oncol. 2012 Oct;23 Suppl 7:vii131-8.

26. Fassnacht M, Kroiss M, Allolio B. Update in adrenocortical carcinoma. J Clin Endocrinol Metab. 2013 Dec;98(12):4551-64.

27. Sahdev A, Reznek RH. Imaging evaluation of the non-functioning indeterminate adrenal mass. Trends Endocrinol Metab. 2004 Aug;15(6):271-6.

28. Udelsman R, Fishman EK. Radiology of the adrenal. Endocrinol Metab Clin North Am. 2000 Mar;29(1):27-42, viii.

29. Korobkin M, Giordano TJ, Brodeur FJ, Francis IR, Siegelman ES, Quint LE, Dunnick NR, Heiken JP, Wang HH. Adrenal adenomas: relationship between histologic lipid and CT and MR findings. Radiology. 1996 Sep;200(3):743-7.

30. Schteingart DE, Doherty GM, Gauger PG, Giordano TJ, Hammer GD, Korobkin M, Worden FP. Management of patients with adrenal cancer: recommendations of an international consensus conference. Endocr Relat Cancer. 2005 Sep;12(3):667-80.

31. Boland GW, Lee MJ, Gazelle GS, Halpern EF, McNicholas MM, Mueller PR. Characterization of adrenal masses using unenhanced CT: an analysis of the CT literature. AJR Am J Roentgenol. 1998 Jul;171(1):201-4.

32. Young WF, Jr. Conventional imaging in adrenocortical carcinoma: update and perspectives. Horm Cancer. 2011 Dec;2(6):341-7.

33. Szolar DH, Kammerhuber FH. Adrenal adenomas and nonadenomas: assessment of washout at delayed contrast-enhanced CT. Radiology. 1998 May;207(2):369-75.

34. Naswa N, Sharma P, Soundararajan R, Patnecha M, Lata S, Kumar R, Malhotra A, Bal C. Preoperative characterization of indeterminate large adrenal masses with dual tracer PET-CT using fluorine-18 fluorodeoxyglucose and

gallium-68-DOTANOC: initial results. Diagn Interv Radiol. 2013 Jul-Aug;19(4):294-8.

35. Deandreis D, Leboulleux S, Caramella C, Schlumberger M, Baudin E. FDG PET in the management of patients with adrenal masses and adrenocortical carcinoma. Horm Cancer. 2011 Dec;2(6):354-62.

36. Alencar GA, Fragoso MC, Yamaga LY, Lerario AM, Mendonca BB. (18)F-FDG-PET/CT imaging of ACTH-independent macronodular adrenocortical hyperplasia (AIMAH) demonstrating increased (18)F-FDG uptake. J Clin Endocrinol Metab. 2011 Nov;96(11):3300-1.

37. Klein JD, Turner CG, Gray FL, Yu DC, Kozakewich HP, Perez-Atayde AR, Voss SD, Zurakowski D, Shamberger RC, Weldon CB. Adrenal cortical tumors in children: factors associated with poor outcome. J Pediatr Surg. 2011 Jun;46(6):1201-7.

38. Soon PS, McDonald KL, Robinson BG, Sidhu SB. Molecular markers and the pathogenesis of adrenocortical cancer. Oncologist. 2008 May;13(5):548-61.

39. Aubert S, Wacrenier A, Leroy X, Devos P, Carnaille B, Proye C, Wemeau JL, Lecomte-Houcke M, Leteurtre E. Weiss system revisited: a clinicopathologic and immunohistochemical study of 49 adrenocortical tumors. Am J Surg Pathol. 2002 Dec;26(12):1612-9.

40. Weiss LM. Comparative histologic study of 43 metastasizing and nonmetastasizing adrenocortical tumors. Am J Surg Pathol. 1984 Mar;8(3):163-9.

41. Weiss LM, Medeiros LJ, Vickery AL, Jr. Pathologic features of prognostic significance in adrenocortical carcinoma. Am J Surg Pathol. 1989 Mar;13(3): 202-6.

42. Lau SK, Weiss LM. The Weiss system for evaluating adrenocortical neoplasms: 25 years later. Hum Pathol. 2009 Jun;40(6):757-68.

43. van't Sant HP, Bouvy ND, Kazemier G, Bonjer HJ, Hop WC, Feelders RA, de Herder WW, de Krijger RR. The prognostic value of two different histopathological scoring systems for adrenocortical carcinomas. Histopathology. 2007 Aug;51(2):239-45.

44. Wieneke JA, Thompson LD, Heffess CS. Adrenal cortical neoplasms in the pediatric population: a clinicopathologic and immunophenotypic analysis of 83 patients. Am J Surg Pathol. 2003 Jul;27(7):867-81.

45. Mendonca BB, Lucon AM, Menezes CA, Saldanha LB, Latronico AC, Zerbini C, Madureira G, Domenice S, Albergaria MA, Camargo MH, et al. Clinical, hormonal and pathological findings in a comparative study of adrenocortical neoplasms in childhood and adulthood. J Urol. 1995 Dec;154(6):2004-9.

46. Terzolo M, Boccuzzi A, Bovio S, Cappia S, De Giuli P, Ali A, Paccotti P, Porpiglia F, Fontana D, Angeli A. Immunohistochemical assessment of Ki-67 in the differential diagnosis of adrenocortical tumors. Urology. 2001 Jan;57(1):176-82.

47. Ragazzon B, Libe R, Gaujoux S, Assie G, Fratticci A, Launay P, Clauser E, Bertagna X, Tissier F, de Reynies A, Bertherat J. Transcriptome analysis reveals that p53 and {beta}-catenin alterations occur in a group of aggressive adrenocortical cancers. Cancer Res. 2010 Nov 1;70(21):8276-81.

48. Ragazzon B, Assie G, Bertherat J. Transcriptome analysis of adrenocortical cancers: from molecular classification to the identification of new treatments. Endocr Relat Cancer. 2011 Feb;18(2):R15-27.

49. Macfarlane DA. Cancer of the adrenal cortex; the natural history, prognosis and treatment in a study of fifty-five cases. Ann R Coll Surg Engl. 1958 Sep;23(3):155-86.

50. Sullivan M, Boileau M, Hodges CV. Adrenal cortical carcinoma. J Urol. 1978 Dec;120(6):660-5.

51. Fassnacht M, Johanssen S, Quinkler M, Bucsky P, Willenberg HS, Beuschlein F, Terzolo M, Mueller HH, Hahner S, Allolio B. Limited prognostic value of the 2004 International Union Against Cancer staging classification for adrenocortical carcinoma: proposal for a Revised TNM Classification. Cancer. 2009 Jan 15;115(2):243-50.

52. Icard P, Goudet P, Charpenay C, Andreassian B, Carnaille B, Chapuis Y, Cougard P, Henry JF, Proye C. Adrenocortical carcinomas: surgical trends and results of a 253-patient series from the French Association of Endocrine Surgeons study group. World J Surg. 2001 Jul;25(7):891-7.

53. Tauchmanova L, Colao A, Marzano LA, Sparano L, Camera L, Rossi A, Palmieri G, Marzano E, Salvatore M, Pettinato G, Lombardi G, Rossi R. Andrenocortical carcinomas: twelve-year prospective experience. World J Surg. 2004 Sep;28(9):896-903.

54. Bellantone R, Ferrante A, Boscherini M, Lombardi CP, Crucitti P, Crucitti F, Favia G, Borrelli D, Boffi L, Capussotti L, Carbone G, Casaccia M, Cavallaro A, Del Gaudio A, Dettori G, Di Giovanni V, Mazziotti A, Marrano D, Masenti E, Miccoli P, Mosca F, Mussa A, Petronio R, Piat G, Marazano L, et al. Role of reoperation in recurrence of adrenal cortical carcinoma: results from 188 cases collected in the Italian National Registry for Adrenal Cortical Carcinoma. Surgery. 1997 Dec;122(6):1212-8.

55. Hahner S, Fassnacht M. Mitotane for adrenocortical carcinoma treatment. Curr Opin Investig Drugs. 2005 Apr;6(4):386-94.

56. Allolio B, Fassnacht M. Clinical review: Adrenocortical carcinoma: clinical update. J Clin Endocrinol Metab. 2006 Jun;91(6):2027-37.

57. Stigliano A, Cerquetti L, Sampaoli C, Bucci B, Toscano V. Current and emerging therapeutic options in adrenocortical cancer treatment. J Oncol. 2012;2012:408131.

58. Libe R, Fratticci A, Bertherat J. Adrenocortical cancer: pathophysiology and clinical management. Endocr Relat Cancer. 2007 Mar;14(1):13-28.

59. Almeida MQ, Fragoso MC, Lotfi CF, Santos MG, Nishi MY, Costa MH, Lerario AM, Maciel CC, Mattos GE, Jorge AA, Mendonca BB, Latronico AC. Expression of insulin-like growth factor-II and its receptor in pediatric and adult adrenocortical tumors. J Clin Endocrinol Metab. 2008 Sep;93(9):3524-31.

60. Gicquel C, Boulle N, Logie A, Bourcigaux N, Gaston V, Le Bouc Y. [Involvement of the IGF system in the pathogenesis of adrenocortical tumors]. Ann Endocrinol (Paris). 2001 Apr;62(2):189-92.

61. Ilvesmaki V, Kahri AI, Miettinen PJ, Voutilainen R. Insulin-like growth factors (IGFs) and their receptors in adrenal tumors: high IGF-II expression in functional adrenocortical carcinomas. J Clin Endocrinol Metab. 1993 Sep;77(3): 852-8.

62. Logie A, Boulle N, Gaston V, Perin L, Boudou P, Le Bouc Y, Gicquel C. Autocrine role of IGF-II in proliferation of human adrenocortical carcinoma NCI H295R cell line. J Mol Endocrinol. 1999 Aug;23(1):23-32.

63. Giordano TJ, Kuick R, Else T, Gauger PG, Vinco M, Bauersfeld J, Sanders D, Thomas DG, Doherty G, Hammer G. Molecular classification and prognostication of adrenocortical tumors by transcriptome profiling. Clin Cancer Res. 2009 Jan 15;15(2):668-76.

64. Barlaskar FM, Spalding AC, Heaton JH, Kuick R, Kim AC, Thomas DG, Giordano TJ, Ben-Josef E, Hammer GD. Preclinical targeting of the type I

insulin-like growth factor receptor in adrenocortical carcinoma. J Clin Endocrinol Metab. 2009 Jan;94(1):204-12.

65. Croce CM. Oncogenes and cancer. N Engl J Med. 2008 Jan 31;358(5):502-11.

66. Hanahan D, Weinberg RA. The hallmarks of cancer. Cell. 2000 Jan 7;100(1):57-70.

67. Gicquel C, Bertagna X, Gaston V, Coste J, Louvel A, Baudin E, Bertherat J, Chapuis Y, Duclos JM, Schlumberger M, Plouin PF, Luton JP, Le Bouc Y. Molecular markers and long-term recurrences in a large cohort of patients with sporadic adrenocortical tumors. Cancer Res. 2001 Sep 15;61(18):6762-7.

68. Gicquel C, Bertagna X, Schneid H, Francillard-Leblond M, Luton JP, Girard F, Le Bouc Y. Rearrangements at the 11p15 locus and overexpression of insulin-like growth factor-II gene in sporadic adrenocortical tumors. J Clin Endocrinol Metab. 1994 Jun;78(6):1444-53.

69. Giordano TJ. Gene expression profiling of endocrine tumors using DNA microarrays: progress and promise. Endocr Pathol. 2003 Summer;14(2):107-16.

70. Pianovski MA, Cavalli LR, Figueiredo BC, Santos SC, Doghman M, Ribeiro RC, Oliveira AG, Michalkiewicz E, Rodrigues GA, Zambetti G, Haddad BR, Lalli E. SF-1 overexpression in childhood adrenocortical tumours. Eur J Cancer. 2006 May;42(8):1040-3.

71. Oren M. Decision making by p53: life, death and cancer. Cell Death Differ. 2003 Apr;10(4):431-42.

72. Royds JA, Iacopetta B. p53 and disease: when the guardian angel fails. Cell Death Differ. 2006 Jun;13(6):1017-26.

73. Ruijs MW, Verhoef S, Rookus MA, Pruntel R, van der Hout AH, Hogervorst FB, Kluijt I, Sijmons RH, Aalfs CM, Wagner A, Ausems MG, Hoogerbrugge N, van Asperen CJ, Gomez Garcia EB, Meijers-Heijboer H, Ten Kate LP, Menko FH, van 't Veer LJ. TP53 germline mutation testing in 180 families suspected of Li-Fraumeni syndrome: mutation detection rate and relative frequency of cancers in different familial phenotypes. J Med Genet. 2010 Jun;47(6):421-8.

74. Palmero EI, Achatz MI, Ashton-Prolla P, Olivier M, Hainaut P. Tumor protein 53 mutations and inherited cancer: beyond Li-Fraumeni syndrome. Curr Opin Oncol. 2010 Jan;22(1):64-9.

75. Wagner J, Portwine C, Rabin K, Leclerc JM, Narod SA, Malkin D. High frequency of germline p53 mutations in childhood adrenocortical cancer. J Natl Cancer Inst. 1994 Nov 16;86(22):1707-10.

76. Varley JM, McGown G, Thorncroft M, James LA, Margison GP, Forster G, Evans DG, Harris M, Kelsey AM, Birch JM. Are there low-penetrance TP53 Alleles? evidence from childhood adrenocortical tumors. Am J Hum Genet. 1999 Oct;65(4):995-1006.

77. Garritano S, Gemignani F, Palmero EI, Olivier M, Martel-Planche G, Le Calvez-Kelm F, Brugieres L, Vargas FR, Brentani RR, Ashton-Prolla P, Landi S, Tavtigian SV, Hainaut P, Achatz MI. Detailed haplotype analysis at the TP53 locus in p.R337H mutation carriers in the population of Southern Brazil: evidence for a founder effect. Hum Mutat. 2010 Feb;31(2):143-50.

78. Robles AI, Harris CC. Clinical outcomes and correlates of TP53 mutations and cancer. Cold Spring Harb Perspect Biol. Mar;2(3):a001016.

79. DiGiammarino EL, Lee AS, Cadwell C, Zhang W, Bothner B, Ribeiro RC, Zambetti G, Kriwacki RW. A novel mechanism of tumorigenesis involving pH-

dependent destabilization of a mutant p53 tetramer. Nat Struct Biol. 2002 Jan;9(1):12-6.

80. Wasserman JD, Zambetti GP, Malkin D. Towards an understanding of the role of p53 in adrenocortical carcinogenesis. Mol Cell Endocrinol. 2012 Mar;351(1):101-10

81. Knudson AG, Jr. Mutation and cancer: statistical study of retinoblastoma. Proc Natl Acad Sci U S A. 1971 Apr;68(4):820-3.

82. Bielinska M, Parviainen H, Kiiveri S, Heikinheimo M, Wilson DB. Review paper: origin and molecular pathology of adrenocortical neoplasms. Vet Pathol. 2009 Mar;46(2):194-210.

83. Pinto EM, Billerbeck AE, Fragoso MC, Mendonca BB, Latronico AC. Deletion mapping of chromosome 17 in benign and malignant adrenocortical tumors associated with the Arg337His mutation of the p53 tumor suppressor protein. J Clin Endocrinol Metab. 2005 May;90(5):2976-81.

84. Sandrini F, Villani DP, Tucci S, Moreira AC, de Castro M, Elias LL. Inheritance of R337H p53 gene mutation in children with sporadic adrenocortical tumor. Horm Metab Res. 2005 Apr;37(4):231-5.

85. Yano T, Linehan M, Anglard P, Lerman MI, Daniel LN, Stein CA, Robertson CN, LaRocca R, Zbar B. Genetic changes in human adrenocortical carcinomas. J Natl Cancer Inst. 1989 Apr 5;81(7):518-23.

86. Caron de Fromentel C, Soussi T. TP53 tumor suppressor gene: a model for investigating human mutagenesis. Genes Chromosomes Cancer. 1992 Jan;4(1):1-15.

87. Barzon L, Chilosi M, Fallo F, Martignoni G, Montagna L, Palu G, Boscaro M. Molecular analysis of CDKN1C and TP53 in sporadic adrenal tumors. Eur J Endocrinol. 2001 Aug;145(2):207-12.

88. Reincke M, Karl M, Travis WH, Mastorakos G, Allolio B, Linehan HM, Chrousos GP. p53 mutations in human adrenocortical neoplasms: immunohistochemical and molecular studies. J Clin Endocrinol Metab. 1994 Mar;78(3):790-4.

89. Libe R, Groussin L, Tissier F, Elie C, Rene-Corail F, Fratticci A, Jullian E, Beck-Peccoz P, Bertagna X, Gicquel C, Bertherat J. Somatic TP53 mutations are relatively rare among adrenocortical cancers with the frequent 17p13 loss of heterozygosity. Clin Cancer Res. 2007 Feb 1;13(3):844-50.

90. Klaus A, Birchmeier W. Wnt signalling and its impact on development and cancer. Nat Rev Cancer. 2008 May;8(5):387-98.

91. Takahashi-Yanaga F, Sasaguri T. The Wnt/beta-catenin signaling pathway as a target in drug discovery. J Pharmacol Sci. 2007 Aug;104(4):293-302.

92. Katoh M. WNT signaling pathway and stem cell signaling network. Clin Cancer Res. 2007 Jul 15;13(14):4042-5.

93. Jin T, George Fantus I, Sun J. Wnt and beyond Wnt: multiple mechanisms control the transcriptional property of beta-catenin. Cell Signal. 2008 Oct;20(10):1697-704.

94. Nelson WJ, Nusse R. Convergence of Wnt, beta-catenin, and cadherin pathways. Science. 2004 Mar 5;303(5663):1483-7.

95. Kim W, Kim M, Jho EH. Wnt/beta-catenin signalling: from plasma membrane to nucleus. Biochem J. 2013 Feb 15;450(1):9-21.

96. Conacci-Sorrell M, Zhurinsky J, Ben-Ze'ev A. The cadherin-catenin adhesion system in signaling and cancer. J Clin Invest. 2002 Apr;109(8):987-91.

97. Heuberger J, Birchmeier W. Interplay of cadherin-mediated cell adhesion and canonical Wnt signaling. Cold Spring Harb Perspect Biol. 2010 Feb;2(2):a002915.

98. Prasad CP, Mirza S, Sharma G, Prashad R, DattaGupta S, Rath G, Ralhan R. Epigenetic alterations of CDH1 and APC genes: relationship with activation of Wnt/beta-catenin pathway in invasive ductal carcinoma of breast. Life Sci. 2008 Aug 29;83(9-10):318-25.

99. Marchesa P, Fazio VW, Church JM, McGannon E. Adrenal masses in patients with familial adenomatous polyposis. Dis Colon Rectum. 1997 Sep;40(9):1023-8.

100. Smith TG, Clark SK, Katz DE, Reznek RH, Phillips RK. Adrenal masses are associated with familial adenomatous polyposis. Dis Colon Rectum. 2000 Dec;43(12):1739-42.

101. Katoh M. Dysregulation of stem cell signaling network due to germline mutation, SNP, Helicobacter pylori infection, epigenetic change and genetic alteration in gastric cancer. Cancer Biol Ther. 2007 Jun;6(6):832-9.

102. Tissier F, Cavard C, Groussin L, Perlemoine K, Fumey G, Hagnere AM, Rene-Corail F, Jullian E, Gicquel C, Bertagna X, Vacher-Lavenu MC, Perret C, Bertherat J. Mutations of beta-catenin in adrenocortical tumors: activation of the Wnt signaling pathway is a frequent event in both benign and malignant adrenocortical tumors. Cancer Res. 2005 Sep 1;65(17):7622-7.

103. Tadjine M, Lampron A, Ouadi L, Bourdeau I. Frequent mutations of beta-catenin gene in sporadic secreting adrenocortical adenomas. Clin Endocrinol (Oxf). 2008 Feb;68(2):264-70.

104. Gaujoux S, Grabar S, Fassnacht M, Ragazzon B, Launay P, Libe R, Chokri I, Audebourg A, Royer B, Sbiera S, Vacher-Lavenu MC, Dousset B, Bertagna X, Allolio B, Bertherat J, Tissier F. Beta-catenin activation is associated with specific clinical and pathologic characteristics and a poor outcome in adrenocortical carcinoma. Clin Cancer Res. 2011 Jan 15;17(2):328-36.

105. Leal LF, Mermejo LM, Ramalho LZ, Martinelli CE, Jr., Yunes JA, Seidinger AL, Mastellaro MJ, Cardinalli IA, Brandalise SR, Moreira AC, Tone LG, Scrideli CA, Castro M, Antonini SR. Wnt/beta-catenin pathway deregulation in childhood adrenocortical tumors. J Clin Endocrinol Metab. 2011 Oct;96(10):3106-14.

106. Damalas A, Ben-Ze'ev A, Simcha I, Shtutman M, Leal JF, Zhurinsky J, Geiger B, Oren M. Excess beta-catenin promotes accumulation of transcriptionally active p53. EMBO J. 1999 Jun 1;18(11):3054-63.

107. Damalas A, Kahan S, Shtutman M, Ben-Ze'ev A, Oren M. Deregulated beta-catenin induces a p53- and ARF-dependent growth arrest and cooperates with Ras in transformation. EMBO J. 2001 Sep 3;20(17):4912-22.

108. Sadot E, Geiger B, Oren M, Ben-Ze'ev A. Down-regulation of beta-catenin by activated p53. Mol Cell Biol. 2001 Oct;21(20):6768-81.

109. Fassnacht M, Allolio B. Clinical management of adrenocortical carcinoma. Best Pract Res Clin Endocrinol Metab. 2009 Apr;23(2):273-89.

110. El Wakil A, Lalli E. The Wnt/beta-catenin pathway in adrenocortical development and cancer. Mol Cell Endocrinol. 2011 Jan 30;332(1-2):32-7.

111. Bonnet S, Gaujoux S, Launay P, Baudry C, Chokri I, Ragazzon B, Libe R, Rene-Corail F, Audebourg A, Vacher-Lavenu MC, Groussin L, Bertagna X, Dousset B, Bertherat J, Tissier F. Wnt/beta-catenin pathway activation in adrenocortical adenomas is frequently due to somatic CTNNB1-activating mutations, which are associated with larger and nonsecreting tumors: a study in cortisol-secreting and -nonsecreting tumors. J Clin Endocrinol Metab. 2011 Feb;96(2):E419-26.

112. Kervestin S, Jacobson A. NMD: a multifaceted response to premature translational termination. Nat Rev Mol Cell Biol. 2012 Nov;13(11):700-12.

113. Camp RL, Neumeister V, Rimm DL. A decade of tissue microarrays: progress in the discovery and validation of cancer biomarkers. J Clin Oncol. 2008 Dec 1;26(34):5630-7.

114. Heaton JH, Wood MA, Kim AC, Lima LO, Barlaskar FM, Almeida MQ, Fragoso MC, Kuick R, Lerario AM, Simon DP, Soares IC, Starnes E, Thomas DG, Latronico AC, Giordano TJ, Hammer GD. Progression to adrenocortical tumorigenesis in mice and humans through insulin-like growth factor 2 and beta-catenin. Am J Pathol. 2012 Sep;181(3):1017-33.

115. Behrens J, Lustig B. The Wnt connection to tumorigenesis. Int J Dev Biol. 2004;48(5-6):477-87.

116. Giordano TJ, Thomas DG, Kuick R, Lizyness M, Misek DE, Smith AL, Sanders D, Aljundi RT, Gauger PG, Thompson NW, Taylor JM, Hanash SM. Distinct transcriptional profiles of adrenocortical tumors uncovered by DNA microarray analysis. Am J Pathol. 2003 Feb;162(2):521-31.

117. Chapman A, Durand J, Ouadi L, Bourdeau I. Identification of genetic alterations of AXIN2 gene in adrenocortical tumors. J Clin Endocrinol Metab. 2011 Sep;96(9):E1477-81.

118. Takayama T, Shiozaki H, Shibamoto S, Oka H, Kimura Y, Tamura S, Inoue M, Monden T, Ito F, Monden M. Beta-catenin expression in human cancers. Am J Pathol. 1996 Jan;148(1):39-46.

119. Demunter A, Libbrecht L, Degreef H, De Wolf-Peeters C, van den Oord JJ. Loss of membranous expression of beta-catenin is associated with tumor progression in cutaneous melanoma and rarely caused by exon 3 mutations. Mod Pathol. 2002 Apr;15(4):454-61.

120. Nakanishi Y, Ochiai A, Akimoto S, Kato H, Watanabe H, Tachimori Y, Yamamoto S, Hirohashi S. Expression of E-cadherin, alpha-catenin, beta-catenin and plakoglobin in esophageal carcinomas and its prognostic significance: immunohistochemical analysis of 96 lesions. Oncology. 1997 Mar-Apr;54(2):158-65.

121. Woo DK, Kim HS, Lee HS, Kang YH, Yang HK, Kim WH. Altered expression and mutation of beta-catenin gene in gastric carcinomas and cell lines. Int J Cancer. 2001 Mar 20;95(2):108-13.

122. Dolled-Filhart M, McCabe A, Giltnane J, Cregger M, Camp RL, Rimm DL. Quantitative in situ analysis of beta-catenin expression in breast cancer shows decreased expression is associated with poor outcome. Cancer Res. 2006 May 15;66(10):5487-94.

123. Waldmann J, Patsalis N, Fendrich V, Langer P, Saeger W, Chaloupka B, Ramaswamy A, Fassnacht M, Bartsch DK, Slater EP. Clinical impact of TP53 alterations in adrenocortical carcinomas. Langenbecks Arch Surg. 2012 Feb;397(2):209-16.

124. Chan JK, Ip YT, Cheuk W. The utility of immunohistochemistry for providing genetic information on tumors. Int J Surg Pathol. 2013 Oct;21(5):455-75.

125. Yemelyanova A, Vang R, Kshirsagar M, Lu D, Marks MA, Shih Ie M, Kurman RJ. Immunohistochemical staining patterns of p53 can serve as a surrogate marker for TP53 mutations in ovarian carcinoma: an immunohistochemical and nucleotide sequencing analysis. Mod Pathol. 2011 Sep;24(9):1248-53.

8 Apêndices

Lima L de O, Lerario AM, Alencar GA, Brito LP, Almeida MQ, Domenice S, Latronico AC, Mendonca BB, Fragoso MC. Clinical and molecular aspects of a pediatric metachronous adrenocortical tumor. Arq Bras Endocrinol Metab. 2011;55(1):72-7

molecular clinical case

Clinical and molecular aspects of a pediatric metachronous adrenocortical tumor

Aspectos clínicos e moleculares de tumor adrenocortical metacrônico pediátrico

Lorena de Oliveira Lima[1], Antonio Marcondes Lerario[1], Guilherme Asmar Alencar[1], Luciana Pinto Brito[1], Madson Queiroz Almeida[1], Sorahia Domenice[1], Ana Claudia Latronico[1], Berenice Bilharinho Mendonca[1], Maria Candida Barrison Villares Fragoso[1]

[1] Endocrinology Development Unit, Division of Endocrinology, Department of Internal Medicine, Hospital das Clínicas, Faculdade de Medicina da Universidade de São Paulo (HC-FMUSP), São Paulo, SP, Brazil

Correspondence to:
Lorena de Oliveira Lima
HC-FMUSP, Disciplina de Endocrinologia e Metabologia, Laboratório de Hormônios e Genética Molecular LIM42
Av. Dr. Eneas de Carvalho Aguiar, 155
2° andar, Bloco 6
05403-900, São Paulo, SP, Brazil
lorenalima@usp.br

Received on Sept/2/2010
Accepted on Dec/28/2010

SUMMARY

The occurrence of metachronous adrenocortical carcinoma has rarely been described. We report a case of a child with virilizing adrenocortical metachronous tumors that, despite several metastases, presented long-term survival (15 years). We analyzed in this tumor *IGF2, IGF1R* and *FGFR4* gene expression, and evaluated the presence of p.R337H germline p53 mutation and somatic *CTNNB1* mutation. *IGF2* gene was over-expressed in both left (Weiss score 5) and right (Weiss 7) adrenocortical tumors. *IGF1R* expression levels were higher in the right adrenocortical tumor. *FGFR4* over-expression was also detected in the right adrenocortical tumor. In addition, this patient harbors the germline p.R337H p53 mutation and loss of heterozygosity (LOH) was detected in the tumors. No somatic *CTNNB1* mutations were found in both tumors. In conclusion, we demonstrated in this unusual case the over-expression of growth signaling pathways, which are molecular mechanisms previously related to adrenocortical tumorigenesis. Furthermore, the absence of somatic *CTNNB1* mutations, which is a molecular marker of poor prognosis in adults, might be related to the long-term survival of this patient. Arq Bras Endocrinol Metab. 2011;55(1):72-7

SUMÁRIO

A ocorrência de carcinomas adrenocorticais metacrônicos é raramente relatada. Descrevemos o caso de uma criança portadora de tumor adrenocortical virilizante metacrônico que, apesar das inúmeras metástases, apresentou uma longa sobrevida (15 anos). Analisamos nesse tumor a expressão gênica de *IGF2, IGF1R e FGFR4* e avaliamos a presença da mutação germinativa R337H no p53 e mutação somática no gene *CTNNB1*. O gene *IGF2* foi hiperexpresso nos tumores adrenocorticais esquerdo (Weiss 5) e direito (Weiss 7). Os níveis de expressão de *IGF1R* foram maiores no tumor direito. Hiperexpressão do gene *FGFR4* também foi observada no tumor adrenocortical direito. Esse paciente é portador da mutação germinativa R337H no p53, e perda de heterozigose (LOH) foi observada em ambos os tumores. Não foram encontradas mutações no gene *CTNNB1* nos tumores. Em conclusão, demonstramos neste caso a hiperexpressão de vias moleculares de crescimento, que são mecanismos previamente relacionados à tumorigênese adrenocortical. Além disso, não encontramos mutações somáticas no gene *CTNNB1*, que é um marcador molecular de mau prognóstico em adultos e poderia estar relacionado à longa sobrevida desse paciente. Arq Bras Endocrinol Metab. 2011;55(1):72-7

Copyright© ABEM todos os direitos reservados.

INTRODUCTION

Adrenocortical carcinoma is a rare tumor in childhood. However, the incidence of adrenocortical tumors in children under the age of 15 years (mostly diagnosed before the age of 4) in Southeast Brazil is approximately 10 times greater than the worldwide incidence that ranges from only 0.3-0.38 million per year (1). A unique germline mutation of *TP53* (R337H)

underlies the genetic predisposition in this population (1-3). Pediatric adrenocortical tumors appear to behave differently than histologically similar tumors in the adult population (4). Unlike the dismal survival statistics in adult adrenocortical carcinoma series, pediatric adrenocortical tumors with apparent poor prognosis on the basis of histopathological features may often have a better outcome (5). Unfortunately, there are no histological or molecular markers so far that can reliably distinguish benign from malignant adrenocortical tumors and define the prognosis. Clearly, the extent of surgical resection is the most important factor in patient outcome (6).

The mechanisms of adrenocortical tumorigenesis are still not fully understood, but several data suggest that malignant transformation is a multistep process (7). Molecular studies of sporadic adrenocortical tumors in the pediatric age group are limited due to the rarity of this condition, however, since children seem to have a better prognosis, it is important to determine whether the same molecular alterations described in adults are also present in children, and whether this is related to the outcome. We report the case of adrenocortical metachronous tumors presenting in a child with long-term survival, emphasizing different molecular pathways that could be involved in the adrenocortical tumorigenesis and related to the benign evolution of this patient.

CASE REPORT

This study was approved by the Ethics Committee of Hospital das Clínicas (São Paulo, Brazil). The parents of this child provided informed consent, including for the use of the photographs, images and the report that follows. The patient was born full term after an uncomplicated pregnancy and delivery. At 2 years and 2 months of age, the child presented with signs of virilization (pubic hair, penis enlargement, growth acceleration and aggressiveness) (Figure 1). At that time, his weight and height were 18.0 kg and 100.0 cm respectively (height SD + 3.74). At physical examination he was found to have virilization described as prepubertal testis and more recent facial acne, deepening of the voice, and increased muscle mass, but no abdominal mass was palpable. The family history was unremarkable. Laboratory evaluation demonstrated undetectable gonadotropins and abnormally elevated adrenal steroid levels: DHEA-S, 1790 ng/mL [normal range < 194 ng/mL]; androstenedione, 2.0 ng/mL [normal range < 0.3-2.9 ng/mL], and testosterone, 395 ng/dL [normal range < 19 ng/dL], characterizing isosexual precocious puberty independent of gonadotropins. Abdominal computerized tomography (CT) showed a 2.0 cm mass in the left adrenal gland (Figure 2). The patient underwent surgical procedure and an adrenal mass with 3.0 g of weight and 2.5 cm of diameter was resected.

The adrenocortical tumor had a histological Weiss score of 5 (8) and the MacFarlane modified by Sullivan staging was I (9) (Table 1). Postoperatively, the signs of virilization disappeared and all tumor markers returned to their normal ranges. At that time, the patient received no further treatment.

Two years after surgery the patient presented signs of virilization all over again and, in addition, frequent erections. Hormonal studies revealed elevated androgen levels (DHEA-S, 6,905 ng/mL [normal range, < 194 ng/mL]; androstenedione, 8.1 ng/mL [normal range, 0.3-2.9 ng/mL], and testosterone, 403 ng/dL [normal range < 19 ng/dL]). A novel right adrenal mass was discovered by an abdominal CT (Figure 3). No secondary lesions were detected by radiological studies at this time. The patient underwent surgical resection and intraoperative findings revealed a large (8.5 cm) tumor in the right adrenal gland. The mass was apparently adherent to the kidney and a freezing biopsy showed invasion of the capsule of the liver. The tumor was removed together with the right kidney and with a small portion of the right lobe of the liver. The weight of the tumor was 30.0 g and histological analysis revealed a Weiss score 7. Although no signs of invasion of the liver itself or the kidney were observed the tumor was classified as a carcinoma (MacFarlane modified by Sullivan staging III) (Table 1). Due to the poor prognosis associated with this diagnosis by the observation of invasion of the liver capsule by freezing biopsy, the patient was immediately started on mitotane. The dose was gradually increased to 1 g/d. The patient was also treated with replacement doses of cortisone acetate and fludrocortisone. Five months after tumor resection, the patient developed gynecomastia and severe neurologic side effects, and mitotane was discontinued. He continued to receive steroid replacement, and his adrenal markers remained undetectable.

At 7 years and 8 months of age, his DHEA-S levels increased to 272 ng/mL. This relapse was secondary to a pulmonary metastasis, which was treated by surgery. Histology confirmed metastatic nodule of adrenocortical carcinoma. Seven months after this surgery, a novel elevation of DHEA-S levels was observed. A Positron emission tomography-fludeoxyglucose (PET-FDG) scan and a chest CT showed a left hilar pulmonary metastasis, which was successfully removed by surgical procedure.

Copyright© ABEM todos os direitos reservados.

Figure 1. Independent gonadotropins precocious puberty. Enlargement of the penis with prepubertal testis.

Figure 2. Abdominal computerized tomography showing a 2.0 cm mass in the left adrenal gland.

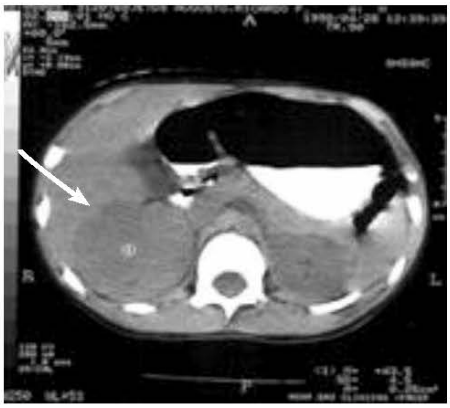

Figure 3. Abdominal computerized tomography showing a 8.0 cm mass in the right adrenal gland.

Copyright© ABEM todos os direitos reservados.

Table 1. Microscopic pathological assessment according to Weiss system

First adrenal tumor	Second adrenal tumor
Left adrenal tumor with 2.5 cm of diameter and 3.0 g of weight	Right adrenal tumor with 8.5 cm of diameter and 30.0 g of weight (tumor + right kidney = 175.0 g)
Cytological alterations	
1) Nuclear grade 4 according to Fuhrman's criteria	1) Nuclear grade 4 according to Fuhrman's criteria
2) Mitotic rate 13 per 50 high-power fields	2) Mitotic rate 51 per 50 high-power fields
3) Atypical mitosis	3) Atypical mitosis
Structural alterations	
4) Clear cells comprising 25% or less of the tumor (predominance of eosinophilic cells)	4) Clear cells comprising 25% or less of the tumor (predominance of eosinophilic cells)
5) Diffuse architecture > 1/3 of tumor	5) Diffuse architecture > 1/3 of the tumor
	6) Necrosis involving a confluent area of cells
Invasion type	
	7) Invasion of capsule of tumor*
Weiss score 5	Weiss score 7

* : There was tumor capsule invasion but hepatic tissue biopsy was normal.
In childhood adrenocortical tumors the criteria of Weiss classically used in the adult population have no correlation with biological behavior. In this context the first tumor was diagnosed as a tumor of the adrenal cortex with questionable prognosis. In contrast, the second tumor was clearly an adrenocortical carcinoma.

Nowadays, the patient is 17 years old with no evidence of new metastasis based on radiological imaging follow-up.

METHODS AND RESULTS

Molecular analysis

We have studied different molecular pathways related to the pathophysiology in a male pediatric case of metastatic adrenocortical carcinoma with long-term follow-up and insidious evolution. In trying to clarify the atypical tumor behavior in this case we investigated the expression of different genes in the tumor's tissue: insulin growth factor 2 (*IGF2*, Taqman assay Hs01005963_m_1, Applied Biosystems, Foster City, CA, USA) and its receptor (*IGF1R*, assay Hs00181385_m_1) and fibroblast growth factor receptor 4 (*FGFR4*, assay Hs00242558_m_1). Quantitative real-time PCR was performed as previously described (10,11). *IGF2* gene was over-expressed in both left (Weiss score 5) and right (Weiss 7) adrenocortical tumors. *IGF1R* expression levels were higher in the right adrenocortical tumor (fold change, 7.4 *vs.* 3.32).

We also analyzed the presence of mutations in a particular region of genes coding for p53, a tumor su-

ppressor, and for beta-catenin (*CTNNB1*), a key component of Wnt pathway.

Tumor DNA was extracted according to standard procedures. Mutational analysis involving exon 3 of the *CTNNB1* gene, which encodes beta-catenin, was performed using flaking intronic sequences of this exon. The primers used were 5' TGGGTCATATCACAGATTCTTTTTTT 3' and 3'TCAAAACTGCATTCTGACTTTCA 5'. PCR was performed employing TAQ DNA polymerase (Promega). The amplified product was submitted to direct sequencing on an automated sequencer (ABI 7000 sequencer detection system – Applied Biosystems). Mutations were verified in both sense and anti-sense directions. The entire exon 10 of the *TP53* gene was amplified and sequenced. In addition loss of heterozygosity (LOH) was studied in both tumors as previously described (1,2). The patient was found to be a carrier of the *TP53* R337H germinal mutation in a heterozygosis pattern, which seems to be associated with a predisposition to adrenocortical tumors without prognostic implications (2). In addition, LOH was detected in the left and right tumors. Analysis of *CTNNB1* exon 3 showed no alterations in both left and right tumors in comparison to wild type gene.

Immunohistochemical analysis

To investigate the role of Wnt/beta-catenin signaling in tumorigenesis, beta-catenin expression was studied by immunohistochemistry using a monoclonal mouse anti-human beta-catenin antibody at the dilution of 1:200 (code: M3539 – Dakocytomation). In addition, we performed immunohistochemistry of p53, by P53 antibody at the dilution of 1:1000 (Clone DO7 – Dakocytomation).

The usual distribution of beta-catenin at the plasma membrane was demonstrated with no nucleus/cytoplasmic staining, which is the normal pattern, since beta-catenin plays a role in the cell-cell adhesion with cadherin (12). P53 immunohistochemistry analyzes showed abnormal nuclear staining as expected, as the patient is a carrier of R337H mutation in *TP53* (1,13) (Figure 4).

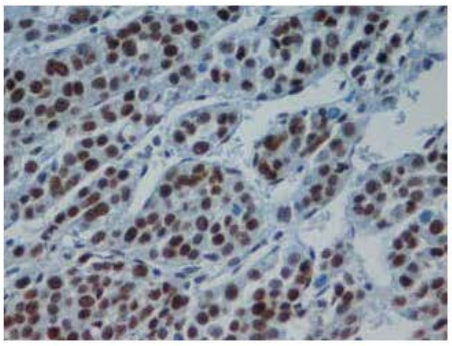

Figure 4. Immunohistochemical staining of p53. Nuclear immunoexpression for p53 in the right adrenocortical tumor. 400 x.

DISCUSSION

The diagnosis of adrenocortical tumors in children is suspected mainly based on clinical signs and symptoms of androgen hormones in excess, causing precocious pubarche. The occurrence of isolated Cushing's Syndrome due to the production of glucocorticoid by an adrenocortical tumor is infrequent (3). Routine evaluation for suspected adrenocortical tumors consists in the measurement of: DHEA-S, testosterone, estradiol, LH, FSH, ACTH, androstenedione, 17-hydroxyprogesterone, aldosterone, renin activity, 11-deoxycortisol, and cortisol after low dose of overnight dexamethasone (5). To date, adrenocortical tumors in children are unequivocally established as carcinomas due to local recurrence or metastasis development. However, distinction between adenoma and carcinoma can be very difficult to accomplish when adrenocortical neoplasms are diagnosed in the early stages, since there is yet no reliable marker to predict tumor recurrence or dissemination. Pediatric adrenocortical tumors classified as carcinomas based solely on histopathological Weiss criteria often have favorable prognosis (14). Wieneke and cols. (4) described some factors that when identified in the aggregate appear to accurately predict a more aggressive biologic behavior, which includes: tumor weight > 400 g, tumor size > 10.5 cm, extension into periadrenal soft tissues and/or adjacent organs, invasion into the vena cava, venous invasion, capsular invasion, presence of tumor necrosis, > 15 mitoses per 20 HPF, and presence of atypical mitosis figures (4). Of note is the presence of some of these histopathological criteria in both tumors presented by the child (Table 1), however, the tumors' weights and sizes are beneath these ranges. Among various clinical parameters that have been shown to impact adrenocortical carcinoma prognosis, tumor staging has been demonstrated as one of the most important (13). The staging system for adrenocortical carcinomas depends upon tumor size, nodal involve-

Copyright©AEM/Todos os direitos reservados

ment, invasion of adjacent organs, and presence of distant metastasis (9). However, it is important to know that is not uncommon for patients with small tumors to experience relapses.

The pathophysiological study of the adrenocortical carcinoma is important to improve diagnosis, prognostic evaluation, and treatment. Analysis of exon 10 of the *TP53* gene revealed that our patient is a carrier of *TP53* R337H germinal mutation as is the majority of pediatric Brazilian patients with adrenocortical tumors. This mutation is not related to a dismal behavior of this disease (2). *IGF2* overexpression has been consistently demonstrated in adult sporadic adrenocortical carcinomas. *IGF2* exerts its mitogenic effects through interaction with *IGF1R* (15). Almeida and cols. (10) reported overexpression of *IGF2* in both pediatric adrenocortical adenomas and carcinomas; on the other hand, *IGF1R* m RNA levels were significantly higher in childhood adrenocortical carcinomas. Both adrenocortical tumors reported here had a high expression of *IGF2* and *IGF1R*, but *IGF1R* expression was higher in the right tumor. Studies have demonstrated that antagonizing the IGF signaling pathway with pharmacological agents results in the inhibition of *in vitro* and *in vivo* tumor cell growth. This raises the prospect of using target disruption of the *IGF1R* signaling pathway as a therapeutic agent since this targeted inhibition was apparently more potent than the use of mitotane in xenograft growth (10,15).

Tissier and cols. (16) reported beta-catenin anomalous staining at the nucleus and/or cytoplasm in a high frequency of adult adrenocortical tumors, mainly in carcinomas. However, the pattern differed between these tumors. The abnormal beta-catenin immunostaining was focal in most adrenocortical adenomas and diffuse in adrenocortical carcinomas. Until now, there is little information in medical literature about the participation of the Wnt pathway in pediatric adrenocortical tumorigenesis. Pusantisampan T and cols. (17) reported a case of a child with metastatic adrenocortical carcinoma presenting a somatic mutation of beta-catenin. Recently, somatic activating mutations of the *CTNNB1* gene were associated as a poor prognostic factor in adult adrenocortical carcinomas (18). In the present case, neither abnormal beta-catenin staining, nor mutation in the exon 3 beta catenin gene was observed. The absence of this somatic molecular alteration might be related to the indolent behavior of the patient's tumors.

Copyright© ABEM todos os direitos reservados.

A previous microarray analysis of pediatric adrenocortical tumors demonstrated high of expression of *FGFR4* (19). In fact, an overexpression of *FGFR4* was observed in the tumors of the patient reported.

Surgical resection is the treatment of choice for patients with resectable primary and even metastatic lesions (6). In addition, adjuvant mitotane therapy may be given to patients in MacFarlane stage III and IV to increase the length of time between recurrences. Mitotane has a cytotoxic effect on adrenocortical cells and it is effective in controlling steroid excess in patients with secreting adrenocortical carcinoma; but patients often present symptoms due to the toxicity of this drug, which is largely related to mitotane blood levels. Mitotane has been extensively used in adults, but there is little knowledge of its efficacy and long-term effects in children. The role of chemotherapy in the management of adrenocortical carcinoma in children is not clear.

After surgical procedures the patient presented good evolution and to date he is receiving glycocorticoid and mineralocorticoid replacement. Puberty has developed at the expected age and the patient achieved the target high. It is important to emphasize that the cure achieved for this particular patient may be related to total resection of the tumors and also of the metastasis. Of note, there is a risk for recurrence even after 10-12 years and complete resection of both adrenocortical tumors and metastasis. Continued surveillance is still required. Also, we do not recommend this patient, being a carrier of the *TP53* mutation, to smoke or have contact with substances that might damage his DNA.

Disclosure: no potential conflict of interest relevant to this article was reported.

REFERENCES

1. Ribeiro RC, Sandrini F, Figueiredo B, Zambetti GP, Michalkiewicz E, Lafferty AR, et al. An inherited p53 mutation that contributes in a tissue-specific manner to pediatric adrenal cortical carcinoma. Proc Natl Acad Sci. 2001;98(16):9330-5.
2. Latronico AC, Pinto EM, Domenice S, Fragoso MCBV, Martin RM, Zerbini MC, et al. An inherited mutation outside the highly conserved DNA-binding domain of the p53 tumor supressor protein in children and adults with sporadic adrenocortical tumors. J Clin Endocrinol Metab. 2001;86(10):4970-3.
3. Almeida MQ, Latronico AC. The molecular pathogenesis of childhood adrenocortical tumors. Horm Metab Res. 2007;39:461-6.
4. Wieneke JA, Thompson LDR, Heffess CS. Adrenal cortical neoplasms in the pediatric population: a clinicopathologic and immunophenotypic analysis of 83 patients. Am J Surg Pathol. 2003;27(7):867-81.
5. Latronico AC, Chrousos GP. Extensive personal experience: adrenocortical tumors. J Clin Endocrinol Metabol. 1997;82(5):1317-24.

6. Barlaskar FM, Hammer GD. The molecular genetics of adrenocortical carcinoma. Rev Endocr Metab Disord. 2007;8:343-8.
7. Bernard MH, Sidhu S, Berger N, Peix JL, Marsh DJ, Robinson BG, et al. A case report in favor of a multistep adrenocortical tumorigenesis. J Clin Endocrinol Metabol. 2003;88(3):998-1001.
8. Augbert S, Wacrenier A, Leroy X, Devos P, Carnaille B, Proye C, et al. Weiss system revisited: a clinicopathologic and immunohistochemical study of 49 adrenocortical tumors. Ann J Surg Pathol. 2002;26:1612-9.
9. Sullivan M, Boileau M, Hodges CV. Adrenal cortical carcinoma. J Urol. 1978;120:660-5.
10. Almeida MQ, Fragoso MCBV, Lotfi CFP, Santos MG, Nishi MY, Costa MHS, et al. Expression of insulin-like growth factor-II and its receptor pediatric and adult adrenocortical tumors. J Clin Endocrinol Metabol. 2008;93(9):3524-31.
11. Brito LP, Lerario AM, Bronstein MD, Soares IC, Medonça BB, Fragoso MCBV. Influence of the fibroblast growth factor receptor 4 expression and the G388R polymorphism on cushing disease outcome. J Clin Endocrinol Metabol. 2010;95(10):E271-9.
12. Kikuchi A. Tumor formation by genetic mutations in the components of the wnt signaling pathway. Cancer Sci. 2003;94(3):225-9.
13. Libè R, Groussin L, Tissier F, Elie C, René-Corail F, Fratticci A, et al. Somatic TP53 mutations are relatively rare among adrenocortical cancers with the frequent 17p13 loss of heterozygosity. Clin Cancer Res. 2007;13(3):844-50.
14. Mendonca BB, Lucon AM, Menezes CAV, Saldanha LB, Latronico AC, Zerbini C, et al. Clinical, hormonal and pathological findings in a comparative study of adrenocortical neoplasms in childhood and adulthood. J Urol. 1995;154:2004-9.
15. Barlaskar FM, Spalding AC, Heaton JH, Kuick R, Kim AC, Thomas DG, et al. Preclinical targeting of the type I insulin-like growth factor receptor in adrenocortical carcinoma. J Clin Endocrinol Metabol. 2009;94(1):204-12.
16. Tissier F, Cavard C, Groussin L, Perlemoine K, Fumey G, Hagneré AM, et al. Mutations of beta-catenin in adrenocortical tumors: activation of the Wnt signaling pathway is a frequent event in both benign and malignant adrenocortical tumors. Cancer Res. 2005;65(17):7622-7.
17. Pusantisampan T, Sangkhathat S, Kanngurn S, Kayasut K, Jaruratanasirikul S, Chotsampancharoan T, et al. Cushing's syndrome in an infant secondary to malignant adrenocortical tumors with somatic mutation of beta-catenin. Pediatri Dev Pathol. 2009;13(3):238-42.
18. Ragazzon B, Libé R, Gaujoux S, Assié G, Fratticci A, Launay P, et al. Transcriptome analysis reveals that p53 and β-catenin alterations occur in a group of agressive adrenocortical cancers. Cancer Res. 2010;70(21):8276-81.
19. West AN, Neale GA, Pounds S, Figueredo BC, Galindo CR, Pianovski MAD, et al. Gene expresion profiling of childhood adrenocortical tumors. Cancer Res. 2007;67(2):600-8.

Copyright© AEEM todos os direitos reservados.

Heaton JH, Wood MA, Kim AC, Lima LO, Barlaskar FM, Almeida MQ, Fragoso MC, Kuick R, Lerario AM, Simon DP, Soares IC, Starnes E, Thomas DG, Latronico AC, Giordano TJ, Hammer GD. Progression to adrenocortical tumorigenesis in mice and humans through insulin-like growth factor 2 and β-catenin. Am J Pathol. 2012 Sep;181(3):1017-33.

The American Journal of Pathology, Vol. 181, No. 3, September 2012
Copyright © 2012 American Society for Investigative Pathology.
Published by Elsevier Inc. All rights reserved.
http://dx.doi.org/10.1016/j.ajpath.2012.05.026

Tumorigenesis and Neoplastic Progression

Progression to Adrenocortical Tumorigenesis in Mice and Humans through Insulin-Like Growth Factor 2 and β-Catenin

Joanne H. Heaton,* Michelle A. Wood,*
Alex C. Kim,* Lorena O. Lima,†
Ferdous M. Barlaskar,* Madson Q. Almeida,†
Maria C.B.V. Fragoso,† Rork Kuick,‡
Antonio M. Lerario,† Derek P. Simon,*
Ibere C. Soares,† Elisabeth Starnes,*
Dafydd G. Thomas,§ Ana C. Latronico,†
Thomas J. Giordano,*‡§ and Gary D. Hammer*‡

From the Division of Metabolism, Endocrinology and Diabetes, Department of Internal Medicine, the University of Michigan Cancer Center,‡ and the Department of Pathology,§ University of Michigan, Ann Arbor, Michigan; and the Endocrinology Development and Adrenal Units,† Division of Endocrinology, Department of Medicine, Clinical Hospital, São Paulo University, São Paulo, Brazil*

Dysregulation of the WNT and insulin-like growth factor 2 (IGF2) signaling pathways has been implicated in sporadic and syndromic forms of adrenocortical carcinoma (ACC). Abnormal β-catenin staining and *CTNNB1* mutations are reported to be common in both adrenocortical adenoma and ACC, whereas elevated *IGF2* expression is associated primarily with ACC. To better understand the contribution of these pathways in the tumorigenesis of ACC, we examined clinicopathological and molecular data and used mouse models. Evaluation of adrenal tumors from 118 adult patients demonstrated an increase in *CTNNB1* mutations and abnormal β-catenin accumulation in both adrenocortical adenoma and ACC. In ACC, these features were adversely associated with survival. Mice with stabilized β-catenin exhibited a temporal progression of increased adrenocortical hyperplasia, with subsequent microscopic and macroscopic adenoma formation. Elevated *Igf2* expression alone did not cause hyperplasia. With the combination of stabilized β-catenin and elevated *Igf2* expression, adrenal glands were larger, displayed earlier onset of hyperplasia, and developed more frequent macroscopic adenomas (as well as one carcinoma). Our results are consistent with a model in which dysregulation of one pathway may result in adrenal hyperplasia, but accumulation of a second or multiple alterations is necessary for tumorigenesis. ***(Am J Pathol 2012, 181:1017–1033; http://dx.doi.org/10.1016/j.ajpath.2012.05.026)***

Adrenocortical tumors are fairly common, occurring in approximately 3% to 10% of the population.[1] Frequently, adrenocortical tumors are discovered as part of an unrelated imaging examination, and most are benign adrenocortical adenomas (ACAs). In contrast, adrenocortical carcinomas (ACCs) are rare, with an annual incidence of 1 to 2 per million of the U.S. population.[1,2] Unfortunately, a substantial number of ACC patients present with advanced disease, including 30% to 40% with clear evidence of metastatic disease, and the available treatments for advanced disease are rarely curative. The overall 5-year survival rate has been reported to range from 10% to 40%.[3–5]

Although most ACCs arise sporadically, certain genetic syndromes have been associated with an increased incidence of ACC. Familial adenomatous polyposis (FAP) patients have a mutated adenomatous polyposis coli gene (*APC*) and higher rates of a variety of cancers, most notably colorectal cancer. ACC is also thought to occur at a higher rate in these patients, although the statistical

Supported in part by the University of Michigan's Millie Schembechler Adrenal Cancer Research Fund, NIH DK062027 and CA134606 (G.D.H.), NIH T32 DK07245 (M.A.W.), NIH T32 HD007505 (F.M.B), NIH T32-CA009676 (E.S.), NIH T32-CA009676 (R.K., T.J.G., and D.G.T), the National Council for Scientific and Technological Development of Brazil (CNPq 300209/2008-8 to A.C.L.), and the Coordination for Improvement of Higher Education (CAPES), Brazil (L.O.L).

Accepted for publication May 8, 2012.

J.H.H. and M.A.W. contributed equally to this work.

Supplemental material for this article can be found at *http://ajp.amjpathol.org* or at *http://dx.doi.org/10.1016/j.ajpath.2012.05.026*.

Address reprint requests to Gary D. Hammer, M.D., Ph.D., University of Michigan, Department of Internal Medicine–Metabolism, Endocrinology, & Diabetes (MEND), 1528 A. Alfred Taubman Biomedical Sciences Research Bldg., Ann Arbor, MI 48109-2200. E-mail: ghammer@umich.edu.

significance of this correlation has been called into question.[6] APC is a component of the cadherin-associated protein β 1 (CTNNB1; commonly known as β-catenin) destruction complex, which, in the absence of WNT (wingless-type MMTV integration) signaling, helps facilitate the phosphorylation of β-catenin, targeting it for degradation. The presence of WNT signaling or decreased expression/mutation of APC results in stabilization and nuclear translocation of active β-catenin. In the nucleus, β-catenin acts as a transcriptional cofactor with members of the T-cell factor/lymphoid enhancer factor (TCF/LEF) family to regulate target gene expression.[7]

WNT signaling has been shown to play an important role in organ development and has been implicated as a causative factor in a variety of cancers.[7] In the adrenal gland, the Wnt pathway is required for normal gland formation, and adrenocortical cell-specific knock out of *Ctnnb1* in mice results in adrenal gland aplasia.[8] A number of tumor profiling studies have revealed abnormalities in β-catenin in both ACA and ACC.[9–12] Here, we present data from a cohort of 118 adult patients with ACA or ACC, of whom 24% and 30%, respectively, displayed cytoplasmic and/or nuclear β-catenin staining, compared with the membranous staining found in the normal adrenal cortex. Approximately 20% of the patients in the cohort had exon 3 *CTNNB1* mutations, which alter the consensus site for glycogen synthase kinase 3β (GSK3β)-mediated phosphorylation and thus abrogate β-catenin degradation.[13–15]

Insulin-like growth factor 2 (IGF2) is a critical growth factor in the development of many organ systems, including the adrenal cortex. Reciprocal imprinting defects of the 11p15.5 locus result in either Silver-Russell syndrome or Beckwith-Wiedemann syndrome (BWS). Silver-Russell syndrome is characterized by elevated expression of *H19*, decreased expression of *IGF2*, hypomethylation of the imprinting control region, and growth retardation.[16] BWS is characterized by elevated expression of *IGF2*, hypermethylation of the imprinting control region, and organ overgrowth.[17] BWS patients have, among other manifestations, an increased rate of ACC.[17] IGF2 is a mitogen that acts by binding the cell surface receptor, IGF-1R, resulting in its autophosphorylation and a downstream signaling cascade that engages a number of cellular processes, including cell-cycle progression and proliferation.[18] Large-scale gene expression studies from our research group and from others have revealed that *IGF2* expression is dramatically up-regulated in at least 80% of sporadic ACCs, compared with either ACA or normal adrenal tissue.[19–23]

To examine the potential interaction of Wnt and Igf2 signaling pathways in ACC, we developed mutant mouse models in which these pathways are perturbed. Mice lacking *Apc* specifically in the adrenal cortex displayed age-dependent adrenocortical hyperplasia as microscopic to macroscopic adenomas. Adrenal cortex-specific loss of imprinting at the *Igf2/H19* region in mice results in elevated *Igf2* expression and minor adrenocortical dysplasia, but no actual hyperplasia. When the *Apc* and *Igf2/H19* alterations are combined in the adrenal cortex, mice exhibited earlier signs of adrenocortical hyperplasia, earlier and more severe microscopic and macroscopic adenomas, and cancer formation. Our present results, along with data from other genetic profiling studies, as discussed below, suggest that multiple genetic aberrations are required for ACC development.

Materials and Methods

Frozen Human Tissues, Histopathology, and RNA isolation

Frozen tumor samples from the 55 patients in the University of Michigan Health System (UMHS) cohort were either obtained from the Cooperative Human Tissue Network (CHTN) or derived from UMHS surgical specimens procured by the Tissue Procurement Service of the University of Michigan Comprehensive Cancer Center. Histopathology and clinical and pathological features of the tissues (including stage, grade, and mitotic rate) were as described previously.[19] Samples from the University of São Paulo (USP) cohort included frozen tissues from 63 adrenocortical tumors that were used for mRNA isolation. In the USP cohort, 27 of the 63 tumors were classified as carcinomas according to Weiss scoring criteria[24–26] (score >2). All human data that contributed to analysis of patient prognosis (including mitotic rate, stage, grade, hormone secretion, and β-catenin status) are available as part of our Gene Expression Omnibus (GEO) series deposited with the National Center for Biotechnology Information (accession no. GSE33371 at *http://www.ncbi.nlm.nih.gov*).

Analysis of Human RNA Samples

Microarray data have been described previously.[19] The raw array data (.CEL files) and the data set with the statistical tests used to select for differentially expressed genes have been deposited in the GEO database (GSE33371).[27] Probe-set annotations were updated from the Affymetrix website (version na32, June 2011 edition). Quantitative real-time PCR (qPCR) of samples from the USP cohort was performed as described previously.[28] Gene expression was analyzed using TaqMan expression arrays: Hs01005963_m1 for detection of *IGF2* and 4326315E for *ACTB* (β-actin) as a control.

Tissue Microarray of Human Samples and Analysis

UMHS Cohort

An adrenal tissue array of samples, designated AdrenalTMA3, was constructed as described previously.[19] Immunohistochemistry for β-catenin was performed using this AdrenalTMA3 as described previously.[29] Because staining patterns were consistent throughout the ACC tissue sections, β-catenin immunoreactivity was scored in a simple dichotomous manner by evaluating the tumor cells for membranous staining versus cytoplasmic and/or nuclear immunolocalization.

USP Cohort

TMA blocks were prepared from representative tumor areas as described previously,[28] and were evaluated by IHC with mouse anti-human β-catenin antibody (1:200; M3539; DakoCytomation, Carpinteria, CA). Two investigators without knowledge of the clinical data independently evaluated β-catenin staining. Immunoreactivity for β-catenin was evaluated in both nucleus and cytoplasm. Each sample was scored as described previously.[10,11]

Genomic Mutational Analysis of the CTNNB1 Gene

Somatic mutations of exon 3 of the *CTNNB1* gene were screened in UMHS tumor samples by DNA sequencing of exon 3, as described previously.[29] USP tumor samples of from adult patients (24 adenomas and 18 carcinomas) were also screened for somatic mutations of exon 3 of the *CTNNB1* gene by automatic sequencing. Briefly, primers were designed to amplify exon 3 and the flanking intronic sequences of the β-catenin gene (*CTNNB1*): 5′-TGGGTCATATCACAGATTCTTTTTTT-3′ and 5′-TCAAAACTGCATTCTGACTTTCA-3′. PCR amplification used Taq DNA polymerase (Promega, Madison, WI). The amplified products were directly sequenced on an ABI 7000 sequence detection system (Life Technologies-Applied Biosystems, Foster City, CA). Mutations were verified in both sense and anti-sense directions.

Mouse Models

Steroidogenic factor 1 (*Sf1*)-*Cre* transgenic mice were obtained from Keith Parker (University of Texas-Southwestern, Dallas, TX).[30] Sf1 is also known as nuclear receptor subfamily 5, group A member 1 (encoded by *Nr5a1*). The *Sf1-Cre* single-copy transgene targets low levels of expression of Cre recombinase to the urogenital ridge by E10.0 and activates a Cre-dependent reporter gene stochastically throughout the adrenal cortex.[8,30] Mice carrying floxed exon 14 of the *Apc* allele[31] ($Apc^{loxP/loxP}$) were obtained from Bart Williams (Van Andel Institute, Grand Rapids, MI). In mice harboring two floxed *Apc* alleles and the *Sf1-Cre* transgenes, Cre recombination results in a frameshift mutation generating a null product in Sf1-expressing tissues, including the adrenal cortex [APC knock-out (KO)] (see Supplemental Figure S1A at *http://ajp.amjpathol.org*). Mice carrying the floxed *Ctnnb1* gene ($Ctnnb1^{tm2kem}$) were purchased from the Jackson Laboratory (Bar Harbor, ME). This cistron contains *loxP* sites flanking exons 2 to 6 and produces an inactive β-catenin product on Cre-mediated excision[32] (BCAT KO) (see Supplemental Figure S1B at *http://ajp.amjpathol.org*). Some studies involved mice that were the result of crossing APC KO mice with BCAT KO mice (APC-BCAT KO) (see Supplemental Figure S1C at *http://ajp.amjpathol.org*). Mice with *loxP* sites flanking the *Igf2/H19* imprinting control region (differentially methylated domain, or DMD; $H19^{lxDMD/lxDMD}$) were a kind gift from Marisa Bartolomei (University of Pennsylvania, Philadelphia, PA).[33] On crossing a female $H19^{lxDMD/lxDMD}$ mouse with a male *Sf1-Cre* mouse, Cre recombination in Sf1-expressing tissues results in loss of imprinting at the maternal *Igf2/H19* locus and expression of *Igf2* from both maternal and paternal alleles ($H19^{\Delta DMD}$) (see Supplemental Figure S2A at *http://ajp.amjpathol.org*). Combined loss of *Apc* and *Igf2/H19* imprinting was achieved by breeding $Apc^{floxed/floxed}$ mice with $H19^{lxDMD/lxDMD}$ mice (APC KO-$H19^{\Delta DMD}$) (see Supplemental Figure S2B at *http://ajp.amjpathol.org*). Genotyping protocols for the mouse models are given in Table 1. After harvest of tissues from the animals, both adrenals were weighed; the left adrenal was processed for immunohistochemistry and the right adrenal was flash-frozen for biochemical analysis. In some instances in which macroadenomas were present, tumors were cut in half to allow for immunohistochemical and biochemical analyses of the same tissue.

Immunoblot Analysis of Mouse Adrenal Lysates

Protein lysates were prepared from mouse adrenal glands and analyzed by immunoblotting as described previously.[34] We used the following primary antibodies directed against specific proteins: total β-catenin (610154; BD Biosciences, San Jose, CA), proliferating cellular nuclear antigen (PCNA; sc56, Santa Cruz Biotechnology, Santa Cruz, CA), Dax1 [dosage-sensitive sex reversal, adrenal hypoplasia critical region on chromosome X, gene 1; also known as nuclear receptor subfamily 0 group B member 1; encoded by *Nr0b1*); kindly provided by Enzo Lalli, Institute of Molecular and Cellular Pharmacology, Valbonne, France], total Akt (thymoma viral proto-oncogene 1; 9272, Cell Signaling Technology, Danvers, MA), phosphorylated Akt at Ser473 (4051S; Cell Signaling Technology), and β-actin (A5441; Sigma-Al-

Table 1. Genotyping of Mouse Models

Transgene	Primer	T_A (°C)	Product size (bp)
Sf1-Cre	Fwd 5′-CAATTTACTGACCGTACAC-3′ Rev 5′-AGCTGGCCCAAATGTTGCTG-3′	61	WT: no band Cre: 280
$Apc^{loxP/loxP}$	Fwd 5′-GTTCTGTATCATGGAAAGATAGGTGG-3′ Rev 5′-CACTCAAAACGCTTTTGAGGGTTGAT-3′	55	WT: 320 floxed: 370
$Ctnnb1^{tm2kem}$	Fwd 5′-AAGGTAGAGTGATGAAAGTTGTT-3′ Rev 5′-CACCATGTCCTCTGTCTATTC-3′	60	WT: 300 floxed: 400
$H19^{lxDMD/lxDMD}$	Fwd 5′-CACACAAAGGATTCTTTGCAGAGAG-3′ Rev 5′-TGCAAGGAGACCATGCCTATTCTTG-3′	58	WT: 297 floxed: 347

T_A, annealing temperature; WT, wild type.

drich, St. Louis, MO). Secondary antibodies used were horseradish peroxidase-conjugated (Roche, Indianapolis, IN) or IRdye conjugated (LI-COR Biosciences, Lincoln, NE); for detection, we used West Dura enhanced chemiluminescence reagent (Pierce; Thermo Fisher Scientific, Rockford, IL) and autoradiography or a LI-COR Odyssey infrared system.

Analysis of Mouse Adrenal Gland Histology and Immunohistochemistry

Adrenal glands were collected at 6, 15, 30, 45, and >45 weeks of age and were fixed, processed, and sectioned as described previously.[8] The following antibodies were used: Dax1 (generously provided by Ken Morohashi, Kyushu University, Japan[35]), 20α-Hsd (20α-hydroxysteroid dehydrogenase; generously provided by Yacob Weinstein, Ben Gurion University, Israel), β-catenin (610154 from BD Biosciences, or sc7199 from Santa Cruz Biotechnology, Santa Cruz, CA), tyrosine hydroxylase (TH; MAB318; Millipore, Billerica, MA) and Sf1 (custom anti-Sf1 prepared by Proteintech Group, Inc, Chicago, IL). IHC was performed using a Vectastain ABC (avidin/biotinylated enzyme complex) kit or a Mouse on Mouse (M.O.M.) kit according to the manufacturer's protocol (Vector Laboratories, Burlingame, CA). Tissue sections were incubated at 4°C overnight with primary antibody, washed, and incubated with secondary antibodies provided with the Vectastain ABC kit or M.O.M kit. Antigen was detected through the use of SIGMA*FAST* 3,3′-diaminobenzidine tablets (D4168, Sigma-Aldrich). Secondary antibodies used for immunofluorescence were DyLight dyes 488 and 549, goat anti-mouse or goat anti-rabbit from Jackson ImmunoResearch (West Grove, PA). Sections were analyzed by normal light or fluorescent microscopy. Ki-67 detection (ab16667; Abcam) in mouse adrenals was conducted by the Pathology Cores for Animal Research at the University of Michigan, Unit for Laboratory Animal Medicine.

Analysis of Mouse RNA Samples

Total adrenal gland mRNA was prepared and analyzed by qPCR as described previously.[8] Primer sequences were as follows: *Axin2*: 5′-GCAGGAGCCTCACCCTTC-3′to 5′-TGCCAGTTTCTTTGGCTCTT-3′; β-actin: 5′-ACCCGCCACCAGTTCGCCAT-3′ to 5′-TACAGCCCGGGAGCATCGT-3′; *Igf2*: 5′-CGCTTCAGTTTGTCTGTTCG-3′ to 5′-GCAGCACTCTTCCACGATG-3′; and *Lef1* (lymphoid enhancer binding factor 1): 5′-CTGAAATCCCCACCTTCTACC-3′ to 5′-TGGGATAAACAGGCTGACCT-3′. All primers were validated.[36]

Human and Animal Research Statements

The Endocrine Database of the University of Michigan Endocrine Bank securely joins clinical data about a patient's course of disease, pathology data, and outcome of treatment. The database is Institutional Review Board-approved as a repository of retrospectively gathered patient data behind the UMHS firewall and under control of a small research team. Each research project that intends to query these data to address a research hypothesis undergoes a separate Institutional Review Board approval process based on its own merits and risks, as did the present study. Studies from the University of São Paulo were approved by the ethics committee of Clinical Hospital, São Paulo, Brazil, and informed consent was obtained from all patients and/or responsible representatives.

All experiments involving mice were performed in accordance with an institutionally approved protocol under the auspices of the University of Michigan Committee on Use and Care of Animals. Veterinary care was provided by the Unit for Laboratory Animal Medicine staff at the University of Michigan based on standards in the current *Guide for Care and Use of Laboratory Animals*, the *Animal Welfare Act* Regulations, and the Public Health Service Policy on Humane Care and Use of Laboratory Animals.

Results

Abnormal β-Catenin Staining and CTNNB1 *Mutations Correlate with Poor Prognosis in Human ACCs*

The present study population comprises a combined cohort of 118 adult adrenal tumor samples from the UMHS and the USP. Of these samples, 58 were classified as adenomas (22 UMHS and 36 USP; Weiss score ≤ 02) and 60 as carcinomas (33 UMHS and 27 USP; Weiss score > 2). Previous studies have demonstrated abnormal cytoplasmic and nuclear accumulation of β-catenin in ACAs and ACCs.[9,12,37] We therefore evaluated the status of WNT pathway activation by IHC for β-catenin in tumors from this cohort, using tissue arrays. Representative images from IHC analysis for membranous β-catenin and abnormal nuclear β-catenin staining are presented in Figure 1A. Abnormal cytoplasmic and/or nuclear β-catenin immunoreactivity was observed in 24.1% (14/58) of the ACAs and 30% (18/60) of the ACCs.

DNA sequencing of exon 3 of the *CTNNB1* gene was performed for 46 ACAs and 31 ACCs, revealing mutations in 21.7% and 22.6% of the cases, respectively. Mutations observed included those previously found in ACC, which result in serine to proline (S45P) and proline to alanine (P44A), and a change at aspartic acid 32.[9,12,38] In addition, we found missense mutations responsible for amino acid changes, including serine to cysteine (S37C), glycine to glutamine (G34E), leucine to proline (L46P), or aspartic acid to glycine (D32G). Deletions within exon 3 were also observed (S45del, 41del 5, 43del 8, and 44del1).

In a recent study of both French and German patients, Gaujoux et al[12] found that WNT pathway activation as assessed by β-catenin immunohistochemistry was associated with survival. To confirm and extend those results, we performed Kaplan-Meier analysis using data from a total of 50 patients with follow-up data available (23 UMHS and 27 USP), and found that ACC patients with

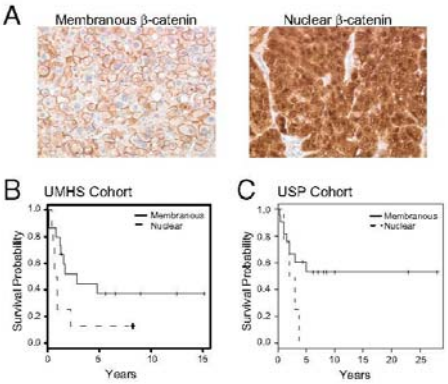

Figure 1. Abnormal β-catenin localization correlates with poor prognosis in humans. **A:** Immunohistochemistry in ACC showing typical membranous β-catenin or nuclear β-catenin. **B:** Kaplan-Meier analysis of the UMHS cohort indicated that patients with membranous β-catenin staining (n = 15) had a better survival rate than those with nuclear β-catenin staining (n = 8; P = 0.06 log-rank test). **C:** Kaplan-Meier analysis of the USP cohort indicated that patients with membranous β-catenin staining (n = 22) had a better survival rate than those with nuclear β-catenin staining (n = 5; P = 0.09 log-rank test).

tumors displaying cytoplasmic/nuclear β-catenin had poorer survival than patients with tumors displaying membranous β-catenin (P = 0.006 log-rank test, UMHS and USP combined; Figure 1, B and C). Moreover, although β-catenin status in ACCs was not associated with McFarlane stage, it was associated with high-grade disease as assessed by mitotic rate >20 and analyzed as $\log_2$-transformed data (Table 2). In the UMHS cohort, 8/8 tumors with nuclear β-catenin staining were high grade, compared with only 9/15 hours without abnormal β-catenin (P = 0.058 two-sided Fisher's exact test); in the USP cohort, only 1/5 tumors with nuclear β-catenin staining were high grade, whereas none of the 22 tumors without abnormal β-catenin were high grade (Table 3). The β-catenin status of the tumors was significantly associated with prognosis in ACC in univariable models, as others have reported.[12] In multivariate Cox models, however, using stage and grade (mitotic rate), we found including β-catenin status did not significantly improve survival prediction (Table 2). The Gaujoux et al[12] group that reported independent predictive power for β-catenin did examine mitotic rate, but did not incorporate it as one of the clinical measures in their models. Because abnormal β-catenin status is preferentially present in ACC with high mitotic rates (high-grade ACC), it is not surprising that the predictive power of β-catenin is diminished when tumor grade is considered.[39] Thus, our results confirm that *CTNNB1* mutations and abnormal β-catenin localization are found with similar frequency in ACA and ACCs. Furthermore in ACC, abnormal β-catenin is associated with increased mitotic rates and poor prognosis.

Studies in mice and humans have suggested an association between abnormal β-catenin expression and hyperaldosteronism.[40,41] Other studies, however, have not found a clear correlation between tumor hormone production and β-catenin status.[12,37] In the UMHS cohort, of the 22 ACAs with hormone data available, 8 tumors displayed abnormal β-catenin staining, and 5 of these were found to be non-hormone secreting (P = 0.01 Fisher's exact test; Table 4). In contrast, 12 of 29 ACCs in the UMHS cohort displayed abnormal β-catenin staining, and 11 of these were hormone-producing (P = 0.02). These associations were not found to be significant in the USP cohort. Of 36 ACAs in the USP cohort with hormone data available, 10 had abnormal β-catenin, and 6 of these 10 were hormone-producing (P = 0.23; Table 4). Of the 27 ACCs in the USP cohort, 4 of 5 tumors with abnormal β-catenin were hormone-producing (P = 0.47). These data suggest variability in the UMHS versus USP patient cohorts or in the clinical diagnosis of hormone excess in each population. It is intriguing that β-catenin mutations and hormone production have been shown independently to predict worse prognosis in ACC.[42]

Abnormal β-Catenin Status Correlates with Changes in Gene Expression and an Enrichment of Up-Regulated LEF1 Target Genes

To examine global changes in gene expression, we used our previous array data from the GEO series (GSE33371; formerly GSE10927) consisting of mRNA abundance assays of the 33 ACCs, 22 ACAs, and 10 normal adrenal cortex samples from the UMHS cohort run on HG-U133_Plus_2 arrays, which hold 54,675 probe sets.[19] Both ACA and ACC samples were divided into two groups, based on β-catenin status: one group with cytoplasmic/nuclear staining or *CTNNB1* mutations (Bcat$^+$) and the other with normal membranous staining and no *CTNNB1* mutations (Bcat$^-$). Thus, including normal adrenal cortex samples, we had five groups (normal,

Table 2. Multivariable Cox Proportional Hazard Models for Patient Survival

Cohort and effect	P value (Wald test)	Relative Risk (95% CI)
UMHS cohort		
β-catenin, nuclear vs membranous	0.220	1.89 (0.69–5.21)
Mitotic rate, $\log_2$-transformed*	0.020	1.84 (1.10–3.07)
Stage III+IV vs I+II	0.049	2.96 (1.00–8.70)
USP cohort		
β-catenin, nuclear vs membranous	0.92	1.07 (0.30–3.79)
Mitotic rate, $\log_2$-transformed*	0.21	1.36 (0.84–2.20)
Stage III+IV vs I+II	0.0033	8.06 (2.00–32.36)
Combined		
β-catenin, nuclear vs membranous	0.29	1.54 (0.70–3.41)
Mitotic rate, $\log_2$-transformed*	0.0016	1.55 (1.18–2.03)
Stage III+IV vs I+II	0.00085	4.14 (1.80–9.52)

*Mitotic rates of <5 set equal to 5.

Table 3. Association of β-Catenin status with Stage and Grade

Cohort	Nuclear β-catenin with high stage or grade (*n*/*N*)	Membranous β-catenin with high stage or grade (*n*/*N*)	*P* value*
Association of β-catenin and stage			
UMHS cohort	4/8	7/15	1.0
USP cohort	3/5	8/22	0.37
Combined	7/13	15/37	0.52
Association of β-catenin and grade			
UMHS cohort	8/8	9/15	0.058
USP cohort	1/5	0/22	0.19
Combined	9/13	9/37	0.007

*Two-sided Fisher's exact test.

$n = 10$; ACC Bcat$^+$, $n = 13$; ACC Bcat$^-$ $n = 19$; ACA Bcat$^+$, $n = 8$; and ACA Bcat$^-$ $n = 14$) to which we fit analysis of variance models with separate means for each group. One ACC, for which no β-catenin analysis was performed, was excluded. Using pairwise contrasts between Bcat$^+$ versus Bcat$^-$ ACCs, we obtained 4559 probe sets corresponding to transcripts that differed significantly ($P < 0.01$). A similar comparison in ACAs revealed that signal from only 763 probe sets differed significantly ($P < 0.01$). In both cases, we expected approximately 547 (ie, $54{,}675 \times 0.01$) *P* values this small by chance, indicating that only approximately 12% of the probe sets representing transcripts whose expression levels appear significantly up or down in ACC Bcat$^+$ are false positives. Of the probe sets with $P < 0.01$, we further selected only those in the ACC comparison with average differences of at least 1.5-fold and thereby obtained a list of probe sets representing 1230 increased and 1087 decreased transcripts (see Supplemental Table S1 at *http://ajp.amjpathol.org*). Compared with ACC, β-catenin status in our ACA samples corresponded to fewer transcripts that were changed more that 1.5-fold and with $P < 0.01$ (278 increased and 211 decreased). In addition, there was minimal overlap in similarly affected transcripts in ACC and ACA (a total of 14 probe sets). In fact, the probe sets were significantly negatively associated; there were more transcripts for which abnormal β-catenin correlated with an increase in ACC and a decrease in ACA and vice versa (a total of 16 and 21 probe sets, respectively), compared with transcripts that were regulated in the same direction in both ACC and ACA (see Supplemental Table S1 at *http://ajp.amjpathol.org*). The full array data and results for this and other statistical tests are available in the GEO database (GSE33371).

A subset of the most profound differences (fold change > 2.5, $P < 0.0001$) is presented in Figure 2. Transcripts for the β-catenin target genes *LEF1*, axin 2 (*AXIN2*), and isthmin 1 homolog (*ISM1*) are increased in ACC with abnormal β-catenin status. Surprisingly, these targets are not increased in Bcat$^+$ ACA. Certain other transcripts are decreased in Bcat$^+$ ACC, including the met proto-oncogene (*MET*), which has been reported to be associated with β-catenin in a variety of cancers.[43–45] This evaluation also revealed genes whose expression levels differ (generally as a decrease) specifically in ACC with normal β-catenin status (Bcat$^-$). This group includes nephroblastoma overexpressed (*NOV*), also known as connective tissue growth factor 3 (CCN3), an apoptotic factor that is also decreased in pediatric ACC.[46,47]

Altered gene expression in Bcat$^+$ ACC may be expected to reflect changes in specific cellular processes. To examine this possibility, we performed enrichment testing using several publicly available sets of gene lists. After removing redundancy in the 1230 up and 1087 down probe sets, we obtained lists of 678 up and 742 down distinct transcripts (see Supplemental Table S2 at *http://ajp.amjpathol.org*). Genes with Gene Ontology (GO) terms for cell division and cell adhesion were significantly over-represented in the list of genes whose expression

Table 4. Correlation of β-catenin status to Hormone Secretion in ACAs and ACCs

	UMHS cohort (no.)		USP cohort (no.)	
	Membranous β-catenin	Nuclear/cytoplasmic β-catenin	Membranous β-catenin	Nuclear/cytoplasmic β-catenin
Adrenocortical adenomas				
Nonfunctional	1	5*	5	4
Functional	13	3	21	6†
Total	14	8	26	10
Adrenocortical carcinomas				
Nonfunctional	9	1	2	1
Functional	8	11‡	20	4§
Total	17	12	22	5

*Abnormal β-catenin status is correlated with nonsecretion; $P = 0.01$, Fisher's exact test.
†Abnormal β-catenin status is not correlated with secretion; $P = 0.23$, Fisher's exact test.
‡Abnormal β-catenin status is correlated with secretion; $P = 0.02$, Fisher's exact test.
§Abnormal β-catenin status is not correlated with secretion; $P = 0.47$, Fisher's exact test.

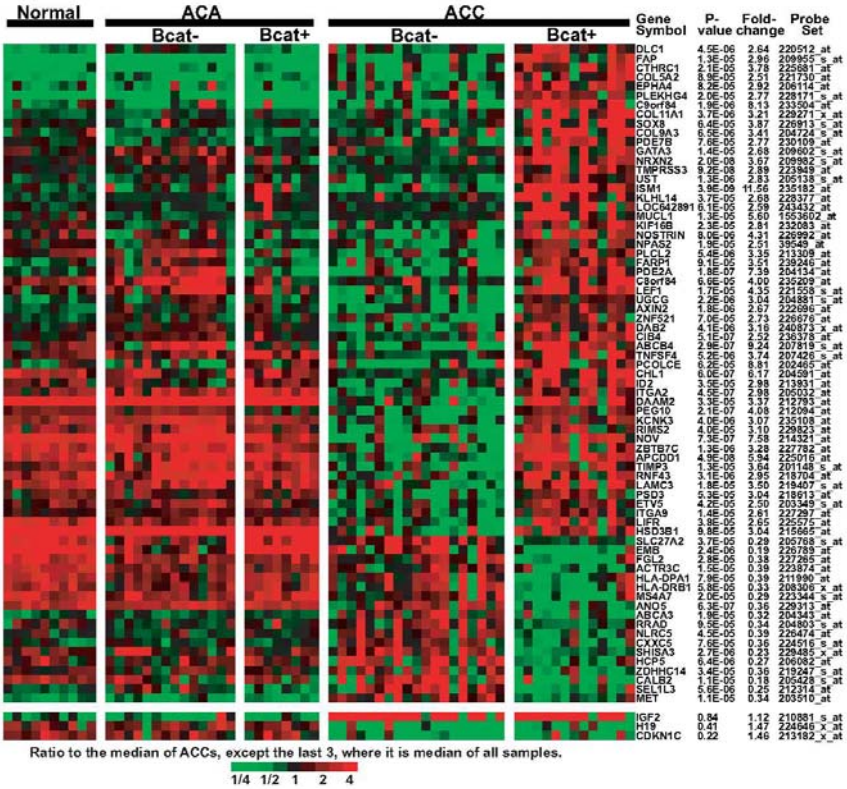

Figure 2. Gene expression differences between ACCs with normal membranous β-catenin (Bcat⁻) versus cytoplasmic/nuclear β-catenin staining (Bcat⁺). An analysis of variance model fit to the five groups (normal, ACC Bcat⁺, ACC Bcat⁻, ACA Bcat⁺, and ACA Bcat⁻) was used to compare Bcat⁺ versus Bcat⁻ ACCs. Probe sets that yielded $P < 0.0001$ and an average fold change of at least 2.5 were selected, and reduced to those annotated with Entrez gene identifiers. Only the probe set with the smallest P value for a gene is shown. Bcat⁺ ACAs were those with either β-catenin nuclear staining or mutation of β-catenin exon 3. Data are expressed as the ratio to the median of ACCs, except that in the last three rows the median is for all samples. Red indicates the highest expression (ratio 4) and green indicates the lowest expression (ratio 1/4).

was elevated in Bcat⁺ ACCs, compared with Bcat⁻, whereas genes involved in antigen processing and immune response were under-represented. Transcripts increased in Bcat⁺ ACC were enriched for Kyoto Encyclopedia of Genes and Genomes (KEGG) pathways relating to the cell cycle, focal adhesion, and p53, WNT, and TGF-β signaling, whereas transcripts decreased in Bcat⁺ ACC were enriched for pathways involving the immune system. Over-representation of genes involved in cell division and cell cycle in both enrichment tests suggests an increased proliferative capacity in Bcat⁺ ACC, compared with Bcat⁻ ACC. We also tested lists of genes in the Molecular Signatures Database (MSigDB; *http://w/broadinstitute.org/gsea/msigdb/index.jsp*) curating cis-regulatory DNA motifs and found up-regulated genes most enriched for LEF1 and NFAT (nuclear factor of activated T cells) binding sites.[48] Two DNA motifs for the LEF1 transcription factor were particularly significant ($P < 10^{-10}$; see Supplemental Table S2 at *http://ajp.amjpathol.org*). From these lists, selected genes were identified (those that yielded $P < 0.01$ and an average expression increase of at least 1.5-fold in a comparison of Bcat⁺ ACCs with Bcat⁻ ACCs), representing transcripts up-regulated in Bcat⁺ ACC (see Supplemental Figure S3 at *http://ajp.amjpathol.org*).

These findings demonstrate that abnormal accumulation of β-catenin results in relatively few changes in the transcriptome of ACAs. In contrast, β-catenin status in ACC correlates with enhanced proliferative potential and an altered gene signature rich in TCF/LEF target genes, suggesting that nuclear β-catenin is transcriptionally active and potentially contributing to the markedly worse prognosis.

1024 Heaton et al
AJP September 2012, Vol. 181, No. 3

Conditional Knock-Out of Apc *Causes Stabilization of β-Catenin and Aberrant Expression of Adrenocortical Markers in Mice*

To achieve β-catenin stabilization in the adrenal cortex, we modeled adrenocortical tumors that occur in FAP patients and in some sporadic ACCs through the use of conditional knock out of the *Apc* gene.[12,31] Previous studies have evaluated mouse models with mutations in exon 3 of *Ctnnb1* in the adrenal cortex.[40] Both approaches result in stabilization of β-catenin and mimic overactivation of Wnt signaling. To knock out *Apc* in only the steroidogenic tissues (adrenal cortex and gonads), our studies used the *Sf1-Cre* stochastic driver.[8,30] This *Cre* driver, which has only one copy of the *Cre* transgene, has been shown to lead to incomplete recombination in the adrenal cortex; in contrast, the *Sf1-Cre* complete driver has five copies of the *Cre* transgene and leads to recombination throughout the entire adrenal cortex.[8,30] We opted to use the stochastic driver, because it more closely resembles the sporadic nature of ACC formation in humans. Indeed, use of the *Sf1-Cre* complete driver to eliminate *Apc* expression leads to improper development of the adrenal gland, resulting in severely hypoplastic adrenals, which would confound any studies looking at tumor formation (see Supplemental Figure S4 at *http://ajp.amjpathol.org*).

Conditional knock out of exon 14 of the *Apc* gene was achieved by crossing *Sf1-Cre* stochastic transgenic mice with mice harboring floxed *Apc* to produce progeny with the *Sf1-Cre/Apc*$^{loxP/loxP}$ genotype,[30,31] here termed APC KO (see Supplemental Figure S1A at *http://ajp.amjpathol.org*). APC KO mice have elevated levels of β-catenin, as confirmed by immunoblot analysis (Figure 3A). In addition, examination of mRNA levels revealed an approximately twofold increase in the β-catenin target genes *Axin2* and *Lef1* ($P = 0.018$ and $P = 0.042$, respectively) in APC KO adrenal glands ($n = 4$), compared with the mean of *Cre*$^-$ wild-type (WT) controls ($n = 4$) (Figure 3B). The APC KO adrenal glands also exhibited increased levels of PCNA, suggesting that there are more cells undergoing S-phase (Figure 3A).

Histological analysis of adrenal glands from 15-week-old APC KO mice was compared with *Cre*$^-$ WT adrenal glands of the same age (Figure 3C). Organization of the cortex and the medulla is preserved, but aberrant cortical cells are found intermingled with cells of the adrenal medulla in the inner region of the gland (H&E staining in Figure 3C). These aberrant cells in the inner region express the essential nuclear receptor Sf1 and lack expression of TH. Rather, the TH-positive medullary cells, which normally fill the entire central portion of the adrenal gland, appear as patches surrounded by Sf1-positive cells (Figure 3C). At higher magnification, the immunofluorescent costaining clearly distinguishes the aberrant cells from the medullary cells (Figure 3D). In the WT adrenal, TH-expressing cells with membranous β-catenin fill the medullary

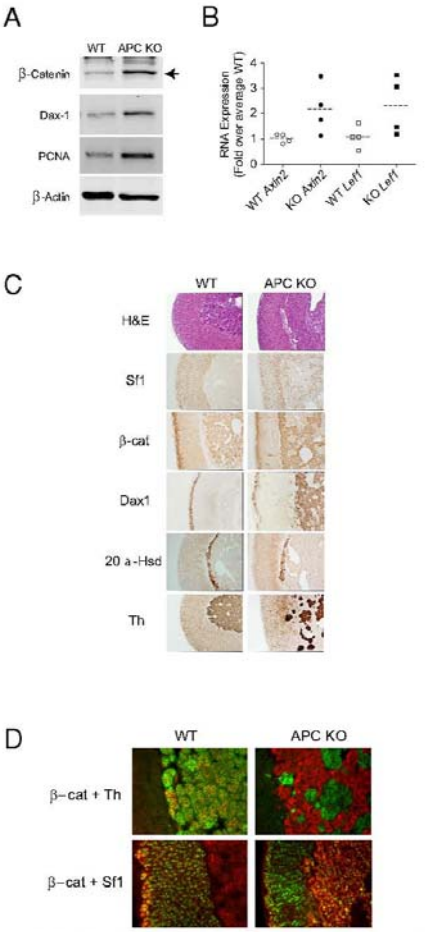

Figure 3. Conditional knock out of *Apc* in mice results in an increase in activated β-catenin and aberrant expression of cortical markers. **A:** Immunoblot analysis of whole adrenal protein lysates from 15-week-old WT (*Cre*$^-$ controls) or APC KO mice. Whole adrenal lysates were prepared from individual mice, and immunoblot analysis was performed using 10 μg protein. Membranes were probed with antibodies against β-catenin, PCNA, and Dax1, with β-actin as a loading control. Blots shown are representative of four replicates (four different mice of each genotype) with similar results. **B:** Analysis of mRNA expression from 15-week-old WT and APC KO mice. Total RNA from whole adrenal glands was evaluated by qPCR for expression of the β-catenin downstream targets *Axin2* and *Lef1* in both WT ($n = 4$) and APC KO mice ($n = 4$). Individual data points represent expression in individual adrenal glands; **dashed lines** represent the mean of all adrenal glands evaluated for a given genotype. The mean WT levels were set equal to 1, and expression was normalized to β-actin. Levels of both *Axin2* and *Lef1* were elevated approximately twofold in APC KO mice ($P = 0.018$ and $P = 0.042$, respectively, one-tailed *t*-test on $\Delta\Delta C_T$). **C:** Histological comparison of adrenal glands from 15-week-old WT or APC KO mice. Tissue sections were subjected to H&E staining or to IHC. Representative sections are shown. **D:** Immunofluorescent costaining with β-catenin (red) and TH (green) or β-catenin (red) and Sf1 (green). Cells staining red with green nuclei are Sf1-expressing cells with cytoplasmic β-catenin, and those with yellow nuclei are Sf1-expressing cells with nuclear β-catenin. Original magnification: ×100 (**C**); ×200 (**D**).

space. In stark contrast, the APC KO adrenal displays an inner region that is invaded with cells expressing cytoplasmic/nuclear β-catenin but not TH. TH-expressing cells of the medulla are distinct and clustered in small islands. The β-catenin-expressing aberrant cells also expressed Sf1, in the presence of either nuclear or cytoplasmic β-catenin (Figure 3D).

Both β-catenin and Dax1 have been implicated in adrenocortical progenitor cell maintenance and are normally expressed only in cells of the subcapsular zone.[8,49,50] In the APC KO mouse adrenal, however, both β-catenin and Dax1 are expressed in the aberrant cells (Figure 3C), suggesting that these cells have a phenotype similar to subcapsular cells.[51–54] Additionally, cells positive for β-catenin immunoreactivity are found sporadically and centripetally throughout the cortex. The X/fetal zone, marked by the expression of 20α-hydroxysteroid dehydrogenase (20α-Hsd), lies at the corticomedullary boundary.[55] In female mice, IHC revealed no difference in the expression pattern of 20α-Hsd, suggesting that the X-zone is not affected (Figure 3C). These data show that knock out of *Apc* in mouse adrenocortical cells results in stabilized active β-catenin and the appearance of aberrant cells primarily in the inner region of the gland.

Conditional Knock-Out of Apc *Leads to Adrenal Hyperplasia and Adenomas*

Because stabilized β-catenin correlates with a poor clinical outcome in ACC patients and because data from APC KO mice reveal that increased β-catenin activity leads to aberrant adrenal cells as early as 15 weeks after birth, it was important to determine whether these APC KO mice would also develop adrenal tumors. To this end, we analyzed adrenal glands from APC KO mice at 6, 15, 30, 45, and >45 weeks of age. As early as 6 weeks, the adrenal glands from APC KO mice began to display aberrant β-catenin staining and cortical hyperplasia identifiable on histological analysis (Figure 4A); however, no adrenocortical tumors were found in mice younger than 30 weeks of age. In some mice, by 45 weeks and later hyperplasia had progressed to the formation of microscopic adenomas, visible only on histological examination (Figure 4A), and macroscopic adenomas visible to the naked eye. Quantitation of this progression is discussed in more detail below.

Adrenocortical Dysplasia in APC KO Mice Is Dependent on β-Catenin Expression

Apc has biological functions independent of Wnt-mediated β-catenin degradation.[56] To confirm that the pheno-

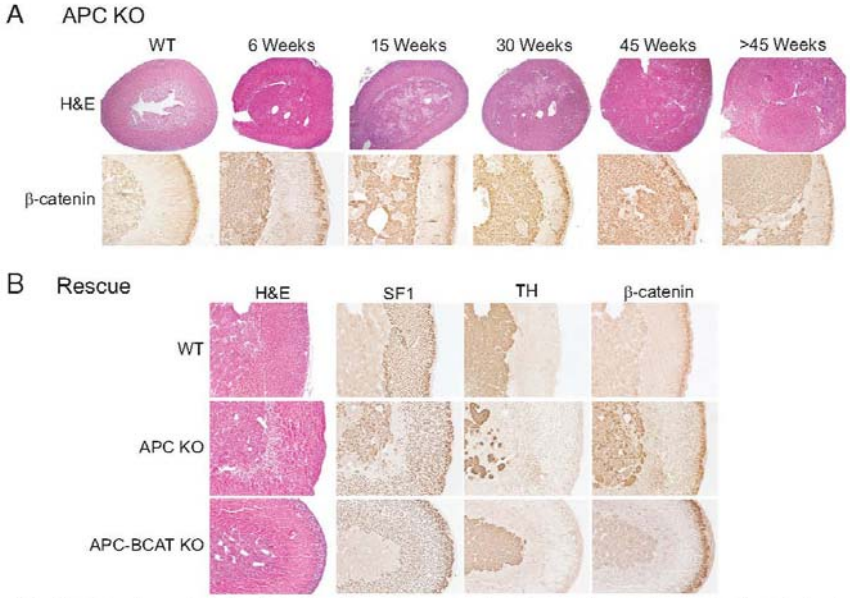

Figure 4. Conditional knock out of *Apc* in mice leads to β-catenin-dependent adrenal hyperplasia and adenomas. **A:** Histological analysis and immunohistochemical staining for β-catenin in adrenal glands from a 30-week-old WT mouse and from APC KO mice at 6, 15, 30, 45, and >45 weeks of age. APC KO mice exhibit adrenal hyperplasia that increases with age and some develop adenomas at later ages. Abnormal β-catenin expression is evident primarily in the inner region of the gland, although a few aberrant cells appear throughout the cortex. **B:** Rescue of APC KO phenotype. Adrenal glands were harvested from 6-week-old WT, APC KO, and APC-BCAT KO mice. H&E staining and IHC for Sf1, TH, and β-catenin were performed. Adrenals from APC-BCAT KO mice display staining characteristics similar to those of WT mice and unlike those of APC KO mice. Original magnification: ×40 (**A**, H&E); ×100 (**A**, β-catenin; **B**).

1026 Heaton et al
AJP September 2012, Vol. 181, No. 3

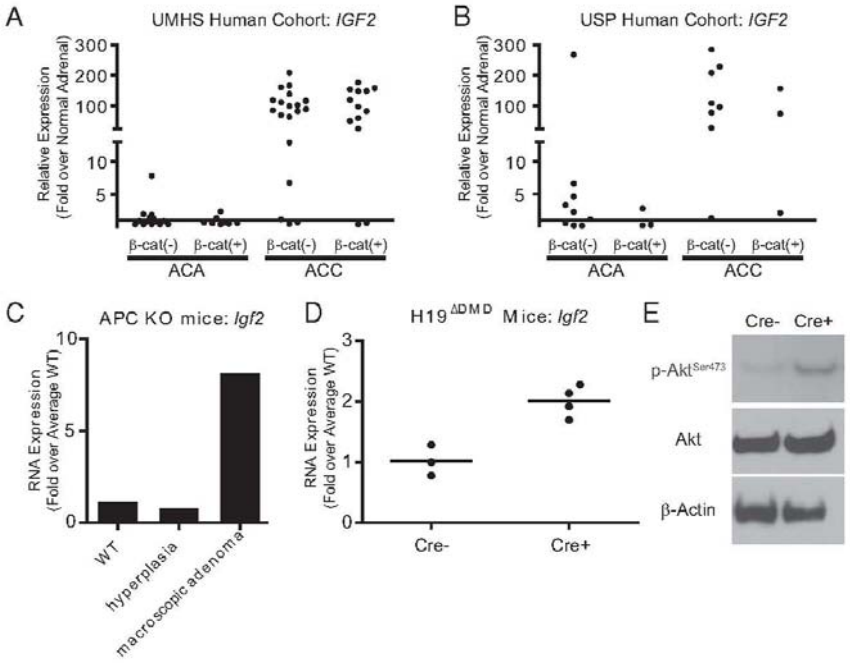

Figure 5. *IGF2* and *Igf2* expression is elevated in human ACCs and in mice with conditional knock out of the *Igf2/H19* DMD. *IGF2* levels were evaluated in human samples from ACA and ACC using microarray data from the UMHS cohort (GEO series GSE33871; individual tumor samples assessed relative to an average of 10 normal samples) (**A**) and by qPCR of individual human samples from the USP cohort (individual tumor samples assessed relative to 61 normal samples) (**B**). IGF2 levels were dramatically elevated in ACCs in both cohorts. No association of β-catenin status with IGF2 levels was detected in either ACAs or ACCs. **C:** qPCR determination of *Igf2* levels in adrenals from one *Cre*⁻ control mouse (WT), one APC KO with hyperplasia, and one APC KO with a large macroscopic adenoma. Igf2 mRNA was elevated dramatically in the macroscopic adenoma. **D:** qPCR determination of *Igf2* levels in *Cre*⁻ control mice ($n = 3$) and in $H19^{\Delta DMD}$ mice (*Cre*⁺; $n = 4$). Igf2 levels were elevated approximately twofold in $H19^{\Delta DMD}$ mice ($P = 0.005$, one-tailed *t*-test on $\Delta\Delta C_T$). **Horizontal bars** represent the mean value of each group. **E:** Whole adrenal gland lysates were analyzed by immunoblotting for phosphorylated Akt at Ser473 and total Akt, with β-actin as a loading control. Elevated levels of p-Akt in $H19^{\Delta DMD}$ (*Cre*⁺) mice, relative to that in *Cre*⁻ mice, indicate activation of Igf2 signaling. Blots shown are representative of four replicates (four different mice of each genotype) with similar results.

type we observed in our mouse model is mediated by activated β-catenin, we generated mice harboring stochastic mutations of both *Apc* and *Ctnnb1* in Sf1-expressing adrenocortical cells (APC-BCAT KO). The breeding scheme is presented in Supplemental Figure S1C (available at *http://ajp.amjpathol.org*). If adrenocortical dysplasia is β-catenin-dependent, loss of *Ctnnb1* would be expected to lead to genetic rescue of the phenotype described in the APC KO mouse. When we examined the adrenal glands from the adult APC-BCAT KO mice, we observed a complete absence of the aberrant cells in the inner space (Figure 4B). Evaluation of Sf1 and TH expression by IHC revealed a clear delineation between the adrenal cortex and the medulla in the APC-BCAT KO mice (Figure 4B). Moreover, cytoplasmic/nuclear β-catenin accumulation was not detected in either the adrenal cortex or the medulla (Figure 4B). These results confirm that loss of β-catenin prevents the formation of the aberrant cells and adrenocortical dysplasia seen in APC KO mice, demonstrating that the phenotype of APC KO mice is mediated by activated β-catenin.

Elevated IGF2 *Expression in Human ACCs and Mouse Tumors*

Alterations in the 11p15.5 locus have been reported in many studies of ACC and, as we and others have reported, *IGF2* is the most highly up-regulated gene observed in human ACC samples.[19,21,26,57,58] Quantitation of the microarray data from the UMHS cohort demonstrated that IGF2 levels were elevated 7- to 200-fold, relative to normal adrenal gland IGF2 levels, in 85% (28/33) of the ACCs (Figures 2 and 5A). In that cohort, only 1 of 22 ACAs (4.5%) exhibited similarly elevated IGF2 levels (7.8-fold greater than normal). Comparison of IGF2 mRNA levels between groups defined by β-catenin status (Bcat⁺ versus Bcat⁻) failed to demonstrate an association between *IGF2* expression and β-catenin staining in

either ACA or ACC. The USP cohort showed a similar pattern; qPCR analysis revealed 9/11 (82%) ACCs tested have *IGF2* levels 25- to 300-fold above normal adrenal gland *IGF2* levels. Interestingly, 1/12 (8%) ACAs exhibited an *IGF2* level 200-fold greater than normal (Figure 5B). Similar to the UMHS cohort, β-catenin status was independent of *IGF2* levels. In light of these data, we examined *Igf2* mRNA levels in the largest macroscopic adrenal adenoma observed in the APC KO mice (Weiss score = 2). This macroscopic adenoma had approximately 10-fold higher *Igf2* expression, compared with a normal (*Cre*$^{-}$/*Apc*$^{lox/+}$) or with an APC KO (*Cre*$^{+}$/*Apc*$^{lox/lox}$) that displayed hyperplasia but no gross tumor formation (Figure 5C).

Loss of Imprinting at the IGF2/H19 Differentially Methylated Domain by Itself Does Not Induce Tumor Formation in Mice

Transactivation of endogenous mouse *Igf2* results in a BWS-like syndrome, and postnatal overexpression of mouse *Igf2* results in adrenocortical hyperplasia.[59–61] In addition, given that most human ACCs and the large macroscopic adenoma from the APC KO mouse displayed elevated *IGF2* and *Igf2* expression, we set out to determine whether *Igf2* overexpression alone could induce adrenal tumor formation, as occasionally occurs in BWS. To test this hypothesis, we used the conditional *Igf2/H19* loss-of-imprinting mouse strain.[33] The original characterization of this mutant strain demonstrated that the DMD is necessary for maternal allele silencing, allowing *Igf2* expression only from the paternal allele.[33] Maternally inherited deletion of the DMD leads to additional expression of *Igf2* from the maternal allele, resulting in approximately twofold greater expression.[33] To characterize the effects of loss of imprinting of the *Igf2/H19* region in the adrenal cortex, we bred female *H19*$^{\kappa DMD/\kappa DMD}$ mice with male *Sf1-Cre* mice to obtain progeny with excision of the maternally inherited DMD stochastically in Sf1-expressing cells (*H19*$^{\Delta DMD}$). A breeding scheme is presented in Supplemental Figure S2A (available at *http://ajp.amjpathol.org*). Analysis by qPCR of mRNA from WT (n = 3) and *H19*$^{\Delta DMD}$ (n = 4) mouse adrenal glands confirmed *Igf2* expression to be twofold greater in *H19*$^{\Delta DMD}$ mice than in control animals (P = 0.005; Figure 5D). Active Igf2 signaling through its membrane-bound receptor (Igf1r) can lead to phosphorylation and thereby activation of Akt, a kinase involved in cell growth and proliferation (among other downstream effects).[18] Immunoblotting of whole adrenal gland lysates from *H19*$^{\Delta DMD}$ mice (n = 5, WT; n = 4, *H19*$^{\Delta DMD}$) demonstrated the expected increase in p-Akt^{Ser473} (Figure 5E). This result, in the absence of an increase in overall Akt levels, confirms elevated Igf2 signaling.

Having established that we could achieve the loss of genetic imprinting, we set out to characterize the effects of *Igf2* overexpression in the adrenal cortex. The histological architecture of adrenal glands from 15-week-old *H19*$^{\Delta DMD}$ mice shows minor differences from littermate controls, as determined by H&E staining (see Supplemental Figure S5 at *http://ajp.amjpathol.org*). We allowed mice to age, and evaluated adrenal gland histology at 30, 45, and >45 weeks with similar results. Furthermore, even at >45 weeks of age the *H19*$^{\Delta DMD}$ mice exhibited no evidence of hyperplasia or tumor formation. These data suggest that loss of imprinting through the *Igf2/H19* DMD is not sufficient for tumor formation.

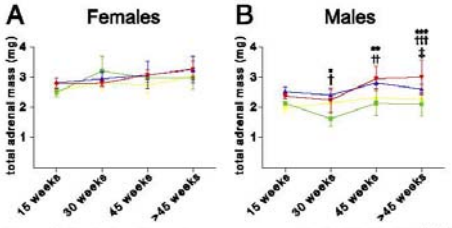

Figure 6. Total adrenal mass increases more rapidly in APC KO-*H19*$^{\Delta DMD}$ mice, compared with APC KO mice. Adrenal glands were harvested from mice of the indicated ages and weighed individually. The sum of the two adrenal gland masses for each mouse was measured and fit to an analysis of variance model with separate means for 32 groups of mice, defined by four age groups (15, 30, 45, and >45 weeks), the two sexes, and four genetic classes: H19^{DDMD} (green), APC KO (blue), APC KO-H19^{DDMD} (red), and control (yellow). Pairs of groups were compared with F tests for pairwise contrasts. Female mice (**A**) exhibited no significant differences; in male mice (**B**), significant differences appeared from 30 weeks of age. Data are expressed as means ± SD. $^{*}P = 5.7 \times 10^{-5}$, $^{**}P = 7.9 \times 10^{-5}$, and $^{***}P = 0.012$ APC KO versus *H19*$^{\Delta DMD}$; $^{\dagger}P = 0.0023$, $^{\dagger\dagger}P = 4.5 \times 10^{-7}$, and $^{\dagger\dagger\dagger}P = 6.7 \times 10^{-8}$ APC KO-*H19*$^{\Delta DMD}$ versus *H19*$^{\Delta DMD}$; and $^{\ddagger}P = 0.040$ APC KO versus APC KO-*H19*$^{\Delta DMD}$.

Loss of Apc *and Overexpression of* Igf2 *in Combination Accelerate Tumor Formation in Mice*

To model the dual-hit phenomenon of *Apc* loss and elevated *Igf2* expression, we crossed the APC KO mice with the *H19*$^{\Delta DMD}$ mice to obtain APC KO-*H19*$^{\Delta DMD}$. The breeding schemes were as detailed under *Materials and Methods* and presented in Supplemental Figure S2B (available at *http://ajp.amjpathol.org*). APC KO-*H19*$^{\Delta DMD}$ mice were evaluated on the basis of total adrenal mass, histology, and tumor formation at 15, 30, 45, and >45 weeks of age and were compared with the APC KO and *H19*$^{\Delta DMD}$ single-mutation mouse models.

For each mouse, the sum of the mass of both adrenal glands was measured, and fit to an analysis of variance model with separate means for 32 groups of mice defined by four age groups (15, 30, 45, and >45 weeks, respectively), the two sexes, and four genetic classes (APC KO, *H19*$^{\Delta DMD}$, APC KO-*H19*$^{\Delta DMD}$, and *Cre*$^{-}$ littermates), and pairwise contrasts were performed. Two adrenal glands displayed extraordinarily large tumors (one male APC KO and one female APC KO-*H19*$^{\Delta DMD}$ mouse). Adrenal masses of each mouse, including these two outliers, are presented in Supplemental Figure S6 (available at *http://ajp.amjpathol.org*). While keeping these exceptional tumors in mind, we examined differences in the adrenal mass data even when these samples were excluded. In female mice, adrenal mass did not significantly increase between 15 and >45 weeks of age and did not differ between mouse models (Figure 6A). In males, *H19*$^{\Delta DMD}$

1028 Heaton et al
AJP September 2012, Vol. 181, No. 3

Table 5. Ki-67 Staining in Mouse Models of Adrenal Tumors

Mouse model*	Tumors with given percentage of Ki-67⁺ cells (no.)				Total adrenals evaluated
	<1%	1%–5%	5%–10%	10–20%	
Control (*Cre*⁻)	4	2	0	0	6
H19$^{\Delta DMD}$	6	2	0	0	8
APC KO	5	6	3	1	15
APC KO-*H19*$^{\Delta DMD}$†	0	10	2	2	14

*Mantel-Haenszel chi-square analysis of linear association between all models: $P = 0.0009$.
†Comparison of APC KO and APC KO-*H19*$^{\Delta DMD}$ by Mantel-Haenszel chi-square: $P = 0.18$.

mice did not differ significantly from *Cre*⁻ controls; however, in male APC KO and APC KO-*H19*$^{\Delta DMD}$ mice the adrenal masses increased between 15 and >45 weeks of age (Figure 6B). Total adrenal masses of male APC KO mice were larger, relative to those of *H19*$^{\Delta DMD}$ male mice, by 30 weeks ($P = 5.7 \times 10^{-5}$) and remained larger at 45 weeks ($P = 7.8 \times 10^{-5}$) and beyond 45 weeks ($P = 0.012$). In male APC KO-*H19*$^{\Delta DMD}$ mice, total adrenal mass was significantly greater than for *H19*$^{\Delta DMD}$ mice by 30 weeks ($P = 0.002$) and remained greater at 45 weeks ($P = 4.45 \times 10^{-7}$) and beyond 45 weeks ($P = 6.7 \times 10^{-8}$). In addition, the male APC KO-*H19*$^{\Delta DMD}$ mice exhibited significantly larger total adrenal masses than the APC KO male mice at >45 weeks of age ($P = 0.04$; Figure 6B). In summary, statistically significant increases in total adrenal masses were observed in male mice with the genetic loss of both *Apc* and the *Igf2/H19* DMD region.

To supplement the adrenal mass data, we measured cell proliferation in adrenals from >45-week-old mice. Most adrenals from *H19*$^{\Delta DMD}$ and control mice displayed a basal level of proliferation (<1% of cells per adrenal) (Table 5). All adrenals from APC KO-*H19*$^{\Delta DMD}$ mice displayed an increased number of proliferating cells, compared with control adrenals, whereas 67% of APC KO mice had adrenals with Ki-67 staining in >1% of cells. Furthermore, adrenals from multiple APC KO and APC KO-*H19*$^{\Delta DMD}$ mice presented with accelerated organ growth (>5% of Ki-67-positive cells per adrenal; $P = 0.0009$ Mantel-Haenszel χ^2 test of linear association between all models; Table 5). However, the difference in Ki-67 staining between APC KO and APC KO-*H19*$^{\Delta DMD}$ mice did not reach statistical significance ($P = 0.18$).

As adrenal glands were harvested, it became apparent that adrenal tumors were present in the older APC KO and APC KO-*H19*$^{\Delta DMD}$ mice. Furthermore, in approximately 40% (4 of 10) of mice with tumors, both adrenals were visibly enlarged. Therefore, a single pathologist not directly involved in the animal studies (T.J.G.) did a blind-study of sections from each of these adrenal glands and classified them according to guidelines similar to those used for humans (Figure 7, A–C). The histology of the adrenal gland was classified as normal, hyperplastic, microscopic adenoma, macroscopic adenoma, or carcinoma (tumors with mitotic figures). By these criteria, *H19*$^{\Delta DMD}$ mice displayed normal adrenal glands at all ages examined (Table 6), as did *Cre*⁻ controls (data not shown). All adrenal glands from APC KO mice evaluated at 15 weeks were hyperplastic, and a shift toward microscopic adenomas was detected by 45 weeks, although adrenals lacking histological changes were still found (Figure 8A and Table 6). Macroscopic adenomas were not detected in APC KO mice until after 45 weeks of age, and no carcinomas were detected. Using the Mantel-Haenszel χ^2 test of linear association, we found significantly worse histological findings for APC KO mice, compared with *H19*$^{\Delta DMD}$ mice ($P = 0.004$, two-sided test). Like the APC KO mice, all APC KO-*H19*$^{\Delta DMD}$ mice displayed adrenocortical hyperplasia by 15 weeks of age. In contrast, at 45 weeks of age, microscopic and/or macroscopic adenomas were present in adrenal glands from 33.3% (4 of 12) of APC KO-*H19*$^{\Delta DMD}$ mice, with a single carcinoma evident after 45 weeks (Figure 8B and Table 6). APC KO-*H19*$^{\Delta DMD}$ mice also fared worse, compared with *H19*$^{\Delta DMD}$ mice ($P = 0.0005$, χ^2 test of linear association); however, statistical significance between tumor formation in APC KO and APC KO-*H19*$^{\Delta DMD}$ mice reached only a value of $P = 0.047$, which may reflect too small a sample.

Under Weiss parameters, a single macroscopic adenoma from an APC KO mouse was scored as high as 2, consistent with a benign lesion, whereas a tumor from

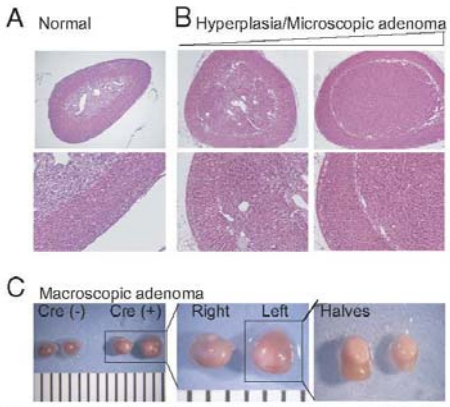

Figure 7. Combined loss of *Apc* and loss of imprinting at the DMD of the *Igf2/H19* region results in tumor formation in mice. Images (H&E) shown are representative of normal adrenal glands from a 45-week-old normal mouse (**A**) and a 60-week-old APC KO mouse demonstrating hyperplasia to adenoma formation (**B**). **C:** Macroscopic adenomas were also found in APC KO and APC KO-*H19*$^{\Delta DMD}$ mice. Gross anatomy of adrenal glands from 45-week-old WT (*Cre*⁻) and APC KO-*H19*$^{\Delta DMD}$ (*Cre*⁺) mice are shown. For scale (**C**), black lines are spaced 1 mm apart. Original magnification: ×40 (**A, upper row**); ×100 (**A, lower row**).

Table 6. Prevalence of Hyperplasia and Tumors in Mouse Models

Age, sample size, and findings	*H19*$^{\Delta DMD}$ [no. (%)]	APC KO [no. (%)]	APC KO-*H19*$^{\Delta DMD}$ [no. (%)]
15 weeks			
Total examined	3	10	7
Normal	3 (100)	0	0
Hyperplasia	0	10 (100)	7 (100)
Microscopic adenoma	0	0	0
Macroscopic adenoma	0	0	0
Carcinoma	0	0	0
30 weeks			
Total examined	3	8	9
Normal	3 (100)	0	0
Hyperplasia	0	8 (100)	9 (100)
Microscopic adenoma	0	0	0
Macroscopic adenoma	0	0	0
Carcinoma	0	0	0
45 weeks			
Total examined	6	6	12
Normal	6 (100)	0	1 (8.3)
Hyperplasia	0	5 (83.3)	7 (58.3)
Microscopic adenoma	0	1 (16.7)	1 (8.3)
Macroscopic adenoma	0	0	3 (25)
Carcinoma	0	0	0
>45 Weeks			
Total examined	8	15	14
Normal	8 (100)	3 (20)	0
Hyperplasia	0	8 (53.3)	8 (57.1)
Microscopic adenoma	0	2 (13.3)	1 (7.1)
Macroscopic adenoma	0	2 (13.3)	4 (28.6)
Carcinoma	0	0	1 (7.1)

one APC KO-*H19*$^{\Delta DMD}$ mouse received a score of 3, indicative of carcinoma (Figure 8, C and D). Given our human data and the qPCR data from APC KO mice, we measured the β-catenin activity and *Igf2* mRNA expression levels in these two tumors. Both tumors displayed elevated β-catenin signaling, including up-regulation of the downstream target gene *Axin2* (Figure 3B). Compared with adrenals from control (*Cre*$^-$) mice, the Weiss 2 tumor from an APC KO mouse showed dramatically increased *Igf2* mRNA levels (Figure 5C). Surprisingly, *Igf2* mRNA expression in the Weiss 3 tumor harvested from an APC KO-*H19*$^{\Delta DMD}$ was actually decreased, compared with *Cre*$^-$ controls (data not shown). This unexplained result may indicate that as yet unidentified additional mutations or alterations in gene regulation are involved in this unique tumor. Nevertheless, in total, our data indicate that the combination of activated β-catenin and loss of imprinting of the *Igf2/H19* locus (loss of *Apc* and the *Igf2/H19* DMD) shifts the tumor spectrum in the adrenal cortex to earlier and more aggressive neoplasia.

Discussion

Adrenocortical carcinoma is an aggressive and often lethal disease, largely because it typically escapes diagnosis until it has already progressed to a late stage and because its inherent chemoresistance renders most cytotoxic therapies ineffective. The relative rarity of ACC hinders efforts to understand its etiology; few clinical samples are available for laboratory studies, and ACC cell lines are notoriously difficult to establish. These facts provide impetus for the generation of better mouse models of ACC, to further understanding of underlying mechanisms and to develop effective targeted therapies. In the present study, we modeled adrenocortical carcinoma through stabilization of β-catenin (via loss of *Apc*) and elevation of *Igf2* levels (via loss of *Igf2/H19* DMD) in mice, providing a tool to study the contribution of multiple oncogenic mutations to ACC development.

Although adrenocortical tumors may manifest in the context of a familial cancer syndrome, such as FAP or BWS, the majority of ACCs arise sporadically.[62,63] Approximately 13% of FAP patients, characterized by mutations in *APC* and elevated Wnt/β-catenin signaling, develop adrenocortical tumors; however, these tumors rarely progress to ACC.[64–66] Similarly, BWS patients, with genetic mutations in the 11p15.5 locus and a resultant increase in *IGF2* expression, develop adrenocortical hyperplasia but rarely ACC, which accounts for only 7% of the malignancies found in this syndrome.[6] In contrast, in sporadic ACC, *IGF2* is up-regulated in 80% to 90% of cases but is increased in only approximately 5% of ACAs.[19–21,23,47,67] Despite anecdotal clinical reports, it remains unclear how frequently carcinomas of the adrenal cortex arise from pre-existing benign neoplasms.[40] Recent molecular and clinical studies, however, increasingly support a multistep model whereby normal adrenal glands become hyperplastic and progress to ACC.[68,69] Differences in size between ACA and ACC tumors and the presence of aggressive ACCs embedded within ACA tissue also support a multistep progression,[70–72] consistent with our understanding of most carcinoma types.

Previous studies of large human cohorts have revealed that the WNT/β-catenin signaling pathway is up-regu-

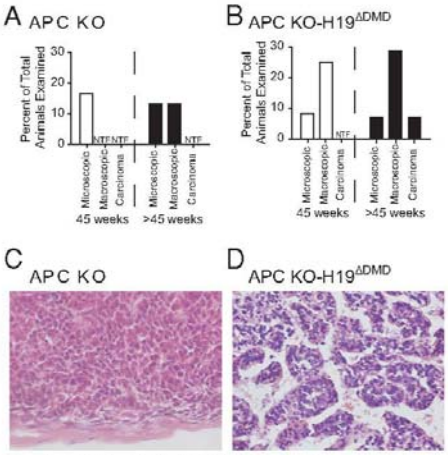

Figure 8. APC KO and APC KO-*H19*$^{\Delta DMD}$ mice develop tumors of increased severity. **A** and **B:** Tumor types present in APC KO mice and APC KO-*H15*$^{\Delta DMD}$ mice at 45 and >45 weeks of age. **C:** Adrenal (H&E) of a 48-week-old APC KO mouse. The APC KO mice exhibit some microscopic and macroscopic adenomas but no tumors with a Weiss score of >2. **D:** Adrenal (H&E) of a 55-week-old APC KO-*H19*$^{\Delta DMD}$ mouse with adrenocortical carcinoma. H&E staining was performed on adrenal glands harvested from mice at 15, 30, 45, and >45 weeks of age. H&E-stained sections of all available adrenal glands from WT (*Cre*$^{-}$ controls), *H19*$^{\Delta DMD}$, APC KO, and APC KO-*H19*$^{\Delta DMD}$ mice were evaluated by a single pathologist (T.J.G.) and categorized as normal or as having hyperplasia, microscopic adenoma, macroscopic adenoma, or carcinoma. Representative images are shown in Figure 7, and the data are summarized in Table 6. Original magnification, ×200. NTF, no tumors found.

lated in many adrenocortical tumors.[9,12,38] The combined UMHS and USP data in the present study revealed exon 3 mutations in 21.7% (10 of 46 tested) of ACAs and 22.6% (7 of 31 tested) of ACCs, similar to previously reported frequency of *CTNNB1* mutations in ACAs (27%) and ACCs (16% to 31%).[9,12] A missense mutation in one of the phosphorylation sites, codon 45 of exon 3, was the most frequent genetic alteration of *CTNNB1*. *CTNNB1* mutations have been correlated with abnormal β-catenin localization by classical IHC, and as many as 39% of ACAs and 77% of ACCs have abnormal cytoplasmic and nuclear accumulation of β-catenin.[9–12,37] The present study revealed that abnormal cytoplasmic or nuclear β-catenin staining was observed in 24.1% of the adenomas and 30% of the carcinomas. As expected, most tumors with *CTNNB1* mutations also had abnormal β-catenin staining. Interestingly, four ACA samples with mutations did not exhibit obvious abnormal staining, an observation consistent with the array results discussed below. Nuclear staining is not always accompanied by *CTNNB1* mutations, indicating that other mutations not examined here may also contribute to tumorigenesis.

Consistent with previous reports, we observed that abnormal or nuclear β-catenin accumulation in ACC is associated with a dismal prognosis.[12,37] In the present study, however, when we combined stage and grade with β-catenin status to evaluate prognosis, we found that β-catenin status does not improve predictive power. This is not surprising, given that abnormal β-catenin is prevalent in high-grade ACC. Thus, measuring cell proliferation directly can capture much of the influence of β-catenin on survival, as well as increases in proliferation due to some other mutations, and might therefore be a better predictor of outcome than β-catenin status alone.[39] In addition, we attempted to correlate β-catenin status with tumor functionality. Significantly, in the UMHS cohort, ACAs with abnormal β-catenin are less likely to be hormone secreting (37.5%; 3 of 8 tested), whereas in ACC with abnormal β-catenin status are more likely to be hormone secreting (92% or 11 of 12 samples). Similar results were not found for the USP cohort. More studies are required to determine the relationships among β-catenin, functionality, and malignancy.

Using our published array data, we compared gene expression in adrenocortical tumors with membranous β-catenin staining with the gene expression of adrenocortical tumors with cytoplasmic/nuclear β-catenin staining. This approach revealed that the presence of abnormal β-catenin staining in ACC (and not so evident in ACA) corresponded to differential expression of a significant number of genes. ACCs with nuclear or cytoplasmic β-catenin staining had increased transcripts for genes involved in cell division, p53 function, and Wnt signaling, consistent with the finding here and elsewhere[12,39] that Bcat^{+} ACCs have a higher mitotic rate and may confer an advantage for growth in these tumors. The genes that had increased expression in Bcat^{+} ACC contained an abundance of TCF/LEF transcription factor binding sites in their promoters, suggesting that nuclear β-catenin is stabilized, transcriptionally active, and contributing to tumorigenesis. However, our array data demonstrate that WNT pathway activation has transcriptionally distinct consequences in ACA and ACC, suggesting that WNT activation in benign and malignant settings is not functionally equivalent. It is possible that this reflects differences in their genetic milieu, such as the dramatically up-regulated expression of *IGF2* observed in most human ACCs but not ACAs. Alternatively, it is possible that β-catenin mutation in ACA is subclonal, manifesting as nuclear β-catenin in only a small percentage of cells, which is consistent with our observation that nuclear β-catenin immunoreactivity is less intense in these tumors and present in scattered isolated cells (personal observation, T.J.G.).

In a separate study, Berthon et al[40] found that constitutively active β-catenin can act as an adrenocortical oncogene to induce adrenal hyperplasia and tumor formation. In their mouse model, exon 3 was mutated in cells in which *Ark1b7* is expressed (in the zona fasciculata) but not in cells in which β-catenin is normally expressed (in the subcapsular region, including the adrenocortical stem/progenitor cells and zona glomerulosa), making the physiological interpretation difficult. In the Berthon et al[40] study, although samples from mice up to 10 months of age displayed abnormalities in adrenal gland architecture, the adenomas present were graded with a Weiss score of ≤2. However, after 17 months of age (~68 weeks), adrenal glands from 2 of 17 animals analyzed

were thought to have carcinoma-like characteristics.[40] In the present study, we have attempted to demonstrate the importance of β-catenin stabilization in adrenal tumorigenesis through the loss of *Apc* in Sf1-expressing cells, including those cells in which β-catenin is normally expressed. In our model, we detected hyperplasia that progressed to microscopic adenomas and macroscopic adenomas as early as 15 weeks of age. Loss of *Apc* led to the biochemical activation of β-catenin and the presence of Sf1-positive, β-catenin-positive cells primarily in the inner region of the gland. Because loss of *Apc* might be predicted to lead to other effects unrelated to β-catenin, we attempted to rescue the APC KO phenotype by deleting *Ctnnb1*. Loss of both *Ctnnb1* and *Apc* led to formation of adrenal glands that resembled WT glands, confirming that tumor formation was dependent on stabilization of β-catenin.

Having established a functional model of adrenocortical tumorigenesis, we wanted to explore the combinatorial effect of two mutations known to participate in this process. *IGF2* expression is dramatically elevated in most human ACCs. We therefore chose to model the combined loss of *Apc* and up-regulation of *Igf2*. The *H19*$^{\Delta DMD}$ model led to an approximate twofold increase in Igf2 levels and activation of Igf signaling. This is in accord with expression of *Igf2* from both maternal and paternal alleles and the modest two- to threefold increase in most human tumors displaying loss of imprinting, but less than seen in most patients with ACC.[73] Consistent with reports from previous models of *Igf2* overexpression,[60,61,74] we did not observe tumors in aged *H19*$^{\Delta DMD}$ mice.

Our main objective was to determine how this loss of imprinting could cooperate with loss of *Apc* to contribute to carcinogenesis. Interaction between Apc and Igf2 in tumor formation is supported by mouse modeling studies of intestinal tumorigenesis in which *Min* mice (harboring a mutation in *Apc* and a mouse model for FAP) were crossed with mice exhibiting a loss of imprinting at the *Igf2/H19* DMD. Compared with *Min* mice, mice harboring both mutations exhibited more intestinal adenomas (2.2-fold increase in tumor number) of larger size (2.5-fold increase in tumor surface area).[75] In our mouse models, combined loss of *Apc* and loss of imprinting at the *Igf2* locus resulted in increased adrenal masses and earlier onset of tumor formation. The explanation for the difference in effects of these mutations on adrenal masses of males versus females is unclear, although sex differences in adrenal development as well as hormonal milieu may contribute. As in APC KO mice, hyperplasia in APC KO-*H19*$^{\Delta DMD}$ mice was detected as early as 15 weeks of age. In contrast to APC KO mice, however, both microscopic and macroscopic adenomas were present in APC KO-*H19*$^{\Delta DMD}$ by 45 weeks, and one carcinoma was found after 45 weeks (at 56 weeks of age).

We were somewhat surprised that the percentage of carcinomas in our model was not higher. We chose the model of sporadic loss of *Apc* and the *Igf2/H19* DMD region in adrenocortical cells, because it is a more accurate representation of tumor progression in humans. Our results could be due in part to the use of the *Sf1-Cre* stochastic driver, which results in recombination in only a subset of adrenocortical cells and potentially at different times in Sf1-expressing cells. In addition, the low penetrance of ACC in patients with germline mutations in the *APC* gene in FAP and loss of imprinting in the *IGF2* locus in BWS indicates that additional mutations contribute to the ultimate manifestation of cancer.[6] Indeed, it has been proposed that human ACCs may harbor as many as 30 mutations or genetic aberrations.[6] The largest tumor found in the APC KO mice was graded Weiss 2 and had elevated β-catenin signaling and distinctly elevated *Igf2* expression, whereas the unique Weiss 3 tumor from the APC KO-*H19*$^{\Delta DMD}$ mouse had elevated β-catenin and Wnt signaling but decreased *Igf2* expression. This could suggest that the enhanced stability of β-catenin (or some other mutated gene product) may preclude expression from the floxed maternal *Igf2/H19* gene locus.

Elimination of the DMD region in the presence of stabilized β-catenin may have unintended consequences on the expression of other transcripts in this complex locus, including *H19*, *Cdkn1c*, and miR-483. Of these transcripts, miR-483 has been shown to be highly expressed in ACC.[76] Indeed, recent studies have shown that β-catenin can transcriptionally activate miR-483 expression separate from *Igf2*[77,78]. A few human hepatocarcinomas and colorectal cancer samples have displayed elevated miR-483 levels associated with decreased *Igf2* expression.[77] Nevertheless, it remains clear that mice with stabilized β-catenin and loss of imprinting at the *Igf2/H19* locus develop more tumors at an earlier age. Additional studies are required to determine the precise mechanism by which transcripts from the *Igf2/H19* locus, the expression of *Igf2*, and stabilization of β-catenin interact to accelerate tumor formation.

In summary, we have integrated human clinicopathologic and DNA microarray data with mouse models to show that, although abnormal activation of either the WNT or the IGF2 pathway is not sufficient to drive the development of carcinomas, the combined dysregulation of both is a major contributor to ACC. These results provide a model in which dysregulation of one pathway may result in adrenal hyperplasia, but accumulation of a second or multiple alterations is necessary for tumorigenesis. Further studies will be required to uncover the additional genetic and epigenetic events that contribute to this highly aggressive and deadly disease.

Acknowledgments

We thank Drs. Keith Parker for the *Sf1-Cre* mice, Bart Williams for the *Apc*$^{fl/fl}$ mice, Marisa Bartolomei for the *H19*$^{lx/DMDlxDMD}$ mice, Yacob Weinstein for the 20a-Hsd antibody, and Enzo Lalli and Ken Morohashi for the Dax1 antibody.

References

1. Fassnacht M, Allolio B: Epidemiology of adrenocortical carcinoma. Adrenocortical Carcinoma: Basic Science and Clinical Concepts. Edited by Hammer GD, Else T. New York: Springer, 2011, pp 23–30

2. Bilimoria KY, Shen WT, Elaraj D, Bentrem DJ, Winchester DJ, Kebebew E, Sturgeon C: Adrenocortical carcinoma in the United States: treatment utilization and prognostic factors. Cancer 2008, 113:3130–3136
3. Kirschner LS: Emerging treatment strategies for adrenocortical carcinoma: a new hope. J Clin Endocrinol Metab 2006, 91:14–21
4. Libé R, Fratticci A, Bertherat J: Adrenocortical cancer: pathophysiology and clinical management. Endocr Relat Cancer 2007, 14:13–28
5. Bertherat J, Bertagna X: Pathogenesis of adrenocortical cancer. Best Pract Res Clin Endocrinol Metab 2009, 23:261–271
6. Else T: Overview of genetic syndromes associated with adrenocortical cancer. Adrenocortical Carcinoma: Basic Science and Clinical Concepts. Edited by GD Hammer, T Else. New York: Springer, 2011, pp 153–172
7. Gaujoux S, Tissier F, Bertherat J: WNT/β-catenin signaling in adrenocortical carcinoma. Adrenocortical Carcinoma: Basic Science and Clinical Concepts. Edited by GD Hammer, T Else. New York: Springer, 2011, pp 263–282
8. Kim AC, Reuter AL, Zubair M, Else T, Serecky K, Bingham NC, Lavery GG, Parker KL, Hammer GD: Targeted disruption of beta-catenin in Sf1-expressing cells impairs development and maintenance of the adrenal cortex. Development 2008, 135:2593–2602
9. Tissier F, Cavard C, Groussin L, Perlemoine K, Fumey G, Hagneré AM, René-Corail F, Jullian E, Gicquel C, Bertagna X, Vacher-Lavenu MC, Perret C, Bertherat J: Mutations of beta-catenin in adrenocortical tumors: activation of the Wnt signaling pathway is a frequent event in both benign and malignant adrenocortical tumors. Cancer Res 2005, 65:7622–7627
10. Tadjine M, Lampron A, Ouadi L, Horvath A, Stratakis CA, Bourdeau I: Detection of somatic beta-catenin mutations in primary pigmented nodular adrenocortical disease (PPNAD). Clin Endocrinol (Oxf) 2008, 69:367–373
11. Tadjine M, Lampron A, Ouadi L, Bourdeau I: Frequent mutations of beta-catenin gene in sporadic secreting adrenocortical adenomas. Clin Endocrinol (Oxf) 2008, 68:264–270
12. Gaujoux S, Grabar S, Fassnacht M, Ragazzon B, Launay P, Libé R, Chokri I, Audebourg A, Royer B, Sbiera S, Vacher-Lavenu MC, Dousset B, Bertagna X, Allolio B, Bertherat J, Tissier F: beta-catenin activation is associated with specific clinical and pathologic characteristics and a poor outcome in adrenocortical carcinoma. Clin Cancer Res 2011, 17:328–336
13. Yost C, Torres M, Miller JR, Huang E, Kimelman D, Moon RT: The axis-inducing activity, stability, and subcellular distribution of beta-catenin is regulated in Xenopus embryos by glycogen synthase kinase 3. Genes Dev 1996, 10:1443–1454
14. Behrens J, Lustig B: The Wnt connection to tumorigenesis. Int J Dev Biol 2004, 48:477–487
15. Klaus A, Birchmeier W: Wnt signalling and its impact on development and cancer. Nat Rev Cancer 2008, 8:387–398
16. Bartholdi D, Krajewska-Walasek M, Ounap K, Gaspar H, Chrzanowska KH, Ilyana H, Kayserili H, Lurie IW, Schinzel A, Baumer A: Epigenetic mutations of the imprinted IGF2-H19 domain in Silver-Russell syndrome (SRS): results from a large cohort of patients with SRS and SRS-like phenotypes. J Med Genet 2009, 46:192–197
17. DeBaun M, Horst J: Beckwith-Wiedemann syndrome. Adrenocortical Carcinoma: Basic Science and Clinical Concepts. Edited by GD Hammer, T Else. New York: Springer, 2011, pp 227–234
18. Fottner C, Niederle I, Weber MM: The insulin-like growth factor system in adrenocortical growth control and carcinogenesis. Adrenocortical Carcinoma: Basic Science and Clinical Concepts. Edited by GD Hammer, T Else. New York: Springer, 2011, pp 235–262
19. Giordano TJ, Kuick R, Else T, Gauger PG, Vinco M, Bauersfeld J, Sanders D, Thomas DG, Doherty G, Hammer G: Molecular classification and prognostication of adrenocortical tumors by transcriptome profiling. Clin Cancer Res 2009, 15:668–676
20. de Fraipont F, El Atifi M, Cherradi N, Le Moigne G, Defaye G, Houlgatte R, Bertherat J, Bertagna X, Plouin PF, Baudin E, Berger F, Gicquel C, Chabre O, Feige JJ: Gene expression profiling of human adrenocortical tumors using complementary deoxyribonucleic acid microarrays identifies several candidate genes as markers of malignancy. J Clin Endocrinol Metab 2005, 90:1819–1829
21. Gicquel C, Bertagna X, Gaston V, Coste J, Louvel A, Baudin E, Bertherat J, Chapuis Y, Duclos JM, Schlumberger M, Plouin PF, Luton JP, Le Bouc Y: Molecular markers and long-term recurrences in a large cohort of patients with sporadic adrenocortical tumors. Cancer Res 2001, 61:6762–6767
22. Velázquez-Fernández D, Laurell C, Geli J, Höög A, Odeberg J, Kjellman M, Lundeberg J, Hamberger B, Nilsson P, Backdahl M: Expression profiling of adrenocortical neoplasms suggests a molecular signature of malignancy. Surgery 2005, 138:1087–1094
23. Giordano TJ, Thomas DG, Kuick R, Lizyness M, Misek DE, Smith AL, Sanders D, Aljundi RT, Gauger PG, Thompson NW, Taylor JM, Hanash SM: Distinct transcriptional profiles of adrenocortical tumors uncovered by DNA microarray analysis. Am J Pathol 2003, 162:521–531
24. Weiss DW: Tumor origin, progression, immunogenicity, and immunotherapy. Transplant Proc 1984, 16:528–533
25. Weiss DW: Reflections on tumor origin, immunogenicity, and immunotherapy. Cancer Immunol Immunother 1984, 18:1–4
26. Almeida MQ, Fragoso MC, Lotfi CF, Santos MG, Nishi MY, Costa MH, Lerario AM, Maciel CC, Mattos GE, Jorge AA, Mendonca BB, Latronico AC: Expression of insulin-like growth factor-II and its receptor in pediatric and adult adrenocortical tumors. J Clin Endocrinol Metab 2008, 93:3524–3531
27. Barrett T, Troup DB, Wilhite SE, Ledoux P, Rudnev D, Evangelista C, Kim IF, Soboleva A, Tomashevsky M, Edgar R: NCBI GEO: mining tens of millions of expression profiles–database and tools update. Nucleic Acids Res 2007, 35(Database issue):D760–D765
28. Almeida MQ, Soares IC, Ribeiro TC, Fragoso MC, Marins LV, Wakamatsu A, Ressio RA, Nishi MY, Jorge AA, Lerario AM, Alves VA, Mendonca BB, Latronico AC: Steroidogenic factor 1 overexpression and gene amplification are more frequent in adrenocortical tumors from children than from adults. J Clin Endocrinol Metab 2010, 95:1458–1462
29. Hayes MJ, Thomas D, Emmons A, Giordano TJ, Kleer CG: Genetic changes of Wnt pathway genes are common events in metaplastic carcinomas of the breast. Clin Cancer Res 2008, 14:4038–4044
30. Bingham NC, Verma-Kurvari S, Parada LF, Parker KL: Development of a steroidogenic factor 1/Cre transgenic mouse line. Genesis 2006, 44:419–424
31. Shibata H, Toyama K, Shioya H, Ito M, Hirota M, Hasegawa S, Matsumoto H, Takano H, Akiyama T, Toyoshima K, Kanamaru R, Kanegae Y, Saito I, Nakamura Y, Shiba K, Noda T: Rapid colorectal adenoma formation initiated by conditional targeting of the Apc gene. Science 1997, 278:120–123
32. Brault V, Moore R, Kutsch S, Ishibashi M, Rowitch DH, McMahon AP, Sommer L, Boussadia O, Kemler R: Inactivation of the beta-catenin gene by Wnt1-Cre-mediated deletion results in dramatic brain malformation and failure of craniofacial development. Development 2001, 128:1253–1264
33. Thorvaldsen JL, Fedoriw AM, Nguyen S, Bartolomei MS: Developmental profile of H19 differentially methylated domain (DMD) deletion alleles reveals multiple roles of the DMD in regulating allelic expression and DNA methylation at the imprinted H19/Igf2 locus. Mol Cell Biol 2006, 26:1245–1258
34. Looyenga BD, Hammer GD: Genetic removal of Smad3 from inhibin-null mice attenuates tumor progression by uncoupling extracellular mitogenic signals from the cell cycle machinery. Mol Endocrinol 2007, 21:2440–2457
35. Kawabe K, Shikayama T, Tsuboi H, Oka S, Oba K, Yanase T, Nawata H, Morohashi K: Dax-1 as one of the target genes of Ad4BP/SF-1. Mol Endocrinol 1999, 13:1267–1284
36. Bookout AL, Cummins CL, Mangelsdorf DJ, Pesola JM, Kramer MF: High-throughput real-time quantitative reverse transcription PCR. Curr Protoc Mol Biol 2006, Chapter 15:Unit 15.8
37. Bonnet S, Gaujoux S, Launay P, Baudry C, Chokri I, Ragazzon B, Libé R, René-Corail F, Audebourg A, Vacher-Lavenu MC, Groussin L, Bertagna X, Dousset B, Bertherat J, Tissier F: Wnt/beta-catenin pathway activation in adrenocortical adenomas is frequently due to somatic CTNNB1-activating mutations, which are associated with larger and nonsecreting tumors: a study in cortisol-secreting and -nonsecreting tumors. J Clin Endocrinol Metab 2011, 96:E419–E426
38. Masi G, Lavezzo E, Iacobone M, Favia G, Palù G, Barzon L: Investigation of BRAF and CTNNB1 activating mutations in adrenocortical tumors. J Endocrinol Invest 2009, 32:597–600
39. Giordano TJ: The argument for mitotic rate-based grading for the prognostication of adrenocortical carcinoma. Am J Surg Pathol 2011, 35:471–473

40. Berthon A, Sahut-Barnola I, Lambert-Langlais S, de Joussineau C, Damon-Soubeyrand C, Louiset E, Taketo MM, Tissier F, Bertherat J, Lefrançois-Martinez AM, Martinez A, Val P: Constitutive beta-catenin activation induces adrenal hyperplasia and promotes adrenal cancer development. Hum Mol Genet 2010, 19:1561–1576
41. Boulkroun S, Samson-Couterie B, Golib-Dzib JF, Amar L, Plouin PF, Sibony M, Lefebvre H, Louiset E, Jeunemaitre X, Meatchi T, Benecke A, Lalli E, Zennaro MC: Aldosterone-producing adenoma formation in the adrenal cortex involves expression of stem/progenitor cell markers. Endocrinology 2011, 152:4753–4763
42. Allolio B, Fassnacht M: Clinical presentation and initial diagnosis. Adrenocortical Carcinoma: Basic Science and Clinical Concepts. Edited by GD Hammer, T Else. New York: Springer, 2011, pp 31–48
43. Purcell R, Childs M, Maibach R, Miles C, Turner C, Zimmermann A, Sullivan M: HGF/c-Met related activation of beta-catenin in hepatoblastoma. J Exp Clin Cancer Res 2011, 30:96
44. Previdi S, Maroni P, Matteucci E, Broggini M, Bendinelli P, Desiderio MA: Interaction between human-breast cancer metastasis and bone microenvironment through activated hepatocyte growth factor/Met and beta-catenin/Wnt pathways. Eur J Cancer 2010, 46:1679–1691
45. Anderson MR, Harrison R, Atherfold PA, Campbell MJ, Damton SJ, Obszynska J, Jankowski JA: Met receptor signaling: a key effector in esophageal adenocarcinoma. Clin Cancer Res 2006, 12:5936–5943
46. Doghman M, Arhatte M, Thibout H, Rodrigues G, De Moura J, Grosso S, West AN, Laurent M, Mas JC, Bongain A, Zambetti GP, Figueiredo BC, Auberger P, Martinerie C, Lalli E: Nephroblastoma overexpressed/cysteine-rich protein 61/connective tissue growth factor/nephroblastoma overexpressed gene-3 (NOV/CCN3), a selective adrenocortical cell proapoptotic factor, is down-regulated in childhood adrenocortical tumors. J Clin Endocrinol Metab 2007, 92:3253–3260
47. West AN, Neale GA, Pounds S, Figueredo BC, Rodriguez Galindo C, Pianovski MA, Oliveira Filho AG, Malkin D, Lalli E, Ribeiro R, Zambetti GP: Gene expression profiling of childhood adrenocortical tumors. Cancer Res 2007, 67:600–608
48. Subramanian A, Tamayo P, Mootha VK, Mukherjee S, Ebert BL, Gillette MA, Paulovich A, Pomeroy SL, Golub TR, Lander ES, Mesirov JP: Gene set enrichment analysis: a knowledge-based approach for interpreting genome-wide expression profiles. Proc Natl Acad Sci USA 2005, 102:15545–15550
49. Scheys JO, Heaton JH, Hammer GD: Evidence of adrenal failure in aging Dax1-deficient mice. Endocrinology 2011, 152:3430–3439
50. Mizusaki H, Kawabe K, Mukai T, Ariyoshi E, Kasahara M, Yoshioka H, Swain A, Morohashi K: Dax-1 (dosage-sensitive sex reversal-adrenal hypoplasia congenita critical region on the X chromosome, gene 1) gene transcription is regulated by wnt4 in the female developing gonad. Mol Endocrinol 2003, 17:507–519
51. Wood MA, Hammer GD: Adrenocortical stem and progenitor cells: unifying model of two proposed origins. Mol Cell Endocrinol 2011, 336:206–212
52. Kim AC, Barlaskar FM, Heaton JH, Else T, Kelly VR, Krill KT, Scheys JO, Simon DP, Trovato A, Yang WH, Hammer GD: In search of adrenocortical stem and progenitor cells. Endocr Rev 2009, 30:241–263
53. Huang CC, Miyagawa S, Matsumaru D, Parker KL, Yao HH: Progenitor cell expansion and organ size of mouse adrenal is regulated by sonic hedgehog. Endocrinology 2010, 151:1119–1128
54. King P, Paul A, Laufer E: Shh signaling regulates adrenocortical development and identifies progenitors of steroidogenic lineages. Proc Natl Acad Sci USA 106:21185–21190, 2009
55. Hershkovitz L, Beuschlein F, Klammer S, Krup M, Weinstein Y: Adrenal 20alpha-hydroxysteroid dehydrogenase in the mouse catabolizes progesterone and 11-deoxycorticosterone and is restricted to the X-zone. Endocrinology 2007, 148:976–988
56. Fodde R: The multiple functions of tumour suppressors: it's all in APC. Nat Cell Biol 2003, 5:190–192
57. Libé R, Groussin L, Tissier F, Elie C, René-Corail F, Fratticci A, Jullian E, Beck-Peccoz P, Bertagna X, Gicquel C, Bertherat J: Somatic TP53 mutations are relatively rare among adrenocortical cancers with the frequent 17p13 loss of heterozygosity. Clin Cancer Res 2007, 13:844–850
58. Bertherat J, Groussin L, Bertagna X: Mechanisms of disease: adrenocortical tumors–molecular advances and clinical perspectives. Nat Clin Pract Endocrinol Metab 2006, 2:632–641
59. Sun FL, Dean WL, Kelsey G, Allen ND, Reik W: Transactivation of Igf2 in a mouse model of Beckwith-Wiedemann syndrome. Nature 1997, 389:809–815
60. Weber MM, Fottner C, Schmidt P, Brodowski KM, Gittner K, Lahm H, Engelhardt D, Wolf E: Postnatal overexpression of insulin-like growth factor II in transgenic mice is associated with adrenocortical hyperplasia and enhanced steroidogenesis. Endocrinology 1999, 140:1537–1543
61. Caspary T, Cleary MA, Perlman EJ, Zhang P, Elledge SJ, Tilghman SM: Oppositely imprinted genes p57(Kip2) and Igf2 interact in a mouse model for Beckwith-Wiedemann syndrome. Genes Dev 1999, 13:3115–3124
62. Kirschner LS: Signaling pathways in adrenocortical cancer. Ann N Y Acad Sci 2002, 968:222–239
63. Soon PS, McDonald KL, Robinson BG, Sidhu SB: Molecular markers and the pathogenesis of adrenocortical cancer. Oncologist 2008, 13:548–561
64. Smith TG, Clark SK, Katz DE, Reznek RH, Phillips RK: Adrenal masses are associated with familial adenomatous polyposis. Dis Colon Rectum 2000, 43:1739–1742
65. Marchesa P, Fazio VW, Church JM, McGannon E: Adrenal masses in patients with familial adenomatous polyposis. Dis Colon Rectum 1997, 40:1023–1028
66. Ono C, Iwama T, Mishima Y: A case of familial adenomatous polyposis complicated by thyroid carcinoma, carcinoma of the ampulla of vater and adrenocortical adenoma. Jpn J Surg 1991, 21:234–240
67. Gicquel C, Raffin-Sanson ML, Gaston V, Bertagna X, Plouin PF, Schlumberger M, Louvel A, Luton JP, Le Bouc Y: Structural and functional abnormalities at 11p15 are associated with the malignant phenotype in sporadic adrenocortical tumors: study on a series of 82 tumors. J Clin Endocrinol Metab 1997, 82:2559–2565
68. Libé R, Tissier F, Bienvenu M, Groussin L, Joannidis S, Hignette C, Dousset B, Legmann P, Faraggi M, Richard B, Bertagna X, Tenenbaum F: Adrenocortical tumor with two distinct elements revealed by combined (18)F-fluorodeoxyglucose positron emission tomography and (131)I nor-cholesterol scintigraphy. J Clin Endocrinol Metab 2009, 94:3631–3632
69. Heaton JH, Hammer GD: Adrenocortical stem and progenitor cells: implications for cancer. Adrenocortical Carcinoma: Basic Science and Clinical Concepts. Edited by GD Hammer, T Else. New York: Springer, 2011, pp 285–304
70. Nieman LK: Approach to the patient with an adrenal incidentaloma. J Clin Endocrinol Metab 2010, 95:4106–4113
71. Trezzi R, Poli F, Fellegara G: "Dedifferentiated" adrenal cortical neoplasm. Int J Surg Pathol 2009, 17:343–344
72. Bernard MH, Sidhu S, Berger N, Peix JL, Marsh DJ, Robinson BG, Gaston V, Le Bouc Y, Gicquel C: A case report in favor of a multistep adrenocortical tumorigenesis. J Clin Endocrinol Metab 2003, 88:998–1001
73. Woodson K, Flood A, Green L, Tangrea JA, Hanson J, Cash B, Schatzkin A, Schoenfeld P: Loss of insulin-like growth factor-II imprinting and the presence of screen-detected colorectal adenomas in women. J Natl Cancer Inst 2004, 96:407–410
74. Wolf E, Kramer R, Blum WF, Foll J, Brem G: Consequences of postnatally elevated insulin-like growth factor-II in transgenic mice: endocrine changes and effects on body and organ growth. Endocrinology 1994, 135:1877–1886
75. Sakatani T, Kaneda A, Iacobuzio-Donahue CA, Carter MG, de Boom Witzel S, Okano H, Ko MS, Ohlsson R, Longo DL, Feinberg AP: Loss of imprinting of Igf2 alters intestinal maturation and tumorigenesis in mice. Science 2005, 307:1976–1978
76. Patterson EE, Holloway AK, Weng J, Fojo T, Kebebew E: MicroRNA profiling of adrenocortical tumors reveals miR-483 as a marker of malignancy. Cancer 2011, 117:1630–1639
77. Veronese A, Lupini L, Consiglio J, Visone R, Ferracin M, Fornari F, Zanesi N, Alder H, D'Elia G, Gramantieri L, Bolondi L, Lanza G, Querzoli P, Angioni A, Croce CM, Negrini M: Oncogenic role of miR-483-3p at the IGF2/483 locus. Cancer Res 2010, 70:3140–3149
78. Veronese A, Visone R, Consiglio J, Acunzo M, Lupini L, Kim T, Ferracin M, Lovat F, Miotto E, Balatti V, D'Abundo L, Gramantieri L, Bolondi L, Pekarsky Y, Perrotti D, Negrini M, Croce CM: Mutated beta-catenin evades a microRNA-dependent regulatory loop. Proc Natl Acad Sci USA 2011, 108:4840–4845